

Aus der

Klinik für Unfall- und Orthopädische Chirurgie
des akademischen Lehrkrankenhauses Klinikum Nürnberg der
Friedrich-Alexander-Universität Erlangen-Nürnberg

DISSERTATION

**Intramedulläre Versorgung am Humerus mit dem
langen Targon PH Nagel bei Frakturen in der
intermuskulären Zone
- Ergebnisse einer prospektiven Fallserie**

**zur Erlangung des akademischen Grades
Doctor medicinae (Dr. med.)**

**vorgelegt der Medizinischen Fakultät
Charité – Universitätsmedizin Berlin**

**von Marco Curschmann-Horter
aus Augsburg**

Datum der Promotion: 25.10.2013

INHALTSVERZEICHNIS

EINLEITUNG	4
<i>Inzidenz, Therapie und Klassifikation von proximalen Humerusfrakturen</i>	<i>4</i>
<i>Problem und Fragestellung</i>	<i>8</i>
MATERIAL UND METHODE	9
STUDIENDESIGN	9
TECHNISCHE EIGENSCHAFTEN DER LANGVERSION DES TARGON PH	10
PATIENTENGUT	14
ÜBERSICHT ÜBER DIE ERHOBENEN PARAMETER	15
<i>Datenkomplex I – Person und stationäre Behandlung</i>	<i>15</i>
<i>Datenkomplex II – Risikofaktoren und soziales Umfeld</i>	<i>16</i>
<i>Datenkomplex III – Unfall und Unfallmechanismus</i>	<i>16</i>
<i>Datenkomplex IV – Frakturmorphologie</i>	<i>16</i>
<i>Datenkomplex V – Operation und Nachbehandlung</i>	<i>17</i>
<i>Datenkomplex VI – Follow-up</i>	<i>17</i>
METHODIK UND PRAKTISCHE DURCHFÜHRUNG DES FOLLOW-UPS	18
<i>Organisation der Nachuntersuchung</i>	<i>18</i>
<i>Der Constant-Score zur Bestimmung des funktionellen Outcomes</i>	<i>18</i>
METHODIK DER DATENERFASSUNG UND – VERARBEITUNG	20
ERGEBNISSE	21
KENNZAHLEN DES STATIONÄREN AUFENTHALTS	21
EPIDEMIOLOGISCHE UND SOZIALMEDIZINISCHE PARAMETER	22
<i>Allgemeiner Gesundheitszustand</i>	<i>22</i>
<i>Risikofaktoren und Vorerkrankungen</i>	<i>22</i>
<i>Sozialstatus vor und nach Frakturversorgung</i>	<i>22</i>
ANALYSE VON UNFALLMECHANISMUS UND VERLETZUNGSMUSTER	23
<i>Unfallart</i>	<i>23</i>
<i>Verletzungsmuster, Zusatzverletzungen</i>	<i>24</i>
FRAKTURCHARAKTERISTIKA UND -MORPHOLOGIE	25
<i>Seitenverteilung</i>	<i>25</i>
<i>Alter der Fraktur</i>	<i>25</i>
<i>Verteilung der Frakturen nach den Bereichen des Humerusschaftes</i>	<i>25</i>
<i>Detailanalyse der Frakturmorphologie am proximalen Humerus</i>	<i>26</i>
<i>Detailanalyse der Frakturmorphologie am mittleren und distalen Humerus</i>	<i>27</i>
<i>Weichteilschaden</i>	<i>28</i>
<i>Radialisschaden</i>	<i>28</i>
<i>Schäden an der Rotatorenmanschette</i>	<i>28</i>
<i>Knochenqualität</i>	<i>28</i>
ANALYSE VON OPERATION UND KOMPLIKATIONEN	29
<i>Operationsdauer</i>	<i>29</i>
<i>Verwendete Nagellängen</i>	<i>30</i>
<i>Zusätzliche operative Maßnahmen</i>	<i>30</i>
<i>Komplikationen</i>	<i>31</i>
<i>Detailanalyse ausgewählter Komplikationsfälle</i>	<i>34</i>
FOLLOW-UP	39
<i>Nachuntersuchungskollektiv und verlorene Patienten</i>	<i>39</i>
<i>Frakturheilungsverlauf</i>	<i>39</i>

<i>Funktionelles Outcome anhand des absoluten Constant-Score</i>	39
<i>Outcome anhand des relativen Constant Score</i>	45
<i>Überprüfung ausgewählter Zusammenhänge</i>	47
<i>Zusammenhang zwischen Komplikationen und stationärer Aufenthaltsdauer</i>	47
<i>Zusammenhang zwischen Komplikationen und funktionellem Outcome</i>	47
<i>Einfluss des Allgemeinzustands auf die Komplikationsrate</i>	47
<i>Einfluss von Traumaenergie und Mehrfachverletzung auf den funktionellen Outcome</i>	48
<i>Zusammenhang von Osteoporose auf die Komplikationsrate</i>	48
<i>Einfluss der Operationsdauer auf das Outcome</i>	48
DISKUSSION	49
BIOMECHANIK EINER LANGVERSION EINES PROXIMALEN HUMERUSNAGELS	49
<i>Rotationsstabilität</i>	49
<i>Bedeutung des geeigneten Eintrittspunkts</i>	49
WIRKUNGSWEISE UND ERGEBNISSE ANDERER IMPLANTATSYSTEME	50
<i>Minimalosteosynthese</i>	50
<i>Fixateur externe</i>	52
<i>Plattenosteosynthese</i>	52
<i>Intramedulläre Implantate</i>	55
INDIKATIONEN DER LANGVERSION (LV) DES TARGON PH	59
FRAKTUREN DES PROXIMALEN HUMERUSSCHAFTDRITTELS UND KOMBINATIONSFRAKTUREN ...	62
DIE INTRAMEDULLÄRE FIXATION DER INTERMUSKULÄREN FRAKTUR	65
<i>Geschlossene Reposition und Fixation des proximalen Fragmentes</i>	65
<i>Die distale und die intermediäre Verriegelung</i>	67
BEWERTUNG DER STUDIENERGEBNISSE	68
<i>Einschränkungen der Studie</i>	68
<i>Neue Erkenntnisse</i>	68
ZUSAMMENFASSUNG	71
LITERATURVERZEICHNIS	73
ANHANG	83
ABBILDUNGSVERZEICHNIS:	83
TABELLENVERZEICHNIS:	83
ABKÜRZUNGSVERZEICHNIS:	84
LEBENS LAUF	85
ERKLÄRUNG	86

Einleitung

Inzidenz, Therapie und Klassifikation vom proximalen Humerusfrakturen

Nach der distalen Radiusfraktur und den hüftgelenksnahen Frakturen gilt die sogenannte proximale Humerusfraktur als dritthäufigste Frakturform des alten Menschen. Dementsprechend finden sich hierzu zahlreiche Veröffentlichungen über deren Epidemiologie, Ätiologie, Behandlung und Prognose [16].

Die Inzidenz dieser Frakturen erreicht ihr Maximum im 6. und 7. Dezennium [12, 70, 71]. Frauen sind zwei- bis dreifach häufiger betroffen als Männer [31, 35]. Als Ursache werden in Studien mit älteren Patientenkollektiven meist Niederenergietraumen angegeben, etwa Stürze auf den ausgestreckten Arm [88]. Bei jüngeren Menschen dagegen ist die proximale Humerusfraktur häufiger die Folge eines Hochenergietraumas.

Bis zu 85% der proximalen Humerusfrakturen sind nicht oder nur gering disloziert und können mit guten Ausheilungsergebnissen konservativ frühfunktionell behandelt werden [29, 53, 54, 57, 70, 75, 88]. Für dislozierte Frakturen dagegen wird zumeist die operative Therapie empfohlen; hierfür stehen eine ganze Reihe von Implantaten zur operativen Versorgung zur Verfügung, darunter winkelstabile Platten [2, 94, 95, 99], intramedulläre Kraftträger [44, 46, 84, 85, 90] sowie andere Osteosyntheseverfahren [17, 26, 27, 28, 40, 55, 98, 65, 74, 80, 81, 97, 100]. Für den Fall starker Zertrümmerung des Humeruskopfes werden auch Prothesen empfohlen [7, 67, 76, 83].

In den einschlägigen Publikationen wird unter der Bezeichnung „proximale Humerusfraktur“ dabei meist die Humeruskopffraktur verstanden. Als anatomische Grenze des Humeruskopfes gilt dabei das Collum chirurgicum; die dort verlaufende Fraktur – im klinischen Sprachgebrauch oft fälschlich als „subcapital“ bezeichnet – ist dabei definitionsgemäß noch eine Fraktur des Humeruskopfes. Distal hiervon verlaufende Brüche dagegen werden als Frakturen des Humerusschaftes angesehen. Die Therapieempfehlungen für diese selteneren proximalen Schaftbrüche unterscheiden sich jedoch deutlich von denen für Humeruskopffrakturen.

Keine Publikationen finden sich derzeit zu Frakturen im Übergangsbereich zwischen Humeruskopf und –schaft. Tatsächlich kommen im klinischen Alltag etwa Frakturen des Schaftes mit Ausläufern bis in den Humeruskopf oder umgekehrt Humeruskopffrakturen mit Ausdehnung bis in den Schaftbereich durchaus vor. Die Beschreibung dieser Frakturen im Grenzbereich zwischen Humeruskopf und –schaft, deren operativer Versorgung samt deren Outcome sind Thema der vorliegenden Dissertation.

Neben der Plattenosteosynthese ist die Marknagelosteosynthese am Humerus etabliert für die osteosynthetische Versorgung. Für Humeruskopffrakturen stehen kurzen Nägel mit multiplen Verriegelungsoptionen zu Verfügung (z.B. Targon PH, Firma BiBraun Aesculap, Tuttlingen). Für Schaftfrakturen gibt es lange Nägel mit je zwei bis drei proximalen und distalen Verriegelungsoptionen (z.B. Targon H, Firma BiBraun Aesculap, Tuttlingen). Für die Frakturen im Übergangsbereich zwischen Humeruskopf und Diaphyse, sowie für proximale Schaftfrakturen, kann die Langversion des Targon PH eingesetzt werden. Ergebnisse der osteosynthetischen Versorgung dieser speziellen Frakturen sind bisher kaum publiziert.

Auch im Klinikum Nürnberg kommt der Targon PH Nagel zur Versorgung proximaler Humerusfrakturen zur Anwendung. Neben der Standardversion dieses Nagels werden auch Langversionen (200 - 280 mm) verwendet; diese kommen insbesondere für die eben angesprochenen Frakturen im Übergangsbereich zwischen Humeruskopf und –schaft zum Einsatz. Es gibt derzeit allerdings in der Literatur keine Empfehlungen bezüglich des Indikationsspektrums des Langnagels; ebenso fehlen Berichte über die klinischen Ergebnisse. Denkbare Indikationen wären weiterhin (drohende oder manifeste) pathologische Frakturen des Humerusschaftes, Kombinationsfrakturen von Humeruskopf und Humerusschaft (im Sinne von Etagenfrakturen) bzw. metaphysäre Frakturen mit Frakturausläufern in den Humeruskopf oder auch Pseudarthrosen. Es ist derzeit noch unbekannt, wie häufig Indikationen innerhalb dieses Spektrums im Patientengut mit Humerusfrakturen tatsächlich vorkommen.

Es gibt inzwischen eine Reihe von gängigen Klassifikationen für Humeruskopffrakturen (Abb. 1 und 2), und auch für Schaftfrakturen liegt mit der AO-Klassifikation eine breit akzeptierte Einteilung vor (Abb. 3). Für die genannten Frakturen an der Grenzzone

zwischen beiden jedoch wurde bisher keine Einteilung vorgeschlagen [59]. Dass eine solche klinisch relevant sein könnte ergibt sich aus der Analogie zum proximalen Femur: Hier haben verschiedene Klassifikationen – etwa die nach Seinsheimer- zur Einteilung von subtrochantären Frakturen Eingang in den klinischen Alltag gefunden [79]. Eine entsprechende Klassifikation für den proximalen Humerus gibt es bisher nicht.

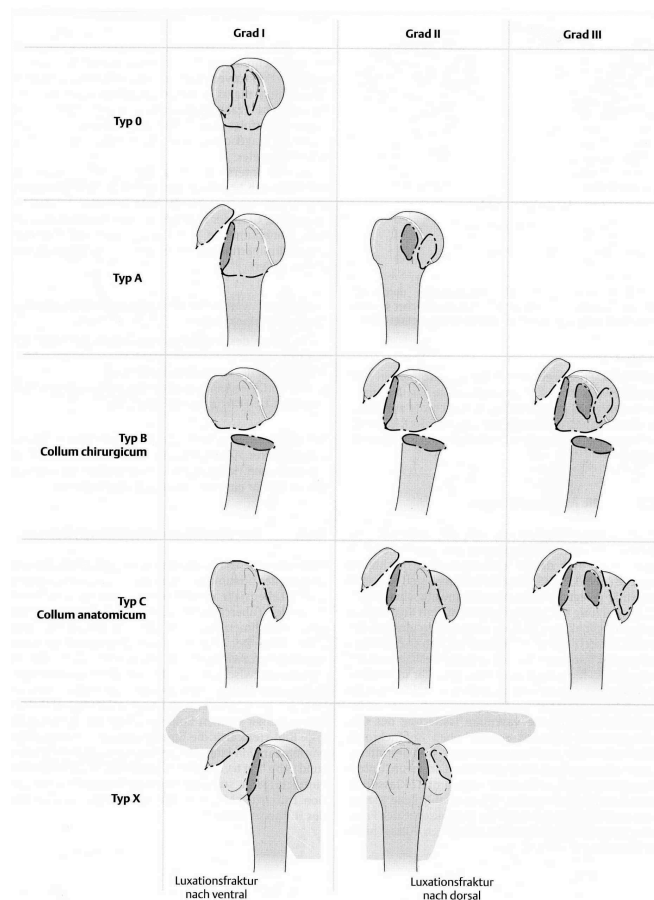


Abbildung 1: Die Klassifikation der proximalen Humerusfraktur nach Habermeyer (nach Lill [42] – die proximale Humerusfraktur]

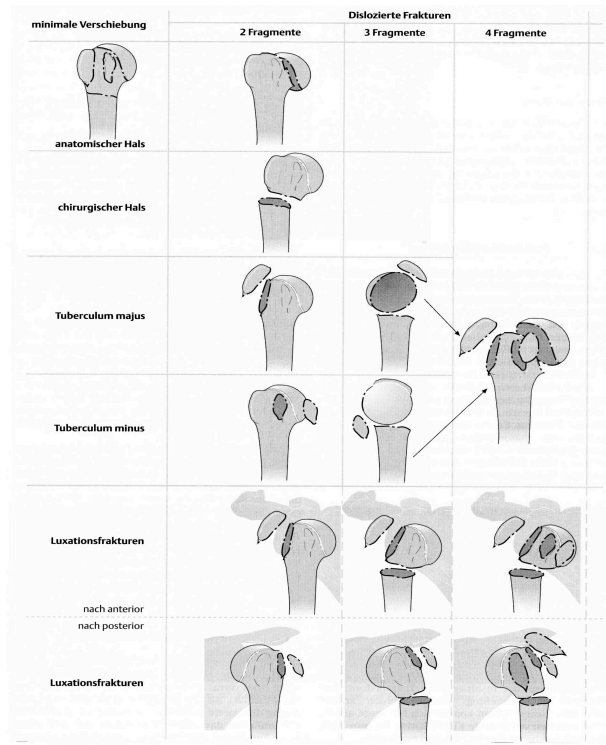


Abbildung 2: Die Klassifikation der proximalen Humerusfraktur nach Neer (nach Lill [42] – die proximale Humerusfraktur]

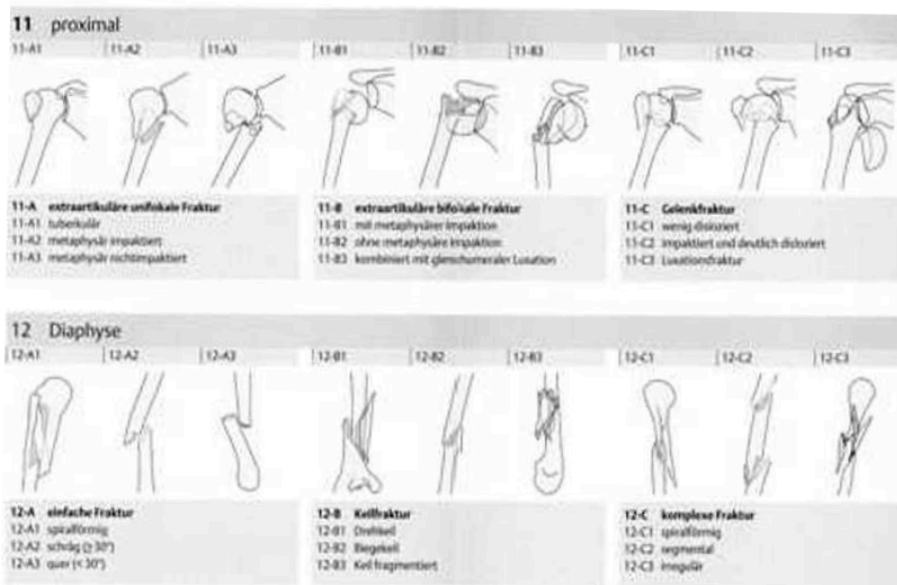


Abbildung 3: Die Klassifikation der Arbeitsgemeinschaft für Osteosynthesefragen (AO) für die proximale Humerusfraktur (Region 11) und die Humerusschaftfrakturen (Region 12) [72, AO-Prinzipien des Frakturmanagements]

Problem und Fragestellung

Im Rahmen dieser Dissertation soll folgende Nullhypothese widerlegt werden: Die Langversion eines proximalen Humerusnagels eignet sich nicht für die Versorgung von Übergangsfrakturen. In der Alternativhypothese wird folgender Sachverhalt postuliert: der lange Targon PH Nagel stellt für speziellen Indikationsstellungen, wie die proximale Humerusfraktur, auch aufgrund seiner Minimalinvasivität und Stabilität eine Therapiealternative dar.

Der Einsatz eines langen Humerusnagels mit „Kopfkomponente“ ist wegen seiner Minimalinvasivität bei pathologischen Frakturen – wenngleich auch hierzu wenig Evidenz vorliegt – gemäß Expertenmeinungen weitgehend unstrittig [47,85]. Die folgende Arbeit soll sich daher vor allem mit der Anwendung bei frischen Frakturen beschäftigen.

Hierfür erfolgte eine Analyse des Röntgenbildmaterials aller entsprechenden Frakturen, die im Zeitraum von Januar 2000 bis Januar 2005 operativ mit dem langen Targon PH Nagel versorgt wurden. Hierbei soll insbesondere auch die klinische Relevanz eines möglichen Indikationsspektrums zur Versorgung mit einem Verriegelungsnagel überprüft werden.

Material und Methode

Studiendesign

Es handelt sich um eine prospektiv untersuchte Fallserie aller Patienten eines Fünfjahreszeitraums (01/2000 bis 01/2005), die am Klinikum Nürnberg mit der Langversion des Targon PH Nagels (B|Braun Aesculap, Tuttlingen) versorgt wurden.

Gegenstand der vorliegenden Studie ist dabei vorrangig die Frakturbehandlung mit dem langen Targon PH Nagel. Als wesentliche Ziele wurde neben der Überprüfung der Nullhypothese, die beschreibende Erhebung der nachfolgend aufgeführten Parameter festgelegt:

- Beschreibung des Patientenguts bezüglich Indikationsspektrum und Frakturarten, Begleitverletzungen und Nebenerkrankungen
- Beschreibung perioperativer Parameter im Rahmen der Qualitätssicherung wie OP-Zeit, Zeitintervall zwischen Aufnahme und OP, Krankenhausverweildauer
- Erfassung von Früh- und Spätkomplikationen
- Ermittlung von Outcome-Parametern wie Mortalität, Selbständigkeit, Schulterfunktion und knöcherner Heilung

Es handelt sich somit um deskriptive Fragestellungen im Sinne einer explorativen Untersuchung, ein Vergleich mit Kontrollgruppen war nicht vorgesehen. Mangels vorliegender Erfahrungswerte für die zu erhebenden Parameter wurde eine vorherige Fallzahlplanung unterlassen.

Wesentliches Einschlusskriterium für die vorliegende Studie ist die operative Versorgung mit einer Langversion des Targon PH Nagels. Ausschlusskriterien sind Versorgungen aufgrund von tumorbedingten Osteolysen mit oder ohne Fraktur. Ferner ausgeschlossen wurden Frakturen, die isoliert den Humeruskopf betrafen, und die entgegen akzeptierten Therapiestandards dennoch mit einem langen (statt z.B. einem kurzen) Targon PH Nagel versorgt wurden.

Technische Eigenschaften der Langversion des Targon PH

Neben den kurzen Nägeln für die Fixation von Humeruskopffrakturen (Länge 150 mm) sind die Langversionen (Länge 220, 250, 280 mm) auf den Markt gekommen. Der in der Klinik für Unfall- und Orthopädische Chirurgie Nürnberg von PD Dr. H.-W. Stedtfeld entwickelte und seit 2000 verwendete Nagel (Targon PH lang, B|Braun Aesculap) besteht aus einer implantationsbewährten Titan-Aluminium-Vanadium-Legierung. Er hat in seinem oberen Anteil einen Durchmesser von 10 mm, in seinem unteren Anteil einen Durchmesser von 7 mm. Damit ist er distal dünner als der kurze Targon PH-Nagel (Durchmesser 8 mm, resp. 9 mm). Er ist gerade und verfügt auf drei Etagen über Verriegelungsoptionen:

- Analog zum kurzen Humerusnagel (Targon PH) gibt es 4 Schrauben („Fixationsschrauben“) (siehe Abb. 4/5), die in drei verschiedenen Richtungen den Nagel senkrecht durch gewindetragende Verriegelungslöcher durchkreuzen. Die Richtung der obersten und untersten dieser vier optional zu verwendenden Fixationsschrauben ist so einzurichten (durch Drehung des eingebrachten Nagels), dass sie der zentralen Glenoidebene in etwa entsprechen, das heißt mit einer Abweichung von einer Körperfrontalebene von 30° platziert sind. Die Eingangsrichtung der beiden anderen Fixationsschrauben weicht hiervon um 55° nach hinten bzw. um 70° nach vorne ab.
- Ebenfalls in der zentralen Glenoidebene sind die zwei im proximalen Schaftbereich einzubringenden intermediären 3.5 mm Verriegelungsschrauben platziert.
- Am distalen Ende des Nagels befinden sich zwei weitere Verriegelungslöcher für die Aufnahme von 3.5 mm Standardverriegelungsschrauben in antero-posteriorer Richtung, das heißt senkrecht zur Körperfrontalebene und 60° nach vorne versetzt gegenüber den proximalen Verriegelungsschrauben in der zentralen Glenoidebene. Die Einhaltung der Retroversion der Schraubenrichtung in der zentralen Glenoidebene proximal ist besonders wichtig. Jede Abweichung davon resultiert in einer zwangsläufigen Abweichung der antero-posterioren Eingangsebene der distalen Verriegelungsschrauben und damit in einer gefährlichen Annäherung der Schrauben an den Verlauf des N. medianus und

der A. brachialis auf der medialen Seite und an den Verlauf des N. radialis auf der lateralen Seite.

Ein Nagel wirkt als zentraler Kraftträger. Die zentrale Positionierung des Nagels hat den Vorteil, dem über die Verriegelungsschrauben vermittelten Implantat/Knochen-Interface einen kurzen Hebelarm zu bieten. Zusätzlich wird der axiale Stabilisierungseffekt eines Nagels im Markraum genutzt. Die insgesamt vier proximalen Verriegelungsoptionen speziell des Targon PH – Nagels sind so konstruiert, dass sie den anatomischen Hauptportionen der Tuberkel entsprechen. Die proximalen, winkel- und gleitstabilen Fixationsschrauben wirken wie Stellschrauben zueinander [48]. Bei Nutzung aller proximalen Verriegelungsoptionen wird das Kalottenfragment durch divergierende Schrauben gefasst. Die anatomiegerechte Winkelstellung der posterolateralen und anterioren Schrauben mit 55° und 70° gegenüber der 0° -Ebene vermeidet auch bei einer Abweichung des Zielgeräts bis um ca. 12° Bohrverletzungen der Bizepssehne im Sulcus bicipitalis [85]. Die 0° - Ebene richtet sich dabei nach dem lateralen Anteil des Tuberkulum majus und entspricht der Hauptarbeitsebene in der das Zielgerät für die Schrauben eingestellt wird (Abb. 4 und 5).

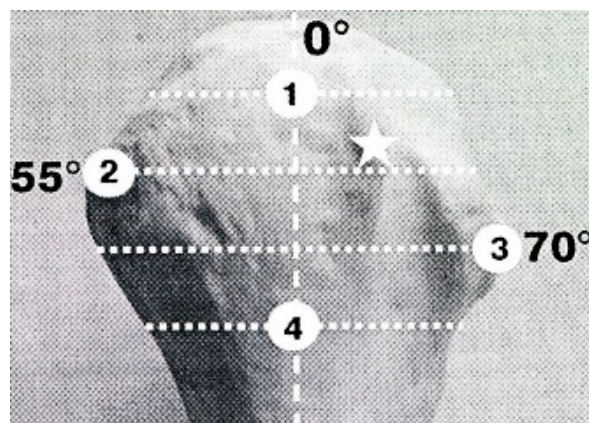


Abbildung 4: Lage der proximalen Fixationsschrauben in der seitlichen Ansicht [nach 84].
* Sulcus bicipitalis

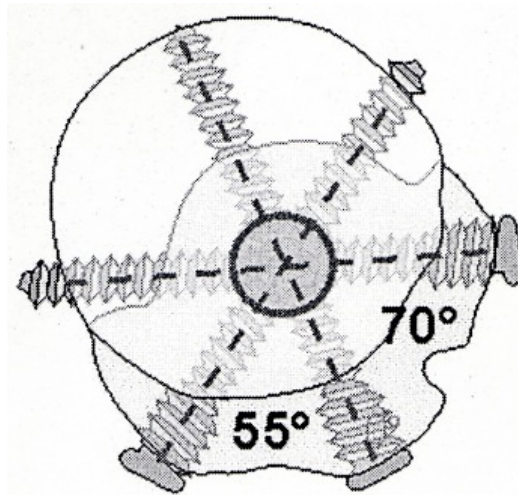


Abbildung 5: Aufsicht auf den Humeruskopf [84].

Ein im Nagel liegendes Innengewinde ermöglicht ein geführtes Einbringen der Schrauben und bietet einen Schutz vor der vorzeitigen Auslockerung der Verriegelungsschrauben. Ein zusätzliches Kunststoffinlay (PEEK) verhindert in der aktuellen Version des Implantats zusätzlich eine Auslockerung der Schrauben; die in der vorliegenden Studie nachuntersuchten Patienten haben noch eine frühere Nagelversion ohne PEEK-Inlay erhalten. Das Winkelspiel zwischen Verriegelungsschraube und Nagel beträgt nach Herstellerangaben ca. 1.5° und ist damit im Vergleich zu anderen Nägeln sehr klein.

Die proximalen Verriegelungsoptionen entsprechen denen des kurzen Targon PH – Nagels, der zur Versorgung von Humeruskopffrakturen ein etabliertes und bewährtes Implantat darstellt. Seine Eignung zur Fixation proximaler Fragmente selbst bei Mehrfragmentfrakturen ist in der Literatur belegt [84,85]. Grundsätzliche biomechanische Erwägungen sprechen daher dafür, dass sich die Langversion dieses Implantats ebenfalls zur sicheren Fixation des proximalen Fragments eignen sollte.

Zwei sogenannte Transfixationsschrauben sind distal des Verlaufs des N. axillaris gelegen und erlauben eine zusätzliche Verriegelung im proximalen Schaftbereich. Bei Kombinationsfrakturen (z.B. Etagenfrakturen Humeruskopf und Humerusschaft) erlauben diese Verriegelungsoptionen eine Fixation des mittleren Fragments [47]. Bei proximalen Schaftfrakturen kann je nach Frakturmorphologie evtl. eine zusätzliche Stabilisierung des proximalen oder distalen Fragments erfolgen.

Die Führung des distalen Fragments erfolgt durch den Nagel im Markraum, der nach distal hin enger wird. Die Rotationsstabilität wird gesichert durch die zwei im distalen Schaftbereich versenkten Verriegelungsschrauben. Am Markt etablierte Humerusschaftnägel gleicher Dimensionierung und Materialeigenschaften kommen ebenfalls mit zwei Verriegelungsoptionen aus [78].

Patientengut

Im Untersuchungszeitraum wurden 92 Patienten mit der langen Version des Targon PH Nagels versorgt.

Unter diesen befanden sich 19 Patienten mit einer pathologischen Humerusfraktur bzw. Osteolysen. Von diesen trat bei 11 Patienten die Fraktur spontan ohne Trauma auf. Bei 7 Patienten trat die Fraktur anlässlich eines Traumas auf. Bei einer Patientin fiel bei der Therapie eines Kolonkarzinoms eine Metastase im Humerusschaft auf. Diese Patientin erhielt prophylaktisch einen langen Targon PH Nagel. Diese 19 Patienten wurden aus der weiteren Betrachtung ausgeschlossen.

Bei 6 Patienten wurde eine Humeruskopffraktur mit einem langen Targon PH Nagel fixiert, obwohl diese Fraktur eine anerkannte Standardindikation für einen kurzen proximalen Humerusnagel darstellt. Daher wurden auch diese sechs Fälle für die Studie ausgeschlossen.

Die restlichen 67 Patienten wurden in die Studie eingeschlossen. Hiervon hatten 66 Patienten eine frische Fraktur nach adäquatem Trauma und 1 Patient eine Pseudarthrose.

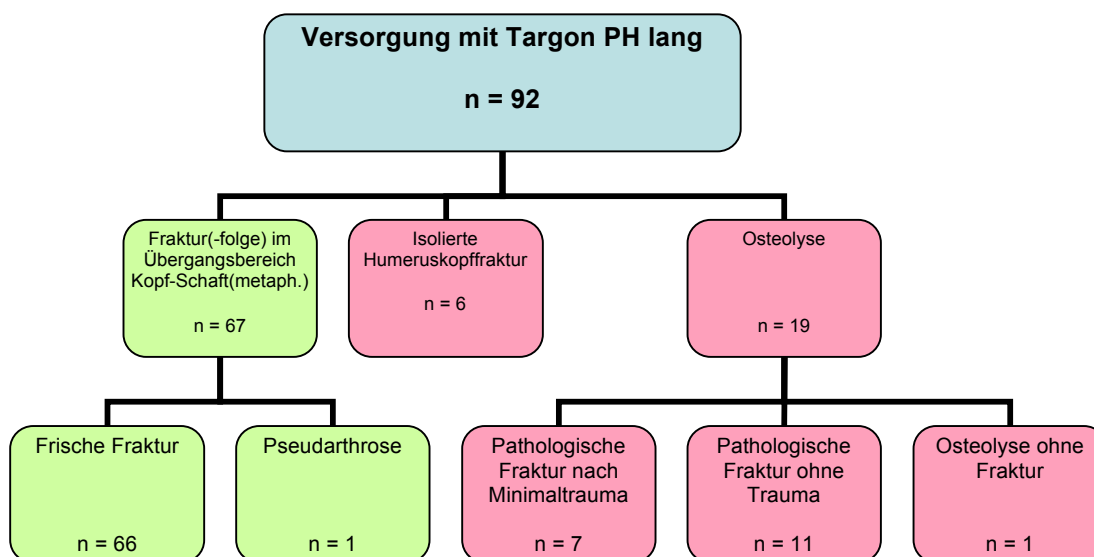


Abbildung 6: Zusammensetzung des mit einem langen Targon PH Nagel versorgten Patientenguts. Die grün unterlegten Patienten wurden in die Studie eingeschlossen, die rot unterlegten wurden ausgeschlossen.

Das Durchschnittsalter der Patienten betrug zum Unfallzeitpunkt im arithmetischen Mittel 68,6 Jahre (Spannweite: 20 Jahre bis 93 Jahre; Standardabweichung: 16,0 Jahre). Es wurden 46 Frauen und 21 Männer behandelt. Das Geschlechterverhältnis liegt demnach bei 2:1.

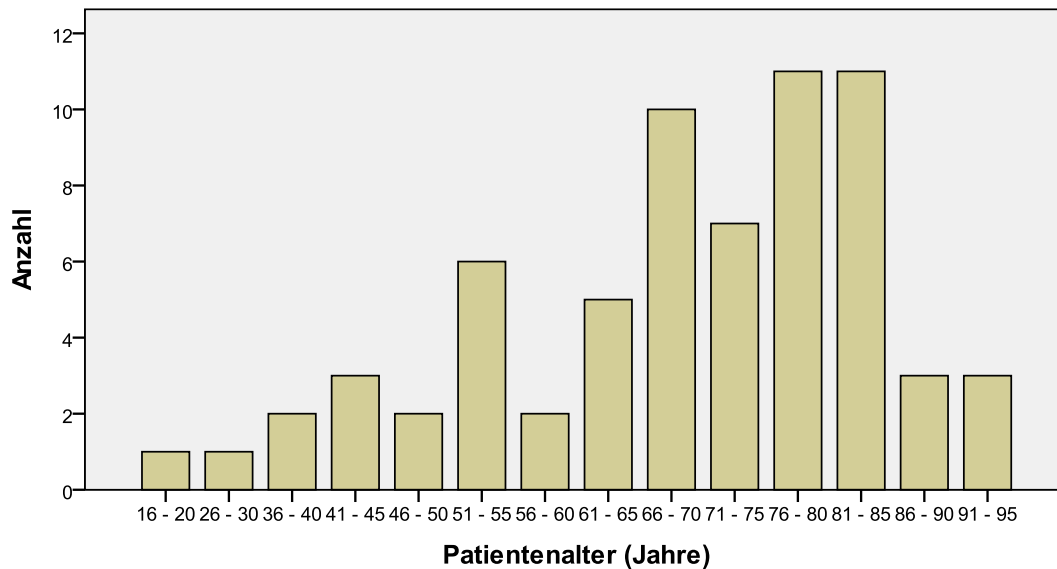


Abbildung 7: Altersverteilung des eingeschlossenen Patientenguts.

Übersicht über die erhobenen Parameter

Datenkomplex I – Person und stationäre Behandlung

Für jeden eingeschlossenen Patienten wurden die folgenden Daten erhoben:

- Patientenalter in Jahren (zum Zeitpunkt der stationären Aufnahme)
- Geschlecht
- Datum der stationären Aufnahme
- Datum der Entlassung aus der stationären Behandlung
- Unfalldatum
- OP-Datum
- Ggf. Datum des Todes

Datenkomplex II – Risikofaktoren und soziales Umfeld

Innerhalb dieser Kategorie wurden die folgenden Daten erhoben:

- Relevante Nebenerkrankungen
- Perioperative Risikoeinschätzung gemäß ASA-Klassifikation
- Vorliegen einer gesetzlichen Betreuung
- Unterbringung vor und nach dem stationären Aufenthalt (*Kategorien: „zu Hause selbstständig“, „zu Hause mit Hilfe“, „Seniorenheim“, „Pflegeheim“*)

ASA I	Gesunder Patient
ASA II	Leichte Allgemeinerkrankung
ASA III	Schwere allgemeine Erkrankung und Leistungsminderung
ASA IV	Inaktivierende Allgemeinerkrankung mit ständiger Lebensbedrohung
ASA V	Moribunder Patient Prognose innerhalb der nächsten 24 Stunden infaust

Tabelle 1: ASA-Klassifikation [52]

Datenkomplex III – Unfall und Unfallmechanismus

- Traumaintensität (*Kategorien: High-Energy-Trauma, Low-Energy-Trauma, kein Trauma*)
- Unfallmechanismus (*Kategorien: Sturz, Verkehrsunfall, Sonstige*)
- Zusatzverletzungen (*Freitext*)

Datenkomplex IV – Frakturmorphologie

- Seite (*Kategorien: rechts, links*)
- Frakturart (*Kategorien: akut, Pseudarthrose*)
- Zahl der Fragmente
- Frakturbeschreibung (*Freitext*)
- Weichteilschaden (*Kategorien: G1, G2, G3 (nach Tscherne und Oestern) sowie O1, O2, O3 nach Gustilo und Anderson*)
- Radialisparese (*Kategorien: keine, primäre Parese, postoperative Parese*)

- Intraoperativ vorgefundener Zustand der Rotatorenmanschette (*Kategorien: rupturiert, defekt, degenerativ, intakt, nicht bekannt*)
- Radiologisch evidente Osteoporose (*Kategorien: ja, nein*)

Datenkomplex V – Operation und Nachbehandlung

- OP-Dauer (*Minuten*)
- Verwendete Nagellänge (*Millimeter*)
- Zusätzliche Fixationsmaßnahmen (*Kategorien: Cerclage, Fadencerclage, TMS-Schraube, temporärer Steinmann-Pin, Kirschnerdraht*) und Repositionsmaßnahmen (*Joy-Stick-Technik, Rope-over-bit-Technik*)
- Zusatzeingriffe wie Materialentfernungen oder Neurolysen (*Freitext*)
- Lokale Komplikationen (*Freitext*)
- Allgemeine Komplikationen (*Freitext*)
- Anzahl transfundierter Erythrozytenkonzentrate
- Nachbehandlung (*Kategorien: Physiotherapie aktiv, Physiotherapie passiv, Ruhigstellung*)
- Art und Datum von bis zu zwei Re-Operationen

Datenkomplex VI – Follow-up

- Datum der Follow-up-Untersuchung
- Constant-Score ipsilateral
- Constant-Score kontralateral
- Bewegungsumfänge für Elevation, Abduktion, Außenrotation, Innenrotation
- Punktwerte für Schmerz, Alltagsaktivität und Kraft gemäß Constant-Score
- Ursache für Drop-Outs (*Kategorien: Proband nicht erreichbar, Studienabbruch durch Proband, Tod*)
- Implantatbruch (*Kategorien: ja, nein*)
- Nagelwanderung (*Kategorien: ja, nein*)
- Schraubenlockerung (*Kategorien: ja, nein*)
- Humeruskopfnekrose (*Kategorien: ja, nein*)
- Knöcherne Konsolidierung (*Kategorien: ja, nein*)

Methodik und praktische Durchführung des Follow-ups

Organisation der Nachuntersuchung

Es erfolgte die klinische und radiologische Nachuntersuchung der in die Studie eingeschlossenen Patienten 12 Monate postoperativ. Hierzu wurden die Patienten brieflich und/oder telefonisch kontaktiert und in das Klinikum Nürnberg einbestellt. Dort erfolgten jeweils eine Anamneseerhebung, die körperliche Untersuchung einschließlich Fotodokumentation sowie eine Röntgenuntersuchung des betroffenen Oberarms in zwei Ebenen.

Der Constant-Score zur Bestimmung des funktionellen Outcomes

Für die Einschätzung des funktionellen Ergebnisses nach proximalen Oberarmfrakturen ist der Constant Score international akzeptiert und wurde daher im Rahmen der Nachuntersuchungen erhoben [10,11]. Er beinhaltet subjektive wie objektive Bewertungsparameter (vgl. Tabelle 2) [63]. Untersucht werden Schmerz, Beweglichkeit, die Aktivität im täglichen Leben und Kraft [76]. Die Auswertung erfolgte standardisiert nach einem Untersuchungsbogen.

Eine Gesamtpunktzahl von 100 Punkten ist maximal möglich. Die Kraftmessung erfolgt im Stehen. Der gestreckte Arm wird in der Scapulaebene abduziert und die Federwaage direkt proximal des Handgelenks angebracht. Auf Kommando wird an der Federwaage gegen Widerstand gezogen. Die Kraftmessung dauert nicht länger als 3 Sekunden. Die Beurteilung der Gesamtpunktwerte des Constant-Scores erfolgte nach Bätgis und Tingard [1]. Sehr gute Ergebnisse bis 85 Punkte, gute Ergebnisse zwischen 84 und 70 Punkten, befriedigende Ergebnisse zwischen 69 und 60 Punkten und schlechte Ergebnisse unter 59 Punkten.

Ermittlung des Constant-Score		
Untersuchungsparameter	Mögliche Skalierung	Punkte
1. Schmerzen	Keine	15
	Milde	10
	Mäßige	5
	Starke	0
2. Aktivitäten des täglichen Lebens (ADL)		
<i>Arbeitsfähigkeit</i>	Voll	4
	zur Hälfte	2
	nicht gegeben	0
<i>Freizeitaktivität</i>	Voll	4
	zur Hälfte	2
	nicht gegeben	0
<i>Schlaf</i>	ungestört	2
	zum Teil gestört	1
	stark gestört	0
<i>Schmerzlose Erreichbarkeit</i>	Überkopf	10
	Scheitel	8
	Nacken	6
	Xiphoid	4
	Gürtellinie	2
3. Beweglichkeit		
<i>Anteversion</i>	0 - 30°	0
	31 - 60°	2
	61 - 90°	4
	91 - 120°	6
	121 - 150°	8
	151 - 180°	10
<i>Abduktion</i>	0 - 30°	0
	31 - 60°	2
	61 - 90°	4
	91 - 120°	6
	121 - 150°	8
	151 - 180°	10
<i>Außenrotation</i>	Ellenbogen nach vorne Hd. am Hinterkopf	2
	Ellenbogen nach hinten Hd. am Hinterkopf	2
	Ellenbogen nach vorne Hd. Am Scheitel	2
	Ellenbogen nach hinten Hd. am Scheitel	2
	volle Elevation vom Scheitel aus	2
<i>Innenrotation</i>	Außenseite Oberschenkelhals	0
	Gesäß	2
	Lumbosacraler Übergang	4
	L 3	6
	Th 12	8
	Zwischen den Schulterblättern	10
4. Kraftmessung	Punktvergabe bei Kraftmessung (0,5 kg = 1Pkt.; Maximal 12,5 kg = 25 Pkt.)	
Maximalpunktzahl:		100

Tabelle 2: Untersuchungsparameter zur Ermittlung des Constant-Scores und ihre Bewertung.

Die Nachuntersuchung erfolgte zudem im Seitenvergleich. Der Quotient beider Constant-Score Ergebnisse der operierten Seite und der Gegenseite ergab den relativen Constant-Score in Prozent. Er ist Maß der Funktionswiederherstellung der operierten Schulter [85].

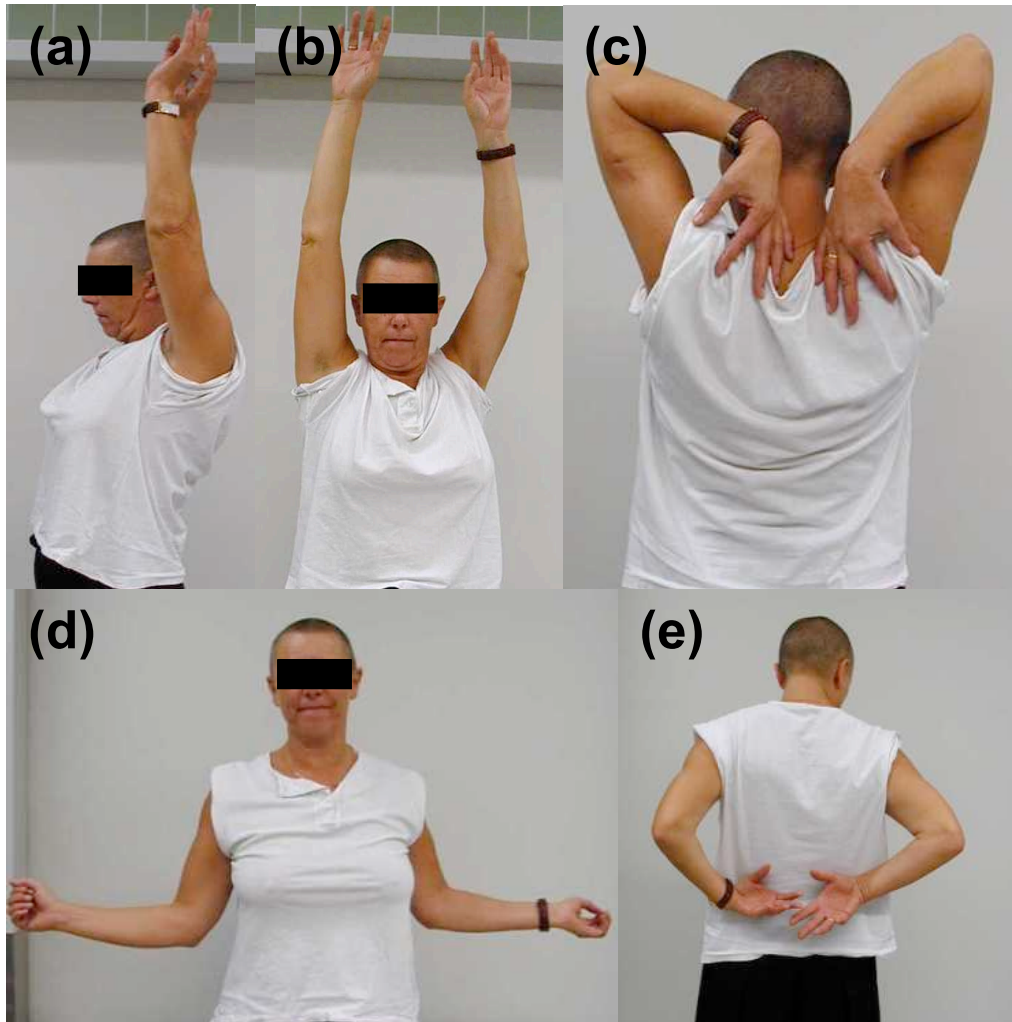


Abbildung 8: Untersuchung der Schulterbeweglichkeit mit Dokumentation der Elevation (a), der Abduktion (b), des Nackengriffs (c), der Außenrotation (d) und des Schürzengriffs (e).

Methodik der Datenerfassung und – Verarbeitung

Die EDV-technische Verarbeitung der erhobenen Daten erfolgte mit Hilfe der Datenbanksoftware Access (Fa. Microsoft) sowie der Tabellenkalkulationssoftware Excel (Fa. Microsoft). Für statistische Auswertungen wurde die Software IBM SPSS Statistics Version 19 verwendet.

Ergebnisse

Kennzahlen des stationären Aufenthalts

Der Median der stationären Aufenthaltsdauer betrug 17 Tage. Bei der Analyse sind zwei Ausreißer mit Aufenthaltsdauern von über 70 Tagen auffällig; in beiden handelt es sich um mehrfach verletzte Patienten nach Hochenergietrauma. Ein weiterer Patient verstarb am 26. Tag seines stationären Aufenthalts an den Folgen eines Verkehrsunfalls auf der Intensivstation, woraus sich eine Inhouse-Mortalität von 1,5% ergibt.

Aus der Berechnung des Konfidenzintervalls ergibt sich, dass ein stationärer Aufenthalt in der betrachteten Patientengruppe mit 95%iger Sicherheit zwischen 15,2 Tage und 21,9 Tage dauert.

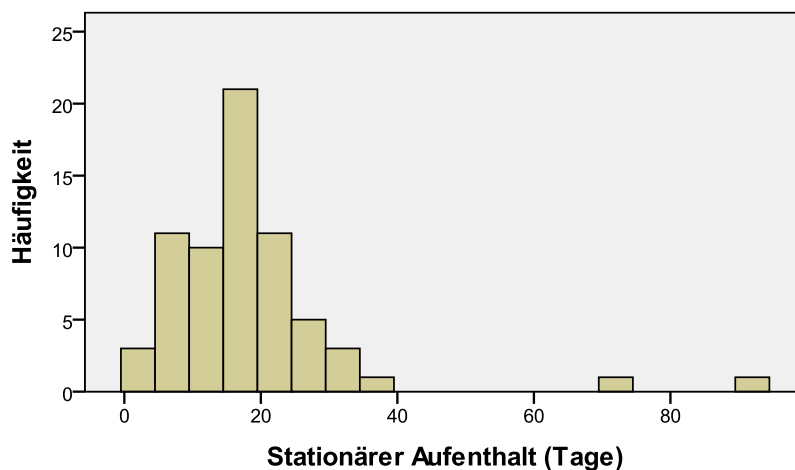


Abbildung 9: Histogrammische Darstellung der Verteilung der stationären Aufenthaltsdauer.

Das Intervall zwischen Unfalltag und OP-Tag betrug im arithmetischen Mittel 8,7 Tage (0-80). Lediglich 3 Patienten wurden direkt am Unfalltag operiert; alle übrigen 64 Patienten wurden zu einem späteren Zeitpunkt versorgt. Ganz besonders verzögernd wirkten in drei Fällen vorgeschaltete konservative Therapieversuche mit einmal 53 Tagen, einmal 59 Tagen und einmal 80 Tagen.

Im stationären und poststationären Verlauf verstarben 13 Patienten, was einer 1-Jahres-Mortalität von 19% (95%-Konfidenzintervall: 10% bis 29%) entspricht.

Epidemiologische und sozialmedizinische Parameter

Allgemeiner Gesundheitszustand

Der allgemeine Gesundheitszustand wurde mittels der ASA-Klassifikation dargestellt. Nach der ASA Klassifikationen waren 16 Patienten im guten allgemeinen Zustand (ASA I), 38 Patienten hatten leichte Allgemeinerkrankungen (ASA II), 12 Patienten hatten schwere allgemeine Erkrankungen oder waren deutlich leistungsgemindert (ASA III).

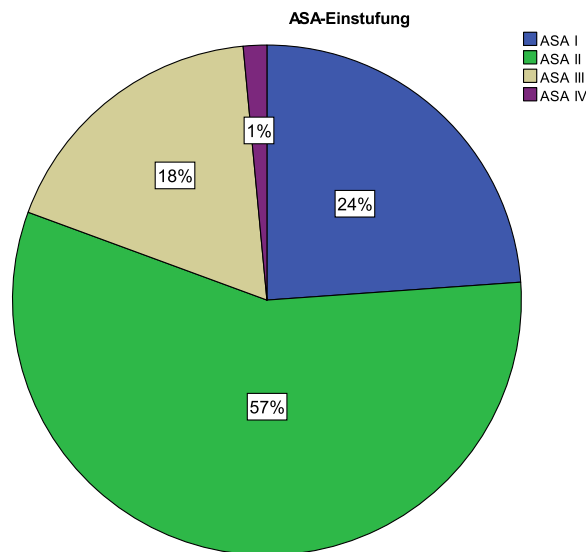


Abbildung 10: Patientenzustand nach ASA-Klassifikation. Moribunde Patienten (ASA V) kamen nicht vor.

Ein Patient hatte eine Vielzahl von kardiopulmonalen, neurologischen und alimentären Nebenbefunden, so dass Anästhesie und operativer Eingriff ein lebensbedrohliches Risiko darstellten (ASA IV). Moribunde Patienten mit infauster Prognose innerhalb der nächsten 24 Stunden (ASA V) gab es nicht.

Risikofaktoren und Vorerkrankungen

17 Patienten (25%) waren gesund. 26/67 Patienten (39%) gaben eine kardiale Erkrankungen an, 13 Patienten (19%) hatten eine diabetische Erkrankung, 11 Patienten (16%) eine neurologische Erkrankung, 9 (13%) Patienten gaben eine Alkoholerkrankung an. 7 Patienten (10 %) gaben eine Nikotinabhängigkeit an. 6 Patienten (9%) hatten eine Adipositas permagna. 5 (5%) Patienten hatte eine pulmonale Erkrankung, 3 Patienten (4%) hatten eine endokrine Erkrankung. 3 (4%) Patienten hatten eine nephrologische Erkrankung. Hepatologische Erkrankungen hatten

3 (4%) Patienten. Gefäßerkrankungen hatten 2 Patienten (3%). Gastrointestinale Erkrankungen (2%) und Gerinnungsstörungen (2%) wurden jeweils nur einmal angegeben. 3 Patienten (4%) gaben sonstige Erkrankungen an.

Sozialstatus vor und nach Frakturversorgung

6 Patienten standen vor der Operation in einem Betreuungsverhältnis. 4 Patienten kamen präoperativ aus einem Altenheim. 63 Patienten konnten sich vor dem Unfallereignis zuhause selbstständig versorgen. Von diesen mussten jedoch 5 Patienten postoperativ in ein Altenheim und 4 Patienten in ein Pflegeheim untergebracht werden. Weitere 4 Patienten benötigten häusliche Hilfen. Ein Patient verstarb auf der Intensivstation.

Analyse von Unfallmechanismus und Verletzungsmuster

Unfallart

55 (82%) Patienten hatten sich die Fraktur durch ein Niederenergietrauma (einfacher Sturz) zugezogen. Von diesen wies 1 Patient nach misslungener konservativer Behandlung eine Pseudarthrose im mittleren Schaftbereich auf.

11 Patienten (16%) erlitten ein Hochenergietrauma. Davon hatten fünf Patienten einen PKW Unfall, zwei Patienten hatten einen Motorradunfall und weitere zwei Patienten hatten einen Fahrradunfall. Ein Patient erlitt einen Skiunfall bei hoher Geschwindigkeit.

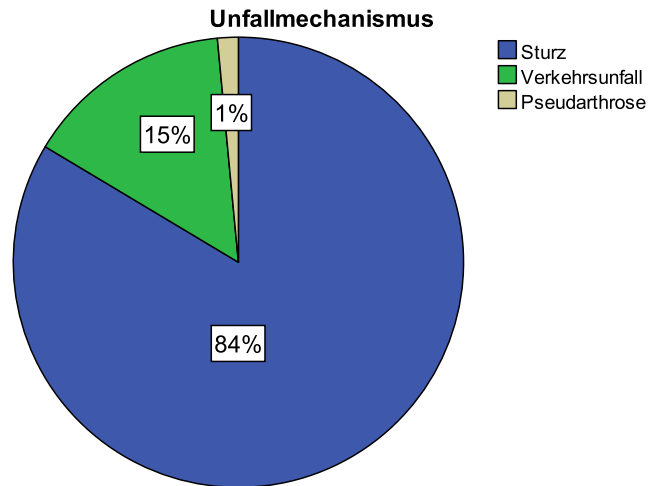


Abbildung 11: Darstellung der beobachteten Unfallmechanismen Unter den Unfallmechanismen dominiert klar der Sturz auf den Arm.

Verletzungsmuster, Zusatzverletzungen

39 Patienten (58%) erlitten neben der Humerusfraktur keine weiteren Verletzungen (Monoverletzung), bei 28 Patienten (42%) fanden sich neben der proximalen Humerusfraktur zusätzliche Verletzungen.

Von den 28 Patienten hatten 11 Patienten leichte Verletzungen in Form von Schürfwunden, kleinen Wunden oder Prellungen. 8 Patienten hatten mittelschwere Verletzungen in Form weiterer einfacher Frakturen (im Gesicht oder an einer anderen Extremität). 9 Patienten waren schwer verletzt. 2 Patienten erlitten ein Polytrauma nach einem Pkw-Unfall. Ein Patient erlitt neben der Humerusfraktur Verletzungen in Abdomen und Thorax. Ebenfalls nach einem Pkw-Unfall hatte eine Patientin zusätzlich eine versorgungspflichtige Unterschenkelfraktur, eine Sternumfraktur und einer Beckenverletzung. Nach einem Motorradunfall hatte ein Patient Decollmentverletzungen am Fuß mit Frakturen am Chopartgelenk und am Metatarsale I sowie eine Unterarmfraktur auf der Seite der Humerusfraktur. Eine Patientin erlitt zusätzlich eine offene distale Femurfraktur mit erheblichem Blutverlust. Nach einem Radsturz wurde ein Patient mit einer Symphysensprengung sowie einer Unterschenkelfraktur und einer Femurschaftfraktur aufgenommen.

Eine Patientin erlitt neben der proximalen Humerusschaftfraktur eine Humeruskopffraktur auf der Gegenseite und Wirbelfrakturen (BWK12 und LWK1). Eine

Patientin erlitt zusätzlich eine intensivstationsbedürftige Schädelbasisfraktur nach einem Sturz.

Frakturcharakteristika und -morphologie

Seitenverteilung

Bei 30 Patienten war die Humerusfraktur links und bei 37 Patienten rechts. Aus dieser Bevorzugung der rechten Seite von 55% kann jedoch statistisch keine Gesetzmäßigkeit abgeleitet werden, da das 95%-Konfidenzintervall einen Bereich von 43% bis 67% für die Wahrscheinlichkeit einer Betroffenheit der rechten Seite umschließt.

Alter der Fraktur

66 Patienten hatten eine akute Fraktur. Ein Patient erhielt einen langen Targon PH Nagel aufgrund einer Pseudarthrose nach konservativer Vorbehandlung.

Verteilung der Frakturen nach den Bereichen des Humerusschaftes

Da die Zuordnung der Frakturen zu den Bereichen proximaler Schaftbereich (intermuskuläre Zone) bzw. mittlerer/distaler Schaftbereich erfolgen soll, werden diese Bereiche auch gesondert abgebildet und farbig hervorgehoben (Abb.12).

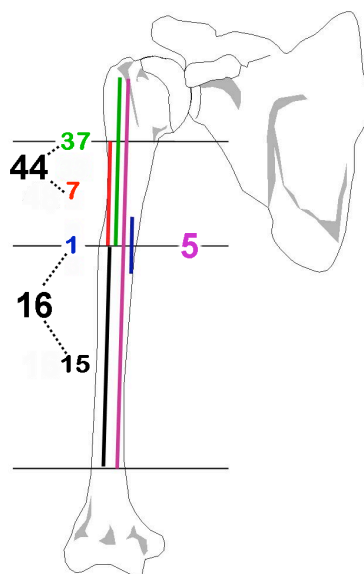


Abbildung 12: Verteilungsmuster der beobachteten Frakturen. Die beobachtete Pseudarthrose sowie die Nagelrandfraktur sind als Sonderfälle hier nicht abgebildet

44 (66%) der 67 Frakturen befanden sich im intermuskulären proximalen Schaftbereich, 16 (24%) im mittleren oder distalen Schaftbereich. Bei weiteren 5 Etagenfrakturen (8%) lag die untere Frakturzone im mittleren/distalen Schaftbereich und die obere Frakturzone im proximalen Schaftbereich mit Beteiligung des Humeruskopfes. Ein Patient hatte eine Nagelrandfraktur bei einer liegenden kurzen Version des Targon PH und ein weiterer Patient hatte eine Pseudarthrose. Von den 44 Frakturen zeigten 37 (84%) eine Mitbeteiligung des Humeruskopfes. 7 Frakturen (16%) waren auf diesen proximalen Schaftbereich ohne erkennbare Ausläufer in den Humeruskopf hinein beschränkt. Eine Fraktur befand sich am unteren Ende des proximalen Schaftbereiches mit Ausdehnung in den mittleren hinein.

Bei den oben genannten 44 (66%) im intermuskulären proximalen Schaftbereich, genau wie bei den 5 (8%) Etagenfrakturen war die Indikationsstellung für den Targon PH Nagel eindeutig, bei den übrigen wurde in Anbetracht des möglichen Frakturverlaufes ein lange Version des Targon PH eingebracht.

Detailanalyse der Frakturmorphologie am proximalen Humerus

Bei den 44 Frakturen des proximalen Schaftbereiches fanden sich die folgenden Frakturtypen:

- 10 Frakturen (23%) waren als reine Einspalttorsionsfraktur dem Typ A1,
- 1 Fraktur (2%) wurde als Schrägfraktur Typ A2 klassifiziert.
- 6 Frakturen (14%) als Torsionsbiegungsbruch mit einfachem Biegungskeil dem Typ B1 und
- 5 Frakturen (11%) dem Typ B2 zugeordnet.
- 18 Frakturen (41%) wurden als Torsionsmehrfachbruch dem Typ C1 zugeordnet,
- 4 Frakturen (9%) wurden als Typ C3 klassifiziert.

Alle 5 Etagenfrakturen zeigten im Bereich der oberen Frakturetage das Bild einer Torsionsmehrfachfragmentfraktur (C1), die in den Humeruskopf hinein ausläuft.

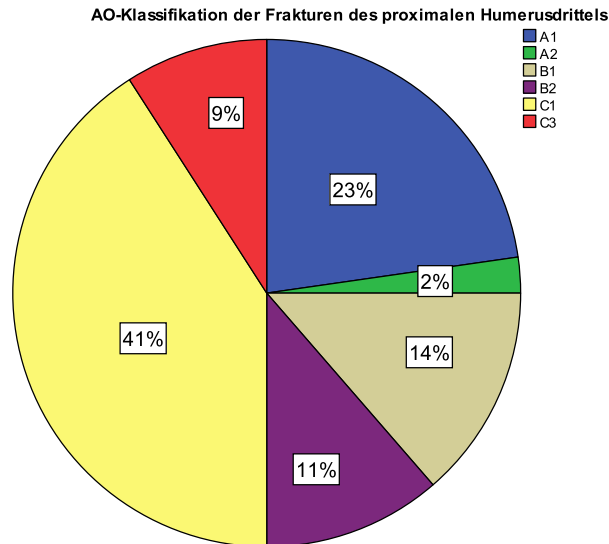


Abbildung 13: Frakturmorphologie am proximalen Humerusdrittels nach AO-Klassifikation. Auffällig ist ein hoher Anteil Trümmerfrakturen (Typ C).

Detailanalyse der Frakturmorphologie am mittleren und distalen Humerus

Von den 16 Frakturen im mittleren oder distalen Schaftbereich waren 7 (44%) Torsionsfrakturen (A1). Drei Patienten (19%) hatten eine einfache Schrägfraktur (A2), weitere 3 der 16 Patienten (19%) eine Querfraktur (A3). Ein Patient (6%) hatte eine Schafttorsionsfraktur mit einem langen Biegungskeil (B1). Zwei Patienten (12%) wiesen eine Fraktur des Typs C2 auf.

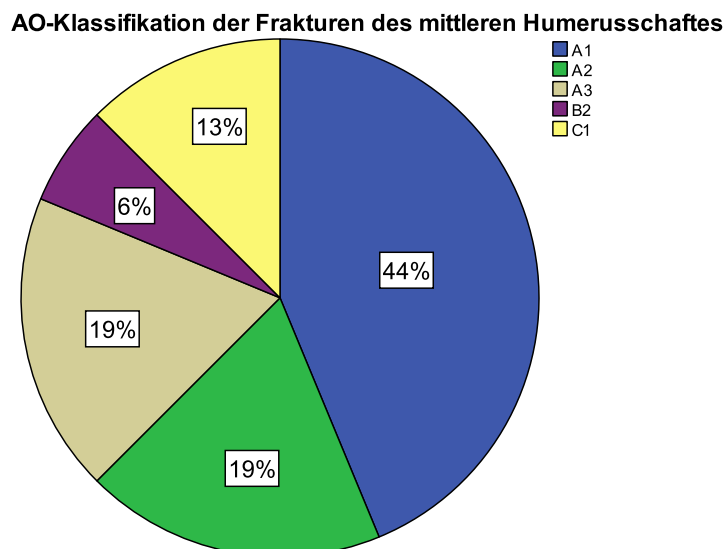


Abbildung 14: Frakturmorphologie am mittleren Humerusdrittels nach AO-Klassifikation. Hier sind einfache Frakturtypen vorherrschend.

Weichteilschaden

Eine Patientin (1,5%) erlitt eine zweitgradig offene Humerusfraktur. Die restlichen Patienten hatten keinen höhergradigen Weichteilschaden.

Radialisschaden

Bei 5 Patienten (7,5%) lag nach ihrem Unfall eine primäre Radialisparese vor. Bei einer Patientin (1,5%) mit einer Torsionsetagenfraktur stellte sich postoperativ eine sekundäre Radialisparese ein.

Schäden an der Rotatorenmanschette

Bei 25 Patienten (37%) war der Zustand der Rotatorenmanschette aus den vorliegenden Akten nicht eruierbar. Bei 29 Patienten (43%) wurde im Op-Bericht eine intakte Rotatorenmanschette beschrieben, Bei 5 Patienten (8%) fanden sich degenerative Veränderungen an der Rotatorenmanschette. 7 Patienten (16%) hatten eine Läsion oder Ruptur der Rotatorenmanschette. Ein Patient (1,5%) hatte bereits eine voroperierte Rotatorenmanschette.

Knochenqualität

31 Patienten (46%) hatten zum Zeitpunkt des Unfalls eine radiologisch deutlich sichtbare Osteoporose. Die restlichen Patienten wiesen eine gute Knochenqualität auf.

Analyse von Operation und Komplikationen

Operationsdauer

Die OP – Zeit (min) betrug median 85 Minuten (33 – 230 min). Bei einer mittleren OP-Dauer von 91 Minuten liegt das 95%-Konfidenzintervall zwischen 82 Minuten und 100 Minuten.

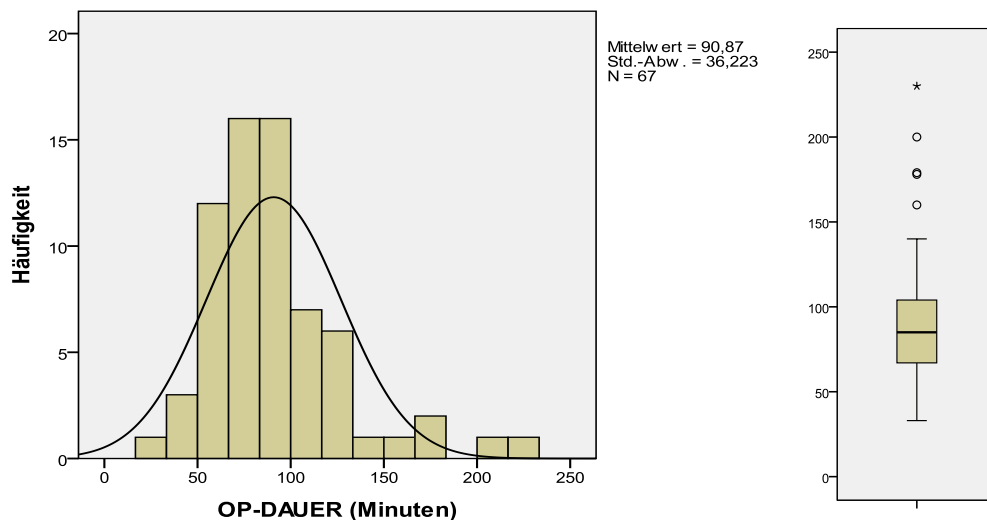


Abbildung 15: Histogramm sowie Box-Plot-Darstellung der beobachteten OP-Zeiten. Die Verteilung folgt grob der Normalverteilung mit jedoch einigen Ausreißern nach oben.

6 Operationen dauerten länger als 130 Minuten. Bei der Analyse dieser Ausreißer ergibt, dass drei Patienten mit einer C-Fraktur und ein Patient mit einer Schaftquerfraktur nach einem schweren Verkehrsunfall mit Mehrfachverletzungen darunter waren. Bei einer Patientin musste der lange Targon PH - Nagel wegen Fehlimplantation noch einmal innerhalb der Operation ausgetauscht werden was die Operationsdauer erheblich verlängerte. Bei einer weiteren Patientin zeigte sich nach Einbringen des Nagels, dass die lateral abgesprengte Corticalis dazu führte dass das proximale Humerusfragment nach medial verkippte. Der Nagel musste entfernt und neu mit Hilfe eines transmedullären Stützpins platziert werden.

Verwendete Nagellängen

In unserem Patientenkollektiv wurden drei verschiedene Implantatlängen (220, 250 oder 280 mm) verwendet. Bei 31 Patienten (26w und 5m) wurden Implantate mit der Länge 220 mm, bei 28 Patienten (19w und 8m) mit der Länge 250 mm und bei 8 Patienten (1w und 7m) mit der Länge 280 mm verwendet.

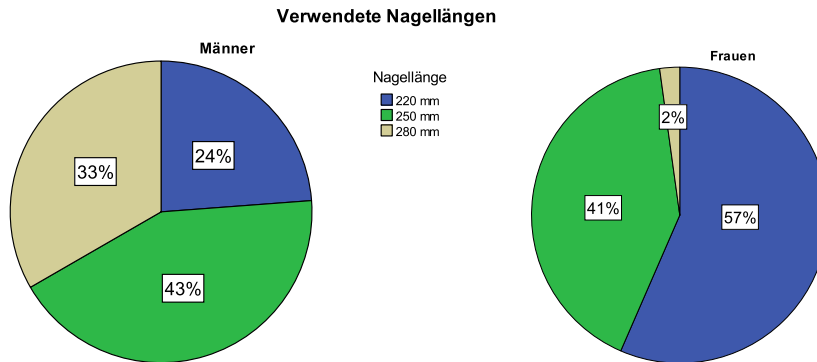


Abbildung 16: Verwendete Implantatlängen in Abhängigkeit vom Geschlecht. Beim weiblichen Geschlecht kommen deutliche kürzere Nägel zum Einsatz.

Zusätzliche operative Maßnahmen

Transmedulläre Abstützung des kurzen Fragmentes

Zur achsgerechten und gedeckten Reposition der Fraktur wurde in insgesamt 20 Fällen eine temporäre oder dauerhafte Abstützung des kurzen Fragmentes (TMS-Prinzip nach Stedtfeld [86]) angewandt. Diese Abstützung erfolgte

- in 5 Fällen durch eine dauerhafte Platzierung einer Schraube
- in 11 Fällen durch temporäre Platzierung eines transmedullärer Stützpins (Steinman-Nagel)
- in 4 Fällen durch temporäre Platzierung eines transmedullären Stützdrahts (Kirschner-Draht)

Eine transmedulläre Abstützung war überwiegend bei C Frakturen notwendig (n = 12), desweiteren bei 3 B Frakturen, sowie bei 5 A Frakturen.

Cerclagenfixation

Da ein Operateur bei einem Patienten die Gefahr einer Nervenschädigung durch einen Biegungskeil befürchtete, wurde das Fragment zusätzlich mit einer Cerclage fixiert.

Rotatorenmanschettenrekonstruktion

Bei 5 Patienten war eine weiterführende Rekonstruktion der Rotatorenmanschette notwendig.

Eingriff am N. radialis

Bei 5 Patienten wurde eine Freilegung des Nervus radialis bei primärer Radialisparese durchgeführt. Bei einem Patienten, der ein Hochrasanztrauma hatte, erfolgte prophylaktisch im Gebiet des N. radialis eine Neurolyse. Dieser hatte jedoch vor und nach der OP keine Parese.

Entfernung einliegender Implantate

Vor Einbringen eines langen Targon PH-Nagels musste bei einem Patienten, der bei bereits einliegendem Implantat infolge eines erneuten Sturzes eine Nagelrandfraktur erlitten hatte, zunächst ein kurzer Targon PH-Nagel entfernt werden.

Eingriff am Tuberculum majus

Ein kleines Tuberculum minus-Fragment wurde bei einer Patientin mit Fibre-wire am kranialsten Schraubenkopf verankert (Rope-over-bit-Technik nach Stedtfeld) [46].

Komplikationen

Lokale Frühkomplikationen

Bei 5 (8%) von 67 Patienten traten am operierten Humerus postoperativ Komplikationen auf. Davon entwickelten zwei Patienten eine Wundheilungsstörung am operierten Arm. Eine Patientin entwickelte postoperativ eine sekundäre Radialisparese, die sich nach Neurolyse des Nervus radialis und mit intensiver Krankengymnastik und Lagerung in einer Radialisschiene besserte.

Ein Patient entwickelte postoperativ eine obere Armplexusläsion mit einer Plegie von M. deltoideus, M. triceps und M. biceps. Nach intensiver Krankengymnastik und Muskelstimulation besserten sich die Symptome des Patienten langsam.

Ein Patient entwickelte auf der operierten Seite ein Armödem, welches durch Lymphdrainagen therapiert werden konnte.

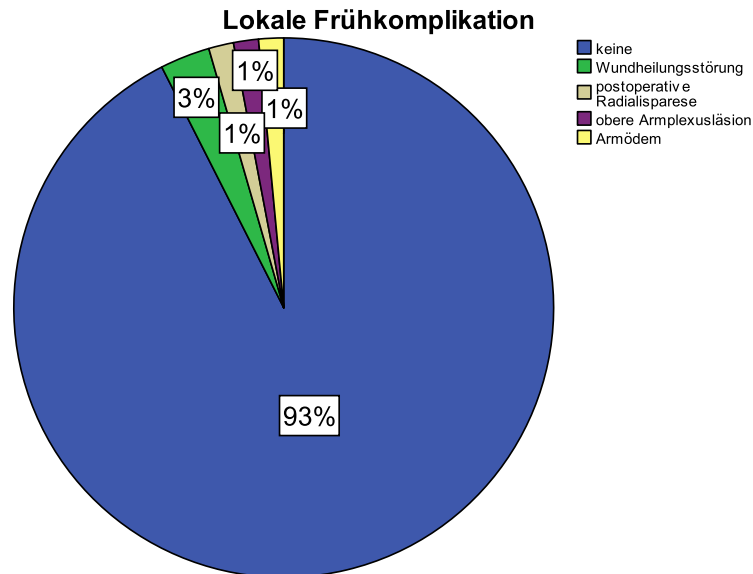


Abbildung 17: Lokale Komplikationen am operierten Arm. Wundheilungsstörungen waren in etwa 3 Prozent der Fälle zu beobachten; sonstige lokale Komplikationen waren Einzelfälle.

Allgemeine Frühkomplikationen

Bei 18 (27%) von 67 Patienten traten generalisierte Komplikationen auf. Davon entwickelten 14 Patienten postoperativ eine Blutungsanämie, welche mit entsprechender Gabe von Erythrozytenkonzentraten beherrscht werden konnte. Von diesen hatten 5 Patienten Mehrfachverletzungen nach einem häuslichen Sturz und bekamen mehrere Erythrozytenkonzentrate transfundiert. Weitere 3 Patienten hatten ein Hochenergietrauma. 4 Patienten mit reduziertem Allgemeinzustand (ASA III) benötigten Erythrozytenkonzentrate. Bei 2 Patientinnen mit einer C-Fraktur und lang verlaufender OP Zeit mussten Erythrozytenkonzentrate verabreicht werden.

Eine postoperativ entstandene kardiopulmonale Insuffizienz machte bei einem Patienten die Verlegung auf die Intensivstation erforderlich. Trotz Stabilisierungsmaßnahmen war eine Tracheotomie zur Beatmung notwendig. Hinzu entwickelte der Patient eine schwerwiegende Bronchopneumonie, welche nach Antibiogramm mit einer antibiotischen Kombinationstherapie behandelt wurde.

Auch ein zweiter Patient entwickelte eine Pneumonie, was die Verlegung in eine andere Fachabteilung notwendig machte.

Ein bei einem schweren Pkw-Unfall mehrfach verletzter Patient verstarb postoperativ nach Langzeitbeatmung und nach einer gastrointestinalen Blutung an den Folgen einer fulminanten Pneumonie auf der Intensivstation.

Eine zusätzliche antibiotische Therapie bei einem Harnwegsinfekt musste bei zwei Patienten durchgeführt werden.

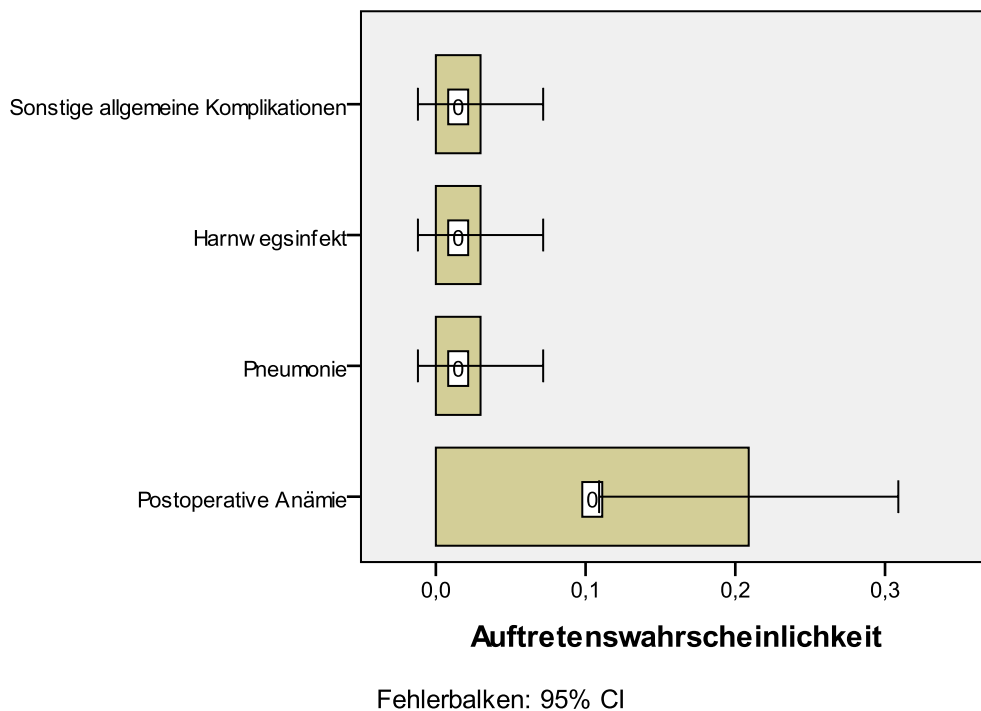


Abbildung 18: Auftretenswahrscheinlichkeit allgemeiner Frühkomplikationen.

Postoperative Behandlung

Zur postoperativen Ruhigstellung erhielten alle 67 Patienten einen Gilchrist-Verband. Aktiv assistierte Krankengymnastik wurde bei allen Patienten verordnet. Bei zwei Patienten mit primärer Radialisparese und einer Patientin, bei der postoperativ eine sekundäre Radialisparese auftrat, wurde zusätzlich eine Radialisschiene angelegt. Bei einem Patienten mit einer postoperativen oberen Armplexusläsion mit einer Plegie des M. deltoideus sowie einer Parese des M. trizeps und des M. biceps wurde neben intensiver Krankengymnastik eine physikalische Muskelstimulation angewandt.

Bei keinen der 67 Patienten war die Explantation des Nagels während des stationären Verlaufs notwendig.

Reoperationen und Spät komplikationen

Bei 56 (84%) Patienten war keine Revision notwendig. 10 der 67 (16%) Patienten stellten sich nach der Entlassung mit mechanischen Schwierigkeiten im Schultergelenk wieder vor.

Bei drei Patienten wurde der Targon PH - Nagel ersatzlos entfernt, wobei zwei Patientinnen Schmerzen bei Bewegung im Schultergelenk angaben. Eine radiologisch ausreichende Konsolidierung lag zum Zeitpunkt der ME vor.

Insgesamt wurden folgende implantatbezogene Komplikationen festgestellt:

- Implantatbruch in zwei Fällen (3%)
- Nagelprotrusion in vier Fällen (6%)
- Schraubenlockerung in sechs Fällen (9%), davon 4 proximale Verriegelungsschrauben, eine TMS Schraube und eine distale Verriegelungsschraube

Detailanalyse ausgewählter Komplikationsfälle

Die 10 Fälle mit Reoperationen und/oder Spät komplikationen wurden einzeln evaluiert und werden nachfolgend auszugsweise dargestellt:

Eine Patientin entwickelte einen Monat nach Implantation Beschwerden im Sinne eines Impingementsyndroms. Radiologisch zeigte sich deutlich eine Nagelprotrusion, auch die proximalen Verriegelungsschrauben ragten in das Glenoid hinein (Abb.19). Eine Reimplantation wurde bei deutlicher Verschlechterung des Allgemeinzustands nicht mehr durchgeführt. Die Fraktur heilte trotzdem nach Metallentfernung aus.

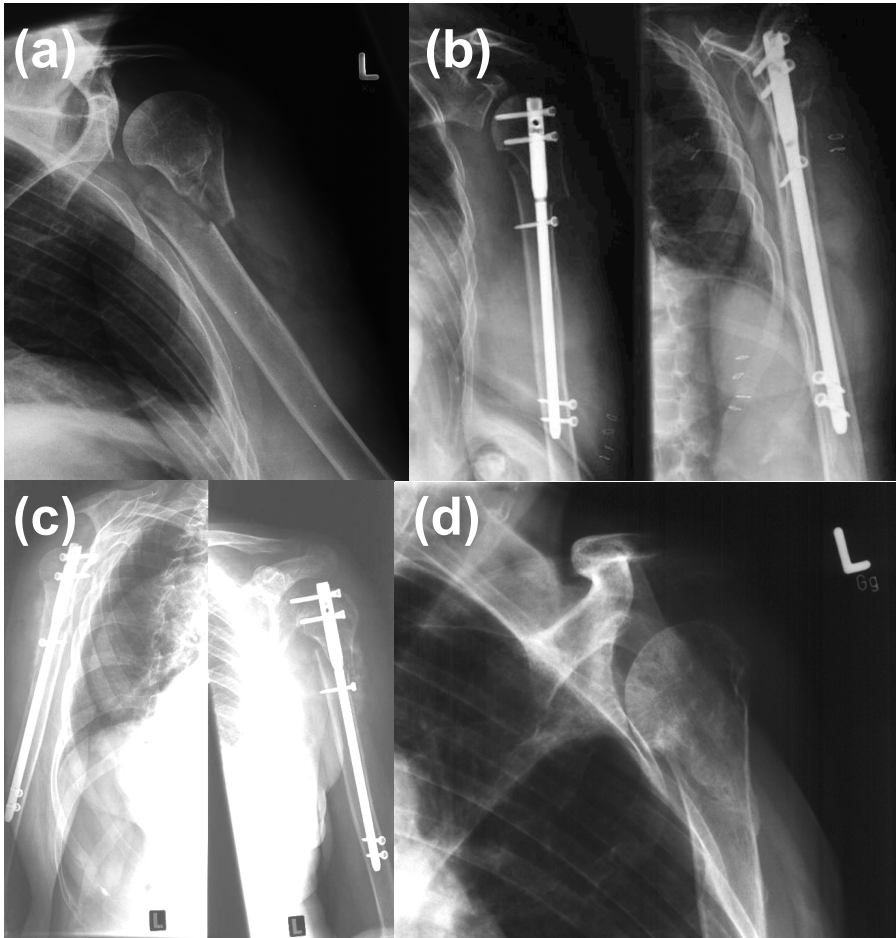


Abbildung 19: Nagel- und proximale Verriegelungsschraubenprotrusion bei einer 82jährigen Patientin mit Fraktur des proximalen Humerusschaftdrittels (a). Postoperativ zunächst regelrechte Implantatlage bei jedoch mäßiger Reposition (b). Einen Monat postoperativ zeigt sich eine Auswanderung des Nagels nach cranial mit zusätzlicher Schraubenperforation ins Glenoid (c). Ausheilung und ME nach zwei Jahren (d).

Bei 2 Patienten wurde ein Nagelwechsel durchgeführt. Bei beiden lag eine verzögerte Frakturheilung vor. Von diesen brach bei einem Patienten 5 Monate nach Implantation, der Nagel ohne Trauma bei noch nicht verheilten metaphysären Fraktur auf (Abb.20). Beide erhielten einen neuen Nagel, wobei bei dem Patienten mit dem Nagelbruch im proximalen Schaftbereich intermediäre Verriegelungsschrauben zusätzlich eingebracht wurden um eine zusätzliche Stabilität zu erreichen.

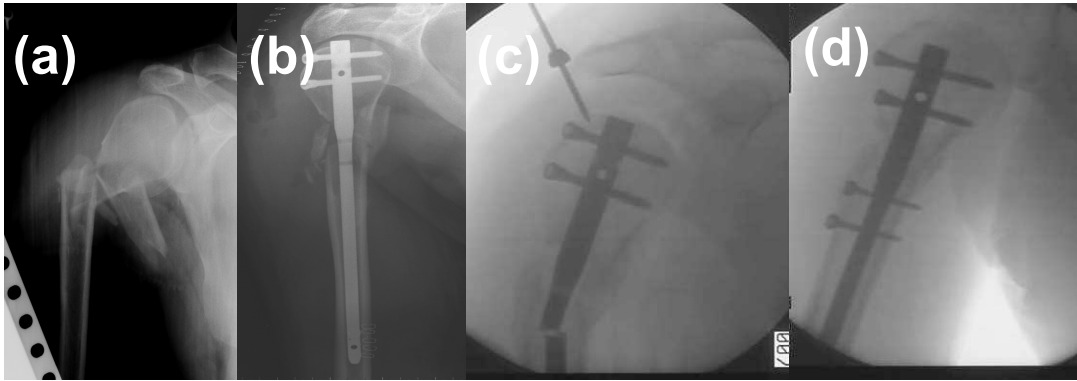


Abbildung 20: Unfall- und Versorgungsbilder eines 38-jährigen männlichen Patienten (a, b). Nagelbruch bei verzögerter Frakturheilung nach 5 Monaten, deswegen Wechsel auf Targon PH lang (c, d).

Bei zwei Patienten wurde ein Verfahrenswechsel durchgeführt. Von diesen erhielt eine Patientin bei anhaltenden Beschwerden 11 Monate nach Implantation des Nagels eine inverse Prothese (Abb.21). Diese Patientin hatte bereits präoperativ vor Implantation des Humerusnagels eine vorbestehende Schultersteife. Im initialen Unfallbild sah man bereits einen ausgeprägten Humeruskopfhochstand. Intraoperativ fielen degenerative Veränderungen an der Rotatorenmaschette auf.

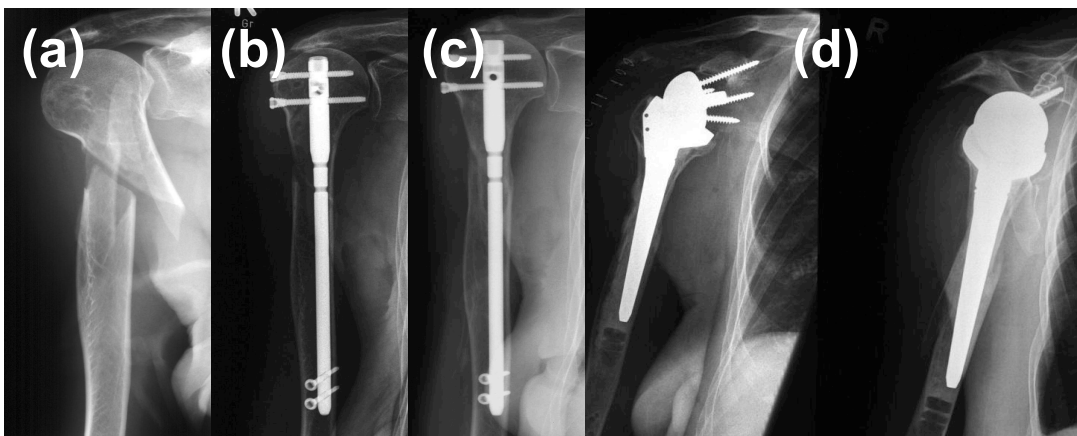


Abbildung 21: Unfall- und Versorgungsbilder einer 70-jährigen Patientin mit vorbestehender Schultersteife bei Rotatorenmanschettendefektarthropathie (a, b). Anhaltende Beschwerden nach 11 Monaten bei jedoch inzwischen verheilter Fraktur (c). Jetzt Wechsel auf inverse Schulterprothese.

Bei einem weiteren Patienten wurde nach 4 Monaten bei Protusion des Nagels ein Verfahrenswechsel durchgeführt. Der Patient erhielt nach Entfernung des Nagels bei noch nicht verheilten Frakturverhältnissen eine Winkelplatte (Abb.22). Diese brach jedoch 3 Monate später, sodass eine Reverplattung mit Spongiosaplastik durchgeführt werden musste.

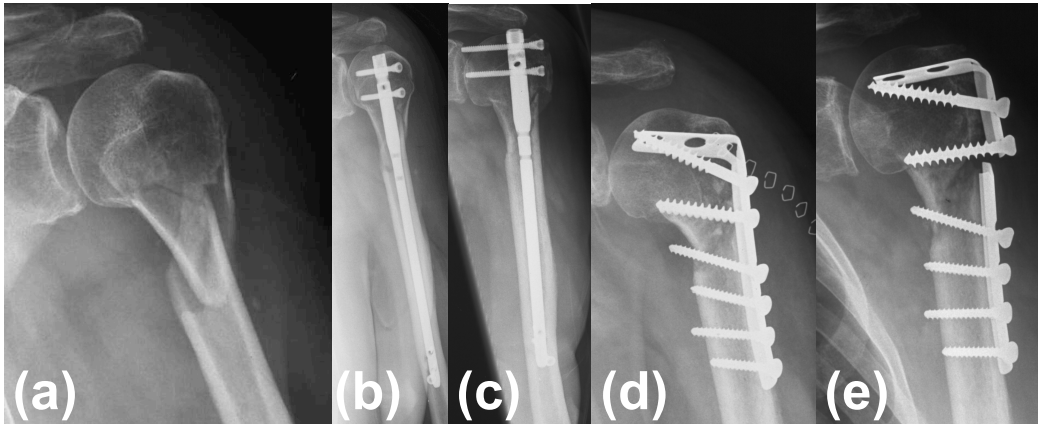


Abbildung 22: Unfall- und Versorgungsbilder eines 66-jährigen Patienten (a, b). Wegen Nagelprotrusion erfolgte der Wechsel auf eine Winkelplatte nach 4 Monaten (c, d). Bei atrophischer Pseudarthrose jedoch Bruch der Winkelplatte nach weiteren 3 Monaten (e).

Bei 2 Patienten wurden lediglich Schrauben entfernt. Von diesen wurde bei einer Patientin einen Monat nach Implantation des Nagels die oberste Verriegelungsschraube entfernt (Abb.23).

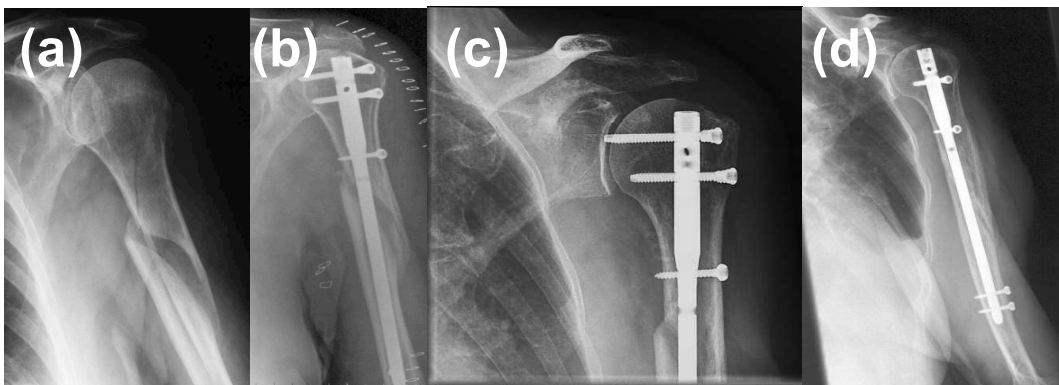


Abbildung 23: Unfall- und Versorgungsbilder einer 81-jährigen Patientin (a, b). Einen Monat postoperativ fällt die Protrusion einer proximalen Verriegelungsschraube auf (c), welche ersatzlos entfernt wird. In der Folge unkomplizierte Ausheilung (d).

Bei einer weiteren Patientin wurde die überstehende TMS Schraube entfernt (Abb.24). 4 Monate später erfolgte die komplette Entfernung des Nagels, da sich die Patientin erneut mit Beschwerden bei uns vorstellte. Im Röntgen zeigte sich ein überstehendes Gewinde der proximalen Verriegelungsschraube.

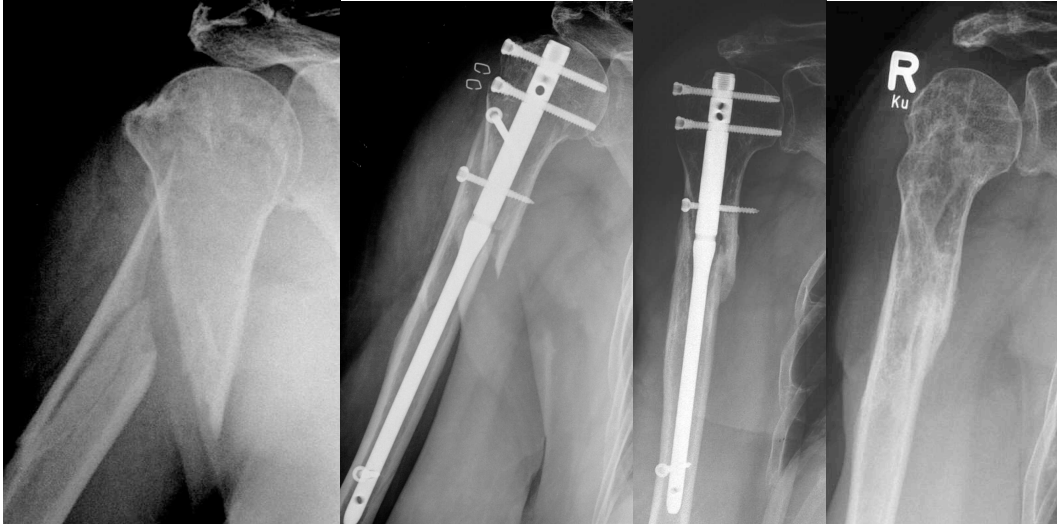


Abbildung 24: Unfallbild einer 71jährigen Patientin. Versorgung unter Verwendung einer TMS-Schraube (b). Persistierende Beschwerden axillär wohl wegen überlanger Transfixationsverriegelung (c), deswegen komplette ME bereits nach 4 Monaten bei vollständiger knöcherner Konsolidierung (d).

Eine Patientin erlitt nach einem erneuten Sturz 2 Monate nach OP eine Nagelrandfraktur bei liegendem Targon PH Nagel. Diese Patientin erhielt nach offener Reposition eine breite DC-Platte am distalen Humerus.

Follow-up

Nachuntersuchungskollektiv und verlorene Patienten

30 (45%) Patienten konnten nachuntersucht werden. Der Nachuntersuchungszeitraum nach der Operation betrug im Mittel 15 Monate (8-48 Monate). 15 (20%) Patienten waren nicht auffindbar oder haben die Nachuntersuchung abgelehnt.

13 (22%) Patienten verstarben innerhalb des Nachuntersuchungszeitraumes und wurden daher hinsichtlich der wieder erreichten Schulterfunktion nicht erfasst. Von diesen konnte nur einer vor dem Tod postoperativ untersucht werden. Bei einem Patienten wurde innerhalb des Untersuchungszeitraums der Nagel vorzeitig entfernt.

Fünf (8%) Patienten waren bettlägerig und konnten der Einladung zur Nachuntersuchung nicht folgen. Eine schwer alkoholranke Patientin verweigerte die Untersuchung. Eine Patientin konnte aufgrund einer schwer psychiatrischen Erkrankung mit stationärer Behandlung nicht an der Nachuntersuchung teilnehmen. Der Patient, der wegen einer Pseudarthrose einen Nagel erhielt, blieb ebenfalls der Nachuntersuchung fern.

Frakturheilungsverlauf

Bei allen der 30 nachuntersuchten Patienten kam es zur knöchernen Durchbauung.

Funktionelles Outcome anhand des absoluten Constant-Score

Der Constant Score (CS) betrug im arithmetischen Mittel 76 Punkte (29 – 100). Der CS der Gegenseite betrug im Mittel 88 Punkte (17 – 100). Eine Patientin hatte auf der nicht operierten Seite eine vorbestehende Plexuslähmung, sodass sie bei der klinischen Nachuntersuchung nur auf einen Punktwert von 17 kam und für die relative CS-Bestimmung nicht in Frage kam.

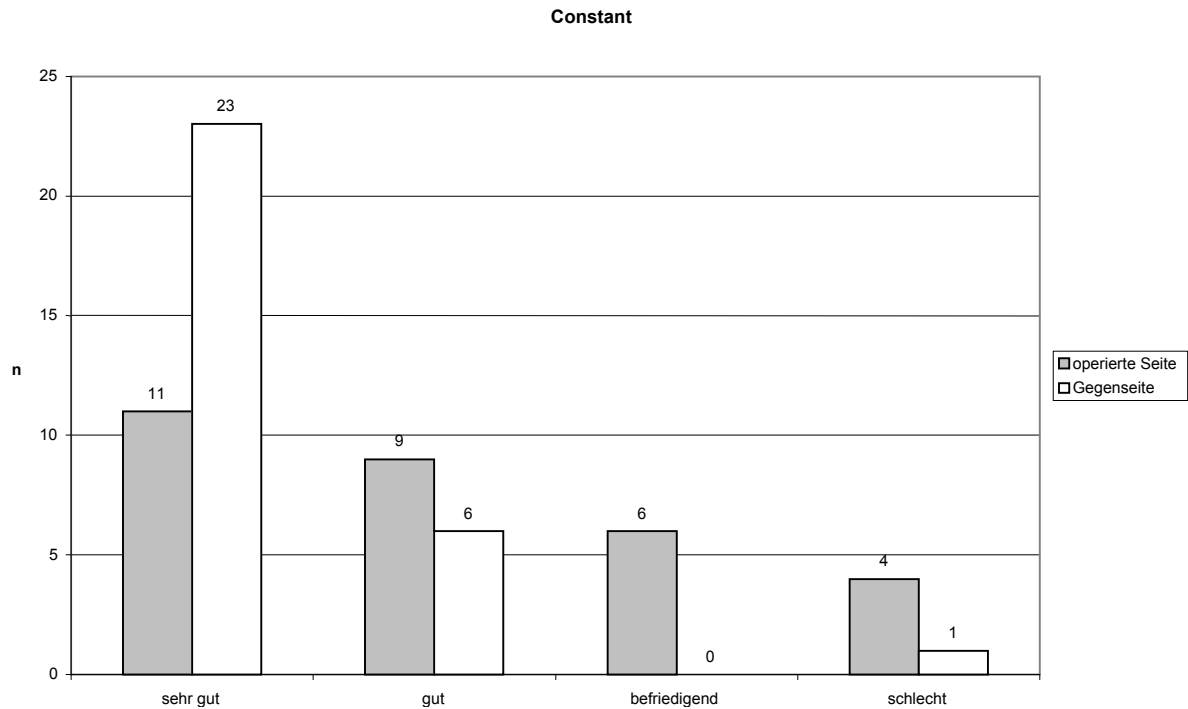


Abbildung 25: Gesamtdarstellung der ermittelten CS auf der operierten und nichtoperierten Seite.

- 11 (37%) Patienten hatten ein sehr gutes postoperatives Ergebnis (Constant-Score > 85 Punkte)
- 9 (30%) Patienten hatten ein gutes postoperatives Ergebnis (Constant-Score zwischen 84 und 70 Punkten)
- 6 (20%) Patienten hatten ein befriedigendes postoperatives Ergebnis (Constant-Score zwischen 69 und 60 Punkten)
- 4 (13%) Patienten hatten ein schlechtes Ergebnis (Constant-Score < 59 Punkte).

23 (77%) Patienten hatten einen sehr guten Constant – Score der Gegenseite, 6 (20%) einen guten Constant – Score, eine Patientin hatte aufgrund einer vorbestehenden Plexusläsion einen schlechten Constant – Score.

Schmerz

17 (57%) Patienten gaben bei der Nachuntersuchung vollständige Schmerzfreiheit (15 Pkt.) an. Minimale Schmerzen (10 Pkt.) verspürten 8 (27%) Patienten. 5 (17%) Patienten hatten mäßige Schmerzen (5 Pkt.). Davon gaben 3 Patienten Wetterfühligkeit an. Eine Patientin erhielt wegen Bewegungsschmerzen im Verlauf eine Deltaprotthese. Eine weitere Patientin hatte radiologisch eine Arthrose des Acromioclaviculargelenks.

Bei keinen der Patienten traten gravierende Schmerzen im Verlauf des täglichen Lebens auf.

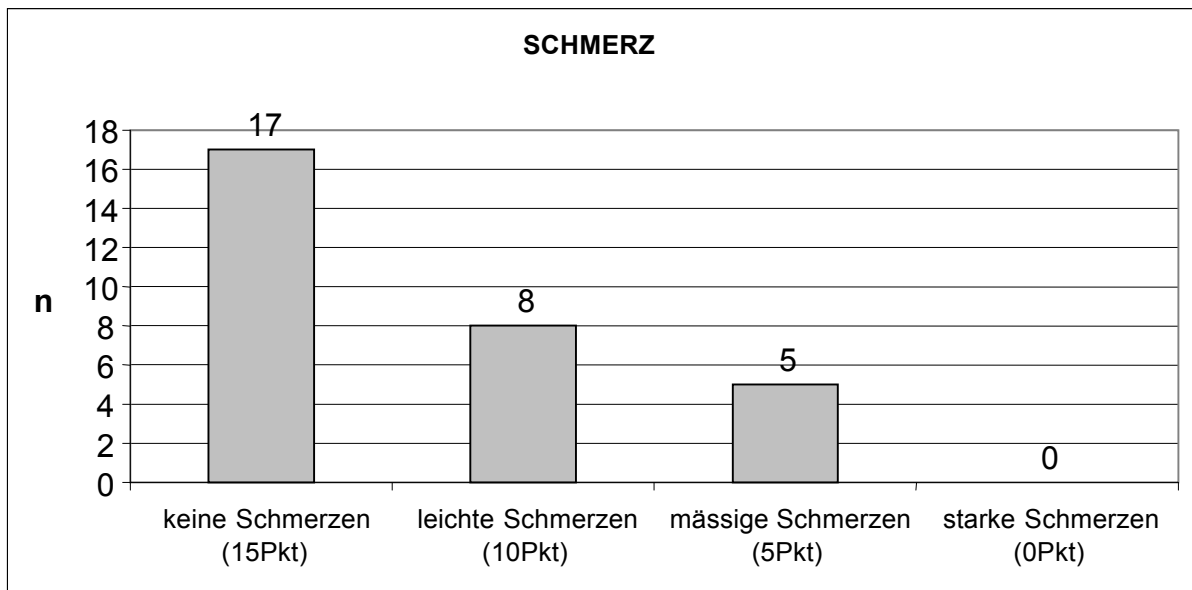


Abbildung 26: Subjektive Schmerzeinschätzung.

Alltagsaktivitäten

Neben den Schmerzempfindungen wurden auch andere subjektive Daten erhoben. Alle Patienten beurteilten subjektiv Störungen in ihre Arbeitsfähigkeit, Freizeitaktivität, Schlaf und Arbeitshöhe die sie mit der operierten Seite hatten. 20 Punkte konnten erzielt werden. Von den errechneten einzelnen vergebenen Punktwerten der subjektiven Daten, resultierte ein arithmetisches Mittel von 17 Punkten (8 - 20 Pkt.). 24 (80%) Patienten konnten auch nach der Operation alle alltäglichen Tätigkeiten durchführen. 5 (17%) Patienten hatten leichte Einschränkungen. Eine Patientin die später im Verlauf eine Deltaprothese erhielt hatte mehr Einschränkung im täglichen Leben.

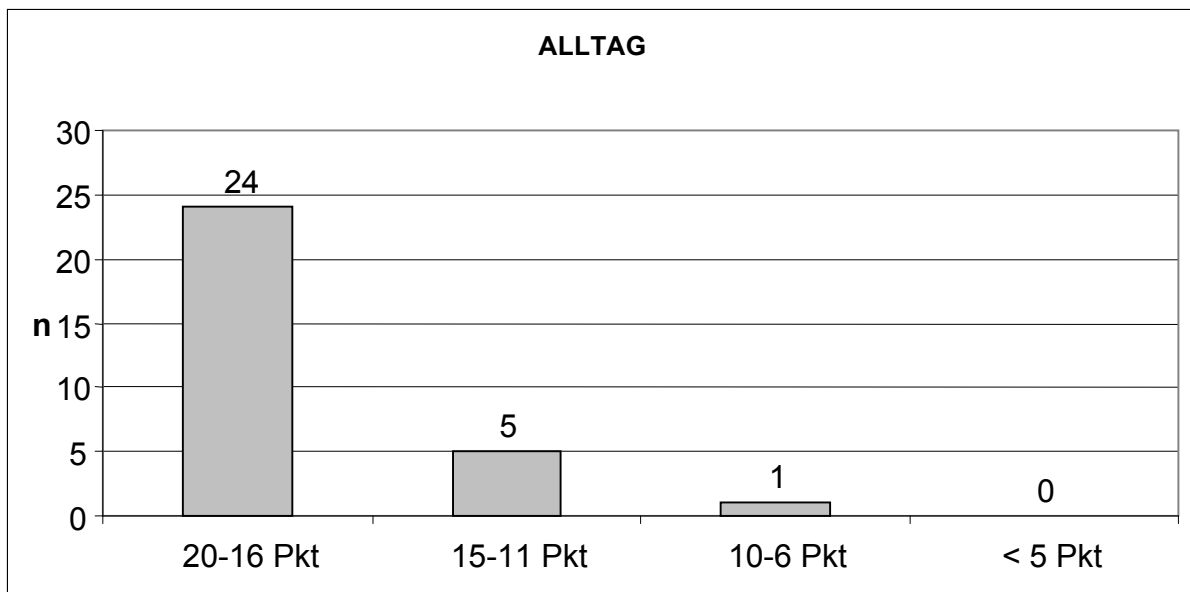


Abbildung 27: Subjektive Einschätzung von Arbeitsfähigkeit, Freizeitaktivität, Schlaf.

Bewegungsumfänge

In der anschließenden klinischen Untersuchung wurde die Schulterfunktion beurteilt. Die Prüfung des Bewegungsumfangs beinhaltete die Messung der Bewegungsrichtungen Elevation, Abduktion, Innenrotation und Außenrotation in Grad. Für jeden einzelnen Bewegungsbereich konnten maximal 10 Punkte erreicht werden.

Elevation : im Mittel 8 Punkte

Abduktion: im Mittel 8 Punkte

Außenrotation: im Mittel 8 Punkte

Innenrotation : im Mittel 7 Punkte

16 (53%) Patienten erreichten postoperativ eine Elevation von mehr als 151°. 5 (17%) Patienten hatten eine Elevation zwischen 121-150°. Weitere 5 (17%) Patienten hatten eine Elevation zwischen 91-120°. 3 (10%) Patienten erreichten lediglich eine Elevation zwischen 61-90°. Eine (3%) Patientin die später im Verlauf eine Deltaprotthese erhielt hatte eine schlechte Elevation von weniger 30°.

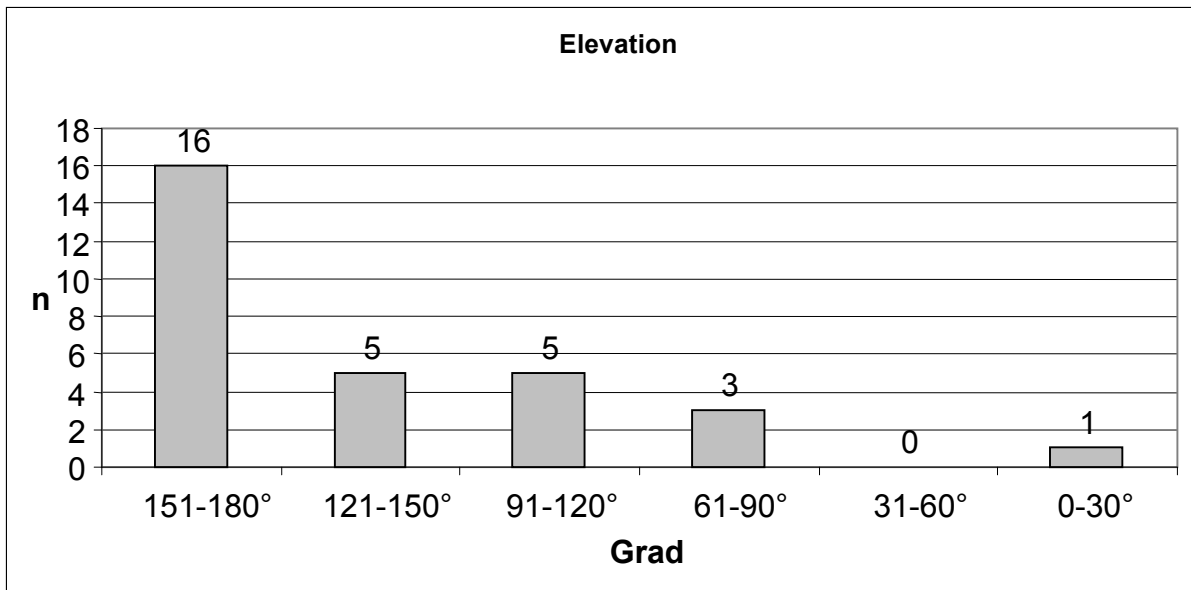


Abbildung 28: Elevationsfähigkeit.

16 (53%) Patienten erreichten postoperativ eine Abduktion von mehr als 151°. Eine (3%) Patientin hatte eine Abduktion zwischen 121-150°. Weitere 9 (30%) Patienten hatten eine Abduktion zwischen 91-120°. 3 (10%) Patienten erreichten lediglich eine Abduktion zwischen 61-90°. Eine (3%) Patientin die später im Verlauf eine Deltaprothese erhielt, hatte eine Abduktion zwischen 31-60°.

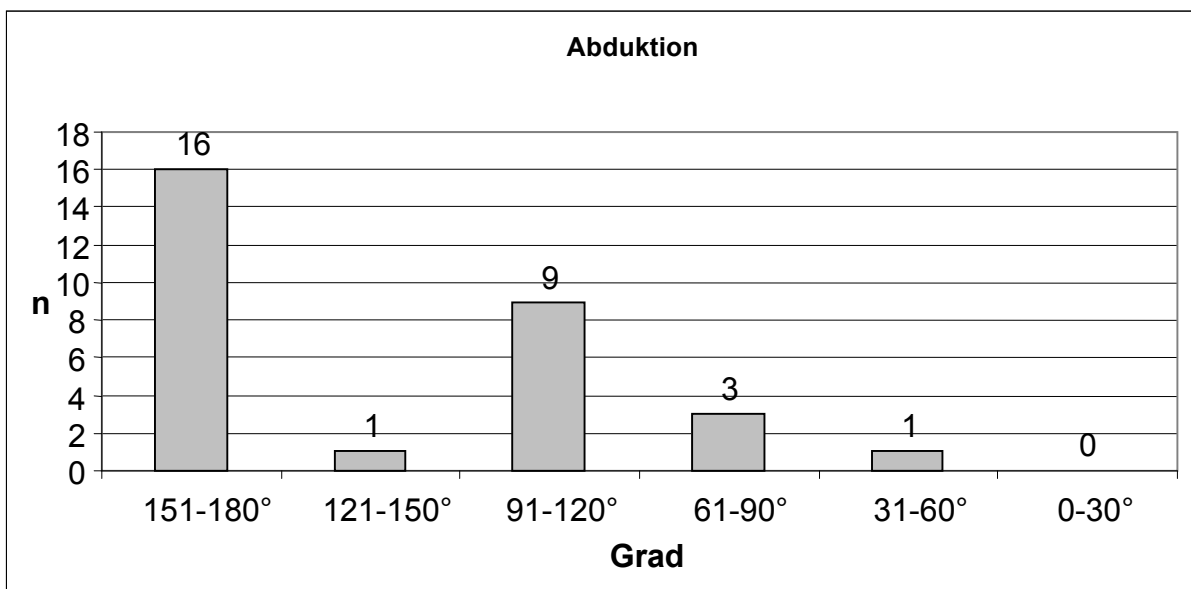


Abbildung 29: Abduktionsfähigkeit.

16 (53%) Patienten hatte keine Einschränkung in der Außenrotation, 7 (23%) Patienten hatten nur eine leichte Einschränkung in der Außenrotationsbewegung. 4 (13%) Patienten eine mäßige Bewegungseinschränkung und 3 (10%) Patienten hatten eine mittelschwere Einschränkung in der Außenrotationsbewegung.

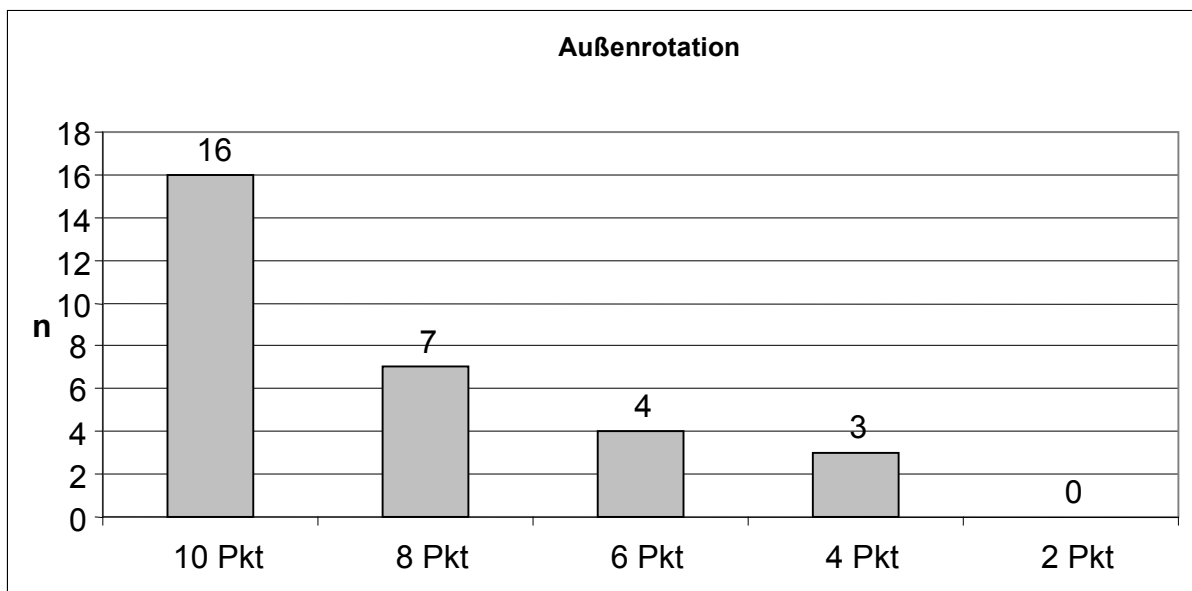


Abbildung 30: Außenrotationsfähigkeit.

Alle Patienten konnten den Schürzengriff ausführen. 26 (87%) der Untersuchten konnten bei der Innenrotation die Hände über den dritten Lendenwirbel bringen. 4 (13%) Patienten kamen mit den Fingerspitzen nur bis zum lumbosacralen Übergang.

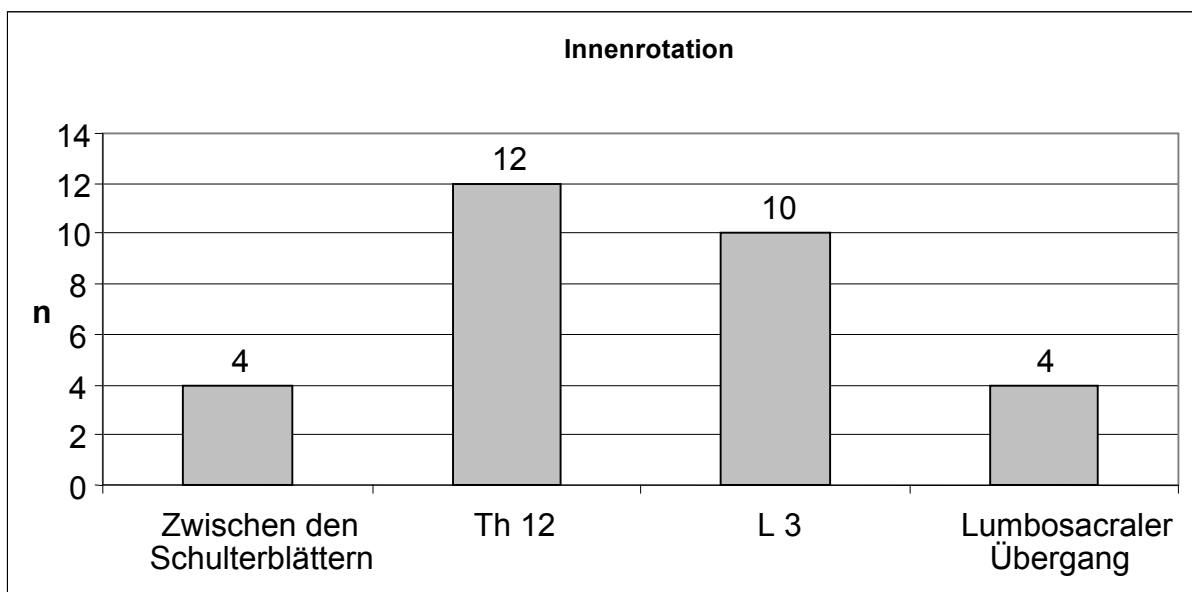


Abbildung 31: Innenrotationsfähigkeit.

Kraft

Bei allen Patienten wurde eine isometrische Kraftprüfung mit der Federwaage durchgeführt. Im Durchschnitt wurden für die operierte Seite 15 Punkte (2 - 25) erreicht. Die Punktvergabe bei der Kraftmessung entsprechen 0,5kg = 1Pkt. 11 (37%) Patienten hatten postoperativ keinen Kraftverlust erlitten. 3 (10%) Patientinnen erreichten Punktwerte zwischen 19-15 Pkt.. 10 (33%) Patientinnen erreichten Punktwerte zwischen 14-10 Pkt. 4 (13%) Patienten hatten lediglich Punktwerte zwischen 9-5 Pkt.. 2 (7%) Patienten erreichten bei der isometrischen Kraftprüfung sehr schlechte Punktwerte.

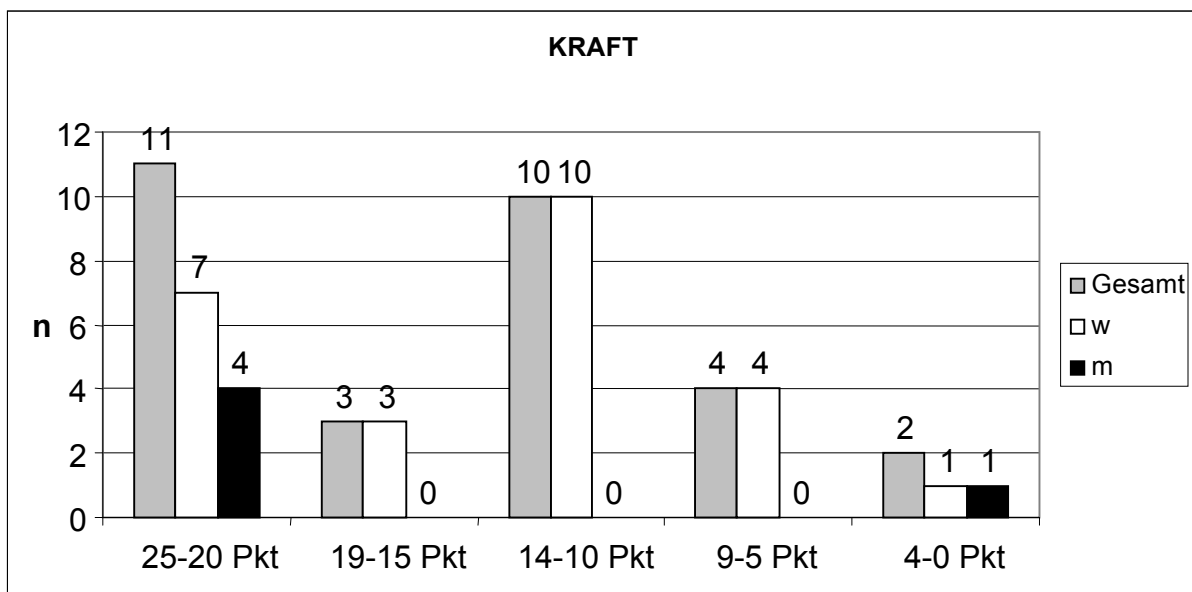


Abbildung 32: Isometrische Kraftmessung bei Frauen und Männern.

Outcome anhand des relativen Constant Score

Insgesamt traten, bezogen auf die gesunde Seite deutlich bessere Ergebnisse auf. 25 (83%) Patienten hatten einen sehr guten oder guten Prozentwert. 2 (6%) Patienten hatten befriedigende Prozentwerte. 3 (10%) Patienten hatten schlechte Ergebnisse. Wobei ein schlechtes Ergebnis aufgrund einer vorbestehenden Plexuslähmung der Gegenseite nicht verwertbar war. Eine weitere Patientin erhielt im Verlauf eine Deltaprothese. Eine andere Patientin hatte auf der Gegenseite eine distale Radiusfraktur erlitten.

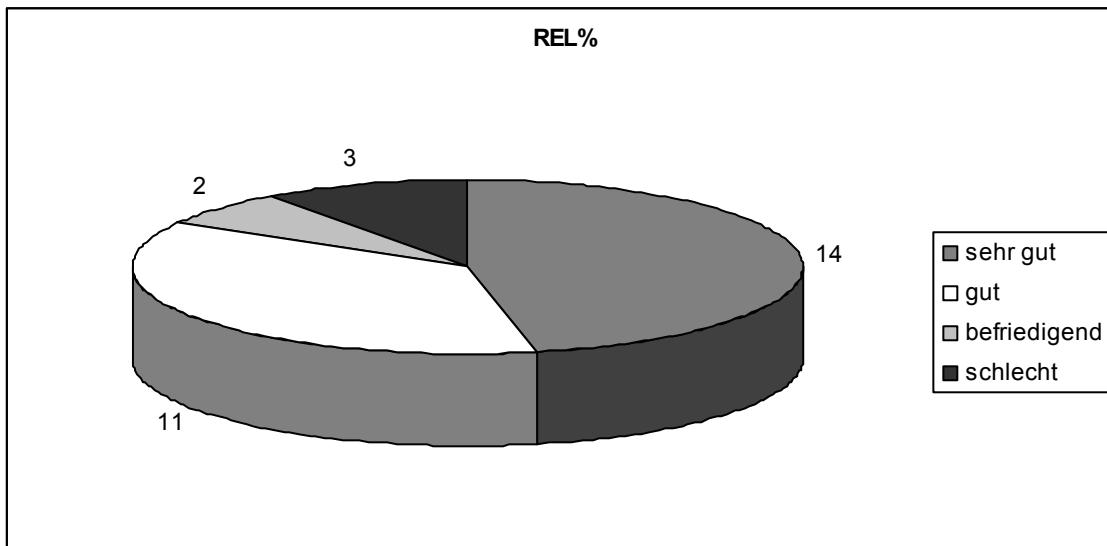


Abbildung 33: Ergebnisse des relativen Constant-Score in Prozent (%)

Die Patientin hatte sowohl bei den subjektiven Angaben, als auch bei den objektiv ermittelten Untersuchungsdaten sehr schlechte Punktwerte. Diese Patientin erhielt im Verlauf zu einem späteren Zeitpunkt eine Deltaprothese.

3 Patienten gaben subjektiv mäßige Schmerzen an, hatten aber bei der klinischen Untersuchung der Bewegungsumfänge überdurchschnittlich gute Ergebnisse.

Bei keinen der Nachuntersuchten 30 Patienten trat radiologisch eine Humeruskopfnekrose oder ein Nagelbruch auf. Bei allen 30 Patienten kam es zur knöchernen Durchbauung der Fraktur.

Überprüfung ausgewählter Zusammenhänge

Zusammenhang zwischen Komplikationen und stationärer Aufenthaltsdauer

Zur Überprüfung eines möglichen statistischen Zusammenhangs zwischen dem Auftreten von Komplikationen und der stationären Aufenthaltsdauer wurden die nachuntersuchten Patienten mit und ohne Komplikationen in Subgruppen aufgeteilt. Die mittlere stationäre Verweildauer von Patienten ohne Komplikationen betrug 19,8 Tage, die der Patienten mit Komplikationen war mit 20,9 Tagen geringfügig länger. Statistisch ergab sich daraus kein signifikanter Unterschied (t-test für unverbundene Stichproben; $p=0,86$).

Zusammenhang zwischen Komplikationen und funktionellem Outcome

Zur Überprüfung eines möglichen statistischen Zusammenhangs zwischen dem Auftreten von Komplikationen und funktionellem Outcome wurden die nachuntersuchten Patienten in Subgruppen mit und ohne Komplikationen aufgeteilt. Die mittlere relative Constant-Score von Patienten ohne Komplikationen betrug 87,3 Punkte, der der Patienten mit Komplikationen war mit 59,0 Punkte deutlich geringer. Statistisch wird jedoch das 5%-Signifikanzniveau knapp verfehlt, (t-test für unverbundene Stichproben; $p=0,065$).

Einfluss des Allgemeinzustands auf die Komplikationsrate

Zur Überprüfung eines möglichen statistischen Zusammenhangs zwischen dem Auftreten von Komplikationen und dem Allgemeinzustand gemessen am ASA-Score wurden die nachuntersuchten Patienten in Subgruppen mit und ohne Komplikationen aufgeteilt. Eine mögliche unterschiedliche Verteilung der Patienten in diesen Subgruppen wurde mittels χ^2 -Test untersucht; eine signifikanter Unterscheid konnte dabei nicht gefunden werden ($p=0,38$).

Einfluss von Traumaenergie und Mehrfachverletzung auf den funktionellen Outcome

Zur Überprüfung eines möglichen statistischen Zusammenhangs zwischen der Traumaenergie und dem funktionellem Outcome wurden die nachuntersuchten Patienten in Subgruppen „low-energy-Trauma“ und „high-energy-Trauma“ aufgeteilt. Die mittlere relative Constant-Score von Patienten mit Niedrigenergietrauma betrug 78,2 Punkte, der der Patienten mit High-energy-Trauma war mit 90,4 Punkte deutlich besser. Statistisch wird allerdings das 5%-Signifikanzniveau knapp verfehlt, (t-test für unverbundene Stichproben; $p=0,065$).

Zusammenhang von Osteoporose auf die Komplikationsrate

Ein solcher Zusammenhang wurde mittels Fisher's exaktem Test untersucht; hierbei konnte kein Zusammenhang festgestellt werden ($p=0,62$).

Einfluss der Operationsdauer auf das Outcome

Die Operationsdauer wurde mit dem funktionellen Outcome gemessen am relativen Constant-Score nach einem Jahr korreliert. Der Pearson'sche Korrelationskoeffizient von 0,23 deutet auf keinen relevanten Zusammenhang bezüglich der oben genannten Parameter hin.

Diskussion

Biomechanik einer Langversion eines proximalen Humerusnagels

Rotationsstabilität

Da es sich bei dem Humerus um eine unbelastete Extremität handelt, kommen die biomechanischen Vorteile der intramedullären Versorgung vor allem in axialer Richtung am Oberarm im Gegensatz zur intramedullären Versorgung der Femurfraktur nicht komplett zum Tragen [78]. Aufgrund des höheren Rotationsumfangs des Oberarms treten im Schultergelenk im Vergleich zur unteren Extremität höhere Rotationskräfte auf, wodurch an die Rotationsstabilität des Implantats höhere Anforderungen gestellt werden [78].

Bedeutung des geeigneten Eintrittspunkts

Für die Stabilität der Osteosynthese bei Mehrfragmentfrakturen des Humeruskopfes mit einem (kurzen) Targon PH - Nagel ist die zirkuläre Abstützung des proximalen Nagelendes im subkortikalen Knochen Voraussetzung. Diese ist jedoch nur dann gewährleistet, wenn ein idealer Eintrittspunkt am höchsten Punkt der Kalotte gewählt wird [84, 90]. Die intakte Kalotte umgibt dann ringförmig das proximale Nagelende (vgl. Abb. 34) und verhindert dadurch ein laterales Abweichen des Nagels und mit konsekutiver sekundärer Dislokation.

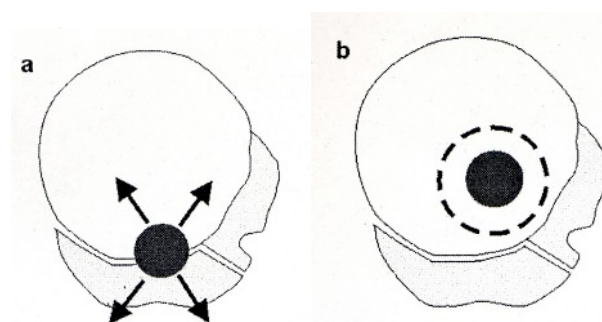


Abbildung 34: a: zu lateraler Eintrittspunkt, b: korrekter Eintrittspunkt [nach 84].

Die typische Indikation für die Verwendung eines Langnagels sind proximale metapysäre Humerusfrakturen mit Ausläufern in den Kopf oder Kombinationsfrakturen

von Kopf und Schaft. Bei der Versorgung dieser Art von Frakturen dürfte die subkortikale Abstützung des proximalen Nagelendes einen geringeren Einfluss auf die Stabilität haben, da das Implantat zusätzliche metaphysäre Verriegelungsoptionen bietet. Aufgrund der Länge des Nagels allerdings hat auch hier die Wahl eines geeigneten Eintrittspunktes eine hohe Bedeutung, da sich ein langer gerader Nagel selbstverständlich nur auf gerader Linie in die Markhöhle einschieben lässt, ohne dass es zu einer mehr oder weniger ausgeprägten Dislokation kommt.

Wirkungsweise und Ergebnisse anderer Implantatsysteme

Die Behandlung von proximalen Humerusfrakturen, einst Domäne der konservativen Therapie, zeigt zunehmend den Trend zur operativen Versorgung [5, 87].

In diesem Zuge gibt es immer mehr Einigkeit über die operative Indikation. Offene metaphysäre und diaphysäre Frakturen, mit begleitenden Gefäß-/Nervenverletzungen, nicht reponierbare Frakturen, pathologische Frakturen und Pseudarthrosen gelten als absolute OP-Indikation, während Adipositas, Untergewicht, Innervationsstörungen des Oberarms oder Non-Compliance relative OP- Indikationen darstellen [87].

Die Wahl des Verfahrens richtet sich nach der Lokalisation der Fraktur, nach dem Frakturmuster, nach Begleitverletzungen, nach dem allgemeinen Zustand des Patienten und nach den Erfahrungen des Operateurs [33].

Ziel des operativen Eingriffs für Frakturen im metaphysären und diaphysären Frakturen muss die Wiederherstellung von Achse, Länge und Rotation sowie die übungsstabile Fixation des Humerus sein [33, 87].

Minimalosteosynthese

Insgesamt ergibt eine kritische Würdigung des Konzepts der Minimalosteosynthesen am Humeruskopf und -schaft, dass seine Anwendung bisher auf die Kopffrakturen limitiert und auch dort umstritten ist. Die Stabilisierung von Schafftrakturen durch ähnliche Prinzipien (z.B. Bündelnagelung) ist praktisch verlassen. Im Indikationsbereich des langen Targon PH – Nagels, so wie er im Rahmen der vorliegenden Studie beobachtet wurde, spielen Minimalosteosynthesen aus heutiger Sicht keine Rolle.

Eine weitere Schwierigkeit minimalinvasiver Techniken stellt die Implantatverankerung und die Frakturstabilität im osteoporotischen Knochen dar. Biomechanische Untersuchungen auf Winkelstabilität, Rotationsstabilität und Gleitstabilität weisen eine deutlich Überlegenheit intramedullärer Kraftträger gegenüber minimalosteosynthetische Verfahren auf [96].

Die hohe Humeruskopfnekroserate, die bei Versorgung der proximalen Humeruskopffraktur mit der Plattenosteosynthese auftrat, führte zeitweise zur Bevorzugung der Minimalosteosynthese gegenüber anderen Therapieverfahrensweisen [37]. Die Fülle minimalosteosynthetischer Versorgungsmöglichkeiten reicht von der einfachen Versorgung mit Drähten [43], Schrauben [41,82,88], Cerclagen und Zuggurtungen [55], Helix-wire [14, 18, 61, 92] bis hin zur kombinierten Verwendung von verschiedenen minimalosteosynthetischen Verfahrensweisen.

Auch die Bewertung der Bohrdrahtosteosynthese wird kontrovers diskutiert, die postoperativen Ergebnisse sind unterschiedlich. Jaberg [27] zum Beispiel erzielte bei der Verwendung von 2.5 mm dicken gewindeträgenden Bohrdrähten bei 34 von 48 Patienten (70 Prozent) ein gutes postoperatives Ergebnis. 9 Patienten (18 Prozent) allerdings zeigten radiologisch eine Fehlheilung.

Perkutane Bohrdrahtungs- und Markdrahtungsverfahren sind für den Operateur technisch anspruchsvoll und wurden in ihrer Komplexität häufig auch unterschätzt [38, 43]. Perforierende Bohrdrähte führen häufig zu Infektionen, sodass eine frühzeitige Materialentfernung und ggf. ein Wechsel zu einem anderen Osteosyntheseverfahren notwendig ist [81]. Schlechte Ergebnisse stehen oft in Zusammenhang mit unzureichender Frakturposition, welche aufgrund der limitierten Zugänge eine besondere Schwierigkeit darstellt [23].

Ähnliche Komplikationen wie bei der Bohrdrahtosteosynthese werden bei der intramedullären Bündelnagelung nach Ender und Zifko beobachtet. Das Auswandern der Drähte nach proximal oder distal sowie die Beeinträchtigung der Ellenbogenextension waren häufiger genannten Komplikationen dieses kaum noch praktizierten Verfahrens [20, 100].

Fixateur externe

Kristiansen [36] beschreibt die Möglichkeit der Versorgung der proximalen Humerusfraktur mit einem äußeren Krafträger.

	Fixateur extern Kristiansen [36]	Targon PH [vorliegende Arbeit]
Anzahl	11	67
Implantatirritation	2 (18%)	17 (18%)
Infektion	2 (18%)	0
Nekrose	0	0
Gefäß/Nervenverletzung	0	1 (1%)

Tabelle 3: Komplikationen nach Versorgung von Humeruskopffrakturen mittels Fixateur externe im Vergleich zu eigenen Ergebnissen mit der langen Version des Targon PH – Nagels.

Die theoretischen Vorteile des Fixateurs liegen auf der Hand. Die Pins verursachen nur eine geringe Traumatisierung der umgebenden Weichteile. Durch das Öffnen einzelner Schrauben ist auch eine sekundäre Korrektur der Fraktur durch Längszug und Rotation möglich [28]. Die Infektionsgefährdung über die liegenden Pins und die lange Immobilisationsphase sind jedoch Gründe dafür, dass der Fixateur extern lediglich eine Alternative, jedoch nicht Mittel der Wahl ist bei der Versorgung der proximalen Humerusfraktur geworden ist. Gleiches gilt für die Verwendung des unkomfortablen Iliazarov-Fixateurs [28].

Plattenosteosynthese

Bei proximalen Humerusfrakturen oder auch Schaftfrakturen verspricht die Plattenosteosynthese eine sofortige Übungsstabilität und damit eine frühzeitige Mobilisation im Schultergelenk [60]. Der Nachteil der internen Fixation mit einer Platte in ORIF-Technik ist sicherlich in erster Linie die Weichteilkompromittierung [8, 31]. Der ausgedehnte Zugang ist postoperativ oft mit kosmetisch störender Narbenbildung verbunden [77]. In den bestehenden Publikationen über die Versorgung proximaler Humerusfrakturen mit verschiedenen Plattensystemen, werden von den einzelnen Autoren Lokalisation der Frakturen und Implantatlänge der Osteosynthese oftmals nicht

genannt. Für die Plattenversorgung von Humeruskopffrakturen gibt es einige Publikationen mit zum Teil sehr exzellenten Ergebnissen [12, 25, 37, 49, 60]. Die unterschiedlichen Prinzipien werden nachfolgend diskutiert.

Nicht winkelstabile Plattensysteme

Bei den ursprünglich verwendeten nicht winkelstabilen Plattensystemen, ist in verschiedenen Studien der hohe prozentuale Anteil an Humeruskopfnekrosen und Implantatversagern auffallend.

Bei der Verwendung z.B. der T-Platte fiel in einer Veröffentlichung, bei der klinischen Nachuntersuchung, bei 63% der Patienten postoperativ ein positiver Impingementtest auf [2, 39]. Die prominenten 6.5 mm Schraubenköpfe lassen sich nicht im Implantat versenken, was wohl eine der Ursachen der Impingementproblematik erklärt. Ein überstehendes Plattenende nach kranial ist wohl eine weitere Impingementursache. Zudem stellte Lill bei der Verwendung der T-Platte eine postoperative Komplikationsrate von 21% fest [39]. Bei 33 nach untersuchten Patienten kam es bei 6 Patienten zur Implantatlockerung, in 50 Prozent der Fälle fiel postoperativ eine Achsfehlstellung sowie bei 72 Prozent der Patienten eine Fragmentdislokation auf.

Postoperative Wundheilungsstörungen, Infektionen und oberflächliche epifasziale Hämatome wurden von einigen Autoren beobachtet [37]. Bährs fand eine Humeruskopfnekroserate von 15,9 % nach Implantation der T-Platte [1]. Ursache der Humeruskopfnekroserate sei hierbei nicht die Größe des Implantats, sondern vielmehr die durch chirurgische Manipulation verursachte Fragmentdenudierung und die Technik der Reposition [23]. Insgesamt lagen jedoch zu diesem Zeitpunkt keine ausreichenden Plattenlängen zur Versorgung proximaler Humerusfrakturen im metaphysären Bereich vor.

Gute Ergebnisse zeigte jedoch eine Studie der Stanford University (USA) aus dem Jahr 1994. In dieser hatten 26 der nachuntersuchten Patienten eine modifizierte Kleeblattplatte erhalten. Mit Ausnahme einer Schraubenlockerung, traten keine Komplikationen auf. Die Untersuchung erfolgte nach einem speziellen Scoresystem. Die Patienten wurden nach fünf definierten Kriterien (Schmerz, Bewegungsausmaß, Kraft, Stabilität und Aktivität) untersucht [15]. Für jedes Untersuchungskriterium wurden Punkte von 0 bis 5 vergeben. Es zeigten sich sehr gute bis befriedigende postoperative Ergebnisse.

Winkelstabile Plattensysteme

Mit der heutigen Entwicklung winkelstabiler, flachprofiliger Plattensysteme wie etwa der Philos-Platte (Fa. Synthes, Solothurn, Schweiz) können inzwischen im Vergleich zu konventionellen Platten bessere klinische und funktionelle Ergebnisse erreicht werden. Dadurch hat sich die winkelstabile Plattenosteosynthese als eines der etablierten Fixationsverfahren am proximalen Humerus durchgesetzt [15, 21].

Auch im metapysären und diaphysärem Frakturbereich hat die Plattenosteosynthese eine hohe Bedeutung. Die LCP und LPHP (Fa. Synthes, Solothurn, Schweiz) sind winkelstabile Plattensysteme, die hierbei Verwendung finden [30]. Die Verwendung von Zugschrauben und dynamischer Kompressionsplatte eignet sich für einfache quere, schräge oder Torsionsfrakturen im mittleren und unteren Schaftbereich, aber auch für komplexe Frakturen mit Dreh – und Bieungskeil [33].

Durch die winkelstabile Fixationstechnik können einerseits für die Diaphyse konstruierte Plattensysteme bis weit nach proximal vorgeschoben werden (teils in gedeckter Technik) und somit bis an den Humeruskopf reichende Frakturen adressieren. Andererseits gibt es inzwischen Langversionen proximaler Humerusplatten auf dem Markt (z.B. Philos long), welche ebenfalls ein Indikationsspektrum proximaler Frakturen mit Schaftausläufern und/oder Kombinationsfrakturen abdecken [62, 99]. Studien zu den Behandlungsergebnissen mit solchen Langversionen proximaler Platten stehen noch aus.

Insgesamt bleibt zu konstatieren, dass die Weiterentwicklung der Platten- und Nagelosteosynthese an diesem Punkt analog verläuft: Ausgehend von jeweils getrennten Systemen für Kopffrakturen (z.B. Targon PH, Philosplatte) und Schaftfrakturen (z.B. Targon H, LC-Platte) kam es zu Entwicklung von Langversionen der metaphysären Implantate (Targon PH lang, Philos long), die sich zur simultanen Fixation von Frakturen des Kopf- und Schaftbereichs und metaphysären Frakturen eignen. Neben dem Indikationsspektrum haben diese neuen Systeme auch gemein, dass es über ihre Anwendung noch kaum klinische Erfahrungsberichte gibt. Erst der zukünftige Vergleich der Systeme kann vielleicht eine Überlegenheit eines der Verfahren zeigen. Prinzipiell haben die Plattensysteme gegenüber den Nägeln, jedoch

den Nachteil, dass sie submuskulär eingeschoben werden müssen. Diese OP – Technik ist sowohl schwierig, als auch vor allem für den N. radialis gefährdend.

Intramedulläre Implantate

Bei der Verwendung intramedullärer Krafträger werden durch den minimal-invasiven antegraden Zugang die periostale Blutversorgung und das umgebende Weichteilgewebe geschont [13]. Die Schädigung der Rotatorenmanschette und die Verletzung der Bursa subacromialis durch die Nagelinsertion muss jedoch kritisch betrachtet werden, zumal bei proximalen Schaftfrakturen das Schultergelenk selbst strukturell unverletzt ist und durch die Nageleinbringung beeinträchtigt werden könnte [84].

Unverriegelbare Marknagelsysteme wie Endernägel, Hackethalnägel, Rush-Pins oder Spiralnägel nach Hennig mit schonenden limitierten Zugängen schafften nur eine Sicherung in axialer Stellung. Sie wurden hauptsächlich wegen ihrer Rotationsinstabilität sowie wegen ihrer Protusionstendenz nach proximal oder distal von den modernen Marknagelosteosynthesen verdrängt [19, 87].

Bei anderen Implantaten traten designspezifische Probleme auf: Der Seidel-Nagel ist wegen der notwendigen seitlichen oder cranialen Einbringung seines sog. cap-washers und der daraus resultierenden Schädigung der Rotatorenmanschette nicht erstrebenswert [19]. In einigen Untersuchungen führten das überstehende Nagelende und der Cap-washer zum Impingement im Schultergelenk [87]. Intraoperative Schwierigkeiten, falsche Insertion, Fragmentausbrüche bei der Insertion, Materialversagen oder sogar Schaftspaltungen bei der Verspreizung des distalen Nagelendes traten bei der Verwendung des Seidels-Nagel gehäuft auf [93]. Im Gegensatz zum Seidel-Nagel ist beim Targon PH Nagel eine vollständige Aufbohrung des Markraums und eine Verspreizung distal nicht notwendig [78].

Der UHN (ungebohrter Humerusnagel; Firma Synthes, Solothurn, Schweiz) ist am proximalen Nagelende leicht gebogen und an der Nagelspitze dorsal abgeflacht, was eine Einführung in den Humerus, entweder antegrad über das Tuberculum majus oder

retrograd über die Fossa olecrani erleichtern soll [4]. Konzipiert wurde das System für dia- und metaphysäre Frakturen [5, 34]. Der in drei unterschiedlichen Durchmessern erhältliche Titannagel kann das Humeruskopffragment dynamisch und statisch mit Verriegelungsbolzen fixieren. Alternativ kann eine Spiralklinge durch das schlitzförmige dynamische Loch eingebracht werden. Die Spiralklinge wird dann winkelstabil, wenn sie mit einer Abschlusskappe verblockt wird [5]. Die winkelstabile Spiralklinge fixiert zwar die Kalotte, jedoch ist eine Fixierung der einzelnen Segmente am Humeruskopf bei Mehrfragmentfrakturen nicht möglich. Erst durch zusätzlich eingebrachte Nähte oder Cerclagen an den dafür vorgesehenen Löchern am seitlichen Ende der Spiralklinge können andere Segmente gefasst werden [90]. Die proximale und distale Verriegelung und die zusätzliche Verwendung eines Kompressionsaufsatzes verhindert das Auftreten von Pseudarthrosen bei einigen Fällen nicht [78]. Autoren empfehlen die Verwendung des Kompressionsgeräts nur bei reinen Querfrakturen [5].




Abbildung 35: UHN mit Spiralklinge [5].

Für metaphysäre Humerusfrakturen hat die Firma Synthes auch den proximalen Humerusnagel entwickelt (PHN), welcher mit der gleichen Spiralklinge den Humeruskopf winkelstabil fixiert (Abb.36). Die distale Verriegelung erfolgt über einen Zielbügel [6]. Die biomechanischen Schwierigkeiten sind bei beiden Nagelsystemen gleich. Einzelne Segmente bei Mehrfragmentfrakturen können durch die winkelstabile Klinge nur durch Zusatzosteosynthesen gefasst werden. Der Insertionspunkt beider Nagelsysteme befindet sich am Knochen-Knorpel-Übergang des Oberarmkopfes, also deutlich lateraler wie beim Targon PH. Er ist somit operationstechnisch leichter

erreichbar und erfordert eine kleinere Inzision im Bereich der Rotatorenmanschette. Der Eintrittspunkt des Targon PH befindet sich dagegen am höchsten Punkt der Kalotte und bietet dadurch eine zirkuläre knöcherne Abstützung im harten, subkortikalen Knochen [84].



Abbildung 36: PHN der Firma Synthes [5].

Bei der Anwendung des Russell-Taylor-Nagels fiel die hohe Rotationsinstabilität auf [50]. Blum verglich die biomechanischen Eigenschaften des Russel-Taylor-Nagels und des UHN auf Biegungs- und Torsionssteifigkeit. Der UHN zeigte mit und ohne interfragmentäre Kompression eine signifikant höhere Steifigkeit unter 4 Punktbiegung und eine mehr als doppelte Torsionssteifigkeit als der Russel-Taylor-Nagel. Auffallend war das hohe Winkelspiel zwischen Bolzen und Nagel bei dem nur dynamisch verriegelbaren Russel-Taylor-Nagel [3, 4].

Ähnlich wie beim Russel-Taylor-Nagel zeigen auch die proximalen Verriegelungsschrauben des kanülierten Polarus-Nagels ein ausgeprägtes Winkelspiel. Ein implantatbezogenes Problem liegt daher in der Schraubenwanderung dieser Verriegelungsschrauben [90]. Anders als dem Targon PH fehlt dem Polarus-Nagel ein schraubenführendes Innengewinde was eine Schraubenwanderung begünstigt.

Der Targon PH benötigt mit seiner Vielzahl an Fixierungsmöglichkeiten im proximalen Abschnitt keine weiteren Osteosyntheseverfahren. Ähnlich ist der T2 Verriegelungsnagel der Firma Stryker, Duisburg konstruiert [51, 58, 91]. Dieser

Nageltyp ist mit vier gekreuzten proximalen Verrieglungsoptionen versehen und existiert in einer langen (220 – 260mm) und kurzen Version (150mm) sodass auch Schafffrakturen mit Kopfbeteiligung versorgt werden können [58]. Die für die Schrauben zugänglichen Nagelöffnungen verfügen über Innengewinde mit einem zusätzlich eingearbeiteten Nylonring. Dadurch soll ein seitliches Auswandern der Schrauben verhindert werden. Die proximalen Verriegelungsoptionen beim T2 Verriegelungsnagel sind im Vergleich zum Targon PH in Höhe und Richtung anders angeordnet, die proximalste Schraube wird einen Querfinger hinter dem Sulcus bicipitalis eingebracht und zeigt bei korrekter Positionierung ins Zentrum der Kalotte [91]. Im Vergleich zum UHN wurde in experimentellen Untersuchungen eine größere Torsionssteifigkeit gegenüber dem T2 -Nagel festgestellt [90]. Anders als beim Targon PH hat das Implantat proximal eine Krümmung von 6°, sodass der Eintrittspunkt in der Kalotte auch lateraler möglich ist [58].

Im Gegensatz zum Targon PH ist für Quer- und kurze Schrägfrakturen, zur Vermeidung von Frakturlücken eine Kompression über eine Schraube an der Nagelbasis möglich. Bei langen Torsionsfrakturen kann jedoch ein Teleskopiereffekt der Fraktur auftreten, zudem verhindert die Kompression die Entstehung von Pseudarthrosen nicht [51].

Indikationen der Langversion (LV) des Targon PH

Der Einsatz der LV des PHN bei proximalen Humerusfrakturen wurde bisher in der wissenschaftlichen Literatur nur in Kombination mit proximalen Humerusfrakturen erwähnt [45, 90]. Eine systematische Beschäftigung mit deren spezifischen Indikation insbesondere in Abgrenzung zur Kurzversion und zum konventionellen Humerusschaftnagel gibt es bisher nicht.

Die Verwendung des Langnagels bei reinen Humeruskopffrakturen war in der vorliegenden Arbeit in zwei Fällen explizit begründet mit einer fehlenden Verfügbarkeit des Standardnagels für die anstehende Frakturfixation. Auch für die drei anderen Fälle muss dies gemutmaßt werden, weil definitiv die Humeruskopffraktur die Standardindikation für den kurzen PHN darstellt.

Wenn es möglich ist, dass bei liegendem kurzem Standardnagel und starker Osteoporose einer Nagelrandfraktur im mittleren/distalen Schaftbereich entstehen kann, wie das in dieser Serie bei einem Patienten der Fall war, sind Überlegungen zur Indikation eines langen proximalen Humerusnagel bei Humeruskopffrakturen mit hohem Osteoporosegrad nicht abwegig. Bei stark osteoporotischen trochantären Femurfrakturen aus gleicher Überlegung heraus wird von einigen Autoren regelhaft die Langversion eines proximalen Femurnagels verwendet, um dem häufig beschriebenen Ereignis einer Nagelrandfraktur zuvorzukommen [79]. Noch sind aber Nagelrandfrakturen nach proximaler Humerusnagelung trotz des hohen Anteils an hochbetagten Patienten mit starker Osteoporose nicht beschrieben worden. Die Inzidenz scheint am Humerus deutlich niedriger zu liegen als am Femur.

Kurze Frakturformen des Humerusschaftes (Quer- und kurze Schrägfraktur) sind gute Indikationen für die intramedulläre Fixation [46] – aber nicht für die Langversion des Targon PH. Dieser verfügt über keine Kompressionsoption, die von den modernen Humerusschaftnägeln angeboten wird. Die interfragmentäre Kompression dieser Frakturtypen steigert über die Verzahnung der Fragmente ganz erheblich die Rotationssteifigkeit des Fixationskonstruktes und damit die Sicherheit des weiteren Frakturheilungsverlaufes [84, 85]. Insofern fallen diese Frakturformen (A2 und A3) als Indikationen für die Langversion des Targon PH aus.

Instabile Frakturen des mittleren/distalen Humerusschaftes könnten als Indikationen für den langen Targon PH in Betracht kommen, wenn sich für diesen im oberen Anteil dickeren Nagel bei weitem Markraum (Osteoporose) höhere Stabilitätswerte ergeben würden als bei den schlankeren Humerusschaftnägeln. Dies ist jedoch nicht erwiesen. Proximal und distal wird offenbar mit jeweils zweifacher diaphysärer Verriegelung des Humerusschaftnagels ein Stabilitätsausmaß erreicht, das den Bedürfnissen der Frakturfixation bis zur kallösen Stabilisierung genügt.

Die konservative Behandlung von Humerusschaftfrakturen galt als Standard, wobei bestimmte Gipsapplikationen kombiniert mit speziellen Übungsprogrammen abgelöst wurden von der Brace-Behandlung entsprechend den von Sarmiento erarbeiteten Prinzipien [75]. Der Erfolg dieses Behandlungsverfahrens ist aber nicht auf ganzer Länge des Humerusschaftes gleichmäßig verteilt. Während im mittleren und distalen Schaftdrittel gute Heilungsraten verzeichnet werden, liegt die Misserfolgsquote bei Frakturen des proximalen Schaftdrittels deutlich höher [66, 73, 89].

Die Langversion des Targon PH bricht ein in die Behandlungsform sowohl der konservativen Behandlung mit einem Sarmiento-Brace mit Schulterkappe [75] als auch in die der konventionellen operativen Behandlung mit interner oder externer Frakturfixation [26, 78, 90].

Darüber hinaus gibt es einen Katalog von Kontraindikationen für eine konservative Frakturfixation wie Adipositas permagna, Polytrauma, offene Frakturen, begleitende Nerven- und Gefäßverletzungen, irreponible Frakturen und zur Distraction neigende kurzstreckige Frakturen (Quer- und kurze Schrägfrakturen) [75, 78].

Die langstreckige extramedulläre Schienung durch eine konventionelle Platte oder einer langstreckigen Variante interner Fixation durch eine winkelstabile Platte hat sich an die anatomische Situation anzupassen. Die Fixation des Humeruskopfes kann nicht von vorne vorgenommen werden, sondern muss von der Seite des Tuberculum majus von lateral erfolgen. Der gerade Weg nach kaudal ist versperrt durch den Ansatz des M. deltoideus. Eine schmale Lücke zwischen dem Ansatz des M. deltoideus und dem M. pectoralis major erlaubt unter geringer chirurgischer Erweiterungen die Passage einer längeren Platte. Hieraus ergibt sich die Notwendigkeit eines torquierten Plattenkonstruktes und einer komplexeren Applikationstechnik [98]. Allerdings gibt es

auch neuere Fallberichte über die Verwendung von langen geraden winkelstabilen Platten durch den Ansatz des Deltamuskels hindurch [62, 99].

Die intramedulläre Fixation von instabilen Frakturen des proximalen Schaftdrittels mit antegraden Verriegelungsnägeln ist wegen der hohen Instabilität konventioneller Verriegelungstechniken nicht unproblematisch. So rät Petsatodes 2004 zur Vorsicht bei der Verwendung von Nägeln für die Fixation von Mehrfragmentfrakturen des proximalen Humerusdrittels allgemein und speziell bei osteoporotischen Patienten [56].

Mit dem langen Targon PH ist erstmals eine intramedulläre Fixationsoption für langstreckige Pathologien am Humerus gegeben, die Minimalinvasivität mit einer winkelstabilen dreidimensionalen Fixation des Humeruskopfes vereint [32]. Daraus ergeben sich allein theoretisch die folgenden Standardindikationen für diesen Nageltyp:

1. Pathologische Frakturen des gesamten Humerusschaftes
2. Kombination von Humeruskopf- und Humerusschaftfrakturen
3. Frakturen des proximalen Schaftdrittels bzw. langstreckige metaphysäre Frakturen
4. Distale Randfrakturen nach proximaler Standardnagelung

In der vorliegenden Arbeit wurden drohende oder manifeste pathologische Frakturen nicht betrachtet.

Frakturen des proximalen Humerusschaftdrittels und Kombinationsfrakturen

Castella publizierte 2004 Erfahrungen mit 30 Fällen von Oberarmpseudarthrosen [9]. 9 davon lagen im proximalen Humerusschaftdrittels und gingen von einer Torsionsbiegungsfraktur aus. Dieser Frakturtyp erschien als für diesen Humerusbereich typisch und bisher noch nicht beschrieben. Eine Ausläuferfraktur in den Humeruskopf hinein wurde in diesen Zusammenhang nicht vermerkt.

Die Analyse der Frakturformen und Frakturverläufe im proximalen Humerusschaftbereich beim vorliegendem Patientenkollektiv (n=44) hat erwiesen, dass der indirekte Mechanismus der Torsion das bestimmende Kraftelement bei der Frakturstehung in diesem Humerusbereich darstellt. Von den 44 Frakturen mit Beteiligung des proximalen Humerusdrittels sind 42 dem Torsionsmechanismus mit unterschiedlichem Fragmentierungsausmaß zuzurechnen. Nur 2 Frakturen fallen als Quer- bzw. kurze Schrägfrakturen aus diesem Muster heraus.

Eine „Kombinationsfraktur“ im Sinne einer zwei-etagigen Kombination einer Humeruskopffraktur mit einer Schaftfraktur jedweder Form ist vorstellbar, ist aber in dem untersuchten Zeitraum bei den mit der Langversion des Targon PH versorgten Patienten nicht vertreten. Das beweist nicht die Unmöglichkeit dieses Ereignisses, spricht aber für seine Seltenheit. Dennoch ist in der Diktion der Operationsberichte teilweise von Kombinationsfrakturen die Rede. Die Frakturen, die mit dieser Bezeichnung charakterisiert wurden, zeigten allesamt einen Torsionsbruchtyp im proximalen Humerusschaftdrittels mit variierendem Schweregrad (Klassifikationstypen A1, B1 oder C1) und einen in den Humeruskopf auslaufenden Frakturspalt. In nur wenigen Fällen war diese Ausläuferfraktur in Höhe des Humeruskopfes disloziert. Von den 42 Frakturen im proximalen Humerusschaftdrittels mit Torsionscharakter liefen 37 im Humeruskopf aus. Teilweise wurden diese Frakturen, bei relativ subjektiver Betrachtungsweise der Operateure klassifiziert als Neer III- oder Neer IV-Frakturen, besonders wenn sie weit proximal lagen und disloziert waren. Diese Klassifikationen lassen sich jedoch bei genauer Analyse der präoperativen Röntgenbilder nicht aufrechterhalten.

Die Verbindung von proximalen Humerusschafttorsionsfrakturen mit auslaufender Frakturlinie in den Humeruskopf erinnert stark an Torsionsfrakturen im distalen Tibiaschaftdrittel mit ihren durch den Pilon tibiale in das obere Sprunggelenk auslaufenden Frakturlinien [68]. Auch hier sind die relativ einfachen und nur selten wesentlich dislozierten Frakturausläufer nicht im Sinne der AO-Klassifikation der Knöchelfrakturen oder der Frakturen des Pilon tibiale klassifizierbar.

Bei den Frakturen des proximalen Humerusdrittel lassen sich Einspaltfrakturen (einfache Torsionsfrakturen), Zweispaltfrakturen (Torsionsfrakturen mit mehr oder weniger ausgedehntem Torsionsbiegungsfragment) und Torsionsmehrfragmentfrakturen oder Trümmerfrakturen differenzieren. Bei den Ein- und Zweispaltbrüchen fällt oft eine typische Dislokation auf: das proximale Fragment zeigt gegenüber dem Hauptschaftfragment eine deutlich nach medial weisende, valgische Achsabweichung auf. In dem amerikanischen Standardlehrbuch der Frakturversorgung bei Erwachsenen hat Rockwood auf die typische Dislokationsform derjenigen Humerusschaftfrakturen hingewiesen, die zwischen den Ansätzen des M. deltoideus und des M. pectoralis major liegen. Während durch den Zug des M. deltoideus das distale Humerusschaftfragment nach kranial gezogen wird kommt es durch den Zug des M. pectoralis major zu einer Dislokation des proximalen metaphysären Fragments nach medial vorne [69].

Rockwoods Konzeption einer zwischen diesen beiden wichtigen Muskelansätzen liegenden Fraktur weicht gegenüber den in dieser Studie vorgefundenen Frakturen nur hinsichtlich des Frakturverlaufes ab. Rockwood hat eine kurze Schrägfraktur (A2) dargestellt, wohingegen in der vorliegenden Arbeit ausschließlich längerstreckige Torsionsfrakturtypen registriert wurden.

Bemerkenswert ist die häufige Beteiligung des Humeruskopfes an diesen Frakturen. Diese kann sehr unauffällig sein, wenn der Frakturausläufer nicht disloziert ist. Daher ist er oft nur in einer Ebene auszumachen oder nur anhand eines sehr diskreten Versatzes der Kortikalis im Bereich des Tuberculum majus. In manchen Fällen, besonders den sehr hoch gelegenen Frakturen, ist oftmals das Tuberculum majus aber mit dem anhängendem metaphysären Zwickel als abgesprengter lateraler Biegekeil eines Zweispaltbruches deutlich disloziert.

Ganz langstreckige Torsionsfrakturen können schon unterhalb des Deltamuskelansatzes beginnen und sich dann hoch bis in den Humeruskopf winden. In fünf Fällen lag auch eine Etagenfraktur vor; die untere Etage im Schaftbereich unterhalb des Deltamuskelansatzes, die obere Etage im subcapitalen, intermuskulären Schaftbereich mit der typischen Torsionskonfiguration.

Die intramedulläre Fixation der intermuskulären Fraktur

Geschlossene Reposition und Fixation des proximalen Fragmentes

Für die intramedulläre Fixation dieser zwischen den beiden Muskelansätzen verlaufenden Fraktur ist die langstreckige Frakturform von besonderer praktischer Bedeutung (Abb.37).

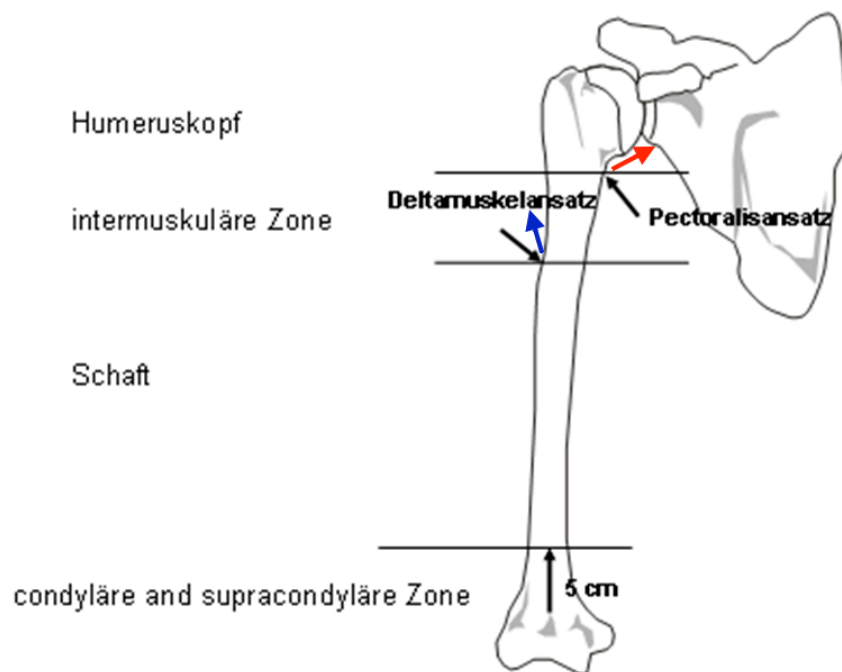


Abbildung 37: Anatomie des Schultergelenkes, Ansätze des Deltamuskels und des Pecatoralis. Roter Pfeil: Zugrichtung des M. pectoralis major. Blauer Pfeil: Zugrichtung des M. deltoideus.

Statt mit einem kleinen runden Markraumloch stellt sich das proximale Fragment mit einem großen länglich-ovalen Markraumfenster dar. Durch die pektorale Muskeltraktion entsteht eine Adduktionsdislokation des kurzen Fragmentes, die ohne weitere Maßnahmen mit Hilfe eines intramedullärem Nagels nicht immer aufzuheben ist (Abb. 38). Der Versuch einer gedeckten Reposition des proximalen Fragmentes mit einem in den Markraum eingebrachten Nagel führt in solch einem Dislokationsfall immer zu einer Achsfehlstellung mit einem nach medial breit klaffenden Bruchspalt (Abb.38).

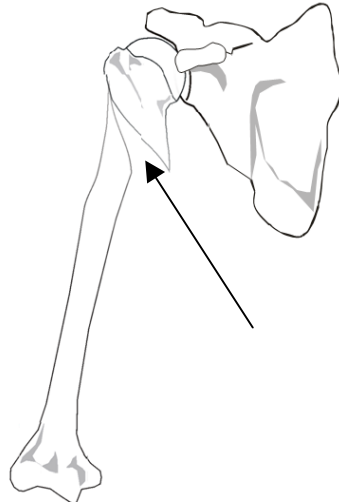


Abbildung 38: Breit klaffender medialer Bruchspalt mit Dislokation des proximalen Fragmentes nach medial mit einem großen längsovalen Markraumloch.

Unter dem Zug des M. pectoralis major stützt sich schließlich das proximale Fragment mit seiner lateralen Kortikalis am Nagel ab (Abb.39).

Um mit Hilfe eines von kranial eingebrachten Nagels das proximale Humerusfragment aus der Adduktionsfehlstellung zu reponieren, muss ein neuer Abstützpunkt für das proximale Fragment geschaffen werden, der deutlich medial der lateralen Kortikalis liegt. Durch eine transmedulläre eingebrachte Schraube kann sich mittels dieser das proximale Fragment an der lateralen Nagelwand abstützen und so mit dem Nagel in Abduktionsrichtung achsgerecht reponiert werden, bevor der Nagel im Humerusschaft versenkt wird (Abb.39).

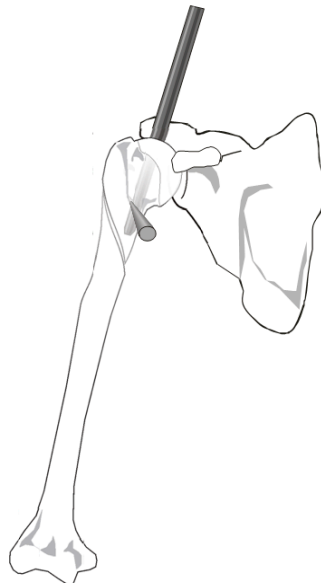


Abbildung 39: Transmedulläre Abstützung durch Schraube, Pin oder Steinmann-Nagel zur Reposition des proximalen Fragmentes aus der Adduktionsstellung.

Statt einer Standardverriegelungsschraube kann auch ein dünner Steinmann-Pin (Durchmesser 2.5mm) oder ein kräftiger Kirschner-Draht (Durchmesser 2.0 mm) verwendet werden. Ein Verbleib ist nach der Reposition und winkelstabiler Fixation des proximalen Fragmentes mit dem PHN nicht erforderlich. Den postoperativen Röntgenbildern ist nach der Retraktion von Steinmann-Pin oder Kirschner-Draht das benutzte Abstützverfahren nicht mehr anzusehen. Die Prozedur ist dann nur noch dem Operationsbericht zu entnehmen.

In den diesen zugrunde liegenden 44 Fällen wurde 20mal dieser intramedulläre Abstützverfahren zur Reposition des proximalen Fragmentes verwendet [86]. Natürlich sind auch eine offene Reposition und eine Cerclagenfixation der Fragmente vor der antegraden Nagelung möglich. Die gedeckte Reposition hat aber den Vorteil eines geringeren Infektionsrisiko und eine ungestörten Frakturheilung [13].

Die distale und die intermediäre Verriegelung

Da es sich bei all diesen Frakturen um hochgradig rotationsinstabile und axialinstabile Frakturen handelt, muss der Nagel distal statisch verriegelt werden. Der Arm wird hierzu auf einen Zusatztisch so ausgelagert, dass man mit dem Bildwandler den distalen Humerusbereich in anteroposteriorer Durchleuchtungsrichtung gut überblicken kann. Die distale Verriegelung erfolgt dann in der Freihandtechnik nach Präparation durch den distalen Biceps- und M.-brachialis-Bauch hindurch unter Schonung des N. radialis. Wichtig ist die Einhaltung der 60°-Winkelrelation zwischen den proximalen, in der zentralen Glenoidebene eingebrachten Fixationsschrauben und den beiden distalen Verriegelungsschrauben.

Ein lateraler Biegungskeil steht manchmal weiter auf Distanz, als es für die Frakturheilung vorteilhaft erscheint. Mit Hilfe eines „Kugelspitzes“ lässt sich ein Biegungskeil den anderen Fragmenten transkutan annähern und mittels der intermediären Verriegelungsschrauben mit den anderen Fragmenten fest verbinden.

Bewertung der Studienergebnisse

Einschränkungen der Studie

Es ist in dieser Studie nicht gelungen, mehr als 30 operierte Patienten (45%) zu einer Nachuntersuchung zu bewegen. Sicherlich spielt auch das überwiegend hohe Alter der Patienten eine wesentliche Rolle. Ein randomisierter durchgeführter Vergleich mit anderen Implantaten – etwa der Philos long Platte der Fa. Synthes – war initial nicht vorgesehen und auch fallzahlbedingt nicht möglich.

Ein statistischer Zusammenhang zwischen Komplikation und funktionellen Outcome konnte vermutlich, aufgrund der geringen Fallzahl nicht belegt werden. Ebenso könnte ein zu vermutender Zusammenhang zwischen Traumaenergie und Mehrfachverletzung mit einer größeren Fallzahl signifikant belegt werden. Jedoch wäre als Einschränkung das tendenziell jüngere Lebensalter der Patienten mit Hochenergieverletzung zu diskutieren (55,7 Jahre vs. 71,3 Jahre).

Hinzu kommt, dass vom Hersteller des Implantats zwischenzeitlich eine Veränderung an der proximalen Verriegelung vorgenommen wurde; die Stabilität der proximalen Verriegelungsschrauben soll nun durch eine Führung durch ein sog. PEEK-Inlay im Nagel verbessert sein. Das Auswandern von proximalen Verriegelungsschrauben in dieser Untersuchung war wahrscheinlich auf das noch fehlende PEEK-Inlay der verwendeten Nägel zurückzuführen.

Dennoch lassen sich aufgrund der Ergebnisse erste valide Aussagen zum Heilungsverlauf und zu Komplikationen treffen.

Neue Erkenntnisse

Anhand des untersuchten Patientengutes konnte eine eigene Frakturentität gefunden werden, für deren Versorgung sich die Langversion des Targon PH besonders gut zu eignen scheint.

Es handelt sich dabei um eine als „intermuskuläre Fraktur“ zu bezeichnende Fraktur zwischen den Muskelansätzen des M. deltoideus und des M. pectoralis, die zu einem typischen Dislokationsmuster führt. Aufgrund der Tatsache, dass die proximale Humerusschaftfraktur gut von Muskelgewebe umgeben ist, sollte man eine unkomplizierte schnelle knöcherne (kallöse) Heilung erwarten. Dass diese in relativ hohem Prozentsatz bei konservativer Therapie ausbleibt, muss wohl diesen gegenläufigen Muskelzügen an den Fragmenten angelastet werden.

Diese ungünstige Dislokationsform beeinträchtigt oft auch die Therapieoption mit einem Nagel. Durch das Prinzip der Schaffung eines künstlichen Abstützpunktes im breiten proximalen Markraum des kurzen Humerusfragmentes wird die Voraussetzung geschaffen, mit einem Nagel in gedeckter Technik die beiden Hauptfragmente der Fraktur achsgerecht miteinander zu verbinden [86].

Eine kritische Evaluation der Literatur über andere Fixationstechniken hat gezeigt, dass aktuell lediglich die Langversion proximaler Humerusplatten (z.B. „Philos long“) ein dem Targon PH lang ähnliches Indikationsspektrum abdeckt. Ergebnisse dieses Plattensystems bei dem untersuchten Frakturtyp stehen jedoch noch aus, so dass ein evidenzbasierter Vergleich der Systeme derzeit nicht möglich ist.

Wir konnten zeigen, dass die Verwendung des langen Targon PH ein sicheres und schonendes Fixationsverfahren darstellt. Die Operationszeiten sind mit durchschnittlich ca. 80 Minuten überschaubar. Durch die beschriebene TMS-Technik kann mit minimal-invasiver Technik eine gute Reposition und Retention erreicht werden, die knöchernen Durchbauung waren überzeugend. Das funktionelle Outcome nach einem Jahr, gemessen am absoluten und relativen Constant-Score, war überwiegend sehr gut und gut.

Auffällig war ein relativ hoher Anteil an Nagelprotrusionen von 6 %. Bei 3 Patienten kam es zu einem sekundären Auswandern des Nagels nach proximal. Bei einem Patienten wurde der Nagel primär nicht ausreichend tief implantiert.

Während Lockerungen von TMS-Schrauben oder distalen Verriegelungsschrauben Einzelfälle blieben kam es doch in 6% der Fälle zu Lockerungen der proximalen Verriegelung. Hier muss nochmals auf das inzwischen von Hersteller geänderte Implantatdesign (PEEK-Inlay) verwiesen werden, welches dem entgegenwirken soll.

Insgesamt war die Komplikationsrate niedrig und mit anderen Implantaten vergleichbar, wobei die Einschränkung bleibt, dass bisher keine Publikationen über die Versorgung der intermuskulären Fraktur existieren. Der lange Targon PH erscheint in jedem Fall geeignet, eine ausreichend stabile Fixation, insbesondere in Bezug auf die kritische Rotationsstabilität, zu gewährleisten, um zu einer zuverlässigen Frakturheilung zu führen.

Zusammenfassung

Hintergrund und Ziele:

In der Klinik für Unfall– und Orthopädische Chirurgie des Klinikums der Stadt Nürnberg wurde im Jahr 2000 erstmalig die lange Version des Targon PH – Nagels (Aesculap) zur antegraden Versorgung von proximalen Humerusfrakturen verwendet. Operationsindikationen waren Schaftfrakturen mit Ausläufern in den Kopf, Humeruskopffrakturen mit Schaftkomponente in den proximalen Humerus und kombinierte Frakturen von Kopf- und Schaft.

Probleme und Komplikationen, die mit dem Implantat auftraten, wurden erfasst. Patienten, die nach einem Jahr postoperativ zur Verfügung standen, wurden mit Hilfe des Constant-Scores nachuntersucht.

Methoden:

Insgesamt wurden 92 Patienten von 01.01.2000 bis 01.01.2005 am proximalen Humerus mit einem langen Targon PH versorgt. 19 Patienten mit einer pathologischen Fraktur und 6 Patienten mit reinen Kopffraktur sind nicht in die Untersuchungsgruppe mit eingeflossen. Die klinische Nachuntersuchung erfolgte bei 30 (45%) von 67 Patienten anhand des Constant–Scores.

Die Daten wurden mit dem Microsoft – Access Programm in einer Datenbank erfasst und mit IBM SPSS Statistics Version 19 analysiert. Alle Patientengeschichten wurden dokumentiert. Sämtliche Röntgenbilder und Photographien wurden digital archiviert.

Ergebnisse und Beobachtungen:

Unter den 67 Patienten des Untersuchungskollektivs betrug das Durchschnittsalter 69,7 Jahre (20 – 93). Es wurden 46 Frauen und 21 Männer behandelt. Das Geschlechtsverhältnis liegt demnach bei 2:1. Die durchschnittliche Krankenhausaufenthaltdauer betrug 17 Tage. Durchschnittlich betrug die OP Zeit 90,6 (33 – 230) min.

10 Patienten mussten sich aufgrund mechanischer Komplikationen einer Re-operation unterziehen. Eine Patientin mit präoperativ bekannter Schultersteife und Rotatorenmaschetteläsion erhielt therapeutisch zunächst zur Konsolidierung der Fraktur nach einem Sturz einen langen Targon PH Nagel. Im zweiten operativen Schritt nach Konsolidierung ein inverse Prothese.

30 Patienten konnten nachuntersucht werden. In Anwendung des Constant–Score hatten nach Punkten 11 Patienten ein exzellentes, 9 Patienten ein gutes und 6 Patienten ein befriedigendes Ergebnis. Bei 4 Patienten fiel der Constant – Score jedoch schlecht aus, 2 davon benötigten eine Reoperation.

Bei keinen der nachuntersuchten 30 Patienten trat radiologisch eine Humeruskopfnekrose oder ein Nagelbruch auf. Bei allen 30 Patienten kam es zur knöchernen Durchbauung der Fraktur.

Praktische Schlussfolgerungen:

Das Konzept der winkelstabilen, antegraden Marknagelung mit dem Targon PH mit seinem winkel-, gleit- und rotationsstabilen Stellschraubenprinzip verspricht eine hohe Primärstabilität. Frühfunktionelle Mobilisation ermöglichen einen frühzeitigen postoperativen Therapieerfolg. Der bewährte Deltasplitzzugang verursacht keine Traumatisierung des Frakturbereichs. Der kleine limitierte Zugangsweg ermöglicht unter Verwendung des TMS – Verfahrens dennoch eine anatomische Reposition unter Wahrung der vaskulären Versorgung des Humeruskopfes.

Durch das Besetzen aller proximalen Verriegelungsschrauben wird das Humeruskopffragment mit hoher Stabilität abgestützt, selbst wenn bei osteoporotischen Knochen nur eine sehr dünne subkortikale Spongiosa zur Verfügung steht.

Mit der Langversion des Targon PH ist erstmals eine intramedulläre Fixationsoption für langstreckige Pathologien am Humerus gegeben, die Minimalinvasivität mit einer winkelstabilen dreidimensionalen Fixation des Humeruskopfes vereint. Daraus ergeben sich die Indikationen für den langen Targon PH für pathologische Frakturen des gesamten Humerusschaftes, Kombinationen von Humeruskopf- und Humerusschaftfrakturen, Frakturen des proximalen Schaftdrittels bzw. langstreckige metaphysären Frakturen im Sinne einer „intermuskulären“ Fraktur sowie auch der distale Randfrakturen nach proximaler Standardnagelung. Somit wurde in dieser Arbeit, die klinische Relevanz eines möglichen Indikationsspektrums überprüft.

Im Vergleich zu anderen Implantatsystemen zeigt sich, dass es sich hierbei um eine schonende und sichere Methode handelt, mit einem geringen Risiko bezüglich der Entstehung von Humeruskopfnekrosen oder Pseudarthrosen im Schaftbereich. Somit konnte die Nullhypothese widerlegt und die Alternativhypothese bestätigt werden. Der lange Targon PH Nagel ist bei speziellen Indikationsstellungen, aufgrund seiner Eigenschaften eine Therapiealternative zu anderen Osteosyntheseverfahren.

Literaturverzeichnis

1. Bächli H, Tingart M, Bouillon B, Tilling Th **Die operative Therapie der proximalen Humerusfraktur – Ist die T-Platte noch ein zeitgemäßes Osteosyntheseverfahren?** Zentralbl Chir 2001; 126: 211 - 216
2. Bartsch S, Hullmann S, Hillrich B, Giers R, Echtermeyer V **Die Osteosynthese der dislozierten Humeruskopffrakturen mit der winkelstabilen proximalen Oberarmplatte. Fortschritt in der Behandlung einer Problemfraktur? Implantat, Operationstechnik und erste Erfahrungen.** Akt Traumatol 2001; 31: 64 –71
3. Blum J, Machemer H, Högner M, Baumgart F, Schlegl U, Wahl D, Rommens PM **Biomechanik der Verriegelungsmarknagelung bei Oberarmschaftfrakturen.** Unfallchirurg 2000; 103: 183 - 190
4. Blum J, Rommens PM **Interfragmentäre Kompression bei der Humerusschaftnagelung mit einem speziellen Kompressionsgerät.** Akt Traumatol 2001; 31: 90 – 94
5. Blum J, Hanke E, Höhle P, Rommens PM **Oberarmschaftfrakturen – Marknagelosteosynthese.** OP – Journal 2002; 18: 252 - 261
6. Blum J, Hessmann MH, Rommens PM **Behandlung proximaler metaphysärer Humerusfrakturen mit Verriegelungsmarknagelung und Spiralklinge – erste Erfahrung mit einem neuen Implantat.** Akt Traumatol 2003; 33 : 7 – 13
7. Boss A, Hintermann B **Primäre Versorgung der Humeruskopftrümmerfraktur beim älteren Patienten mit einer Kopfprothese.** Unfallchirurg 1997; 100: 867 – 873
8. Brooks CH, Carvell JE **External fixation for fracture – dislocations of the proximal humerus.** J Bone Joint Surg 1989; 71-B: 864 - 865
9. Castella`FB, Berry EM, Perello´ EB, Sanchez-Alepuz E, Gabarda R **Nonunion of the humeral shaft : long laterla butterfly fracture – a nonunion predictive pattern?** Clin Orthop Relat Res 2004; 424 : 227 - 30

10. Constant CR, Murley AHG **A Clinical method of Functional Assessment of the Shoulder.** Clin Orthop Rel Research 1987; 214: 160 -164
11. Constant CR **Schulterfunktionsbeurteilung.** Orthopäde 1991; 20: 289 –294
12. Damanakis K, Schaal O, Mann J, Müller KH **Ein modifiziertes Behandlungskonzept bei Humeruskopffrakturen des älteren Menschen.** Unfallchirurg 1996; 99: 561 – 568
13. Eisele R, Kinzl L **Nailing of Articular and Extraarticular Fractures of Head of the Humerus.** Osteo Trauma Care 2002; 10: 1 – 4
14. Erhart J, Heinz T, Schuster R, Greitbauer M, Vecsei V **Die Stabilsierung von proximalen Humerusfrakturen mit der intramedullären Titanwendel Helix- Wire.** Wien Klin Wochenschr 2002; 114 / 19 – 20: 859 – 865
15. Esser RD **Treatment of Three- and Four-Part Fractures of the Proximal Humerus with a Modified Cloverleaf Plate.** J Orthop Trauma 1994; 8 (1):15 – 22
16. Frerichmann U, Lohmann R: **Epidemiologische Entwicklung.** In: Raschke MJ, Stange R Alterstraumatologie. Urban & Fischer, München/Jena, 2009; S. 4 ff.
17. Gerber C, Werner CML, Vienne P **Internal fixation of complex fractures of the proximal humerus.** J Bone Joint Surg 2004; 86–B: 848 – 855
18. Gorschewski O, Labler L, Krause F, Schweizer A **Minimalosteosynthese proximaler Humerusfrakturen mit intramedullärer Titanwendel.** Akt Traumatol 2002; 32: 8 -15
19. Haberneek H, Aschauer E, Kdolsky R, Weinstabl R, Schmid L, Barisani G **Zur Versorgung subkapitaler Humerusfrakturen mit Spiralbündelnägeln nach Henning.** Unfallchirurgie 1999; 25 (1): 19 – 25
20. Hall RF, Pankovich AM **Ender nailing of acute fractures of the humerus.**J Bone Joint Surg 1996; 69-A: 558 – 567
21. Hart R, Janecek M, Bucek P **Treatment of Displaced Fractures of the Proximal Humerus.** Osteo Trauma Care 2002; 10: 68 – 75

22. Hessmann M, Baumgaertel F, Gehling H, Klingelhoefter I, Gotzen L **Plate fixation of proximal humeral fractures with indirect reduction: surgical technique and results utilizing three shoulder scores.** Injury 1999; 30: 453 – 462
23. Hessmann MH, Rommens PM **Osteosynthesetechniken bei proximalen Humerusfrakturen.** Chirurg 2001; 72: 1235 - 1245
24. Hessmann MH, Blum J, Hofmann A, Kuchle R, Rommens PM **Internal Fixation of Proximal Humeral Fractures: Current Concepts.** Eur J Trauma 2003; 29: 253 – 261
25. Iannotti JP, Ramsey ML, Williams GR, Warner JJP **Nonprosthetic Management of Proximal Humeral Fractures.** J Bone Joint Surg 2003; 85–A (8): 1578 – 1593
26. Imhoff M, Sadr I, Lehner JH, Hasse FM, Gahr RH **Die Bohrdrahtosteosynthese bei subcapitalen Humerusfrakturen: Perkutanes oder offenes Vorgehen?** Akt Traumatol 1992; 22: 65 – 71
27. Jaberg H, Warner JJP, Jakob RP **Percutaneous Stabilization of Unstable Fractures of the Humerus.** J Bone Joint Surg 1992; 74–A (4): 508 - 515
28. Khodadadyan-Klostermann C, Raschke M, Dahne M, Kandziore F, Schule S Haas N **Treatment of Septic Nonunion Following Intramedullary Nailing of a Multisegmental Humerus Fracture with Iliazarov Ring Fixation.** Eur J Trauma 2001; 6: 327 - 332
29. Klestil Th, Rangger Ch, Gföller P, Rieger M **Konservativ-funktionelle Behandlung von Oberarmschaftfrakturen.** Trauma Berufskrankh 2000; 2 (4): 467 - 469
30. Köstler W, Strohm PC, Südkamp NP **Neue Osteosyntheseverfahren am Humerus.** Chirurg 2002; 73: 969 – 977
31. Köstler W, Strohm PC, Südkamp NP **Die proximale Humerusfraktur im hohen Lebensalter. Versorgung mit der winkelstabilen Plattenosteosynthese.** Chirurg 2003; 74: 985 – 989
32. Köstler W, Strohm PC, Südkamp NP **Welche Vorteile bietet das winkelsteife Implantat am proximalen Humerus.** OP-Journal 2004; 20: 14-17

33. Kohler H, Wentzensen A **Oberarmkopffrakturen Indikation zur Osteosynthese.** OP-Journal 2002; 18: 230-236
34. Koithan W, Oestern H-J **Die proximale Humerusfraktur in der Alterstraumatologie.** OP – Journal 2005; 21: 144-153
35. Kristiansen B, Barford G, Bredesen J, et.al **Epidemiology of proximal humeral fractures.** Acta Orthop Scand 1987; 58 (1): 75-77
36. Kristiansen B, Kofoed H **External Fixation of Displaced Fractures of the Proximal Humerus. Technique and Preliminary Results.** J Bone Joint Surg 1987; 69-B (4): 643-646
37. Kuner EH, Siebler G **Luxationsfrakturen des proximalen Humerus – Ergebnisse nach operativer Behandlung. Eine AO Studie über 167 Fälle.** Unfallchirurgie 1987; 13 (2): 64-71
38. Laminger KA, Traxler H **Osteosynthese proximaler Humerusfrakturen. Die Behandlung instabiler Frakturen am proximalen Humerusende durch elastische intramedulläre Wendeln.** Unfallchirurgie 1999; 25 (3-4): 154-164
39. Lill H, Lange K, Prasse-Badde J, Schmidt A, Verheyden P, Echtermeyer V **Die T-Platten Osteosynthese bei dislozierten proximalen Humerusfrakturen.** Unfallchirurgie 1997; 23 (5): 183-190
40. Lill H, Korner J, Hepp P, Josten Ch **Die gekreuzte Schraubenosteosynthese proximaler Humerusfrakturen.** Osteo Internat 2001; 2 (9): 55
41. Lill H, Hepp P, Hoffmann JE, Laborowicz J, et al. **Neue Implantate zur Stabilisierung proximaler Humerusfrakturen.** Osteo Internat 2001; 9: 85-93
42. Lill Helmut [Hrsg.] **Die proximale Humerusfraktur. Neue Techniken – Neue Implantate – Tipps und Tricks** In: Marquass B, Hepp P, Voigt C Grundlagen Thieme Verlag 2006; S. 8 ff.
43. Machan FG **Eine operationstechnische Verbesserung der temporären Bohrdrahtfixation.** Unfallchirurg 1993; 96 : 116-117

44. Mathews J, Lobenhoffer P **Ergebnisse der Versorgung instabiler Oberarmkopffrakturen bei geriatrischen Patienten mit einem neuen winkelstabilen antegraden Marknagelsystem.** Unfallchirurg 2004; 107: 372 - 380
45. McCormack RG, Brien D, Buckley E, McKee MD, Powell J, Schemitsch EH **Fixation of fractures of the shaft of the humerus by dynamic compression plate or intramedullary nail. A prospective, randomised trial.** J Bone Joint Surg 2000; 82-B (3): 336 – 339
46. Mittlmeier WF, Stedtfeld HW, Ewert A, Beck M, Frosch B, Gradl G **Stabilization of Proximal Humeral Fractures with an Angular and Sliding Stable Antegrade Locking Nail (Targon PH).** J Bone and Joint Surg 2003; 85-A (4): 136-146
47. Mittlmeier T, Stedtfeld HW **Stabilisation der Humeruskopffraktur mittels antegraden winkelstabiler Verriegelungsmarknagelung (Targon PH).** Trauma Berufskrankh 2005; 7 (1): 515 - 526
48. Mittlmeier T, Arndt D, Beck M, Gradl **Komplikationen der Nagelosteosynthese am proximalen Humerus.** Trauma Berufskrankh 2007; 9: 61-68
49. Moda SK, Chadha NS, Sangwab SS, Khurana DK, Dahiya AS, Siwach RC **Open reduction and fixation of proximal humeral fractures and fracture-dislocation.** J Bone Joint Surg 1990; 72-B (6): 1050-1052
50. Mølster A, Gjerdet NR, Strand RM, Hole RM, Hove LM **Intramedullary nailing in humeral shaft fractures.** Arch Orthop Trauma Surg 2001; 121: 554-556
51. Mückley T, Diefenbeck M, Sorkin AT, Beimel C, Goebel M, Bühren V **Results of the T2 humeral nailing system with special focus on compression interlocking.** Injury, Int J Care Injured 2008; 39: 299-305
52. Müller M **Chirurgie für Studium und Praxis** 2000 /2001, Kapitel Allgemeine Chirurgie, Müller M (Hrsg.) und Mitarb. 5. Auflage – Breisach / Rh.: Med. Verl. – und Informationsdienste S.11
53. Neer CS **Displaced proximal Humerus Fractures Part I: Classification and Evaluation.** J Bone Joint Surg 1970; 52-A (6): 1078-1089

54. Neer CS **Displaced Proximal humeral Fractures Part II: Treatment of Three-Part and Four Part Displacement.** J Bone Joint Surg 1970; 52-A (6): 1090-1103
55. Ochsner PE, Ilchmann Th **Zuggurtungssynthese mit resorbierbarer Kordel bei proximalen Humerusmehrfragmentfrakturen.** Unfallchirurg 1991; 94: 508-510
56. Petsatodes G, Karataglis D, Papadopoulos P, Christoforides J, Gigis J, Pournaras J **Antegrade interlocking nailing of humeral shaft fractures.** J Orthop Sci 2004; 9 (3): 247-52
57. Poigenfürst J, Reiler T **Konservative Therapie und Behandlungsergebnisse der proximalen Humerusfrakturen.** Hefte Unfallheilkd 1982; 160: 123-135
58. Popescu D, Fernandez-Valencia JA, Rios M, Cuñé J, Domingo A, Prat S **Internal fixation of proximal using the T2 proximal humeral nail.** Arch Orthop Trauma Surg 2009; 129 (9): 1239-1244
59. Post M, Bigliani L, Flatow E, Pollock R **The Shoulder - Operative Technique,** Williams & Wilkins, 1998; S. 44-45
60. Rader CP, Keller HW, Rehm KE **Die operative Behandlung dislozierter 3- und 4-Segment-Frakturen des proximalen Humerus.** Unfallchirurgie 1992; 95: 613-617
61. Raissadat K, Struben PJ, van Loon CJM **Helix wire osteosynthesis for proximal humerus fractures: Unacceptable non-union rate in two- and three-part fractures.** Arch Orthop Trauma Surg 2004; 124: 166 - 168
62. Rancan M, Dietrich M, Lamdark T, Can U, Platz A **Minimal invasive long Philos-plate osteosynthesis in metadiaphyseal fractures of the proximal humerus.** Injury 2010; 41 (12): 1277-83
63. Rees J, Hicks J, Ribbans W **Assessment and Management of Three- and Four-Part Proximal Humeral Fractures.** Clin Orthop Rel Research 1998; 353: 18-29
64. Resch H, Povacz P, Fröhlich R, Wambacher M **Percutaneous fixation of three- and four-part fractures of the proximal humerus.** J Bone Joint Surg 1997; 79-B (2): 295-300

65. Resch H, Hübner C, Schwaiger R **Minimally invasive reduction and osteosynthesis of articular fractures of the humeral head.** Injury 2001; 32: SA 25-32
66. Ring D, Chin K, Taghina AH, Jupiter JB **Nonunion after functional brace treatment of diaphyseal humerus fractures.** J Trauma 2007; 62 (5): 1157-8
67. Robertson DD, Yuan J, Bigliani LU **Three-Dimensional Analysis of the Proximal Part of the Humerus: Relevance to Arthroplasty.** J Bone Joint Surg 2000; 82-A (11): 1594-1602
68. Robinson CM, McLauchlan GJ, McLean IP, Court-Brown CM **Distal metaphyseal fractures of the tibia with minimal involvement of the ankle. Classification and treatment by locked intramedullary nailing.** J Bone Joint Surg Br. 1995; 77 (5): 781–787
69. Rockwood CA, Green DP, Bucholz RW **Rockwood und Green`s Fractures in Adults.** Lippincott Williams & Wilkins; 1991; 3. Auflage
70. Rose SH, Melton LJ, III, Morrey BF, Ilstrup DM, Riggs BL **Epidemiologic features of humeral fractures.** Clin Orthop 1982; 168: 24-30
71. Ruchholtz S, Nast – Kolb D **Die Oberarmkopffraktur.** Unfallchirurg 2003; 106 : 498-513
72. Rüedi TP, Buckley RE, Moran CG [Hrsg.] **AO-Prinzipien des Frakturmanagements, Band 1 – Prinzipien, Müller-AO-Frakturklassifikation für lange Röhrenknochen** aus: Einführung zur Frakturklassifikation langer Röhrenknochen, Georg Thieme Verlag, 2008; Humerus S.1
73. Rutgers M, Ring D **Treatment of diaphyseal fractures of the humerus using a functional brace.** J Orthop Trauma 2006; 20 (9): 597-601
74. Sarkar MR, Hoellen IP, Kinzl L **Frakturen der oberen Extremität beim alten Menschen.** Z Orthop 1999; 137: 486-491
75. Sarmiento A, Latta LL **Funktionelle Behandlung bei Humerusschaftfrakturen.** Unfallchirurg 2007; 110: 824-832

76. Schmal H, Klemm C, Südkamp NP **Stellenwert der Schulterprothese bei der Behandlung der 4-Fragment-Fraktur des Oberarmkopfes.** Unfallchirurg 2004; 107: 575-582
77. Schratz W, Wörsdörfer O, Klöckner C, Götze C **Behandlung der Oberarmschaftfraktur mit intramedullären Verfahren (Seidel-Nagel, Marchetti-Vicenzi-Nagel, Prevot-Pins).** Unfallchirurg; 1998; 101: 12-17
78. Schwab E **Indikation, Operationstechnik und Ergebnisse mit dem Oberarmnagel in unaufgebohrter Technik (UHN).** Trauma Berufskrankh 2002; 2: 93-100
79. Seinsheimer F **Subtrochanteric fractures of the femur.** J Bone Joint Surg 1978; 60-A: 300-306
80. Siebler G, Kuner EH **Spätergebnisse nach operativer Behandlung proximaler Humerusfrakturen bei Erwachsenen.** Unfallchirurg 1985; 11 (3): 119-127
81. Siebler G, Walz H, Kuner EH **Minimalosteosynthese von Oberarmkopffrakturen Indikation, Technik, Ergebnisse.** Unfallchirurg 1989; 92: 169-174
82. Speck M, Regazzoni P **4- Fragment-Frakturen des proximalen Humerus - Alternative Strategien der chirurgischen Behandlung.** Unfallchirurg 1997; 100: 349-353
83. Stableforth PG **Four-Part Fractures of the Neck of the Humerus.** J Bone Joint Surg 1984; 66-B (1): 104-108
84. Stedtfeld HW, Attmanspacher W, Thaler K, Frosch B **Fixation von Humeruskopffrakturen mit anterograder Marknagelung.** Zentralbl Chir 2003; 128: 6-11
85. Stedtfeld HW, Wick M, Winkler R, Attmanspacher W **Marknagelosteosynthesen – Indikation, Technik, sinnvoller Fortschritt?** Trauma Berufskrankh; 2004; 6 (2): 241-246
86. Stedtfeld HW, Mittlmeier T, Landgraf P, Ewert A **The logic and clinical applications of blocking screws.** J Bone Joint Surg 2004; 86-A: 17-25

87. Südkamp NP, Schöfelder V, Kääh MJ, Haas NP **Humerusschaftfrakturen und intramedulläre Stabilisierungsverfahren.** OP-Journal; 2000; 16: 182-186
88. Szyszkowitz R, Schippinger G **Die Frakturen des proximalen Humerus.** Unfallchirurg 1999; 102: 422-428
89. Toivanen JA, Nieminen J, Laine HJ, Honkonen SE, Järvinen MJ **Functional treatment of closed humeral shaft fractures.** Int Orthop 2005; 29 (1): 10-13
90. Trapp OM, Beickert R, Bühren V **Proximaler Humerusnagel bei körpernahen Oberarmbrüchen.** Trauma Berufskrankh 2005; 7: 89-96
91. Trapp OM, Bühren V **Winkelstabile Marknagelosteosynthese für die proximale Humerusfraktur: Konzept und Ergebnisse.** Trauma Berufskrankh 2008; 10 (1): 32-38
92. Traxler H, Surd R, Laminger KA, Windisch A, Sora MC, Firbas W **The Treatment of Subcapital Humerus Fracture with Dynamic Helix Wire and the Risk of Concomitant Lesion of the Axillary Nerve.** Clinical Anatomy 2001; 14: 418-423
93. Vécsei N, Kolonja A, Mousavi M, Vécsei V **Die intramedulläre Stabilisierung von Oberarmschaftfrakturen. Eine Analyse von Komplikationen zweier Implantate unter besonderer Berücksichtigung der Ergebnisse nach Versorgung mit dem unaufgebohrten Humerusverriegelungsnagel (UHN).** Wien Klin Wochenschr 2001; 113/15 – 16: 597-604
94. Vogt F, Tabutin J, Cambas PM, Torga Spak R **Internal fixation of proximal humeral fractures with blade-plate.** Osteosynthese International 2001; 9(2): 71-74
95. Wenzl ME, Fuchs S, Schmidt HG, Wolter D **Titan-Fixateur-interne-System im Bereich der oberen Extremität.** Trauma Berufskrankh 2001; 3(4): 454-460
96. Wheeler DL, Colville M **Biomechanical Comparison of Intramedullary and Percutaneous Pin Fixation for Proximal Humeral Fracture Fixation.** J Orthop Trauma 1997; 11(5): 363 – 367
97. Wijgman AJ, Roolker W, Patt TW, Raaymakers ELFB, Marti RK **Open reduction and internal fixation of three- and four-part fractures of the proximal part of the humerus.** J Bone Joint Surg 2002; 84 – A (11): 1919 - 1925

98. Yang KH **Helical plate fixation for treatment of comminuted fractures of the proximal and middle one-third of the humerus.** Injury 2005; 36 (1): 75-80
99. Zhang H, Ni W, Gao S, LiangX, Zhou A **Long Philos Locking compression plate for proximal humerus and humeral shaft fractures.** Zhonguggo Xiu Fu Chong Jian Wai Ke Za Zhi 2009; 23 (4): 419-22
100. Zifko B, Fouturi H, Poigenfürst J, Pezzei C **Die Markdrahtung instabiler Oberarmkopffrakturen.** Osteo Int 1995; 3: 165 – 170

Anhang

Abbildungsverzeichnis:

Abbildung 1: Klassifikation der proximalen Humerusfraktur nach Habermeyer	6
Abbildung 2: Klassifikation der proximalen Humerusfraktur nach Neer	7
Abbildung 3: AO-Klassifikation der proximale Humerusfraktur und der Humerusschaftfraktur	7
Abbildung 4: Lage der proximalen Fixationsschrauben des Targon PH in der seitlichen Ansicht	11
Abbildung 5: Aufsicht auf den Humeruskopf	12
Abbildung 6: Übersicht über ein- und ausgeschlossene Patienten	14
Abbildung 7: Altersverteilung des eingeschlossenen Patientenguts	15
Abbildung 8: Untersuchung der Schulterbeweglichkeit	20
Abbildung 9: Histogrammische Darstellung der Verteilung der stationären Aufenthaltsdauer	21
Abbildung 10: Patientenzustand nach ASA-Klassifikation	22
Abbildung 11: Darstellung der beobachteten Unfallmechanismen	23
Abbildung 12: Topographische Verteilung der beobachteten Frakturen	25
Abbildung 13: Frakturmorphologie am proximalen Humerusdrittel nach AO-Klassifikation	27
Abbildung 14: Frakturmorphologie am mittleren Humerusdrittel nach AO-Klassifikation	27
Abbildung 15: Histogramm sowie Box-Plot-Darstellung der beobachteten OP-Zeiten	29
Abbildung 16: Verwendete Implantatlängen in Abhängigkeit vom Geschlecht	30
Abbildung 17: Lokale Komplikationen am operierten Arm	32
Abbildung 18: Auftretenswahrscheinlichkeit allgemeiner Frühkomplikationen	33
Abbildung 19: Nagel- und proximale Verriegelungsschraubenprotrusion bei einer 82jährigen Patientin	35
Abbildung 20: Unfall- und Versorgungsbilder eines 38jährigen männlichen Patienten	36
Abbildung 21: Unfall- und Versorgungsbilder einer 70jährigen Patientin	36
Abbildung 22: Unfall- und Versorgungsbilder eines 66jährigen Patienten	37
Abbildung 23: Unfall- und Versorgungsbilder einer 81jährigen Patientin	37
Abbildung 24: Unfall- und Versorgungsbilder einer 71jährigen Patientin	38
Abbildung 25: Gesamtdarstellung der ermittelten CS auf der operierten und nichtoperierten Seite	40
Abbildung 26: Subjektive Schmerzeinschätzung	41
Abbildung 27: Subjektive Einschätzung der ADLs	42
Abbildung 28: Outcome - Elevationsfähigkeit	43
Abbildung 29: Outcome - Abduktionsfähigkeit	43
Abbildung 30: Outcome - Außenrotationsfähigkeit	44
Abbildung 31: Outcome- Innenrotationsfähigkeit	44
Abbildung 32: Outcome- Isometrische Kraftmessung bei Frauen und Männern.	45
Abbildung 33: Ergebnisse des relativen Constant-Score in Prozent (%)	46
Abbildung 34: Konsequenzen eines zu weit lateral gewählten Nageleintritts	49
Abbildung 35: UHN mit Spiralklinge	56
Abbildung 36: PHN der Firma Synthes	57
Abbildung 37: Anatomie des Schultergelenkes mit Muskelansätzen	65
Abbildung 38: Dislokationsmuster der intermuskulären Fraktur	66
Abbildung 39: Prinzip der transmedullären Abstützung durch Schraube, Pin oder Steinmann-Nagel	66

Tabellenverzeichnis:

Tabelle 1: ASA-Klassifikation	16
Tabelle 2: Untersuchungsparameter zur Ermittlung des Constant-Scores und ihre Bewertung	19
Tabelle 3: Komplikationen nach Versorgung von Humeruskopffrakturen	51

Abkürzungsverzeichnis:

Abb	Abbildung
AO	Arbeitsgemeinschaft Osteosynthese
ASA	American Society of Anaesthesiology
BWK	Brustwirbelkörper
CI	Konfidenzintervall
CS	Constant Score
Fa	Fabrikat
LCP	locking compression plate
LC-DCP	limited contact dynamic compression plate
LWK	Lendenwirbelkörper
LV	Langversion
m	männlich
M	Musculus
ME	Metallentfernung
min	Minuten
mm	Millimeter
n	Anzahl
N	Nervus
OP	Operation
PHN	proximaler Humerusnagel
Pkt	Punkt(e)
Rel%	relativer Constant Score
S	Seite
TMS	transmedulläre Schraube
UHN	ungebohrter Humerusnagel
vgl	Vergleich
vs	versus
w	weiblich

Lebenslauf

Mein Lebenslauf wird aus datenschutzrechtlichen Gründen in der elektronischen Version meiner Arbeit nicht veröffentlicht.

Erklärung

Eidesstattliche Versicherung

Ich, Marco Curschmann-Horter, versichere an Eides statt durch meine eigenhändige Unterschrift, dass ich die vorgelegte Dissertation mit dem Thema : Intramedulläre Versorgung am Humerus mit dem langen Targon PH Nagel bei Frakturen in der intermuskulären Zone – Ergebnisse einer prospektiven Fallserie selbstständig und ohne nicht offen gelegte Hilfe Dritter verfasst und keine anderen als die angegebenen Quellen und Hilfsmittel genutzt habe.

Alle Stellen, die wörtlich oder dem Sinne nach auf Publikationen oder Vorträgen anderer Autoren beruhen, sind als solche in korrekter Zitierung (siehe „Uniform Requirements for Manuscripts (URM)“ des ICMJE) kenntlich gemacht. Die Abschnitte zur Methodik (insbesondere praktische Arbeiten, Laborbestimmungen, statistische Aufarbeitung) und Resultaten (insbesondere Abbildungen, Graphiken und Tabellen) entsprechen den URM (s.o.) und werden von mir verantwortet.

Meine Anteile an etwaigen Publikationen zu dieser Dissertation entsprechend denen, die in der unten stehenden gemeinsamen Erklärung mit dem Betreuer angegeben sind.

Sämtliche Publikationen, die aus dieser Dissertation hervorgegangen sind und bei denen ich Autor bin, entsprechen den URM (s.o.) und werden von mir verantwortet.

Die Bedeutung dieser eidesstattlichen Versicherung und die strafrechtlichen Folgen einer unwahren eidesstattlichen Versicherung (§ 156, 161 des Strafgesetzbuches) sind mir bekannt und bewusst.

20.12.2012

Marco Curschmann-Horter