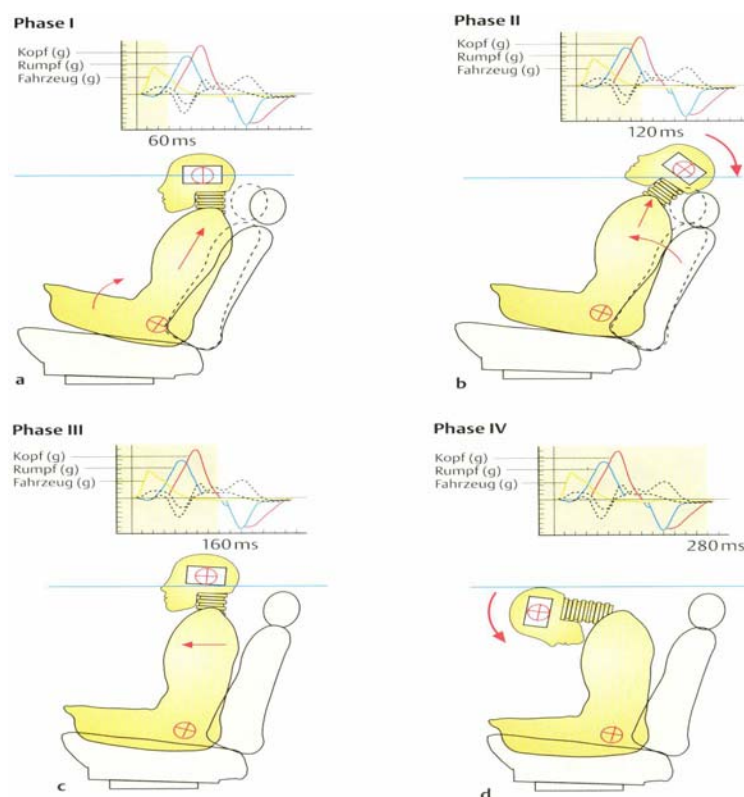


1 Einleitung

Hörstörungen nach Kopfanpralltraumen sind zumeist transiente Ereignisse [20].

Die kurzzeitige Innenohrschwerhörigkeit erholt sich innerhalb weniger Tage und die Patienten klagen nur in seltenen Fällen über Ohrgeräusche, eine Hyperakusis oder eine bleibende Schwerhörigkeit [17]. Unfallmechanismen sind häufig ein Kopfanprall im Wageninneren nach Verkehrsunfällen oder ein Kopfanprall an die Kopfstütze im Rahmen einer Halswirbelsäulendistorsion (HWS-Weichteildistorsion) [15]. Im Rahmen des Unfallgeschehens fährt – vereinfacht – der betreffende Fahrzeuginsasse auf ein anderes Fahrzeug (oder ein anderes Hindernis) auf oder wird angefahren. Die Fahrzeug - beschleunigung (positiv oder negativ) führt – vermittelt durch die Massenträgheit des frei beweglichen Kopfes – zu einer Flexions-Extensions-Bewegung des Kopfgelenkbereiches gegenüber der HWS (mit/ohne Lateralabknickung) unterschiedlichen Ausmaßes mit/ohne Kontakt zu den Innenteilen des Fahrzeugs (Abb. 1).

Abbildung 1



Typischer Pathomechanismus im Rahmen einer Beschleunigungsverletzung (nach FOREMAN [21])

Für diesen Verletzungstyp werden synonym auch die Begriffe „Schleuderverletzung“, „Peitschenschlagverletzung“ („whiplash injury“), „Schleudertrauma“, „Abknickverletzung“ etc. benutzt. In den vergangenen Jahrzehnten sind mehrere Versuche unternommen worden, eine Klassifikation dieses Verletzungstypus nach dem Schweregrad vorzunehmen [15].

Die meisten der Patienten nach einer HWS-WTD heilen – unabhängig vom Schweregrad – folgenlos aus [22]. Bei 10 - 20 % der Patienten kommt es jedoch zu einer Chronifizierung mit unterschiedlicher Beschwerdeakzentuierung. Diese Störungen werden als „whiplash-associated disorders“ (WAD) zusammengefasst und umfassen chronische Nackenschmerzen, Bewegungseinschränkung, kognitive Beeinträchtigungen, Schwindel u.a. sensorische Störungen [2; 4; 11; 18; 28; 38; 42]. Hörstörungen werden dabei in der Literatur gelegentlich auch beschrieben [3; 45], ihre Entstehungsursache (periphere oder zentrale Störung) ist jedoch in der Diskussion [20; 18]. Diskutiert wird die ätiopathogenetische Zuordnung der neurosensorischen Störungen zum sogenannten „post-concussive syndrome“ [26] oder zum „mild traumatic brain injury“ [44]. Dabei wird der Kopfanprall als Auslöser von neuronalen Mikrostrukturschäden („axonal injury“) im ZNS gesehen, die bildmorphologisch nicht nachweisbar sind [35; 47; 7].

In der vorliegenden Arbeit soll deshalb im Rahmen einer prospektiven Studie untersucht werden, ob und welche Störungen der Hörbahn im Zuge von HWS-Weichteildistorsionen auftreten können. Außerdem sollte analysiert werden, welche objektiv-audiometrischen Methoden sich dabei zum Nachweis möglicher Veränderungen und klinischer Symptome eignen.