

Aus dem
CharitéCentrum für Frauen-, Kinder- und Jugendmedizin
mit Perinatalzentrum und Humangenetik
Klinik für Gynäkologie und Geburtshilfe
Direktor: Professor Dr. med. A. Schneider

Habilitationsschrift

Der postpartale Beckenboden – Neue Möglichkeiten der Prävention und Therapie bei morphologischen und funktionellen Veränderungen

Zur Erlangung der Lehrbefähigung
für das Fach
Frauenheilkunde und Geburtshilfe

vorgelegt dem Fakultätsrat der Medizinischen Fakultät
Charité – Universitätsmedizin Berlin

von

Dr. med. Annett Gauruder-Burmester

geboren am 08. August 1961 in Meißen

Eingereicht: Oktober 2009

Dekanin: Prof. Dr. med. Annette Grüters-Kieslich

1. Gutachter: Prof. Dr. med. K. Tamussino
2. Gutachter: Prof. Dr. med. H. Kölbl

Widmung

Diese Arbeit ist meinem Lehrer, Herrn Prof. Dr. med. M.K. Hohl, gewidmet. Ihm verdanke ich die theoretischen und praktischen Fähigkeiten, welche es mir ermöglicht haben, mich im Fachbereich der Urogynäkologie so umfangreich zu spezialisieren, dass ich das „Deutsche Beckenbodenzentrum“ gründen konnte. Das, was er mir vorgelebt hat, als Arzt und als Mensch, war für mich prägend im Hinblick auf meinen beruflichen Werdegang. Zielstrebigkeit, wissenschaftliche Neugierde, aber auch eine solide praktische Arbeit sind Eigenschaften, welche er in den ersten Jahren meiner Ausbildung bei mir initiiert hat. Von ihm habe ich es gelernt, trotz der Schwere des Berufes, die schönen Dinge des Lebens genießen zu können, um so Kraft für die klinische Arbeit zu schöpfen. Er ist für mich ein großes Vorbild, auch als Führungspersönlichkeit, und ich sehe diese Arbeit als Dankeschön an ihn für alle Zeit und Kraft, welche er in mich investiert hat.

Berlin, den 3.10.2009

1. ZUSAMMENFASSUNG	5
2. EINLEITUNG.....	7
3. VERZEICHNIS DER ZUR KUMULATIVEN HABILITATION ZUSAMMENGEFASSTEN PUBLIKATIONEN.....	9
4. STUDIENERGEBNISSE	10
4.1. Endoskopische extraperitoneale Implantation des artifiziellen Blasenhalssphinkters zur Therapie der weiblichen Belastungsinkontinenz. Hoda, M.R., Gauruder-Burmester, A., Kümmel, C., Nitzke, T., Popken G.....	10
4.2. Electromotive Drug Administration for Treatment of Therapy-Refractory Overactive Bladder. Gauruder-Burmester, A., Biskupski, A., Rosahl, A., Tunn, R.	15
4.3. Suffizienz der End-zu-Endanastomose bei primärer Versorgung eines geburtstraumatischen Analsphinkterrisses. Gauruder-Burmester, A., Tunn, R., Häberle, M., Hohl, M.K.....	24
4.4. Analsphinkter-Repair mit einer überlappenden Nahttechnik bei Patientinnen mit Analinkontinenz und Nervus-Pudendus-Schaden. Gronewold, M., Kroencke, T., Hagedorn, A., Tunn, R., Gauruder-Burmester, A.	29
4.5. Effect of Vaginal Polypropylene Mesh Implants on Sexual Function. Gauruder-Burmester, A., Koutouzidou, P., Tunn R.....	36
4.6. Gewichtsreduktion bei Übergewicht und Adipositas und deren Auswirkungen auf Sexualität, Harn- und Analinkontinenz, Descensus genitalis und Lebensqualität. Gauruder-Burmester, A., Kroencke, T., Klink, M., Tunn, R.	42
5. DISKUSSION	50
5.1. Einführung in das Thema	50
5.1.1 Harninkontinenz.....	50
5.1.2 Analinkontinenz.....	51
5.1.3 Descensus Genitalis.....	51
5.1.4 Sexuelle Funktionsstörung.....	52

5.2.	Aktuelle Aspekte zur Morphologie und Funktion des weiblichen Beckenbodens.....	53
5.2.1	Kenntnisstand der Anatomie und Funktion von Urethra, M. levator ani, Fascia endopelvina.....	53
5.2.2	Schwangerschafts- und geburtsbedingte Veränderungen am Beckenboden.....	57
5.2.3	Neurogene Veränderungen	58
5.2.4	Muskuläre Veränderungen.....	59
5.2.5	Funktionelle Veränderungen einschließlich der Sexualfunktion.....	59
5.3	Bisher mögliche klinische und bildgebende Diagnostik.....	60
5.3.1	Klinische Untersuchung, einschließlich urodynamischer Messung.....	60
5.3.2	Kenntnisstand zur sonographischen Diagnostik des weiblichen Beckenbodens	61
5.3.3	Neurologische Diagnostik: EMG-Untersuchung.....	62
5.3.4	Spezielle Untersuchungsverfahren	63
5.4	Die zusammenfassende Diskussion der Prävention und Therapie der postpartalen Beckenbodeninsuffizienz mit Harn- und Analinkontinenz sowie Störungen der Sexualität anhand der eigenen Arbeiten.....	63
6	ABKÜRZUNGSVERZEICHNIS.....	67
7	LITERATUR	68
8	DANKSAGUNG	76
9	EIDESSTATTLICHE ERKLÄRUNG.....	78

1. Zusammenfassung

„Medizin ist eine Wissenschaft, die ihre Wahrheit in ihrer Anwendung findet.“

Paul Lüth

Dass die vaginale Geburt die Beckenbodenanatomie nachhaltig verändert, darf man wohl ebenso als eine Binsenweisheit ansehen wie die Tatsache, dass Geburt und Entwicklung von Inkontinenz und Prolaps einen Zusammenhang haben. Die Bedeutung dieser Veränderungen musste aber so lange einen sehr marginalen klinischen Stellenwert haben, als die vaginale Geburt aus Gründen der Gesamtrisikoaabwägung oberstes erklärtes Ziel eines jeden Geburtshelfers sein musste. In der jetzt begonnenen geburtshilflichen Ära, bei der die Frau bzw. das Paar entscheidende Partner in der Planung geburtshilflicher Abläufe sind, spielt die Aufklärung über Beckenbodenfunktionsrisiken eine bedeutende Rolle. Die Erwartung nach einer hohen Lebensqualität auch nach der Geburt eines oder mehrerer Kinder wird als medizinischer Versorgungsauftrag von den Betroffenen formuliert (1, 2, 3).

Damit ist der Beckenboden in den Mittelpunkt klinischen und wissenschaftlichen Interesses gerückt. Ein gesunder Beckenboden verhilft einerseits zu einer befriedigenden Sexualität und schützt andererseits vor Blasen- und Kontinenzproblemen.

In der hier eingereichten Arbeit werden die bisher vorliegenden Erkenntnisse über Anatomie, Funktion und die klinischen Erfahrungen in Diagnostik und Therapie zum Beckenboden diskutiert und hinterfragt. Ziel der Habilitation war die Erarbeitung von neuen Konzepten in der konservativen und operativen Therapie von Funktionsstörungen des Beckenbodens wie Harninkontinenz, Analinkontinenz, Prolaps und Sexualstörungen. Dabei werden ganz gezielt Bereiche bearbeitet, welche in den bisher vorliegenden bekannten Behandlungskonzepten bei Funktionsstörungen des Beckenbodens noch nicht vorzufinden sind.

Welche Fragen wurden in der vorliegenden Arbeit beleuchtet:

Was hat sich bewährt und sollte etabliert werden?

Im Bereich der Diagnostik sind im Laufe der letzten Jahre einige entscheidende Untersuchungsverfahren entwickelt worden. Diese gilt es zu etablieren und weiterzuentwickeln. Als Beispiel wären die Endoanal- und Introitussonographie zu nennen. Sie sind ausschlaggebend für eine richtige Diagnose und Behandlungsindikation und wurden in den eigenen Arbeiten integriert.

Welche therapeutischen Neuentwicklungen im konservativen und operativen Bereich gibt es?

Hier wurden innerhalb der durchgeführten Studien neue Behandlungsstrategien im konservativen Bereich (Ernährungstherapie, Sexualtherapie, medikamentöse Therapie) eingeführt und in der chirurgischen Intervention neue operative Konzepte vorgestellt (Sphinkterrepair, artifizieller Sphinkter, EMDA-Therapie).

Diese Bereiche sind durch klinische Langzeiterfahrungen in den nächsten Jahren zu untermauern.

Wie kann die Qualität der Arbeit in Bezug auf Prävention und Therapie vorliegender Beckenbodenerkrankungen gesichert werden?

Leitlinien und Empfehlungen sind wichtige Entscheidungskriterien in der klinischen Medizin zur Qualitätssicherung. Diese wurden für einzelne Bereiche des Beckenbodens neu erstellt (Empfehlungen der Expertengruppe Proktologie/Urogynäkologie, Empfehlungen zur standardisierten Durchführung einer arteriellen Embolisation bei Uterus myomatosus). Des Weiteren ist die Einführung von validierten Fragebögen im Bereich der Urogynäkologie von wesentlicher Bedeutung, was die Entscheidungsfindung zur Therapie betrifft. Es wurden in bereits vorliegenden konservativen und operativen Konzepten sexualmedizinische Fragebögen aufgenommen, um damit eine Ergänzung zur Verbesserung der Lebensqualität zu erreichen.

Die vorgelegte Arbeit möchte einen Beitrag in der Prävention, aber auch Therapie des postpartalen Beckenbodens leisten und dabei wissenschaftlich begründete, innovative Konzepte vorstellen.

2. Einleitung

Das Gesundheitsverständnis postpartaler Frauen ist lebenswelt- und alltagsorientiert. Gesundheit verändert sich im Lebensalter: Berufliche und familiäre Bezüge, spezifische Ressourcen und Belastungen sind dabei zu berücksichtigen und die Veränderungen der Gesundheitsbedürfnisse im Verlauf des Lebens einzubeziehen. Das Gesundheitsverständnis folgt dem salutogenetischen Ansatz.

Gesundheit ist positiv bestimmt und Gesundheit erhaltenden Prozessen gilt die Aufmerksamkeit. Damit verbunden sind die Hinterfragung von Diagnosen und Behandlungsprozessen und die Überprüfung alternativer Ansätze in Prävention und Therapie.

Rund 4 Millionen Frauen (3) leiden allein in Deutschland unter Blasen-, Darm- und Beckenbodenproblemen. Die überwiegende Anzahl der Betroffenen ist bisher nicht diagnostiziert und ausreichend behandelt. Nur jede zweite Frau unterzieht sich derzeit einer ärztlichen Konsultation. Aufklärung, präventive Maßnahmen, aber auch Vermeidungsstrategien sind weitestgehend undiskutiert. Schwangerschaft und Geburt sind seit Jahren an alte Verhaltensmuster und Vorgehensweisen gebunden. Kristeller-Techniken, Forcepsentbindungen und lange Austreibungsperioden sind immer noch ein Tabu-Thema. In den vergangenen Jahren wurden zahlreiche neue konservative und operative Methoden zur Behandlung von Beckenbodenerkrankungen entwickelt (4). Trotz innovativer Wandlung der Beckenbodenchirurgie sind die zu erzielenden Behandlungsergebnisse in vielen Fällen unbefriedigend. Es gibt wenige suffiziente, diagnostische und therapeutische Optionen, an denen festgehalten werden kann. Darunter fallen die Urogenital- und Endoanalsonographie (5) zur Beurteilung der Anatomie und Dynamik des Beckenbodens und die diagnostische Möglichkeit zur Darstellung von Pathologien. Eine Weiterentwicklung der Sonographie (z. B. 3-D-Darstellung) verbessert in vielen Bereichen die Diagnosesicherheit (5). Systeme zur Gradeinteilung des Descensus urogenitalis (4, 6, 8) sind bisher wenig etabliert und unterliegen großen individuellen Einflüssen. Die richtige Definition der Art und Ausprägung eines Beckenbodendefektes ist jedoch entscheidend für die korrekte Indikationsstellung zur Therapie. Dieser Bereich ist nach wie vor Ausgangspunkt für Fehlentscheidungen mit lebenslangen Auswirkungen bei den betroffenen Frauen. Die Etablierung und Beschreibung guter diagnostischer Methoden wurde in vorliegender Arbeit im Rahmen der durchgeführten Studien eingebunden. Ausführlich beschrieben und postuliert wird die Endoanalsonographie in den Publikationen „Suffizienz der End-zu-Endanastomose bei primärer Versorgung eines geburtstraumatischen Analsphinkterrisses“ und in der Arbeit „Analsphinkter-Repair mit einer

überlappenden Nahttechnik bei Patientinnen mit Analinkontinenz und Nervus-Pudendus-Schaden“. Sie dient hier nicht nur als diagnostisches Hilfsmittel, sondern auch als Möglichkeit der Qualitätskontrolle nach stattgehabter operativer Sanierung eines Sphinkterdefektes. Auf spezielle Untersuchungstechniken (Deszensuseinteilung, Beurteilung der Beckenbodenkontraktionskraft) wird unter anderem in der Veröffentlichung „Follow up after polypropylene mesh repair of anterior and posterior patients with recurrent prolapse“ Bezug genommen. Hier erfolgt eine eindeutige Zuordnung von Vaginalbefund und Indikationsstellung. Herausgearbeitet werden Empfehlungen über das operative Vorgehen in der Rezidivsituation eines Prolapsgeschehens.

Innovationen hat es in den letzten Jahren besonders in der konservativen Therapie der OAB gegeben (9). Hier konnten wirkungsvolle Behandlungsstrategien entwickelt werden. Die eigenen Untersuchungen befassen sich dabei überwiegend mit nichtinvasiven Behandlungen bei chronisch persistierenden Verläufen („Electromotive Drug Administration for Treatment of Therapy-Refractory Overactive Bladder“ und Treatment of Overactive Bladder with Sodium Chondroitin Sulphate“).

Neu und bisher kaum angewandt sind Harninkontinenzoperationen bei der fertilen jungen Frau. Hier stehen im Vordergrund die Lebensqualität der jungen Patientin und die minimal invasive Option des operativen Eingriffes. Weitestgehend unbekannt ist auch die Einlage von artifiziellen Sphinktern bei der neurogenen Harninkontinenz besonders bei der jungen Frau. Bezüglich Prävention, Prognoseverbesserung und Qualitätssicherung kamen in den durchgeführten Untersuchungen auch validierte Fragebögen zum Einsatz. Es wurden Themen bearbeitet, welche im Bereich der Urogynäkologie bisher unbeachtet geblieben sind. Untersucht wurden in den Publikationen „Effect of vaginal polypropylene mesh implants on sexual function“ und „Gewichtsreduktion bei Übergewicht und Adipositas und deren Auswirkungen auf Sexualität, Harn- und Analinkontinenz, Descensus genitalis und Lebensqualität“ die Sexualität und Lebensqualität bei Vorliegen von Inkontinenz und Descensus urogenitalis sowie nach durchgeführter Prolapschirurgie. Parallel wurde die Qualität der Eingriffe beurteilt mit einer Einschätzung des prognostischen Verlaufes.

Zielsetzung der eigenen Arbeit war zum einen die Herausarbeitung etablierter Verfahren in Diagnostik und Therapie von Beckenbodenerkrankungen und zum anderen die Etablierung neuer Verfahren unter Beachtung der Qualitätskontrolle bezüglich Prognose und Lebensqualität. Ein wesentlicher Aspekt aller Untersuchungen war die Einbindung der Prävention zur Vermeidung von funktionellen und morphologischen Defekten sub-postpartum und im höheren Lebensalter der Frau (10).

3. Verzeichnis der zur kumulativen Habilitation zusammengefassten Publikationen

Publikation 1

Hoda, M.R., Gauruder-Burmester, A., Kümmel, C., Nitzke, T., Popken G.
Urologe.2008;47(8):1004-8.
Endoskopische extraperitoneale Implantation des artifiziellen Blasenhalssphinkters zur Therapie der weiblichen Belastungsinkontinenz

Publikation 2

Gauruder-Burmester, A., Biskupski, A., Rosahl, A., Tunn, R.
Braz J Urol.2008;34(6):758-764.
Electromotive Drug Administration for Treatment of Therapy-Refractory Overactive Bladder.

Publikation 3

Gauruder-Burmester, A., Tunn, R., Häberle, M., Hohl, M.K.
Zentralbl Gynäkol.2004;126:331-334.
Suffizienz der End-zu-Endanastomose bei primärer Versorgung eines geburtstraumatischen Analsphinkterrißes.

Publikation 4

Gronewold, M., Kroencke, T., Hagedorn, A., Tunn, R., Gauruder-Burmester, A.
Zentralbl Chir. 2008;133:129-134.
Analsphinkter-Repair mit einer überlappenden Nahttechnik bei Patientinnen mit Analinkontinenz und Nervus-Pudendus-Schaden.

Publikation 5

Gauruder-Burmester, A., Koutouzidou, P., Tunn R.
EJOG.2009;142:76-80.
Effect of Vaginal Polypropylene Mesh Implants on Sexual Function.

Publikation 6

Gauruder-Burmester, A., Kroencke, T., Klink, M., Tunn, R.
Geburtsh Frauenheilk.2007;67:866-872.
Gewichtsreduktion bei Übergewicht und Adipositas und deren Auswirkungen auf Sexualität, Harn- und Analinkontinenz, Descensus genitalis und Lebensqualität.

4. Studienergebnisse

4.1. Endoskopische extraperitoneale Implantation des artifiziellen Blasenhalssphinkters zur Therapie der weiblichen Belastungsinkontinenz. Hoda, M.R., Gauruder-Burmester, A., Kümmel, C., Nitzke, T., Popken G.

Hintergrund

Ein wesentliches Ziel für die Zukunft ist die präoperative Identifizierung von harninkontinenten Patientinnen, die aufgrund einer erheblichen Störung der intrinsischen Sphinkterfunktion durch die üblichen operativen Verfahren zur Therapie der Belastungsharninkontinenz nicht suffizient behandelt werden können. Hier liegen die ersten Ansätze der eigenen Arbeit im Bereich der präoperativen Anfertigung eines EMG zur Festlegung des Therapieprocedures und dem Einsatz eines AMS 800 (11, 12, 13, 14).

Methodik

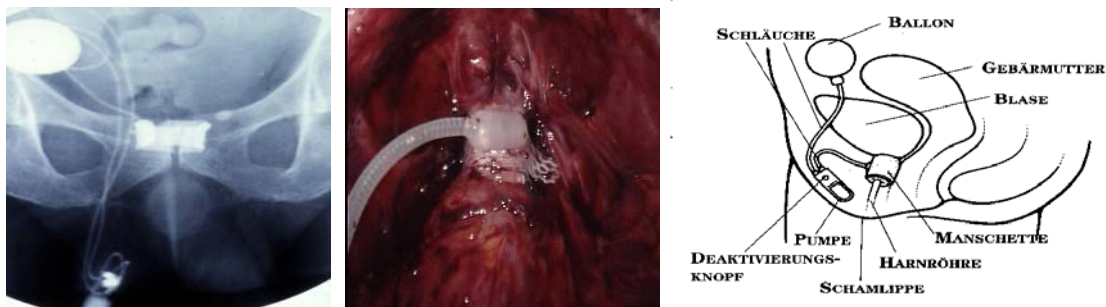


Abb. 1: Radiologische und intraoperative Darstellung AMS 800 [Eigene Arbeiten]

Implantiert wurde bei einer 22-jährigen Patientin mit Spina bifida und einer 79-jährigen Patientin mit ausgeprägter Polyneuropathie.

Ergebnisse

Bei beiden Patientinnen kam es zu einer Heilung der Harninkontinenz ohne Komplikationen postoperativ.

Zusammenfassung

Unter den vorgestellten Indikationen ist der artifizielle Sphinkter die effektivste Therapie der komplizierten weiblichen Harninkontinenz, die auch Patientinnen mit multiplen Voroperationen und neurologischen Grunderkrankungen des unteren Harntrakts nicht vorenthalten werden darf.

Publikation 1 Seite 11 bis 14

Hoda, M.R., Gauruder-Burmester, A., Kümmel, C., Nitzke, T., Popken G.
Urologe.2008;47(8):1004-8.

Endoskopische extraperitoneale Implantation des artifiziellen Blasenhalssphinkters zur
Therapie der weiblichen Belastungsinkontinenz

4.2. Electromotive Drug Administration for Treatment of Therapy-Refractory Overactive Bladder.

Gauruder-Burmester, A., Biskupski, A., Rosahl, A., Tunn, R.

Hintergrund

Eine wichtige Form der Harninkontinenz ist die OAB.

Anticholinergika stellen die Grundlage der konservativen Therapie der OAB dar. Ihre Nebenwirkungen erklären sich aus parasympholytischen Nebeneffekten der Substanzen auf andere Organsysteme. Entsprechend ergeben sich die Kontraindikationen der anticholinergen Medikation mit dem Engwinkelglaukom, mechanischen Stenosen des Magen-Darm-Traktes, tachykarden Herzrhythmusstörungen, Myastenia gravis und Restharnbildung. Trotz der Entwicklung von neuen antimuskarineren Substanzen sind einige Patienten therapierefraktär oder müssen die orale Therapie aufgrund von Nebenwirkungen abbrechen (15, 19).

Methodik

Es wurden 72 Patientinnen mit therapierefraktärer überaktiver Blase mit einer EMDA-Therapie behandelt. Die Behandlung erfolgte in einer Frequenz von 2 Wochen (3 Zyklen) und wurde mit einer Lösung von 100 ml 4 % Lidocain, 100 ml destilliertem Wasser, 20 mg Dexamethason und 2 ml Epinephrine durchgeführt. Urodynamik, Zystoskopie, Miktionstagebuch und Lebensqualitätsfragebogen waren objektive diagnostische Mittel zur Dokumentation der Behandlungsergebnisse.

Ergebnisse

Es kam zu einem signifikanten Anstieg der Blasenkapazität bei 71 % der behandelten Patientinnen. Die Miktionsfrequenz/Tag stieg auf 7 (\pm 2). Sexualität und Lebensqualität verbesserten sich ebenfalls signifikant.

Zusammenfassung

Eine intravesikale Instillationstherapie stellt für Patientinnen mit OAB eine alternative Methode zur oralen, medikamentösen Therapie dar.

Mit der EMDA-Therapie eröffnet sich eine Behandlungsoption, bei welcher eine hohe Arzneimittelkonzentration ohne wesentliche Nebenwirkungen appliziert werden kann.

Publikation 2 Seite 16 - 23

Gauruder-Burmester, A., Biskupski, A., Rosahl, A., Tunn, R.

Braz J Urol.2008;34(6):758-764.

Electromotive Drug Administration for Treatment of Therapy-Refractory Overactive Bladder.

4.3. Suffizienz der End-zu-Endanastomose bei primärer Versorgung eines geburtstraumatischen Analsphinkterrisses.

Gauruder-Burmester, A., Tunn, R., Häberle, M., Hohl, M.K.

Hintergrund

Neben Defekten im vorderen Kompartiment des Beckenbodens kommt es nicht selten zu Verletzungen des analen Schließmuskelkomplexes subpartu. Zwei Drittel aller stuhlinkontinenten Patienten weisen endosonographisch muskuläre Defekte auf (20, 21). Trotz primärer operativer Korrektur eines Dammrisses zeigte sich in vielen Studien zumeist eine Persistenz des Schließmuskeldefekts (22, 23).

Methodik

In Anbetracht der oft sonographisch insuffizienten Versorgung eines Dammrisses III. oder IV. Grades wurden 49 Patientinnen nach primärer Versorgung eines DR III im Gebärsaal nachuntersucht. Die Untersuchung erfolgte mittels Endoanalsonographie und einer 360° Sonde. Zum Nachweis einer neurogenen Schädigung des Kontinenzorgans wurde mittels Nadel-EMG die distale motorische Latenz des Nervus pudendus und ein EMG abgeleitet (24, 25, 26).

Ergebnisse

Die sonomorphologischen Ergebnisse nach End-zu-Endanastomose in unserer Studie fielen sehr unbefriedigend aus.

Die Zunahme der sonomorphologischen Defekte im Verlauf von 36 Monaten ist sehr wahrscheinlich mit einer Retraktion der Sphinkterenden zu erklären. Sorensen et al. (27) beschreiben nach Sofortversorgung hierbei sogar 85 % an sonomorphologisch diagnostizierten Defekten. Die Inkontinenz für Stuhl lag in unserer Studie nach 12 Monaten bei 48,9 % (n=24) und nach 36 Monaten bei 63,3 % (n=31).

Zusammenfassung

In Anbetracht dieser Ergebnisse wurde mittels Overlapping-Technik ein zweites Kollektiv behandelt und untersucht.

Publikation 3 Seite 25-28

Gauruder-Burmester, A., Tunn, R., Häberle, M., Hohl, M.K.
Zentralbl Gynäkol.2004;126:331-334.

Suffizienz der End-zu-Endanastomose bei primärer Versorgung eines geburtstraumatischen
Analsphinkterrisses.

4.4. Analsphinkter-Repair mit einer überlappenden Nahttechnik bei Patientinnen mit Analinkontinenz und Nervus-Pudendus-Schaden.

Gronewold, M., Kroencke, T., Hagedorn, A., Tunn, R., Gauruder-Burmester, A.

Hintergrund

Die Literatur stellt sich bezüglich dieser Technik sehr widersprüchlich dar. Sultan et al. (28) beschreiben keine besseren Ergebnisse als mit der End-zu-Endanastomose, Engel et al. (29) und Fleshman et al. (30) hingegen berichten von besseren Ergebnissen mit der Overlapping-Technik beim sekundären Repair (31, 33). Wir untersuchten aufgrund der von uns gefundenen schlechten Ergebnisse nach End-zu-Endanastomose ein weiteres Kollektiv zum Vergleich der Methoden.

Methodik

Insgesamt 35 Patientinnen wurden 3 Jahre nach der Rekonstruktion des M. Sphincter ani externus nachuntersucht. Bei allen Patientinnen wurde präoperativ eine konservative Behandlung mit Biofeedback und Elektrostimulation durchgeführt. Die Muskelenden wurden mit Vicryl-4-0-Fäden überlappend vereinigt.

Ergebnisse

Von den in unserer Studie operierten 35 Patientinnen hatten 32 (91 %) ein zufriedenstellendes sonomorphologisches Ergebnis nach 3 Jahren. Bis auf 6 (17 %) Patientinnen, welche eine Flatusinkontinenz aufwiesen, waren alle Patientinnen kontinent für flüssigen und festen Stuhl.

Zusammenfassung

In Anbetracht der hier vorliegenden Ergebnisse nach unterschiedlicher chirurgischer Versorgung eines Sphinkterdefektes und nach vorliegender Literaturrecherche lassen sich abschließende Aussagen machen: Die Geburt ist einer der wichtigsten Faktoren bei der Entwicklung der Analinkontinenz. Auch wenn ein DR III/IV erkannt und chirurgisch gut versorgt wird, ist dies keine Garantie für ein befriedigendes Langzeitergebnis. Deshalb ist das Augenmerk nicht nur auf eine Optimierung der Operationsmethode zu legen, sondern auf die Prävention zur Verhinderung solch eines Risses unter der Geburt.

Publikation 4 Seite 30-35

Gronewold, M., Kroencke, T., Hagedorn, A., Tunn, R., Gauruder-Burmester, A.
Zentralbl Chir. 2008;133:129-134.

Analosphinkter-Repair mit einer überlappenden Nahttechnik bei Patientinnen mit
Analinkontinenz und Nervus-Pudendus-Schaden.

4.5. Effect of Vaginal Polypropylene Mesh Implants on Sexual Function.

Gauruder-Burmester, A., Koutouzidou, P., Tunn R.

Hintergrund

Deszensusoperationen bedürfen einer ganzheitlichen Planung und einer defektorientierten Umsetzung. In der Primärsituation hat die Rekonstruktion körpereigener Faszienstrukturen Priorität, die Rezidivsituation rechtfertigt den Gewebeersatz.

Sexualität ist gekennzeichnet durch ihre starke Formbarkeit und lässt sich beschreiben als ein biologisch organisiertes Phänomen mit der Möglichkeit ausgeprägter psychologischer und sozialer Modifikation (34 - 38). Es wurde in den eigenen Studien versucht, diese Aspekte dadurch zu integrieren, dass die Einbindung validierter Fragebögen umgesetzt und zur somatischen Anamnese eine komplette Sexualanamnese erhoben wurde. Chirurgische und Livestyl-Intervention bekamen somit einen völlig neuen Aspekt.

Methodik

In einer retrospektiven Studie wurden 120 Frauen nach Einlage eines vorderen und hinteren Meshinterponates in Bezug auf Rezidiv, Sexualität und Lebensqualität nach 12 Monaten nachuntersucht.

Ergebnisse

Unter Verwendung von validierten Sexualfragebögen ergab sich, dass 80 (67 %) der Frauen, auch in einem Alter von 66 (\pm 6) Jahren, noch sexuell aktiv waren, 40 (33 %) gaben Sexualstörungen an, welche in einer Paarproblematik begründet waren. Es gab keine Korrelation zur durchgeführten Operation.

Zusammenfassung

Die vorliegenden Daten unterstreichen die Komplexität einer sexuellen Störung und weisen darauf hin, dass die Sexualfunktion nicht auf den vaginalen Koitus zu beschränken ist.

Im Bereich der Urogynäkologie und in Bezug auf die postpartale Lebensphase der Frau besteht demzufolge ein enormer Bedarf an Diagnostik und Therapie von sexuellen Funktionsstörungen.

Publikation 5 Seite 37-41

Gauruder-Burmester, A., Koutouzidou, P., Tunn R.
EJOG.2009;142:76-80.

Effect of Vaginal Polypropylene Mesh Implants on Sexual Function.

4.6. Gewichtsreduktion bei Übergewicht und Adipositas und deren Auswirkungen auf Sexualität, Harn- und Analinkontinenz, Descensus genitalis und Lebensqualität.

Gauruder-Burmester, A., Kroencke, T., Klink, M., Tunn, R.

Hintergrund

Sehr viele Patientinnen mit Beckenbodenerkrankungen und sexuellen Störungen weisen zusätzlich ein Übergewicht (BMI > 24) oder eine Adipositas (BMI > 30) auf. Dadurch kommt es in vielen Fällen zu einer verminderten Lebensqualität und einem gestörten Selbstwertgefühl.

Ziel der Untersuchung war der Vergleich uro- und proktogynäkologischer Symptomaten sowie der Sexualität vor und nach Gewichtsreduktion.

Methodik

125 Frauen wurden in einer prospektiven Verlaufsbeurteilung vor und 12 Monate nach Gewichtsreduktion nachuntersucht. Die Gewichtsreduktion erfolgte auf der Grundlage einer Ernährungsumstellung im Rahmen von 5 – 6 Einzelsitzungen und einer 12-monatigen Nachbetreuung.

Ergebnisse

Nach der Ernährungstherapie verschob sich der BMI von 31,6 auf 29,1. Nach 12 Monaten konnten 51 der Frauen dieses Gewicht halten, 86 verzeichneten einen weiteren Gewichtsverlust, Sexualität und Lebensqualität verbesserten sich signifikant.

Zusammenfassung

Es konnten in dieser prospektiven Studie signifikante Zusammenhänge zwischen Gewichtsverlust und einer Verbesserung der uro- und proktogynäkologischen Symptomaten und der Lebensqualität belegt werden.

Publikation 6 Seite 43-49

Gauruder-Burmester, A., Kroencke, T., Klink, M., Tunn, R.
Geburtsh Frauenheilk.2007;67:866-872.

Gewichtsreduktion bei Übergewicht und Adipositas und deren Auswirkungen auf Sexualität,
Harn- und Analinkontinenz, Descensus genitalis und Lebensqualität.

5. Diskussion

5.1. Einführung in das Thema

Die Abnahme der mütterlichen Mortalität hat in den letzten Jahren das Interesse zunehmend auf die mütterliche Morbidität und die maternalen Langzeitfolgen nach der Geburt auf sich gelenkt. Nicht zuletzt wegen der zunehmenden Verbesserung der diagnostischen Methoden zur Erfassung der Beckenbodenfunktion hat das Verständnis um die Mechanismen der geburtsbedingten Traumatisierung des Beckenbodens zugenommen (39, 40 – 43).

Postpartale Funktionsstörungen des Beckenbodens können klinisch durch Harn- und Analinkontinenz, Deszensusgeschehen und Kohabitationsbeschwerden in Erscheinung treten. Die von mir durchgeführten wissenschaftlichen Untersuchungen greifen diese Veränderungen auf. Ziel der einzelnen Studien ist die Bearbeitung genau dieser vier Störungsbereiche mit der Entwicklung neuer Präventions- und Therapiekonzepte. Im Folgenden wird zur Prävalenz und Ursächlichkeit der Symptomenkomplexe Stellung genommen. Die Häufigkeit solcher Beschwerden wird in der Literatur sehr diskrepant angegeben, da sie nicht standardisiert hinterfragt werden. Unterschiedliche Symptomerfassung kann dafür ebenso eine Rolle spielen wie genetische Differenzen.

5.1.1 Harninkontinenz

Epidemiologische Studien zeigen eine Prävalenz der weiblichen Belastungsharninkontinenz in der Schwangerschaft zwischen 23 % und 76 % und nach vaginaler Entbindung zwischen 6 % und 29 %. Nur wenige Informationen gibt es über den Einfluss der Inkontinenzproblematik auf die Lebensqualität (44). Nicht ausgeschlossen ist auch, dass die geburtshilflichen Abläufe, bezogen auf die verschiedenen Zentren, eine Rolle spielen und somit Belastungsharninkontinenz ein Parameter geburtshilflicher Qualität sein könnte. Dabei existieren verschiedene Formen der Harninkontinenz, die durch zahlreiche Störungen im Bereich des unteren Harntraktes bzw. durch Fehlfunktionen der nervösen Steuerungsmechanismen verursacht werden können. Relevanten Krankheitswert haben die Belastungsharninkontinenz und die OAB (45). Ein bedeutender Risikofaktor für eine persistierende Harninkontinenz nach einer vaginalen Geburt ist die bereits während der Schwangerschaft aufgetretene Inkontinenz. Bei diesen Frauen kann die Belastungsharninkontinenz auch nach einem elektiven Kaiserschnitt persistieren. Des

Weiteren spielt ein Geburtsgewicht von über 4000 g als weiterer Risikofaktor eine entscheidende Rolle.

5.1.2 Analinkontinenz

Angesichts des immer noch bestehenden Tabus, über Analinkontinenz zu sprechen, ist auch hier die genaue Prävalenz nicht sicher evaluierbar. Schätzungen liegen zwischen 4 – 10 % neu auftretender Analinkontinenz postpartal (5, 45, 46, 47). Im Gegensatz zur Belastungsharninkontinenz ist unser heutiges Verständnis über anale Inkontinenz wesentlich solider. Das liegt daran, dass der anale Sphinkter aufgrund seiner Größe, der direkten Zugänglichkeit und seiner Visualisierungsmöglichkeit besonders durch den Ultraschall eindeutig zu verstehen ist. Das Risiko für eine anale Inkontinenz im späteren Leben ist eindeutig assoziiert mit dem sonographischen Nachweis eines Sphinkterdefektes, welcher bis zu 33 % auch nach vaginaler Geburt mit intaktem Damm nachgewiesen werden kann (4, 6).

Risikofaktoren für das Auftreten eines DR III° oder IV° sind in erster Linie die mediane Episiotomie, eine vaginal operative Entbindung und eine Austreibungsperiode von mehr als 60 Minuten (8).

Infolge der vaginalen Geburt können sichtbare und/oder okkulte Sphinkterverletzungen sowie Nervenschädigungen auftreten, die prädisponierende Faktoren für eine Analinkontinenz darstellen. Wahrscheinlich werden diese Veränderungen zunächst kompensiert; erst durch weitere vaginale Geburten, mangelnde körperliche Betätigung, fortschreitendes Alter und die hormonelle Umstellung in der Menopause kann sich dann eine Stuhlinkontinenz entwickeln (9, 48, 49).

5.1.3 Descensus Genitalis

Ein Descensus vaginae et uteri beim weiblichen Genitale zählt zu den häufigsten Krankheitsbildern in der Frauenheilkunde. Durch vielfältige Einflüsse und Schädigungsmöglichkeiten, insbesondere auch der Geburt, ist der weibliche Beckenboden als Locus minoris resistentiae enormen Belastungen ausgesetzt. Hierbei sind fließende Übergänge von physiologischen Veränderungen bis hin zu schweren Störungen der funktionellen Beckenbodenintegrität, das heißt, der pelvinen Viszeral- und Supportfunktion, mit erheblichen Auswirkungen auf die Blasen- und Darmfunktion sowie Sexualfunktion zu beobachten. In 30 % spielen familiäre genetische Faktoren eine wesentliche Rolle (10, 48, 49, 50, 51, 52). Aber auch Veränderungen, hervorgerufen durch die Entbindung wie Defekte an den bindegewebigen Strukturen, Verletzung von Gefäßen, Schädigung pelviner Nerven und

direkte Traumata an der Beckenbodenmuskulatur, sind bei der Entstehung eines Descensus genitalis verantwortlich (47, 53, 54). Das „lifetime risk“, eine Deszensus- oder Harninkontinenzoperation zu bekommen, liegt bei 11 % (46, 55, 56). Das Ziel einer operativen Korrektur ist die Beseitigung der Symptome, die Wiederherstellung der Anatomie und die Gewährleistung der drei Funktionen: Miktion, Defäkation und Koitus. Die Operationen richten sich nach dem betroffenen Kompartiment. Daten zum Verlauf einer Deszensusoperation nach erneuter vaginaler Geburt gibt es derzeit keine, weswegen primär immer eine Sectio caesarea empfohlen wird.

5.1.4 Sexuelle Funktionsstörung

Sexuelle Störungen kommen in allen Altersgruppen vor und können sehr unterschiedliche Ursachen haben. Nach dem heutigen Wissensstand wird davon ausgegangen, dass psychologische Faktoren und emotionale Zustände die normale sexuelle Reaktion am häufigsten und schwerwiegendsten beeinträchtigen und zu Störungen führen können. Mit steigendem Lebensalter oder auch nach operativen Eingriffen im urogynäkologischen Bereich wird verstärkt eine organisch und psychisch gemischte Ätiologie angenommen. Ausschließlich organisch bedingte sexuelle Funktionsstörungen sind auch im höheren Lebensalter selten. Schwangerschaft und Geburt bewirken substantielle körperliche, soziale und emotionale Veränderungen. Die Auswirkungen dieser Veränderungen auf das Körpergefühl und das subjektive Erleben der Sexualität sind wenig bekannt. Postpartal kann jedoch nach Episiotomie oder Sectio caesarea eine Beeinträchtigung des sexuellen Erlebens und Verhaltens die Folge sein, insbesondere wenn es zu einer insuffizienten Heilung kommt. Auch eine veränderte Anatomie ist häufig Folge von Schmerzen oder veränderter Sexualität, welche sich nicht selten verselbständigen können. Ebenso wenig erforscht sind sexuelles Erleben und Verlangen bei Vorliegen einer Beckenbodeninsuffizienz und nach operativer Korrektur eines Deszensuszustandes. Die Datenlage ist aufgrund fehlender standardisierter Messinstrumente sehr gering. Die Prävalenz der FSD und einer Beckenbodendysfunktion werden mit 19 – 50 % angegeben (39, 40).

Alle vorangestellten vier Symptomenkomplexe: 1) Harninkontinenz, 2) Analinkontinenz, 3) Descensus genitalis und 4) sexuelle Funktionsstörungen sind das Resultat von morphologischen und funktionellen Veränderungen am postpartalen Beckenboden. Dass diese Veränderungen stattfinden, dazu gibt es fundierte Untersuchungen. Die in dieser wissenschaftlichen Arbeit entwickelten Denkansätze der Prävention und Therapie für den prä- und postpartalen Zeitraum waren Inhalt der Habilitation mit der Zielsetzung, die bisher

übliche Beckenbodenchirurgie auf der Grundlage neuer Konzepte zu verbessern, damit die Rezidivrate und die postoperativen Komplikationen zu senken und die Lebensqualität der betroffenen Patientinnen zu verbessern, auch unter Einbindung präventiver Maßnahmen.

5.2. Aktuelle Aspekte zur Morphologie und Funktion des weiblichen Beckenbodens

5.2.1 Kenntnisstand der Anatomie und Funktion von Urethra, M. levator ani, Fascia endopelvina

Der Beckenboden ist ein muskulär-bindegewebiger Abschluss der abdominalen Körperhöhle. Neben dem Aufrechterhalten einer kontinuierlichen Kontraktion zur Sicherung einer physiologischen Organtopographie hat er eine wichtige Bedeutung für den Erhalt der Kontinenz. Im kleinen Becken finden sich im Wesentlichen drei anatomisch und funktionell unterschiedliche Strukturgruppen: die Hohlorgane des Urogenitalsystems und das Rektum, das rhabdomuskuläre System der quergestreiften Muskeln und das Beckenbindegewebe mit quergestreiften und glatten Muskelfasern (57, 58, 59, 60).

Die Schichtung des Beckenbodens setzt sich wie folgt zusammen (50, 51):

Die endopelvine Faszie:

Die Fascia endopelvina hat einen wesentlichen Stellenwert in der Stressharnkontinenzhaltung (51) und im Rahmen urogynäkologischer Operationen. Es handelt sich um ein bindegewebig-glattmuskuläres Netzwerk, welches sich zwischen den Beckenorganen und dem knöchernen Becken subperitoneal ausspannt (Synonym: pelvines Subserosum).

Histologisch besteht dieses Gewebe aus bindegewebig-glattmuskulären Strukturen, wobei der Anteil der glatten Muskulatur beträchtlich ist. Es finden sich aber auch maschenartig angeordnete Kollagen- und Elastinfasern mit Fibroblasten, Blut- und Lymphgefäßen sowie Fett- und Nervengewebe. Von der Erfahrung des chirurgischen Alltags und von der Präparation von Formalin-fixierten Leichenbeckenpräparaten sind wir geneigt, die Anteile der endopelvinen Faszie als Ligamente zu beschreiben: Lig. sacrouterinum, Lig. cardinale etc.. Beim Präparieren von Beckenbodenpräparaten von frischen Leichen entdeckt man, dass es keine eigentlichen Ligamente (wie z. B. ein Kreuzband beim Knie) gibt. Vielmehr finden sich im Becken Strukturen des oben beschriebenen Netzwerkes der endopelvinen Faszie, welche sich an gewissen Stellen allenfalls etwas verdichten und während einer Operation unter Zug als Ligamente imponieren. Das Lig. cardinale ist somit viel mehr eine geographische Region der endopelvinen Faszie, als ein eigentliches Band (52, 61 - 64). Das Bindegewebe, welches

die Vagina umgibt, wird als Paracolpium bezeichnet und geht kranial übergangslos in das Parametrium über (6, 65). Das Paracolpium kann nach DeLancey in drei Abschnitte (Level I-III) unterteilt werden. Im Level I wird die Zervix im Bereich der Spina ischiadica fixiert und wirkt damit Deszensus und Prolaps von Uterus und Vagina entgegen.

Im Level II ist die Vagina an der seitlichen Beckenwand (Arcus tendineus) fixiert und verhindert Zysto- und Rektozelenbildungen. Der distal gelegene Level III fusioniert mit den die Vagina umgebenden Strukturen des Perineums.

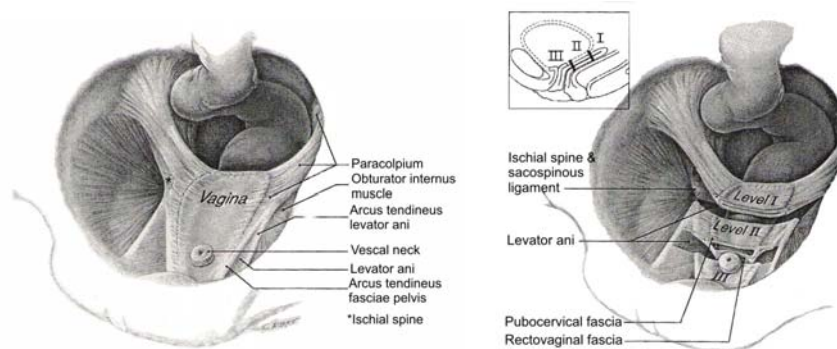


Abb. 2: 'Trampolin'-Struktur des Beckenbodenmuskels (6)

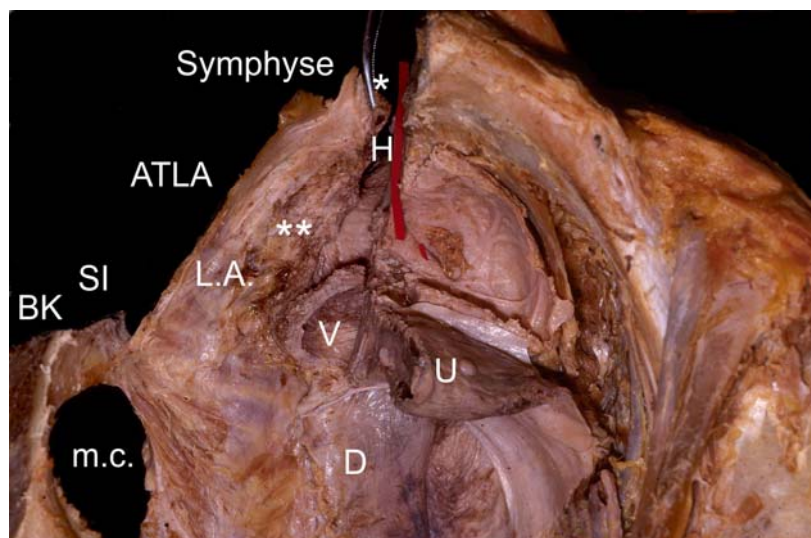


Abb. 3: (U=Uterus, V=Vagina, m.c.=m.coccygeus, H=Harnröhre, D=Douglas. Kardinal-sacrouter.Komplex: * = Bereich Lig. sacrouterinum, **=Bereich Lig.cardinale)

Ein Dissektionspräparat von Dr. D. Perruccini (Leihgabe), welches die 'Trampolin'-artige Struktur des Beckenbodenmuskels aufzeigt. Der Beckenknochen (BK) ist rechts im Bild entfernt worden. Dennoch ist der Levatormuskel am Arcus tendineus levator ani (ATLA) befestigt. Der ATLA spannt sich zwischen Symphyse (*) und Spina ischiadica (SI) aus.

Die anatomisch beschriebenen, chirurgisch bedeutungsvollen Bandstrukturen sind das:

1. Ligamentum cardinale

Das Lig. cardinale umschreibt die craniolateral gelegenen Fasern des Netzwerkes entlang der Gefäße. Die Faserzüge reichen bis an die Zervix, an den Fornix vaginae und an die Vaginalwand wie auch in die Blase und die darunterliegende pubocervicale Faszie (bei der vaginalen Hysterektomie sprechen wir in diesem Bereich von den Blasenfeilern).

2. Ligamentum sacrouterinum

Das Lig. sacrouterinum befindet sich kaudal und medial des Lig. cardinale und zieht vom Os sacrum über den Musculus piriformis hinunter an die Zervix und in die rektovaginale Faszie der hinteren Vaginalwand.

Im Bereich der vorderen Vaginalwand wird die endopelvine Faszie in der chirurgischen Anatomie auch als pubocervikale Faszie bezeichnet. Sie hat eine trapezartige Form und ist hauptsächlich lateral am Arcus tendineus fascia pelvis befestigt. Distal vereinigt sie sich unmittelbar hinter der Symphyse mit dem Diaphragma urogenitale und proximal (transvers) besteht eine Verbindung zur Zervix und Anteilen des Cardinal-Komplexes.

Schema zur Entstehung eines paravaginalen Defektes

Seit dem Anfang dieses Jahrhunderts prägte die Ansicht der Schädigung der Beckenbodenstrukturen durch Überdehnung die Lehrmeinung, wobei der Dehnungsschaden als Folge von Geburt und Alterung angesehen wurde. In den letzten 20 Jahren haben die Beobachtungen des Amerikaners Richardson 1976 (53, 66) eine grundlegende Änderung im Verständnis der Beckenbodenschädigung eingeleitet; nicht Dehnung, sondern mehrheitlich isolierte Defekte (Risse) führen zu einer Veränderung der Beckenbodenanatomie und beeinflussen damit auch die Beckenbodenfunktion. Diese Defekte können klinisch vermutet und sonographisch in der Magnetresonanztomographie oder aber intraoperativ nachgewiesen werden. Fasziendefekte finden sich nach Richardson am häufigsten im lateralen Bereich an der Ansatzstelle der endopelvinen Faszien an der Beckenwand (Arcus tendineus fascia pelvis) und führen dann zum sogenannten paravaginalen (lateralen) Defekt mit Ausbildung einer Zystozele. Seltener kommt es zum Abriss distal, transvers oder zentral (Mittelliniendefekt). Liegt eine Zystozele bei paravaginalen Defekt vor, dann wird dieser mit der auch heute noch häufig durchgeführten Diaphragmaplastik nicht behoben, sondern im Gegenteil verstärkt! Dies zeigt einmal mehr, dass gute anatomische Kenntnisse die Grundlage des

Operationserfolges sind. Hinweise auf das Vorliegen eines paravaginalen Defektes findet man in der klinisch-gynäkologischen Untersuchung.

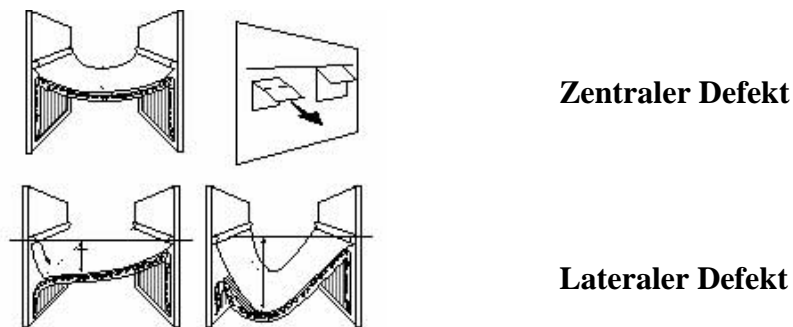


Abb. 4 Defekteinteilung nach DeLancey (20)

Diaphragma Pelvis:

Das Diaphragma pelvis wird gebildet durch die beiden quergestreiften Muskeln M. levator ani und M. coccygeus.

Der M. levator ani unterliegt als quergestreifter Muskel der Willkürkontraktion. Histochemische Untersuchungen zeigen, dass der Muskel aus ca. 70 % Typ I (slow twitch)-Fasern (Grundtonus, wenig ermüdbar) und 30 % Typ II (fast twitch)-Fasern (rasch kontrahierend und ermüdbar) aufgebaut ist. Da der M. levator ani im vorderen Anteil nicht mit dem Arcus tendineus verbunden, sondern frei beweglich ist, führt seine Kontraktion zu einer Elevation des Blasenhalbes, welche wichtig für die Kontinenz ist (54).

Diaphragma urogenitale:

Dazu zählen wir die oberflächlichen und tiefen Muskeln, die sich zwischen den beiden aufsteigenden Schenkeln des Schambeinknochens befinden. Dazu gehört der M. transversus perinei superficialis und profundus mit den darüberliegenden perinealen Schließmuskeln.

Diese Schichten verlaufen nicht parallel zueinander und sind auch bei verschiedenen Patientinnen unterschiedlich ausgebildet (54).

Urethra:

Die kurze weibliche Harnröhre, Urethra feminina, ist 2,5 bis 4 cm lang und mündet mit dem Ostium urethrae externum 2 - 3 cm dorsal der Klitoris am vorderen Rand der Vaginalöffnung. Der Harnblasensphinkter befindet sich im proximalen Anteil der Harnröhre. Er ist dreischichtig aufgebaut, was mittels MRT-Untersuchung gut dargestellt werden konnte (53). Neben Fasern des quergestreiften M. sphincter urethrae externus, welche zirkulär verlaufen, sind die Fasern des M. compressor urethrae und des M. sphincter urethrovaginalis im mittleren und distalen Anteil der Urethra in die Bildung des äußeren Ringes mit einbezogen

(54). Sie werden als quergestreifter M. sphincter urogenitalis zusammengefasst (11). Das Lumen der weiblichen Harnröhre ist proximal mit Urothel ausgekleidet, im mittleren Bereich findet sich mehrreihiges Zylinderepithel und distal mehrschichtiges unverhorntes Plattenepithel. Die Lamina propria ist reich an Gefäßen (Corpus spongiosum urethrae). Besonders in der distalen Harnröhre finden sich zahlreiche Drüsen in der Lamina propria (Gll. urethrales).

Die Tunica muscularis besteht aus glatter und quergestreifter Muskulatur, welche den Sphinkterapparat der Harnblase aufbauen (54).

Der Musculus sphincter ani besteht aus dem inneren und äußeren Muskel. Sonographisch gliedert er sich in das Subepithelium, den inneren Muskel, die Longitudinalmuskulatur und den externen Muskel (11). Der Musculus sphincter ani internus kann als zentraler Muskel des Kontinenzorgans betrachtet werden. Er besteht aus glatten Muskelfasern und besitzt somit alle Eigenschaften der glatten Muskulatur wie langsame Kontraktionen, vegetative Nervenversorgung, plastische Anpassungsfähigkeit, Fähigkeit zur spontanen Eigenkontraktion, Verharren in Teilverkürzung sowie einem generalisierten Tonus. Der innere Sphinkter ist aganglionär und unterliegt nicht der willkürlichen Kontrolle. Beim äußeren Sphinkter wird die tonische Kontraktion spinal-reflektorisch durch afferente Impulse aus dem Muskel selbst, aber auch von der Anahaut aufrecht erhalten. Der Musculus sphincter ani externus enthält keine ringförmig verlaufenden Fasern und unterteilt sich in drei Schichten. Die oberflächliche Schicht und ein Teil seiner mittleren umgeben den Canalis ani und wirken auf ihn wie eine Klemme. Die tiefen Anteile der mittleren Faserzüge bilden eine schwache Schlinge um den vorderen Bereich der Pars perinealis recti, während die tiefliegenden Faserzüge eine kräftige Schlinge um deren Hinterwand darstellen. Hier reicht der Muskel höher hinauf als an der Vorderwand und wird zudem von einem Teil des Musculus levator ani und dem Musculus puborectalis verstärkt (55).

5.2.2 Schwangerschafts- und geburtsbedingte Veränderungen am Beckenboden

Die weibliche Beckenbodendysfunktion ist integrativer Bestandteil in der reproduktiven Rolle der Frau.

Das Auftreten von Harn- und Analinkontinenz sowie eines Genitaldeszensus ist multifaktoriell bedingt, steht aber in einem nachgewiesenen ursächlichen Zusammenhang mit der vaginalen Geburt (4, 6, 8, 9).

5.2.2.1 Neurogene Veränderungen

Von Parks et al. wurden 1977 erstmals Studien veröffentlicht, die neurogene Schädigungen am M. sphincter ani bei Patienten mit Analinkontinenz demonstrierten (58). Der gleichen Studiengruppe gelang es 1984 mit einer longitudinalen Studie vor und nach vaginaler Geburt nachzuweisen, dass bei Frauen, bei denen vor der Geburt Normalbefunde im Single-Fibre-EMG des M. sphincter ani externus erhoben worden waren, nach der Geburt Deinnervationszeichen nachgewiesen werden konnten (59). Die Frauen aus dieser Studie wurden fünf Jahre später nochmals untersucht, wobei sich eine Persistenz der beschriebenen Befunde demonstrieren ließ. Es wurde postuliert, dass die neurogene Schädigung zusätzlich zur mechanischen Schädigung des Sphinktermechanismus durch Ruptur einen eigenständigen Beitrag in der Pathophysiologie der Stuhlinkontinenz leistet.

Anderson zeigte 1984, dass Patientinnen mit Stressharninkontinenz eine erhöhte Faserdichte im Single-Fibre-EMG als Zeichen der Reinnervation aufwiesen, als Patientinnen ohne Symptome (71). Im Jahre 1985 veröffentlichten Snooks et al. eine Pilotstudie, in der sie die Nervenleitgeschwindigkeit des N. pudendus bei stressinkontinenten Frauen mit der von normalen Kontrollpatientinnen verglichen, wobei die Nervenleitgeschwindigkeit bei ersteren signifikant reduziert war (43, 60). Die Theorie von der neurogenen Schädigung in der Pathophysiologie der Analinkontinenz wurden von Smith et al. in Manchester aufgegriffen und in Folge wurden Untersuchungen zu neurogenen Schädigungszeichen am M. levator ani bei Frauen mit Belastungsharninkontinenz und Descensus genitalis im Vergleich zu normalen Kontrollpatientinnen veröffentlicht (45, 42, 67 - 70). Bei asymptomatischen Frauen zeigten Alter und Parität eine Korrelation zu morphologischen Veränderungen, speziell im Bereich des posterioren Bereiches des M. pubococcygeus. Bei den symptomatischen Frauen war ein signifikanter Anstieg der Muskelfasern zu verzeichnen, welche pathologische Veränderungen aufwiesen. Die Verteilung von Typ I- und Typ II-Fasern war bei symptomatischen und asymptomatischen Frauen signifikant unterschiedlich. Eine partielle Denervierung des Beckenbodens konnte bei Patientinnen mit Belastungsinkontinenz und Descensus genitalis nachgewiesen werden.

Allen et al. untersuchten in einem longitudinalen Studiendesign Patientinnen mit Concentric-Needle-EMG und Nervenleitgeschwindigkeitsmessungen vor und nach vaginaler Geburt. Dabei konnten sie Reinnervationsphänomene als Zeichen für eine vorausgegangene neurogene Schädigung nachweisen sowie eine Verlängerung der Nervenleitgeschwindigkeit im N. pudendus demonstrieren (1).

Interessant an diesen Ergebnissen ist besonders, dass es zwar insgesamt zu einer signifikanten Zunahme der Nervenleitgeschwindigkeit kommt, aber nicht alle Frauen Inkontinenz entwickelten. Diese Studie macht die Schwierigkeit der neurogenen Untersuchungen zur Evaluation der Pathophysiologie der Inkontinenz deutlich: Reinnervationszeichen lassen zwar indirekt den Rückschluss auf eine stattgehabte Denervation zu, sind aber Zeichen eines Reparaturmechanismus, an dessen Ende ja auch die funktionelle Wiederherstellung des Systems stehen kann. Bei der Messung der Nervenleitgeschwindigkeit werden nur die schnellsten Fasern erfasst, es bleibt unklar, was mit den langsamer leitenden Fasern passiert ,und die funktionelle Bedeutung dieser Veränderung ist auch nicht bewiesen (41).

5.2.2.2 Muskuläre Veränderungen

Gosling et al. konnten in histomorphologischen Untersuchungen zeigen, dass der M. levator ani und der M. sphincter urethrae aus Typ I- und Typ II-Fasern bestehen, wobei die Fasern vom Typ I für die tonische Kontraktion verantwortlich und die Typ II-Fasern als „schnelle“ Fasern für die kurze und sehr starke Kontraktion zuständig sind (42).

Dimpfl et al. zeigten 1997 mit histomorphologischen Untersuchungen, dass die Schädigungen am M. levator ani von Frauen, die geboren haben, im Vergleich zu Nulliparae eher myogener als neurogener Natur sind (43).

Die Ergebnisse postpartaler sonomorphologischer Untersuchungen von Neumann et al. verdeutlichen, dass durch die Entbindungen ausgeprägte Veränderungen der Beckenbodenmorphologie verursacht werden, die mit den morphologischen Gegebenheiten harninkontinenter Patientinnen im Alter vergleichbar sind. Es ergibt sich hierbei eine Abhängigkeit von der Parität, wobei die größten Auffälligkeiten nach der Geburt des ersten Kindes zu finden sind (71).

Sonographische Studien zum Auftreten von Verletzungen des M. sphincter ani externus und internus nach vaginaler Geburt wurden erstmals von Burnett et al. 1991 vorgelegt (64).

5.2.2.3 Funktionelle Veränderungen einschließlich der Sexualfunktion

Das Urethradruckprofil in Ruhe und unter Stress wurde von van Geelen et al. wiederholt während der Schwangerschaft und acht Wochen postpartum untersucht (73). Nach der Geburt waren sowohl die funktionelle Urethralänge, der maximale Urethraverschlussdruck als auch die Drucktransmission unter Stress verringert (74).

Die Untersuchungen der Beckenbodenkontraktionskraft unterliegen gewissen Schwierigkeiten, weil es keine anerkannten Standards zur Beurteilung derselben gibt.

Sampselle et al. untersuchten zwanzig Frauen während der Schwangerschaft und nach vaginaler Geburt mit digitaler Palpation der Kontraktionskraft des M. levator ani. Dabei stellten sie eine signifikante Reduktion der Kontraktionskraft postpartal fest.

Allen et al. untersuchten in ihrer 1990 veröffentlichten Studie neben neurophysiologischen Parametern auch die Kontraktionskraft per Perineometrie und fanden eine signifikante Reduktion post partum (1).

Roeckner et al. fanden eine signifikante Verringerung des Haltevermögens für vaginale Gewichtskoni bei Patientinnen mit Episiotomie, nicht jedoch für Patientinnen, die mit Dammrissen I.-II. Grades geboren hatten (65).

Eine Gradeinteilung der BBK kann inzwischen mit dem Oxford Grading System, einer international akzeptierten Methode, vorgenommen werden (75).

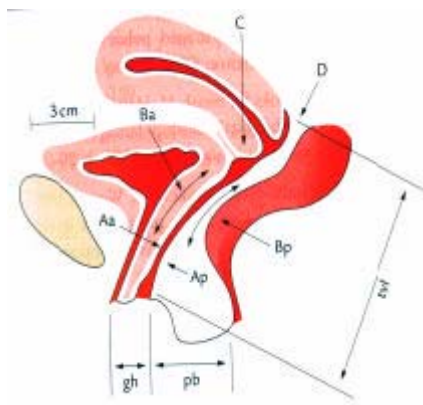
Untersuchungen zu hormonellen postpartalen Veränderungen am Beckenboden sind rar. Die Arbeitsgruppe um Bukovsky et al. beschreibt eine hormonabhängige Reaktion des M. levator ani durch LH (76). Die Leitlinien der Arbeitsgemeinschaft Urogynäkologie der DGGG über postpartale Störungen von Blasen- und Beckenbodenfunktion (AWMF 015/012) sagt nichts über sexuelle Störungen, deren Ursachen und Behandlungsmöglichkeiten aus. Die moderne Geburtshilfe kann geburtshilfliche prä- und postnatale Komplikationen auf ein Minimum reduzieren. Den psychosozialen Problemen oder sozialen Bedingungen der werdenden Mütter wird entsprechend den geringen Zeitressourcen vergleichsweise wenig Beachtung geschenkt. Hier fehlen präventive Programme und Untersuchungen (77).

5.3 Bisher mögliche klinische und bildgebende Diagnostik

5.3.1 Klinische Untersuchung, einschließlich urodynamischer Messung

Pelvic organ prolapse quantification system (POPQ) nach ICS

Um das Ausmaß einer Senkung im weiblichen Genitaltrakt zu erfassen, ist der Einsatz eines metrischen Systems nötig. Derzeit wird mit drei Einteilungen gearbeitet: die in Deutschland übliche Deszensus-Einteilung Grad I–III, die Scheidenstumpfeinteilung nach DeLancey und das POPQ-System der ICS. Die wissenschaftlichen Untersuchungen, welche in der Arbeit erwähnt sind, wurden mit dem POPQ-System durchgeführt.



Stadieneinteilung der Urogenitalsenkung

0 = es liegt keine Senkung vor

1 = der tiefste Punkt liegt mehr als 1 cm über dem Hymenalsaum

2 = der tiefste Punkt liegt 1 cm oder weniger über oder unter dem Hymenalsaum

3 = der tiefste Punkt liegt mehr als 1 cm unter dem Hymenalsaum, aber nicht mehr als die totale Vaginallänge -2

4 = Prolaps der gesamten Vagina

Abb. 5: Erläuterung der Messpunkte des Systems (7, 77)

5.3.2 Kenntnisstand zur sonographischen Diagnostik des weiblichen Beckenbodens

Die Sonographie hat sich im Rahmen der Diagnostik von Inkontinenz und Beckenbodenfunktionsstörungen einen festen Stellenwert erobert und die radiologischen Techniken abgelöst. Wir unterscheiden die externen Applikationen: Perineal-/Introitus-/Abdominalsonographie und die Endoanalsonographie.

Die Arbeitsgemeinschaft Urogynäkologie und Beckenbodenrekonstruktion e.V. hat in ihren Leitlinien und Empfehlungen in „Updated Recommendations on Ultrasonography in Urogynecology“ (78) eine klare Vorgehensweise und Einsatzmöglichkeit vorgegeben. Im Rahmen der eigenen wissenschaftlichen Studien wurde das Kapitel der Endoanalsonographie erarbeitet.

5.3.2.1 Introitussonographie

Die Introitussonographie ist die am häufigsten eingesetzte Methode. Sie verwendet Frequenzen von 5 – 7,5 MHz. Parameter zur Quantifizierung prä- und posttherapeutischer Vergleiche sind der retrovesikale Winkel und die Lage des Meatus urethrae internus.

Eigene Publikationen (79 - 81) verdeutlichen die Reproduzierbarkeit der prä-, intra- und postoperativen Anatomie mit der Introitussonographie. In der Diagnostik der Harninkontinenz erhält die Introitussonographie weitere Bedeutung in der subjektiven Beschreibung der Beckenbodendynamik und Mobilität der Urethra. Prognostische Einschätzungen für den Behandlungsverlauf sind daher möglich.

5.3.2.2 Endoanalsonographie

Die Indikation für die Endoanalsonographie ist die morphologische Beurteilung des analen Schließmuskelkomplexes sowie die Diagnostik von rektalen Karzinomen.

Optimal ist eine 360° Sonde mit einer Frequenz von 10 MHz. Die anatomischen Strukturen (Subepithelium, M. sphincter ani internus/externus und Longitudinalmuskulatur) werden durch die Beschreibung der Dicke, Symmetrie, Kontinuität und Echodichte beurteilt. Die Genauigkeit, Spezifität, Sensitivität für Sphinkterdefekte liegt zwischen 83 – 100 % (78).

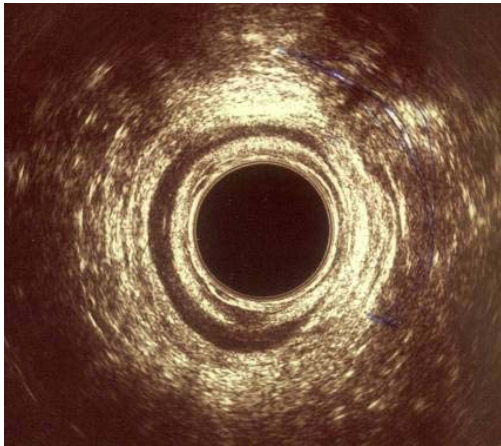


Abb. 6: Defekt des Musculus sphincter ani externus und internus

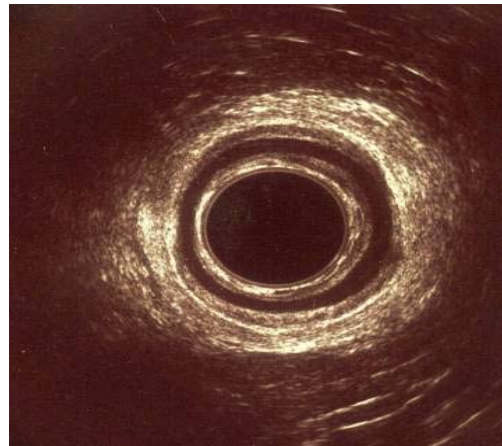


Abb. 7: Intakter Schließmuskelkomplex [Eigene Aufnahmen]

5.3.3 Neurologische Diagnostik: EMG-Untersuchung

Das EMG in Kombination mit der Pudendusneurographie ist in der Komplementärdiagnostik beckenbodenbedingter Erkrankungen einzuordnen. Es differenziert zwischen muskulärer und neurogener Schädigung und ist ein gutes diagnostisches Mittel zur Beurteilung der Prognose. Auch zur Diagnose funktioneller Störungen, wie beispielsweise bei funktionellem Harn- und Stuhlverhalt ergibt es wichtige Informationen.

Die Nadel-EMG-Untersuchung ist der „Gold-Standard“ zur Differenzierung muskulärer und neurogener Schädigung, außerdem können zentrale von peripheren Schädigungen unterschieden werden. Auch eine Differenzierung zwischen peripherer und radikulärer Schädigung, beispielsweise nach Bandscheibenvorfällen, ist möglich. Mithilfe einer Sankt-Marks-Pudendus-Elektrode wird die periphere Nervenlatenz (PNTML) bestimmt. Ergänzend leitet man ein Nadel-EMG aus dem M. sphincter ani externus und dem M. puborectalis ab. Ein Oberflächen-EMG ist nicht in der Lage, floride oder chronische neurogene Veränderungen zu erfassen (79, 80, 81). Außerdem können nicht einzelne Muskeln getrennt erfasst werden, sondern es ergibt sich eine Summation der quergestreiften

Beckenbodenmuskulatur. Nahezu die Hälfte der Patienten mit Sphinkterdefekten weist als zusätzlichen Inkontinenzmechanismus eine Pudendusneuropathie auf. Als Ursache der peripher-neurogenen Affektion werden an erster Stelle mechanische Faktoren im Sinne einer Überdehnung des N. pudendus angenommen. Aber auch Polyneuropathien im Rahmen internistischer Erkrankungen, chronische Obstipation, mechanische Verletzungen führen zu neurogenen Schädigungen (82 - 86).

5.3.4 Spezielle Untersuchungsverfahren

5.3.4.1 Dynamisches MRT

Die dynamische MRT des Beckenbodens stellt eine Alternative zur konventionellen Defäkographie dar. Die Vorteile der MRT liegen in der Diagnostik kombinierter Störungen des Beckenbodens, der Möglichkeit der dynamischen Analyse von Funktion und gleichzeitiger Darstellung der Anatomie. Besonders bei Erkrankungen des hinteren Kompartimentes mit Entleerungsstörungen und Intussuszeption spielt sie eine wichtige Rolle in der Differentialdiagnostik (82, 87, 88, 89, 90).

5.3.4.2 Defäkographie

Bei dieser Untersuchung wird der Beckenboden in verschiedenen Positionen (Ruhe, Beckenboden-Kontraktion, Pressen) untersucht. Die Untersuchung gibt einen Einblick in die Mechanik des Beckenbodens, sie gibt Auskunft über Pathologien des Beckenbodens (Rektozelen, Enterozelen, Intussuszeptionen etc.) und kann das Ausmaß der Beckenbodeninsuffizienz quantifizieren. Die MR-Defäkographie hat heute die konventionelle Defäkographie fast vollständig abgelöst und beinhaltet neben der proktologischen Diagnostik gleichzeitig eine gynäkologische und urologische Abklärung ohne Strahlenbelastung (55).

5.4 Die zusammenfassende Diskussion der Prävention und Therapie der postpartalen Beckenbodeninsuffizienz mit Harn- und Analinkontinenz sowie Störungen der Sexualität anhand der eigenen Arbeiten

Auch die junge Patientin profitiert von einer Harninkontinenzoperation. Geht man davon aus, dass die Erfolgsraten auch nach 10 Jahren noch zwischen 85 – 95 % liegen, ist eine operative Intervention in jedem Falle sinnvoll (10, 46, 57, 91).

Die Implantation eines artifiziellen Sphinkters (AMS 800) ist eine etablierte Methode in der männlichen Harninkontinenzchirurgie. Selten wird sie als offenes Verfahren bei der

weiblichen Patientin eingesetzt. Indikationen bestehen bei der Rezidivinkontinenz nach vorheriger erfolgloser Inkontinenzoperation, bei vollständigem Verlust der intrinsischen Schließmuskelfunktion der weiblichen Harnröhre sowie bei kongenitalen Formen der weiblichen Harninkontinenz. Implantiert wurde bei einer 22-jährigen Patientin mit Spina bifida und einer 79-jährigen Patientin mit ausgeprägter Polyneuropathie.

Bei beiden kam es zu einer Heilung der Harninkontinenz ohne Komplikationen postoperativ.

Unter den vorgestellten Indikationen ist der artifizielle Sphinkter die effektivste Therapie der komplizierten weiblichen Harninkontinenz, die auch Patientinnen mit multiplen Voroperationen und neurologischen Grunderkrankungen des unteren Harntrakts nicht vorenthalten werden darf. Ein wesentliches Ziel für die Zukunft ist die präoperative Identifizierung von harninkontinenten Patientinnen, die aufgrund einer erheblichen Störung der intrinsischen Sphinkterfunktion durch die üblichen operativen Verfahren zur Therapie der Belastungsharninkontinenz nicht suffizient behandelt werden können. Hier liegen die ersten Ansätze der eigenen Arbeit im Bereich der präoperativen Anfertigung eines EMG zur Festlegung des Therapieprocederes.

Eine weitere Form der Harninkontinenz ist die OAB.

Anticholinergika stellen die Grundlage der konservativen Therapie der OAB dar. Ihre Nebenwirkungen erklären sich aus parasympholytischen Nebeneffekten der Substanzen auf andere Organsysteme. Entsprechend ergeben sich die Kontraindikationen der anticholinergen Medikation mit dem Engwinkelglaukom, mechanischen Stenosen des Magen-Darm-Traktes, tachykarden Herzrhythmusstörungen, Myasthenia gravis und Restharnbildung. Trotz der Entwicklung von neuen antimuskarinen Substanzen sind einige Patienten therapierefraktär oder müssen die orale Therapie aufgrund von Nebenwirkungen abbrechen. Eine intravesikale Instillationstherapie stellt für diese Patienten eine alternative Methode zur Therapie ihrer Detrusorhyperaktivität dar.

Mit der EMDA-Therapie eröffnet sich eine Behandlungsoption, bei welcher eine hohe Arzneimittelkonzentration ohne wesentliche Nebenwirkungen appliziert werden kann.

Neben Defekten im vorderen Kompartiment des Beckenbodens kommt es nicht selten zu Verletzungen des analen Schließmuskelkomplexes subpartu.

In Anbetracht der oft sonographisch insuffizienten Versorgung eines Dammrisses III. oder IV. Grades wurden 49 Patientinnen nach primärer Versorgung eines DR III im Gebärsaal nachuntersucht. Die Untersuchung erfolgte mittels Endoanalsonographie und einer 360°

Sonde. Zum Nachweis einer neurogenen Schädigung des Kontinenzorgans wurde mittels Nadel-EMG die distale motorische Latenz des Nervus pudendus und ein EMG abgeleitet (81, 92, 33, 83).

Zwei Drittel aller stuhlinkontinenten Patienten weisen endosonographisch muskuläre Defekte auf (97, 20, 27 - 30). Trotz primärer operativer Korrektur eines Dammrisses zeigte sich in vielen Studien zumeist eine Persistenz des Schließmuskeldefekts (20, 21).

Die sonomorphologischen Ergebnisse nach End-zu-Endanastomose in unserer Studie fielen sehr unbefriedigend aus.

Die Zunahme der sonomorphologischen Defekte im Verlauf von 36 Monaten ist sehr wahrscheinlich mit einer Retraktion der Sphinkterenden zu erklären. Sorensen et al. (22) beschreiben nach Sofortversorgung hierbei sogar 85 % an sonomorphologisch diagnostizierten Defekten. Die Inkontinenz für Stuhl lag in unserer Studie nach 12 Monaten bei 48,9 % (n=24) und nach 36 Monaten bei 63,3 % (n=31).

In Anbetracht dieser Ergebnisse wurde mittels Overlapping-Technik ein zweites Kollektiv behandelt und untersucht. Die Literatur stellt sich bezüglich dieser Technik sehr widersprüchlich dar. Sultan et al. (28) beschreiben keine besseren Ergebnisse als mit der End-zu-Endanastomose, Engel et al. (29) und Fleshman et al. (30) hingegen berichten von besseren Ergebnissen mit der Overlapping-Technik beim sekundären Repair. Von den in unserer Studie operierten 35 Patientinnen hatten 32 (91 %) ein zufriedenstellendes sonomorphologisches Ergebnis nach 3 Jahren. Bis auf 6 (17 %) Patientinnen, welche eine Flatusinkontinenz aufwiesen, waren alle Patientinnen kontinent für flüssigen und festen Stuhl. In Anbetracht der hier vorliegenden Ergebnisse nach unterschiedlicher chirurgischer Versorgung eines geburtshilflich bedingten Sphinkterdefektes und nach vorliegender Literaturrecherche lassen sich abschließende Aussagen machen:

Die Geburt ist einer der wichtigsten Faktoren bei der Entwicklung der Analinkontinenz.

Auch wenn ein DR III/IV erkannt und chirurgisch gut versorgt wird, ist dies keine Garantie für ein befriedigendes Langzeitergebnis.

Deshalb ist das Augenmerk nicht nur auf eine Optimierung der Operationsmethode zu legen, sondern auf die Prävention zur Verhinderung solch eines Risses unter der Geburt.

Deszensusoperationen bedürfen einer ganzheitlichen Planung und einer defektorientierten Umsetzung. In der Primärsituation hat die Rekonstruktion körpereigener Faszienstrukturen Priorität, die Rezidivsituation rechtfertigt den Gewebeersatz. In einer retrospektiven Studie

wurden 120 Frauen nach Einlage eines vorderen und hinteren Meshinterponates in Bezug auf Rezidiv, Sexualität und Lebensqualität nach 12 Monaten nachuntersucht.

Unter Verwendung von validierten Sexualfragebögen ergab sich, dass 80 (67 %) der Frauen auch in einem Alter von 66 (\pm 6) Jahren noch sexuell aktiv waren, 40 (33 %) gaben Sexualstörungen an, welche in einer Paarproblematik begründet waren. Es gab keine Korrelation zur durchgeführten Operation.

Die vorliegenden Daten unterstreichen die Komplexität einer sexuellen Störung und weisen darauf hin, dass die Sexualfunktion nicht auf den vaginalen Koitus zu beschränken ist.

Im Bereich der Urogynäkologie und in Bezug auf die postpartale Lebensphase der Frau besteht demzufolge ein enormer Bedarf an Diagnostik und Therapie von sexuellen Funktionsstörungen.

Sexualität ist gekennzeichnet durch ihre starke Formbarkeit und lässt sich beschreiben als ein biologisch organisiertes Phänomen mit der Möglichkeit ausgeprägter psychologischer und sozialer Modifikation (34, 93, 35, 36, 94 - 100). Es wurde in den eigenen Studien versucht, diese Aspekte dadurch zu integrieren, dass die Einbindung validierter Fragebögen umgesetzt und zur somatischen Anamnese eine komplette Sexualanamnese erhoben wurde.

6 Abkürzungsverzeichnis

BBK	Beckenbodenkontraktionskraft
DGGG	Deutsche Gesellschaft für Gynäkologie und Geburtshilfe
DR III°	Dammriss III. Grades
DR IV°	Dammriss IV. Grades
EMG	Elektromyographie
EMDA	Electromotive drug administration
FSD	Female sexual dysfunction
ICS	International Continence Society
LH	Luteinisierendes Hormon
MRT	Magnetresonanztomographie
OAB	Overactive Bladder
PNTML	Pudendal nerve terminal motor latency
TVT	Tension-free Vaginal Tape

7 Literatur

- 1 Allen, R.E., Hosker, G.L., Smith, R.R., Warrell, D.W.
Pelvic floor damage and childbirth: a neurophysiological study.
Br J Obstet Gynaecol.1990 ;97 :770-779.
- 2 DeLancey, J.O.
Childbirth, continence, ant the pelvic floor.
N Engl J Med.1993;329:1956-1957.
- 3 Sampselle, C.M.
Changes in pelvic muscle strength and stress urinary incontinence associated with childbirth.
J Obstet Gynecol Neonat Nurs.1990;19:371-377.
- 4 Sultan, A.H., Kamm, M.A., Talbot, I.C., Nicholls, R.J., Bartram, C.I.
Br J Surg.1994;81(3):463-465.
Anal endosonography for identifying external sphincter defects confirmed histologically.
- 5 Sultan, A.H., Kamm, M.A.
Br J Obstet Gynecol.1997;104(9):979-82.
Faecal incontinence after childbirth
- 6 Methfessel, H.D., Seliger, G.
Zentralbl Gynakol.2001;123:699-709.
Deszensus und Prolaps.
- 7 Hall, A.F., Theofrastous, J.P., Cundiff, G.W., Harris, R.L., Hamilton, L.F., Swift, S.E., Bumpf, R.C.
Am J Obstet Gynecol.1996;175(6):1467-70.
Interobserver and intraobserver reliability of the proposed International Continence Society, Society of Gynecologic Surgeons, and American Urogynecologic Society pelvic organ prolapse classification system.
- 8 Gauruder-Burmester et al. Descensus genitalis. AWMF-Leitlinien-Register Nr. 015/006, Entwicklungsstufe 1
- 9 Hohenfellner, M., Schultz-Lampel, D., Dahms, S., Matzel, K., Thuroff, J.W.Bilateral chronic sacral neuromodulation for treatment of lower urinary tract dysfunction. J Urol.1998.160(3 Pt 1):821-824.
- 10 Rinne, K.M., Kirkinen, P.P.
Journal of Obstet and Gynecol and Rproductive biology.1999 (84);23-25.
What predisposes young women to genital prolapse?
- 11 Klutke, C., Golomb, J., Barbaric, Z., Raz, S.
J Urol.1990;143:563-566.
The anatomy of stress incontinence:magnetic resonance imaging of the female bladder neck and urethra.

- 12 Swash, M., Snooks, S.J., Henry, M.M., Unifying concept of pelvic floor disorders and incontinence. *J R Soc Med.* 1985;78(11):906-911.
- 13 Berman, A., Elia, G. Three surgical procedures for genuine stress incontinence: Five-year follow-up of a prospective randomized study. *Am J Obstet Gynecol.* 1995;173:66-71.
- 14 Elliott, D.S., Barrett, D.M. The artificial urinary sphincter in the female: indications for use, surgical approach and results. *Int Urogynecol J.* 1998;9:409-415.
- 15 Enzelsberger, H. Kurz, C., Helmer, H. Mittermayer, F. Zur topischen Anwendung von Oxybutininhydrochlorid bei Frauen mit Urge-Inkontinenz. Ergebnisse einer prospektiv randomisierten Doppelblindstudie. *Geburtsh U Frauenheilk.* 1995;55:240-243.
- 16 Jilg, G., Madersbacher, H., Holmdahl, T.H. Intravesical application of Oxybutyninehydrochlorid for control of detrusor hyperreflexia. *Neurourol Urod.* 1989;8:312.
- 17 Fröhlich, G., Burmeister, S., Wiedemann, A., Bulitta, M. Intravesikale Instillation von Torpiumchlorid, Oxybutinin und Verapamil zur Relaxation des Harnblasendetrusors. *Drug Res.* 1998;48:486-491.
- 18 Hust RE, Toy JB, Minkw, Veltri W, Merley G, Patton K, Shakelford DL, Stein P, Parsons CL. A deficit of chondroitinsulfate proteoglycans on bladder urothelium in interstitial cystitis. *Urology.* 1996;48(5):817-821.
- 19 Hurst RE. Structure, function and pathology of proteoglycans and glycosaminoglycans in the urinary tract. *World J Urol.* 1994;12:3-10.
- 20 Karoui, S., Savoye-Lollet, C., Koning, E., Leroi, A.M., Denis, P. Prevalence of anal sphincter defects revealed by sonography in 335 incontinent patients and 115 continent patients. *AJR.* 1999;173:389-392.
- 21 Rieger, N., Schloithe, A., Saccone, G., Wattchow, D. A Prospective study of anal sphincter injury due to childbirth. *Scand J Gastroenterol.* 1998;33:950-955.
- 22 Sultan, A.H., Kamm, M.A. Faecal incontinence after childbirth. *Br J Obstet Gynaecol.* 1997;104:979-982.
- 23 Poen, A.C., Felt-Berksam, R.J.F., Strijers, R.L.M., Dekers, G.A., Cuesta, M.A., Meuwissen, S.G.M. Third-degree-obstetric perineal tear: long-term clinical and functional results after primary repair. *Br J Surg.* 1998;85:1433-1438.
- 24 Braun, P., Seif, C., Horst, C., Jünemann, K. Neuromodulation-Sacral, Peripheral and Central: Current Status, Indication, Results and New Developments. *EAU Update Series.* 2008;2(4):187-194.
- 25 Stelzner, S., Köhler, K., Hellmich, G., Weitzigmann, H. Indikationen und Ergebnisse der Sakralnervenstimulation bei Stuhlinkontinenz. *Zentralbl Chir.* 2008;133:135-141.
- 26 Matzel, K.E. Sakrale Nervenstimulation. *Chir Gastroenterol.* 2001;17:230-236.

- 27 Sorensen, M., Tetzschner, T., Rasmussen, O., Bjarnesen, J., Christiansen, J. Sphincter rupture in childbirth. *Br J Surg*.1993;80:392-394.
- 28 Sultan, A.H., Monga, A.K., Kumar, D., Stanton, S.L. Primary repair of obstetric anal sphincter rupture using the overlap technique. *Br J Obstet Gynaecol*.1999;106:318-323.
- 29 Engel, A.F., Sultan, A.H., Kamm, M.A., Bartram, C.I., Nicholls, R.J. Anterior sphincter repair for patients with obstetric trauma. *Br J Surg*.1994;81:1231-1234.
- 30 Fleshman, J.W., Dreznik, Z., Fry R.D., Kodner, I.J. Anal sphincter repair for obstetric injury: manometric evaluation of functional results. *Dis Col Rectum*.1991;99:724-726.
- 31 Fernando, R.J., Sultan, A.H., Radley, S., Jones, P.W., Johanson, R.B. Management of obstetric anal sphincter injury: a systematic review & national practice survey. *BMC Health Serv Res*.2002;2:9.
- 32 Sultan, A.H., Kamm, M.A., Hudson, C.N., Bartram, C.I. Third degree obstetric anal sphincter tears: risk factors and outcome of primary re-approximation. *BMJ*.1994;308:887-891.
- 33 Cheong, D.M., Vaccaro, C.A., Salanga, V.D., Wexner, S.D., Hanson, P.R.C. Electordiagnostic evaluation of fecal incontinence. *Muscle Nerve*.1995;18:612-619.
- 34 Korda, J.B. Weibliche sexuelle Dysfunktion. *Urologe A*.2008.47;77-91.
- 35 Hartmann, U. Therapie sexueller Störungen: ein Zukunftsfeld der psychologischen Psychotherapie? *Psychotherapeutenjournal*.2006;4:353-365.
- 36 Hartmann, U. Serie: Sexuelle Funktionsstörungen - Psychosomatische Aspekte bei Erektionsstörungen. *Dtsch Ärztebl*.2000;97(10):A-615/B-534/C-488.
- 37 Amias, A.G. Sexual Life after Gynaecological Operations-I. *British Medical Journal*,.1975;2:608-609.
- 38 McMurray, G., Casey, J.H., Naylor, M. Animal models in urological disease and sexual dysfunction. *Br J Pharmacol*.2006;147(S2):S62-S79.
- 39 Dalpiaz, O., Kerschbaumer, A., Mitterberg, M., Pinggera, G.M., Coleselli, D., Bartsch, G., Strasser, H.
BJU.2008;101(6):717-21.
Female sexual dysfunction: a new urogynaecological research field.
- 40 Amias, A.G.
Br Med J.1995 ; (14) :608-609.
Sexual life after gynaecological operations-I.
- 41 Patel, D.A., Xu, X., Thomason, A.D., Ransom, M. Ivy, J.S., Delancey, J.O.L.
Am J Obstet Gynecol.2006;195(1):23-28.
Childbirth and pelvic floor dysfunction: An epidemiologic approach to the assessment of prevention opportunities at delivery.

- 42 Parks, A.G., Swash, M. Urich, H.
Gut.1977;18:656-665.
Sphincter denervation in anorectal incontinence and rectal prolapse.
- 43 Snooks, S.J., Henry, M.M., Swash, M.
Br J Obstet Gynaecol.1985;92:824-828.
Faecal incontinence due to external anal sphincter division in childbirth is associated with damage to the innervation of the pelvic floor musculature: a double pathology.
- 44 Smith, A.R., Hosker, G.L, Warrel, D.W.
Br J Obstet Gynaecol.1989;96:24-28.
The role of partial denervation of the pelvic floor in the aetiology of genitourinary prolapse and stress incontinence of urine.
- 45 Romano, A.M.
J Perinat Educ.200716(2):47-50.
Research summarie for normal birth.
- 45 Eason, E., Labrecque, M., Marcoux, S., Mondor, M.
Anal incontinence after childbirth.
CMAJ. 2002;166(3): 326–330.
- 46 Thakar, R.
BMJ.2002;324(7348):1258-1262.
Management of genital prolapse.
- 47 Kölbl, H.
J Perinat Med. 28 (2000)175-184.
Schwangerschaft, Geburt und Beckenboden.
- 48 Jack, G.S., Nikolova, G., Vilain, E., Raz, S., Rodriquez, L.V.
Int Urogynecol J Pelvic Floor Dysfunct.2005;20:1-4.
Familial tranmission of genitovaginal prolapse.
- 49 Nikolova, G., Lee, H., Berkovitz, S., Nelson, S. Sinsheimer, J., Vilain, E., Rodriquez, L.V.
Hum Genet.2007;120:847-856.
Sequence variant in the laminin γ 1 (LAMC1) gene associated with familial pelvic organ prolapse.
- 50 Lawson, J.O.
Obstet Gynecol 2004; 104:168–173.
Levator ani muscle anatomy evaluated by origin-insertion pairs.
- 51 Kearney, R., Sawhney, R., DeLancey, J.O.L.
Obstet Gynecol. 2004;104:168-173.
Levator Ani Muscle Anatomy Evaluated by Origin-Insertion Pairs.
- 52 Hohl, M.K.
Der Gynäkologe.1996; 29(8):671-676.
Paravaginale Kolpopexie: Indikationen, operative Techniken, Ergebnisse.

- 53 Hohl, M.K.
Gynäkologe.1996;29:671-676.
Paravaginale Kolpoplexie: Indikationen, operative Techniken, Ergebnisse.
- 54 Curtis, A.H., Anson, B.J., McVay, C.B.
Surg Gynecol Obstet.1939;68:161-168.
The anatomy of the pelvic and urogenital diaphragms in relation to urethrocele and cystocele.
- 55 Stein, E.Proktologie.Lehrbuch und Atlas.SpringerVerlag Berlin-Heidelberg-New York; 2. Auflage 1997;11-14.
- 56 Sultan, A.H., Kamm, M.A., Bartream, C.I., Hudson, C.N.
Int J Gynaecol Obstet.1993;43:263-270.
Anal sphincter trauma during instrumental delivery.
- 57 Schmeiser, G., Putz, R.
Der Radiologe.2000;40(5):429-436.
Anatomie und Funktion des Beckenbodens.
- 58 Strohbahn, J.A., DeLancwy, J.O.
Operative Techniques Gynecol Surg.1997;2:5-16.
The anatomy of stress incontinence.
- 59 Oelrich, T.M.
Anat Rec.1983;205:223-232.
The striated urogenital sphincter muscle in the female.
- 60 Snooks, S.J., Swash, M., Mathers, S.E., Henry, M.M.
Br J Surg.1990;77:1358-1360.
Effect of vaginal delivery on the pelvic floor: a 5-year follow-up.
- 61 Gosling, J.A., Dixon, J.S., Critchley, H.O.D., Thompson, S.A.
Br J Urol.1981;53:35-41.
A comparative study of the human external sphincter and perurethral levator ani muscle.
- 62 Dimpfl, T., Jäger, C., Schmidt, M., Müller-Belber, W., Anthuber, C., Brandmeier, R.
Neurourol Urodyn.1996;15:333-334.
Histomorphology of the pelvic floor muscles under specific consideration of age and parity.
- 63 Neumann, I., Bader, W., Hatzmann, W.
Abstract 22.Dreiländertreffen der DEGUM, ÖGUM, SGUM Ultraschall 1998.
Postpartale Sonomorphologie des Beckenbodens.
- 64 Burnett, S.J., Spence-Jones, C. Speakman, C.T., Kamm, M.A., Hudson, C.N., Bartram, C.I.
Br J Radiol.1991;64:225-227.
Unsuspected sphincter damage following childbirth revealed by anal endosonography.
- 65 Roeckner, G., Jonasson, A., Olund, A.
Acta Obstet Gynecol Scand.1991;70:51-54.
Changes in pelvic muscle strength and stress urinary incontinence associated with childbirth.

- 66 Petri, E., Kölbl, H., Eberhard, J. Operative Konzepte bei der weiblichen Harninkontinenz. *Zentralbl Gynakol.* 2001;123:689-698.
- 67 Sander, P., Lose, G. Surgical options in the treatment of stress urinary incontinence in women. *Minerva Gynecol.* 2007;59(6):619-27.
- 68 Ulmsten, U., Henriksson, L., Johnson, P., Vrhos, G. An ambulatory surgical procedure under local anesthesia for treatment of female urinary incontinence. *Int Urogynecol J.* 1996;7:81-86.
- 69 Delorme, E. Transobturator urethral suspension: mini-invasive procedure in the treatment of stress urinary incontinence in women. *Prog Urol.* 2001;11(6):1306-13.
- 70 Barry, C., Lim, Y.N., Muller, R., Hitchins, S., Corstiaans, A., Foote, A., Greenland, H., Frazer, M., Rane, A. A multi-centre, randomised clinical control trial comparing the retropubic approach versus the transobturator approach for tension-free, suburethral sling treatment of urodynamic stress incontinence: the TORP study. *Int Urogynecol J Pelvic Floor Dysfunct.* 2008 Feb;19(2):171-8. Epub 2007 Jul 19.
- 71 Anderson, R.S.
Br J Obstet Gynaecol. 1984;91:41-45.
A neurogenic element to urinary genuine stress incontinence.
- 72 Tunn, R., Gauruder-Burmester, A. Stress-Harninkontinenz–Diagnostik, konservative und operative Therapie. *Frauenarzt.* 2002;43:1470-1474.
- 73 van Geelen, J.M., Lemmens, W.A., Eskes, T.K., Martin, C.B.
Am J Obstet Gynecol. 1982;144(6):636-49.
The urethral pressure profile in pregnancy and after delivery in healthy nulliparous women.
- 74 Sampselle, C.M.
J Obstet Gynecol Neonat Nurs. 1990 ;19 :371-377.
Changes in pelvic muscle strength and stress urinary incontinence associated with childbirth.
- 75 Schüssler, B., Laycock, J., Norton, P., Stanton, S. *Pelvic Floor Re-education. Principles and Practice.* Springer Verlag 1994:49-53.
- 76 Bukovsky, A., Indrapichate, K., Fujiware, H., Cekanova, M., Ayala, M.E. et al.
Reprod Biol Endocrinol. 2003;1:46.
Multiple luteinizing hormone receptor (LHR) protein variants, interspecies reactivity of anti-LHR mAb clone 3B5, subcellular localization of LHR in human placenta, pelvic floor and brain, and possible role for LHR in the development of abnormal pregnancy, pelvic floor disorders and Alzheimer's disease.
- 77 Standardization of terminology of pelvic floor muscle function and dysfunction: Report from the pelvic floor clinical assessment group of the International Continence Society
Neurourology and Urodynamics. 2005;23:374-380.

- 78 Tunn, R., Schaer, G., Peschers, U., Bader, W., Gauruder-Burmester, A., Hanzal, E., Kölbl, H., Koelle, D., Perucchini, D. Petri, E., Riss, P., Schuessler, B., Viereck, V. Frauenarzt 2004; 45: 473-478.
DGGG Leitlinie.
Aktualisierte Empfehlungen zur Sonographie im Rahmen der urogynäkologischen Diagnostik.
- 79 Viereck, V., Pauer, H.U., Bader, W., Oppermann, M., Hilgers, R., Gauruder-Burmester, A., Lange, R., Emons, G., Hackenberg, R., Krauss, T. Ultrasound Obstet Gynecol.2004;23(3):277-83.
Introital ultrasound of the lower genital tract before and after colpopuspension – a 4year objective follow-up.
- 80 Aubert, A., Mosnier, H., Amarenco, G. Post-surgical or traumatic anal incontinence.Prospective study in 40 patients explored by endorectal ultrasonography and electromyography.Gastroenterol Clin Biol.1995;19:598-603.
- 81 Burnett, S. J., Speakman, C.T., Kamm, M.A., Bartram, C.I.Confirmation of endosonographic detection of external anal sphincter defects by simultaneous electromyographic mapping. Br J Surg.1999;78:448-450.
- 81 Viereck, V., Bader, W., Skala, C., Gauruder-Burmester, A., Emons, G., Hilgers, Krauss,T. Ultrasound Obstet Gynecol.2004;24:277-83.
Determination of bladder neck position by intraoperative introital ultrasound in colposuspension: outcome at 6-month follow-up.
- 82 Gauruder-Burmester, A., Fürst, A., Heyl, W., Höink, J., Hußlein, E.M., Lampe, B., Lobodasch, K., Schiedeck, T., Schwarz, N. Tunn, R., Lorenz, E.P.M.Empfehlungen der interdisziplinären Expertengruppe Proktologie/Urogynäkologie zur operativen Therapie des „Hinteren Kompartimentes“. Coloproctology.Coloproctology 2009;31:105-9
- 83 Felt-Bersman, R.J., Cueste, M.A., Koorevaar, M.Anal endosonography:relationship with anal manometry and neurophysiologic tests. Dis Colon Rectum 1992;35:944-949.
- 84 Peschers, U., Gauruder-Burmester, A., Kölbl, H., Peruccini, D., Petri, E., Reisenauer, C., Tamussino, K., Tunn, R.Postpartale Störungen von Blasen- und Beckenbodenfunktion.AWMF-Leitlinien-Register Nr. 015/012.Entwicklungsstufe 1.Leitlinien der DGGG.AWMF online-HTML-Code optimiert :10.11.2004,15.59.20.
- 85 Podnar, S., Lukanowvi, A., Vodusek, D.B. Anal sphincter electromyography after vaginal delivery:neuropathic insufficiency or normal wear and tear? Neurourol Urodyn.2000;104:1397-1402.
- 86 Snooks, S.J., Swash, M., Henry, M.M., Setchell, M.Risk factors in childbierth causing damage to the pelvic floor innervation.Int J Colorectal Dis.1986;1:20-24.
- 87 Cuesta, M.A., Meijer, S., Derksen, E.J., Boutkan, H., Neuwissen, S.G.Anal spinkcter imaging in fecal incontinence using endosonography.Dis Colon rectum.1992;35:59-63.

- 88 Mirow, L., Fischer, F., Schwandner, O., Farke, S., Roblick, U., Bruch, H.P.
Viszeralchirurgie.2006;41382-387.
Therapie der Rektozele und des inneren Rektumprolaps.
- 89 Stoker, J., Halligan, S., Bartram, C.
Radiology.2001 ;218 :621-641.
State of the Art : Pelvic Floor Imaging.
- 90 Roos, J.E., Weishaupt, D., Wildermuth, S., Willmann, J.K., Marincek, B., Hilfiker, P.R.
Radiographics.2002;22:817-832.
Experience of 4 years with open-MR defacography: pictorial review of anorectal anatomy and disease.
- 91 Snooks, S.J., Badenoch, D.F., Tiptaft, R.C., Swash, M.
Br J Urol.1985;57:422-426.
Perineal nerve damage in genuine stressurinary incontinence. An electrophysiological study.
- 92 Farouk, R., Bartolo, D.C.The clinicl contribution of integrated laboratory and ambulatory anorectal physiology assessment in faecal incontinence.Int J Colorectal Dis.1993;8:60-65.
- 93 Rosen, R.C.Update on the relatonship between sexual dysfunction and lower urinary tract symptoms/benign prostatic hyperplasia.Curr Opin Urol.2006;16(1):11-9.
- 94 Basson, R., Berman, J., Burnett, A. et al.2000.Report of the International Consensus Development Conference on female sexual dysfunction:definitions and classifications. J urol.163:888-893.
- 95 Basson, R., Althof, S., Davis, S., et al.Summary on the recommendations on sexual dysfunctions in women.J Sex Med.2004 ;1 :24-34.
- 96 Goldstein, I., Meston, C.M., Davis, S.R. et al.Womens's sexual function and dysfunction:study, diagnosis and treatment. Taylor&Francis, New York, pp 636-643.
- 97 Beston, C., Bradford, A.Sexual dysfunctions in women.Annu Rev Clin Psychol.2007;3:233-256.
- 98 Beier, K.M. et al. Praxisleitlinien der Akademie für Sexualmedizin zur Diagnostik und Therapie von sexuellen Störungen. Sexuologie.2000;7(2/3):170-181.
- 99 Beier, K.M. et al. Leitlinien der Akademie für Sexualmedizin e.V.AWMF-Leitlinien-Register Nr. 069/001, Entwicklungsstufe 1.HTML-Code:17.01.2006;16:56:57.
- 100 Beier, K.M. Bedarfsanalyse zur sexualmedizinischen Versorgung. Sexuologie. 2000; 7(2-3):63-95.

8 Danksagung

Mein herzlicher Dank gilt meinem Ehemann Michael Klink, meinen Eltern und meinen Freunden, welche durch ihre Toleranz und Rücksichtnahme bereit waren, auf viele Dinge zu verzichten, um mir die Zeit für die Habilitation zu ermöglichen.

Sie gaben mir über die Jahre Kraft und die nötige Motivation für das Erstellen dieser Arbeit neben meiner klinischen Tätigkeit.

Auch Herrn Dr. Jörg Burmester gilt mein Dank, welcher mich bei den Anfängen der Habilitationsarbeit in der Schweiz begleitete.

Bedanken möchte ich mich bei Herrn Professor Dr. med. Werner Lichtenegger, damaliger geschäftsführender Direktor der Klinik für Frauenheilkunde und Geburtshilfe der Charité und bei Herrn Professor Dr. med. Rainer Bollmann, damaliger stellvertretender Klinikdirektor, für ihre uneingeschränkte Unterstützung zur Durchführung der wissenschaftlichen Arbeit.

Auch Herrn Professor Dr. med. Achim Schneider, jetziger Leiter der Frauenklinik aller drei Standorte der Charité, ein Dankeschön für seine konstruktive Unterstützung bei der Organisation und Umsetzung meiner Lehrverpflichtungen.

Mein besonderer Dank gilt Herrn Professor Dr. med. Bernd Hamm, Leiter des Institutes für Radiologie der Charité und Herrn PD Dr. med. Thomas Kroencke für die Möglichkeit der exzellenten Zusammenarbeit. Es wurden stets Untersuchungskapazitäten geschaffen und methodische Probleme gelöst.

Kontinuierliche Unterstützung erfuhr ich auch im klinischen Alltag durch meine Mitarbeiterinnen Frau Heidi Nörenberg, Frau Sybille Hoffmann, Frau Gabriele Kumlehn und Frau Kirstin Schröder innerhalb des Deutschen Beckenbodenzentrums, welche mir sehr häufig Freiräume geschaffen haben; ihnen allen ein ganz herzliches Danke dafür.

Ein Dankeschön auch an Frau Dr. Antje Hagedorn, Neurologin am Deutschen Beckenbodenzentrum, die mir durch viele Zuarbeiten bei den wissenschaftlichen Fragestellungen behilflich gewesen ist.

Frau Herwig, Übersetzerin, überprüfte bei Publikationen in englischer Sprache deren Richtigkeit, dies immer zeitnah und flexibel.

Herr Dr. Matthias Koch-Moeck lieferte alle statistischen Auswertungen und gab Hilfestellung bei der Aufstellung der Studiendesigns. Auch ihm gebührt ein Dankeschön.

Berlin, im Oktober 2009

9 Eidesstattliche Erklärung

gemäß § 4 Abs. 3 (k) der HabOMed der Charité

Hiermit erkläre ich, dass

weder früher noch gleichzeitig ein Habilitationsverfahren durchgeführt oder angemeldet wird bzw. wurde.

die vorgelegte Habilitationsschrift ohne fremde Hilfe verfasst, die beschriebenen Ergebnisse selbst gewonnen sowie die verwendeten Hilfsmittel, die Zusammenarbeit mit anderen Wissenschaftlerinnen/Wissenschaftlern und mit technischen Hilfskräften sowie die verwendete Literatur vollständig in der Habilitationsschrift angegeben wurden.

mir die geltende Habilitationsordnung bekannt ist.

.....

Datum

.....

Unterschrift