

Aus der Klinik für Klauentiere und dem Institut für Tierpathologie
des Fachbereiches Veterinärmedizin
der Freien Universität Berlin

**Klinische, pathomorphologische und sonographische
Untersuchungen am Rinderauge**

Inaugural-Dissertation
zur Erlangung des Grades eines
Doktors der Veterinärmedizin
an der
Freien Universität Berlin

vorgelegt von
Kay Alexandra Hof
Tierärztin
aus Zweibrücken

Berlin 2015

Journal-Nr.: 3782

Gedruckt mit Genehmigung des Fachbereichs Veterinärmedizin
der Freien Universität Berlin

Dekan: Univ.-Prof. Dr. Jürgen Zentek
Erster Gutachter: Univ.-Prof. a. D. Dr. Winfried Hofmann
Zweiter Gutachter: Univ.-Prof. a. D. Dr. Volker Bergmann
Dritter Gutachter: Univ.-Prof. Dr. Rudolf Staufenberg

Deskriptoren (nach CAB-Thesaurus):
cattle diseases, eye diseases, histopathology, biometry, ultrasonography

Tag der Promotion: 04.12.2015

Bibliografische Information der *Deutschen Nationalbibliothek*
Die Deutsche Nationalbibliothek verzeichnet diese Publikation in der Deutschen
Nationalbibliografie; detaillierte bibliografische Daten sind im Internet über
<<http://dnb.ddb.de>> abrufbar.

ISBN: 978-3-86387-678-4
Zugl.: Berlin, Freie Univ., Diss., 2015
Dissertation, Freie Universität Berlin
D 188

Dieses Werk ist urheberrechtlich geschützt.
Alle Rechte, auch die der Übersetzung, des Nachdruckes und der Vervielfältigung des Buches, oder
Teilen daraus, vorbehalten. Kein Teil des Werkes darf ohne schriftliche Genehmigung des Verlages in
irgendeiner Form reproduziert oder unter Verwendung elektronischer Systeme verarbeitet,
vervielfältigt oder verbreitet werden.

Die Wiedergabe von Gebrauchsnamen, Warenbezeichnungen, usw. in diesem Werk berechtigt auch
ohne besondere Kennzeichnung nicht zu der Annahme, dass solche Namen im Sinne der
Warenzeichen- und Markenschutz-Gesetzgebung als frei zu betrachten wären und daher von
jedermann benutzt werden dürfen.

This document is protected by copyright law.
No part of this document may be reproduced in any form by any means without prior written
authorization of the publisher.

Coverbild vorne: @ schankz - Fotolia.com
Alle Rechte vorbehalten | all rights reserved
© Mensch und Buch Verlag 2015 Choriner Str. 85 - 10119 Berlin
verlag@menschundbuch.de – www.menschundbuch.de

Meinen Eltern

*Wir empfangen die Weisheit nicht,
wir müssen sie für uns selbst entdecken
im Verlauf einer Reise, die niemand für uns
unternehmen oder uns ersparen kann.*

Marcel Proust

Inhaltsverzeichnis

| | |
|---|-----------|
| ABKÜRZUNGSVERZEICHNIS | VI |
| 1 EINLEITUNG UND ZIELSTELLUNG | 1 |
| 2 LITERATURÜBERSICHT | 3 |
| 2.1 ANATOMIE, HISTOLOGIE UND EMBRYOLOGIE DES RINDERAUGES | 3 |
| 2.1.1 ANATOMIE UND HISTOLOGIE | 3 |
| 2.1.1.1 Augapfel | 3 |
| 2.1.1.1.1 Äußere Augenhaut | 3 |
| 2.1.1.1.2 Mittlere Augenhaut | 4 |
| 2.1.1.1.3 Innere Augenhaut | 6 |
| 2.1.1.1.4 Augenkammern | 8 |
| 2.1.1.1.5 Linse | 8 |
| 2.1.1.1.6 Glaskörper | 9 |
| 2.1.1.1.7 Sehnerv | 9 |
| 2.1.1.2 Sehbahn | 9 |
| 2.1.1.3 Nebenorgane | 9 |
| 2.1.1.3.1 Augenhöhle | 9 |
| 2.1.1.3.2 Faszien und Muskeln des Auges | 10 |
| 2.1.1.3.3 Augenlider und Bindehaut | 11 |
| 2.1.1.3.4 Tränenapparat | 12 |
| 2.1.1.4 Gefäße des Augapfels | 12 |
| 2.1.1.5 Innervation | 13 |
| 2.1.2 EMBRYOLOGIE | 13 |
| 2.1.2.1 Augenblase | 13 |
| 2.1.2.2 Augenbecher | 14 |
| 2.1.2.3 Linse | 14 |
| 2.1.2.4 Netzhaut | 14 |
| 2.1.2.5 Glaskörper | 15 |
| 2.1.2.6 Iris und Ziliarkörper | 15 |
| 2.1.2.7 Mittlere und äußere Augenhaut | 15 |
| 2.1.2.8 Augenlider | 15 |
| 2.1.2.9 Tränenapparat | 16 |
| 2.1.2.10 Augenmuskeln | 16 |
| 2.2 PHYSIOLOGIE | 16 |
| 2.3 AUGENERKRANKUNGEN BEIM RIND | 17 |
| 2.3.1 PLATTENEPITHELKARZINOM | 17 |
| 2.3.2 INFEKTIÖSE BOVINE KERATOKONJUNKTIVITIS | 20 |
| 2.3.3 ERKRANKUNGEN DER ORBITA UND DES AUGAPFELS | 24 |
| 2.3.3.1 Veränderungen der Bulbusgröße | 24 |
| 2.3.3.1.1 Anophthalmus | 24 |
| 2.3.3.1.2 Microphthalmus | 25 |
| 2.3.3.1.3 Macrophthalmus | 25 |
| 2.3.3.1.4 Glaukom, Hydrophthalmus | 26 |
| 2.3.3.1.5 Zyklopie | 26 |
| 2.3.3.1.6 Phthisis bulbi | 27 |
| 2.3.3.2 Lage-, Stellungs- und Bewegungsanomalien | 27 |
| 2.3.3.2.1 Enophthalmus | 27 |
| 2.3.3.2.2 Exophthalmus | 27 |
| 2.3.3.2.3 Strabismus | 27 |
| 2.3.3.2.4 Nystagmus | 29 |
| 2.3.3.3 Weitere Erkrankungen | 29 |
| 2.3.3.3.1 Verletzungen | 29 |
| 2.3.3.3.2 Entzündungen | 29 |

| | |
|--|-----------|
| 2.3.3.3.3 Neubildungen | 30 |
| 2.3.3.3.4 Sonstige | 30 |
| 2.3.4 ERKRANKUNGEN DER AUGENLIDER | 31 |
| 2.3.4.1 Stellungsanomalien | 31 |
| 2.3.4.1.1 Entropium | 31 |
| 2.3.4.1.2 Ektropium | 31 |
| 2.3.4.1.3 Ptosis | 31 |
| 2.3.4.2 Weitere Erkrankungen | 31 |
| 2.3.4.2.1 Trauma | 31 |
| 2.3.4.2.2 Blepharitis | 32 |
| 2.3.4.2.3 Sonstige | 32 |
| 2.3.5 ERKRANKUNGEN DES TRÄNENAPPARATES | 33 |
| 2.3.6 ERKRANKUNGEN DER BINDEHAUT UND DER HORNHAUT | 33 |
| 2.3.6.1 Angeborene Anomalien | 33 |
| 2.3.6.2 Entzündungen (außer IBK) | 35 |
| 2.3.6.2.1 Bindehaut | 35 |
| 2.3.6.2.2 Hornhaut | 36 |
| 2.3.6.3 Weitere Erkrankungen | 36 |
| 2.3.6.3.1 Traumen | 36 |
| 2.3.6.3.2 Neoplasien (außer Plattenepithelkarzinom) | 37 |
| 2.3.7 ERKRANKUNGEN DER ADERHAUT UND DER VORDEREN AUGENKAMMER | 37 |
| 2.3.7.1 Angeborene Anomalien | 37 |
| 2.3.7.2 Entzündungen | 38 |
| 2.3.7.3 Weitere Erkrankungen | 40 |
| 2.3.8 ERKRANKUNGEN DER LINSE | 40 |
| 2.3.8.1 Angeborene Erkrankungen | 40 |
| 2.3.8.2 Erworbene Erkrankungen | 42 |
| 2.3.9 ERKRANKUNGEN DES GLASKÖRPERS | 43 |
| 2.3.10 ERKRANKUNGEN DER RETINA UND DES SEHNERS | 43 |
| 2.3.10.1 Angeborene Anomalien | 43 |
| 2.3.10.2 Entzündungen | 44 |
| 2.3.10.3 Weitere Erkrankungen | 44 |
| 2.3.10.4 Blindheit | 45 |
| 2.3.11 MULTIPLE DEFEKTE | 45 |
| 2.3.12 OKULÄRE MANIFESTATIONEN SYSTEMISCHER ERKRANKUNGEN | 46 |
| 2.3.12.1 Vitamin-A-Mangel | 46 |
| 2.3.12.2 Infektionskrankheiten | 47 |
| 2.3.12.3 Nicht infektiöse Erkrankungen | 49 |
| 2.4 SONOGRAPHIE | 50 |
| 2.4.1 PHYSIKALISCHE GRUNDLAGEN | 50 |
| 2.4.2 TECHNISCHE GRUNDLAGEN | 52 |
| 2.4.3 SONOGRAPHISCHE GEWEBEDARSTELLUNG | 54 |
| 2.4.4 ARTEFAKTE | 55 |
| 2.4.5 SONOGRAPHIE DES AUGES | 56 |
| 2.4.5.1 Einleitung | 56 |
| 2.4.5.2 Indikation | 56 |
| 2.4.5.3 Untersuchungstechnik | 56 |
| 2.4.5.3.1 Kleintier | 56 |
| 2.4.5.3.2 Pferd | 57 |
| 2.4.5.3.3 Wiederkäuer | 58 |
| 2.4.5.4 Biometrie | 58 |
| 2.4.5.5 Normalbefunde | 60 |
| 2.4.5.5.1 Kleintier | 60 |
| 2.4.5.5.2 Pferd | 60 |
| 2.4.5.5.3 Rind | 61 |
| 2.4.5.6 Veränderungen | 61 |

| | | |
|-----------|--|-----------|
| 3 | EIGENE UNTERSUCHUNGEN | 65 |
| 3.1 | MATERIAL UND METHODEN | 65 |
| 3.1.1 | KLINISCHE UNTERSUCHUNGEN | 65 |
| 3.1.1.1 | Tiermaterial | 65 |
| 3.1.1.1.1 | Tiergruppen | 65 |
| 3.1.1.1.2 | Betriebe | 66 |
| 3.1.1.1.3 | Tierzahl | 67 |
| 3.1.1.2 | Status praesens | 67 |
| 3.1.1.3 | Ophthalmologische Untersuchung | 67 |
| 3.1.1.3.1 | Fixation der Tiere | 67 |
| 3.1.1.3.2 | Untersuchungsgang | 67 |
| 3.1.1.4 | Dokumentation | 70 |
| 3.1.2 | PATHOMORPHOLOGISCHE UNTERSUCHUNGEN | 70 |
| 3.1.2.1 | Probengewinnung | 70 |
| 3.1.2.2 | Tiermaterial | 71 |
| 3.1.2.3 | Probenaufbereitung | 71 |
| 3.1.2.4 | Dokumentation | 72 |
| 3.1.3 | SONOGRAPHISCHE UNTERSUCHUNGEN | 72 |
| 3.1.3.1 | Tiermaterial | 72 |
| 3.1.3.2 | Geräte | 72 |
| 3.1.3.3 | Untersuchungstechnik | 72 |
| 3.1.3.3.1 | Fixation der Tiere | 72 |
| 3.1.3.3.2 | Untersuchungsmethode | 72 |
| 3.1.3.4 | Dokumentation | 73 |
| 3.1.4 | STATISTISCHE AUSWERTUNG | 73 |
| 3.2 | ERGEBNISSE | 75 |
| 3.2.1 | KLINISCHE UNTERSUCHUNGEN | 75 |
| 3.2.1.1 | Untersuchungsbefunde | 75 |
| 3.2.1.1.1 | Status praesens | 75 |
| 3.2.1.1.2 | Ophthalmologische Untersuchung | 77 |
| 3.2.1.1.3 | Zusammenfassung | 86 |
| 3.2.1.2 | Augenerkrankungen | 88 |
| 3.2.1.2.1 | Erkrankungen im Einzelnen | 88 |
| 3.2.1.2.2 | Erkrankungen pro Auge | 96 |
| 3.2.1.2.3 | Erkrankungen pro Tier | 106 |
| 3.2.1.2.4 | Erkrankungen in Abhängigkeit von Alter und Betriebszugehörigkeit | 115 |
| 3.2.1.2.5 | Tiere, die mit einer Augenerkrankung vorgestellt wurden | 123 |
| 3.2.1.2.6 | Auswertung der Krankenkartei von Betrieb 2 | 139 |
| 3.2.1.2.7 | Zusammenfassung | 139 |
| 3.2.2 | PATHOMORPHOLOGISCHE UNTERSUCHUNGEN | 140 |
| 3.2.2.1 | Schlachthof | 140 |
| 3.2.2.2 | Ophthalmologische Untersuchung | 140 |
| 3.2.2.3 | Pathologisch-anatomische Untersuchung | 142 |
| 3.2.2.4 | Vergleich der Ergebnisse von 3.2.2.1 bis 3.2.2.3 | 143 |
| 3.2.2.5 | Pathomorphologische Untersuchung | 156 |
| 3.2.2.5.1 | Pathomorphologische Untersuchung der Bulbi | 156 |
| 3.2.2.5.2 | Pathomorphologische Untersuchung der Linsen | 159 |
| 3.2.2.6 | Vergleich der Ergebnisse der ophthalmologischen und pathologisch-anatomischen Untersuchung mit denen der pathomorphologischen Untersuchung | 177 |
| 3.2.2.7 | Zusammenfassung | 182 |
| 3.2.3 | SONOGRAPHISCHE UNTERSUCHUNGEN | 183 |
| 3.2.3.1 | Darstellung des Rinderauges im Ultraschallbild | 183 |
| 3.2.3.2 | Darstellung der sonographisch ermittelten Bulbusdimensionen | 184 |
| 3.2.3.2.1 | Hornhaut | 184 |
| 3.2.3.2.2 | Vordere Augenkammer | 185 |
| 3.2.3.2.3 | Linse | 186 |

| | | |
|-----------|--|------------|
| 3.2.3.2.4 | Glaskörper | 187 |
| 3.2.3.2.5 | Bulbuswand | 188 |
| 3.2.3.2.6 | Distanz zwischen Hornhaut und Linsenhinterfläche | 189 |
| 3.2.3.2.7 | Bulbuslänge | 192 |
| 3.2.3.2.8 | Zusammenfassung | 195 |
| 3.2.3.3 | Vergleich der horizontalen mit der vertikalen Ebene | 195 |
| 3.2.3.3.1 | Hornhaut | 196 |
| 3.2.3.3.2 | Vordere Augenkammer | 197 |
| 3.2.3.3.3 | Linse | 198 |
| 3.2.3.3.4 | Glaskörper | 199 |
| 3.2.3.3.5 | Bulbuswand | 200 |
| 3.2.3.3.6 | Distanz zwischen Hornhaut und Linsenhinterfläche | 201 |
| 3.2.3.3.7 | Bulbuslänge | 202 |
| 3.2.3.3.8 | Zusammenfassung | 203 |
| 3.2.3.4 | Vergleich zwischen linkem und rechtem Auge | 204 |
| 3.2.3.4.1 | Hornhaut | 204 |
| 3.2.3.4.2 | Vordere Augenkammer | 205 |
| 3.2.3.4.3 | Linse | 206 |
| 3.2.3.4.4 | Glaskörper | 207 |
| 3.2.3.4.5 | Bulbuswand | 208 |
| 3.2.3.4.6 | Distanz zwischen Hornhaut und Linsenhinterfläche | 209 |
| 3.2.3.4.7 | Bulbuslänge | 210 |
| 3.2.3.4.8 | Zusammenfassung | 211 |
| 4 | DISKUSSION | 212 |
| 4.1 | KLINISCHE UNTERSUCHUNGEN | 212 |
| 4.1.1 | STATUS PRAESENS | 212 |
| 4.1.2 | OPHTHALMOLOGISCHE UNTERSUCHUNG | 212 |
| 4.1.2.1 | Orbita und Augapfel | 212 |
| 4.1.2.2 | Augenlider | 214 |
| 4.1.2.3 | Tränenapparat | 216 |
| 4.1.2.4 | Bindehaut und Hornhaut | 216 |
| 4.1.2.5 | Aderhaut und vordere Augenkammer | 220 |
| 4.1.2.6 | Linse | 222 |
| 4.1.2.7 | Glaskörper | 224 |
| 4.1.2.8 | Augenhintergrund | 224 |
| 4.1.3 | ERKRANKUNGEN PRO AUGE | 226 |
| 4.1.4 | ERKRANKUNGEN PRO TIER | 226 |
| 4.1.5 | ERKRANKUNGEN IN ABHÄNGIGKEIT VON ALTER UND BETRIEBSZUGEHÖRIGKEIT | 227 |
| 4.1.6 | TIERE, DIE MIT EINER AUGENERKRANKUNG VORGESTELLT WURDEN | 229 |
| 4.1.7 | AUSWERTUNG DER KRANKENKARTEI VON BETRIEB 2 | 229 |
| 4.2 | PATHOMORPHOLOGISCHE UNTERSUCHUNGEN | 230 |
| 4.2.1 | SCHLACHTHOF, OPHTHALMOLOGISCHE UNTERSUCHUNG UND PATHOLOGISCH-ANATOMISCHE UNTERSUCHUNG | 230 |
| 4.2.2 | PATHOMORPHOLOGISCHE UNTERSUCHUNG | 231 |
| 4.2.2.1 | Pathomorphologische Untersuchung der Bulbi | 231 |
| 4.2.2.1.1 | Adnexe | 231 |
| 4.2.2.1.2 | Hornhaut | 231 |
| 4.2.2.1.3 | Augenkammern und Aderhaut | 233 |
| 4.2.2.1.4 | Sclera | 234 |
| 4.2.2.1.5 | Sehnerv und Nervengewebe | 235 |
| 4.2.2.2 | Pathomorphologische Untersuchung der Linsen | 236 |
| 4.2.3 | VERGLEICH DER ERGEBNISSE DER OPHTHALMOLOGISCHEN UND PATHOLOGISCH-ANATOMISCHEN UNTERSUCHUNG MIT DENEN DER PATHOMORPHOLOGISCHEN UNTERSUCHUNG | 239 |

| | |
|---|------------|
| 4.3 SONOGRAPHISCHE UNTERSUCHUNGEN | 242 |
| 4.3.1 SONOGRAPHISCHE UNTERSUCHUNG DES RINDERAUGES UND SEINE DARSTELLUNG IM ULTRASCHALLBILD | 242 |
| 4.3.2 SONOGRAPHISCH ERMITTELTE BULBUSDIMENSIONEN | 243 |
| 4.3.2.1 Hornhaut | 243 |
| 4.3.2.2 Vordere Augenkammer | 244 |
| 4.3.2.3 Linse | 245 |
| 4.3.2.4 Glaskörper | 245 |
| 4.3.2.5 Bulbuswand | 247 |
| 4.3.2.6 Distanz zwischen Hornhaut und Linsenhinterfläche | 247 |
| 4.3.2.7 Bulbuslänge | 248 |
| 4.3.2.8 Zusammenfassung | 249 |
| 4.3.3 DARSTELLUNG DER GESAMTMITTELWERTE | 251 |
| 4.4 ABSCHLIEßENDE BETRACHTUNGEN | 253 |
| 4.4.1 KLINISCHE UNTERSUCHUNGEN | 253 |
| 4.4.2 PATHOMORPHOLOGISCHE UNTERSUCHUNGEN | 254 |
| 4.4.3 SONOGRAPHISCHE UNTERSUCHUNGEN | 255 |
| 5 ZUSAMMENFASSUNG | 256 |
| 6 SUMMARY | 258 |
| LITERATURVERZEICHNIS | 260 |
| ABBILDUNGSVERZEICHNIS | 288 |
| TABELLENVERZEICHNIS | 292 |
| ANHANG | 296 |

Abkürzungsverzeichnis

| | | | |
|------------|--|-------|--------------------------------|
| ° | Grad | M. | Musculus |
| A. | Arteria | mgr. | mittelgradig |
| Aa. | Arteriae | MHz | Megahertz |
| bds. | beidseits | mm | Millimeter |
| BCSE | bilateral konvergierender Strabismus mit Exophthalmus | Mm. | Musculi |
| BHV-1 | Bovines Herpesvirus Typ 1 | µm | Mikrometer |
| BKF | Bösartiges Katarrhalfieber | µs | Mikrosekunde |
| BU | Bakteriologische Untersuchung | n. | nervi |
| BVD | Bovine Virusdiarrhoe | N. | Nervus |
| BVDV | Bovines Virusdiarrhoe Virus | Nn. | Nervi |
| bzw. | beziehungsweise | Nr. | Nummer |
| C | Celsius | o. Ä. | oder Ähnliches |
| C. | Cataracta | obB | ohne besonderen Befund |
| ca. | circa | o. g. | oben genannt |
| caps. | capsularis | opB | ohne pathologischen Befund |
| cm | Zentimeter | PAS | Perjodsäure-Schiff-Reaktion |
| cort. | corticalis | path. | pathologisch |
| -degen. | -degeneration | PCR | Polymerasekettenreaktion |
| d. h. | das heißt | s | Sekunde |
| DSB | Deutsche Schwarzbunte | S. | Seite |
| Erg. Lief. | Ergänzungslieferung | s. | siehe |
| et al. | et alii | s. o. | siehe oben |
| evtl. | eventuell | sp. | species |
| Fa. | Firma | spp. | species pluralis |
| FK | Fremdkörper | s. u. | siehe unten |
| ggf. | gegebenenfalls | sog. | sogenannt(e) |
| ggr. | geringgradig | SYNA | Synechia anterior |
| H.E. | Haematoxylin-Eosin | SYNP | Hinweis auf Synechia posterior |
| HF | Holstein Friesian | u. | und |
| hgr. | hochgradig | u. a. | unter anderem |
| Hz | Hertz | u. U. | unter Umständen |
| i. d. R. | in der Regel | V. | Vena |
| IBK | infektiöse bovine Keratokonjunktivitis | v. a. | vor allem |
| IBR | infektiöse bovine Rhinotracheitis | vert. | verticalis |
| inkl. | inklusive | VK | vordere Augenkammer |
| ISTMEM | Infektiöse septikämisch-thrombosierende Meningoenzephalomyelitis | VU | virologische Untersuchung |
| KHz | Kilohertz | Vv. | Venae |
| m | Meter | z. B. | zum Beispiel |
| | | ZNS | zentrales Nervensystem |
| | | z. T. | zum Teil |

1 Einleitung und Zielstellung

„Im Vergleich zu Augenleiden von Pferd und Kleintier sind diejenigen des Rindes zwar von geringerer praktischer Bedeutung; im Hinblick auf Tierschutz und leistungsmindernde Auswirkungen verdienen sie jedoch gleichermaßen Beachtung.“

STÖBER und SCHOLZ, 2002

Über die Prävalenz von Augenerkrankungen beim Rind ist bisher wenig bekannt. Den Angaben in der Literatur zufolge bewegt sich diese in einem Rahmen zwischen 3,0 % (USHIGUSA et al., 2000) und bis zu ca. 40,0 % (ODÖRFER, 1994, HOFMANN u. HOF, 2002). Da hauptsächlich die infektiösen und tumorösen Augenerkrankungen des Rindes zu ökonomischen Verlusten führen, liegt auf diesen das Hauptaugenmerk. Wer sich aber ein wenig intensiver mit der Thematik auseinandersetzt, findet in der Literatur durchaus eine erstaunliche Menge an Publikationen zu den verschiedenen Augenerkrankungen des Rindes. Das Ziel des ersten Teils dieser Arbeit ist daher, die Art und die Häufigkeit von Augenveränderungen beim Rind generell zu ermitteln. Des Weiteren werden ihre Verteilung in verschiedenen Altersgruppen sowie eventuelle betriebsspezifische Besonderheiten untersucht.

Der zweite Teil der Untersuchungen befasst sich mit der pathomorphologischen Untersuchung des Rinderauges. Hier existieren für das Rind nur einige wenige Literaturquellen. Das Gros der Publikationen beschäftigt sich mit dem menschlichen Auge, in der Veterinärmedizin genießen die kleinen Haustiere besonderen Stellenwert. Mit den durchgeführten Untersuchungen soll überprüft werden, inwieweit sich die makroskopisch erkannten Augenveränderungen im histologischen Bild widerspiegeln. Außerdem wird versucht, die Ergebnisse der makroskopischen Untersuchungsmethoden denen der Histologie gegenüberzustellen.

Die Ultraschalldiagnostik am Auge hat in der Human-, Kleintier- und Pferdeophthalmologie heute einen festen Stellenwert. Sie ist in allen Fällen indiziert, in denen eine ophthalmologische Beurteilung des Auges nur unvollständig möglich ist. Die Ultraschallbiometrie kann hier zur Diagnosefindung wesentliche Beiträge leisten. Sonographische Untersuchungen am Rinderauge wurden bisher nur wenige durchgeführt. ELMAGHRABY et al. (1995) haben exstirpierte Augen von zweijährigen Angus-Rindern mittels Ultraschall vermessen und anschließend die Ergebnisse mit Messungen an Gefrierschnitten verglichen. Im dritten Teil der vorliegenden Arbeit soll daher die Durchführbarkeit der sonographischen Untersuchung der Augen am lebenden Tier mit einem in der Praxis üblichen Gerät und Schallkopf erprobt sowie die Darstellung des Rinderauges im Ultraschallbild und seine sonographisch zu ermittelnden Dimensionen aufgezeigt werden.

Nun noch einige Anmerkungen zur formalen Gestaltung: Da die drei Untersuchungsblöcke keine Überschneidungen aufweisen, werden sie im Folgenden strikt voneinander getrennt besprochen. Diese Tatsache sowie die zahlreich enthaltenen Abbildungen tragen maßgeblich zum vergleichsweise hohen Umfang der Arbeit bei. Auf die kursive Schreibweise der lateinischen Begriffe wird bewusst verzichtet, um den Lesefluss nicht durch ein ständig wechselndes Schriftbild zu stören. Eine Ausnahme hiervon bilden nur die Eigennamen der verschiedenen Krankheitserreger. Um die z. T. sehr umfangreichen und komplexen Datenmengen in einer verständlichen Weise darzustellen, werden sie in tabellarischer Form aufbereitet. Die zum Verständnis notwendigen Rohdaten sind im Anhang enthalten. Auf die Aufnahme unwesentlich erscheinender Teile wird aus Platzgründen verzichtet.

2 Literaturübersicht

2.1 Anatomie, Histologie und Embryologie des Rinderauges

2.1.1 Anatomie und Histologie

Das Sehorgan, Organum visus, besteht aus dem eigentlichen Sinnesorgan (Augapfel, Sehnerv, zentrale Sehbahn), den Sehzentren, den als Schutz dienenden Nebenorganen und den als Bewegungsapparat fungierenden Augenmuskeln (ZIETSCHMANN, 1974; BÖHME, 1992). Seine Aufgabe besteht darin, die optische Nah- und Fernorientierung zu ermöglichen (BÖHME, 1992).

2.1.1.1 Augapfel

Der Augapfel (Bulbus oculi) stellt eine Hohlkugel dar, deren äußere Hülle von drei konzentrisch verlaufenden Häuten gebildet wird. Dies sind die äußere, mittlere und innere Augenhaut. Der Innenraum des Bulbus wird von den beiden Augenkammern, der Linse und dem Glaskörper ausgefüllt, die u. a. wesentlich zu seiner Formgebung beitragen (ZIETSCHMANN, 1974; SCHMIDT, 1988; BÖHME, 1992).

Der Augapfel hat keine reine Kugelgestalt, da sich die Krümmungsradien von Hornhaut und Lederhaut unterscheiden. So ist bei der Kuh der mittlere Querdurchmesser (in Höhe des Bulbusäquators; 40 - 41 mm) kleiner als der mittlere Längsdurchmesser (Länge der äußeren Augenachse; 41 - 42 mm). Beim Bullen sind die beiden Durchmesser fast gleich groß (43 - 43,5 mm) (ZIETSCHMANN, 1974; BÖHME, 1992).

Am Auge sind besondere Lage- und Richtungsbezeichnungen üblich. Man spricht von einem corneaseitigen, vorderen oder distalen und einem hirnseitigen, cerebralen, hinteren oder proximalen Augenpol. Die äußere Augenachse (Axis bulbi externus) stellt die Verbindungslinie zwischen den beiden Augenpolen dar. Die innere Augenachse (Axis bulbi internus) verläuft auf derselben Strecke vom Hornhautendothel zur Retina. Davon zu unterscheiden ist die optische Achse, die sich auf der Linie erstreckt, die durch die Mittelpunkte der lichtbrechenden Medien des Auges (Hornhaut, Linse, Glaskörper) führt. Die Augenmeridiane stellen die von außen angelegten Verbindungslinien der beiden Augenpole dar. Man unterscheidet einen horizontalen und einen vertikalen Hauptmeridian, die das Auge in vier Quadranten aufteilen. Der Bulbusäquator ist die Kreislinie um die größte Breite des Bulbus senkrecht zur Augenachse. Die Richtungsbezeichnungen „nasal“ und „temporal“ werden im Sinne von „medial“ bzw. „lateral“ verwendet. „Innen“ und „außen“ bedeuten dem Augeninneren oder der Augenachse näher bzw. ferner gelegen (ZIETSCHMANN, 1974; BÖHME, 1992).

2.1.1.1.1 Äußere Augenhaut

Die äußere Augenhaut, Tunica fibrosa bulbi, ist von derb-elastischer Konsistenz und ist, vom Augeninnendruck in Form gehalten, für die äußere Gestalt des Bulbus verantwortlich. Sie lässt sich in zwei Abschnitte einteilen: die proximale, undurchsichtige Sclera und die durchsichtige, distal gelegene Cornea (ZIETSCHMANN, 1974; BÖHME, 1992).

Die weiße Augenhaut, Sclera, umgibt ca. $\frac{4}{5}$ des Augapfels und setzt sich an der Eintrittsstelle des Sehnerven in dessen Durascheide fort. Sie ist am hinteren Pol am dicksten und im Äquatorbereich am dünnsten. Die Sclera besteht aus straff gebündeltem, vorwiegend oberflächenparallel verlaufendem, kollagenem Bindegewebe. Des Weiteren enthält sie auch elastische Fasern, Fibrozyten und in der Tiefe in tierartlich und individuell unterschiedlicher Anzahl Pigmentzellen (KOHLER, 1990; MICHEL, 1992). Diese sind nach ZIETSCHMANN (1974) und SCHMIDT (1988) beim Wiederkäuer für die leicht bläuliche Farbe der Sclera verantwortlich. Sie ist äußerst schwach vaskularisiert. Die Faseranordnung steht in Beziehung zu der Zugrichtung der Augenmuskeln und dem intraokulären Druck. An der Lamina cribrosa, der Durchtrittsstelle des Sehnerven, ist sie gitterförmig aufgelockert (KOHLER, 1990; MICHEL, 1992). Am Sulcus sclerae, dem Corneoscleralfalz, geht die Sclera in die Cornea über. Dieser Übergang ist nur beim Menschen falzartig. Die Sclera übergreift an dieser Stelle distal sich verjüngend den Rand der Cornea (BÖHME, 1992). Innen am Scleralwulst liegt das Ringgeflecht des Plexus venosus sclerae, das dem Kammerwasserabfluss dient (ZIETSCHMANN, 1974; BÖHME, 1992).

Die Hornhaut, Cornea, ist am Pol etwas dünner als am Limbus corneae. Die innere Umrandung der Hornhaut ist bei allen Tieren annähernd kreisrund, während die äußere Begrenzung bei den einzelnen Haustierarten unterschiedliche Gestalt annimmt. Beim Rind ist sie eiförmig, wobei der stumpfe Pol nasal gelegen ist. Ihre Form erhält sie aufgrund der stärkeren Überlappung durch die Sclera von dorsal und ventral (BÖHME, 1992). Die Hornhaut zeigt einen deutlich geschichteten Aufbau. Das Corneaepithel, Epithelium anterius corneae, ist ein mehrschichtiges, nicht verhornendes Plattenepithel. Auf die Basallamina folgt beim Primaten die vordere Grenzschicht, Lamina limitans anterior (BOWMAN'sche Membran). Diese fehlt beim Haustier. Die mächtigste Schicht, die Eigenschicht der Hornhaut, Substantia propria corneae, stellt ein bindegewebiges Stroma dar, dessen kollagene Fasern schichtweise und parallel angeordnet sind. Die Verlaufsrichtung der Fasern wechselt allerdings von Schicht zu Schicht. Die hintere Grenzschicht, Lamina limitans posterior (DESCEMET'sche Membran), erscheint lichtmikroskopisch einheitlich, besteht aber aus feinen Kollagenfasern, die in eine dichte Interzellulärsubstanz eingebettet sind. Den Abschluss zur Augenkammer bildet ein einschichtiges Plattenepithel, Epithelium posterius corneae, das auch als Hornhautendothel oder Endothel der vorderen Augenkammer bezeichnet wird (KOHLER, 1990; BÖHME, 1992; MICHEL, 1992). Die Hornhaut ist frei von Blut- und Lymphgefäßen, aber in allen Schichten reich mit sensiblen Nerven versorgt. Ihre Durchfeuchtung und Ernährung erfolgt durch die Tränenflüssigkeit und das Kammerwasser (SCHMIDT, 1988; BÖHME, 1992).

2.1.1.1.2 Mittlere Augenhaut

Die mittlere Augenhaut, Tunica vasculosa bulbi, ist eine zarte Bindegewebshaut von lockerer Struktur. Sie enthält zahlreiche Blutgefäße, Nerven, Pigmentzellen und elastische Fasern. Sie wird auch Traubenhaut, Uvea, genannt. Diese Bezeichnung verdankt sie der Tatsache, dass sie nach Abpräparation der Sclera ähnlich aussieht wie eine dunkle Weinbeere. Sie kann in

drei Abschnitte eingeteilt werden: die Choroidea, den Ziliarkörper und die Iris (ZIETSCHMANN, 1974; BÖHME, 1992).

Die Aderhaut, Choroidea, überzieht, als dünnes Häutchen zwischen Sclera und Pars optica retinae eingefügt, den Augenhintergrund. Sie ist aufgrund ihres hohen Pigmentgehaltes braunschwarz gefärbt. Sie steht mit der Sclera durch die Lamina suprachoroidea in lockerer Verbindung, fester ist sie nur im Bereich des Sehnervenkopfes. Die mächtigste Schicht der Choroidea stellt die Lamina vasculosa dar. Diese wird von dichten Gefäßflechten gebildet, die in kollagene und v. a. elastische, von Pigmentzellen durchsetzte Fasernetze eingebettet sind. Dabei verlaufen die größeren Gefäße oberflächlich, während die Kapillarnetze zur Retina hin liegen. Die Abgrenzung zur Retina bilden die Lamina choroidocapillaris, ein dichtes Kapillarnetz, und die aus einer Basalmembran, elastischen und kollagenen Fasern bestehende Lamina vitrea (BRUCH'sche Membran). Dorsal der Papille befindet sich bei Fleischfresser, Wiederkäuer und Pferd ein mehr oder weniger dreieckiger Bezirk in der Aderhaut, der sich durch charakteristische Farb- und Lichteffekte auszeichnet, das Tapetum lucidum. In diesem Bereich ist das Außenblatt der Retina pigmentlos. Beim Wiederkäuer ist es aus feinen, sich teilweise durchflechtenden, kollagenen Faserbündeln aufgebaut, weshalb es auch Tapetum fibrosum genannt wird. Durch die lichtreflektierenden Eigenschaften des Tapetum lucidum wird das vorhandene Licht besser verwertet. Daher sehen Tiere, die ein solches besitzen, in der Dämmerung und im Dunkeln weitaus besser als Tiere, die keines haben. Die Umgebung des Tapetum lucidum wird als Tapetum nigrum bezeichnet (ZIETSCHMANN, 1974; KOHLER, 1990; BÖHME, 1992; MICHEL, 1992).

Der Strahlenkörper, Corpus ciliare, liegt zwischen Choroidea und Iris ringförmig dem Scleralwulst auf. Mit seinen Fortsätzen dient er als Aufhängeapparat der Linse. Er setzt sich an der Grenze zwischen der Pars optica und der Pars caeca retinae mit der Ora serrata, einer leicht gewellten Linie, von der Aderhaut ab. Seine Grundplatte bilden der Orbiculus ciliaris (proximal) und die Corona ciliaris (distal), der die Ziliarkörperfortsätze, Processus ciliares, radiär strahlenförmig aufsitzen. Die Ziliarkörperfortsätze stellen bindegewebig-elastische Leisten dar, die von Epithel überzogen sind. Sie sind besonders reich an Kapillaren. Der Ziliarkörper erscheint bei Tieren mit quer-ovaler Pupille nicht kreisrund wie bei Fleischfresser und Mensch sondern asymmetrisch. Er ist v. a. nasal (aber auch ventral) verschmälert, wodurch die Pars optica retinae an dieser Stelle weiter nach distal vorrückt und somit das Sehfeld dieser Tiere nach hinten vergrößert wird. Sein Feinbau stimmt im Wesentlichen mit dem der Choroidea überein. Allerdings fehlt die Lamina choroidocapillaris vollständig. Die innere Stromaoberfläche wird von einer Lamina basalis begrenzt. Dieser sitzt ein zweischichtiges Epithel auf, das die Pars ciliaris der Pars caeca retinae darstellt (ZIETSCHMANN, 1974; BÖHME, 1992; MICHEL, 1992). In der Grundplatte des Corpus ciliare, dem Scleralwulst angelagert, liegt der glatte M. ciliaris. Er dient der Akkomodation und ist im Vergleich zum Menschen bei den Haustieren, v. a. beim Pflanzenfresser, relativ schwach ausgebildet (ZIETSCHMANN, 1974; KOHLER, 1990; BÖHME, 1992).

Die Regenbogenhaut, Iris, bildet das distale Ende der mittleren Augenhaut. Sie hebt sich kurz hinter dem Corneoscleralfalz von der äußeren Augenhaut ab, ragt in spitzem Winkel in das

distale Bulbussegment hinein und trennt so die vordere und die hintere Augenkammer voneinander ab. Ihr freier Rand begrenzt das Sehloch, Pupilla, und regelt nach Art einer Blende den Lichteinfall ins Auge. Beim Rind erscheint die Pupille in ihrer maximalen Erweiterung annähernd rund, während sie fast vollständig verengt ein schmales Queroval bildet. Die Iris steht an ihrem Margo ciliaris durch zarte Bindegewebsbalken mit der Sclera und der Cornea in Verbindung und formt so den Iris- oder Kammerwinkel, Angulus iridocornealis, der bei den Pflanzenfressern besonders gut ausgebildet ist. Er ist für den Kammerwasserabfluss von größter Bedeutung. Dieser erfolgt über endothelausgekleidete Spalten in der Sclera, die in enger Verbindung zu scleralen Venen stehen und deshalb auch Plexus venosus sclerae genannt werden. Beim Menschen findet sich hier ein einheitlicher Sinus venosus sclerae, der SCHLEMM'sche Kanal. Im Bereich des Margo pupillaris der Iris liegt der glatte, aus zirkulären Fasern bestehende M. sphincter pupillae im Irisstroma. Bei Tieren mit ovaler Pupille besitzt er zudem sich scherengitterartig kreuzende Fasern, durch die die schlitzartige Pupillenverengung bei seiner Kontraktion zustande kommt. Das Irisstroma wird von einem lockeren Bindegewebsgerüst gebildet, in dessen Mitte Gefäße verlaufen. Es ist mehr oder weniger stark von Pigmentzellen durchsetzt. Zur vorderen und hinteren Fläche hin ist das Stroma verdickt und formt so eine Grenzschiicht. Die Fasern folgen einem geordneten Verlauf und erzeugen so ein Blendengitter, das die Größenänderung der Pupille ermöglicht. Die Vorderfläche der Iris und ihrer Fortsätze ist vom Endothel der vorderen Augenkammer überzogen. Ihre Hinterfläche, Facies posterior, überziehen zwei pigmentierte Epithellagen, die Pars iridica der Pars caeca retinae. Die beiden Epithellagen gehen am Margo pupillaris ineinander über. An dieser Umschlagstelle können sich bei Pferd und Wiederkäuer die sog. Traubenkörner, Granula iridica, bilden. Sie sind beim Rind klein und kompakt und können am oberen und, seltener, am unteren Pupillarrand lokalisiert sein. Das obere Blatt der Pars iridica retinae besteht aus hochprismatischen, stark pigmentierten Zellen. Das tiefe Blatt besteht aus einer Lage von Myoepithelzellen, deren Fortsätze sich dicht aneinander legen und den M. dilatator pupillae bilden. Die Irisfarbe hängt im Wesentlichen vom Pigmentgehalt des Irisstromas ab. Je mehr Pigmentzellen sich im Stroma befinden um so tiefer ist ihr Brauntön. Fehlt das Stromapigment völlig, schimmert das Pigment der Innenfläche durch und die Irisfarbe erscheint blau. Beim albinotischen Auge ist zudem das Pigment in der Pars iridica retinae und im Augenhintergrund mehr oder weniger nicht vorhanden. Das Durchscheinen der Gefäße bedingt die Rotfärbung. Eine Weißfärbung kann durch eine fibrilläre Verdichtung im pigmentarmen oder -losen Irisstroma bedingt sein. Sie kann vollständig oder partiell sein (Glas- oder Birkauge) (ZIETSCHMANN, 1974; BÖHME, 1992; MICHEL, 1992).

2.1.1.1.3 Innere Augenhaut

Die innere Augenhaut, auch Netzhaut oder Retina genannt, kleidet den Bulbusinnenraum vom Pupillarrand bis zur Sehnervenpapille vollständig aus. Sie lässt sich in zwei Abschnitte einteilen: die Pars caeca retinae (lichtunempfindlich bzw. blind) und die Pars optica retinae (lichtempfindlich) (SCHMIDT, 1988; BÖHME, 1992).

Die Pars caeca retinae überzieht als doppelte Epithellage den Ziliarkörper und die Irishinterfläche. Man unterteilt sie in die Pars ciliaris retinae und die Pars iridica retinae (SCHMIDT, 1988; BÖHME, 1992).

Die Pars optica retinae kleidet den restlichen Bulbusinnenraum aus. Sie ist am dicksten im Bereich des Sehnervenaustritts und am dünnsten an der Ora serrata, wo sie sich als einschichtiges Epithel in die Pars caeca retinae fortsetzt. Histologisch lassen sich zehn Schichten unterscheiden. Außen, der Choroidea benachbart, liegt das Außenblatt der Retina. Es wird von einem einschichtigen platten bis niedrig kubischen Pigmentepithel gebildet und deshalb auch als Stratum pigmentosum retinae bezeichnet. Im Tapetumbereich und im albinotischen Auge ist der Pigmentgehalt stark reduziert bzw. fehlt völlig (s. o.). Das Innenblatt der Retina, Stratum nervosum, zeigt einen mehrschichtigen Feinbau, da es einen spezifisch umgebauten Teil der embryonalen Hirnwand darstellt. Es besteht aus den Photorezeptoren und zwei nachgeschalteten Neuronen, die in ein Gerüst aus modifizierter Neuroglia eingebettet sind. Die Gliazellen werden als MÜLLER'sche Stützzellen oder Radiärfasern bezeichnet. Sie durchziehen senkrecht zur Oberfläche alle Schichten des inneren Retinablattes und bilden die äußere und innere Grenzmembran, Membrana limitans externa bzw. interna. Zusätzlich finden sich in den inneren Schichten der Netzhaut noch Astrozyten. Die Photorezeptoren, die Stäbchen und Zapfen, liegen vom Licht abgewandt. Ihre Fortsätze in Form schlanker Stäbchen bzw. keulenförmiger Zapfen durchdringen die Poren der Membrana limitans externa und liegen dem Stratum pigmentosum direkt an. Sie bilden die sog. Stäbchen- und Zapfenschicht (Stratum neuroepitheliale). Die Zellkörper der Photorezeptoren bilden unterhalb der Membrana limitans externa (Stratum limitans externum) die äußere Körnerschicht (Stratum nucleare externum). Ihre kurzen basalen Fortsätze treten in synaptische Verbindung mit den Dendriten der bipolaren Nervenzellen und bilden die äußere retikuläre Schicht (Stratum plexiforme externum). Die Bipolaren stellen das I. Neuron der Sehbahn dar. Ihre Zellkörper bilden die innere Körnerschicht (Stratum nucleare internum) und ihre Axone verästeln sich in der inneren retikulären Schicht (Stratum plexiforme internum). Hier treten sie in Kontakt zu den Dendriten der Optikusganglienzellen. In der inneren Körnerschicht finden sich zusätzlich die Horizontalzellen, die amakrinen Zellen sowie die Perikaryen der Stützzellen. Die Ganglienzellschicht (Stratum ganglionare) wird aus verschiedenen großen multipolaren Nervenzellen gebildet, die das II. Neuron der Sehbahn darstellen. Ihre Axone bilden glaskörperwärts die Optikusfaserschicht (Stratum neurofibrarum) und laufen am Discus n. optici zusammen, wo sie an der Area cribosa die Sclera durchdringen, eine Markscheide erhalten und als Sehnerv zum Gehirn weiterziehen. Die Abgrenzung zum Glaskörper bildet die Membrana limitans interna (Stratum limitans internum) (BÖHME, 1992). MICHEL (1992) unterscheidet drei Neurone, wobei das Neuroepithel das erste, das Ganglion retinae das zweite und das Ganglion fasciculi optici das dritte Neuron darstellen.

Der Discus n. optici, die Austrittsstelle des Sehnerven, ist bei der ophthalmologischen Untersuchung als grau-weiße oder gelblich-weiße, scharf begrenzte Scheibe deutlich erkennbar. Die Randbezirke schimmern oft rötlich. Er besitzt ein tierartlich verschiedenes Aussehen und eine artspezifische Lage. Auch die an dieser Stelle ein- und austretenden

Gefäße nehmen einen unterschiedlichen Verlauf. Beim Rind ist er queroval, liegt ventral vom unteren Rand des Tapetum lucidum im ventrotemporalen Quadranten und es ragt meist ein kleiner kegelförmiger Fortsatz, der Processus hyaloideus, in den Glaskörper vor. Die Netzhautgefäße treten beim Wiederkäuer im Diskuszentrum ein bzw. aus und haben einen mehr oder weniger kreuzförmigen Verlauf (ZIETSCHMANN, 1974; BÖHME, 1992).

Die sog. Stelle des besten Sehens findet sich auch beim Haustier. Ihre Abgrenzung gründet sich auf das histologische Bild. Beim Haustier ist sie streifenförmig und wird als Area centralis striaeformis bezeichnet. Sie liegt dorsal des Discus n. optici an der Tapetumbasis (ZIETSCHMANN, 1974; HEBEL, 1976).

2.1.1.1.4 Augenkammern

Das Auge besitzt zwei mit Kammerwasser, Humor aquosus, gefüllte Augenkammern, Camerae bulbi, deren Füllungsgrad den Augeninnendruck maßgeblich bestimmt. Die vordere Augenkammer, Camera anterior bulbi, wird begrenzt durch Cornea, Iriswinkel, Irisvorderfläche und, im Bereich der Pupille, von der Linse. Die hintere Kammer, Camera posterior bulbi, liegt zwischen Irishinterfläche, Ziliarkörper und Linse inkl. ihres Aufhängeapparates. Da die Iris der Linse in ihrem zentralen Teil direkt aufliegt, ist die Hinterkammer an dieser Stelle nur ein kapillärer Spalt. Durch die Pupille kommunizieren die beiden Kammern miteinander (ZIETSCHMANN, 1974; BÖHME, 1992).

2.1.1.1.5 Linse

Die bikonvexe und nahezu kreisrunde Linse, Lens, besteht aus dem etwas konsistenteren elastischen Kern, Nucleus lentis, der sich nach LAVACH (1990) und SAMUELSON (1999) von innen nach außen in Embryonal-, Fetal- und Adultkern einteilen lässt, und der weicheren Rinde, Cortex lentis. Der Kern ist für das Bestreben der Linse eine Kugelform anzunehmen verantwortlich. Nach LAVACH (1990) ist hierfür die Linsenkapsel zuständig. Die Vorderfläche der Linse, Facies anterior lentis, ist weniger stark gewölbt als ihre Hinterfläche, Facies posterior lentis. Umgeben ist die Linse von einer elastischen Kapsel, Capsula lentis, die an der Vorderseite dicker ist und vom Linsenepithel, Epithelium lentis, gebildet wird. Es ist ein einschichtiges isoprismatisches Epithel und liegt subkapsulär an der Linsenvorderfläche. Seine Zellen ordnen sich an der Hinterfläche zu meridionalen Reihen an und gehen dann in die langgezogenen Linsenfasern, Fibrae lentis, über. Diese sind durch Kittsubstanz miteinander verbunden und in konzentrischen zwiebelschalenartigen Schichten angeordnet. Ihre Enden stoßen am vorderen und hinteren Linsenpol zusammen und werden hier miteinander verbunden. Da sie aber nie eine volle Hälfte der Linse umfassen, entstehen jeweils drei Nahtlinien an den Linsenpolen, die als Linsensterne bezeichnet werden. Der vordere gleicht einem umgekehrten, der hintere einem aufrechtstehenden Ypsilon (ZIETSCHMANN, 1974; KOHLER, 1990; BÖHME, 1992; MICHEL, 1992).

Der Aufhängeapparat der Linse wird von den Zonulafasern, Fibrae zonulares, gebildet, die in der Basalmembran der Pars ciliaris retinae ihren Ursprung haben und pinselartig vor und hinter dem Linsenäquator an der Linsenkapsel anhaften (BÖHME, 1992).

2.1.1.1.6 Glaskörper

Der Glaskörper, Corpus vitreum, ist kugelförmig und füllt den hinter der Linse gelegenen Glaskörperraum, Camera vitrea bulbi, vollständig aus. Corneaseitig besitzt er eine Delle zur Aufnahme der Linse (Linsengrube, Fossa hyaloidea). Durch seine Mitte zieht der Glaskörperkanal, Canalis hyaloideus, mit Resten der ehemaligen A. hyaloidea. Seine Konsistenz ist gallertig und er besteht zu 98 - 99 % aus Wasser. Sein Stroma wird von einem zarten kollagenen Faserwerk gebildet, in dessen Maschen sich die Glaskörperflüssigkeit, Humor vitreus, befindet. Das Stroma verdichtet sich in den Randbezirken zur Membrana vitrea. Eine Aufgabe des Glaskörpers ist, die Netzhaut an Ort und Stelle zu halten. Außerdem beteiligt er sich an der Aufrechterhaltung des intraokulären Druckes (ZIETSMANN, 1974; KOHLER, 1990; BÖHME, 1992; MICHEL, 1992).

2.1.1.1.7 Sehnerv

Der Sehnerv, N. opticus, der II. Gehirnnerv, ist ein rein sensorischer Nerv. Er besitzt die bindegewebige Umhüllung des Gehirns, die sich aus Dura-, Arachnoidea- und Piascheide zusammensetzt. Die Dura und die Pia gehen im Bereich der Area cribosa in die Sclera über, die Arachnoidea löst sich vorher auf. Die Piascheide gibt feine Septen ab, die die Sehnervenfasern zu Faserbündeln zusammenfassen. Diese sind nicht vollständig voneinander getrennt. In unmittelbarer Nähe des Bulbus strahlt von kaudoventral ein Bindegewebsstrang in den Sehnerv ein, der die A. und V. centralis retinae enthält. Die Einteilung des N. opticus erfolgt in einen intraokularen und einen orbitalen Abschnitt. Der orbitale Abschnitt des Sehnervs nimmt von seiner Austrittsstelle bis zum Foramen opticum einen leicht gekrümmten Verlauf, was eine Bulbusbewegung ohne Zerrung des Nervs ermöglicht (BÖHME, 1992; MICHEL, 1992).

2.1.1.2 Sehbahn

Die beiden Sehnerven vereinigen sich, nachdem sie die Schädelhöhle erreicht haben, zur Sehnervenkreuzung, Chiasma opticum. Dort findet eine teilweise Kreuzung der aus der nasalen Bulbushälfte stammenden Fasern statt, sodass nun die weiterführenden Tractus optici Fasern aus beiden Sehnerven enthalten. Die Anzahl der kreuzenden Fasern ist tierartlich unterschiedlich. Die Fasern des Tractus opticus enden im lateralen Kniehöcker, Corpus geniculatum laterale, das die Schaltstelle zwischen Netzhaut und Sehrinde darstellt. Von dort führt die zentrale Sehbahn, Radiatio optica, zur Sehrinde des Hirnmantels, Area optica sive striata (BÖHME, 1992).

2.1.1.3 Nebenorgane

2.1.1.3.1 Augenhöhle

Die Augenhöhlen, Orbitae, die den Bulbus mit seinen Gefäßen, Nerven und Muskeln beherbergen, liegen beim Haustier mehr oder weniger seitlich im Gesichtsschädel. Sie besitzen beim Rind einen geschlossenen knöchernen Orbitalring, jedoch eine knöcherne Wand nur medial, dorsal und nasoventral. Kaudal steht die Augenhöhle mit der Schläfengrube und der Fossa pterygopalatina in Verbindung. Beim Rind beträgt der Orbitalwinkel 94° und stimmt nicht mit dem Augennachsenwinkel (104°) überein (ZIETSMANN, 1974; BÖHME,

1992). Nach SLATTER (1990) und SAMUELSON (1999) verläuft die optische Achse in einem Winkel von 50°. Die Auskleidung der Orbita besteht aus einer sehr derben Bindegewebshaut, Periorbita, die aus dem Periost des Orbitalrings hervorgeht und, sich trichterförmig verjüngend, auf dem Grund der Orbita ansetzt. Inner- und außerhalb der Periorbita befindet sich ein Fettpolster, Corpus adiposum extra- und infraorbitale, das den Augapfel gegen Druck und stumpfe Gewalteinwirkung schützt. Sehnerv, Muskeln, Nerven und Gefäße des Bulbus sind im innen gelegenen Fettpolster eingebettet. Das Äußere füllt den Raum zwischen Periorbita und M. temporalis aus (ZIETSCHMANN, 1974; SCHMIDT, 1988; BÖHME, 1992).

2.1.1.3.2 Faszien und Muskeln des Auges

Die Fascia orbitalis superficialis umschließt die Augenmuskelpyramide. Sie liegt der Periorbita z. T. direkt an und strahlt distal in beide Augenlider aus. Die Fascia orbitalis profunda beginnt in den Lidern und spaltet sich in mehrere Blätter auf, die als Fasciae musculares die einzelnen Augenmuskeln umgeben. Die Vagina bulbi (TENON'sche Kapsel) dient als Gleithülle zwischen Augapfel und Orbitalfett. Sie ist in der Umgebung des Sehnervenaustritts mit der Sclera verwachsen und setzt sich proximal als Vagina n. optici auf den Sehnerv fort, wo sie sich aber bald in seiner Durahülle verliert. Nach distal ist sie mit der Fascia orbitalis profunda verschmolzen, von der sie sonst durch das Spatium episclerale getrennt ist (ZIETSCHMANN, 1974; BÖHME, 1992). Nach SCHMIDT (1988) befindet sich zwischen Vagina bulbi und Bulbus ein Lymphraum, der mit dem des Sehnervs in Verbindung steht.

Man unterscheidet vier gerade und zwei schiefe Augenmuskeln. Dazu kommt bei den Haussäugetieren noch ein kräftiger M. retractor bulbi. Die vier geraden Augenmuskeln entspringen rings um den Sehnerv am Rand des Foramen opticum sowie an der Fissura orbitalis und ziehen dorsal, ventral, lateral und medial vom N. opticus an die entsprechenden Seiten des Augapfels, wo sie mit je einer platten Sehne nahe der Cornea in der Sclera verankert sind. Sie werden je nach Verlauf als M. rectus dorsalis, M. rectus ventralis, M. rectus lateralis und M. rectus medialis bezeichnet. Die geraden Augenmuskeln umgeben mantelartig den M. retractor bulbi, der in derselben Gegend entspringt und an der Hinterfläche des Bulbus endet. Der M. obliquus ventralis hat seinen Ansatz in der Fossa muscularis des Tränenbeins, umgreift den Bulbus von ventral und verläuft über den M. rectus ventralis hinweg nach temporal, wo er unter der Ansatzstelle des M. rectus lateralis an der Sclera anheftet. Der M. obliquus dorsalis entspringt neben dem Foramen ethmoideum, zieht außerhalb der Periorbita zum nasalen Augenwinkel, wo er durch diese hindurchtritt und den dort gelegenen Rollknorpel erreicht. Hier biegt er um, läuft unter der Endsehne des M. rectus dorsalis hindurch und inseriert unter der Endsehne des M. rectus lateralis an der Sclera. Die geraden Augenmuskeln stellen zusammen mit dem M. retractor bulbi den Augapfel auf die jeweilige Blickrichtung ein und ziehen ihn bei Bedarf in die Orbita zurück. Die beiden schiefen Augenmuskeln sind für die Bulbusrotation verantwortlich. Ebenfalls innerhalb der Orbita gelegen ist der M. levator palpebrae superioris, der am Foramen ethmoideum

entspringt und zum oberen Augenlid zieht, wo er als Heber desselben fungiert (ZIETSCHMANN, 1974; BÖHME, 1992).

2.1.1.3.3 Augenlider und Bindehaut

Das obere und das untere Augenlid, Palpebra superior und Palpebra inferior, liegen der Bulbusvorderfläche eng an und sind auf ihr frei verschieblich. Sie stellen Hautfalten dar und dienen dem Schutz des Auges. Ihre freien Ränder begrenzen die Lidspalte, Rima palpebrarum. Sie gehen nasal und temporal ineinander über und bilden so den nasalen und den medialen Augenwinkel, Angulus oculi medialis et lateralis. Die äußere Oberfläche der Lider wird von der äußeren Haut gebildet, die behaart ist und zusätzlich noch einige grobe Tastaare aufweist. An den freien Lidkanten befinden sich die Wimpern, Cilia, die beim Rind deutlich von den Deckhaaren zu unterscheiden sind. Am oberen und unteren Lidrand sind die Tarsaldrüsen, Glandulae tarsales (MEIBOHM'sche Drüsen) in das Lid eingelagert, deren Mündungen sich zwischen vorderer und hinterer Lidkante befinden. Sie sind in eine dichte bindegewebige Kapsel eingebettet, die sich am Lidrand zur Lidplatte, Tarsus, verdichtet (ZIETSCHMANN, 1974; SCHMIDT, 1988; BÖHME, 1992). Die Lidmuskeln liegen in der bindegewebigen Mittelschicht der Lider. Dies sind der zirkulär verlaufende M. orbicularis oculi und der M. tarsalis, der entlang der Lidinnenfläche zur Lidplatte zieht und eine Abspaltung des M. levator palpebrae superioris bzw. M. rectus ventralis darstellt (ZIETSCHMANN, 1974; BÖHME, 1992).

Die Innenfläche der Lider ist mit einer spezifischen, drüsenlosen Schleimhaut überzogen, der Bindehaut, Tunica conjunctiva, die sich am Fornix conjunctivae superior und inferior als Augenbindehaut, Tunica conjunctiva bulbi, auf die Sclera umschlägt. Sie begrenzt den Bindehautsack, Saccus conjunctivae, in den temporal die Ausführungsgänge der Tränendrüse münden (ZIETSCHMANN, 1974; BÖHME, 1992). Mikroskopisch-anatomisch besteht die Konjunktiva aus dem Bindehautepithel und der bindegewebigen Propria. Beim Epithel der Wiederkäuer lassen sich mehrere ineinander übergehende Epithelformen unterscheiden (MICHEL, 1992).

Das dritte Augenlid, Palpebra III, erscheint bei geöffneter Lidspalte als halbmondförmiger Saum im nasalen Augenwinkel. Es besteht aus einer Bindehautfalte, die von einem mehr oder weniger ankerförmigen Knorpel gestützt wird und der Bulbusvorderfläche direkt anliegt. Der Stiel des Blinzknorpels, Cartilago palpebrae tertiae, wird von der Nickhautdrüse, Glandula palpebrae tertiae superficialis, umschlossen. Beim Rind ist noch eine zweite Nickhautdrüse, Glandula palpebrae tertiae profunda, bekannt (ZIETSCHMANN, 1974; SCHMIDT, 1988; BÖHME, 1992). Die Ausführungsgänge dieser Drüsen münden auf der Bulbusfläche des dritten Augenlides. Bei einer Rückverlagerung des Bulbus in die Orbita fällt das dritte Augenlid passiv über die Cornea vor und wird deshalb auch als Blinz- oder Nickhaut, Membrana nictans, bezeichnet (ZIETSCHMANN, 1974; BÖHME, 1992).

In der Ausbuchtung des nasalen Augenwinkels liegt beim Rind die etwa erbsengroße Tränenkarunkel, Caruncula lacrimalis, bei der es sich um eine variabel behaarte und pigmentierte Erhebung von modifizierter Haut mit Talg- und Schweißdrüsen handelt (ZIETSCHMANN, 1974; BÖHME, 1992).

2.1.1.3.4 Tränenapparat

Der Tränenapparat, *Apparatus lacrimalis*, setzt sich aus den die Tränenflüssigkeit erzeugenden Drüsen, der Tränen- und der Nickhautdrüse (s. o.), und den tränenableitenden Wegen zusammen (ZIETSCHMANN, 1974; SCHMIDT, 1988; BÖHME, 1992).

Die Tränenrüse, *Glandula lacrimalis*, liegt innerhalb der Orbita dorsotemporal auf dem Bulbus und seinen Muskeln. Sie ist ein abgeplatteter, gelappter Drüsenkörper, der sich beim Rind in einen dickeren und einen dünneren Teil aufgliedert. Die sechs bis acht Ausführungsgänge (Rind) münden temporal im Bereich des oberen Fornix in den Bindehautsack (ZIETSCHMANN, 1974; SCHMIDT, 1988; BÖHME, 1992).

Nahe der Tränenkarunkel beginnen die tränenableitenden Wege mit den Tränenpunkten, *Puncta lacrimalia*. Diese stellen zwei schlitzförmige Öffnungen im Limbus des oberen und unteren Augenlides dar. Daran schließen sich die Tränenröhrchen, *Canaliculi lacrimales*, an, die sich zum Tränensack, *Saccus lacrimalis*, vereinigen. Diesem entspringt der Tränenkanal, *Ductus nasolacrimalis*, der zunächst durch den knöchernen Tränenkanal des *Os lacrimale* zieht. Er mündet nach seinem Verlauf entlang der Tränenrinne des Oberkieferbeins im Bereich des Nasenlochs (ZIETSCHMANN, 1974; SCHMIDT, 1988; BÖHME, 1992).

2.1.1.4 Gefäße des Augapfels

Die Gefäße des Augapfels lassen sich in ein Netzhaut-, ein Aderhaut- und ein Bindehautgefäßsystem einteilen (BÖHME, 1992).

Die während der Embryonalentwicklung für die Blutversorgung des Augapfels zuständige *A. ophthalmica interna*, nach ZIETSCHMANN (1974) ein Ast der *A. carotis interna*, ist bei den Haussäugetieren zu einem schwachen Gefäß reduziert, das hauptsächlich den Sehnerv vaskularisiert. Die *A. centralis retinae* stellt zwar eine Fortsetzung der *A. ophthalmica interna* dar, wird aber im Wesentlichen über eine Anastomose der *A. ophthalmica externa*, einem Ast der *A. maxillaris*, gespeist. Sie bildet zusammen mit ihren *Rami arteriae centralis retinae* das Netzhautgefäßsystem. Das Gefäßsystem der Choroidea besteht insgesamt aus Ästen der *A. ophthalmica externa*. Die *Aa. ciliares posteriores breves* durchbohren die Sclera im Bereich der *Area cribosa*, während die *Aa. ciliares posteriores longae* im Bereich des proximalen, nasalen und temporalen Quadranten durchtreten. Die Zweige dieser Arterien bilden an der Sehnervenaustrittsstelle den *Circulus vasculosus n. optici* (ZINN'scher Gefäßkranz), distal an der Irisbasis den *Circulus arteriosus iridis major* und zusammen mit den ableitenden Venen das arkadenähnliche Gefäßnetz der Choroidea (*Lamina choriocapillaris*) (BÖHME, 1992). Das Gefäßsystem der Bindehaut setzt sich zusammen aus den *Aa. conjunctivales posteriores* und den *Aa. conjunctivales anteriores*, die Äste der vorderen Ziliararterien bzw. der nasalen und temporalen Lidarterien darstellen (ZIETSCHMANN, 1974; BÖHME, 1992).

Die Venen verhalten sich im Allgemeinen wie die entsprechenden Arterien, mit Ausnahme der ableitenden Hauptäste der Choroidea, den vier *Vv. vorticosae*, die aus den ungefähr in Höhe des Bulbusäquators strahlenförmig zusammenfließenden Choroideavenen entstehen. Zusätzlich nehmen sie auch noch die Iris- und Ziliarkörpervenen auf. Nach ihrem Durchtritt durch die Sclera finden sie Anschluss an den *Plexus ophthalmicus* bzw. an die *Vv.*

ophthalmicae externae. Der Abfluss aus dem Plexus venosus sclerae erfolgt über die Vv. ciliares anteriores (ZIETSCHMANN, 1974; BÖHME, 1992).

2.1.1.5 Innervation

An der Innervation des Bulbus und seiner Nebenorgane beteiligen sich der II.-VII. Gehirnnerv und Äste des Kopfteils des Sympathikus.

Für die sensible Innervation sind v. a. verschiedene Äste des N. ophthalmicus (V_1) zuständig. Der N. frontalis versorgt das obere Augenlid, der N. lacrimalis die Haut und Bindehaut im Bereich des temporalen Augenwinkels und der N. infratrochlearis die Konjunktiva, die Nickhaut, die Tränenkarunkel und die Haut am nasalen Augenwinkel. Die Haut des unteren Augenlides erhält ihre sensible Innervation vom N. zygomaticus, der ein Ast des N. maxillaris (V_2) ist. Diese Zweige des N. trigeminus (V) bilden den afferenten Schenkel des Lidschluss- und Cornealreflexbogens. Der efferente Schenkel verläuft über den N. facialis (VII). Die Innervation von Choroidea, Ziliarkörper, Iris und Cornea übernehmen die Nn. ciliares longi, die Äste des N. nasociliaris, einem Ophthalmikusast, darstellen, zusammen mit den Nn. ciliares breves, die vom Ganglion ciliare des N. oculomotorius (III) abgehen und außer sensiblen auch noch sympathische und parasymphatische Fasern führen. Mittels der vegetativen Anteile der Nn. ciliares breves werden der Pupillarreflex und die Linsenakkommodation gesteuert. Die parasymphatische Innervation der Tränendüse erfolgt über den N. petrosus major, einem Ast des N. facialis (VII), und den N. lacrimalis. Die Nickhautdrüse wird vom N. infratrochlearis parasymphatisch innerviert. Die motorische Innervation der Augenmuskeln übernehmen die Nn. oculomotorius (III), trochlearis (IV) und abducens (VI). Die Mm. orbicularis oculi und superciliaris werden vom N. facialis (VII) innerviert (BÖHME, 1992).

2.1.2 Embryologie

Das Material für die Augenanlage stammt aus drei Quellen: dem Neurektoderm (Retina, N. opticus, ein Großteil des Glaskörpers), dem Oberflächenektoderm (Linse, Hornhautepithel, Lidrüsen, Epithel des Tränenapparates) und dem Mesoderm (übrige Anteile) (SINOWATZ, 1991; SCHNORR, 1996). Im Folgenden wird die Entwicklung des Auges im Einzelnen beschrieben. In Klammern ist die jeweilige Scheitel-Steiß-Länge des Rinderembryos angegeben (BISTNER et al., 1973; SINOWATZ, 1991).

2.1.2.1 Augenblase

Als erste Anlage des Auges tritt noch vor Schluss des vorderen Neuroporus eine flache Einbuchtung (Augengrube, Foveola optica) an beiden Seiten des Prosencephalons auf (3,3 mm). Mit dem Neuralrohrschluss erweitern sich die Augengruben zu den Augenbläschen (Vesiculae opticae), die sich im Bereich des späteren Zwischenhirns (Diencephalon) befinden und nach lateral gerichtet sind (5 mm). Sie schieben sich durch das umgebende Mesenchym bis zum Oberflächenektoderm vor und induzieren dort die Entwicklung der Linsenplakode (5,5 - 6,5 mm). Der hirnwärts gerichtete Anteil der Augenblasen wird mit fortschreitender Entwicklung zum Augenblasenstiel (Pedunculus opticus) eingeengt, der eine Verbindung des Augenblasenlumens mit dem III. Ventrikel ermöglicht (BISTNER et al., 1973; SINOWATZ, 1991; SCHNORR, 1996).

2.1.2.2 Augenbecher

Nach kurzer Zeit beginnen sich die Augenblasen einzustülpen, wobei der Sehventrikel zunehmend eingeengt wird und schließlich ganz verschwindet. Diese Invagination findet gleichzeitig zentral und an der Unterseite des Augenbecherstiels statt (10 - 12 mm). Es entstehen der Augenbecher (Cupula optica) mit einem äußeren und einem inneren Blatt und die ventral gelegene Augenbecherspalte (Fissura optica). Als Folge dieses Einstülpungsprozesses setzt sich das innere Blatt in den Augenbecherstiel fort und bildet so eine Leitbahn, die die Entwicklung des Sehnerven ermöglicht. In die Augenbecherspalte senkt sich nun Mesenchym ein. In dieses wächst die A. hyaloidea vor, welche die Versorgung von Linse und Glaskörper in der Embryonalzeit gewährleistet. Die Ränder der Augenbecherspalte schließen sich und der Augenbecherstiel wird drehrund. Ebenso rundet sich der Rand des Augenbechers zur Pupille ab (BISTNER et al., 1973; SINOWATZ, 1991; SCHNORR, 1996).

Die weitere Entwicklung gestaltet sich wie folgt:

2.1.2.3 Linse

Die Linsenplakode vertieft sich zur Linsengrube, während sich das Augenbläschen zum Augenbecher entwickelt. Die Ränder dieser Grube wachsen aufeinander zu und verschmelzen zum Linsenbläschen, das sich vollständig vom Oberflächenektoderm abschnürt und zunehmend in den Augenbecher hinein verlagert wird (10 – 18 mm). Die retinawärts gelegenen Linsenzellen wachsen in die Länge und werden zu Linsenfasern. Dabei wird das Lumen des Linsenbläschens zunehmend eingeengt und verschwindet schließlich ganz. Die peripheren Linsenfasern reihen sich im Randbogen an und werden zum einschichtigen isoprismatischen Linsenepithel, das die Linsenkapsel produziert. Die Linse als rein epithelialer Körper enthält keine Blutgefäße. Sie wird aber vorübergehend von vaskularisiertem Mesenchym umgeben (Capsula vasculosa lentis), das den distalen Linsenpol als Pupillarmembran (Membrana pupillaris) bedeckt (33 mm). Die Arterien der Linsenkapsel obliterieren im letzten Graviditätsdrittel (410 mm) (BISTNER et al., 1973; SINOWATZ, 1991; SCHNORR, 1996).

2.1.2.4 Netzhaut

Durch lebhafteste Proliferationsprozesse schiebt sich der Augenbecher immer weiter über die sich entwickelnde Linse vor, bis der Umschlagsrand schließlich nach Art einer Irisblende die Pupille begrenzt. Dabei werden beide Blätter einschichtig. Damit ist die Pars caeca retinae gebildet, die sich später an der Ausbildung des Ziliarkörpers und der Iris beteiligt. Die hinteren $\frac{4}{5}$ des Augenbechers entwickeln sich zur Pars optica retinae. Das äußere, dem umgebenden Mesenchym anliegende Blatt des Augenbechers bleibt einschichtig und entwickelt sich zum Pigmentepithel (12 mm). Das innere Blatt wird mehrschichtig und differenziert sich zur Retina mit ihren einzelnen Schichten (10 – 33 mm; Stäbchen und Zapfen: 410 mm). Die Zellen der Intermediärzone bilden Axone aus, die zur Augenbecherspalte und dann entlang des Augenbecherstiels zum Diencephalon wachsen. Mit zunehmender Dicke des so entstehenden Sehnerven verschwindet das Lumen des Augenbecherstiels. Die Myelinisierung des N. opticus schreitet in umgekehrter Richtung vom Chiasma opticum aus fort (BISTNER et al., 1973; SINOWATZ, 1991; SCHNORR, 1996).

2.1.2.5 Glaskörper

Der Glaskörper bildet sich gleichzeitig mit der Retina und der Linse aus Gliazellen der Retina (MÜLLER'sche Stützzellen) und aus Mesenchymzellen, die entlang der A. hyaloidea in den Augenbecher einwandern. Durch Quervernetzung der ursprünglich radiär verlaufenden Fortsätze der MÜLLER'schen Stützzellen (primitiver Glaskörper) entsteht das Netzwerk des definitiven Glaskörpers. In diesem Faserwerk sammelt sich die Glaskörperflüssigkeit an. Die A. hyaloidea verläuft durch den Glaskörperkanal zur Linse. Nach Obliteration derselben im letzten Graviditätsdrittel verschwindet der Glaskörperkanal und ist nach der Geburt nicht mehr oder nur noch rudimentär nachweisbar (SINOWATZ, 1991; SCHNORR, 1996).

2.1.2.6 Iris und Ziliarkörper

Die Iris entsteht im Bereich der Randzone des Augenbechers. Ihre Hinterfläche wird von den beiden Epithelschichten der Pars caeca retinae bedeckt, die sich aus den beiden Augenbecherblättern ableiten. Die stark pigmentierte oberflächliche Epithelschicht stammt allerdings vom früheren inneren Blatt. Aus dem darunter gelegenen inneren Epithel (ehemals äußeres Blatt) gehen die Mm. dilatator pupillae und sphincter pupillae hervor. Das bindegewebige Stroma und die Irisgefäße stammen aus dem umgebenden Mesenchym (SINOWATZ, 1991; SCHNORR, 1996).

Das bindegewebige Stroma und der M. ciliaris des Ziliarkörpers entwickeln sich aus dem den vorderen Teil des Augenbechers umschließenden Mesenchym, wohingegen sich die Zonulafasern aus inneren, im Umfeld der Linse gelegenen, Mesenchymanteilen bilden. Die Oberfläche des Corpus ciliare wird von der Pars ciliaris retinae überzogen (SINOWATZ, 1991; SCHNORR, 1996).

2.1.2.7 Mittlere und äußere Augenhaut

Die mittlere und die äußere Augenhaut entstehen aus dem den Augenkelch umgebenden Mesenchym. Nachdem sich die Linse vom Oberflächenektoderm abgelöst hat, schieben sich von peripher Mesenchymzellen zwischen diese beiden Strukturen und bilden eine durchgehende Schicht, die primitive Cornea. Aus dem äußeren verdichteten Teil der mesenchymalen Hülle der Augenanlage bilden sich die Sclera (58 mm) und die Hornhaut (Substantia propria und Corneaendothel). Das Corneaepithel leitet sich vom Oberflächenektoderm ab. In dem zwischen Cornea und Linse gelegenen Gewebe treten Spalten auf, die sich schließlich zur Anlage der vorderen Augenkammer vereinigen (50 mm). Dieses Gewebe bringt auch die Pupillarmembran hervor. Die hintere Augenkammer entwickelt sich aus einem Spaltraum im Mesenchym zwischen Iris und Linsenanlage. Die Kommunikation der beiden Augenkammern wird durch die Zurückentwicklung der Membrana pupillaris erreicht (BISTNER et al., 1973; SINOWATZ, 1991; SCHNORR, 1996).

Das dem Augenbecher direkt anliegende lockere Mesenchym entwickelt sich zur gefäßreichen Choroidea (SINOWATZ, 1991; SCHNORR, 1996).

2.1.2.8 Augenlider

Bald nach der Differenzierung der Cornea bilden sich zwei mesenchymale Wucherungen (Lidwülste). Diese vergrößern sich schnell und schieben sich über die Hornhaut vor, wo sie

schließlich miteinander verkleben (40 mm). Die innere Auskleidung der Lider differenziert sich zur *Conjunctiva palpebrarum*. Nach dem Lidschluss setzen die weiteren Differenzierungsprozesse (Entstehung der Ringmuskulatur, Zilien, Deckhaare, Drüsen) ein. Die Lidspalte öffnet sich erst gegen Ende der Gravidität (650 mm) (BISTNER et al., 1973; SINOWATZ, 1991; SCHNORR, 1996).

Das dritte Augenlid entwickelt sich erst relativ spät aus einer senkrecht stehenden Falte des *Fornix conjunctivae* (SINOWATZ, 1991; SCHNORR, 1996).

2.1.2.9 Tränenapparat

Die Tränendrüse entwickelt sich aus mehreren in das Mesenchym einwachsenden Epithelsprossen im äußeren oberen Augenwinkel (SINOWATZ, 1991; SCHNORR, 1996).

Der *Ductus nasolacimalis* entsteht aus einer leistenförmigen Ektodermverdickung, die sich am Boden der Tränennasenrinne ausbildet (SINOWATZ, 1991; SCHNORR, 1996).

2.1.2.10 Augenmuskeln

Die Abstammung der Augenmuskeln bei den Haussäugetieren bedarf noch der vollständigen Klärung. Es wird angenommen, dass sie sich aus dem Mesenchym entwickeln, das die Prächordalplatte umgibt (SINOWATZ, 1991; SCHNORR, 1996).

2.2 Physiologie

Die Aufgabe des Auges besteht darin, optische Reize aus der Umwelt abzufangen, zu bündeln und der Photorezeptorenschicht der Retina zuzuleiten. Die Auswertung der dort empfangenen und weitergeleiteten Reize, das eigentliche Sehen, erfolgt im Gehirn im Bereich der Sehrinde. Das einfallende Licht durchdringt bei seinem Weg zur Retina den dioptrischen Apparat des Auges. Darunter versteht man alle Einrichtungen des Auges, durch die die Lichtmenge und der Strahlengang des einfallenden Lichtes beeinflusst werden (Hornhaut, Kammerwasser, Linse, Glaskörper, Iris, Ziliarkörper) (WITTKKE, 1987). Wesentliche Voraussetzungen für eine einwandfreie Bildwiedergabe sind Durchsichtigkeit, Formkonstanz und glatte Oberfläche der einzelnen Teile des dioptrischen Apparates (SILBERNAGL, 1991). Bei der Cornea wird dies hauptsächlich durch die von den Tränendrüsen gebildete und durch Spontanlidschläge verteilte Tränenflüssigkeit erreicht, die Unebenheiten ausgleicht, störende Partikel auswäscht und vor Austrocknung (Trübung) bewahrt. Zusätzlich schützt sie auch noch vor Infektionen und dient als Schmierfilm für die Lider (SILBERNAGL, 1991). Für die Aufrechterhaltung der Bulbusform sorgen einerseits die Lederhaut und andererseits der Augeninnendruck, der von der Konstanz zwischen Bildung und Abfluss des Kammerwassers abhängig ist (WITTKKE, 1987; SILBERNAGL, 1991). Die Augenlider schützen das Auge vor äußeren Einwirkungen und gewährleisten die Verteilung und den Abfluss der Tränenflüssigkeit (SCHMIDT, 1988). Maßgeblich für den reflektorischen Lidschluss sind der Palpebral-, Corneal- und der Drohreflex (SCHMIDT, 1988). Refraktionsanomalien wie Myopie (Kurzsichtigkeit), Hyperopie (Weitsichtigkeit) und Astigmatismus (Stäbchensehen) sind bei den Haustieren weit verbreitet. Da sie aber nur das Erkennen struktureller Einzelheiten beeinträchtigen und das Gestalt- und Bewegungssehen kaum bzw. überhaupt nicht beeinflussen, kommt den Refraktionsanomalien beim Haustier nicht dieselbe Bedeutung zu wie beim Menschen

(WITTKE, 1987). Die Akkomodationsfähigkeit, d. h. die Erhöhung der Brechkraft des Auges durch Verformung der Linse zur scharfen Abbildung von Gegenständen im Nahbereich, ist bei den Haustieren sehr begrenzt. Das ist einerseits bedingt durch die Härte der Linse und andererseits durch die vergleichsweise zum Menschen schwache Ausbildung des M. ciliaris (WITTKE, 1987). Durch die Pupille wird die ins Auge fallende Lichtmenge gesteuert. Bei einer Erhöhung der retinalen Belichtung verengt sich die Pupille reflektorisch. Das geschieht immer beidseits, auch wenn nur ein Auge beleuchtet wird (konsensueller Pupillenreflex). Allerdings sagt ein positiver Pupillarreflex nichts über das Sehvermögen aus, da der Reflexbogen nicht über das Corpus geniculatum laterale verläuft, in dem sich die Synapsen zur Sehrinde befinden (WITTKE, 1987; SLATTER, 1990; SILBERNAGL, 1991). Zustände mit einer affektbedingten allgemeinen Tonisierung des Sympathikus (Wut, Angst) führen zu einer Pupillenerweiterung (Mydriasis) (BÖHME, 1992). Das Rind hat bedingt durch die seitliche Anordnung seiner Augen selbst bei fixiertem Kopf eine große Rundumsicht. Diese teilt sich auf in einen relativ kleinen Bereich binokulären Sehens direkt frontal und jeweils ein großes monokulares Gesichtsfeld seitlich des Tieres. Nur genau hinter dem Tier befindet sich eine schmale Blindzone (WITTKE, 1987). HEBEL und SAMBRAUS (1976) beschreiben bezüglich des Farbsehvermögens beim Rind eine partielle Farbenblindheit im roten und blauen Bereich. Untersuchungen von GRAF (1981) bestätigen das Farbsehvermögen beim Rind. Die Tiere wiesen eine Präferenz zu Gelb und Grün auf. Nach LAVACH (1990) sind Rinder möglicherweise farbenblind.

2.3 Augenerkrankungen beim Rind

Es werden zuerst die beiden bedeutendsten und danach die übrigen Augenerkrankungen des Rindes vorgestellt.

2.3.1 Plattenepithelkarzinom

Das periokuläre bzw. okuläre Plattenepithelkarzinom, auch Krebsauge oder Lidrandkarzinom genannt, ist die beim Rind am häufigsten auftretende Neoplasieform (ANDERSON, 1970; KÖSTLIN u. JONEK, 1986). Im englischen Sprachraum wird diese Erkrankung als „Cancer Eye“ bzw. als „Bovine ocular squamous cell carcinoma“ (BOSCC) bezeichnet. Sie ist bereits seit dem späten 19. Jahrhundert bekannt (LOEB u. JOBSON, 1900) und weltweit verbreitet mit einer Häufung bei Hereford-Rindern im Südwesten der USA (GUILBERT et al., 1948; RUSSEL et al., 1956). Es kommt v. a. in den Vereinigten Staaten stellenweise zu erheblichen wirtschaftlichen Verlusten aufgrund der Minderung des Schlachtwertes und der Verkürzung der Nutzungsdauer (ANDERSON, 1970; ROSENBERGER, 1978; BAILEY et al., 1990). Nach RUSSEL et al. (1956) sind 82 % der Untauglichkeitserklärungen aufgrund von Neoplasien durch Plattenepithelkarzinome bedingt. KOPECKY et al. (1979) werteten Schlachthofdaten im Zeitraum von 1950 bis 1976 aus und stellten eine Verdoppelung der Morbiditätsrate in den Vereinigten Staaten fest. Eine ähnliche Steigerung der Erkrankungsfrequenz wurde durch KÖSTLIN und JONEK (1986) im Einzugsgebiet der Chirurgischen Tierklinik der Universität München beobachtet. Nach WHITTAKER et al.

(1999) variiert die Befallsrate innerhalb der amerikanischen Rinderbestände zwischen 0,8 und 5 %; im Vergleich dazu beträgt sie in den Niederlanden nur 0,04 %.

Es können Tiere aller Rassen von der Erkrankung betroffen sein, wenn sie pigmentlose Stellen an den Augen aufweisen (ANDERSON, 1970). Hereford-Rinder werden als besonders empfänglich angesehen (FRANK, 1943; WOODWARD u. KNAPP, 1950; FRENCH, 1959). Bei RUSSEL et al. (1956) finden sich diverse andere Rinderrassen, bei denen ebenfalls Plattenepithelkarzinome beobachtet wurden. Neuere Berichte aus dem deutschsprachigen Raum beschreiben Plattenepithelkarzinome beim Höhenfleckvieh (KÖSTLIN u. JONEK, 1986; WALDE et al., 1991) oder Simmentaler (HIRSBRUNNER et al., 1998).

Für das Entstehen eines Plattenepithelkarzinoms scheinen mehrere Faktoren verantwortlich zu sein. Nach FRENCH (1959) besteht eine signifikant negative Korrelation zwischen dem Vorkommen von Tumorstufen der Lider und dem Grad der Lidpigmentation. ANDERSON (1957 u. 1970) beobachtet ausschließlich in unpigmentierten Bereichen Primärveränderungen, die sich allerdings in fortschreitendem Stadium auch auf pigmentierte Areale ausbreiten können. Er schließt daraus, dass sowohl die Lid- als auch die corneosclerale Pigmentation einen Einfluss auf die Entstehung eines Plattenepithelkarzinoms haben, was mit Beobachtungen von GUILBERT et al. (1948) übereinstimmt. Nach FRENCH (1959) schützt die Pigmentierung des corneoscleralen Übergangs nicht vor einer Ausbildung von Tumoren an dieser Stelle. Er beobachtete die Ausbildung von Plaques auch in pigmentierten Arealen des Limbus. BAILEY et al. (1990) stellten bei Kühen mit einer $> \frac{7}{8}$ Pigmentation der Augenlider weniger und nur auf dem Bulbus lokalisierte Plattenepithelkarzinome fest als bei Tieren mit geringer pigmentierter Augenumgebung. ANDERSON (1970) beschreibt den genetischen Aspekt der Erkrankung. Sowohl die Lid- als auch die corneosclerale Pigmentation sind vererblich und stehen in einer genetischen Beziehung. Somit ist durch die genetische Beeinflussung der Pigmentation im Augenbereich auch das Vorkommen des Plattenepithelkarzinoms beeinflussbar, was mit Ergebnissen von VOGT et al. (1963) übereinstimmt. WOODWARD und KNAPP (1950) schließen aus dem vermehrten Auftreten der Krankheit in drei Hereford-Linien ebenfalls auf erblich-disponierende Einflüsse. RUSSEL et al. (1976) beobachteten signifikante Unterschiede der Erkrankungsrate bei verschiedenen Bullenlinien. DEN OTTER et al. (1995) halten eine genetische Prädisposition auch beim Simmentaler für möglich. ANDERSON (1961) beschreibt, abhängig von einer erhöhten Sonnenlichteinstrahlung bzw. UV-Strahlungsintensität in äquatornahen Breitengraden, in Hochlagen oder Gebieten mit hoher jährlicher Sonnenscheindauer, eine Erhöhung der Krankheitsfrequenz sowie ein sinkendes durchschnittliches Erkrankungsalter. KOPECKY et al. (1979) gelang es durch UV-B-Bestrahlung bei drei von vier Kühen plattenepithelkarzinomähnliche Veränderungen hervorzurufen. Eine Biopsie zeigte präkanzeröse Veränderungen auf. Untersuchungen von ANDERSON (1960) weisen darauf hin, dass im Vergleich zu einem mittleren bzw. niedrigen ein hoher Fütterungslevel die Häufigkeit und den Schweregrad der Erkrankung sowie die Anzahl der Veränderungen pro Tier erhöht und die 5-Jahres-Überlebensrate senkt. TAYLOR und HANKS (1969) isolierten IBR-Virus aus 15 von 32 Augentumoren und vermuteten eine Beteiligung an der Tumorgenese. FORD et al. (1982) fanden nach längerem Suchen in einem Teil der von ihnen

untersuchten Karzinomvorstufen in geringer Menge papillomavirusähnliche Partikel. Nach WILLIAMS und GELATT (1981) wurden Irritationen durch Staub, Sand, Chemikalien oder Insekten als unterstützende Faktoren mit der Tumorgenese in Verbindung gebracht.

Periokuläre bzw. okuläre Plattenepithelkarzinome scheinen bei Rindern bis zu einem Alter von vier oder fünf Jahren nur selten (BLACKWELL et al., 1956; RUSSEL et al., 1956; ROSENBERGER, 1978), bei Tieren zwischen fünf und 12 Jahren, mit einem Maximum zwischen sieben und neun Jahren, jedoch häufig vorzukommen (BLACKWELL et al., 1956; FRENCH, 1959; RUSSEL et al., 1976).

Bei weiblichen Rindern scheinen Plattenepithelkarzinome häufiger beobachtet zu werden als bei männlichen, allerdings sind diese in älteren Rinderpopulationen zahlenmäßig überproportional vertreten (HEENEY u. VALLI, 1985; WHITTAKER et al., 1999). BLACKWELL et al. (1956) stellten dagegen keinen Unterschied in der Häufigkeit des Vorkommens zwischen den Geschlechtern fest.

Nach RUSSEL et al. (1956) unterscheiden sich die Angaben zur örtlichen Verteilung der Augentumoren. Üblicherweise gilt der corneosclerale Übergang als der bevorzugte Ausgangspunkt für ein tumoröses Geschehen (RUSSEL et al., 1956; MONLUX et al., 1957; FARRIS u. FRAUNFELDER, 1976; RUSSEL et al., 1976; KAINER, 1984). GUILBERT et al. (1948) und KÖSTLIN und JONEK (1986) fanden das Unterlid, WALDE et al. (1991) die Lider im Allgemeinen und LOEB und JOBSON (1900) die Konjunktiva des medialen Kanthus nahe der Tränenkarunkel als häufigste Lokalisation. Tumoren können ein- oder beidseits und einzeln oder multipel vorhanden sein (KÖSTLIN u. JONEK, 1986; BAILEY et al., 1990).

Nach RUSSEL et al. (1956) können die benignen Veränderungen, die als Vorläufer des infiltrierenden Karzinoms gelten, in zwei Kategorien eingeteilt werden: erstens in solche, die vom Konjunktivalsack inkl. Cornea, bulbärer und palpebraler Konjunktiva, Nickhaut und Tränenkarunkel ausgehen und zweitens in diejenigen, die der Haut der Lider und der modifizierten Haut des Tränensackes entspringen. Zur ersten Kategorie gehören Plaques und Papillome, zur zweiten Akantose mit fokaler Ulzeration, Keratose und Papillome.

ROSENBERGER (1978) unterscheidet in der Tumorentstehung vier aufeinanderfolgende Stadien:

- | | |
|-----------------------------|--|
| epidermale Plaque: | deutlich abgesetzte, fleckige Epithelverdickung, leicht gerötete oder grauweiße, normalerweise glatte Oberfläche, |
| epidermales Papillom: | mehr oder weniger scharf umschriebener evtl. auch gestielter bzw. farnkrautähnlicher Tumor, selten zerklüftet, gelegentlich präkanzeröse oder kanzeröse Zellnester, |
| Plattenepithelfrühkarzinom: | stärkere Wachstums- und Zerstörungstendenz, bereits stellenweise Infiltration benachbarter Gewebe, immer Inseln karzinomatöser und anaplastischer Zellen und |
| Plattenepithelkarzinom: | ausgeprägtes infiltratives Wachstum, stark zerklüftete, granulationsgewebsähnliche Oberfläche mit übelriechenden, eitrig nekrotisierenden Einschmelzungen durch bakterielle Sekundärinfektion. |

Nach KAINER (1984) kann sich das Plattenepithelkarzinom entwickeln, auch ohne die makroskopisch sichtbaren Vorstufen zu durchlaufen. Bei KIRCHER et al. (1974) findet sich eine histologische Tumorklassifikation für okuläre Tumoren inkl. epidermaler Plaque, Papillom und Plattenepithelkarzinom.

Die tumorösen Vorläufer können verharren, sich zurückbilden oder maligne entarten (FRENCH, 1959; RUSSEL et al., 1976; SPREADBROW u. HOFFMANN, 1980; KAINER et al., 1984). Die Regressionsraten der benignen Vorformen liegen zwischen 29,3 und 50 % (FRENCH, 1959; TAYLOR u. HANKS, 1972; RUSSEL et al., 1976), dagegen kommt eine Spontanregression der malignen Form nur sehr selten vor (SPREADBROW u. HOFFMANN; 1980). Nach RUSSEL et al. (1976) kann sich ein Plattenepithelkarzinom innerhalb eines Zeitraumes von mehreren Monaten bis zu mehreren Jahren entwickeln.

Die bulbäre Form breitet sich hauptsächlich über Limbus und Iris in die vordere Augenkammer aus (MONLUX et al., 1957), dagegen können die palpebrale Form sowie die Nickhauttumoren auch auf die benachbarten knöchernen Strukturen übergreifen (RUSSEL et al., 1956; WILLIAMS u. GELATT, 1981).

Die Metastasierungsrate der corneoscleralen Tumoren ist weitaus geringer als die der palpebralen oder der Nickhauttumoren (RUSSEL et al., 1956; MONLUX et al., 1957; WILLIAMS u. GELATT, 1981; KLEIN et al., 1984). Metastasen breiten sich auf lymphogenem Weg vorwiegend in die regionalen Lymphknoten und von dort in Herz und Lunge, aber auch Pleura, Leber, bronchiale und mediastinale Lymphknoten und Nieren aus (RUSSEL et al., 1956).

Als Differentialdiagnose kommen hyperplastisch oder entzündlich bedingte Vergrößerungen der Nickhaut und der palpebralen Konjunktiva sowie ulzerative Formen der Infektiösen bovinen Keratokonjunktivitis, traumatische Keratitiden, Dermoiden und Lymphosarkome in Betracht (MONLUX et al., 1957). Gleiches gilt für generalisierte interstitielle Keratitiden, Traumen, Ulzera, diverse chronische Entzündungen und Phthisis bulbi (RUSSEL et al., 1956) sowie Adenome, Adenokarzinome, Melanome, Fibrome, Lymphangiome, granuläre Zellmyoblastome, Talgdrüsenhyperplasien oder Granulome (SPREADBROW u. HOFFMANN, 1980).

2.3.2 Infektiöse bovine Keratokonjunktivitis

Die infektiöse bovine Keratokonjunktivitis (IBK) ist die wichtigste Augenerkrankung des Rindes (BAPTISTA, 1979). Sie ist von großer wirtschaftlicher Bedeutung (JACKSON, 1953; THRIFT u. OVERFIELD, 1974; KILLINGER et al., 1977; SLATTER et al., 1982 b; DIETZ et al., 1983; BARTH et al., 1986). Sie ist weltweit verbreitet (WILCOX, 1968; BAPTISTA, 1979; MILLER u. FALES, 1984; PUNCH u. SLATTER, 1984; BROWN et al., 1998). Im deutschsprachigen Schrifttum wurde eine als Augenseuche der Rinder bezeichnete Erkrankung erstmals im Jahre 1884 von SIEDAMGROTZKI beschrieben. Nach WAGENER und MITSCHERLICH (1942) findet die „Kerato-Conjunctivitis infectiosa“ des Rindes zum ersten Mal in der Literatur Ende des 17. Jahrhunderts durch HUZARD und COQUET Erwähnung. Im englischsprachigen Raum gilt BILLINGS (1889) als Erstbeschreiber der

„Keratitis contagiosa“. Die IBK tritt v. a. in der warmen Jahreszeit auf (HUGHES u. PUGH, 1970; BEDFORD, 1976; SLATTER et al., 1982 a; WEBBER u. SELBY, 1981). Nach BALDWIN (1945) kommen sporadische Ausbrüche ganzjährig vor. Winterausbrüche werden von HUBBERT und HERMANN (1970) sowie PUGH und HUGHES (1972) beschrieben. Die Erkrankung wird vorwiegend bei Weiderindern beobachtet (BEDFORD, 1976; BAPTISTA, 1979), ist aber auch bei Stallhaltung möglich (BULLAN et al., 1972; HOFMANN, 1992). Erkrankungen treten bei Tieren aller Altersstufen auf (JACKSON, 1953; WILCOX, 1968; HUGHES u. PUGH, 1970; BEDFORD, 1976). Allerdings ist die Erkrankung bei Jungrindern mit einem Alter von bis zu zwei Jahren weiter verbreitet (BALDWIN, 1945; WEBBER u. SELBY, 1981; SLATTER et al., 1982 a). Ältere Tiere erkranken in der Regel weniger schwer (BEDFORD, 1976; PUNCH u. SLATTER, 1984; SCHMIDT, 1988). Nach HUGHES und PUGH (1970) ist der Schweregrad der klinischen Erscheinungen bei Kälbern und Adulten ähnlich. Betroffen sind Tiere aller Rassen (BALDWIN, 1945; JACKSON, 1953; SCHMIDT, 1988) und unabhängig vom Geschlecht (SCHMIDT, 1988). Nach Beobachtungen von THRIFT und OVERFIELD (1974) erkranken Bullen häufiger als weibliche Tiere. Nach JACKSON (1953) sind Hereford-Rinder am empfänglichsten und Angus Rinder erkranken am seltensten. Untersuchungen von CASPARI et al. (1980) zeigen, dass Rinder mit vollständig pigmentierten Augenlidern seltener an IBK erkranken als Tiere mit unvollständiger oder fehlender Pigmentierung. Diese Autoren beschreiben zudem eine Vererblichkeit der Lidpigmentation beim Hereford-Rind und raten, entsprechende Zuchtmaßnahmen zur Prophylaxe einzusetzen. Neuere Versuche haben zum Ziel, Gen-Marker für die IBK-Empfänglichkeit zu entwickeln. Diese sollen beim Design von Selektions- und Zuchtprogrammen zur Adaptation von Fleischrinderrassen an tropische Klimazonen berücksichtigt werden. Die Heretabilität ist nur gering und von polygenetischer Natur. Außerdem scheint es genetische Korrelationen zwischen der Empfänglichkeit für IBK und der Schlachtkörperqualität, der Gewichtszunahme und dem Befall mit Parasiten zu geben (GARCIA et al., 2010; ABDIRAHMAN, 2012; KIZILKAYA, 2013). Die Morbidität beträgt nach SCHMIDT (1988) 60 % und mehr, nach JACKSON (1953), BEDFORD (1976) und HOFMANN (1992) bis zu 80 % sowie nach BAPTISTA (1979) bis zu 90 %. Der am häufigsten als der mögliche Verursacher der IBK angesehene Erreger ist *Moraxella bovis* (HENSON u. GRUMBLES, 1960; WILCOX, 1968; PUGH u. HUGHES, 1975; KILLINGER et al., 1977; BAPTISTA, 1979; ABD EL-SAMEA et al., 1993; BROWN et al., 1998). Allerdings sagen nur SEVERIN et al. (1980), PUNCH und SLATTER (1984) sowie BARTH et al. (1988) aus, dass *Moraxella bovis* der Krankheitserreger ist und nicht nur zu sein scheint. *Moraxella bovis* ist ein gramnegatives, kurzes, plumpes Stäbchenbakterium mit abgerundeten Enden, das sich i. d. R. paarweise anordnet (PUGH et al., 1966; ARORA u. KILLINGER, 1976; SELBITZ, 1992). Es gehört zu der Familie der *Neisseriaceae* (SELBITZ, 1992). Es ist der einzige Erreger, der bezüglich der IBK die Koch-Henle-Postulate erfüllt (HENSON u. GRUMBLES, 1960). Diverse andere Erreger werden in Verbindung mit *Moraxella bovis* oder ohne eine solche beschrieben und ihre Beziehungen zur IBK untersucht. In diesem Zusammenhang am häufigsten genannt werden BHV-1 (ABINANTI u. PLUMER, 1961; PUGH et al., 1970; PUGH u. HUGHES, 1971) und verschiedene Mykoplasmenarten,

insbesondere *Mycoplasma bovoculi* (NICOLET et al., 1976; JACK et al., 1977; FRIIS u. PEDERSEN, 1979; KELLY et al., 1983; ROSENBUSCH, 1985; SCHÖTTKER-WEGNER et al., 1990). Weitere Erreger sind in Tabelle 1 aufgeführt. Eine Studie von ZBRUN et al. (2011) ergibt keinen Hinweis darauf, dass die Infektion mit BHV-1 eine prädisponierende Rolle beim Entstehen von IBK hat. ANGELOS et al. (2007) isolierten ein mit *Moraxella bovis* und *Moraxella ovis* nahe verwandtes Bakterium aus den Augen von an IBK erkrankten Jungrindern, dem sie den Namen *Moraxella bovoculi* gaben. O'CONNOR et al. (2012) fanden in Konjunktivaltupfern der von ihnen untersuchten Tierpopulation häufiger *Moraxella bovoculi* als *Moraxella bovis*. Ein Zusammenhang zwischen dem Nachweis von Moraxellen in gesunden Augen und dem nachfolgenden Auftreten von IBK konnte nicht festgestellt werden. Allerdings waren in klinisch erkrankten Augen häufiger Moraxellen nachweisbar als in gesunden. GALVÃO und ANGELOS (2010) wiesen *Moraxella bovoculi* bei einer Kuh mit Symptomen von IBK nach. Im Versuch von GOULD et al. (2013) gelang es nicht, in den mit *Moraxella bovoculi* inokulierten Augen Hornhautulzerationen hervorzurufen.

Tabelle 1: Weitere Erreger, die an der Entstehung der IBK beteiligt sein sollen

| Erreger | Autor |
|--|--|
| Rickettsien, <i>Rickettsia bovis</i> , Rickettsienähnliche | WAGENER u. MITSCHERLICH, 1942 DIETZ u. VOIGT, 1956 VOIGT u. DIETZ, 1962 ILLING, 1969 BULLAN et al., 1972 |
| Chlamydien | WEHR et al., 1980 DIETZ et al., 1983 DANIELS u. COLE, 1991 ZEHLE, 1992 |
| Neisserien oder Branhamellen | WILCOX, 1970 KELLY et al., 1983 YERUHAM et al., 2001 |
| Staphylokokken, Streptokokken | DEJA et al., 1987 TAKELE u. ZERIHUN, 2000 YERUHAM et al., 2001 |
| Adenoviren | WILCOX, 1969 ULBRICH, 1970 |
| Thelazien | PRANGE et al., 1968 SANDER, 1970 |
| Listerien | MORGAN, 1977 WEBER et al., 1999 |
| Acholeplasmen | KELLY et al., 1983 |
| <i>Arcanobacterium pyogenes</i> | TAKELE u. ZERIHUN, 2000 YERUHAM et al., 2001 |

| Erreger | Autor |
|--------------------------------|---|
| <i>Escherichia coli</i> | TAKELE u. ZERIHUN, 2000 YERUHAM et al., 2001 |
| <i>Pasteurella haemolytica</i> | TAKELE u. ZERIHUN, 2000 |
| <i>Proteus species</i> | TAKELE u. ZERIHUN, 2000 |

Moraxella bovis kann aus der Tränenflüssigkeit und dem Nasensekret isoliert werden (BARNER, 1952; JACKSON, 1953; HENSON u. GRUMBLES, 1960; HUBBERT u. HERMANN, 1970; PUGH u. HUGHES, 1971; PUGH u. McDONALD, 1986). Das Erregerreservoir stellen latent infizierte Tiere dar (SCHMIDT, 1988). Die Infektion erfolgt direkt von Tier zu Tier (JACKSON, 1953; SCHMIDT, 1988; HOFMANN, 1992) oder indirekt durch Kontakt mit kontaminierten Gegenständen (SCHMIDT, 1988). Eine große Rolle bei der Verbreitung innerhalb der Herde spielt die indirekte Übertragung durch Fliegen (*Musca domestica*, *Musca autumnalis*, *Stomoxys calcitrans*) (JACKSON, 1953; MILLER u. FALES, 1984; KOPECKY et al., 1986; SCHMIDT, 1988). Nach SCHMIDT (1988) sind kontaminierte Fliegen 24 Stunden, nach PUNCH und SLATTER (1984) bis zu drei Tage infektiös. Das Auftreten zusätzlich belastender Faktoren wie mechanische Irritation durch Staub, Grassamen oder hohes Gras, UV-Licht, Verletzungen, Parasiten (Thelazien), Allergisierung, Photosensibilisierung oder Vitamin-A-Mangel begünstigt das Entstehen von schweren Verlaufsformen (HUGHES u. PUGH, 1970; PUNCH u. SLATTER, 1984; SCHMIDT, 1988). Die Inkubationszeit umfasst einen Zeitraum von wenigen Tagen bis zu drei oder vier Wochen (JACKSON, 1953; BULLAN et al., 1972; HOFMANN, 1992). Meist erkrankt nur ein Auge (BALDWIN, 1945; WILCOX, 1968; PUNCH u. SLATTER, 1984). Die klinischen Symptome der IBK sind abhängig vom Schweregrad der Erkrankung recht unterschiedlich (SCHMIDT, 1988). Sie variieren nicht nur von Herde zu Herde sondern auch zwischen Individuen innerhalb einer Herde beträchtlich (BEDFORD, 1976). Die zuerst auftretenden Krankheitserscheinungen sind konjunktivale Hyperämie und Ödematisierung, Epiphora, Blepharospasmus und Photophobie (BEDFORD, 1976; PUNCH u. SLATTER, 1984; SCHMIDT, 1988; HOFMANN, 1992). Innerhalb von 48 Stunden erscheint im Hornhautzentrum ein oberflächliches Ulcus, das alsbald von einem ödematösen Hof umgeben wird. Diese Trübung kann sich über die gesamte Hornhaut ausbreiten (PUNCH u. SLATTER, 1984; SCHMIDT, 1988; HOFMANN, 1992). Die akuten Konjunktivitis-symptome und die Lakrimation klingen ab und das vorher katarrhalisch-muköse Exsudat wird eitrig. Gleichzeitig greifen abszessartige Einschmelzungsprozesse in der Hornhaut um sich (SCHMIDT, 1988). Nach wenigen Tagen sprossen von peripher Gefäße ein (oberflächlich und tief) und erzeugen eine massive pannoidale Vaskularisation („pink eye“) (SCHMIDT, 1988; HOFMANN, 1992). Nach BEDFORD (1976), PUNCH und SLATTER (1984) sowie WILLIAMS (2010) wird das Auge hoch schmerzhaft. Das Sehvermögen ist mehr oder weniger stark eingeschränkt bzw. nicht vorhanden (BEDFORD, 1976). Es können Hypopyon, Iridozyklitis und Keratokonus vorkommen. Die Ausbildung einer Descemetocoele ist möglich. Infolge davon kann sich - bei Eröffnung der vorderen Augenkammer - eine Panophthalmitis und aufsteigend eine

Meningitis mit Todesfolge entwickeln (BEDFORD, 1976; PUNCH u. SLATTER, 1984). Dies ist aber extrem selten (PUNCH u. SLATTER, 1984). ALEXANDER (2010) fand bei zwei Kälbern einen deutlichen Abfall des intraokulären Druckes zu Erkrankungsbeginn, der im Laufe der Heilung wieder anstieg. Ein geringerer, aber statistisch signifikanter Druckabfall war auch am kontralateralen Auge festzustellen. Weitere Untersuchungen sollen zeigen, ob die Messung des Augeninnendrucks ein nützlicher prognostischer Indikator für die Augengesundheit und den Behandlungserfolg sein könnte. Allgemeinstörungen, die bei IBK zu beobachten sind, sind Fieber (bei Infektion des Bulbus), Inappetenz, Ängstlichkeit, Kopfscheue und Erblindung (HOFMANN, 1992). Nach SCHMIDT (1988) fehlen schwere Allgemeinstörungen. Nach BULLAN (1972) kommt es auch bei der Ausbildung einer eitrigen Panophthalmitis nicht zu einer Erhöhung der Körpertemperatur. JACKSON (1953) teilt die IBK in Abhängigkeit von dem Schweregrad in fünf verschiedene Formen auf: akut, subakut, chronisch, perakut (explosionsartig) und Trägartiere. Alternativ dazu findet sich bei KILLINGER et al. (1976) ein Scoringsystem zur Beurteilung der durch die IBK verursachten Läsionen. Wird die IBK frühzeitig behandelt, so können die Augen innerhalb von sieben bis zehn Tagen vollständig abheilen. Wird keine Behandlung durchgeführt, dauert eine Abheilung meist mehrere Wochen oder sogar Monate. Bei vielen Tieren bleiben auf der Hornhaut Trübungsherde zurück, die die Sehfähigkeit meist nicht beeinflussen (BULLAN, 1972).

2.3.3 Erkrankungen der Orbita und des Augapfels

2.3.3.1 Veränderungen der Bulbusgröße

2.3.3.1.1 Anophthalmus

Unter Anophthalmus congenitus versteht man das vollständige Fehlen eines oder beider Augäpfel. Als Ursachen, die häufig unbekannt bleiben, kommen das Fehlen der Augenanlage, Entwicklungs- und Wachstumsstörungen des Bulbus sowie degenerative oder regressive Prozesse, die durch Umwelteinflüsse bedingt sind, in Frage. Beim Wiederkäuer ist bekannt, dass ein Vitamin-A-Mangel des Muttertieres zu Anophthalmie führt. Des Weiteren wird ein rezessiver Erbgang als Ursache angenommen (SCHMIDT, 1988). Laut ANONYM (1968) kommt die Anophthalmie nur beim Ferkel, nicht aber beim Kalb, im Zusammenhang mit einem Vitamin-A-Mangel vor. LEIPOLD und HUSTON (1968) führten Untersuchungen an Kälbern verschiedener Rassen durch, die an einem Anophthalmie-Microphthalmie-Syndrom litten. Ein Teil der Tiere wies weitere Missbildungen, insbesondere im kaudalen Bereich der Wirbelsäule inkl. Schwanzlosigkeit, auf. Die Autoren legen eine Klassifikation der Anophthalmie in primäre, sekundäre und degenerative Formen vor. Nach LAVACH (1990) ist die wahre Anophthalmie sehr selten, und ein hochgradiger Microphthalmus wird oft als Anophthalmus missgedeutet. MINTSCHEV (1942) berichtet von einem beidseitigen Anophthalmus congenitus bei einem Montafona-Kalb. Als Ursache nennt er die Kombination von elterlichen Letalfaktoren. JULIAN et al. (1960) beschreiben einen Fall von Anophthalmie beim Kalb. Die pathologische Untersuchung ergab zusätzlich krankhafte Befunde im Gehirn. Ein Kalb mit fehlenden Augäpfeln und Lidern, rudimentär vorhandenen Sehnerven sowie

weiteren Missbildungen im Bereich des Kopfes wurde KUNDU und PANDEY (1967) vorgestellt. Als Ursache vermuten sie Vitamin-A-Mangel und/oder subletale Gene. WALSER und PÜSCHNER (1971) führten Untersuchungen an zwei von fünf Braunviehkälbern durch, die wegen Fehlens der Augäpfel aufgefallen waren. Eines davon besaß ein klinisch gesundes Auge. Histologisch konnte kein Bulbusgewebe nachgewiesen werden. Aufgrund enger verwandtschaftlicher Beziehung von vier Kälbern halten die Autoren eine familiäre Häufung der Veränderung für denkbar. Eine Aussage über eine erbliche Genese ist jedoch nicht möglich. Exogene Noxen, die die Embryonalentwicklung hätten beeinflussen können, wurden nicht ermittelt. Das von SINGH (1990) vorgestellte Jersey-Kalb zeigte zusätzlich eine Schwanzmissbildung. SCHULZE et al. (2006) untersuchten vier Deutsche-Holstein-Kälber mit Anophthalmie-Microphthalmie-Syndrom. Zwei der Tiere hatten nachweislich eine Anophthalmie. Eine BVDV-Infektion und eine Störung der Vitamin A-Versorgung der Muttertiere wurde ausgeschlossen. Zusätzlich waren bei drei Kälbern Ventrikelseptumdefekte vorhanden. Ein syndromales Auftreten dieser Missbildungen wird vermutet. Ein Tier hatte keinen, ein zweites einen verkürzten Schwanz. Diese beiden Tiere werden dem Anophthalmie-Anurie-Komplex zugeordnet. Für eine Analyse der Erblichkeit lagen den Autoren keine ausreichenden Daten vor.

2.3.3.1.2 Microphthalmus

Als Microphthalmus bulbi wird jede angeborene Verkleinerung eines oder meist beider Augäpfel mit Anlage einer entsprechend kleinen Orbita bezeichnet. Das Auge erscheint in allen Teilen proportioniert, die Sehleistung ist aber meist eingeschränkt bzw. aufgehoben (SCHMIDT, 1988). Nach ROSENBERGER (1978) äußert sich die Microphthalmie in einem verhältnismäßig kleinen, mitunter sogar nur erbsen- bis bohngroßen, in der Tiefe der Orbita gelegenen Augapfel. Sie kommt ein- oder beidseits vor und ist i. d. R. vergesellschaftet mit Defekten am Sehnerv, kleiner Orbita und/oder Entropium. Beim Hereford-Rind ist die Microphthalmie Bestandteil des Enzephalomyopathie-Syndroms, das einen autosomal rezessiven Erbgang hat (SCHMIDT, 1988; LAVACH, 1990). Bei Guernsey- und HF-Kälbern wurde Microphthalmie im Zusammenhang mit Herz- und Schwanzmissbildungen beobachtet und eine Vererblichkeit angenommen (REBHUN, 1995). Beim Shorthorn kann Microphthalmus autosomal rezessiv vererbt werden (LAVACH, 1990).

2.3.3.1.3 Macrophthalmus

Unter einem Macrophthalmus versteht man einen abnorm vergrößerten, aber dennoch proportionierten Augapfel (SCHMIDT, 1988).

Nach REBHUN (1979a) nennt man einen vergrößerten Bulbus Buphthalmus. Angeborene Vergrößerungen des Augapfels sind das Resultat kongenitaler Glaukome, abnormer Kammerwinkel oder multipler Defekte. Erworbene Vergrößerungen des Augapfels sind durch intraokuläre Entzündungen exogener oder endogener Ursache bedingt. Unter Umständen sind diese so hochgradig, dass die Lidspalte nicht mehr vollständig geschlossen werden kann, was die Ausbildung einer Keratitis zur Folge hat. Nach SLATTER (1990) versteht man unter einem Buphthalmus die Vergrößerung des Bulbus aufgrund der Steigerung des intraokulären Druckes (Glaukom).

2.3.3.1.4 Glaukom, Hydrophthalmus

Angeborene Glaukome infolge von Missbildungen des Kammerwinkels sowie erworbene Glaukome nach schweren okulären Erkrankungen können auch beim Rind beobachtet werden (REBHUN, 1995). Nach ROSENBERGER (1978) sind Glaukome beim Rind meist sekundärer Art. MERTEL et al. (1996) liefern eine umfangreiche klinische und pathologische Studie einer HF-Kuh mit einem chronischen Glaukom. Diese war ihrem Besitzer ca. ein Jahr vor Beobachtungsbeginn mit einer Vergrößerung des linken Auges und einseitiger Blindheit aufgefallen. Bei Untersuchungen von ALEXANDER (2010) zur IBK hatte eine Kuh am erkrankten Auge einen deutlichen Anstieg des intraokulären Druckes, der sich nach Abheilung der Hornhautveränderungen wieder normalisierte. Als Ursache für den Druckanstieg vermutet der Autor die Behinderung des Kammerwasserabflusses durch Verlegung des Kammerwinkels mit Entzündungsprodukten.

ROSENBERGER (1978) beschreibt eine Zunahme des intraokulären Flüssigkeitsgehaltes, die mit einer Erweichung und Dehnung des Bulbus einhergeht (Hydrophthalmus). Dieser kann dabei bis zur doppelten Größe anschwellen. Die Ursachen sind wohl die gleichen wie beim Glaukom.

2.3.3.1.5 Zyklopie

Die Zyklopie ist Folge einer Hemmungsmisbildung im Bereich des Vorderdarmes. Man findet neben Malformationen der Gesichts- und Gehirnausbildung minderwertige, untereinander verwachsene Augäpfel, die Einäugigkeit vortäuschen. Als Reduplicatio bulbi wird die Verdoppelung eines Augapfels in einer gemeinsamen Orbita bezeichnet (SCHMIDT, 1988). CHAKRABORTI und GANGULI (1977) berichten von einem Kalb mit nur einem großen zentral gelegenen Auge (nur ein Augapfel). Der Kopf war annähernd kugelig, die Nasenlöcher fehlten, zwei lange, gestreckte Ohren waren in der üblichen Position vorhanden und der Unterkiefer länger als der Oberkiefer. VENU et al. (2001) beobachteten Ähnliches bei einem tot geborenen Jersey-Kreuzungskalb. SCHULZE und DISTL (2006) untersuchten ein Fleckviehkalb, bei dem sich zwei Augäpfel in einer gemeinsamen, in einer mittig gelegenen Orbita befanden. Ober- und Unterkiefer waren stark verkürzt, Nasenlöcher nicht vorhanden. Über der Augenhöhle lag eine breite, wulstige Erhebung. Weitere Missbildungen waren äußerlich nicht zu erkennen. Mutter und Vater des Tieres waren phänotypisch normal, IBR- und BVD-frei. Das Muttertier hatte 5 weitere Kälber, die alle unauffällig waren. Bei 8083 Nachkommen des Bullen traten keine derartigen Mißbildungen auf. Es wird vermutet, dass es zwischen Tag 17 und 19 der Trächtigkeit des Muttertieres zu einer Störung der Signalkaskade kam, die zur Trennung der beiden Augenanlagen führt. Die Ursachen für diese Störung können entweder teratogen oder genetisch sein. Erkrankungen des Muttertieres während der Trächtigkeit und die Aufnahme entsprechender Pflanzen waren nicht bekannt bzw. konnten ausgeschlossen werden. Daher wird eine erbliche Genese in diesem Fall angenommen (Inzuchtkoeffizient des Kalbes $F = 3,125 \%$).

2.3.3.1.6 Phthisis bulbi

Unter der Phthisis bulbi versteht man eine erworbene Verkleinerung des Augapfels, z. B. nach perforierenden Verletzungen, chronischen Uveitiden oder schweren Formen der infektiösen bovinen Keratokonjunktivitis (REBHUN, 1995).

2.3.3.2 Lage-, Stellungs- und Bewegungsanomalien

2.3.3.2.1 Enophthalmus

Die Rückverlagerung des Bulbus, der Enophthalmus, ist als Symptom einer Reihe von lokalen oder systemischen Krankheitszuständen, die Veränderungen des Orbitalinhaltes oder des Augapfels bewirken, zu sehen. Hierbei wären zu nennen:

- Raumvergrößerungen der Augenhöhle: Orbitafrakturen,
Schwund des retrobulbären Gewebes infolge
Kachexie oder Dehydratation,
- aktive Rückverlagerung des Bulbus: spastische Kontraktion des M. retractor bulbi bei
schmerzhaften Prozessen oder Tetanus,
- passives Zurücksinken des Bulbus: Lähmung der zervikalen Sympathikusbahn
(HORNER-Syndrom) und

angeborene oder erworbene Augapfelverkleinerungen (ROSENBERGER, 1978; SCHMIDT, 1988).

2.3.3.2.2 Exophthalmus

Nach ROSENBERGER (1978) beruht das abnorme Hervortreten eines oder beider Augäpfel beim Rind meist auf raumfordernden retrobulbären Prozessen (Ödeme, Hämatome, Phlegmonen, lymphadenotische Tumoren). Gelegentlich kann der Augapfel aber auch nach Verletzungen oder Überdehnungen seines Aufhängeapparates u. U. bis zur vollständigen Luxation aus der Lidspalte heraustreten. REBHUN (1979a) nennt als weitere Ursache die chronische Sinusitis maxillaris bzw. frontalis, begleitet von Osteomyelitis und Umbauvorgängen im Knochen. Die limbale Konjunktiva kann mit einer Pigmentation auf die erhöhte Exposition reagieren (REBHUN, 1979a). Ein bilateraler relativer Exophthalmus wurde bei verschiedenen Rinderrassen beobachtet. Er ist möglicherweise genetisch bedingt (LAVACH, 1990; REBHUN, 1995). ABSHAGEN et al. (1970) gelang es in Fütterungsversuchen, bei einem Teil der Versuchstiere beidseitigen Exophthalmus zu erzeugen, den er auf eine Störung der Schilddrüsenfunktion (M. BASEDOW) zurückführt. YERUHAM et al. (2002) beobachtete unilateralen Exophthalmus bei einer Kuh mit einem Hypophysenabszess.

2.3.3.2.3 Strabismus

Unter Strabismus versteht man beim Haustier die ein- oder beidseitige Abweichung der Sehachse von ihrer normalen Richtung. Dabei unterscheidet man das Schielen nach innen, außen, oben oder unten (Strabismus convergens, divergens, sursum vergens bzw. deorsum vergens) (SCHMIDT, 1988). Stellungsanomalien der Augen beim Rind sind seit dem späten 19. Jahrhundert bekannt (DEXLER, 1893). Die angeborene Form des Schielens wurde bei HF, Jersey und Shorthorn beobachtet. Bei den beiden letztgenannten Rassen tritt der Defekt

erst nach dem sechsten Lebensmonat bzw. nach dem ersten Kalben in Erscheinung (SCHMIDT, 1988). Beim Rind ist der Strabismus meist durch eine Lähmung der Augenmuskeln bzw. deren Nerven (Nn. oculomotorius, abducens, trochlearis), seltener durch raumfordernde Prozesse im Bereich der Orbita bedingt (ROSENBERGER, 1978). DISTL und SCHEIDER (1994) beobachteten bei Bestandsuntersuchungen zwei Highland Cattle-Vollgeschwister mit divergierendem unilateralem Schielen. Als Ursache des Defekts stellten sie eine Verschiebung der Ansatzstelle des M. rectus lateralis um 40° nach ventral fest. JULIAN (1975) berichtet von einem HF-Kalb, das bereits zum Zeitpunkt seiner Geburt eine Abweichung der Sehachsen nach temporal und ventral aufwies. Im Anschluss an die Euthanasie nahmen beide Augen eine physiologische Lage ein und waren leicht beweglich. Die pathologische Untersuchung ergab zusätzlich eine Meningozele, einen geringgradigen Hydrozephalus sowie einen kleinen Ventrikelseptumdefekt.

Beidseitiges, einwärts gerichtetes Schielen mit Hervortreten der Augäpfel aus der Augenhöhle (bilateral konvergierender Strabismus mit Exophthalmus; BCSE) kommt offenbar bei vielen Rinderrassen vor (SCHÜTZ-HÄNKE et al., 1979). Die Inzidenz beim Deutschen Braunvieh wird auf 0,9 % beim adulten Rind und auf 0,1 % bei Jungtieren geschätzt. Beim DSB scheint sie vergleichsweise höher und beim Deutschen Fleckvieh niedriger zu sein (MÖMKE u. DISTL, 2007). Als erstes Symptom der Erkrankung tritt eine Rotation der Sehachsen zur Medianen hin auf. Im weiteren Verlauf entwickelt sich der Exophthalmus. Die Krankheit verläuft i. d. R. progressiv und kann in hochgradigen Fällen zur Erblindung führen (GERST u. DISTL, 1998). VOGT und DISTL (2002) legen ein Bewertungsschema zur Einteilung der Erkrankung in vier Grade vor. Diese leiten sich ab von den im temporalen Augenwinkel sichtbaren Scleraanteilen, dem Ausmaß des Exophthalmus sowie Vorhandensein und Schweregrad von Epiphora. In der Vergangenheit wurden verschiedene Ursachen vermutet, neuere Untersuchungen beschäftigen sich eingehend mit der Vererblichkeit des Leidens. GÖRIG (1898) beobachtete bei einer Schlachtkuh hochgradigen Exophthalmus mit einer Konvergenz der Sehachsen. Aus dem zusätzlichen Vorhandensein einer hühnereigroßen Struma sowie einer Rechtsherzhypertrophie schließt er, dass es sich hier um einen Fall von Morbus basedowii handelt. MILES (1932) beobachtete eine neun Monate alte Färse, die seit ihrer Geburt BCSE aufwies. SCHÜTZ-HÄNKE et al. (1979) kommen anhand ihrer pathomorphologischen Untersuchungen an Schwarzbunten Rindern zu dem Schluss, dass es sich um ein angeborenes Leiden handelt, das auf einer zentral bedingten relativen motorischen Insuffizienz der vom N. abducens innervierten Augenmuskeln beruht. DISTL et al. (1991) untersuchten die Erbllichkeit von BCSE beim Deutschen Braunvieh. Sie ermittelten die Beteiligung eines Einzelgens mit intermediärer Genwirkung. Die von ihnen analysierten Pedigrees zeigten, dass der BCSE über die weiblichen Tiere der Herde weitergegeben wurde. Nach Untersuchungen von GERST und DISTL (1998) an Deutschen Schwarzbunten, Fleckvieh und Deutschem Braunvieh wird das Defektallel vorwiegend innerhalb von Kuhfamilien und Herden verbreitet. Die Verbreitung über Besamungsbullen erscheint nach ihren Untersuchungen nur in sehr begrenztem Umfang möglich. Konvergierender Strabismus mit Exophthalmus wurde auch beim Jersey-Rind beschrieben. Hier liegt diesem Leiden ein

autosomal rezessiver Erbgang zugrunde (SEVERIN et al., 1980; LAVACH, 1990). HOLMES und YOUNG (1957) beschreiben die Erkrankung beim Shorthorn.

2.3.3.2.4 Nystagmus

Unter Nystagmus versteht man schnell aufeinanderfolgende, unwillkürliche, rhythmische Bewegungen beider Augäpfel. Variationen bezüglich Richtung (horizontal, vertikal, diagonal, rotatorisch), Frequenz, Amplitude und Rhythmus (pendelnd, ruck-, stoßartig) sind möglich (SCHMIDT, 1988). McCONNON et al. (1983) beobachteten pendelnden Nystagmus bei HF- und Jersey-Rindern. Bei zwei Tieren begann dieser kurz nach der Geburt, bei den restlichen konnte der Beginn nicht ermittelt werden. Die Augenbewegungen setzten sich üblicherweise aus einer Variation von horizontalen, vertikalen oder rotatorischen Bögen zusammen, gelegentlich bewegten sie sich auch in kleinen Ovalen. Bei manchen Tieren hörten die Schwingungen nach einem Blinzeln oder einer Augenbewegung kurz auf, setzten sich danach aber unverändert fort. Andere Rinder zeigten eine Verstärkung der Amplitude bei Stress. Die Bulbusbewegungen schienen das Sehvermögen der Tiere nicht sehr zu beeinträchtigen. Es konnten keine weiteren physischen oder neurologischen Befunde an den Tieren erhoben werden. Nach LAVACH (1990) ist Nystagmus auch beim Guernsey, Shorthorn und Ayrshire zu finden. Er kann zeitlebens beobachtet werden (LAVACH, 1990; REBHUN, 1995). Die erworbene Form findet man als Dunkelnystagmus bei Rindern in schlecht beleuchteten Ställen oder als Symptom bei einer Reihe von Vergiftungen, Gehirnerkrankungen oder -verletzungen und bei Stoffwechselstörungen (SCHMIDT, 1988). Nach ROSENBERGER (1978) kann Nystagmus bei Hochleistungskühen Ausdruck einer latenten Tetanie oder Hypokalzämie sein. STÖBER und SCHOLZ (2002) zufolge tritt Nystagmus meist als Begleiterscheinung von zentralnervösen Störungen (z. B. Weidetetanie, nervöse Ketose, Bleivergiftung), aber mitunter auch bei gesund erscheinenden Rindern auf.

2.3.3.3 Weitere Erkrankungen

2.3.3.3.1 Verletzungen

Es werden Prellungen, Orbitafrakturen und retrobulbäre Blutungen beschrieben (SCHMIDT, 1988).

Nach ROSENBERGER (1978) gehen Wunden im Bereich der Orbita i. d. R. mit Verletzungen der Augenlider, der Hornhaut und gelegentlich der inneren Teile des Auges einher. In besonders schwerwiegenden Fällen können die Strukturen in diesem Bereich völlig zerstört werden. Auch kann es zu Lageveränderungen des Bulbus kommen. Die Ursachen finden sich meist in Transportunfällen, Hornstößen oder Stacheldrahttrissen. Zudem bieten solche Verletzungen ideale Voraussetzungen für eine Sekundärinfektion.

2.3.3.3.2 Entzündungen

Die Entzündung oder Infektion des fett- und bindegewebsreichen Orbitalinhaltes wird als Orbitalphlegmone (Cellulitis orbitae) bezeichnet. Für die Entstehung eines solchen Entzündungsprozesses sind beim Rind meist aus Konjunktiva oder Maulhöhle eingewanderte Fremdkörper (SCHMIDT, 1988) oder punktförmige Wunden bzw. Zerreißen der Lider oder der Konjunktiva (REBHUN, 1979a) verantwortlich.

Der retrobulbäre Abszess ist durch eine Entzündung der Orbita mit Gewebsnekrosen und Eiteransammlung gekennzeichnet, die aus einer chronischen Entzündung des Orbitalinhaltes hervorgeht (SCHMIDT, 1988; REBHUN, 1995).

Die eitrige Entzündung des gesamten Bulbus (Panophthalmie) stellt die gefährlichste Komplikation vieler entzündlich-infizierter Augenleiden dar. Die häufigsten Ursachen der Panophthalmie sind exogener Art. Sie kann aber auch endogen oder als Folge eines hochgradigen Exophthalmus entstehen (ROSENBERGER, 1978).

2.3.3.3.3 Neubildungen

Primäre Augentumoren entstehen vorrangig aus dem Pigmentgewebe, dem Ziliarkörper, der Choroidea und der Retina. Der häufigste sekundäre Augentumor des Rindes ist das Lymphosarkom. Karzinome entstammen im Zusammenhang mit dem Cancer Eye häufiger den extraokulären Strukturen (SCHMIDT, 1988).

RUGGLES et al. (1987) diagnostizierten ein Lymphangiosarkom im Bereich des Limbus bei einer achtjährigen HF-Kuh.

SPRADBROW et al. (1985) fanden bei ihren Untersuchungen an Schlachtrindern u. a. Papillome und ein Hämangiosarkom am bzw. im Auge.

Der häufigste orbitale Tumor beim Rind ist das Lymphosarkom, das sich im Rahmen der bovinen Leukose entwickeln kann. Es kommt ein- oder beidseitig vor und verursacht einen progressiven Exophthalmus mit entsprechenden Folgeerscheinungen (REBHUN, 1979a). MALATESTINIC (2003) beschreibt u. a. die okulären Symptome einer 4-jährigen HF-Kuh im Endstadium der enzootischen bovinen Leukose. Das Tier hatte einen hochgradigen bilateralen Exophthalmus mit Mydriasis, Amaurosis und Expositionskeratitis. Im Gegensatz dazu stellen BRAUN et al. (2011) ein 2,8 Jahre altes Braunviehrind vor, bei dem sporadische Leukose mit multizentrischem Verteilungsmuster diagnostiziert wurde. Die vorherrschenden Symptome waren Enophthalmus, stark geschwollene, gerötete und vorgestülpte Konjunktiven und Nickhaut sowie Tränenfluss. Das Allgemeinbefinden war geringgradig gestört, diverse Körperlymphknoten vergrößert. Grundlage der konjunktivalen Schwellungen waren ineinanderfließende knotige Gewebszubildungen, die sich histologisch als knotige bis diffuse Lymphoblasteninfiltrate darstellten. Das periorbitale lymphatische Gewebe war nicht betroffen.

Plattenepithelkarzinome sowie Karzinome, die ihren Ursprung im respiratorischen Epithel hatten, wurden in einer orbitalen Lokalisation beschrieben (REBHUN, 1995).

REIS et al. (2007) stellt eine 12-jährige Simmentaler-Kuh vor, die mit einseitigem Exophthalmus und einer weißen, unregelmäßig geformten Masse in der Orbita auffiel. Die klinische Diagnose Neoplasie wurde durch mikroskopische und immunhistochemische Untersuchung präzisiert. Es handelte sich hier um ein orbitales (retrobulbäres) anaplastisches Meningiom.

2.3.3.3.4 Sonstige

Hin und wieder ist beim Rind ein Prolaps von orbitalem Fettgewebe in den episcleralen Raum zu beobachten. Dies kann angeboren sein oder wird als Folge abnormaler Funktion der

Augenmuskeln, retrobulbärer Raumeinengungen oder traumatischer Einwirkungen erklärt (SCHMIDT, 1988).

Bei einem Simmentaler-Kalb wurde zusammen mit Exophthalmus, Nickhautvorfall und Epiphora ein subkonjunktivales Emphysem beschrieben (WHITTAKER et al., 1999).

2.3.4 Erkrankungen der Augenlider

2.3.4.1 Stellungsanomalien

2.3.4.1.1 Entropium

Nach ROSENBERGER (1978) und WHITTAKER et al. (1999) sind Einstülpungen des Lidrandes nach innen beim Rind äußerst selten. Je nach Ursache derselben kann man verschiedene Arten des Entropiums unterscheiden: Entropium spasticum (dauerhafte Kontraktion des M. orbicularis oculi), Entropium bulbare (Verkleinerung des Bulbus) oder Entropium cicatriceum (Lidrandschädigung). Durch die daraus resultierende Dauerreizung entstehen i. d. R. ausgeprägte Entzündungen der Hornhaut und Bindehaut (ROSENBERGER, 1978). LEUTHOLD (1961) beobachtete bei drei Simmentaler Zuchtstieren ein- bzw. beidseitige spastische Entropien, vergesellschaftet mit Hornhautulzera, die er auf Waschungen mit Seifenlauge einige Wochen zuvor zurückführte. Er schloss eine zusätzliche genetische Prädisposition nicht aus. EISENMENGER und GLAWISCHNIG (1964) berichten von einem Fleckvieh-Zuchtstier, der ein beidseitiges Entropium spasticum mit cornealen Begleiterscheinungen aufwies, das erfolgreich behandelt werden konnte. THIER und BAY (1965) untersuchten einige Höhenfleckviehbullen mit einer Einrollung des Unterlides und variablen Reaktionen des äußeren Auges. Nach Recherchen im Pedigree von vier Bullen ziehen sie eine erbliche Genese in Betracht.

2.3.4.1.2 Ektropium

Nach ROSENBERGER (1978) kommt eine Ausstülpung des Lidrandes beim Rind wesentlich seltener vor als das Entropium und ist nur als Schönheitsfehler anzusehen.

2.3.4.1.3 Ptosis

Das einseitige Herabsinken des oberen Augenlides (Ptosis) kann entweder rein mechanisch bedingt sein (Bluterguss, Tumor o. Ä.) oder es beruht auf einer Lähmung des N. oculomotorius bzw. des N. facialis. In den beiden letzteren Fällen zeigen die Tiere noch weitere Ausfallserscheinungen im jeweiligen Innervationsgebiet. Die beidseitige Ptosis findet sich als Symptom im Verlauf vieler komatöser Allgemeinerkrankungen und nach der Verabreichung bestimmter Arzneimittel (ROSENBERGER, 1978).

2.3.4.2 Weitere Erkrankungen

2.3.4.2.1 Trauma

Verletzungen der Augenlider können durch Hornstoß, Schläge oder Unfälle anderer Art hervorgerufen werden (REBHUN, 1995).

Gelegentlich können auch Verätzungen, Verbrennungen oder Erfrierungen im Bereich der Lider beobachtet werden. Dann ist die Lidhaut aber meist zusammen mit anderen Hautbereichen betroffen (ROSENBERGER, 1978).

2.3.4.2.2 Blepharitis

Isolierte Entzündungen der Augenlider beim Rind sind in der Regel traumatisch bedingt. Diese Läsionen gehen je nach Fall mit verschieden stark ausgeprägten Exkoriationen oder Zusammenhangstrennungen der Haut bzw. des Lidrandes einher (ROSENBERGER, 1978). Das betroffene Lid kann hochgradig anschwellen, da beim Rind die Haut der Augenlider eine hohe Gewebselastizität besitzt (REBHUN, 1995).

Nach SEVERIN et al. (1980) werden einfache Lidentzündungen durch irritierende Pflanzenöle, Pollen, Parasiten, Bakterien, Pilze, Sonnenstrahlung und selbst beigebrachte Wunden verursacht.

Vereinzelt liegt einer Blepharitis die eitrige Einschmelzung einer Lidranddrüse zugrunde (sog. Gerstenkorn, Hordeolum) (ROSENBERGER, 1978).

GALVÃO und ANGELOS (2010) berichten von Kühen mit z. T. hochgradigen Schwellungen der Lider, profusem Tränenfluss und großen ulzerativen Läsionen in Lidhaut und palpebraler Konjunktiva. Betroffen war meist das Unterlid einer Seite. Die entnommenen Biopate ergaben subakute ulzerative und eitrig-blepharitische und Konjunktivitiden. Es wurden verschiedene Keime nachgewiesen, bei einer Kuh (die einzige mit klinischen Erscheinungen einer IBK) auch *Moraxella bovoculi*.

2.3.4.2.3 Sonstige

Nach GELATT et al. (1976) kommen Kolobome der Augenlider beim Rind nur sehr selten vor.

YOUSSEF et al. (1993) beobachteten bei vier Kälbern subkonjunktivale Abszesse an der palpebralen Seite der Nickhaut.

Im Rahmen der Urtikaria schwillt die Unterhaut der Lider häufig erheblich an (ROSENBERGER, 1978).

Die Unfähigkeit, die Lidspalte vollständig zu schließen (Lagophthalmus), kann einerseits auf einer Vergrößerung des Bulbus oder einem Exophthalmus beruhen, andererseits auf einer Lähmung des N. facialis oder des Ramus ophthalmicus des N. trigeminus (ebenfalls weitere Ausfallserscheinungen im Innervationsgebiet) (ROSENBERGER, 1978).

Unter einer Trichiasis versteht man die permanente Stellungsänderung einzelner oder mehrerer normal angelegter Wimpern. Diese entsteht i. d. R. durch Narbenbildungen am Lidrand. Die Zilien können ein- oder auswärts gedreht sein, allerdings verursachen nur die Ersteren weitere Schäden am Auge. Als Distichiasis wird eine zusätzliche Reihe feinsten Härchen bezeichnet, die am inneren Lidrand aus den Öffnungen der MEIBOHM'schen Drüsen entspringen. Ektopische Zilien sind Haare, die mit einer eigenen Haarbalgdrüse ausgestattet sind und in verschiedenen Bereichen der Bindehaut anzutreffen sind (SCHMIDT, 1988). Durch die genannten Anomalien können mehr oder weniger starke chronische Reizungen der Hornhaut verursacht werden (ROSENBERGER, 1978).

An den Lidern kommen gelegentlich Papillome, Melanome oder Sarkome vor. Diese lassen sich oft nur histologisch von karzinomatösen Veränderungen unterscheiden (ROSENBERGER, 1978). Karzinome der MEIBOHM'schen Drüsen sind beim Rind sehr selten. Die pathomorphologische Untersuchung ist entscheidend für die Diagnosestellung (GOKHAN et al., 2010; AYDOĞAN et al., 2012).

2.3.5 Erkrankungen des Tränenapparates

Nach WHITTAKER et al. (1999) ist das pathologische Tränenträufeln, Epiphora, die beim Nutztier am häufigsten anzutreffende Erkrankung des Tränenapparates. Es entsteht üblicherweise sekundär durch Irritationen des Auges, die die Tränenproduktion erhöhen.

Überzählige Puncta lacriminalia wurden beim Schweizer Braunvieh und HF beschrieben (HEIDER et al., 1975).

McLAUGHLIN et al. (1985) beschreiben eine Anomalie des Tränengangs bei einem HF-Jungbullen. Am linken Auge öffnete sich der Tränengang unter dem medialen Kantus in die Außenhaut. Tränen- und Spülflüssigkeit flossen über die Wange ab. Rechts trat die entsprechende Flüssigkeit aus dem Nasenloch aus. An beiden Augen erschien der obere Tränenpunkt normal, der untere fehlte rechts und war links dupliziert.

WILKIE und RINGS (1990) diagnostizierten bei einem HF-Jungbullen eine angeborene Missbildung des Tränennasenganges, die sekundär durch entzündliche Veränderungen verkompliziert wurde.

BRAUN et al. (2012) fanden bei einem 5-jährigen Brown-Swiss-Bullen mit therapieresistentem mukopurulenten Augenausfluss beidseitige Tränenfisteln medial der Augenwinkel. Da ein Jahr später bei vier mit dem Bullen verwandten weiblichen Tieren dieselbe Diagnose gestellt werden konnte, vermuten die Autoren einen autosomal rezessiven Erbgang.

LAVACH (1990) erwähnt ektopisches Tränendrüsengewebe, das in Konjunktiva, am Limbus, im Ziliarkörper und an der Irisbasis gefunden werden kann.

2.3.6 Erkrankungen der Bindehaut und der Hornhaut

2.3.6.1 Angeborene Anomalien

Dermoide, d. h. Inseln behaarter Haut, können sowohl im Bereich der Konjunktiva als auch der Cornea beobachtet werden (REBHUN, 1995). Sie sind entweder erblich bedingt oder beruhen auf Schädigungen der Frucht während der pränatalen Entwicklung (ROSENBERGER, 1978). Sie enthalten verhornendes Plattenepithel, Haarfollikel, intraepitheliale, verhornende Zysten sowie variable Anteile an Fett (ANONYM, 1968; SEVERIN et al., 1980). Ein signifikant erhöhtes Risiko zur Ausbildung dieser Anomalie gibt es nach PRIESTER (1972) beim Shorthorn. FEIST und TREFZ (2011) berichten von okulären Dermoiden bei einem Deutsch-Fleckvieh-Kalb, die sich im Rahmen der histologischen Untersuchung als entzündlich alterierte kollagene Hamartome (kollagene Naevi) darstellten. BARKYOUUMB und LEIPOLD (1984) halten einen einfachen rezessiven

oder polygenetischen Erbgang beim Hereford-Rind für möglich. Als bevorzugte Lokalisationen stellten sie den ventrolateralen Limbus, die Nickhaut, den nasalen Kanthus, die Augenlider und die Konjunktiva fest. ISMAIL (1993) fand in Rahmen seiner Untersuchungen unilateral und konjunktival sowie bilateral im Bereich des Limbus angesiedelte Dermoide (mit variablem Übergriff auf die Cornea). TIWARI und SHARDA (1993) beobachteten ebenfalls ein Dermoid am Limbus. MAKHDOOMI und SUDHAN (1994) berichten von einem Jersey-Kalb mit beidseitigen Hautinseln an der Nickhaut mit Übergriff auf den Limbus. YERUHAM et al. (2002) ermittelten in ihrer Studie vier verschiedene Formen von Dermoiden mit einer Inzidenz von 0,002 %. Laut CASTRO et al. (2006) kommen okuläre Dermoide beim Rind mit einer Häufigkeit von 0,002 % bis 0,005 % vor. Sie wurden bei 22 Rinderrassen beschrieben, allerdings überwiegen Berichte vom Hereford-Rind. BRUDENALL et al. (2008) operierten ein Angus x Hereford-Kalb mit bilateralen corneo-konjunktivalen Dermoiden. Im Exstirpat fanden sie bei der histologischen Untersuchung zusätzlich ektopisches Tränendrüsenewebe. Das Tier hatte außerdem nasale Choriostome.

ROSENBERGER (1955) wurden Kälber von Schwarzbunten Niederungsrindern vorgestellt, die seit oder kurz nach der Geburt beidseitige, hochgradige Hornhauttrübungen aufwiesen. Diese waren gleichmäßig, milchig und nicht progressiv. Die Tiere hatten ein begrenztes Sehvermögen und keine weiteren pathologischen Veränderungen. Ein rezessiver, nicht geschlechtsgebundener Erbgang wurde ermittelt. Histologische Untersuchungen, die von COHRS (1955) an diesen Augen durchgeführt wurden, ergaben als Ursache der erbbedingten Hornhauttrübung beim Rind ein Propriaödem. DEAS (1959) konnte ähnliche Erkenntnisse bei HF-Rindern in England gewinnen. Allerdings zeigten diese mit zunehmendem Alter eine Intensivierung der Trübung. PRIESTER (1972) fand entsprechende Veränderungen beim Hereford und beim Aberdeen Angus. Nach STÖBER und SCHOLZ (2002) kommt diese Missbildung beim HF-, Hereford-, Aberdeen-Angus- und polnischen Rotbunt-Rind als einfach autosomal-rezessiver Defekt sowie bei einer schweizerischen Rinderrasse vermutlich autosomal-dominant mit variabler Penetranz vor. Bei den betroffenen Kälbern ist eine symmetrische, diffus-milchige Trübung und gelegentlich eine leichte Vorwölbung der Hornhaut beider Augen zu beobachten. Die Beeinträchtigung des Sehvermögens nimmt mit der Zeit zu, der Pupillarreflex ist erhalten.

HOLZHAUER und VOS (2009) untersuchten Kälber mit beidseitigen angeborenen Hornhauttrübungen. Die Augen waren von abweichender Gestalt, mehr cranial als normaliter, die Hornhaut hatte einen leichten blau-weißlichen Schimmer und es war eine geringgradige Konjunktivitis vorhanden. Keines der Tiere wies einen Blepharospasmus auf und der Fluoreszein-Test war ausnahmslos negativ. Das Sehvermögen war erhalten. Pathologische Untersuchung von zwei Kälbern ergab eine periphere Gefäßeinsprossung und eine zentrale Infiltration der Cornea mit neutrophilen Granulozyten. Untersuchungen auf *Moraxella* und *Mycoplasma* species sowie BVDV ergaben ein negatives Ergebnis. Nur bei einem Tier wurden BVDV-Antikörper nachgewiesen, die PCR Untersuchung war negativ. Der Vorbericht ergab, dass die Muttertiere der betroffenen Kälber sich alle im dritten Trächtigkeitsdrittel befanden, als in den entsprechenden Herden die Blauzungkrankheit

eingetragen wurde. Die PCR auf Blauzungenvirus war bei neun von zehn Kälbern positiv. Die Autoren führen das Hornhautödem auf eine intrauterine Infektion der Kälber mit dem Blauzungenvirus in Kombination mit der Aufnahme großer Mengen maternalen Antikörper aus dem Kolostrum und eine dadurch bedingte Einlagerung von Antigen-Antikörperkomplexen in Prädilektionsstellen des Virus, u. a. die Augen, zurück.

Nach ROSENBERGER (1978) kommt bei neugeborenen Kälbern gelegentlich eine dreieckige Fortsetzung der Konjunktivalschleimhaut auf die Cornea, das sog. Flügelfell (Pterygium), vor. Die Ursache der Missbildung ist unbekannt.

2.3.6.2 Entzündungen (außer IBK)

2.3.6.2.1 Bindehaut

ROSENBERGER (1978) unterscheidet vier verschiedene Formen der Bindehautentzündung, die verschiedene Ursachen haben: Conjunctivitis catarrhalis (Trauma, Fremdkörper, Parasiten, Urtikaria, Heuschnupfen), Conjunctivitis purulenta (Blenorrhoe; Infektion mit spezifischen Keimen), Conjunctivitis diphtheroidea (selten, als Komplikation der Stomatitis diphtheroidea) und Conjunctivitis follicularis (Ursache ungeklärt). Entzündungen der Bindehaut äußern sich klinisch in konjunktivaler Hyperämie und Ödem, Schmerz und Augenausfluss (SEVERIN et al., 1980).

Fremdkörper, i. d. R. Pflanzenmaterial, rufen u. U. persistierende, ein- oder beidseitige Konjunktivitiden hervor, die sich durch Epiphora, Blepharospasmus und konjunktivale Hyperämie darstellen. In nicht beachteten Fällen ist die Entwicklung eines Hornhautgeschwürs möglich. Auch corneale Fremdkörper, bestehend aus Pflanzenmaterial, kommen vor (REBHUN, 1995). HUDSON et al. (2006) beschreiben einen Ausbruch von Blepharospasmus, Epiphora, Chemosis und konjunktivaler Hyperämie in einer Mutterkuhherde. Es erkrankten 38 % der Tiere. Die Ursache der Symptome waren Samen der Tauben Trispe, die sich in verschiedenen Lokalisationen im Konjunktivalsack befanden. Sie gelangten aus dem Futter (Heulage) dorthin. Nach Verfütterung dieser Charge der Heulage traten keine weiteren Fälle mehr auf.

Bei in der Nähe eines blühenden Baumwollfeldes weidenden Rindern wurde eine allergische Konjunktivitis beobachtet (SEVERIN et al., 1980).

Pasteurellen und andere Bakterien können beim Rind mukopurulente Konjunktivitiden hervorrufen (REBHUN, 1995).

Kälber mit respiratorischen Erkrankungen, die durch *Haemophilus somnus* verursacht werden, können ebenfalls Bindehautentzündungen aufweisen (REBHUN, 1995).

Mykoplasmen und Ureoplasmen wurden aus Herden mit epidemisch verlaufenden Konjunktivitiserscheinungen isoliert (REBHUN, 1995).

SAMANTARAY et al. (1995) fanden in Konjunktivalabstrichen erkrankter Rinder Bakterien der Gattungen *Streptococcus*, *Moraxella*, *Neisseria*, *Listeria* und *Staphylococcus*.

Außer den o. g. Erregern sind laut STÖBER und SCHOLZ (2002) bei den infektiös bedingten Konjunktivitiden differentialdiagnostisch noch IBR, BKF, BVD sowie Rinderpest in Betracht zu ziehen.

Parasitäre Konjunktivitiden, hervorgerufen durch *Thelazia skrjabini* und *Thelazia gulosa*, kommen in einigen Regionen Nordamerikas und auf anderen Kontinenten vor (SEVERIN et al., 1980; REBHUN, 1995). HIEPE et al. (1968) gelang der Nachweis der o. g. Erreger in Augen von Schlachtrindern aus Berlin-Brandenburg und Mecklenburg-Vorpommern. Sie fanden die Thelazien gewöhnlich im Anfangsteil des Tränennasenganges und bei stärkerem Befall auch im Konjunktivalsack sowie an der Unterseite der Nickhaut. LADOUCEUR und KAZACOS (1981) stellten als bevorzugten Sitz der Erreger den Ausführungsgang der Nickhautdrüse und ebenfalls die Unterseite der Nickhaut fest. Sie konnten bis auf eine Dilatation und Entzündung des vorgenannten Ganges keine weiteren Krankheitssymptome beobachten.

2.3.6.2.2 Hornhaut

ROSENBERGER (1978) teilt die Hornhautentzündungen nach ihrer Lokalisation (Keratitis superficialis, interstitialis/parenchymatosa, posterior), nach dem Charakter der Entzündung (Keratitis nonpurulenta, purulenta) und nach den Ursachen (nichtinfektiös, infektiös; exogen, endogen) ein. Als Sonderformen erwähnt er die Keratitis pannosa, das Hornhautgeschwür und die Keratomalazie. Klinisch äußern sich Entzündungen der Hornhaut in Transparenzverlust, Vaskularisation, Pigmentation, limbaler Gefäßinjektion, Veränderung der Kontur und zellulären Ablagerungen im Kammerwasser (SEVERIN et al., 1980).

Keratitis entstehen auch sekundär im Rahmen von orbitalen, bulbären oder neurologischen Erkrankungen der Augenlider, wenn der Schutz des cornealen Tränenfilms nicht mehr gegeben ist und sich durch die Austrocknung der Hornhaut eine Nekrose des Epithels und weitergehend des Stromas entwickelt. Es entstehen tiefe, langsam heilende Hornhautgeschwüre (REBHUN, 1995).

Interstitielle Keratitis werden gelegentlich bei Rindern mit Uveitiden beobachtet, die mit Septikämien, Endotoxämien oder BKF assoziiert sind (REBHUN, 1995).

Intrastromale Hornhautabszesse wurden bei Rindern, die an der neurologischen Form der Listeriose erkrankt waren, beobachtet (REBHUN, 1995). ISMAIL et al. (1993) fanden stromale Corneaabszesse bei 3,68 % der von ihnen untersuchten Hornhautveränderungen. 50 % davon trafen sie bei HF-Kälbern an. Die Abszesse stellen sich zuerst als gelbliche, runde oder ovale Trübungen bei intaktem Hornhautepithel dar, die von Photophobie, Tränenfluss und Blepharospasmus begleitet werden. Es folgen oberflächliche und tiefe Vaskularisation sowie in Assoziation eine Uveitis. Die Abszesse können sowohl nach außen als auch nach innen durchbrechen. Die Ausbildung einer Panophthalmie ist möglich. Bei einigen der Fälle wurde ein Fremdkörper isoliert. Die Ausheilung unkomplizierter Fälle dauert mindestens zwei bis vier Wochen. Endzustand ist eine Vernarbung im Bereich des ehemaligen Abszesses.

2.3.6.3 Weitere Erkrankungen

2.3.6.3.1 Traumen

REBHUN (1995) beschreibt Abrasionen, Zerreißen und Ulzera der Hornhaut aufgrund diverser traumatischer Insulte, die sich üblicherweise durch Sekundärinfektionen

verkomplizieren. Die Tiere zeigen plötzlich Lichtscheue, Tränenfluss, Blepharospasmus, erhebliche örtliche Schmerzhaftigkeit und je nach Schweregrad Austritt von Kammerwasser, Iris- oder sogar Linsenprolaps (ROSENBERGER, 1978). CLEMENTE und CLEMENTE (1977) beschreiben die Diagnose und Therapie perforierender Hornhautverletzungen beim Rind, die ihrer Meinung nach meist durch Hornstoß verursacht werden.

Kälber von Erstkalbinnen können während der Geburt okuläre Traumen erleiden. Es wurden Hornhauterosionen und subkonjunktivale Blutungen beobachtet (SEVERIN et al., 1980). JOYCE (1977) zeigt subkonjunktivale Blutungen bei einem neugeborenen Kalb, die aus einem Geburtstrauma resultieren. VESTRE et al. (1978) berichten von subkonjunktivalen Blutungen bei einem Kalb, die die Autoren ebenfalls auf ein Trauma während der Geburt zurückführen. Das Tier hatte zusätzlich eine Hornhauterosion am linken Auge. Nach SCHMIDT (1988) entstehen episclerale subkonjunktivale Blutungen neben hämorrhagischen Diathesen bei Koagulopathien v. a. durch Traumen verschiedener Art. So können sie Zeichen stärkerer Gewalteinwirkungen nicht nur auf das Auge sondern auch auf den Kopf oder den übrigen Tierkörper (Hals, Rumpf, Thorax, Nachhand) sein. Sie treten nicht selten erst Tage nach der Gewalteinwirkung auf und könnten Anzeichen größerer Stauungsblutungen der V. jugularis darstellen, die durch Einwirkung eines Traumas oder durch Kompression der Brust- oder Bauchhöhle entstehen und sich in der Folge unter der Conjunctiva bulbi verbreiten. Nach SLATTER (1990) kommen subkonjunktivale Hämorrhagien relativ häufig vor. Flächige Blutungen sind üblicherweise traumatischen Ursprungs, während Ekchymosen bei vielen schweren, akuten, systemischen Entzündungen, Septikämien oder Gerinnungsstörungen auftreten.

2.3.6.3.2 Neoplasien (außer Plattenepithelkarzinom)

Selten können Lymphosarkome der Konjunktiva gefunden werden, die sich als diffuse, feste Schwellung darstellen. Sie können sich gelegentlich auch in der Hornhaut ansiedeln (REBHUN, 1995).

Lymphangiosarkome wurden als Ursache von corneoscleralen Neoplasien bei HF-Rindern angesehen (REBHUN, 1995).

2.3.7 Erkrankungen der Aderhaut und der vorderen Augenkammer

2.3.7.1 Angeborene Anomalien

Heterochromia iridis ist eine der häufigsten angeborenen Veränderungen der Aderhaut. Sie ist assoziiert mit Albinismus bzw. inkomplettem Albinismus. Vereinzelt kommt sie allerdings auch bei Tieren ohne Farbabweichungen vor. Kompletter Albinismus wird als rezessiver Erbgang beim Guernsey, Shorthorn, Murbodner und Braunvieh beschrieben. Inkompletter Albinismus und Heterochromia iridis werden autosomal dominant beim Hereford-Rind vererbt. Sporadisch findet man Farbabweichungen der Iris auch beim Ayrshire und HF (SEVERIN et al., 1980; LAVACH, 1990). HUSTON et al. (1968) beobachteten unterschiedliche Arten der Heterochromie bei Rindern verschiedener Rassen. LEIPOLD und HUSTON (1969) untersuchten die Augen von einem Albinobullenkalb und einer normal

gefärbten Kuh (beide Hereford), die graue, blaue und weiße Irisbereiche aufwies. Sie fanden in beiden Fällen Abweichungen der Irispigmentation sowie eine Hypoplasie des Irisstromas. OJO et al. (1982) fanden in Augen von inkomplett albinotischen Hereford-Rindern neben Pigmentveränderungen der Iris auch eine Verdünnung und Lichtdurchlässigkeit derselben, des Weiteren eine Tapetum fibrosum-Hypoplasie, Farbabweichungen des Tapetum lucidum und Tapetum nigrum sowie Kolobome im Papillen- und im nichttapetalen Bereich.

PRIESTER (1972) entdeckte bei seinen Untersuchungen bei einem Hereford-Rind eine persistierende Pupillarmembran vergesellschaftet mit einer Linsentrübung.

Nach WHITTAKER et al. (1999) sind die angeborenen Veränderungen der Uvea im Allgemeinen klinisch nicht relevant. Außer den o. g. Erkrankungen nennen die Autoren beim Rind zudem Aniridie, Irishypoplasie, Polykorie, Zysten, Pigmentnaevi und Kolobome.

2.3.7.2 Entzündungen

Selbständige Entzündungen der verschiedenen Uveaabschnitte sind selten. Meist sind wegen der engen Nachbarschaft mehrere Teile gleichzeitig erkrankt (ROSENBERGER, 1978).

Symptome einer Uveitis können Miosis, konjunktivale und ziliäre Gefäßinjektion, Bulbushypotonie, peripheres Hornhautödem und Vaskularisation, Irisödem sowie sowohl zelluläre als auch fibrinöse Exsudation in die vordere Augenkammer sein (REBHUN, 1995).

Nach SEVERIN et al. (1980) stellt die Uveitis anterior eine unspezifische Entzündung der Iris und des Ziliarkörpers dar. Sie kann verschiedene Ursachen haben: direkte Traumen, corneale Erkrankungen, Immunreaktionen oder einige spezifische Erkrankungen. In den meisten Fällen kann die primäre Ursache aber nicht ermittelt werden.

Neugeborene Kälber, die an einer Septikämie leiden, zeigen gewöhnlich auch eine Uveitis, während man eine solche bei septikämischen Kühen nur sporadisch findet (REBHUN, 1995).

Im Allgemeinen beobachtet man bei Rindern, die an einer Endotoxinämie leiden, eine unspezifische bilaterale Miosis, die eine geringgradige Uveitis reflektiert (REBHUN, 1995).

Auch stumpfe Bulbustrauen sowie schwere corneale Entzündungserscheinungen können zur Ausbildung einer Uveitis führen (ROSENBERGER, 1978; REBHUN, 1995).

SORDEN und RADOSTITS (1996) stellten bei einer Färse, die an einer lingualen Arteriitis und einer multifokalen Meningoenzephalitis, verursacht durch wandernde Gerstengrannen, litt, zusätzlich Augenveränderungen fest. Ophthalmologisch äußerten sich diese als episclerale und konjunktivale Hyperämie, Miosis, multiple posteriore Synechien, Iris bombé sowie massive Fibrinablagerung in der vorderen Augenkammer. Histologisch konnten sie multiple Abszesse im Ziliarkörper nachweisen. Die bakteriologische Untersuchung ähnlicher Gehirnabszesse ergab eine Besiedelung mit *Actinomyces (Arcanobacterium) pyogenes*, welchen die Autoren auch als Verursacher der Uveitis annahmen.

Gelegentlich findet man eine uni- oder bilaterale idiopathische Entzündung der Aderhaut bei klinisch gesunden Kühen. Sie erleiden dadurch einen temporären oder bleibenden Verlust des Sehvermögens. Es wurden verschiedene Ursachen vermutet, die aber nicht bestätigt werden konnten (REBHUN, 1995). DAVIDSON et al. (1991) berichten von einer Herde HF-Rinder,

in der während eines Beobachtungszeitraumes von 18 Monaten 18 % der Tiere an Uveitis erkrankten. Sie untersuchten zusätzlich 30 Tiere, die laut ihres Besitzers vorher nicht wegen einer Augenerkrankung aufgefallen waren, und fanden bei 14 davon chronische Läsionen. Trotz intensiver Bemühungen gelang es nicht, eine Ursache für die Uveitiden zu ermitteln. Die Autoren schließen aus der Symptomatik und der nicht ermittelbaren Ursache, dass es sich um die früher beschriebene spezifische Ophthalmie des Rindes handeln müsse. Diese wurde von MAROLT et al. (1963) erstmalig beschrieben. Sie fanden zwei Krankheitsphasen: die entzündliche und die nicht-entzündliche Phase. Während der Erstgenannten, die ca. acht bis 12 Tage dauert, sind alle Anzeichen einer akuten Uveitis zu erkennen (Konjunktivitis, Farbaufhellung, Schwellung und Faltenbildung der Iris, fibrinöse Exsudate in der vorderen Augenkammer, z. T. mit Blutbeimengungen). In der zweiten Phase sind gegebenenfalls die Folgeerscheinungen der ersten zu beobachten, beispielsweise Synechien, Irisatrophie oder Katarakte. Seltener treten Subluxation oder Luxation der Linse, Glaskörpertrübungen oder Atrophie der Sehnervpapille auf. In Einzelfällen kann es zur Ausbildung eines Hydrophthalmus oder einer Phthisis bulbi kommen. Die histologische Untersuchung eines Bulbus ergab Hyperämie sowie partielle Desquamation des Ziliarkörperepithels. Weiterhin konnten perivaskuläre Blutungen in Sclera, Choroidea und Retina beobachtet werden. Sämtliche bakteriologischen Untersuchungen hatten ein negatives Ergebnis. Ein Infektionsversuch mit durch Punktion gewonnenem Kammerwasser erkrankter Tiere erzeugte ein identisches Krankheitsbild. Die Autoren kommen zu dem Schluss, dass das von ihnen beschriebene Krankheitsbild vollständig mit der Mondblindheit der Pferde übereinstimmt. Sie konnten keinen Erreger isolieren, sind aber der Ansicht, dass es sich bei diesem vermutlich um ein Virus handelt. In einer als erweiterte Zusammenfassung der o. g. Veröffentlichung gedachten Abhandlung berichtet MAROLT (1962), dass es in Folgeversuchen gelungen ist, ein zum Zeitpunkt der Schriftlegung noch nicht identifiziertes Virus zu isolieren. Seiner Meinung nach handelt es sich aber wahrscheinlich um den Erreger der IBR.

BARDSLEY (1989) berichtet von Entzündungen der Iris in einer Jersey-Herde. Er konnte *Listeria monocytogenes* aus Konjunktivalupfern dieser Tiere isolieren und vermutet als Übertragungsweg den direkten Kontakt zur verfütterten Silage. Ähnliche Beobachtungen machten MEE und REA (1989). WATSON (1989) berichtet vom gehäuften Auftreten überwiegend einseitiger Entzündungen der Iris und möglicherweise des Glaskörpers, das mit der winterlichen Verfütterung von Ballensilage assoziiert erscheint. In einer neueren Publikation teilt er die Erkrankung, die er jetzt als „silage eye“ betitelt, anhand der entsprechenden Symptome in 4 Stadien ein (primäre Iritis, Sekundäreffekte, Heilung, Folgen). Charakteristisch für alle von ihm beobachteten Ausbrüche war die Verfütterung von Rundballensilage, meist späterer Schnitt mit hohem Anteil an Samen. In den betroffenen Beständen wurde bei hoher Krankheitsinzidenz häufiger *Listeria monocytogenes* in Konjunktivalupferproben nachgewiesen als bei niedriger. Allerdings konnte der Erreger auch in gesunden Augen gefunden werden. Der Autor gelangt zu der Schlussfolgerung, dass die bovine Iritis durch *Listeria monocytogenes* hervorgerufen werden könnte, möglicherweise assoziiert mit einer Vorschädigung des Auges durch das Futter (WATSON, 2004). LAVEN und LAWRENCE (2006) berichten von einer Milchkuhherde in Neuseeland, in der sieben

Tage nach Beginn der Verfütterung von Rundballensilage Tiere mit Iritis und Uveitis auffielen. Symptome traten bis zu sieben Wochen nach Absetzen der Silage auf. In Konjunktivalupferproben waren weder *Moraxella bovis* noch *Listeria monocytogenes* nachweisbar. Nach Ausschluss von BKF, Tuberkulose, Toxoplasmose und akterieller Septikämie und anhand der Tatsache, dass kein Tier aus der Gruppe, in der keine Rundballensilage gefüttert wurde, Krankheitssymptome entwickelte, kommen die Autoren zu dem Schluss, dass die primäre Ursache für den Ausbruch doch *Listeria monocytogenes* gewesen sein muss. WENZEL und THÖLE (2003) gelang bei Tieren mit entsprechenden Krankheitserscheinungen, die ebenfalls nach Verfütterung von Rundballensilage auftraten, der Nachweis von *Listeria monocytogenes* aus Tupferproben. Laut ALEXANDER (2010) werden auch Hornhautulzera verschiedener Schweregrade im Zusammenhang mit dem „silage eye“ in der Praxis häufig gesehen.

2.3.7.3 Weitere Erkrankungen

Nach ROSENBERGER (1978) sind Verletzungen der Iris meist Begleiterscheinung einer Hornhaut- oder Scleraperforation und zeigen daher die gleichen klinischen Erscheinungen wie diese.

SYAM et al. (2003) untersuchten ein Kalb, dass wegen Tränenfluss und einer abnormen Struktur auf der Hornhaut vorgestellt wurde. Sie stellten bilateral Hornhautulcera fest, links ein Staphylo mit vorderer Synechie, rechts einen Vorfall von Iris und Linse.

Die dauerhafte Weitstellung einer oder beider Pupillen (Mydriasis) wird bei ansonsten unverändertem Auge entweder durch eine Reizung des Sympathikus oder durch eine Lähmung des N. oculomotorius verursacht. Als Ursachen kommen Entzündungen und raumfordernde Prozesse der Netzhaut, des Sehnerven, der Hirnhäute oder des Gehirns, des Weiteren Vitamin-A-Mangel oder Vergiftungen (Tollkirsche, Strychnin) in Frage (ROSENBERGER, 1978).

Die anhaltende Verengung der Pupille(n) beruht entweder auf einer Lähmung des M. dilatator pupillae oder auf einer spastischen Kontraktion des M. sphincter pupillae. Beim Rind wird sie i. d. R. als Begleiterscheinung bei akuten Keratitiden, Uveitiden und Meningitiden beobachtet (ROSENBERGER, 1978).

Blutungen in die vordere Augenkammer (Hyphaema), die hauptsächlich traumatisch bedingt waren, beobachtete ISMAIL (1990) u. a. auch beim Rind.

Als primäre Tumoren der Aderhaut werden Sarkome, Epitheliome des Ziliarkörpers und Melanome beschrieben. Allerdings sind solche Neoplasien selten (WHITTAKER et al., 1999).

2.3.8 Erkrankungen der Linse

2.3.8.1 Angeborene Erkrankungen

Angeborene Linsenanomalien stellen sich als Aphakie, Mikrophakie, Ectopia lentis und Katarakte dar. Sie können einzeln oder in Kombination mit anderen Abweichungen vorkommen (SEVERIN et al., 1980).

Ein beidseitiges Fehlen der Linse (Aphakie) wird bei Shorthorn-Kälbern beschrieben (SEVERIN et al., 1980).

SAUNDERS und FINCHER (1951) beschreiben eine einfach rezessiv vererbliche Mikrophakie mit Katarakt, Ectopia lentis und Aniridie beim Jersey-Rind.

REBHUN (1977) untersuchte das Auge eines HF-Kalbes, das seit seiner Geburt Buphthalmus, zentrale Hornhauttrübung und eine vollständige vordere Synechie aufwies. Makroskopisch konnte keine Linse erkannt werden. Die histologische Untersuchung ergab eine rudimentär angelegte Linse, die vollständig im Hornhautstroma gelegen war. Als Ursache nimmt der Autor eine Entwicklungsstörung an.

Genau wie bei anderen Spezies können Katarakte beim neugeborenen Kalb eine erbliche Kondition oder eine kongenitale Entwicklungsstörung (z. B. toxische Noxen, BVDV-Infektion im mittleren Graviditätsdrittel) darstellen. Eine Unterscheidung ist anhand der klinischen Symptomatik i. d. R. nicht möglich. Es sind verschiedene Schweregrade und Lokalisationen zu beobachten. Sie reichen von geringgradigen nukleären oder kortikalen bis hin zu hochgradigen vollständigen Trübungen (REBHUN, 1995).

DETLEFSON und YAPP (1920) wiesen in ihren Untersuchungen Trübungen im Bereich der Linsennähte beim HF nach, die einfach rezessiv vererbt wurden.

ASHTON et al. (1977) berichten von angeborenen nukleären Linsentrübungen beim Rind. Diese traten meist beidseits und symmetrisch auf, waren i. d. R. von sphärischer Gestalt und fanden sich überwiegend bei HF-Rindern bzw. deren Kreuzungen. Eine konkrete Ursache der Veränderungen konnte nicht ermittelt werden. FRANCE und SHAW (1990) führten in einer Herde HF-Rinder Untersuchungen der Muttertiere in verschiedenen Trächtigkeitsstadien zum Serumgehalt an Glucose, Kalzium und Harnstoff durch. Sie konnten keine signifikanten Unterschiede der Konzentrationen bei Kühen, die Kälber mit nukleären Katarakten geboren hatten, zu denen mit gesunden Kälbern feststellen. HURLEY (2008) beschreibt das Vorkommen von blinden, aber sonst unauffälligen Kälbern in einer HF-Herde in Südengland. Die pathomorphologische Untersuchung der Augen ergab leichte periorbitale Entzündungserscheinungen und kataraktöse Veränderungen der Linse in beiden Augen. Initiale Untersuchungen auf BVDV lieferten ein negatives Ergebnis. Es wurden Vitamin A, Blei, Selen und Vitamin E sowohl bei den Kühen als auch bei den Kälbern analysiert. Es gab keine Hinweise auf Saisonalität oder eine erbliche Genese. MANSER (2008) kommt nach persönlicher Rücksprache mit der vorgenannten Autorin zu dem Schluss, dass es sich hier um ein ähnliches Geschehen handelt, wie sie selbst es schon früher beobachtet hat (s. ASHTON et al., 1977). HÄSSIG et al. (2009) fanden nukleäre Katarakte in verschiedenen Schweregraden bei 32 % der von ihnen untersuchten Schlachtkälber. 3,6 % der Tiere hatten eine stark ausgeprägte Linsentrübung. Die kataraktösen Augen wiesen Anzeichen von erhöhtem oxidativen Stress auf. Ein Zusammenhang zwischen dem Standort des Muttertieres im ersten Graviditätsdrittel und der Sendeleistung der nächststehenden Mobilfunkantenne wurde vermutet. Infektionen mit BVDV, *Neospora caninum* und *Toxoplasma gondii* wurden als Ursache der Veränderungen ausgeschlossen. Außerdem konnte kein Zusammenhang mit Rasse oder Abstammung ermittelt werden. Bei Untersuchungen in einem Milchviehbestand,

in dem vermehrt Kälber mit schweren nukleären Katarakten geboren wurden (ca. 3,5-fach über dem schweizerischen Durchschnitt), wurde kein Grund für das gesteigerte Auftreten der Erkrankung gefunden. Sämtliche üblichen dort vorkommenden Ursachen konnten ausgeschlossen werden. Die zeitliche Korrelation mit dem Betrieb einer Mobilfunkanlage spricht für die Hypothese, dass diese die Ursache für die Katarakte ist. Allerdings scheint es nicht zulässig, daraus einen kausalen Zusammenhang abzuleiten (HÄSSIG et al., 2012).

SCHADE (1974) berichtet von einem Kalb mit einer vollständigen Linsentrübung. Seinen Angaben zufolge machen Katarakte mehr als 50 % der registrierten okulären Missbildungen in Hessen aus.

GEYER et al. (1974) fanden im Rahmen ihrer Forschungen an 16 blind geborenen Braunviehkälbern neben Hornhauttrübungen unterschiedlichen Ausmaßes verkleinerte, deformierte und getrübe Linsen. Die Trübungen beschreiben sie als *Cataracta binocularis congenita*. Histologisch stellten sie Faserdegenerationen sowie scholligen Zerfall des Linsengewebes, das z. T. schon zu einer hyalin-amorphen Masse zusammengefließen war, fest. Die Hornhaut wies im Bereich der Trübungen nur eine leichte Auflockerung der Fasern auf. Bei drei Tieren waren zudem die Schwänze verkürzt.

Beim neugeborenen Kalb sind Reste der *Tunica vasculosa lentis* auf der Linsenhinterfläche zu beobachten. Sie erscheinen als Geistergefäße und verschwinden nach ca. zwei bis vier Wochen. Zum Zeitpunkt der Geburt können sie noch blutgefüllt sein (SEVERIN et al., 1980). Nach LAVACH (1990) findet man sie bis zu einem Alter von acht Wochen, und nahezu 80 % der adulten Rinder haben Überbleibsel dieser Struktur auf der hinteren Linsenkapsel. ODÖRFER (1994) fand bei 13,89 % der von ihr untersuchten Kälber astartig verzweigte *Aa. hyaloideae*, die sie als persistierende *Tunica vasculosa lentis* bezeichnet.

2.3.8.2 Erworbene Erkrankungen

Erworbene Linsentrübungen entstehen gewöhnlich im Gefolge von intraokulären Entzündungen oder Bulbusträumen (REBHUN, 1995). ANONYM (1968) nennt als weitere Ursachen Septikämien (Kalb) oder einfache Infektionen (Adulte). Im Vergleich zu den seltenen angeborenen (regelmäßig, scharf abgegrenzt) sind die erworbenen Katarakte von eher unregelmäßiger Gestalt und nur verschwommen abgesetzt (ROSENBERGER, 1978). Sie sind üblicherweise mit weiteren Erscheinungen, wie Hornhauttrübungen, hinteren Synechien, Irisatrophie oder Pigmentresten auf der Linsenvorderfläche, vergesellschaftet (GELATT, 1971; REBHUN, 1995). REBHUN (1995) zufolge sind erworbene Linsentrübungen meist in kapsulärer oder kortikaler Lokalisation anzutreffen.

Hintere Synechien oder Irisreste als deren Überbleibsel, die sich als braune Pünktchen auf der Linsenvorderfläche darstellen, sind als Folge von okulären Entzündungen mit Ausbildung einer Uveitis bzw. der schweren Form der IBK anzusehen (REBHUN, 1995).

Aufgrund von Bulbusträumen können auch Linsenluxationen sowie Linsenrupturen vorkommen (REBHUN, 1995). Selten entstehen Lageveränderungen der Linse im Gefolge von Entzündungen ihres Halteapparates (ROSENBERGER, 1978).

2.3.9 Erkrankungen des Glaskörpers

Bei fast allen neugeborenen Kälbern sind persistierende Aa. hyaloideae zu beobachten. Deren Überbleibsel sind bei 25 bis 50 % der Jährlinge sichtbar. Bei Adulten kann das fibrosierte proximale Ende des Gefäßes (BERGEMEISTER'sche Papille) oft ophthalmologisch im Zentrum der Papille dargestellt werden (REBHUN, 1995). Diese Struktur scheint keine klinische Relevanz zu besitzen (SEVERIN et al., 1980). Bei Untersuchungen von SCHEBITZ und REICHE (1953) wurden bei 99,33 % der zwei bis vier Wochen alten Kälber sowie bei 84,4 % der Schlachtrinder persistierende Aa. hyaloideae gefunden, die ein zapfenartiges Aussehen hatten. Histologisch stellten sich diese folgendermaßen dar: im Zentrum ein bis zwei Gefäße, die mehr oder weniger viele Erythrozyten enthielten und oftmals am Ende eine bogenförmige Anastomose aufwiesen, umgeben von lockerem Bindegewebe und als äußerer Abschluss ein Gliamantel. Das oftmals zu beobachtende fadenförmige Ende erwies sich bei der mikroskopischen Untersuchung als Gefäßrest ohne Gliaumhüllung. ODÖRFER (1994) fand bei 54,17 % der von ihr untersuchten Kälber (bis zum Alter von sechs Wochen) Aa. hyaloideae. Processus hyaloidei bis zur Mitte des Glaskörpers beobachtete sie bei zwei Kälbern (2,78 %; 2 bzw. 5,5 Monate alt) und bei 50,0 % der adulten Tiere.

Glaskörperabszesse, die sich zur Endophthalmitis weiterentwickeln, kommen gelegentlich bei septikämischen Kälbern vor (REBHUN, 1995).

Entzündungen des Glaskörpers können beim Rind im Rahmen des BKF oder einer embolischen septikämischen Uveitis entstehen (REBHUN, 1995).

2.3.10 Erkrankungen der Retina und des Sehnervs

2.3.10.1 Angeborene Anomalien

Angeborene Retinopathien, Missbildungen oder Netzhautablösungen werden beim Rind selten beschrieben (REBHUN, 1995).

Retinadysplasien können durch erbliche oder intrauterine Faktoren entstehen. Sie treten beim Shorthorn vergesellschaftet mit anderen okulären Defekten und Hydrozephalus auf. Im Gefolge des Enzephalomyopathie-Syndroms kommen sie auch beim Hereford-Rind vor (SEVERIN et al., 1980, LAVACH, 1990).

Kolobome der Sehnervenpapille werden im Zusammenhang mit der dominanten Form des inkompletten Albinismus beim Hereford-Rind beschrieben. Sie sind immer bilateral, aber nicht zwingend symmetrisch und oft mit anderen okulären Missbildungen einhergehend (SEVERIN et al., 1980). GELATT et al. (1969) fanden bei ihren Untersuchungen an den Augen von albinotischen Rindern Kolobome im Bereich der Papille zusammen mit Veränderungen an der Iris (Heterochromie) und der Retina. Bilaterale, üblicherweise asymmetrische Kolobome v. a. des hinteren Bulbussegments, und hier i. d. R. im Bereich der Sehnervenpapille, werden von BARNETT und OGDEN (1972) beim Charolais beschrieben. Sie vermuten einen dominanten Vererbungsmodus. Bei seinen Untersuchungen an Charolaisbullen fand McCORMACK (1977) bei annähernd 50 % der Tiere Kolobome im posterioren Segment. Diese waren häufig unilateral bzw. bilateral und asymmetrisch. FALCO

und BARNETT (1978) führten Untersuchungen zur Vererblichkeit von okulären Kolobomen beim Charolais durch, die auf einen autosomal dominanten Erbgang mit unvollständiger Penetranz beim weiblichen und vollständiger beim männlichen Tier hinweisen. WIJERATNE und CURNOW (1978) stellen die Interpretation der vorgenannten Autoren in Frage. Sie weisen darauf hin, dass es sich um ein komplexes Vererbungsgeschehen handeln müsse, möglicherweise mehrere Genloci und/oder inkomplette Rezessivität oder Dominanz.

2.3.10.2 Entzündungen

Entzündungen der Retina und der Sehnervenpapille treten meist gemeinsam oder kurz nacheinander auf. Sie entstehen fast immer im Zusammenhang mit Entzündungen der Aderhaut oder im Verlauf einer Panophthalmie (ROSENBERGER, 1978).

Eine Septikämie kann möglicherweise multifokale chorioretinale Entzündungen hervorrufen, die sich im akuten Fall als wolkige runde Läsionen darstellen. Später erscheinen sie als Narben (REBHUN, 1995).

2.3.10.3 Weitere Erkrankungen

Gelegentlich werden Retinadegenerationen mit den gleichen klinischen Symptomen und ophthalmologischen Befunden (Blindheit, Mydriasis, tapetale Hyperreflexion, Verengung der Fundusgefäße) wie bei der progressiven Retinadegeneration anderer Spezies beobachtet. Die Berichte beziehen sich auf nicht verwandte HF-Rinder (REBHUN, 1995).

Eine längerdauernde Kompression im Bereich der Vv. jugulares verursacht die gleichen klinischen Symptome wie eine Hypovitaminose A (s. u.). Diese kann aber meist anhand des Vorberichts ermittelt werden (REBHUN, 1995).

Nach BARNETT (1965) ist bei Junggrindern mit ausreichender Vitamin-A-Versorgung gelegentlich eine vollständige Retinaatrophie zu beobachten. Allerdings kann eine Mangelsituation in früheren Lebensabschnitten nicht sicher ausgeschlossen werden.

BRADLEY et al. (1982) führten histologische Untersuchungen an den Augen von zwei HF-Rindern durch, in deren Herde mehrere Tiere als blind aufgefallen waren. Sie fanden eine Dickenabnahme der Retina, die sie auf einen massiven Verlust der Photorezeptoren zurückführen konnten. Die Ursache der Retinadegeneration konnte nicht ermittelt werden.

Ähnliche Beobachtungen machten STEHMANN et al. (1987) an einem Mutter-Tochter-Paar der Rasse HF. Die Tiere zeigten eine fortschreitende Retinaatrophie, die sich histologisch durch vollständigen Verlust der Photorezeptoren und der äußeren Körnerschicht sowie einer Abnahme der inneren Körnerschicht darstellte. Die Ursache wurde ebenfalls nicht gefunden.

Nach ROSENBERGER (1978) kommen Netzhautablösungen beim Rind wahrscheinlich nur sekundär im Gefolge anderer Augenerkrankungen und kaum primär-traumatisch vor.

Chorioretinale Narben können beim Rind bei Routineuntersuchungen beobachtet werden. Sie stellen sich im Tapetum lucidum als hyperreflektive und im Tapetum nigrum als unpigmentierte Areale dar und spiegeln entzündliche Läsionen unbestimmter Ursache wider (SEVERIN et al., 1980).

Tumoren des Sehnervs und der Retina (Gliome, Sarkome) kommen beim Rind nur selten vor (ROSENBERGER, 1978).

2.3.10.4 Blindheit

Die kortikale Blindheit ist definiert als Verlust der Sehfähigkeit bei intaktem Pupillarreflex und dem Nichtvorhandensein von retinalen oder N. opticus-Läsionen. Sie kann beispielsweise durch Polioencephalomalazie, Bleivergiftung und massive Schädeltraumen sowie durch schwere Meningitiden, Gehirnabszesse im zerebralen Kortex oder selten durch hochgradige Ketose verursacht werden (REBHUN, 1995).

Als Schönblindheit (Amaurosis) bezeichnet man alle Arten des Verlustes des Sehvermögens bei makroskopisch unverändertem Auge. Diese kann ein- oder beidseitig auftreten. Ihre Ursachen sind mannigfaltig. Sie sind teils inner-, teils außerhalb des Bulbus angesiedelt und beruhen meist auf entzündlichen oder raumfordernden Prozessen sowie auf traumatischen Schädigungen. Die Amaurosis ist ein Leitsymptom des Vitamin-A-Mangels (s. u.), des Weiteren scheinen ähnliche Funktionsstörungen in manchen Fällen von hypokalzämischer Gebärparese, Azetonämie oder chronischer Nephritis vorzukommen (ROSENBERGER, 1978). Nach STÖBER und SCHOLZ (2002) wurde eine konnatale Blindheit ohne zusätzliche Defekte bei neugeborenen Kälbern verschiedener Rassen in der Türkei, in Marokko und Südafrika beobachtet. Als Ursache wird ein viraler Infekt (BVDV), eine chronische Nitratvergiftung oder ein Vitamin-A-Mangel des Muttertieres während der embryonalen Entwicklung vermutet.

2.3.11 Multiple Defekte

LEIPOLD et al. (1971) beobachteten bei Shorthorn-Kälbern Hydrozephalus zusammen mit multiplen okulären Defekten. Diese stellten sich als Netzhautablösung, Katarakt, Microphthalmie, persistierende Pupillarmembranen, Glaskörperblutungen und Sehnervhypoplasie dar. Eine Ursache konnten sie nicht ermitteln, vermuteten aber genetische Gründe.

RUPP und KNIGHT (1984) fanden bei Mastkreuzungskälbern ebenfalls mehrere, gemeinschaftlich vorkommende Missbildungen. Sie diagnostizierten in allen Fällen Microphthalmie, Netzhautablösung sowie Linsenveränderungen (Atrophie, Hypoplasie, Katarakt oder Aphakie). Die meisten Tiere wiesen zusätzlich vordere Synechien und Pigmentablagerungen im cornealen Stroma auf. Seltener waren Entzündungen der Netz- und Aderhaut zu finden. Die Tiere hatten den gleichen Vater. Da vor und nach Einsatz des betreffenden Bullen solche Veränderungen nicht (mehr) auftraten, vermuten die Autoren eine erbliche Genese.

KASWAN et al. (1987) beschreiben multiple angeborene Anomalien bei Hereford-Kreuzungskälbern, die sich als Microphthalmus mit Sehstörungen, Microcornea sowie Missbildungen der Iris und der Linse darstellten.

HOFMANN et al. (1993) diagnostizierten bei ihren Untersuchungen zu angeborenen ZNS-Störungen bei Kälbern die folgenden Augenveränderungen: Strabismus, Exophthalmus, Linsen- und Hornhauttrübungen sowie Microphthalmie. Die Defekte traten sowohl einzeln als auch in Kombination mit anderen Missbildungen (z. B. Oculocerebelläres Syndrom) auf. Ein Zusammenhang mit einer intrauterinen BVDV-Infektion ließ sich nicht ableiten.

2.3.12 Okuläre Manifestationen systemischer Erkrankungen

2.3.12.1 Vitamin-A-Mangel

Eine Hypovitaminose A führt bei adulten Rindern durch eine Erhöhung des Druckes der Zerebrospinalflüssigkeit zu einem Papillenödem. Dieses verursacht, wenn es chronisch wird, eine lokale Ischämie, Interferenzen beim axonalen Transport sowie eine sekundäre Degeneration des N. opticus. Das beim wachsenden Rind ebenfalls zu beobachtende Ödem der Sehnervpapille entsteht einerseits aus demselben Grund, andererseits kommt es durch eine sinkende Knochenresorptionsrate im Canalis opticus zu einer Kompression des Sehstranges. Das führt ebenfalls zu einer ischämischen Nekrose des Sehnerven, aber auch zur Verstärkung des Papillenödems, zu einer Ödematisierung der Retina und zu retinalen Blutungen. Die Verengungen im Canalis opticus sind irreversibel, daher ebenso die Blindheit beim wachsenden Rind. In beiden Altersstufen kommt es zudem zu einer Funktionsstörung der Stäbchen, deren frühestes Symptom sich bei experimentellem Vitamin-A-Mangel als Nachtblindheit darstellt. Klinische Symptome der Erkrankung beinhalten Blindheit sowie dilatierte, lichtstarre Pupillen. Die ophthalmologische Untersuchung zeigt zusätzlich ein Papillen- und Retinaödem sowie retinale Hämorrhagien und gestaute Gefäße (REBHUN, 1995). BARNETT et al. (1970) nahmen ausführliche Studien an eineiigen Zwillingskälbern zur Auswirkung einer Vitamin-A-Mangelsituation auf das Auge vor. Sie bestätigen die obigen Ausführungen bezüglich der Jungtiererkrankung. Allerdings sollte der Begriff der Nachtblindheit in diesem Zusammenhang durch den der mangelhaften Dunkeladaptation ersetzt werden. ANDERSON et al. (1991) führten histologische Untersuchungen an zwei Jungbullen durch. Sie fanden hochgradige Papillenödeme, die sich in die peripapilläre Retina fortsetzten, und eine Abnahme der Photorezeptoren, im Speziellen der Stäbchen. Bei dem chronisch erkrankten Tier stellten sie fest, dass das Nervengewebe des N. opticus in den stenotischen Kanälen vollständig durch kollagene Fasern ersetzt wurde. Außerdem wiesen sie eine orthograd fortschreitende ischämische Nekrose der Sehbahn nach. Forschungen von PAULSEN et al. (1989) zeigten bei der ophthalmologischen Untersuchung zusätzlich Exophthalmus, extensive Depigmentation im nichttapetalen Bereich sowie kleine, hyperreflektive, orangefarbene Areale im Tapetum lucidum. Histologisch konnten sie die Degeneration der Photorezeptoren und die Abnahme des Durchmessers des Canalis opticus durch unphysiologische Osteoblasten- und -klastentätigkeit bestätigen. Zusätzlich fanden sie eine Gliose der Sehnervpapille, eine fibröse Verdickung der Dura mater um den verdünnten Sehnerv, eine Hypopigmentation der Choroidea sowie fokale Netzhautablösungen. BOOTH et al. (1987) legen einen ausführlichen Fallbericht zu einer Herde Herford-Kreuzungsrinder vor. MILLEMANN et al. (2007) beschreiben Augenveränderungen bei Mutterkuhkälbern bzw. -jungrindern, die von Kühen und Färsen mit einem chronischen Vitamin-A-Mangel geboren wurden. Zwei Tiere waren blind, ohne weitere sichtbare Läsionen der Augen, ein sehfähiger Jungbulle mit einem Dermoid auf der einen, einer Proliferation der Lidhaut auf der anderen Seite und ein blindes Kalb mit bilateraler Microphthalmie. Das letztere Tier wurde euthanasiert und danach sezirt. Die pathologischen Befunde an den Augen waren: Microphthalmus, Hypogenesie der Sehnerven, abnormer Flüssigkeitsgehalt der Bulbi, Retinaatrophie, Aphakie, Fehlen des Glaskörpers und der anterioren Uvea. Histologisch

zeigten die Augen eine schwere Retinadysplasie mit Rosettenbildung und ebenfalls eine Hypogenesie der Sehnerven. Am Herz wurde eine Fallot'sche Tetralogie diagnostiziert. Die Untersuchungen auf BVD und IBR waren negativ (Gesamtbestand). Blutchemische Untersuchungen wiesen keine größeren Abweichungen von der Norm auf, mit Ausnahme des bei allen vier Jungtieren und bei zwei Müttern deutlich erniedrigten Vitamin-A-Gehaltes.

2.3.12.2 Infektionskrankheiten

In Tabelle 2 werden Augenveränderungen dargestellt, die im Rahmen einer Infektionskrankheit beobachtet werden können. Die aufgeführten krankhaften Befunde können in zahlreichen Kombinationen auftreten.

Tabelle 2: Augenveränderungen bei Infektionskrankheiten

| Erkrankung | Augenveränderungen | Autor |
|------------|---|--|
| BVD | <ul style="list-style-type: none"> • persistierende Pupillarmembran kortikale Katarakt (gelegentlich auch nukleär) Glaskörperblutung Netzhautdegeneration und -dysplasie Gliose und Entzündung des N. opticus Microphthalmie • Strabismus divergens pränatale Uveitis anterior vordere und hintere Synechien sekundäre Keratitis • partielle/vollständige Blindheit retinale Blutungen Sehnervdegeneration • Hornhauttrübung, gelegentlich Ulzeration | <ul style="list-style-type: none"> • BISTNER et al. (1970) KAHRS et al. (1970) BROWN et al. (1975) • SEVERIN et al. (1980) • REBHUN (1995) • LAVACH (1990) |
| BKF | <ul style="list-style-type: none"> • Hornhautödem interstitielle Keratitis (gelegentlich mit Ulzeration) Konjunktivitis Uveitis anterior Miosis Fibrinablagerungen in der vorderen Augenkammer Histologisch: Panophthalmie, gekennzeichnet durch deutliche lymphozytäre Vaskulitis | <ul style="list-style-type: none"> • JUBB et al. (1960) WHITELEY et al. (1985) GRAHN et al. (1992) O'TOOLE et al. (1997) |
| IBR | <ul style="list-style-type: none"> • hochgradige Konjunktivitis (charakteristisch: weiße Plaques) nicht-ulzerierende Keratitis variablen Schweregrades charakterisiert durch peripheres Hornhautödem mit Vaskularisation | <ul style="list-style-type: none"> • ABINANTI und PLUMER (1961) REBHUN (1979a) |

| Erkrankung | Augenveränderungen | Autor |
|---------------------|--|---|
| Leukose | <ul style="list-style-type: none"> • langsam fortschreitender Exophthalmus, ggf. mit Folgeerscheinungen (Keratitis) | <ul style="list-style-type: none"> • REBHUN (1979b) |
| Tollwut | <ul style="list-style-type: none"> • nicht-eitrige Retinitis | <ul style="list-style-type: none"> • LAVACH (1990) |
| Chlamydieninfektion | <ul style="list-style-type: none"> • Keratokonjunktivitis | <ul style="list-style-type: none"> • MARTIN (1999) |
| ISTMEM | <ul style="list-style-type: none"> • Konjunktivitis retinale Hämorrhagien “cotton spots“ Histologisch: Blutungen, Ödeme, Nekrosen, Vernarbungen; thromboembolische Läsionen mit neutrophiler Antwort (ähnlich den Gehirnbefunden) | <ul style="list-style-type: none"> • DUKES (1971) |
| Tuberkulose | <ul style="list-style-type: none"> • subretinale Exsudation Netzhautablösung granulomatöse Endophthalmitis | <ul style="list-style-type: none"> • MARTIN (1999) |
| Listeriose | <ul style="list-style-type: none"> • Ptosis (Fazialisparese) Keratitis Hypopyon Uveitis | <ul style="list-style-type: none"> • SAUNDERS und RUBIN (1975) |
| Toxoplasmose | <ul style="list-style-type: none"> • Uveitis anterior Retinitis | <ul style="list-style-type: none"> • LAVACH (1990) |

2.3.12.3 Nicht infektiöse Erkrankungen

In Tabelle 3 werden Augenveränderungen aufgeführt, die im Rahmen nicht infektiöser Erkrankungen beobachtet werden können.

Tabelle 3: Augenveränderungen im Rahmen von Allgemeinerkrankungen

| Allgemeinerkrankung | Augenveränderungen | Autor |
|--------------------------|--|--|
| Chediak-Higashi-Syndrom | <ul style="list-style-type: none"> • helle oder blasse Iris • Hypopigmentation des Fundus • fehlende Corpora nigra | <ul style="list-style-type: none"> • MARTIN (1999) |
| Ehlers-Danlos-Syndrom | <ul style="list-style-type: none"> • keine genauen Angaben | <ul style="list-style-type: none"> • MARTIN (1999) |
| Polycythaemia vera | <ul style="list-style-type: none"> • Blindheit • Dickenzunahme und Farbveränderung der retinalen Gefäße | <ul style="list-style-type: none"> • SEVERIN et al. (1980) |
| Gangliosidose | <ul style="list-style-type: none"> • multifokale, kleine, weiße Flecken (Netzhaut) | <ul style="list-style-type: none"> • MARTIN (1999) |
| Lipid-Speicher-Krankheit | <ul style="list-style-type: none"> • visuelle Defizite • Blindheit | <ul style="list-style-type: none"> • MARTIN (1999) |
| Zeroid-Lipofuszinose | <ul style="list-style-type: none"> • Blindheit | <ul style="list-style-type: none"> • MARTIN (1999) |
| Vitamin-A-Mangel | <ul style="list-style-type: none"> • s. o. | |
| Zerebrokortikalnekrose | <ul style="list-style-type: none"> • dorsomediales Schielen • Nystagmus • Anisokorie • Blindheit • dorsolaterale Bulbusrotation (Paralyse des N. trochlearis) | <ul style="list-style-type: none"> • WHITTAKER et al. (1999) • LAVACH (1990) |
| Kumarinvergiftung | <ul style="list-style-type: none"> • subkonjunktivale Blutungen | <ul style="list-style-type: none"> • MARTIN (1999) |

2.4 Sonographie

2.4.1 Physikalische Grundlagen

Unter Ultraschall versteht man Schallwellen mit Frequenzen, die oberhalb der menschlichen Hörgrenze (20 KHz) liegen (KAARMAN u. WESSELS, 1991). Bei diagnostischen Ultraschalluntersuchungen werden Frequenzen zwischen 1 und 10 MHz, in Ausnahmefällen auch bis zu 20 MHz verwendet (POULSEN NAUTRUP, 1996).

Schallwellen sind mechanische Wellen, die sich im Raum ausbreiten. Sie sind hierbei an das Vorhandensein eines Mediums gebunden (HERRING u. BJORNTON, 1989; KAARMAN u. WESSELS, 1991; POULSEN NAUTRUP, 1996). In Flüssigkeiten verhalten sich Schallwellen nach Art einer Longitudinalwelle, d. h. die Teilchen schwingen entlang der Ausbreitungsrichtung. Biologisches Gewebe verhält sich in diesem Fall wie Flüssigkeit. In festen Körpern, z. B. Knochen, können auch Transversalwellen (Amplitude senkrecht zur Ausbreitungsrichtung) vorkommen (KAARMAN u. WESSELS, 1991; POULSEN NAUTRUP, 1996).

Wellen werden charakterisiert durch Wellenlänge, Frequenz und Schallgeschwindigkeit (HERRING u. BJORNTON, 1989). Unter der Wellenlänge (λ) versteht man die Distanz zweier aufeinanderfolgender Punkte gleicher Wellenphase (ZINK, 1996). Die Frequenz (f) ist definiert als die Anzahl an Schwingungen pro Zeiteinheit (1 Hz entspricht 1 Schwingung pro Sekunde) (HERRING u. BJORNTON, 1989). Die Ausbreitungsgeschwindigkeit (c) ist das Produkt aus Wellenlänge und Frequenz. Sie ist sehr stark abhängig von dem Medium, in dem sich der Schall fortpflanzt, und verhält sich proportional zur Dichte des Gewebes. In den Weichteilen des Körpers variiert die Schallgeschwindigkeit zwischen 1520 m/s (Wasser) und 1950 m/s (Haut). Im Mittel kann man von 1540 m/s ausgehen (POULSEN NAUTRUP, 1996). Untersuchungen an Rinderaugen von OKSALA und LEHTINEN (1958) ergaben unterschiedliche Schallgeschwindigkeiten in verschiedenen Bulbusabschnitten. Diese sind in Tabelle 4 dargestellt.

Tabelle 4: Schallgeschwindigkeit in verschiedenen Bulbusteilen in m/s (bei 22°C; \pm 0,5%)

| Cornea | Vorderkammer | Linse | Glaskörper | Sclera |
|--------|--------------|-------|------------|--------|
| 1550 | 1495 | 1650 | 1495 | 1630 |

Die maximale Auslenkung der Schwingung wird als Amplitude bezeichnet. Eine hohe Schallintensität, d. h. Amplitude, bedeutet in der Akustik eine große Lautstärke. Die Amplitude ist abhängig von der zugeführten Energie (POULSEN NAUTRUP, 1996). Unter der akustischen Impedanz (Z) oder dem Schallwellenwiderstand versteht man das Produkt aus Dichte (ρ) und spezifischer Schallwellengeschwindigkeit (c) eines Gewebes. Sie ist demnach materialspezifisch (POULSEN NAUTRUP, 1996). Treffen Schallwellen auf akustische Grenzflächen, d. h. den Übergang zwischen zwei Stoffen unterschiedlicher Impedanz, können sie reflektiert werden. Dabei entspricht der Einfallswinkel (α) dem Ausfallswinkel (β). Idealerweise beträgt der Einfallswinkel 90°. Ein Teil der Schallwellen setzt seinen Weg im

neuen Medium fort. Dies wird als Transmission bezeichnet (Winkel $\gamma = 90^\circ$). Der Anteil der reflektierten Schallwellen ist abhängig von der Größe des Impedanzunterschiedes der benachbarten Areale. Je größer dieser ist, um so stärker ist die Reflexion. An Übergängen von Luft, lufthaltigen Geweben oder Knochen zu Weichteilgewebe wird der Schall überwiegend oder sogar vollständig reflektiert (Weichteil/Knochen 70 % oder Weichteil/Luft 99 % Reflexion). Sind die Einfallswinkel kleiner als 90° , laufen viele der reflektierten Strahlen am Schallkopf vorbei. Deshalb können nur senkrecht getroffene Grenzflächen im Bild bezüglich ihrer Dicke und Echogenität sicher beurteilt werden. Treffen die Schallwellen in einem Winkel von $< 90^\circ$ auf die Grenzfläche auf, so setzen sie sich im neuen Medium im Sinne einer Brechung fort, d. h. sie ändern ihre Richtung ($\gamma \neq 90^\circ$) (KATERNDAHL, 1982; POULSEN NAUTRUP, 1996). Eine Neigung der Grenzfläche um fünf Grad vermindert das Echo um das Zehnfache (MEIER, 1989). Zu einer Streuung der Schallwellen (Reflexion in verschiedene Richtungen) kommt es an sehr kleinen, unregelmäßig gestalteten und geneigten Grenzflächen (POULSEN NAUTRUP, 1996). Des Weiteren wird ein Teil ihrer Energie bei ihrem Durchgang durchs Gewebe in Wärmeenergie umgewandelt und steht somit dem Bildaufbau nicht mehr zur Verfügung (Absorption). Die Absorption ist in Weichteilen relativ gering, in Knochen, Verkalkungen und Konkrementen jedoch sehr hoch, sodass hinter diesen ein sogenannter Schallschatten entsteht. In Weichgeweben steigt die Absorption linear mit der Zunahme der Frequenz an, folglich besitzen hohe Frequenzen nur eine geringe Eindringtiefe (POULSEN NAUTRUP, 1996). Schallwellen werden gebeugt, wenn sie auf Randbereiche stark absorbierender Stoffe oder abgerundete Enden von Organen auftreffen. Hieraus resultiert ein divergierender Schallschatten (POULSEN NAUTRUP, 1996).

Gewebe wird durch Ultraschall zu mechanischen Schwingungen angeregt, die von der Schallfrequenz und -intensität abhängig sind. Dies wird bei der therapeutischen Anwendung ausgenutzt, z. B. für die Steinertrümmerung. Die bei der Absorption entstehende Wärme, die ebenfalls von Frequenz und Intensität der Ultraschallwellen abhängig ist, wird ebenso zu therapeutischen Zwecken genutzt. Chemische Wirkungen von Ultraschall bestehen in Oxidations-, Reduktions- und Depolymerisationsvorgängen. Bisher konnten Schäden, die aus den o. g. Nebenwirkungen auf biologische Gewebe entstehen können, bei der Anwendung von diagnostischem Ultraschall nicht beobachtet werden (POULSEN NAUTRUP, 1996). Bei Untersuchungen von CAUSEMANN (1994) konnten an den Versuchstieren keine Schäden nachgewiesen werden. Nach HERRING und BJORNTON (1989) sendet der Schallkopf nur 1/1000 seiner Betriebszeit Schallwellen aus. Die übrige Zeit fungiert er als Empfänger. Daher würde die effektive „Schallwellenbelastung“ des untersuchten Gewebes bei einer Untersuchungszeit von einer Stunde nur etwa drei Sekunden betragen. Da die meisten Untersuchungen wesentlich weniger Zeit beanspruchen und dabei verschiedene Schallkopfpositionen eingenommen werden, betrachten die Autoren die Zeit, in der Gewebsschäden verursacht werden könnten, als vernachlässigbar gering.

2.4.2 Technische Grundlagen

Zur Erzeugung von Ultraschallwellen macht man sich die piezoelektrische Eigenschaft verschiedener Kristalle zunutze. Diese Kristalle werden durch das Anlegen einer hochfrequenten Wechselspannung zu Schwingungen angeregt, die als Ultraschall abgegeben werden. Gleichzeitig sind die Kristalle in der Lage, beim Auftreffen von Ultraschallwellen diese in eine messbare Wechselspannung umzuwandeln (umgekehrter Piezoeffekt). Bei Verwendung des Impuls-Echo-Verfahrens kann ein einziger Kristall sowohl als Sender als auch als Empfänger genutzt werden. Heutzutage verwendet man piezoelektrische Keramiken. Moderne Ultraschallgeräte senden Impulse von etwa ein bis zwei μs und zwei bis drei Wellenlängen aus (ca. 300 bis 3000 Impulse pro Sekunde) (KAARMAN u. WESSELS, 1991).

Unter der Geometrie des Schallfeldes versteht man die räumliche Ausbreitung der vom Schallkopf abgegebenen Schallwellen. Sie wird charakterisiert durch die axiale und laterale Ausdehnung der Impulse und die senkrecht zu diesen stehende Schichtdicke. Die axiale Ausdehnung ist abhängig von Dauer und Länge der ausgesendeten Impulse und ist in jedem Abstand vom Schallkopf gleich. Die seitliche Ausdehnung verändert sich je nach Eindringtiefe und Form der verwendeten Ultraschallquelle. Hier können je nach Verlauf der Schallwellen das Nahfeld, die Fokuszone und das Fernfeld unterschieden werden. Die Schichtdicke ist durch die Bauart des Schallkopfes vorgegeben. Durch mechanische und elektronische Fokussierung der Schallwellen kann eine erhebliche Verbesserung der Darstellung bewirkt werden (POULSEN NAUTRUP, 1996).

Das Auflösungsvermögen ist die Fähigkeit, zwei dicht hinter- bzw. nebeneinander liegende Grenzflächen deutlich voneinander unterscheidbar abzubilden. Das axiale Auflösungsvermögen ist abhängig von Dauer und Länge des abgegebenen Impulses. In Weichgeweben verhält es sich umgekehrt proportional zur verwendeten Frequenz. Das laterale Auflösungsvermögen ist durch die Ausdehnung des lateralen Schallfeldes bedingt. Es erreicht nie die axiale Auflösung, die i. d. R. zwei- bis dreimal so gut ist. Beispielsweise erreichen moderne 5 MHz-Schallköpfe in einer optimalen Fokuszone von 40 bis 70 mm eine maximale axiale Auflösung von 0,3 bis 0,8 mm und lateral von 0,6 bis 1,6 mm (POULSEN NAUTRUP, 1996).

Zur sonographischen Diagnostik am Auge werden die nachfolgend aufgeführten Bildverfahren angewendet. Beim A-mode werden die reflektierten Schallwellen als Bild in Form von Amplituden dargestellt. Die Höhe der Amplituden entspricht dabei der Menge der reflektierten Schallwellen, der Abstand zwischen den Amplituden der Zeit, die die Echos benötigen, um zum Schallkopf zurückzukehren (HERRING u. BJORNTON, 1989; BROOKS, 1999). Aufbauend darauf werden beim B-mode die Echos nicht als Amplitude sondern als Helligkeitswerte dargestellt. Das heißt, die empfangenen Echos ergeben auf dem Monitor eine Aneinanderreihung von Punkten entlang einer Linie, wobei verschiedene Amplituden unterschiedlichen Grautönen zwischen schwarz und weiß zugeordnet werden. Durch Verwendung eines Ultraschallwandlers, der die akustische Achse verschiebt, entstehen zweidimensionale Ultraschallbilder (KAARMAN u. WESSELS, 1991; POULSEN

NAUTRUP, 1996). B-mode Ultraschall ist die meistgenutzte sonographische Methode bei der Untersuchung intraokulärer oder orbitaler Erkrankungen beim Tier (BROOKS, 1999). In neuerer Zeit werden auch Farbdoppler, M-mode oder Ultraschallbiomikroskopie zur weiterführenden Diagnostik am Auge angewendet (METTENLEITER, 1995a; BROOKS, 1999; GONZALEZ et al., 2001).

Unter der Sonographie im engeren Sinne versteht man heute die zweidimensionale Real-Time-Ultraschalluntersuchung, bei der 20 bis 50 und mehr Bilder pro Sekunde auf dem Bildschirm entstehen. Dadurch wird auch die Beurteilung von Organbewegungen ermöglicht. Man kann in Abhängigkeit vom Bildformat zwei Hauptformen der Sonographie unterscheiden. Zum Ersten das rechteckige Linear- und zum Zweiten das dreieckige bis schmal-trapezförmige Sektorsonogramm. Das breit-trapezförmige Konvexsonogramm stellt eine Zwischenform dar. Die verwendeten Schallköpfe werden entsprechend eingeteilt (POULSEN NAUTRUP, 1996).

Der Linear-Schallkopf ermöglicht durch die lineare Anordnung der Transducer die Aussendung von parallelen Impulsen über seine gesamte Ankopplungsfläche. Der Nachteil hierbei ist seine relativ große Auflagefläche. Der Sektor-Scanner besitzt ein Wandlerelement, das um eine Achse schwenkt oder rotiert und dabei konvergierende Schallwellen abgibt. Dies ermöglicht eine relativ kleine Ankopplungsfläche (HERRING u. BJORNTON, 1989; KAARMAN u. WESSELS, 1991).

2.4.3 Sonographische Gewebedarstellung

Anschließend sollen in tabellarischer Form die bei der Beschreibung eines B-mode-Ultraschallbildes gebräuchlichen Begriffe, d. h. Echomuster, die durch Echostärke, -größe und -dichte definiert werden, und die Echoverteilung erläutert werden.

Tabelle 5: Definition von Echomustern

| Begriff | Synonyme | Erklärung |
|---------------------|--|--|
| echofrei | reflexfrei anechogen anechoisch sonolucent translucent transsonisch | gleichmäßig schwarze Fläche |
| echoarm | reflexarm energiearme Reflexe wenig echodicht geringe Echodichte wenig echogen hypoechogen | feine, vereinzelte, schwache (d. h. mittel- bis dunkelgraue) Einzelechos |
| mittlere Echodichte | | zahlreiche, gleichmäßig verteilte, feine bis mittelfeine, mittelstarke bis starke (mittel- bis hellgraue) Einzelechos mittlerer Dichte |
| echoreich | reflexreich echogen reflexogen energiereiche Reflexe stark reflektierend echodicht große Echodichte hyperechogen sonodicht weiß | hellgraue bis weiße Bereiche grobe bis feine, mittelstarke bis starke (mittelgraue bis weiße) Einzelechos großer Dichte |
| Größe | | fein, mittelfein oder grob |
| Stärke | | schwach, mittelstark oder stark |
| Dichte | | vereinzelt, mitteldicht oder dicht |
| Verteilung | | homogen oder inhomogen |

(POULSEN NAUTRUP, 1996)

2.4.4 Artefakte

Bei bildgebenden Diagnostikverfahren können Kunstprodukte entstehen, die als Artefakte bezeichnet werden. Das heißt, dass der Diagnose dienende Bilder Darstellungen aufweisen können, die den tatsächlichen Gegebenheiten nicht oder nur teilweise entsprechen (MEIER, 1989). In Tabelle 6 sollen Art, Aussehen und Ursache der vorkommenden Artefakte dargestellt werden.

Tabelle 6: Sonographische Artefakte

| Artefakt | Aussehen | Ursache |
|--------------------------------------|--|--|
| Rauschen | zahlreiche kleine bis mittelgroße, mehr oder weniger unregelmäßige Echos | meist Folge zu großer Verstärkung |
| Wiederholungsechos (Reverberationen) | mehrere Echos abnehmender Intensität mit gleichen Abständen hinter der ersten (echten) Reflexion | Grenzflächen mit großem Impedanzunterschied, typischerweise bei ungenügender Ankopplung des Schallkopfes oder bei gasgefüllten Organen |
| akustische Spiegelung | | Sonderform des Wiederholungsechos |
| Schallschatten | einheitlich schwarz, keine Strukturen dahinterliegender Organe zu erkennen | Totalreflexion an akustischen Grenzflächen mit großen Impedanzunterschieden |
| inkompletter Schallschatten | abgeschwächte Echos von distalen Grenzflächen erkennbar | unvollständige Totalreflexion |
| Schallverstärkung | deutlichere Darstellung distal von flüssigkeitsgefüllten Organen liegender Strukturen | fast fehlende Abschwächung der Ultraschallenergie durch Flüssigkeit und dadurch relative Verstärkung des darunter liegenden Gewebes |
| Schichtdickenartefakte | Saum feiner, unscharf abgegrenzter Echos am Rand von flüssigkeitsgefüllten Organen | schräges Auftreffen von Schallwellen auf eine Grenzfläche |
| Randschatten | fehlende Abbildung parallel zu den Schallwellen verlaufender Organgrenzen, evtl. distale Ausbildung von Schallschatten | schräges Auftreffen von Schallwellen auf Grenzflächen, u. U. Totalreflexion |

(HERRING u. BJORNTON, 1989; KAARMAN u. WESSELS, 1991; POULSEN NAUTRUP, 1996)

2.4.5 Sonographie des Auges

2.4.5.1 Einleitung

Das Auge ist aufgrund seiner guten Zugänglichkeit und seiner Binnenstruktur mit klar definierten akustischen Grenzflächen ideal geeignet für die sonographische Untersuchung (EISENBERG, 1985; MORGAN, 1989; SELCER, 1995). Diese kann wertvolle diagnostische Informationen beschaffen, die mit anderen Untersuchungstechniken nicht unbedingt ermittelt werden können (SELCER, 1995). Die Ultraschalluntersuchung ist kein Ersatz für die klinische Untersuchung, Ophthalmoskopie oder Biomikroskopie, stellt aber eine gute Ergänzung zu diesen dar (HILLYER, 1993). In der Kleintierophthalmologie gehört der Einsatz von Ultraschall zur Diagnostik inzwischen zur Routine (METTENLEITER, 1995a).

2.4.5.2 Indikation

Eine Indikation für die sonographische Untersuchung der Augen liegt dann vor, wenn eine Untersuchung des Augeninneren durch Trübung der brechenden Medien nicht möglich ist. Des Weiteren können intraokuläre Prozesse weiter differenziert werden. Auch bei Verdacht von Erkrankungen der Orbita kann Ultraschall zur weiteren Klärung angewandt werden. Außerdem sollte bei Vorliegen eines Exophthalmus immer eine Ultraschalluntersuchung vorgenommen werden (DZIEZYC et al., 1987; EL FOURGI, 1989; MORGAN, 1989; POULSEN NAUTRUP u. HEIDER, 1996; WILKIE u. WILLIS, 2001). Bei Tieren mit getrübbten oder schmerzhaften Augen oder bei hochgradigen Schwellungen der Augenlider ist die Ultraschalluntersuchung die am ehesten verfügbare und kostengünstigste Methode der ophthalmologischen Untersuchung. Die B-mode-Ultraschalluntersuchung ist nicht invasiv, sicher, schnell und effizient (WILLIAMS u. WILKIE, 1996). NEUMANN (1988) vermaß bei seinen Untersuchungen über die Refraktion des Hundeauges die Bulbuslänge mittels A-mode-Ultraschall. GAIDDON et al. (1991) verwendeten für ihre Berechnungen zum Einsatz von Linsenimplantaten beim Hund Messwerte, die sie mittels A-mode-Ultraschall gewonnen hatten.

2.4.5.3 Untersuchungstechnik

Zu den zur sonographischen Untersuchung des Auges verwendeten Verfahren und Schallköpfen sowie zur geeignetsten Schallfrequenz besteht eine Vielzahl verschiedener Ansichten. Je nach Untersucher und/oder untersuchter Tierart werden A- oder B-mode (alleine oder in Kombination), Linear-, Sektor- oder Konvexschallköpfe sowie Frequenzen von 5,0 MHz bis zu 10,0 MHz angewendet.

WILLIAMS und WILKIE (1996) empfehlen zur sonographischen Untersuchung der Augen generell die Verwendung von 7,5 bis 10,0 MHz Sektorscannern (B-mode) in cornealer Ankopplung. Bei widerspenstigen Pferden oder bei Vorliegen eines okulären Traumas kann auch die transpalpebrale Technik angewendet werden. Zur Vermeidung von Artefakten werden die Lidhaare entfernt oder mit Wasser gut durchfeuchtet.

2.4.5.3.1 Kleintier

GONZALEZ et al. (2001) beschreiben die Verwendung von 7,5 oder 10 MHz Scannern. Sie postulieren eine kombinierte Anwendung von A- und B-mode in einer methodischen

Untersuchungsreihenfolge. Zu Beginn steht die vertikale Ebene entlang der optischen Achse. Es soll darauf geachtet werden, dass der hintere Linsenpol und die Papille zentral im Bild liegen. Der Schallkopf soll dann nach nasal und temporal geschwenkt werden. Es schließt sich die horizontale Ebene entlang der Sehachse an, gefolgt vom Schwenken des Schallkopfes nach oben und unten. Die transsklerale Ebene kann bei Bedarf untersucht werden. Die Verstärkung muss dabei jeweils angepasst werden. Am besten wird mit hoher Verstärkung begonnen, um feine Glaskörpertrübungen und hintere Glaskörperabhebungen darzustellen. Dann kann eine niedrigere Verstärkung verwendet werden, um die Bulbuswand zu beurteilen. Es sollten immer beide Augen untersucht werden, da dann das gesunde zum Vergleich herangezogen werden kann. Wenn eine Veränderung entdeckt wird, folgt eine topographische Untersuchung, gefolgt von einer kinetischen und quantitativen Beurteilung. Die Untersuchungen können am wachen, stehenden, sitzenden oder sich in Brust-Bauch-Lage befindenden Tier nach Lokalanästhesie der Hornhaut in cornealer Schallkopfkopplung durchgeführt werden.

EL FOURGI und BALLERAU (1985) untersuchen die Augen hauptsächlich mit dem A- und dem B-mode-Verfahren. Sie bevorzugen die Ankopplung auf der lokalanästhesierten Hornhaut am wachen, manuell fixierten Tier. Allerdings kommt bei der B-mode-Technik generell zusätzlich Ultraschallgel zum Einsatz. Bei transpalpebraler Anwendung beobachten sie eine verminderte Qualität der Ultraschallbilder, die sie auf die schlechtere Ankopplung auf den Lidhaaren zurückführen.

DZIEZYC und HAGER (1988) verwenden mechanische 7,5-MHz-Sektorscanner (B-mode) in cornealer Ankopplung am meist unsedierten Tier. Auf die Hornhaut wird vor der Untersuchung ein Lokalanästhetikum aufgetropft. Zur Ankopplung wird ein steriles Ultraschallgel und ein Vorlauf zur besseren Darstellung des Bulbus verwendet. Zur Beurteilung der Orbita wird auf einen solchen verzichtet. Nach erfolgter Untersuchung werden die Augen gründlich gereinigt.

SCHMIDT und MURISIER (1996) berichten über ihre Erfahrungen bei der Untersuchung der Gefäße von Hunde- und Katzenaugen mittels farbkodiertem Dopplerverfahren.

HOFFMANN und KÖSTLIN (2004) und HOFFMANN et al. (2004) beschreiben die Anwendung eines hochauflösenden Linear-Array-Schallkopfes mit einer Mittelfrequenz von 12 MHz in der Anwendung an gesunden wie auch bei erkrankten Augen von Hunden, Katzen, Kaninchen und Meerschweinchen. Der Schwerpunkt liegt auf der Beurteilung der vorderen Augenabschnitte, bei der Bildqualitäten ähnlich histologischen Schnittbildern in geringer Vergrößerung erzielt wurden. Der gesamte Bulbus sowie seine Adnexe und die Orbita konnten ebenfalls beurteilt werden. Limitierend ist nur die Größe der Sonde, v. a. in der vertikalen Schnittebene. Die Tiere wurden unter Lokalanästhesie, in Sedation oder Allgemeinnarkose untersucht.

2.4.5.3.2 Pferd

METTENLEITER (1995a) verwendet zur Sonographie am Pferdeauge einen 5-MHz-Linearscanner. Die Patienten werden in einem Untersuchungsstand gut fixiert. Der Schallkopf wird entweder auf das geschlossene Lid oder, nach vorausgehender Oberflächenanästhesie,

direkt auf die Hornhaut aufgelegt. Bei fast allen Pferden gelingt die Untersuchung ohne weitere Sedation. Nur bei sehr empfindlichen Patienten oder bei schmerzhaften Erkrankungen ist neben einer Sedation und ggf. Oberflächenanästhesie zusätzlich ein aurikulopalpebraler Nervenblock durchzuführen. Zur Darstellung der vorderen Augenabschnitte (bis zum vorderen Linsenanteil) verwendet er eine Vorlaufstrecke. Diese ist für die Beurteilung der hinteren Bulbusabschnitte nicht vonnöten. Der Bulbus wird in zwei Ebenen (horizontal und vertikal) sonographisch untersucht. Danach wird das Auge sorgfältig gereinigt.

READ und BARNETT (1995) verwenden zur Untersuchung des Pferdeauges einen 7,5 MHz Konvexschallkopf, den sie üblicherweise zur Sehnendiagnostik benutzen. Die Autoren bevorzugen die corneale Ankopplung, da ihrer Ansicht nach die transpalpebrale Ankopplung die Bildung von Artefakten erhöht und die Bildqualität verschlechtert. Sie führen die Untersuchungen am wachen, nur bei Bedarf sedierten Tier durch. Die Hornhaut wird lokal anästhesiert und, sofern notwendig, ein palpebraler oder aurikulopalpebraler Nervenblock durchgeführt.

Nach den Erfahrungen von JURRAT (1997) ist eine Sedation des Patienten zur Untersuchung zweckmäßig. Die Anwendung eines sogenannten Veterinärschallkopfes (Linearscanner, 5 MHz bzw. 7 MHz) empfindet er als praktikabel.

2.4.5.3.3 Wiederkäuer

OSOUBENI und HAMIDZADA (1999) vermaßen mittels des A-mode-Verfahrens (10,0 MHz) die enukleierten Augen von Dromedaren im Wasserbad.

EL-MAGHRABY et al. (1995) verwendeten einen mechanischen 10,0 MHz Sektorscanner zur Untersuchung der enukleierten Augen von zehn Monate alten Rambouillet-Schafen und zweijährigen Angus-Rindern im Wasserbad. Zusätzlich führten sie das A-mode-Verfahren und direkte Messungen an Gefrierschnitten durch.

POTTER et al. (2008) gebrauchten einen 10,0 MHz Linearschallkopf für ihre Untersuchungen an den Augen von HF- und Jerseyrindern.

2.4.5.4 Biometrie

Die Ultraschallbiometrie, d. h. das Vermessen des Auges mittels Ultraschall, ist ein wertvolles Hilfsmittel der sonographischen Untersuchung und Diagnostik. Sie kommt bei allen Größenveränderungen des Bulbus, im Rahmen der Kataraktchirurgie, der Kunstlinsenimplantation und bei der Refraktometrie zum Einsatz. Sie stellt eine der ersten Anwendungen von Ultraschall zur Diagnostik am Auge dar.

Die durchgeführten Messungen und die Untersuchungstechnik variieren von Autor zu Autor. SCHIFFER et al. (1982) vermaßen Hundeaugen mittels 10,0 MHz A-mode Ultraschall. Sie stellten folgende Messungen an: Hornhautoberfläche bis Linsenhinterfläche, Linsendicke, Linsenhinterfläche bis Retina und Hornhautoberfläche bis Retina. METTENLEITER (1995a) ermittelte mittels B-mode die Vorderkammertiefe (Scheitelpunkt der hinteren Corneaseite bis Linsenvorderfläche), die Linsendicke (höchster Punkt der Vorderfläche bis tiefster Punkt der Hinterfläche) und die Ausdehnung des Glaskörpers (tiefster Punkt der Linsenhinterfläche bis innere Grenze der Bulbuswand). GONZALEZ et al. (2001) empfehlen vier Basismessungen

entlang der optischen Achse: Hornhaut bis zur vorderen Linsenkapsel, vordere bis hintere Linsenkapsel, hintere Linsenkapsel bis Retina, Bulbuslänge (Hornhaut bis Retina). Hierzu wird üblicherweise A-mode verwendet, allerdings kann dazu auch B-mode herangezogen werden. EL-MAGHRABY et al. (1995) vermaßen in der sagittalen Ebene die Hornhautdicke, die Vorderkammertiefe, die Linsendicke, die Glaskörpertiefe und die Bulbusachse. Zusätzlich werteten POTTER et al. (2008) Messungen der Bulbuslänge (incl. der Sclera), Bulbuswanddicke, Linsendurchmesser sowie die Diameter des Sehnervenkopfes und, soweit sichtbar, der Ziliararterie aus. Sie verwendeten hierfür B-mode-Bilder der horizontalen und vertikalen Schnittebenen. Weiterhin untersuchten sie Differenzen der Messwerte von zwei verschiedenen Untersuchern sowie bei zwei Rinderrassen (HF und Jersey).

Nach HAMIDZADA und OSUOBENI (1999) sollte B-mode nicht zur Biometrie verwendet werden, da signifikant andere Messwerte bei Linsendicke und Glaskörper im Vergleich zu den A-mode Messungen ermittelt werden konnten. Im Gegensatz dazu konnten COTTRILL et al. (1989), KÜHTREIBER (1993) und EL-MAGHRABY et al. (1995) keine signifikanten Unterschiede zwischen beiden Methoden feststellen. COTTRILL et al. (1989) sind der Ansicht, dass B-mode die zu bevorzugende Technik ist, da die Bilder einfacher zu interpretieren und deshalb sicherer auszuwerten sind. Nach EL FOURGI und BALLERAU (1985) ist das A-mode-Verfahren unverzichtbar für die Biometrie.

Beim Vergleich der sonographischen mit direkten Messungen zeigen sich jedoch Unterschiede. CARTEE (1985) untersuchte Hundeaugen im Wasserbad und in vivo mit 5,0 und 10,0 MHz-Scannern. Beide lieferten vergleichbare Messwerte, allerdings waren die in vivo vermessenen Augen größer. COTTRILL et al. (1989) und EL-MAGHRABY et al. (1995) ermittelten signifikante Unterschiede beim Vergleich der sonographischen mit den direkten Messwerten von Gefrierschnitten. Sie erklären sich die Differenzen zum einen durch den Auflagedruck des Schallkopfes bei der Messung in vivo und zum anderen durch die Ausdehnung des wasserhaltigen Gewebes beim Einfrieren.

SCHIFFER et al. (1982) stellten keinen signifikanten Unterschied zwischen den beiden Augen eines Individuums, wohl aber zwischen den Messwerten von Rüden und Hündinnen fest. Zu ähnlichen Ergebnissen kamen GAIDDON et al. (1991). COTTRILL et al. (1989) konnten sowohl zwischen den Augen eines Tieres als auch zwischen denen von männlichen und weiblichen Hunden keine Unterschiede ermitteln.

POTTER et al. (2008) fanden signifikante Korrelationen fast aller Messwerte bei verschiedenen Untersuchern (Ausnahme: Diameter der A. ciliaris). Auch BOROFFKA et al. (2006) fanden eine akzeptable Wiederholpräzision bei der Messung von intraokulären Distanzen, sowohl bei einem Untersucher als auch bei zweien im Vergleich.

Im Vergleich zweier Rinderrassen ergaben sich signifikante Unterschiede bei der Bulbuslänge, der Glaskörpertiefe und dem Linsendurchmesser. Die Autoren bezeichnen diese Differenzen als klinisch nicht relevant (POTTER et al., 2008).

Einen Überblick zu den für das Rind vorliegenden okulären Dimensionen gibt Tabelle 7.

Tabelle 7: In der Literatur beschriebene okuläre Dimensionen des Rindes (in mm)

| Autor | Hornhaut | VK | Linse | Glaskörper | Bulbuslänge | Bulbuswand | Methode |
|----------------------------|------------------------|-------------|--------------|--------------|--------------|------------|---------------|
| POTTER et al. (2008) | 2,0 ± 0,2 ¹ | 3,3 ± 0,5 | 13,5 ± 0,9 | 14,6 ± 0,9 | 34,6 ± 0,9 | 1,8 ± 0,2 | sonographisch |
| | 1,7 ± 0,2 ² | 3,6 ± 0,7 | 12,4 ± 0,4 | 16,2 ± 0,4 | 32,7 ± 1,9 | 2,2 ± 0,3 | |
| HOF und HOFMANN (2000) | 1,3 ± 0,1 | 4,4 ± 0,2 | 11,9 ± 0,5 | 15,1 ± 0,6 | 31,5 ± 0,9 | 2,0 ± 0,3 | sonographisch |
| EL-MAGH-RABY et al. (1995) | 1,4 ± 0,011 | 6,2 ± 0,045 | 11,3 ± 0,037 | 13,7 ± 0,088 | 31,3 ± 0,129 | | sonographisch |
| WILLIAMS et al. (1995) | | | 12,5 | 18,3 | 35,3 39,4 | | unbekannt |
| ZIETSCH-MANN (1974) | 1,2 - 1,5 | | 12,0 | | 41,0 - 43,5 | 1,9 - 0,22 | unbekannt |

2.4.5.5 Normalbefunde

2.4.5.5.1 Kleintier

Nach EISENBERG (1985), SELCER (1995) sowie WILLIAMS und WILKIE (1996) stellt sich die Hornhaut als gebogene hyperechogene Oberfläche dar. Die anechogenen, einheitlich erscheinenden Augenkammern liegen zwischen Hornhaut und vorderer Linsenkapsel. Es sind nur die vordere und hintere Linsenkapsel erkennbar, der Rest der Linse ist normalerweise anechogen. Der Ziliarkörper ist eine echogene Struktur am Linsenäquator. Der anechogene Glaskörper trennt die hintere Linsenkapsel von der echogenen Bulbuswand. Im gesunden Auge können die Schichten der Bulbuswand nicht voneinander unterschieden werden. Die Austrittsstelle des Sehnervs erscheint als hyperechogenes Areal. Hinter dem Augapfel befindet sich eine konusförmige, mittelgradig echogene Struktur, die dem Orbitalinhalt entspricht. Der Sehnerv kann als hypoechogenes Band, umgeben von echogenem Orbitalfett, gesehen werden.

2.4.5.5.2 Pferd

Nach METTENLEITER (1995a) stellt sich die Hornhaut beim Pferd nur bei Verwendung einer Vorlaufstrecke als bogenförmige Struktur, die durch zwei akustische Grenzflächen definiert ist, dar. Die Vorderkammer muss bei sehr geringem Auflagedruck untersucht werden und erscheint als völlig anechogene, konvexe Höhle. Der Ziliarkörper ist ein mäßig echogener, dreieckiger bis rundlicher Bezirk beidseits der Linse. Die Iris erscheint als schmale, mittelgradig echogene, halbkreisförmig gebogene Kontur. Die Traubenkörner sind

¹ HF

² Jersey

variabel in Struktur und sonographischem Erscheinungsbild, oft ragen sie in der vertikalen Schnittebene in die vordere Augenkammer vor (SCOTTY, 2005). Die Linse ist eine akustisch leere, ellipsenförmige Struktur, die Linsenhinterfläche ein stark echogener Fleck. Dahinter kommt es zu Verzeichnungen. Der Glaskörperraum ist signalfrei und wird begrenzt durch die Bulbuswand, die die am stärksten reflektierende Struktur des Untersuchungsgebietes ist. Die Abgrenzung der Bulbuswand zum Orbitalfett erfolgt durch den TENON'schen Raum, eine schmale echoarme Schicht. Das orbitale Fettgewebe ist eine Zone hoher Reflektivität, in der der Sehnerv als fast signalfreier Raum erscheint. Die Papille stellt sich manchmal als stark echogenes Areal dar. Die Augenmuskeln erscheinen echoärmer als Fettgewebe und Bulbuswand (METTENLEITER, 1995a).

2.4.5.5.3 Rind

Das Auge des Rindes ist im Ultraschallbild nach Aussage von EL-MAGHRABY et al. (1995) eine gut definierte, ovoide, zum großen Teil anechogene Struktur. Die Hornhaut erscheint als echogene Doppellinie mit anechogenem Zwischenraum. Zentral befindet sich ein hyperechogener Bereich und hinter diesem eine echogene Region. Die Vorderkammer ist ein plankonvexer, anechogener Raum. Iris und Ziliarkörper sind von linearer Gestalt und mäßig echogen. Die Iris liegt der vorderen Linsenkapsel direkt an. Der Ziliarkörper erscheint dick und irregulär echogen. Die Linse stellt sich durch zwei gebogene Linien dar, die die vordere und hintere Linsenkapsel widerspiegeln. Gelegentlich sieht man multiple echogene Linien in der Linsenrinde. Der Glaskörper zeigt sich als homogene, anechogene Region zwischen der hinteren Linsenkapsel und der Bulbuswand. Die hintere Bulbuswand besitzt die höchste Echogenität. Es ist nicht möglich, ihre einzelnen Schichten zu unterscheiden. Gelegentlich kann man einige parallele Linien erkennen, die eventuell eine oder mehrere dieser Schichten darstellen könnten. Nach POTTER et al. (2008) unterscheidet sich das sonographische Erscheinungsbild des Rinderauges abgesehen von seiner mehr kugelförmigen Gestalt und der Sichtbarkeit der Ziliarartertie nur wenig von dem anderer Tierarten. Die Augen von lebenden Tieren stellen sich identisch mit den in der Literatur beschriebenen enukleierten Augen dar.

2.4.5.6 Veränderungen

Beim Menschen können mit Hilfe der standardisierten Sonographie, einer Kombination aus A-mode, B-mode und Doppler, mit hoher Zuverlässigkeit über 60 orbitale und periorbitale sowie über 80 intraorbitale Erkrankungen diagnostiziert werden (BYRNE, 1986). Seit den ersten Berichten über die sonographische Untersuchung von Tieraugen in den frühen fünfziger Jahren des letzten Jahrhunderts existieren inzwischen auch eine ganze Reihe von Berichten über die sonographische Diagnostik von Augenerkrankungen beim Tier.

Bei Katarakten erscheinen Linsenkapsel und -rinde als relativ raue, echoreiche Strukturen mit oder ohne intralenticuläre Hyperechogenität. Die Linsendicke kann vermindert sein. Faserige, echoreiche Begrenzungen der vorderen Linsenkapsel können durch Exsudate, die im Rahmen einer Uveitis anterior gebildet werden, bedingt sein. Fibrin in der vorderen Augenkammer zeigt sich als hyperechogene Flocken in der gesamten vorderen Augenkammer, während ein Hypopyon einheitlicher und mehr ventral gelegen erscheint. Bei Linsenluxationen

verschieben sich die Linsenechos in Bezug zu Iris und Bulbuswand (WILLIAMS et al., 1995).

Multiple hyperechogene Signale im Glaskörper können Zeichen einer Glaskörperblutung, -degeneration oder einer asteroiden Hyalose sein. Diese dürfen nicht mit Artefakten verwechselt werden, die durch eine zu intensive Tiefenverstärkung entstehen (WILLIAMS et al., 1995).

Eine vollständige Netzhautablösung erscheint im Allgemeinen als zwei klar definierte, gerade oder gebogene Strukturen im Glaskörper, die von der Sehnervpapille zur Ora serrata ziehen. Partielle Netzhautablösungen können ebenfalls erkannt werden. Je nachdem ob der subretinale Raum anechogen oder echogen ist, kann auf das Vorhandensein eines Transsudates, einer Blutung, einer Entzündung oder eines Tumors geschlossen werden. Zerreißen der hinteren Bulbuswand sind einheitlich echogen und gehen vom Glaskörper aus bis ins retrobulbäre Gewebe, ohne dass dazwischen eine Bulbuswand erkannt werden kann (WILLIAMS et al., 1995).

Retrobulbäre Prozesse können diffus oder abgegrenzt erscheinen und den Augapfel deformieren oder nicht (MORGAN, 1989). Eine Entzündung des Orbitalinhaltes hat üblicherweise ein diffuses Erscheinungsbild. Abgegrenzte Strukturen, die den Bulbus deformieren, werden generell als Neoplasien angesehen. Retrobulbäre Abszesse können sich allerdings ähnlich darstellen. Die Unterscheidung von retrobulbären Abszessen und Zysten kann anhand der dickeren, unregelmäßigeren Wand und des mehr echogenen Inhaltes der Erstgenannten erfolgen (EISENBERG, 1985; WILLIAMS et al., 1995). Die Ultraschallkontrollierte Feinnadel-Biopsie-Entnahme von retrobulbären Prozessen kann wertvolle diagnostische Hinweise liefern. Ultraschall ist oft hilfreich bei der Identifikation von Fremdkörpern in okulären oder orbitalen Lokalisationen (WILLIAMS et al., 1995).

Nach SECO DIAZ (2004) findet beim Pferd die okuläre Sonographie ihre möglicherweise wichtigste klinische Verwendung bei der Untersuchung von Bulbusträumen. Mit ihrer Hilfe kann die Ausprägung der Schäden und ein evtl. vorhandener Fremdkörper erkannt werden. Bei vielen ihrer Patienten ist der Ultraschall die einzige diagnostische Möglichkeit zur initialen Untersuchung eines traumatisierten Auges. Die hierdurch erhaltenen Informationen sind wichtig für die Auswahl der entsprechenden Behandlung und die Formulierung einer Prognose. Allerdings besteht das Risiko einer zusätzlichen Schädigung des Bulbus bei zu starker Druckausübung mit dem Schallkopf.

RUBIN und KOCH (1968) gingen bei ihren Untersuchungen von der Annahme aus, dass Tieraugen ähnlich wie Menschaugen im Ultraschallbild aussehen, mit Ausnahme der beim Tier größeren Linsendicke. Die Autoren verwendeten zur Diagnostik ein tragbares A-mode-Ultraschallgerät, das mit einem 7,5 MHz Schallkopf ausgestattet war. Es gelang ihnen, bei getrüübter Hornhaut, Blutung in der vorderen Augenkammer oder vernähten Lidern Netzhautablösungen, Linsenluxationen und Deviationen des Augapfels bei Katze, Hund und Pferd nachzuweisen. Des Weiteren konnten sie Veränderungen der Linse im Rahmen der Kataraktchirurgie und der Kataraktreifung beobachten. Sie waren in der Lage, den Verdacht einer axialen Myopie durch Vermessung der Bulbusdimensionen zu bestätigen.

KOCH und RUBIN (1969) stellen acht Fallbeispiele bei Hunden vor, die sie mittels A-mode-Ultraschall untersuchten. Sie verwendeten die Ultraschalluntersuchung zur Diagnostik von Netzhautablösungen, Lageveränderungen der Linse, Beobachtungen der Kataraktreifung sowie zum Vermessen der Bulbusdimensionen bei Verdacht auf Größenveränderungen des Augapfels.

DZIEZYC et al. (1987) beobachteten beim Hund intraokuläre Umfangsvermehrungen, Fremdkörper, Retinaablösungen und Panophthalmien. Die sonographisch gewonnenen Diagnosen konnten z. T. histologisch bestätigt werden.

METTENLEITER (1995b) wendete die Ultraschalluntersuchung erfolgreich als Zusatzuntersuchung beim Pferd an und zwar bei folgenden Erkrankungen: Veränderungen der Hornhaut und Vorderkammer (Keratitis, Ulzera, Infiltrate der Vorderkammer), Linse (Lokalisation von Trübungsherden, präoperative Planung von kataraktchirurgischen Maßnahmen), Glaskörper (Abhebungen der Glaskörpergrenzmembran/Glaskörperverflüssigung, Glaskörpertrübungen, Glaskörperblutungen), bakteriellen Infektionen und Fremdkörpern, Veränderungen der Bulbusdimensionen (Entzündung, Trauma, perforierende Ulzera, Glaukom), Netzhaut (Ablatio), retrobulbäre Strukturen (Abszesse, Orbitalphlegmone, Zysten, Tumoren).

MILLER und CARTEE (1985) diagnostizierten mit Hilfe der sonographischen Untersuchung raumfordernde Prozesse innerhalb des Augapfels und der Orbita bei zwei Katzen und einem Hund.

READ und BARNETT (1995) stellen ihre sonographischen Untersuchungsbefunde bei Pferden vor, die ein Glaukom hatten.

VAN DER WOERDT et al. (1993) fanden mittels Ultraschall bei 23 % der von ihnen untersuchten kataraktösen Hundeaugen zusätzlich eine Glaskörperdegeneration und bei 11 % Netzhautablösungen. Diese Veränderungen traten zumeist in Kombination mit hypermaturen Katarakten auf. Die Untersuchungen von PONCHET et al. (2005), die ebenfalls an Hunden mit Katarakten verschiedener Ausprägung durchgeführt wurden, ergaben bei 34,8 % der kataraktösen Augen sonographische Abnormitäten. Netzhautablösungen wurden bei 16,6 % und Glaskörperdegenerationen bei 13,7 % gefunden. Vereinzelt traten persistierende hyperplastische Primärglaskörper sowie ein hinterer Lentikonus auf. Es wurde kein signifikanter Zusammenhang zwischen dem Grad der Kataraktreifung und dem Vorliegen einer Netzhautablösung ermittelt.

HOSKINS et al. (1993) diagnostizierten eine Netzhautablösung bei einem Schäferhund mittels Ultraschalluntersuchung.

SCHOSTER et al. (1993) entdeckten mit Hilfe von Ultraschall eine Umfangsvermehrung im Bereich der Sehnervpapille, die ophthalmologisch hinter der vollständig abgelösten Netzhaut nicht zu erkennen war. Histologisch erwies sich die Veränderung als Melanom der Choroidea.

GRAHN et al. (1995) benutzten Ultraschalluntersuchungen, um Stachelschweinstacheln, die als intraokuläre oder orbitale Fremdkörper bei Hunden vorkommen können, zu diagnostizieren und zu lokalisieren.

FREESTONE et al. (1989) diagnostizierten mittels B-mode-Ultraschall einen orbitalen Tumor bei einer Stute.

MORGAN (1989) untersuchte acht Katzen und Hunde, die einseitigen Exophthalmus aufwiesen. Sie konnte bei allen Tieren pathologische Befunde der Orbita des betreffenden Auges erheben, die sich hinsichtlich ihrer Echogenität, Abgegrenztheit und der Deformation des Bulbus unterschieden. Histologisch konnten diverse Tumoren, eine fremdkörperbedingte chronische Entzündung der Glandula zygomatica sowie ein retrobulbärer Abszess und diffuse Entzündungen des Orbitalinhalts als Ursache für den Exophthalmus ermittelt werden.

MORGAN (1990) beschreibt ein Meningiom des Sehnervs sowie das sechs Monate postoperativ auftretende Rezidiv mit Hilfe der sonographischen Untersuchung.

HOMCO und RAMIREZ (1995) diagnostizierten mit Hilfe der Ultraschalluntersuchung multiple retrobulbäre Abszesse.

SUMMERHAYS und MANTELL (1995) stellten mit Hilfe der Ultraschalluntersuchung eine retrobulbäre, runde, anechogene Struktur dar, die sich als Hydatidenzyste erwies.

3 Eigene Untersuchungen

3.1 Material und Methoden

3.1.1 Klinische Untersuchungen

3.1.1.1 Tiermaterial

Für die klinischen Untersuchungen standen Tiere verschiedener Altersgruppen auf drei Betrieben zur Verfügung. Zusätzlich wurden die Patienten der Klinik für Klauentiere der Freien Universität Berlin mit einbezogen.

3.1.1.1.1 Tiergruppen

Die Tiere wurden in vier Gruppen eingeteilt: 1. Milchkälber, 2. Jungrinder bzw. -bullen und Absatzkälber, 3. Kühe sowie 4. Tiere, die vorberichtlich eine Augenerkrankung aufwiesen. Die Alters-, Geschlechts- und Rasseverteilung innerhalb der einzelnen Gruppen zeigt Tabelle 8.

Tabelle 8: Alters-, Geschlechter- und Rasseverteilung innerhalb der Tiergruppen

| Gruppe | Alter | Geschlecht | Rasse |
|--------|--|---|---|
| 1 | 0 bis 84 Tage | 148 männlich 149 weiblich 3 Zwicken | 262 Deutsches Schwarzbuntes Rind 16 Deutsches Rotbuntes Rind 13 Charolais-Mischlinge 2 Deutsches Fleckvieh 1 Jersey 1 Salers 5 sonstige Kreuzungstiere |
| 2 | 2 bis 11 Monate | 69 männlich 176 weiblich | 225 Deutsches Schwarzbuntes Rind 15 Deutsches Rotbuntes Rind 2 Deutsches Fleckvieh 1 Galloway 1 Jersey 1 sonstiges Kreuzungstier |
| 3 | 1,5 bis 10 Jahre | 0 männlich 380 weiblich | 370 Deutsches Schwarzbuntes Rind mit wechselnden HF- und/oder Jersey-Anteilen 3 Deutsche Schwarzbunte Kreuzungsrinder 4 Deutsches Rotbuntes Rind 2 Charolais 1 Galloway |
| 4 | 27 Tiere verschiedener Rassen und unterschiedlichen Alters | | |

3.1.1.1.2 Betriebe

Betrieb 1: In diesem Betrieb befanden sich ca. 350 Milchrinder zuzüglich ihrer Nachzucht. Die Kühe wurden in Boxenlaufställen gehalten und hatten im Sommer Weidegang. Im Abkalbestall herrschte Anbindehaltung (Halsketten; Fressgitter). Hier wurden die Tiere der Gruppe 3 rekrutiert. Die Kälber standen zum Untersuchungszeitpunkt bis zu einem Alter von ca. fünf Tagen in Anbindehaltung (Gruppe 1) und danach in Gruppenhaltung (Untersuchung der Tiere erfolgte hier nur, wenn in der Anbindehaltung nicht genug Kälber vorhanden waren). Die Absatzkälber wurden im Alter von ca. drei Monaten in den Aufzuchtbetrieb verbracht, in dem sie sich ebenfalls in Anbindehaltung befanden. Eine Trennung der männlichen und weiblichen Tiere erfolgte zu diesem Zeitpunkt noch nicht. Aus diesen Tieren setzt sich die Gruppe 2 zusammen. Im Sommer 1996 erkrankten die Kühe an infektiöser boviner Keratokonjunktivitis. Die Durchführung der Untersuchungen erfolgte in Blöcken zu je zehn Tieren pro Altersgruppe in einem Zeitraum von August 1997 bis April 1998. Die Besuche fanden in vierwöchigem Abstand statt.

Betrieb 2: Dieser Betrieb hielt ca. 2600 Milchrinder zuzüglich der weiblichen Nachzucht. Die Tiere lebten in Boxenlaufställen und hatten keinen Weidegang. Im Abkalbebereich befanden sich die Tiere in Anbindehaltung (Halsrahmen). Hier wurden die Tiere der Gruppe 3 untersucht. Unmittelbar nach der Geburt erfolgte eine Trennung der Kälber nach Geschlecht und eine Unterbringung in verschiedenen Abteilen, wo sie für ca. eine Woche in Einzelboxen verblieben. Hier wurden pro Besuch in den Abteilen für männliche bzw. weibliche Kälber jeweils fünf Tiere untersucht (Gruppe 1). Die männlichen Tiere wurden zur Mast weiterverkauft und die weibliche Nachzucht in den zugehörigen Aufzuchtbetrieb gebracht. Dort lebten die Kälber und Jungrinder in Gruppen zu ca. 20 Tieren. Aus diesem Grund enthält die Gruppe 2 dieses Betriebes ausschließlich weibliche Tiere. Tiere der Gruppe 4 wurden vom Betriebstierarzt als Augenpatienten vorgestellt. Während des Untersuchungszeitraumes stellte sich heraus, dass dem Betriebstierarzt seit einigen Jahren immer wieder Kühe mit Symptomen der infektiösen bovinen Keratokonjunktivitis vorgestellt werden. Die Untersuchungen wurden im gleichen Modus und Zeitraum wie in Betrieb 1 durchgeführt. Anhand der hier vorhandenen Krankenkartei erfolgte zusätzlich eine Auswertung derselben im Hinblick auf die dem Betriebstierarzt vorgestellten Augenerkrankungen im Zeitraum des Jahres 1997.

Betrieb 3 / Klinik: Die Klinik für Klauentiere der Freien Universität Berlin stellt diesen Betrieb dar. Die Kühe standen in Anbindehaltung (Halsketten; Fressgitter) (Gruppe 3). Kälber (Gruppe 1) und Jungrinder (Gruppe 2) befanden sich in Einzelboxen. Es wurden nur Tiere untersucht, die nicht zu den Betrieben 1 oder 4 gehörten und die nicht wegen einer Augenerkrankung in der Klinik waren. Letztere wurden in Gruppe 4 aufgenommen. Die Untersuchung der Klinikpatienten fand in einem Zeitraum von Mai 1997 bis Januar 1999 statt. Die Datenerhebung sollte ursprünglich parallel zu den Betrieben 1 und 2 erfolgen. Dies war aus Zeitgründen und mangels geeigneten Patientengutes nicht immer möglich. 26 Tiere waren Eigentum der Klinik. Die restlichen 219 Patienten stammten von insgesamt 112 Betrieben.

Betrieb 4: Dieser Betrieb wurde nachträglich in die Untersuchungen aufgenommen, nachdem sich herausgestellt hatte, dass in Betrieb 2 regelmäßig Fälle von Augenerkrankungen auftraten. Hier lebten ca. 180 Milchrinder in Boxenlaufställen mit einem Fressgitter zur Fixation. Sie hatten in der warmen Jahreszeit Weidegang. Anamnestisch ergaben sich keine Hinweise auf Augenerkrankungen. Es wurden ausschließlich Tiere der Gruppe 3 in sechs Blöcken von Juli bis August 1998 untersucht. Acht der 100 Tiere wurden vor Aufnahme des Betriebes in der Klinik untersucht und diesem nachträglich zugeordnet. Die Untersuchungen von jeweils drei dieser Tiere fanden im Juni 1997 und im Februar 1998 und bei zwei Tieren im März 1998 statt.

Auflagen seitens der Betriebe: In Betrieb 1, 2 und 4 sollten keine Wartezeiten produziert werden und dem Betrieb keine personellen Belastungen entstehen. Zudem mussten in Betrieb 4 die Besuche und die Untersuchungszeit auf ein Minimum beschränkt, d. h. möglichst viele Tiere in möglichst kurzer Zeit untersucht werden.

3.1.1.1.3 Tierzahl

Jede Tiergruppe pro Betrieb sollte 100 Tiere enthalten. In Betrieb 2 wurden die Untersuchungen nach 80 Kühen (Gruppe 3) wegen ungenügender Fixationsmöglichkeit der Tiere abgebrochen. Die Gruppe 2 in Betrieb 3 wurde nach 45 Tieren mangels geeigneter Patienten geschlossen. Dies ergibt eine Anzahl von insgesamt 925 Tieren, die sich wie folgt verteilen: Gruppe 1: 300 Kälber, Gruppe 2: 245 Jungrinder und -bullen sowie Gruppe 3: 380 Kühe.

3.1.1.2 Status praesens

Die Tiere wurden einer kurzen klinischen Untersuchung unterzogen, deren Inhalt sich am Befundbogen orientierte (s. Anhang I und II). Bei den Tieren aus Betrieb 4 war dies aus Zeitgründen nicht möglich.

3.1.1.3 Ophthalmologische Untersuchung

3.1.1.3.1 Fixation der Tiere

Zur ophthalmologischen Untersuchung wurden die Tiere der Gruppe 3 in das Fressgitter eingesperrt (Ausnahme: Betrieb 2). Alle Tiere bekamen einen Halfterstrick angelegt, der an den am jeweiligen Ort vorhandenen Stangen befestigt wurde. Alle Untersuchungen fanden ohne Helfer statt. Ausnahmen sind die Jungrinder der Gruppe 2 des Betriebes 2, wo eine zweite Person zum Einfangen der Tiere nötig war, und die Tupferprobenentnahmen bei Tieren der Gruppe 4.

3.1.1.3.2 Untersuchungsgang

Der Untersuchungsgang wurde nach WALDE (1989), ROSENBERGER (1990), ODÖRFER (1994) und STADES et al. (1996) erarbeitet.

Untersuchungstechnik

Verwendete Hilfsmittel: Zur Untersuchung dienten eine stiftförmige kleine Taschenlampe und der Otoskophandgriff AccuSan TR 25 mit dem Ophthalmoskopaufsatz Beta 200 (beides Fa. Heine Optotechnik, Herrsching).

Orientierende Voruntersuchung beider Augen

Distanzbetrachtung des Kopfes und der Augen

Diese erfolgte ohne zusätzliche Lichtquelle bei Tageslicht und aus der Entfernung. Es wurde hierbei besonders auf die Symmetrie und Form der Schädelkonturen geachtet.

Pupillarreflex

Der Pupillarreflex wurde nach vorherigem Abdunkeln (Zuhalten) beider Augen durch Hineinleuchten mit einer Taschenlampe in eines der hierzu freigegebenen Augen überprüft. Die daraufhin folgende reflektorische Verengung der angestrahlten Pupille (direkter Pupillenreflex) und zugleich die der nicht beleuchteten Gegenseite (indirekter Pupillenreflex) sollte prompt und weitgehend erfolgen.

Detailuntersuchung eines Auges

Umgebung des Auges, Orbita

Die Umgebung beider Augen wurde zunächst auf Asymmetrie, d. h. auf etwaige Umfangsvermehrungen oder Substanzverluste, kontrolliert. Bei Vorhandensein von Augenausfluss wurden seine Beschaffenheit und Ursache ermittelt.

Ober- und Unterlid

Diese wurden bezüglich ihrer Unversehrtheit, Stellung, ihrer aktiven Beweglichkeit und auf Umfangsvermehrungen überprüft. Dann erfolgte die palpatorische Prüfung ihrer Konsistenz, auf evtl. vermehrte Wärme und Schmerzhaftigkeit. Hierbei wurde auch auf die Wimpernstellung geachtet.

Nickhaut (Membrana nictans)

Beurteilt wurden ihre Lage und evtl. Formabweichungen. Nach ihrer Vorlagerung wurde ihre Schleimhaut bezüglich Farbe, Feuchtigkeitsgrad und Oberflächenbeschaffenheit beurteilt.

Lidspalte

Die Lidspalte wurde hinsichtlich Form und Ausmaß betrachtet.

Augapfel als Ganzes

Die Begutachtung des Bulbus erfolgte hinsichtlich seiner Lage, Größe und Bewegungen sowie der Richtung der Sehachse.

Sichtbare Teile der Binde- und Lederhaut

Um diese beurteilen zu können, wurde der Kopf des Tieres um seine Längsachse gedreht, sodass nacheinander alle sichtbaren Abschnitte der Binde- und Lederhaut zu erkennen waren. Erhoben wurden Farbabweichungen, Beschaffenheit der Episcleralgefäße (Füllung, Färbung, Abgrenzung) sowie etwaige entzündliche Veränderungen und Defekte. Durch leichtes Auswärtsrollen des Ober- und Unterlides mit Daumen und Zeigefinger wurde die Färbung und Oberflächenbeschaffenheit der Lidbindehäute ermittelt.

Hornhaut

Untersucht wurde die Cornea bezüglich ihrer Oberflächenbeschaffenheit (Glanz, Glätte, Regelmäßigkeit, Auflagerungen), Transparenz und Wölbung.

Die Prüfung des Cornealreflexes erfolgte mittels eines vorher mit einem milden Antiseptikum befeuchteten Wattetupfers.

Vordere Augenkammer

Bei der Adspektion der vorderen Augenkammer interessierte besonders ihr Inhalt und ihre Tiefe.

Regenbogenhaut, Pupille

Bei der Untersuchung der Regenbogenhaut wurden ihre Farbe und Zeichnung sowie Lage, Form und Weite der Pupille berücksichtigt (Reaktionsverhalten s. o.).

Linse

Hier wurde besonders auf Trübungen und Veränderungen der Lage geachtet.

Ziliarkörper, hintere Augenkammer

Der Ziliarkörper und die hintere Augenkammer sind der direkten Betrachtung nicht zugänglich, da sie durch die Iris verdeckt werden.

Glaskörper

Der Glaskörper wurde mit Hilfe des Ophthalmoskopes im durchfallenden Licht untersucht. Dabei waren insbesondere Trübungen und etwaige Beweglichkeit derselben von besonderem Interesse.

Augenhintergrund

Zur Betrachtung des Augenhintergrundes wurde ebenfalls das Ophthalmoskop verwendet. Es wurden die Fundusfarbe und -pigmentation (im dorsonasalen Quadranten), die Farbe und Anzahl der Gefäße und die Überbleibsel der A. hyaloidea (Aussehen, Längenschätzung) beurteilt.

Digitale Tensionsprüfung (vergleichend)

Diese erfolgte mit den auf das Oberlid aufgelegten Kuppen der Zeigefinger (Handballen auf der Stirn des Tieres) beidseitig vergleichend. Diese Methode gibt grob Aufschluss über eventuelle Druckabweichungen.

Tupferproben, Abstriche

Diese Untersuchungen wurden indikationsgebunden durchgeführt.

Die Probenentnahme bei an Keratokonjunktivitis erkrankten Tieren wurde nach der Anleitung von STELLMACHER und KEHNSCHEPER (1988) durchgeführt. Das heißt, es wurden mittels eines sterilen Metallspatels Abstriche aus dem Konjunktivalsack angefertigt und direkt auf Schafblutagarplatten ausgestrichen. Zusätzlich erfolgte nach Beimpfung der Platten ein Direktausstrich auf einen Objektträger. Der Transport der Proben zur Untersuchung in das Institut für Mikrobiologie der Freien Universität Berlin fand schnellstmöglich nach der Entnahme statt.

Untersuchung in Mydriasis

Zur Untersuchung des Auges in Mydriasis wurde ein geeignetes Mydriatikum in den Konjunktivalsack eingebracht. Verwendung fand 1,0 % Atropinsulfatlösung (Atropin 1 %

Dispersa Augentropfen[®], CIBA Vision). Der Nachteil dieser Lösung ist, dass die Weitstellung der Pupille ihr Maximum erst nach zwei Stunden erreicht und mehrere Tage bestehen bleibt. Die heute bevorzugten Kurzzeitmydriatika, deren Wirkung nach 15 bis 30 Minuten eintritt und nur vier bis fünf Stunden anhält (Mittel der Wahl ist Tropicamid) sind zur Anwendung beim Lebensmittel liefernden Tier in Deutschland nicht zugelassen. Auch das Eintropfen von Atropin in den Konjunktivalsack zur Erzeugung einer Mydriasis ist nur nach Umwidmung möglich. Deshalb wurde es ausschließlich bei Tieren verabreicht, die eine Indikation zur Weitstellung der Pupille aufwiesen.

Es wurden die Pupillenweite und -form, Linse, Glaskörper, Fundus und Papille beurteilt.

Sehvermögen

Die Überprüfung des Sehvermögens erfolgte mittels Drohreflex. Er besteht aus dem raschen Spreizen der Finger einer vor dem Auge geschlossen gehaltenen Hand. Das erfolgt am besten mehrmals und so, dass das Tier nicht durch einen Luftzug oder Berührung erschreckt wird. Das Rind sollte auf jedes Fingerspreizen hin erneut das Auge schließen.

3.1.1.4 Dokumentation

Alle Befunde der klinischen und der ophthalmologischen Untersuchung wurden zusammen mit den Angaben zur Identifikation des Einzeltieres in einen Untersuchungsbogen eingetragen (s. Anhang I und II). Die Altersangaben entstammen den Tierdaten des jeweiligen Betriebes bzw. der Patientenkartei der Klinik.

3.1.2 Pathomorphologische Untersuchungen

3.1.2.1 Probengewinnung

Durch die Untersuchung der Augen von 486 Schlachttieren wurden 137 Augen von insgesamt 70 Tieren gewonnen, die jeweils mindestens ein pathologisch verändertes Auge aufwiesen. Die Untersuchung der Augen mittels einer kleinen Stabtaschenlampe erfolgte im Schlachthof am Band und unmittelbar vor ihrer Entfernung aus den Tierköpfen. Sofort danach wurde das Zahnalter des jeweiligen Tieres bestimmt. Pro Kopf stand eine Untersuchungszeit von ca. 10 bis 20 Sekunden zur Verfügung. In Einzelfällen war eine längere Untersuchungsdauer möglich. Ein Helfer war für die Dokumentation sowie für das Verpacken der gewonnenen Augen zuständig. Diese wurden bis zur endgültigen Fixation in physiologischer Kochsalzlösung aufbewahrt.

Untersuchungszeitraum: Es fanden sechs Anfahrten in vierwöchigem Abstand in einem Zeitraum von November 1997 bis April 1998 statt.

3.1.2.2 Tiermaterial

Angaben zu Geschlecht, Rasse und Alter der 70 verwendeten Tiere zeigt Tabelle 9.

Tabelle 9: Geschlecht, Rasse und Alter der 70 verwendeten Schlachttiere

| | | |
|------------|--------------------------------|------------------------------|
| Geschlecht | 14 | männlich |
| | 37 | weiblich |
| | 19 | keine Angaben |
| Rasse | 44 | Deutsches Schwarzbuntes Rind |
| | 1 | Angus |
| | 1 | Charolais |
| | 1 | Fleckvieh |
| | 23 | keine Angaben |
| Alter | männlich: <1,75 bis 2,25 Jahre | |
| | weiblich: <1,75 bis >9 Jahre | |
| | 19 | keine Angaben |

3.1.2.3 Probenaufbereitung

Die Augen wurden nach Überführung in die Klinik mit dem o. g. Ophthalmoskop eingehend untersucht und die Befunde dokumentiert. Es folgte die Entfernung der evtl. noch vorhandenen Adnexe und die Befestigung eines beschrifteten Kunststoffplättchens am Bulbus zur Identifikation desselben. Danach wurden die Augen in Sammelbehältern zu ca. sechs bis acht Bulbi in YANNOFF'scher Lösung für 24 Stunden fixiert (ROMEIS, 1989). Zusätzlich wurde in jedes Auge Fixierlösung in den Glaskörper injiziert. Bis zur weiteren Verarbeitung nach ca. 60 Stunden erfolgte eine Lagerung in Leitungswasser. Die Zeit zwischen Entnahme und Fixation der Proben betrug zwischen drei und acht Stunden. Im Institut für Tierpathologie der Freien Universität Berlin wurden die Augen durch zwei Schnitte parallel zum vertikalen Hauptmeridian eröffnet und der ca. 4 mm dicke, den Sehnerv enthaltende mittlere Teil wurde weiter untersucht. Nach Entfernung der Linse gelangte diese in drei Teilen (nasal, medial und temporal) zur weiteren Untersuchung. Vor und nach Eröffnung des Bulbus erfolgte eine pathologisch-anatomische Untersuchung. Anschließend wurden die Proben mittels Histokinette (V. I. P. E 300, Fa. Vogel, Giessen) entwässert und in Paraffin eingebettet. Danach wurden die histologischen Schnitte angefertigt (Schnittdicke 5µm) und mit Haematoxylin-Eosin (H.E., ROMEIS, 1989) gefärbt. In Einzelfällen gelangten zusätzliche Teile des betreffenden Bulbus zur pathomorphologischen Untersuchung bzw. es schloss sich eine zusätzliche Färbung (Perjodsäure-Schiff-Reaktion, PAS; ROMEIS, 1989) an. Die pathomorphologische Untersuchung und Auswertung der Schnitte wurde durch das Institut für Tierpathologie der Freien Universität Berlin vorgenommen.

3.1.2.4 Dokumentation

Auf dem Schlachthof wurden folgende Daten erhoben: die jeweilige Schlachtnummer, das Geschlecht, die Rasse, das ermittelte Zahnalter und der vorläufige Augenbefund (Untersuchungsbogen s. Anhang III). Die Befunde der klinischen und pathologisch-anatomischen Untersuchungen gelangten ebenfalls zur Dokumentation. Die vom Institut für Tierpathologie festgestellten pathologischen Veränderungen wurden in vorbereiteten Befundzetteln vermerkt (s. Anhang IV).

3.1.3 Sonographische Untersuchungen

3.1.3.1 Tiermaterial

In einem Zeitraum von Juli 1998 bis Januar 1999 wurden die Augen von 57 adulten schwarzbunten Kühen sonographisch untersucht, bei denen in einer vorausgehenden ophthalmologischen Untersuchung keine pathologischen Befunde festgestellt werden konnten. Die Tiere stammten aus dem Patientengut der Klinik für Klautiere und der Tierklinik für Fortpflanzung der Freien Universität Berlin.

3.1.3.2 Geräte

Für die Untersuchungen standen das Gerät Scanner 100 (Fa. Esaote) und der dazugehörige Fußschalter zur Verfügung. Es wurde ein 6.0/8.0 MHz Doppelfrequenz Linear-Array Endorektalschallkopf verwendet.

Verwendung fand auch eine 20 mm Vorlaufstrecke (Sonokit-Soft R[®] aus formstabilem Gel) der Firma Sonogel Vertriebs GmbH, Bad Camberg.

Ebenfalls von dieser Firma stammte das benutzte Ultraschallgel (Sonogel[®]).

3.1.3.3 Untersuchungstechnik

3.1.3.3.1 Fixation der Tiere

Die Tiere waren im Fressfanggitter des Stalles fixiert. Der Kopf wurde mit einem Halfterstrick jeweils rechts oder links festgebunden. Die Untersuchungen wurden wegen der günstigeren Lichtverhältnisse am späten Nachmittag bzw. abends vorgenommen.

3.1.3.3.2 Untersuchungsmethode

Die Ultraschalluntersuchungen und -messungen wurden wie bei METTENLEITER (1995a) beschrieben durchgeführt, d. h. es wurde durch das geschlossene Augenlid hindurch geschallt. Zwischen Lid und Schallkopf befand sich die Vorlaufstrecke. Die Schallkopfposition war jeweils horizontal bzw. vertikal, wobei darauf geachtet wurde, die Austrittsstelle des Sehnervs auf jedem Bild darzustellen. Die gewählte Schallfrequenz betrug 6.0 MHz. Die Haare der Augenlider wurden nicht rasiert, sondern mit Wasser gut befeuchtet und dann mit reichlich Ultraschallgel versehen. Die durchgeführten Messungen sind in Tabelle 10 dargestellt.

Tabelle 10: Ultraschallmessungen

| Messung | Erläuterung |
|---|--|
| Corneadicke | auf 12 Uhr |
| Vorderkammertiefe | Corneainnenseite bis Linsenvorderfläche |
| Linsendicke | Linsenvorderfläche bis Linsenhinterfläche |
| Glaskörper | Linsenhinterfläche bis Innenseite der Bulbusrückwand/Papille |
| Bulbuswand | bei ca. fünf oder sieben Uhr, je nach Bildqualität |
| Kontrollmessungen | |
| Distanz zwischen Cornea (Innenseite) und Linsenhinterfläche | |
| Bulbusdurchmesser | Corneainnenseite bis Innenseite der Bulbusrückwand/Papille |

Jede Messung wurde dreimal an einem jeweils neuen Bild vorgenommen. Daraus wurde der Mittelwert gebildet und dieser dann für alle weiteren Berechnungen verwendet.

Nach Beendigung der Untersuchungen folgte die Reinigung der Augen von den Ultraschallgelresten.

Zur Untersuchung der ersten 15 Tiere von Juli 1998 bis September 1998 war ein Helfer zur Bedienung des Ultraschallgerätes nötig. Danach stand der Fußschalter zur Verfügung und die Untersuchungen konnten ohne weitere Hilfe - mit Ausnahme der Geräteeinstellung zu Beginn der jeweiligen Messungen - durchgeführt werden.

3.1.3.4 Dokumentation

Ultraschallbilder: Die Einzelbilder wurden auf Diskette abgespeichert.

Messwerte: Die einzelnen Messwerte wurden in vorbereitete Auswertungsbögen (s. Anhang V) eingetragen.

3.1.4 Statistische Auswertung

Die Dateneingabe erfolgte in Microsoft Excel 97/2000 und die statistische Auswertung mittels des Statistikpaketes SPSS (Statistical Package for the Social Science) Version 10.0.7.

Da im Rahmen dieser Arbeit hauptsächlich das Auftreten von Merkmalen innerhalb einer Grundgesamtheit untersucht wurde, beschränkt sich die Auswertung im Wesentlichen auf die Beschreibung der Häufigkeit des Vorkommens eines bestimmten, nominal-skalierten Merkmals. In den Abschnitten, in denen mit metrischen Daten gearbeitet wird (v. a. sonographische Untersuchungen), werden diese durch Lage- und Verteilungsmaße für diesen Datentyp (z. B. Mittelwert, Standardabweichung, Median, Minimum, Maximum) charakterisiert.

Für den Vergleich verschiedener Gruppen (z. B. Altersgruppen, Betriebe) wird der T-Test für unabhängige Stichproben verwendet. Dieser vergleicht die Mittelwerte zweier unabhängiger Stichproben daraufhin, ob sie gleich sind (H_0) oder Unterschiede aufweisen (H_1).

Der Vergleich von abhängigen Variablen (z. B. Messwerten eines Tieres) erfolgt durch den T-Test für gepaarte Stichproben. Dieser Test bildet die Differenzen der Wertepaare und bildet

daraus den Mittelwert. Die Nullhypothese (H_0) besagt, dass die Mittelwerte der Differenzen gleich Null sein sollen, während die Alternativhypothese (H_1) davon ausgeht, dass sich die Mittelwerte signifikant von Null unterscheiden.

Für beide Testverfahren wird eine Irrtumswahrscheinlichkeit von 5 % ($\alpha = 0,05$) gewählt. Unterschreitet die im Rahmen der T-Tests errechnete Überschreitungswahrscheinlichkeit p die Irrtumswahrscheinlichkeit (*kursive Darstellung der Werte*), so wird die Nullhypothese (H_0) abgelehnt.

Für den Vergleich zweier relativer Häufigkeiten wurde der Vier-Felder-Chi-Quadrat-Test herangezogen. Die Nullhypothese (H_0 ; die beiden relativen Häufigkeiten sind gleich) wird angenommen, wenn bei einer Irrtumswahrscheinlichkeit α von 0,05 der Chi-Quadrat-Wert kleiner als 3,84 bzw. die von SPSS ermittelte Signifikanz größer als 0,05 ist.

Graphische Darstellung:

Box-and-Whisker-Plot: Die Verteilung von Messwerten wird in Form von Box-and-Whisker-Plots (kurz: Boxplots) graphisch dargestellt, an denen man Lage, Streuung und Schiefe von Messwertreihen erkennen kann. Die „Box“ wird begrenzt durch den ersten und dritten Quartilswert (25 %- bzw. 75 %-Punkt). Zwischen beiden liegt der Median (50 %-Punkt), der in Form einer horizontalen Linie in der Box liegt. Die „Whiskers“ zeigen den größten bzw. kleinsten Wert an, der nicht zu den Ausreißern gehört. Ausreißer, dargestellt durch „O“, sind definiert als die Werte, die zwischen der 1,5-fachen und der dreifachen Boxbreite ober- bzw. unterhalb der jeweiligen Boxbegrenzung liegen. Werte, die noch weiter außerhalb liegen werden als Extremwerte bezeichnet und durch „*“ gekennzeichnet.

Streudiagramme: Zur graphischen Darstellung des Vergleichs zweier Variablen werden diese im Streudiagramm einander gegenübergestellt. Die unabhängige Variable befindet sich auf der x-Achse, die abhängige Variable auf der y-Achse. Die zentrale Linie stellt die zugehörige Regressionsgerade dar, die wiederum von den Linien umgeben ist, die das Vorhersageintervall kennzeichnen. Die Letzteren dienen zur Charakterisierung des Bereiches, in dem sich ein bestimmter Anteil der zu erwartenden Messwerte bei Einzeltieren befindet. Als Anteil wurden hier 95 % gewählt.

Tortendiagramme: Zur graphischen Darstellung von relativen Anteilen an einer Gesamtmenge werden diese in Form von Tortendiagrammen dargestellt. Der in der Legende oben stehende Punkt entspricht dem „Tortenstück“, das bei „12 Uhr“ beginnt. Alle darunter stehenden Punkte folgen im Uhrzeigersinn.

3.2 Ergebnisse

3.2.1 Klinische Untersuchungen

3.2.1.1 Untersuchungsbefunde

Nachfolgend sollen die im Rahmen der klinischen und ophthalmologischen Untersuchung der Tiere erhobenen Befunde dargestellt werden.

3.2.1.1.1 Status praesens

In Tabelle 11 ist der Status praesens der untersuchten Tiere, aufgliedert nach Altersgruppe und Betriebszugehörigkeit, dargestellt. Mit Ausnahme der Rinder des Betriebes 3 liegt der Anteil der Tiere mit ungestörtem Allgemeinbefinden deutlich über 70 %. In Betrieb 3 ist das Verhältnis von gesund zu krank genau umgekehrt. In Betrieb 4 war aus Zeitgründen eine klinische Untersuchung nicht möglich. Die acht Tiere mit Erkrankungen wurden im Rahmen ihres Klinikaufenthaltes untersucht und dem Betrieb nachträglich zugeordnet.

Tabelle 11: Status praesens der Tiere (in %)

| | | Kälber | Jungrinder | Kühe |
|-----------|------------------|--------|------------|------|
| Betrieb 1 | gesund | 76 | 77 | 84 |
| | krank | 24 | 23 | 16 |
| Betrieb 2 | gesund | 90 | 74 | 78,8 |
| | krank | 10 | 26 | 21,3 |
| Betrieb 3 | gesund | 4 | 24,4 | 5 |
| | krank | 96 | 75,6 | 95 |
| Betrieb 4 | nicht untersucht | | | 92 |
| | krank | | | 8 |

Bei 349 Tieren wurden Erkrankungen festgestellt. Es konnten dabei bis zu fünf verschiedene Diagnosen pro Tier gestellt werden. Einen Überblick über die Anzahl der gestellten Diagnosen pro Tier gibt Tabelle 12.

Tabelle 12: Anzahl der pro Tier gestellten Diagnosen

| Anzahl der Diagnosen pro Tier | Kälber | Jungrinder | Kühe | gesamt |
|-------------------------------|--------|------------|------|--------|
| 1 | 98 | 64 | 62 | 224 |
| 2 | 27 | 15 | 40 | 82 |
| 3 | 4 | 4 | 19 | 27 |
| 4 | 1 | | 10 | 11 |
| 5 | | | 5 | 5 |

Es konnten insgesamt 113 verschiedene Krankheiten diagnostiziert werden, die der Übersichtlichkeit halber elf Obergruppen, nämlich Haut/Haarkleid, Kreislaufapparat, Atmungsapparat, Verdauungsapparat, Harnapparat, Geschlechtsapparat/Euter, Bewegungsapparat, ZNS/Stoffwechselstörungen, Anomalien, Erkrankungen des Nabels sowie Parasitosen, zugeteilt wurden. Ihr Vorkommen (in % der jeweiligen Tiergruppe), aufgliedert nach Altersgruppen sowie Betriebszugehörigkeit, ist in Tabelle 13 dargestellt. Auch hier besteht

eine Häufung von Erkrankungen in Betrieb 3. Des Weiteren sind deutliche Schwerpunkte der Krankheitsverteilungen in Abhängigkeit vom Tieralter zu erkennen. So kommen z. B. Erkrankungen des Atmungsapparates und des Nabels bei Kälbern und Jungrindern gehäuft vor, während Erkrankungen des Verdauungs-, Bewegungs- und Geschlechtsapparates sowie Stoffwechselstörungen vermehrt bei Kühen zu finden sind.

Tabelle 13: Erkrankungen nach Obergruppen in den verschiedenen Altersgruppen und Betrieben (in %)

| | | Betrieb 1 | Betrieb 2 | Betrieb 3 | Betrieb 4 |
|----------------------------|------------|-----------|-----------|-----------|-----------|
| Haut/Haarkleid | Kälber | 1 | | 4 | |
| | Jungrinder | 1 | | 26,7 | |
| | Kühe | 1 | 1 | 11 | 2 |
| Kreislaufapparat | Kälber | | | 3 | |
| | Jungrinder | | | | |
| | Kühe | | | 3 | |
| Atmungsapparat | Kälber | 7 | 3 | 17 | |
| | Jungrinder | 17 | 20 | 20,0 | |
| | Kühe | 1 | | 4 | |
| Verdauungsapparat | Kälber | 3 | 3 | 49 | |
| | Jungrinder | | 1 | 13,3 | |
| | Kühe | 1 | | 70 | 5 |
| Harnapparat | Kälber | | | 3 | |
| | Jungrinder | | | | |
| | Kühe | | | | 2 |
| Geschlechtsapparat/Euter | Kälber | | | | |
| | Jungrinder | | | | |
| | Kühe | 8 | | 29 | 6 |
| Bewegungsapparat | Kälber | 3 | | 21 | |
| | Jungrinder | | 7 | 13,3 | |
| | Kühe | 13 | 20 | 50 | 12 |
| ZNS, Stoffwechselstörungen | Kälber | | | 2 | |
| | Jungrinder | | | | |
| | Kühe | | | 18 | |
| Anomalien | Kälber | | | 6 | |
| | Jungrinder | | | | |
| | Kühe | | | | |
| Nabelerkrankungen | Kälber | 16 | 4 | 22 | |
| | Jungrinder | 6 | 6 | 28,9 | |
| | Kühe | | | | |
| Parasitosen | Kälber | | | 1 | |
| | Jungrinder | | | 13,3 | |
| | Kühe | 1 | 1,3 | 8 | |

3.2.1.1.2 Ophthalmologische Untersuchung

Die Befunde der ophthalmologischen Untersuchung werden in der Reihenfolge des Untersuchungsganges besprochen. Der Übersichtlichkeit halber sind i. d. R. nur die vom physiologischen Bild abweichenden Befunde aufgeführt. Auf die Darstellung der Untersuchungsbefunde in Abhängigkeit von der Betriebszugehörigkeit wird an dieser Stelle ebenfalls verzichtet, da dies bei der Auswertung der gestellten Diagnosen erfolgt.

Orientierende Voruntersuchung beider Augen

Distanzbetrachtung des Kopfes und der Augen

Die Schädelkonturen waren bei allen Tieren symmetrisch und zeigten keine Abweichungen von der rassetypischen Form.

Pupillarreflex

Die Überprüfung des direkten und indirekten Pupillarreflexes ergab bei 79,6 % der Tiere einen zwar prompten, aber unvollständigen³ Schluss der Pupille. Bei drei Tieren (1 Jungrind, 2 Kühe) zeigten beide Pupillen keine Reaktion auf Lichteinfall, bei drei Kühen jeweils ein Auge. Die Pupillenreaktion beider Augen war bei fast allen Tieren gleichsinnig. Nur sieben Tiere zeigten eine unterschiedliche Reaktion.

Detailuntersuchung eines Auges

Umgebung des Auges, Orbita

Bei zwei Kühen wurden diffuse Schwellungen im Bereich der Augenumgebung beobachtet (1 links, 1 rechts). Eine Kuh hatte eine kirschgroße, derbe Umfangsvermehrung in der Unterhaut des Unterlides.

Seröser Augenausfluss trat bei 15 Tieren (5 Kälber, 7 Jungrinder, 3 Kühe) auf, bei dreien davon einseitig. Purulenter Augenausfluss war bei 15 Tieren (2 Kälber, 10 Jungrinder, 3 Kühe) zu sehen, bei vier davon nur auf einer Seite.

Ober- und Unterlid

Anomalien im Bereich der Lider waren bei 17 Tieren zu sehen, bei 9 von diesen traten die Veränderungen nur einseitig auf. Die Veränderungen im Einzelnen in den verschiedenen Altersgruppen sind in Tabelle 14 dargestellt (Gruppe 1: Kälber, Gruppe 2: Jungrinder/-bullen, Gruppe 3: Kühe). In den drei rechten Spalten der Tabelle ist die Anzahl der Tiere aufgeführt, bei denen die pathologischen Befunde an einem (links bzw. rechts) oder an beiden Augen auftraten.

³ Die Grenze vom weitgehenden zum unvollständigen Schluss der Pupille wurde willkürlich festgesetzt. Beim Kalb wird ab einer geschätzten Pupillenhöhe von ≥ 3 mm (maximale Verengung bei Einstrahlung von Licht per Stabtaschenlampe) von einem unvollständigen Pupillenschluss gesprochen. Bei Jungrind und Kuh wurde ein Grenzwert von ≥ 4 mm festgelegt.

Tabelle 14: Veränderungen der Augenlider (in %)

| Veränderung | Altersgruppe | | | Auftreten | |
|---|--------------|-----|------------|---------------|--------------|
| | 1 | 2 | 3 | beidseits | links/rechts |
| Einwärtsdrehung des Lidrandes Unterlid Ober- und Unterlid | | 0,4 | 0,3 0,5 | 100,0 66,7 | 0,0/33,3 |
| Fehlstellung der Zilien | 0,3 | 0,4 | | 100,0 | |
| Haare mit Ursprung in den MEIBOHM'schen Drüsenöffnungen | | 1,2 | 0,8 | 33,3 | 66,7/0,0 |
| Narbe | | | 1,1 | 25,0 | 25,0/50,0 |
| Verletzung | | | 0,3 | | 0,0/100,0 |

Nickhaut

Entzündliche Veränderungen der Nickhaut (Rötung) wurden bei 25 Tieren (7 Kälber, 14 Jungrinder, 4 Kühe) beobachtet und traten i. d. R. beidseitig (92,0 %) auf. Eine Kuh hatte einen Nickhautvorfall (rechts).

Lidspalte

Bei der Betrachtung der Lidspalte fielen bei 23 Tieren Abweichungen vom Normalbefund auf. Zwei Tiere hatten nur auf einer Seite Veränderungen. Dreieckige Lidspalten, sog. dritter Augenwinkel, konnten bei einem Jungrind und einer Kuh beobachtet werden. Groß und rund erschien sie bei 16 Tieren (8 Kälber, 3 Jungrinder, 5 Kühe). Beidseitiger Lidkrampf fand sich bei einem Jungrind und einer Kuh, einseitig trat er bei zwei Kühen auf, bei einer davon in Kombination mit einer dreieckigen Lidspalte. Bei einer Kuh erschienen die Lidspalten kleiner als physiologisch.

Augapfel als Ganzes

Lageveränderungen des Bulbus konnten bei 49 Tieren beobachtet werden, bei einem nur auf einer Seite. Bei einem Kalb (*) waren beide Augen verändert, aber mit unterschiedlichem Schweregrad. Die Abweichungen von der physiologischen Lage des Bulbus sind in Tabelle 15 dargestellt.

Tabelle 15: Lageveränderungen des Bulbus (in %)

| Veränderung | Altersgruppe | | | Auftreten | | |
|------------------------------|--------------|-----|-----|-----------|-------|--------|
| | 1 | 2 | 3 | beidseits | links | rechts |
| Rückverlagerung geringgradig | 1,0 | 0,4 | 3,7 | 100,0 | | |
| mittelgradig | 0,3 | 0,4 | 1,6 | 100,0 | | |
| hochgradig | | | 0,5 | 50,0 | | 50,0 |
| Hervortreten geringgradig | 0,7 | 0,4 | 0,8 | 83,3 | 16,7* | |
| mittelgradig | 2,3 | 0,8 | 1,3 | 92,9 | | 7,1* |
| Rotation um die Längsachse | | 0,4 | | 100,0 | | |

* ein Tier mit unterschiedlicher Ausprägung des beidseitigen Exophthalmus

Abweichungen der Bulbusgröße hatte ein Kalb. Beide Augäpfel waren relativ zu groß, aber proportioniert.

Beidseitige pathologische Bulbusbewegungen traten bei drei Jungrindern und 12 Kühen auf, nämlich vertikale oder kreisende, schnell aufeinanderfolgende, unwillkürliche Bewegungen (2 Jungrinder, 6 Kühe; 1 Kuh) und Einschränkung der Augapfelbewegungen in Richtung temporal (1 Jungrind, 5 Kühe).

Abweichungen der Richtung der Sehachse⁴ konnten bei zwei Kälbern, einem Jungrind und fünf Kühen beobachtet werden. In Tabelle 16 sind die Aberrationen der Sehachsenrichtung dargestellt. Soweit nichts anderes erwähnt ist, ist die temporale Richtung der Sehachse angegeben.

Tabelle 16: Abweichung der Sehachsenrichtung

| | rechtes Auge | linkes Auge |
|----------------------|-------------------------|-------------------------|
| 1 Kuh | 5° | 5° |
| 1 Jungrind 2 Kühe | 10° | 10° |
| 1 Kuh | 20° | 20° |
| 1 Kuh | 30° | 15° |
| 1 Kalb | 40° 20° nach ventral | 40° 20° nach ventral |
| 1 Kalb | 50° | 50° 30° nach dorsal |

Sichtbare Teile der Binde- und Lederhaut

Bei 20 Kälbern waren episclerale subkonjunktivale Blutungen im Bereich des Limbus zu sehen. Diese traten meist beidseitig auf (12 Tiere). Die einseitig auftretenden Blutungen verteilten sich zu gleichen Anteilen jeweils auf rechte bzw. linke Augen.

Entzündliche Veränderungen der Konjunktiva hatten 39 Tiere (12 Kälber, 22 Jungrinder, 5 Kühe). Bei fünf Tieren (je 2 Kälber und Jungrinder, 1 Kuh) waren die Veränderungen einseitig (3 rechts, 2 links).

In den Konjunktivalsäcken fanden sich bei 2 Jungrindern Heuhalme (1 rechts, 1 links), bei 7 Tieren Haare (1 Kalb, 2 Jungrinder beidseits; 1 Kalb, 1 Jungrind rechts; 1 Jungrind, 1 Kuh links), bei 3 Jungrindern Eiterflocken (beidseits) sowie bei einem Jungrind eine gallertige Masse (beidseits). Nur bei zwei Tieren war nicht gleichzeitig eine entzündliche Reaktion der Konjunktiva zu erkennen. Drei Tiere mit einseitigen Fremdkörpern im Konjunktivalsack hatten zusätzlich eine Rötung der Bindehaut des nicht betroffenen Auges.

⁴ Die Richtung der Sehachse wird als Winkel zwischen der optischen Achse und der Medianen angegeben. Beim Rind ist die Sehachse normalerweise um 50° nach temporal gerichtet (ROSENBERGER, 1990). Eine Sehachse von 0° würde bedeuten, dass die Augäpfel so stark nach nasal gedreht sind, dass die optische Achse geradeaus nach vorne zeigt.

Hornhaut

Vollständige Hornhauttrübungen konnten bei einem Jungrind beidseits und bei zwei Kühen jeweils links beobachtet werden. Umschriebene Hornhauttrübungen verschiedener Größe waren bei zwei Kälbern, fünf Jungrindern und 50 Kühen zu sehen (47 einseitig, 10 beidseits). Die Hornhauttrübungen waren größtenteils milchig (65,8 %), zum kleinen Teil weiß mit milchigem Hof (17,8 %) oder weiß (16,4 %). Bei sechs Tieren waren zusätzlich zu ihrer umschriebenen Hornhauttrübung feine weiße Gefäßreste zu beobachten. Bei zwei Tieren fanden sie sich als alleinige Veränderung in der ansonsten transparenten Hornhaut. Eine Kuh hatte einen kleinen cornealen Fremdkörper, der in einer transparenten, glatten, glänzenden Hornhaut mit vereinzelt, feinen weißen Gefäßen lag. Eine weitere Kuh zeigte eine weiße, wulstig verdickte, Fluorescein positive Vorwölbung der Hornhaut, die ca. zur Hälfte milchig getrübt war. Die Hornhautwölbung war abgeflacht, von innen zog die Iris zu dem Defekt. Bei zehn anderen Kühen war ebenfalls eine Abplattung der Hornhaut zu beobachten, neun von ihnen hatten gleichzeitig eine umschriebene Hornhauttrübung, ein Tier eine vollständige. Ein Kalb besaß auf der ansonsten unveränderten Hornhaut drei parallele, ca. 0,5 cm lange weiße Streifen, die Fluorescein positiv waren und relativ nahe am Limbus lagen. Bei einer Kuh war eine umschriebene Hornhauttrübung mit rauer, Fluorescein positiver Oberfläche zu sehen. Eine weitere Kuh zeigte ebenfalls eine umschriebene Hornhauttrübung mit abgeflachter Wölbung. Die Hornhautfläche war rau, aber Fluorescein negativ. In der Hornhautveränderung waren braune Pigmentablagerungen zu erkennen.

Eine im Verhältnis zum restlichen Auge verkleinerte Hornhaut konnte bei einem Kalb und einem Jungrind beidseits und bei einer Kuh einseitig beobachtet werden.

Vordere Augenkammer

In der vorderen Augenkammer waren bei einem Kalb (rechts) und einem Jungrind (links) Fibrinflocken zu sehen.

Bei einer Kuh zogen fadenförmige, dunkelbraune Gebilde von der Iris zur Hornhaut.

Die geschätzte Vorderkammertiefe betrug beim Kalb im Mittel $2,1 \pm 0,3$ mm, beim Jungrind $2,6 \pm 0,5$ mm und bei der Kuh $3,9 \pm 0,4$ mm.

Regenbogenhaut, Pupille

Das Irisgewebe war bei einem Jungrind beidseits und bei je einer Kuh nur links bzw. rechts geschwollen. Der Irisrand wies bei einer Kuh auf beiden Seiten und bei drei Kühen auf je einer Seite (1 rechts, 2 links) feine braune Ausläufer in Richtung Pupillenzentrum auf, die aber in keinem Fall festen Kontakt zur Linsenoberfläche hatten. Bei einer Kuh konnte Irisgewebe in einer Hornhauttrübung lokalisiert werden, bei einer anderen lag die Iris der Hornhaut flächig an.

Die Irisfarbe wurde in den Abstufungen hell-, mittel- und dunkelbraun erfasst. In der Regel war die Farbe der Iris beider Augen identisch. Die relativen Häufigkeiten des Vorkommens der verschiedenen Farbabstufungen in den einzelnen Altersgruppen sind in Tabelle 17 dargestellt. In dieser sind nur die Tiere enthalten, bei denen beide Augen die gleiche Irisfarbe haben. Auf Tiere mit unterschiedlicher Färbung der Regenbogenhaut wird nachfolgend

eingegangen. Bei den Kälbern und Jungrindern ist in Klammern das Durchschnittsalter der jeweiligen Tiere angegeben. Es fällt auf, dass die verschiedenen Abstufungen der Irisfarbe in den einzelnen Altersgruppen unterschiedlich verteilt sind. So konnte bei Kälbern meist eine hell(er) gefärbte Regenbogenhaut beobachtet werden, während sie bei Kühen von dunkler Farbe war. Weiterhin ist auffällig, dass Unterschiede im Durchschnittsalter der Kälber und Jungrinder, die eine bestimmte Irisfarbe aufweisen, erkennbar sind. Der T-Test bei unabhängigen Stichproben ergab signifikante Altersunterschiede zwischen Kälbern mit hell- bzw. mittelbrauner und denen mit dunkelbrauner Iris. Für Jungrinder mit mittelbrauner Iris gilt das gleiche. Jungrinder mit hellbrauner Iris zeigten keinen signifikanten Altersunterschied zu denen mit mittel- oder dunkelbrauner.

Tabelle 17: Farbe der Iris beider Augen in den verschiedenen Altersgruppen (in %)

| Irisfarbe | Kälber | Jungrinder | Kühe |
|-------------|------------------|-------------------|------|
| hellbraun | 7,6 (5,7 Tage) | 1,6 (3,6 Monate) | |
| mittelbraun | 62,0 (8,5 Tage) | 11,8 (3,7 Monate) | 0,5 |
| dunkelbraun | 28,7 (27,1 Tage) | 85,7 (4,4 Monate) | 99,2 |

Bei einer Kuh war die rechte Iris heller gefärbt (mittelbraun) als die linke (dunkelbraun). Bei fünf Kälbern und zwei Jungrindern konnten graue Areale in der ansonsten braunen Iris beobachtet werden. Diese befanden sich dorsal und ventral der Pupille. Bei fünf Tieren (4 Kälber, 1 Jungrind) trat diese Farbabweichung beidseitig auf, bei zwei Tieren nur rechts.

Bei einem Jungrind waren beide Pupillen spaltförmig, bei zwei Kühen jeweils nur eine (1 links, 1 rechts). Eine Kuh hatte runde Pupillen. Bei einem Kalb lagen die Pupillen nicht horizontal, sondern waren um ca. 30° in Richtung temporal um die Augensachse gedreht. Die geschätzte Pupillenhöhe bei Lichteinfall betrug beim Kalb $3,8 \pm 1,1$ mm, beim Jungrind $4,4 \pm 1,3$ mm und bei der Kuh $5,2 \pm 1,9$ mm. Die geschätzte Pupillenbreite, ebenfalls bei Lichteinfall, war beim Kalb $10,2 \pm 1,1$ mm, beim Jungrind $11,0 \pm 1,2$ mm und bei der Kuh $12,4 \pm 1,6$ mm. Der T-Test für gepaarte Variablen ergab keine signifikanten Unterschiede der Pupillenweite der rechten und linken Augen.

Linse

Trübungen der Linse wurden bei mehr als einem Viertel der Tiere beobachtet (s. Tabelle 18). Bei den Kälbern traten sie v. a. beidseits auf, während sich bei Jungrindern und Kühen die relativen Häufigkeiten des einseitigen bzw. beidseitigen Vorkommens von Linsentrübungen kaum unterschieden.

Tabelle 18: Anteil der Linsentrübungen in den verschiedenen Altersgruppen (in %)

| Linse | Kälber | Jungrinder | Kühe |
|---------------------|--------|------------|------|
| transparent | 70,3 | 84,4 | 69,7 |
| einseitige Trübung | 5,3 | 7,4 | 16,2 |
| beidseitige Trübung | 24,3 | 8,2 | 14,1 |

Ein Kalb und fünf Kühe hatten dunkelbraune Ablagerungen auf der Linsenvorderfläche. Bei einer von diesen Kühen lag außerdem eine Lageveränderung der Linse nach hinten sowie eine vollständige Linsentrübung vor.

Die Stärke der erfassten Linsentrübungen wurde als fast durchsichtig (22,3 %), durchscheinend (21,7 %) und nicht durchsichtig (56,0 %) klassifiziert.

Die Trübungen wurden in verschiedenen Bezirken der Linse beobachtet. Einen Überblick über ihre Verteilung innerhalb der Linse in den verschiedenen Altersgruppen bietet Tabelle 19. Der Übersichtlichkeit halber wird an dieser Stelle darauf verzichtet, die vorderen und hinteren Katarakte in kapsuläre und kortikale zu unterteilen. Der Begriff „zentral“ umschreibt die im Linsenkern lokalisierten Trübungen. Es ist ersichtlich, dass der größte Teil der Trübungen im hinteren Teil der Linse angesiedelt war. Außerdem fanden sie sich bei Kühen und Jungrindern gleichzeitig in mehreren Regionen der Linse.

Tabelle 19: Häufigkeit des Vorkommens von Linsentrübungen in verschiedenen Linsenbezirken aufgeteilt nach den verschiedenen Altersgruppen (in %)

| Lokalisation | Kälber | Jungrinder | Kühe |
|---------------------------|--------|------------|------|
| vorne | 2,5 | 1,7 | 6,5 |
| zentral | 11,1 | 15,5 | 13,6 |
| hinten | 85,8 | 75,9 | 61,5 |
| vorne und hinten | | 3,5 | 5,9 |
| vorne und zentral | | | 0,6 |
| zentral und hinten | | 3,5 | 10,1 |
| vorne, zentral und hinten | | | 0,6 |
| vollständige Trübung | 0,6 | | 1,2 |

Die Katarakte hatten ein sehr variables Aussehen. Die Anteile der jeweiligen Erscheinungsform in den verschiedenen Altersgruppen, bezogen auf die Gesamtaugenanzahl der jeweiligen Gruppe, sind in Tabelle 20 dargestellt. Die Gestalt der Katarakte wies deutliche Unterschiede in den einzelnen Altersgruppen auf. So nahm der Anteil y-förmiger, kugelig und unregelmäßig geformter Trübungen mit zunehmendem Alter zu, während parallel zu den Linsennähten gelegene Trübungen [nachfolgend nach DREIER u. ÜBERREITER (1940) als Kontur-Y-Star bezeichnet] fast ausschließlich bei Kälbern zu finden waren.

Tabelle 20: Erscheinungsbild der Linsentrübungen in den verschiedenen Altersgruppen (Verteilung in % der Gesamtaugen pro Gruppe)

| Erscheinungsbild | Kälber | Jungrinder | Kühe |
|-----------------------------|--------|------------|------|
| y-förmig und Varianten | 6,8 | 3,3 | 8,6 |
| kugelig | 3,7 | 3,7 | 5,5 |
| Kontur-Y-Star und Varianten | 6,8 | 0,4 | 0,4 |
| blasig, traubenartig | 7,0 | 2,5 | 3,7 |
| unregelmäßig | 2,0 | 1,2 | 3,6 |
| Sonstige | 1,8 | 0,8 | 1,7 |

Die beobachteten Linsentrübungen hatten im Mittel eine geschätzte Fläche von $30,8 \text{ mm}^2 \pm 34,7 \text{ mm}^2$. Der Median lag bei $19,6 \text{ mm}^2$, das Minimum bei $0,01 \text{ mm}^2$ und das Maximum bei $153,9 \text{ mm}^2$. Es konnten keine statistisch signifikanten Unterschiede in der Kataraktgröße bei den verschiedenen Altersgruppen festgestellt werden (T-Test bei unabhängigen Stichproben).

Die Reste der Tunica vasculosa lentis werden zusammen mit der A. hyaloidea bei den Glaskörperbefunden besprochen.

Ziliarkörper, hintere Augenkammer

Diese sind der direkten Betrachtung nicht zugänglich.

Glaskörper

Die Überbleibsel der A. hyaloidea stellten sich bei allen Kälbern und Jungrindern sowie bei 95,7 % der Kühe als hellgraue, eiszapfenartige Struktur mit oft fadenförmigem Ende dar, die sich zwischen der Papille und der Linse befand. Bei einigen Tieren waren in ihrem Inneren rote, weiße oder dunkle Stränge zu sehen. So wiesen 11 Kälber und acht Kühe beidseits eine feine rote Struktur im Inneren der A. hyaloidea auf. Bei zwei Kühen konnte ein solcher Befund nur auf einer Seite gestellt werden. Bei einem Jungrind war bei einem Auge ein feiner roter Strang, beim anderen Auge ein feiner weißer Strang zu beobachten. Bei 18 Tieren (13 Kälber, 5 Kühe) konnte ein feiner dunkler Strang im Zentrum der A. hyaloidea beobachtet werden, bei einer Kuh nur auf einer Seite.

In Tabelle 21 sind die prozentualen Verteilungen der geschätzten Länge der Residuen der A. hyaloidea dargestellt. Zur Berechnung wurden nur die Tiere verwendet, bei denen die Überbleibsel in beiden Augen gleich lang waren (96,7 %). Der T-Test bei unabhängigen Stichproben ergab signifikante Altersunterschiede zwischen den Kälbern und Jungrindern mit Aa. hyaloideae bis fast zur Linse und bis zur Linse sowie bei Kühen, deren Residuen bis zu $\frac{1}{5}$ des Glaskörpers reichten bzw. länger waren.

Tabelle 21: Geschätzte Länge der Residuen der A. hyaloidea bei den Tieren der verschiedenen Altersgruppen (in %)

| Länge der A. hyaloidea | Kälber | Jungrinder | Kühe |
|------------------------------|--------|------------|------|
| nicht zu erkennen | | | 4,8 |
| bis $\frac{1}{5}$ Glaskörper | | | 34,7 |
| bis $\frac{1}{2}$ Glaskörper | | 6,4 | 44,1 |
| bis fast zur Linse | 8,4 | 41,2 | 15,8 |
| bis zur Linse | 91,6 | 52,4 | 0,6 |

Reste der Ummantelung der A. hyaloidea waren bei 15,6 % der untersuchten Tiere zu sehen. Bei 7,5 % der Tiere waren beidseitige Veränderungen vorhanden, 3,6 % hatten diese nur rechts und 4,5 % nur links. Es konnte eine deutliche Altersabhängigkeit festgestellt werden. 28,7 % der Kühe hatten fädige oder büschelige, z. T. auch kugelige Strukturen im Glaskörper, wohingegen diese nur bei 5,3 % der Kälber und 7,8 % der Jungrinder zu finden waren. Der T-

Test bei unabhängigen Stichproben ergab eine signifikante Häufung des Vorkommens von Resten der Umhüllung der A. hyaloidea mit zunehmendem Alter der Tiere, sowohl in der Gesamtgruppe als auch bei den Kälbern. Bei Jungrindern und Kühen konnte kein signifikanter Altersunterschied innerhalb der jeweiligen Altersgruppe zwischen Tieren mit und ohne Ausprägung des Merkmals festgestellt werden. Die Überprüfung der Häufigkeit des Vorkommens von entsprechenden Veränderungen im Glaskörper in Abhängigkeit von der Länge der A. hyaloidea mittels T-Test bei unabhängigen Stichproben ergab eine statistisch signifikante, umgekehrt proportionale Beziehung zwischen den beiden Parametern.

Reste der Tunica vasculosa lentis, die sich als feine, verästelte, hellgraue Strukturen auf der Linsenhinterfläche darstellen, konnten bei 75,6 % der Kälber beidseits beobachtet werden. Bei zwei Kälbern und einem Jungrind waren diese Strukturen nur in einem Auge zu sehen. Zwischen den Kälbern mit und ohne Ausprägung des Merkmals bestand ein signifikanter Altersunterschied, der mittels T-Test bei unabhängigen Stichproben ermittelt wurde. Die Kälber, die keine Gefäßreste auf der Linsenhinterfläche hatten, waren im Mittel ca. $30,1 \pm 16,7$ Tage (Minimum 6 Tage, Maximum 74 Tage), Tiere mit Überbleibseln der Tunica vasculosa lentis ca. $7,1 \pm 7,2$ Tage alt (Minimum 0 Tage, Maximum 55 Tage).

Augenhintergrund

Die Fundusfarbe im Bereich des Tapetum lucidum wurde in den folgenden Farben erfasst: gelbgrün, ockerfarben, orange und blaugrün. Das Vorkommen der verschiedenen Farbtöne in den einzelnen Altersgruppen ist in seinen prozentualen Anteilen in Tabelle 22 dargestellt. Der größte Teil der Tiere hatte ein gelbgrünes Tapetum lucidum. Besonders auffällig war weiterhin, dass die Kälber einen signifikant höheren Anteil an blaugrün erscheinenden Augenhintergründen hatten (Vier-Felder-Chi-Quadrat-Test). Nur bei zwei Kälbern hatten die beiden Augen eine unterschiedliche Fundusfarbe (gelbgrün und ockerfarben), bei allen anderen Tieren war sie einheitlich.

Tabelle 22: Fundusfarbe in den verschiedenen Altersgruppen (in %)

| Fundusfarbe | Kälber | Jungrinder | Kühe |
|-------------|--------|------------|------|
| gelbgrün | 88,1 | 86,8 | 85,1 |
| ockerfarben | 4,7 | 9,3 | 9,1 |
| orange | | 2,1 | 4,1 |
| blaugrün | 7,2 | 1,7 | 1,8 |

Die Funduspigmentation wurde im dorsonasalen Quadranten beurteilt. Einen Überblick über die Stärke der Pigmentation am rechten Auge, aufgegliedert nach Altersgruppen, gibt Tabelle 23. Die prozentualen Anteile der Funduspigmentation der linken Augen wichen, wenn sie nicht übereinstimmten, um maximal 0,7 Prozentpunkte von denen der rechten Augen ab. Der Pigmentationsgrad des Augenhintergrundes zeigte in den einzelnen Altersgruppen ein ähnliches Verteilungsmuster.

Tabelle 23: Funduspigmentation in den verschiedenen Altersgruppen (rechtes Auge, in %)

| Pigmentationsgrad | Kälber | Jungrinder | Kühe |
|-------------------|--------|------------|------|
| nicht pigmentiert | 4,7 | 5,1 | 4,0 |
| wenig | 39,3 | 29,8 | 38,1 |
| mäßig | 38,9 | 43,8 | 45,0 |
| stark | 17,1 | 21,3 | 12,9 |

Bei allen Kälbern und Jungrindern, sowie bei 91,4 % der Kühe waren beidseits je vier Fundusgefäßpaare vorhanden. Drei Kühe hatten in beiden Augen je drei Gefäßpaare, fünf weitere Tiere hatten in einem Auge drei Fundusgefäßpaare, die bei vier von ihnen mit vier und bei einem mit fünf Gefäßpaaren im jeweils anderen Auge kombiniert waren. Sieben Kühe hatten eine Verdoppelung des ventralen Gefäßpaares (= 5 Gefäßpaare) in beiden Augen. Bei fünf anderen Tieren konnte dies nur in einem Auge gesehen werden, auf der anderen Seite hatten sie vier Gefäßpaare. Bei einer Kuh war der Gefäßdurchmesser aller Fundusgefäße beidseits hochgradig reduziert.

Bei zwei Kühen war im Bereich der Papille eine umschriebene Vorwölbung der Retina zu erkennen (1 rechts, 1 links). Bei einer Kuh war zusätzlich zu einer Lageveränderung der Linse die Netzhaut direkt hinter der Pupille zu sehen. Neun Kühe hatten, ebenfalls in der Nähe der Papille, eine oder mehrere kleine Vernarbungen der Netzhaut (3 beidseitig, 4 rechts, 2 links). Bei einer Kuh war eine deutliche Hyperreflektivität und Aufhellung des Tapetum lucidum zu beobachten. Ein Kalb wies zwei unscharf abgegrenzte rote Bezirke in der Nähe des dorsalen Gefäßes auf.

Digitale Tensionsprüfung (vergleichend)

Bei einer Kuh war das rechte Auge bei der vergleichenden Palpation weicher als das linke. Bei zwei Kälbern waren beide Bulbi verhältnismäßig leicht einzudrücken.

Sehvermögen

Das Sehvermögen war bei drei Kühen links und bei zwei Kälbern beidseits eingeschränkt. Ein Kalb, ein Jungrind und zwei Kühe waren auf jeweils einem Auge blind (2 links, 2 rechts). Ein Kalb hatte auf dem rechten Auge ein eingeschränktes und auf dem linken Auge gar kein Sehvermögen. Ein Jungrind und eine Kuh waren auf beiden Augen blind.

3.2.1.1.3 Zusammenfassung

In Tabelle 24 sollen die pathologischen Befunde, die in den einzelnen Untersuchungsabschnitten festgestellt wurden, kurz zusammengefasst werden. Die Veränderungen werden anhand ihrer relativen Anteile in der jeweiligen Altersgruppe und nach ihrem ein- oder beidseitigen Auftreten dargestellt.

Tabelle 24: Zusammenfassung der pathologischen Befunde der einzelnen Untersuchungsabschnitte nach Altersgruppe und Auftreten (in %)

| pathologische Befunde | Gruppe | | | Auftreten | |
|---|--------|-----|-----|------------|-----------|
| | 1 | 2 | 3 | beidseitig | einseitig |
| Distanzbetrachtung des Kopfes und der Augen | | | | | |
| | | | | | |
| Pupillarreflex | | | | | |
| prompt, unvollständig | 79,6 | | | | |
| fehlt | | 0,4 | 1,3 | 50,0 | 50,0 |
| Umgebung des Auges, Orbita | | | | | |
| Umfangsvermehrungen | | | 0,8 | | 100,0 |
| Ausfluss | 2,3 | 6,9 | 1,6 | 76,7 | 23,3 |
| Ober- und Unterlid | | | | | |
| Anomalien der Lidstellung | | 0,4 | 1,1 | 60,0 | 40,0 |
| Stellungsfehler der Zilien | 0,3 | 1,6 | 0,8 | 50,0 | 50,0 |
| Sonstige | | | 1,3 | 20,0 | 80,0 |
| Nickhaut | | | | | |
| entzündliche Veränderungen | 2,3 | 5,7 | 1,1 | 92,0 | 8,0 |
| Sonstige | | | 0,3 | | 100,0 |
| Lidspalte | | | | | |
| Größen- und Formänderungen | 2,7 | 1,6 | 1,8 | 100,0 | |
| Lidkrampf | | 0,4 | 0,8 | 50,0 | 50,0 |
| Augapfel als Ganzes | | | | | |
| Lageveränderungen | 4,3 | 2,5 | 7,9 | 97,9 | 2,1 |
| Größenveränderungen | 0,3 | | | 100,0 | |
| Bewegungsanomalien | | 1,2 | 3,6 | 100,0 | |
| Abweichungen der Sehachse | 0,7 | 0,4 | 1,3 | 87,5 | 12,5 |
| Sichtbare Teile der Binde- und Lederhaut | | | | | |
| subkonjunktivale Blutungen | 6,7 | | | 60,0 | 40,0 |
| Veränderungen der Konjunktiva | 4,0 | 9,0 | 1,6 | 87,2 | 12,8 |

| pathologische Befunde | Gruppe | | | Auftreten | |
|--|--------|-------|------|------------|-----------|
| | 1 | 2 | 3 | beidseitig | einseitig |
| Fremdkörper im Konjunktivalsack | 0,7 | 2,5 | 0,3 | 33,3 | 66,7 |
| Sonstige | | 1,6 | | 100,0 | |
| Hornhaut | | | | | |
| Trübungen | 0,7 | 2,5 | 13,7 | 80,0 | 20,0 |
| Gefäßreste | | 0,4 | 1,8 | 37,5 | 62,5 |
| Sonstige | 0,3 | | 0,8 | | 100,0 |
| Vordere Augenkammer | | | | | |
| pathologischer Inhalt | 0,3 | 0,4 | 0,3 | | 100,0 |
| Regenbogenhaut, Pupille | | | | | |
| Schwellung der Iris | 0,3 | | 0,5 | 33,3 | 66,7 |
| Farbabweichungen der Iris | 1,7 | 0,8 | | 71,4 | 28,6 |
| Sonstige | 0,3 | 0,4 | 2,4 | 36,4 | 63,6 |
| Linse | | | | | |
| Trübungen | 29,7 | 15,5 | 30,0 | 60,6 | 39,4 |
| Pigmentablagerungen | 0,3 | | 1,3 | | 100,0 |
| Lageveränderungen | | | 0,3 | | 100,0 |
| Ziliarkörper, hintere Augenkammer | | | | | |
| | | | | | |
| Glaskörper | | | | | |
| Gliaresten | 5,3 | 7,8 | 28,7 | 47,9 | 52,1 |
| Augenhintergrund | | | | | |
| Netzhautnarben | | | 2,4 | 33,3 | 66,7 |
| Sonstige | 0,3 | | 1,1 | 40,0 | 60,0 |
| Überbleibsel der A. hyaloidea | 100,0 | 100,0 | 95,7 | 99,0 | 1,0 |
| Reste der Tunica vasculosa lentis | 76,3 | 0,4 | | 98,7 | 1,3 |
| Digitale Tensionsprüfung (vergleichend) | | | | | |
| herabgesetzter Augeninnendruck | 0,6 | | 0,3 | 66,7 | 33,3 |
| Sehvermögen | | | | | |
| eingeschränkt | 1,0 | | 0,8 | 83,3 | 16,7 |
| fehlend | 0,3 | 0,8 | 0,8 | 33,3 | 66,7 |

3.2.1.2 Augenerkrankungen

In diesem Abschnitt werden die bei den untersuchten Tieren diagnostizierten Augenerkrankungen dargestellt.

3.2.1.2.1 Erkrankungen im Einzelnen

Im Folgenden wird detailliert auf die Erkrankungen in der in der Literaturübersicht gewählten Reihenfolge eingegangen. Die zugehörige Tierzahl und beidseitiges Auftreten sind in Klammern angegeben. Insgesamt wurden 870 Erkrankungen diagnostiziert.

Erkrankungen der Orbita und des Augapfels

Eine abnorme, proportionierte Vergrößerung des Augapfels, Macrophthalmus, war bei zwei Augen festzustellen (1 Tier).

Eine Rückverlagerung des Bulbus, Enophthalmus, konnte in verschiedenen Schweregraden bei 55 Augen beobachtet werden (28 Tiere, 27 bds.).

Achtundzwanzig Augen traten mehr oder weniger weit aus der Lidspalte hervor, Exophthalmus (14 Tiere).

Eine Einwärtsdrehung des Augapfels mit mehr oder weniger starkem Heraustreten aus der Orbita, Bilateral konvergierender Strabismus mit Exophthalmus, konnte bei 12 Augen gesehen werden (6 Tiere; s. Abbildung 7).

Eine Rotation des Bulbus um seine Längsachse, Strabismus rotatorius, trat bei zwei Augen auf (1 Kalb).

Eine Abweichung der Sehachse nach dorsal oder ventral, Strabismus sursum vergens respektive Strabismus deorsum vergens, wurde bei drei Augen beobachtet (2 Tiere, 1 bds.).

Vertikale oder kreisende, schnell aufeinanderfolgende, unwillkürliche Bewegungen, Nystagmus verticalis bzw. rotatorius, wiesen 16 bzw. zwei Augen auf (9 Tiere).

Eine Augapfelerweichung, Hypotonia bulbi, konnte bei fünf Bulbi festgestellt werden.

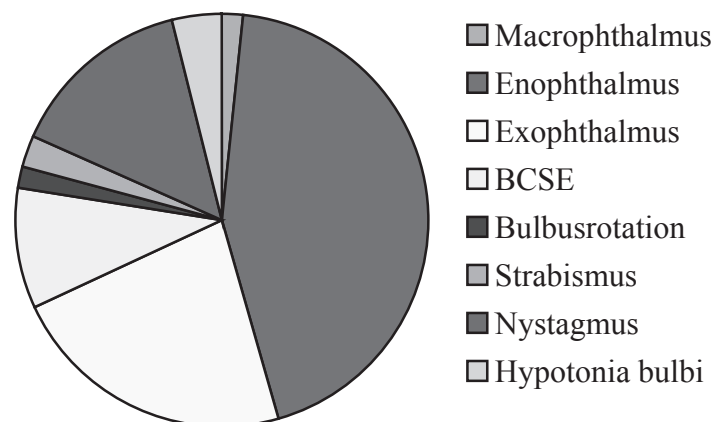


Abbildung 1: Verteilung der Erkrankungen der Orbita und des Augapfels

Erkrankungen der Augenlider

Bei sieben Augen war der Lidrand eingerollt, Entropium (4 Tiere, 3 bds.).

Krankhafter Lidschluss beider Augenlider (Blepharospasmus) konnte bei acht Augen (4 Tiere) beobachtet werden.

Haare, die aus den Öffnungen der MEIBOHM'schen Drüsen entsprangen, Distichiasis, fanden sich ebenfalls bei acht Augen (6 Tiere, 2 bds.; s. Abbildung 8).

Eine Fehlstellung der Wimpern, Trichiasis, wiesen die Lider von vier Augen auf (2 Tiere).

Ein Augenlid war verletzt.

Narben am Lidrand zeigten fünf Augen (4 Tiere, 1 bds.).

Schwellungen der Lider bzw. der Augenumgebung waren bei fünf Augen festzustellen (3 Tiere, 2 bds.). Ein Auge hatte eine kirschgroße Umfangsvermehrung in der Lidunterhaut, möglicherweise ein Überbleibsel eines Lidabszesses.

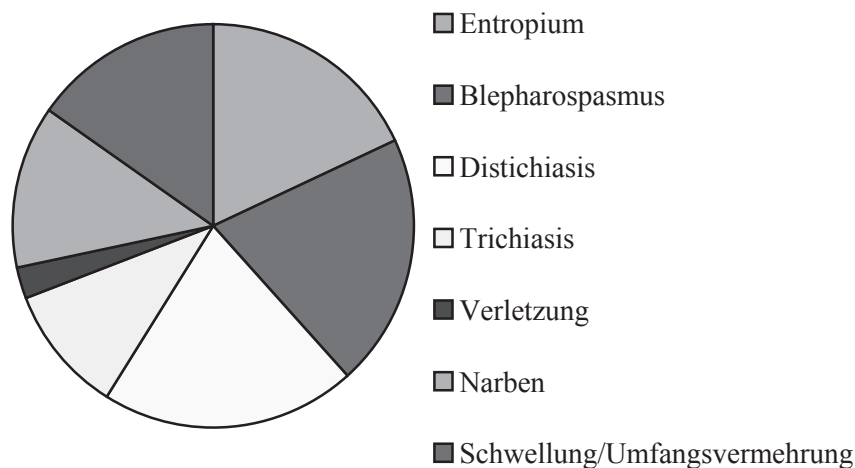


Abbildung 2: Verteilung der Erkrankungen der Augenlider

Erkrankungen des Tränenapparates

Pathologischer Tränenfluss, Epiphora, war bei acht Augen zu sehen (5 Tiere, 3 bds.).

Erkrankungen der Bindehaut und der Hornhaut

Eine im Verhältnis zum restlichen Auge verkleinerte Hornhaut, Microcornea, konnte bei fünf Augen festgestellt werden (3 Tiere, 2 bds.).

Eine Hornhautentzündung, Keratitis, wiesen zwei Augen auf (1 Tier).

Eine Entzündung der Bindehäute, Konjunktivitis, hatten 73 Augen (39 Tiere, 34 bds.).

In einer Hornhaut befand sich ein Fremdkörper.

Eine perforierende Hornhautverletzung wurde bei einem Auge diagnostiziert.

Hornhautverletzungen in Form von Abschürfungen, Erosiones corneae, zeigten zwei Augen (2 Tiere).

Umschriebene Hornhauttrübungen, die als Narben anzusehen sind, waren bei 66 Augen zu erkennen. Je nach Ausprägung werden sie Nubekula (3), Makula (56) oder Leukoma (7) genannt (56 Tiere, 10 bds.; s. Abbildung 8).

Vollständige Hornhauttrübungen an vier Augen können ebenfalls als Leukoma bezeichnet werden (3 Tiere, 1 bds.).

Feine weiße Gefäße in der Hornhaut, Geistergefäße, waren bei 12 Augen zu erkennen (9 Tiere, 3 bds.)

Episclerale subkonjunktivale Blutungen, Hyposphagma, wiesen 32 Augen auf (20 Tiere, 12 bds.; s. Abbildung 9).

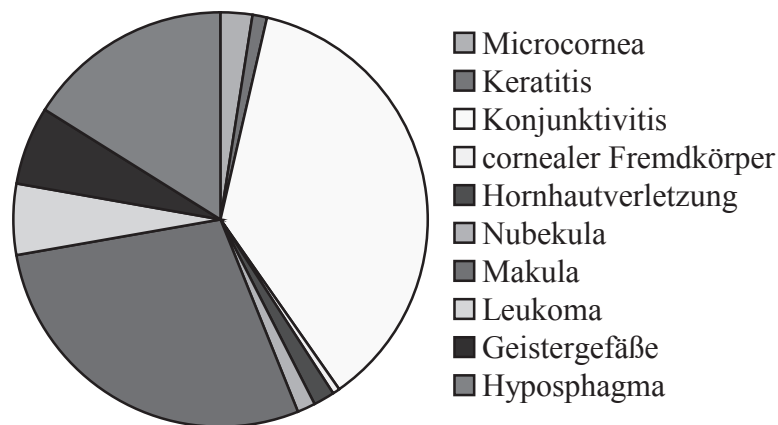


Abbildung 3: Verteilung der Erkrankungen der Bindehaut und der Hornhaut

Erkrankungen der Aderhaut und der vorderen Augenkammer

Partielle Graufärbungen der ansonsten braunen Iris, Heterochromia iridis partialis, konnten in 12 Augen beobachtet werden (7 Tiere, 5 bds.; s. Abbildung 10).

Flockige Fibrinablagerungen in der vorderen Augenkammer waren bei zwei Augen zu sehen (2 Tiere).

Entzündliche Veränderungen der Iris, Uveitis anterior, hatten vier Augen (3 Tiere, 1 bds.).

Verwachsungen der Iris mit der Hornhaut, Synechia anterior, wiesen zwei Augen auf (2 Tiere).

Dunkelbraune Pigmentablagerungen auf der Linsenvorderfläche bzw. fädige Ausziehungen des Irisrandes als Zeichen möglicher vorhergehender Verwachsungen der Iris mit der Linse, Synechia posterior, hatten zehn Augen (9 Tiere, 1 bds.).

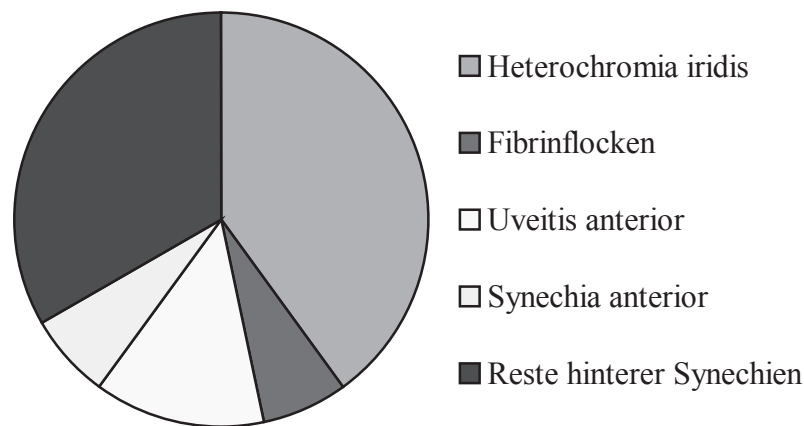


Abbildung 4: Verteilung der Erkrankungen der Aderhaut und der vorderen Augenkammer

Erkrankungen der Linse

Linsentrübungen im Bereich der vorderen Linsenkapsel, C. capsularis anterior, konnten bei zwei Augen festgestellt werden (2 Tiere).

Transparenzverluste der hinteren Linsenkapsel, C. capsularis posterior, traten bei 40 Augen in Erscheinung (26 Tiere, 14 bds.).

Trübungen in der vorderen Linsenrinde, C. corticalis anterior, waren bei 23 Augen zu beobachten (18 Tiere, 5 bds.).

Hinten, C. corticalis posterior, waren sie in 190 Linsen zu finden (127 Tiere, 63 bds.; s. Abbildung 11).

Bei 74 Linsen war der Kern getrübt, C. nuclearis (37 Tiere; s. Abbildung 12).

Eine vollständige Trübung der Linse, C. totalis, konnte bei 3 Augen diagnostiziert werden (3 Tiere).

Trübungen im hinteren Linsenbereich, die beim Kleintier als Blaszellen oder fokale Wasserspalten bezeichnet werden (RIIS, 1994; KETRING u. GLAZE, 1998), waren in 120 Linsen zu sehen (78 Tiere, 42 bds.).

Eine Linse war nach hinten verlagert, Luxatio lentis posterior.

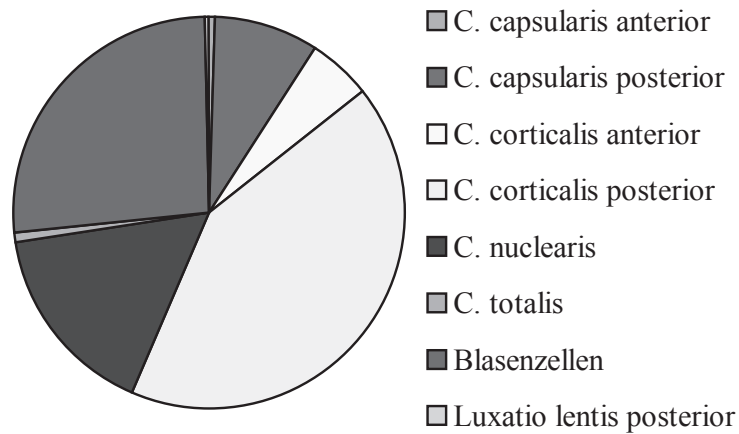


Abbildung 5: Verteilung der Erkrankungen der Linse

Erkrankungen der Retina und des Sehnervs

Eine Ablösung der Netzhaut, Ablatio retinae, fand sich in drei Augen, bei zweien war sie partiell (3 Tiere).

Eine Degeneration der Netzhaut lag bei zwei Augen vor (1 Tier).

Netzhautnarben waren bei 12 Augen zu beobachten (9 Tiere, 3 bds.).

Bei einem Auge war eine Netzhautblutung zu erkennen.

Neun Augen (7 Tiere, 2 bds.) wiesen einen vollständigen Verlust des Sehvermögens, Blindheit, auf.

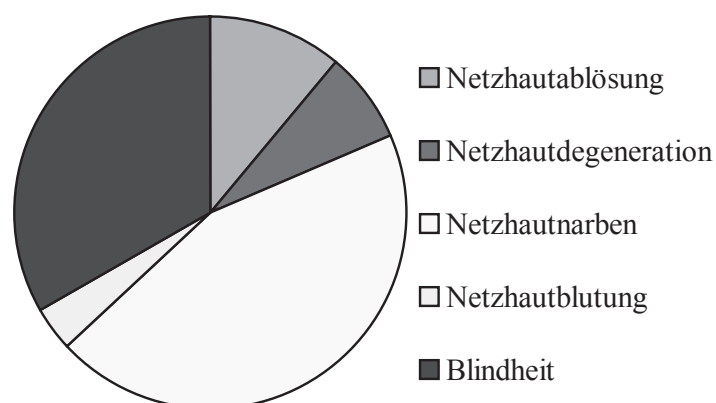


Abbildung 6: Verteilung der Erkrankungen der Retina und des Sehnervs



Abbildung 7: bilateral konvergierender Strabismus mit Exophthalmus

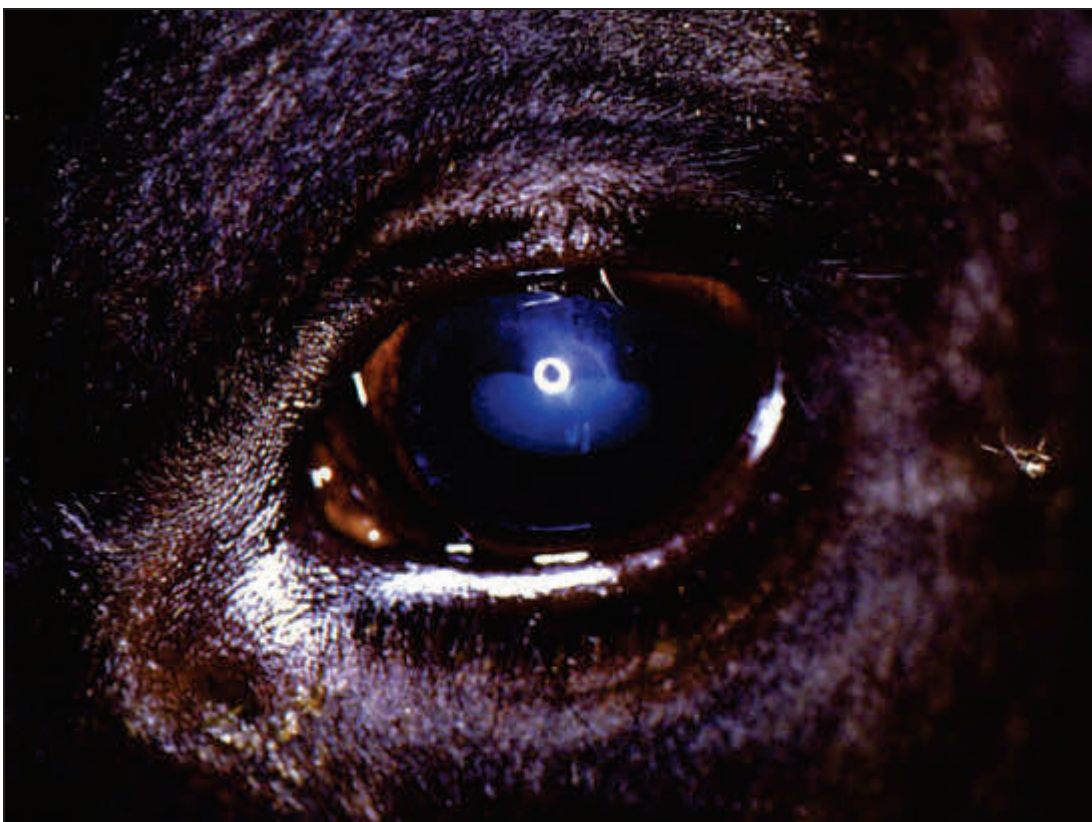

Abbildung 8: Distichiasis und Hornhauttrübung

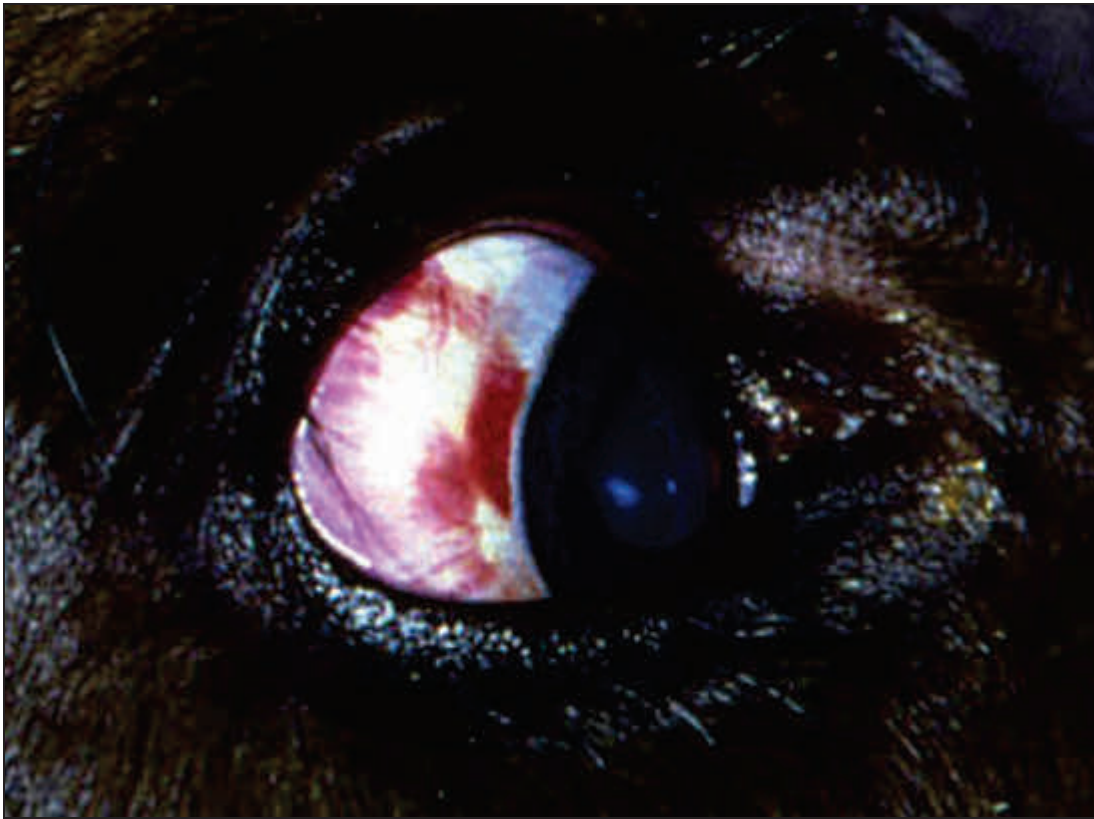

Abbildung 9: Hyposphagma

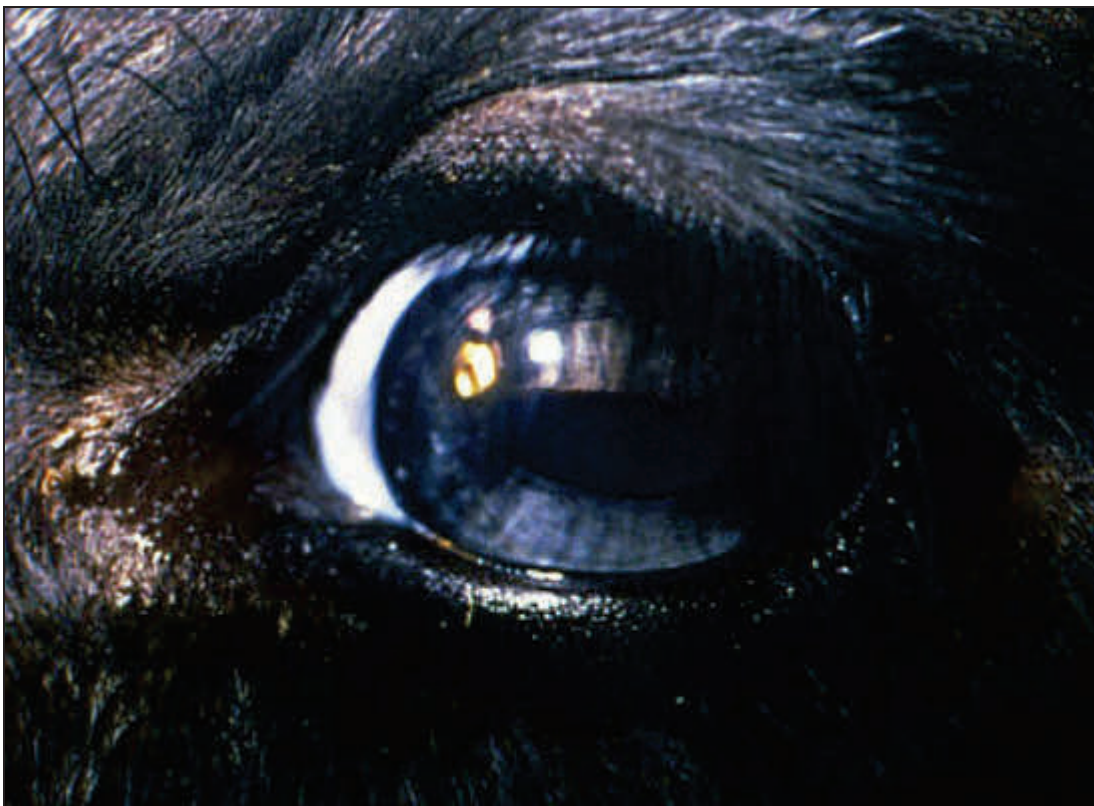

Abbildung 10: Heterochromia iridis partialis

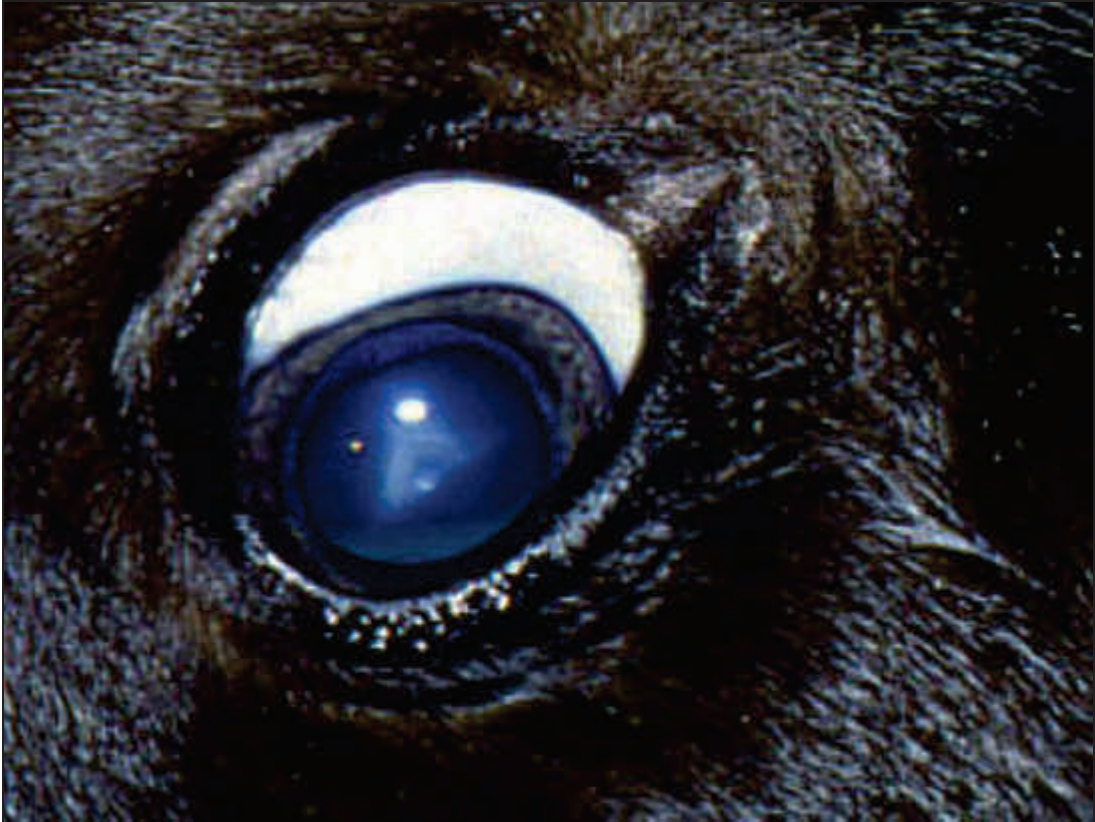

Abbildung 11: Y- oder Nahtstar

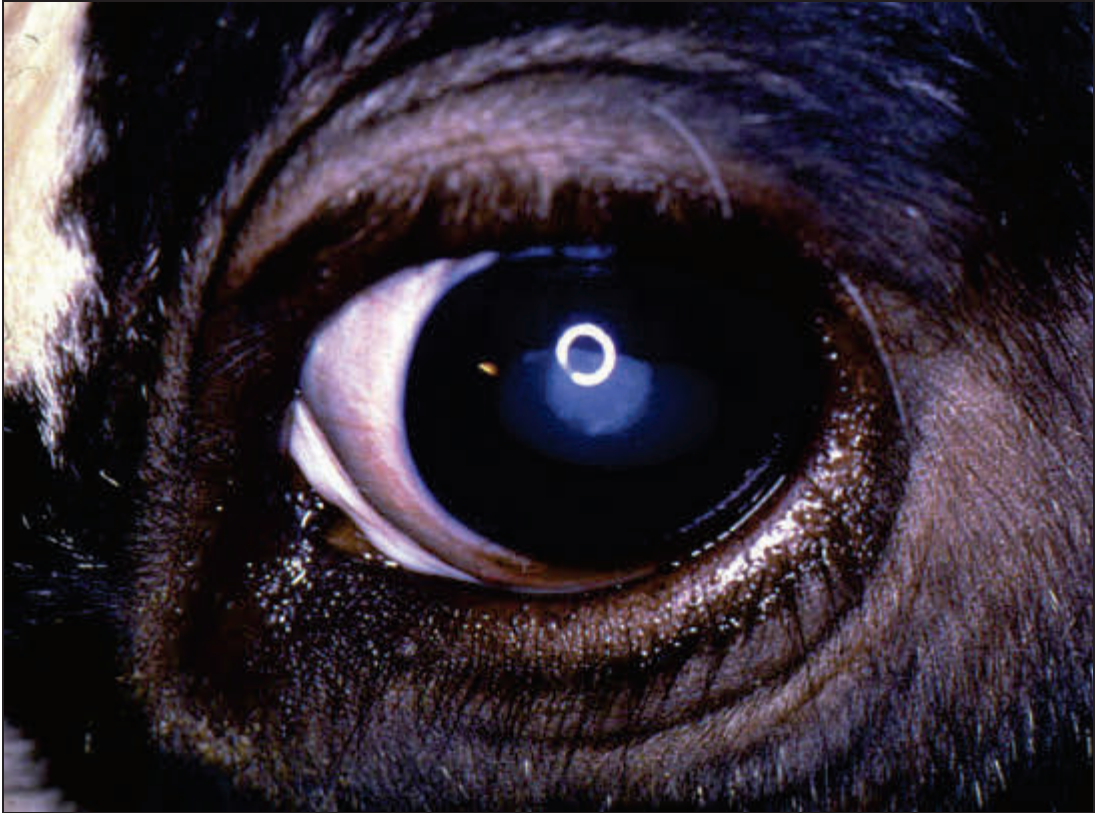

Abbildung 12: Cataracta nuclearis

3.2.1.2.2 Erkrankungen pro Auge

Die o. g. 870 Augenerkrankungen verteilen sich auf insgesamt 644 Augen, d. h. es konnten pro Auge mehrere verschiedene Diagnosen erhoben werden. Die Anzahl der pro Auge gestellten Diagnosen in den einzelnen Altersgruppen sowie bei der Gesamtzahl der untersuchten Tiere ist in ihren relativen Häufigkeiten pro Gruppe in Tabelle 25 dargestellt.

Tabelle 25: Anzahl der pro Auge gestellten Diagnosen (in %)

| Erkrankungen pro Auge | Kälber | Jungrinder | Kühe | Gesamt |
|-----------------------|--------|------------|------|--------|
| 1 | 74,8 | 90,7 | 71,6 | 76,6 |
| 2 | 19,5 | 6,2 | 18,3 | 16,3 |
| 3 | 4,4 | 1,6 | 5,9 | 4,5 |
| 4 | 1,3 | | 2,8 | 1,7 |
| 5 | | | 0,7 | 0,3 |
| 6 | | 1,6 | | 0,3 |
| 8 | | | 0,7 | 0,3 |

In Tabelle 26 und Tabelle 27 sind die festgestellten Augenveränderungen in ihren Kombinationen am Einzelauge dargestellt. In Tabelle 26 sind die Augen mit bis zu vier verschiedenen Erkrankungen aufgeführt. Diejenigen mit mehr als vier Diagnosen sind der Übersichtlichkeit halber getrennt in Tabelle 27 enthalten. Tabelle 26 ist folgendermaßen aufgebaut: In der ersten Spalte (Diagnose 1) sind alle gestellten Diagnosen, sortiert nach Lokalisation, aufgelistet. Durch Schrägstrich abgetrennt folgt die absolute Häufigkeit, mit der diese Veränderung beobachtet werden konnte. In Klammern folgt die Anzahl der Augen, bei der die in Spalte eins aufgeführte Diagnose mit der in Spalte zwei (Diagnose 2) enthaltenen Erkrankung kombiniert auftrat. In Spalte drei (Diagnose 3) und vier (Diagnose 4) folgen dann die ggf. am gleichen Auge gestellten weiteren Diagnosen. In der letzten Spalte (n) ist die Anzahl der Augen angegeben, bei denen die bis zu vier davor stehenden Erkrankungen in eben dieser Kombination auftraten.

Tabelle 26: Darstellung der Augen mit bis zu vier verschiedenen Veränderungen

| Diagnose 1 | Diagnose 2 | Diagnose 3 | Diagnose 4 | (n) |
|---|----------------------|---------------|---------------|-----|
| Erkrankungen der Orbita und des Augapfels | | | | |
| Macrophthalmus/2 | (2) Exophthalmus | | | 2 |
| Enophthalmus/55 | (28) | | | 28 |
| | (2) Nystagmus vert. | Geistergefäße | | 1 |
| | | | Microcornea | 1 |
| | (4) Bulbuserweichung | | | 3 |
| | | Blindheit | | 1 |
| | (4) Entropium | | | 2 |
| | | Leukoma | Geistergefäße | 1 |
| | | Makula | | 1 |
| | (2) Distichiasis | | | 1 |
| | | Makula | Geistergefäße | 1 |

| Diagnose 1 | Diagnose 2 | Diagnose 3 | Diagnose 4 | (n) |
|------------------------------|------------------------|--------------------|--------------------|-----|
| Enophthalmus/ Fortsetzung | (2) Trichiasis | Makula | C. nuclearis | 2 |
| | (2) Konjunktivitis | | | 2 |
| | (1) Leukoma | Entropium | Geistergefäße | 1 |
| | (6) Makula | | | 2 |
| | | Entropium | | 1 |
| | | Distichiasis | Geistergefäße | 1 |
| | | Trichiasis | C. nuclearis | 2 |
| | (1) Microcornea | Nystagmus vert. | Geistergefäße | 1 |
| | (4) Geistergefäße | Nystagmus vert. | | 1 |
| | | | Microcornea | 1 |
| | | Distichiasis | Makula | 1 |
| | | Entropium | Leukoma | 1 |
| | (1) SYN P | | | 1 |
| | (3) C. cort. posterior | | | 1 |
| | | C. nuclearis | | 2 |
| | (5) C. nuclearis | | | 1 |
| | | Trichiasis | Makula | 2 |
| | | C. cort. posterior | | 2 |
| | (1) Blindheit | Bulbuserweichung | | 1 |
| | Exophthalmus/26 | (9) | | |
| (3) Schielen | | | | 1 |
| | | Hyposphagma | | 2 |
| (2) Macrophthalmus | | | | 2 |
| (4) Konjunktivitis | | | | 2 |
| | | C. cort. posterior | | 2 |
| (4) Hyposphagma | | | | 2 |
| | | Schielen | | 2 |
| (2) Epiphora | | Microcornea | | 2 |
| (1) FK Hornhaut | | Geistergefäße | | 1 |
| (1) Makula | | C. cort. anterior | C. cort. posterior | 1 |
| (2) Microcornea | | Epiphora | | 2 |
| (1) Geistergefäße | | FK Hornhaut | | 1 |
| (2) C. cort. anterior | | C. cort. posterior | | 1 |
| | | | Makula | 1 |
| (4) C. cort. posterior | | C. cort. anterior | | 1 |
| | | | Makula | 1 |
| | | Konjunktivitis | | 2 |
| (1) Blasen zellen | | | | 1 |
| BCSE/12 | | (10) | | |
| | (2) Narbe Lidrand | Geistergefäße | Leukoma | 1 |
| | | | Makula | 1 |
| | (1) Leukoma | Narbe Lidrand | Geistergefäße | 1 |
| | (1) Makula | Narbe Lidrand | Geistergefäße | 1 |
| | (2) Geistergefäße | Narbe Lidrand | Leukoma | 1 |
| | | | Makula | 1 |

| Diagnose 1 | | Diagnose 2 | Diagnose 3 | Diagnose 4 | (n) | | |
|------------------------------------|----------|--------------------|-------------------|--------------------|---------------|---------------|---|
| Bulbusrotation/2 | (2) | Konjunktivitis | | | 1 | | |
| | | | Makula | | 1 | | |
| Nystagmus rot./2 | (2) | Blasenzellen | | | 2 | | |
| Nystagmus vert./16 | (11) | | | | 11 | | |
| | | (2) | Enophthalmus | Geistergefäße | | 1 | |
| | | | | | Microcornea | 1 | |
| | | (1) | Makula | | | 1 | |
| | | (1) | Microcornea | Enophthalmus | Geistergefäße | 1 | |
| | | (1) | Nubekula | C. caps. posterior | | 1 | |
| | | (2) | Geistergefäße | Enophthalmus | | 1 | |
| | | | | | Microcornea | 1 | |
| Bulbuserweichung/5 | (4) | Enophthalmus | | | 3 | | |
| | | | Blindheit | | 1 | | |
| Schielen/3 | (3) | Exophthalmus | | | 1 | | |
| | | | | Hyposphagma | 2 | | |
| | | | (2) | Hyposphagma | Exophthalmus | 2 | |
| Erkrankungen der Augenlider | | | | | | | |
| Entropium/7 | (4) | Enophthalmus | | | 2 | | |
| | | | | Leukoma | Geistergefäße | 1 | |
| | | | | Makula | | 1 | |
| | | | (1) | Leukoma | Enophthalmus | Geistergefäße | 1 |
| | | | (1) | Makula | Enophthalmus | | 1 |
| | | | (1) | Geistergefäße | Enophthalmus | Leukoma | 1 |
| Blepharospasmus/6 | (2) | Epiphora | Konjunktivitis | | 2 | | |
| | | | Konjunktivitis | Epiphora | 2 | | |
| Distichiasis/8 | (5) | | | | 5 | | |
| | | (2) | Enophthalmus | | 1 | | |
| | | | | Makula | Geistergefäße | 1 | |
| | | (1) | Makula | Enophthalmus | Geistergefäße | 1 | |
| | | (1) | Geistergefäße | Enophthalmus | Makula | 1 | |
| Trichiasis/4 | (2) | | | | 2 | | |
| | | (2) | Enophthalmus | C. nuclearis | Makula | 2 | |
| | | (2) | Makula | C. nuclearis | Enophthalmus | 2 | |
| | | (2) | C. nuclearis | Enophthalmus | Makula | 2 | |
| Lidverletzung/1 | (1) | | | | 1 | | |
| Narbe Lidrand/5 | (1) | | | | 1 | | |
| | | (2) | BCSE | Geistergefäße | Leukoma | 1 | |
| | | | | | Makula | 1 | |
| | | (1) | Leukoma | Geistergefäße | BCSE | 1 | |
| | | (2) | Makula | Geistergefäße | BCSE | 1 | |
| | | | | SYNP | | 1 | |
| (1) | Nubekula | C. caps. posterior | | 1 | | | |

| Diagnose 1 | | Diagnose 2 | Diagnose 3 | Diagnose 4 | (n) |
|---|--------------|--------------------|--------------------|--------------------|-----|
| Narbe/Lidrand/ Fortsetzung | (2) | Geistergefäße | BCSE | Leukoma | 1 |
| | | | | Makula | 1 |
| | (1) | SYNP | Makula | | 1 |
| | (1) | C. caps. posterior | Nubekula | | 1 |
| Umfangsverm./3 | (1) | C. cort. posterior | | | 1 |
| Erkrankungen des Tränenapparates | | | | | |
| Epiphora/8 | (2) | | | | 2 |
| | (2) | Exophthalmus | Microcornea | | 2 |
| | (2) | Blepharospasmus | Konjunktivitis | | 2 |
| | (2) | Konjunktivitis | Blepharospasmus | | 2 |
| | (2) | Microcornea | Exophthalmus | | 2 |
| Erkrankungen der Bindehaut und der Hornhaut | | | | | |
| Konjunktivitis/73 | (51) | | | | 51 |
| | (2) | Bulbusrotation | | | 1 |
| | | | Makula | | 1 |
| | (2) | Enophthalmus | | | 2 |
| | (4) | Exophthalmus | | | 2 |
| | | | C. cort. posterior | | 2 |
| | (2) | Blepharospasmus | Epiphora | | 2 |
| | (2) | Epiphora | Blepharospasmus | | 2 |
| | (1) | Makula | Bulbusrotation | | 1 |
| | (1) | SYNP | C. cort. anterior | C. cort. posterior | 1 |
| | (1) | C. cort. anterior | C. cort. posterior | SYNP | 1 |
| | (8) | C. cort. posterior | | | 5 |
| | | | C. cort. anterior | SYNP | 1 |
| | | | Exophthalmus | | 2 |
| (4) | C. nuclearis | | | 4 | |
| (1) | Blasenzellen | | | 1 | |
| FK Hornhaut/1 | (1) | Exophthalmus | Geistergefäße | | 1 |
| Hornhautverletzung/3 | (1) | | | | 1 |
| Nubekula/3 | (1) | Nystagmus vert. | C. caps. posterior | | 1 |
| | (1) | Narbe Lidrand | C. caps. posterior | | 1 |
| | (1) | SYNP | C. cort. anterior | | 1 |
| | (1) | C. caps. posterior | Narbe Lidrand | | 1 |
| | | | Nystagmus vert. | | 1 |
| | (1) | C. cort. anterior | SYNP | | 1 |
| Makula/56 | (32) | | | | 32 |
| | (1) | BCSE | Narbe Lidrand | Geistergefäße | 1 |
| | (1) | Bulbusrotation | Konjunktivitis | | 1 |
| | (6) | Enophthalmus | | | 2 |
| | | | C. nuclearis | Trichiasis | 2 |
| | | | Distichiasis | Geistergefäße | 1 |
| | | | Entropium | | 1 |
| | (1) | Entropium | Enophthalmus | | 1 |
| | (1) | Exophthalmus | C. cort. anterior | C. cort. posterior | 1 |

| Diagnose 1 | Diagnose 2 | Diagnose 3 | Diagnose 4 | (n) | |
|------------------------|------------------|--------------------|--------------------|--------------------|---|
| Makula/ Fortsetzung | (1) | Nystagmus vert. | | 1 | |
| | (2) | Narbe Lidrand | Geistergefäße | BCSE | 1 |
| | | | SYNP | | 1 |
| | (1) | Distichiasis | Enophthalmus | Geistergefäße | 1 |
| | (2) | Trichiasis | C. nuclearis | Enophthalmus | 2 |
| | (2) | SYNP | C. cort. anterior | C. cort. posterior | 1 |
| | | | Narbe Lidrand | | 1 |
| | (1) | Konjunktivitis | Bulbusrotation | | 1 |
| | (5) | Geistergefäße | | | 3 |
| | | | Distichiasis | Enophthalmus | 1 |
| | | | BCSE | Narbe Lidrand | 1 |
| | (1) | C. caps. posterior | | | 1 |
| | (3) | C. cort. anterior | C. cort. posterior | | 1 |
| | | | | SYNP | 1 |
| | | | | Exophthalmus | 1 |
| | (7) | C. cort. posterior | | | 4 |
| | | | C. cort. anterior | | 1 |
| | | | | SYNP | 1 |
| | | | | Exophthalmus | 1 |
| | (3) | C. nuclearis | | | 1 |
| Enophthalmus | | | Trichiasis | 2 | |
| (1) | Netzhautdegen. | Blindheit | | 1 | |
| (1) | Blindheit | Netzhautdegen. | | 1 | |
| Leukoma/7 | (3) | | | 3 | |
| | (1) | Enophthalmus | Entropium | Geistergefäße | 1 |
| | (1) | BCSE | Narbe Lidrand | Geistergefäße | 1 |
| | (1) | Entropium | Enophthalmus | Geistergefäße | 1 |
| | (1) | Narbe Lidrand | Geistergefäße | BCSE | 1 |
| | (2) | SYNA | | | 1 |
| | | | C. totalis | | 1 |
| | (1) | SYNP | | | 1 |
| | (2) | Geistergefäße | Enophthalmus | Entropium | 1 |
| | | | BCSE | Narbe Lidrand | 1 |
| | (1) | C. cort. posterior | | | 1 |
| | (1) | C. totalis | SYNA | | 1 |
| | (1) | Blasenzellen | | | 1 |
| | Geistergefäße/12 | (2) | | | 2 |
| (4) | | Enophthalmus | Distichiasis | Makula | 1 |
| | | | Entropium | Leukoma | 1 |
| | | | Nystagmus vert. | | 1 |
| | | | | Microcornea | 1 |
| (1) | | Exophthalmus | FK Hornhaut | | 1 |
| (2) | | Nystagmus vert. | Enophthalmus | | 1 |
| | Microcornea | | | 1 | |

| Diagnose 1 | Diagnose 2 | Diagnose 3 | Diagnose 4 | (n) | |
|---|------------|----------------------|-------------------|--------------------|---|
| Geistergefäße/ Fortsetzung | (2) | BCSE | Narbe Lidrand | Leukoma | 1 |
| | | | | Makula | 1 |
| | (1) | Distichiasis | Enophthalmus | Makula | 1 |
| | (1) | Entropium | Enophthalmus | Leukoma | 1 |
| | (2) | Narbe Lidrand | BCSE | Leukoma | 1 |
| | | | | Makula | 1 |
| | (1) | FK Hornhaut | Exophthalmus | | 1 |
| | (2) | Leukoma | Enophthalmus | Entropium | 1 |
| | | | BCSE | Narbe Lidrand | 1 |
| | (5) | Makula | | | 3 |
| | | | Distichiasis | Enophthalmus | 1 |
| | | | BCSE | Narbe Lidrand | 1 |
| | (1) | Microcornea | Enophthalmus | Nystagmus vert. | 1 |
| Microcornea/5 | (2) | | | 2 | |
| | (1) | Enophthalmus | Nystagmus vert. | Geistergefäße | 1 |
| | (2) | Exophthalmus | Epiphora | | 2 |
| | (1) | Nystagmus vert. | Enophthalmus | Geistergefäße | 1 |
| | (2) | Epiphora | Exophthalmus | | 2 |
| | (1) | Geistergefäße | Enophthalmus | Nystagmus vert. | 1 |
| Hyosphagma/32 | (19) | | | 19 | |
| | (4) | Exophthalmus | | 2 | |
| | | | Schielen | | 2 |
| | (2) | Schielen | Exophthalmus | | 2 |
| | (8) | C. cort. posterior | | | 5 |
| | | | Blasenzellen | | 3 |
| | (4) | Blasenzellen | | | 1 |
| | | C. cort. posterior | | 3 | |
| Erkrankungen der Aderhaut und der vorderen Augenkammer | | | | | |
| Heterochromia iridis /12 | (8) | | | 8 | |
| | (1) | SYNP | C. totalis | Blindheit | 1 |
| | (1) | C. caps. posterior | | | 1 |
| | (2) | C. cort. posterior | | | 2 |
| | (1) | C. totalis | Blindheit | SYNP | 1 |
| | (1) | Blindheit | C. totalis | SYNP | 1 |
| Fibrin/VK/2 | (1) | | | 1 | |
| | (1) | Blindheit | | 1 | |
| SYNA/2 | (2) | Leukoma | | 1 | |
| | | | C. totalis | 1 | |
| | (1) | C. totalis | Leukoma | 1 | |
| SYNP/10 | (1) | | | 1 | |
| | (1) | Enophthalmus | | 1 | |
| | (1) | Narbe Lidrand | Makula | 1 | |
| | (1) | Konjunktivitis | C. cort. anterior | C. cort. posterior | 1 |
| | (1) | Heterochromia iridis | Blindheit | C. totalis | 1 |
| | (1) | Leukoma | | | 1 |

| Diagnose 1 | Diagnose 2 | Diagnose 3 | Diagnose 4 | (n) | |
|------------------------|--------------------------|--------------------|----------------------|----------------|---|
| SYNP/ Fortsetzung | (2) Makula | C. cort. anterior | C. cort. posterior | 1 | |
| | | Narbe Lidrand | | 1 | |
| | (1) Nubekula | C. cort. anterior | | 1 | |
| | (4) C. caps. anterior | | | 1 | |
| | | | C. cort. posterior | Konjunktivitis | 1 |
| | | | | Makula | 1 |
| | | | Nubekula | | 1 |
| | (2) C. cort. posterior | C. cort. anterior | | Konjunktivitis | 1 |
| | | | | Makula | 1 |
| (1) C. totalis | Blindheit | | Heterochromia iridis | 1 | |
| (1) Blindheit | C. totalis | | Heterochromia iridis | 1 | |
| Erkrankungen der Linse | | | | | |
| C. caps. anterior/2 | (1) | | | 1 | |
| | (1) SYNP | | | 1 | |
| C. caps. posterior/40 | (31) | | | 31 | |
| | (2) Nystagmus vert. | | | 1 | |
| | | | Nubekula | | 1 |
| | (1) Narbe Lidrand | Nubekula | | | 1 |
| | (1) Makula | | | | 1 |
| | (2) Nubekula | Narbe Lidrand | | | 1 |
| | | | Nystagmus vert. | | 1 |
| | (1) Heterochromia iridis | | | | 1 |
| | (1) C. nuclearis | | | | 1 |
| | (3) Blaszellen | | | | 3 |
| C. cort. anterior/23 | (9) | | | 9 | |
| | (2) Exophthalmus | C. cort. posterior | | 1 | |
| | | | | Makula | 1 |
| | (1) Konjunktivitis | C. cort. posterior | | SYNP | 1 |
| | (3) SYNP | C. cort. posterior | | Konjunktivitis | 1 |
| | | | | Makula | 1 |
| | | | Nubekula | | 1 |
| | (3) Makula | C. cort. posterior | | | 1 |
| | | | | SYNP | 1 |
| | | | | Exophthalmus | 1 |
| | (1) Nubekula | SYNP | | | 1 |
| | (11) C. cort. posterior | | | | 4 |
| | | | C. nuclearis | | 1 |
| | | | Exophthalmus | | 1 |
| | | | | Makula | 1 |
| | | | Blaszellen | | 1 |
| | | Konjunktivitis | SYNP | 1 | |
| | | Makula | | 1 | |
| | | | SYNP | 1 | |
| (2) C. nuclearis | | | | 1 | |
| | | C. cort. posterior | | 1 | |

| Diagnose 1 | Diagnose 2 | Diagnose 3 | Diagnose 4 | (n) |
|-----------------------------------|--------------------------|--------------------|----------------|-----|
| C. cort. anterior/ Fortsetzung | (2) Blaszellen | | | 1 |
| | | C. cort. posterior | | 1 |
| C. cort. posterior/190 | (118) | | | 118 |
| | (2) Enophthalmus | | | 1 |
| | | C. nuclearis | | 1 |
| | (2) Exophthalmus | C. cort. anterior | | 1 |
| | | | Makula | 1 |
| | | Konjunktivitis | | 2 |
| | (1) Umfangsverm. | | | 1 |
| | (8) Hyosphagma | | | 5 |
| | | Blaszellen | | 3 |
| | (8) Konjunktivitis | | | 5 |
| | | C. cort. anterior | SYNP | 1 |
| | | Exophthalmus | | 2 |
| | (1) Leukoma | | | 1 |
| | (7) Makula | | | 4 |
| | | C. cort. anterior | | 1 |
| | | | SYNP | 1 |
| | | | Exophthalmus | 1 |
| | (2) Heterochromia iridis | | | 2 |
| | (2) SYNP | C. cort. anterior | Konjunktivitis | 1 |
| | | | Makula | 1 |
| | (11) C. cort. anterior | | | 4 |
| | | C. nuclearis | | 1 |
| | | Exophthalmus | | 1 |
| | | | Makula | 1 |
| | | Blaszellen | | 1 |
| | | Konjunktivitis | SYNP | 1 |
| | | Makula | | 1 |
| | | | SYNP | 1 |
| | (19) C. nuclearis | | | 16 |
| | | C. cort. anterior | | 1 |
| | | Enophthalmus | | 2 |
| | (21) Blaszellen | | | 17 |
| | | C. cort. anterior | | 1 |
| | | Hyosphagma | | 3 |
| | (1) Netzhautdegen. | Blindheit | | 1 |
| | (1) Blindheit | Netzhautdegen. | | 1 |
| C. nuclearis/74 | (43) | | | 43 |
| | (5) Enophthalmus | | | 1 |
| | | C. cort. posterior | | 2 |
| | | Trichiasis | Makula | 2 |
| | (2) Trichiasis | Enophthalmus | Makula | 2 |
| | (3) Makula | | | 1 |
| | | Enophthalmus | Trichiasis | 2 |

| Diagnose 1 | Diagnose 2 | Diagnose 3 | Diagnose 4 | (n) | |
|--|------------|----------------------|----------------------|----------------------|---|
| C. nuclearis/ Fortsetzung | (4) | Konjunktivitis | | 4 | |
| | (1) | C. caps. posterior | | 1 | |
| | (2) | C. cort. anterior | | 1 | |
| | | | C. cort. posterior | 1 | |
| | (19) | C. cort. posterior | | 16 | |
| | | | C. cort. anterior | 1 | |
| | | | Enophthalmus | 2 | |
| | (1) | Blasenzellen | | 1 | |
| C. totalis/3 | (1) | Leukoma | SYNA | 1 | |
| | (1) | Heterochromia iridis | Blindheit | SYNP | 1 |
| | (1) | SYNA | Leukoma | | 1 |
| | (1) | SYNP | Blindheit | Heterochromia iridis | 1 |
| | (1) | Blindheit | Heterochromia iridis | SYNP | 1 |
| Blasenzellen/120 | (87) | | | 87 | |
| | (2) | Nystagmus rot. | | 2 | |
| | (1) | Exophthalmus | | 1 | |
| | (4) | Hyposphagma | | 1 | |
| | | | C. cort. posterior | 3 | |
| | (1) | Konjunktivitis | | 1 | |
| | (1) | Leukoma | | 1 | |
| | (2) | C. caps. posterior | | 2 | |
| | (2) | C. cort. anterior | | 1 | |
| | | | C. cort. posterior | 1 | |
| | (21) | C. cort. posterior | | 17 | |
| | | | C. cort. anterior | 1 | |
| | | | Hyposphagma | 3 | |
| | (1) | C. nuclearis | | 1 | |
| Erkrankungen der Retina und des Sehnervs | | | | | |
| Netzhautablösung/3 | (2) | | | 2 | |
| Netzhautdegen./2 | (1) | Makula | Blindheit | 1 | |
| | (1) | C. cort. posterior | Blindheit | 1 | |
| | (2) | Blindheit | C. cort. posterior | 1 | |
| | | Makula | 1 | | |
| Netzhautblutung/1 | (1) | | | 1 | |
| Netzhautnarben/12 | (12) | | | 12 | |
| Blindheit/9 | (1) | Bulbuserweichung | Enophthalmus | 1 | |
| | (1) | Enophthalmus | Bulbuserweichung | 1 | |
| | (1) | Fibrin/VK | | 1 | |
| | (1) | Heterochromia iridis | C. totalis | SYNP | 1 |
| | (1) | SYNP | C. totalis | Heterochromia iridis | 1 |
| | (1) | Makula | Netzhautdegen. | | 1 |
| | (1) | C. cort. posterior | Netzhautdegen. | | 1 |
| | (1) | C. totalis | Heterochromia iridis | SYNP | 1 |
| | (2) | Netzhautdegen. | C. cort. posterior | | 1 |
| | | Makula | | 1 | |

Tabelle 27: Darstellung der Augen mit mehr als vier Veränderungen

| Tiernummer | Betrieb | Gruppe | Seite | Diagnosen |
|------------|---------|--------|--|---|
| 216 | 1 | 3 | links links links links links | Distichiasis Enophthalmus C. nuclearis C. corticalis posterior Blasenzellen |
| 850 | 3 | 3 | links links links links links | SYNP C. totalis Luxatio lentis posterior Netzhautablösung Blindheit |
| 718 | 3 | 2 | bds. bds. bds. bds. bds. bds. | Entropium Blepharospasmus Enophthalmus Keratitis Uveitis anterior Blindheit |
| 861 | 3 | 3 | links links links links links links links | Epiphora Umfangsvermehrung Entropium Konjunktivitis Hornhautverletzung Uveitis anterior Blepharospasmus |
| 857 | 3 | 3 | rechts rechts rechts rechts rechts rechts rechts rechts | Epiphora Umfangsvermehrung Blepharospasmus Enophthalmus perforierende Hornhautverletzung Uveitis anterior Bulbuserweichung Blindheit |

Aus Tabelle 26 und Tabelle 27 wird ersichtlich, dass man die in dieser Untersuchung an Einzelaugen beobachteten Augenveränderungen vier verschiedenen Gruppen zuordnen kann: a) solche, die immer als Einzelerkrankung vorkamen, b) solche, die zu mehr als 50 % alleine auftraten, c) solche, die zu 50 % und mehr mit anderen Erkrankungen kombiniert waren, und d) Erkrankungen, die immer zusammen mit einer oder mehreren anderen zu sehen waren.

Augenveränderungen, die immer als Einzelveränderung beobachtet wurden, waren Lidverletzungen, Netzhautblutungen und Netzhautnarben.

Überwiegend als einzige Veränderung an einem Auge waren Enophthalmus (50,9 %), Bilateral konvergierender Strabismus mit Exophthalmus (83,3 %), Nystagmus verticalis (68,8 %), Distichiasis (62,5 %), Konjunktivitis (69,9 %), Makula (57,1 %), Hyposphagma (59,4 %), Heterochromia iridis (66,7 %), C. capsularis posterior (77,5 %), C. corticalis

posterior (62,1 %), C. nuclearis (58,1 %), Blasenellen (72,5 %) und Netzhautablösung (66,7 %) zu sehen.

Vorwiegend in Kombination mit anderen Erkrankungen traten Exophthalmus (34,6 %), Trichiasis (50,0 %), Narben am Lidrand (20,0 %), Epiphora (25,0 %), Hornhautverletzung (33,3 %), Leukoma (33,3 %), Geistergefäße (16,7 %), Microcornea (40,0 %), Fibrinansammlung in der vorderen Augenkammer (50,0 %), Hinweise auf hintere Synechien (10,0 %), C. capsularis anterior (50,0 %) und C. corticalis anterior (39,1 %) in Erscheinung. In Klammern angegeben ist der Anteil der jeweiligen Veränderung, in dem sie einzeln auftrat. Macrophthalmus, Schielen, Nystagmus rotatorius, Bulbuserweichung, Bulbusrotation, Entropium, Blepharospasmus, Umfangsvermehrungen im Lidbereich, cornealer Fremdkörper, Keratitis, Nubekula, Uveitis anterior, Synechia anterior, C. totalis, Luxatio lentis posterior, Netzhautdegeneration und Blindheit waren immer in Kombination mit mindestens einer anderen Veränderung zu beobachten.

3.2.1.2.3 Erkrankungen pro Tier

Bei 41,8 % der untersuchten Tiere (n=387) wurden Augenveränderungen gefunden. Bei 66,4 % der Fälle waren beidseits pathologische Veränderungen vorhanden (n=257), das linke Auge alleine war zu 16,5 % (n=64), das rechte Auge zu 17,1 % (n=66) betroffen. Das Vorkommen von Erkrankungen in den verschiedenen Altersgruppen ist in Tabelle 28 dargestellt. Daraus wird ersichtlich, dass bei den Kühen die höchste und bei den Jungrindern die niedrigste Erkrankungsrate vorlag. Bei mehr als der Hälfte der Kühe waren beide Augen betroffen. Das Gleiche gilt für 68,4 % der Jungrinder und 77,8 % der Kälber. Die einseitigen Veränderungen waren in annähernd gleichem Maße auf linke und rechte Augen verteilt. Mit dem Vier-Felder-Chi-Quadrat-Test konnten keine signifikanten Unterschiede beim Auftreten von Augenerkrankungen zwischen linkem und rechtem Auge ermittelt werden.

Tabelle 28: Vorkommen von Augenveränderungen in den einzelnen Altersgruppen (in %)

| Augenveränderung | Kälber | Jungrinder | Kühe |
|------------------|--------|------------|------|
| keine | 58,0 | 69,0 | 51,3 |
| vorhanden | 42,0 | 31,0 | 48,7 |
| davon beidseits | 77,8 | 68,4 | 53,5 |
| links | 11,1 | 18,4 | 22,7 |
| rechts | 11,1 | 13,2 | 23,8 |

Schaut man sich die Erkrankungsdaten in den verschiedenen Altersgruppen in Abhängigkeit von der Betriebszugehörigkeit der Tiere an (s. Tabelle 29), so ist zu erkennen, dass sich die Erkrankungshäufigkeit bei den Kälbern in den verschiedenen Betrieben kaum unterscheidet. Betrieb 3 hatte die meisten Jungrinder mit Augenveränderungen. In Betrieb 2 fand sich die größte Anzahl augenkranker Kühe, in Betrieb 4 die kleinste.

Tabelle 29: Vorkommen von Augenveränderungen nach Altersgruppe und Betriebszugehörigkeit (in %)

| Augenveränderung | | Betrieb 1 | Betrieb 2 | Betrieb 3 | Betrieb 4 |
|------------------|------------|-----------|-----------|-----------|-----------|
| keine | Kälber | 56 | 59 | 59 | / |
| | Jungrinder | 71 | 71 | 60,0 | / |
| | Kühe | 52 | 41,3 | 47 | 63 |
| vorhanden | Kälber | 44 | 41 | 41 | / |
| | Jungrinder | 29 | 29 | 40,0 | / |
| | Kühe | 48 | 58,8 | 53 | 37 |

Der Vergleich der Erkrankungshäufigkeit mittels des Vier-Felder-Chi-Quadrat-Tests ergab keinen signifikanten Unterschied zwischen männlichem und weiblichem Geschlecht bei Kälbern und Jungrindern.

Es konnten bis zu 12 Diagnosen pro Tier gestellt werden. Eine Übersicht über die relativen Häufigkeiten der Erkrankungen pro Tier, aufgeteilt nach Altersgruppe und Betriebszugehörigkeit, liefert Tabelle 30.

Tabelle 30: Anzahl der gestellten Diagnosen pro Tier in den verschiedenen Altersgruppen in Abhängigkeit von der Betriebszugehörigkeit (in %)

| n Diagnosen \ Betrieb | Kälber | | | Jungrinder | | | Kühe | | | |
|-----------------------|--------|------|------|------------|------|------|------|------|------|------|
| | 1 | 2 | 3 | 1 | 2 | 3 | 1 | 2 | 3 | 4 |
| 1 | 13,0 | 5,0 | 7,0 | 15,0 | 4,0 | 4,4 | 20,0 | 18,8 | 10,0 | 17,0 |
| 2 | 19,0 | 28,0 | 24,0 | 13,0 | 22,0 | 28,9 | 19,0 | 23,8 | 28,0 | 12,0 |
| 3 | 2,0 | 1,0 | 1,0 | 1,0 | 2,0 | | 3,0 | 8,8 | 3,0 | 2,0 |
| 4 | 7,0 | 5,0 | 6,0 | | 1,0 | 2,2 | 3,0 | 1,3 | 4,0 | 4,0 |
| 5 | 1,0 | | 1,0 | | | 2,7 | 2,0 | 2,5 | 3,0 | |
| 6 | 2,0 | 2,0 | 1,0 | | | | | | 3,0 | 1,0 |
| 7 | | | | | | | 1,0 | 1,3 | | 1,0 |
| 8 | | | 1,0 | | | | | 1,3 | 2,0 | |
| 12 | | | | | 1,0 | | | | | |

In Tabelle 31 sind die Tiere dargestellt, die einseitige Augenveränderungen aufwiesen (n=130). Im oberen Teil der Tabelle ist die Anzahl der Tiere angegeben, bei denen die jeweils nebenstehende Erkrankung (in alphabetischer Reihenfolge, zuerst Einzel-, dann Mehrfacherkrankungen) diagnostiziert werden konnte. Im unteren Teil sind Einzeltiere aufgeführt, an deren erkranktem Auge mehrere Veränderungen zu sehen waren.

Tabelle 31: Tiere mit einseitigen Augenveränderungen

| Anzahl (n) | | Diagnosen |
|------------|--------|--|
| 20 | | Blasenzellen |
| 1 | | C. capsularis anterior |
| 9 | | C. capsularis posterior |
| 3 | | C. corticalis anterior |
| 32 | | C. corticalis posterior |
| 2 | | Distichiasis |
| 1 | | Fibrin/VK |
| 2 | | Heterochromia iridis |
| 1 | | Hornhautverletzung |
| 6 | | Hyposphagma |
| 3 | | Konjunktivitis |
| 3 | | Leukoma |
| 1 | | Lidverletzung |
| 15 | | Makula |
| 1 | | Narbe Lidrand |
| 1 | | Netzhautablösung |
| 1 | | Netzhautblutung |
| 6 | | Netzhautnarben |
| 2 | | C. corticalis anterior, C. corticalis posterior |
| 2 | | C. corticalis posterior, Blasenzellen |
| 2 | | Makula, Geistergefäße |
| Tiernummer | Seite | Diagnosen |
| 266 | rechts | C. capsularis anterior, SYNP |
| 654 | rechts | C. corticalis posterior, Konjunktivitis |
| 965 | links | C. corticalis posterior, Leukoma |
| 502 | links | C. corticalis posterior, Makula |
| 277 | links | C. corticalis posterior, Umfangsvermehrung |
| 114 | links | Fibrin/VK, Blindheit |
| 237 | links | Leukoma, Blasenzellen |
| 206 | links | Leukoma, SYNA |
| 249 | rechts | Leukoma, SYNP |
| 572 | rechts | C. capsularis posterior, Narbe Lidrand, Nubekula |

| Tiernummer | Seite | Diagnosen |
|------------|--------|---|
| 263 | rechts | C. corticalis anterior, Nubekula, SYNP |
| 121 | links | C. corticalis posterior, Makula, C. corticalis anterior |
| 853 | links | Leukoma, SYNA, C. totalis |
| 509 | rechts | Makula, Narbe Lidrand, SYNP |
| 850 | links | SYNP, C. totalis, Luxatio lentis posterior, Netzhautablösung, Blindheit |
| 857 | rechts | Epiphora, Umfangsvermehrung, Blepharospasmus, Enophthalmus, perforierende Hornhautverletzung, Uveitis anterior, Bulbuserweichung, Blindheit |

In Tabelle 32 sind die Tiere aufgeführt, bei denen an beiden Augen die gleiche(n) Diagnose(n) gestellt wurde(n) (n=206). Der Tabellenaufbau entspricht demjenigen von Tabelle 31.

Tabelle 32: Tiere mit gleichen Diagnosen an beiden Augen

| Anzahl (n) | | Diagnosen |
|------------|------|-------------------------|
| 5 | bds. | BCSE |
| 30 | bds. | Blasenzellen |
| 10 | bds. | C. capsularis posterior |
| 3 | bds. | C. corticalis anterior |
| 38 | bds. | C. corticalis posterior |
| 20 | bds. | C. nuclearis |
| 1 | bds. | Distichiasis |
| 13 | bds. | Enophthalmus |
| 1 | bds. | Epiphora |
| 4 | bds. | Exophthalmus |
| 1 | bds. | Geistergefäße |
| 3 | bds. | Heterochromia iridis |
| 6 | bds. | Hyposphagma |
| 22 | bds. | Konjunktivitis |
| 5 | bds. | Makula |
| 1 | bds. | Microcornea |
| 3 | bds. | Netzhautnarben |
| 5 | bds. | Nystagmus verticalis |
| 1 | bds. | Trichiasis |

| Anzahl (n) | | Diagnosen |
|------------|-------|--|
| 6 | bds. | C. corticalis posterior, C. nuclearis |
| 6 | bds. | C. corticalis posterior, Blasenzellen |
| 2 | bds. | C. corticalis posterior, Hyposphagma |
| 2 | bds. | C. corticalis posterior, Konjunktivitis |
| 2 | bds. | Konjunktivitis, C. nuclearis |
| Tiernummer | Seite | Diagnosen |
| 54 | bds. | C. capsularis posterior, Blasenzellen |
| 663 | bds. | Enophthalmus, Bulbuserweichung |
| 823 | bds. | Enophthalmus, Konjunktivitis |
| 814 | bds. | Enophthalmus, Makula |
| 8 | bds. | Exophthalmus, Hyposphagma |
| 706 | bds. | Exophthalmus, Konjunktivitis |
| 29 | bds. | Exophthalmus, Macrophthalmus |
| 988 | bds. | Nystagmus rotatorius, Blasenzellen |
| 880 | bds. | C. corticalis posterior, C. nuclearis, Enophthalmus |
| 632 | bds. | C. corticalis posterior, Exophthalmus, Konjunktivitis |
| 380 | bds. | C. corticalis posterior, Hyposphagma, Blasenzellen |
| 2 | bds. | Epiphora, Exophthalmus, Microcornea |
| 51 | bds. | Exophthalmus, Schielen, Hyposphagma |
| 531 | bds. | Konjunktivitis, Epiphora, Blepharospasmus |
| 645 | bds. | Enophthalmus, Makula, Trichiasis, C. nuclearis |
| 718 | bds. | Entropium, Blepharospasmus, Enophthalmus, Keratitis, Uveitis anterior, Blindheit |

Zuletzt folgen in Tabelle 33 die Tiere, bei denen an beiden Augen verschiedene Diagnosen gestellt wurden (n=51).

Tabelle 33: Tiere mit unterschiedlichen Diagnosen an beiden Augen

| Tiernummer | links | rechts |
|------------|--|---------------------------------------|
| 21 | Hyposphagma, Blasenzellen | Hyposphagma |
| 53 | C. capsularis posterior | C. capsularis posterior, Blasenzellen |
| 96 | C. corticalis posterior, Hyposphagma, Blasenzellen | C. corticalis posterior, Blasenzellen |
| 204 | Blasenzellen | C. corticalis posterior |

| Tiernummer | links | rechts |
|------------|---|---|
| 216 | Distichiasis, Enophthalmus, C. nuclearis, C. corticalis posterior, Blaszellen | Enophthalmus, C. nuclearis |
| 231 | Makula | C. corticalis posterior |
| 233 | C. corticalis posterior, C. corticalis anterior, C. nuclearis | C. corticalis posterior, C. nuclearis |
| 250 | Blaszellen | C. corticalis posterior |
| 258 | C. nuclearis | C. corticalis anterior, C. nuclearis |
| 265 | C. corticalis anterior, Blaszellen | C. corticalis anterior, C. corticalis posterior |
| 273 | Makula, C. nuclearis | C. corticalis posterior, C. nuclearis |
| 276 | C. capsularis posterior | C. capsularis posterior, Makula |
| 287 | C. corticalis posterior, C. corticalis anterior, Blaszellen | Blaszellen |
| 291 | Exophthalmus, Blaszellen | Exophthalmus, Fremdkörper Hornhaut, GeistergefäÙe |
| 322 | C. corticalis posterior, Hyposphagma | C. corticalis posterior, Blaszellen |
| 350 | Blaszellen | C. corticalis posterior |
| 388 | C. capsularis posterior, Heterochromia iridis | C. corticalis posterior, Heterochromia iridis |
| 395 | C. corticalis posterior, Heterochromia iridis | Heterochromia iridis, SYN P, C. totalis, Blindheit |
| 399 | Blaszellen | C. corticalis posterior, Blaszellen |
| 417 | Distichiasis | Konjunktivitis |
| 430 | Blaszellen | C. corticalis posterior |
| 432 | Konjunktivitis | Konjunktivitis, Blaszellen |
| 460 | C. corticalis posterior, C. nuclearis | C. nuclearis |
| 507 | Makula | Makula, GeistergefäÙe |
| 512 | C. corticalis posterior, C. corticalis anterior, Exophthalmus, Makula | C. corticalis posterior, C. corticalis anterior, Exophthalmus |
| 521 | Makula | C. corticalis posterior |
| 527 | C. corticalis posterior, C. nuclearis | C. nuclearis, Blaszellen |
| 536 | Nystagmus verticalis, Makula | Nystagmus verticalis |
| 543 | C. corticalis posterior, Makula | C. corticalis posterior |
| 549 | C. corticalis posterior, Makula | Makula |

| Tiernummer | links | rechts |
|------------|---|--|
| 551 | BCSE, Narbe Lidrand, Makula, Geistergefäße | BCSE, Narbe Lidrand, Leukoma, Geistergefäße |
| 558 | C. corticalis posterior, C. corticalis anterior, Makula, SYN P | SYNP |
| 576 | C. capsularis posterior, Nystagmus verticalis, Nubekula | C. capsularis posterior, Nystagmus verticalis |
| 579 | C. corticalis posterior, Makula | Makula |
| 616 | Enophthalmus, Bulbuserweichung, Blindheit | Enophthalmus, Bulbuserweichung |
| 623 | Exophthalmus, Schielen | Exophthalmus |
| 712 | Konjunktivitis, Bulbusrotation | Makula, Konjunktivitis, Bulbusrotation |
| 828 | Enophthalmus, Makula, Distichiasis, Geistergefäße | Enophthalmus, Distichiasis |
| 836 | Enophthalmus | Enophthalmus, C. corticalis posterior |
| 841 | Makula | C. corticalis posterior |
| 844 | Enophthalmus, Entropium | Makula, Enophthalmus, Entropium |
| 849 | C. corticalis posterior, C. corticalis anterior, SYN P, Konjunktivitis | Konjunktivitis |
| 861 | Epiphora, Umfangsvermehrung, Entropium, Konjunktivitis, Hornhautverletzung, Uveitis anterior, Blepharospasmus | Konjunktivitis |
| 866 | Enophthalmus, Entropium, Leukoma, Geistergefäße | Enophthalmus, Entropium |
| 886 | C. corticalis anterior, C. corticalis posterior | C. corticalis posterior |
| 897 | C. corticalis posterior | Makula |
| 901 | Makula, Netzhautdegeneration, Blindheit | C. corticalis posterior, Netzhautdegeneration, Blindheit |
| 913 | C. nuclearis | C. capsularis posterior, C. nuclearis |
| 922 | Blasenzellen | Netzhautablösung |
| 995 | Enophthalmus, Nystagmus verticalis, Geistergefäße | Enophthalmus, Nystagmus verticalis, Microcornea, Geistergefäße |
| 996 | Enophthalmus | Enophthalmus, SYN P |

In Tabelle 34 ist die Anzahl der Tiere aufgeführt, die gleichzeitig mit der jeweiligen Augenerkrankung eine Störung des Allgemeinbefindens aufwiesen. In Klammern hinter der Augenerkrankung sind die relativen Anteile der Tiere, bei denen gleichzeitig eine Augen- und eine Allgemeinerkrankung beobachtet werden konnte, angegeben.

Tabelle 34: Augenerkrankung und Allgemeinbefinden (n Tiere)

| Diagnose | | Haut, Haarkleid | Kreislaufapparat | Atmungsapparat | Verdauungsapparat | Harnapparat | Geschlechtsapparat, Euter | Bewegungsapparat | ZNS, Stoffwechsel- störung | Anomalien | Nabel | Parasitosen |
|--|-----------|-----------------|------------------|----------------|-------------------|-------------|------------------------------|------------------|-------------------------------|-----------|-------|-------------|
| Erkrankungen der Orbita und des Augapfels | | | | | | | | | | | | |
| Macrophthalmus | | | | | | | | | | | | |
| Enophthalmus | (96,3 %) | 5 | 1 | 2 | 21 | | 13 | 12 | 6 | 1 | 1 | 3 |
| Exophthalmus | (50,0 %) | 1 | | 1 | 2 | | | 6 | | | 1 | |
| BCSE | (16,7 %) | | | | 1 | | 1 | | | | | |
| Bulbusrotation | (100,0 %) | | | | | | | | 1 | | | |
| Schielen | (50,0 %) | | | | | | | | 1 | | | |
| Nystagmus rotatorius | | | | | | | | | | | | |
| Nystagmus verticalis | (37,5 %) | | | | 3 | | 3 | 2 | | | | 1 |
| Bulbuserweichung | (100,0 %) | | | 1 | 1 | | | | | 9 | | |
| Erkrankungen der Augenlider | | | | | | | | | | | | |
| Entropium | (100,0 %) | 1 | | 2 | 3 | | 1 | 1 | 1 | | | 1 |
| Blepharospasmus | (75,0 %) | 1 | | 2 | 2 | | | | | | | |
| Distichiasis | (33,3 %) | | | | 2 | | 1 | 3 | | | | |
| Trichiasis | (50,0 %) | | | | 1 | | | | | | 1 | |
| Lidverletzung | | | | | | | | | | | | |
| Narbe am Lidrand | (50,0 %) | | | | | | 1 | 2 | | | | |
| Umfangsvermehrung | (66,7 %) | | | 2 | 2 | | | | | | | |
| Erkrankungen des Tränenapparates | | | | | | | | | | | | |
| Epiphora | (60,0 %) | | | 2 | 2 | | | | | | 1 | |
| Erkrankungen der Bindehaut und der Hornhaut | | | | | | | | | | | | |
| Konjunktivitis | (74,4 %) | 5 | | 9 | 11 | | | 4 | 1 | | 8 | |
| FK Hornhaut | | | | | | | | | | | | |
| Microcornea | (33,3 %) | | | | 2 | | 2 | | | | | |

| Diagnose | Haut, Haarkleid | Kreislaufapparat | Atmungsapparat | Verdauungsapparat | Harnapparat | Geschlechtsapparat, Euter | Bewegungsapparat | ZNS, Stoffwechsel- störung | Anomalien | Nabel | Parasitosen |
|---|-----------------|------------------|----------------|-------------------|-------------|------------------------------|------------------|-------------------------------|-----------|-------|-------------|
| Keratitis (100,0 %) | 1 | | | | | | | | | | |
| Hornhautverletzung (100,0 %) | | | 2 | 2 | | | 1 | | | | |
| Nubekula | | | | | | | | | | | |
| Makula (41,3 %) | 5 | | 2 | 8 | | 2 | 11 | 3 | | 1 | 4 |
| Leukoma (44,4 %) | | | 1 | 1 | | 1 | 2 | | | | |
| Geistergefäße (44,4 %) | | | | 4 | | 2 | 3 | | | | |
| Hyposphagma (25,0 %) | | 1 | 2 | 1 | | | 1 | | 1 | 2 | |
| Erkrankungen der Aderhaut und der vorderen Augenkammer | | | | | | | | | | | |
| Heterochromia iridis (14,3 %) | | | 1 | | | | | | | | |
| Fibrin/VK (50,0 %) | | | 1 | | | | | | | | |
| Uveitis anterior (100,0 %) | 1 | | 2 | 2 | | | | | | | |
| Synechia anterior (100,0 %) | | | 1 | | | | 1 | | | | |
| SYNP (55,5 %) | | | | 3 | | 3 | 3 | | | | |
| Erkrankungen der Linse | | | | | | | | | | | |
| C. capsularis anterior (100,0 %) | | | | | | | 3 | | | | |
| C. capsularis posterior (26,9 %) | 1 | | 2 | 2 | | | 3 | | | 2 | |
| C. corticalis anterior (50,0 %) | | | | 5 | | | 3 | 2 | | 1 | 1 |
| C. corticalis posterior (34,7 %) | 1 | 2 | 9 | 22 | | 4 | 20 | 4 | 1 | 3 | 3 |
| C. nuclearis (48,7 %) | 1 | | 3 | 8 | | 2 | 12 | 1 | 1 | 3 | 1 |
| C. totalis (66,7 %) | | | | 1 | | | 1 | | | | |
| Blasenzellen (25,6 %) | | | 4 | 10 | | 5 | 4 | | | 5 | 2 |
| Luxatio lentis posterior (100,0 %) | | | | 1 | | | | | | | |
| Erkrankungen der Netzhaut und des Sehnervs | | | | | | | | | | | |
| Netzhautablösung (66,7 %) | | | | 1 | | | 1 | | | | |
| Netzhautdegeneration | | | | | | | | | | | |
| Netzhautblutung (100,0 %) | | | 1 | | | | | | | | |
| Netzhautnarben (44,4 %) | | 1 | | 3 | | | 2 | | | | |
| Blindheit (57,1 %) | 1 | | 1 | 2 | | | | | | | |

3.2.1.2.4 Erkrankungen in Abhängigkeit von Alter und Betriebszugehörigkeit

In Tabelle 35 und Tabelle 36 wird das Vorkommen der einzelnen Erkrankungen in den verschiedenen Altersgruppen bzw. Betrieben demonstriert. Da eine Erkrankung nur jeweils einmal in einem Auge vorkommen kann, ein Tier aber zwei Augen besitzt und ein Teil der Erkrankungen beidseitig auftrat, beziehen sich die in den verschiedenen Altersgruppen und Betrieben aufgeführten relativen Häufigkeiten auf die Anzahl der Augen in der jeweiligen Tiergruppe (alle untersuchten Tiere hatten zwei Augen). In der Spalte „gesamt (n)“ sind die absoluten Häufigkeiten der Diagnosen dargestellt.

In Tabelle 35 sind bei einem Teil der Erkrankungen Hinweise auf ein altersabhängiges Vorkommen zu erkennen. Die relativen Häufigkeiten dieser Veränderungen sind fett geschrieben, wenn ihre absoluten Häufigkeiten in der Gesamttiergruppe größer oder gleich zehn waren, da für einen Vergleich der Gruppen zumindest eine geringe Tierzahl benötigt wird. Unterschiede zwischen den Altersgruppen fanden sich bei den Lage- und Bewegungsanomalien des Bulbus, den Veränderungen der Bindehäute, den Hornhauttrübungen generell, im Bereich der Iris und der vorderen Augenkammer, den Linsentrübungen sowie bei den Vernarbungen der Netzhaut. Die Veränderungen, die einen Unterschied in der Verteilung innerhalb der Altersgruppen aufwiesen, sind in Abbildung 13 als Säulendiagramme graphisch dargestellt. Die Säulen sind entsprechend der relativen Anteile der Altersgruppen an der einzelnen Erkrankung aufgeteilt.

Tabelle 35: Erkrankungen in den verschiedenen Altersgruppen (in %)

| Diagnose | gesamt (n) | Kälber | Jungrinder | Kühe |
|---|------------|------------|------------|------------|
| Erkrankungen der Orbita und des Augapfels | | | | |
| Macrophthalmus | 2 | 0,3 | | |
| Enophthalmus | 55 | 1,3 | 0,8 | 5,7 |
| Exophthalmus | 26 | 2,7 | 0,8 | 0,8 |
| BCSE | 12 | | 0,4 | 1,3 |
| Bulbusrotation | 2 | | 0,4 | |
| Schielen | 3 | 0,5 | | |
| Nystagmus rotatorius | 2 | | | 0,3 |
| Nystagmus verticalis | 16 | | 0,8 | 1,6 |
| Bulbuserweichung | 5 | 0,7 | | 0,1 |
| Erkrankungen der Augenlider | | | | |
| Entropium | 7 | | 0,4 | 0,7 |
| Blepharospasmus | 6 | | 0,4 | 0,5 |
| Distichiasis | 8 | | 0,8 | 0,5 |
| Trichiasis | 4 | 0,3 | 0,4 | |
| Lidverletzung | 1 | | | 0,1 |
| Narbe am Lidrand | 5 | | | 0,7 |
| Umfangsvermehrung im Lidbereich | 3 | | | 0,4 |

| Diagnose | gesamt (n) | Kälber | Jungrinder | Kühe |
|--|------------|-------------|------------|-------------|
| Erkrankungen des Tränenapparates | | | | |
| Epiphora | 8 | 0,7 | | 0,5 |
| Erkrankungen der Bindehaut und der Hornhaut | | | | |
| Konjunktivitis | 73 | 3,7 | 8,6 | 1,2 |
| Fremdkörper Hornhaut | 1 | | | 0,1 |
| Microcornea | 5 | 0,3 | 0,4 | 0,1 |
| Keratitis | 2 | | 0,4 | |
| Hornhautverletzung | 3 | 0,2 | | 0,3 |
| Nubekula | 3 | | | 0,4 |
| Makula | 56 | 0,5 | 1,2 | 6,2 |
| Leukoma (vollständige Trübung) | 7 (4) | | (0,4) | 0,9 (0,3) |
| Geistergefäße | 12 | | 0,4 | 1,3 |
| Hyposphagma | 32 | 5,3 | | |
| Erkrankungen der Aderhaut und der vorderen Augenkammer | | | | |
| Heterochromia iridis | 12 | 1,5 | 0,6 | |
| Fibrin in der Vorderkammer | 2 | 0,2 | 0,2 | |
| Uveitis anterior | 4 | | 0,4 | 0,3 |
| Synechia anterior | 2 | | | 0,3 |
| Hinweis auf Synechia posterior | 10 | 0,2 | | 1,2 |
| Erkrankungen der Linse | | | | |
| C. capsularis anterior | 2 | | | 0,3 |
| C. capsularis posterior | 40 | 3,5 | 0,4 | 2,2 |
| C. corticalis anterior | 23 | 0,7 | 0,2 | 2,4 |
| C. corticalis posterior | 190 | 12,5 | 5,1 | 11,8 |
| C. nuclearis | 74 | 3,0 | 2,5 | 5,8 |
| C. totalis | 3 | 0,2 | | 0,3 |
| Blasenzellen | 120 | 11,2 | 4,5 | 4,1 |
| Luxatio lentis posterior | 1 | | | 0,1 |
| Erkrankungen der Netzhaut und des Sehnervs | | | | |
| Netzhautablösung | 3 | | | 0,4 |
| Netzhautdegeneration | 2 | | | 0,3 |
| Netzhautblutung | 1 | 0,2 | | |
| Netzhautnarben | 12 | | | 1,6 |
| Blindheit | 9 | 0,3 | 0,6 | 0,5 |

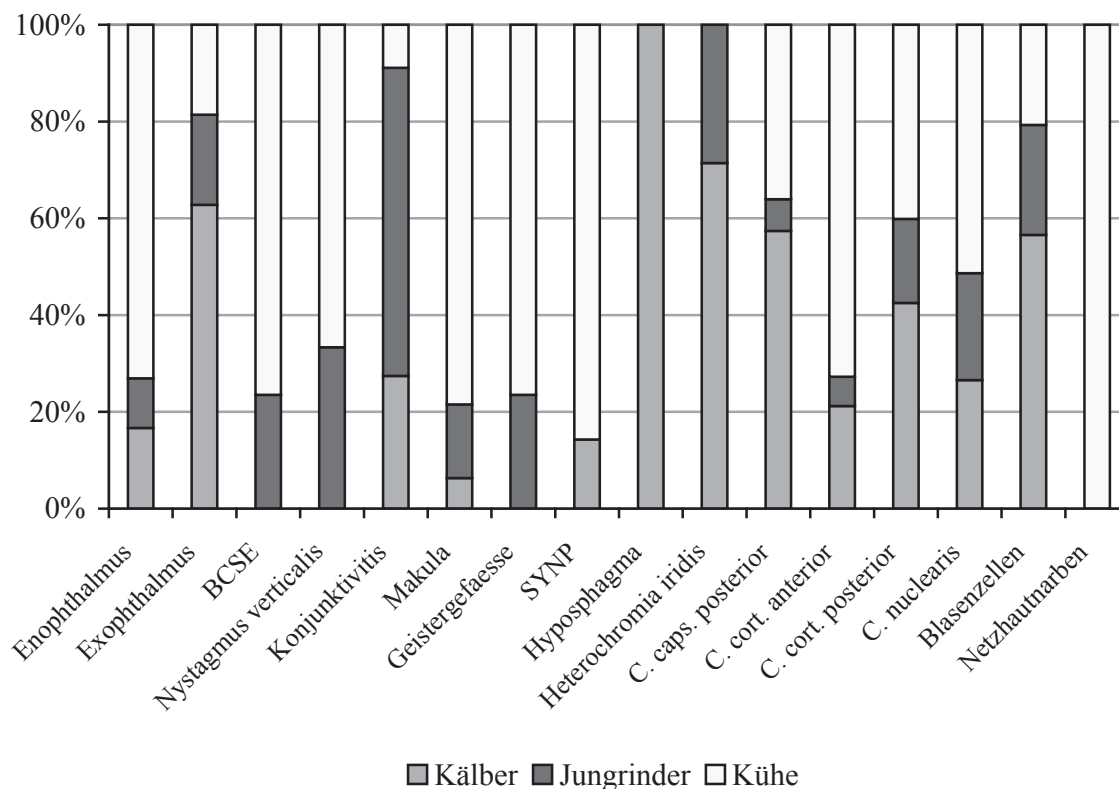


Abbildung 13: Augenveränderungen mit unterschiedlicher Verbreitung in den einzelnen Altersstufen

In Tabelle 36 lassen sich Hinweise auf ein betriebsspezifisches Vorkommen von Augenveränderungen erkennen. Die Betriebe wiesen unterschiedliche Gruppengrößen in den einzelnen Altersstufen auf. Deshalb sind die Veränderungen, die sich in Tabelle 35 zusätzlich als altersabhängig ergeben haben, in Tabelle 36 fett und kursiv hervorgehoben. Sie sollen in Tabelle 37 nochmals aufgeteilt nach Altersgruppe und Betriebszugehörigkeit aufgeführt werden, um feststellen zu können, ob die Unterschiede zwischen den Betrieben evtl. auf den Auswirkungen einer altersabhängigen Erkrankung in der Berechnung beruhen.

Tabelle 36: Erkrankungen in den verschiedenen Betrieben (in %)

| Diagnose | gesamt (n) | Betrieb | | | |
|---|------------|------------|------------|------------|------------|
| | | 1 | 2 | 3 | 4 |
| Erkrankungen der Orbita und des Augapfels | | | | | |
| Macrophthalmus | 2 | 0,3 | | | |
| Enophthalmus | 55 | 0,7 | | 9,6 | 2,0 |
| Exophthalmus | 26 | 1,7 | 0,7 | 2,5 | |
| BCSE | 12 | | 1,8 | 0,4 | |
| Schielen | 3 | 0,3 | | 0,2 | |

| Diagnose | gesamt (n) | Betrieb | | | |
|--|------------|------------|------------|------------|------------|
| | | 1 | 2 | 3 | 4 |
| Nystagmus rotatorius | 2 | | | | 1,0 |
| Nystagmus verticalis | 16 | | 0,7 | | 4,0 |
| Bulbuserweichung | 5 | | | 1,0 | |
| Bulbusrotation | 2 | | | 0,4 | |
| Erkrankungen der Augenlider | | | | | |
| Entropium | 7 | | | 1,4 | |
| Blepharospasmus | 6 | | 0,4 | 0,8 | |
| Distichiasis | 8 | 0,2 | 0,9 | 0,4 | |
| Trichiasis | 4 | 0,3 | | 0,4 | |
| Lidverletzung | 1 | | | | 0,5 |
| Narbe am Lidrand | 5 | | 0,9 | | |
| Umfangvermehrung im Lidbereich | 3 | 0,2 | | 0,4 | |
| Erkrankungen des Tränenapparates | | | | | |
| Epiphora | 8 | 0,3 | 0,4 | 0,8 | |
| Erkrankungen der Bindehaut und der Hornhaut | | | | | |
| Konjunktivitis | 73 | 1,8 | 3,6 | 8,4 | 0,5 |
| Fremdkörper Hornhaut | 1 | 0,2 | | | |
| Microcornea | 5 | 0,7 | | | 0,5 |
| Keratitis | 2 | | | 0,4 | |
| Hornhautverletzung | 3 | 0,2 | | 0,4 | |
| Nubekula | 3 | 0,2 | 0,4 | | |
| Makula | 56 | 1,3 | 3,8 | 3,1 | 1,0 |
| Leukoma | 7 | 0,5 | 0,2 | 0,4 | 0,5 |
| Geistergefäße | 12 | 0,3 | 0,9 | 0,4 | 1,5 |
| Hyposphagma | 32 | 2,0 | 2,0 | 0,6 | |
| Erkrankungen der Aderhaut und der vorderen Augenkammer | | | | | |
| Heterochromia iridis | 12 | 0,8 | 0,9 | 0,4 | |
| Fibrin in der Vorderkammer | 2 | 0,3 | | | |
| Uveitis anterior | 4 | | | 0,8 | |
| Synechia anterior | 2 | 0,2 | | 0,2 | |
| Hinweis auf Synechia posterior | 10 | 0,5 | 0,7 | 0,4 | 0,5 |

| Diagnose | gesamt (n) | Betrieb | | | |
|--|------------|-------------|------------|------------|-------------|
| | | 1 | 2 | 3 | 4 |
| Erkrankungen der Linse | | | | | |
| C. capsularis anterior | 2 | 0,2 | | 0,2 | |
| C. capsularis posterior | 40 | 2,7 | 3,4 | 0,6 | 1,0 |
| C. corticalis anterior | 23 | 1,5 | 0,5 | 1,8 | 1,0 |
| C. corticalis posterior | 190 | 11,8 | 9,5 | 9,4 | 10,0 |
| C. nuclearis | 74 | 2,3 | 2,5 | 6,9 | 6,0 |
| C. totalis | 3 | | 0,2 | 0,4 | |
| Blasenzellen | 120 | 8,3 | 9,1 | 2,7 | 3,0 |
| Luxatio lentis posterior | 1 | | | 0,2 | |
| Erkrankungen der Netzhaut und des Sehnervs | | | | | |
| Netzhautablösung | 3 | | | 0,4 | 0,5 |
| Netzhautdegeneration | 2 | | | | 1,0 |
| Netzhautblutung | 1 | | | 0,2 | |
| Netzhautnarben | 12 | | | 1,4 | 2,5 |
| Blindheit | 9 | 0,2 | 0,2 | 1,0 | 1,0 |

Aus Tabelle 37 wird ersichtlich, dass sich die Diagnose Enophthalmus hauptsächlich bei den Kälbern, Jungrindern und Kühen des Betriebes 3 stellen ließ. Exophthalmus fand sich v. a. bei Kälbern und Jungrindern in Betrieb 1 und 3, bei den Kühen war der prozentuale Anteil innerhalb der Betriebe ähnlich groß. Bilateral konvergierender Strabismus mit Exophthalmus konnte hauptsächlich bei Kühen des Betriebes 2 beobachtet werden, Nystagmus verticalis bei Kühen des Betriebes 4. Konjunktivitis trat zum großen Teil bei Tieren des Betriebes 3, bei den Jungrindern auch in Betrieb 2, auf. Hornhauttrübungen, Geistergefäße und Hinweise auf hintere Synechien traten v. a. bei Kühen in Betrieb 2 auf. Subkonjunktivale Blutungen fanden sich insbesondere bei Kälbern in Betrieb 1 und 2, Farbabweichungen der Iris bei denen in Betrieb 2. Linsentrübungen zeigten v. a. Kälber und Kühe in Betrieb 1 und 2, einige aber auch in Betrieb 3. Vernarbungen der Netzhaut waren ausschließlich bei Kühen in Betrieb 3 und 4 zu sehen.

Tabelle 37: Erkrankungen in den verschiedenen Altersstufen in Abhängigkeit von der Betriebszugehörigkeit (in %)

| Diagnose \ Betrieb | Kälber | | | Jungrinder | | | Kühe | | | |
|-------------------------|--------|------|------|------------|-----|------|------|------|------|------|
| | 1 | 2 | 3 | 1 | 2 | 3 | 1 | 2 | 3 | 4 |
| Enophthalmus | | | 4,0 | | | 4,4 | 2,0 | | 17,5 | 2,0 |
| Exophthalmus | 4,0 | 1,0 | 3,0 | | | 4,4 | 1,0 | 1,3 | 1,0 | |
| BCSE | | | | | 1,0 | | | 5,0 | 1,0 | |
| Nystagmus verticalis | | | | | 2,0 | | | 2,5 | | 4,0 |
| Konjunktivitis | 2,5 | | 8,5 | 3,0 | 9,0 | 20,0 | | 1,3 | 3,0 | 0,5 |
| Makula | | | 1,5 | 1,0 | | 4,4 | 3,0 | 19,4 | 4,0 | 1,0 |
| Geistergefäße | | | | | 1,0 | | 1,0 | 1,9 | 1,0 | 1,5 |
| Hyposphagma | 6,0 | 8,5 | 1,5 | | | | | | | |
| Heterochromia iridis | 1,0 | 2,5 | 1,0 | 1,5 | | | | | | |
| SYNP | | 0,5 | | | | | 1,5 | 1,9 | 1,0 | 0,5 |
| C. capsularis posterior | 5,0 | 4,0 | 1,5 | 1,0 | | | 2,0 | 6,9 | | 1,0 |
| C. corticalis anterior | | | 2,0 | 0,5 | | | 4,0 | 1,9 | 2,5 | 1,0 |
| C. corticalis posterior | 14,0 | 13,5 | 10,0 | 5,5 | 4,5 | 5,6 | 16,0 | 10,6 | 10,5 | 10,0 |
| C. nuclearis | | | 9,0 | | 5,0 | 2,2 | 7,0 | 2,5 | 7,0 | 3,0 |
| Blasenzellen | 13,5 | 17,0 | 3,0 | 6,5 | 4,5 | | 5,0 | 5,0 | 3,5 | 3,0 |
| Netzhautnarben | | | | | | | | | 3,5 | 2,0 |

Die betriebspezifischen Unterschiede in den verschiedenen Altersgruppen, die Tabelle 37 entnommen werden können, sind in Abbildung 14 bis Abbildung 16 in Form von Säulendiagrammen graphisch dargestellt. Der Säulenaufbau entspricht demjenigen von Abbildung 13, mit dem Unterschied, dass hier die verschiedenen Betriebe statt der Altersgruppen zum Aufbau der Säulen dienen.

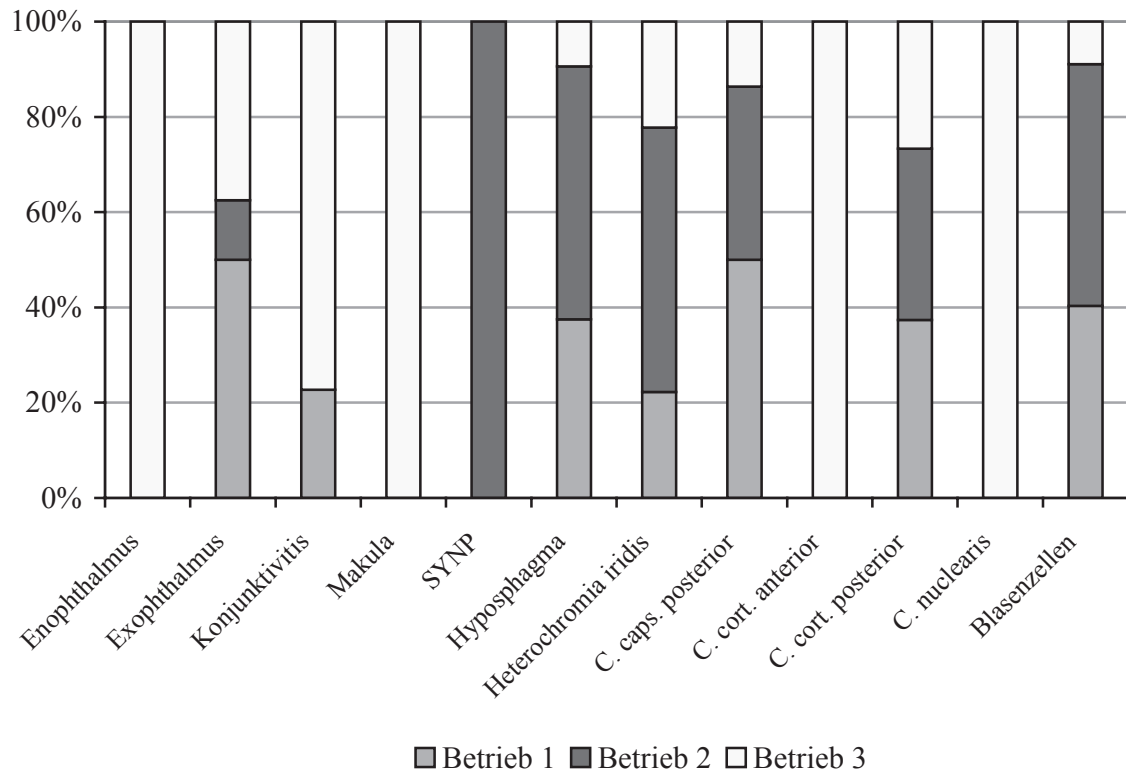


Abbildung 14: Augenveränderungen mit unterschiedlicher Verbreitung in den verschiedenen Betrieben am Beispiel der Kälber

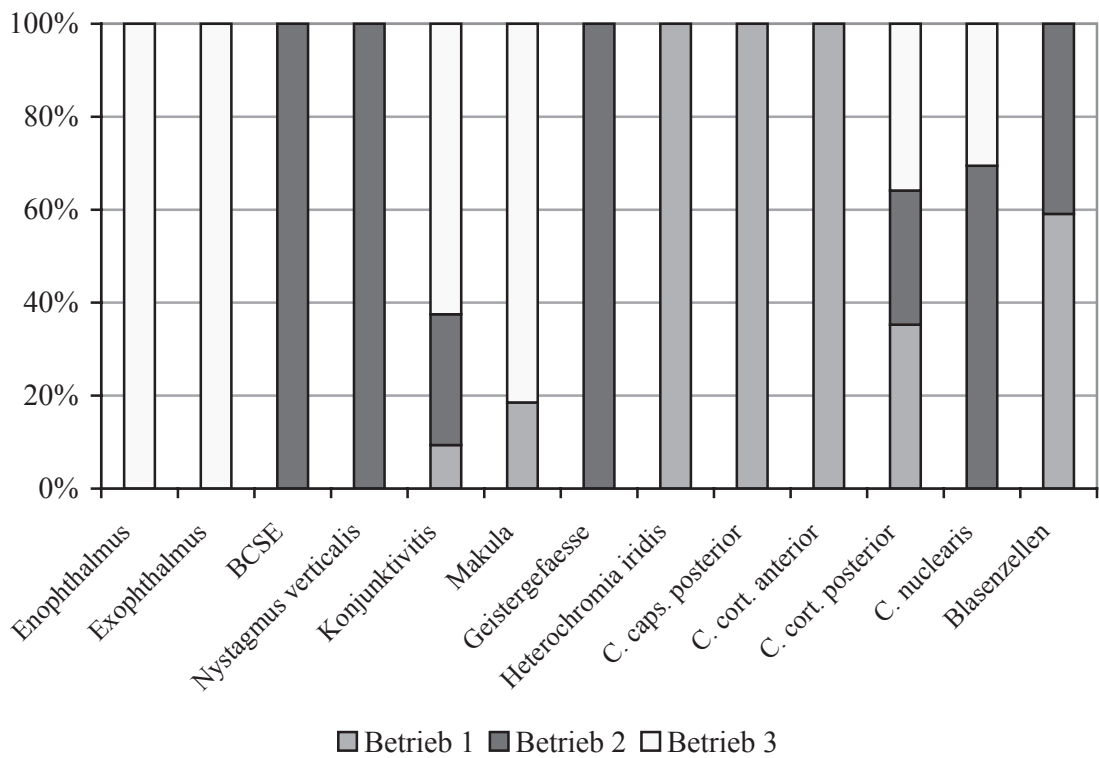


Abbildung 15: Augenveränderungen mit unterschiedlicher Verbreitung in den verschiedenen Betrieben am Beispiel der Jungrinder

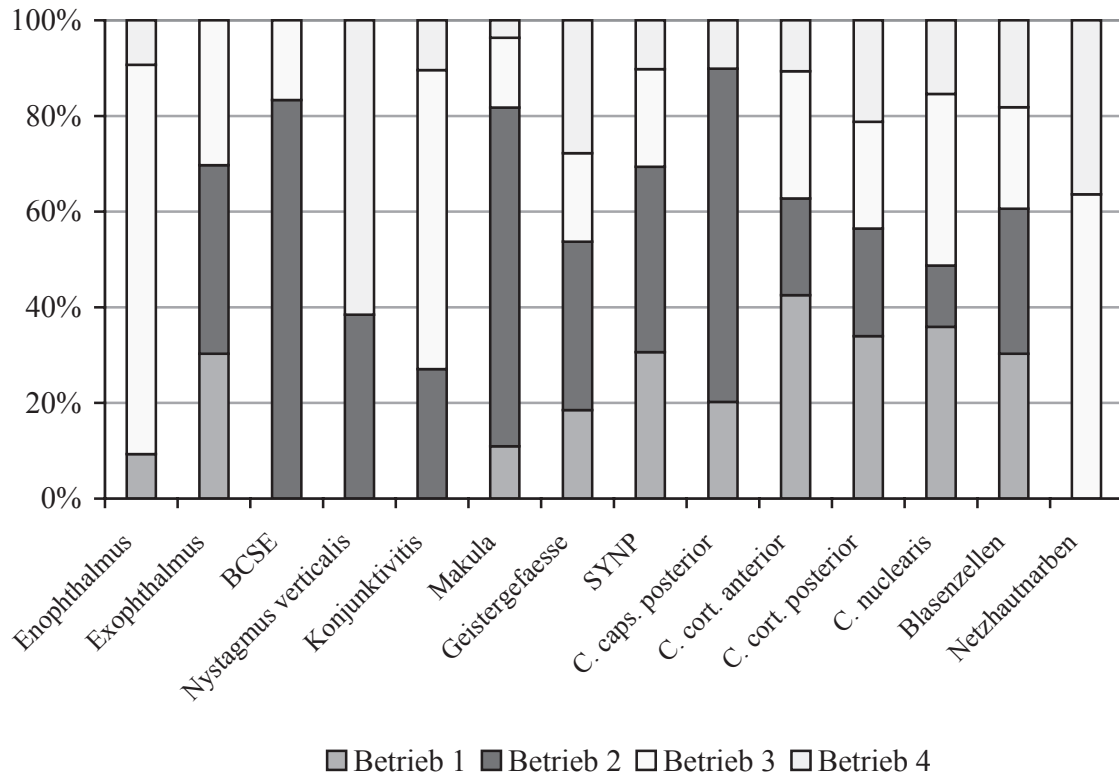


Abbildung 16: Augenveränderungen mit unterschiedlicher Verbreitung in den verschiedenen Betrieben am Beispiel der Kühe

3.2.1.2.5 Tiere, die mit einer Augenerkrankung vorgestellt wurden

In Tabelle 38 sind die Untersuchungsbefunde und Diagnosen der Tiere, die von Besitzern oder Tierärzten aus Interesse oder zur Diagnostik vorgestellt wurden, in Stichpunkten aufgeführt. Bei Augenerkrankungen, als deren direkte Folge weitere Diagnosen am selben Auge erhoben werden konnten, sind die letzteren in einem kleineren Schriftgrad dargestellt.

Tabelle 38: Tiere, die mit einer Augenerkrankung vorgestellt wurden

| Tier | Betrieb | Vorbericht | Untersuchungsbefunde | Seite | Diagnose |
|--------------------------|---------|---------------------------------------|--|--------|--|
| 1 Kuh, DSB, 3,5 Jahre | 1 | aus dem Auge hängt etwas heraus | Augenausfluss, purulent, ggr. ca. 3x2 cm großes Gebilde aus behaarter Haut hängt aus der Lidspalte heraus, Basis entspringt der Konjunktiva des Unterlides, frei beweglich, nicht schmerzhaft | links | Dermoid (Abbildung 17) |
| 2 Kuh, DSB, 2,5 Jahre | 1 | IBK | Augenausfluss, serös Lidkrampf Enophthalmus, mgr. Konjunktiva rosarot Hornhaut: vollständig milchig weiß getrübt, im temporalen Drittel weiße Vorwölbung, Ø ca. 4 mm, oberflächliche Gefäßeinsprossung, Wölbung dorsal und ventral abgeplattet | rechts | Hornhautverletzung Epiphora Blepharospasmus Enophthalmus Konjunktivitis |
| 3 Kuh, DSB | 1 | IBK | Ober- und Unterlid teigig geschwollen ggr. Auswärtsdrehung des Lidrandes Konjunktiva und Nickhaut rosarot, Eiterflocken im Konjunktivalsack Lidspalte dreieckig, Lidkrampf Enophthalmus, ggr. Episcleralgefäße mgr. injiziert Hornhaut: vollständig milchig getrübt, dorsale Hälfte ovaler Bezirk weiß getrübt, zirkuläre oberflächliche Gefäßeinsprossung, besonders von dorsal BU: keine spezifisch pathogenen Keime nachgewiesen | rechts | Keratitis Lidödem Entropium Konjunktivitis Blepharospasmus Enophthalmus |

| Tier | Betrieb | Vorbericht | Untersuchungsbefunde | Seite | Diagnose |
|-----------------------|---------|--|---|---|---|
| 4 Kuh, DSB | 1 | Hornhauttrübung nach IBK-Ausbruch vor mehreren Jahren, Blindheit | Hornhaut: zwei streifige, weiße Trübungen vom lateralen Limbus ausgehend, dunkelbraune, feine Gefäßreste von dorsal, ein feines, rotes, verzweigtes Gefäß von ventral Vorderkammertiefe ca. 8-10 mm vollständig weiß getrübe Linse liegt in vorderer Augenkammer und der Hornhaut flächig an kein Irisrelief erkennbar Pupille ca. 20x25 mm groß, kein Pupillarreflex direkt hinter der Pupille weiße, trübe Haut, von Gefäßen durchzogen Drohreflex negativ | links | Makula Hornhautpigmentierung Luxatio lentis anterior Mydriasis Irisatrophie Ablatio retinae Blindheit |
| 5 Kuh, DSB, 3,5 Jahre | 1 | plötzliche Blindheit | Augenausfluss, serös, bei Beleuchtung Lidkrampf Episcleralgefäße mgr. injiziert Hornhaut: Transparenz leicht herabgesetzt Iris geschwollen, Pupille spaltförmig Drohreflex negativ Vorderkammer: Flocke, gelblich weiß, ca. 1x1,5 cm, nicht beweglich, nicht durchsichtig Vorderkammer: Flocke, gelblich weiß, spinnwebartig, z. T. rötlich, ca. 3,5x2 cm | bds. rechts links | Uveitis anterior Epiphora Blepharospasmus Hornhautödem (Abbildung 19) |

| Tier | Betrieb | Vorbericht | Untersuchungsbefunde | Seite | Diagnose |
|--------------------------------|---------|-------------------------------------|--|--------|--|
| 6 Kalb, Fleckvieh, 1 Tag | 1 | keine Augen | Lidspalten ca. 1,0 und 0,8 cm breit, mit blassrosafarbener Schleimhaut ausgekleidet keine Augäpfel erkennbar Sondierung post mortem: Konjunktivaltaschen ca. 2,0 cm tief VU: intrauterine BVDV-Infektion | bds. | Anophthalmus/Microphthalmus congenitus |
| 7 Kuh, DSB | 2 | IBK, seit 5 Tagen zur Diagnostik | Augenausfluss, serös Oberlid leicht geschwollen Konjunktiva und Nickhaut rosarot Lidspalte dreieckig, Lidkrampf Bulbus ggr. vergrößert Episcleralgefäße hgr. injiziert Hornhaut: vollständig rosarot, zentral weißer Fibrinpfropf, ca. 1,0 x 0,3 cm, ragt ca. 1,0 cm weit vor, Wölbung verstärkt BU: <i>Moraxella bovis</i> | rechts | infektiöse bovine Keratokonjunktivitis Epiphora Lidödem Blepharospasmus |
| 8 Färse, DSB, 14 Monate | 2 | Glaukom | Lidspalte groß und rund Exophthalmus, hgr. Bulbusbewegung nach temporal eingeschränkt Sehachse -10 - 0° | bds. | bilateral konvergierender Strabismus mit Exophthalmus |
| 9 Kuh, DSB | 2 | / | Lidspalte groß und rund Exophthalmus, mgr. - hgr. Bulbusbewegung nach temporal eingeschränkt Sehachse -10 - 0° | bds. | bilateral konvergierender Strabismus mit Exophthalmus |

| Tier | Betrieb | Vorbericht | Untersuchungsbefunde | Seite | Diagnose |
|-------------|---------|--|--|---------------------|--|
| 10 Kuh, DSB | 2 | IBK | Umfangvermehrung/Unterlid, ca. 10x5 cm, prall, Fistelöffnung, übel- riechendes, blutig-eitriges Sekret y-förmige Linsentrübung, hinten, noch durchsichtig, gepunktet | links rechts | Abszess/Unterlid C. corticalis posterior |
| 11 Kuh, DSB | 2 | IBK, chronisch | Augenausfluss, serös Konjunktiva inkl. Nickhaut rosarot Hornhaut: vollständig milchig weiß getrübt, Wölbung abgeflacht, zentral hellrosa, vorgewölbt, ca. 1x2 mm groß, ober- flächliche und tiefe Gefäßeinsprossung BU: <i>Moraxella bovis</i> | rechts | infektiöse bovine Keratokonjunktivitis |
| 12 Kuh, DSB | 2 | / | Lidspalte groß und rund Exophthalmus, hgr. Bulbusbewegung nach temporal eingeschränkt Sehachse 0° | bds. | bilateral konvergierender Strabismus mit Exophthalmus |
| 13 Kuh, DSB | 2 | IBK, seit 5 Tagen zur Diagnostik | Augenausfluss, serös Oberlid leicht geschwollen Konjunktiva und Nickhaut rosarot bzw. blauviolett Lidspalte dreieckig, Lidkrampf Bulbus ggr. vergrößert Episcleralgefäße hgr. injiziert Hornhaut: vollständig blauviolett, zentralrot, halbkugelig vorgewölbt, Ø ca. 5 mm BU: <i>Moraxella bovis</i> | rechts | infektiöse bovine Keratokonjunktivitis Epiphora Lidödem Blepharospasmus |

| Tier | Betrieb | Vorbericht | Untersuchungsbefunde | Seite | Diagnose |
|---|---------|----------------------|--|---------------|---|
| 14 Kalb, Fleckvieh- Mix, männlich | 3 | Linsenluxation | Linsenrand im temporalen Drittel der Pupille erkennbar dahinter weiße Struktur mit Gefäßen vollständige Linsentrübung | rechts | Luxatio lentis posterior C. totalis Ablatio retinae (Abbildung 18) |
| 15 Kalb, DSB, männlich | 3 | Blindheit, einseitig | Enophthalmus, mgr. Fibrinflocke in der Vorderkammer Schwellung der Iris Pupille spaltförmig Drohreflex negativ | bds. links | Uveitis anterior Enophthalmus Blindheit |
| 16 Kuh, DSB | 3 | Nickhaut? | teigige Umfangsvermehrung/Unterlid ggr. Entropium/Unterlid Augenausfluss, purulent Nickhaut orangerot, vorgefallen, höckerige Oberfläche, kleine Zusammenhangstrennung des konjunktivalen Überzugs, Vorfall von Knorpelgewebe, eitrig Auflagerungen, jauchiger Geruch Lidkampf Enophthalmus Konjunktiva orangerot, Eiterflocken im Konjunktivalsack umschriebene Hornhauttrübung an der Kontaktfläche zur Nickhaut mehrere kleine Fibrinflocken in der vorderen Augenkammer Iris geschwollen Pupille spaltförmig Drohreflex negativ | links | Nickhautverletzung Lidödem Entropium Blepharospasmus Enophthalmus Konjunktivitis Hornhautödem fibrinöse Uveitis Blindheit (Abbildung 21) |

| Tier | Betrieb | Vorbericht | Untersuchungsbefunde | Seite | Diagnose |
|---|---------|--|--|---|--|
| 17 Jungbulle, Highland cattle, 1 Jahr | 3 | Trübung des linken Auges | Augenausfluss, serös Konjunktiva rosarot Lidspalte dreieckig, Lidkrampf Enophthalmus, hgr. Episcleralgefäße hgr. injiziert Hornhaut: zum größten Teil milchig getrübt, im dorsotemporalen Quadranten Vorwölbung, durchsichtig, glatt, Ø ca. 5 mm Iris geschwollen, zieht von temporal zum Hornhautdefekt je eine rotbraune und weiße Flocke in der vorderen Augenkammer BU: kein Nachweis von <i>Moraxella bovis</i> | links | Ulcus corneae Descemetocele Hornhautödem Epiphora Konjunktivitis Blepharospasmus Enophthalmus Uveitis anterior Hyphaema |
| 18 s. 17 1,75 Jahre (lässt sich nur schlecht untersuchen) | 3 | Augenent- zündung rechts | Hornhaut: milchig weiß getrübt, im Zentrum Vorwölbung, Ø ca. 3mm, durchscheinend, glatt, schwarzer Inhalt Iris geschwollen, zieht in Defekt BU: <i>Moraxella bovis</i> Hornhaut: umschriebene Trübung, Ø ca. 4x6 mm Irisrand zwei Ausläufer in Richtung Linse Linsenvorderfläche flächig getrübt, nicht durchsichtig | rechts links | infektiöse bovine Keratokonjunktivitis Descemetocele Uveitis anterior Makula Synechia posterior (Reste) C. capsularis anterior |
| 19 Kuh | 3 | Umfangs- vermeh- rung am Auge | Augenumgebung geschwollen eitriger Augenausfluss, übelriechend Umfangsvermehrung am Limbus, Ø ca. 3 cm, zerklüftete Oberfläche, mit Eiterflocken, Hornhaut vollständig grauweiß gefärbt, Wölbung verstärkt | rechts | Plattenepithelkarzinom <u>Patho:</u> vorwiegend nicht- verhornendes Plattenepithelkarzinom mit rascher Nekroseneigung, Hämangiosis carcinomatosa, eitrig nekrotisierende Keratokonjunktivitis (Abbildung 23, Abbildung 24) |

| Tier | Betrieb | Vorbericht | Untersuchungsbefunde | Seite | Diagnose |
|---|---------|---------------------------|---|--|---|
| 20 Bulle, Heckrind, 1,5 Jahre (lässt sich nur schlecht untersuchen) | 3 | Augenentzündung | Hornhaut: umschriebene Trübung, Ø ca. 1,0 cm, oberflächliche Gefäßeinsprossung, Wölbung etwas abgeplattet BU: <i>Moraxella bovis</i> y-förmige Linsentrübung, vorne | bds. rechts | infektiöse bovine Keratokonjunktivitis C. corticalis anterior |
| 21 Kuh, DSB, 6 Jahre | 3 | Nickhautvorfall rechts | Augenausfluss, purulent Nickhaut: rosarot, vorgefallen, höckerige Oberfläche, Zusammenhangstrennung des konjunktivalen Überzugs, Nickhautknorpel vorgefallen, Rand nur z. T. erhalten kleine Linsentrübung, hintere Rinde, blasig gemustert, nicht durchsichtig | rechts bds. | Nickhautverletzung Blasenzellen |
| 22 Kalb, DSB, 5 Tage, männlich | 3 | Augenverletzung rechts | teigige Schwellung der Lider Augenausfluss, serös, hgr. ggr. Entropium Konjunktiva und Nickhaut gerötet Lidspalte verkleinert, Lidkrampf Enophthalmus, mgr. Episcleralgefäße hgr. injiziert Hornhaut: fast vollständig getrübt, zentral weiße Trübung mit vorgewölbter Oberfläche, Wölbung dorsal abgeplattet, Fluorescein positiv Iris geschwollen, Pupille 2x8 mm BU: <i>Neisseriaceae species</i> | rechts | Hornhautverletzung Lidödem Epiphora Konjunktivitis Blepharospasmus Entropium Enophthalmus Uveitis anterior |

| Tier | Betrieb | Vorbericht | Untersuchungsbefunde | Seite | Diagnose |
|---------------------------------|---------|-------------------------------|--|--------|---|
| 23 Kalb, Charolais-Mix, 15 Tage | 3 | blind, Zerebrokortikalnekrose | Augenausfluss, serös, hgr. Konjunktiva und Nickhaut rosarot Enophthalmus, ggr. Bulbusrotation um 45 ° nach temporal, bei erzwungener Normalhaltung des Kopfes („Sterngucker“) um 60-80° rotiert Drohreflex negativ Episcleralgefäße hgr. injiziert Hornhaut: zentral streifenförmig getrübt, raue Oberfläche, Fluorescein positiv, Gefäßeinsprossung von dorsal, Wölbung dorsal etwas abgeplattet Vorderkammer peripher spaltbreit, Mitte ca. 2 mm tief Iris geschwollen, Pupille spaltförmig, Iris liegt der Hornhaut im ventralen Drittel direkt an Trübung des Linsenkerns, ca. 8 mm, nicht durchsichtig | bds. | Epiphora Konjunktivitis Enophthalmus Bulbusrotation Blindheit |
| | | | | links | Hornhautverletzung Uveitis anterior |
| 24 Kuh, DSB | 3 | Keratitis | Entropium Unterlid Lidrand/Unterlid haarlos, Struktur nicht erhalten, vernarbt Enophthalmus Bulbus deutlich verkleinert zwei Umfangsvermehrungen im Bereich der Konjunktiva Hornhaut: verkleinert, höckerig, vollständig bläulich weiß, ventral eingezogen Cornealreflex vermindert Trübung parallel der Linsennähte, hinten | links | Bulbusatrophie Entropium Narbe/Lidrand Enophthalmus Vorfall von retrobulbärem Fettgewebe (Abbildung 22) |
| | | | | rechts | C. corticalis posterior |

| Tier | Betrieb | Vorbericht | Untersuchungsbefunde | Seite | Diagnose |
|-------------------------------------|---------|--|--|---|---|
| 25 Jungbulle, DSB, 6,5 Monate | 3 | Augenverletzung, IBK Bestands- problem | Oberlid ggr. teilig geschwollen Nickhaut nicht zu sehen Lidspalte vermehrt geöffnet Exophthalmus Hornhaut: rosafarben, feucht, glänzend, zentral gelbe Krusten, oberflächlich mehrere große, verzweigte Gefäße, hgr. vorgewölbt BU: <i>Enterobacter agglomerans</i> , Streptokokken Konjunktiva und Nickhaut gerötet <u>Anschnitt</u> : deutliche Dickenzunahme der Hornhaut zur Mitte hin, Endothel von braunen Fäden überzogen, Linse in die Vorderkammer luxiert, vollständig getrübt | rechts links | Keratitis Lidödem Exophthalmus Keratokonus Konjunktivitis <u>Patho</u> : chronische, eitrige, proliferative Keratitis mit Pigmentierung der Propria corneae Luxatio lentis anterior, Verklebungen mit den vorderen Augenpartien, partielle Linsennekrose (Abbildung 25) |
| 26 Kalb | 3 | Blindheit bds. | Enophthalmus, hgr. Vorderkammer fast vollständig mit gelblicher, z. T. rötlicher, gallertiger Masse ausgefüllt Iris geschwollen, Pupille spaltförmig | bds. | Uveitis anterior Enophthalmus <u>Patho</u> : akute bis subakute eitrig- fibrinöse Iridozyklitis, Ulcus corneae, chronische interstitielle und ulzerierende Keratitis, diffuse gemischtzellige Periophthalmitis, Leptomeningitis des N. opticus (Abbildung 26 bis Abbildung 30) |
| 27 Kuh, DSB, 5 Jahre | 4 | Augenerkrankung | Augenausfluss, serös Hornhaut: oberflächlicher Defekt, vollständig milchig weiß getrübt, peripher ca. 4-5 mm roter Rand, Wölbung dorsal etwas abgeplattet Drohreflex negativ | links | infektiöse bovine Keratokonjunktivitis (Abbildung 20) |

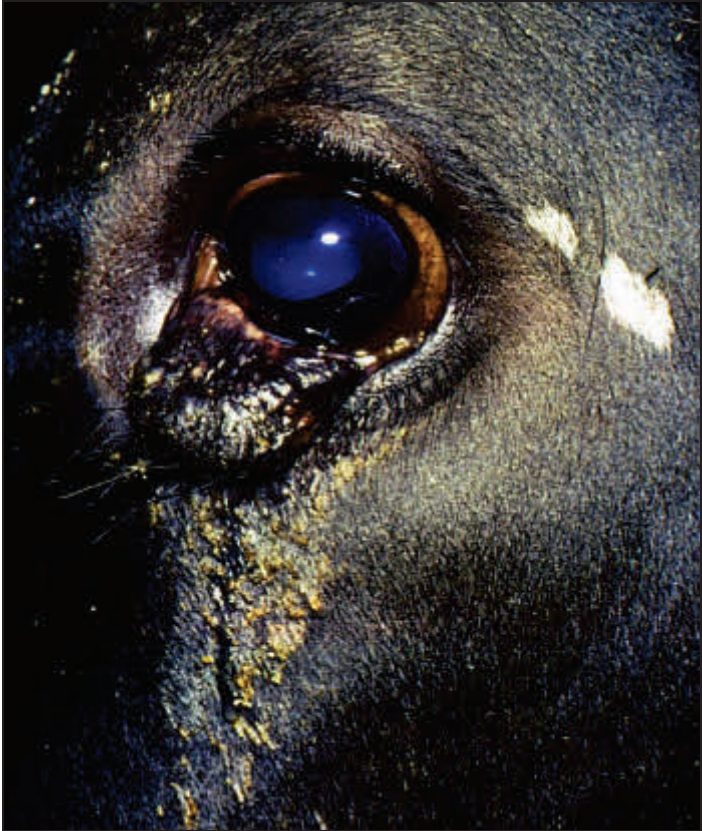

Abbildung 17: Dermoid

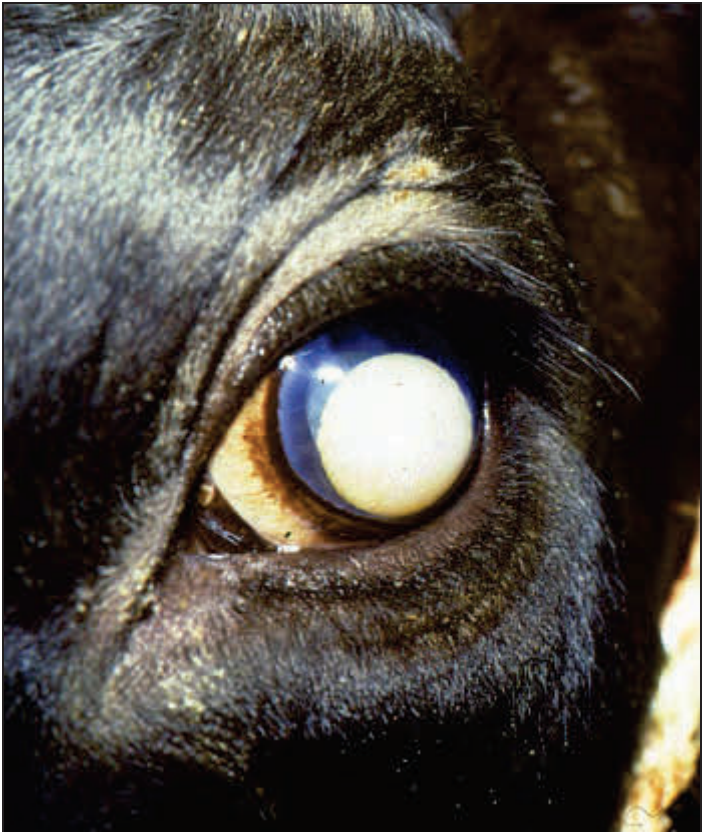

Abbildung 18: Luxatio lentis anterior

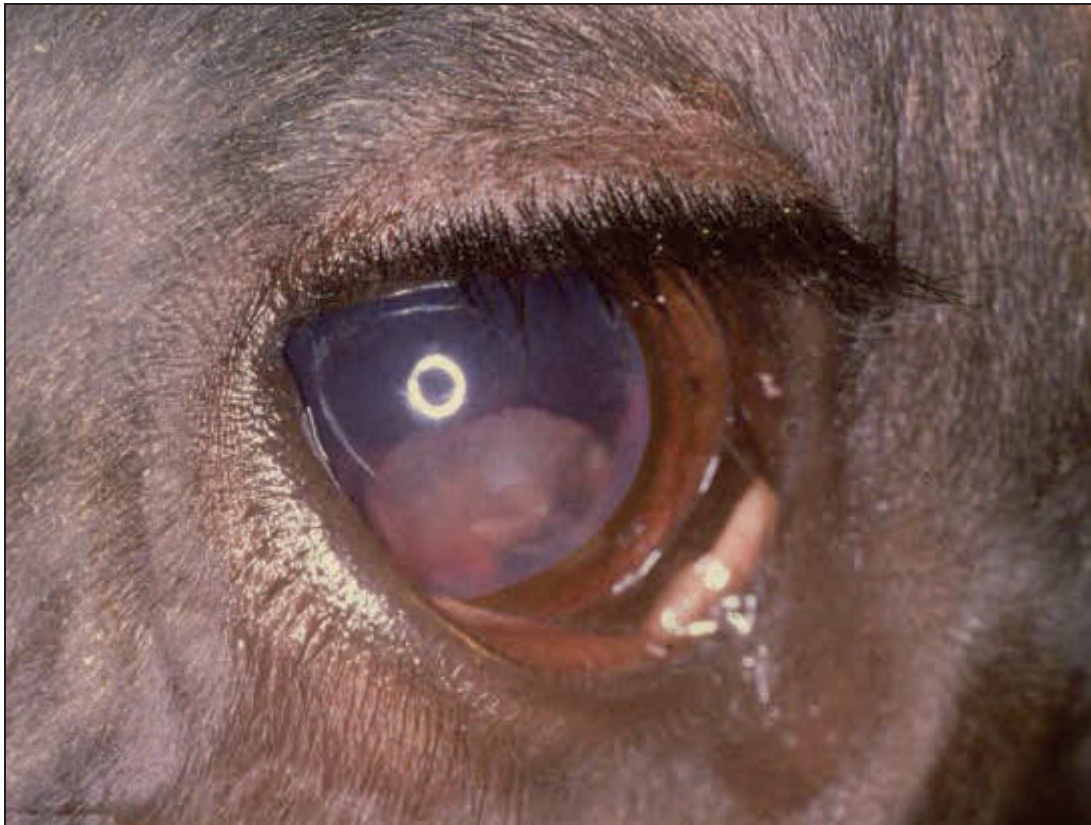

Abbildung 19: fibrinöse Uveitis

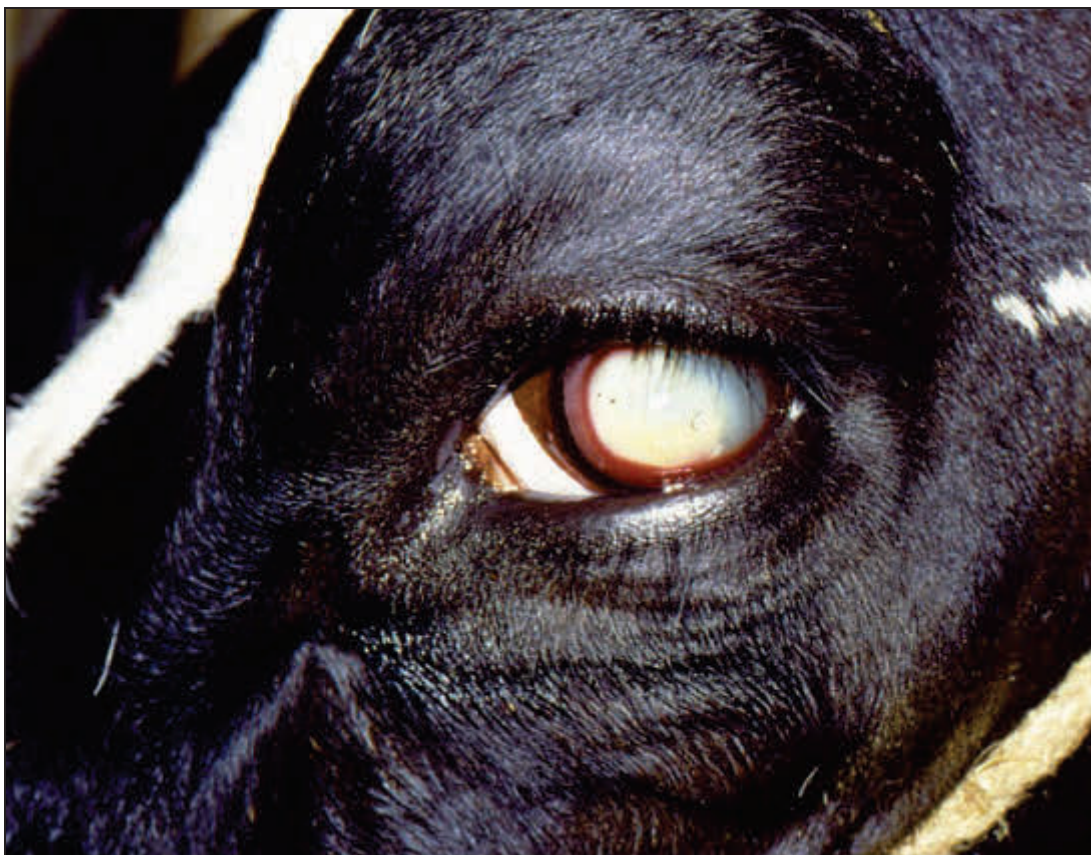

Abbildung 20: IBK

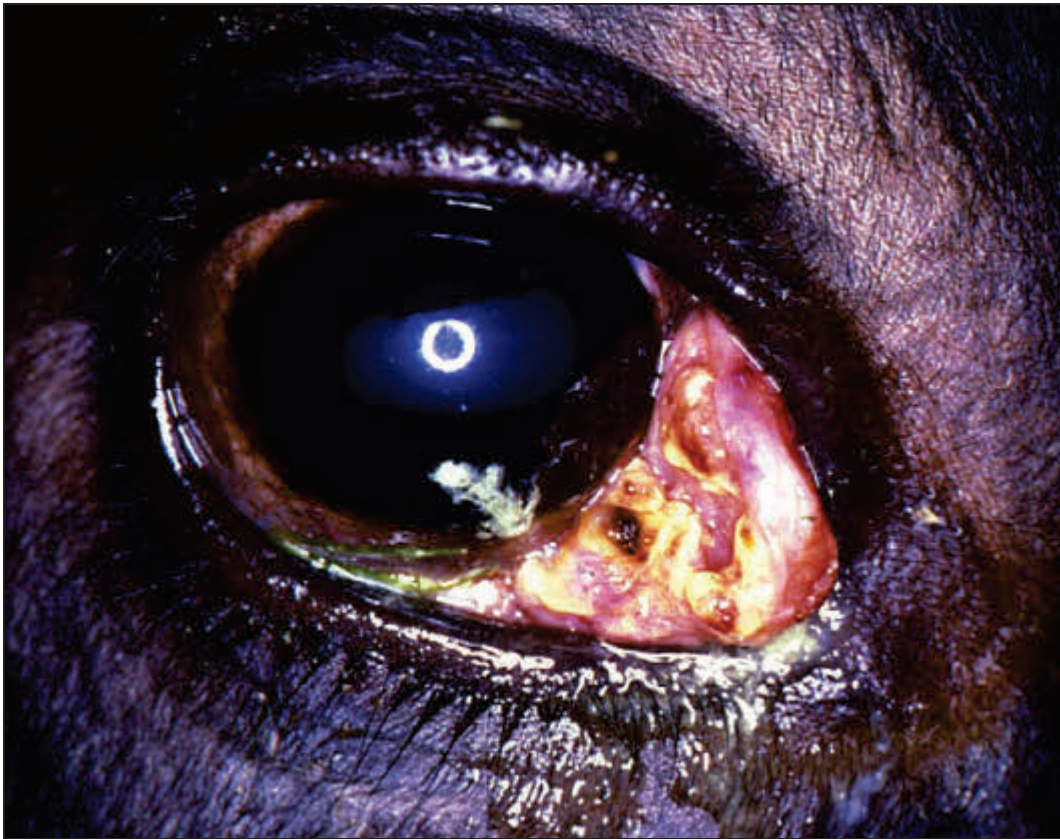

Abbildung 21: Nickhautverletzung

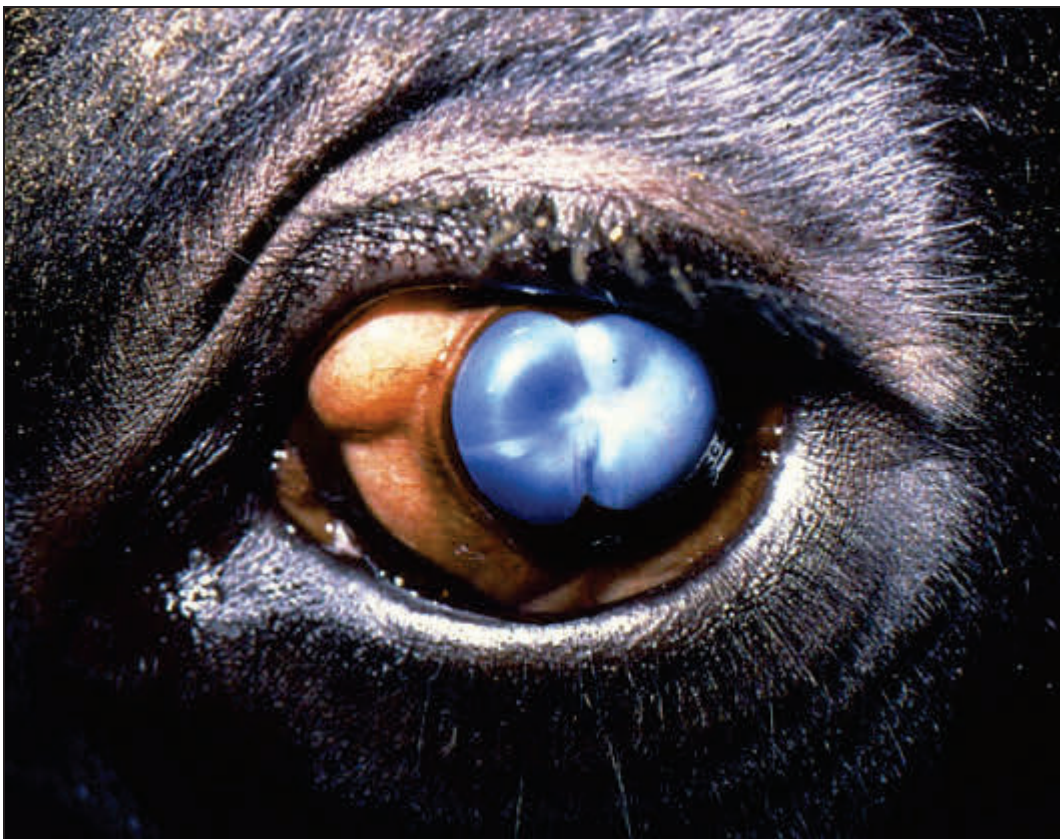

Abbildung 22: Bulbusatrophie

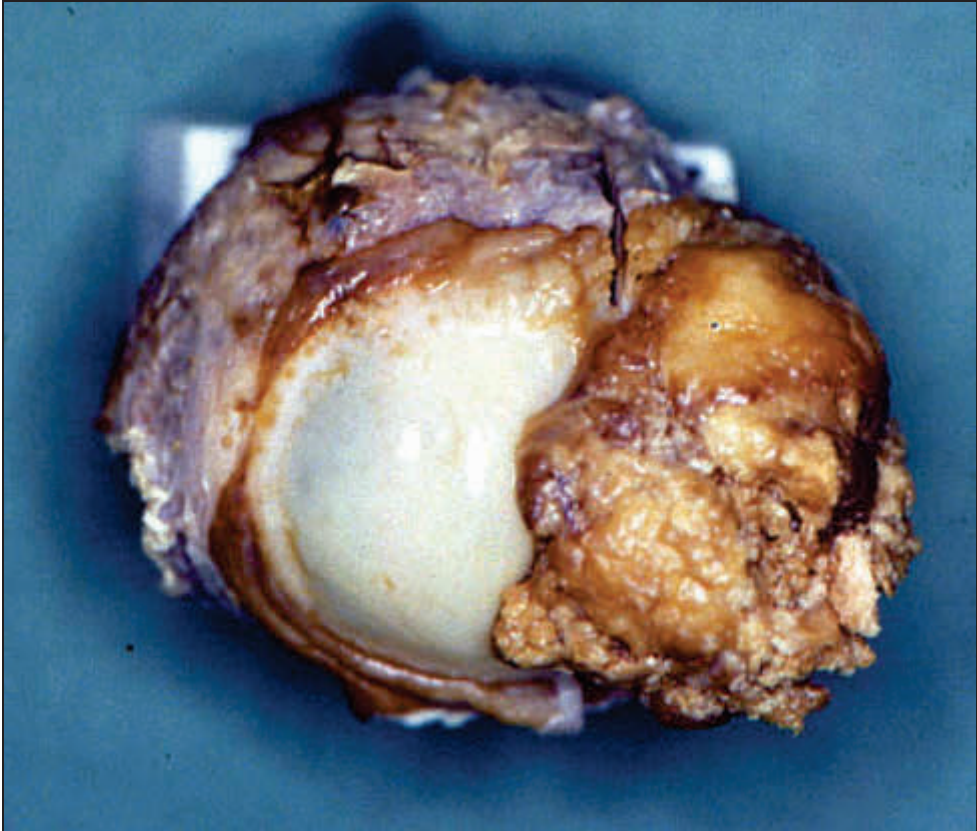


Abbildung 23: Plattenepithelkarzinom

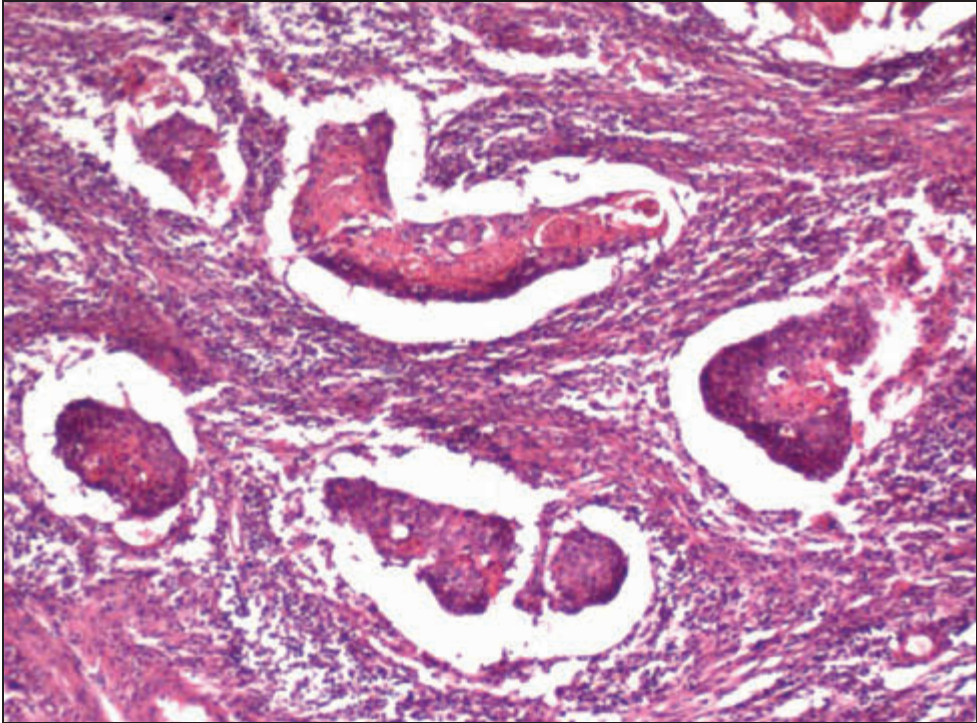


Abbildung 24: Plattenepithelkarzinom. H.E.

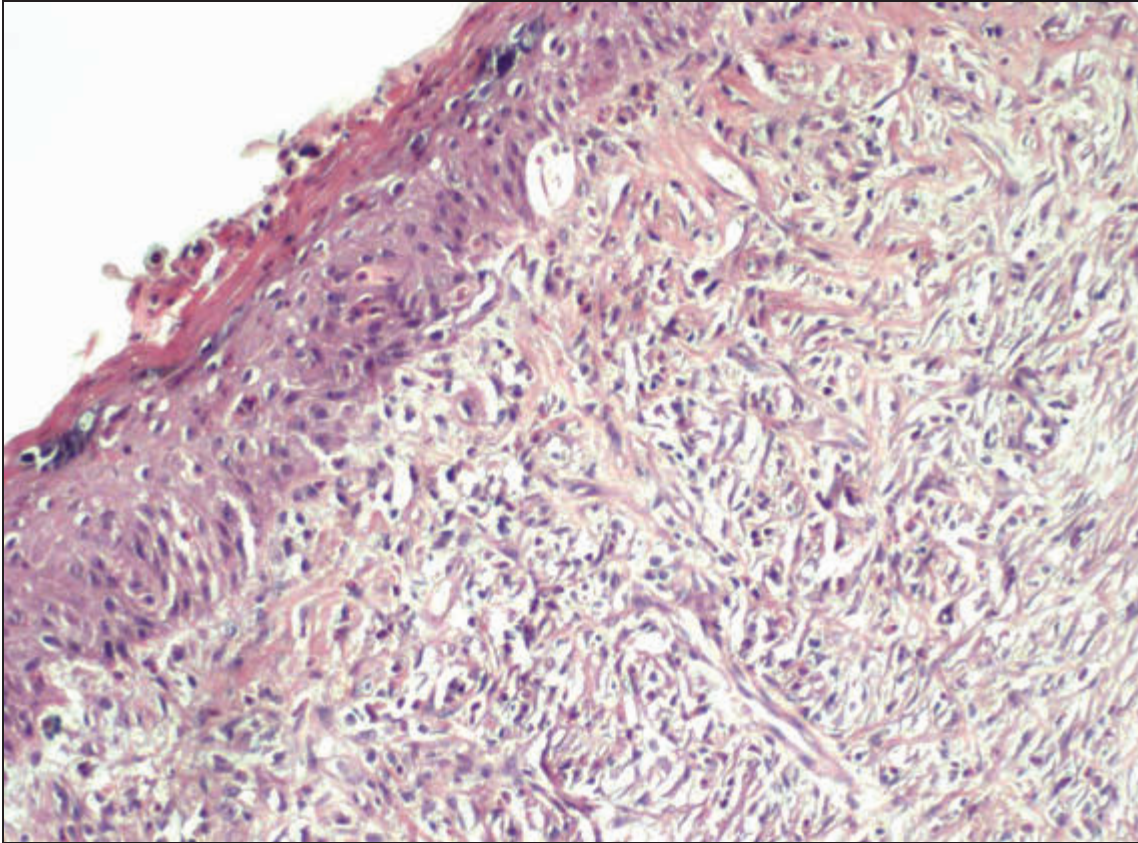


Abbildung 25: chronische fibroelastische Keratitis. H.E.

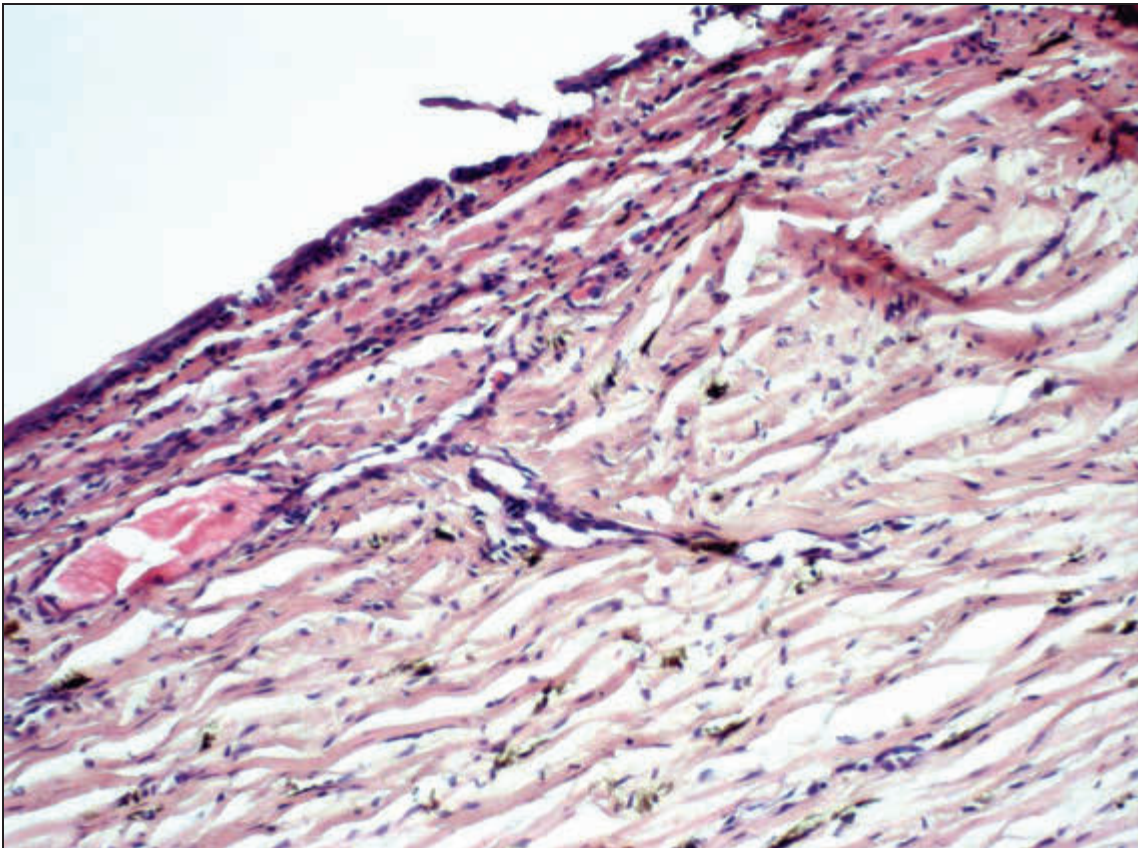


Abbildung 26: chronische ulzerierende Keratitis. H.E.

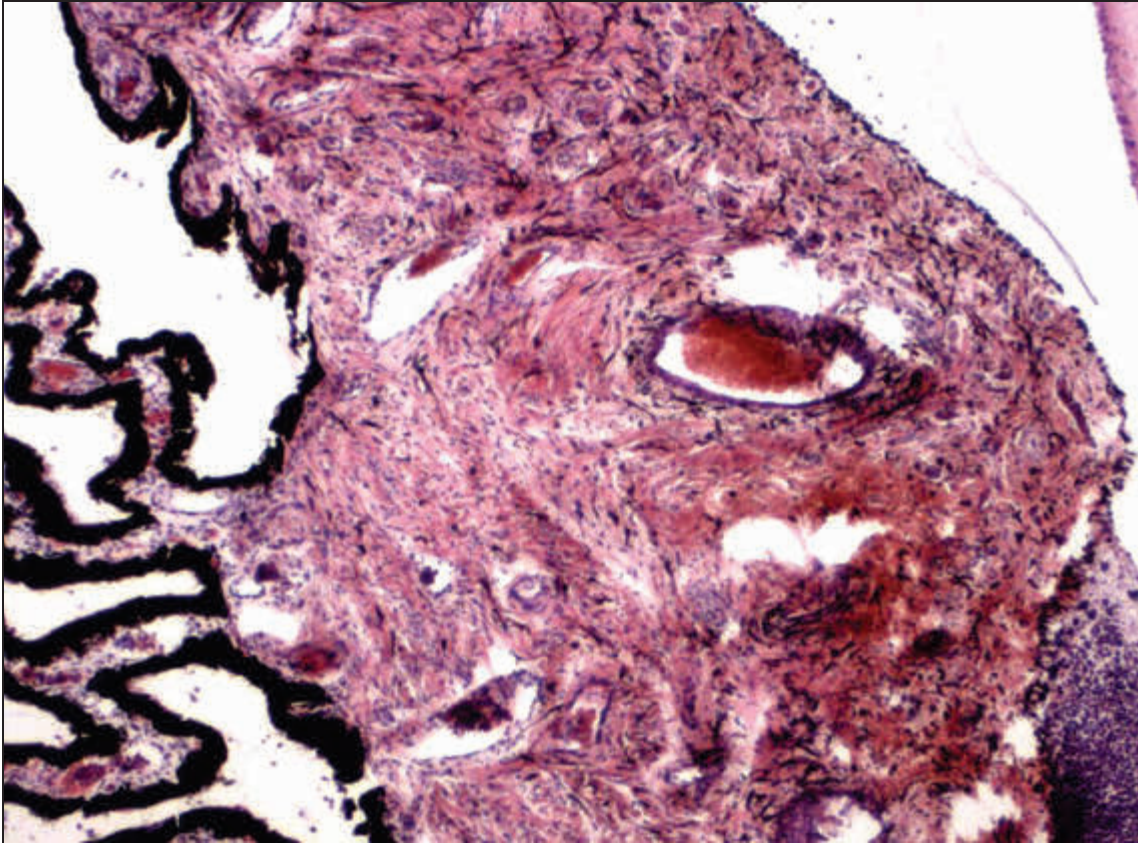


Abbildung 27: entzündliche Hyperämie der Irisbasis. H.E.

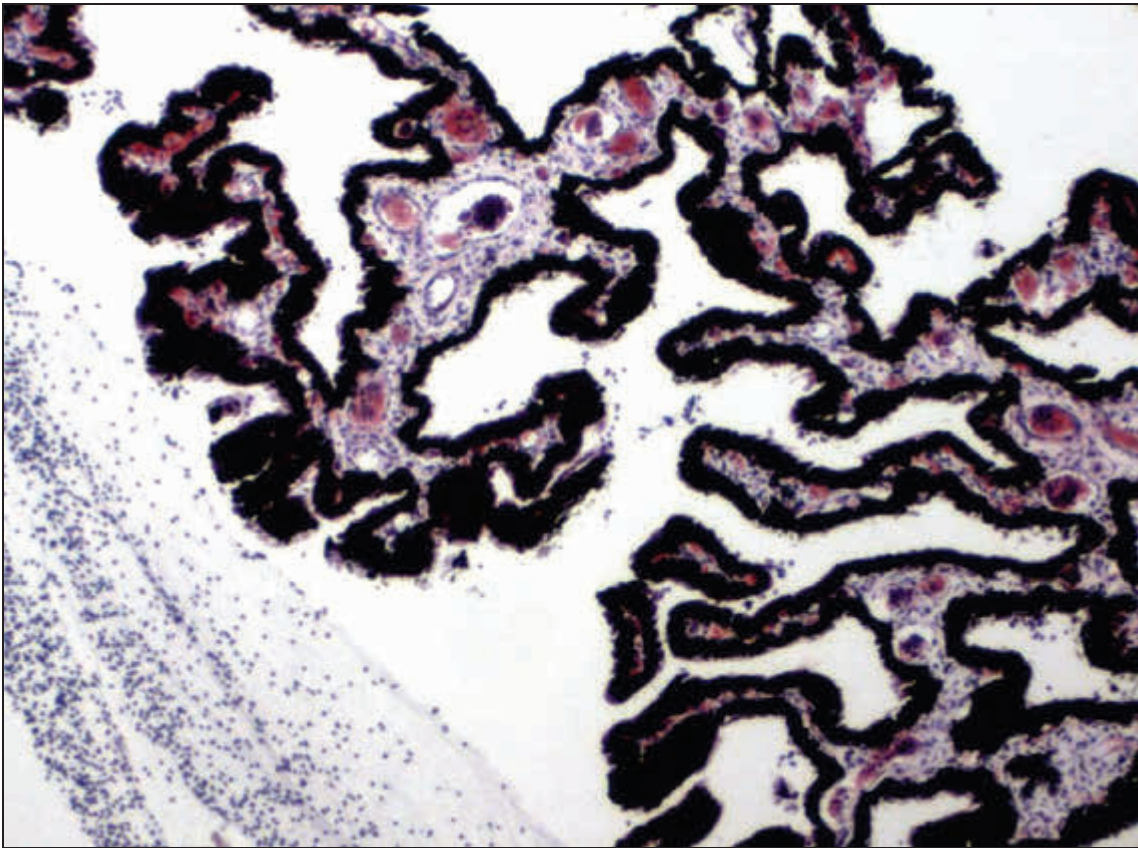


Abbildung 28: entzündliche Hyperämie des Corpus ciliare. H.E.

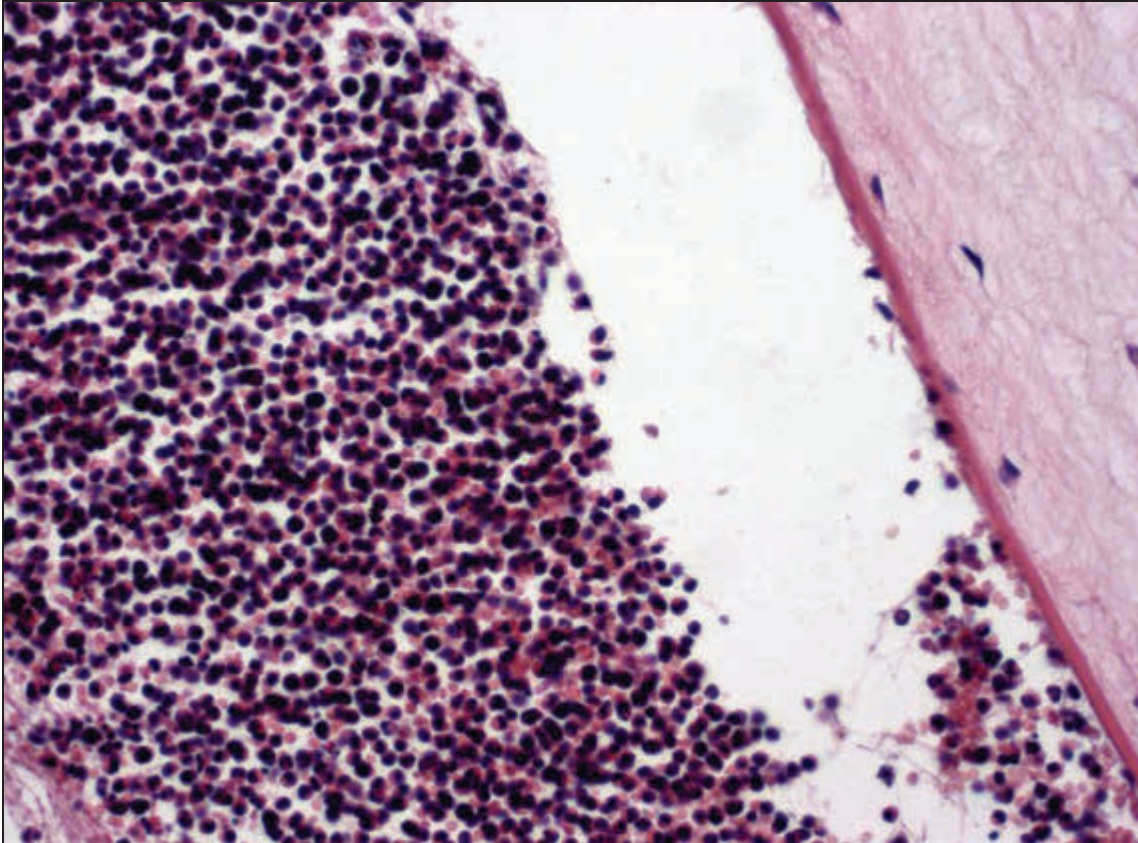


Abbildung 29: Hypopyon. H.E.

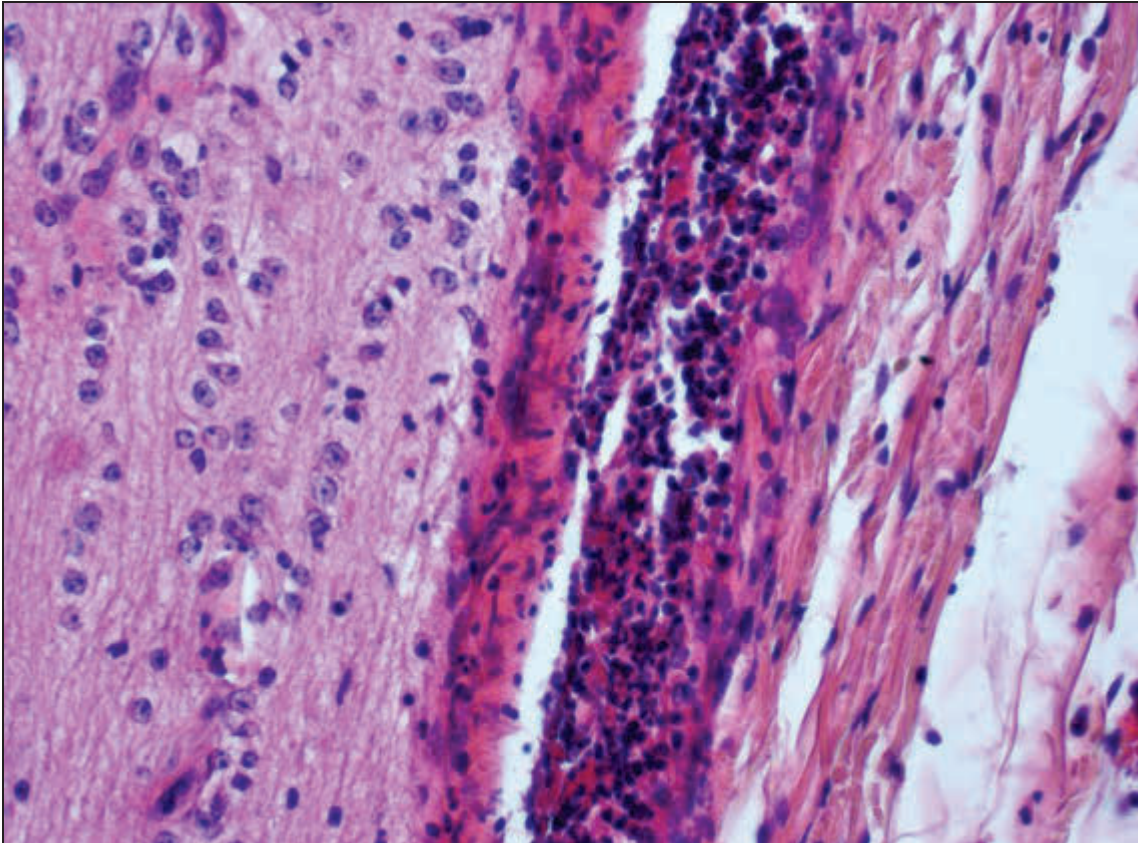


Abbildung 30: Leptomeningitis des N. opticus. H.E.

3.2.1.2.6 Auswertung der Krankenkartei von Betrieb 2

Im Jahr 1997 wurden in Betrieb 2 dem Betriebstierarzt 46 Kühe mit Augenveränderungen vorgestellt. Als Erkrankungen wurden in der Kartei festgehalten: Keratokonjunktivitis (18 Kühe), Verletzung (8 Kühe), Konjunktivitis (10 Kühe), Hornhautverletzung (1 Kuh), Auge (8 Kühe) und Keratitis (1 Kuh).

Die Überprüfung der Kartei früherer Jahre ergab Übereinstimmungen der Tiernummern bei den Kühen mit den Untersuchungsnummern 551 (vorgestellt 22.09. und 25.11.1994 mit Lidverletzung, einmal davon rechts) und 572 (vorgestellt 07.08.1996 mit Augenverletzung rechts).

3.2.1.2.7 Zusammenfassung

Es konnten 45 verschiedene Augenveränderungen diagnostiziert werden, die insgesamt 870-mal in unterschiedlicher Häufigkeit anzutreffen waren. Linsenveränderungen kamen am häufigsten vor, gefolgt von Erkrankungen der Hornhaut und des Augapfels (Abbildung 31).

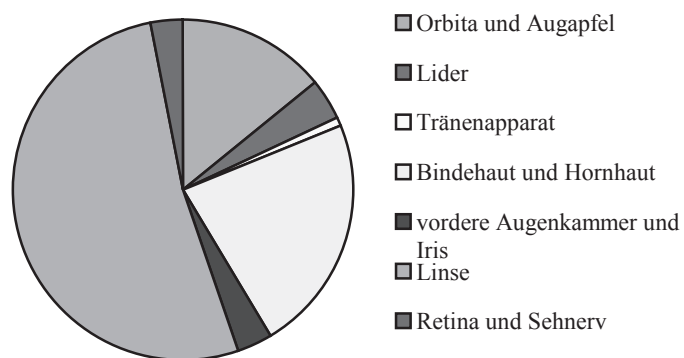


Abbildung 31: Verteilung der Augenerkrankungen insgesamt

Pro Auge wurden bis zu acht Diagnosen gestellt, wobei die meisten Augen jedoch nur eine einzige Veränderung aufwiesen.

Bei 41,8 % der untersuchten Tiere wurden Augenveränderungen gefunden, die meist beidseitig auftraten. Kühe haben die höchste, Jungrinder die niedrigste Erkrankungsrate. Es konnten bis zu 12 Diagnosen pro Tier gestellt werden.

Bei 46,9 % der Tiere mit Augenveränderungen wurde gleichzeitig eine Allgemeinerkrankung diagnostiziert.

Es konnte eine Reihe von Augenerkrankungen gefunden werden, die in einzelnen Altersgruppen oder Betrieben gehäuft aufzutreten schienen.

Bei den Tieren, die vorberichtlich eine Augenerkrankung hatten (Gruppe 4), konnten einige Diagnosen gestellt werden, die bei den zufällig ausgewählten Tieren nicht zu beobachten waren. Darunter fanden sich auch die beiden bedeutendsten Augenerkrankungen des Rindes, die infektiöse bovine Keratokonjunktivitis und das Plattenepithelkarzinom.

Die Auswertung der Krankenkartei des Betriebes 2 ergab, dass hier durchaus häufig Tiere mit Augenerkrankungen auffallen, bei denen es sich in den meisten Fällen um IBK zu handeln scheint. Bei zwei der im Rahmen dieser Arbeit in Gruppe 3 untersuchten Tiere war in vorhergehenden Jahren eine Augenerkrankung therapiert worden.

3.2.2 Pathomorphologische Untersuchungen

3.2.2.1 Schlachthof

Es wurden 137 Augen im Schlachthof gewonnen. Diese stammten von 70 Rindern, bei denen krankhafte Befunde im Rahmen der Betrachtung der Augen erhoben werden konnten. In 25,7 % der Fälle waren beidseits pathologische Veränderungen vorhanden (n=18), das linke Auge alleine war zu 30,0 % (n=21), das rechte Auge zu 40,0 % (n=28) betroffen. Bei drei Rindern (4,3 %) war jeweils ein Bulbus (1 links, 2 rechts) beim Schlachtvorgang verlorengegangen. Tabelle 41 gibt Aufschluss über die festgestellten Augenveränderungen in ihren absoluten Häufigkeiten. Aufgrund der eingeschränkten Untersuchungsmöglichkeiten beschränkten sich die Angaben auf ein Minimum. Bei zwei Augen konnten zwei Befunde erhoben werden (hintere Synechie + Linsentrübung; Fibrinablagerung in der vorderen Augenkammer + Linsentrübung).

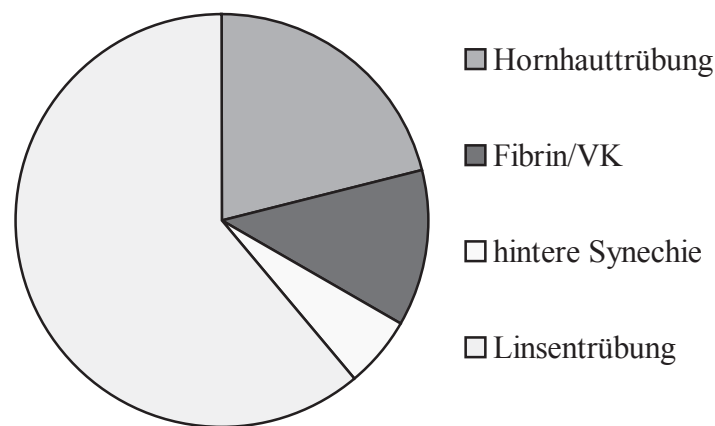


Abbildung 32: Am Schlachthof festgestellte Augenveränderungen

Aus Tabelle 41 und Abbildung 32 wird ersichtlich, dass es sich bei den am Schlachthof festgestellten Augenveränderungen in der Hauptsache um Transparenzverluste der Linse handelt. Des Weiteren konnten Trübungen der Hornhaut, Fibrinausflockungen in die vordere Augenkammer sowie Hinweise auf hintere Synechien beobachtet werden.

3.2.2.2 Ophthalmologische Untersuchung

Es werden hier ausschließlich die bei der ophthalmologischen Untersuchung gestellten Diagnosen, nicht aber die einzelnen Untersuchungsbefunde, betrachtet. Außerdem wird auf die Darstellung der Veränderungen pro Tier und pro Auge weitestgehend verzichtet, da im Folgenden nur auf die jeweiligen Diagnosen Bezug genommen werden soll.

Beidseitige Veränderungen wiesen die Augen von 54,3 % der Tiere auf (n=38), das linke Auge alleine war zu 18,6 % (n=13), das rechte Auge zu 22,9 % (n=16) betroffen (ausgenommen die drei Tiere, bei denen nur ein Bulbus vorhanden war, s. o.). Es konnten bis

zu vier verschiedene Diagnosen pro Auge gestellt werden (s. Tabelle 39). Sie sind im Einzelnen in Tabelle 42 aufgeführt.

Tabelle 39: Anzahl der bei der ophthalmologischen Untersuchung gestellten Diagnosen pro Auge

| Diagnosen pro Auge | Häufigkeiten | |
|--------------------|-----------------|-------------|
| | absolut (n=137) | relativ (%) |
| 0 | 29 | 21,2 |
| 1 | 57 | 41,6 |
| 2 | 34 | 24,8 |
| 3 | 14 | 10,2 |
| 4 | 3 | 2,2 |

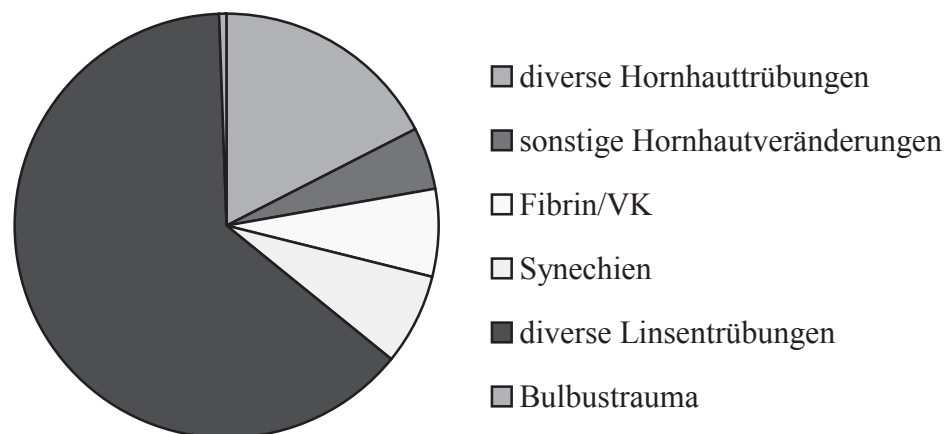


Abbildung 33: Bei der ophthalmologischen Untersuchung gestellte Diagnosen

Aus Abbildung 33 und Tabelle 42 wird ersichtlich, dass auch bei der ophthalmologischen Untersuchung in der Hauptsache Transparenzverluste in verschiedenen Bereichen der Linse gefunden werden konnten. Des Weiteren wurden diverse Hornhautveränderungen, meist Trübungen unterschiedlicher Stärke und Ausdehnung, sowie Erkrankungen im Bereich der vorderen Augenkammer, darunter auch zwei vordere Synechien, und ein traumatisierter Bulbus beobachtet.

3.2.2.3 Pathologisch-anatomische Untersuchung

Bei 54,3 % der Fälle waren beidseits pathologische Veränderungen vorhanden (n=38), das linke Auge alleine war zu 18,6 % (n=13), das rechte Auge zu 21,4 % (n=15) betroffen (ausgenommen die drei Tiere, bei denen nur ein Bulbus vorhanden war, s. o.). Bei einem Tier konnten bei der pathologisch-anatomischen Untersuchung an beiden Augen keine krankhaften Befunde erhoben werden. Es wurden bis zu fünf verschiedene Diagnosen pro Auge gestellt (s. Tabelle 40). Sie sind im Einzelnen in Tabelle 44 aufgeführt.

Tabelle 40: Anzahl der pathologisch-anatomischen Diagnosen pro Auge

| Diagnosen pro Auge | Häufigkeiten | |
|--------------------|-----------------|-------------|
| | absolut (n=137) | relativ (%) |
| 0 | 30 | 21,9 |
| 1 | 48 | 35,0 |
| 2 | 38 | 27,7 |
| 3 | 16 | 11,7 |
| 4 | 4 | 2,9 |
| 5 | 1 | 0,7 |

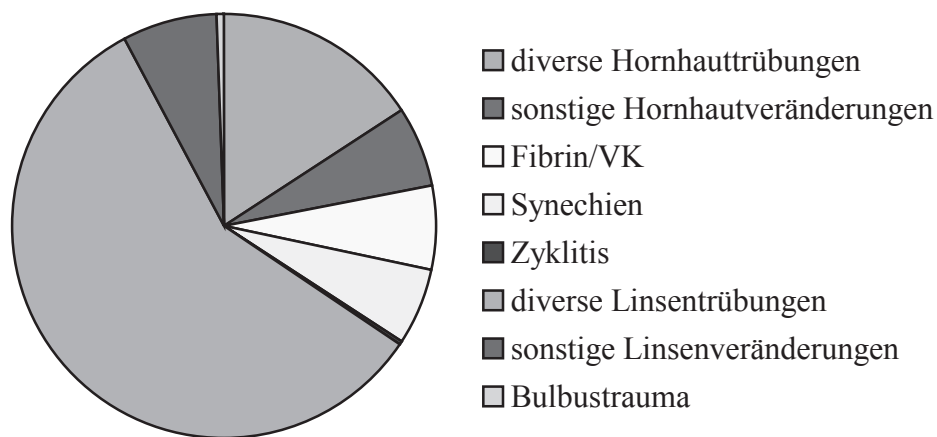


Abbildung 34: Bei der pathologisch-anatomischen Untersuchung gestellte Diagnosen

Aus Abbildung 34 und Tabelle 44 wird ersichtlich, dass sich die pathologisch-anatomischen Diagnosen in ähnlicher Weise verteilen wie die unter Punkt 3.2.2.2 genannten. Weiterhin konnten eine Zyklitis sowie diverse Veränderungen der Linse (Deformationen, zirkuläre Ringbildungen, Aphakie) gesehen werden, die vorher im Rahmen der ophthalmologischen Untersuchung nicht zu erkennen waren.

3.2.2.4 Vergleich der Ergebnisse von 3.2.2.1 bis 3.2.2.3

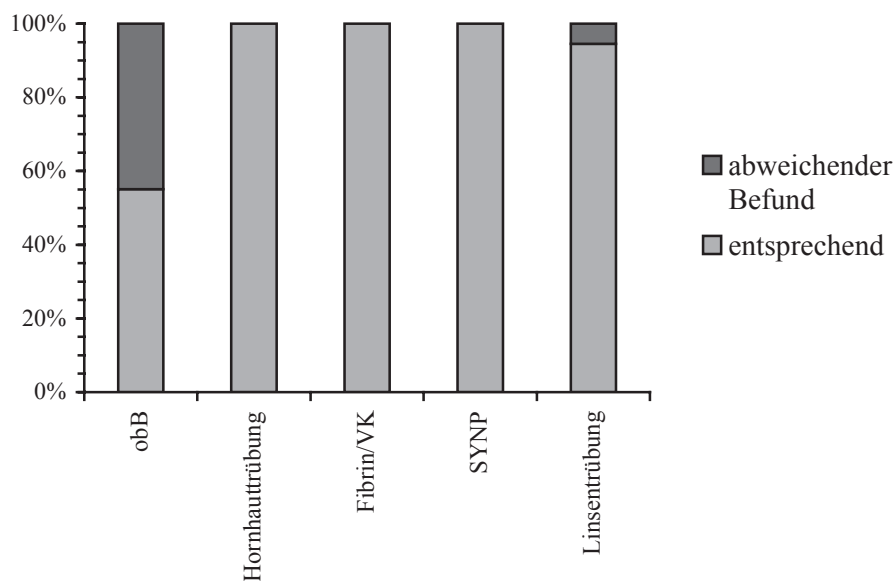
Nachfolgend sollen die Ergebnisse der verschiedenen nicht-histologischen Untersuchungen verglichen werden. Hierfür wurden die Daten in tabellarischer Form aufbereitet. In Spalte eins und drei sind die jeweiligen Befunde bzw. Diagnosen verschiedener Untersuchungsmethoden aufgeführt, in den Spalten zwei und vier ihre absoluten Häufigkeiten. Da aber eine in Spalte eins enthaltene Diagnose ggf. mehreren anderen (in Spalte drei) gegenübergestellt werden kann, entspricht die Summe der absoluten Häufigkeiten in Spalte vier nicht dem in Spalte zwei angegebenen Betrag. Die Häufigkeiten der „Kombinationen“ sind in Spalte eins in Klammern angegeben. „+x=y“ bedeutet hierbei, dass der jeweiligen Diagnose (in Spalte eins) in „y“ Fällen „x“ Diagnosen der Vergleichsspalte (Spalte drei) gegenüberstehen. Der Übersichtlichkeit halber wurde der traumatisierte Bulbus in Tabelle 42 bis Tabelle 44 immer im Ganzen betrachtet.

In Abbildung 35 bis Abbildung 38 soll anhand von Säulendiagrammen demonstriert werden, inwieweit sich die mittels der jeweiligen Untersuchungstechnik erhobenen Befunde bzw. gestellten Diagnosen entsprechen. Hierfür wurden der Übersichtlichkeit halber z. T. Diagnosegruppen gebildet, denen jeweils eine Säule entspricht. Innerhalb der einzelnen Säule sind die relativen Anteile der Legendenunterpunkte enthalten. In der linken Säule befinden sich immer die Augen, die als „ohne besonderen Befund“ bewertet wurden. Da beim Vergleich der Schlachthofbefunde mit den im Rahmen der ophthalmologischen Untersuchung gestellten Diagnosen jeweils nur eine Diagnose / ein Befund zusammengehören (2 Ausnahmen), wurde hier die Einteilung „entsprechend / abweichend“ (Abbildung 35) bzw. „entsprechend/(abweichender) Schlachthofbefund“ (Abbildung 36) gewählt. „Entsprechend“ heißt, dass beispielsweise eine „Linsentrübung“ (Schlachthof) mit einer „Cataracta ...“ (ophthalmologische Untersuchung) übereinstimmte (am selben Auge!). In Abbildung 37 und Abbildung 38, in denen die Diagnosen der ophthalmologischen und der pathologisch-anatomischen Untersuchung betrachtet werden sollen, stehen die jeweiligen Einzeldiagnosen der Gesamtheit derjenigen, die mithilfe der anderen Untersuchungsmethode am selben Bulbus gestellt wurden, gegenüber. „Entsprechend“ besagt hier, dass die Diagnose bei beiden Untersuchungen dieselbe war. „Veränderungen der gleichen Art“ bedeutet, dass am selben Bulbus ähnliche Befunde erhoben wurden, beispielsweise eine Linsentrübung bei der ophthalmologischen Untersuchung und eine andere Art der Katarakt bei der pathologisch-anatomischen Untersuchung (alle anderen ggf. am selben Auge beobachteten Veränderungen werden hier nicht betrachtet!). „Veränderungen anderer Art“ heißt, dass an dem entsprechenden Bulbus bei beiden Untersuchungen komplett verschiedene Diagnosen gefunden wurden, z. B. „Cataracta ...“ (ophthalmologische Untersuchung) und „Makula“ (pathologisch-anatomische Untersuchung). „obB“ besagt, dass bei der jeweils anderen Untersuchung an diesem Auge kein pathologischer Befund erhoben werden konnte. Der traumatisierte Bulbus ist in keiner Abbildung enthalten.

Abbildung 39 bis Abbildung 44 zeigen einige der veränderten Augen bzw. Linsen (z. T. vor und nach der Fixation).

Tabelle 41: Am Schlachthof festgestellte Augenveränderungen und Vergleich mit den ophthalmologischen Befunden

| Schlachthofbefund | Anzahl (n) | ophthalmologische Untersuchung | Anzahl(n) |
|---------------------------------------|------------|--------------------------------|-----------|
| obB (+1=13; +2=6; +3=3) | 49 | obB | 27 |
| | | diverse Hornhautveränderungen | 8 |
| | | diverse Linsenveränderungen | 23 |
| | | Sonstige | 3 |
| Hornhauttrübung | 19 | Hornhauttrübung | 19 |
| | | + diverse andere (17) | |
| Fibrin/VK | 11 | Fibrin/VK | 11 |
| | | + diverse andere (6) | |
| SYNP | 5 | SYNP | 5 |
| | | + diverse andere (7) | |
| Linsentrübung (+1=31; +2=14; +3=8) | 55 | obB | 2 |
| | | diverse Linsentrübungen | 74 |
| | | diverse Hornhauttrübungen | 5 |
| | | Geistergefäße | 1 |
| | | Fibrin/VK | 1 |
| | | SYNP | 3 |

**Abbildung 35: Vergleich der Schlachthofbefunde mit den ophthalmologischen Diagnosen**

Aus Tabelle 41 und Abbildung 35 wird ersichtlich, dass fast alle am Schlachthof gefundenen Augenveränderungen auch im Rahmen der ophthalmologischen Untersuchung zu sehen waren, wobei bei der letzteren mehr und auch differenziertere Diagnosen gestellt wurden (insbesondere im Bereich der Linse). Von den 49 am Schlachthof als unverändert erscheinenden Bulbi waren bei der ophthalmologischen Untersuchung nur noch 27 ohne besonderen Befund.

Tabelle 42: Bei der ophthalmologischen Untersuchung festgestellte Augenveränderungen und Vergleich mit den Schlachthofbefunden

| Ophthalmologische Untersuchung | Anzahl (n) | Schlachthofbefund | Anzahl(n) |
|--|---------------|-------------------|-----------|
| obB | 29 | obB | 27 |
| | | Linsentrübung | 2 |
| Bulbustrauma, multiple Hämatome, Hornhautödem, Fibrin/VK | je 1 | Hornhauttrübung | 1 |
| Leukoma | 7 | obB | 1 |
| | | Hornhauttrübung | 5 |
| | | SYNP | 1 |
| Makula | 23 | obB | 6 |
| | | Hornhauttrübung | 13 |
| | | Linsentrübung | 4 |
| Nubekula | 1 | Linsentrübung | 1 |
| Gefäßeinsprossung | 3 | obB | 1 |
| | | Hornhauttrübung | 2 |
| Geistergefäße (+1=5) | 5 | obB | 1 |
| | | Hornhauttrübung | 2 |
| | | Linsentrübung | 1 |
| | | SYNP | 1 |
| Fibrin/VK | 12 (+1 s. o.) | obB | 1 |
| | | Fibrin/VK | 11 |
| | | Linsentrübung | 1 |
| SYNA | 2 | obB | 1 |
| | | Hornhauttrübung | 1 |
| SYNP (+1=10; +2=1) | 10 | obB | 1 |
| | | SYNP | 5 |
| | | Linsentrübung | 3 |
| | | Hornhauttrübung | 2 |
| C. capsularis anterior | 6 | Linsentrübung | 6 |
| C. capsularis posterior | 17 | obB | 1 |
| | | Linsentrübung | 13 |
| | | Fibrin/VK | 1 |
| | | Hornhauttrübung | 1 |
| | | SYNP | 1 |

| Ophthalmologische Untersuchung | Anzahl (n) | Schlachthofbefund | Anzahl(n) |
|--------------------------------|------------|--------------------|-----------|
| C. corticalis anterior | 12 | obB | 4 |
| | | Linsentrübung | 7 |
| | | Hornhauttrübung | 1 |
| C. corticalis posterior | 38 | obB | 9 |
| | | Linsentrübung | 23 |
| | | Hornhauttrübung | 1 |
| | | Fibrin/VK | 4 |
| | | SYNP | 1 |
| C. nuclearis | 21 | obB | 2 |
| | | Linsentrübung | 18 |
| | | Hornhauttrübung | 1 |
| C. totalis | 1 | Linsentrübung/SYNP | 1 |
| Blasenzellen | 17 | obB | 7 |
| | | Linsentrübung | 6 |
| | | Hornhauttrübung | 3 |
| | | SYNP | 1 |

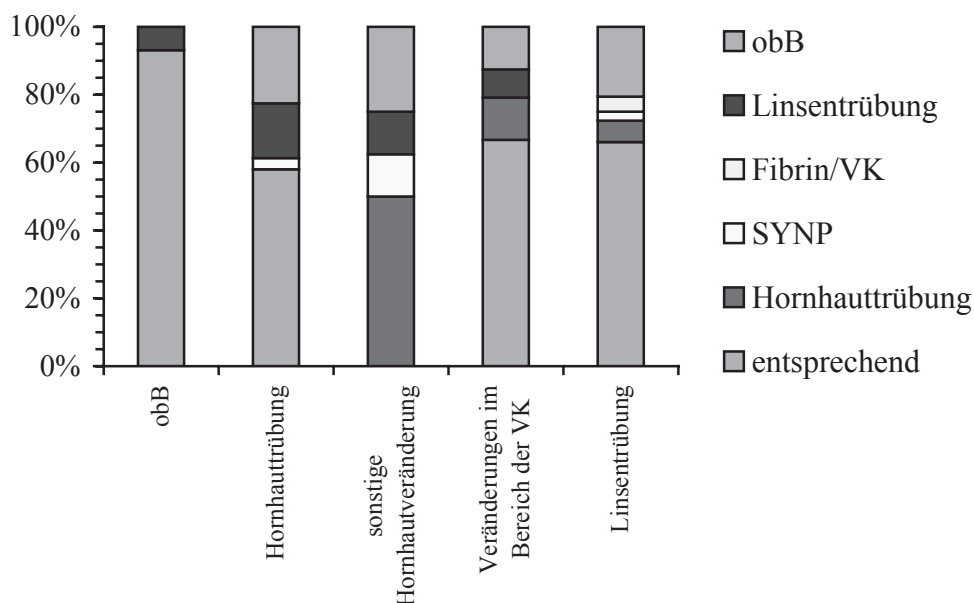


Abbildung 36: Vergleich der ophthalmologischen Diagnosen mit den Schlachthofbefunden

Beim Vergleich der mittels der ophthalmologischen Untersuchung gestellten Diagnosen mit den am Schlachthof erhobenen Befunden fällt auf, dass mit Ausnahme der Gruppe „sonstige Hornhautveränderungen“ durchschnittlich 63,6 % der pathologisch veränderten Augen Übereinstimmungen aufwiesen, Ähnliches gilt für 93,1 % der als unauffällig beurteilten. Zwischen 12,5 % bis 25,0 % der bei der ophthalmologischen Untersuchung erkannten

Veränderungen warden am Schlachthof nicht zu sehen. Keine der unter dem Punkt „sonstige Hornhautveränderungen“ zusammengefassten Veränderungen wurde am Schlachthof beobachtet.

Tabelle 43: Ophthalmologische Befunde im Vergleich mit den pathologisch-anatomisch festgestellten Veränderungen

| ophthalmologische Untersuchung | Anzahl (n) | path.-anatomische Untersuchung | Anzahl(n) |
|--|------------|--|-----------|
| obB (+1=4) | 29 | obB | 25 |
| | | Linsenveränderungen | 4 |
| Bulbustrauma, multiple Hämatome, Hornhautödem, Fibrin/VK | je 1 | multiple Hämatome, Hornhautödem, Fibrin/VK, Panuveitis | je 1 |
| Leukoma (+1=1; +2=2; +3=1; +4=3) | 7 | obB | 0 |
| | | Leukoma | 7 |
| | | Linsenveränderungen | 5 |
| | | andere Hornhautveränderungen | 4 |
| | | Sonstige | 4 |
| Makula (+1=7; +2=11; +3=4; +5=1) | 23 | obB | 0 |
| | | Makula | 22 |
| | | Linsenveränderungen | 12 |
| | | andere Hornhautveränderungen | 8 |
| | | Sonstige | 4 |
| Nubekula (+3=1) | 1 | obB | 0 |
| | | Nubekula | 1 |
| | | Linsenveränderungen | 2 |
| Gefäßeinsprossung (+2=2; +4=1) | 3 | obB | 0 |
| | | Gefäßeinsprossung | 3 |
| | | Linsenveränderungen | 1 |
| | | Hornhautveränderungen | 3 |
| | | Sonstige | 1 |
| Geistergefäße (+1=1; +2=1; +3=2; +4=1) | 5 | obB | 0 |
| | | Geistergefäße | 3 |
| | | andere Hornhautveränderungen | 4 |
| | | Linsenveränderungen | 5 |
| | | Sonstige | 1 |
| Fibrin/VK (+1=5; +2=7) | 12 | obB | 0 |
| | | Fibrin/VK | 12 |
| | | Linsenveränderungen | 5 |
| | | Hornhautveränderungen | 1 |
| | | Sonstige | 1 |
| SYNA (+2=1; +4=1) | 2 | obB | 0 |
| | | SYNA | 1 |
| | | Linsenveränderungen | 1 |
| | | Hornhautveränderungen | 4 |

| ophthalmologische Untersuchung | Anzahl (n) | path.-anatomische Untersuchung | Anzahl(n) |
|---|------------|--------------------------------|-----------|
| SYNP (+1=2; +2=1; +3=4; +4=1; +5=1) | 10 | obB | 1 |
| | | SYNP | 9 |
| | | Linsenveränderungen | 9 |
| | | Hornhautveränderungen | 7 |
| C. capsularis anterior (+1=1; +2=1; +3=3; +4=1) | 6 | obB | 0 |
| | | C. capsularis anterior | 5 |
| | | andere Linsenveränderungen | 9 |
| | | Hornhautveränderungen | 1 |
| Sonstige | 1 | | |
| C. capsularis posterior (+1=3; +2=5; +3=7; +4=2) | 17 | obB | 1 |
| | | C. capsularis posterior | 15 |
| | | andere Linsenveränderungen | 18 |
| | | Hornhautveränderungen | 5 |
| Sonstige | 3 | | |
| C. corticalis anterior (+1=2; +2=4; +3=4; +4=1) | 12 | obB | 1 |
| | | C. corticalis anterior | 9 |
| | | andere Linsenveränderungen | 10 |
| | | Hornhautveränderungen | 5 |
| Sonstige | 2 | | |
| C. corticalis posterior (+1=14; +2=18; +3=5) | 38 | obB | 1 |
| | | C. corticalis posterior | 30 |
| | | andere Linsenveränderungen | 26 |
| | | Hornhautveränderungen | 4 |
| Sonstige | 5 | | |
| C. nuclearis (+1=7; +2=8; +3=5; +4=1) | 21 | obB | 0 |
| | | C. nuclearis | 21 |
| | | andere Linsenveränderungen | 18 |
| | | Hornhautveränderungen | 2 |
| Sonstige | 1 | | |
| C. totalis (+5=1) | 1 | obB | 0 |
| | | C. totalis | 1 |
| | | andere Linsenveränderungen | 1 |
| | | Hornhautveränderungen | 2 |
| Sonstige | 1 | | |
| Blasenzellen (+1=1; +2=6; +3=2) | 17 | obB | 1 |
| | | Blasenzellen | 13 |
| | | andere Linsenveränderungen | 6 |
| | | Hornhautveränderungen | 7 |
| Sonstige | 1 | | |

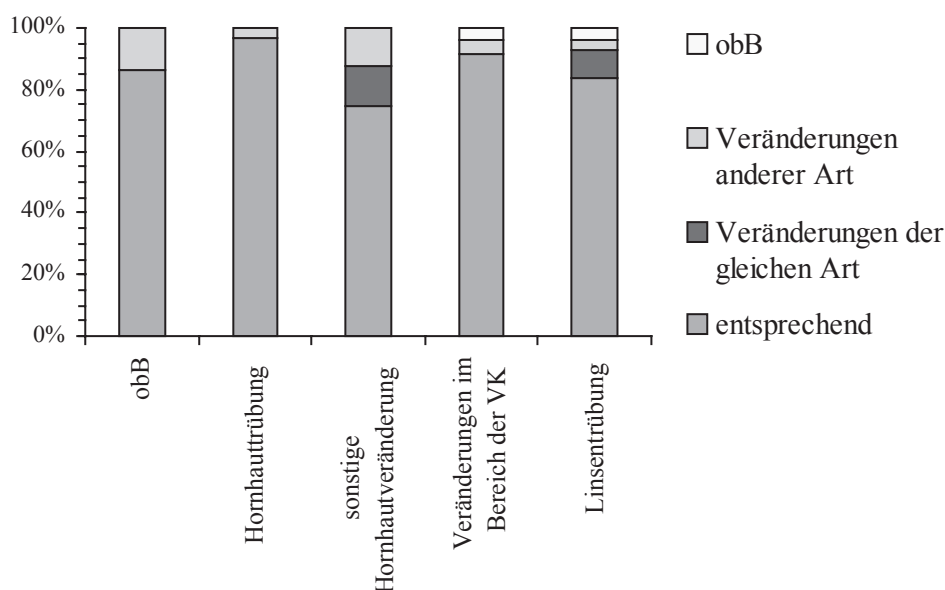


Abbildung 37: Vergleich der bei der ophthalmologischen Untersuchung gestellten Diagnosen mit denen der pathologisch-anatomischen Untersuchung

Die bei der ophthalmologischen Untersuchung gestellten Diagnosen zeigten eine hohe Übereinstimmung ($\geq 75,0\%$) mit denen der pathologisch-anatomischen Untersuchung, insbesondere die Hornhauttrübungen und die Veränderungen im Bereich der vorderen Augenkammer. Bei 13,8 % der ophthalmologisch unauffälligen Augen konnten im Rahmen der pathologisch-anatomischen Untersuchung krankhafte Veränderungen gesehen werden.

Tabelle 44: Bei der pathologisch-anatomischen Untersuchung festgestellte Augenveränderungen und Vergleich mit den ophthalmologischen Befunden

| path.-anatomische Untersuchung | Anzahl (n) | ophthalmologische Untersuchung | Anzahl(n) |
|---|------------|---|-----------|
| obB (+1=5) | 30 | obB | 25 |
| | | Linsenveränderungen | 4 |
| | | Sonstige | 1 |
| multiple Hämatome, Hornhaut- ödem, Fibrin/VK, Panuveitis | je 1 | Bulbustrauma, multiple Häma- tome, Hornhautödem, Fibrin/VK | je 1 |
| Leukoma (+1=2; +2=2; +3=1; +4=2) | 7 | obB | 0 |
| | | Leukoma | 7 |
| | | andere Hornhautveränderungen | 3 |
| | | Linsenveränderungen | 4 |
| | | Sonstige | 3 |
| Makula (+1=7; +2=9; +3=6) | 22 | obB | 0 |
| | | Makula | 22 |
| | | andere Hornhautveränderungen | 4 |
| | | Linsenveränderungen | 12 |
| | | Sonstige | 5 |

| path.-anatomische Untersuchung | Anzahl (n) | ophthalmologische Untersuchung | Anzahl(n) |
|--|------------|--------------------------------|-----------|
| Nubekula (+3=1) | 1 | obB | 0 |
| | | Nubekula | 1 |
| | | Linsenveränderungen | 2 |
| Gefäßeinsprossung (+2=1; +3=1; +4=1) | 3 | obB | 0 |
| | | Gefäßeinsprossung | 3 |
| | | Linsenveränderungen | 1 |
| | | Hornhautveränderungen | 3 |
| | | Sonstige | 2 |
| Geistergefäße (+1=2; +2=3; +3=1; +4=1) | 7 | obB | 0 |
| | | Geistergefäße | 3 |
| | | andere Hornhautveränderungen | 7 |
| | | Linsenveränderungen | 4 |
| | | Sonstige | 1 |
| Pigmentation/Hornhautendothel (+3=2) | 2 | obB | 0 |
| | | Pigmentation/Hornhautendothel | 0 |
| | | andere Hornhautveränderungen | 2 |
| | | Linsenveränderungen | 3 |
| | | Sonstige | 1 |
| Fibrin/VK (+1=6; +2=6) (1 x s. o.) | 12 | obB | 0 |
| | | Fibrin/VK | 12 |
| | | Linsenveränderungen | 5 |
| | | Hornhautveränderungen | 1 |
| SYNA (+4=1) | 1 | obB | 0 |
| | | SYNA | 1 |
| | | Linsenveränderungen | 1 |
| | | Hornhautveränderungen | 2 |
| SYNP (+1=3; +2=1; +3=5; +4=1) | 10 | obB | 0 |
| | | SYNP | 9 |
| | | Linsenveränderungen | 8 |
| | | Hornhautveränderungen | 6 |
| | | Sonstige | 1 |
| Zyklitis (+1=1) | 1 | obB | 0 |
| | | Zyklitis | 0 |
| | | Hornhautveränderungen | 1 |
| Aphakie | 1 | Hornhautveränderung | 1 |
| C. capsularis anterior (+1=2; +2=1; +3=2) | 5 | obB | 0 |
| | | C. capsularis anterior | 5 |
| | | andere Linsenveränderungen | 4 |
| | | Hornhautveränderungen | 1 |

| path.-anatomische Untersuchung | Anzahl (n) | ophthalmologische Untersuchung | Anzahl(n) |
|--|------------|--------------------------------|-----------|
| C. capsularis posterior (+1=6; +2=10; +3=6; +4=1) | 23 | obB | 0 |
| | | C. capsularis posterior | 15 |
| | | andere Linsenveränderungen | 23 |
| | | Hornhautveränderungen | 6 |
| | | Sonstige | 4 |
| C. corticalis anterior (+2=5; +3=4; +4=1) | 10 | obB | 0 |
| | | C. corticalis anterior | 9 |
| | | andere Linsenveränderungen | 10 |
| | | Hornhautveränderungen | 4 |
| | | Sonstige | 3 |
| C. corticalis posterior (+1=17; +2=14; +3=3) | 35 | obB | 1 |
| | | C. corticalis posterior | 30 |
| | | andere Linsenveränderungen | 17 |
| | | Hornhautveränderungen | 3 |
| | | Sonstige | 4 |
| C. nuclearis (+1=9; +2=8; +3=4) | 21 | obB | 0 |
| | | C. nuclearis | 21 |
| | | andere Linsenveränderungen | 12 |
| | | Hornhautveränderungen | 3 |
| | | Sonstige | 1 |
| C. totalis (+3=1) | 1 | C. totalis | 1 |
| | | Makula, SYNP | je 1 |
| Blasenzellen (+1=7; +2=5; +3=2) | 15 | obB | 1 |
| | | Blasenzellen | 13 |
| | | andere Linsenveränderungen | 5 |
| | | Hornhautveränderungen | 4 |
| | | Sonstige | 1 |
| Linsendeformation (+1=4; +2=2; +3=3) | 9 | obB | 0 |
| | | Linsendeformation | 0 |
| | | andere Linsenveränderungen | 14 |
| | | Hornhautveränderungen | 2 |
| | | Sonstige | 1 |
| äquatoriale Ringbildung (+1=3; +2=1) | 4 | obB | 2 |
| | | äquatoriale Ringbildung | 0 |
| | | andere Linsenveränderungen | 3 |

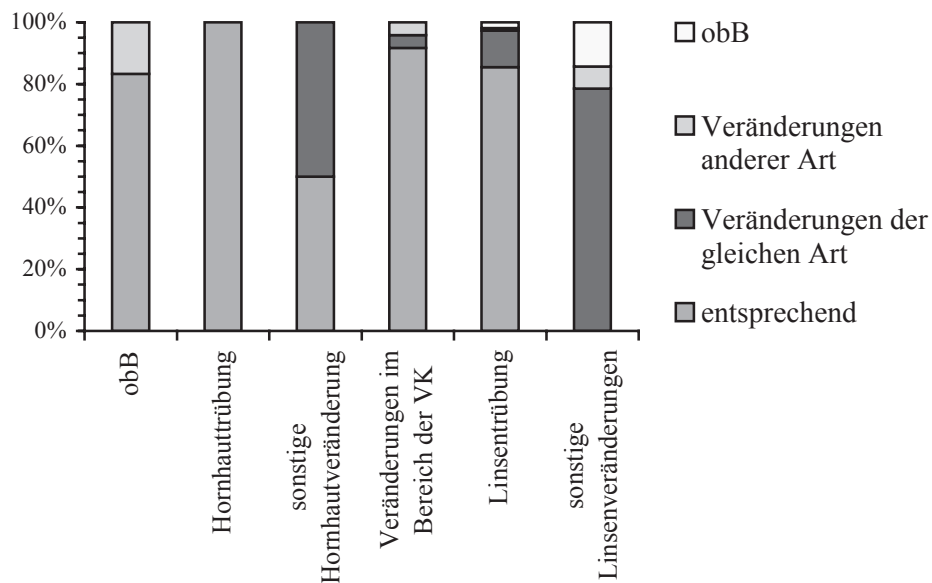


Abbildung 38: Vergleich der bei der pathologisch-anatomischen Untersuchung gestellten Diagnosen mit denen der ophthalmologischen Untersuchung

Die bei der pathologisch-anatomischen Untersuchung gestellten Diagnosen zeigten umgekehrt ebenfalls hohe Übereinstimmungen (78,6 - 100,0 %) mit denen der ophthalmologischen Untersuchung (Ausnahme: sonstige Hornhautveränderungen / 50,0 %). Die sonstigen Linsenveränderungen wurden bei der ophthalmologischen Untersuchung nicht gesehen. Bei ca. 16,7 % der pathologisch-anatomisch unauffälligen Augen waren ophthalmologisch krankhafte Veränderungen zu erkennen.

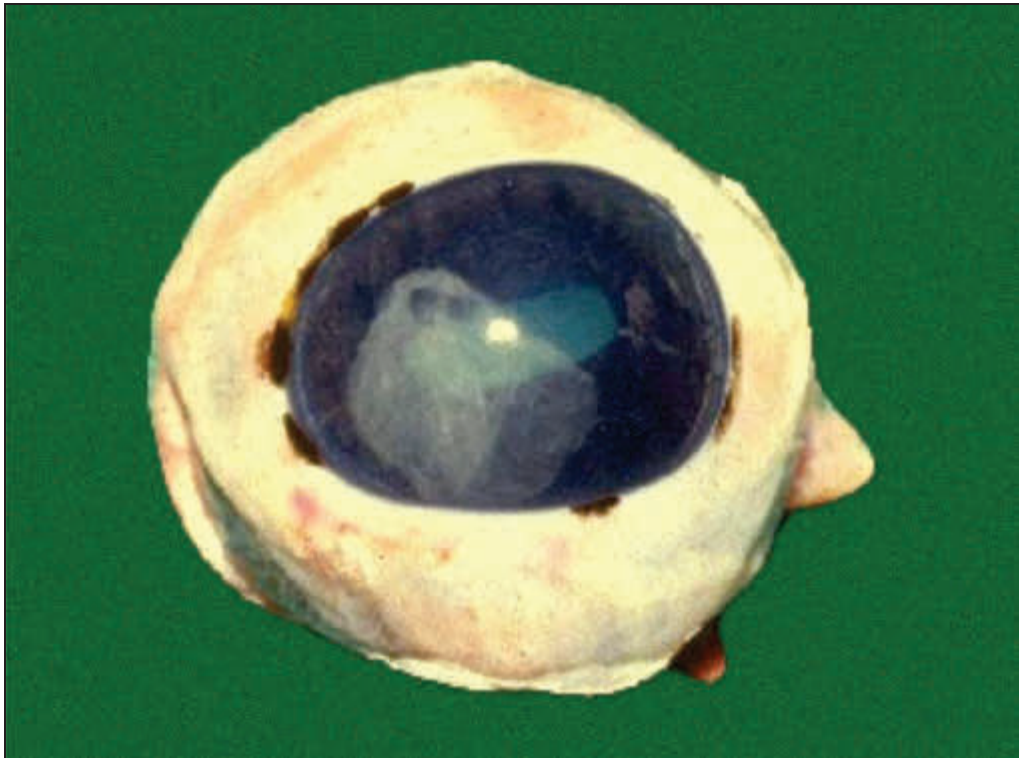


Abbildung 39: 70R, Fibrin/VK, ante fixationem

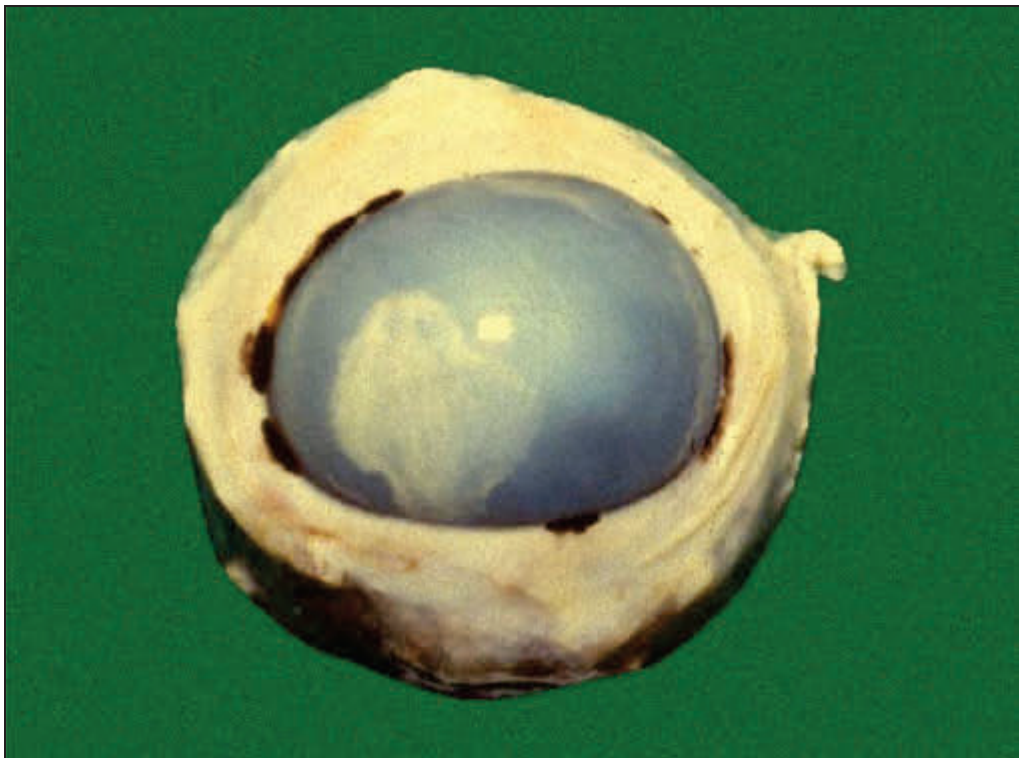

Abbildung 40: 70R, Fibrin/VK, post fixationem

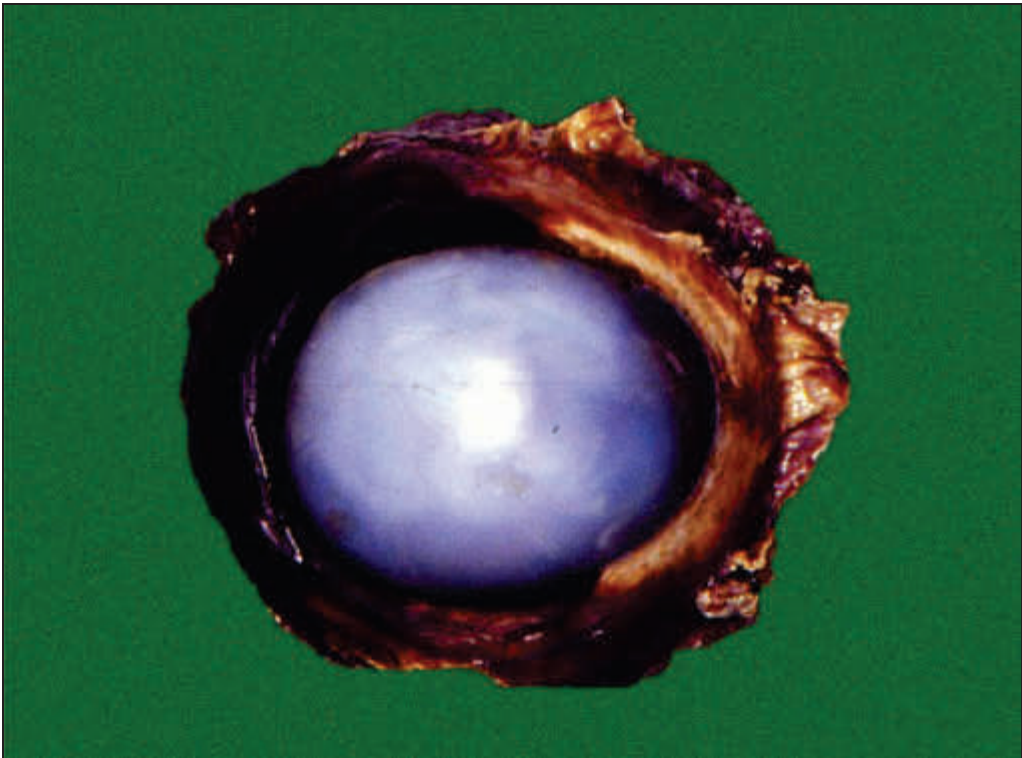


Abbildung 41: 53R, Bulbustrauma

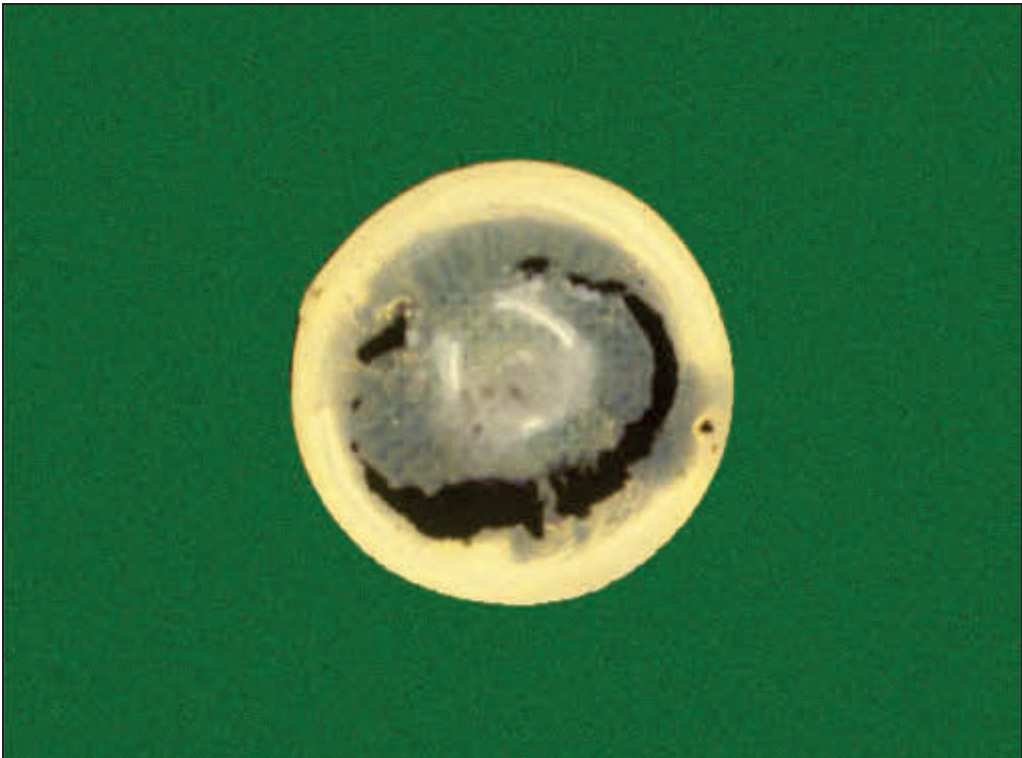


Abbildung 42: 55R, SYN, C. corticalis anterior, C. capsularis posterior

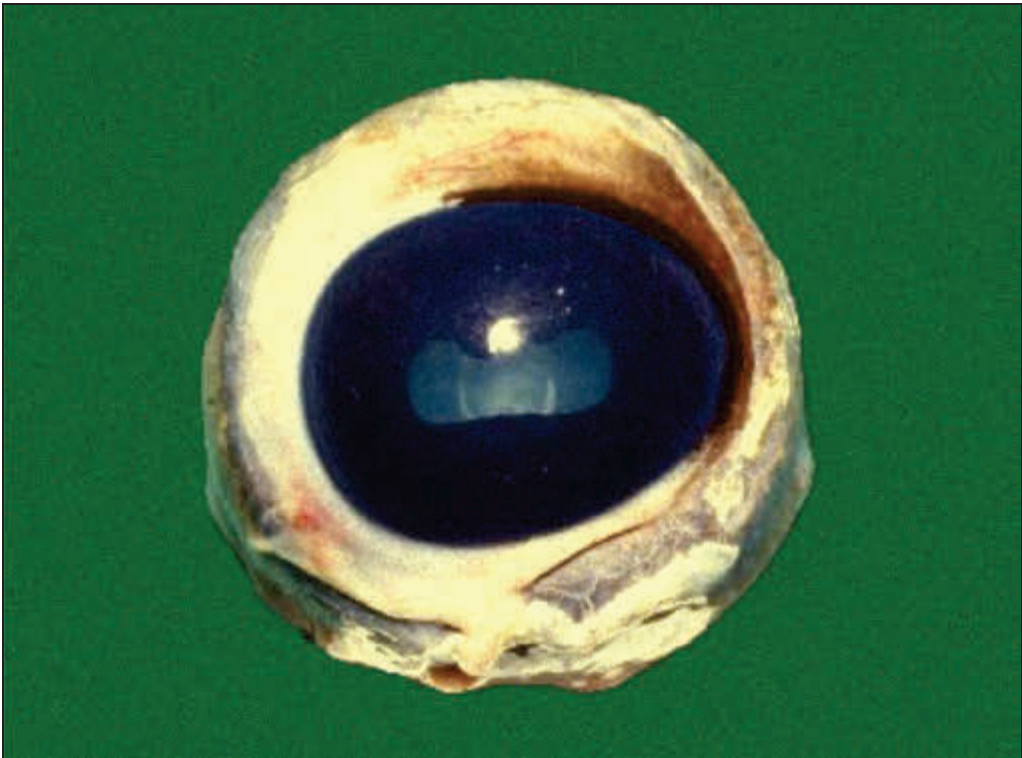


Abbildung 43: 69R, C. nuclearis




Abbildung 44: 69R, C. nuclearis

3.2.2.5 Pathomorphologische Untersuchung

Die Linse wurde im Rahmen der Probenaufbereitung aus dem Augäpfel entfernt und gelangte von diesem getrennt in drei Teilen zur pathomorphologischen Untersuchung. Deshalb werden im Folgenden Bulbus und Linse weitgehend getrennt besprochen. Zudem werden nur die Augen im Einzelnen betrachtet, nicht nach der Zugehörigkeit zu einem bestimmten Tier.

21 Augen (15,3 %) waren bei der pathomorphologischen Untersuchung unauffällig. Bei 114 Augen (83,2 %) wurden Veränderungen festgestellt, die bei 13 (11,4 %) bzw. 54 (47,4 %) ausschließlich im Bereich des Bulbus bzw. der Linse lokalisiert waren, bei 47 (41,2 %) in beiden Anteilen. Von zwei Präparaten (1,5 %) gelangten nur die Linsen zur pathomorphologischen Untersuchung (beide mit pathologischen Veränderungen), da die Augäpfel durch den Entnahmeprozess am Schlachthof sehr stark beschädigt worden waren.

An den veränderten Bulbi (n=60) konnten insgesamt 119 pathomorphologische Befunde erhoben werden, an den Linsen (n=103) waren es 233. Eine Übersicht über die Anzahl der Befunde pro Bulbus bzw. Linse gibt Tabelle 45.

Tabelle 45: Anzahl der pro Bulbus bzw. Linse erhobenen pathomorphologischen Befunde

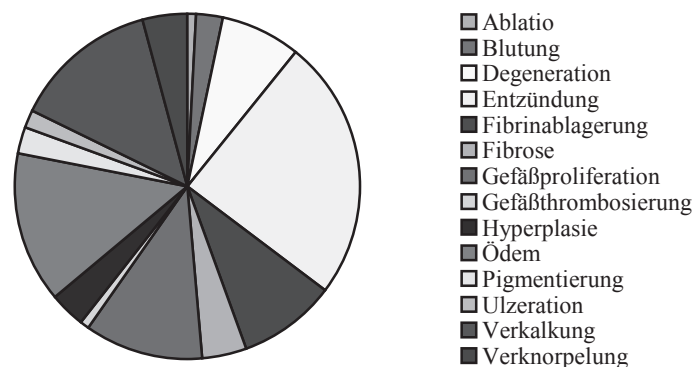
| Anzahl der pathologischen Befunde pro ... | Bulbus | Linse |
|---|--------|-------|
| 1 | 30 | 50 |
| 2 | 12 | 20 |
| 3 | 12 | 12 |
| 4 | 2 | 10 |
| 5 | 3 | 5 |
| 6 | 1 | 2 |
| 7 | | 3 |
| 9 | | 1 |

3.2.2.5.1 Pathomorphologische Untersuchung der Bulbi

Bei der pathomorphologischen Untersuchung der Bulbi wurden zahlreiche entzündliche Vorgänge, gefolgt von degenerativen Veränderungen und Anpassungsreaktionen, festgestellt (s. Tabelle 46, Abbildung 45).

Tabelle 46: Bei der pathomorphologischen Untersuchung festgestellte Bulbusveränderungen

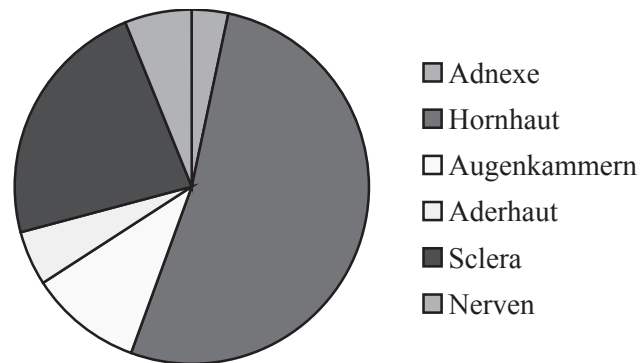
| Veränderung | Lokalisation | Anzahl (n) | Abbildung |
|--|--|------------|--------------|
| Ablatio | Hornhautepithel | 1 | |
| Blutung | peribulbär | 1 | Abbildung 49 |
| | Uvea (hinteres Segment) | 1 | Abbildung 50 |
| | vordere Augenkammer | 1 | Abbildung 51 |
| Degeneration | Propria corneae | 6 | |
| | Hornhautepithel | 2 | |
| | Ganglienzellen | 1 | |
| Entzündung • eitrig (8) • lymphohistioplasmazytär (18) • keine Angabe (2) | Konjunktiva (Rest) | 2 | |
| | Tränendrüse (Rest) | 1 | |
| | Cornea | 11 | |
| | Uvea anterior/posterior | 3/1 | |
| | Sclera | 5 | |
| | N. opticus, Nerven der hinteren Bulbuswand | 6 | |
| Fibrinablagerung, akut | vordere Augenkammer | 8 | |
| | vordere und hintere Augenkammer | 2 | |
| | Ziliarkörper | 1 | |
| Fibrose | Propria corneae | 4 | Abbildung 52 |
| | Sclera | 1 | |
| Gefäßproliferation | Propria corneae | 13 | Abbildung 53 |
| Gefäßthrombosierung | Iris | 1 | |
| Hyperplasie | Hornhautepithel | 4 | Abbildung 52 |
| Ödem | Propria corneae | 17 | Abbildung 54 |
| Pigmentierung | Propria corneae | 3 | |
| Ulzeration | Hornhaut | 2 | |
| Verkalkung, dystroph | Sclera | 16 | Abbildung 55 |
| Verknorpelung, metaplastisch | Sclera | 5 | Abbildung 56 |

**Abbildung 45: Bei der pathomorphologischen Untersuchung festgestellte Bulbusveränderungen**

Die bei der pathomorphologischen Untersuchung der Augäpfel beobachteten Veränderungen befanden sich hauptsächlich im Bereich der Hornhaut bzw. der Sclera (s. Tabelle 47, Abbildung 46).

Tabelle 47: Lokalisation der bei der pathomorphologischen Untersuchung festgestellten Bulbusveränderungen

| Lokalisation | Veränderung | Anzahl (n) | Abbildung |
|--------------------------------|---|------------|--------------|
| peribulbär | Blutung | 1 | Abbildung 49 |
| Konjunktiva (Rest) | Entzündung | 2 | |
| Tränendrüse (Rest) | Entzündung | 1 | |
| Hornhaut | Entzündung | 2 | |
| Hornhautepithel | Ablatio | 1 | Abbildung 52 |
| | Ulcus | 1 | |
| | Degeneration | 2 | |
| | Hyperplasie | 4 | |
| Propria corneae | Degeneration | 6 | Abbildung 52 |
| | Entzündung | 8 | |
| | Fibrose | 4 | |
| | Gefäßproliferation | 13 | |
| | Ödem | 17 | |
| | Pigmentierung | 3 | |
| Augenkammern | Fibrin | 11 | Abbildung 51 |
| | Blutung | 1 | |
| Iris | Entzündung | 1 | |
| | Gefäßthrombosierung | 1 | |
| Iris und Ziliarkörper | Entzündung | 1 | |
| Ziliarkörper | Fibrinablagerung | 1 | |
| Aderhaut (hinteres Segment) | Blutung | 1 | Abbildung 50 |
| | Entzündung | 1 | |
| Nerven der hinteren Bulbuswand | Entzündung | 1 | |
| Ganglienzellen | Degeneration mit Neuronophagie und Verkalkung | 1 | |
| Sclera | Entzündung | 5 | Abbildung 55 |
| | Fibrose | 1 | |
| | Verkalkung | 16 | |
| | Verknorpelung | 5 | |
| N. opticus | Entzündung | 5 | Abbildung 56 |

**Abbildung 46: Lokalisation der bei der pathomorphologischen Untersuchung festgestellten Bulbusveränderungen**

3.2.2.5.2 Pathomorphologische Untersuchung der Linsen

Die pathomorphologische Untersuchung der Linsen ergab größtenteils Degenerationen und Nekrosen der Linsenfasern. Diese waren meist herdförmig und im hinteren Teil der Linse sowie im Kern, in der Rinde oder subkapsulär anzutreffen (s. Tabelle 48, Abbildung 47, Abbildung 48).

Tabelle 48: Bei der pathomorphologischen Untersuchung festgestellte Veränderungen der Linse

| Veränderung | Art/Lokalisation | Anzahl (n) | Abbildung |
|--|--|--------------|----------------------------------|
| Degeneration (n=172) | vakuolär | 107 | |
| | vakuolär + tropfig | 6 | Abbildung 57 bis |
| | vakuolär bis schollig | 3 | |
| | tropfig | 26 | Abbildung 61 |
| | tropfig bis schollig | 5 | |
| | schollig | 21 | |
| | keine Angabe | 4 | |
| | mit mononukleärer Infiltration, z. T. mit Pigmenteinlagerung | 3 | Abbildung 64 |
| mit dystropher Verkalkung | 8 | Abbildung 63 | |
| Nekrose (n=22) | eosinophil | 1 | Abbildung 62 |
| | vakuolär bis schollig | 1 | Abbildung 65 bis |
| | tropfig bis schollig | 1 | |
| | schollig | 16 | Abbildung 70 |
| | keine Angabe | 3 | |
| | mit mononukleärer Infiltration, z. T. mit zirkulärer Fibrosierung | 3 | Abbildung 71 bis |
| | mit spindelzelligem Infiltrat | 1 | Abbildung 74 |
| | mit dystropher Verkalkung | 1 | |
| Nekrose und Degeneration (n=5) | tropfig bis schollig | 2 | |
| | schollig | 2 | |
| | keine Angabe | 1 | |
| Zusammenhangstrennung von Linsengewebe (n=4) | | | } Abbildung 75 } Abbildung 76 |
| Prolaps von Kernmaterial (n=7) | | | |
| Zellproliferation im Bereich der hinteren Linsenkapsel (n=3) | | | Abbildung 77 |
| Kapselhypertrophie (n=1) | | | |
| Auffaserung der Kapsel (n=7) | | | Abbildung 78 |
| dystrophe Verkalkung von Linsengewebe (n=3) | | | |
| Zystenbildung (n=3) | | | Abbildung 79 |
| Linsendeformation (n=1) | | | |
| Enukleation der Linse (n=1) | | | |
| Verklebung von Netzhaut und Linse (n=1) | | | Abbildung 80 |
| perilentäre Auflagerungen (n=3) | | | |

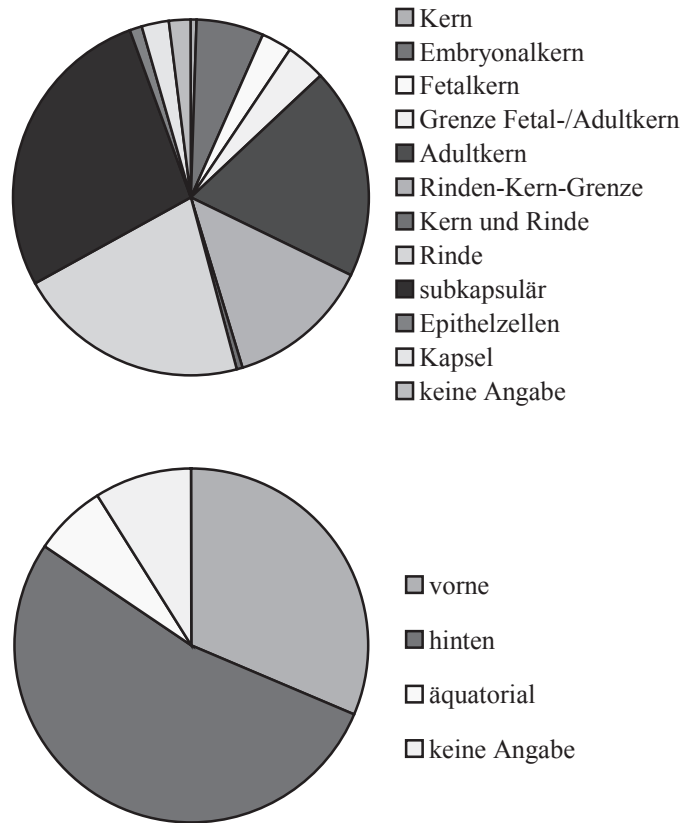


Abbildung 47: Lokalisation der Degenerationen und Nekrosen in der Linse

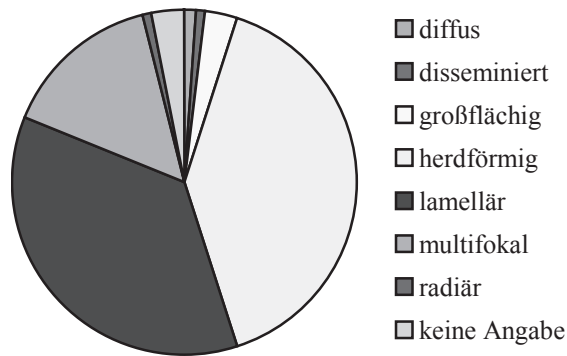


Abbildung 48: Ausdehnung der Degenerationen und Nekrosen in der Linse

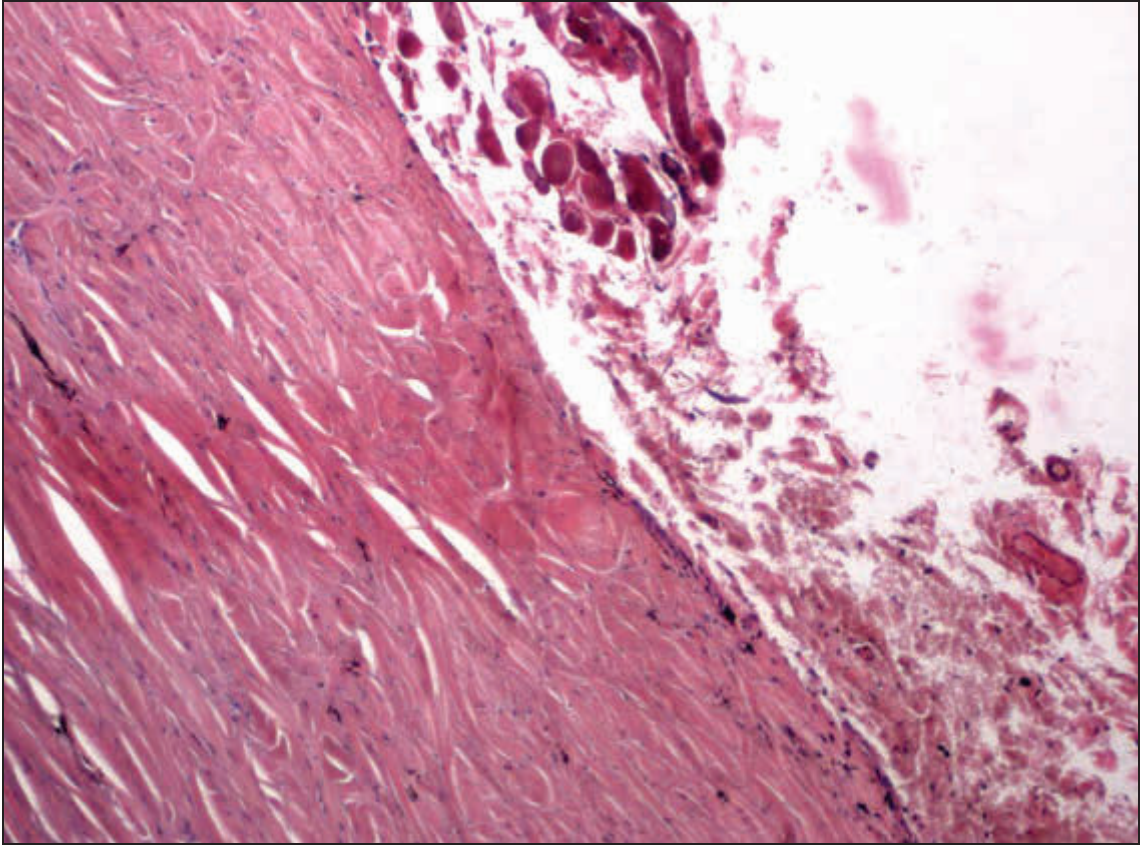


Abbildung 49: peribulbäre Blutungen. H.E., ca. 100x

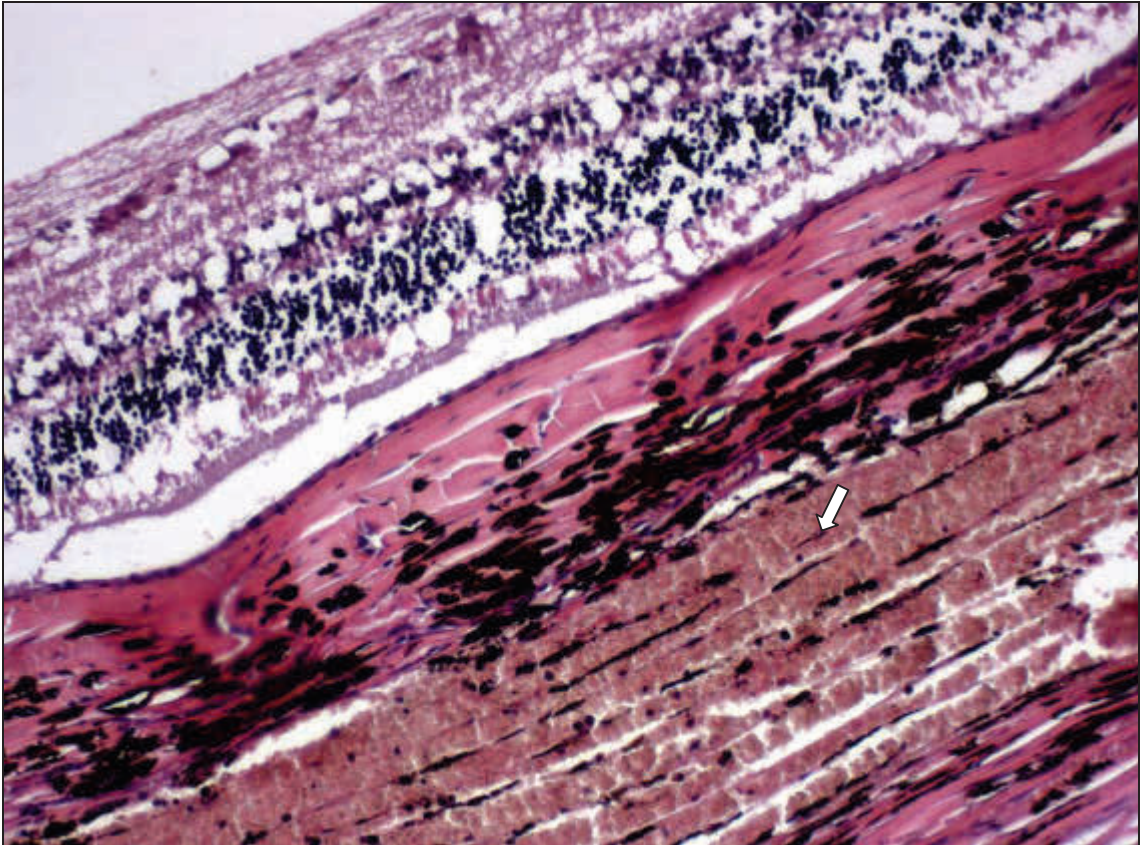


Abbildung 50: Blutung in der Uvea (hinteres Segment, ⇨). H.E., ca. 200x

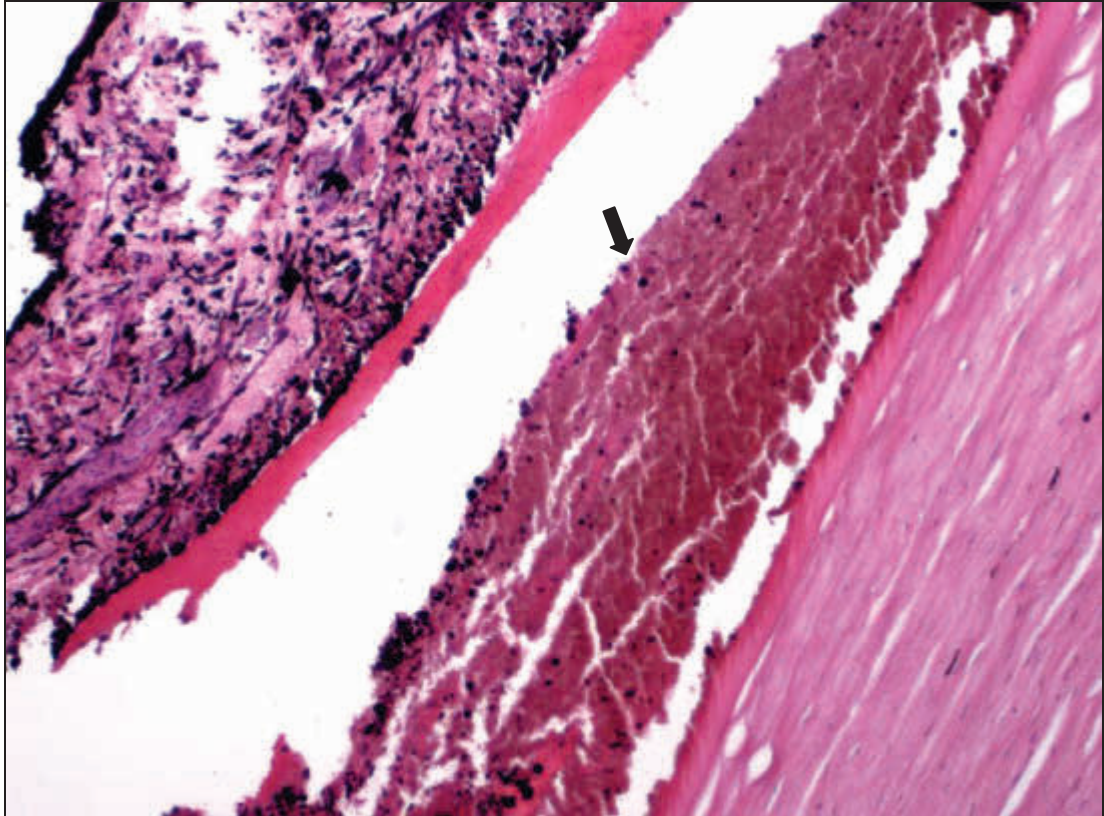


Abbildung 51: Hyphäma (→). H.E., ca. 100x

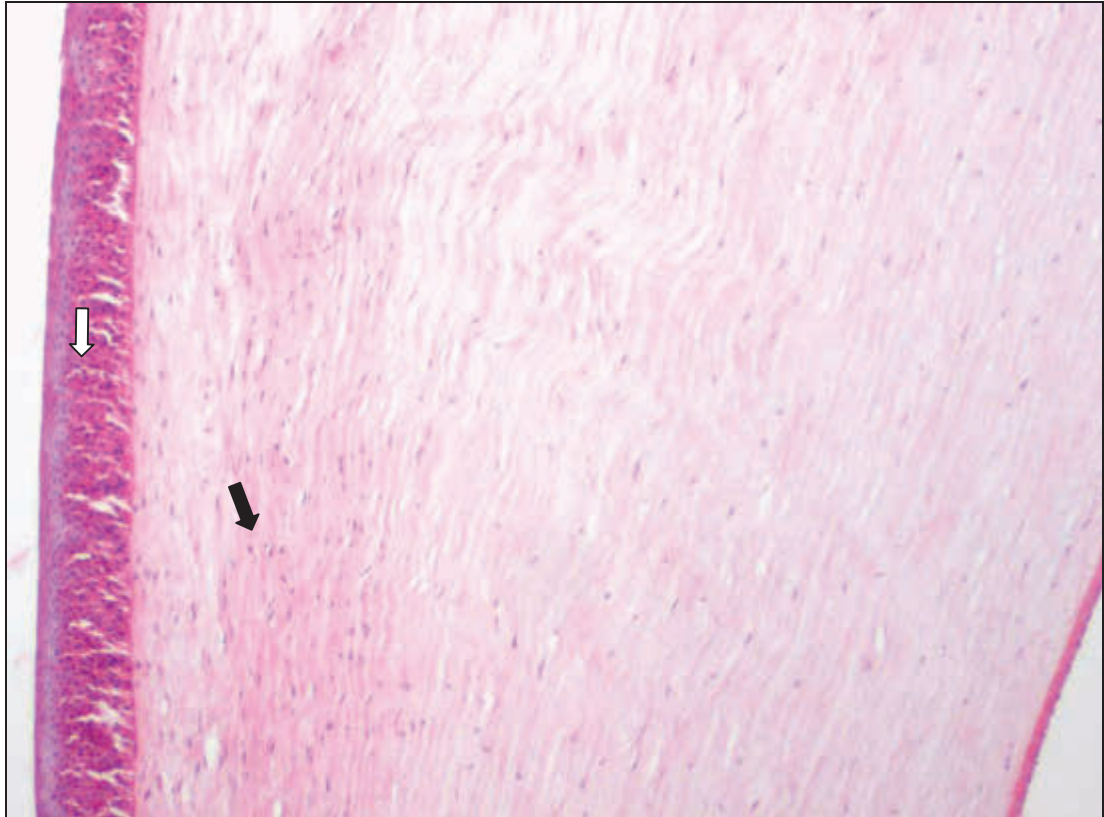


Abbildung 52: herdförmige Propriafibrose (→) und Epithelhyperplasie (⇨). H.E., ca. 100x

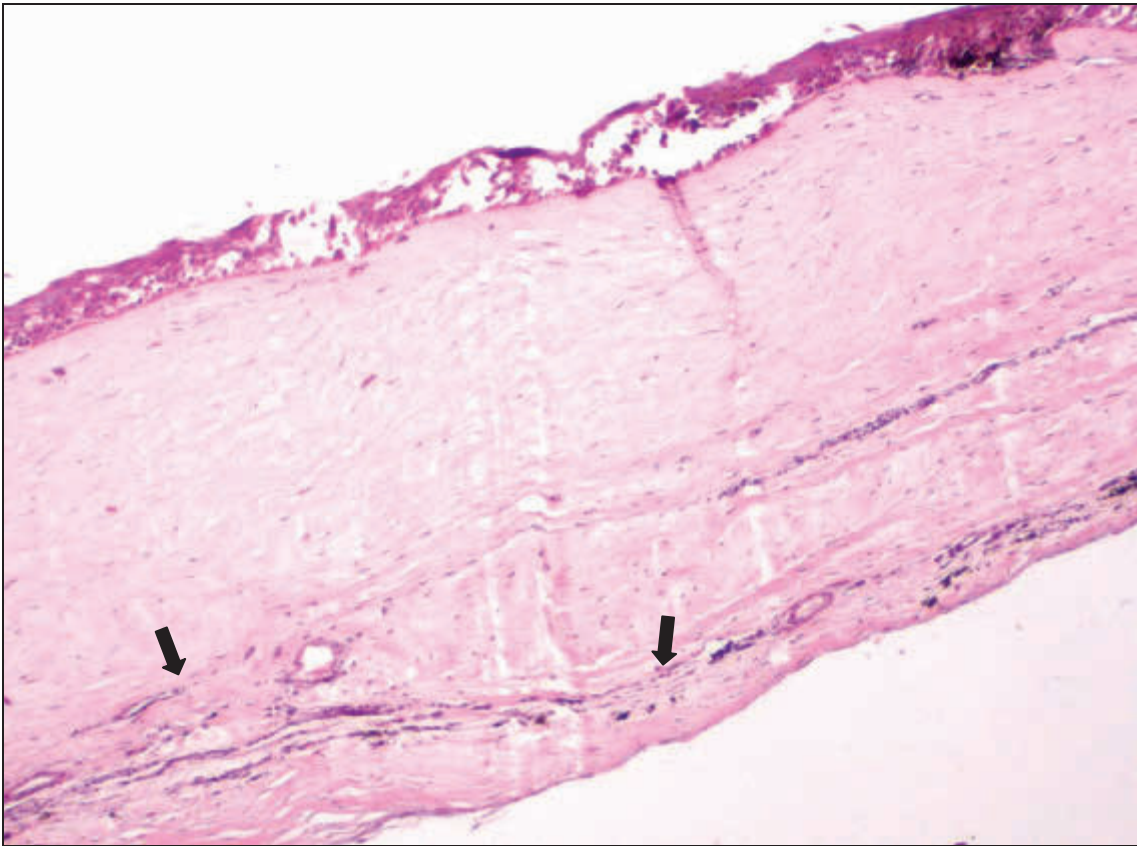


Abbildung 53: Gefäßproliferation in der Propria corneae (→). H.E., ca. 100x

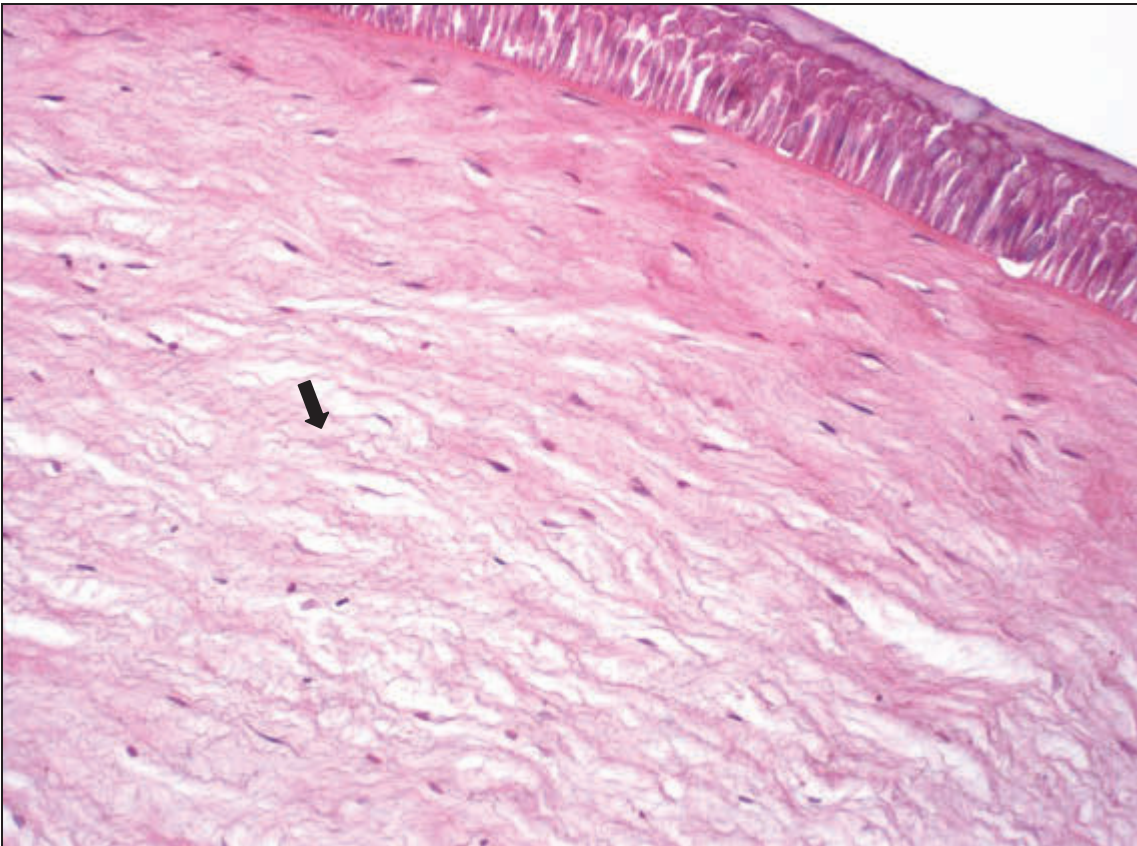


Abbildung 54: Ödem der Propria corneae (→). H.E., ca. 200x

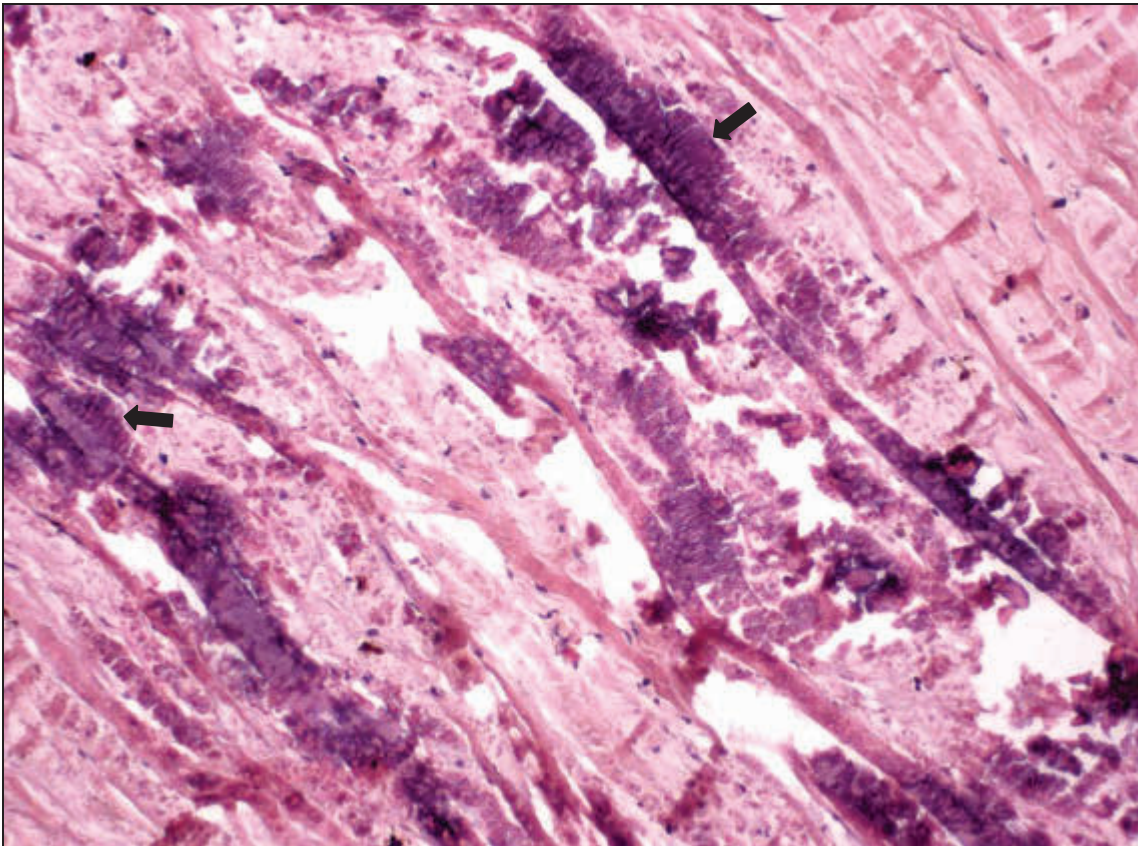


Abbildung 55: dystrophe Verkalkung der Sclera (→). H.E., ca. 200x

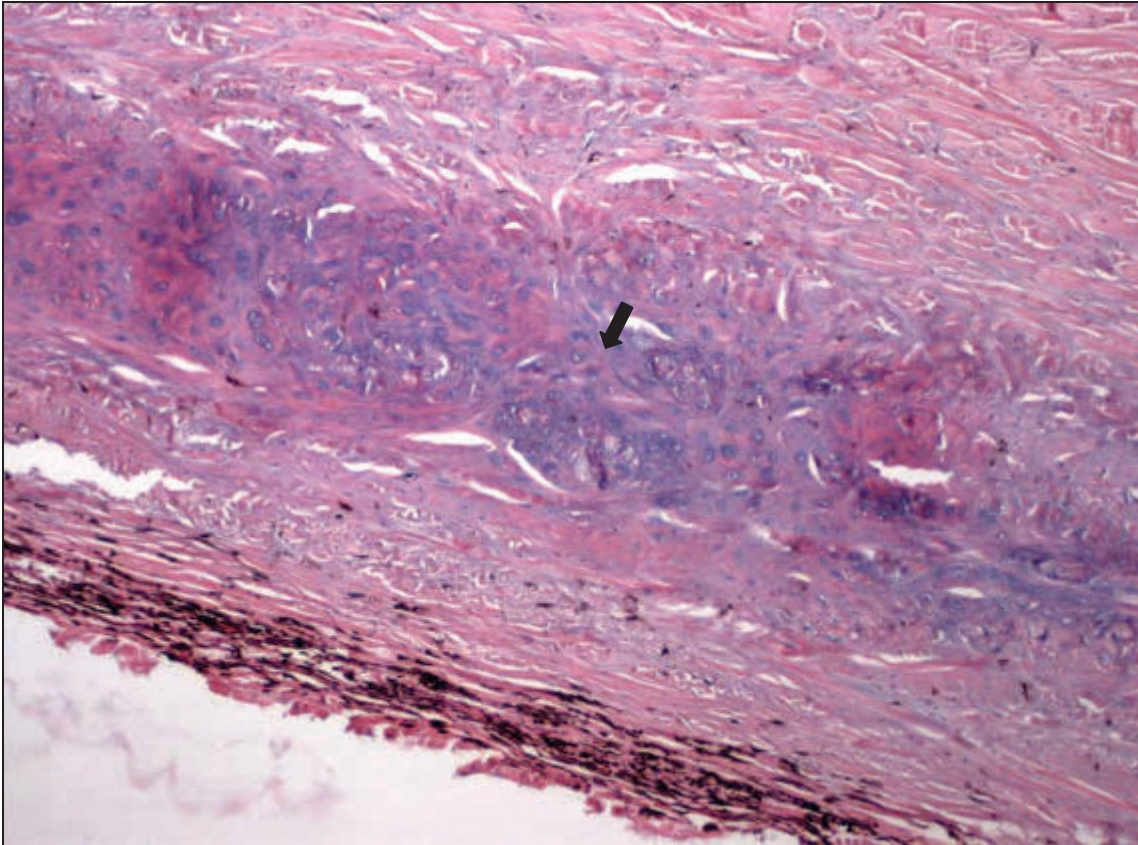


Abbildung 56: metaplastische Verknorpelung der Sclera (→). H.E., ca. 50x

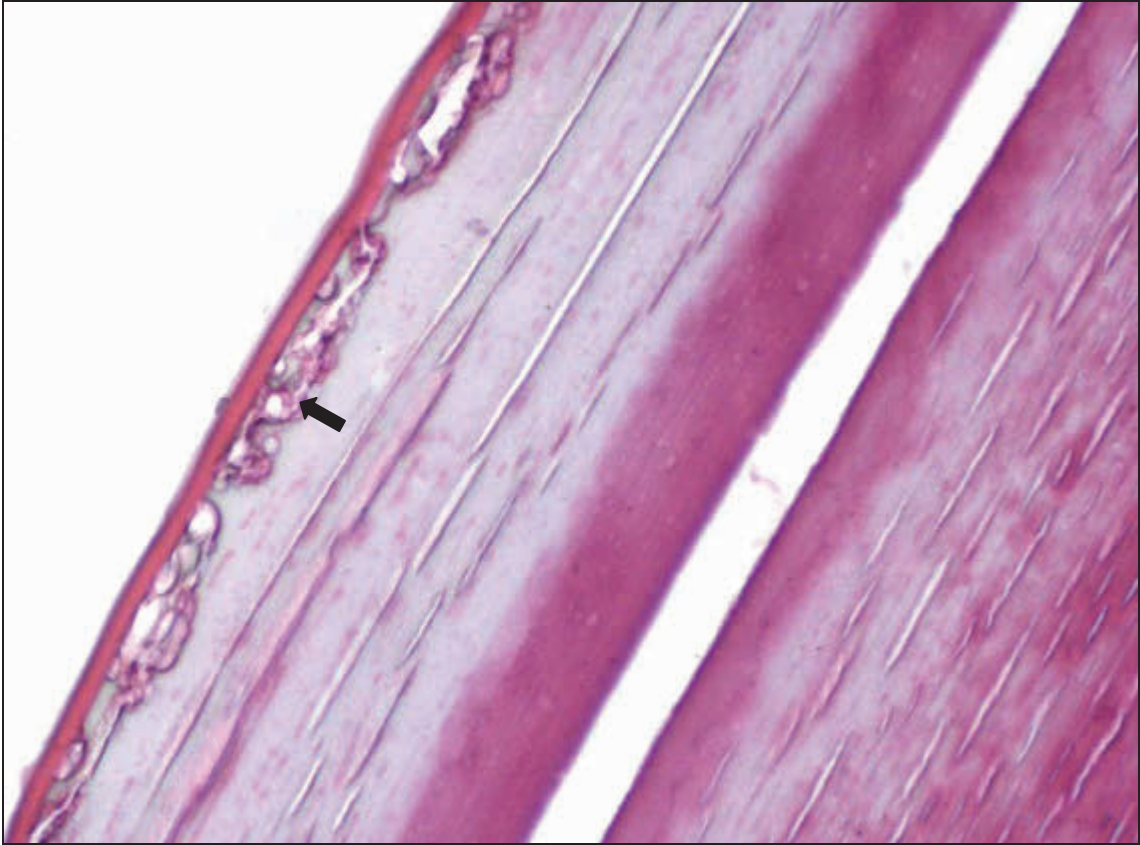


Abbildung 57: subkapsuläre vakuoläre Degeneration (→). H.E., ca. 400x

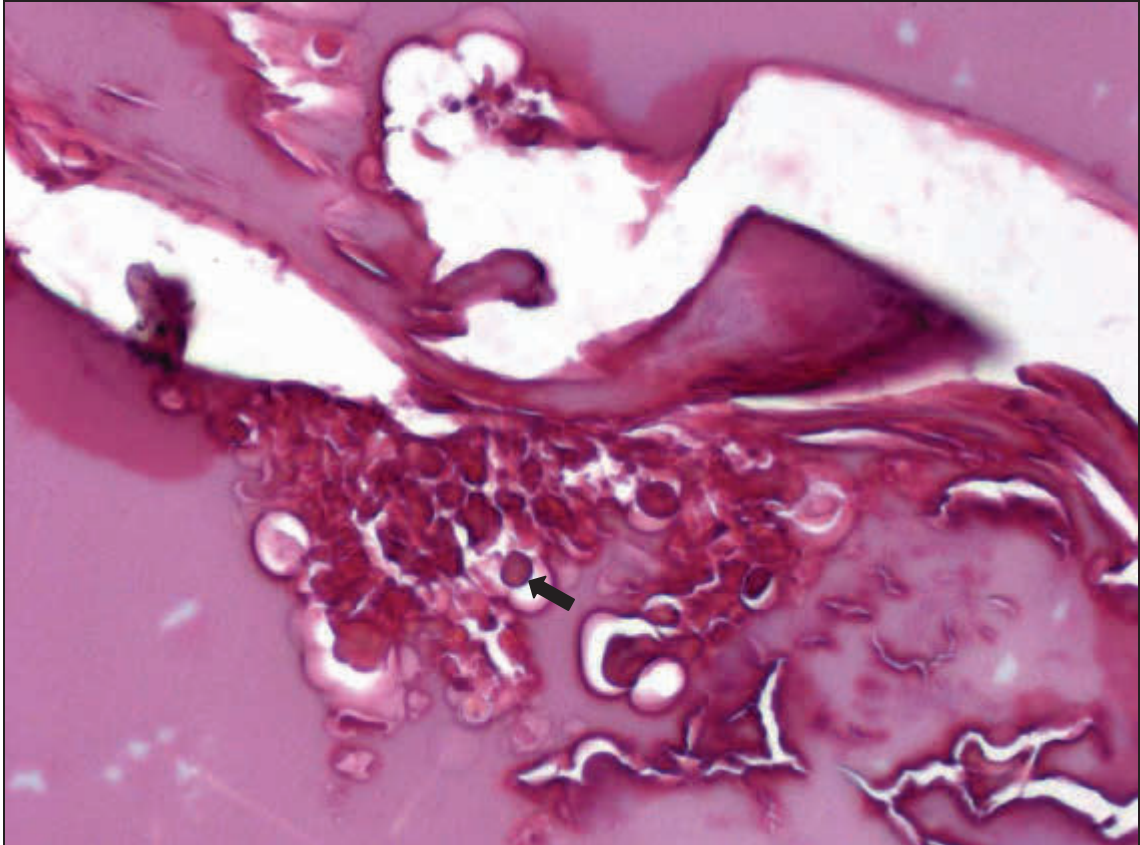


Abbildung 58: MORGAGNI-Kugeln (→). H.E., ca. 400x

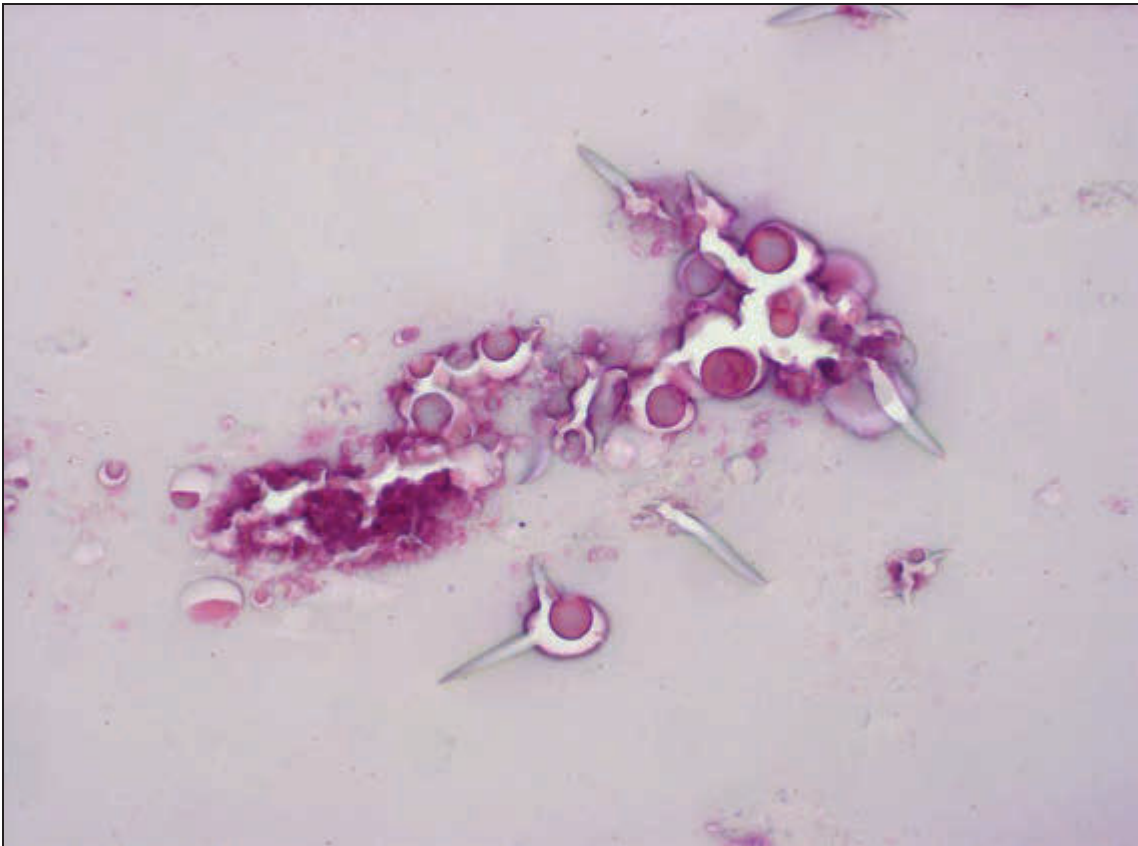

Abbildung 59: tropfige Degeneration. H.E., ca. 400x

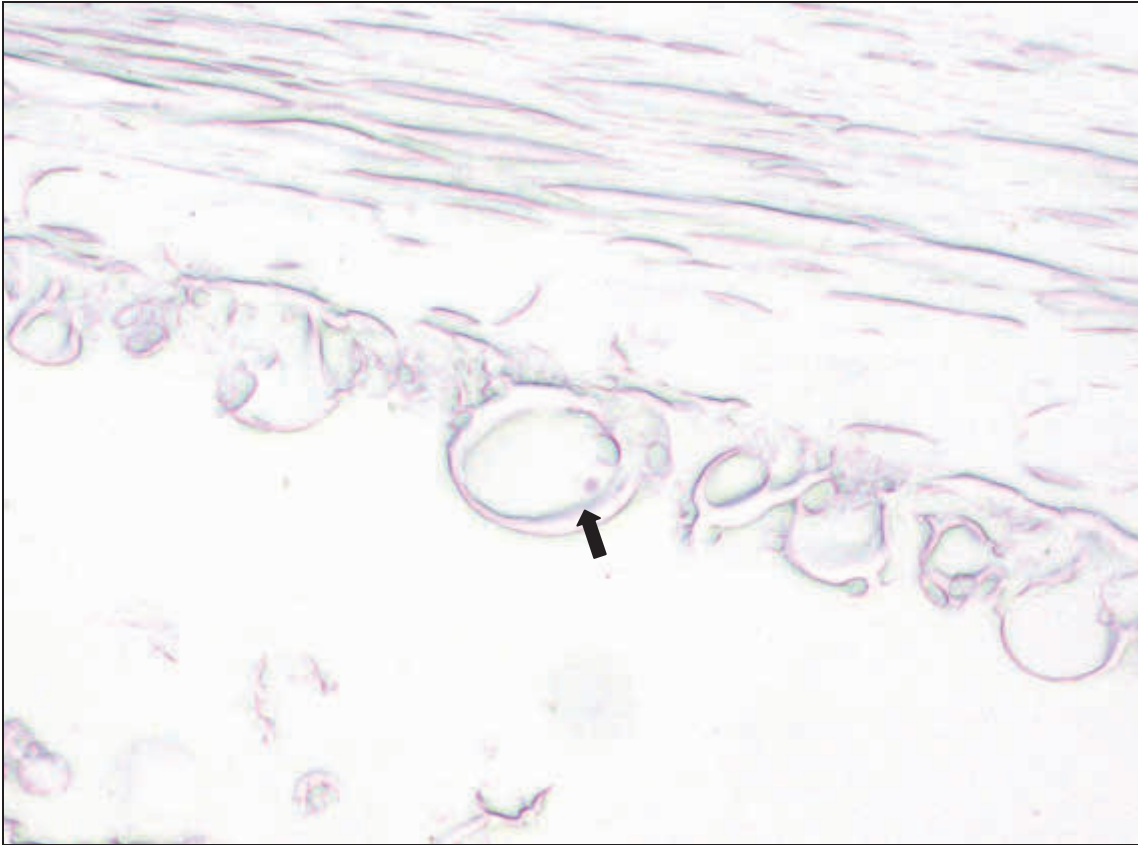

Abbildung 60: MORGAGNI-Kugeln (→). PAS, ca. 200x

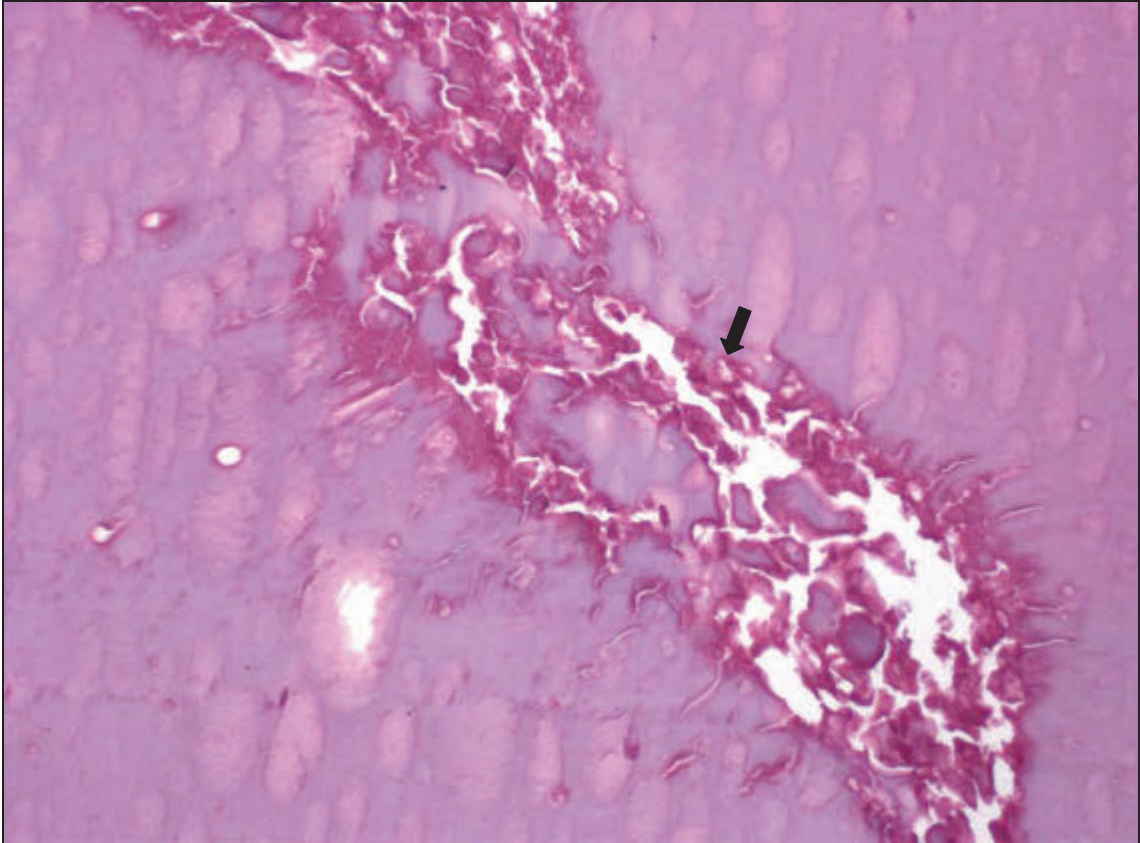


Abbildung 61: schollige Degeneration (→). H.E., ca. 200x

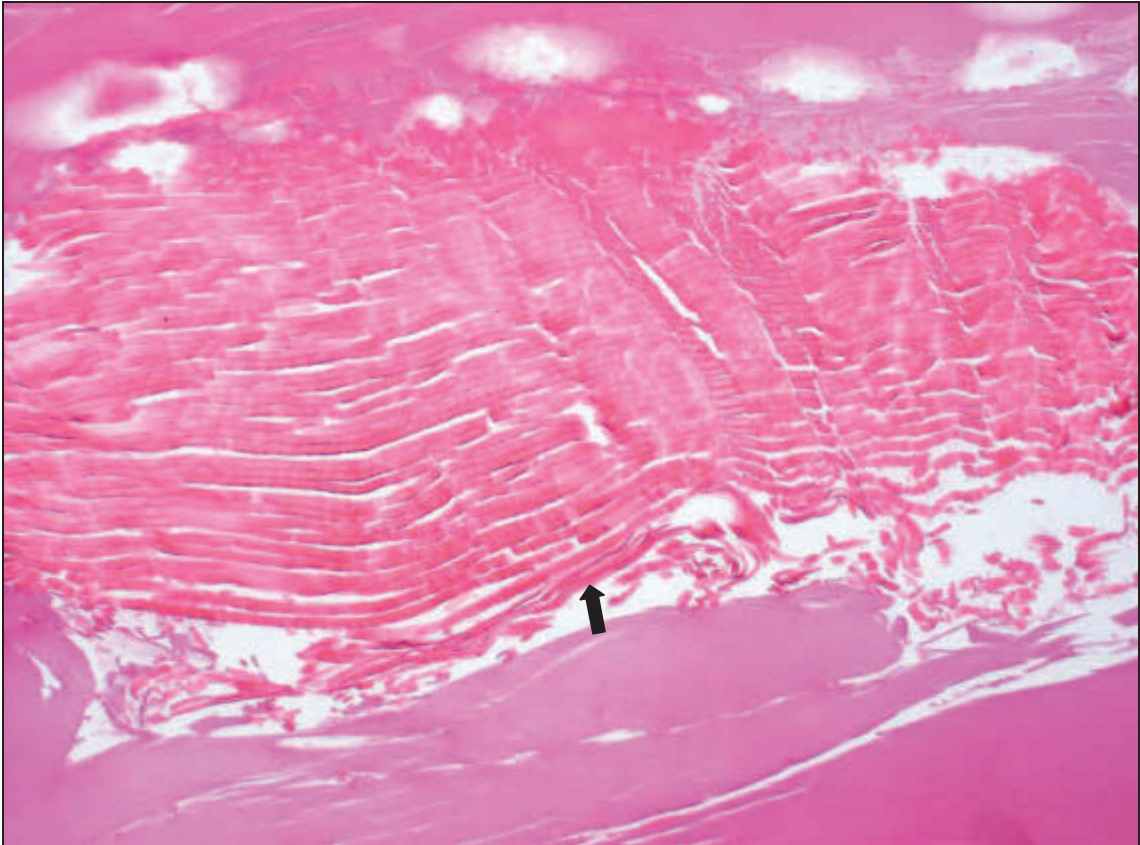


Abbildung 62: eosinophile Nekrose (→). H.E., ca. 200x

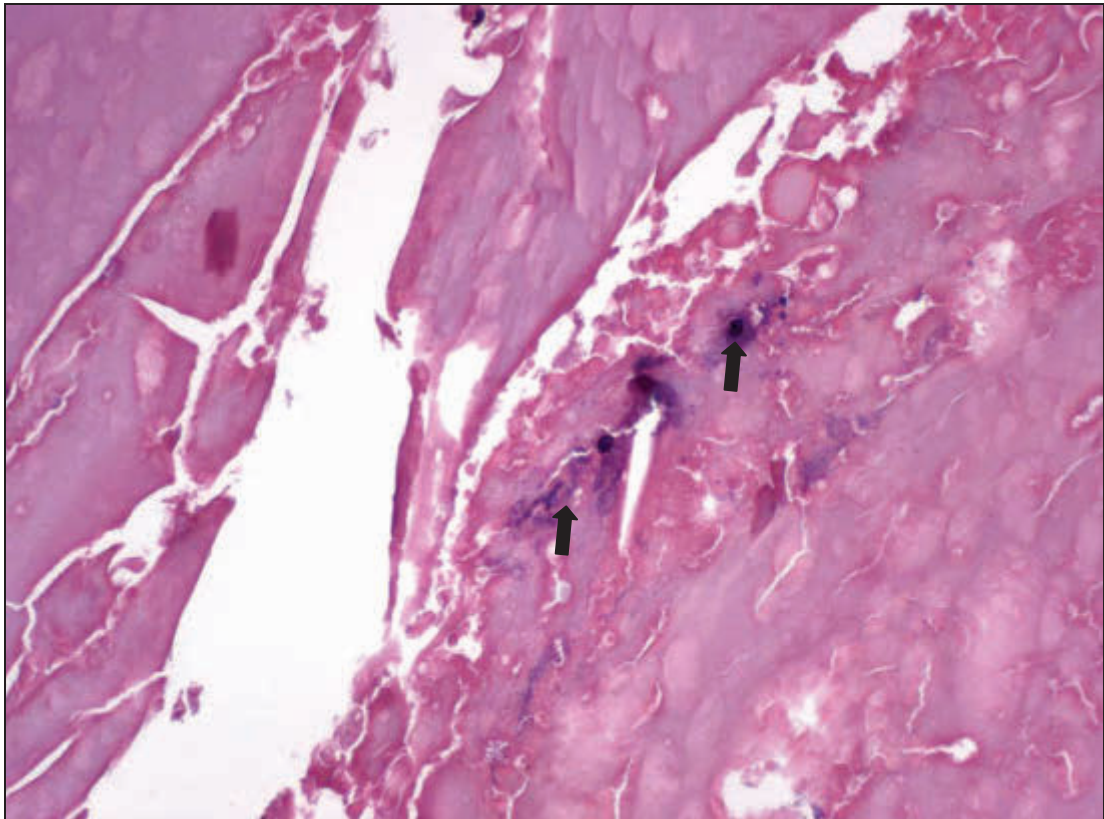


Abbildung 63: Degeneration und Nekrose mit dystropher Verkalkung (→). H.E., ca. 200x

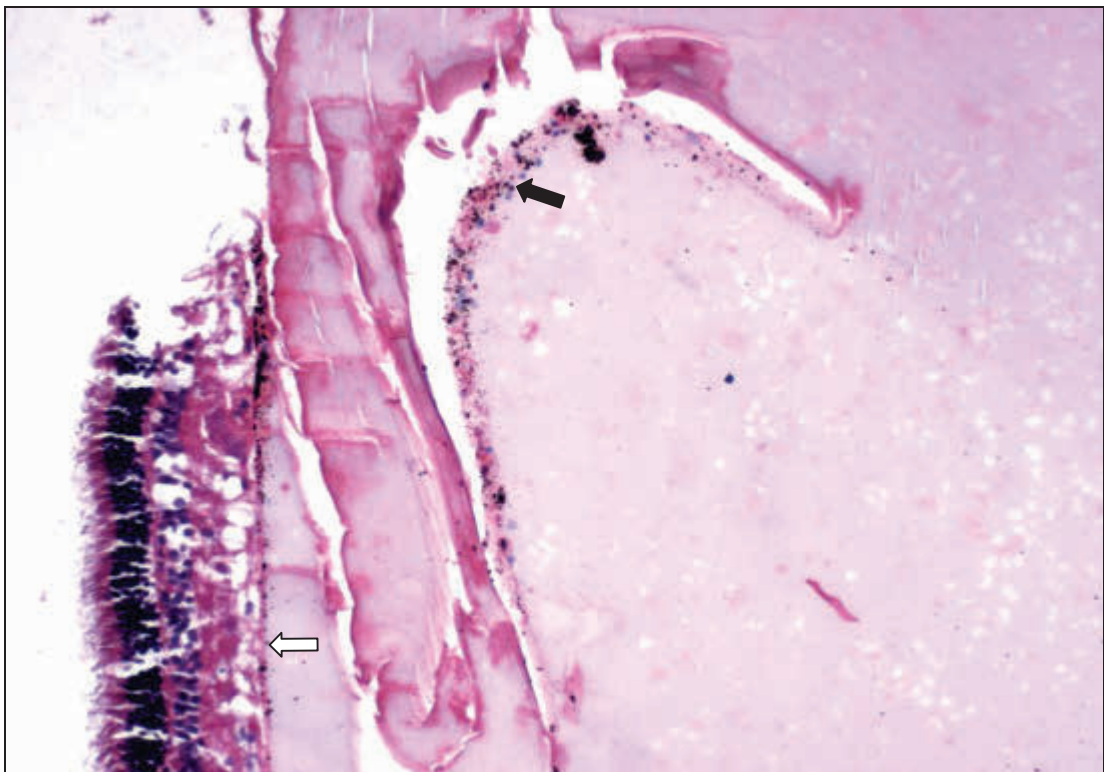


Abbildung 64: Degeneration mit mononukleärer Infiltration und Pigmentation (→), Verklebung von Netzhaut und Linse (⇔). H.E., ca. 200x

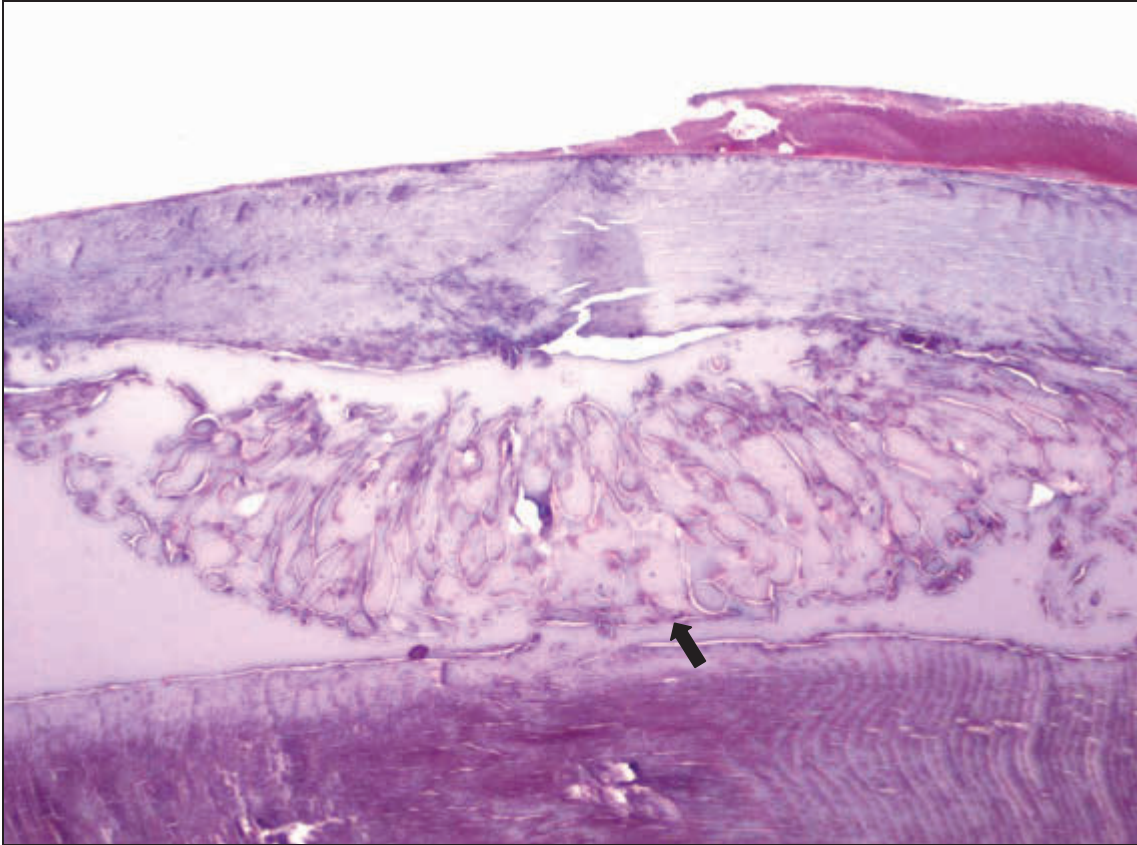


Abbildung 65: schollige Nekrose (→). H.E., ca. 100x

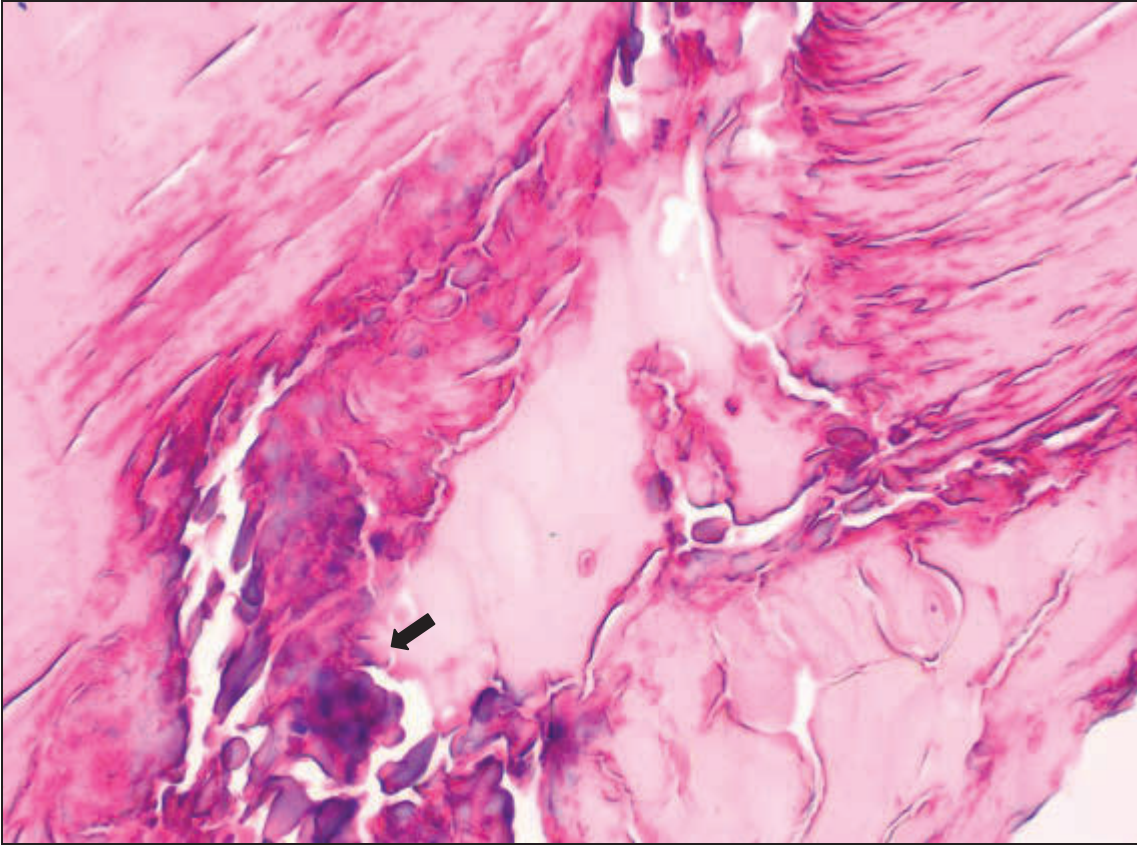


Abbildung 66: schollige Nekrose (→). H.E., ca. 400x

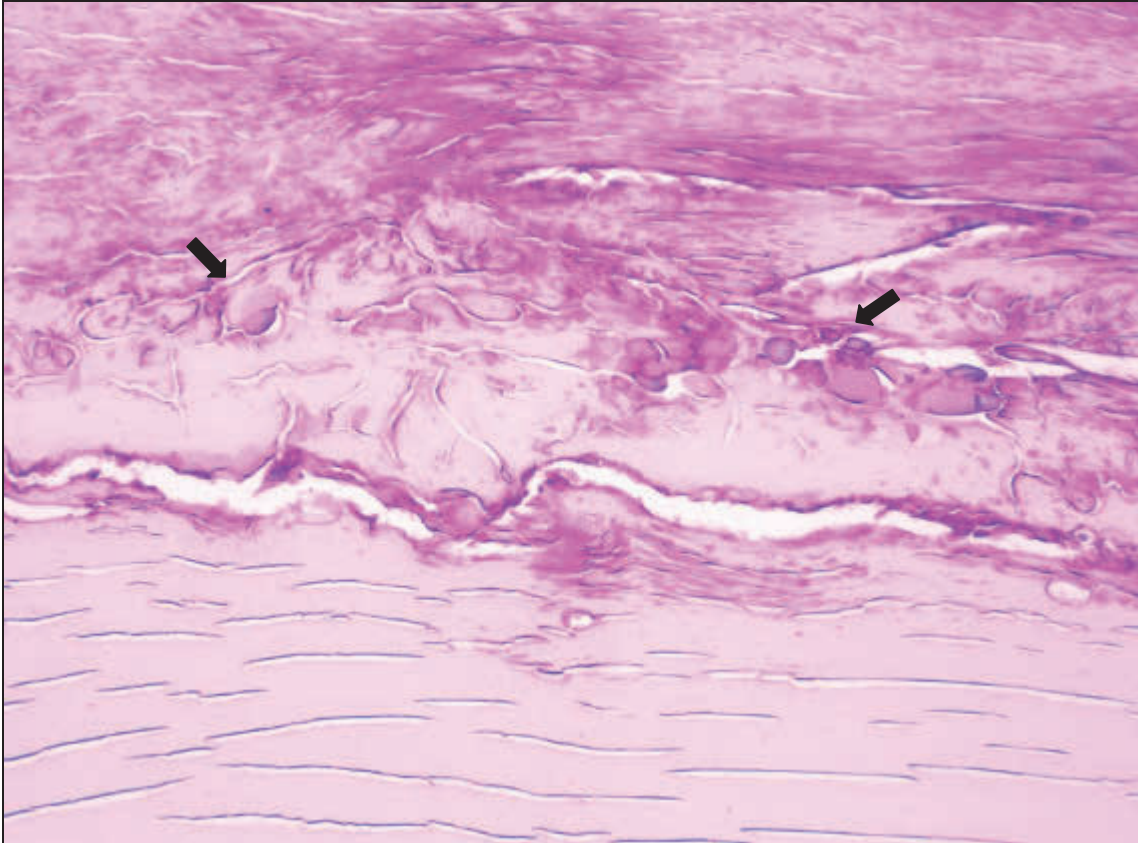


Abbildung 67: schollige Nekrose (→). H.E., ca. 200x

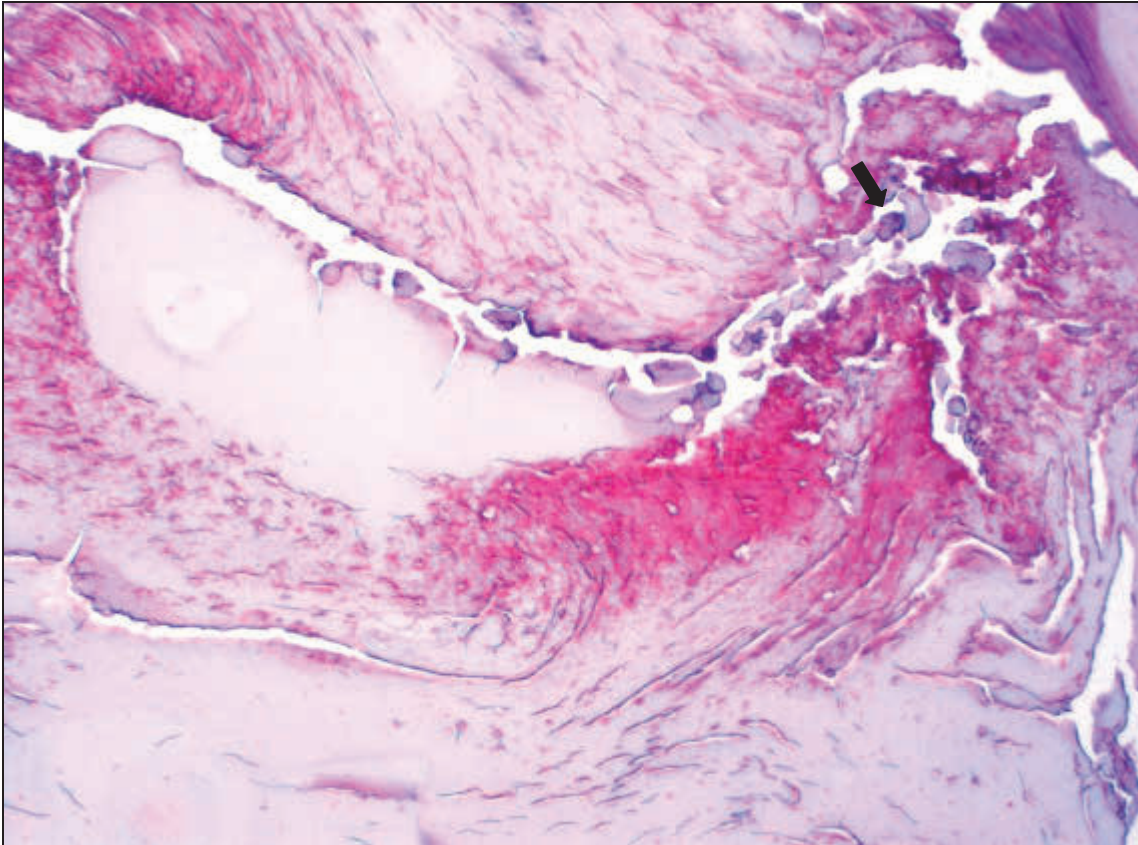


Abbildung 68: schollige Nekrose (→). H.E., ca. 200x

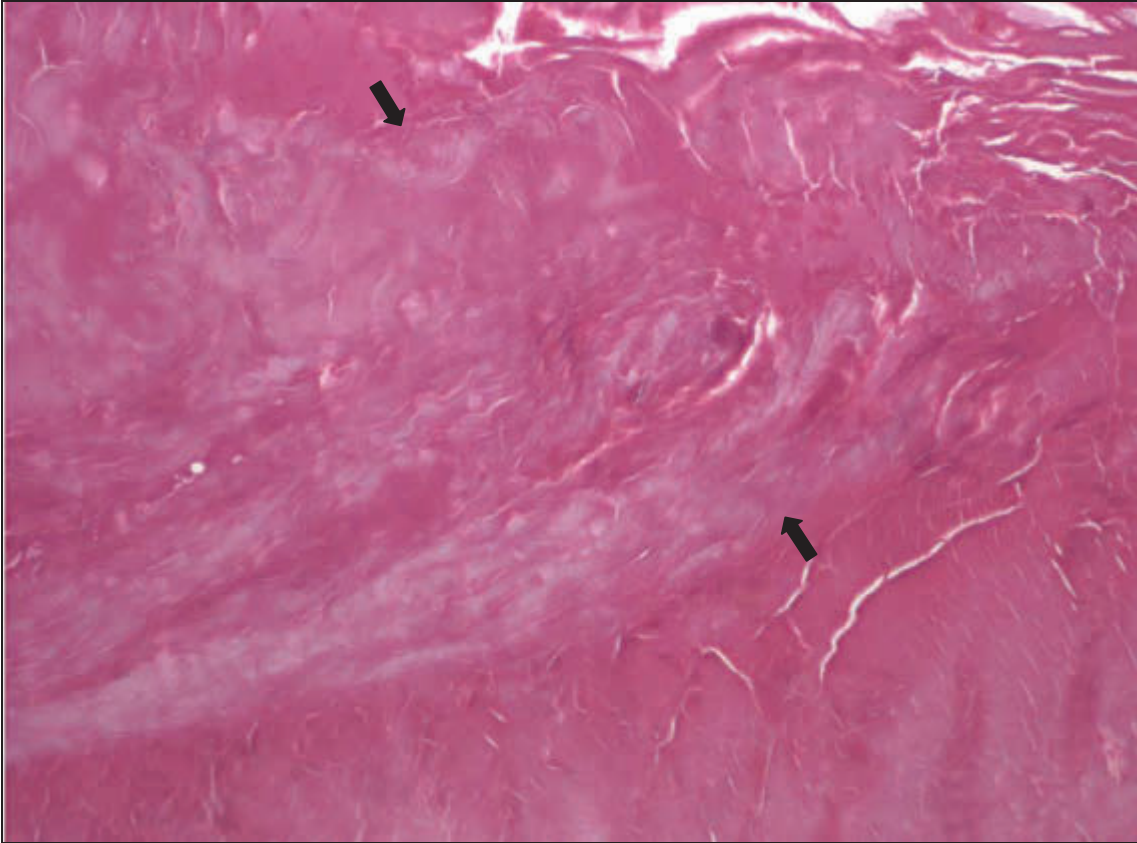


Abbildung 69: schollige Nekrose (→). H.E., ca. 100x

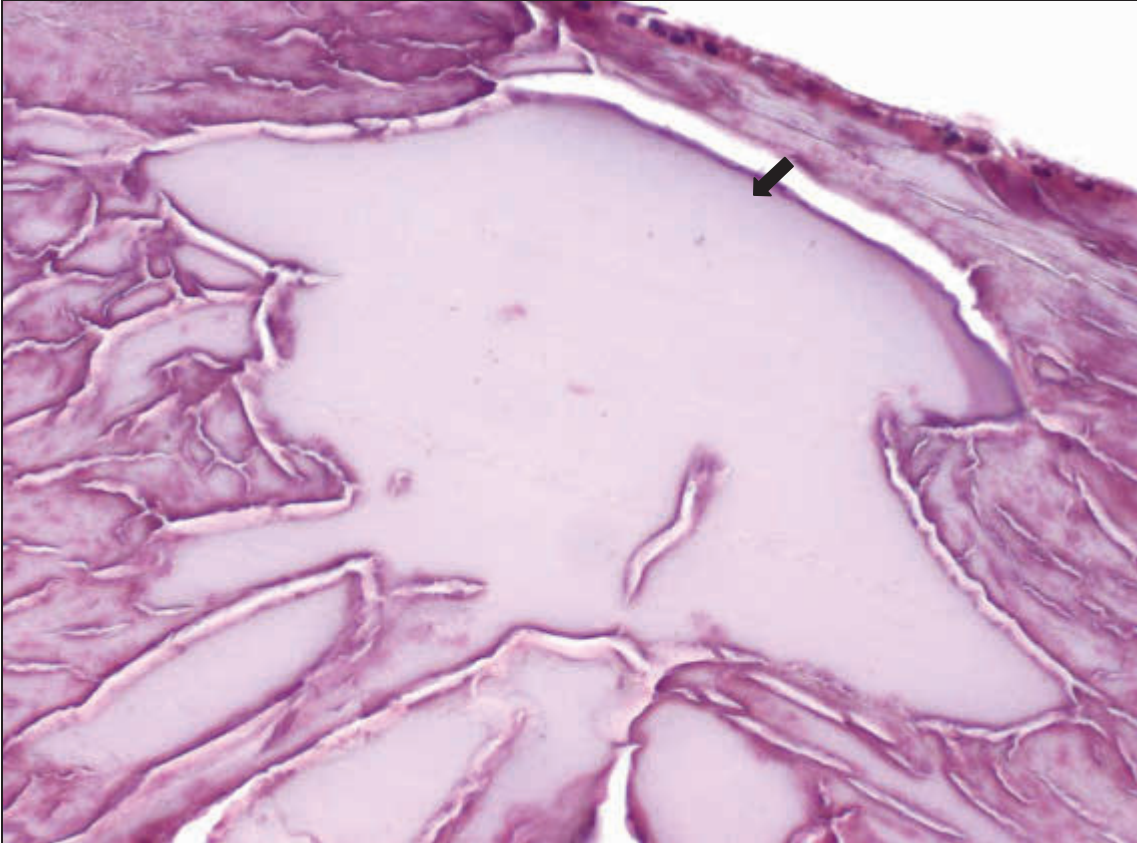


Abbildung 70: Rindennekrose (→). H.E., ca. 400x

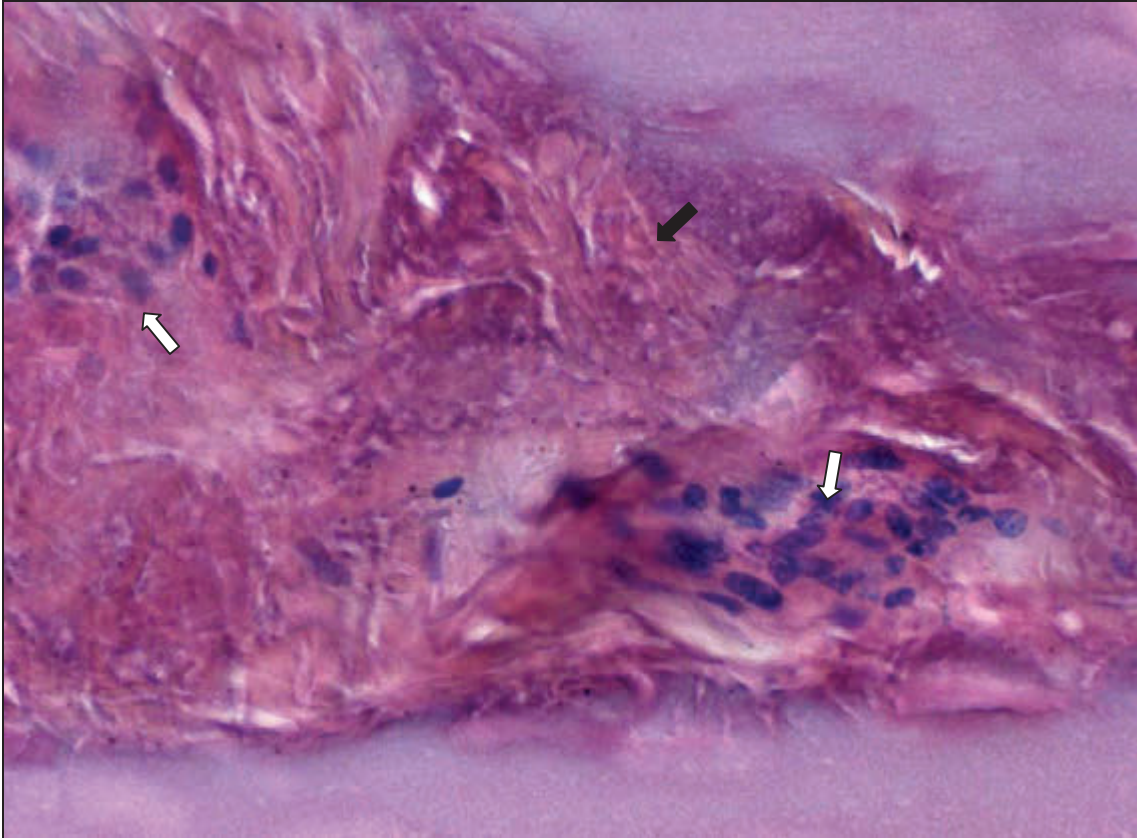


Abbildung 71: Nekrose (→) mit mononukleärem Infiltrat (⇨). H.E., ca. 400x

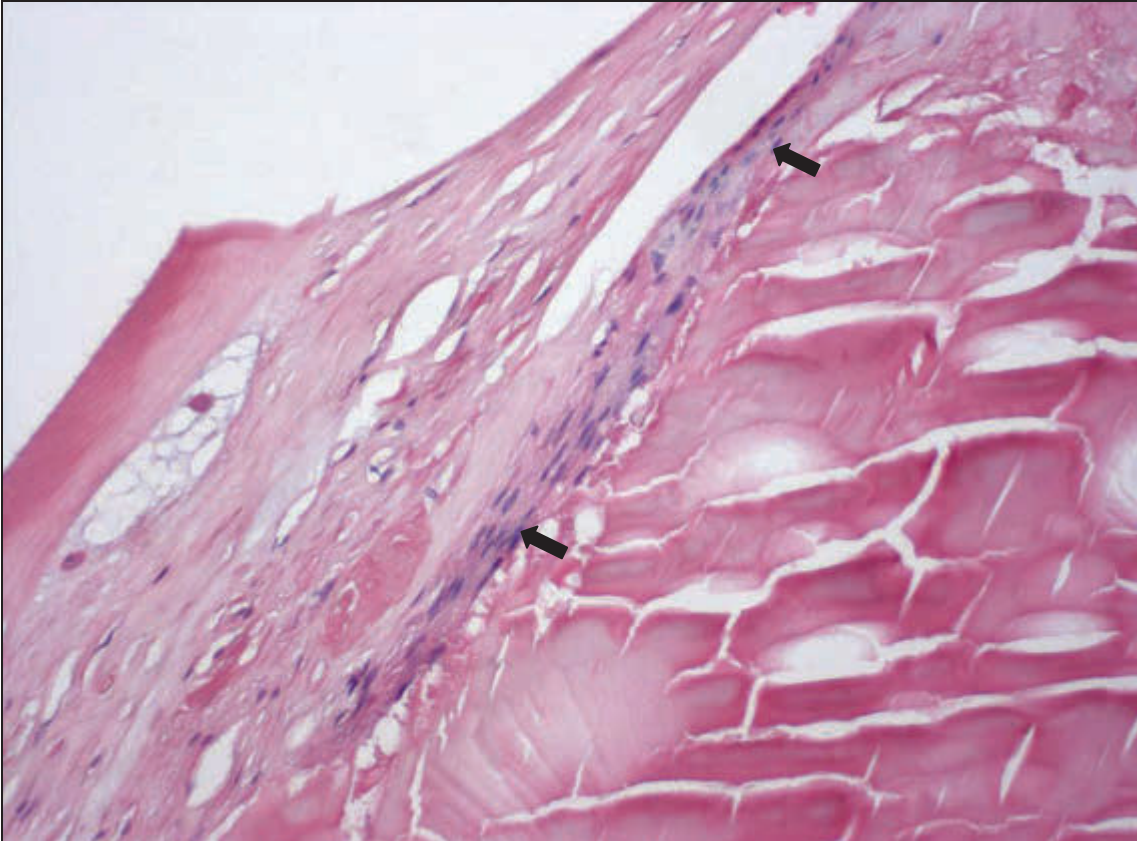


Abbildung 72: zirkuläre Fibrosierung (→). H.E., ca. 200x

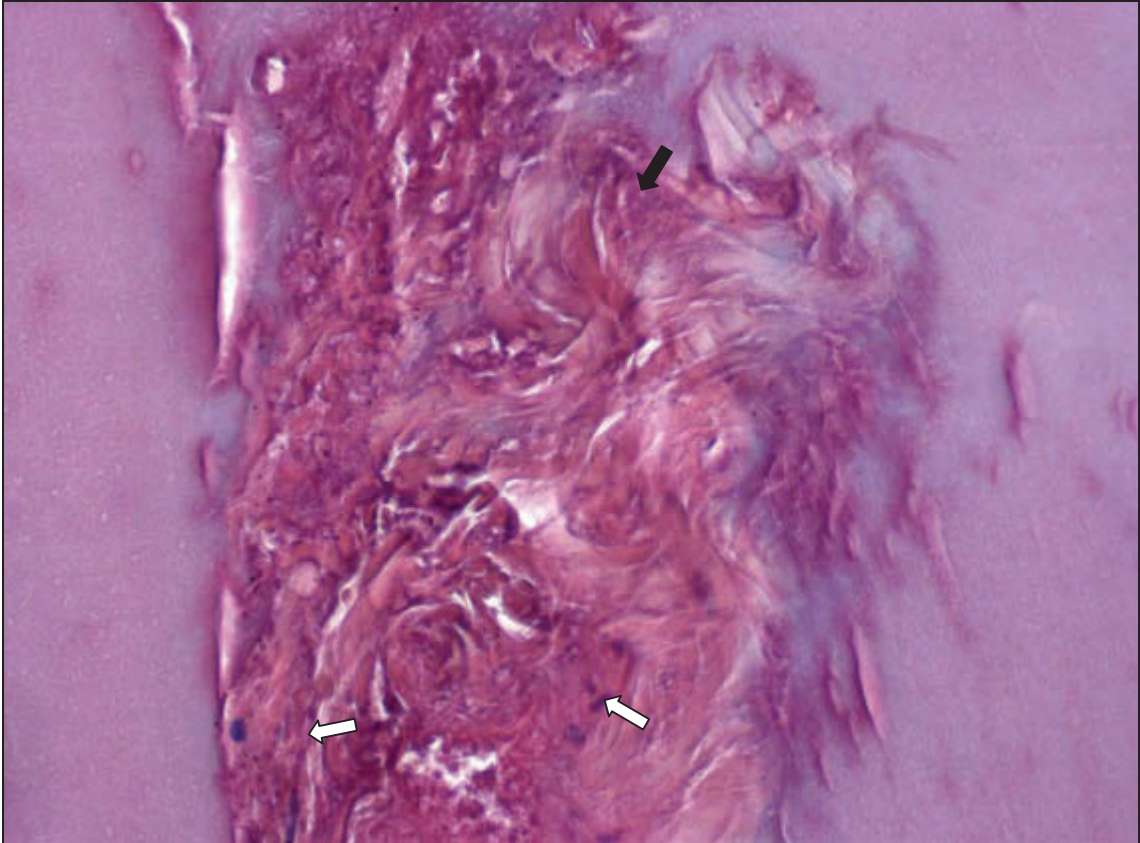


Abbildung 73: Nekrose (→) mit spindelzelligem Infiltrat (⇨). H.E., ca. 400x

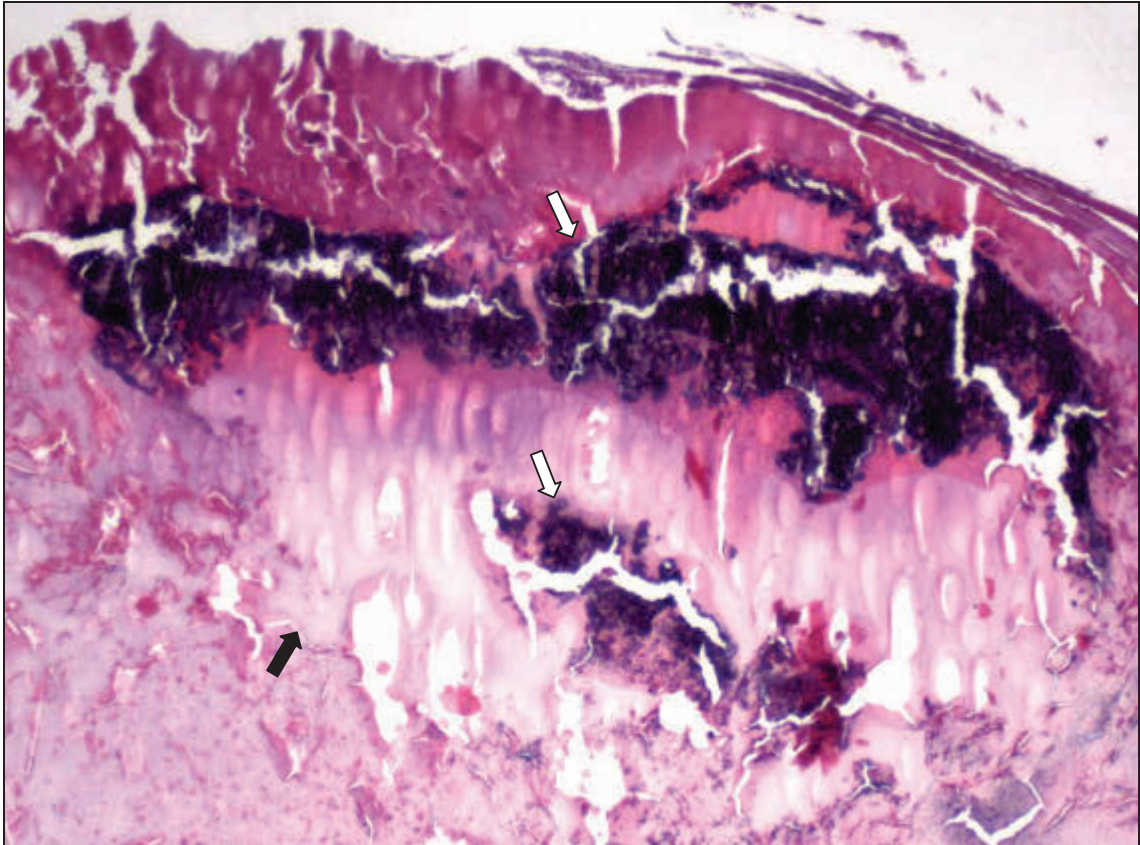


Abbildung 74: schollige Nekrose (→) mit dystropher Verkalkung (⇨). H.E., ca.100x

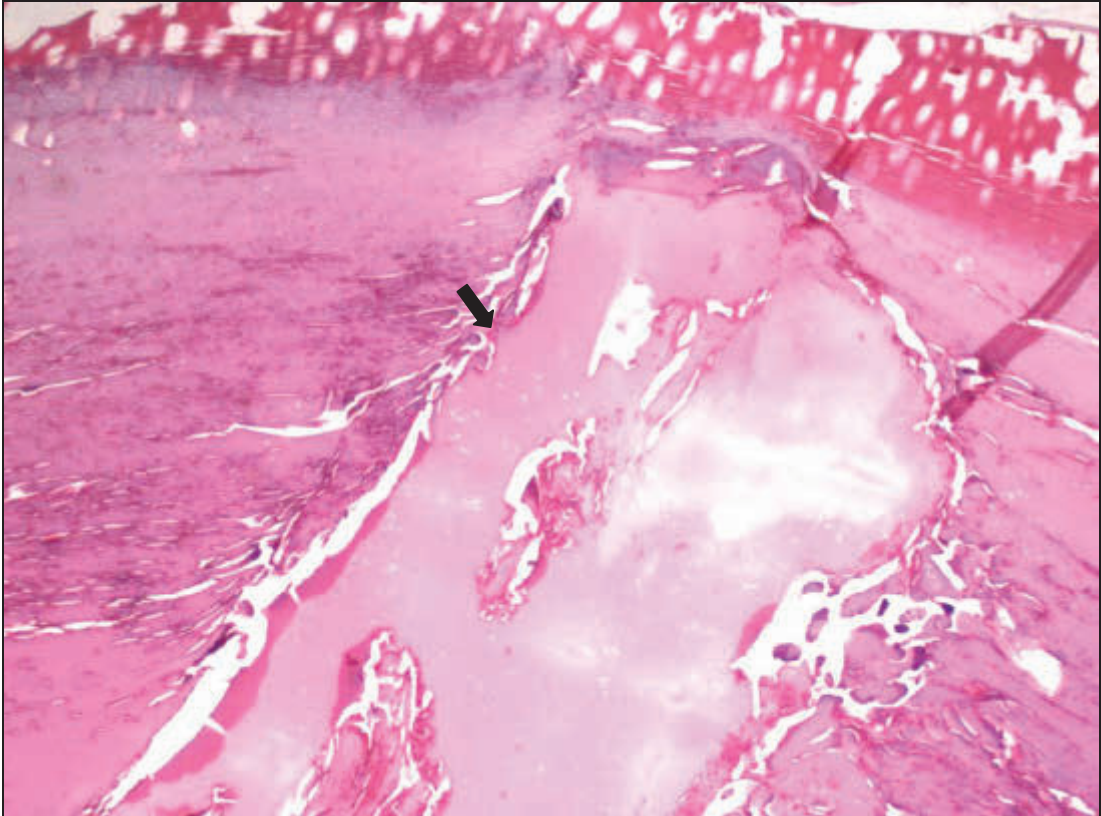


Abbildung 75: Kernprolaps (→). H.E., ca. 50x

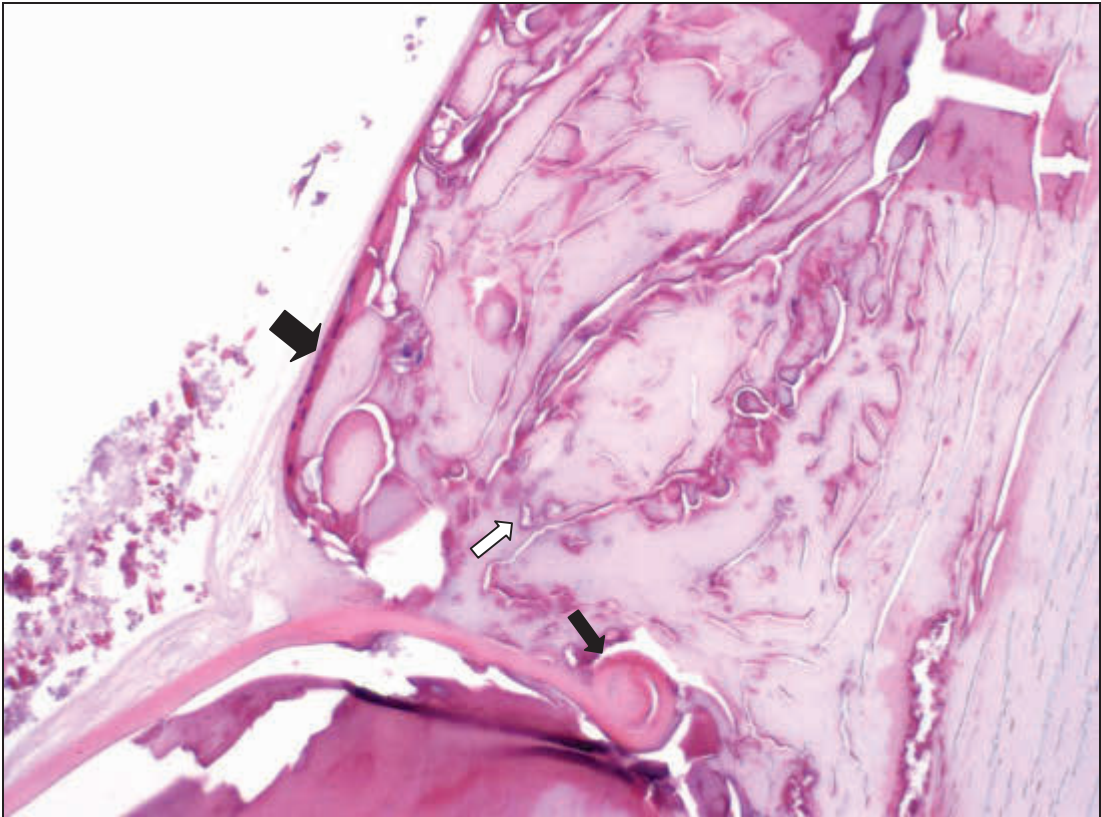


Abbildung 76: Kapselzerreißung (→), Kernprolaps (⇨), Zellproliferation (→). H.E., ca. 200x

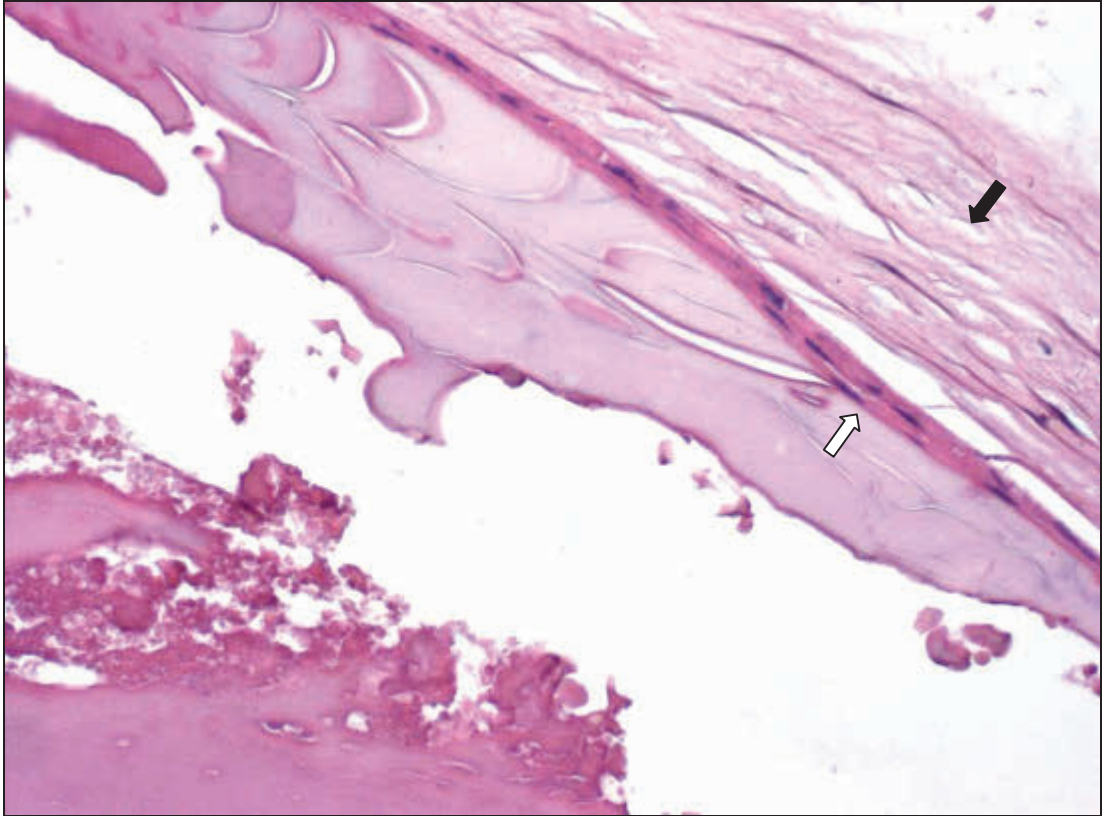


Abbildung 77: Auffaserung der Kapsel (→), Zellproliferation (⇨). H.E., ca. 400x

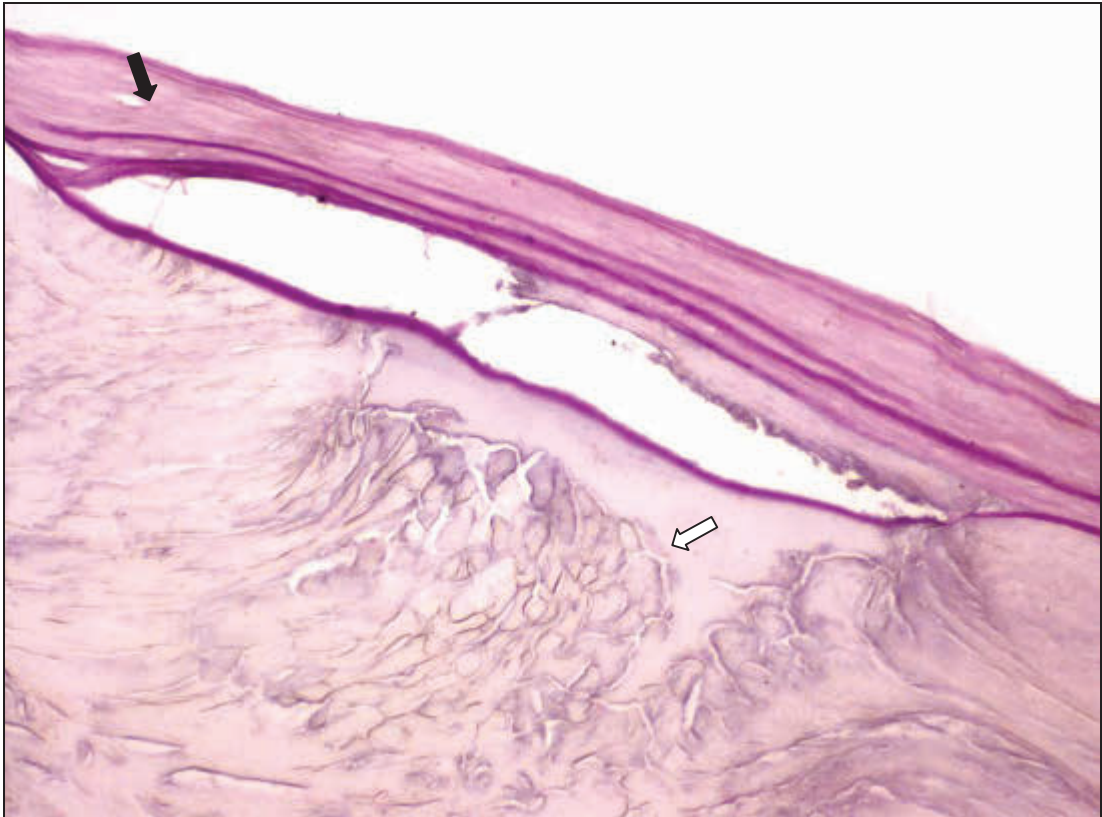

Abbildung 78: Auffaserung der LinsenkapSEL (→), Nekrose der Rinde (⇨). H.E., ca. 200x

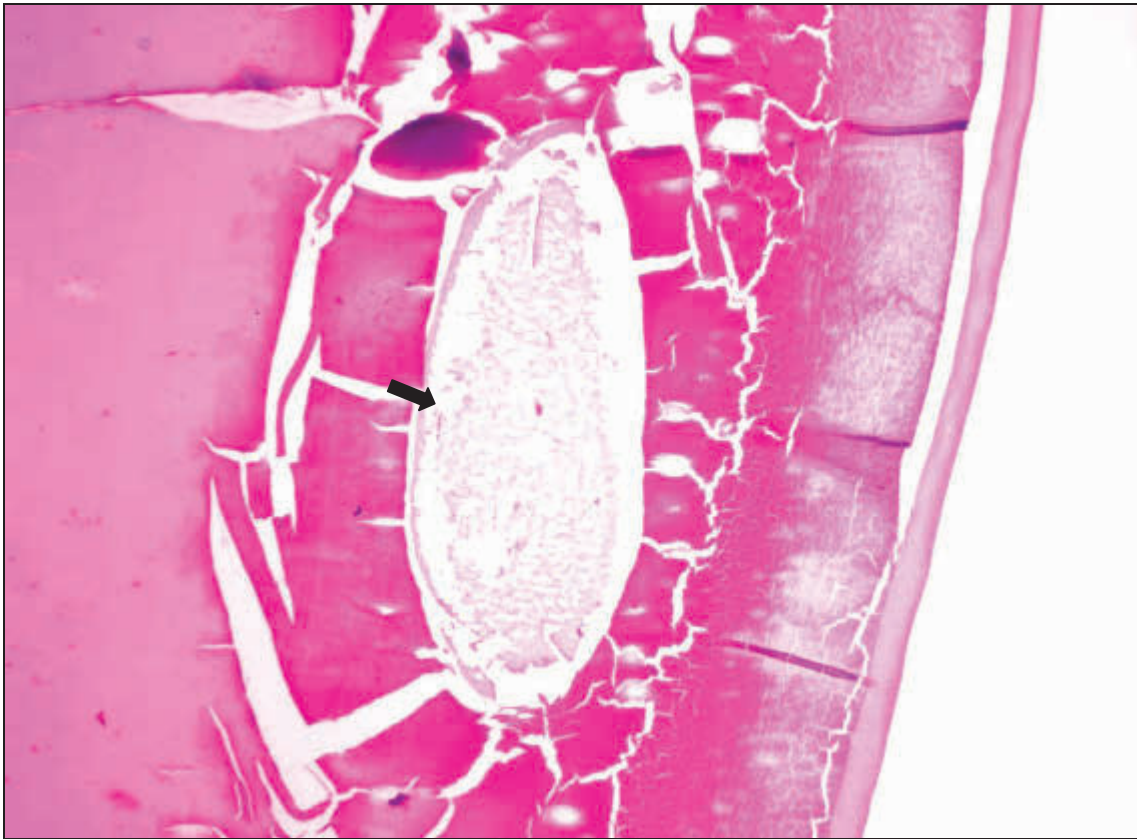


Abbildung 79: Linsenzyste (→). H.E., ca. 50x

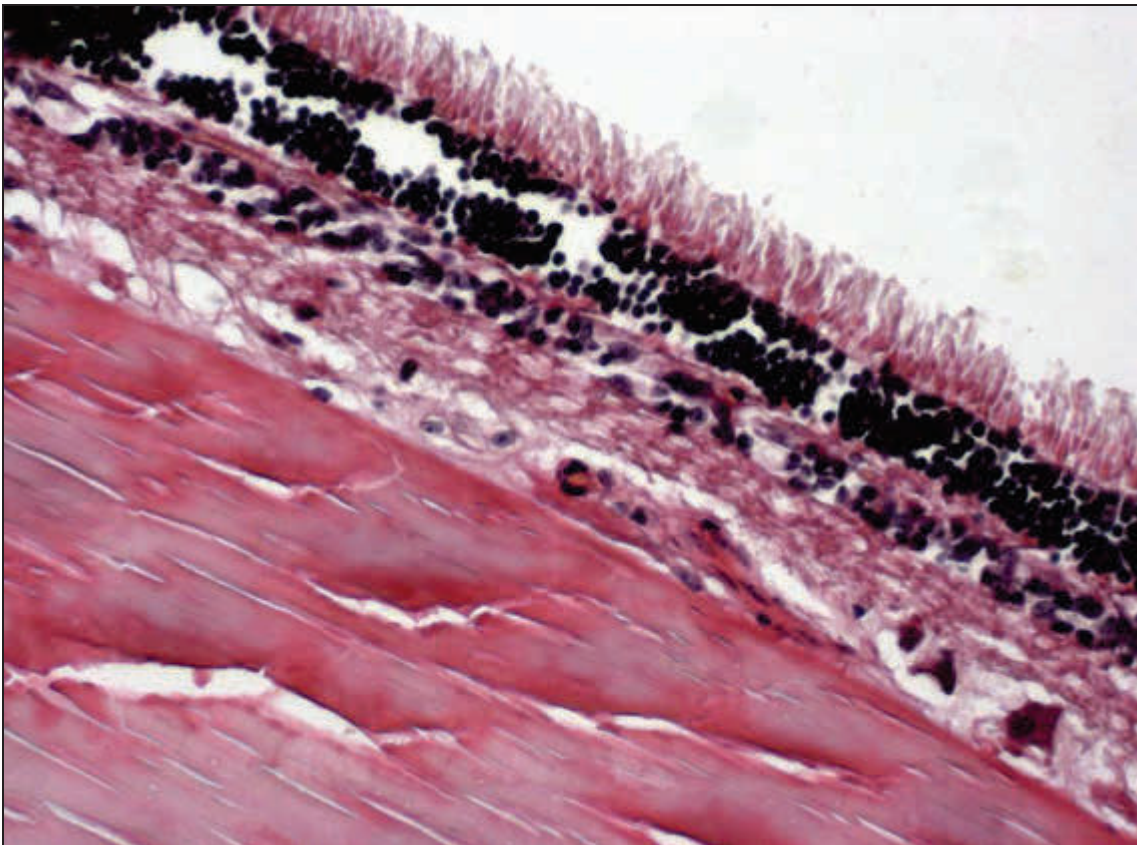


Abbildung 80: Verklebung der Netzhaut mit der Linse. H.E., ca. 400x

3.2.2.6 Vergleich der Ergebnisse der ophthalmologischen und pathologisch-anatomischen Untersuchung mit denen der pathomorphologischen Untersuchung

Um die Ergebnisse der Untersuchungen von Abschnitt 3.2.2.2 und 3.2.2.3 (nachfolgend makroskopische Untersuchung genannt) mit denen von Abschnitt 3.2.2.5 vergleichen zu können, ist eine Zusammenfassung der beiden erstgenannten notwendig. Das bedeutet, dass die Diagnosen des Abschnittes 3.2.2.2 durch die in Abschnitt 3.2.2.3 zusätzlich gestellten ergänzt wurden. Außerdem wurde bei einmal als unauffällig beurteilten Augen die Diagnose verwendet, die bei der anderen Untersuchung gestellt wurde. In fünf Fällen unterscheiden sich die Linsenbefunde nur geringgradig, hier wurde ein Diagnosepaar gebildet. Somit stehen 237 Diagnosen der makroskopischen Untersuchung 373 Befunden der pathomorphologischen Untersuchung gegenüber (inkl. der Augen, die keine Veränderungen aufwiesen). Beim Vergleich der Befunde/Diagnosen wurde die Einteilung „vergleichbar“, „Veränderung gleicher Art“ und „nicht vergleichbar“ gewählt, da sich die Nomenklatur der Veränderungen sehr unterscheidet. Zum besseren Verständnis sind Beispiele für mögliche Kombinationen in Tabelle 49 aufgeführt.

Tabelle 49: Beispiele für mögliche Diagnose-Befund-Kombinationen

| „...“ | makroskopisch | pathomorphologisch |
|--------------------------|-------------------------|--|
| vergleichbar | C. nuclearis | Degeneration, Kapsel, hinten, mit Auffaserung; Degeneration, schollig, multifokal, Embryonalkern; Nekrose, schollig, multifokal, Embryonalkern; Prolaps, Embryonalkern |
| | C. capsularis posterior | Degeneration, vakuolär, lamellär, subkapsulär, hinten, polar |
| Veränderung gleicher Art | C. corticalis posterior | Degeneration, vakuolär, lamellär, subkapsulär, hinten, polar |
| | | Degeneration, schollig, herdförmig, Adulrkern, hinten, polar |
| | Makula | Gefäßproliferation in der Propria corneae |
| nicht vergleichbar | C. capsularis posterior | Degeneration, tropfig, herdförmig, Adulrkern, vorne, polar |
| | | Linse opB |

Der Vergleich der makroskopischen mit der pathomorphologischen Untersuchung ergibt im Durchschnitt 45,5 % (14,3 % bis 74,2 %) vergleichbare Ergebnisse, 13,2 % (0,0 % bis 24,8 %) Veränderungen gleicher Art sowie 41,3 % (12,9 % bis 78,8 %) nicht vergleichbare Resultate (s. Tabelle 50, Abbildung 81). Bei 56,0 % der makroskopisch als unauffällig beurteilten Augen wurden im Rahmen der pathomorphologischen Untersuchung Veränderungen gefunden.

Tabelle 50: Bei der makroskopischen Untersuchung festgestellte Augenveränderungen im Vergleich mit den pathomorphologischen Befunden

| makroskopische Untersuchung | vergleichbar | Veränderungen gleicher Art | nicht vergleichbar |
|--|----------------|----------------------------|--------------------|
| obB | 11 | | 14 |
| Bulbustrauma, multiple Hämatome, Hornhautödem, Fibrin/VK, Panuveitis | 1 | | |
| Leukoma | 5 | 1 | 1 |
| Makula | 18 | 2 | 3 |
| Nubekula | | 1 | |
| Gefäßeinsprossung | 1 | 2 | |
| Geistergefäße | 6 | 1 | 2 |
| Pigmentation/Hornhautendothel | | | 2 |
| Fibrin/VK | 8 | | 4 |
| SYNA | | | 2 |
| SYNP | 1 | | 10 ⁵ |
| Zyklitis | 1 | | |
| Aphakie | | 1 | |
| C. capsularis anterior | 1 | 1 | 3 |
| C. capsularis anterior/ C. corticalis anterior | 1 ⁶ | | |
| C. corticalis anterior | 4 | 3 | 5 |
| C. capsularis posterior | 7 | 5 | 8 |
| C. capsularis posterior/C. corticalis posterior | 4 ⁶ | | |
| C. corticalis posterior | 17 | 13 | 9 |
| C. nuclearis | 15 | 5 | 1 |
| C. totalis | 1 | | |
| Blasenzellen | 9 | 2 | 8 |
| Linsendeformation | 1 | | 8 |
| äquatoriale Ringbildung | 1 | | 3 |

⁵ In acht Fällen wurden pathomorphologische Veränderungen der Linse beobachtet, die Rückschlüsse auf das tatsächliche Vorhandensein einer Synechia posterior zulassen.

⁶ Bei allen fünf Kombinationen wurden pathomorphologische Veränderungen gefunden, die jeweils mit mindestens einem Teil des Diagnosepaares vergleichbar waren.

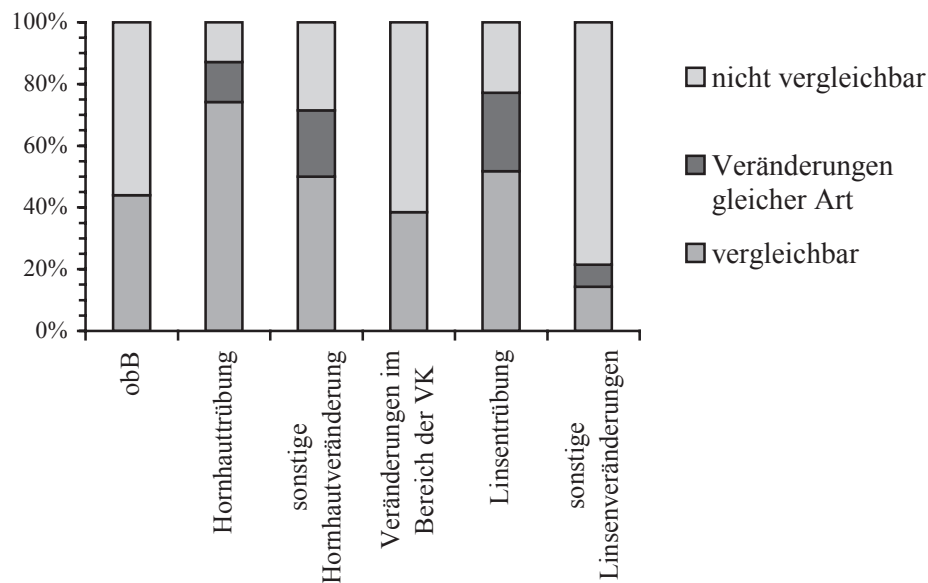
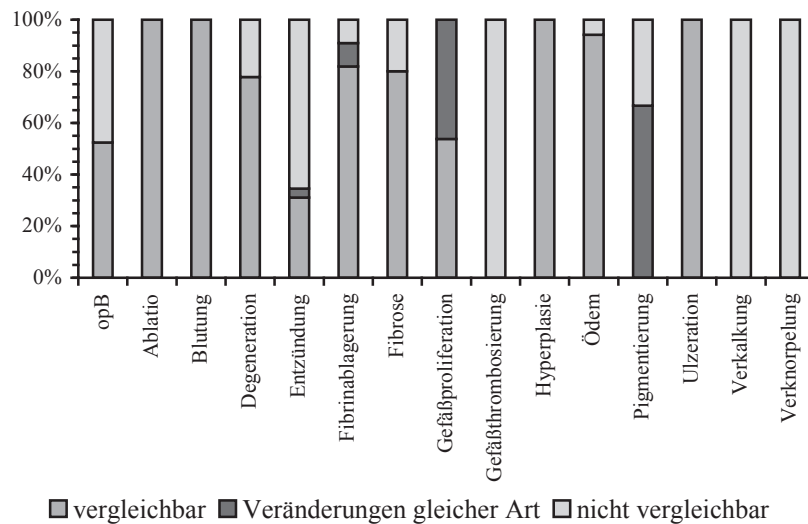


Abbildung 81: Bei der makroskopischen Untersuchung festgestellte Augenveränderungen im Vergleich mit den pathomorphologischen Befunden

Der Vergleich der pathomorphologischen mit der makroskopischen Untersuchung der Bulbi ergibt im Durchschnitt 58,5 % (0,0 % bis 100,0 %) vergleichbare Ergebnisse, 9,0 % (0,0 % bis 66,7 %) Veränderungen gleicher Art sowie 32,6 % (0,0 % bis 100,0 %) nicht vergleichbare Resultate (s. Tabelle 51, Abbildung 82). 47,6 % der pathomorphologisch unauffälligen Augen wiesen im Rahmen der makroskopischen Untersuchung Veränderungen auf.

Tabelle 51: Bei der pathomorphologischen Untersuchung gefundene Veränderungen der Bulbi im Vergleich mit den makroskopisch gestellten Diagnosen

| pathomorphologische Untersuchung | vergleichbar | Veränderungen gleicher Art | nicht vergleichbar ⁷ |
|----------------------------------|--------------|----------------------------|---------------------------------|
| opB | 11 | 0 | 10 |
| Ablatio corneae | 1 | | |
| Blutung | 3 | | |
| Degeneration | 7 | | 2 |
| Entzündung | 9 | 1 | 19 |
| Fibrinablagerung, akut | 9 | 1 | 1 |
| Fibrose | 4 | | 1 |
| Gefäßproliferation | 7 | 6 | |
| Gefäßthrombosierung | | | 1 |
| Hyperplasie | 4 | | |
| Ödem | 16 | | 1 |
| Pigmentierung | | 2 | 1 |
| Ulzeration | 2 | | |
| Verkalkung, dystroph | | | 16 |
| Verknorpelung, metaplastisch | | | 5 |

**Abbildung 82: Bei der pathomorphologischen Untersuchung gefundene Veränderungen der Bulbi im Vergleich mit den makroskopisch gestellten Diagnosen**

⁷ 89,4 % der Veränderungen lagen in Bereichen des Bulbus, die der Untersuchung erst nach Herstellung von histologischen Präparaten zugänglich werden. Die verbleibenden 10,6 % der unter „nicht vergleichbar“ eingeordneten Diagnosen/Befunde sind größtenteils solcher Art, dass sie sich, unter Berücksichtigung der postmortalen Veränderungen am Auge, nur schlecht oder überhaupt nicht darstellen lassen.

Der Vergleich der pathomorphologischen mit der makroskopischen Untersuchung der Linsen ergibt im Durchschnitt 56,9 % (0,0 % bis 100,0 %) vergleichbare Ergebnisse, 14,8 % (0,0 % bis 100,0 %) Veränderungen gleicher Art sowie 28,3 % (0,0 % bis 100,0 %) nicht vergleichbare Resultate (s. Tabelle 52, Abbildung 83).

Tabelle 52: Bei der pathomorphologischen Untersuchung gefundene Veränderungen der Linsen im Vergleich mit den makroskopisch gestellten Diagnosen

| pathomorphologische Untersuchung | vergleichbar | Veränderungen gleicher Art | nicht vergleichbar |
|--|--------------|----------------------------|--------------------|
| Degeneration | 62 | 36 | 74 ⁸ |
| Nekrose | 14 | 4 | 4 |
| Nekrose und Degeneration | 2 | 1 | 2 |
| Zusammenhangstrennung von Linsengewebe | 4 | | |
| Prolaps von Kernmaterial | 7 | | |
| Zellproliferation im Bereich der hinteren Linsenkapsel | 3 | | |
| Kapselhypertrophie | | | 1 |
| Auffaserung der Kapsel | 4 | 1 | 2 |
| dystrophe Verkalkung von Linsengewebe | 2 | 1 | |
| Zystenbildung | 1 | | 2 |
| Linsendeformation | 1 | | |
| Enukleation der Linse | | 1 | |
| Verklebung von Netzhaut und Linse | | | 1 |
| perilentäre Auflagerungen | 3 | | |

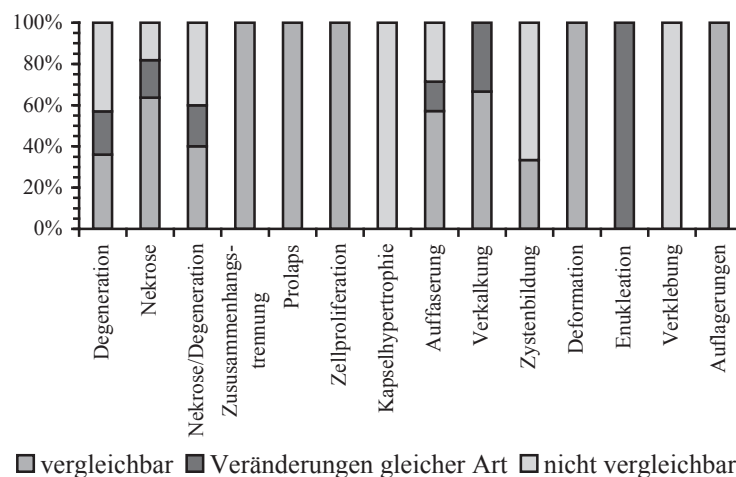


Abbildung 83: Bei der pathomorphologischen Untersuchung gefundene Veränderungen der Linsen im Vergleich mit den makroskopisch gestellten Diagnosen

⁸ 32,6 % der Linsendegenerationen befanden sich in Bereichen der Linse, die zumindest der ophthalmologischen Untersuchung nicht zugänglich sind.

3.2.2.7 Zusammenfassung

Sowohl bei der Befundung am Schlachthof als auch im Rahmen der ophthalmologischen und der pathologisch-anatomischen Untersuchung waren die Transparenzverluste der Linse am häufigsten vertreten, gefolgt von den Veränderungen der Hornhaut. Die drittgrößte Gruppe bildeten die Erkrankungen der vorderen Augenkammer.

Die Vergleiche Schlachthof/ophthalmologische Untersuchung sowie ophthalmologisch/pathologisch-anatomisch und pathologisch-anatomisch/ophthalmologisch wiesen überwiegend hohe Übereinstimmungen der Befunde/Diagnosen auf. Die Gegenüberstellung ophthalmologische Untersuchung/Schlachthof ergab eine geringere Anzahl vergleichbarer Ergebnisse.

In jeder Untersuchungsstufe konnten Erkrankungen beobachtet werden, die in der vorhergehenden nicht gesehen wurden.

Die im Rahmen der pathomorphologischen Untersuchung der Bulbi beobachteten Veränderungen waren hauptsächlich entzündlicher Natur, gefolgt von degenerativen und Anpassungsreaktionen. Sie befanden sich in den meisten Fällen im Bereich der Hornhaut und der Sclera.

Die Linsen zeigten im histologischen Bild überwiegend Degenerationen und Nekrosen, die vorwiegend in den hinteren Abschnitten und im Kern anzutreffen waren.

Der Vergleich makroskopische/pathomorphologische Untersuchung ergab vergleichbare Ergebnisse in einer Größenordnung von im Mittel 45,5 %. Umgekehrt zeigten sich bei den Augäpfeln Übereinstimmungen von durchschnittlich 58,5 % und bei den Linsen von 56,9 % (Mittelwert). 44,0 % der makroskopisch unauffälligen Augen waren dies auch bei der pathomorphologischen Untersuchung, umgekehrt waren es 52,4 %. 89,4 % der Befunde der pathomorphologischen Untersuchung der Bulbi bzw. 32,6 % der Linsendegenerationen, die als „nicht vergleichbar“ klassifiziert wurden, lagen in Bezirken des Auges, die der makroskopischen Untersuchung nicht zugänglich sind.

3.2.3 Sonographische Untersuchungen

3.2.3.1 Darstellung des Rinderauges im Ultraschallbild

Das Rinderauge stellt sich mit dem in dieser Arbeit verwendeten Gerät und Schallkopf wie im Folgenden beschrieben dar:

Nach der anechogenen Vorlaufstrecke erscheint als erstes das Augenlid als homogene, echogene Struktur. Daran schließt sich die Cornea als eine gebogene echogene Doppellinie mit einem anechogenen Zwischenraum an. Zentral wirkt sie durch den Auflagedruck des Schallkopfes etwas abgeplattet. Die vordere Augenkammer ist üblicherweise anechogen. In einigen Fällen weist sie einige kleine Wiederholungsechos auf. Ziliarkörper und Iris sind mäßig echogen. Die Iris liegt als schmaler Streifen auf der vorderen Linsenkapsel. Der Ziliarkörper stellt sich als v-förmige oder rundliche Struktur seitlich der Linse dar. Die Linse ist physiologischerweise anechogen und wird im Ultraschallbild nur durch zwei schmale, leicht konvex bzw. konkav gebogene, echoreiche Linien begrenzt, die vom vorderen bzw. hinteren Linsenpol gebildet werden. Dabei ist das Echo am vorderen Linsenpol deutlich schwächer und auch schwerer sonographisch darzustellen als das des hinteren Linsenpols. Auf allen Bildern ist auf Höhe der Linse ein breiter bandförmiger Vorlaufstreckenartefakt zu sehen, der die durchgeführten Messungen aber nicht beeinträchtigt hat. Der Glaskörper weist ebenfalls keine echogenen Strukturen auf und erscheint daher einheitlich schwarz. Auf einigen Bildern sind allerdings schwache Wiederholungsechos zu erkennen. Die Bulbuswand, von der sich nur ihr hinterer Teil darstellt, ist echoreich. Ihre Schichten lassen sich sonographisch nicht separieren. Auf vielen Bildern schließt sich an die Bulbuswand ein ca. ein bis zwei Millimeter breiter hypoechogener Bereich an. Der Sehnerv stellt sich als eine hypoechogene Struktur mit parallelen Rändern dar, die von echogenem retrobulbärem Fett und Augenmuskeln umgeben ist.

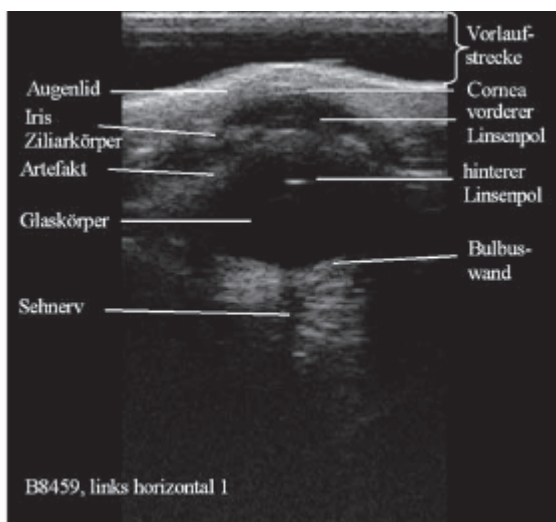


Abbildung 84: Darstellung des Auges in der horizontalen Ebene

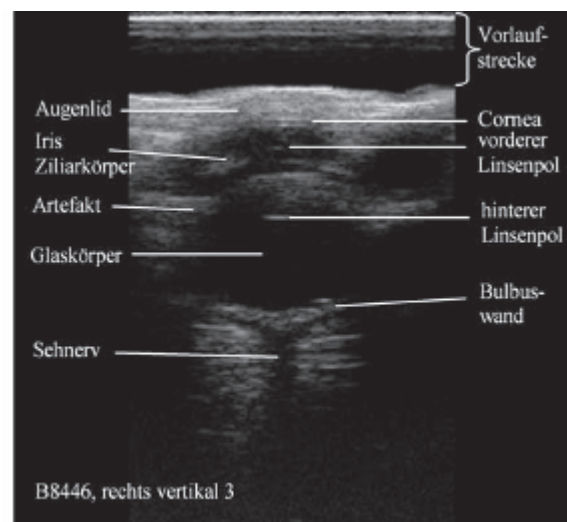


Abbildung 85: Darstellung des Auges in der vertikalen Ebene

3.2.3.2 Darstellung der sonographisch ermittelten Bulbusdimensionen

Die in Tabelle 53 bis Tabelle 58 und Tabelle 60 angegebenen Werte errechnen sich aus den Mittelwerten der Einzelmessungen in der jeweiligen Messebene. Zur Berechnung wurden die Daten der 57 im Hauptversuch untersuchten Tiere verwendet. Die Daten sind bis auf zwei fehlende Messwerte vollständig.

3.2.3.2.1 Hornhaut

Die Hornhaut ist im Mittel 0,13 cm dick. Die Standardabweichung reicht von 0,01 cm bis 0,02 cm. Der Median liegt mit Ausnahme der Messung rechts horizontal (0,14 cm) bei 0,13 cm. Die minimalen und maximalen Messwerte betragen in der horizontalen Ebene 0,09 cm bzw. 0,15 cm, in der vertikalen Ebene 0,10 cm bzw. 0,16 cm.

Tabelle 53: Mittelwert, Standardabweichung, Median, Minimum und Maximum der Hornhautdicke in cm

| | links horizontal | links vertikal | rechts horizontal | rechts vertikal |
|--------------------|------------------|----------------|-------------------|-----------------|
| Mittelwert | 0,1297 | 0,1294 | 0,1303 | 0,1308 |
| Standardabweichung | 0,0134 | 0,0120 | 0,0147 | 0,0123 |
| Median | 0,1300 | 0,1300 | 0,1400 | 0,1300 |
| Minimum | 0,09 | 0,10 | 0,09 | 0,10 |
| Maximum | 0,15 | 0,16 | 0,15 | 0,16 |

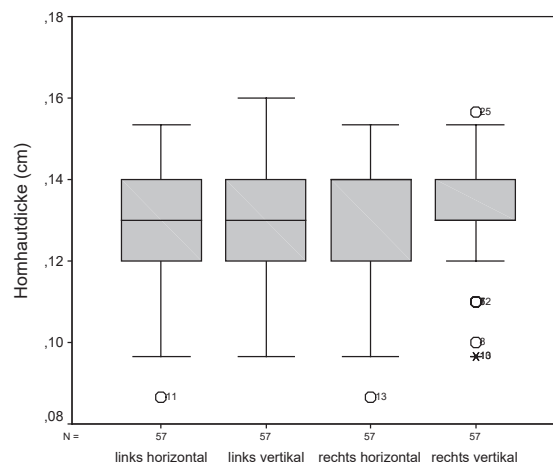


Abbildung 86: Hornhautdicke in den verschiedenen Schallkopfpositionen

In Abbildung 86 decken sich die Mediane der Messungen am rechten Auge mit der oberen bzw. unteren Begrenzung der Box.

3.2.3.2.2 Vordere Augenkammer

Die vordere Augenkammer ist links im Mittel 0,44 cm und rechts 0,45 cm tief. Die Standardabweichung beträgt 0,03 cm. Die Mediane liegen zwischen 0,43 cm und 0,45 cm. Die Minima sind links 0,39 cm und rechts 0,40 cm. Die Maxima liegen zwischen 0,50 cm und 0,54 cm.

Tabelle 54: Mittelwert, Standardabweichung, Median, Minimum und Maximum der Tiefe der vorderen Augenkammer in cm

| | links horizontal | links vertikal | rechts horizontal | rechts vertikal |
|--------------------|------------------|----------------|-------------------|-----------------|
| Mittelwert | 0,4384 | 0,4427 | 0,4464 | 0,4490 |
| Standardabweichung | 0,0278 | 0,0302 | 0,0297 | 0,0287 |
| Median | 0,4333 | 0,4433 | 0,4467 | 0,4467 |
| Minimum | 0,39 | 0,39 | 0,40 | 0,40 |
| Maximum | 0,52 | 0,50 | 0,54 | 0,52 |

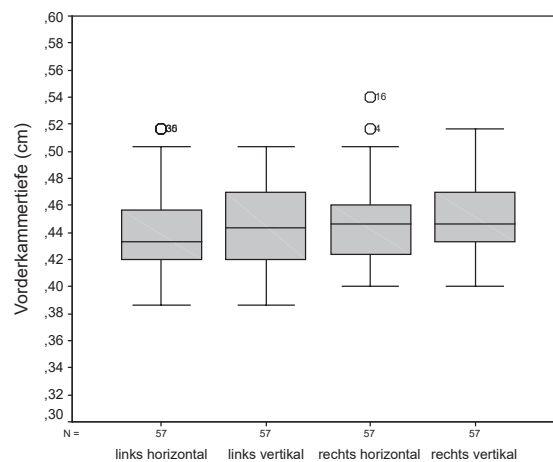


Abbildung 87: Vorderkammertiefe in den verschiedenen Schallkopfpositionen

3.2.3.2.3 Linse

Die Mittelwerte der gemessenen Linsendicken liegen zwischen 1,18 cm und 1,20 cm mit Standardabweichungen von 0,05 cm bis 0,06 cm. Die Mediane sind 1,18 cm und 1,19 cm. Die minimal gemessenen Werte reichen von 1,08 cm bis 1,11 cm und die maximalen Werte von 1,31 cm bis 1,36 cm.

Tabelle 55: Mittelwert, Standardabweichung, Median, Minimum und Maximum der Linsendicke in cm

| | links horizontal | links vertikal | rechts horizontal | rechts vertikal |
|--------------------|------------------|----------------|-------------------|-----------------|
| Mittelwert | 1,1857 | 1,2004 | 1,1998 | 1,1762 |
| Standardabweichung | 0,0545 | 0,0513 | 0,0591 | 0,0451 |
| Median | 1,1767 | 1,1900 | 1,1900 | 1,1767 |
| Minimum | 1,09 | 1,11 | 1,09 | 1,08 |
| Maximum | 1,36 | 1,32 | 1,36 | 1,31 |

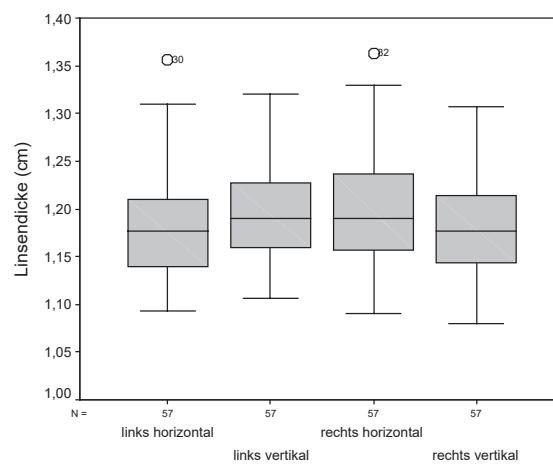


Abbildung 88: Linsendicke in den verschiedenen Schallkopfpositionen

3.2.3.2.4 Glaskörper

Der Glaskörper hat im Mittel einen Durchmesser von 1,50 cm bis 1,53 cm, mit Standardabweichungen von 0,06 cm bis 0,07 cm. Die Mediane liegen zwischen 1,49 cm und 1,54 cm, die Minima zwischen 1,36 cm und 1,39 cm und die Maxima zwischen 1,68 cm und 1,73 cm.

Tabelle 56: Mittelwert, Standardabweichung, Median, Minimum und Maximum der Glaskörpertiefe in cm

| | links horizontal | links vertikal | rechts horizontal | rechts vertikal |
|--------------------|------------------|----------------|-------------------|-----------------|
| Mittelwert | 1,5218 | 1,5003 | 1,5008 | 1,5247 |
| Standardabweichung | 0,0611 | 0,0707 | 0,0694 | 0,0613 |
| Median | 1,5167 | 1,4933 | 1,5067 | 1,5400 |
| Minimum | 1,39 | 1,36 | 1,37 | 1,38 |
| Maximum | 1,70 | 1,73 | 1,71 | 1,68 |

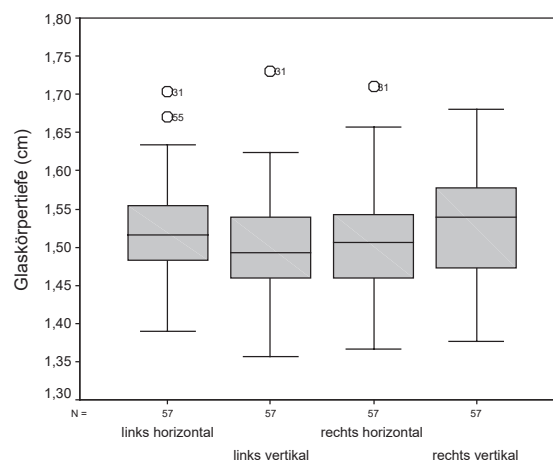


Abbildung 89: Glaskörpertiefe in den verschiedenen Schallkopfpositionen

3.2.3.2.5 Bulbuswand

Die Bulbuswand hat eine mittlere Dicke von 0,19 cm bis 0,20 cm. Die Standardabweichungen belaufen sich auf 0,03 cm bis 0,04 cm. Der Median liegt bei 0,19 cm. Die Minima betragen 0,13 cm bzw. 0,14 cm, die Maxima mit Ausnahme der Messung rechts horizontal (0,28 cm) 0,26 cm.

Tabelle 57: Mittelwert, Standardabweichung, Median, Minimum und Maximum der Bulbuswanddicke in cm

| | links horizontal | links vertikal | rechts horizontal | rechts vertikal |
|--------------------|------------------|----------------|-------------------|-----------------|
| Mittelwert | 0,1918 | 0,1964 | 0,1981 | 0,1921 |
| Standardabweichung | 0,0298 | 0,0314 | 0,0348 | 0,0339 |
| Median | 0,1867 | 0,1933 | 0,1867 | 0,1867 |
| Minimum | 0,14 | 0,13 | 0,14 | 0,13 |
| Maximum | 0,26 | 0,26 | 0,28 | 0,26 |

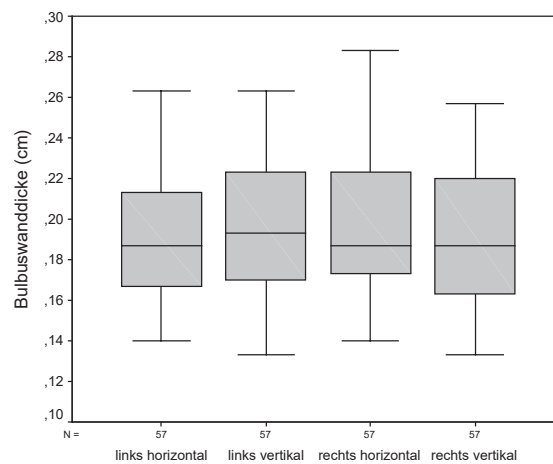


Abbildung 90: Bulbuswanddicke in den verschiedenen Schallkopfpositionen

3.2.3.2.6 Distanz zwischen Hornhaut und Linsenhinterfläche

Da die Messung der Distanz zwischen Hornhaut und Linsenhinterfläche zur Kontrolle durchgeführt wurde, soll sie hier nicht nur beschrieben, sondern auch gleich der jeweils zugehörigen errechneten Strecke gegenübergestellt werden. Zur Berechnung (Vorderkammertiefe + Linsendicke) wurden die sich aus den drei Einzelmessungen herleitenden Mittelwerte herangezogen.

Sowohl die gemessenen als auch die errechneten Mittelwerte liegen in einem Bereich von 1,62 cm bis 1,65 cm. Die zugehörigen Standardabweichungen variieren zwischen 0,06 cm und 0,07 cm (gemessen) bzw. 0,05 cm und 0,07 cm (errechnet). Die Mediane befinden sich zwischen 1,62 cm und 1,64 cm. Das Minimum beträgt 1,51 cm bis 1,53 cm (gemessen) bzw. 1,50 cm bis 1,52 cm (errechnet). Das Maximum bewegt sich in einem Bereich von 1,79 cm bis 1,86 cm (gemessen) bzw. 1,79 cm bis 1,87 cm (errechnet).

Tabelle 58: Mittelwert, Standardabweichung, Median, Minimum und Maximum der Distanz zwischen Hornhaut und Linsenhinterfläche in cm

| | links horizontal | | links vertikal | | rechts horizontal | | rechts vertikal | |
|--------------------|------------------|-----------|----------------|-----------|-------------------|-----------|-----------------|-----------|
| | gemessen | errechnet | gemessen | errechnet | gemessen | errechnet | gemessen | errechnet |
| Mittelwert | 1,6254 | 1,6241 | 1,6424 | 1,6431 | 1,6446 | 1,6461 | 1,6211 | 1,6252 |
| Standardabweichung | 0,0640 | 0,0654 | 0,0612 | 0,0593 | 0,0667 | 0,0680 | 0,0547 | 0,0545 |
| Median | 1,6200 | 1,6133 | 1,6433 | 1,6267 | 1,6367 | 1,6367 | 1,6200 | 1,6233 |
| Minimum | 1,52 | 1,52 | 1,52 | 1,52 | 1,53 | 1,52 | 1,51 | 1,50 |
| Maximum | 1,86 | 1,87 | 1,82 | 1,79 | 1,81 | 1,81 | 1,79 | 1,79 |

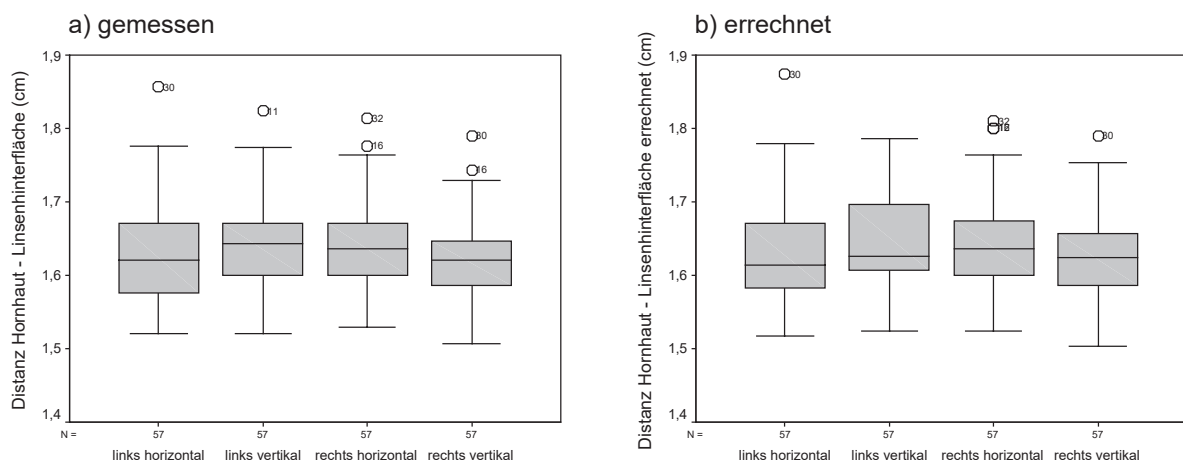


Abbildung 91 a/b: Distanz zwischen Hornhaut und Linsenhinterfläche in den verschiedenen Schallkopffpositionen

Bildet man die Differenzen aus den gemessenen und den errechneten Werten, betragen diese im Mittel 0,00 cm mit Standardabweichungen zwischen 0,01 cm und 0,02 cm. Die Mediane liegen ebenfalls bei 0,00 cm. Die Minima variieren zwischen -0,05 cm und -0,03 cm, die

Maxima zwischen 0,03 cm und 0,05 cm. Die Differenzen der oberen und unteren Grenzen der 95%-Konfidenzintervalle der Mittelwerte belaufen sich auf 0,06 mm bis 0,08 mm. Die berechneten T-Werte liegen zwischen -0,886 und 0,857 mit Überschreitungswahrscheinlichkeiten p zwischen 0,018 und 0,720. Die Korrelationskoeffizienten r bewegen sich zwischen 0,97 und 0,99. Die Regressionskoeffizienten a und b nehmen Werte zwischen -0,01 und 0,1 (a) bzw. 0,94 und 1,01 (b) an. Der Standardfehler um die Regressionsgerade beträgt ca. 0,01 cm. Die unteren und oberen Grenzen der 95 %-Konfidenzintervalle der Regressionskoeffizienten a unterscheiden sich insofern, dass sowohl die unteren Grenzen der horizontalen Differenzen als auch die oberen Grenzen der vertikalen Differenzen etwas bzw. deutlich weiter von Null entfernt liegen als der jeweilige Gegenpart. Die Grenzen der 95 %-Konfidenzintervalle der Regressionskoeffizienten b unterscheiden sich nur geringfügig. Die 95 %-Konfidenzintervalle der vertikalen Differenzen sind um ca. 0,5 mm und 0,3 mm (a) bzw. ca. 0,3 und 0,2 mm (b) breiter als die der horizontalen Differenzen.

Tabelle 59: Deskriptive Statistik der gemessenen und errechneten Mittelwertdifferenzen sowie T-Test bei gepaarten Stichproben, Korrelation und Regression der gemessenen und errechneten Distanzen zwischen Hornhaut und Linsenhinterfläche

| | | links | | rechts | |
|-----------------------|---|------------|-----------|------------|-----------|
| | | horizontal | vertikal | horizontal | vertikal |
| Deskriptive Statistik | Mittelwert | 0,001287 | -0,000702 | -0,00152 | -0,00415 |
| | Standardabweichung | 0,01133 | 0,01470 | 0,01296 | 0,01291 |
| | Median | 0,0000 | -0,0033 | 0,0000 | -0,0033 |
| | Minimum | -0,03 | -0,03 | -0,05 | -0,04 |
| | Maximum | 0,04 | 0,04 | 0,03 | 0,05 |
| | 95 %-Konfidenzintervall untere Grenze | -0,00172 | -0,0046 | -0,00496 | -0,00758 |
| | 95 %-Konfidenzintervall obere Grenze | 0,004294 | 0,003199 | 0,001917 | -0,000725 |
| T-Test | T | 0,857 | -0,36 | -0,886 | -0,427 |
| | Überschreitungswahrscheinlichkeit p | 0,395 | 0,720 | 0,379 | 0,018 |
| Korrelation | r | 0,985 | 0,971 | 0,982 | 0,972 |
| Regression | a | -0,01346 | 0,09881 | -0,0004578 | 0,05606 |
| | 95 %-Konfidenzintervall untere Grenze | -0,091 | -0,005 | -0,087 | -0,046 |
| | 95 %-Konfidenzintervall obere Grenze | 0,064 | 0,202 | 0,086 | 0,159 |
| | b | 1,007 | 0,940 | 1,001 | 0,968 |
| | 95 %-Konfidenzintervall untere Grenze | 0,960 | 0,877 | 0,949 | 0,905 |
| | 95 %-Konfidenzintervall obere Grenze | 1,055 | 1,003 | 1,054 | 1,031 |
| | Standardfehler um die Regressionsgerade | 0,01143 | 0,01437 | 0,01307 | 0,01231 |

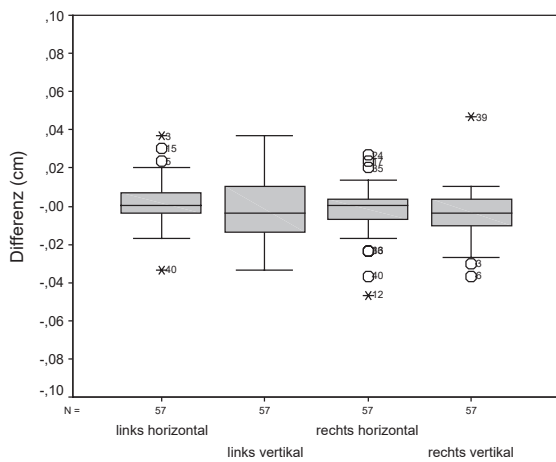


Abbildung 92: Mittelwertdifferenzen der gemessenen und errechneten Distanzen zwischen Hornhaut und Linsen hinterfläche in den verschiedenen Schallkopfpositionen

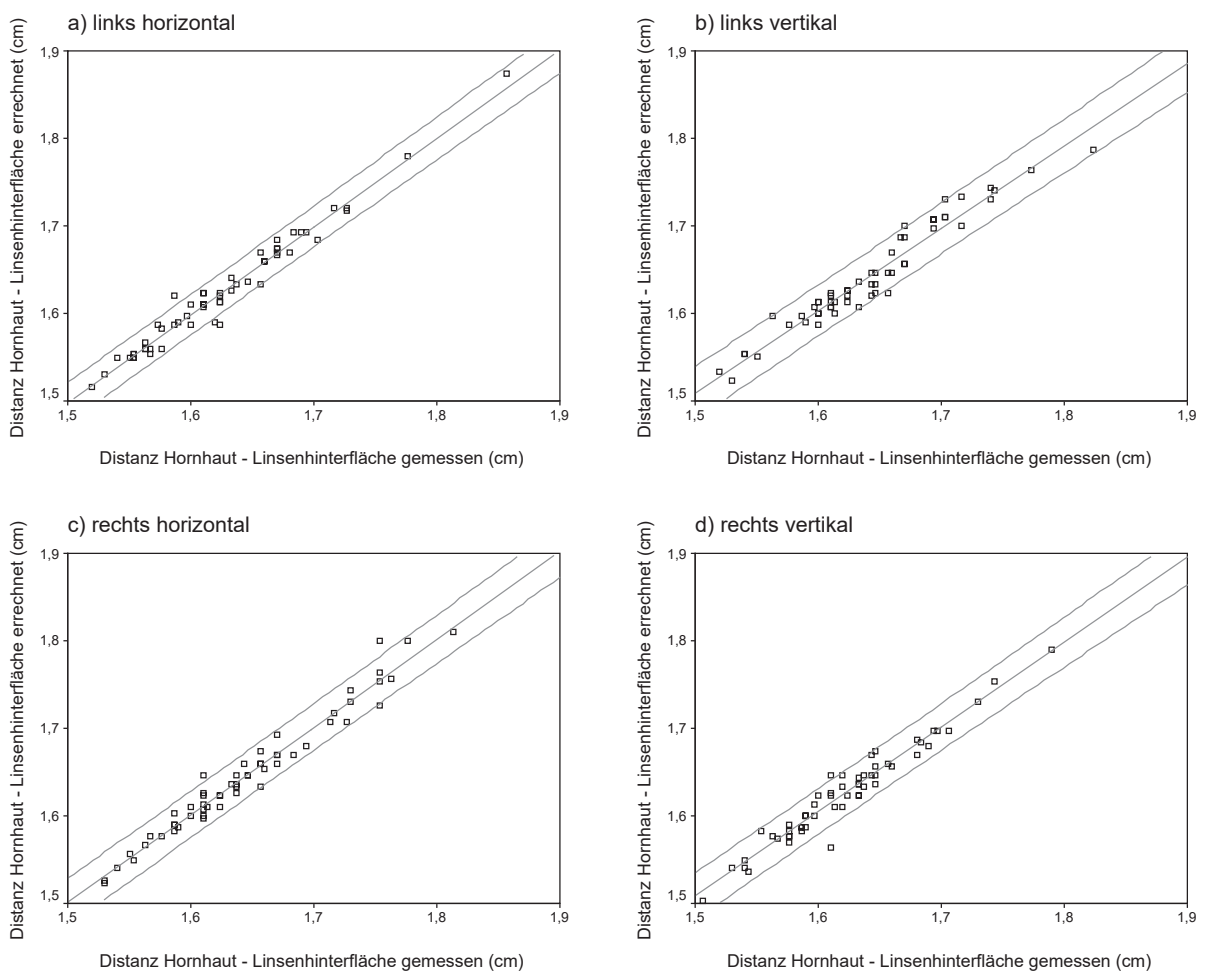


Abbildung 93 a-d: Streudiagramme mit Regressionsgeraden der gemessenen und errechneten Distanz zwischen Hornhaut und Linsen hinterfläche (r ; $y = a + bx$ siehe Tabelle 59)

3.2.3.2.7 Bulbuslänge

Die Bulbuslänge stellt gleichfalls eine Kontrollmessung dar. Daher werden auch hier die gemessenen und die errechneten Werte verglichen. Zur Berechnung der Bulbuslänge (Vorderkammertiefe + Linsendicke + Glaskörpertiefe) wurden die entsprechenden Mittelwerte verwendet (s. 3.2.3.2.6).

Die Bulbuslänge beträgt im Mittel 3,15 cm (gemessen) bzw. 3,14 cm bis 3,15 cm (errechnet) mit Standardabweichungen zwischen 0,08 cm und 0,1 cm. Die Mediane liegen bei 3,14 cm bis 3,15 cm (gemessen) bzw. 3,14 cm bis 3,16 cm (errechnet). Die Minima bewegen sich in einem Bereich von 2,93 cm bis 2,96 cm, die Maxima von 3,34 cm bis 3,48 cm (gemessen) bzw. bis 3,49 cm (errechnet).

Tabelle 60: Mittelwert, Standardabweichung, Median, Minimum und Maximum der Bulbuslänge in cm

| | links horizontal | | links vertikal | | rechts horizontal | | rechts vertikal | |
|--------------------|------------------|-----------|----------------|-----------|-------------------|-----------|-----------------|-----------|
| | gemessen | errechnet | gemessen | errechnet | gemessen | errechnet | gemessen | errechnet |
| Mittelwert | 3,1495 | 3,1458 | 3,1458 | 3,1434 | 3,1481 | 3,1469 | 3,1478 | 3,1499 |
| Standardabweichung | 0,0978 | 0,0997 | 0,0846 | 0,0832 | 0,0918 | 0,0917 | 0,0819 | 0,0822 |
| Median | 3,1433 | 3,1433 | 3,1533 | 3,1400 | 3,1433 | 3,1533 | 3,1533 | 3,1567 |
| Minimum | 2,96 | 2,96 | 2,98 | 2,98 | 2,93 | 2,93 | 2,96 | 2,96 |
| Maximum | 3,48 | 3,49 | 3,40 | 3,38 | 3,37 | 3,37 | 3,34 | 3,34 |

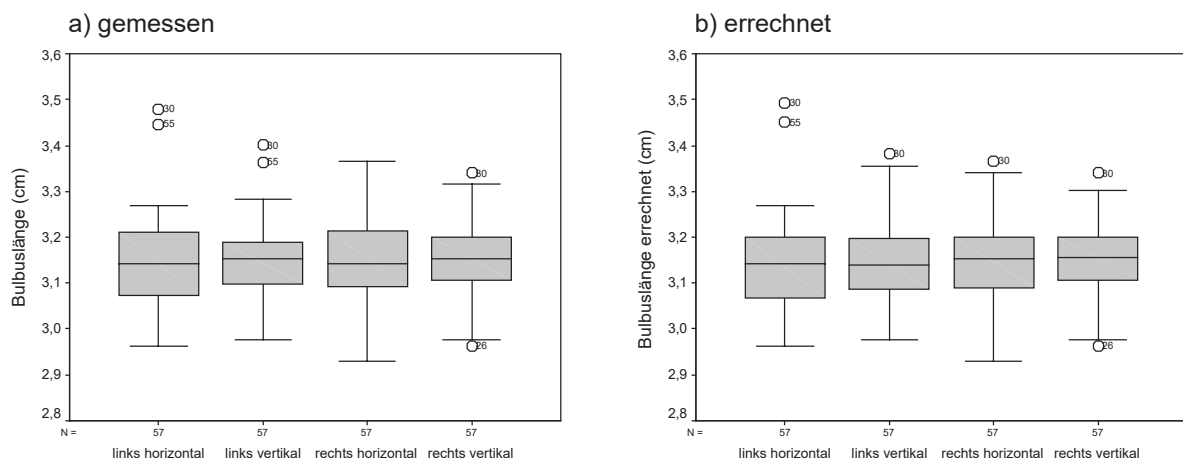


Abbildung 94 a/b: Bulbuslänge in den verschiedenen Schallkopfpositionen

Die Differenz der gemessenen und errechneten Bulbuslänge beträgt im Mittel 0,00 cm, mit Standardabweichungen um 0,01 cm. Die Mediane liegen ebenfalls bei 0,00 cm. Die Minima bewegen sich zwischen -0,05 cm und -0,02 cm, die Maxima zwischen 0,03 cm und 0,05 cm. Die Differenzen der oberen und unteren Grenzen der 95 %-Konfidenzintervalle belaufen sich auf 0,06 mm bis 0,07 mm. Die berechneten T-Werte liegen zwischen -1,129 und 2,349 mit Überschreitungswahrscheinlichkeiten p zwischen 0,022 und 0,442. Die

Korrelationskoeffizienten r betragen 0,99. Die Regressionskoeffizienten a und b nehmen Werte zwischen -0,04 und 0,09 (a) bzw. 0,97 und 1,01 (b) an, die Standardfehler um die Regressionsgerade Werte zwischen 0,01 cm und 0,02 cm. Die unteren Grenzen der 95 %-Konfidenzintervalle von a liegen zwischen -0,14 cm und -0,04 cm, die oberen zwischen 0,06 cm und 0,22 cm. Die Grenzen der 95 %-Konfidenzintervalle von a liegen bei den vertikalen Differenzen weiter auseinander als bei den horizontalen. Die 95 %-Konfidenzintervalle von b sind annähernd deckungsgleich, ihre Grenzen unterscheiden sich in einer Größenordnung von Zehntelmillimetern, ihre Breite um maximal ca. 0,3 mm.

Tabelle 61: Deskriptive Statistik der gemessenen und errechneten Mittelwertdifferenzen sowie T-Test bei gepaarten Stichproben, Korrelation und Regression der gemessenen und errechneten Bulbuslängen in cm

| | | links | | rechts | |
|-----------------------|---|------------|----------|------------|----------|
| | | horizontal | vertikal | horizontal | vertikal |
| Deskriptive Statistik | Mittelwert | 0,003626 | 0,002398 | 0,001228 | -0,00211 |
| | Standardabweichung | 0,01165 | 0,01345 | 0,01198 | 0,01408 |
| | Median | 0,0000 | 0,0000 | 0,0000 | 0,0000 |
| | Minimum | -0,03 | -0,02 | -0,03 | -0,05 |
| | Maximum | 0,05 | 0,04 | 0,03 | 0,05 |
| | 95 %-Konfidenzintervall untere Grenze | 0,0005334 | -0,00117 | -0,00195 | -0,00584 |
| | 95 %-Konfidenzintervall obere Grenze | 0,006718 | 0,005966 | 0,004407 | 0,001631 |
| T-Test | T | 2,349 | 1,346 | 0,774 | -1,129 |
| | Überschreitungswahrscheinlichkeit p | 0,022 | 0,184 | 0,442 | 0,264 |
| Korrelation | r | 0,993 | 0,987 | 0,991 | 0,985 |
| Regression | a | -0,04347 | 0,09135 | 0,02897 | 0,03506 |
| | 95 %-Konfidenzintervall untere Grenze | -0,144 | -0,041 | -0,082 | -0,111 |
| | 95 %-Konfidenzintervall obere Grenze | 0,057 | 0,224 | 0,140 | 0,181 |
| | b | 1,013 | 0,970 | 0,990 | 0,990 |
| | 95 %-Konfidenzintervall untere Grenze | 0,981 | 0,928 | 0,955 | 0,943 |
| | 95 %-Konfidenzintervall obere Grenze | 1,045 | 1,012 | 1,026 | 1,036 |
| | Standardfehler um die Regressionsgerade | 0,0169 | 0,01333 | 0,01206 | 0,01418 |

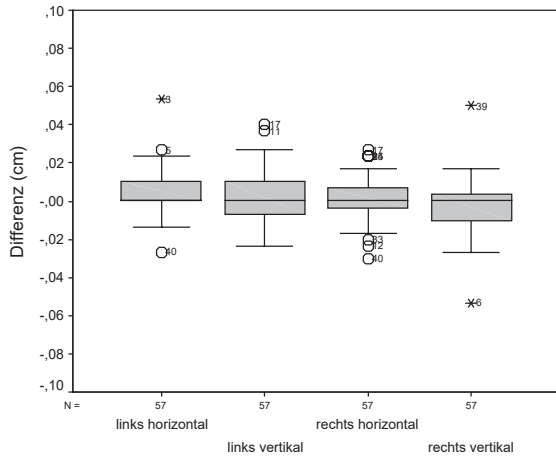


Abbildung 95: Mittelwertdifferenzen der gemessenen und errechneten Bulbuslänge in den verschiedenen Schallkoppositionen

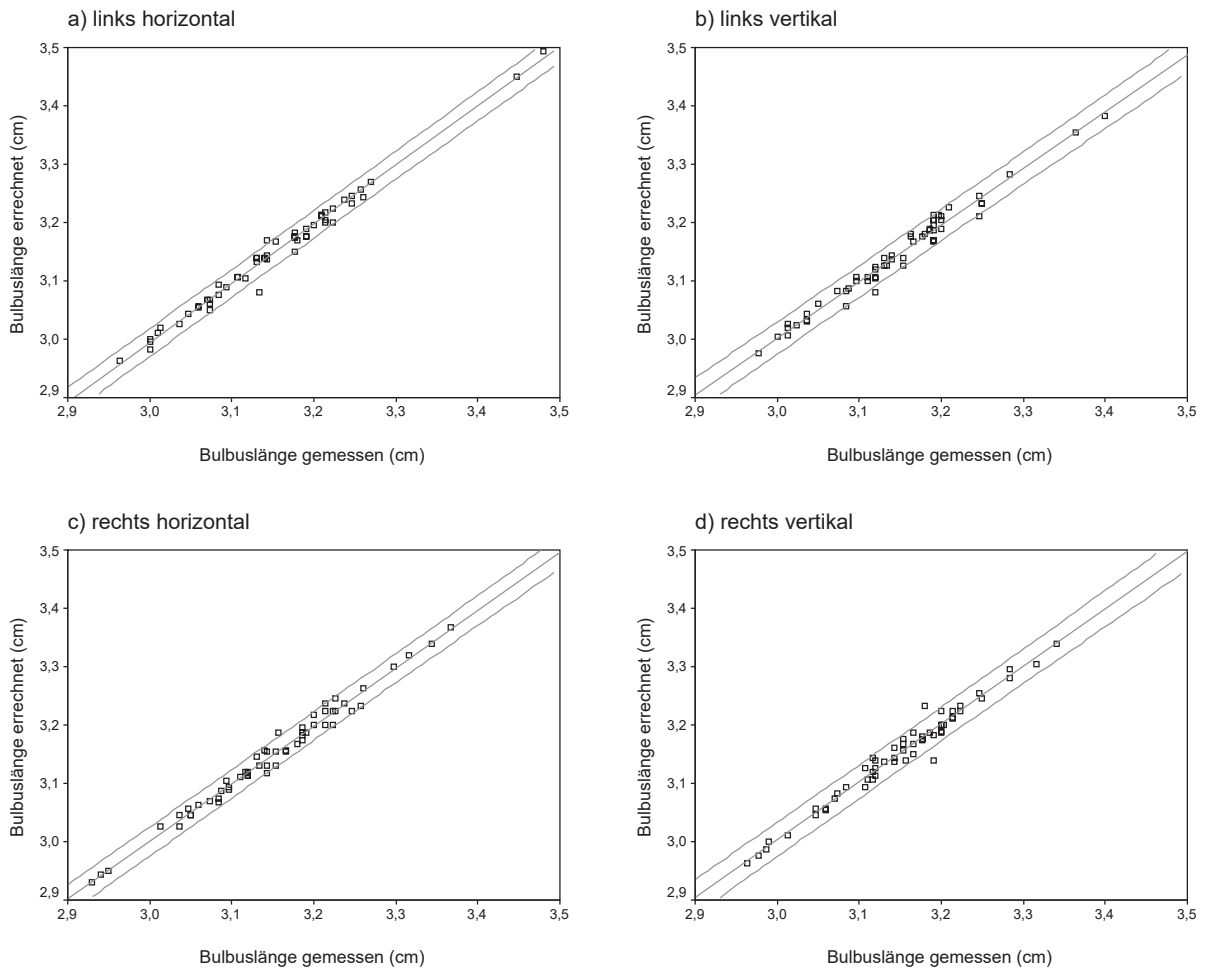


Abbildung 96 a-d: Streudiagramme mit Regressionsgeraden der gemessenen und errechneten Bulbuslänge (r ; $y = a + bx$ siehe Tabelle 61)

3.2.3.2.8 Zusammenfassung

Die Mittelwerte der Messungen sowohl der beiden verschiedenen Messebenen als auch der linken und rechten Augen unterscheiden sich erst ab einem Bereich von Zehntelmillimetern und darunter. Die Standardabweichungen der Mittelwerte sind generell deutlich kleiner als ein Millimeter. Die Mediane zeigen Unterschiede von den Mittelwerten ebenfalls erst im Zehntelmillimeterbereich und darunter.

Der Vergleich der gemessenen und errechneten Distanz zwischen Hornhaut und Linsenhinterfläche sowie der Bulbuslänge ergibt zudem nur in jeweils einem Fall eine Unterschreitung der Irrtumswahrscheinlichkeit α durch die Überschreitungswahrscheinlichkeit p . Zudem sind die Korrelationen der gemessenen und errechneten Werte meist größer als 0,97. Die Regressionsanalyse liefert Werte von a nahe Null und eine Steigung der Regressionsgeraden (b) von nahezu eins. Die 95 %-Konfidenzintervalle von b sind mehr oder weniger deckungsgleich, während diejenigen von a sich in ihren Grenzen und in ihrer Ausdehnung unterscheiden.

Da die Messwerte anhand der obigen Ausführungen Unterschiede aufweisen, die nahe oder unterhalb der Grenze des optischen Auflösungsvermögens⁹ des Untersuchers bzw. der Grenze der Messgenauigkeit des verwendeten Ultraschallgerätes¹⁰ liegen, soll in den folgenden Absätzen überprüft werden, inwieweit sich diese Abweichungen als statistisch auffällig erweisen.

3.2.3.3 Vergleich der horizontalen mit der vertikalen Ebene

Um die Messwerte der beiden Untersuchungsebenen zu vergleichen, wurden die Differenzen (horizontal - vertikal) der jeweiligen Messmittelwerte gebildet. Die Ergebnisse werden charakterisiert durch ihre Mittelwerte, deren Standardabweichung, die Mediane, die Minima, die Maxima und das 95 %-Konfidenzintervall. Die Messmittelwerte wurden mittels des T-Tests bei gepaarten Stichproben untersucht sowie einer Korrelationsanalyse unterzogen. Auf eine Regressionsanalyse wurde verzichtet, da abhängige und unabhängige Variable willkürlich festgelegt werden und auch die unabhängige Variable einer gewissen Streuung unterliegt. Das würde die Anwendung eines komplexen Regressionsmodells erfordern, was im Hinblick auf die vorwiegend deskriptive Natur dieser Arbeit mit nur wenig Nutzen verbunden wäre.

⁹ Unter dem Auflösungsvermögen der Netzhaut versteht man den Abstand zwischen zwei Punkten, der erforderlich dafür ist, dass diese für das Auge noch als getrennt erscheinen (PSCHYREMBEL, 1990). Beim normalen Auge wird davon ausgegangen, dass die von den Punkten ausgehenden Strahlen einen Winkel von einer Minute (1/60 Grad) bilden. Daraus ergibt sich, dass in fünf Metern Entfernung vom Betrachter zwei Punkte, die sich in einem Abstand von 1,5 mm befinden, gerade noch auseinandergehalten werden können (SILBERNAGL u. DESPOPOULOS, 1991). Da das optische Auflösungsvermögen zur Bestimmung der Sehschärfe des Einzelnen herangezogen wird, diese aber individuell differiert, soll nochmals darauf hingewiesen werden, dass die hier genannten Zahlenwerte nur für das normale Auge gelten. Aus den o. g. Angaben lässt sich das *optische Auflösungsvermögen* für einen Abstand des Betrachters beispielsweise vom Bildschirm des Ultraschallgerätes von einem Meter bzw. 50 cm von 0,3 mm bzw. 0,15 mm berechnen.

¹⁰ In der gewählten Bildgröße bewirken kleinste Cursorbewegungen Änderungen der angezeigten Messwerte um 0,2 mm bis 0,3 mm.

3.2.3.3.1 Hornhaut

Die Mittelwerte sowie die Mediane der Differenzen der horizontalen und vertikalen Hornhautdicke liegen bei 0,00 cm, die Standardabweichungen der Mittelwerte bei 0,01 cm. Die Minima und Maxima betragen -0,02 cm bzw. 0,02 cm. Die Differenzen der oberen und unteren Grenzen der 95%-Konfidenzintervalle der Differenzen der Mittelwerte belaufen sich auf 0,29 mm und 0,24 mm. Der T-Test bei gepaarten Stichproben ergibt T-Werte von 0,217 und -0,335 mit Überschreitungswahrscheinlichkeiten p von 0,829 und 0,739. Die Korrelationskoeffizienten r liegen bei 0,69 und 0,70.

Tabelle 62: Deskriptive Statistik der Differenzen der Mittelwerte der horizontalen und vertikalen Hornhautdicke in cm sowie T-Test bei gepaarten Stichproben und Korrelation

| | | links | rechts |
|-----------------------|---------------------------------------|-----------|-----------|
| Deskriptive Statistik | Mittelwert | 0,0002924 | -0,000474 |
| | Standardabweichung | 0,01016 | 0,01067 |
| | Median | 0,0000 | 0,0000 |
| | Minimum | -0,02 | -0,02 |
| | Maximum | 0,02 | 0,02 |
| | 95 %-Konfidenzintervall untere Grenze | -0,0024 | -0,0033 |
| | 95 %-Konfidenzintervall obere Grenze | 0,002989 | 0,002357 |
| T-Test | T | 0,217 | -0,335 |
| | Überschreitungswahrscheinlichkeit p | 0,829 | 0,739 |
| Korrelation | r | 0,686 | 0,700 |

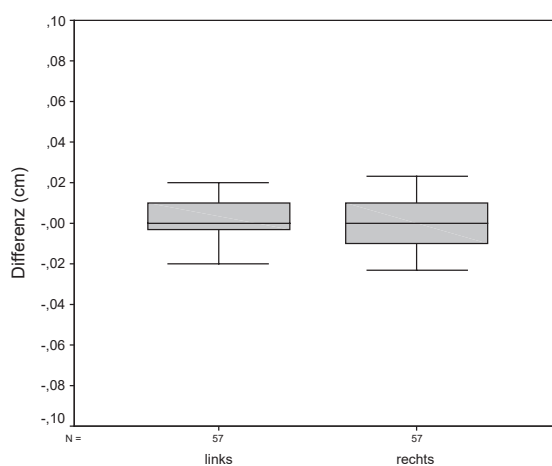


Abbildung 97: Differenzen der Mittelwerte der horizontalen und vertikalen Hornhautdicke der linken und rechten Augen

3.2.3.3.2 Vordere Augenkammer

Die Mediane und die mittleren Differenzen der Mittelwerte der horizontalen und vertikalen Tiefe der vorderen Augenkammer liegen bei 0,00 cm. Die Standardabweichung beträgt 0,03 cm. Die Minima sind -0,09 cm und -0,06 cm, die Maxima 0,07 cm. Das 95 %-Konfidenzintervall hat eine Breite von 0,17 mm bzw. 0,16 mm. Die berechneten T-Werte liegen bei -1,03 und -0,676, ihre Überschreitungswahrscheinlichkeit p beträgt 0,308 bzw. 0,502. Die Korrelationskoeffizienten r sind 0,42 und 0,50.

Tabelle 63: Deskriptive Statistik der Differenzen der Mittelwerte der horizontalen und vertikalen Vorderkammertiefe in cm sowie T-Test bei gepaarten Stichproben und Korrelation

| | | links | rechts |
|-----------------------|---------------------------------------|----------|----------|
| Deskriptive Statistik | Mittelwert | -0,00427 | -0,00263 |
| | Standardabweichung | 0,03131 | 0,02937 |
| | Median | 0,0000 | 0,0000 |
| | Minimum | -0,09 | -0,06 |
| | Maximum | 0,07 | 0,07 |
| | 95 %-Konfidenzintervall untere Grenze | -0,0126 | -0,0104 |
| | 95 %-Konfidenzintervall obere Grenze | 0,004038 | 0,005161 |
| T-Test | T | -1,030 | -0,676 |
| | Überschreitungswahrscheinlichkeit p | 0,308 | 0,502 |
| Korrelation | r | 0,419 | 0,495 |

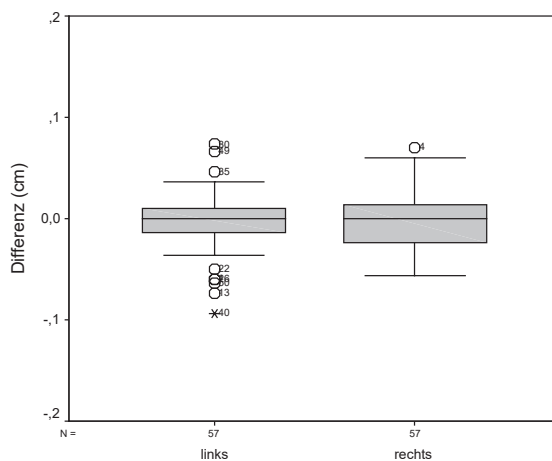


Abbildung 98: Differenzen der Mittelwerte der horizontalen und vertikalen Vorderkammertiefe der linken und rechten Augen

3.2.3.3.3 Linse

Die mittleren Differenzen der Mittelwerte der horizontalen und vertikalen Linsendicke betragen -0,01 cm bzw. 0,02 cm mit Standardabweichungen um 0,05 cm. Die Mediane liegen bei -0,01 cm und 0,02 cm. Die Minima sind -0,12 cm bzw. -0,05 cm und die Maxima 0,09 cm bzw. 0,15 cm. Die Differenzen der oberen und unteren Grenzen der 95 %-Konfidenzintervalle der Mittelwerte belaufen sich auf 0,3 mm und 0,24 mm. Die berechneten T-Werte sind -2,388 und 3,966 mit Überschreitungswahrscheinlichkeiten p von 0,020 und $<0,001$. Die Korrelationskoeffizienten r betragen 0,61 und 0,66.

Tabelle 64: Deskriptive Statistik der Differenzen der Mittelwerte der horizontalen und vertikalen Linsendicke in cm sowie T-Test bei gepaarten Stichproben und Korrelation

| | | links | rechts |
|-----------------------|---------------------------------------|---------|----------|
| Deskriptive Statistik | Mittelwert | -0,0147 | 0,02357 |
| | Standardabweichung | 0,04660 | 0,04487 |
| | Median | -0,0133 | 0,0167 |
| | Minimum | -0,12 | -0,05 |
| | Maximum | 0,09 | 0,15 |
| | 95 %-Konfidenzintervall untere Grenze | -0,0271 | 0,01166 |
| | 95 %-Konfidenzintervall obere Grenze | 0,00237 | 0,03547 |
| T-Test | T | -2,388 | 3,966 |
| | Überschreitungswahrscheinlichkeit p | 0,020 | $<0,001$ |
| Korrelation | r | 0,614 | 0,659 |

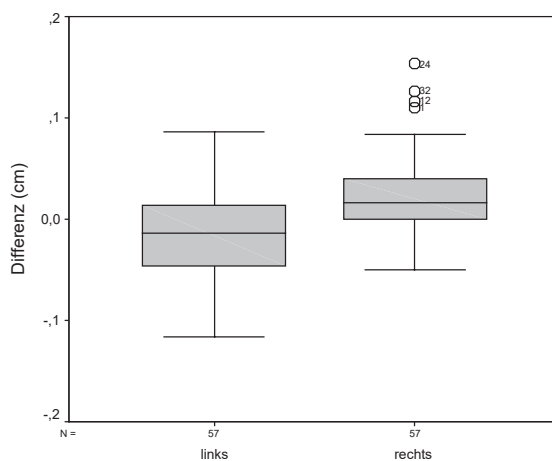


Abbildung 99: Differenzen der Mittelwerte der horizontalen und vertikalen Linsendicke der linken und rechten Augen

3.2.3.3.4 Glaskörper

Die Mittelwerte der Differenzen der horizontalen und vertikalen Glaskörpertiefe liegen bei $\pm 0,02$ cm, ihre Standardabweichungen bei 0,05 cm bzw. 0,04 cm. Die Mediane betragen 0,03 cm bzw. -0,02 cm, die Minima -0,09 cm bzw. -0,13 cm und die Maxima 0,15 cm bzw. 0,11 cm. Die 95 %-Konfidenzintervalle der Differenzen der Mittelwerte sind 0,28 mm und 0,22 mm breit. Der T-Test bei gepaarten Stichproben ergibt T-Werte von 3,073 und -4,448 mit Überschreitungswahrscheinlichkeiten p von 0,003 und $<0,001$. Die Korrelationskoeffizienten r liegen bei 0,69 und 0,81.

Tabelle 65: Deskriptive Statistik der Differenzen der Mittelwerte der horizontalen und vertikalen Glaskörpertiefe in cm sowie T-Test bei gepaarten Stichproben und Korrelation

| | | links | rechts |
|-----------------------|---------------------------------------|----------|----------|
| Deskriptive Statistik | Mittelwert | 0,02146 | -0,024 |
| | Standardabweichung | 0,05273 | 0,0407 |
| | Median | 0,0333 | -0,0233 |
| | Minimum | -0,09 | -0,13 |
| | Maximum | 0,15 | 0,11 |
| | 95 %-Konfidenzintervall untere Grenze | 0,007471 | -0,0348 |
| | 95 %-Konfidenzintervall obere Grenze | 0,03545 | -0,0132 |
| T-Test | T | 3,073 | -4,448 |
| | Überschreitungswahrscheinlichkeit p | 0,003 | $<0,001$ |
| Korrelation | r | 0,689 | 0,813 |

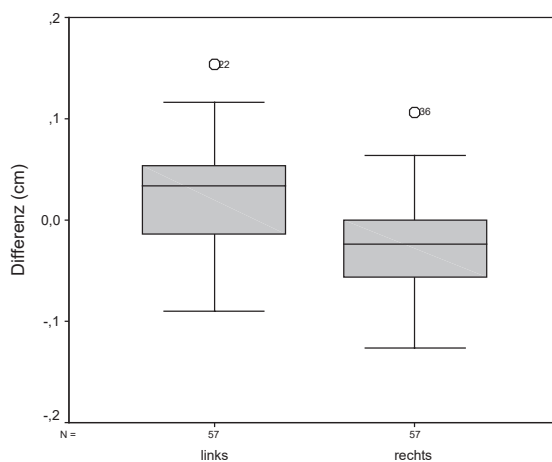


Abbildung 100: Differenzen der Mittelwerte der horizontalen und vertikalen Glaskörpertiefe der linken und rechten Augen

3.2.3.3.5 Bulbuswand

Die Differenzen der Mittelwerte der horizontalen und vertikalen Bulbuswanddicke betragen im Mittel $\pm 0,01$ cm mit Standardabweichungen um 0,02 cm. Die Mediane liegen bei 0,00 cm. Die Minima sind -0,06 cm und -0,05 cm, die Maxima 0,02 cm und 0,06 cm. Das 95 %-Konfidenzintervall der Differenzen der Mittelwerte ist 0,10 mm bzw. 0,12 mm breit. Die berechneten T-Werte liegen bei -1,805 und 1,951, ihre Überschreitungswahrscheinlichkeit p beträgt 0,076 bzw. 0,056. Die Korrelationskoeffizienten r sind 0,80 und 0,77.

Tabelle 66: Deskriptive Statistik der Differenzen der Mittelwerte der horizontalen und vertikalen Bulbuswanddicke in cm sowie T-Test bei gepaarten Stichproben und Korrelation

| | | links | rechts |
|-----------------------|---------------------------------------|-----------|-----------|
| Deskriptive Statistik | Mittelwert | -0,00462 | 0,005994 |
| | Standardabweichung | 0,01932 | 0,0232 |
| | Median | 0,0000 | 0,0033 |
| | Minimum | -0,06 | -0,05 |
| | Maximum | 0,02 | 0,06 |
| | 95 %-Konfidenzintervall untere Grenze | -0,00975 | -0,000161 |
| | 95 %-Konfidenzintervall obere Grenze | 0,0005068 | 0,01215 |
| T-Test | T | -1,805 | 1,951 |
| | Überschreitungswahrscheinlichkeit p | 0,076 | 0,056 |
| Korrelation | r | 0,802 | 0,773 |

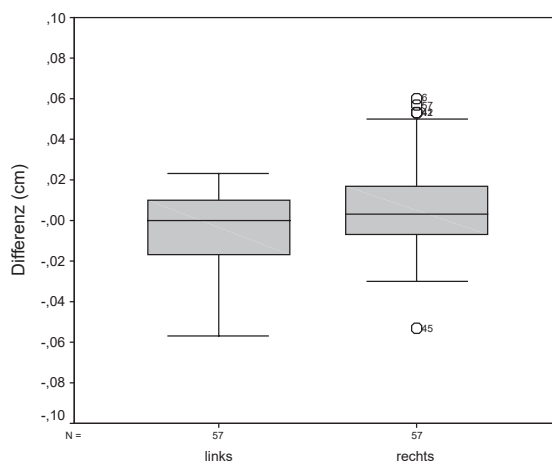


Abbildung 101: Differenzen der Mittelwerte der horizontalen und vertikalen Bulbuswanddicke der linken und rechten Augen

3.2.3.3.6 Distanz zwischen Hornhaut und Linsenhinterfläche

Die Mediane und die mittleren Differenzen der Mittelwerte der horizontalen und vertikalen Distanz zwischen Hornhaut und Linsenhinterfläche liegen bei $\pm 0,02$ cm. Die Standardabweichung beträgt 0,05 cm bzw. 0,04 cm. Die Minima sind -0,13 cm und -0,05 cm, die Maxima 0,08 cm und 0,17 cm. Das 95 %-Konfidenzintervall ist 0,25 mm bzw. 0,22 mm breit. Die berechneten T-Werte liegen bei -2,681 und 4,372, ihre Überschreitungswahrscheinlichkeit p beträgt 0,010 bzw. $<0,001$. Die Korrelationskoeffizienten r sind 0,71 und 0,79.

Tabelle 67: Deskriptive Statistik der Differenzen der Mittelwerte der horizontalen und vertikalen Distanz zwischen Hornhaut und Linsenhinterfläche in cm sowie T-Test bei gepaarten Stichproben und Korrelation

| | | links | rechts |
|-----------------------|---------------------------------------|---------|----------|
| Deskriptive Statistik | Mittelwert | -0,017 | 0,02357 |
| | Standardabweichung | 0,04792 | 0,0407 |
| | Median | -0,0200 | 0,0233 |
| | Minimum | -0,13 | -0,05 |
| | Maximum | 0,08 | 0,17 |
| | 95 %-Konfidenzintervall untere Grenze | -0,0297 | 0,01277 |
| | 95 %-Konfidenzintervall obere Grenze | -0,0043 | 0,03437 |
| T-Test | T | -2,681 | 4,372 |
| | Überschreitungswahrscheinlichkeit p | 0,010 | $<0,001$ |
| Korrelation | r | 0,708 | 0,793 |

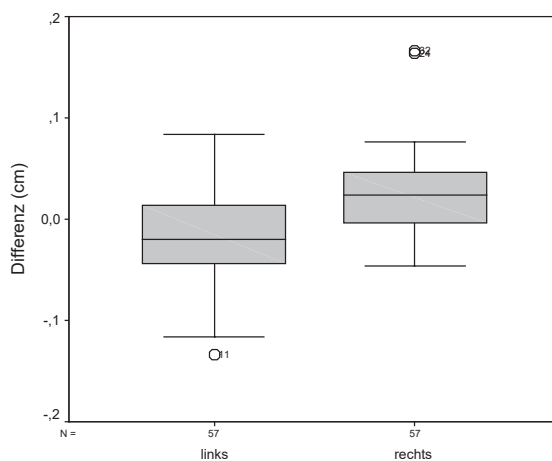


Abbildung 102: Differenzen der Mittelwerte der horizontalen und vertikalen Distanz zwischen Hornhaut und Linsenhinterfläche der linken und rechten Augen

3.2.3.3.7 Bulbuslänge

Die Mittelwerte der Differenzen der horizontalen und vertikalen Bulbuslänge und die Mediane liegen bei 0,00 cm, ihre Standardabweichungen bei 0,05 cm bzw. 0,04 cm. Die Minima sind -0,12 cm und -0,07 cm, die Maxima 0,09 cm und 0,13 cm. Die 95 %-Konfidenzintervalle der Differenzen der Mittelwerte haben eine Breite von 0,24 mm und 0,21 mm. Der T-Test bei gepaarten Stichproben ergibt T-Werte von 0,606 und 0,057 mit Überschreitungswahrscheinlichkeiten p von 0,547 und 0,955. Die Korrelationskoeffizienten r liegen bei 0,88 und 0,91.

Tabelle 68: Deskriptive Statistik der Differenzen der Mittelwerte der horizontalen und vertikalen Bulbuslänge in cm sowie T-Test bei gepaarten Stichproben und Korrelation

| | | links | rechts |
|-----------------------|---------------------------------------|----------|-----------|
| Deskriptive Statistik | Mittelwert | 0,003684 | 0,0002924 |
| | Standardabweichung | 0,04592 | 0,03894 |
| | Median | -0,0033 | 0,0000 |
| | Minimum | -0,12 | -0,07 |
| | Maximum | 0,09 | 0,13 |
| | 95 %-Konfidenzintervall untere Grenze | -0,0085 | -0,01 |
| | 95 %-Konfidenzintervall obere Grenze | 0,01587 | 0,01062 |
| T-Test | T | 0,606 | 0,057 |
| | Überschreitungswahrscheinlichkeit p | 0,547 | 0,955 |
| Korrelation | r | 0,883 | 0,906 |

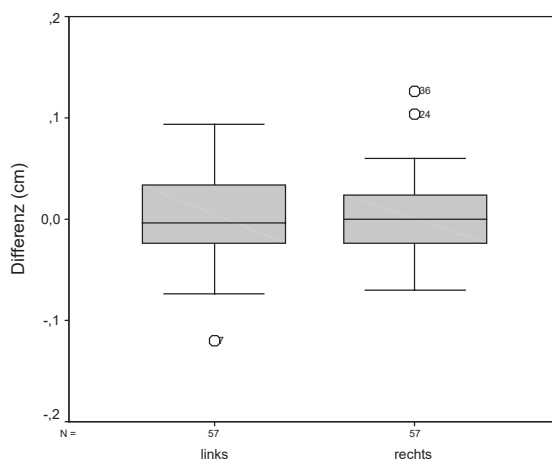


Abbildung 103: Differenzen der Mittelwerte der horizontalen und vertikalen Bulbuslänge der linken und rechten Augen

3.2.3.3.8 Zusammenfassung

Die mittleren Differenzen der Mittelwerte weichen erst im Bereich von Zehntelmillimetern von Null ab. Die Standardabweichungen sind generell kleiner als ein Millimeter. Unterschiede zwischen Mittelwert und Median bestehen erst ab der zweiten Nachkommastelle. Das größte 95 %-Konfidenzintervall ist 0,29 mm breit.

Die Überschreitungswahrscheinlichkeit p unterschreitet die Irrtumswahrscheinlichkeit ($\alpha=0,05$) bei der Linsendicke, der Glaskörpertiefe und der Distanz zwischen Hornhaut und Linsenhinterfläche. Es wurden Korrelationskoeffizienten r zwischen 0,42 und 0,91 ermittelt.

3.2.3.4 Vergleich zwischen linkem und rechtem Auge

3.2.3.4.1 Hornhaut

Die Mediane und die mittleren Differenzen der Mittelwerte der linken und rechten Hornhautdicke liegen bei 0,00 cm mit einer Standardabweichung von 0,01 cm. Die Minima sind -0,03 cm und -0,04 cm, die Maxima 0,03 cm und 0,02 cm. Die 95 %-Konfidenzintervalle sind 0,06 mm breit. Die berechneten T-Werte betragen -0,364 und -0,904, ihre Überschreitungswahrscheinlichkeit p liegt bei 0,717 bzw. 0,370. Die Korrelationskoeffizienten r sind 0,63 und 0,57.

Tabelle 69: Deskriptive Statistik der Differenzen der Mittelwerte der linken und rechten Hornhautdicke in cm sowie T-Test bei gepaarten Stichproben und Korrelation

| | | horizontal | vertikal |
|-----------------------|---------------------------------------|------------|----------|
| Deskriptive Statistik | Mittelwert | -0,000585 | -0,00135 |
| | Standardabweichung | 0,01212 | 0,01128 |
| | Median | 0,000 | 0,0000 |
| | Minimum | -0,03 | -0,04 |
| | Maximum | 0,03 | 0,02 |
| | 95 %-Konfidenzintervall untere Grenze | -0,0038 | -0,00434 |
| | 95 %-Konfidenzintervall obere Grenze | 0,002631 | 0,001643 |
| T-Test | T | -0,364 | -0,904 |
| | Überschreitungswahrscheinlichkeit p | 0,717 | 0,370 |
| Korrelation | r | 0,630 | 0,572 |

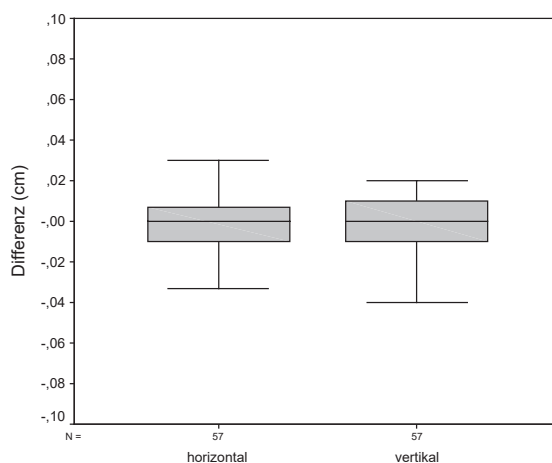


Abbildung 104: Differenzen der Mittelwerte der Hornhautdicke der linken und rechten Augen in den verschiedenen Messebenen

3.2.3.4.2 Vordere Augenkammer

Die Mittelwerte der Differenzen der linken und rechten Vorderkammertiefe betragen -0,01 cm, ihre Standardabweichungen 0,03 cm. Die Mediane liegen bei 0,00 cm und -0,01 cm. Die Minima sind -0,07 cm und -0,08 cm, die Maxima 0,05 cm und 0,07 cm. Die 95 %-Konfidenzintervalle der Differenzen der Mittelwerte sind 0,16 mm breit. Der T-Test bei gepaarten Stichproben ergibt T-Werte von -2,003 und -1,548 mit Überschreitungswahrscheinlichkeiten p von 0,050 und 0,127. Die Korrelationskoeffizienten r liegen bei 0,46 und 0,45.

Tabelle 70: Deskriptive Statistik der Differenzen der Mittelwerte der linken und rechten Vorderkammertiefe in cm sowie T-Test bei gepaarten Stichproben und Korrelation

| | | horizontal | vertikal |
|-----------------------|---------------------------------------|------------|----------|
| Deskriptive Statistik | Mittelwert | -0,00795 | -0,00632 |
| | Standardabweichung | 0,02999 | 0,0308 |
| | Median | 0,0000 | -0,0100 |
| | Minimum | -0,07 | -0,08 |
| | Maximum | 0,05 | 0,07 |
| | 95 %-Konfidenzintervall untere Grenze | -0,0159 | -0,0145 |
| | 95 %-Konfidenzintervall obere Grenze | 2,913E-06 | 0,001857 |
| T-Test | T | -2,003 | -1,548 |
| | Überschreitungswahrscheinlichkeit p | 0,050 | 0,127 |
| Korrelation | r | 0,457 | 0,454 |

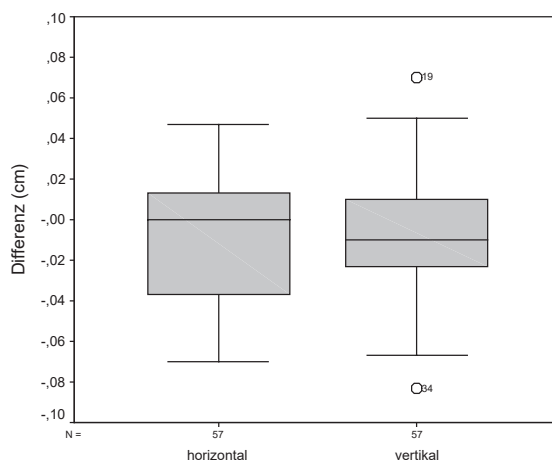


Abbildung 105: Differenzen der Mittelwerte der Vorderkammertiefe der linken und rechten Augen in den verschiedenen Messebenen

3.2.3.4.3 Linse

Die Mittelwerte und die Mediane der Differenzen der linken und rechten Linsendicke liegen bei -0,01 cm bzw. 0,02 cm, ihre Standardabweichungen bei 0,05 cm bzw. 0,04 cm. Die Minima betragen -0,14 cm und -0,07 cm, die Maxima 0,10 cm und 0,14 cm. Die Differenzen der oberen und unteren Grenzen der 95 %-Konfidenzintervalle der Differenzen der Mittelwerte belaufen sich auf 0,24 mm und 0,23 mm. Der T-Test bei gepaarten Stichproben ergibt T-Werte von -2,331 und 4,304 mit Überschreitungswahrscheinlichkeiten p von 0,023 und <0,001. Die Korrelationskoeffizienten r liegen bei 0,68 und 0,62.

Tabelle 71: Deskriptive Statistik der Differenzen der Mittelwerte der linken und rechten Linsendicke in cm sowie T-Test bei gepaarten Stichproben und Korrelation

| | | horizontal | vertikal |
|-----------------------|---------------------------------------|------------|----------|
| Deskriptive Statistik | Mittelwert | -0,0141 | 0,02421 |
| | Standardabweichung | 0,04566 | 0,04247 |
| | Median | -0,0133 | 0,0233 |
| | Minimum | -0,14 | -0,07 |
| | Maximum | 0,10 | 0,14 |
| | 95 %-Konfidenzintervall untere Grenze | -0,0262 | 0,01294 |
| | 95 %-Konfidenzintervall obere Grenze | -0,00198 | 0,03548 |
| T-Test | T | -2,331 | 4,304 |
| | Überschreitungswahrscheinlichkeit p | 0,023 | <0,001 |
| Korrelation | r | 0,680 | 0,618 |

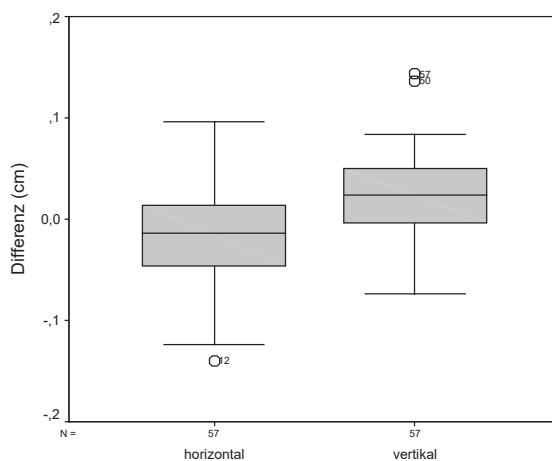


Abbildung 106: Differenzen der Mittelwerte der Linsendicke der linken und rechten Augen in den verschiedenen Messebenen

3.2.3.4.4 Glaskörper

Die mittleren Differenzen der Mittelwerte der linken und rechten Glaskörpertiefe liegen bei $\pm 0,02$ cm mit Standardabweichungen von 0,06 cm bzw. 0,05 cm. Die Mediane betragen 0,02 cm bzw. -0,03 cm. Die Minima sind -0,19 cm und -0,13 cm, die Maxima 0,14 cm und 0,12 cm. Das 95 %-Konfidenzintervall ist 0,29 mm bzw. 0,27 mm breit. Die berechneten T-Werte liegen bei 2,897 und -3,654, ihre Überschreitungswahrscheinlichkeit p beträgt 0,005 bzw. 0,001. Die Korrelationskoeffizienten r sind 0,66 und 0,72.

Tabelle 72: Deskriptive Statistik der Differenzen der Mittelwerte der linken und rechten Glaskörpertiefe in cm sowie T-Test bei gepaarten Stichproben und Korrelation

| | | horizontal | vertikal |
|-----------------------|---------------------------------------|------------|----------|
| Deskriptive Statistik | Mittelwert | 0,02099 | -0,0244 |
| | Standardabweichung | 0,05472 | 0,05051 |
| | Median | 0,0233 | -0,0267 |
| | Minimum | -0,19 | -0,13 |
| | Maximum | 0,14 | 0,12 |
| | 95 %-Konfidenzintervall untere Grenze | 0,006476 | -0,0378 |
| | 95 %-Konfidenzintervall obere Grenze | 0,03551 | -0,011 |
| T-Test | T | 2,897 | -3,654 |
| | Überschreitungswahrscheinlichkeit p | 0,005 | 0,001 |
| Korrelation | r | 0,655 | 0,716 |

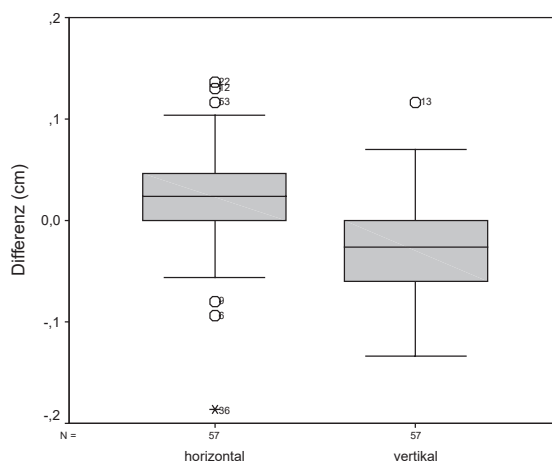


Abbildung 107: Differenzen der Mittelwerte der Glaskörpertiefe der linken und rechten Augen in den verschiedenen Messebenen

3.2.3.4.5 Bulbuswand

Die Differenzen der Mittelwerte der linken und rechten Bulbuswanddicke betragen im Mittel -0,01 cm bzw. 0,00 cm mit Standardabweichungen um 0,02 cm. Die Mediane liegen bei 0,00 cm. Die Minima sind -0,07 cm bzw. -0,04 cm und die Maxima 0,04 cm bzw. 0,07 cm. Die Differenzen der oberen und unteren Grenzen der 95 %-Konfidenzintervalle der Differenzen der Mittelwerte belaufen sich auf 0,12 mm und 0,13 mm. Die berechneten T-Werte sind -2,048 und 1,353 mit Überschreitungswahrscheinlichkeiten p von 0,045 und 0,181. Die Korrelationskoeffizienten r betragen 0,75 und 0,74.

Tabelle 73: Deskriptive Statistik der Differenzen der Mittelwerte der linken und rechten Bulbuswanddicke in cm sowie T-Test bei gepaarten Stichproben und Korrelation

| | | horizontal | vertikal |
|-----------------------|---------------------------------------|------------|----------|
| Deskriptive Statistik | Mittelwert | -0,00635 | 0,004269 |
| | Standardabweichung | 0,02339 | 0,02382 |
| | Median | -0,0033 | 0,0033 |
| | Minimum | -0,07 | -0,04 |
| | Maximum | 0,04 | 0,07 |
| | 95 %-Konfidenzintervall untere Grenze | -0,0126 | -0,00205 |
| | 95 %-Konfidenzintervall obere Grenze | -0,00014 | 0,01059 |
| T-Test | T | -2,048 | 1,353 |
| | Überschreitungswahrscheinlichkeit p | 0,045 | 0,181 |
| Korrelation | r | 0,749 | 0,736 |

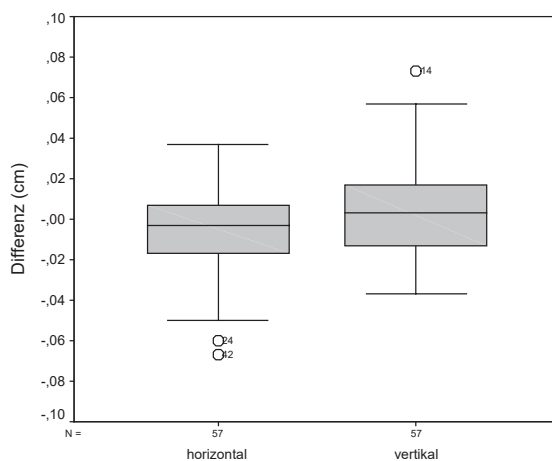


Abbildung 108: Differenzen der Mittelwerte der Bulbuswanddicke der linken und rechten Augen in den verschiedenen Messebenen

3.2.3.4.6 Distanz zwischen Hornhaut und Linsenhinterfläche

Die Mittelwerte der Differenzen der linken und rechten Distanz zwischen Hornhaut und Linsenhinterfläche liegen um 0,02 cm, ihre Standardabweichungen um 0,04 cm. Die Mediane betragen $\pm 0,01$ cm, die Minima -0,12 cm bzw. -0,06 cm und die Maxima 0,10 cm bzw. 0,13 cm. Die 95 %-Konfidenzintervalle der Differenzen der Mittelwerte sind 0,23 mm und 0,21 mm breit. Der T-Test bei gepaarten Stichproben ergibt T-Werte von -3,345 und 4,034 mit Überschreitungswahrscheinlichkeiten p von 0,001 und $<0,001$. Die Korrelationskoeffizienten r liegen bei 0,78 und 0,77.

Tabelle 74: Deskriptive Statistik der Differenzen der Mittelwerte der linken und rechten Distanz zwischen der Hornhaut und der Linsenhinterfläche in cm sowie T-Test bei gepaarten Stichproben und Korrelation

| | | horizontal | vertikal |
|-----------------------|---------------------------------------|------------|----------|
| Deskriptive Statistik | Mittelwert | -0,0192 | 0,02135 |
| | Standardabweichung | 0,04343 | 0,03994 |
| | Median | -0,0133 | 0,0133 |
| | Minimum | -0,12 | -0,06 |
| | Maximum | 0,10 | 0,13 |
| | 95 %-Konfidenzintervall untere Grenze | -0,0308 | 0,01075 |
| | 95 %-Konfidenzintervall obere Grenze | -0,00772 | 0,03194 |
| T-Test | T | -3,345 | 4,034 |
| | Überschreitungswahrscheinlichkeit p | 0,001 | $<0,001$ |
| Korrelation | r | 0,780 | 0,768 |

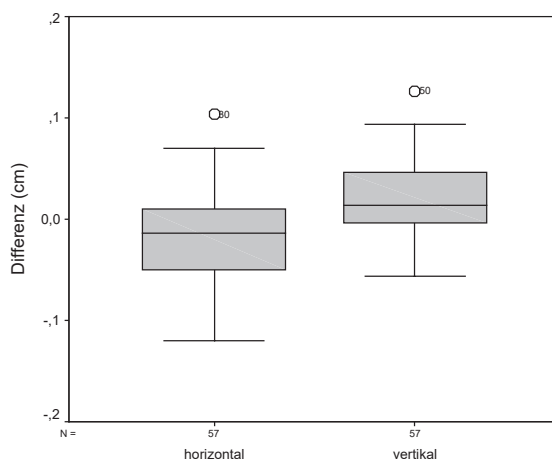


Abbildung 109: Differenzen der Mittelwerte der Distanz zwischen Hornhaut und Linsenhinterfläche der linken und rechten Augen in den verschiedenen Messebenen

3.2.3.4.7 Bulbuslänge

Die Differenzen der Mittelwerte der linken und rechten Bulbuslänge betragen im Mittel 0,00 cm mit Standardabweichungen um 0,05 cm bzw. 0,04 cm. Die Mediane liegen bei 0,00 cm und -0,01 cm. Die Minima sind -0,19 cm und -0,08 cm, die Maxima 0,11 cm und 0,08 cm. Das 95 %-Konfidenzintervall der Differenzen der Mittelwerte ist 0,28 mm bzw. 0,21 mm breit. Die berechneten T-Werte betragen 0,189 und -0,399, ihre Überschreitungswahrscheinlichkeit p liegt bei 0,851 bzw. 0,962. Die Korrelationskoeffizienten r sind 0,84 und 0,89.

Tabelle 75: Deskriptive Statistik der Differenzen der Mittelwerte der linken und rechten Bulbuslänge in cm sowie T-Test bei gepaarten Stichproben und Korrelation

| | | horizontal | vertikal |
|-----------------------|---------------------------------------|------------|----------|
| Deskriptive Statistik | Mittelwert | 0,001345 | -0,00205 |
| | Standardabweichung | 0,05366 | 0,03875 |
| | Median | 0,0000 | -0,010 |
| | Minimum | -0,19 | -0,08 |
| | Maximum | 0,11 | 0,08 |
| | 95 %-Konfidenzintervall untere Grenze | -0,0129 | -0,0123 |
| | 95 %-Konfidenzintervall obere Grenze | 0,01558 | 0,008235 |
| T-Test | T | 0,189 | -0,399 |
| | Überschreitungswahrscheinlichkeit p | 0,851 | 0,692 |
| Korrelation | r | 0,842 | 0,892 |

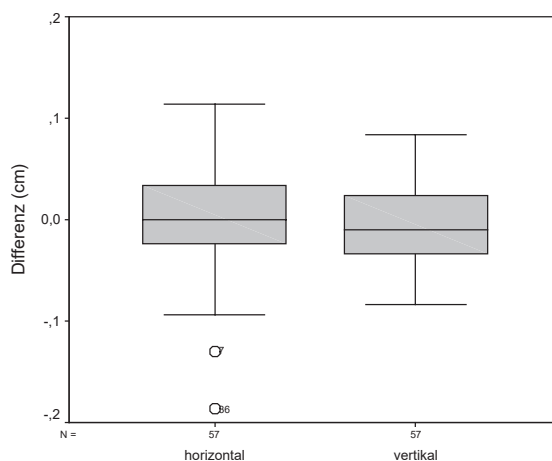


Abbildung 110: Differenzen der Mittelwerte der Bulbuslänge der linken und rechten Augen in den verschiedenen Messebenen

3.2.3.4.8 Zusammenfassung

Die mittleren Differenzen der Mittelwerte weichen erst ab der zweiten Nachkommastelle von Null ab. Die Standardabweichungen sind generell kleiner als ein Millimeter. Unterschiede zwischen Mittelwert und Median bestehen erst im Bereich von Zehntelmillimetern. Die größte Breite der 95 %-Konfidenzintervalle liegt bei 0,29 mm.

Die Überschreitungswahrscheinlichkeit p unterschreitet die Irrtumswahrscheinlichkeit α (5 %) bei der Linsendicke, der Glaskörpertiefe, der Bulbuswanddicke (horizontal) und der Distanz zwischen Hornhaut und Linsenhinterfläche. Es wurden Korrelationskoeffizienten r zwischen 0,45 und 0,89 ermittelt.

4 Diskussion

4.1 Klinische Untersuchungen

4.1.1 Status praesens

In Betrieb 3 ist eine deutliche Häufung der Allgemeinerkrankungen zu erkennen. Das Verhältnis gesund/krank ist hier genau umgekehrt wie in allen anderen Betrieben. Da es sich bei Betrieb 3 um die Klinik für Klautiere der Freien Universität Berlin handelt und die Tiere sich dort i. d. R. krankheitsbedingt aufhalten, war dieses Ergebnis zu erwarten. Dass der Anteil an kranken Tieren hier nicht noch höher war, liegt zum überwiegenden Teil daran, dass auch klinikeigene, gesunde Tiere untersucht wurden, und zum geringeren Teil auch an der Tatsache, dass nicht bei allen eingewiesenen Tieren eine Erkrankung festgestellt werden konnte. Die altersspezifische Verteilung entspricht derjenigen, wie sie für die entsprechenden Erkrankungen bekannt ist. So sind Nabel-, respiratorische und Durchfallerkrankungen typische Erkrankungen der Jungtiere, während Labmagenverlagerungen, Erkrankungen des Bewegungs- oder des Geschlechtsapparates üblicherweise eher bei erwachsenen Tieren auftreten (HOFMANN, 1990).

4.1.2 Ophthalmologische Untersuchung

Die Ausführungen erfolgen basierend auf den Untersuchungsergebnissen, wobei ggf. gleichzeitig auf die daraus resultierenden Diagnosen eingegangen wird. Bei besonders interessanten Fällen ist die jeweilige Tiernummer in Klammern angegeben, sodass die zugehörigen Daten den entsprechenden Tabellen im Anhang entnommen werden können.

4.1.2.1 Orbita und Augapfel

Enophthalmus wurde bei 28 Tieren festgestellt, die mit einer Ausnahme gleichzeitig an einer Störung des Allgemeinbefindens litten. Diese wiederum war mit einer Ausnahme so beschaffen, dass sie entweder zu Störungen des Wasserhaushaltes an sich oder zu Störungen der Tränkeaufnahme führen konnte. Nach ROSENBERGER (1978) und SCHMIDT (1988) tritt Enophthalmus u. a. als Symptom einer Reihe von systemischen Erkrankungen auf, bei denen es durch Dehydratation zum Schwund des retrobulbären Gewebes und somit zum Einsinken des Augapfels kommt. Nach REBHUN (1979a) reflektiert ein Enophthalmus sowohl beim Kalb als auch beim adulten Rind eine Dehydratation. Tier Nr. 845 hatte außer einem beidseitigen geringgradigen Enophthalmus keine weiteren Krankheitserscheinungen, weder okulärer noch systemischer Natur. Jungrind Nr. 718, bei dem eine beidseitige Keratitis mit entsprechenden Begleiterscheinungen diagnostiziert wurde, hatte ebenfalls einen Enophthalmus. Die Allgemeinerkrankung dieses Tieres führt normalerweise nicht zu einer Dehydratation. Daher dürfte der bei diesem Tier beobachtete Enophthalmus laut ROSENBERGER (1978) und SCHMIDT (1988) aufgrund einer aktiven Rückverlagerung des Bulbus durch spastische Kontraktion des M. retractor bulbi, wie sie bei schmerzhaften Prozessen eintritt, entstanden sein. Das gleiche gilt für den bei Kuh Nr. 857 im Gefolge der perforierenden Hornhautverletzung aufgetretenen hochgradigen einseitigen Enophthalmus.

Beidseitiger Exophthalmus wurde bei 19 Tieren beobachtet. Vier von ihnen hatten keine weiteren Augenveränderungen. Acht Tiere hatten zwar außer dem Hervortreten der Augäpfel

noch andere pathologische Befunde im Bereich der Augen, die aber nicht zu einer solchen Lageveränderung des Bulbus führen können (s. Tabelle 26). Nach LAVACH (1990) und REBHUN (1995) wurde bei verschiedenen Rinderrassen ein beidseitiger relativer Exophthalmus beobachtet, der möglicherweise eine genetische Ursache hat. Bei den o. g. 12 Tieren dürfte es sich um diese Art von Exophthalmus handeln. ANONYM (1968) zufolge kann Exophthalmus entweder im Zusammenhang mit Strabismus oder selbständig vorkommen. Die Ursachen können die gleichen wie beim Strabismus sein, allerdings haben Jersey- und, in geringerem Maße, Ayrshire-Rinder gewöhnlich einen mehr oder weniger stark ausgeprägten Exophthalmus. Unter den mit Exophthalmus aufgefallenen Tieren war je eines der Rasse Jersey bzw. Schwarzbuntes Milchrind (eine Rasse, die u. a. einen Jersey-Anteil enthält). Ein Kalb hatte beidseits relativ zu große Augäpfel, was automatisch zum weiteren Hervortreten des Bulbus aus der Lidspalte führt. SCHMIDT (1988) definiert den Begriff des Macrophthalmus unter der Rubrik Entwicklungsanomalien des Augapfels ohne nähere Angaben zur Ätiologie. Nach REBHUN (1979a) sind angeborene Vergrößerungen des Augapfels das Resultat kongenitaler Glaukome, abnormer Kammerwinkel oder multipler Defekte. Sechs Tiere hatten gleichzeitig eine Abweichung der Sehachse und eingeschränkte Bulbusbewegungen in Richtung temporal (s. u.).

Bei einem Jungrind (712) war eine Rotation des Bulbus um seine Längsachse zu beobachten. Nach ROSENBERGER (1990) und LAVACH (1990) kann man diese Erscheinung im Rahmen der Zerebrokortikalnekrose beobachten, woran dieses Tier auch erkrankt war.

Nystagmus hatten zwei Jungrinder und sieben Kühe. Bei der Mehrzahl der Tiere war er die einzige zu beobachtende Augenveränderung. An sieben Augen lagen gleichzeitig Lageveränderungen des Bulbus, Hornhautveränderungen und/oder Linsentrübungen vor. Drei Tiere litten an einer Störung des Allgemeinbefindens, die im Bereich des Verdauungs- bzw. Genitaltraktes sowie der Gliedmaßenerkrankungen anzusiedeln war. Nach McCONNON et al. (1983), LAVACH (1990) und REBHUN (1995) ist bei Rindern u. U. zeitlebens ein beidseitiger Nystagmus zu beobachten, der das Sehvermögen der Tiere nicht zu beeinträchtigen scheint. Bei den von McCONNON et al. (1993) untersuchten Tieren wurden keine weiteren physischen oder neurologischen Befunde erhoben. Laut SCHMIDT (1988) tritt Nystagmus als Symptom bei einer Reihe von Vergiftungen, Gehirnerkrankungen oder -verletzungen sowie bei Stoffwechselstörungen auf. Gemäß ROSENBERGER (1978) kann Nystagmus bei Hochleistungskühen Ausdruck einer latenten Tetanie oder Hypokalzämie sein. Sechs Tiere hatten bilateral konvergierenden Strabismus mit Exophthalmus. Es handelt sich ausschließlich um Rinder der Rasse Deutsches Schwarzbuntes Rind. Das jüngste Tier war vier Monate alt (s. Abbildung 7), die Kühe zwischen 2,5 und acht Jahren. BCSE kommt bei vielen Rinderrassen vor (SCHÜTZ-HÄNKE et al., 1979). Die Untersuchungen einer Reihe von Autoren (z. B. GERST u. DISTL, 1998) ergeben eine erbliche Genese dieser Erkrankung.

Zwei Kälber (51, 623) hatten Abweichungen der Sehachse nach ventral (beidseits) bzw. dorsal (links), beide in Kombination mit beidseitigem Exophthalmus. Das Tier mit dem einseitigen Schielen hatte zusätzlich eine Missbildung des Rückenmarks. Kalb Nr. 51 hatte keine Störung des Allgemeinbefindens, dafür aber zusätzlich episclerale, subkonjunktivale

Blutungen. Da dieses Tier bei der Untersuchung erst drei Tage alt war, könnte es sich bei ihm um die beim HF beschriebene angeborene Form des Schielens handeln (SCHMIDT, 1988).

Bei einer Kuh (857) und zwei Kälbern (616, 663) war der intraokuläre Druck stark herabgesetzt. Bei Kuh Nr. 857 war die Hornhaut perforiert, was zum Austritt von Kammerwasser geführt hatte (s. u.). Bei beiden Kälbern war das Allgemeinbefinden hochgradig gestört, was zu einer starken Beeinträchtigung des Flüssigkeitshaushaltes mit Ausbildung von Enophthalmus und Absinken des intraokulären Druckes führte. Nach SCHMIDT (1988) beruht die Bulbuserweichung auf einer stark verminderten Kammerwasserproduktion (z. B. bei Exsikkose) oder auf einem erhöhten Abfluss desselben (z. B. bei Perforation der Hornhaut).

4.1.2.2 Augenlider

Diffuse Schwellungen der Augenumgebung einer Seite hatten zwei Tiere (857, 861). Zusätzlich wurde bei beiden eine Hornhautverletzung mit vielfältigen Begleiterscheinungen diagnostiziert, zu denen auch ein Blepharospasmus gehörte. Dieser kann nach SCHMIDT (1988) durch die Behinderung der palpebralen Blutzirkulation eine Ödematisierung der Lider verursachen. Eine Kuh (277) wies eine umschriebene Umfangsvermehrung in der Lidunterhaut auf. Diese ist möglicherweise als ein Residuum eines Lidabszesses zu verstehen. Das Tier hatte gleichzeitig eine Linsentrübung am selben Auge.

Einrollungen des Lidrandes, Entropium, wurden mit einer Ausnahme (861) ausschließlich in Zusammenhang mit einer Rückverlagerung des Bulbus, Enophthalmus, gefunden. Nur bei zwei Tieren (718, 861) lagen weitere hochgradige Augenveränderungen vor. Bei den anderen beiden Tieren (s. Tabelle 26) handelte es sich demnach um ein sog. Entropium bulbare, das nach SCHMIDT (1988) und SLATTER (1990) durch den Verlust der Stütze des Lides durch den Augapfel entsteht, was z. B. bei Rückverlagerung des Bulbus eintritt. Auch fehlten die bei anderen Entropiumformen zu beobachtenden z. T. sehr schwerwiegenden okulären Begleiterscheinungen (SLATTER, 1990). Bei Tier Nr. 718 könnte das Entropium durchaus als Ursache der anderen Veränderungen (beidseitige Keratitis mit reaktiver Uveitis, Blepharospasmus, Enophthalmus und Verlust des Sehvermögens) angesehen werden. Da aber die Einrollung des Lidrandes nicht so hochgradig war, dass dadurch die Verursachung einer Keratitis zu erwarten gewesen wäre, handelte es sich hier wahrscheinlich um ein sog. Entropium spasticum, das nach SCHMIDT (1988) durch permanente Reizzustände, beispielsweise durch Entzündungen, entsteht und zum Blepharospasmus führt. Nach SLATTER (1990) bildet sich ein spastisches Entropium im Gefolge chronischer schmerzhafter Augenerkrankungen wie z. B. Keratitiden oder Uveitiden. Bei Tier Nr. 861 dürfte ebenfalls die Erkrankung der Hornhaut (Hornhautverletzung) die primäre Ursache für alle weiteren Veränderungen gewesen sein, inkl. der Ausbildung eines spastischen Entropiums mit Blepharospasmus.

Ein sog. dritter Augenwinkel war bei zwei Tieren zu beobachten. Bei dem Jungrind (404) lag zusätzlich nur eine fremdkörperbedingte Konjunktivitis vor. Die Kuh (857) hatte eine perforierende Hornhautverletzung mit zahlreichen Begleiterscheinungen, u. a. Verkleinerung des Bulbus durch Austritt von Kammerwasser. Nach SCHMIDT (1988) entsteht der dritte

Augenwinkel im Gefolge von verkleinertem oder rückverlagertem Bulbus durch dauerhafte Kontraktion des *M. levator palpebrae*. Große runde Lidspalten konnten nur im Zusammenhang mit Exophthalmus beobachtet werden. Bei einer Kuh (844), die gleichzeitig hochgradigen Enophthalmus, Entropium und eine einseitige umschriebene Hornhauttrübung hatte, erschienen die Lidspalten deutlich kleiner als physiologischerweise. Nach ROSENBERGER (1978) und SCHMIDT (1988) betreffen Abweichungen der Lidspalte v. a. ihre Größe. Enger als normal erscheint sie u. a. bei verkleinertem oder rückverlagertem Bulbus oder bei Stellungsanomalien der Lider, weiter als normal u. a. bei vergrößertem oder vorgelagertem Bulbus.

Lidkrämpfe traten zusammen mit Konjunktivitis, Epiphora und bei Beleuchtung sich verstärkendem Tränenfluss (531; möglicherweise Frühstadium der IBK) sowie schwerwiegenden Hornhautveränderungen mit mannigfaltigen Begleiterscheinungen (718, 857, 861) auf. Reflektorischer Blepharospasmus ist ein Symptom von Reizzuständen des *N. trigeminus*, u. a. im Gefolge von entzündlichen Erkrankungen der vorderen Augenabschnitte und Fremdkörpern in Konjunktivalsack oder Hornhaut (SCHMIDT, 1988).

Narben des Lidrandes, die nach Lidtraumen entstehen können, fanden sich bei vier Kühen. Nur bei einem Tier (537) war die Lidveränderung die einzige zu beobachtende. Bei den anderen drei Tieren waren zusätzlich Residuen von Hornhauterkrankungen zu sehen, wie Trübungen unterschiedlichen Schweregrades (509, 551, 572) und Geistergefäße (551), sowie Hinweise auf hintere Synechien (als Überbleibsel einer Entzündung der Iris; 509) und Linsentrübungen, wie sie im Gefolge von Keratitiden/Uveitiden entstehen können (572).

Eine Lidverletzung, die die Hautoberfläche des Oberlides betraf, hatte eine ansonsten unauffällige Kuh (929). Nach REBHUN (1995) werden Lidverletzungen durch Hornstöße, Schläge oder Unfälle aller Art hervorgerufen.

Permanente Fehlstellungen der Wimpern, Trichiasis, wurden bei zwei Tieren beobachtet. Ein Tier (116) hatte keine weiteren Veränderungen an den Augen, da die entsprechenden Haare keinen Kontakt zu anderen Augenabschnitten hatten. Dies war jedoch bei dem zweiten Tier (645) der Fall, was zu einer reizungsbedingten Trübung der Hornhaut sowie zu dem serösen Augenausfluss geführt haben könnte. Der bei diesem Tier zusätzlich festgestellte Enophthalmus kann sowohl mit der Trichiasis als auch mit der gleichzeitig bestehenden Durchfallerkrankung in Zusammenhang gebracht werden. Die bei diesem Tier ebenfalls zu beobachtenden Linsenveränderungen waren in Anbetracht des Alters des Tieres (17 Tage) höchstwahrscheinlich angeboren.

Aus den Öffnungen der MEIBOHM'schen Drüsen entspringende Haare, Distichiasis, fanden sich bei sechs Tieren. In vier Fällen waren sie in der Nähe des nasalen Lidwinkels im Oberlid angesiedelt. Zweimal lagen keine weiteren Augenveränderungen vor. Tier Nr. 417 hatte gleichzeitig eine einseitige Konjunktivitis, die aber durch Haare im Konjunktivalsack dieses Auges verursacht wurde. Tier Nr. 216 hatte zusätzlich diverse Linsenveränderungen sowie beidseitigen Enophthalmus, der aber auf die Allgemeinerkrankung (linksseitige Labmagenverlagerung) zurückzuführen war, da die zusätzlichen Haare keinerlei Kontakt zu anderen Bulbusabschnitten aufwiesen. Bei zwei Kühen waren die Härchen in der Mitte des

Oberlides angesiedelt. Bei einem Tier hatten sie keinen Kontakt zur Hornhaut und waren die einzige festzustellende Augenveränderung. Bei Kuh Nr. 828 berührten sie auf beiden Seiten die Hornhaut, an der entsprechende chronische Veränderungen in Form von Trübungen und Geistergefäßen vorlagen (s. Abbildung 8; das Haar war vor der Untersuchung ca. 1 cm länger). Gleichzeitig hatte das Tier beidseits einen geringgradigen Enophthalmus, der allerdings auch im Rahmen der Allgemeinerkrankung (linksseitige Labmagenverlagerung) entstanden sein könnte. Nach ROSENBERGER (1978) und SCHMIDT (1988) führen Trichiasis und Distichiasis nur zu entsprechenden Folgeerscheinungen, wenn die Haare Kontakt zur Hornhaut haben.

4.1.2.3 Tränenapparat

Seröser Augenausfluss konnte mit Ausnahme von vier Tieren nur im Zusammenhang mit einer Entzündung der Bindehäute beobachtet werden. Purulenter Augenausfluss trat ausschließlich in Kombination mit einer Konjunktivitis auf. Ein Kalb (2) hatte pathologisches Tränenräufeln in Zusammenhang mit einem mittelgradigen Exophthalmus und einer relativ zu kleinen Hornhaut. Ein anderes Kalb (609) wies beidseitigen Tränenfluss auf, der durch Haare im Konjunktivalsack verursacht wurde. Bei einem Kalb fand sich eine Fehlstellung der Wimpern (645), die zu serösem Augenausfluss führte. Eine Kuh (857) hatte im Rahmen der hochgradigen Augenveränderungen im Gefolge einer perforierenden Hornhautverletzung ebenfalls massiven Tränenfluss. Diese Beobachtungen stimmen mit SCHMIDT (1988) und WHITTAKER et al. (1999) überein, nach denen die zu Epiphora führende ein- oder beidseitige Hypersekretion der Tränenrüsen vorwiegend auf dem Wege der reflektorischen Reizung entsteht, beispielsweise durch Fremdkörper, Zilienfehlstellungen sowie entzündlichen oder schmerzhaften Zuständen bei Konjunktivitis, Blepharitis, Keratitis oder Iritis.

4.1.2.4 Bindehaut und Hornhaut

Die an der Nickhaut beobachteten Entzündungserscheinungen waren immer mit einer Konjunktivitis vergesellschaftet. Dies stimmt mit der Aussage von SCHMIDT (1988) überein, nach der die Nickhaut gewöhnlich den gleichen pathologischen Einwirkungen wie die Bindehaut unterliegt, insbesondere bei entzündlichen Veränderungen.

Der bei einer Kuh (857) vorliegende Nickhautvorfall ist als mechanischer Vorfall einzuordnen (SCHMIDT, 1988), da er auf eine Bulbusverkleinerung infolge einer perforierenden Hornhautverletzung sowie auf den an diesem Auge ebenfalls vorliegenden hochgradigen Enophthalmus zurückzuführen ist.

Episclerale subkonjunktivale Blutungen, Hyposphagma (s. Abbildung 9), fanden sich bei 20 Kälbern, bei 8 von ihnen nur einseitig. In der Mehrzahl der Fälle waren die Blutungen die einzige pathologische Augenveränderung. Bei zwei Tieren waren sie gleichzeitig mit einem Exophthalmus anzutreffen, eines von diesen Kälbern schielte zusätzlich. Sechs andere Kälber wiesen zudem Trübungen im hinteren Linsenbereich auf, zwei von ihnen hatten nur an einem Auge subkonjunktivale Blutungen, aber beidseits Katarakte. JOYCE (1977), VESTRE et al. (1978) und SEVERIN et al. (1980) berichten von neugeborenen Kälbern mit subkonjunktivalen Blutungen, die die Autoren auf während der Geburt entstehende okuläre

Traumen zurückführen. Nur fünf der betroffenen Tiere litten gleichzeitig an einer Störung ihres Allgemeinbefindens (23, 367, 378, 678, 683). Bei Kalb Nr. 683 wurde zusätzlich zu einer Durchfallerkrankung und einer Bronchopneumonie auch eine Koagulopathie diagnostiziert, die nach SCHMIDT (1988) ebenfalls zu subkonjunktivalen Blutungen führen kann. Nach MUNROE (1999) kommen subkonjunktivale Blutungen beim Fohlen im Zusammenhang mit verschiedenen Erkrankungen oder aber durch Kompression der Augen im weichen Geburtsweg zustande. Sie verschwinden üblicherweise ohne Behandlung nach 7 - 10 Tagen. Sie treten ein- oder beidseitig auf und sind z. T. mit retinalen Blutungen kombiniert. Beim Fohlen liegen sie meist dorsal oder dorsonasal am Limbus, beim Säugling dagegen eher nasal und temporal. Bei den in dieser Arbeit auffälligen Kälbern lagen die Blutungen zum großen Teil temporal und nasal in der Nähe des Limbus.

Konjunktivitiden waren bei 39 Tieren zu sehen. Sie traten üblicherweise beidseitig auf. Neun Tiere wiesen keine Störung ihres Allgemeinbefindens auf. Drei von ihnen hatten Fremdkörper (Haare, Heu) im Konjunktivalsack, die der Grund für ihre Konjunktivitis gewesen sein dürften. Bei einem dieser drei Tiere (417, s. o.) fand sich zusätzlich eine Distichiasis. Nach ROSENBERGER (1978) und REBHUN (1995) rufen Fremdkörper ein- oder beidseitige Entzündungen der Konjunktiva hervor. Vier von den neun o. g. Tieren zeigten außer der Entzündung ihrer Bindehäute keine weiteren okulären Symptome. Eine Kuh hatte zusätzlich beidseitigen Blepharospasmus, ein Kalb Linsentrübungen an beiden Augen. Dreißig Tiere wiesen gleichzeitig eine Störung ihres Allgemeinbefindens auf. Acht Tiere litten an einer Bronchopneumonie, bei zwei von ihnen waren gleichzeitig Fremdkörper im Konjunktivalsack, eine Kuh (861) wies eine Hornhautverletzung mit entsprechenden Begleiterscheinungen auf, zu denen ebenfalls die Ausbildung einer Konjunktivitis zählen kann. Nach REBHUN (1995) können Konjunktivitiden beim Rind im Rahmen von respiratorischen Erkrankungen beobachtet werden. Fünf Kälber waren an einer Enteritis erkrankt. Da sie z. T. hochgradige Störungen ihres Allgemeinbefindens aufwiesen, wurden sie erst ophthalmologisch untersucht, als sie sich auf dem Wege der Besserung befanden. Da aber Imbalancen im Flüssigkeitshaushalt zum Einsinken der Augäpfel führen können (s. o.), ist es möglich, dass zwar zum Zeitpunkt der ophthalmologischen Untersuchung kein Enophthalmus mehr vorlag, er zu einem früheren Zeitpunkt aber sehr wahrscheinlich vorhanden war. Nach SCHMIDT (1988) ist die Ursache für eine Konjunktivitis nicht selten eine Inkongruenz zwischen Bulbus und Lidinnenfläche, sodass es möglich erscheint, dass die im Rahmen einer Durchfallerkrankung zu beobachtenden Konjunktivitiden auf diesem Wege entstanden sein könnten. Das gleiche gilt für zwei Kühe, die an mehr oder weniger schweren Erkrankungen ihres Magen-Darm-Traktes litten. Eine von ihnen hatte zum Zeitpunkt der ophthalmologischen Untersuchung eingesunkene Augäpfel und links einen Fremdkörper im Konjunktivalsack. Ein Jungrind (703) hatte u. a. ein Jodexanthem, sodass es sich bei der bei ihm zu beobachtenden Konjunktivitis sehr wahrscheinlich um eine durch Allergie verursachte handelt, was nach ROSENBERGER (1978) und SCHMIDT (1988) durchaus vorkommt. Die anderen Tiere litten an Nabel-, Gliedmaßen- und Hauterkrankungen, eines an einer ZNS-Erkrankung. Weitere Augenveränderungen, die in Kombination mit der Konjunktivitis

auftraten sind hauptsächlich Katarakte, seltener Exophthalmus, Hinweise auf hintere Synechien, Bulbusrotation und Hornhauttrübung.

Vollständige Hornhauttrübungen hatten drei Tiere. Bei einem Jungrind (718) traten sie als Folge einer beidseitigen Keratitis auf. Weitere Symptome waren vereinzelte Gefäßeinsprossung, hochgradig gefüllte Episcleralgefäße, reaktive Uveitis, Blindheit, Enophthalmus, Blepharospasmus und Entropium. Kuh Nr. 206 hatte zusätzlich zu der Trübung eine abgeflachte Wölbung der Hornhaut und es zogen fadenförmige, dunkelbraune Gebilde von der Iris zur Hornhaut. Dahinter liegende Augenabschnitte waren der Betrachtung nicht zugänglich. Es waren keine Anzeichen eines akuten Geschehens an diesem Auge zu erkennen, sodass es sich hier sehr wahrscheinlich um die Überbleibsel einer perforierenden Hornhauterkrankung handelt, wie beispielsweise eine hochgradige IBK oder eine tiefgehende Verletzung. Eine andere Kuh (286) hatte ebenfalls außer einer vollständigen Hornhauttrübung, die die Sicht auf dahinterliegende Augenabschnitte versperrte, keine von außen bemerkbaren weiteren Veränderungen. Hier handelt es sich wahrscheinlich ebenfalls um ein Residuum einer länger zurückliegenden Hornhauterkrankung. Differentialdiagnostisch käme bei diesem Tier die angeborene vollständige Hornhauttrübung, die von ROSENBERGER (1955), DEAS (1959) und PRIESTER (1972) beschrieben wurde, in Betracht. Allerdings tritt diese Erkrankung nur beidseitig auf.

Bei 57 Tieren, zum großen Teil Kühe, waren umschriebene Hornhauttrübungen unterschiedlicher Größe und Dichte zu finden. Nur bei zehn Tieren waren sie beidseits. Etwas mehr als die Hälfte dieser Trübungen (52,3 %) waren als alleinige Veränderung an dem jeweiligen Auge zu beobachten. Bei 32,3 % der Augen mit umschriebenen Hornhauttrübungen waren gleichzeitig Anzeichen ehemaliger intraokulärer Entzündungen, wie Hinweise auf hintere Synechien und Linsentrübungen, zu sehen. Geistergefäße traten bei sechs Tieren zusätzlich zu ihrer Hornhauttrübung auf. Bei drei Tieren fanden sie sich als alleinige Veränderung in der ansonsten transparenten Hornhaut. Bei einer davon in Kombination mit beidseitigem Nystagmus verticalis, Enophthalmus und einseitiger Microcornea und bei einer zweiten zusammen mit Exophthalmus und cornealem Fremdkörper. Nach SLATTER (1990) heilt die Hornhaut, wenn ihr Stroma in Mitleidenschaft gezogen wurde, unter der Bildung von Hornhautnarben aus. Diese stellen sich als umschriebene Trübungen dar, die um so dichter sind, je tiefer der initiale Defekt war. Die sog. Geistergefäße entstehen durch Kollabieren der cornealen Vaskularisation nach Abheilen des Defekts. Nach SCHÄFFER (1999) können Geistergefäße nach Abklingen der Grunderkrankung noch jahrelang persistieren. Bei neun Kühen war die Hornhautwölbung im Bereich der Trübung abgeflacht. Nach ROSENBERGER (1990) führen u. a. Hornhautnarben zu Veränderungen der Hornhautkrümmung.

Bei einer der im vorherigen Abschnitt genannten Kühe (853) konnten in der Hornhauttrübung dunkelbraune Irisanteile sowie eine vollständige Linsentrübung am gleichen Auge beobachtet werden. Die Hornhautoberfläche war nicht glatt, aber Fluorescein negativ. Es konnten keine Anzeichen einer akuten Augenerkrankung gefunden werden. Auch bei diesem Tier ist, wie oben bei Tier 206 ausgeführt, denkbar, dass es sich bei den gefundenen Veränderungen um

die Überbleibsel einer schwerwiegenden Hornhauterkrankung mit Ausbildung einer Panophthalmie handelt.

Bei einer Kuh (861) lag eine umschriebene Hornhauttrübung mit rauher, Fluorescein positiver Oberfläche, reaktiver Uveitis, eingeschränktem Sehvermögen, Konjunktivitis, Entropium, Blepharospasmus und Schwellung der Augenumgebung vor. Hier handelt es sich wahrscheinlich um eine Verletzung der Hornhaut durch eine Abschürfung. Die zusätzlich zu beobachtenden Veränderungen sind als Begleit- und Folgeerscheinungen der Hornhautverletzung anzusehen.

Ein Kalb (44) hatte ebenfalls wahrscheinlich durch Abschürfung entstandene Hornhautveränderungen, die kurz vor der Untersuchung entstanden sein müssten, da noch keine weiteren Augenveränderungen vorlagen.

Kuh Nr. 291 wies einen cornealen Fremdkörper auf, der reaktionslos in der bis auf einige feine Geistergefäße transparenten Hornhaut lag. Zusätzlich zeigte sie beidseitigen geringgradigen Exophthalmus und am anderen Auge eine Linsentrübung.

Die Kuh mit der Nr. 857 hatte eine wulstig verdickte, Fluorescein positive Veränderung der Hornhautoberfläche mit Gefäßeinsprossung, Abflachung der Hornhautwölbung, spaltförmiger Vorderkammer mit flächigem Kontakt der Iris zum Hornhautendothel sowie herabgesetztem Augeninnendruck, sodass davon ausgegangen werden kann, dass es sich hier um eine perforierende Hornhautverletzung handelt. Weiterhin waren an dem Auge eine geschwollene Iris mit spaltförmiger Pupille, hochgradiger Tränenfluss, Blepharospasmus, eine dreieckige Lidspalte, Nickhautvorfall, hochgradiger Enophthalmus sowie fehlendes Sehvermögen zu beobachten. Nach SCHMIDT (1988) runden sich die zunächst klaffenden Wundränder bei perforierenden Hornhautverletzungen relativ schnell ab und wulsten sich infolge Ödematisierung auf. Durch den Abfluss von Kammerwasser kommt es zu einem Absinken des Augeninnendruckes und einer Abflachung der vorderen Augenkammer. Die Iris legt sich von innen an den Defekt an und dichtet ihn ab, eventuell fällt sie zum Teil durch die Öffnung nach außen vor. Durch die sofort eintretenden starken Schmerzen kommt es zu Lakrimation und Blepharospasmus. CLEMENTE und CLEMENTE (1977) zufolge werden perforierende Hornhautverletzungen beim Rind meist durch Hornstoß verursacht. (Anmerkungen zu Enophthalmus und Nickhautvorfall s. o., Irisveränderungen und Blindheit s. u.)

Eine im Verhältnis zum restlichen Auge verkleinerte Hornhaut, Microcornea, war bei drei Tieren zu sehen. Bei Jungrind Nr. 118 wurden keine weiteren Störungen der Augen- oder der Allgemeingesundheit gefunden. Kalb Nr. 2 hatte gleichzeitig beidseitigen Exophthalmus und Augenausfluss. Bei der Kuh (995) war die rechte Hornhaut kleiner als die linke, sie hatte beidseits zusätzlich Geistergefäße, Nystagmus verticalis sowie geringgradigen Enophthalmus. Nach SCHMIDT (1988) ist unter der Microcornea eine im Verhältnis zur normal proportionierten Sclera verkleinerte Hornhaut zu verstehen. Die Autorin ordnet diese Erkrankung unter den angeborenen Hornhautanomalien ein. Nach SLATTER (1990) tritt eine Verkleinerung der Hornhaut üblicherweise einseitig auf und ist in der Regel mit einer Microphthalmie vergesellschaftet, die ebenfalls zu den angeborenen Augenerkrankungen gezählt wird.

4.1.2.5 Aderhaut und vordere Augenkammer

Zwei Tiere hatten Fibrinflocken in der vorderen Augenkammer. Bei dem Kalb (32) wurden keine weiteren Augenveränderungen festgestellt. Bei dem Jungrind (114) war das Sehvermögen durch die direkt vor der Pupille gelegene Fibrinflocke aufgehoben. Fibrinablagerungen in die vordere Augenkammer entstehen nach SCHMIDT (1988) im Gefolge einer fibrinösen Uveitis anterior. Größere Fibrinabscheidungen können dabei die Pupille verlegen. Bei beiden Tieren konnten keine Anzeichen einer akuten oder chronischen Uveitis anterior festgestellt werden. Das heißt aber nicht, dass sie nicht zu einem früheren Zeitpunkt daran erkrankt waren und die Fibrinablagerungen zum Untersuchungszeitpunkt nur noch nicht resorbiert worden waren. Dagegen spricht das geringe Alter des Kalbes (1 Tag). Bei ihm müsste die Entzündung der Aderhaut zu einem Zeitpunkt vor der Geburt stattgefunden haben. Pränatale Uveitiden können nach SEVERIN et al. (1980) im Rahmen einer BVDV-Infektion auftreten.

Entzündungen der Iris wurden bei einem Kalb (718) und zwei Kühen (857, 861) beobachtet. Alle drei Tiere hatten gleichzeitig hochgradige Veränderungen der Hornhaut, die als Grund für die entzündliche Reaktion der Aderhaut angesehen werden können. Nach SLATTER (1990) entsteht eine Uveitis anterior oft sekundär nach okulären Traumen, wie beispielsweise perforierende Hornhautverletzungen, oder im Gefolge von Entzündungen in anderen Bulbusabschnitten, insbesondere der Hornhaut. Nach BLOUIN (1984) entstehen Uveitiden u. a. im Gefolge von ulzerierenden Keratitiden durch Auslösung eines axonalen Reflexes über aufsteigende corneale Nervenfasern. Im Hinblick auf die beiden im vorhergehenden Absatz genannten Tiere existieren nach SEVERIN et al. (1980) eine Vielzahl von Ursachen für die Ausbildung einer Uveitis anterior, wobei in den meisten Fällen die primäre Ursache aber nicht ermittelt werden kann.

Zwei Kühe hatten Verklebungen des Irisgewebes mit dem Hornhautendothel. Bei Kuh Nr. 206 zogen fadenförmige, dunkelbraune von der Iris ausgehende Gebilde durch die vordere Augenkammer zur Hornhaut. Bei Tier Nr. 853 fanden sich dunkelbraune Irisanteile in der Hornhauttrübung. Nach SCHMIDT (1988) legt sich die Iris bei perforierenden Hornhautverletzungen dem Defekt von innen an und es bilden sich u. U. Verklebungen und Verwachsungen der Iris mit der Hornhaut (Synechia anterior).

Ausgefranst erscheinende Irisränder oder dunkelbraune Pigmentablagerungen auf der Linse wurden bei neun Tieren beobachtet, bei einer Kuh beidseits. Eine Kuh hatte beide Veränderungen gleichzeitig und zusammen mit einer vollständigen Linsentrübung, einer Linsenluxation nach posterior sowie einer Netzhautablösung. Die o. g. Erscheinungen (ausgefranst erscheinender Pupillarrand, Pigmentablagerungen auf der Linse) sind nach SCHMIDT (1988) und REBHUN (1995) als Zeichen von ehemals bestehenden hinteren Synechien, wie sie im Gefolge von Uveitiden entstehen können, anzusehen. Dafür spricht auch, dass die Hinweise auf hintere Synechien nur an je einem Auge als alleinige Veränderung bzw. in Kombination mit einem Enophthalmus vorkamen. Bei allen anderen Augen lagen gleichzeitig Anzeichen von vorausgegangenen Erkrankungen, wie Hornhaut- und Linsentrübungen vor, wobei Hornhauterkrankungen zur Ausbildung einer Uveitis führen

(s. o.) und Linsentrübungen wiederum im Gefolge einer Uveitis entstehen können (SLATTER, 1990). Nach ÜBERREITER (1956) handelt es sich bei angeborenen Pigmentresten an der vorderen Linsenkapsel um persistierendes mesodermales Gewebe, wobei es sich meist um Reste der Membrana pupillaris handelt.

Bei Kälbern war die Iris häufig von hellerer Farbe als bei Jungrindern und Kühen. Zu einem ähnlichen Ergebnis kam ODÖRFER (1994) im Rahmen ihrer Untersuchungen. Das würde bedeuten, dass die Iris mit zunehmendem Alter nachdunkelt.

Bei fünf Kälbern und zwei Jungrindern, alles Deutsche Schwarzbunte, konnte eine Heterochromia iridis partialis diagnostiziert werden (s. Abbildung 10). Nach SEVERIN et al. (1980) und LAVACH (1990) ist die Heterochromia iridis eine der häufigsten angeborenen Veränderungen der Aderhaut und ist assoziiert mit komplettem oder inkomplettem Albinismus, der wiederum in diversen Rinderrassen auf verschiedenen Wegen vererbt wird. Sporadisch kommt die Heterochromie jedoch auch bei normal gefärbten Rindern, u. a. auch beim HF, vor. Nur ein Drittel der Augen mit Farbabweichungen der Iris hatten weitere Veränderungen wie Linsentrübungen unterschiedlicher Lokalisation und Stärke, Reste hinterer Synechien oder Blindheit.

Herabgesetzte oder fehlende Reaktion der Pupille auf Lichteinfall kann u. a. durch einen erhöhten Sympathikustonus (z. B. durch Wut oder Angst) hervorgerufen werden (SCHMIDT, 1988). Da Rinder in der Regel Berührungen am Kopf nicht gewohnt sind und auch die Fixation der Tiere einen nicht unerheblichen Stressfaktor darstellt, ist der unvollständige Pupillenschluss, der bei fast 80 % der Tiere zu beobachten war, nicht als Hinweis auf eine krankhafte Veränderung am Auge anzusehen. Zudem ist nach SEVERIN et al. (1980) der Pupillenschluss bei Beleuchtung mit einer Taschenlampe beim Rind nie so vollständig wie bei direkter Sonneneinstrahlung. Üblicherweise verenge sich die Pupille bei Lichteinstrahlung per Taschenlampe auf eine Höhe von zwei bis vier Millimetern. Das o. g. gilt aber nicht unbedingt für die Tiere, deren Pupillen keine Reaktion auf den Einfall von Licht erkennen ließen. Bei einer besonders ängstlichen Kuh waren beide Pupillen groß, rund und lichtstarr. Außer der Mydriasis konnten keine Augenveränderungen und auch keine Allgemeinerkrankung bei diesem Tier festgestellt werden, sodass auch bei dieser Kuh der durch ihre extrem große Angst bei der Untersuchung erhöhte Sympathikustonus als Ursache für die Pupillenweitstellung zu vermuten ist. Spaltförmige, d. h. maximal geschlossene, Pupillen wurden bei drei Tieren im Zusammenhang mit einer Uveitis anterior, die bei allen dreien als Begleiterscheinung einer Hornhauterkrankung auftrat, beobachtet. Ein Symptom der Entzündung der Iris ist die Miosis. Allerdings führen auch schmerzhaftes Augenerkrankungen, wie beispielsweise Keratitiden, durch die Auslösung des okulopupillären Reflexes zum Schluss der Pupille des ipsilateralen Auges (SLATTER, 1990). Bei einer Kuh war eine lichtstarre Pupille im Zusammenhang mit einer Lageveränderung der Linse sowie einer vollständigen Netzhautablösung zu beobachten. Eine weitere Kuh mit bei Lichteinfall reaktionslosen Pupillen hatte eine beidseitige Netzhautdegeneration. Das stimmt mit der Aussage von SCHMIDT (1988) und ROSENBERGER (1990) überein, nach der

sowohl Netzhaut- als auch Iriserkrankungen zur herabgesetzten bzw. fehlenden Lichtreaktion der Pupille führen können.

Die mittleren geschätzten Pupillenhöhen liegen in etwa zwischen 4 mm und 5 mm. Nur bei sehr wenigen Tieren wäre es des besseren Überblickes wegen wünschenswert gewesen ein Mydriatikum zu verwenden. Bei den meisten Tieren war jedoch eine Untersuchung der hinter der Pupille liegenden Strukturen auch ohne Einsatz von Atropin in ausreichendem Maße möglich. Es erscheint daher nicht sinnvoll (Wartezeit!), beim Rind im Rahmen von ophthalmologischen Untersuchungen routinemäßig ein Mydriatikum einzusetzen. DEORE und SHIRGUPPI (1973) war es möglich, bei ihren Untersuchungen am Fundus von Rindern diesen auch ohne den Einsatz von Mydriatika komplett zu überblicken.

4.1.2.6 Linse

Bei mehr als einem Viertel der Tiere wurden Trübungen der Linse beobachtet. Bei den Kälbern traten sie v. a. beidseits auf, bei Jungrindern und Kühen unterschieden sich die relativen Häufigkeiten von ein- und beidseitigem Vorkommen nicht wesentlich. Bei den Jungrindern fanden sich die wenigsten Katarakte. Die Trübungen waren in verschiedenen Bezirken der Linse zu sehen. Am häufigsten war der hintere Linsenbereich getrübt. Außerdem war die Rinde weit häufiger betroffen als die Kapsel. Auffällig ist weiterhin, dass bei den Kühen ein vergleichsweise großer Anteil der vorderen Linsenbereiche Trübungen aufwies. Auch konnten bei Jungrindern und Kühen Katarakte in mehreren Linsenabschnitten gleichzeitig beobachtet werden. Y-förmige, sog. Nahtstare fanden sich v. a. bei Kälbern und Kühen. Kugelige Trübungen kamen in etwas größerer Häufigkeit bei den Kühen vor. Kontur-Y-Stare waren hauptsächlich bei Kälbern zu sehen. Wurden dieselben Kälber nach vier Wochen nachuntersucht (zwecks Foto), so waren meist nur noch Spuren der Trübungen zu erkennen, die sich nicht mehr fotografisch darstellen ließen. Zusammen mit der Tatsache, dass sich bei Jungrindern und Kühen nur noch vereinzelt Reste dieser speziellen Kataraktform fanden, ist dies ein Hinweis darauf, dass sich diese Trübungen im Laufe der Zeit zurückzubilden scheinen. BARNETT (1985) beschreibt beim jungen Hund Trübungen im Bereich der Nahtlinien, die nur temporär zu sehen sind und sich bis zu einem Alter von 9-12 Monaten vollständig zurückbilden. CORCORAN (1971) berichtet von einem Fall beidseitigen hochgradigen Kataraktes bei einem Bullen, der bei einer Nachuntersuchung nach vier Monaten vollständig verschwunden war. Eine Erklärung hierfür fand er nicht. Blasige, traubenartige Trübungen (Blasenzellen) sind ebenfalls mehr bei Kälbern zu sehen, während unregelmäßig geformte Katarakte häufiger bei Kühen anzutreffen sind. Die Größe der beobachteten Linsentrübungen variiert in einer großen Spannweite, von stecknadelspitzengroß bis hin zu vollständig.

Insgesamt wurde 453 Mal die Diagnose Katarakt gestellt. In 63,8 % der Fälle waren sie als alleinige Veränderung vorzufinden. Bei weiteren 20,5 % waren ausschließlich verschiedene Arten von Katarakten anzutreffen. 4,4 % der Trübungen waren mit Hornhautveränderungen unterschiedlicher Art und Ausprägung kombiniert. Mit Resten von hinteren Synechien ohne gleichzeitige Hornhautveränderung traten nochmals 1,1 % der Trübungen auf. Mehr als fünf Prozent der Katarakte waren also mit Resten überstandener Augenentzündungen

vergesellschaftet. Bei den betroffenen Tieren handelte es sich bis auf zwei Ausnahmen (Kälber) ausschließlich um Kühe. Unter den Tieren, die gleichzeitig Linsen- und Hornhautveränderungen hatten, war auch ein Kalb (645, s.o.), bei dem die Hornhauttrübungen auf eine Fehlstellung der Wimpern und nicht auf eine frühere Keratitis zurückzuführen waren, während es sich bei seinen Katarakten sehr wahrscheinlich um angeborene handelt. Besonders interessant im Hinblick auf ihre Linsenveränderungen sind zwei Tiere. Kalb Nr. 345 (15 Tage alt) hatte neben einer beidseitigen Heterochromia iridis und einem Katarakt der linken hinteren Rinde am rechten Auge eine vollständige Linsentrübung zusammen mit einer Pigmentablagerung auf der Linsenvorderfläche, das Sehvermögen auf diesem Auge fehlte. Hier erscheint es durchaus möglich, eine intrauterine Entzündung dieses Auges als Ursache für die Veränderungen in Betracht zu ziehen. Kuh Nr. 850 hatte neben einer luxierten, vollständig getrübbten Linse, auf deren Vorderfläche ebenfalls Pigmentreste zu sehen waren, eine Netzhautablösung (s. u.).

Linsentrübungen sind entweder angeboren oder erworben. Katarakte beim neugeborenen Kalb stellen eine erbliche Kondition oder eine kongenitale Entwicklungsstörung dar. Eine Unterscheidung ist allerdings i. d. R. nicht möglich. Es sind von geringgradigen nukleären oder kortikalen bis hin zu vollständigen Trübungen verschiedene Schweregrade zu beobachten (REBHUN, 1995). Beim HF wurden vererbliche Trübungen im Bereich der Linsennähte gesehen (DETLEFSON u. YAPP, 1920). Von nukleären Katarakten, die überwiegend beidseitig und v. a. bei HF-Rindern und deren Kreuzungen auftraten, berichten ASHTON et al. (1977). Nach REBHUN (1995) entstehen erworbene Linsentrübungen gewöhnlich im Gefolge von intraokulären Entzündungen oder Bulbusträumen und sind üblicherweise mit weiteren Erscheinungen, wie Hornhauttrübungen, hinteren Synechien, Irisatrophie oder Pigmentresten auf der Linsenvorderfläche, vergesellschaftet. Sie sind meist in kapsulärer oder kortikaler Lokalisation anzutreffen. ANONYM (1968) nennt als weitere Ursachen Septikämien oder einfache Infektionen. Aufgrund von Bulbusträumen können nach REBHUN (1995) auch Linsenluxationen oder Linsenrupturen vorkommen. Nach ROSENBERGER (1978) entstehen Lageveränderungen der Linse nur gelegentlich im Gefolge von Entzündungen ihres Halteapparates.

Erstaunlich im Hinblick auf die Altersverteilung der Linsentrübungen ist, dass nicht alle Altersgruppen die gleiche Häufigkeit an Katarakten aufweisen. Unter logischen Aspekten betrachtet, könnte man annehmen, dass die Katarakthäufigkeit mit steigendem Alter zunehmen müsste, da ein Unterschied in den Altersgruppen nur auf den erworbenen Katarakten beruhen dürfte, weil die angeborenen Katarakte eigentlich in allen Altersgruppen gleich stark vertreten sein müssten. Erworbene Linsentrübungen entstehen meist im Gefolge von schwerwiegenden Entzündungen. Die Wahrscheinlichkeit, an einer Entzündung verschiedener Augenabschnitte erkrankt gewesen zu sein, steigt mit zunehmendem Alter. Geht man von der Annahme aus, dass es beim Kalb Kataraktformen zu geben scheint, die sich innerhalb einer gewissen Zeit zurückbilden (s. o.), während bei den Kühen die erworbenen Katarakte hinzukommen, dann wird die Beobachtung, dass bei den Jungrindern die niedrigste Trübungsfrequenz auftritt, verständlich.

4.1.2.7 Glaskörper

Die Überbleibsel der A. hyaloidea (je nach Autor auch A. hyaloidea persistens, Processus hyaloideus oder BERGEMEISTER'sche Papille genannt) konnten bei allen Kälbern und Jungrindern sowie bei 95,7 % der Kühe dargestellt werden. Es wurde eine signifikante Beziehung zwischen dem Alter der Tiere und der geschätzten Länge des Processus hyaloideus festgestellt. So reichte er bei den Kälbern meist noch bis zur Linse, während er sich bei den meisten Kühen nur bis maximal zu Hälfte des Glaskörpers erstreckte. Untersuchungen von SCHEBITZ und REICHE (1953) ergaben bei 99,33 % der zwei bis vier Wochen alten Kälber sowie bei 84,4 % der Schlachtrinder persistierende Aa. hyaloideae. ODÖRFER (1994) fand bei 54,17 % der von ihr untersuchten Kälber A. hyaloideae. Processus hyaloidei bis zur Mitte des Glaskörpers beobachtete sie bei 2,78 % der Kälber und bei 50,0 % der adulten Tiere. Nach REBHUN (1995) kann die BERGEMEISTER'sche Papille bei Adulten oftmals im Zentrum der Papille dargestellt werden. Nach SEVERIN et al. (1980) scheint diese Struktur keine klinische Relevanz zu besitzen.

Reste der Ummantelung der A. hyaloidea waren bei 15,6 % der untersuchten Tiere zu sehen. Es ist ein signifikant häufigeres Auftreten von Resten der Umhüllung der A. hyaloidea sowohl mit zunehmendem Alter der Tiere als auch mit abnehmender Länge des Restes der A. hyaloidea festzustellen. Dies erscheint insofern logisch, als die Länge der A. hyaloidea mit zunehmendem Alter abnimmt und somit die Möglichkeit, auf der Strecke zwischen ihrem Ende und der Linse Reste ihrer Umhüllung zu finden, größer wird.

Überbleibsel der Tunica vasculosa lentis konnten bei 75,6 % der Kälber beidseits beobachtet werden. Bei zwei Kälbern und einem Jungrind waren diese Strukturen nur in einem Auge zu sehen. Ein signifikanter Altersunterschied wurde zwischen den Kälbern mit und ohne Ausprägung des Merkmals festgestellt. Nach LAVACH (1990) sind diese Gefäßstrukturen bei Kälbern bis zu acht Wochen sowie Reste davon bei nahezu 80 % der adulten Rinder zu finden. ÜBERREITER (1956) zufolge ist die Rückbildung vier bis sechs Wochen post natum beendet. ODÖRFER (1994) fand ähnliche, von ihr als persistierende Tunica vasculosa lentis bezeichnete Strukturen bei 13,89 % der von ihr untersuchten Kälber.

4.1.2.8 Augenhintergrund

Die Fundusfarbe bei den meisten Tieren ist gelbgrün, gefolgt von ockerfarben, blaugrün und orange. Nur bei zwei Tieren war die Fundusfarbe beider Augen unterschiedlich. Auffällig ist, dass der Anteil der Tiere mit einem blaugrün gefärbten Tapetum lucidum bei den Kälbern deutlich höher ist als bei den Jungrindern und Kühen. Dies stimmt mit den Untersuchungen von ODÖRFER (1994) überein, die ebenfalls bei den Kälbern öfter bläuliche Fundusfarben ergaben. Das lässt den Schluss zu, dass sich die Fundusfarbe mit zunehmendem Alter in Richtung gelbgrün ändert. DEORE und SHIRGUPPI (1973) fanden bei ihren Untersuchungen an Tharparkar Rindern als Hauptfundusfarben grün und gelb sowie zahlreiche Schattierungen zwischen beiden Farben.

Bei den meisten Tieren war der Fundus im dorsonasalen Quadranten wenig bis mäßig pigmentiert. Nur wenige Tiere hatten keine Pigmentation in diesem Bereich. Der Pigmentationsgrad in den einzelnen Altersgruppen unterscheidet sich nicht wesentlich.

DEORE und SHIRGUPPI (1973) fanden bei allen von ihnen untersuchten Rindern pigmentierte Areale im Bereich des Tapetum lucidum.

Bei über 90 % der Tiere waren beidseits je vier Fundusgefäßpaare zu erkennen. Die restlichen Rinder hatten entweder nur drei oder aber durch Verdoppelung des ventralen Paares fünf Gefäßpaare, die in diversen Kombinationen zwischen den einzelnen Augen dieser Tiere vorlagen. Das stimmt mit den Untersuchungen von DEORE und SHIRGUPPI (1973) überein, die ebenfalls bei der Mehrzahl der von ihnen untersuchten Rinder vier Hauptgefäßpaare fanden. Nach ROSENBERGER (1990) gehen von der Papille üblicherweise drei, seltener vier Hauptgefäßpaare aus. Bei einer Kuh (901) war der Durchmesser aller Fundusgefäße beidseits hochgradig reduziert (s. u.).

Bei zwei Kühen (888, 922) war im Bereich der Papille eine partielle Netzhautablösung zu erkennen. Bei beiden war dies die einzige Veränderung, die das betroffene Auge aufwies. Bei Kuh Nr. 922 war am anderen Auge die Linse getrübt. Bei einer Kuh (850) lag eine vollständige Ablösung der Netzhaut vor, welche direkt hinter der luxierten und vollständig getrühten Linse zu sehen war. Weiterhin war das Tier auf dem betreffenden Auge blind. Am Irisrand sowie auf der Linsenvorderfläche konnten Reste einer hinteren Synechie beobachtet werden. Dies alles sind Hinweise auf eine frühere schwere Augenerkrankung. Nach SCHMIDT (1988) kommen Netzhautablösungen, abhängig von ihrer Ursache, in zwei Formen vor. Die primäre Netzhautablösung ist fast ausschließlich als Begleiterkrankung kolobomartiger Fundusveränderungen anzutreffen, bei denen sie den Defekt in ihrer Größenausdehnung überragt. Solche Funduskolobome sind beim Rind nicht selten anzutreffen. Die sekundäre Netzhautablösung kommt ungleich häufiger vor und ist Begleitsymptom schwerwiegender okulärer Schäden, auf dem Wege der Abdrängung oder der Retraktion. Die Retraktion ist auf intraokuläre Zugkräfte zurückzuführen, wie sie beispielsweise bei der Linsenluxation oder der Schrumpfung des Glaskörpers bei Atrophie des Ziliarkörpers auftreten. Kleinere Ablösungen verursachen bei den Tieren kaum festzustellende Visusbeeinträchtigungen, größere führen bis zum vollständigen Verlust des Sehvermögens. Nach ROSENBERGER (1978) kommen Netzhautablösungen beim Rind wahrscheinlich nur sekundär im Gefolge anderer Augenerkrankungen vor.

Bei neun Kühen waren eine oder mehrere kleine Netzhautnarben in der Nähe der Papille zu erkennen. Bei allen Tieren waren sie die alleinige Augenveränderung. Nach SEVERIN et al. (1980) können chorioretinale Narben beim Rind bei Routineuntersuchungen beobachtet werden. Sie spiegeln entzündliche Läsionen unbestimmter Ursache wider.

Kalb Nr. 693 hatte zwei kleine Netzhautblutungen (per rhexin) in einem Auge. Nach SCHMIDT (1988) entstehen solche Netzhautblutungen im Gefolge von Kontusionen des Bulbus oder im Gefolge von Netzhautablösungen. Möglicherweise hat das Tier auf dem Transport zur Klinik oder im Herkunftsbetrieb ein okuläres Trauma erfahren. Allerdings konnten keine weiteren Augenveränderungen, die auf ein solches hinweisen würden, gefunden werden.

Bei Kuh Nr. 901 (Rasse: HF) lag eine beidseitige Netzhautdegeneration mit den typischen Symptomen tapetale Hyperreflexion, Mydriasis, Verengung der Fundusgefäße sowie

Blindheit vor. Das Tier hatte weiterhin links eine Hornhaut- und rechts eine Linsentrübung. Nach REBHUN (1995) können beim Rind gelegentlich Retinadegenerationen ähnlich denen der anderen Spezies beobachtet werden. Die Berichte beziehen sich auf nicht verwandte HF-Rinder. Zu dem o. g. Tier war leider kein Vorbericht zu erhalten. Allerdings ist es dem Besitzer seit langem als blind bekannt und kommt sowohl im Stall als auch auf der Weide sehr gut zurecht.

Einschränkungen des Sehvermögens wiesen drei Kühe einseitig und drei Kälber beidseits auf. Die Kälber Nr. 608 und 653 hatten beidseits vergleichsweise große, undurchsichtige Trübungen des Linsenkerns. Kuh Nr. 579 hatte eine große, flächige, durchscheinende Trübung der hinteren Linsenrinde. Die Kühe 853 und 861 dürften anhand ihrer Untersuchungsbefunde (vollständige Linsentrübung; spaltförmige Pupille) an diesen Augen über kein Sehvermögen verfügen. Dass sie dennoch auf den Drohreflex reagierten könnte daran liegen, dass der Lidreflex möglicherweise durch einen Luftzug beim Öffnen der Hand ausgelöst wurde.

Ein Kalb (616) hatte rechts ein eingeschränktes Sehvermögen, das linke Auge war blind. Eine bei Bulbuserweichung möglicherweise auftretende Netzhautablösung, die zum Visusverlust führen könnte, war nicht nachweisbar. Allerdings ist es schwierig, bei hochgradig gestörtem Allgemeinbefinden den Drohreflex dahingehend auszuwerten, ob er vermindert ist oder gar fehlt, weil das Tier schwer krank, und daher in seiner Reaktionsfähigkeit eingeschränkt ist, oder das entsprechende Auge blind ist.

Einen völligen Verlust des Visus wiesen sechs Tiere auf. Bei Jungrind Nr. 114 war die Pupille durch eine Fibrinflocke verdeckt. Kalb Nr. 395 hatte eine vollständige Linsentrübung. Die Tiere Nr. 718 und 857 hatten nur spaltförmige Pupillen im Gefolge ihrer Uveitis (s. o.). Bei den Kühen Nr. 850 und Nr. 901 lagen eine vollständige Ablösung bzw. Degeneration der Netzhaut vor.

4.1.3 Erkrankungen pro Auge

Es wurden insgesamt 870 Augenerkrankungen diagnostiziert, die sich wiederum auf 644 Augen verteilten. Der Großteil der Veränderungen trat als Einzelerkrankung in Erscheinung. Da aber insbesondere schwere Augenerkrankungen weitere Veränderungen nach sich ziehen, konnten bis zu acht verschiedene Diagnosen an einem Auge gestellt werden, wobei nur vereinzelt Tiere mit mehr als drei Erkrankungen pro Auge gefunden wurden.

4.1.4 Erkrankungen pro Tier

Bei immerhin 41,8 % der untersuchten Tiere konnten Augenveränderungen beobachtet werden, die zum größten Teil beidseitig auftraten.

Die Kühe wiesen dabei die höchste Erkrankungsrate auf, die Jungrinder die niedrigste. Berücksichtigt man die Tatsache, dass es Erkrankungen zu geben scheint, die fast ausschließlich bei Kälbern (z. B. Heterochromia iridis, Hyposphagma, Kontur-Y-Star) oder Kühen (z. B. Entzündungsresiduen, BCSE, Enophthalmus, Nystagmus) zu finden sind, könnte dies die Erklärung dafür sein, dass die Jungrinder die wenigsten Augenveränderungen aufweisen.

Betrachtet man die Betriebszugehörigkeit der Tiere, so erkennt man, dass Betrieb 3 die meisten Jungrinder und Betrieb 2 die meisten Kühe mit Augenerkrankungen aufwies. In Betrieb 3 war die Gruppe der Jungrinder allerdings nur weniger als halb so groß wie die entsprechenden Gruppen der anderen Betriebe. Somit könnte es sich rein statistisch gesehen um eine zufällige Häufung handeln, da es denkbar wäre, dass, wenn die Gruppe größer gewesen wäre, die nachfolgend untersuchten Tiere möglicherweise keine Augenveränderungen gehabt hätten. Unter Berücksichtigung der relativen Häufigkeiten von Erkrankungen in dieser Altersgruppe nach Betrieben (s. Tabelle 37) fällt auf, dass die Jungrinder des Betriebes 3 die weitaus größte Rate an Konjunktivitiden aufwiesen, woraus sich die hohe Rate an Augenveränderungen in dieser Gruppe ergab. Da es sich um Kliniktiere handelt, liegt der Schluss nahe, dass dies durch die ebenfalls hohe Rate an Allgemeinerkrankungen bedingt war, die wie oben ausgeführt u. U. zusammen mit einer Konjunktivitis beobachtet werden können. Allerdings wiesen weniger als die Hälfte dieser Tiere solche Allgemeinerkrankungen auf. In Betrieb 2 werden dem Haustierarzt regelmäßig Tiere mit Augenerkrankungen vorgestellt, deren Residuen wiederum im Rahmen dieser Arbeit beobachtet werden konnten. Somit erscheint es nicht weiter verwunderlich, dass in diesem Betrieb die meisten Kühe mit Augenveränderungen gefunden werden konnten.

Es konnten bis zu 12 Diagnosen pro Tier gestellt werden, meist waren es zwei. Mehr als drei Augenerkrankungen pro Tier traten nur noch bei einzelnen Rindern auf. Bei den meisten Tieren konnte an beiden Augen die gleiche Diagnose gestellt werden.

Einige Augenerkrankungen traten gleichzeitig mit einer Störung des Allgemeinbefindens auf (s. Tabelle 34). Handelte es sich dabei um Allgemeinerkrankungen, die zu einer Beeinträchtigung der Augengesundheit führen können, so wurden sie unter Punkt 4.1.2 bei der betreffenden Augenveränderung bereits besprochen.

4.1.5 Erkrankungen in Abhängigkeit von Alter und Betriebszugehörigkeit

Bei der Auswertung des Vorkommens von Augenerkrankungen in Abhängigkeit von Alter und Betriebszugehörigkeit fallen einige Erkrankungen auf, die in verschiedenen Altersgruppen oder Betrieben gehäuft vorzukommen scheinen. Stellt man diese einander nochmals aufgeschlüsselt nach Altersgruppe und Betrieb gegenüber, so erkennt man, dass einzelne dieser Erkrankungen zwar in einer Altersgruppe gehäuft vorkommen, dann aber mit ähnlicher Verteilung innerhalb der Betriebe. Augenerkrankungen mit großen Unterschieden in der Häufigkeit ihres Auftretens sollen nachfolgend aufgeführt werden.

Die Diagnose Enophthalmus konnte fast ausschließlich bei Patienten der Klinik für Klautiere der FU Berlin gestellt werden. Hier trat sie wiederum am häufigsten bei den Kühen in Erscheinung. Tabelle 12 kann man entnehmen, dass die Kühe hier auch die höchste Rate an Erkrankungen des Magen-Darm-Traktes aufwiesen, die wiederum wie in 4.1.2.1 beschrieben zur Ausbildung eines Enophthalmus führen können.

Die Diagnose Exophthalmus konnte v. a. bei Kälbern der Betriebe 1 und 3 sowie bei Jungrindern des Betriebes 3 gestellt werden. Eine Erklärung dafür kann an dieser Stelle nicht gegeben werden.

Bilateral konvergierender Strabismus mit Exophthalmus fand sich vorwiegend bei Kühen des Betriebes 2. Es erscheint denkbar, dass hier der genetische Aspekt zum Tragen kommt, da in diesem Betrieb noch mehr Tiere mit dieser Erkrankung gesehen werden konnten, die allerdings nicht in die Auswertung einfließen (s. Gruppe 4). Nach ANONYM (1968) tritt der Defekt erst in einem Alter von sechs Monaten in Erscheinung. Dies könnte die Erklärung dafür sein, dass keine Kälber mit dieser Erkrankung gefunden werden konnten. (Anmerkung: das jüngste im Rahmen dieser Arbeit beobachtete Tier, bei dem BCSE diagnostiziert werden konnte, war vier Monate alt)

(Konjunktivitis s. o.)

Erwartungsgemäß fanden sich Überbleibsel von Keratitiden v. a. in Betrieb 2, da in diesem Bestand regelmäßig Tiere mit Symptomen einer Keratokonjunktivitis in Erscheinung treten (s. o.).

Episclerale subkonjunktivale Blutungen traten überwiegend bei Kälbern in Betrieb 1 und 2 auf. Da diese Blutungen vermutlich v. a. auf okuläre Traumen bei der Geburt zurückzuführen waren (s. 4.1.2.4), die nach SCHMIDT (1988) innerhalb von 8 - 14 Tagen resorbiert werden und die Kälber in Betrieb 3 im Durchschnitt älter waren als die der beiden anderen Betriebe, erscheinen diese Umstände als Erklärung ausreichend. Das heißt aber nicht, dass auch ältere Tiere, die an Gerinnungsstörungen leiden, nicht ebenfalls solche Blutungen aufweisen können.

Linsentrübungen fanden sich ebenfalls in den einzelnen Altersgruppen und Betrieben in unterschiedlicher Anzahl. Eine Erklärung kann nur für das vermehrte Auftreten der hinteren Rindenstare bei Kälbern und Kühen versucht werden. Bei den Kälbern ist hierfür wahrscheinlich das Vorkommen der Kontur-Y-Stare, die in dieser Gruppe enthalten sind, dafür verantwortlich, während bei den Kühen eher unregelmäßig geformte Trübungen, die sich ggf. in die Reihe der erworbenen Katarakte einfügen lassen, zu sehen waren. Nukleäre Katarakte traten bei Kühen etwas häufiger auf als bei Kälbern und Jungrindern. Da es sich bei dieser Kataraktform jedoch sehr wahrscheinlich um eine angeborene handelt, wäre eine gleichmäßige Verteilung in den einzelnen Altersstufen zu erwarten. Bei der Auswertung der Kerntrübungen bei den Kühen fiel auf, dass es sich bei mehr als der Hälfte der Fälle um geringgradige, fast durchsichtig erscheinende Trübungen handelt, von denen bei direkter Betrachtung zum großen Teil nur eine ringförmige Struktur um den Linsenkern zu erkennen ist. BARNETT (1985) beschreibt in seinen Ausführungen über Katarakte des Hundes unter dem Punkt Differentialdiagnosen einen Ring um den Linsenkern, der zwischen Nucleus und Cortex gelegen ist und der das Sehvermögen in keiner Weise zu beeinträchtigen scheint. Allerdings hat er das Phänomen nur bei jungen Hunden beobachtet. Da es sich aber mit zunehmendem Alter nicht zu einem echten Katarakt entwickelt, ist es offensichtlich auch bei älteren Tieren vorhanden. Wenn man nun davon ausgeht, dass es sich bei den o. g. Kühen um eine ähnliche Veränderung handelt, dann liegt der Anteil an Kühen mit „echten“ nukleären Katarakten (2,6 %) in der gleichen Größenordnung wie der der Kälber und Jungrinder.

4.1.6 Tiere, die mit einer Augenerkrankung vorgestellt wurden

Unter den Tieren, die von ihren Besitzern oder vom Hoftierarzt interessehalber oder zur Diagnostik mit Augenveränderungen vorgestellt wurden, befanden sich auch solche, die an den beiden bedeutendsten Augenerkrankungen litten. Mehrere Tiere waren an IBK erkrankt, bei einigen gelang der Nachweis von *Moraxella bovis*. Eine Mutterkuh wurde mit einem Plattenepithelkarzinom in die Klinik eingewiesen. Weiterhin sind in dieser Gruppe eine Reihe sehr interessanter Fälle wie beispielsweise das Dermoid, die Linsenluxationen, der Anophthalmus/Microphthalmus, die Hornhaut- und die Lidverletzungen und nicht zuletzt die Bulbusatrophie vertreten. Ebenso finden sich hier eine Reihe weiterer Tiere aus Betrieb 2 mit BCSE.

Nachfolgend soll auf einzelne Erkrankungen, die noch nicht in 4.1.2 angesprochen wurden, kurz eingegangen werden. Auf die Darstellung von IBK und Plattenepithelkarzinom wird an dieser Stelle verzichtet und auf die entsprechenden Ausführungen in der Literaturübersicht verwiesen.

Tier 1: Dermoide beim Rind werden von diversen Autoren beschrieben. Nach ROSENBERGER (1978) sind sie entweder erblich bedingt oder beruhen auf Schädigungen der Frucht während der pränatalen Entwicklung.

Tier 4: Pigmentierungen der Hornhaut können u. a. eine Folge einer Einlagerung von Hämosiderin sein, das z. B. ein Rückstandsprodukt einer Hornhautvaskularisation sein kann. Irisatrophien können im Gefolge von Entzündungen der Uvea entstehen (SCHMIDT, 1988).

Tier 6: Ein echter Anophthalmus ist extrem selten. Meist erweist sich ein vermuteter Anophthalmus bei der histologischen Untersuchung als hochgradiger Microphthalmus (REBHUN, 1979a). Als Grund für das Auftreten eines kongenitalen Anophthalmus oder Microphthalmus beim Rind sind eine Reihe von ätiologischen Faktoren beschrieben worden. Da dieses Kalb jedoch intrauterin mit dem BVD-Virus infiziert worden war, dürfte dies auch die Ursache für seine Augenveränderungen sein (BISTNER et al., 1970; KAHRS et al., 1970; BROWN et al., 1975, HOFMANN et al., 1993).

Tier 10: Dieses Tier ist ein Beispiel dafür, dass nicht alles, was von weitem wie eine IBK aussieht, auch wirklich eine solche sein muss.

Tiere 16 und 21: Diese beiden Tiere hatten eine Verletzung der Nickhaut. Als Differentialdiagnose käme bei beiden ein Plattenepithelkarzinom mit Lokalisation an der Nickhaut in Frage.

4.1.7 Auswertung der Krankenkartei von Betrieb 2

Aus der Krankenkartei des Betriebes 2 ging hervor, dass dort, wie auch im Verlaufe der Untersuchungen festgestellt wurde, tatsächlich über das ganze Jahr verteilt Tiere mit Symptomen der infektiösen bovinen Keratokonjunktivitis auffallen. Außerdem wurden erstaunlich viele Tiere mit Lidverletzungen vorgestellt.

Bei den beiden Tieren, die zusätzlich zu ihrer Untersuchung im Rahmen dieser Arbeit in der Krankenkartei mit Lidverletzungen auftauchten, konnten die Überbleibsel dieser Traumen deutlich erkannt werden. Kuh Nr. 551 hatte zusätzlich zu ihrem bilateral konvergierenden

Strabismus mit Exophthalmus beidseits Vernarbungen des Lidrandes sowie diverse Hornhautveränderungen. Bei Kuh Nr. 572 konnte zusätzlich zu der Narbe des Lidrandes am gleichen Auge eine Hornhaut- und eine Linsentrübung beobachtet werden.

4.2 Pathomorphologische Untersuchungen

4.2.1 Schlachthof, ophthalmologische Untersuchung und pathologisch-anatomische Untersuchung

Bei der Untersuchung der Augen am Schlachthof wurden die am wenigsten differenzierten und die geringste Anzahl an Diagnosen gestellt. Dies war in Anbetracht der Kürze der möglichen Untersuchungszeit und der schlechten Untersuchungsbedingungen (ausschließlich Taschenlampe, Hornhaut in den meisten Fällen blutverschmiert) zu erwarten. Allerdings zeigen die Befunde vom Schlachthof hohe Übereinstimmungen mit den ophthalmologischen Diagnosen. Umgekehrt war dies in einem deutlich geringeren Maße der Fall. Diese Tatsache ist dadurch zu erklären, dass für die ophthalmologische Untersuchung ausreichend Zeit und entsprechende Untersuchungsgeräte zur Verfügung standen und daher entsprechend mehr und differenziertere Befunde erhoben werden konnten. So wird auch verständlich, dass bei 22 der am Schlachthof als unauffällig beurteilten Augen im Rahmen der ophthalmologischen Untersuchung Veränderungen festgestellt wurden. Von den beiden am Schlachthof diagnostizierten Linsentrübungen, die bei der ophthalmologischen Untersuchung nicht auffielen, wurde eine im Rahmen der pathologisch-anatomischen Untersuchung gesehen. Keine der beiden Linsen war bei der pathomorphologischen Untersuchung verändert. Im Falle der ausschließlich am Schlachthof diagnostizierten Linsentrübung könnte es sich um eine Spiegelung oder einen Schatten (z. B. Blut auf der Hornhaut) gehandelt haben. Möglicherweise zeigte sich diejenige Linsentrübung, die bei der pathologisch-anatomischen Untersuchung „erneut“ auftrat, im Rahmen der pathomorphologischen Untersuchung nicht, weil die sog. Blasenellen sehr kleinherdige Veränderungen darstellen, die unter Umständen nicht in der Schnittebene zu liegen kommen.

Bei der pathologisch-anatomischen Untersuchung wurden 20 Diagnosen mehr gestellt als bei der ophthalmologischen Untersuchung. Ein großer Teil dieser Veränderungen (n=18) war der ophthalmologischen Untersuchung aus verschiedenen Gründen (z. B. Notwendigkeit einer Spaltlampenuntersuchung, postmortale Transparenzverluste, Lage innerhalb des Bulbus) nicht zugänglich. Weitere „Unstimmigkeiten“ zwischen beiden Untersuchungsmethoden lassen sich dadurch erklären, dass manche Veränderungen möglicherweise besser nach Eröffnung des Augapfels (postmortale Hornhautveränderungen, Lage) oder umgekehrt vor der Fixation (fixationsbedingte Transparenzänderungen) zu erkennen waren. Beiden Untersuchungen ist gemein, dass sie ein ähnliches Verteilungsmuster der Diagnosen/Veränderungen aufweisen, wie es in Abschnitt 3.2.1 festgestellt wurde. Dies gilt sowohl für die besonders häufig beobachteten Aberrationen (in Linse und Hornhaut) als auch für das beid- oder einseitige Auftreten.

4.2.2 Pathomorphologische Untersuchung

Zur Fixation der Präparate wurde bewusst die von ROMEIS (1989) vorgeschlagene Fixation nach YANOFF gewählt, da diese die einzige in der Literatur angegebene Fixationsmethode darstellt, bei der post fixationem die vorher festgestellten Veränderungen noch zu erkennen sind. Da es sich aber größtenteils um sehr kleine Aberrationen handelte, besteht durchaus die Möglichkeit, dass sie sich trotz aller Bemühungen nicht in der Schnittebene befanden. Spätere Versuche Linsennachschnitte bzw. Serienschnitte anzufertigen, scheiterten an der Sprödigkeit des eingebetteten Linsengewebes, die offensichtlich nach einiger Zeit der Lagerung noch erheblich zunimmt.

So sollte bei Untersuchungen einzelner Augen darüber nachgedacht werden, ggf. gleich Serienschnitte anfertigen zu lassen, sodass die vorher beobachteten Veränderungen sicher in den Schnitten auftauchen. Außerdem wäre zu überlegen, die Fixierung der Art der Veränderung anzupassen. So sollten die Bulbi beispielsweise in Formalin fixiert werden, wenn die Untersuchung der Linse im Vordergrund steht, sodass diese zum Herstellen der Schnitte in Kunststoff eingebettet werden kann.

4.2.2.1 Pathomorphologische Untersuchung der Bulbi

4.2.2.1.1 Adnexe

Es wurde eine Entzündung der Tränendrüse (Rest) beobachtet, bei der es sich um eine subakute Dakryoadenitis mit lymphoplasmahistiozytärem Infiltrat handelte. Gleichzeitig waren Veränderungen im Bereich der Hornhaut zu erkennen. Anzeichen einer Konjunktivitis (Rest) wurden nicht gesehen. Dies bedeutet aber nicht, dass in der übrigen Konjunktiva keine Entzündung vorlag, da die Adnexe vor der Fixation fast vollständig entfernt wurden. Nach SAUNDERS (1968) und SCHÄFFER (1999) ist die akute (eitrig) Entzündung der Tränendrüse eher selten und kann bei allen Spezies Folgezustand von Konjunktividen, orbitalen Cellulitiden, Panophthalmien oder Traumen sein. Eine subakut oder chronische Dakryoadenitis, gekennzeichnet durch eine erhebliche Infiltration mononukleärer Zellen, kann laut SAUNDERS (1968) bei Hunden in Verbindung mit einer chronischen nicht-granulomatösen Ophthalmitis gesehen werden.

In zwei Fällen waren in den Überresten der Konjunktiva subakute Entzündungserscheinungen zu sehen, einmal eitrig und einmal nicht-eitrig Natur. Nach DROMMER (1991) und SCHÄFFER (1999) werden Entzündungen der Konjunktiva beim Tier häufig angetroffen und der pathomorphologische Befund entspricht dem der Entzündung anderer Schleimhäute.

4.2.2.1.2 Hornhaut

Akute Hornhautläsionen werden aufgrund der cornealen Avaskularität nicht mit einer akuten Entzündung, sondern erst einmal mit einem lokalisierten oder diffusen Ödem, das entweder das Hornhautstroma und/oder das Hornhautepithel betrifft, beantwortet. Es folgt eine perilimbale Hyperämie, über die dann eine Vaskularisation des Hornhautstromas einsetzt. Aus den limbalen Gefäßen treten Entzündungszellen aus, die zwischen den Stromalamellen zur primären Veränderung hin migrieren (SCHÄFFER, 1999). Frische Stromaödeme sind histologisch kaum verlässlich zu diagnostizieren, da oft artifizielle, interlamelläre Spalten

vorkommen. Die Dicke des gesamten Stromas nimmt zu, später bilden sich Spalten, die granuläres Material enthalten. Häufig finden sich zusätzlich polymorphkernige Leukozyten und Monozyten. Im Spätstadium entwickelt sich eine narbige Desorganisation der Kollagenlamellen (HOLBACH et al., 1997). Dystrophische und degenerative Keratopathien werden v. a. beim Kleintier beschrieben. Die entzündlichen Erkrankungen der Hornhaut werden in nicht ulzerierende (oberflächliche, oberflächlich-stromale, tief-stromale) und ulzerierende Keratitiden unterteilt. Unabhängig von der Ursache verläuft die Keratitis nach einem stereotypen Muster: Im Frühstadium entstehen Ödeme im Epithel und/oder Stroma, zusammen mit limbaler Granulozyteneinwanderung, später folgen interstitielle Vaskularisation, Lymphozytenimmigration, fibrosierende Vernarbung des Stromas sowie epitheliale Transdifferenzierung, verbunden mit Melaninimmigration. Nach Abklingen der Entzündung bildet sich die stromale Vaskularisation zurück. Sog. Geistergefäße können jahrelang persistieren. Bei der ulzerierenden Keratitis setzt durch den Epithelverlust und das Einsickern von Tränenflüssigkeit in das oberflächliche Hornhautstroma eine stereotyp ablaufende Reaktionskaskade ein: Einwanderung polymorphkerniger Leukozyten, opportunistische Keimbesiedlung, progressive Lysis des Stromas in der Ulkusperipherie, die sich histologisch als eosinophile Koagulationsnekrose erweist. Diese geht in eine chronische, vernarbende, stromale Keratitis in der Hornhautperipherie über (SCHÄFFER, 1999). Pigmentablagerungen stellen sich u. a. als Melanose dar. Das Melanin kann in der Hornhaut epithelial, subepithelial, stromal und endothelial liegen. Ursachen für Pigmentablagerungen in der Cornea sind angeborene Anomalien, Reaktionen nach traumatischen oder operativen Einwirkungen, Entzündungen oder Degenerationen (DROMMER, 1991).

Ein Großteil der oben beschriebenen Veränderungen/Vorgänge konnte auch im Untersuchungsgut dieser Arbeit gesehen werden. Die Veränderungen traten nicht immer alle in den zu erwartenden Kombinationen auf, z. T. auch als alleinige Befunde. Die Ursache dafür kann sein, dass die Hornhautveränderungen teils sehr klein waren und sich möglicherweise nicht immer genau in der Schnittebene befanden. Für die Einzeldiagnostik ist daher zur Anfertigung von Serienschnitten zu raten, um sicher alle Aspekte einer Veränderung darstellen zu können.

In einem Fall wurde eine Degeneration der Propria corneae mit Fibrose und Ödem gesehen, die mit einer Ablösung des Hornhautepithels einherging, die nicht mit den für eine Ulzeration typischen Begleiterscheinungen (s. o.) vergesellschaftet war. Nach DROMMER (1991) kommt es im Rahmen der Entzündungsreaktion der Cornea auch zu einer fokalen Ablösung des Epithels. Er macht keine weiteren Angaben darüber, welche Reaktionen in ihrer Nachbarschaft ablaufen.

Bei vier Augen wurde eine Hyperplasie des Hornhautepithels beobachtet, die immer von Zeichen einer bereits stattgefundenen bzw. gerade ablaufenden Entzündung der Hornhaut begleitet wurde, sodass sie als Reaktion auf die Erkrankung der Hornhaut angesehen werden kann.

4.2.2.1.3 Augenkammern und Aderhaut

Die Augen, bei denen eine Fibrinablagerung in der vorderen und/oder hinteren Augenkammer bzw. im Bereich des Ziliarkörpers beobachtet wurde, hatten bis auf drei Ausnahmen keine weiteren Veränderungen, die Rückschlüsse auf das Vorhandensein einer Entzündung zuließen. Vermutlich stellen die Fibrinflocken die Residuen einer bereits einige Zeit zurückliegenden Entzündung der vorderen Aderhaut dar (s. auch 4.1.2.5). Ein Auge wies gleichzeitig akute fibrinöse Gefäßthrombosierungen in der Iris auf. Nach SCHÄFFER (1999) können im Rahmen der Coli-Septikämie sowie der ISTMEM an den Augen ähnliche Veränderungen wie im Gehirn beobachtet werden, dann allerdings im gesamten Bulbus (Panuveitis, Thrombosierungen in der gesamten Aderhaut et cetera). Auch BKF führt u. a. zu der Ausbildung einer Uveitis, inkl. der typischen Gefäßveränderungen. Da das betreffende Tier nicht in seiner Gesamtheit untersucht werden konnte, wäre der Rückschluss auf das Vorliegen einer dieser Erkrankungen reine Spekulation. Ein anderes Auge hatte zusammen mit dem fibrinösen Exsudat deutliche Anzeichen einer akuten, fibrinös-eitrigen Iridozyklitis. Wie schon in 2.3.7.2 ausführlich dargelegt, sind die Ursachen einer solchen Entzündung mannigfaltig, und der Versuch, ohne klinische oder pathologische Untersuchung des ganzen Tieres Rückschlüsse auf die Herkunft der Erkrankung zu ziehen, ist wenig sinnvoll. Ausschließlich das dritte Auge, bei dem neben der Fibrinansammlung in der vorderen Augenkammer noch weitere Veränderungen beobachtet wurden, lässt ätiologische Aussagen zu. Hier zeigen sowohl die makroskopischen als auch die pathomorphologischen Untersuchungen eindeutig das Bild eines okulären Traumas. Nach SEVERIN et al. (1980; s. 2.3.7.2) kann ein okuläres Trauma zur Ausbildung einer Uveitis anterior führen. Laut DROMMER (1991) führen Prellungsverletzungen des Auges u. a. zu Blutungen in die vordere Augenkammer sowie zu Rupturen der Aderhaut und damit dort zu Blutungen, wie sie auch in diesem Fall zu sehen waren. Hinzu kamen noch diffuse peribulbäre Blutungen, ein Hornhautödem sowie multiple Nekrosen der Linsenrinde. Die beiden Letztgenannten können sich im Gefolge der gravierenden Schäden des Gesamtbulbus entwickelt haben.

Entzündliche Erscheinungen der Aderhaut wurden in vier Fällen beobachtet. Im Einzelnen waren dies eine subakute lymphoplasmahistiozytäre Iritis, die zusammen mit weiteren Veränderungen des Auges (Fibrose der Propria corneae, herdförmige Ganglienzelldegeneration, multiple Degenerationsherde in der Linse) auftrat. Bei einem anderen Auge wurde eine chronische lymphoplasmahistiozytäre Iritis festgestellt, die mit einer Enukleation der Linse sowie einer diffusen chronischen Keratitis mit entsprechenden Begleiterscheinungen vergesellschaftet war. Ein weiterer Bulbus zeigte eine akute eitrige Iridozyklitis zusammen mit multifokalen subkapsulären Degenerationen des Linsengewebes. Das vierte Auge wies subakute eitrige Entzündungen im hinteren Bulbussegment auf (Choroidea, Sclera, N. opticus). Nach SCHÄFFER (1999) lassen sich die Entzündungen der Uvea qualitativ in eitrige, nichteitrig-nichtgranulomatöse, nichteitrig-granulomatöse und gemischtzellige Formen unterteilen. Zudem haben sie die Tendenz auf benachbarte Strukturen überzugreifen. Der Austritt von Linseneiweiß (nach Rupturen der Linsenkapsel) führt zu einer speziellen Form der Uveitis, der Phakoanaphylaxie, die sich zu einer Panophthalmitis mit Sekundärglaukom weiterentwickelt (SCHMIDT, 1988). Allerdings konnte die Autorin, ihrer

Erfahrung nach, beim Rind auch bei schwersten Veränderungen des Augapfels keine Ausbildung eines Sekundärglaukoms beobachten. PFLEGHAAR und SCHÄFFER (1992) stellten bei ihren Untersuchungen über die linseninduzierte Uveitis die folgenden histologischen Befunde fest: eine in den unterschiedlichen Stadien der Organisation befindliche, zellreiche, exsudative Entzündung ohne Granulomcharakter (neutrophile und eosinophile Granulozyten, Histiocyten, Lymphozyten, Plasmazellen) um die kapselbefreiten Linsentrümmer; Läsionen der Linsenkapsel (variiert zwischen totaler Ruptur, nicht selten mit bischofsstabartiger Aufrollung der Kapselenden, und subtotaler Ruptur); häufig Hornhautdefekte (vielfach traumatischer Genese); Hämorrhagien; Vernarbungsprozesse mit Ausbildung vorderer oder hinterer Synechien; begleitende, nichtgranulomatöse Uveitis anterior; letztendlich ggf. Phthisis bulbi. PEIFFER et al. (1991) fanden bei ihren Untersuchungen über die Uveitis der Katze in den meisten Fällen diffuse oder herdförmige lymphoplasmazelluläre Infiltrate in Iris und Ziliarkörper. SRAVANTHI und PERIHAR (1994) stellten bei Uveitiden von Rindern und Büffeln sowohl Infiltrationen mit Lymphozyten und Plasmazellen als auch mit neutrophilen Granulozyten fest. Die von USHIGUSA et al. (2000) pathomorphologisch untersuchten Kälberaugen zeigten u. a. eitrig-Entzündungen der Aderhaut, die mit ebenfalls eitrig-Entzündungserscheinungen in Hornhaut und/oder Netzhaut vergesellschaftet waren. SCHÄFFER (1999) beschreibt als Effekte eines Glaukoms u. a. in der Hornhaut ein Stromaödem mit Neovaskularisation und reaktiver Fibrosierung und eine Expositionskeratitis. Weiterhin atrophieren Iris, Ziliarkörper und Netzhaut. Nach REBHUN (1995) gehören zu den Symptomen einer Uveitis auch ein Hornhautödem mit Vaskularisation. SLATTER (1990) schreibt, dass alle Noxen, die eine Störung der Ernährung, des Stoffwechsels oder der osmotischen Balance der Linse hervorrufen, zu ihrer Trübung führen können. Nach SCHÄFFER (1999) ist die *Cataracta complicata* ein häufiger Begleiteffekt der Uveitis anterior.

4.2.2.1.4 Sclera

Bei einem Auge war eine Fibrose der Sclera mit Anzeichen von Remotion und Reparation zu erkennen. Außerdem gab es Hinweise auf das Vorliegen einer hinteren Synechie, die wiederum Zeichen einer vorangegangenen Uveitis sein kann. Dies ist ein Hinweis auf eine mögliche Mitbeteiligung der Sclera an früheren entzündlichen Erscheinungen, die umgekehrt wiederum zu den aktuellen Veränderungen der Sclera geführt haben können. Nach Aussage von DÄMMRICH und LOPPNOW (1990) entwickeln sich Fibrosen im Gefolge chronischer Ödeme oder chronischer Entzündungen.

Bei drei Augen konnten zusätzlich zu einer Scleritis degenerative Veränderungen der Linse beobachtet werden. Zwei davon gehören zu demselben Tier. Ein weiterer Bulbus wies Entzündungserscheinungen der Sclera und der Nerven in der hinteren Bulbuswand auf, ein anderer in Sclera, Choroidea und N. opticus sowie Degenerationen der Linse. Entzündungen der Sclera entstehen laut DROMMER (1991) bei entzündlichen Prozessen der Orbita, bei einer Panophthalmitis, vielfach bei systemischen Bindegewebserkrankungen, bei chronischen Polyarthritiden oder bei systemischer Vaskulitis. Beim Tier ist die Scleritis relativ selten anzutreffen und nicht stark ausgeprägt.

Bei 16 Augen, die von 12 Tieren stammen, wurden Kalksalzablagerungen im hinteren Bereich der Sclera gefunden. Die Hälfte dieser Tiere war unter zwei Jahre alt. Es konnten keine weiteren Veränderungen innerhalb der Sclera festgestellt werden. Die Erscheinungen wurden als dystrophe Verkalkung bewertet. Die idiopathische sclerochoroidale Kalzifikation ist beim Menschen als seltenes Krankheitsbild beschrieben. Sie gilt als benigne Verkalkung im Bereich der Choroidea und der Sclera (SHIELDS u. SHIELDS, 2002; SCHÖNHERR u. GRAUPNER, 2003). DAICKER (1996) beschreibt multifokale kristalline Kalzifikationen der Sclera beim Menschen, die Zeichen einer dystrophen Verkalkung aufweisen. Er interpretiert die Kalksalzeinlagerungen als sclerale Pseudogicht. Untersuchungen von ZEITER (1962) über die Kalzifikation in den okulären Geweben des Menschen ergaben bei etwa einem Drittel der betroffenen Augen Kalksalzeinlagerungen im Bereich der Sclera. Diese waren häufig von atrophischen Bezirken umgeben. Senilität schein ein prädisponierender Faktor zu sein. Weiterhin sähe man diese Art der Veränderung nach langdauernden Entzündungen sowie bei Arthritispatienten. Nach DÄMMRICH und LOPPNOW (1990) entstehen dystrope Ablagerungen von Kalksalzen, d. h. normalerweise außerhalb des Skelettes nicht vorkommende Formen, als Kalkmetastasen bei Hyperkalzämie, im Rahmen eines Kalziphylaxie-Syndroms oder als dystrophische Verkalkungen.

Ebenfalls im hinteren Teil der Sclera waren bei fünf Augen von vier Tieren (alle weiblich, im Durchschnitt ca. fünf Jahre alt) metaplastische Verknorpelungen vorhanden. Nach DÄMMRICH (1990) sind Metaplasien des Bindegewebes nicht selten. In der Regel verursachen Druckkräfte im Bindegewebe eine Metaplasie zu Knorpelgewebe und Zugkräfte eine Metaplasie zu Knochengewebe. Da sich das Knorpelgewebe im Bereich der Insertionsstellen des M. retractor bulbi befand und es sich um eher ältere Tiere handelte, wäre eine solche Genese (Krafteinwirkung durch Muskelzug bei Bulbusbewegungen) durchaus denkbar. Allerdings hätte sich laut DÄMMRICH (1990) dann an dieser Stelle eher Knochengewebe entwickeln müssen. Nach ZEITER (1962) entstehen aber Verknöcherungen im okulären Gewebe immer durch desmale Ossifikation, d. h. ohne vorherige Knorpelgewebsbildung.

4.2.2.1.5 Sehnerv und Nervengewebe

Bei einem Auge wurde eine herdförmige Degeneration der Ganglienzellen der Netzhaut mit Neuronophagie und dystropher Verkalkung beobachtet. Die Gesamtheit der an diesem Auge vorliegenden Veränderungen (subakute Iritis, Fibrose der Propria corneae, multifokale Linsendegenerationen, Netzhautdegeneration) lässt den Schluss zu, dass hier zu einem früheren Zeitpunkt eine gravierende Erkrankung dieses Auges vorgelegen haben könnte, möglicherweise auch ein Glaukom. SCHÄFFER (1999) zufolge können sekundäre Netzhautdegenerationen und -atrophien bei allen Haustieren altersbedingt oder im Rahmen von diätetischen und metabolischen Störungen, Infektionen sowie chemischen und physikalischen Traumen entstehen. Sie spielen sich mit Ausnahme der glaukomatösen Netzhautdegeneration in der äußeren Netzhaut (Retinapigmentepithel, Photorezeptorschicht) ab. Beispiele für sekundäre Retinopathien beim Rind sind der chronische Vitamin-A-Mangel des adulten Rindes sowie die Schäden, die nach Aufnahme

giftiger Pflanzen (z. B. Adlerfarn oder „Locoweed“) auftreten. Laut DROMMER (1991) tritt die Bright Blindness der Weideschafe (Adlerfarnvergiftung) gelegentlich auch beim Rind auf. Diese beginnt mit einer zentralen Degeneration der Photorezeptoren und breitet sich im Laufe der Zeit zur Peripherie hin aus und führt zur Erblindung. USHIGUSA et al. (2000) fanden bei fast allen der von ihnen untersuchten Kälber, bei denen sie eine Netzhautatrophie feststellten, auch eine hochgradige Hydranenzephalie.

Entzündungserscheinungen im Bereich der Nerven der hinteren Bulbuswand sowie des N. opticus wurden in sechs Fällen gesehen. Die Neuritis in der hinteren Bulbuswand war vergesellschaftet mit einer eitrigen Scleritis. Vier der Optikusneuritiden traten zusammen mit anderen entzündlichen Erscheinungen auf (Uveitis/Scleritis; Konjunktivitis; Fibrinansammlung in der vorderen Augenkammer/Gefäßthrombosierung in der Iris; Keratitis). Nach DROMMER (1991) und SCHÄFFER (1999) tritt eine Entzündung der Netzhaut meist als Teilbefund (bei Uveitiden, retinalen Phlebitiden, Chorioretinitiden) oder als Folgezustand einer Endophthalmitis ein. Beim an ISTMEM erkrankten Rind treten Blutungen, Thrombosen und Nekrosen der Netzhaut auf, meist auch eine Chorioretinitis. Streptokokkeninfektionen beim Kalb verursachen Ophthalmitiden, aber auch isolierte eitrige Retinitiden. Nach DUBIELZIG et al. (2010) sind Entzündungen des Sehnervs meist Teil eines generalisierteren Entzündungsprozesses, der ZNS, Orbita oder Bulbus umfasst.

4.2.2.2 Pathomorphologische Untersuchung der Linsen

Fibroblastenähnliche Zellproliferationen unter der hinteren Linsenkapsel wurden bei drei Augen gesehen. In allen Fällen traten zugleich massive Degenerationen und Nekrosen der Linsenfasern (in Rinde und Kern), Kapselveränderungen (Degeneration oder Zerreißung) sowie z. T. Prolaps von Kernmaterial und perilentäre Auflagerungen auf. In einem Fall wurden multifokale Rindennekrosen mit mononukleärer Infiltration und zirkulärer Fibrosierung beobachtet. Nach SCHLÖTZER-SCHREHARDT und NAUMANN (1997) gehen fast alle Erkrankungen des Linsengewebes mit einer mehr oder weniger ausgeprägten Katarakt einher. Die pathomorphologisch feststellbaren Veränderungen des Linsengewebes sind dabei meist relativ einheitlich. Das Linsenepithel ist zu einer aktiven Proliferation befähigt. Bei intakter Linsenkapsel bleiben die proliferativen Prozesse auf den subkapsulären Raum beschränkt. Die verschiedensten Ursachen (intraokuläre oder systemische Erkrankungen, elektromagnetische Strahlungen, Medikamente) induzieren eine subkapsuläre Proliferation von Epithelzellen über den Äquator hinaus. Dabei ist die Differenzierung der äquatorialen Epithelzellen in Faserzellen gestört und es bilden sich spindelförmige, fibroblastenähnliche Zellen. Diese können sich bis zum hinteren Linsenpol vorschieben. Dort findet eine Umwandlung in sog. WEDL-Blasenzellen statt, die in die hintere Rinde eindringen. Nachfolgend ist mit diesen Veränderungen eine Degeneration und Nekrose der Blasenzellen und der umgebenden Rindenfasern assoziiert, sodass man häufig zentrale Nekroseareale findet, die von proliferierten Epithelzellen und Blasenzellen umgeben sind. In der Regel ist die Linsenkapsel über solchen Arealen verdünnt. Auch das zentrale Epithel kann durch verschiedene Ursachen zur unspezifischen Proliferation angeregt werden. Es handelt sich hierbei um eine fibröse Pseudometaplasie. Nach SAUNDERS (1968) gehören die durch

Epithelzellproliferation gekennzeichneten Linsentrübungen zu der Gruppe der subkapsulären Katarakte. In einer degenerierten Linse neigt das Epithel dazu, sich auf die Hinterfläche hinaus auszubreiten. Diese Proliferation der Linsenepithelzellen ist das Analogon der Linse zu den entzündlichen Erscheinungen anderer Gewebe. Möglicherweise ist sie auch als Antwort auf mechanischen Stress zu verstehen (beispielsweise durch hintere Synechien).

Auch Degenerationen und Nekrosen der Linsenepithelzellen kommen vor (SCHLÖTZER-SCHREHARDT u. NAUMANN, 1997). Dies trat bei zwei Linsen auf, die gleichzeitig noch mehrere andere Veränderungen zeigten.

Veränderungen der Linsenkapsel traten bei acht Linsen auf, die gleichzeitig massive Degenerationen und/oder Nekrosen der Linsenfasern, meist in der Rinde, hatten. Es konnten Auffaserungen, Degenerationen, Zusammenhangstrennungen und eine Hypertrophie der Linsenkapsel beobachtet werden. Lamelläre oder zystenartige Aufspaltungen der Linsenkapsel und in weiterer Folge Spontanperforationen der Kapsel sind beispielsweise im Verlauf einer Nekrose der Linsenrinde möglich (SCHLÖTZER-SCHREHARDT u. NAUMANN, 1997).

Im Rahmen der vorliegenden Arbeit konnte an den Linsen eine hohe Anzahl an Degenerationen der Linsenfasern, gefolgt von Nekrosen derselben, beobachtet werden. Zusätzlich zu den in der Literatur beschriebenen vakuolären Degenerationen der Linsenfasern wurde hier jedoch ein nicht unerheblicher Anteil an tropfigen und scholligen Degenerationen und Nekrosen gesehen. Die Veränderungen waren meist herdförmig im hinteren Teil der Linse sowie im subkapsulären Raum, in der Rinde und/oder im Adultkern gelegen. Ein Teil der Degenerationen und Nekrosen zeigte Zellinfiltrationen oder dystrophe Verkalkungen.

Degenerative Veränderungen der Linsenfasern haben bei der klinischen Untersuchung ein sehr variables Aussehen, erscheinen aber bei der pathomorphologischen Untersuchung relativ einheitlich. Bei den verschiedenen Kataraktformen werden die folgenden Veränderungen beobachtet:

- C. capsularis: Bei allen Kapselstaren findet sich eine Proliferation des Linsenepithels, das sich pseudometaplastisch in Bindegewebe umwandelt. Hinten finden sich neben Unregelmäßigkeiten der äquatorialen Zellkerne am Pol Vakuolen und zystische Hohlräume, globulärer Zerfall und Verflüssigung der Rindenfasern, teilweise Verkalkungen und eine verdünnte Linsenkapsel.
- C. corticalis: Es zeigen sich subkapsuläre Vakuolen und vakuoläre Degenerationen der Linsenfasern. Die Linsenfasern zerfallen schließlich in MORGAGNI-Kugeln oder lösen sich in amorphes oder körniges Material auf.
- C. nuclearis: Hier lassen sich histologisch kaum Veränderungen beobachten. Der Linsenkern erscheint als homogene amorphe Masse mit vereinzelt Herden globulärer Faserdegeneration.

Die vakuoläre Degeneration stellt eine frühe degenerative Veränderung der Linsenfasern dar. Die gleichzeitig vorkommenden interzellulären Wasseransammlungen konfluieren zu radiären Wasserspalten und konzentrischer lamellärer Zerklüftung der Rinde. Bei übermäßiger

Quellung der Linsenfasern zerfallen diese zu globulären Tröpfchen verschiedenen Durchmessers, den sog. MORGAGNI-Kugeln. Bei langbestehender Katarakt können sich Kalziumsalze in der degenerativen Linsensubstanz einlagern. Sie liegen in nadelförmigen Kristallen oder amorphen Aggregaten aus Kalziumphosphat-, Kalziumoxalat- oder Hydroxyapatit-Kristallen vor (SCHLÖTZER-SCHREHARDT u. NAUMANN, 1997).

Nach DUBIELZIG et al. (2010) finden sich bei der subkapsulären Katarakt folgende morphologischen Veränderungen: Proliferation der Linsenepithelzellen zu lokalisierten Aggregaten; Metaplasie der Zellen von einem epithelialen zu einem mesenchymalen Phänotyp, myofibroblastenähnlich; Kollagensekretion um die metaplastischen Linsenepithelien; Verlust von Epithelzellen unter Hinterlassung einer zellfreien Kollagenmatrix; Mineralisation. Indikatoren für die kortikale Katarakt sind Blasen (angeschwollene, runde Linsenfasern, kernhaltig) und MORGAGNI-Kugeln (angeschwollene, runde Linsenfasern, kein Kern) sowie evtl. Mineralisation.

USHIGUSA et al. (2000) fanden bei den von ihnen untersuchten kataraktösen Linsen in der Hauptsache Unregelmäßigkeiten im Fasergefüge, Schwellung und vakuoläre Veränderungen der Linsenfasern sowie eine große Anzahl an MORGAGNI-Kugeln. Die am gravierendsten betroffene Linse wies einen Kapselriss sowie massive Infiltration von u. a. der Linse mit Eosinophilen und Histiozyten auf.

Mononukleäre Infiltrate im Bereich von Degenerationen und Nekrosen der Linsenfasern traten bei sechs Linsen auf. Zum Teil waren gleichzeitig Pigmenteinlagerungen zu erkennen. Bei keiner dieser Linsen waren in den verschiedenen Schnitten Zusammenhangstrennungen der Kapsel zu erkennen. Sie wiesen allerdings alle weitere z. T. gravierende Veränderungen (Degenerationen, Nekrosen) auf. In einem Fall konnte ein spindelzelliges Infiltrat in einem Nekroseherd beobachtet werden. Nach SAUNDERS (1968) und DUBIELZIG et al. (2010) können Leukozyten nur nach Ruptur der Linsenkapsel in das Linsengewebe eindringen. Laut SCHLÖTZER-SCHREHARDT und NAUMANN (1997) können die proliferierenden Linsenepithelzellen auch ins Linseninnere und um einen Degenerations- oder Nekroseherd herum wachsen (s. o.).

Ein Prolaps von Kernmaterial wurde insgesamt bei sieben Linsen gesehen. SCHÄFFER (1999) beschreibt das Absinken des sklerotischen Kerns innerhalb der verflüssigten Rinde bei der Entstehung der hypermaturen Katarakt. Möglicherweise handelt es sich bei den in der vorliegenden Arbeit beobachteten Lageveränderungen von Kernmaterial in Bereiche ausgeprägter Degeneration und/oder Nekrose bzw. Zusammenhangstrennungen von Linsengewebe hinein um ein ähnliches Phänomen.

Bei der pathomorphologischen Untersuchung wurde eine Deformation der Linse festgestellt, die mit weiteren Veränderungen der Linse vergesellschaftet war. Bei einem Auge lag die Linsenkapsel in der vorderen Augenkammer, das verbliebene Linsengewebe zeigte dystrophe Verkalkung, das übrige Auge Zeichen chronischer Entzündung. Das Partnerauge wies deutliche Veränderungen der Linsenkapsel sowie massive Degenerationen und Nekrosen des Linsengewebes auf. Laut SAUNDERS (1968) entsteht ein Lentikonus durch Ruptur einer angeborenen defekten hinteren Linsenkapsel, was zum Austritt von Teilen degenerierten

Linsengewebes führt. Die Ursache der Veränderungen ist unbekannt, sie sind aber üblicherweise schon ante partum vorhanden. SCHMIDT (1988) zufolge führt der Austritt von Linseneiweiß zur Phakoanaphylaxie und in der Folge zur Panophthalmitis (s. o.). Rupturen der Linsenkapsel können nach Verletzungen, aber auch im Gefolge hypermaturer Katarakte auftreten (SCHLÖTZER-SCHREHARDT u. NAUMANN, 1997).

Drei Linsen hatten im Bereich der vorderen Rinde bzw. des Adultkerns Zysten. In der Literatur sind zystenartige Gebilde in der Linsenkapsel beschrieben (SCHLÖTZER-SCHREHARDT u. NAUMANN, 1997).

Perilentäre Auflagerungen wurden dreimal beobachtet, und zwar zweimal krümelige Partikel mit dystropher Verkalkung und einmal Irisreste als Hinweis auf eine hintere Synechie. Im Zusammenhang mit den Erstgenannten traten Veränderungen der Linsenkapsel sowie hochgradige Veränderungen der Linsenfasern auf.

Eine Linse zeigte Verklebungen von Netzhaut und Linse, zusammen mit einer Linsendeformation sowie multifokalen Degenerationen des Linsengewebes. Die makroskopischen Untersuchungen zeigten keinerlei Hinweise auf eine Netzhautablösung, sodass es sich hierbei wahrscheinlich um eine Missbildung handelt.

4.2.3 Vergleich der Ergebnisse der ophthalmologischen und pathologisch-anatomischen Untersuchung mit denen der pathomorphologischen Untersuchung

Der Vergleich der makroskopischen mit der pathomorphologischen Untersuchung ergibt im Durchschnitt etwa gleich viele Übereinstimmungen wie nicht vergleichbare Befunde. Die meisten vergleichbaren Befunde finden sich bei den Hornhauttrübungen, die wenigsten bei den sonstigen Linsenveränderungen, den Veränderungen der vorderen Augenkammer und den makroskopisch als unauffällig beurteilten Augen. Nimmt man jedoch die Augen hinzu, bei denen pathomorphologisch Veränderungen der gleichen Art zu erkennen waren, so erhält man bei den Hornhaut- und Linsentrübungen sowie bei den sonstigen Hornhautveränderungen Übereinstimmungen um 80 %. Die Studie von JUD (2007) an kataraktösen Linsen ergab eine Sensitivität der pathomorphologischen Untersuchung von 62 %. LAWRENZ et al. (2002) fanden bei der pathomorphologischen Untersuchung an 87 % der Linsen pathologische Befunde, wohingegen bei der ophthalmologischen Untersuchung derselben Linsen nur 76 % verändert waren.

Von den Augen, die bei der makroskopischen Untersuchung unauffällig erschienen, zeigten 56,0 % pathomorphologisch Veränderungen. Wenn man jedoch die Lokalisation und Art der pathomorphologisch erhobenen Befunde berücksichtigt, so sind bei 57,1 % der Augen die Veränderungen solcher Art, dass sie ausschließlich mittels der Histologie erkannt werden können. Bei jeweils 42,9 % der Augen hätte zumindest ein Teil der Veränderungen auch bei der makroskopischen Untersuchung erkannt werden müssen. An dieser Stelle soll nochmals auf die Schwierigkeit der ophthalmologischen Untersuchung am post mortal und durch die Fixation veränderten Auge hingewiesen werden. Zudem sind die pathomorphologischen Veränderungen z. T. auf ein sehr kleines Areal beschränkt.

Der traumatisierte Bulbus zeigte im Schnittbild die anhand der makroskopischen Untersuchung zu erwartenden Befunde.

Die Veränderungen der Hornhaut fanden sich in der pathomorphologischen Untersuchung meist wieder. Allerdings handelte es sich, wie oben schon erwähnt, z. T. um sehr kleine Abweichungen, die sich möglicherweise nicht in der Schnittebene befanden.

Ein Drittel der Fibrinablagerungen in der vorderen Augenkammer konnte im Rahmen der pathomorphologischen Untersuchung nicht nachgewiesen werden. Eine davon ging bereits beim Einschneiden verloren. Wenn man sich die zahlreichen Stationen vom fixierten Bulbus bis zum fertigen Schnitt ins Gedächtnis ruft, ist es durchaus möglich, dass auf diesem Weg die eine oder andere Fibrinflocke aus der Vorderkammer herausgespült wurde oder herausgefallen ist. Da die meisten der Augen, die im pathomorphologischen Bild Fibrinablagerungen zeigten, keine Anzeichen einer Entzündung im Bereich der vorderen Uvea aufwiesen, kann auf diesem Weg kein Rückschluss auf die vorherige Existenz dieser Flocken gezogen werden. Allerdings handelt es sich hierbei um so frappante Befunde, dass sie klinisch ein eindeutiges Bild liefern. Daher ist sicher, dass sie vor der pathomorphologischen Untersuchung vorhanden waren.

Der Grund für das Nichtvorhandensein der vorderen Synechien bei der pathomorphologischen Untersuchung ist sicherlich der, dass sie sich nicht in der Schnittebene befinden, da es sich bei beiden ebenfalls um örtlich sehr begrenzte Veränderungen handelte.

Die Hinweise auf hintere Synechien konnten nur in einem Fall pathomorphologisch eindeutig bestätigt werden. Meist handelt es sich makroskopisch um Reste von Irispigment auf der Linsenvorderfläche (geringe Größe \Rightarrow Schnittebene?). Allerdings konnten bei 80,0 % der als „nicht-vergleichbar“ klassifizierten Befunde Veränderungen an der Linse beobachtet werden, die Rückschlüsse auf das ehemalige Vorhandensein der Synechien zulassen.

Die Linsentrübungen zeigen Übereinstimmungen der makroskopischen und pathomorphologischen Befunde von 51,8 %. Hinzu kommt ein Anteil von 25,4 %, bei dem Veränderungen der gleichen Art gesehen wurden. 22,8 % der Linsen weisen nicht vergleichbare Befunde auf, bei denen es sich meist um pathologische Veränderungen der Linsenfasern in anderen Linsenbezirken (als bei der makroskopischen Untersuchung festgestellt) handelt.

Bei der makroskopischen Untersuchung wurden bei neun Linsen Formabweichungen festgestellt, von denen eine auch pathomorphologisch zu Tage trat. Fünf dieser Linsen hatten pathomorphologisch gleichzeitig Befunde, die mit den von SAUNDERS (1968) beschriebenen konform gehen (s. 4.2.2.2). Drei andere wiesen gleichzeitig nur Degenerationen der Linsenfasern auf. Eine weitere war pathomorphologisch ohne besonderen Befund. Durch die z. T. sehr schlechte Schnittqualität könnten die Formabweichungen kaschiert worden sein.

Die Ringbildungen, die bei der makroskopischen Untersuchung erkannt wurden, spiegeln sich nur in einem Fall pathomorphologisch wider. Da diese Veränderungen aber zwangsläufig in den Schnitten hätten erscheinen müssen, stellt sich die Frage, ob der bei der einen Linse an der entsprechenden Stelle lokalisierte Degenerationsherd wirklich das pathomorphologische Äquivalent zu der makroskopischen Beobachtung ist. Zumal die Veränderung nur in einem der entsprechenden drei Linsenschnitte auftrat. Wahrscheinlich handelt es sich hier um ein der

Nukleosclerose ähnliches Phänomen, bei der sich die Alterationen der Linsenfaser nach SCHLÖTZER-SCHREHARDT und NAUMANN (1997) v. a. im ultrastrukturellen Bereich abspielen.

Vergleicht man umgekehrt nun die Ergebnisse der pathomorphologischen mit denen der makroskopischen Untersuchung, so finden sich hier im Mittel Übereinstimmungen von 58,5 % (Bulbi) bzw. 56,9 % (Linsen). Veränderungen der gleichen Art zeigten 9,0 % der Bulbi und 14,8 % der Linsen. Die nicht vergleichbaren Resultate bewegen sich in einer Größenordnung von 28,3 % (Linsen) bis 32,6 % (Bulbi). Bei 47,6 % der pathomorphologisch unauffälligen Augen konnte bei der makroskopischen Untersuchung mindestens eine Diagnose gestellt werden.

Betrachtet man sich die Augen, bei denen makroskopisch eine Diagnose gestellt wurde, die aber dennoch pathomorphologisch unauffällig waren, im Detail, so ist festzustellen, dass es sich größtenteils um Veränderungen geringer Größe handelt (\Rightarrow Schnittebene?). Eine Ausnahme ist der Bulbus, dessen Linse eine äquatoriale Ringbildung aufweist, die sich, wie oben aufgeführt, pathomorphologisch nicht nachweisen lässt.

89,4 % der Bulbusbefunde, die als „nicht vergleichbar“ klassifiziert wurden, befinden sich in Bereichen des Auges, die der Untersuchung erst nach Herstellung von pathomorphologischen Präparaten zugänglich werden. Die verbleibenden 10,6 % sind größtenteils solcher Art, dass sie sich, unter Berücksichtigung der postmortalen Veränderungen am Auge, nur schlecht oder gar nicht darstellen lassen.

Ungefähr ein Drittel der Degenerationen der Linsenfaser befindet sich in Bereichen der Linse, die zumindest der ophthalmologischen Untersuchung nicht zugänglich sind. Auf die z. T. geringe Größe der pathomorphologisch zu erkennenden Aberrationen wurde zu einem früheren Zeitpunkt bereits hingewiesen. Von den anderen als „nicht vergleichbar“ eingeordneten Linsenbefunden (d. h. alle außer den Degenerationen) sind 41,7 % dergestalt, dass sie von anderen, am selben Auge vorliegenden Veränderungen überdeckt werden.

4.3 Sonographische Untersuchungen

4.3.1 Sonographische Untersuchung des Rinderauges und seine Darstellung im Ultraschallbild

Bei Pferd und Kleintier werden verschiedene Untersuchungstechniken beschrieben. Die Unterschiede beginnen bei der Wahl der richtigen Frequenz, des geeigneten Schallkopfes bis hin zur Ankopplungsmethode. Generell werden die Tiere im wachen Zustand bei manueller Fixation untersucht. Einige Autoren führen immer eine Sedation des Tieres oder eine lokale Anästhesie durch, andere nur bei Bedarf. Beim Kleintier werden im Allgemeinen Sektorscanner mit einer Frequenz von 7,5 MHz bis 10 MHz in cornealer Ankopplung bevorzugt (DZIEZYC u. HAGER, 1988; WILLIAMS et al., 1995). Einen solchen Schallkopf wird der Großtierpraktiker in der Regel nicht in seinem Auto mit sich führen. Außerdem ist zur cornealen Ankopplung eine Oberflächenanästhesie der Hornhaut durchzuführen. Beim Kleintier stehen hierzu geeignete Präparate zur Verfügung, deren Anwendung beim lebensmittelliefernden Tier jedoch nicht zugelassen ist. Des Weiteren ist zu bedenken, dass es sich u. U. recht schwierig gestaltet, ein für Rinder zugelassenes Lokalanästhetikum zu finden, das wiederum keine größeren Hornhautschäden bei der Anwendung verursacht. Die ggf. durch eine Umwidmung bei Anwendung eines solchen Arzneimittels erforderliche Verlängerung der entsprechenden Wartezeit ist ein in der Nutztierpraxis nicht zu unterschätzender Kostenfaktor. Daher werden sowohl Landwirt als auch Tierarzt bestrebt sein, die Wartezeit möglichst gering zu halten und, im Falle einer Augenuntersuchung, gar nicht erst zu produzieren. Beim Pferd werden eher Linearschallköpfe mit einer Frequenz von 5 MHz oder 7,5 MHz in transpalpebraler Ankopplung verwendet (METTENLEITER, 1995a; ESSER, 1996). Hierbei empfehlen einige Autoren eine Rasur der Lidhaare zur Vermeidung von Artefakten (HILLYER, 1993; WILLIAMS et al., 1995). Um Untersuchungszeit und -aufwand möglichst gering zu halten, wurde auf eine Rasur der Lidhaare verzichtet. Der zur Verfügung stehende 6.0/8.0 MHz Doppelfrequenzschallkopf wird zusammen mit dem transportablen Ultraschallgerät zur Nutzung in der Großtierpraxis angeboten und dort auch verwendet. Die Kühe tolerierten die an ihnen durchgeführte Ultraschalluntersuchung größtenteils sehr gut. Außer der Fixation der Tiere im Fressgitter und der Befestigung des Kopfes mittels Halfterstrick waren keine weiteren Zwangsmaßnahmen, Sedation oder Lokalanästhesie erforderlich. Es soll aber nochmals deutlich darauf hingewiesen werden, dass hier nur augengesunde Tiere untersucht wurden. Es kann nicht ausgeschlossen werden, dass zur sonographischen Untersuchung erkrankter Augen, insbesondere bei hoch schmerzhaften Prozessen, zusätzliche Maßnahmen erforderlich sein können, deren Kosten-Nutzen-Verhältnis dann im Einzelfall abzuwägen ist. Bei Verwendung eines Fußschalters zur Bedienung des Ultraschallgerätes konnten die Untersuchungen ohne Helfer durchgeführt werden. Der Einsatz eines linearen Endorektalschallkopfes erwies sich als durchaus praktikabel, allerdings gestaltet sich besonders die vertikale Positionierung durch die doch recht große Auflagefläche manchmal etwas schwierig. Es konnten jedoch immer Bilder von zufriedenstellender Qualität erzeugt werden. Auch die „Sparmaßnahmen“ bei der Ankopplung des Schallkopfes, d. h. der bewusste Verzicht auf eine Rasur der Lidhaare, beeinträchtigte die Bildqualität nicht in einem solchen Maße, dass die Haare nachträglich noch hätten entfernt werden müssen. Es reichte für

die Ankopplung des Schallkopfes in allen Fällen aus, die Lidhaare gut zu durchfeuchten und mit reichlich Ultraschallgel zu versehen. POTTER et al. (2008) untersuchen die Rinder ebenfalls in transpalpebraler Ankopplung ohne Verwendung einer Vorlaufstrecke. Auch bei diesem Versuch erfolgten die Maßnahmen an unsedierten Tieren, die in einem Zwangsstand fixiert waren, sowie ohne weitere perineurale und/oder lokale Schmerzausschaltung.

Die Augen von lebenden Rindern stellen sich im Ultraschallbild ähnlich dar, wie bei Pferd, Kleintier und enukleierten Rinderaugen beschrieben. EL-MAGHRABY et al. (1995) und POTTER et al. (2008) kommen zu einem ähnlichen Ergebnis. Artefakte waren in der vorderen Augenkammer zu erkennen. EL-MAGHRABY et al. (1995) machten analoge Beobachtungen, die sie als Wiederholungsechos ansprechen. Zusätzlich wiesen sie Artefakte innerhalb der Linse in direkter Nachbarschaft des vorderen Linsenpols nach. Diese konnten am lebenden Tier nicht beobachtet werden. Da sich an der entsprechenden Stelle aber der Vorlaufstreckenartefakt befand, könnten dadurch entsprechende Erscheinungen überdeckt worden sein. Nach Entfernen der Vorlaufstrecke verschwand der im Bereich der Linse auftretende Vorlaufstreckenartefakt, wodurch aber die Untersuchung der Hornhaut unmöglich wurde. Bei den im Glaskörperbereich auftretenden Artefakten handelt es wahrscheinlich ebenfalls um Wiederholungsechos, die vom hinteren Linsenpol gebildet werden. POTTER et al. (2008) beschreiben keinerlei Artefakte. Allerdings war es in ihrer Studie aufgrund des verwendeten Schallkopfes möglich bzw. notwendig, auf eine Vorlaufstrecke zu verzichten (geringerer Nahfeldartefakt, geringere Eindringtiefe). Der bei einigen Bildern auftretende hypoechogene Bereich in der Nachbarschaft der Bulbuswand könnte dem beim Pferd regelmäßig beobachteten TENON'schen Raum entsprechen. Er wurde jedoch weder von EL-MAGHRABY et al. (1995) noch von POTTER et al. (2008) beobachtet.

4.3.2 Sonographisch ermittelte Bulbusdimensionen

4.3.2.1 Hornhaut

Die mittlere gemessene Hornhautdicke beträgt 13 mm, ihre Standardabweichung 0,1 mm bis 0,2 mm (s. Tabelle 53, S. 184). Die Mediane decken sich mit Ausnahme der Messung rechts horizontal mit den Mittelwerten. Die Abweichung des Medians vom Mittelwert der Messung rechts horizontal beträgt 0,1 mm. Die minimal und maximal gemessenen Werte unterscheiden sich jeweils nur um 0,1 mm. Betrachtet man die graphische Darstellung der Messwerte (s. Abbildung 86, S. 184), so haben die Boxen ein ähnliches Aussehen. Das Erscheinungsbild der Messung rechts vertikal weicht vom Aussehen her deutlich ab, die Box ist aber nur 0,1 mm kleiner als die anderen Boxen und die sich aus der Boxlänge errechnenden Ausreißer und Extremwerte liegen alle in einem Bereich, in dem sich die „Whiskers“ der anderen Messungen befinden. Die Mediane der am rechten Auge ermittelten Messwerte decken sich mit der oberen bzw. unteren Begrenzung der Box. Dies zeigt eine leichte Schiefe der Verteilung an. Daraus kann aber keine Abweichung der Verteilung der Messwerte von der Normalverteilung abgeleitet werden, da es sich hier um eine zufällige Aberration dieser einen Stichprobe handeln kann. Um das Vorliegen oder Nicht-Vorliegen einer Normalverteilung zu ermitteln, wären weitere Untersuchungen dieser Art mit größeren Stichprobenumfängen nötig. Außerdem handelt es sich in diesem Fall um Abweichungen der Boxlängen und der Mediane,

die sich in Größenordnungen von 0,1 mm und kleiner bewegen, sie befinden sich also jenseits des optischen Auflösungsvermögens des Untersuchers und auch des verwendeten Ultraschallgerätes (s. S. 195).

Beim Vergleich der horizontalen mit der vertikalen Messebene, können keine signifikanten Unterschiede der Messwerte festgestellt werden (s. Tabelle 62, S. 196). Trotzdem findet man nur eine mäßige Korrelation von 0,69 bzw. 0,70 der horizontalen und vertikalen Messungen.

Beim Vergleich der linken mit den rechten Augen ergibt sich ein ähnliches Bild (s. Tabelle 69, S. 204).

Berücksichtigt man das zum optischen Auflösungsvermögen des Untersuchers und zur Messgenauigkeit des verwendeten Ultraschallgerätes Gesagte (s. S. 195), so kann man wohl davon ausgehen, dass die Unterschiede zwischen den einzelnen Messungen zwar mathematische Auswirkungen bei der Berechnung der Korrelation zeigen, aber praktisch eher von untergeordneter Bedeutung sind.

4.3.2.2 Vordere Augenkammer

Die vordere Augenkammer ist im Mittel 44 mm bis 45 mm tief (s. Tabelle 54, S. 185). Die Standardabweichung beträgt 0,3 mm. Die Mediane decken sich mit den jeweiligen Mittelwerten. Eine Ausnahme davon bildet die Messung links horizontal, bei der die Abweichung des Medians vom zugehörigen Mittelwert ca. 0,05 mm beträgt. Die Minima und Maxima der einzelnen Messungen unterscheiden sich um höchstens 0,4 mm. Die Boxplots der Messwerte in den einzelnen Messpositionen zeigen ein ähnliches Erscheinungsbild (s. Abbildung 87, S. 185).

Beim Vergleich der horizontalen mit der vertikalen Ebene ist festzustellen, dass sich Mediane und mittlere Differenzen der Mittelwerte decken und bei Null liegen (s. Tabelle 63, S. 197). Dieses Ergebnis wird durch den T-Test bei gepaarten Stichproben bestätigt. Die Korrelation beträgt allerdings nur 0,42 bzw. 0,50.

Beim Vergleich der linken mit den rechten Augen werden zwar mittlere Differenzen der Mittelwerte von -0,1 mm ermittelt, die Auswertung des T-Test bei gepaarten Stichproben ergibt aber keine signifikante Abweichung der Differenzen der Mittelwerte von Null (s. Tabelle 70, S. 205). Für die Korrelation ergibt sich Ähnliches wie beim Vergleich horizontal-vertikal.

Ein Teil der Messwertunterschiede kann wahrscheinlich durch das o. g. (s. 4.3.2.1) erklärt werden, d. h. die Unterschiede sind zwar mathematisch feststellbar, aber optisch für den Betrachter des Bildes nicht erfassbar. Größere Unterschiede sind hierdurch allerdings nicht erklärbar. Diese könnten dadurch zustande kommen, dass eine Kompression der vorderen Augenkammer durch den Auflagedruck des Schallkopfes auch bei aller gebotenen Vorsicht bei der Untersuchung nicht vollständig auszuschließen ist. Zudem ist der durch den Schallkopf verursachte Auflagedruck nicht dosierbar, d. h. der Grad der möglicherweise dadurch verursachten Kompression der vorderen Augenkammer ist nicht vorhersehbar. Hinzu kommt, dass die Eindrückbarkeit des Augapfels vom intraokulären Druck abhängig ist, der auch beim gesunden Auge innerhalb gewisser Grenzen variiert. POTTER et al. (2008)

beobachten eine Abflachung der Hornhaut während der sonographischen Untersuchung (Auflagedruck) und finden so eine mögliche Erklärung für die am lebenden Tier geringere Vorderkammertiefe.

4.3.2.3 Linse

Die Linse ist im Mittel zwischen 11,8 mm und 12,0 mm dick, mit Standardabweichungen zwischen 0,5 mm und 0,6 mm (s. Tabelle 55, S. 186). Die Mediane weichen um maximal 0,1 mm von den zugehörigen Mittelwerten ab. Die minimal und maximal gemessenen Werte weisen jeweils Unterschiede in einer Größenordnung von Zehntelmillimetern auf. Die graphische Darstellung der Messwerte zeigt ein ähnliches Aussehen der Box-and-Whisker-Plots, die alle eine leichte Schiefe nach unten aufweisen (s. Abbildung 88, S. 186). Zur Bewertung dieser Schiefe in der Werteverteilung gilt das in 4.3.2.1 Gesagte.

Beim Vergleich der horizontalen mit den vertikalen Messwerten fällt auf, dass sowohl die Mediane als auch die mittleren Differenzen der Mittelwerte bei -0,1 mm bzw. 0,2 mm liegen (s. Tabelle 64, S. 198). Der T-Test bei gepaarten Stichproben ergibt sowohl links als auch rechts signifikante Abweichungen der Differenzen der Mittelwerte von Null. Die 95 %-Konfidenzintervalle der Differenzen der Mittelwerte weisen zwar eine ähnliche Breite auf, zeigen aber keine Überschneidung. Sie sind beide schmaler als der Abstand zwischen den linken und rechten Differenzen der Mittelwerte (0,3 mm). Die Korrelation beträgt 0,61 bzw. 0,66. Die Differenzen der Mittelwerte lassen darauf schließen, dass am linken Auge die horizontal gemessenen Werte kleiner sind als die vertikal gemessenen, während rechts das Umgekehrte zuzutreffen scheint (Differenz horizontal minus vertikal ist kleiner bzw. größer Null). Diese Beobachtung soll unter 4.3.2.4 zusammen mit den Ergebnissen der Messungen der Glaskörpertiefe diskutiert werden.

Der Vergleich der linken mit den rechten Augen ergibt Ähnliches (s. Tabelle 71, S. 206). Hier ergeben die Differenzen der Mittelwerte, dass in der horizontalen Ebene die Linsen der rechten Augen dicker sind als die der linken. In der vertikalen Ebene kann das Umgekehrte festgestellt werden (Linsendicke: links größer als rechts). Die Diskussion dieser Feststellung folgt ebenfalls unter 4.3.2.4.

4.3.2.4 Glaskörper

Der Glaskörper hat eine mittlere Dicke von 15,0 mm bis 15,3 mm, mit Standardabweichungen von 0,6 mm bis 0,7 mm (s. Tabelle 56, S. 187). Die Mediane unterscheiden sich von den Mittelwerten um maximal 0,1 mm. Die Minima und Maxima zeigen Unterschiede in einer Größenordnung von Zehntelmillimetern. Die graphischen Darstellungen der einzelnen Messwertverteilungen haben ein ähnliches Aussehen (s. Abbildung 89, S. 187). Sie sind in etwa gleich groß, symmetrisch und die Mediane liegen mehr oder weniger zentral in den Boxen.

Die Differenzen der Mittelwerte der horizontalen und vertikalen Glaskörperdicke haben links Werte von größer als Null und rechts von kleiner als Null (s. Tabelle 65, S. 199). Der Median der Differenzen am linken Auge ist um 0,1 mm größer als sein zugehöriger Mittelwert. Rechts sind Median und Mittelwert identisch. Die 95 %-Konfidenzintervalle der Differenzen der Mittelwerte am linken und rechten Auge zeigen keinerlei Überschneidung, was daran liegt,

dass sie schmaler sind als die Strecke zwischen den beiden Mittelwerten (0,4 mm). Der T-Test bei gepaarten Stichproben ergibt, dass sich die Differenzen der Mittelwerte signifikant von Null unterscheiden. Es werden Korrelationen von 0,69 und 0,81 beobachtet.

Bei der Messung der Glaskörpertiefe tritt das umgekehrte Phänomen der bei der Linsendicke beobachteten Abweichungen der Messwertdifferenzen bei linken und rechten Augen auf, d. h. am linken Auge erscheint die horizontale Schnittlinie länger als die vertikale und rechts umgekehrt. Zudem treten die Abweichungen in der gleichen Größenordnung auf ($\pm 0,2$ mm). Die gegensinnige Abnahme bzw. Zunahme der Linsendicke und der Glaskörperlänge könnte darauf beruhen, dass die Messungen der Linsendicke und der Glaskörpertiefe hintereinander entlang einer Achse (Bulbuslänge) an den gleichen Bildern erhoben wurden. Somit bewirkt eine Verlängerung bzw. Verkürzung der einen Strecke das jeweils Umgekehrte bei der anderen. Die zu beobachtenden Unterschiede der mittleren Messwertdifferenzen der linken und rechten Augen könnten einen systematischen Messfehler widerspiegeln. Eine geringere Dicke der Linse bei der horizontalen Messung im Vergleich zur vertikalen könnte außerdem durch das Folgende erklärt werden. Ein kritischer Blick auf die angelegten Schnittebenen zeigt, dass einige Autoren den Sehnerv in den zur Untersuchung verwendeten Schnittebenen darstellen, z. T. aber auch angeben, entlang der optischen Achse zu untersuchen (EL-MAGHRABY et al., 1995; METTENLEITER, 1995a; WILLIAMS et al., 1995; GONZALES et al., 2001). Die Papille liegt aber nicht in der optischen Achse, sondern beim Pferd und Rind im ventrotemporalen Quadranten (BÖHME, 1992). Es erscheint sinnvoll, die Schnittrichtung so zu legen, dass die Austrittsstelle des Sehnervs auf dem Ultraschallbild dargestellt wird, da sie eine morphologisch gut zu differenzierende Struktur innerhalb der ansonsten einheitlich erscheinenden Bulbuswand ist und somit als Fixpunkt zum Zwecke einer einheitlichen Schnittführung dienen kann. Dadurch können zwar Abweichungen der gemessenen Distanzen von denen entstehen, die entlang der optischen Achse gemessen würden, der entstehende Fehler ist aber zumindest systematisch. Da die Linse einen bikonvexen Längsschnitt mit starken Krümmungen der Oberfläche aufweist, treten Abwinkelungen der Schnittlinie vom zentralen Durchtritt bei ihr besonders stark in Erscheinung. Weil die seitliche Verschiebung der Papille zur optischen Achse größer ist als die nach unten und folglich auch die der angelegten Schnittebenen, könnte das der Grund dafür sein, dass die Linse im vertikalen Schnitt dicker erscheint. Allerdings lässt sich dadurch der Unterschied der Differenzen der Mittelwerte von linken und rechten Augen nicht erklären, sodass ein systematischer Messfehler eher wahrscheinlich erscheint.

Der Vergleich der linken mit den rechten Augen ergibt Ähnliches (s. Tabelle 72, S. 207). Hier ergeben die Differenzen der Mittelwerte, dass in der horizontalen Ebene die Glaskörper der rechten Augen tiefer sind als die der linken. In der vertikalen Ebene kann das Umgekehrte festgestellt werden (Glaskörpertiefe: links größer als rechts). Auch hier kann die gegenseitige Verschiebung der Proportionen von Linse und Glaskörper festgestellt werden, die in diesem Falle sehr wahrscheinlich auf einen systematischen Messfehler zurückzuführen ist. Wodurch dieser entstanden ist, kann nicht ermittelt werden.

4.3.2.5 Bulbuswand

Die Bulbuswand ist im Mittel 1,9 mm bis 2,0 mm dick (s. Tabelle 57, S. 188). Die Mediane weichen davon um maximal 0,1 mm ab. Minima und Maxima unterscheiden sich jeweils um 0,1 mm bzw. 0,2 mm. Die graphischen Darstellungen der Bulbuswanddicke in den verschiedenen Schallkopfpositionen sehen sich sehr ähnlich und lassen eine leichte Schiefe nach unten erkennen (s. Abbildung 90, S. 188). Bezüglich der Schiefe der Messwertverteilungen gilt das in 4.3.2.1 Gesagte.

Der Vergleich der horizontalen mit den vertikalen Messwerten durch Differenzbildung ihrer Mittelwerte ergibt mittlere Differenzen von $\pm 0,1$ mm (s. Tabelle 66, S. 200). Die Mediane liegen bei Null. Die Auswertung der T-Tests bei gepaarten Stichproben ergibt jedoch keine signifikante Abweichung der Differenzen der Mittelwerte von Null. Die Korrelationskoeffizienten nehmen Werte von 0,80 und 0,77 an.

Für den Vergleich der linken mit den rechten Augen ergibt sich ein ähnliches Bild (s. Tabelle 73, S. 208). Eine Ausnahme ist das Ergebnis des T-Tests bei gepaarten Stichproben für die horizontalen Differenzen der Mittelwerte. Hier unterschreitet die Überschreitungswahrscheinlichkeit p die Irrtumswahrscheinlichkeit α . Das bedeutet, dass sich hier die Differenzen der Mittelwerte signifikant von Null unterscheiden. Betrachtet man aber die mittleren Differenzen der Mittelwerte in Tabelle 66 und Tabelle 73, so kann man daraus ableiten, dass die Grenze zur Annahme bzw. Ablehnung der Nullhypothese sich irgendwo in einem Bereich zwischen 0,060 mm und 0,064 mm befinden muss. Diese Differenz unterschreitet sowohl das Auflösungsvermögen des menschlichen Auges als auch die Messfähigkeit des Ultraschallgerätes bei weitem (s. S. 195). Es kann also davon ausgegangen werden, dass sich der Unterschied der Messwerte zwar mathematisch nachweisen lässt, praktisch aber nicht von Bedeutung ist. Zumal es aus den schon mehrmals erläuterten Gründen (optisches Auflösungsvermögen, Messgenauigkeit) sinnvoll erscheint, die Ergebnisse der Berechnungen auf eine Größenordnung von mindestens Zehntelmillimetern zu runden. Dadurch nimmt die horizontale Differenz der Mittelwerte (links minus rechts) den gleichen Betrag an, wie die Differenzen der Mittelwerte der horizontalen und vertikalen Ebenen ($\pm 0,1$ mm). Diese unterscheiden sich wiederum laut T-Test bei gepaarten Stichproben nicht signifikant von Null.

4.3.2.6 Distanz zwischen Hornhaut und Linsenhinterfläche

Die Distanz zwischen Hornhaut und Linsenhinterfläche wurde als eine Art Kontrollmessung durchgeführt und sollte mit der entsprechenden errechneten Strecke (Vorderkammertiefe + Linsendicke) verglichen werden. Stellt man sowohl die gemessenen als auch die errechneten Messmittelwerte einander gegenüber, so kann man feststellen, dass sich diese um maximal 0,3 mm unterscheiden (s. Tabelle 58, S. 189). Die Mediane unterscheiden sich von den zugehörigen Mittelwerten in einer Größenordnung von einem Zehntel Millimeter und kleiner. Die Minima sind relativ einheitlich, sie weichen um maximal 0,3 mm voneinander ab. Die Maxima zeigen größere Unterschiede von bis zu 0,8 mm, die Maxima der „Paare“ gemessen-errechnet liegen jedoch in relativ ähnlichen Größenordnungen. Die Messung links horizontal weist die größten Messwerte auf. Die Box-and-Whisker-Plots der gemessenen und auch der

errechneten Werte zeigen ein annähernd gleiches Aussehen (Abbildung 91 a/b, S. 189). Auch hier weisen die Werteverteilungen eine leichte Schiefe nach unten auf. Aber wie oben schon erläutert handelt es sich bei dieser Untersuchung um eine einzelne Stichprobe, anhand der nicht auf eine generelle Abweichung der Werte von der Normalverteilung geschlossen werden kann.

Der Vergleich der gemessenen und errechneten Werte in den einzelnen Schallkopfpositionen ergibt Differenzen der Mittelwerte um Null, was durch den jeweiligen T-Test bei gepaarten Stichproben bestätigt wird (s. Tabelle 59, S. 190). Eine Ausnahme ist die vertikale Schnittebene der rechten Augen. Hier kann ein signifikanter Unterschied der Differenzen der Mittelwerte von Null festgestellt werden. Allerdings liegt auch hier die Grenze von Annahme und Ablehnung der Nullhypothese in einer Größenordnung von Tausendstel Millimetern, d. h. der Unterschied kann zwar wiederum mathematisch festgestellt werden, ist aber praktisch nicht von Bedeutung. Die Korrelationsanalyse ergibt Werte, die größer oder gleich 0,97 sind. Die Steigungen der Regressionsgeraden (b) betragen ungefähr eins, die Schnittpunkte der Regressionsgeraden mit der y-Achse liegen mehr oder weniger nahe bei Null. Daraus lässt sich schließen, dass die gemessenen Werte eine hohe Übereinstimmung mit den errechneten zeigen. Dies war zu erwarten oder zumindest zu erhoffen, da sich die errechneten Distanzen von Messungen an den gleichen Ultraschallbildern herleiten.

Der Vergleich der horizontalen mit der vertikalen Messebene, der anhand der gemessenen Werte durchgeführt wurde, ergibt mittlere Differenzen der Mittelwerte am linken Auge von signifikant kleiner als Null und rechts von signifikant größer als Null (s. Tabelle 67, S. 201). Die Korrelationsanalyse liefert Werte um 0,71 bzw. 0,79.

Die Distanz zwischen Hornhaut und Linsenhinterfläche umfasst sowohl die vordere Augenkammer als auch die Linse und sie wurde an denselben Bildern ermittelt. Der Vergleich der Vorderkammertiefe in den verschiedenen Messebenen ergab keine signifikanten Unterschiede (s. 4.3.2.2). Daher ist anzunehmen, dass die beobachteten Unterschiede der Differenzen der Mittelwerte der Distanz zwischen Hornhaut und Linsenhinterfläche sich alleine auf die bei der Linse beobachtete Abweichung der Differenzen der Mittelwerte (s. 4.3.2.3) zurückführen lassen. Diese haben sowohl die gleiche Richtung als auch eine ähnliche Größenordnung. Die Gründe für die hier beobachteten Messwertunterschiede dürften dieselben sein, die unter 4.3.2.4 bereits erläutert wurden.

Der Vergleich der linken mit den rechten Augen ergibt ein ähnliches Bild (s. Tabelle 74, S. 209). Auch hier zeigen sich sowohl in der horizontalen als auch in der vertikalen Ebene signifikante Abweichungen der Differenzen der Mittelwerte von Null, die wiederum die gleiche Richtung und Größenordnung wie die bei der Linse festgestellten Unterschiede (s. 4.3.2.3) aufweisen.

4.3.2.7 Bulbuslänge

Die Bulbuslänge wurde ebenfalls zur Kontrolle gemessen. Daher sollen hier ebenfalls zuerst die gemessenen und die errechneten Werte (vordere Augenkammer + Linse + Glaskörper) einander gegenübergestellt werden. Die mittlere Bulbuslänge beträgt 31,5 mm, in einem Fall 31,4 mm (s. Tabelle 60, S. 192). Die Mediane zeigen Unterschiede von maximal 0,1 mm von

den zugehörigen Mittelwerten. Die Minima differieren um maximal 0,5 mm, die Maxima haben Abweichungen von maximal 1,5 mm. Sie liegen innerhalb der zusammengehörigen „Paare“ jedoch eng beieinander. Die größten Bulbuslängen wurden wiederum links horizontal festgestellt. Die graphischen Darstellungen der Messwertverteilungen (s. Abbildung 94 a/b, S. 192) zeigen sowohl bei den gemessenen als auch bei den errechneten Werten ein sehr ähnliches sowie ein relativ symmetrisches Erscheinungsbild.

Der Vergleich der gemessenen und errechneten Werte in den verschiedenen Schallkopfpositionen ergibt Differenzen der Mittelwerte, die um Null liegen, was durch die entsprechenden T-Tests bei gepaarten Stichproben bestätigt wird (s. Tabelle 61, S. 193). Auch hier gibt es wieder eine Ausnahme. Die Differenzen der Mittelwerte links horizontal zeigen eine rechnerisch signifikante Abweichung von Null. Die gemessenen und errechneten Werte zeigen Korrelationen um 0,99. Die Regressionsgeraden haben Steigungen (b) um eins und schneiden die y-Achse mehr oder weniger nahe bei Null. Auch in diesem Fall war eine hohe Übereinstimmung der gemessenen mit den errechneten Werten zu erwarten, was sich, wie die obigen Ausführungen beweisen, bestätigt hat.

Die Bulbuslänge erstreckt sich über vordere Augenkammer, Linse und Glaskörper. Da die vordere Augenkammer keine Unterschiede im Vergleich sowohl der verschiedenen Messebenen als auch der beiden Augen zeigt, dürften eventuelle Unterschiede der Bulbuslängen bei den jeweiligen Vergleichen nur durch Linse und Glaskörper bedingt sein. Da die unter 4.3.2.4 beschriebenen signifikanten Abweichungen der Differenzen der Mittelwerte von Null sowohl die gleiche Größenordnung als auch eine entgegengesetzte Richtung aufweisen, sollten diese sich beim Vergleich der Bulbuslängen gegenseitig aufheben und somit die Differenzen der Bulbuslängen sich nicht von Null unterscheiden. Sowohl der Vergleich der beiden Messebenen (s. Tabelle 68, S. 202) als auch der Vergleich der beiden Augen (s. Tabelle 75, S. 210) ergibt keine signifikanten Abweichungen der Differenzen der Mittelwerte der Bulbuslänge von Null. Die Korrelationsanalyse ergibt Werte von größer als 0,84.

4.3.2.8 Zusammenfassung

Die an den Rindern durchgeführten sonographischen Untersuchungen zeigen sowohl in den verschiedenen Messebenen als auch bei den Augen untereinander eine hohe Übereinstimmung der ermittelten Messwerte. Treten dennoch statistisch signifikante Abweichungen auf, so sind diese zwar mathematisch feststellbar, haben aber praktisch keine Bedeutung, da sie zumeist entweder an oder unterhalb der Grenze des Auflösungsvermögens des menschlichen Auges liegen und somit vom Untersuchenden nicht erkannt werden können, oder aber die Messgenauigkeit des Ultraschallgerätes unterschreiten. Außerdem soll an dieser Stelle noch einmal betont werden, dass alle Berechnungen anhand von Mittelwerten vorgenommen wurden, die sich aus jeweils drei Einzelmesswerten errechnen. Die Einzelmesswerte werden vom Ultraschallgerät mit zwei Nachkommastellen (Zentimeter) angegeben, die Mittelwerte, da sie berechnet werden, haben derer wesentlich mehr. Also kann man auch davon ausgehen, dass Unterschiede, die ab der dritten Stelle hinter dem Komma auftreten, durch die Berechnungen entstanden sind, also weder auf den Untersucher noch auf

das Gerät zurückzuführen sind. Untersuchungen von SCHIFFER et al. (1982) ergaben keinen signifikanten Unterschied zwischen den Augen eines Tieres, wohl aber zwischen den Messwerten von Tieren unterschiedlichen Geschlechtes. Zu ähnlichen Ergebnissen kamen GAIDDON et al. (1991), während COTTRILL et al. (1989) weder Unterschiede zwischen den Augen eines Individuums noch zwischen denen von männlichen und weiblichen Hunden ermitteln konnten.

Weiterhin scheinen einige Messwertverteilungen eine leichte Schiefe aufzuweisen. Um aber eine Aussage über ein tatsächliches Abweichen von der Normalverteilung treffen zu können, sind weitere Untersuchungen notwendig.

Auffällig ist weiterhin, dass es deutliche Unterschiede der Korrelationen beim Messwertvergleich gibt. Die höchsten Korrelationen zeigen die Bulbuswanddicke, die Distanz von Hornhaut bis Linsenhinterfläche und Bulbuslänge, gefolgt von Hornhaut, Glaskörper und Linse sowie mit der geringsten Korrelation die vordere Augenkammer. Dies könnte daran liegen, dass sowohl die Innenseite der Hornhaut als auch die Linsenhinterfläche sowie die Bulbuswand sich im Ultraschallbild immer als gut definierbare Strukturen darstellen lassen. Die Außenseite der Hornhaut ist mitunter nicht einfach abzugrenzen und die Linsenvorderfläche nicht immer leicht darzustellen, was eventuell zu Abweichungen der Messwerte untereinander führen kann und Auswirkungen insbesondere auf die Hornhautdicke und v. a. die Vorderkammertiefe haben kann, wobei bei Letzterer noch der nicht auszuschließende Auflagedruck des Schallkopfes hinzukommt. Bei Linse und Glaskörper kommt als entscheidender Einfluss wahrscheinlich die Form der Linse zum Tragen, aufgrund deren stark gerundeter Oberfläche sich auch kleinste Abweichungen von der üblichen Messachse relativ stark auswirken können. Außerdem soll ihre Fähigkeit zur Formänderung nicht unerwähnt bleiben. Theoretisch sollten sich Änderungen der Linsendicke daher auf die Glaskörpertiefe auswirken, was sie, wie in 4.3.2.4 gezeigt, auch tun. Nun könnte man einwenden, dass die Wölbung des Augapfels dann auch die Bulbuslänge in gleichem Maße beeinflussen müsste, wenn Abweichungen von der Messachse auftreten. Hierbei ist aber zu beachten, dass der Augapfel des Rindes nicht kugelförmig ist. Der Längsschnitt durch ein Rinderauge zeigt eine deutliche Abplattung im hinteren Bereich, d. h. durch die flachere Wölbung der Bulbusrückwand wirkt sich eine eventuelle Verschiebung der Achse nicht in dem Maße aus wie sie es bei der Linse tun würde. Daher sind die hohen Korrelationen bei der Messung der Bulbuslänge nicht weiter verwunderlich.

Der Vergleich der gemessenen und errechneten Distanz zwischen Hornhaut und Linsenhinterfläche sowie der Bulbuslänge ergibt Korrelationen von fast Eins und Steigungen der Regressionsgeraden von ebenfalls beinahe Eins und einen Schnittpunkt derselben mit der Y-Achse von nahe Null. Dies deutet auf eine hohe Übereinstimmung der gemessenen mit den errechneten Werten hin. Daher kann auf eine Messung dieser Strecken verzichtet werden, da sie sich aus den anderen ermittelten Messwerten sehr genau berechnen lassen.

4.3.3 Darstellung der Gesamtmittelwerte

Da keine sich praktisch auswirkenden Unterschiede der Messwerte untereinander gefunden werden konnten, sollen nun an dieser Stelle die sich aus ihnen ergebenden sonographischen Bulbusdimensionen beim Rind dargestellt und mit den in der Literatur erhältlichen verglichen werden.

Tabelle 76: Darstellung der Bulbusdimensionen beim Rind in cm

| | Eigene Untersuchungen HOF und HOFMANN (2000) | POTTER et al. (2008) | | EL MAGHRABY et al. (1995) |
|---|---|----------------------|-----------------|------------------------------|
| | DSB x ± s | HF x ± s | Jersey x ± s | Angus x ± s |
| Hornhautdicke | 0,13 ± 0,01 | 0,20 ± 0,02 | 0,17 ± 0,02 | 0,14 ± 0,011 |
| Vorderkammertiefe | 0,44 ± 0,02 | 0,33 ± 0,05 | 0,36 ± 0,07 | 0,62 ± 0,045 |
| Linsendicke | 1,19 ± 0,05 | 1,35 ± 0,08 | 1,24 ± 0,04 | 1,13 ± 0,037 |
| Glaskörpertiefe | 1,51 ± 0,06 | 1,46 ± 0,09 | 1,62 ± 0,04 | 1,37 ± 0,088 |
| Bulbuswanddicke | 0,20 ± 0,03 | 0,18 ± 0,02 | 0,22 ± 0,03 | |
| Distanz Hornhaut- Linsenhinterfläche | 1,63 ± 0,06 | | | |
| Bulbuslänge | 3,15 ± 0,09 | 3,46 ± 0,09 | 3,27 ± 0,19 | 3,13 ± 0,129 |

x = Mittelwert, s = Standardabweichung

Beim Vergleich der in dieser Arbeit ermittelten Messwerte mit denen von EL MAGHRABY et al. (1995) fällt auf, dass sich diese nur bei der Vorderkammertiefe und der Größe des Glaskörpers deutlich unterscheiden. Eine Erklärung für die größere Vorderkammertiefe wäre, dass die Messungen von EL MAGHRABY et al. (1995) im Wasserbad durchgeführt wurden, was eine Kompression der vorderen Augenkammer durch Auflage des Schallkopfes sicher verhindert. Dies ist aber bei der Anwendung am lebenden Tier bei aller Vorsicht nicht völlig auszuschließen. COTTRILL et al. (1989) diskutieren im Rahmen ihrer Arbeit mögliche postmortale Veränderungen der Bulbusdimensionen, die durch Erschlaffung der Augenmuskeln, inkl. des M. ciliaris, und durch die Weiterbehandlung der Präparate beispielsweise durch Einfrieren bedingt sein könnten. Die Ergebnisse von POTTER et al. (2008) zeigen z. T. signifikante Unterschiede der Bulbusdimensionen der beiden untersuchten Rinderrassen (Bulbuslänge, Glaskörpertiefe, Linsendurchmesser), die sie aber klinisch für nicht relevant halten. Allerdings dient ihnen dies zur Erklärung der Unterschiede zur in vitro Messung bei Angus-Rindern (EL MAGHRABY et al., 1995). In der vorliegenden Arbeit wurden ausschließlich erwachsene Kühe untersucht. Das genaue Alter der Tiere wurde nicht dokumentiert, das Durchschnittsalter liegt aber wahrscheinlich deutlich über zwei Jahren. Nach SCHMIDT (1988) unterliegt die Linse zeitlebens Auf- und Umbauprozessen, die nach SLATTER (1990) ein langsames, kontinuierliches, lebenslanges Wachstum der Linse bedingen. Dies könnte eine Erklärung für den in Tabelle 76 beobachteten Unterschied der Linsendicke sein. Die Längenunterschiede der Bulbi lassen sich auch dadurch erklären, dass

in den Messungen von POTTER et al. (2008) die Bulbuswanddicke enthalten ist. Nach POTTER et al. (2008) sind die in vivo / in vitro Unterschiede klinisch nicht von Relevanz.

Ein Vergleich der in dieser Arbeit sonographisch ermittelten Bulbusdimensionen mit den in verschiedenen Lehrbüchern der Anatomie und Augenheilkunde angegebenen Größenverhältnissen am Rinderauge erscheint an dieser Stelle nicht sinnvoll, da in der Regel die Messmethoden den entsprechenden Literaturstellen nicht zu entnehmen sind und sich zudem sonographische und direkte Messungen, wie bereits oben ausgeführt, zum Teil signifikant unterscheiden.

4.4 Abschließende Betrachtungen

4.4.1 Klinische Untersuchungen

Die Augen von Rindern verschiedener Altersstufen und unterschiedlicher Herkunft wurden ophthalmologisch untersucht. Es wurden bei ca. 42 % der Tiere Augenveränderungen festgestellt, die meist beidseitig anzutreffen waren. Insgesamt konnten 45 verschiedene Diagnosen gestellt werden. Hierbei handelte es sich am häufigsten um Linsenveränderungen, gefolgt von Erkrankungen der Hornhaut und des Augapfels. Es konnten bis zu acht Diagnosen pro Auge gestellt werden, wobei die meisten Augen jedoch nur eine einzige Veränderung aufwiesen. Eine Reihe von Augenerkrankungen scheint in einzelnen Altersgruppen oder Betrieben gehäuft aufzutreten.

Bei den Tieren, die mit einer Augenerkrankung vorgestellt wurden (gesonderte Gruppe), konnten eine Reihe sehr interessanter Diagnosen gestellt werden, die in den anderen Gruppen nicht vorkamen. Darunter befinden sich auch die beiden beim Rind bedeutendsten Erkrankungen der Augen, die infektiöse bovine Keratokonjunktivitis und das Plattenepithelkarzinom.

In einem Betrieb wurde die Krankenkartei eines Jahres ausgewertet. Dies ergab, dass hier durchaus nicht selten Tiere mit Augenerkrankungen auffallen, bei denen es sich in den meisten Fällen um IBK zu handeln scheint. Außerdem gibt es erstaunlich viele Lidverletzungen. In den Akten vorhergehender Jahre waren zwei Tiere anzutreffen, die auch im Rahmen dieser Arbeit untersucht wurden. Die Überbleibsel der früheren Erkrankungen waren zum Untersuchungszeitpunkt deutlich zu erkennen.

Zusammenfassend lässt sich sagen, dass beim Rind erstaunlich häufig Augenveränderungen in einer beträchtlichen Variabilität vorkommen. In der Mehrzahl handelt es sich bei den in dieser Arbeit gefundenen Veränderungen um solche, die das Allgemeinbefinden der Tiere nicht zu beeinträchtigen scheinen. Die Untersuchung wird von den Tieren größtenteils sehr gut toleriert. Auf den in der Literatur als unentbehrlich angesehenen Helfer kann verzichtet werden, wenn eine geeignete Fixationsmöglichkeit für das Tier vorhanden ist (Halfterstrick, Anbindemöglichkeit). Die eigenen Erfahrungen bestätigen, dass mit der nötigen Ruhe auch nervöse oder kopfscheue Tiere sehr gut alleine zu untersuchen sind. Jede weitere Person vergrößert nur die Unruhe und damit die Abwehrreaktionen des Rindes. Die zur Untersuchung benötigten Hilfsmittel können erforderlichenfalls auch auf eine kleine Taschenlampe beschränkt werden. Diese reicht erfahrungsgemäß zur Diagnostik der meisten Augenveränderungen aus, insbesondere im Hinblick darauf, dass vom Tierhalter i. d. R. nur solche Tiere vorgestellt werden, bei denen die Erkrankung der Augen so gravierend ist, dass sie entsprechende Auffälligkeiten zeigen. Im Bedarfsfall ist ein Ophthalmoskop oder zumindest eine Lichtquelle mit Lupe (Otoskopaufsatz) in den meisten Kleintierpraxen vorhanden und kann ebenso zur Untersuchung eines Rindes verwendet werden.

4.4.2 Pathomorphologische Untersuchungen

In diesem Teil der Arbeit wurden pathologisch veränderte Augen von Schlachtrindern in vier „Stationen“ untersucht und die erhobenen Befunde bzw. die gestellten Diagnosen miteinander verglichen.

Die Untersuchungen, die mit dem „bloßen Auge“ bzw. den üblichen zur ophthalmologischen Diagnostik verwendeten Hilfsmitteln durchgeführt wurden, zeigen im Allgemeinen hohe Übereinstimmungen ihrer Resultate. Auffallend, aber nicht unerwartet, ist, dass die Anzahl der gestellten Diagnosen mit jeder Untersuchungsstufe zunimmt. Diese Diagnosen zeigen eine ähnliche Verteilung, wie sie auch schon im Rahmen der klinischen Untersuchungen gefunden wurde. Das heißt, es überwiegen die Linsenveränderungen, gefolgt von den Aberrationen der Hornhaut.

Bei der pathomorphologischen Untersuchung der Bulbi standen Entzündungen diverser Bulbusabschnitte, gefolgt von degenerativen und Anpassungsreaktionen, im Vordergrund.

Die Linsen zeigten im pathomorphologischen Bild meist Degenerationen und Nekrosen, die sich vorwiegend in den hinteren Abschnitten und im Kernbereich befanden.

Der Vergleich der makroskopischen mit der pathomorphologischen Untersuchung ergibt im Mittel in weniger als der Hälfte vergleichbare Resultate. Diese verteilen sich innerhalb der einzelnen Diagnosegruppen sehr variabel. Diese Unterschiede haben diverse mögliche Ursachen. Zum einen gab es eine Reihe von Veränderungen, die ausschließlich mittels der pathomorphologischen Untersuchung zu erkennen waren. Zum anderen waren die makroskopisch zu erkennenden Veränderungen z. T. so klein, dass es ohne die Anfertigung von Serienschnitten nur sehr schwer möglich ist, diese genau in der Schnittebene zu platzieren. Zudem lassen sich die Augen post mortem und post fixationem erheblich schlechter ophthalmologisch untersuchen, als es am lebenden Tier der Fall wäre.

Der Vergleich der pathomorphologischen mit der makroskopischen Untersuchung ergibt einen höheren Anteil an vergleichbaren Resultaten. Die Gründe für diese Differenzen wurden zum Teil im vorhergehenden Abschnitt schon genannt. Auch die pathomorphologisch festgestellten Veränderungen sind u. U. so klein oder nur geringgradig, dass sie, auch wenn sie in der makroskopischen Untersuchung zugänglichen Bereichen liegen, nicht gesehen werden können. Zum Teil waren sie auch von anderen, weit gravierenderen Veränderungen überdeckt, die den Einblick in bestimmte Bereiche des Auges verhindert haben.

Abschließend ist zu sagen, dass trotz der Auswahl einer Fixationsart, die das Erkennen der vorliegenden Veränderungen auch post fixationem ermöglicht, es offensichtlich nicht immer gelingt, diese in der Schnittebene darzustellen. Auch der Versuch, Linsen nach einer gewissen Zeit noch einmal nachzuschneiden, scheitert eventuell an der zunehmenden Sprödigkeit derselben. Für die Einzeldiagnostik ist daher zur Anfertigung von Serienschnitten zu raten. Außerdem sollte von vornherein überlegt werden, welcher Teil des Auges bei der Untersuchung Priorität genießt, da dann eine Fixation gewählt werden kann, die beispielsweise die Kunststoffeinfassung der Linse ermöglicht und somit zu einer besseren Qualität der entsprechenden Schnitte führt.

4.4.3 Sonographische Untersuchungen

Die gesunden Augen von Kühen wurden sonographisch untersucht und vermessen. Für die Untersuchungen fand ein 6.0/8.0 Doppelfrequenz Linear-Array Endorektalschallkopf mit dem dazugehörigen Gerät der Firma Pie Medical Deutschland B. V., Dorsten, Verwendung. Als Vorlaufstrecke kam ein 20 mm dickes Gelkissen der Firma Sonogel Vertriebs GmbH, Bad Camberg, zum Einsatz. Es wurde ein handelsübliches Ultraschallgel benutzt. Die Augen wurden durch das geschlossene Oberlid hindurch in zwei Ebenen (horizontal und vertikal) geschallt. Um Untersuchungsaufwand und -zeit möglichst gering zu halten, wurde auf eine Rasur der Lider verzichtet. Außerdem wurde bewusst ein Schallkopf gewählt, der in der Rinderpraxis zur Anwendung kommt. Bei Vorhandensein eines Fressgitters und eines Halfterstrickes zur Fixation des Kopfes sowie bei der Verwendung eines Fußschalters ist zur Untersuchung kein Helfer notwendig. Die Tiere tolerierten die an ihnen vorgenommenen Manipulationen sehr gut. Mit der gewählten Untersuchungsmethode konnten Bilder von befriedigender Qualität gewonnen werden. Die beobachteten Artefakte lassen sich zum Teil durch den Verzicht auf die Vorlaufstrecke vermeiden. Es bleibt dem Untersucher überlassen, diese je nach Bedarf zu verwenden.

Das Rinderauge stellt sich im Wesentlichen wie bei Pferd und Kleintier beschrieben dar.

Es wurden sieben verschiedene Messungen durchgeführt. Sowohl die verschiedenen Messebenen als auch die Augen untereinander zeigen hohe Übereinstimmungen bezüglich ihrer Messwerte. In Einzelfällen traten statistisch signifikante Unterschiede auf, die aber rein mathematischer Natur sind. Praktisch haben sie keine Bedeutung, da sie meist an oder unterhalb der Grenze des optischen Auflösungsvermögens des menschlichen Auges liegen und daher vom Untersuchenden nicht erkannt werden können. Außerdem unterschreiten sie die Messgenauigkeit des verwendeten Gerätes. Die Korrelationen beim Messwertvergleich zeigen deutliche Unterschiede. Diese sind wahrscheinlich durch die anatomischen Gegebenheiten sowie die Darstellung der Strukturen des Auges im Ultraschallbild bedingt. Auf die Messung der Bulbuslänge sowie der Distanz zwischen Hornhauthinterfläche und hinterem Linsenpol kann verzichtet werden, da sie sich aus den anderen ermittelten Messwerten sehr genau errechnen lassen.

Die Sonographie des Rinderauges ist eine einfach und mit wenig Aufwand durchzuführende Untersuchungsmethode, die auch mit Verwendung eines praxisüblichen Gerätes zu befriedigenden Ergebnissen führt. Es spricht also nichts dagegen, bei bestimmten Indikationen auch ein Rinderauge sonographisch zu untersuchen, wenn die ophthalmologische Untersuchung keine ausreichenden Ergebnisse zu liefern vermag. Es kann angenommen werden, dass sich die verschiedenen Augenerkrankungen beim Rind in der gleichen Weise im Ultraschallbild darstellen, wie sie bei Pferd und Kleintier bereits ausführlich beschrieben wurden.

5 Zusammenfassung

Für die Untersuchungen standen 925 Rinder aus drei Betrieben in Brandenburg und dem Patientengut der Klinik für Klautiere der Freien Universität Berlin zur Verfügung. Die Tiere wurden in drei Gruppen eingeteilt: Milchkälber, Jungrinder und Jungbullen, Kühe. Die Betriebe hatten unterschiedliche Haltungsbedingungen sowie verschiedene Vorgeschichten bezüglich des Vorkommens von Augenveränderungen. Die Tiere wurden einer allgemeinen und einer ophthalmologischen Untersuchung unterzogen. Bei 41,8 % der Tiere konnten pathologische Veränderungen an den Augen festgestellt werden. Bei 66,4 % dieser Rinder wurden beidseits Veränderungen beobachtet. Die am häufigsten gestellten Diagnosen waren Katarakte unterschiedlicher Art, Lokalisation und Größe. Hornhautveränderungen erschienen meist als umschriebene Trübungen, die als Hornhautnarben anzusehen sind. Zusätzlich konnte eine erstaunliche Vielzahl an Diagnosen gestellt werden, z. B. Konjunktivitis, Exophthalmus, Enophthalmus, bilateral konvergierender Strabismus mit Exophthalmus oder subkonjunktivale Hämorrhagien. Einige dieser Veränderungen traten in den einzelnen Altersgruppen oder Betrieben in unterschiedlicher Häufigkeit auf. Tiere, die mit einer Augenerkrankung vorgestellt wurden, sind in einer gesonderten Gruppe enthalten, in der einige sehr interessante Fälle anzutreffen sind. In dieser Gruppe sind auch Tiere zu finden, die an einer der beiden bedeutendsten Augenerkrankungen des Rindes litten, der infektiösen bovinen Keratokonjunktivitis und dem Plattenepithelkarzinom.

Am Schlachthof wurden die Augen von 486 Rindern befundet. 70 davon wiesen Augenveränderungen auf (14,4 %). Diese Augen gelangten zur pathomorphologischen Untersuchung. Zuerst wurden sie einer ophthalmologischen Untersuchung unterzogen, dann in YANOFF'scher Lösung fixiert. Anschließend folgte eine pathologisch-anatomische Untersuchung. Danach wurden sie in Paraffin eingebettet, geschnitten und H.E. gefärbt. Linsen- und Hornhautveränderungen waren die im Rahmen der makroskopischen Untersuchungen am häufigsten gestellten Diagnosen. Der Vergleich der drei makroskopischen Untersuchungstechniken ergab hohe Übereinstimmungen ihrer jeweiligen Resultate. Die pathomorphologisch am häufigsten zu beobachtenden Veränderungen waren herdförmige Degenerationen und Nekrosen des Linsengewebes. Weiterhin zeigten sich die Hornhautveränderungen als stromales Ödem, Keratitis oder stromale Degeneration. Zusätzlich fanden sich Fibrinausflockungen in den Augenkammern, Entzündungen in diversen Augenabschnitten, dystrophe Verkalkungen und metaplastische Verknorpelungen der Sclera sowie peribulbäre Hämatome. Die Gegenüberstellung der makroskopischen und der pathomorphologischen Untersuchung ergab vergleichbare Befunde im Mittel zwischen 45,4 % und 58,5 %.

Für die sonographischen Untersuchungen standen 57 augengesunde schwarzbunte Kühe sowie das Ultraschallgerät Scanner 100[®] mit Fußschalter und 6.0 MHz linear array Endorektalschallkopf zur Verfügung. Die Augen wurden in zwei Ebenen (horizontal und

vertikal) durch das geschlossene Oberlid hindurch geschallt. Zwischen Lid und Schallkopf wurde eine 20 mm Vorlaufstrecke gelegt. Jede Messung wurde in jeder Position dreimal durchgeführt. Die Augenstrukturen stellen sich im Ultraschallbild folgendermaßen dar: Die Cornea ist als eine gebogene echogene Doppellinie mit einem anechogenen Zwischenraum erkennbar. Die vordere Augenkammer ist anechogen. In einigen Fällen weist sie einige kleine Wiederholungsechos auf. Ziliarkörper und Iris sind mäßig echogen. Die Iris liegt als schmaler Streifen auf der vorderen Linsenkapsel. Der Ziliarkörper stellt sich als v-förmige oder rundliche Struktur seitlich der Linse dar. Von der Linse sind nur die beiden Pole sichtbar, der Rest ist anechogen. Der Glaskörperbereich ist echofrei. Die Bulbuswand erscheint echoreich. Ihre Schichten lassen sich sonographisch nicht separieren. Der Sehnerv stellt sich als eine hypoechogene Struktur mit parallelen Rändern dar. Auf allen Bildern war in Höhe der Linse ein breiter bandförmiger Vorlaufstreckenartefakt zu sehen. Folgende Messwerte wurden erhoben: Corneadicke, Vorderkammertiefe, Linsendicke, Glaskörpertiefe und Bulbuswanddicke. Zur Kontrolle erfolgten zusätzliche Messungen, die Strecke zwischen Cornea und Linsenhinterfläche sowie der Bulbusdurchmesser. Die Mittelwerte der Messungen zeigten in den meisten Fällen keine signifikanten Abweichungen, weder zwischen den rechten und linken Augen noch zwischen den verschiedenen Messebenen.

6 Summary

Clinical, histopathological, and ultrasonographic examination of the bovine eye

925 cattles from three farms in Brandenburg and the patients of the clinic for ruminants (FU Berlin) were available for this study. The animals were divided into three groups of different ages: unweaned calves, weaning calves, and dairy cows. The farms had different housing conditions and even different histories in regard of eye diseases. The animals were submitted to a general and an ophthalmological examination. Pathological findings could be made in the eyes of 41,8 % of the examined animals. 66,4 % of these both eyes were affected. Lens alterations were the most frequent diagnosis. They could be seen as opacities with different localization, size, and shape. Corneal lesions mostly appeared as circumscribed opacities which were corneal scars. In addition many different findings could be diagnosed, for instance conjunctivitis, exophthalmos, enophthalmos, bilateral convergent strabismus with exophthalmos, or subconjunctival haemorrhages. Some pathological findings had a various distribution in different groups of age and in animals coming from several farms. Cattles presented with an ocular disease were put into a special group. They showed some interesting eye diseases including the both most important eye diseases in cattle (infectious bovine Keratoconjunctivitis, Cancer eye).

The eyes of 486 cattles were examined at slaughterhouse. 70 (14,4 %) of these animals had pathological findings. Their eyes were taken for histopathological examination. First they were examined ophthalmologically. Then they were fixated in YANNOFF's solution. A pathological anatomical examination followed. After this they were embedded in paraffin and cutted and stained with haemalum eosin. Lens and corneal alterations were the most frequent findings in macroscopic examination. The macroscopic examination techniques mostly were high concurrant. The histological alterations mostly appeared as focal degeneration or necrosis of lens tissue. Furthermore alterations of the cornea appeared as edema in proper tunic, keratitis, or stroma degeneration. In addition the histological examination showed fibrinous exudation in the anterior and posterior chamber, inflammation in various parts of the eye, dystrophic calcinosis and metaplastic chondrification of posterior sclera, and peribulbar hematomas. The comparison of macroscopic and histological examination techniques showed comparable results between 45,5 % and 58,5 % (mean values).

The eyes of 57 female German Black and White cattle were available for the ultrasonic investigations. The ultrasound generator Scanner 100[®] with foot switch and a 6.0 MHz linear array endorectal transducer was used. In addition an Sonokit[®] offset was applied. The transpalpebral technique was used for the investigations. The globes were examined in horizontal and vertical planes along the central optic axis. In each position measurements were taken three times. In ultrasonographic pictures the cornea was shown as two echoic

parallel lines. The anterior chamber was an anechoic space where reverberation artefacts several times could be seen. The iris and ciliary body imagined as moderate echoic structures. The lens appeared as two curvilinear echogenities representing the anterior and posterior lens capsules. The vitreous body appeared as an anechoic space. The sclera imaged as a high echoic structure. It was not possible to separate its single layers. The optic nerve could be seen as a hypoechoic zone with parallel bounds. All pictures showed a broad band-like artefact descending from the offset. The following measurements were taken: corneal thickness, aqueous chamber depth, lens diameter, vitreous chamber depth, thickness of sclera, diameter between cornea and posterior lens pole, and axis bulbi. In most cases there were no significant differences between the mean values of right and left eye or horizontal and vertical plane.

Literaturverzeichnis¹¹

- Abd El-Samea, M. M., Abou Zaid, A. A., Dakr, A., El Makkawy, M. F. (1993):**
Study on infectious keratoconjunctivitis in cattle and buffaloes.
Assiut Veterinary Medical Journal, 30, 178-187.
- Abinanti, F. R., Plumer, G. J. (1961):**
The isolation of infectious bovine rhinotracheitis virus from cattle affected with conjunctivitis - observations on the experimental infection.
Am. J. Vet. Res., 22, 13-17.
- Abshagen, H., Lindemann, E., Kalettka, G. (1970):**
Basedowähnliche Erkrankungen in einem Mastrinderbestand.
Monatsh. Veterinärmed., 25, 867-870.
- Ali, A. A., O'Neill, C. J., Thomson, P. C., Kadarmideen, H. N. (2012):**
Genetic parameters of infectious bovine keratoconjunctivitis and its relationship with weight and parasite infestations in Australian tropical *Bos taurus* cattle.
Genet. Sel. Evol., 44, 22.
- Alexander, D. (2010):**
Infectious bovine keratoconjunctivitis: a review of cases in clinical practice.
Vet. Clin. North Am. Food Anim. Pract., 26, 487-503.
- Anderson, D. E. (1960):**
Studies on bovine ocular squamous carcinoma („cancer eye“).
X. nutritional effects.
J. Anim. Sci., 19, 790-799.
- Anderson, D. E. (1970):**
Cancer eye in cattle.
Mod. Vet. Pract., 51, 43-47.
- Anderson, D. E., Lush, J. L., Chambers, D. (1957):**
Studies on bovine ocular squamous carcinoma („cancer eye“).
II. Relationship between eyelid pigmentation and occurrence of cancer eye lesions.
J. Anim. Sci., 16, 739-746.
- Anderson, D. E., Skinner, P. E. (1961):**
Studies on bovine ocular squamous carcinoma („Cancer Eye“).
XI. Effects of sunlight.
J. Anim. Sci., 20, 474-477.
- Anderson, W. I., Rebhun, W. C., de Lahunta, A., Kallfelz F. A., Klossner, M. C. (1991):**
The ophthalmic and neurophthalmic effects of a vitamin A deficiency in young steers.
Vet. Med., 86, 1143-1148.
- Angelos, J. A., Spinks, P. Q., Ball, L. M., George, L. W. (2007):**
Moraxella bovoculi sp. nov., isolated from calves with infectious bovine keratoconjunctivitis.
Int. J. Syst. Evol. Microbiol., 57, 789-795.

¹¹ Zeitschriftentitelabkürzungen nach National Library of Medicine (NLM) Catalog, Bethesda, MD, 2013

Anonym (1968):

Congenital eye defects in cattle.
Mod. Vet. Pract., 49, 36-39.

Arora, A. K., Killinger, A. H. (1976):

Isolation and characterization of *Moraxella bovis* from cattle with infectious keratoconjunctivitis.
Indian vet. J., 53, 396-400.

Ashton, N., Barnett, K. C., Clay, C. E., Clegg, F. G. (1977):

Congenital nuclear cataracts in cattle.
Vet. Rec., 100, 505-508.

Aydoğan, A., Toplu, N., Kiliç, N., Avci, H. (2012):

Meibomian carcinoma in a cow.
Rev. Med. Vet. (Toulouse), 163, 281-283.

Bailey, C. M., Hanks, D. R., Hanks, M. A. (1990):

Circumocular pigmentation and incidence of squamous cell tumors in *Bos taurus* and *Bos indicus* X *Bos taurus* cattle.
J. Am. Vet. Med. Assoc., 196, 1605-1608.

Baldwin, E. M. (1945):

A study of bovine infectious keratitis.
Am. J. Vet. Res., 6, 180-187.

Baptista, P. J. H. P. (1979):

Infectious bovine keratoconjunctivitis.
A review.
Br. Vet. J., 135, 225-242.

Bardsley, M. E. (1989):

Bovine iritis.
Vet. Rec., 124, 595.

Barkyoub, S. D., Leipold, H. W. (1984):

Nature and cause of bilateral ocular dermoids in hereford cattle.
Vet. Pathol., 21, 316-324.

Barner, R. D. (1952):

A study of *Moraxella bovis* and its relation to bovine keratitis.
Am. J. Vet. Res., 13, 132-144.

Barnett, K. C. (1965):

Retinal atrophy.
Vet. Rec., 77, 1543-1560.

Barnett, K. C. (1985):

The diagnosis and differential diagnosis of cataract in the dog.
J. Small Anim. Pract., 26, 305-316.

Barnett, K. C., Ogden, A. L. (1972):

Ocular colobomata in Charolais cattle.
Vet. Rec., 91, 592.

- Barnett, K. C., Palmer, A. C., Abrams, J. T., Bridge, P. S., Spratling, F. R., Sharman, I. M. (1970):**
Ocular changes associated with hypovitaminosis A in cattle.
Br. Vet. J., *126*, 561-573.
- Barth, T., Taureck, K., Nacke, R. M., Gottwald, G. (1988):**
Ergebnisse zur Charakterisierung von *Moraxella bovis* und immunprophylaktische Maßnahmen bei der Infektiösen Bovinen Keratokonjunktivitis.
Monatsh. Veterinärmed., *43*, 641-645.
- Barth, T., Taureck, K., Wittig, W. (1986):**
Isolierung von *Moraxella bovis* bei Rindern mit Infektiöser Boviner Keratokonjunktivitis (Kurzmitteilung).
Monatsh. Veterinärmed., *41*, 330.
- Bedford, P. G. C. (1976):**
Infectious bovine keratoconjunctivitis.
Vet. Rec., *98*, 134-135.
- Billings, F. S. (1889):**
Keratitis contagiosa in cattle.
Bull. Neb. agric. Exp. Stn.
zit. nach PUNCH u. SLATTER, 1984.
- Bistner, S. I., Rubin, L. F., Saunders, L. Z. (1970):**
The ocular lesions of bovine viral diarrhoea-mucosal disease.
Pathol. Vet., *7*, 275-286.
- Bistner, S. I., Rubin, L., Aguirre, G. (1973):**
Development of the bovine eye.
Am. J. Vet. Res., *34*, 7-12.
- Blackwell, R. L., Anderson, D. E., Knox, J. H. (1956):**
Age incidence and heritability of cancer eye in Hereford cattle.
J. Anim. Sci., *15*, 943-951.
- Blouin, P. (1984):**
Uveitis in the dog and cat: causes, diagnosis and treatment.
Can. Vet. J., *25*, 315-323.
- Böhme, G. (1992):**
Sehorgan, Organum visus.
in: R. Nickel, A. Schummer, E. Seiferle: Lehrbuch der Anatomie der Haustiere.
Bd. 4. G. Böhme: Nervensystem, Sinnesorgane und endokrine Drüsen.
3. völlig neubearb. Auflage, Verlag Paul Parey, Berlin, Hamburg, S. 302, 405-444.
- Booth, A., Reid, M., Clark, T. (1987):**
Hypovitaminosis A in feedlot cattle.
J. Am. Vet. Med. Assoc., *190*, 1305-1308.

- Boroffka, S. A. E. B., Voorhout, G., Verbruggen, A. M. (2006):**
Intraobserver and interobserver repeatability of ocular biometric measurements obtained by means of B-mode ultrasonography in dogs.
Am. J. Vet. Res., *67*, 1743-1749.
- Bradley, R., Terlecki, S., Clegg, F. G. (1982):**
The pathology of a retinal degeneration in Frisian Cows.
J. Comp. Pathol., *92*, 69-83.
- Braun, U., Gerspach, C., Previtali, M., Grest, P., Sydler, T. (2011):**
Veränderungen an den Konjunktiven bei einem Braunviehrind mit malignem Lymphom.
Schweiz. Arch. Tierheilkd., *153*, 175-178.
- Braun, U., Spiess, B., Matheis, F., Schnetzler, C., Trösch, L., Drögemüller, C., Gerspach, C. (2012):**
Bilateral congenital lacrimal fistula in a Brown Swiss bull.
Schweiz. Arch. Tierheilkd., *154*, 121-123.
- Brooks, D. E. (1999):**
Ocular imaging.
in: K. N. Gelatt: *Veterinary Ophthalmology*,
3. Auflage, Lippincott Williams & Wilkins, Philadelphia, Baltimore, New York,
London, Buenos Aires, Hong Kong, Sydney, Tokyo, S. 467-482.
- Brown, M. H., Brightman, A. H., Fenwick, B. W., Rider, M. A. (1998):**
Infectious bovine keratoconjunctivitis: a review.
J. Vet. Intern. Med., *12*, 259-266.
- Brown, T. T., Bistner, S. I., de Lahunta, A., Scott, F. W., Mc Entee, K. (1975):**
Pathogenetic studies of infection of the bovine fetus with Bovine Viral Diarrhea Virus.
Vet. Pathol., *12*, 394-404.
- Brudenall, D. K., Ward, D. A., Kerr, L. A., Newman, Shelley J. (2008):**
Bilateral corneoconjunctival dermoids and nasal chorisotomas in a calf.
Vet. Ophthalmol., *11*, 202-206.
- Bullan, H. D., Mann, A., Gruner, J., Dietz, O. (1972):**
Bekämpfung der infektiösen Keratokonjunktivitis in großen Rinderherden unter den Bedingungen der Weidewirtschaft.
Monatsh. Veterinärmed., *27*, 84-88.
- Cartee, R. E. (1985):**
Ultrasonographic anatomy of the eye.
Anatomia Histologia Embryologia, *14*, 81-82.
- Castro, J. R., Hendrix, D. V. H., Van Amstel, S. R. (2006):**
Ocular dermoids in cattle: a case report and review.
The Bovine practitioner, *40*, 8-12.
- Causemann, C. (1994):**
Bioeffekte der kombinierten Ultraschall- und Kontrastmitteleinwirkung.
Berlin: Freie Universität, Fachbereich Veterinärmedizin, Dissertation.

Chakraborti, A., Ganguli, J. L. (1977):

Incidence of cyclopa prostomus arrhynchus in an indigenous cow (*Bos indicus*).
Indian Vet. J., 54, 327-328.

Clemente, C. H., Clemente, P. (1977):

Perforierende Corneaverletzungen beim Rind.
Prakt. Tierarzt, 8, 553.

Cohrs, P. (1955):

Zur Histopathologie der erbbedingten Trübung der Hornhaut des Rindes.
Dtsch. Tierärztl. Wochenschr., 62, 82-83.

Corcoran, C. J. (1971):

„Blindness“ in a bullock.
Vet. Rec., 88, 670-671.

Cottrill, N. B., Banks, W. J., Pechman, R. D. (1989):

Ultrasonographic and biometric evaluation of the eye and orbit of dogs.
Am. J. Vet. Res., 50, 898-903.

Daicker, B. (1996):

Tophus-like, conglomerated, crystalline calcification of the sclera.
Ophthalmologica, 210, 223-228.

Dämmrich, K. (1990):

Wachstum und Anpassung.
in: H. Stünzi u. E. Weiss: *Allgemeine Pathologie für Tierärzte und Studierende der Tiermedizin*,
8. Auflage, Verlag Paul Parey, Berlin, Hamburg, S. 274-290.

Dämmrich, K., Loppnow, H. (1990):

Stoffwechselstörungen.
in: H. Stünzi u. E. Weiss: *Allgemeine Pathologie für Tierärzte und Studierende der Tiermedizin*,
8. Auflage, Verlag Paul Parey, Berlin, Hamburg, S. 64-153.

Daniels, E. D., Cole, D. E. (1991):

Chlamydial proteins found in bovine conjunctival biopsies.
The Bovine practitioner, 26, 142.

Davidson, H. J., Blanchard, G. L., Coe, P. H. (1992):

Idiopathic uveitis in a herd of Holstein Cows.
Prog. Vet. Comp. Ophthalmol., 2, 113-116.

Deas, D. W. (1959):

A note on hereditary opacity of the cornea in British Friesian Cattle.
Vet. Rec., 71, 619-620.

Deja, O., Müller, W., Bocklisch, H., Stief, E., Heinrich, B., Lange, S. (1987):

Bekämpfung der infektiösen Keratokonjunktivitis des Rindes in einer Jungrinderaufzuchtanlage durch den Einsatz eines bestandsspezifischen *Moraxella-ovis*-Impfstoffes.
Monatsh. Veterinärmed., 42, 501-505.

Den Otter, W., Hill, F. W. G., Klein, W. R., Everse, L. A., Ruitenber, E. J., Van Der Ven, L. T. M., Koten, J. W., Steerenberg, P. A., Faber, J. A. J., Rutten, V. P. M. G. (1995):

Ocular squamous cell carcinoma in Simmental cattle in Zimbabwe.
Am. J. Vet. Res., 56, 1440-1444.

Deore, P. A., Shirguppi, B. S. (1973):

Funduscopy of normal eyes with comparative study in animals suffering from nervous disorders and blindness in Tharparkar cattle.
Indian Vet. J., 50, 453-459.

Detlefson, J. A., Yapp, W. W. (1920):

The inheritance of congenital cataract in cattle.
Am. Nat., 54, 277-280.

Dexler, H. (1893):

Casuistische Beiträge zur Kenntniss der Statopathien des Auges beim Rinde.
Zschr. vergl. Augenheilk., 7, 147-170.

Dietz, O., Voigt, A. (1956):

Untersuchungen zur Aetiologie der infektiösen Ceratoconjunctivitis des Rindes.
Berl. Münch. Tierärztl. Wochenschr., 69, 47-50.

Dietz, O., Wehr, J., Thalmann, R., Popp, A., Buschmann, W. (1983):

Neue Untersuchungen zur Ätiologie und Therapie der infektiösen Keratokonjunktivitis des Rindes.
Monatsh. Veterinärmed., 38, 843-847.

Distl, O., Scheider, A. (1994):

Ein ungewöhnlicher Augendefekt beim Highland cattle Divergierendes unilaterales Schielen.
Dtsch. Tierärztl. Wochenschr., 101, 202-203.

Distl, O., Wenninger, A., Kräusslich, H. (1991):

Zur Erbllichkeit von Strabismus convergens mit Exophthalmus beim Rind.
Dtsch. Tierärztl. Wochenschr., 98, 354-356.

Dreier, H., Überreiter, O. (1940):

Der Y- (Embryonalstar) beim Pferde.
Wien. Tierärztl. Monatsschr., 27, 1-9.

Drommer, W. (1991):

Auge.
in: L. C. Schulz (Hrsg.): Pathologie der Haustiere, Teil I. Organveränderungen,
Gustav Fischer Verlag Jena, S. 873-896.

Dubielzig, R. R., Ketring, K. L., McLellan, G. J., Albert, D. M. (2010):

Veterinary ocular pathology.
A comparative review.
Saunders Elsevier, Edinburgh, London, New York, Oxford, Philadelphia, St Louis,
Sydney, Toronto.

Dukes, T. W. (1971):

The ocular lesions in tromboembolic meningoencephalitis (ITEME) of cattle.
Can. Vet. J., *12*, 180-182.

Dziezyc, J., Hager, D. A. (1988):

Ocular ultrasonography in veterinary medicine.
Semin. Vet. Med. Surg. (Small Anim.), *3*, 1-9.

Dziezyc, J., Hager, D. A., Millichamp, N. J. (1987):

Two-dimensional real-time ocular ultrasonography in the diagnosis of ocular lesions in dogs.
J. Am. Anim. Hosp. Assoc., *23*, 501-508.

Eisenberg, H. M. (1985):

Ultrasonography of the eye and orbit.
Vet. Clin. North Am. Small Anim. Pract., *6*, 1263-1274.

Eisenmenger, E., Glawischnig, E. (1964):

Entropium beim Zuchttier.
Wien. Tierärztl. Monatsschr., *51*, 747-755.

El Fourgi, L. (1989):

Examen échographique de l'œil et de l'orbite pathologiques.
Pratique médicale & chirurgicale de l'animal de compagnie, *24*, 221-231.

El Fourgi, L., Ballereau, L. (1985):

L'échographie oculaire chez le chien et le chat.
Pratique médicale & chirurgicale de l'animal de compagnie, *20*, 51-55.

El-Maghraby, H. M., Nyland, T. G., Bellhorn, R. W. (1995):

Ultrasonographic and biometric evaluation of sheep and cattle eyes.
Vet. Radiol. Ultrasound, *36*, 148-151.

Falco, M., Barnett, K. C. (1978):

The inheritance of ocular colobomata in Charolais cattle.
Vet. Rec., *102*, 102-104.

Farris, H. E., Fraunfelder, F. T. (1976):

Cryosurgical treatment of ocular squamous cell carcinoma of cattle.
J. Am. Vet. Med. Assoc., *168*, 213-216.

Feist, M., Trefz, F. M. (2011):

Okuläre Dermoide bei einem Deutsch-Fleckvieh-Kalb.
Tierärztl. Praxis, *39 (G)*, 325-329.

Ford, J. N., Jennings, P. A., Spreadbrow, P. B., Francis, J. (1982):

Evidence for papillomaviruses in ocular lesions in cattle.
Res. Vet. Sci., *32*, 257-259.

France, M. P., Shaw, J. M. (1990):

Blood glucose, calcium and urea in cows from a herd with congenital nuclear cataract.
Vet. Rec., *126*, 484-485.

Frank, E. R. (1943):

Neoplasms of the bovine eye.
J. Am. Vet. Med. Assoc., *102*, 200-203.

Freestone, J. F., Pechman, M. B. G R., McClure, J. R. (1989):

Ultrasonic identification of an orbital tumor in a horse.
Equine Vet. J., *21*, 135-136.

French, G. T. (1959):

A clinical and genetic study of eye cancer in Hereford cattle.
Aust. Vet. J., *35*, 474-481.

Friis, N. F., Pedersen, K. B. (1979):

Isolation of Mycoplasma boviculi from cases of infectious bovine keratoconjunctivitis.
Acta. Vet. Scand., *20*, 51-59.

Gaiddon, J., Rosolen, S. G., Steru, L., Cook, C. S., Peiffer, R. Jr. (1991):

Use of biometry and keratometry for determining optimal power for intraocular lens implants in dogs.
Am. J. Vet. Res., *52*, 781-783.

Galvão, K. N., Angelos, J. A. (2010):

Ulcerative blepharitis and conjunctivitis in adult dairy cows and association with Moraxella bovoculi.
Can. Vet. J., *51*, 400-402.

Garcia, M. D., Matukumalli, L., Wheeler, T. L., Shackelford, S. D., Smith, T. P., Casas, E. (2010):

Markers on bovine chromosome 20 associated with carcass quality and composition traits and incidence of contracting infectious bovine keratoconjunctivitis.
Anim. Biotechnol., *21*, 188-202.

Gelatt, K. N. (1971):

Cataracts in cattle.
J. Am. Vet. Med. Assoc., *159*, 195-200.

Gelatt, K. N., Huston, K., Leipold, H. W. (1969):

Ocular anomalies of incomplete albino cattle: ophthalmoscopic examination.
Am. J. Vet. Res., *30*, 1313-1316.

Gerst, M., Distl, O. (1998):

Verbreitung und Genetik des bilateralen Strabismus convergens mit Exophthalmus beim Rind.
Tierärztl. Umsch., *53*, 6-15.

Geyer, H., Morel, J., Lauvergne, J. J., Winzenried, H. U. (1974):

Augenveränderungen bei blind geborenen Braunviehkälbern.
Schweiz. Arch. Tierheilkd., *116*, 147-153.

Gokhan, N., Sozmen, M., Ozba, B., Gungor, E. (2010):

Meibomian carcinoma of the eyelid in a Simmental cow.
Vet. ophthalmol., *13*, 336-338.

Gonzales, E. M., Rodriguez, A., Garcia, I. (2001):

Review of ocular ultrasonography.
Vet. Radiol. Ultrasound, 42, 485-495.

Görig (1898):

Morbus Basedowii bei einer Kuh.
Dtsch. Tierärztl. Wochenschr., 6, 306-307.

Gould, S., Dewell, R., Tofflemire, K., Whitley R. D., Millman, S. T., Opriessnig, T., Rosenbusch, R., Trujillo, J., O'Connor, A. M. (2013):

Randomized blinded challenge study to assess association between *Moraxella bovoculi* and infectious bovine keratoconjunctivitis in dairy calves.
Vet. Microbiol., 164, 108-115.

Graf, R. (1981):

Investigations on the ability of cattle to distinguish colours.
The Bovine practitioner, 16, 39.

Grahn, B. H., Szentimrey, D., Pharr, J. W., Farrow, C. S., Fowler, D. (1995):

Ocular and orbital porcupine quills in the dog: A review and case series.
Can. Vet. J., 36, 488-493.

Grahn, B., Wolfer, J., Todhunter, P. (1992):

Diagnostic ophthalmology.
Can. Vet. J., 33, 758-759.

Guilbert, H. R., Wahid, A., Wagon, K. A., Gregory, P. W. (1948):

Observations on pigmentation of eyelids of Hereford Cattle in relation to occurrence of ocular epitheliomas.
J. Anim. Sci., 7, 426-428.

Hamidzada, W. A., Osuobeni, E. P. (1999):

Agreement between A-mode and B-mode ultrasonography in the measurement of ocular distances.
Vet. Radiol. Ultrasound, 40, 502-507.

Hässig, M., Jud, F., Naegeli, H., Kupper, J., Spiess, B. M. (2009):

Prevalence of nuclear cataract in Swiss veal calves and its possible association with mobile telephone antenna base stations.
Schweiz. Arch. Tierheilkd., 151, 471-478.

Hässig, M., Jud, F., Spiess, B. M. (2012):

Vermehrtes Auftreten von nukleärer Katarakt beim Kalb nach Erstellung einer Mobilfunkbasisstation.
Schweiz. Arch. Tierheilkd., 154, 82-86.

Hebel, R., Sambras, H. H. (1976):

Sind unsere Haussäuger farbenblind?
Berl. Münch. Tierärztl. Wochenschr., 89, 321-325.

Heeney, J. L., Valli, V. E. O. (1985):

Bovine ocular squamous cell carcinoma: an epidemiological perspective.
Can. J. Comp. Med., 49, 21-26.

- Heider, L., Wyman, M., Burt, J., Root, C., Gardner, H. (1975):**
Nasolacrimal duct anomaly in calves.
J. Am. Vet. Med. Assoc., 167, 145-147.
- Henson, J. B., Grumbles, L. C. (1960):**
Infectious bovine keratoconjunctivitis.
I. Etiology.
Am. J. Vet. Res., 21, 761-766.
- Herring, D. S., Bjornton, G. (1989):**
Physics, facts, and artefacts of diagnostic ultrasound.
Semin. Vet. Med. Surg. (Small Anim.), 4, 2-12.
- Hiepe, T. H., Világiová, I., Uschmann, I. (1968):**
Über das Vorkommen von Thelazien - Erreger einer enzootischen Augenkrankheit - beim Rind in der DDR (Kurzmitteilung).
Monatsh. Veterinärmed., 23, 25-26.
- Hillyer, M. H. (1993):**
Ocular ultrasonography in the horse.
Vet. Ann., 33, 131-137.
- Hirsbrunner, G., Ebeid, M., Eicher, R. (1998):**
Krebsauge beim Rind: 21 Fälle (1990-1996).
Schweiz. Arch. Tierheilkd., 140, 149-155.
- Hof, K. A., Hofmann, W. (2000):**
B-mode Ultraschall am Rinderauge.
II. Middle-European congress for Buiatrics, Hohe Tartra, 11. – 13. Mai 2000.
- Hoffmann, I., Köstlin, R. (2004):**
Die sonographische Untersuchung des vorderen Augenabschnittes beim Kleintier.
Teil 1: Untersuchungstechnik und echographische Normalbefunde
Tierärztl. Praxis, 32 (K), 175-179.
- Hoffmann, I., Schäffer, E., Reese, S., Köstlin, R. (2004):**
Die sonographische Untersuchung des vorderen Augenabschnittes beim Kleintier.
Teil 1: Pathologische Befunde.
Tierärztl. Praxis, 32 (K), 238-246.
- Hofmann, W. (1992):**
Rinderkrankheiten, Band 1: Innere und Chirurgische Krankheiten.
Verlag Eugen Ulmer und Co., Stuttgart.
- Hofmann, W., Hof, K. A. (2002):**
Clinical examination of the eyes in cattle.
XXII. World Buiatrics Congress, Hannover, 18. – 23. August 2002.
- Hofmann, W., Weiler, H., Heckert, H. P. (1993):**
Angeborene ZNS-Störungen bei Kälbern.
Prakt. Tierarzt, collegium veterinarium, XXIV, 45-48.

- Holbach, L. M., Hinzpeter, E. N., Naumann, G. O. H. (1997):**
Cornea und Sclera.
in: W. Doerr u. G. Seifert: Spezielle pathologische Anatomie.
Bd. 12/1 G. O. H. Naumann: Pathologie des Auges I,
2. Auflage, Springer Verlag, Berlin, Heidelberg, S. 507-692.
- Holmes, J. R., Young, G. B. (1957):**
A note on exophthalmos with strabismus in shorthorn cattle.
Vet. Rec., *69*, 148-149.
- Holzhauser, M., Vos, J. (2009):**
"Blue eyes" in newborn calves associated with bluetongue infection.
Vet. Rec., *164*, 403-404.
- Homco, L. D., Ramirez III, O. (1995):**
Ultrasonographic diagnosis.
Retrolbulbar abscesses.
Vet. Radiol. Ultrasound, *36*, 240-242.
- Hoskins, B. N., Koenig, H. A., Adaska, J. (1993):**
What is your diagnosis?
J. Am. Vet. Med. Assoc., *203*, 1273-1274.
- Hubbert, W. T., Hermann, G. J. (1970):**
A winter epizootic of infectious bovine keratoconjunctivitis.
J. Am. Vet. Med. Assoc., *157*, 452-454.
- Hudson, C. D., Higgins, H. M., Huxley, J. N. (2006):**
Ocular complications of barren brome exposure in a suckler herd.
Vet. Rec., *159*, 388-389.
- Hughes, D. E., Pugh, G. W. (1970):**
A five-year study of infectious bovine keratoconjunctivitis in a beef herd.
J. Am. Vet. Med. Assoc., *157*, 443-451.
- Hurley, S. (2008):**
Blind but healthy calves.
Vet. Rec., *163*, 579.
- Huston, K., Leipold, H. W., Freeman, A. E. (1968):**
Heterochromia irides in dairy cattle.
J. Dairy Sci., *51*, 1101.
- Illing, K. (1969):**
Klinisches Bild, Verlauf und Therapie einer durch Rickettsien und Moraxellen
bedingten ansteckenden Keratokonjunktivitis in einem Kälbergroßbestand.
Monatsh. Veterinärmed., *24*, 947-949.
- Ismail, S. F. (1990):**
Hyphema in domestic animals.
Assiut Veterinary Medical Journal, *24*, 233-241.

Ismail, S. F. (1993):

Ocular dermoids in some farm animals.
Assiut Veterinary Medical Journal, 30, 212-220.

Ismail, S. F., Ahmed, I. H., El-Maghraby, H. M. (1993):

Stromal corneal abscesses in some domestic animals.
Assiut Veterinary Medical Journal, 30, 221-228.

Jack, E. J., Moring, J., Boughton, E. (1977):

Isolation of Mycoplasma bovis from an outbreak of infectious bovine keratoconjunctivitis.
Vet. Rec., 101, 287.

Jackson, F. C. (1953):

Infectious keratoconjunctivitis of cattle.
Am. J. Vet. Res., 14, 19-25.

Joyce, J. R. (1977):

Eye problems of cattle:
How many of these can you diagnose?
Vet. Med. Small Anim. Clin., 72, 214-216.

Jubb, K. V., Saunders, L. Z., Stenius, P. I. (1960):

Die histologischen Augenveränderungen beim bösartigen Katarrhalfieber des Rindes.
Schweiz. Arch. Tierheilkd., 102, 392-400.

Jud, F. (2007):

Verbreitung von nukleärem Katarakt bei Schweizer Schlachtkälbern.
Zürich: Universität Zürich, Vetsuisse-Fakultät, Dissertation.

Julian, R. J. (1975):

Bilateral divergent strabismus in a Holstein calf.
Vet. Med., 70, 1151.

Julian, R. J., Taylor, W. A., Meads, E. B. (1960):

Anophthalmia or congenital absence of the eyes in a calf.
Can. Vet. J., 1, 408-409.

Jurrat, T. (1997):

Die sonographische Untersuchung des Pferdeauges.
Prakt. Tierarzt, 78, 1009-1116

Kaarmann, H., Wessels, G. (1991):

II-1 Physikalische Grundlagen.
in: B. Braun et al.: Ultraschalldiagnostik: Lehrbuch und Atlas,
10. Erg. Lfg., ecomed verlagsgesellschaft mbh, Landsberg, München, Zürich, S. 1-36.

Kahrs, R. F., Scott, F. W., deLahunta, A. (1970):

Congenital cerebellar hypoplasia and ocular defects in calves following Bovine Viral Diarrhea-Mucosal Disease infection in pregnant cattle.
J. Am. Vet. Med. Assoc., 156, 1443-1450.

Kainer, R. A. (1984):

Current concepts in the treatment of bovine ocular squamous cell carcinoma.
Vet. Clin. North Am. Large Anim. Pract., 6, 609-622.

Kaswan, R. L., Collins, L. G., Blue, J. L., Martin, C. L. (1987):

Multiple hereditary ocular anomalies in a herd of cattle.
J. Am. Vet. Med. Assoc., 191, 97-99.

Katerndahl, D. A. (1982):

General principles and applications of ultrasound.
Postgrad. Med., 71, 46-53.

Kelly, J. I., Jones, G. E., Hunter, A. G. (1983):

Isolation of *Mycoplasma bovoculi* and *Acholeplasma oculi* from outbreaks of infectious bovine keratoconjunctivitis.
Vet. Rec., 112, 482.

Ketring, K. L., Glaze, M. B. (1998):

Atlas of breed-related canine ocular disorders.
Veterinary learning systems, Trenton, N. J.

Killinger, A. H., Helper, L. C., Mansfield, M. E. (1976):

A system for scoring lesions of infectious bovine keratoconjunctivitis.
Vet. Med. Small Anim. Clin., 71, 1379-1382.

Killinger, A. H., Valentine, D., Mansfield, M. E., Ricketts, G. E., Cmarik, G. F., Neumann, A. H., Norton, H. W. (1977):

Economic impact of infectious bovine keratoconjunctivitis in beef calves.
Vet. Med. Small Anim. Clin., 72, 618-620.

Kircher, C. H., Garner, F. M., Robinson, F. R. (1974):

X: Tumours of the eye and adnexa.
Bull. World Health Organ., 50, 135-142.

Kizilkaya, K., Tait, R. G., Garrick, D. J., Fernando, R. L., Reecy, J. M. (2013):

Genome-wide association study of infectious bovine keratoconjunctivitis in Angus cattle.
BMC Genet., 14, 23.

Klein, W. R., Bier, J., van Dieten, J. S., Misdorp, W., Steerenberg, P. A., de Jong, W. H., Kersjes, A. W. (1984):

Radical surgery of bovine ocular squamous cell carcinoma (Cancer Eye).
Complications and Results.
Vet. Surg., 13, 236-242.

Koch, S. A., Rubin, L. F. (1969):

Diagnostic ultrasonography of the dog eye.
J. Small Anim. Pract., 10, 357-361.

Kohler, T. (1990):

Auge.

in: W. Mosimann u. T. Kohler: Zytologie, Histologie und mikroskopische Anatomie der Haussäugetiere,

1. Auflage, Berlin und Hamburg, Verlag Paul Parey, S. 311-322.

Kopecky, K. E., Pugh, G. W., Hughes, D. E., Booth, G. D., Cheville, N. F. (1979):

Biological effect of ultraviolet radiation on cattle: bovine ocular squamous cell carcinoma.

Am. J. Vet. Res., 40, 1783-1788.

Kopecky, K. E., Pugh, G. W., McDonald, T. J. (1986):

Infectious bovine keratoconjunctivitis: contact transmission.

Am. J. Vet. Res., 47, 622-624.

Köstlin, R. G., Jonek, J. E. (1986):

Augenkrebs („cancer eye“) beim Deutschen Höhenfleckvieh.

Vorkommen, Behandlungsverfahren und -ergebnisse.

Tierärztl. Praxis, 14, 477-490.

Kühtreiber, W. (1993):

Anwendung und Ergebnisse unterschiedlicher Ankopplungsformen in der Ultraschallbiometrie am Hundeauge.

Wien. Tierärztl. Monatsschr., 80, 27.

Kundu, P. B., Pandey, S. K. (1967):

A note on anophthalmos congenitus in a calf.

Vet. Rec., 80, 708-709.

Ladouceur, C. A., Kazacos, K. R. (1981):

Eye worms in cattle in indiana.

J. Am. Vet. Med. Assoc., 178, 385-387.

Lavach, J. D. (1990):

Cattle.

in: J. D. Lavach: Large Animal Ophthalmology,

1. Auflage, C. V. Mosby Company, S. 301-345.

Laven, R. A., Lawrence, K. R. (2006):

An outbreak of iritis and uveitis in dairy cattle at pasture associated with the supplementary feeding of baleage.

NZ. Vet. J., 54, 151-152.

Lawrenz, B., Hof, K. A., Hofmann, W., Bergmann, V. (2002):

Histopathological examinations of bovine eyes.

XXII. World Buiatrics Congress, Hannover, 18. – 23. August 2002.

Leipold, H. W., Gelatt, K. N., Huston, K. (1971):

Multiple ocular anomalies and hydrocephalus in grade beef shorthorn cattle.

Am. J. Vet. Res., 32, 1019-1026.

Leipold, H. W., Huston, K. (1968):

Congenital syndrome of anophthalmia-microphthalmia with associated defects in cattle.
Pathol. Vet., 5, 407-418.

Leipold, H. W., Huston, K. (1969):

Histopathology of incomplete albinism and heterochromia irides in the Hereford.
Cornell Vet., 59, 69-75.

Leuthold, A. (1961):

Über Entropium beim Rind.
Berl. Münch. Tierärztl. Wochenschr., 74, 93-94.

Loeb, L., Jobson, G. (1900):

On carcinoma in cattle.
The Journal of comparative medicine and veterinary archives, 21, 385-394.

Makhdoomi, D. M., Sudhan, N. A. (1994):

Bilateral dermoidectomy in a calf.
Indian Vet. J., 71, 853-854.

Malatestinic, A. (2003):

Bilateral exophthalmus in a Holstein cow with lymphosarcoma.
Can. Vet. J., 44, 644-666.

Manser, C. E. (2008):

Congenital cataract in calves.
Vet. Rec., 163, 668.

Marolt, J. (1962):

Rezidivierende Ophthalmie beim Rinde (Iridocyclochorioiditis recidiva bovum).
Dtsch. Tierärztl. Wochenschr., 9, 358-359.

Marolt, J., Brdnjak, Z., Vucelic, E., Andrasic, N. (1963):

Specific ophthalmia of cattle.
Zentralbl. Veterinärmed. A, 10, 286-294.

Martin, C. L. (1999):

Ocular manifestations of systemic disease.
Part 4: Food Animals.
in: K. N. Gelatt: *Veterinary Ophthalmology*,
3. Auflage, Lippincott Williams & Wilkins, Philadelphia, Baltimore, New York,
London, Buenos Aires, Hong Kong, Sydney, Tokyo, S. 1492-1504.

McConnon, J. M., White, M. E., Smith, M. C., Stem, E. S., Hickey, G. (1983):

Pendular nystagmus in dairy cattle.
J. Am. Vet. Med. Assoc., 182, 812-813.

McCormack, J. (1977):

Typical colobomas in Charolais bulls.
Vet. Med., 72, 1626-1628.

McLaughlin, S. A., Brightman, A. H., Nelson, D. R. (1985):

Nasolacrimal duct anomaly in a Holstein calf.
Agri-Practice, 6, 30-31.

Mee, J. E., Rea, M. (1989):

Baled silage-associated uveitis in cows.
Vet. Rec., 125, 25.

Meier, H. (1989):

Artefakte in der Ultraschall Diagnostik.
Tierärztl. Praxis, Suppl. 4, 36-46.

Mertel, L., Cammarata, G., Magni, R., Brooks, D., Samuelson, D. (1996):

Clinical and pathologic study of a cow with chronic glaucoma.
Veterinary & comparative ophthalmology, 6, 18-26.

Mettenleiter, E. M. (1995a):

Sonographische Diagnostik (B-mode-Verfahren) am Auge des Pferdes.
Teil I Methodik und Normalbefunde.
Tierärztl. Praxis, 23, 481-488.

Mettenleiter, E. M. (1995b):

Sonographische Diagnostik (B-mode-Verfahren) am Auge des Pferdes.
Teil II Pathologische Fälle.
Tierärztl. Praxis, 23, 588-595.

Michel, G. (1992):

Sehorgan.
in: A. Smollich u. G. Michel: Mikroskopische Anatomie der Haustiere,
2. Auflage, Gustav Fischer Verlag, Jena, S. 451-476.

Miles, K. A. (1932):

A congenital deformity of both eyes in a calf.
Vet. Rec., 27, 759-760.

Millemann, Y., Benoit-Valiergue, H., Bonnin, J.-P., Fontaine, J.-J., Maillard, R. (2007):

Ocular and cardiac malformations associated with maternal hypovitaminosis A in cattle.
Vet. Rec., 160, 441-443.

Miller, R. B., Fales, W. H. (1984):

Infectious bovine keratoconjunktivitis: an update.
Vet. Clin. North Am. Large Anim. Pract., 6, 597-608.

Miller, W. W., Cartee, R. E. (1985):

B-scan ultrasonography for the detection of space-occupying ocular masses.
J. Am. Vet. Med. Assoc., 187, 66-68.

Mintschev, P. (1942):

Doppelseitiger Anophthalmus congenitus (Fehlen der Augenbulbi) bei einem weiblichen Kalb aus der staatlichen Montafonaherde.
Bildbericht.
Tierärztliche Rundschau, 48, 203.

Mömke, S., Distl, O. (2007):

Bilateral convergent strabismus with exophthalmus (BCSE) in cattle: an overview of clinical signs and genetic traits.
The Veterinary Journal, 173, 272-277.

Monlux, A. W., Anderson, W. A., Davis, C. L. (1957):

The diagnosis of squamous cell carcinoma of the eye (cancer eye) in cattle.
Am. J. Vet. Res., 18, 5-34.

Morgan, J. H. (1977):

Infectious keratoconjunctivitis in cattle associated with *Listeria monocytogenes*.
Vet. Rec., 100, 113-114.

Morgan, R. V. (1989):

Ultrasonography of retrobulbar diseases of the dog and cat.
J. Am. Anim. Hosp. Assoc., 25, 393-399.

Morgan, R. V. (1990):

What is your diagnosis?
J. Am. Vet. Med. Assoc., 196, 951-952.

Munroe, G. (1999):

Subconjunctival haemorrhages in neonatal thoroughbred foals.
Vet. Rec., 144, 279-282.

Neumann, W. (1988):

Biometrie am Hundeauge.
Kleintierpraxis, 33, 127-130.

Nicolet, J., Dauwalder, M., Boss, P. H., Anetzhofer, J. (1976):

Die „primär“ infectiöse Keratoconjunctivitis des Rindes. Mögliche ätiologische Rolle von *Mycoplasma bovoculi*.
Schweiz. Arch. Tierheilkd., 118, 141-150.

O'Connor, A. M., Shen, H. G., Wang, C., Opriessnig, T. (2012):

Descriptive epidemiology of *Moraxella bovis*, *Moraxella bovoculi* and *Moraxella ovis* in beef calves with naturally occurring infectious bovine keratoconjunctivitis (Pinkeye).
Vet. Microbiol., 155, 374-380.

O'Toole, D., Miller, D., Williams, W. R., Crawford, T. B. (1997):

Chronic and recovered cases of sheep-associated malignant catarrhal fever in cattle.
Vet. Rec., 140, 519-524.

Odörfer, G. (1994):

Vorkommen und Häufigkeit von Augenkrankheiten bei Rindern in Österreich.
Wien: Veterinärmedizinische Universität, Dissertation.

Ojo, S. A., Huston, K., Leipold, H. A., Gelatt, K. N. (1982):

Ocular anomalies of incomplete albino hereford cattle.
The Bovine practitioner, 17, 115-121.

Oksala, A., Lehtinen, A. (1958):

Measurement of the velocity of sound in some parts of the eye.
Acta Ophthalmol., 36, 633-639.

Osuobeni, E. P., Hamidzada, W. A. (1999):

Ultrasonographic determination of the dimensions of ocular components in enucleated eyes of the one-humped camel (*Camelus dromedarius*).
Res. Vet. Sci., 67, 125-129.

- Paulsen, M. E., Johnson, L., Young, S. Norrdin, R. W., Severin, G. A., Knight, A. P., King, V. (1989):**
Blindness and sexual dimorphism associated with vitamin A deficiency in feedlot cattle.
J. Am. Vet. Med. Assoc., 194, 933-937.
- Peiffer, R. L., Wilcock, B. P. (1991):**
Histopathologic study of uveitis in cats: 139 cases (1978-1988).
J. Am. Vet. Med. Assoc., 198, 135-138.
- Pfleghaar, S., Schäffer, E. H. (1992):**
Die linseninduzierte Uveitis (Endophthalmitis phakoanaphylactica) beim Haustier.
Tierärztl. Praxis, 20, 7-18.
- Ponchet, A., Cantaloube, B., Cazalot, G., Régnier, A. (2005):**
Lésions du segment postérieur de l'oeil associées à la cataracte: étude échographique chez 106 chiens (1999-2003).
Rev. Med. Vet. (Toulouse), 156, 386-390.
- Potter, T. J., Hallowell, G. D., Bowen, I. M. (2008):**
Ultrasonographic anatomy of the bovine eye.
Vet. Radiol. Ultrasound, 49, 172-175.
- Poulsen Nautrup, C. (1996):**
Allgemeiner Teil.
in: Cordula Poulsen Nautrup u. R. Tobias: Atlas und Lehrbuch der Ultraschall Diagnostik bei Hund und Katze,
Schlütersche Verlagsanstalt und Druckerei GmbH & Co., Hannover, S. 18-82.
- Prange, H., Kokles, R., Zimmermann, G. (1968):**
Klinische Beobachtungen und Untersuchungen zur Ätiologie bei enzootisch auftretenden Keratokonjunktivitiden des Rindes unter Berücksichtigung von Thelazien.
Monatsh. Veterinärmed., 23, 692-698.
- Priester, W. A. (1972):**
Congenital ocular defects in cattle, horses, cats and dogs.
J. Am. Vet. Med. Assoc., 160, 1504-1511.
- Pschyrembel, W. (1990):**
Klinisches Wörterbuch.
256. Auflage, de Gruyter Verlag, Berlin, New York.
- Pugh, G. W., Hughes, D. E. (1971):**
Infectious bovine keratoconjunctivitis induced by different experimental methods.
Cornell Vet., 61, 23-45.
- Pugh, G. W., Hughes, D. E. (1972):**
Bovine infectious keratoconjunctivitis: *Moraxella bovis* as the sole etiologic agent in a winter epizootic.
J. Am. Vet. Med. Assoc., 161, 481-486.

Pugh, G. W., Hughes, D. E. (1975):

Bovine infectious keratoconjunctivitis: carrier state of *Moraxella bovis* and the development of preventive measures against disease.

J. Am. Vet. Med. Assoc., 167, 310-315.

Pugh, G. W., Hughes, D. E., McDonald, T. J. (1966):

The isolation and characterization of *Moraxella bovis*.

Am. J. Vet. Res., 27, 957-962.

Pugh, G. W., Hughes, D. E., Packer, R. A. (1970):

Bovine infectious keratoconjunctivitis: interactions of *Moraxella bovis* and Infectious Bovine Rhinotracheitis Virus.

Am. J. Vet. Res., 31, 653-662.

Pugh, G. W., McDonald, T. J. (1986):

Identification of bovine carriers of *Moraxella bovis* by comparative cultural examinations of ocular and nasal secretions.

Am. J. Vet. Res., 47, 2343-2345.

Punch, P. I., Slatter, D. H. (1984):

A review of infectious bovine keratokonjunktivitis.

Vet. Bull., 54, 193-207.

Read, R. A., Barnett, K. C. (1995):

Equine glaucoma diagnosed with the aid of ultrasonography.

Equine veterinary education, 7, 225-228.

Rebhun, W. C. (1977):

Congenital anterior staphyloma with rudimentary lens in a calf.

J. Am. Vet. Med. Assoc., 171, 440-442.

Rebhun, W. C. (1979a):

Diseases of the bovine orbit and globe.

J. Am. Vet. Med. Assoc., 175, 171-175.

Rebhun, W. C. (1979b):

Viral diseases of the bovine eye.

The Bovine practitioner, 14, 139-142.

Rebhun, W. C. (1995):

Ocular diseases.

in: W. C. Rebhun et al.: Diseases of dairy cattle,

1. Auflage, Williams & Wilkins, Baltimore, Philadelphia, Hong Kong, London, München, Sydney, Tokyo, S. 443-468.

Reis, J. L. Jr., Kanamura, C. T., Machado, G. M., França, R. O., Borges, J. R., J., Santos, R. L. (2007):

Orbital (retrobulbar) meningioma in a Simmental cow.

Vet. Pathol., 44, 504-507.

Riis, R. C. (1994):

Small animal ophthalmology.

Mosby-Wolfe, London.

Romeis, B. (1989):

Mikroskopische Technik,
17. Auflage, Urban und Schwarzenberg, München, Wien, Baltimore.

Rosenberger, G. (1955):

Über eine erbbedingte Trübung der Hornhaut beim Rind (*Leucoma corneae binocularis hereditaria*).
Dtsch. Tierärztl. Wochenschr., 62, 81-82.

Rosenberger, G. (1978):

Krankheiten der Augen.
in: G. Rosenberger: Krankheiten des Rindes,
2. Auflage, Verlag Paul Parey, Berlin, Hamburg, S. 656-680.

Rosenbusch, R. F. (1985):

Bovine pinkeye - etiology and pathogenesis.
The Bovine practitioner, 20, 150-152.

Rubin, L. F., Koch, S. A. (1968):

Ocular diagnostic ultrasonography.
J. Am. Vet. Med. Assoc., 153, 1706-1716.

Ruggles, A. J., Irby, N. L., Saik, J. E., Orsine, P. G. (1992):

Ocular lymphangiosarcoma in a cow.
J. Am. Vet. Med. Assoc., 200, 1987-1988.

Rupp, G. P., Knight, A. P. (1984):

Congenital ocular defects in a crossbred beef herd.
J. Am. Vet. Med. Assoc., 184, 1149-1150.

Russel, W. O., Wynne, E. S., Loquvam, G. S., Mehl, D. A. (1956):

Studies on bovine ocular squamous carcinoma („Cancer Eye“).
I. Pathological Anatomy and Historical Review.
Cancer, 9, 1-52.

Russell, W. C., Brinks, J. S., Kainer, R. A. (1976):

Incidence and heritability of ocular squamous cell tumors in Hereford cattle.
J. Anim. Sci., 43, 1156-1162.

Samantaray, S. S., Das, P. K., Parida, S., Ray, S. K. (1995):

Cytological and microbiological evaluation of conjunctivitis in cattle.
Indian Journal of Veterinary Medicine, 15, 79-83.

Samuelson, D. A. (1999):

Ophthalmic anatomy.
in: K. N. Gelatt: Veterinary Ophthalmology,
3. Auflage, Lippincott Williams & Wilkins, Philadelphia, Baltimore, New York,
London, Buenos Aires, Hong Kong, Sydney, Tokyo, S. 31-150.

Sander, W. (1970):

Zur Diagnostik und Therapie der enzootischen Rinder-Thelaziose.
Monatsh. Veterinärmed., 26, 648-649.

Saunders, L. Z. (1968):

The eye.

in: E. Joest: Handbuch der speziellen pathologischen Anatomie der Haustiere,
Bd. 3: Endokrine Drüsen, Nervensysteme Sinnesorgane,
3. Auflage, Verlag Paul Parey, Berlin, Hamburg, S. 521-578.

Saunders, L. Z., Fincher, M. G. (1951):

Hereditary multiple eye defects in grade Jersey calves.
Cornell Vet., *41*, 351-366.

Saunders, L. Z., Jubb, K. V. (1962):

Zur postmortalen Untersuchung des Tierauges.
Arch. Exp. Veterinärmed., *16*, 285-295.

Saunders, L. Z., Rubin, L. F. (1975):

Ophthalmic pathology of animals.
S. Karger, Basel, München, Paris, London, New York, Sydney.

Schade, W. (1974):

Cataracta congenita lentis beim Kalb (Bildbericht).
Giessener Beiträge zur Erbpathologie und Zuchthygiene, *6*, 43-44.

Schäffer, E. (1999):

Auge.

in: E. Dahme u. E. Weiss: Grundriß der speziellen pathologischen Anatomie der
Haustiere,
5. Auflage, Ferdinand Enke Verlag, Stuttgart, S. 424-452.

Schebitz, H., Reiche, F. (1953):

Über das Vorkommen der A. hyaloidea persistens bei Rind, Schaf und Ziege.
Monatsh. Veterinärmed., *8*, 182-184.

Schiffer, S. P., Rantanen, N. W., Leary, G. A., Bryan, G. M. (1982):

Biometric study of the canine eye, using A-mode ultrasonography.
Am. J. Vet. Res., *43*, 826-830.

Schlötzer-Schrehardt, U., Naumann, G. O. H. (1997):

Linse.

in: W. Doerr u. G. Seifert: Spezielle pathologische Anatomie,
Bd. 12/2 G. O. H. NAUMANN: Pathologie des Auges II,
2. Auflage, Springer Verlag, Berlin, Heidelberg, S. 845-954.

Schmid, V., Murisier, N. (1996):

Color doppler imaging of the orbit in the dog.
Veterinary & comparative ophthalmology, *6*, 35-44.

Schmidt, V. (1988):

Augenkrankheiten der Haustiere.
2. Auflage, Ferdinand Enke Verlag, Stuttgart.

Schnorr, B. (1996):

Entwicklung der Sinnesorgane.
in: B. Schnorr: Embryologie der Haustiere: ein Kurzlehrbuch,
3. Auflage, Ferdinand Enke Verlag, Stuttgart, S. 124-128.

Schönherr, U., Graupner, M. (2003):

Sklerochoroidale Kalzifikation - ein seltenes Krankheitsbild.
Klin. Monbl. Augenheilk., 220, 39-42.

Schoster, J. V., Dubielzig, R. R., Sullivan, L. (1993):

Choroidal melanoma in a dog.
J. Am. Vet. Med. Assoc., 203, 89-91.

Schöttker-Wegner, H.-H., Binder, A., Kirchhoff, H. (1990):

Nachweis von Mykoplasmen in Augentupferproben von Rindern.
J. Vet. Med. B Infect. Dis. Vet. Public Health, 37, 436-441.

Schütz-Hänke, W., Stöber, M., Drommer, W. (1979):

Klinische, genealogische und pathomorphologische Untersuchungen an schwarzbunten Rindern mit beiderseitigem exophthalmisch-konvergierendem Schielen.
Dtsch. Tierärztl. Wochenschr., 86, 185-191.

Schulze, U., Distl, O. (2006):

Fallbericht: Arhinie und Zyklopie bei einem Deutschen Fleckvieh-Kalb.
Dtsch. Tierärztl. Wochenschr., 113, 236-239.

Schulze, U., Kuiper, H., Imbschweiler, I., Haas, L., Distl, O. (2006):

Anophthalmie-Microphthalmie-Syndrom bei Kälbern der Rasse Deutsche Holsteins.
Tierärztl. Umsch., 61, 469-475.

Scotty, N. C. (2005):

Ocular ultrasonography in Horses.
Clin. Tech. Equine Pract., 4, 106-113.

Seco Diaz, O. (2004):

Ultrasound of the equine eye and adnexa and clinical applications.
Clin. Tech. Equine Pract., 3, 317-325.

Selbitz, H.J. (1992):

Neisseriaceae.
in: H. J. Selbitz: Lehrbuch der veterinärmedizinischen Mikrobiologie,
1. Auflage, Gustav Fischer Verlag, Jena, Stuttgart, S. 56-58.

Selcer, B. A. (1995):

The eye.
in: R. E. Cartee et al.: Practical veterinary ultrasound,
1. Auflage Verlag Lea & Febiger, Philadelphia, London, S. 43-50.

Severin, G. A., Hazel, S. J., Kainer, R. A. (1980):

The eye.
in: H. E. Amstutz: Bovine medicine and surgery, Bd. 2,
2. Auflage, American Veterinary Publications, Drawer KK, Santa Barbara, California,
S. 917-943.

Shields, J. A., Shields, C. L. (2002):

CME review: sclerochoroidal calcification: the 2001 Harold Gifford Lecture.
Retina, 22, 251-261.

Siedamgrotzky, O. (1884):

Haubners Landwirtschaftliche Tierheilkunde,
9. Auflage, Verlag Parey, Berlin.
zit. nach DIETZ et al., 1983.

Silbernagl, S. (1991):

Zentralnervensystem und Sinnesorgane.
in: S. Silbernagl u. A. Despopoulos: Taschenatlas der Physiologie,
4. Auflage, Verlag Georg Thieme, Stuttgart, New York, S. 300-315.

Singh, K. B. (1990):

Some developmental abnormalities in cross bred calves.
Livestock Adviser, 15, 20-22.

Sinowatz, F. (1991):

Sinnesorgane.
in: I. Rüsse u. F. Sinowatz: Lehrbuch der Embryologie der Haustiere,
1. Auflage Verlag Paul Parey, Berlin, Hamburg, S. 287-295.

Slatter, D. (1990):

Fundamentals of veterinary ophthalmology.
2. Auflage, W. B. Saunders Company, Philadelphia.

Slatter, D. H., Edwards, M. E., Hawkins, C. D., Wilcox, G. E. (1982a):

A national survey of the occurrence of infectious bovine keratoconjunctivitis.
Aust. Vet. J., 59, 65-68.

Slatter, D. H., Edwards, M. E., Hawkins, C. D., Wilcox, G. E. (1982b):

A national survey of the clinical features, treatment and importance of infectious bovine keratoconjunctivitis.
Aust. Vet. J., 59, 69-72.

Sorden, S. D., Radostits, O. M. (1996):

Lingual arteritis, multifocal meningoencephalitis, and uveitis induced by barley spikelet clusters in a two-year-old heifer.
Can. Vet. J., 37, 227-229.

Spradbrow, P. B., Samuel, J. L., Kelly, W. R. (1985):

Ocular lesions in slaughtered cattle in Queensland.
Aust. Vet. J., 62, 203-205.

Spreadbrow, P. B., Hoffmann, D. (1980):

Bovine ocular squamous cell carcinoma.
Vet. Bull., 50, 449-459.

Sravanthi, A. K., Parihar, N. S. (1994b):

Pathology of uvea in cattle and buffaloes.
Indian J. Anim. Sci., 64, 149-152.

Stades, F. C. (1996):

Praktische Augenheilkunde für den Tierarzt.
Schlüter, Hannover.

Stehmann, S. M., Rebhun, W. C., Riis, R. C. (1987):

Progressive retinal atrophy in related cattle.
The Bovine practitioner, 20, 195-197.

Stellmacher, H., Kehnscheper, G. (1988):

Untersuchungen zur infektiösen bovinen Keratokonjunktivitis beim Jungrind in der DDR.
Monatsh. Veterinärmed., 43, 340-342.

Stöber, M., Scholz, H. (2002):

Krankheiten der Augen und ihrer Adnexe.
in: G. Dirksen, H.-D. Gründer, M. Stöber: Innere Medizin und Chirurgie des Rindes,
4. Auflage, Blackwell Verlag GmbH, Berlin, Wien, S. 1171-1201.

Summerhays, G. E. S., Mantell, J. A. R. (1995):

Ultrasonography as an aid to diagnosis and treatment of a retrobulbar hydatid cyst in a horse.
Equine veterinary education, 7, 39-42.

Syam, K. V., Devanand, C. B., Saradamma, T. (2003):

Staphyloma and anterior synechia in a calf.
Indian Journal of Veterinary Surgery, 24, 59.

Takele, G., Zerihun, A. (2000):

Epidemiology of infectious keratoconjunctivitis in cattle in South-east Ethiopia.
J. Vet. Med. A Physiol. Pathol. Clin. Med., 47, 169-173.

Taylor, R. L., Hanks, M. A. (1969):

Viral isolations from bovine eye tumors.
Am. J. Vet. Res., 30, 1885-1886.

Taylor, R. L., Hanks, M. A. (1972):

Developmental changes in precursor lesions of bovine ocular carcinoma.
Vet. Med. Small Anim. Clin., 67, 669-671.

Thier, L., Bay, F. (1965):

Einige Fälle von Entropium bei Bullen.
Berl. Münch. Tierärztl. Wochenschr., 78, 328-329.

Thrift, F. A., Overfield, J. R. (1974):

Impact of pinkeye (infectious bovine kerato-conjunctivitis) on weaning and postweaning performance of Hereford calves.
J. Anim. Sci., 38, 1179-1184.

Tiwari, S. K., Sharda, R. (1993):

Ocular dermoid in a crossbred calf – a case report.
Indian Journal of Veterinary Surgery, 14, 39.

Überreiter, O. (1956):

Augenuntersuchungsmethoden mit besonderer Berücksichtigung der Mikroskopie am lebenden Tierauge.

Wien. Tierärztl. Monatsschr., 43, 1-13.

Ulbrich, F. (1970):

Isolierung von Adenoviren aus Rindern mit Konjunktivitis und Keratokonjunktivitis.

Monatsh. Veterinärmed., 25, 866.

Ushigusa, T., Uchida, K., Murakami, T., Yamaguchi, R., Tateyama, S. (2000):

A pathologic study on ocular disorders in calves in Southern Kyushu, Japan.

J. Vet. Med. Sci., 62, 147-152.

Van der Woerdt, A., Wilkie, D. A., Myer, W. (1993):

Ultrasonographic abnormalities in the eyes of dogs with cataracts 147 cases (1986-1992).

J. Am. Vet. Med. Assoc., 203, 838-841.

Venu, R., Reddy, P. C. S., Dhanalakshmi, N. (2001):

Cyclopia in a Jersey crossbred calf – a case report.

Indian Vet. J., 78, 657.

Vestre, W. A., Brightman, A. H., Manning, J. P., Helper, L. C. (1978):

Subconjunctival hemorrhage due to birth trauma in a calf (a case report).

Vet. Med., 73, 1543-1544.

Vogt, C., Distl, O. (2002):

Untersuchungen zum bilateralen Strabismus convergens mit Exophthalmus beim Deutschen Braunvieh.

Tierärztl. Praxis, 30, 148-152.

Vogt, D. W., Anderson, D. E., Easley, G. T. (1963):

Studies on bovine ocular squamous carcinoma („cancer eye“).

XIV. Heritabilities, phenotypic correlations, and genetic correlations involving corneoscleral and lid pigmentation.

J. Anim. Sci., 22, 762-766.

Voigt, A., Dietz, O. (1962):

Weitere Untersuchungen zur Ätiologie und Therapie der infektiösen Cerato-Konjunktivitis des Rindes.

Tierärztl. Umsch., 17, 224-230.

Wagener, K., Mitschierlich, E. (1942):

Die europäische Kerato-Conjunktivitis infectiosa des Rindes, eine Rickettsiose.

Berl. Münch. Tierärztl. Wochenschr., 39/40, 291-294.

Walde, I., Schäffer, E. H., Köstlin, R. G. (1989):

Atlas der Augenerkrankungen bei Hund und Katze.

Schattauer Verlag, Stuttgart.

Walde, I., Schuh, M., Glawischnig, E. (1991):

Über das Vorkommen des ovinen und bovinen Plattenepithelkarzinoms (Cancer eye) in Österreich.

Wien. Tierärztl. Monatsschr., 78, 209-216.

Walser, K., Püschner, H. (1971):

Über einige Fälle von Anophthalmie bei Kälbern des Deutschen Braunviehs.

Zuchthygiene, 6, 1-5.

Watson, C. L. (1989):

Bovine iritis?

Vet. Rec., 124, 411.

Watson, C. L. (2004):

Eye disease in the growing animal – can we prevent it?

Cattle Pract., 12, 213-218.

Webber, J. J., Selby, L. A. (1981):

Risk factors related to the prevalence of infectious bovine keratoconjunctivitis.

J. Am. Vet. Med. Assoc., 179, 823-826.

Weber, A. Arand, F., Thumes, G., Potel, J. (1999):

Listeria monocytogenes als Ursache von entzündlichen Augenveränderungen bei Rindern.

Tierärztl. Umsch., 54, 143-147.

Wehr, J., Blohm, H., Schmidt, V. (1980):

Untersuchungen zur Bedeutung der Chlamydien bei der infektiösen Keratokonjunktivitis des Rindes.

Wissenschaftliche Zeitschrift der Humboldt-Universität zu Berlin, 29, 61-65.

Wenzel, C., Thöle, A. (2003):

Keratokonjunktivitis in einer Mutterkuhherde infolge Infektion mit Listeria monocytogenes.

Tierärztl. Umsch., 581, 238-241.

Whiteley, H. E., Young, S., Liggitt, H. D., DeMartini, J. C. (1985):

Ocular lesions of bovine malignant catarrhal fever.

Vet. Pathol., 22, 219-225.

Whittaker, C. J. G., Gelatt, K. N., Wilkie, D. A. (1999):

Food animal ophthalmology.

in: K. N. Gelatt: Veterinary Ophthalmology,

3. Auflage, Lippincott Williams & Wilkins, Philadelphia, Baltimore, New York,

London, Buenos Aires, Hong Kong, Sydney, Tokyo, S. 1117-1176.

Wijeratne, W. V. S., Curnow, R. N. (1978):

Inheritance of ocular coloboma in Charolais.

Vet. Rec., 102, 513.

Wilcox, G. E. (1968):

Infectious bovine kerato-conjunctivitis.
A review.
Vet. Bull., 38, 349-360.

Wilcox, G. E. (1969):

Isolation of adenoviruses from cattle with conjunctivitis and kerato-conjunktivitis.
Aust. Vet. J., 45, 265-270.

Wilcox, G. E. (1970):

Bacterial flora of the bovine eye with special reference to the Moraxella and Neisseria.
Aust. Vet. J., 46, 253-257.

Wilkie, D. A., Rings, D. M. (1990):

Repair of anomalous nasolacrimal duct in a bull by use of conjunctivorhinostomy.
J. Am. Vet. Med. Assoc., 196, 1647-1650.

Wilkie, D. A., Willis, A. M. (2001):

Ophthalmic ultrasonography.
in: R. C. Riis: Small animal ophthalmology secrets,
Hanley & Belfus, Inc., Philadelphia, S. 18-24.

Williams, J., Wilkie, D. A. (1996):

Ultrasonography of the Eye.
Compendium on continuing education for the practicing veterinarian, 18, 667-677.

Williams, J., Wilkie, D. A., Gränitz, U. (1995):

Ultraschalluntersuchungen in der Veterinärophthalmologie.
Tierärztl. Praxis, 23, 111-115.

Williams, L. W. (2010):

Welfare issues in farm animal ophthalmology.
Vet. Clin. North Am. Food Anim. Pract., 26, 427-435.

Williams, L. W., Gelatt, K. N. (1981):

Food animal ophthalmology.
in: K. N. Gelatt: Textbook of Veterinary Ophthalmology,
1. Auflage, Lea & Febiger, Philadelphia, S. 622-632.

Wittke, G. (1987):

Physiologie des Nervensystems und der Sinnesorgane.
in: A. Scheunert u. A. Trautmann: Lehrbuch der Veterinär-Physiologie,
7. Auflage, Verlag Paul Parey, Berlin, Hamburg, S. 625-631.

Woodward, R. R., Knapp, B. Jr. (1950):

The hereditary aspect of eye cancer in Hereford cattle.
J. Anim. Sci., 9, 578-581.

Yeruham, I., Orgad, U., Avidar, Y., Elad, D. (2002):

Pituitary abscess and high urea concentration as causes of neurological signs in a cow.
Rev. Med. Vet. (Toulouse), 153, 829-831.

Yeruham, I., Perl, S., Elad, D. (2001):

Infectious bovine keratoconjunctivitis and lymphofollicular hyperplasia of the third eyelid in heifers.

J. Vet. Med. B Infect. Dis. Vet. Public Health, 48, 137-141.

Yeruham, I., Perl, S., Liberboim, M. (2002):

Ocular dermoid in dairy cattle – 12 years survey.

Rev. Med. Vet. (Toulouse), 153, 91-92.

Youssef, H. A., Ali, M. A., Saleh, A. S. (1993):

Some surgical affections of the nictitating membrane in cattle and sheep.

Assiut Veterinary Medical Journal, 28, 277-282.

Zbrun, M. V., Zielinski, G. C., Piscitelli, H. C., Descarga, C., Urbani, L. A. (2011):

Dynamics of *Moraxella bovis* infection and humoral immune response to bovine herpes virus type 1 during a natural outbreak of infectious bovine keratoconjunctivitis in beef calves.

J. Vet. Sci., 12, 347-352.

Zehle, H.-H. (1992):

Zur Immunprophylaxe der Infektiösen Keratokonjunktivitis.

Tierärztl. Umsch., 47, 834-842.

Zeiter, H. J. (1962):

Calcification and ossification in ocular tissue.

Am. J. Ophthalmol., 53, 265-274.

Zietschmann, O. (1974):

Das Sehorgan, Organon visus. Auge, Oculus.

in: W. Ellenberger u. H. Baum: Handbuch der vergleichenden Anatomie der Haustiere, 18. Auflage, Springer Verlag, Berlin, Heidelberg, New York, S. 979-1002.

Zink, C. (Hrsg.) (1996):

Ultraschall-Lexikon.

Blackwell Wissenschafts-Verlag GmbH, Berlin, Wien.

Abbildungsverzeichnis

| | | |
|---------------|--|-----|
| Abbildung 1: | Verteilung der Erkrankungen der Orbita und des Augapfels | 88 |
| Abbildung 2: | Verteilung der Erkrankungen der Augenlider | 89 |
| Abbildung 3: | Verteilung der Erkrankungen der Bindehaut und der Hornhaut | 90 |
| Abbildung 4: | Verteilung der Erkrankungen der Aderhaut und der vorderen Augenkammer | 91 |
| Abbildung 5: | Verteilung der Erkrankungen der Linse | 92 |
| Abbildung 6: | Verteilung der Erkrankungen der Retina und des Sehnervs | 92 |
| Abbildung 7: | bilateral konvergierender Strabismus mit Exophthalmus | 93 |
| Abbildung 8: | Distichiasis und Hornhauttrübung | 93 |
| Abbildung 9: | Hyposphagma | 94 |
| Abbildung 10: | Heterochromia iridis partialis | 94 |
| Abbildung 11: | Y- oder Nahtstar | 95 |
| Abbildung 12: | Cataracta nuclearis | 95 |
| Abbildung 13: | Augenveränderungen mit unterschiedlicher Verbreitung in den einzelnen Altersstufen | 117 |
| Abbildung 14: | Augenveränderungen mit unterschiedlicher Verbreitung in den verschiedenen Betrieben am Beispiel der Kälber | 121 |
| Abbildung 15: | Augenveränderungen mit unterschiedlicher Verbreitung in den verschiedenen Betrieben am Beispiel der Jungrinder | 121 |
| Abbildung 16: | Augenveränderungen mit unterschiedlicher Verbreitung in den verschiedenen Betrieben am Beispiel der Kühe | 122 |
| Abbildung 17: | Dermoid | 132 |
| Abbildung 18: | Luxatio lentis anterior | 132 |
| Abbildung 19: | fibrinöse Uveitis | 133 |
| Abbildung 20: | IBK | 133 |
| Abbildung 21: | Nickhautverletzung | 134 |
| Abbildung 22: | Bulbusatrophie | 134 |
| Abbildung 23: | Plattenepithelkarzinom | 135 |
| Abbildung 24: | Plattenepithelkarzinom. H.E. | 135 |
| Abbildung 25: | chronische fibroelastische Keratitis. H.E. | 136 |
| Abbildung 26: | chronische ulzerierende Keratitis. H.E. | 136 |
| Abbildung 27: | entzündliche Hyperämie der Irisbasis. H.E. | 137 |
| Abbildung 28: | entzündliche Hyperämie des Corpus ciliare. H.E. | 137 |
| Abbildung 29: | Hypopyon. H.E. | 138 |
| Abbildung 30: | Leptomeningitis des N. opticus. H.E. | 138 |
| Abbildung 31: | Verteilung der Augenerkrankungen insgesamt | 139 |
| Abbildung 32: | Am Schlachthof festgestellte Augenveränderungen | 140 |
| Abbildung 33: | Bei der ophthalmologischen Untersuchung gestellte Diagnosen | 141 |
| Abbildung 34: | Bei der pathologisch-anatomischen Untersuchung gestellte Diagnosen | 142 |

| | | |
|---------------|---|-----|
| Abbildung 35: | Vergleich der Schlachthofbefunde mit den ophthalmologischen Diagnosen | 144 |
| Abbildung 36: | Vergleich der ophthalmologischen Diagnosen mit den Schlachthofbefunden | 146 |
| Abbildung 37: | Vergleich der bei der ophthalmologischen Untersuchung gestellten Diagnosen mit denen der pathologisch-anatomischen Untersuchung | 149 |
| Abbildung 38: | Vergleich der bei der pathologisch-anatomischen Untersuchung gestellten Diagnosen mit denen der ophthalmologischen Untersuchung | 152 |
| Abbildung 39: | 70R, Fibrin/VK, ante fixationem | 153 |
| Abbildung 40: | 70R, Fibrin/VK, post fixationem | 153 |
| Abbildung 41: | 53R, Bulbustraua | 154 |
| Abbildung 42: | 55R, SYNP, C. corticalis anterior, C. capsularis posterior | 154 |
| Abbildung 43: | 69R, C. nuclearis | 155 |
| Abbildung 44: | 69R, C. nuclearis | 155 |
| Abbildung 45: | Bei der pathomorphologischen Untersuchung festgestellte Bulbusveränderungen | 157 |
| Abbildung 46: | Lokalisation der bei der pathomorphologischen Untersuchung festgestellten Bulbusveränderungen | 158 |
| Abbildung 47: | Lokalisation der Degenerationen und Nekrosen in der Linse | 160 |
| Abbildung 48: | Ausdehnung der Degenerationen und Nekrosen in der Linse | 160 |
| Abbildung 49: | peribulbäre Blutungen. H.E., ca. 100x | 161 |
| Abbildung 50: | Blutung in der Uvea (hinteres Segment). H.E., ca. 200x | 161 |
| Abbildung 51: | Hyphäma. H.E., ca. 100x | 162 |
| Abbildung 52: | herdförmige Propriafibrose und Epithelhyperplasie. H.E., ca. 100x | 162 |
| Abbildung 53: | Gefäßproliferation in der Propria corneae. H.E., ca. 100x | 163 |
| Abbildung 54: | Ödem der Propria corneae. H.E., ca. 200x | 163 |
| Abbildung 55: | dystrophe Verkalkung der Sclera. H.E., ca. 200x | 164 |
| Abbildung 56: | metaplastische Verknorpelung der Sclera. H.E., ca. 50x | 164 |
| Abbildung 57: | subkapsuläre vakuoläre Degeneration. H.E., ca. 400x | 165 |
| Abbildung 58: | Morgagni-Kugeln. H.E., ca. 400x | 165 |
| Abbildung 59: | tropfige Degeneration . H.E., ca. 400x | 166 |
| Abbildung 60: | Morgagni-Kugeln. PAS, ca. 200x | 166 |
| Abbildung 61: | schollige Degeneration. H.E., ca. 200x | 167 |
| Abbildung 62: | eosinophile Nekrose. H.E., ca. 200x | 167 |
| Abbildung 63: | Degeneration und Nekrose mit dystropher Verkalkung. H.E., ca. 200x | 168 |
| Abbildung 64: | Degeneration mit mononukleärer Infiltration und Pigmentation, Verklebung von Netzhaut und Linse. H.E., ca. 200x | 168 |
| Abbildung 65: | schollige Nekrose. H.E., ca. 100x | 169 |
| Abbildung 66: | schollige Nekrose. H.E., ca. 400x | 169 |
| Abbildung 67: | schollige Nekrose. H.E., ca. 200x | 170 |

| | | |
|-------------------|---|-----|
| Abbildung 68: | schollige Nekrose. H.E., ca. 200x | 170 |
| Abbildung 69: | schollige Nekrose. H.E., ca. 100x | 171 |
| Abbildung 70: | Rindennekrose. H.E., ca. 400x | 171 |
| Abbildung 71: | Nekrose mit mononukleärem Infiltrat. H.E., ca. 400x | 172 |
| Abbildung 72: | zirkuläre Fibrosierung. H.E., ca. 200x | 172 |
| Abbildung 73: | Nekrose mit spindelzelligem Infiltrat. H.E., ca. 400x | 173 |
| Abbildung 74: | schollige Nekrose mit dystropher Verkalkung. H.E., ca. 100x | 173 |
| Abbildung 75: | Kernprolaps. H.E., ca. 50x | 174 |
| Abbildung 76: | Kapselzerreiung, Kernprolaps, Zellproliferation. H.E., ca. 200x | 174 |
| Abbildung 77: | Auffaserung der Kapsel, Zellproliferation. H.E., ca. 400x | 175 |
| Abbildung 78: | Auffaserung der Linsenkapsel, Nekrose der Rinde. H.E., ca. 200x | 175 |
| Abbildung 79: | Linsenzyste. H.E., ca. 50x | 176 |
| Abbildung 80: | Verklebung der Netzhaut mit der Linse. H.E., ca. 400x | 176 |
| Abbildung 81: | Bei der makroskopischen Untersuchung festgestellte Augenveränderungen im Vergleich mit den pathomorphologischen Befunden | 179 |
| Abbildung 82: | Bei der pathomorphologischen Untersuchung gefundene Veränderungen der Bulbi im Vergleich mit den makroskopisch gestellten Diagnosen | 180 |
| Abbildung 83: | Bei der pathomorphologischen Untersuchung gefundene Veränderungen der Linsen im Vergleich mit den makroskopisch gestellten Diagnosen | 181 |
| Abbildung 84: | Darstellung des Auges in der horizontalen Ebene | 183 |
| Abbildung 85: | Darstellung des Auges in der vertikalen Ebene | 183 |
| Abbildung 86: | Hornhautdicke in den verschiedenen Schallkopfpositionen | 184 |
| Abbildung 87: | Vorderkammertiefe in den verschiedenen Schallkopfpositionen | 185 |
| Abbildung 88: | Linsendicke in den verschiedenen Schallkopfpositionen | 186 |
| Abbildung 89: | Glaskörpertiefe in den verschiedenen Schallkopfpositionen | 187 |
| Abbildung 90: | Bulbuswanddicke in den verschiedenen Schallkopfpositionen | 188 |
| Abbildung 91 a/b: | Distanz zwischen Hornhaut und Linsenhinterfläche in den verschiedenen Schallkopfpositionen | 189 |
| Abbildung 92: | Mittelwertdifferenzen der gemessenen und errechneten Distanzen zwischen Hornhaut und Linsenhinterfläche in den verschiedenen Schallkopfpositionen | 191 |
| Abbildung 93 a-d: | Streudiagramme mit Regressionsgeraden der gemessenen und errechneten Distanz zwischen Hornhaut und Linsenhinterfläche | 191 |
| Abbildung 94 a/b: | Bulbuslänge in den verschiedenen Schallkopfpositionen | 192 |
| Abbildung 95: | Mittelwertdifferenzen der gemessenen und errechneten Bulbuslänge in den verschiedenen Schallkopfpositionen | 194 |
| Abbildung 96 a-d: | Streudiagramme mit Regressionsgeraden der gemessenen und errechneten Bulbuslänge | 194 |
| Abbildung 97: | Differenzen der Mittelwerte der horizontalen und vertikalen Hornhautdicke der linken und rechten Augen | 196 |

| | | |
|----------------|---|-----|
| Abbildung 98: | Differenzen der Mittelwerte der horizontalen und vertikalen Vorderkammertiefe der linken und rechten Augen | 197 |
| Abbildung 99: | Differenzen der Mittelwerte der horizontalen und vertikalen Linsendicke der linken und rechten Augen | 198 |
| Abbildung 100: | Differenzen der Mittelwerte der horizontalen und vertikalen Glaskörpertiefe der linken und rechten Augen | 199 |
| Abbildung 101: | Differenzen der Mittelwerte der horizontalen und vertikalen Bulbuswanddicke der linken und rechten Augen | 200 |
| Abbildung 102: | Differenzen der Mittelwerte der horizontalen und vertikalen Distanz zwischen Hornhaut und Linsenhinterfläche der linken und rechten Augen | 201 |
| Abbildung 103: | Differenzen der Mittelwerte der horizontalen und vertikalen Bulbuslänge der linken und rechten Augen | 202 |
| Abbildung 104: | Differenzen der Mittelwerte der Hornhautdicke der linken und rechten Augen in den verschiedenen Messebenen | 204 |
| Abbildung 105: | Differenzen der Mittelwerte der Vorderkammertiefe der linken und rechten Augen in den verschiedenen Messebenen | 205 |
| Abbildung 106: | Differenzen der Mittelwerte der Linsendicke der linken und rechten Augen in den verschiedenen Messebenen | 206 |
| Abbildung 107: | Differenzen der Mittelwerte der Glaskörpertiefe der linken und rechten Augen in den verschiedenen Messebenen | 207 |
| Abbildung 108: | Differenzen der Mittelwerte der Bulbuswanddicke der linken und rechten Augen in den verschiedenen Messebenen | 208 |
| Abbildung 109: | Differenzen der Mittelwerte der Distanz zwischen Hornhaut und Linsenhinterfläche der linken und rechten Augen in den verschiedenen Messebenen | 209 |
| Abbildung 110: | Differenzen der Mittelwerte der Bulbuslänge der linken und rechten Augen in den verschiedenen Messebenen | 210 |

Tabellenverzeichnis

| | | |
|-------------|---|-----|
| Tabelle 1: | Weitere Erreger, die an der Entstehung der IBK beteiligt sein sollen | 22 |
| Tabelle 2: | Augenveränderungen bei Infektionskrankheiten | 47 |
| Tabelle 3: | Augenveränderungen im Rahmen von Allgemeinerkrankungen | 49 |
| Tabelle 4: | Schallgeschwindigkeit in verschiedenen Bulbusteilen in m/s (bei 22°C; $\pm 0,5\%$) | 50 |
| Tabelle 5: | Definition von Echomustern | 54 |
| Tabelle 6: | Sonographische Artefakte | 55 |
| Tabelle 7: | In der Literatur beschriebene okuläre Dimensionen des Rindes (in mm) | 60 |
| Tabelle 8: | Alters-, Geschlechter- und Rasseverteilung innerhalb der Tiergruppen | 65 |
| Tabelle 9: | Geschlecht, Rasse und Alter der 70 verwendeten Schlachttiere | 71 |
| Tabelle 10: | Ultraschallmessungen | 73 |
| Tabelle 11: | Status praesens der Tiere (in %) | 75 |
| Tabelle 12: | Anzahl der pro Tier gestellten Diagnosen | 75 |
| Tabelle 13: | Erkrankungen nach Obergruppen in den verschiedenen Altersgruppen und Betrieben (in %) | 76 |
| Tabelle 14: | Veränderungen der Augenlider (in %) | 78 |
| Tabelle 15: | Lageveränderungen des Bulbus (in %) | 78 |
| Tabelle 16: | Abweichung der Sehachsenrichtung | 79 |
| Tabelle 17: | Farbe der Iris beider Augen in den verschiedenen Altersgruppen (in %) | 81 |
| Tabelle 18: | Anteil der Linsentrübungen in den verschiedenen Altersgruppen (in %) | 81 |
| Tabelle 19: | Häufigkeit des Vorkommens von Linsentrübungen in verschiedenen Linsenbezirken aufgeteilt nach den verschiedenen Altersgruppen (in %) | 82 |
| Tabelle 20: | Erscheinungsbild der Linsentrübungen in den verschiedenen Altersgruppen (Verteilung in % der Gesamtaugen pro Gruppe) | 82 |
| Tabelle 21: | Geschätzte Länge der Residuen der A. hyaloidea bei den Tieren der verschiedenen Altersgruppen (in %) | 83 |
| Tabelle 22: | Fundusfarbe in den verschiedenen Altersgruppen (in %) | 84 |
| Tabelle 23: | Funduspigmentation in den verschiedenen Altersgruppen (rechtes Auge, in %) | 85 |
| Tabelle 24: | Zusammenfassung der pathologischen Befunde der einzelnen Untersuchungsabschnitte nach Altersgruppe und Auftreten (in %) | 86 |
| Tabelle 25: | Anzahl der pro Auge gestellten Diagnosen (in %) | 96 |
| Tabelle 26: | Darstellung der Augen mit bis zu vier verschiedenen Veränderungen | 96 |
| Tabelle 27: | Darstellung der Augen mit mehr als vier Veränderungen | 105 |
| Tabelle 28: | Vorkommen von Augenveränderungen in den einzelnen Altersgruppen (in %) | 106 |
| Tabelle 29: | Vorkommen von Augenveränderungen nach Altersgruppe und Betriebszugehörigkeit (in %) | 107 |
| Tabelle 30: | Anzahl der gestellten Diagnosen pro Tier in den verschiedenen Altersgruppen in Abhängigkeit von der Betriebszugehörigkeit (in %) | 107 |

| | |
|--|-----|
| Tabelle 31: Tiere mit einseitigen Augenveränderungen | 108 |
| Tabelle 32: Tiere mit gleichen Diagnosen an beiden Augen | 109 |
| Tabelle 33: Tiere mit unterschiedlichen Diagnosen an beiden Augen | 110 |
| Tabelle 34: Augenerkrankung und Allgemeinbefinden (n Tiere) | 113 |
| Tabelle 35: Erkrankungen in den verschiedenen Altersgruppen (in %) | 115 |
| Tabelle 36: Erkrankungen in den verschiedenen Betrieben (in %) | 117 |
| Tabelle 37: Erkrankungen in den verschiedenen Altersstufen in Abhängigkeit von der Betriebszugehörigkeit (in %) | 120 |
| Tabelle 38: Tiere, die mit einer Augenerkrankung vorgestellt wurden | 123 |
| Tabelle 39: Anzahl der bei der ophthalmologischen Untersuchung gestellten Diagnosen pro Auge | 141 |
| Tabelle 40: Anzahl der pathologisch-anatomischen Diagnosen pro Auge | 142 |
| Tabelle 41: Am Schlachthof festgestellte Augenveränderungen und Vergleich mit den ophthalmologischen Befunden | 144 |
| Tabelle 42: Bei der ophthalmologischen Untersuchung festgestellte Augenveränderungen und Vergleich mit den Schlachthofbefunden | 145 |
| Tabelle 43: Ophthalmologische Befunde im Vergleich mit den pathologisch-anatomisch festgestellten Veränderungen | 147 |
| Tabelle 44: Bei der pathologisch-anatomischen Untersuchung festgestellte Augenveränderungen und Vergleich mit den ophthalmologischen Befunden | 149 |
| Tabelle 45: Anzahl der pro Bulbus bzw. Linse erhobenen pathomorphologischen Befunde | 156 |
| Tabelle 46: Bei der pathomorphologischen Untersuchung festgestellte Bulbusveränderungen | 157 |
| Tabelle 47: Lokalisation der bei der pathomorphologischen Untersuchung festgestellten Bulbusveränderungen | 158 |
| Tabelle 48: Bei der pathomorphologischen Untersuchung festgestellte Veränderungen der Linse | 159 |
| Tabelle 49: Beispiele für mögliche Diagnose-Befund-Kombinationen | 177 |
| Tabelle 50: Bei der makroskopischen Untersuchung festgestellte Augenveränderungen im Vergleich mit den pathomorphologischen Befunden | 178 |
| Tabelle 51: Bei der pathomorphologischen Untersuchung gefundene Veränderungen der Bulbi im Vergleich mit den makroskopisch gestellten Diagnosen | 180 |
| Tabelle 52: Bei der pathomorphologischen Untersuchung gefundene Veränderungen der Linsen im Vergleich mit den makroskopisch gestellten Diagnosen | 181 |
| Tabelle 53: Mittelwert, Standardabweichung, Median, Minimum und Maximum der Hornhautdicke in cm | 184 |
| Tabelle 54: Mittelwert, Standardabweichung, Median, Minimum und Maximum der Tiefe der vorderen Augenkammer in cm | 185 |
| Tabelle 55: Mittelwert, Standardabweichung, Median, Minimum und Maximum der Linsendicke in cm | 186 |

| | |
|---|-----|
| Tabelle 56: Mittelwert, Standardabweichung, Median, Minimum und Maximum der Glaskörpertiefe in cm | 187 |
| Tabelle 57: Mittelwert, Standardabweichung, Median, Minimum und Maximum der Bulbuswanddicke in cm | 188 |
| Tabelle 58: Mittelwert, Standardabweichung, Median, Minimum und Maximum der Distanz zwischen Hornhaut und Linsenhinterfläche in cm | 189 |
| Tabelle 59: Deskriptive Statistik der gemessenen und errechneten Mittelwertdifferenzen sowie T-Test bei gepaarten Stichproben, Korrelation und Regression der gemessenen und errechneten Distanzen zwischen Hornhaut und Linsenhinterfläche | 190 |
| Tabelle 60: Mittelwert, Standardabweichung, Median, Minimum und Maximum der Bulbuslänge in cm | 192 |
| Tabelle 61: Deskriptive Statistik der gemessenen und errechneten Mittelwertdifferenzen sowie T-Test bei gepaarten Stichproben, Korrelation und Regression der gemessenen und errechneten Bulbuslängen in cm | 193 |
| Tabelle 62: Deskriptive Statistik der Differenzen der Mittelwerte der horizontalen und vertikalen Hornhautdicke in cm sowie T-Test bei gepaarten Stichproben und Korrelation | 196 |
| Tabelle 63: Deskriptive Statistik der Differenzen der Mittelwerte der horizontalen und vertikalen Vorderkammertiefe in cm sowie T-Test bei gepaarten Stichproben und Korrelation | 197 |
| Tabelle 64: Deskriptive Statistik der Differenzen der Mittelwerte der horizontalen und vertikalen Linsendicke in cm sowie T-Test bei gepaarten Stichproben und Korrelation | 198 |
| Tabelle 65: Deskriptive Statistik der Differenzen der Mittelwerte der horizontalen und vertikalen Glaskörpertiefe in cm sowie T-Test bei gepaarten Stichproben und Korrelation | 199 |
| Tabelle 66: Deskriptive Statistik der Differenzen der Mittelwerte der horizontalen und vertikalen Bulbuswanddicke in cm sowie T-Test bei gepaarten Stichproben und Korrelation | 200 |
| Tabelle 67: Deskriptive Statistik der Differenzen der Mittelwerte der horizontalen und vertikalen Distanz zwischen Hornhaut und Linsenhinterfläche in cm sowie T-Test bei gepaarten Stichproben und Korrelation | 201 |
| Tabelle 68: Deskriptive Statistik der Differenzen der Mittelwerte der horizontalen und vertikalen Bulbuslänge in cm sowie T-Test bei gepaarten Stichproben und Korrelation | 202 |
| Tabelle 69: Deskriptive Statistik der Differenzen der Mittelwerte der linken und rechten Hornhautdicke in cm sowie T-Test bei gepaarten Stichproben und Korrelation | 204 |
| Tabelle 70: Deskriptive Statistik der Differenzen der Mittelwerte der linken und rechten Vorderkammertiefe in cm sowie T-Test bei gepaarten Stichproben und Korrelation | 205 |

| | |
|--|-----|
| Tabelle 71: Deskriptive Statistik der Differenzen der Mittelwerte der linken und rechten Linsendicke in cm sowie T-Test bei gepaarten Stichproben und Korrelation | 206 |
| Tabelle 72: Deskriptive Statistik der Differenzen der Mittelwerte der linken und rechten Glaskörpertiefe in cm sowie T-Test bei gepaarten Stichproben und Korrelation | 207 |
| Tabelle 73: Deskriptive Statistik der Differenzen der Mittelwerte der linken und rechten Bulbuswanddicke in cm sowie T-Test bei gepaarten Stichproben und Korrelation | 208 |
| Tabelle 74: Deskriptive Statistik der Differenzen der Mittelwerte der linken und rechten Distanz zwischen der Hornhaut und der Linsenhinterfläche in cm sowie T-Test bei gepaarten Stichproben und Korrelation | 209 |
| Tabelle 75: Deskriptive Statistik der Differenzen der Mittelwerte der linken und rechten Bulbuslänge in cm sowie T-Test bei gepaarten Stichproben und Korrelation | 210 |
| Tabelle 76: Darstellung der Bulbusdimensionen beim Rind in cm | 251 |
| Tabelle 77: Tiere mit Allgemeinerkrankung(en) | 305 |
| Tabelle 78: Untersuchungsbefunde der Tiere mit Augenveränderungen | 313 |
| Tabelle 79: Tiere mit Augenveränderungen (Diagnosen) | 328 |
| Tabelle 82: Diagnosen und Befunde (pathomorphologische Untersuchung) | 340 |

Anhang

| | | |
|-------|---|-----|
| I. | UNTERSUCHUNGSBOGEN / KLINISCHE UNTERSUCHUNGEN | 297 |
| II. | DECKBLATT VON UNTERSUCHUNGSBOGEN / KLINISCHE UNTERSUCHUNGEN BETRIEB 3 | 301 |
| III. | UNTERSUCHUNGSBOGEN / SCHLACHTHOF | 302 |
| IV. | UNTERSUCHUNGSBOGEN / PATHOMORPHOLOGISCHE UNTERSUCHUNGEN | 303 |
| V. | UNTERSUCHUNGSBOGEN / SONOGRAPHISCHE UNTERSUCHUNGEN | 304 |
| VI. | ALLGEMEINERKRANKUNG / KLINISCHE UNTERSUCHUNGEN | 305 |
| VII. | UNTERSUCHUNGSBEFUNDE / KLINISCHE UNTERSUCHUNGEN | 313 |
| VIII. | AUGENERKRANKUNGEN / KLINISCHE UNTERSUCHUNGEN | 328 |
| IX. | DATEN / PATHOMORPHOLOGISCHE UNTERSUCHUNG | 340 |

I. Untersuchungsbogen / Klinische Untersuchungen

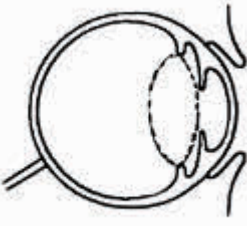
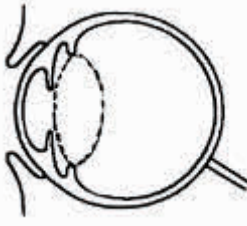
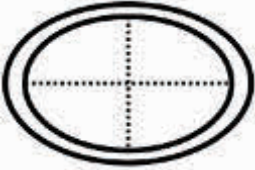
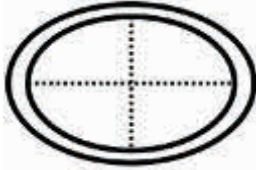
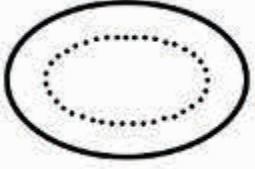
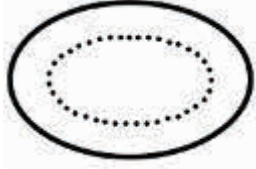


UNTERSUCHUNGSBOGEN

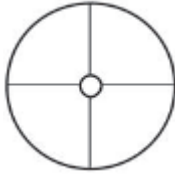
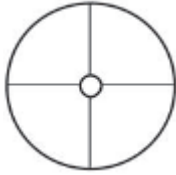
| | | | |
|-----------------|----------------|------------------------|--------------------------------------|
| Betrieb: | Gruppe: | Datum: | Nummer: |
| Rasse: | Alter: | Geschlecht: ♂ ♀ | Ohrmarke: Tier-Nr.: |

I. Allgemeinuntersuchung

| | |
|--|---|
| Körpertemperatur: °C | Kot: |
| Verhalten: <input type="radio"/> ruhig, aufmerksam <input type="radio"/> | Freßlust: <input type="radio"/> gut <input type="radio"/> mäßig <input type="radio"/> schlecht |
| Ernährungszustand: <input type="radio"/> sehr gut <input type="radio"/> gut <input type="radio"/> mäßig <input type="radio"/> schlecht | Abdomen: <input type="radio"/> symmetrisch <input type="radio"/> asymmetrisch |
| Haltung: <input type="radio"/> aufrecht <input type="radio"/> | Bauchdecke: <input type="radio"/> weich <input type="radio"/> gespannt |
| Haarkleid/Haut: <input type="radio"/> obB <input type="radio"/> | Pansen:/2min <input type="radio"/> gluckert <input type="radio"/> knistert <input type="radio"/> |
| Schleimhäute: <input type="radio"/> blaßrosa <input type="radio"/> fgg <input type="radio"/> | Leberperkussion: <input type="radio"/>-Finger breit <input type="radio"/> |
| Lymphknoten: <input type="radio"/> obB <input type="radio"/> | Nabel: <input type="radio"/> obB <input type="radio"/> Umfangsvermehrung <input type="radio"/> vermehrt warm <input type="radio"/> reponierbar <input type="radio"/> Bruchpforte:-Finger <input type="radio"/> |
| Herz: HF:/min IRAN: <input type="radio"/> obB <input type="radio"/> | Labmagen: <input type="radio"/> obB <input type="radio"/> Steelband: <input type="radio"/> re. <input type="radio"/> li. pos. <input type="radio"/> Schwingauskult.: <input type="radio"/> re. <input type="radio"/> li. pos. <input type="radio"/> rektal:..... |
| Arterie(Puls): <input type="radio"/> mäßig gefüllt <input type="radio"/> gleichmäßig <input type="radio"/> mittelkräftig <input type="radio"/> | ZNS: <input type="radio"/> obB <input type="radio"/> |
| Vene: <input type="radio"/> bds. staubar <input type="radio"/> abfließend <input type="radio"/> | Geschlechtsapparat: <input type="radio"/> juvenil <input type="radio"/> |
| Nase: <input type="radio"/> obB <input type="radio"/> Ausfluß | Milchdrüse: <input type="radio"/> juvenil <input type="radio"/> Form: <input type="radio"/> Palpation: |
| Atemfrequenz:/min | Bewegungsapparat: <input type="radio"/> bel. alle 4 Gldm. gleichm. <input type="radio"/> |
| Lungenauscultation: <input type="radio"/> bronchovesikuläres AG <input type="radio"/> | |
| Lungenperkussion: <input type="radio"/> voller Lungenschall <input type="radio"/> | |
| Husten: <input type="radio"/> auslösbar <input type="radio"/> nicht auslösbar | |
| Sonstiges: | |
| | |
| | |

| | | | | | |
|-------|-------------------------|----------|--------------|------|---|
| fgg | feucht, glatt, glänzend | HF | Herzfrequenz | IRAN | Intensität, Regelmäßigkeit, Abgesetztheit, Nebengeräusche |
| min | Minute | AG | Atemgeräusch | re. | rechts |
| li. | links | pos. | positiv | bel. | belastet |
| Gldm. | Gliedmaßen | gleichm. | gleichmäßig | | |

| Augapfel | |
|---|--|
|  <p>Lage:</p> <p>Größe:</p> <p>Bewegungen:</p> <p>Sehachse:°</p> <p>Richtung:</p> <p>.....</p> |  <p>Lage:</p> <p>Größe:</p> <p>Bewegungen:</p> <p>Sehachse:°</p> <p>Richtung:</p> <p>.....</p> |
| Bindehaut / Sclera | |
| <p>Episcleralgefäße:</p> <p>Sclera:</p> <p>Bindehaut:</p> <p>.....</p> | <p>Episcleralgefäße:</p> <p>Sclera:</p> <p>Bindehaut:</p> <p>.....</p> |
| Hornhaut | |
|  <p>Oberfläche: <input type="radio"/> glatt <input type="radio"/> glänzend <input type="radio"/> regelmäßig</p> <p><input type="radio"/> Auflagerungen</p> <p><input type="radio"/> transparent <input type="radio"/> getrübt</p> <p>Wölbung:</p> <p><input type="radio"/> Defekt:</p> <p>Cornealreflex:</p> <p>.....</p> |  <p>Oberfläche: <input type="radio"/> glatt <input type="radio"/> glänzend <input type="radio"/> regelmäßig</p> <p><input type="radio"/> Auflagerungen</p> <p><input type="radio"/> transparent <input type="radio"/> getrübt</p> <p>Wölbung:</p> <p><input type="radio"/> Defekt:</p> <p>Cornealreflex:</p> <p>.....</p> |
| vordere Augenkammer | |
| <p>Inhalt:</p> <p>Tiefe:</p> <p>.....</p> | <p>Inhalt:</p> <p>Tiefe:</p> <p>.....</p> |
| Iris / Pupille | |
|  <p>Iris: Farbe:</p> <p>Zeichnung:</p> <p>Pupille: Lage:</p> <p>Form:</p> <p>Weite: mm dunkel mm hell</p> <p>.....</p> |  <p>Iris: Farbe:</p> <p>Zeichnung:</p> <p>Pupille: Lage:</p> <p>Form:</p> <p>Weite: mm dunkel mm hell</p> <p>.....</p> |
| Linse | |
|  <p><input type="radio"/> obB</p> <p><input type="radio"/> Trübung:</p> <p><input type="radio"/> Lageveränderung:</p> <p>.....</p> |  <p><input type="radio"/> obB</p> <p><input type="radio"/> Trübung:</p> <p><input type="radio"/> Lageveränderung:</p> <p>.....</p> |

| | |
|---|---|
| Glaskörper | |
| | |
| Fundus | |
|  |  |
| Digitale Tensionsprüfung | |
| | |
| Spezielle Untersuchungen | |
| STT:mm/ 3min =mm/min Konjunktivaltupfer: | STT:mm/ 3min =mm/min Konjunktivaltupfer: |
| <u>Befunde in Mydriasis</u> | |
| Pupille / Linse | |
| | |
| Glaskörper / Fundus | |
| | |
| Tonometrie | |
| | |
| C. Sehvermögen | |
| | |

III. Diagnose

Allgemeingesundheit: 1.
 2.
 3.

Augengesundheit: 1.
 2.
 3.

STT Schirmer Tränentest min Minute

II. Deckblatt von Untersuchungsbogen / Klinische Untersuchungen Betrieb 3

UNTERSUCHUNGSBOGEN















| | | | |
|------------------|------------------|------------------------|--------------------|
| Betrieb: | Gruppe: | Datum: | Nummer: |
| Rasse: | Alter: | Geschlecht: ♂ ♀ | Klinik-Nr.: |
| Besitzer: | Ohrmarke: | Vorbericht: | |

I. Allgemeinuntersuchung

| | |
|--|---|
| Körpertemperatur: °C | Kot: |
| Verhalten: <input type="radio"/> ruhig, aufmerksam <input type="radio"/> | Freßlust: <input type="radio"/> gut <input type="radio"/> mäßig <input type="radio"/> schlecht |
| Ernährungszustand: <input type="radio"/> sehr gut <input type="radio"/> gut <input type="radio"/> mäßig <input type="radio"/> schlecht | Abdomen: <input type="radio"/> symmetrisch <input type="radio"/> asymmetrisch |
| Haltung: <input type="radio"/> aufrecht <input type="radio"/> | Bauchdecke: <input type="radio"/> weich <input type="radio"/> gespannt |
| Haarkleid/Haut: <input type="radio"/> obB <input type="radio"/> | Pansen:/2min <input type="radio"/> gluckert <input type="radio"/> knistert <input type="radio"/> |
| Schleimhäute: <input type="radio"/> blaßrosa <input type="radio"/> fgg <input type="radio"/> | Leberperkussion: <input type="radio"/>-Finger breit <input type="radio"/> |
| Lymphknoten: <input type="radio"/> obB <input type="radio"/> | Nabel: <input type="radio"/> obB <input type="radio"/> Umfangsvermehrung <input type="radio"/> vermehrt warm <input type="radio"/> reponierbar <input type="radio"/> Bruchpforte:-Finger <input type="radio"/> |
| Herz: HF:/min IRAN: <input type="radio"/> obB <input type="radio"/> | Labmagen: <input type="radio"/> obB <input type="radio"/> Steelband: <input type="radio"/> re. <input type="radio"/> li. pos. <input type="radio"/> Schwingauskult.: <input type="radio"/> re. <input type="radio"/> li. pos. <input type="radio"/> rektal:..... |
| Arterie(Puls): <input type="radio"/> mäßig gefüllt <input type="radio"/> gleichmäßig <input type="radio"/> mittelkräftig <input type="radio"/> | ZNS: <input type="radio"/> obB <input type="radio"/> |
| Vene: <input type="radio"/> bds. staubar <input type="radio"/> abfließend <input type="radio"/> | Geschlechtsapparat: <input type="radio"/> juvenil <input type="radio"/> |
| Nase: <input type="radio"/> obB <input type="radio"/> Ausfluß | Milchdrüse: <input type="radio"/> juvenil <input type="radio"/> Form: |
| Atemfrequenz:/min | <input type="radio"/> Palpation: |
| Lungenauskultation: <input type="radio"/> bronchiovesikuläres AG <input type="radio"/> | Bewegungsapparat: <input type="radio"/> bel. alle 4 Gldm. gleichm. <input type="radio"/> |
| Lungenperkussion: <input type="radio"/> voller Lungenschall <input type="radio"/> | |
| Husten: <input type="radio"/> auslösbar <input type="radio"/> nicht auslösbar | |
| Sonstiges: | |
| | |
| | |

| | | | | | |
|-------|-------------------------|----------|--------------|------|---|
| fgg | feucht, glatt, glänzend | HF | Herzfrequenz | IRAN | Intensität, Regelmäßigkeit, Abgesetztheit, Nebengeräusche |
| min | Minute | AG | Atemgeräusch | re. | rechts |
| li. | links | pos. | positiv | bel. | belastet |
| Gldm. | Gliedmaßen | gleichm. | gleichmäßig | | |

IV. Untersuchungsbogen / Pathomorphologische Untersuchungen

| | | | |
|---|---|---------------|--|
| Datum: | | Nummer: | |
| klin. Befund: | | | |
|  | | | |
|  |  | t | |
|  |  | m | |
|  |  | n | |
| Diagnose: | | | |
| Datum: | | Nummer: | |
| klin. Befund: | | | |
|  | | | |
|  |  | t | |
|  |  | m | |
|  |  | n | |
| Diagnose: | | | |

klin. klinische Untersuchung t temporal m medial n nasal

V. Untersuchungsbogen / Sonographische Untersuchungen

| Nr. | | | | | | | | | | | | |
|---------------|---|---|---|---|---|---|---|---|---|---|--|--|
| | | | L | R | L | R | L | R | L | R | | |
| CORNEA | H | 1 | | | | | | | | | | |
| | | 2 | | | | | | | | | | |
| | | 3 | | | | | | | | | | |
| | V | 4 | | | | | | | | | | |
| | | 5 | | | | | | | | | | |
| | | 6 | | | | | | | | | | |
| VK | H | 1 | | | | | | | | | | |
| | | 2 | | | | | | | | | | |
| | | 3 | | | | | | | | | | |
| | V | 4 | | | | | | | | | | |
| | | 5 | | | | | | | | | | |
| | | 6 | | | | | | | | | | |
| C-LHF | H | 1 | | | | | | | | | | |
| | | 2 | | | | | | | | | | |
| | | 3 | | | | | | | | | | |
| | V | 4 | | | | | | | | | | |
| | | 5 | | | | | | | | | | |
| | | 6 | | | | | | | | | | |
| BULBUS | H | 1 | | | | | | | | | | |
| | | 2 | | | | | | | | | | |
| | | 3 | | | | | | | | | | |
| | V | 4 | | | | | | | | | | |
| | | 5 | | | | | | | | | | |
| | | 6 | | | | | | | | | | |
| GK | H | 1 | | | | | | | | | | |
| | | 2 | | | | | | | | | | |
| | | 3 | | | | | | | | | | |
| | V | 4 | | | | | | | | | | |
| | | 5 | | | | | | | | | | |
| | | 6 | | | | | | | | | | |
| LINSE | H | 1 | | | | | | | | | | |
| | | 2 | | | | | | | | | | |
| | | 3 | | | | | | | | | | |
| | V | 4 | | | | | | | | | | |
| | | 5 | | | | | | | | | | |
| | | 6 | | | | | | | | | | |
| BW | H | 1 | | | | | | | | | | |
| | | 2 | | | | | | | | | | |
| | | 3 | | | | | | | | | | |
| | V | 4 | | | | | | | | | | |
| | | 5 | | | | | | | | | | |
| | | 6 | | | | | | | | | | |

VK Vordere Augenkammer C-LHF Cornea-Linsenhinterfläche GK Glaskörper BW Bulbuswand
H horizontal V vertikal L links R rechts

VI. Allgemeinerkrankung / Klinische Untersuchungen

Nachfolgend sind alle Tiere aufgeführt, die eine Störung ihres Allgemeinbefindens aufwiesen. Der Übersichtlichkeit halber sind die Tiere, die gesund waren oder nicht untersucht wurden (Betrieb 4) in der Tabelle nicht enthalten.

Tabelle 77: Tiere mit Allgemeinerkrankung(en)

| Tiernummer | Betrieb | Gruppe | Erkrankungen |
|------------|---------|--------|--|
| 4 | 1 | 1 | Bronchopneumonie |
| 19 | 1 | 1 | Enteritis, Nabelentzündung |
| 20 | 1 | 1 | Enteritis |
| 23 | 1 | 1 | Nabelentzündung, Beugesehnenverkürzung |
| 25 | 1 | 1 | Nabelentzündung |
| 32 | 1 | 1 | Bronchopneumonie |
| 37 | 1 | 1 | Omphalophlebitis |
| 38 | 1 | 1 | Hernia umbilicalis |
| 39 | 1 | 1 | Beugesehnenverkürzung |
| 40 | 1 | 1 | Hernia umbilicalis |
| 41 | 1 | 1 | Nabelentzündung |
| 44 | 1 | 1 | sonstige Gliedmaßenkrankung |
| 64 | 1 | 1 | Omphalophlebitis |
| 65 | 1 | 1 | Hernia umbilicalis |
| 66 | 1 | 1 | Omphalophlebitis, Omphalourachitis |
| 67 | 1 | 1 | Omphalourachitis |
| 68 | 1 | 1 | Hernia umbilicalis |
| 69 | 1 | 1 | Bronchopneumonie, Nabelentzündung |
| 75 | 1 | 1 | Enteritis, Bronchopneumonie |
| 78 | 1 | 1 | Bronchopneumonie |
| 81 | 1 | 1 | Bronchopneumonie |
| 86 | 1 | 1 | Nekrobazillose |
| 87 | 1 | 1 | Nabelentzündung, Omphalophlebitis |
| 90 | 1 | 1 | Bronchopneumonie |
| 105 | 1 | 2 | Bronchopneumonie |
| 107 | 1 | 2 | Bronchopneumonie |
| 120 | 1 | 2 | Bronchopneumonie |
| 125 | 1 | 2 | Bronchopneumonie |
| 129 | 1 | 2 | Bronchopneumonie |
| 133 | 1 | 2 | Bronchopneumonie |
| 138 | 1 | 2 | Nabelentzündung |
| 139 | 1 | 2 | Hernia umbilicalis |
| 148 | 1 | 2 | Hernia umbilicalis |
| 149 | 1 | 2 | Bronchopneumonie |
| 151 | 1 | 2 | Hernia umbilicalis |
| 159 | 1 | 2 | Bronchopneumonie |
| 160 | 1 | 2 | Bronchopneumonie |
| 166 | 1 | 2 | Bronchopneumonie |
| 176 | 1 | 2 | Bronchopneumonie |
| 177 | 1 | 2 | Bronchopneumonie |
| 178 | 1 | 2 | Bronchopneumonie |
| 179 | 1 | 2 | Bronchopneumonie |
| 181 | 1 | 2 | Trichophythie |

| Tiernummer | Betrieb | Gruppe | Erkrankungen |
|------------|---------|--------|--|
| 187 | 1 | 2 | Bronchopneumonie |
| 188 | 1 | 2 | Hernia umbilicalis, Bronchopneumonie |
| 197 | 1 | 2 | Bronchopneumonie |
| 199 | 1 | 2 | Hernia umbilicalis |
| 206 | 1 | 3 | Bronchopneumonie |
| 208 | 1 | 3 | Nachgeburtsverhaltung |
| 216 | 1 | 3 | Nachgeburtsverhaltung, linksseitige Labmagenverlagerung, Morbus mortellaro |
| 227 | 1 | 3 | Bursitis praecarpalis, sonstige Gliedmaßenerkrankung |
| 228 | 1 | 3 | Nachgeburtsverhaltung |
| 235 | 1 | 3 | Mastitis, Endometritis |
| 236 | 1 | 3 | Morbus mortellaro, Zwischenklauennekrose |
| 237 | 1 | 3 | Mastitis, Bursitis praecarpalis |
| 238 | 1 | 3 | sonstige Gliedmaßenerkrankung |
| 239 | 1 | 3 | Mastitis |
| 245 | 1 | 3 | Endometritis, Zwischenklauennekrose |
| 248 | 1 | 3 | sonstige Gliedmaßenerkrankung |
| 257 | 1 | 3 | sonstige Gliedmaßenerkrankung |
| 265 | 1 | 3 | Ektoparasiten |
| 266 | 1 | 3 | Morbus mortellaro, Dermatitis digitalis |
| 276 | 1 | 3 | Klauengelenksentzündung, Euterschenkeldermatitis |
| 311 | 2 | 1 | Nabelentzündung |
| 367 | 2 | 1 | Hernia umbilicalis |
| 372 | 2 | 1 | Bronchopneumonie |
| 373 | 2 | 1 | Enteritis |
| 378 | 2 | 1 | Bronchopneumonie |
| 381 | 2 | 1 | Hernia umbilicalis |
| 388 | 2 | 1 | Bronchopneumonie |
| 390 | 2 | 1 | Enteritis |
| 393 | 2 | 1 | Enteritis |
| 397 | 2 | 1 | Nabelentzündung |
| 403 | 2 | 2 | Bronchopneumonie |
| 404 | 2 | 2 | Bronchopneumonie |
| 414 | 2 | 2 | sonstige Gliedmaßenerkrankung |
| 416 | 2 | 2 | sonstige Gliedmaßenerkrankung |
| 418 | 2 | 2 | Aszites |
| 421 | 2 | 2 | Bronchopneumonie |
| 422 | 2 | 2 | Hernia umbilicalis |
| 431 | 2 | 2 | Bronchopneumonie |
| 432 | 2 | 2 | Bronchopneumonie |
| 433 | 2 | 2 | Bronchopneumonie |
| 437 | 2 | 2 | Bronchopneumonie |
| 444 | 2 | 2 | Hernia umbilicalis |
| 453 | 2 | 2 | Bronchopneumonie |
| 454 | 2 | 2 | Bronchopneumonie |
| 455 | 2 | 2 | Bronchopneumonie |
| 460 | 2 | 2 | Hernia umbilicalis, Bronchopneumonie |
| 463 | 2 | 2 | Bronchopneumonie |
| 464 | 2 | 2 | Bronchopneumonie |

| Tiernummer | Betrieb | Gruppe | Erkrankungen |
|------------|---------|--------|--|
| 466 | 2 | 2 | Hernia umbilicalis, Bronchopneumonie |
| 468 | 2 | 2 | Bronchopneumonie |
| 470 | 2 | 2 | Bronchopneumonie |
| 490 | 2 | 2 | Bronchopneumonie |
| 492 | 2 | 2 | Hernia umbilicalis, Bronchopneumonie |
| 495 | 2 | 2 | Hernia umbilicalis |
| 497 | 2 | 2 | Bronchopneumonie |
| 499 | 2 | 2 | Bronchopneumonie |
| 503 | 2 | 3 | Bursitis tarsalis |
| 506 | 2 | 3 | sonstige Gliedmaßenerkrankung |
| 507 | 2 | 3 | sonstige Gliedmaßenerkrankung |
| 509 | 2 | 3 | Morbus mortellaro, Endometritis |
| 510 | 2 | 3 | sonstige Gliedmaßenerkrankung |
| 512 | 2 | 3 | sonstige Gliedmaßenerkrankung |
| 513 | 2 | 3 | Bursitis tarsalis |
| 517 | 2 | 3 | Abszess |
| 519 | 2 | 3 | sonstige Gliedmaßenerkrankung |
| 520 | 2 | 3 | sonstige Gliedmaßenerkrankung |
| 533 | 2 | 3 | Bursitis tarsalis |
| 537 | 2 | 3 | Tarsalbeule |
| 545 | 2 | 3 | sonstige Gliedmaßenerkrankung |
| 560 | 2 | 3 | sonstige Gliedmaßenerkrankung |
| 566 | 2 | 3 | Bursitis praecarpalis |
| 575 | 2 | 3 | Ektoparasiten, sonstige Gliedmaßenerkrankung |
| 579 | 2 | 3 | Bursitis tarsalis |
| 602 | 3 | 1 | Enteritis, Zwergwuchs, Brachignathia inferior |
| 603 | 3 | 1 | Aktinomykose |
| 604 | 3 | 1 | Bursitis praecarpalis, Omphalophlebitis |
| 605 | 3 | 1 | Hernia umbilicalis, Ektoparasiten |
| 606 | 3 | 1 | Hernia umbilicalis |
| 607 | 3 | 1 | Enteritis |
| 608 | 3 | 1 | Trichophythie |
| 609 | 3 | 1 | Hernia umbilicalis |
| 610 | 3 | 1 | Femurfraktur |
| 611 | 3 | 1 | Hernia umbilicalis |
| 612 | 3 | 1 | Hernia umbilicalis, Enteritis |
| 613 | 3 | 1 | Nabelabszess |
| 615 | 3 | 1 | Beugesehnenverkürzung |
| 616 | 3 | 1 | Asphyxie |
| 617 | 3 | 1 | Urolithiasis, Harnphlegmone, Harnröhrenruptur |
| 618 | 3 | 1 | Hernia umbilicalis, Nabelentzündung |
| 619 | 3 | 1 | Bursitis praecarpalis, Beugesehnenverkürzung, Hernia umbilicalis |
| 620 | 3 | 1 | Bronchopneumonie |
| 621 | 3 | 1 | Bursitis praecarpalis |
| 622 | 3 | 1 | Beugesehnenverkürzung |
| 623 | 3 | 1 | Syringohydromyelie |
| 624 | 3 | 1 | Beugesehnenverkürzung |
| 625 | 3 | 1 | Labmagendilatation |

| Tiernummer | Betrieb | Gruppe | Erkrankungen |
|------------|---------|--------|--------------------------------------|
| 626 | 3 | 1 | Beugesehnenverkürzung |
| 627 | 3 | 1 | Bronchopneumonie |
| 628 | 3 | 1 | Bronchopneumonie, Hernia umbilicalis |
| 629 | 3 | 1 | Bronchopneumonie |
| 630 | 3 | 1 | Prognathia inferior |
| 631 | 3 | 1 | Trichophythie, Polymelie |
| 632 | 3 | 1 | sonstige Gliedmaßenerkrankung |
| 633 | 3 | 1 | Enteritis |
| 634 | 3 | 1 | Nabelentzündung, Amyotonie |
| 635 | 3 | 1 | sonstige Gliedmaßenerkrankung |
| 636 | 3 | 1 | Enteritis |
| 637 | 3 | 1 | Enteritis, Stomatitis papulosa |
| 638 | 3 | 1 | Enteritis, Stomatitis papulosa |
| 639 | 3 | 1 | Enteritis |
| 640 | 3 | 1 | Omphalophlebitis |
| 641 | 3 | 1 | Enteritis |
| 642 | 3 | 1 | Enteritis |
| 643 | 3 | 1 | Otitis externa |
| 644 | 3 | 1 | Enteritis |
| 645 | 3 | 1 | Enteritis, Nabelentzündung |
| 646 | 3 | 1 | Nabelentzündung |
| 647 | 3 | 1 | Bronchopneumonie |
| 648 | 3 | 1 | Hernia umbilicalis, Enzephalopathie |
| 649 | 3 | 1 | Tarsitis purulenta |
| 650 | 3 | 1 | Nabelentzündung, Polyarthritits |
| 651 | 3 | 1 | Beugesehnenverkürzung, Carpitits |
| 652 | 3 | 1 | Metacarpusfraktur |
| 653 | 3 | 1 | Bronchopneumonie |
| 654 | 3 | 1 | Enteritis |
| 655 | 3 | 1 | Carpitits |
| 656 | 3 | 1 | Enteritis |
| 657 | 3 | 1 | Enteritis |
| 658 | 3 | 1 | Enteritis |
| 659 | 3 | 1 | Bronchopneumonie |
| 660 | 3 | 1 | Bronchopneumonie, Enteritis |
| 661 | 3 | 1 | Bronchopneumonie |
| 662 | 3 | 1 | Bronchopneumonie |
| 663 | 3 | 1 | Atresia coli |
| 664 | 3 | 1 | Asphyxie |
| 665 | 3 | 1 | Enteritis |
| 666 | 3 | 1 | Enteritis |
| 667 | 3 | 1 | Enteritis |
| 668 | 3 | 1 | Enteritis |
| 670 | 3 | 1 | Enteritis |
| 671 | 3 | 1 | Enteritis, Nabelentzündung |
| 672 | 3 | 1 | Enteritis |
| 673 | 3 | 1 | Enteritis |
| 674 | 3 | 1 | Enteritis |
| 675 | 3 | 1 | Enteritis, Nabelentzündung |

| Tiernummer | Betrieb | Gruppe | Erkrankungen |
|------------|---------|--------|---|
| 676 | 3 | 1 | Nabelentzündung |
| 677 | 3 | 1 | Enteritis |
| 678 | 3 | 1 | Atresia coli |
| 679 | 3 | 1 | Enteritis |
| 680 | 3 | 1 | Enteritis |
| 681 | 3 | 1 | Enteritis |
| 682 | 3 | 1 | Enteritis |
| 683 | 3 | 1 | Enteritis, Bronchopneumonie, Koagulopathie |
| 684 | 3 | 1 | Nabelentzündung |
| 685 | 3 | 1 | Enteritis |
| 686 | 3 | 1 | Enteritis |
| 688 | 3 | 1 | Enteritis |
| 689 | 3 | 1 | Enteritis |
| 690 | 3 | 1 | Enteritis |
| 691 | 3 | 1 | Enteritis |
| 692 | 3 | 1 | Enteritis |
| 693 | 3 | 1 | Bronchopneumonie |
| 694 | 3 | 1 | Bronchopneumonie, Nabelentzündung |
| 695 | 3 | 1 | Enteritis |
| 696 | 3 | 1 | Enteritis, Zerebrokortikalnekrose |
| 697 | 3 | 1 | Enteritis, Herzmissbildung |
| 698 | 3 | 1 | Enteritis, Bronchopneumonie |
| 699 | 3 | 1 | Enteritis, Herzmissbildung, Bronchopneumonie, Beugesehnenverkürzung |
| 700 | 3 | 1 | Beugesehnenverkürzung, Bänderriss/Fesselgelenk |
| 701 | 3 | 2 | Pharyngitis, Laryngotracheitis |
| 702 | 3 | 2 | Abszess, Hernia umbilicalis, Bronchopneumonie |
| 703 | 3 | 2 | Aktinomykose, Jodexanthem |
| 704 | 3 | 2 | Hernia umbilicalis |
| 705 | 3 | 2 | Hernia umbilicalis |
| 706 | 3 | 2 | Trichophythie, spastische Parese, Bursitis praecarpalis |
| 707 | 3 | 2 | Hernia umbilicalis, Enteritis |
| 708 | 3 | 2 | Trichophythie, Hernia umbilicalis |
| 709 | 3 | 2 | Hernia umbilicalis |
| 710 | 3 | 2 | Bronchopneumonie, Ektoparasiten, Kachexie |
| 712 | 3 | 2 | Zerebrokortikalnekrose |
| 713 | 3 | 2 | Bronchopneumonie, Trichophythie |
| 714 | 3 | 2 | Nabelabszess |
| 715 | 3 | 2 | Osteochondrosis dissecans |
| 716 | 3 | 2 | spastische Parese |
| 717 | 3 | 2 | Enteritis |
| 718 | 3 | 2 | krustöse Dermatitis |
| 719 | 3 | 2 | Hernia umbilicalis |
| 720 | 3 | 2 | Hernia umbilicalis, Trichophythie |
| 725 | 3 | 2 | Gliedmaßenfehlstellung |
| 726 | 3 | 2 | Trichophythie, Ektoparasiten |
| 727 | 3 | 2 | Trichophythie, Ektoparasiten |
| 728 | 3 | 2 | Bronchopneumonie, Unterhautemphysem |
| 730 | 3 | 2 | Hernia umbilicalis |

| Tiernummer | Betrieb | Gruppe | Erkrankungen |
|------------|---------|--------|---|
| 731 | 3 | 2 | Hernia umbilicalis |
| 736 | 3 | 2 | Nabelentzündung |
| 737 | 3 | 2 | linksseitige Labmagenverlagerung |
| 739 | 3 | 2 | Periostitis |
| 740 | 3 | 2 | rezidivierendes Pansenblähen |
| 741 | 3 | 2 | Bronchopneumonie, Ektoparasiten |
| 742 | 3 | 2 | Bronchopneumonie, Ektoparasiten |
| 743 | 3 | 2 | Omphalophlebitis |
| 744 | 3 | 2 | Bronchopneumonie, Ektoparasiten, Trichophythie |
| 745 | 3 | 2 | Bronchopneumonie |
| 801 | 3 | 3 | rechtsseitige Labmagenverlagerung, Endometritis |
| 802 | 3 | 3 | linksseitige Labmagenverlagerung |
| 803 | 3 | 3 | linksseitige Labmagenverlagerung, Mastitis |
| 804 | 3 | 3 | linksseitige Labmagenverlagerung |
| 805 | 3 | 3 | Aktinomykose, Ektoparasiten, Jodexanthem |
| 806 | 3 | 3 | Dilatatio et Torsio caeci |
| 807 | 3 | 3 | linksseitige Labmagenverlagerung, Endometritis |
| 808 | 3 | 3 | linksseitige Labmagenverlagerung |
| 809 | 3 | 3 | linksseitige Labmagenverlagerung, Ketose |
| 810 | 3 | 3 | linksseitige Labmagenverlagerung |
| 811 | 3 | 3 | Aktinomykose |
| 812 | 3 | 3 | linksseitige Labmagenverlagerung, Ketose |
| 813 | 3 | 3 | rechtsseitige Labmagenverlagerung |
| 814 | 3 | 3 | linksseitige Labmagenverlagerung, Ketose, Zwischenschenkeldermatitis |
| 815 | 3 | 3 | linksseitige Labmagenverlagerung |
| 816 | 3 | 3 | linksseitige Labmagenverlagerung, Thrombophlebitis |
| 817 | 3 | 3 | linksseitige Labmagenverlagerung, Ketose |
| 818 | 3 | 3 | linksseitige Labmagenverlagerung, Paratuberkulose, Limax |
| 819 | 3 | 3 | Klauensohlengeschwür, Limax |
| 820 | 3 | 3 | linksseitige Labmagenverlagerung, Ketose, Endometritis |
| 823 | 3 | 3 | rechtsseitige Labmagenverlagerung, Ketose, Enteritis, Wundinfektion |
| 824 | 3 | 3 | linksseitige Labmagenverlagerung, Endometritis |
| 825 | 3 | 3 | linksseitige Labmagenverlagerung, Ketose |
| 826 | 3 | 3 | linksseitige Labmagenverlagerung |
| 827 | 3 | 3 | Klauengelenksentzündung |
| 828 | 3 | 3 | linksseitige Labmagenverlagerung, Morbus mortellaro, Ballenabszess |
| 829 | 3 | 3 | Papillomatose |
| 830 | 3 | 3 | rechtsseitige Labmagenverlagerung, Ketose |
| 831 | 3 | 3 | Endometritis, Pneumovagina, Pneumometra |
| 832 | 3 | 3 | linksseitige Labmagenverlagerung, Endometritis, Ketose |
| 833 | 3 | 3 | Peritonitis, Klauenspitzennekrose, Hüfthöckerverletzung |
| 834 | 3 | 3 | Peritarsitis |
| 835 | 3 | 3 | Limax, Ballenabszess, Phlegmone |
| 836 | 3 | 3 | linksseitige Labmagenverlagerung, Ketose, Wundinfektion, Thrombophlebitis |
| 837 | 3 | 3 | Enteritis, Klauensohlengeschwür, Limax, Dilatatio caeci |
| 838 | 3 | 3 | linksseitige Labmagenverlagerung, Mastitis |

| Tiernummer | Betrieb | Gruppe | Erkrankungen |
|------------|---------|--------|--|
| 839 | 3 | 3 | Mastitis, Endoparasiten |
| 840 | 3 | 3 | Klauensohlengeschwür, Peritarsitis |
| 841 | 3 | 3 | linksseitige Labmagenverlagerung, Ketose |
| 842 | 3 | 3 | linksseitige Labmagenverlagerung, Ketose |
| 843 | 3 | 3 | Osteomyelitis |
| 844 | 3 | 3 | linksseitige Labmagenverlagerung, Endometritis, Ketose, Ektoparasiten, Morbus mortellaro |
| 846 | 3 | 3 | Klauensohlengeschwür, Klauengelenksentzündung |
| 847 | 3 | 3 | Klauensohlengeschwür |
| 848 | 3 | 3 | linksseitige Labmagenverlagerung, Endometritis |
| 849 | 3 | 3 | Indigestion |
| 850 | 3 | 3 | Indigestion |
| 851 | 3 | 3 | Ektoparasiten, Hämatom |
| 852 | 3 | 3 | Klauensohlengeschwür |
| 853 | 3 | 3 | Morbus mortellaro |
| 854 | 3 | 3 | Klauenspitzennekrose |
| 855 | 3 | 3 | eitrig hohle Wand |
| 856 | 3 | 3 | rechtsseitige Labmagenverlagerung |
| 857 | 3 | 3 | rechtsseitige Labmagenverlagerung |
| 858 | 3 | 3 | Hoflundsyndrom |
| 859 | 3 | 3 | linksseitige Labmagenverlagerung, Labmagenulcus |
| 860 | 3 | 3 | Ektoparasiten, Klauensohlengeschwür, Klauengelenksentzündung |
| 861 | 3 | 3 | Bronchopneumonie, linksseitige Labmagenverlagerung, Lungenemphysem |
| 862 | 3 | 3 | Bronchopneumonie, Ektoparasiten |
| 863 | 3 | 3 | Klauengelenksentzündung |
| 864 | 3 | 3 | rechtsseitige Labmagenverlagerung |
| 865 | 3 | 3 | Hoflundsyndrom |
| 866 | 3 | 3 | Paratuberkulose |
| 868 | 3 | 3 | linksseitige Labmagenverlagerung, Ketose, Endometritis, Wundinfektion |
| 869 | 3 | 3 | eitrig hohle Wand |
| 870 | 3 | 3 | Aktinomykose |
| 871 | 3 | 3 | eitrig hohle Wand |
| 872 | 3 | 3 | Klauengelenksentzündung, Bronchopneumonie |
| 873 | 3 | 3 | rechtsseitige Labmagenverlagerung, Mastitis, Wundinfektion, Ketose, Endometritis |
| 874 | 3 | 3 | rechtsseitige Labmagenverlagerung |
| 875 | 3 | 3 | Dermatitis digitalis, Mastitis |
| 876 | 3 | 3 | Klauensohlengeschwür, Endometritis, Pansenazidose |
| 877 | 3 | 3 | rechtsseitige Labmagenverlagerung, Endometritis |
| 878 | 3 | 3 | linksseitige Labmagenverlagerung, Endometritis |
| 879 | 3 | 3 | rechtsseitige Labmagenverlagerung |
| 880 | 3 | 3 | linksseitige Labmagenverlagerung, Endometritis, Bursitis tarsalis, Lungenwürmer |
| 881 | 3 | 3 | linksseitige Labmagenverlagerung, Retikulo-peritonitis traumatica, Pericarditis traumatica |
| 882 | 3 | 3 | Klauensohlengeschwür, Klauenspitzenengeschwür |
| 883 | 3 | 3 | linksseitige Labmagenverlagerung, Ketose, Endometritis |

| Tiernummer | Betrieb | Gruppe | Erkrankungen |
|------------|---------|--------|--|
| 884 | 3 | 3 | Pansenazidose, Sehnenscheidenentzündung |
| 885 | 3 | 3 | linksseitige Labmagenverlagerung, Endometritis, Ketose, eitrig hohle Wand |
| 886 | 3 | 3 | linksseitige Labmagenverlagerung |
| 887 | 3 | 3 | Mastitis, Morbus mortellaro |
| 888 | 3 | 3 | Klauenspitzeneschwür |
| 889 | 3 | 3 | Wandabszess, Sohlenabszess |
| 890 | 3 | 3 | Odontom |
| 891 | 3 | 3 | linksseitige Labmagenverlagerung, Klauensohlengeschwür, Endometritis, Mastitis |
| 892 | 3 | 3 | Klauenspitzeneschwür, Klauenrehe, Tendovaginitis |
| 893 | 3 | 3 | Enteritis, Bursitis tarsalis, Tarsitis, Retikuloperitonitis |
| 894 | 3 | 3 | Endometritis |
| 895 | 3 | 3 | rechtsseitige Labmagenverlagerung, Hoflundsyndrom |
| 896 | 3 | 3 | linksseitige Labmagenverlagerung, Ketose |
| 897 | 3 | 3 | linksseitige Labmagenverlagerung |
| 898 | 3 | 3 | Ektoparasiten, Meteorismus, Polyarthritis |
| 900 | 3 | 3 | linksseitige Labmagenverlagerung, Endometritis, Scheidenverletzung, Muskeltrauma |
| 921 | 4 | 3 | Klauensohlengeschwür, Klauengelenksentzündung, hohle Wand |
| 994 | 4 | 3 | Limax |
| 995 | 4 | 3 | linksseitige Labmagenverlagerung, Morbus mortellaro, Nachgeburtshaltung, Abort, Hepatopathie |
| 996 | 4 | 3 | Nachgeburtshaltung, Abort, Peritonitis |
| 997 | 4 | 3 | Limax |
| 998 | 4 | 3 | Limax, Endometritis, linksseitige Labmagenverlagerung, Zystitis, Pyelonephritis |
| 999 | 4 | 3 | linksseitige Labmagenverlagerung, Limax, Ektoparasiten, Dermatitis interdigitalis, Klauengelenksentzündung |
| 1000 | 4 | 3 | Klauensohlengeschwür, Ektoparasiten, Endometritis, eitrig hohle Wand |

VII. Untersuchungsbefunde / Klinische Untersuchungen

In der nachfolgenden Tabelle sind die Untersuchungsbefunde der Tiere mit Augenveränderungen in Stichpunkten aufgeführt. Aus Platzgründen wird auf die Darstellung aller Untersuchungsbefunde von allen untersuchten Tieren verzichtet.

Tabelle 78: Untersuchungsbefunde der Tiere mit Augenveränderungen

| Tiernummer | Betrieb | Gruppe | Untersuchungsbefunde | Seite |
|------------|---------|--------|--|--------------------------------------|
| 2 | 1 | 1 | Augenausfluss, serös Lidspalte groß, rund Exophthalmus, mittelgradig Episcleralgefäße gut gefüllt Hornhaut relativ klein | bds. bds. bds. bds. bds. |
| 8 | 1 | 1 | Lidspalte groß, rund Exophthalmus, mittelgradig Exophthalmus, geringgradig subkonjunktivale Blutung | bds. rechts links bds. |
| 9 | 1 | 1 | Linsentrübung | bds. |
| 10 | 1 | 1 | subkonjunktivale Blutung | rechts |
| 11 | 1 | 1 | partielle Graufärbung der Iris | bds. |
| 16 | 1 | 1 | Linsentrübung | links |
| 17 | 1 | 1 | Linsentrübung | rechts |
| 21 | 1 | 1 | subkonjunktivale Blutung Linsentrübung | bds. links |
| 22 | 1 | 1 | Linsentrübung | bds. |
| 23 | 1 | 1 | subkonjunktivale Blutung | links |
| 24 | 1 | 1 | Linsentrübung | bds. |
| 26 | 1 | 1 | Linsentrübung | bds. |
| 28 | 1 | 1 | Linsentrübung | rechts |
| 29 | 1 | 1 | Lidspalte groß, rund Exophthalmus, mittelgradig Bulbus geringgradig vergrößert | bds. bds. bds. |
| 32 | 1 | 1 | Fibrinflocke | rechts |
| 37 | 1 | 1 | Linsentrübung | links |
| 38 | 1 | 1 | entzündliche Veränderung der Konjunktiva Haare im Konjunktivalsack | bds. bds. |
| 41 | 1 | 1 | Linsentrübung | bds. |
| 44 | 1 | 1 | 3 weiße Streifen in der Hornhaut, Fluorescein positiv | rechts |
| 45 | 1 | 1 | Linsentrübung | bds. |
| 50 | 1 | 1 | subkonjunktivale Blutung | rechts |
| 51 | 1 | 1 | Lidspalte groß, rund Exophthalmus, mittelgradig Sehachse 40° nach temporal, 20° nach ventral subkonjunktivale Blutung | bds. bds. bds. bds. |
| 53 | 1 | 1 | Linsentrübung | bds. |
| 54 | 1 | 1 | Linsentrübung | bds. |
| 55 | 1 | 1 | Linsentrübung | bds. |
| 58 | 1 | 1 | subkonjunktivale Blutung | bds. |

| Tiernummer | Betrieb | Gruppe | Untersuchungsbefunde | Seite |
|------------|---------|--------|--|------------------------------|
| 62 | 1 | 1 | Linsentrübung | links |
| 67 | 1 | 1 | Linsentrübung | links |
| 68 | 1 | 1 | Augenausfluss, purulent entzündliche Veränderung der Konjunktiva | links links |
| 70 | 1 | 1 | Linsentrübung | bds. |
| 71 | 1 | 1 | Linsentrübung | bds. |
| 72 | 1 | 1 | Linsentrübung | bds. |
| 74 | 1 | 1 | Linsentrübung | bds. |
| 75 | 1 | 1 | Linsentrübung | bds. |
| 76 | 1 | 1 | Linsentrübung | links |
| 79 | 1 | 1 | Linsentrübung | bds. |
| 82 | 1 | 1 | Linsentrübung | bds. |
| 90 | 1 | 1 | Augenausfluss, purulent entzündliche Veränderung der Nickhaut entzündliche Veränderung der Konjunktiva | bds. bds. bds. |
| 92 | 1 | 1 | Linsentrübung | bds. |
| 94 | 1 | 1 | Linsentrübung | bds. |
| 95 | 1 | 1 | Linsentrübung | bds. |
| 96 | 1 | 1 | subkonjunktivale Blutung Linsentrübung | links bds. |
| 98 | 1 | 1 | Linsentrübung | bds. |
| 100 | 1 | 1 | Linsentrübung | bds. |
| 106 | 1 | 2 | Linsentrübung | links |
| 110 | 1 | 2 | Linsentrübung | links |
| 112 | 1 | 2 | Linsentrübung | links |
| 114 | 1 | 2 | Reaktion der Iris auf Lichteinfall Fibrinflocke fehlendes Sehvermögen | links links links |
| 116 | 1 | 2 | 4-6 Haare unterhalb der Wimpern | bds. |
| 117 | 1 | 2 | partielle Graufärbung der Iris | bds. |
| 118 | 1 | 2 | Hornhaut relativ klein | bds. |
| 120 | 1 | 2 | Linsentrübung | rechts |
| 121 | 1 | 2 | Hornhauttrübung, umschrieben Linsentrübung | links links |
| 127 | 1 | 2 | Linsentrübung | bds. |
| 129 | 1 | 2 | Augenausfluss, serös entzündliche Veränderung der Nickhaut entzündliche Veränderung der Konjunktiva | bds. bds. bds. |
| 137 | 1 | 2 | Linsentrübung | rechts |
| 138 | 1 | 2 | Augenausfluss, purulent entzündliche Veränderung der Nickhaut entzündliche Veränderung der Konjunktiva Eiterflocken im Konjunktivalsack | bds. bds. bds. bds. |
| 139 | 1 | 2 | Augenausfluss, purulent entzündliche Veränderung der Konjunktiva | bds. bds. |
| 144 | 1 | 2 | partielle Graufärbung der Iris | rechts |
| 146 | 1 | 2 | Linsentrübung | links |
| 157 | 1 | 2 | Linsentrübung | rechts |

| Tiernummer | Betrieb | Gruppe | Untersuchungsbefunde | Seite |
|------------|---------|--------|--|-------------------------|
| 167 | 1 | 2 | Linsentrübung | links |
| 168 | 1 | 2 | Linsentrübung | bds. |
| 169 | 1 | 2 | Linsentrübung | bds. |
| 170 | 1 | 2 | Linsentrübung | links |
| 172 | 1 | 2 | Linsentrübung | rechts |
| 176 | 1 | 2 | Hornhauttrübung, umschrieben | rechts |
| 177 | 1 | 2 | Linsentrübung | bds. |
| 182 | 1 | 2 | Linsentrübung | rechts |
| 185 | 1 | 2 | Linsentrübung | bds. |
| 187 | 1 | 2 | Linsentrübung | rechts |
| 191 | 1 | 2 | Linsentrübung | bds. |
| 198 | 1 | 2 | Linsentrübung | rechts |
| 201 | 1 | 3 | Hornhauttrübung, umschrieben | rechts |
| 202 | 1 | 3 | Linsentrübung | bds. |
| 203 | 1 | 3 | Linsentrübung | bds. |
| 204 | 1 | 3 | Linsentrübung Linsentrübung | rechts links |
| 206 | 1 | 3 | Hornhauttrübung, vollständig dunkelbraune Fäden/Vorderkammer Wölbung abgeflacht | links links links |
| 207 | 1 | 3 | Linsentrübung | rechts |
| 208 | 1 | 3 | Linsentrübung | rechts |
| 213 | 1 | 3 | Hornhauttrübung, umschrieben | rechts |
| 214 | 1 | 3 | Linsentrübung | bds. |
| 216 | 1 | 3 | weißes Haar aus MEIBOHM'scher Drüsenöffnung Enophthalmus, geringgradig Linsentrübung | links bds. bds. |
| 218 | 1 | 3 | Linsentrübung | links |
| 223 | 1 | 3 | Linsentrübung | rechts |
| 224 | 1 | 3 | Linsentrübung | bds. |
| 226 | 1 | 3 | Linsentrübung | links |
| 229 | 1 | 3 | Linsentrübung | bds. |
| 231 | 1 | 3 | Hornhauttrübung, umschrieben Linsentrübung | links rechts |
| 233 | 1 | 3 | Linsentrübung | bds. |
| 236 | 1 | 3 | Linsentrübung | rechts |
| 237 | 1 | 3 | Hornhauttrübung, umschrieben Linsentrübung | links links |
| 238 | 1 | 3 | Linsentrübung | links |
| 245 | 1 | 3 | Enophthalmus, mittelgradig | bds. |
| 246 | 1 | 3 | Linsentrübung | rechts |
| 247 | 1 | 3 | Hornhauttrübung, umschrieben | rechts |
| 249 | 1 | 3 | Hornhauttrübung, umschrieben Pigmentablagerung, Linsenvorderfläche | rechts rechts |
| 250 | 1 | 3 | Linsentrübung | bds. |
| 251 | 1 | 3 | Linsentrübung | rechts |
| 252 | 1 | 3 | Linsentrübung | bds. |
| 254 | 1 | 3 | Linsentrübung | rechts |

| Tiernummer | Betrieb | Gruppe | Untersuchungsbefunde | Seite |
|------------|---------|--------|--|--------------------------------------|
| 257 | 1 | 3 | Linsentrübung | bds. |
| 258 | 1 | 3 | Linsentrübung | bds. |
| 263 | 1 | 3 | Hornhauttrübung, umschrieben Pigmentablagerung, Linsenvorderfläche Wölbung abgeflacht Linsentrübung | rechts rechts rechts rechts |
| 264 | 1 | 3 | Linsentrübung | rechts |
| 265 | 1 | 3 | Linsentrübung | bds. |
| 266 | 1 | 3 | Pigmentablagerung, Linsenvorderfläche Linsentrübung | rechts rechts |
| 268 | 1 | 3 | Linsentrübung | links |
| 270 | 1 | 3 | Linsentrübung | rechts |
| 273 | 1 | 3 | Hornhauttrübung, umschrieben Wölbung abgeflacht Linsentrübung | links links bds. |
| 276 | 1 | 3 | Hornhauttrübung, umschrieben Linsentrübung | rechts bds. |
| 277 | 1 | 3 | Umfangsvermehrung, Unterlid, kirschgroß Linsentrübung | links links |
| 280 | 1 | 3 | Linsentrübung | rechts |
| 281 | 1 | 3 | Linsentrübung | links |
| 283 | 1 | 3 | Hornhauttrübung, umschrieben Geistergefäße | rechts rechts |
| 286 | 1 | 3 | Hornhauttrübung, vollständig | links |
| 287 | 1 | 3 | Linsentrübung | bds. |
| 290 | 1 | 3 | Linsentrübung | links |
| 291 | 1 | 3 | Exophthalmus, geringgradig Fremdkörper Hornhaut Geistergefäße Linsentrübung | bds. rechts rechts links |
| 294 | 1 | 3 | Linsentrübung | links |
| 297 | 1 | 3 | Linsentrübung | rechts |
| 304 | 2 | 1 | Linsentrübung | bds. |
| 310 | 2 | 1 | Linsentrübung | links |
| 315 | 2 | 1 | partielle Graufärbung der Iris | rechts |
| 318 | 2 | 1 | Linsentrübung | bds. |
| 322 | 2 | 1 | subkonjunktivale Blutung Linsentrübung | links bds. |
| 333 | 2 | 1 | Linsentrübung | bds. |
| 335 | 2 | 1 | subkonjunktivale Blutung | bds. |
| 336 | 2 | 1 | Linsentrübung | bds. |
| 340 | 2 | 1 | Linsentrübung | bds. |
| 345 | 2 | 1 | subkonjunktivale Blutung | bds. |
| 348 | 2 | 1 | subkonjunktivale Blutung | rechts |
| 349 | 2 | 1 | Linsentrübung | bds. |
| 350 | 2 | 1 | Linsentrübung | bds. |
| 352 | 2 | 1 | Linsentrübung | bds. |
| 354 | 2 | 1 | Linsentrübung | bds. |

| Tiernummer | Betrieb | Gruppe | Untersuchungsbefunde | Seite |
|------------|---------|--------|---|---|
| 358 | 2 | 1 | Linsentrübung | bds. |
| 359 | 2 | 1 | Linsentrübung | bds. |
| 360 | 2 | 1 | Linsentrübung | bds. |
| 361 | 2 | 1 | subkonjunktivale Blutung | bds. |
| 364 | 2 | 1 | Linsentrübung | bds. |
| 365 | 2 | 1 | subkonjunktivale Blutung | bds. |
| 367 | 2 | 1 | subkonjunktivale Blutung | links |
| 370 | 2 | 1 | Linsentrübung | bds. |
| 376 | 2 | 1 | subkonjunktivale Blutung | bds. |
| 378 | 2 | 1 | subkonjunktivale Blutung Linsentrübung | bds. bds. |
| 379 | 2 | 1 | Linsentrübung | bds. |
| 380 | 2 | 1 | subkonjunktivale Blutung Linsentrübung | bds. bds. |
| 381 | 2 | 1 | Linsentrübung | bds. |
| 382 | 2 | 1 | Linsentrübung | bds. |
| 383 | 2 | 1 | Linsentrübung | bds. |
| 384 | 2 | 1 | Linsentrübung | bds. |
| 386 | 2 | 1 | Lidspalte groß, rund Exophthalmus, mittelgradig | bds. bds. |
| 388 | 2 | 1 | partielle Graufärbung der Iris Linsentrübung Linsentrübung | bds. rechts links |
| 389 | 2 | 1 | Linsentrübung | bds. |
| 390 | 2 | 1 | Linsentrübung | bds. |
| 391 | 2 | 1 | Linsentrübung | bds. |
| 392 | 2 | 1 | Linsentrübung | bds. |
| 395 | 2 | 1 | partielle Graufärbung der Iris Pigmentablagerung, Linsenvorderfläche Linsentrübung Linsentrübung fehlendes Sehvermögen | bds. rechts rechts links rechts |
| 397 | 2 | 1 | Linsentrübung | bds. |
| 399 | 2 | 1 | Linsentrübung | bds. |
| 400 | 2 | 1 | Linsentrübung | links |
| 401 | 2 | 2 | Linsentrübung | bds. |
| 402 | 2 | 2 | Linsentrübung | bds. |
| 404 | 2 | 2 | Augenausfluss, serös entzündliche Veränderung der Nickhaut Lidspalte dreieckig entzündliche Veränderung der Konjunktiva Heuhalm im Konjunktivalsack | bds. bds. bds. bds. links |
| 406 | 2 | 2 | entzündliche Veränderung der Nickhaut entzündliche Veränderung der Konjunktiva Heuhalm im Konjunktivalsack | bds. bds. rechts |
| 417 | 2 | 2 | weißes Haar aus MEIBOHM'scher Drüsenöffnung entzündliche Veränderung der Konjunktiva Haare im Konjunktivalsack | links rechts rechts |

| Tiernummer | Betrieb | Gruppe | Untersuchungsbefunde | Seite |
|------------|---------|--------|---|----------------------------------|
| 418 | 2 | 2 | Nystagmus verticalis | bds. |
| 421 | 2 | 2 | entzündliche Veränderung der Konjunktiva Haare im Konjunktivalsack Augenausfluss, serös | bds. bds. bds. |
| 422 | 2 | 2 | entzündliche Veränderung der Konjunktiva Augenausfluss, purulent | bds. bds. |
| 424 | 2 | 2 | Haare im Konjunktivalsack entzündliche Veränderung der Konjunktiva Augenausfluss, serös | links links links |
| 428 | 2 | 2 | weißes Haar aus MEIBOHM'scher Drüsenöffnung | links |
| 429 | 2 | 2 | weißes Haar aus MEIBOHM'scher Drüsenöffnung | bds. |
| 430 | 2 | 2 | Linsentrübung Linsentrübung | rechts links |
| 431 | 2 | 2 | entzündliche Veränderung der Nickhaut entzündliche Veränderung der Konjunktiva | bds. bds. |
| 432 | 2 | 2 | entzündliche Veränderung der Nickhaut entzündliche Veränderung der Konjunktiva Augenausfluss, purulent Linsentrübung | bds. bds. rechts rechts |
| 434 | 2 | 2 | Linsentrübung | bds. |
| 445 | 2 | 2 | Linsentrübung | bds. |
| 452 | 2 | 2 | Augenausfluss, purulent entzündliche Veränderung der Nickhaut entzündliche Veränderung der Konjunktiva | bds. bds. bds. |
| 456 | 2 | 2 | Geistergefäße | bds. |
| 460 | 2 | 2 | Linsentrübung | bds. |
| 462 | 2 | 2 | Linsentrübung | bds. |
| 463 | 2 | 2 | Linsentrübung | links |
| 465 | 2 | 2 | Linsentrübung | bds. |
| 475 | 2 | 2 | Linsentrübung | bds. |
| 485 | 2 | 2 | Lidspalte groß, rund Exophthalmus, mittelgradig Bulbusbewegung nach temporal eingeschränkt Sehachse 10° | bds. bds. bds. bds. |
| 488 | 2 | 2 | Linsentrübung | bds. |
| 489 | 2 | 2 | Augenausfluss, purulent entzündliche Veränderung der Nickhaut entzündliche Veränderung der Konjunktiva | bds. bds. bds. |
| 490 | 2 | 2 | Linsentrübung | links |
| 493 | 2 | 2 | Linsentrübung | bds. |
| 494 | 2 | 2 | Nystagmus verticalis | bds. |
| 502 | 2 | 3 | Hornhauttrübung, umschrieben Linsentrübung | links links |
| 503 | 2 | 3 | Linsentrübung | rechts |
| 507 | 2 | 3 | Hornhauttrübung, umschrieben Geistergefäße | bds. rechts |
| 508 | 2 | 3 | Hornhauttrübung, umschrieben | links |

| Tiernummer | Betrieb | Gruppe | Untersuchungsbefunde | Seite |
|------------|---------|--------|--|-------------------------------|
| 509 | 2 | 3 | Lidrand eingekerbt, Narbe Hornhauttrübung, umschrieben Irisrand ausgefranst | rechts rechts rechts |
| 511 | 2 | 3 | Hornhauttrübung, umschrieben | rechts |
| 512 | 2 | 3 | Exophthalmus, geringgradig Hornhauttrübung, umschrieben Linsentrübung Linsentrübung | bds. links bds. bds. |
| 513 | 2 | 3 | Linsentrübung | rechts |
| 514 | 2 | 3 | Hornhauttrübung, umschrieben | links |
| 517 | 2 | 3 | Hornhauttrübung, umschrieben | links |
| 520 | 2 | 3 | Linsentrübung | bds. |
| 521 | 2 | 3 | Hornhauttrübung, umschrieben Linsentrübung | links rechts |
| 524 | 2 | 3 | weißes Haar aus MEIBOHM'scher Drüsenöffnung | links |
| 527 | 2 | 3 | Linsentrübung | bds. |
| 531 | 2 | 3 | Augenausfluss, serös entzündliche Veränderung der Nickhaut Blepharospasmus entzündliche Veränderung der Konjunktiva | bds. bds. bds. bds. |
| 532 | 2 | 3 | Lidspalte groß, rund Exophthalmus, mittelgradig Bulbusbewegung nach temporal eingeschränkt Sehachse 20° | bds. bds. bds. bds. |
| 535 | 2 | 3 | Linsentrübung | bds. |
| 536 | 2 | 3 | Nystagmus verticalis Hornhauttrübung, umschrieben | bds. links |
| 537 | 2 | 3 | Narbe Lidrand | links |
| 538 | 2 | 3 | Hornhauttrübung, umschrieben Wölbung abgeflacht | links links |
| 541 | 2 | 3 | Linsentrübung | bds. |
| 542 | 2 | 3 | Hornhauttrübung, umschrieben Wölbung abgeflacht | bds. bds. |
| 543 | 2 | 3 | Hornhauttrübung, umschrieben Linsentrübung | links bds. |
| 545 | 2 | 3 | Hornhauttrübung, umschrieben | bds. |
| 546 | 2 | 3 | Lidspalte groß, rund Exophthalmus, mittelgradig Bulbusbewegung nach temporal eingeschränkt Sehachse 10° | bds. bds. bds. bds. |
| 549 | 2 | 3 | Hornhauttrübung, umschrieben Linsentrübung | bds. links |

| Tiernummer | Betrieb | Gruppe | Untersuchungsbefunde | Seite |
|------------|---------|--------|---|--|
| 551 | 2 | 3 | Lidspalte groß, rund Exophthalmus, mittelgradig Bulbusbewegung nach temporal eingeschränkt Sehachse 5° Narbe Lidrand Hornhauttrübung, umschrieben Geistergefäße Wölbung abgeflacht | bds. bds. bds. bds. bds. bds. bds. rechts |
| 552 | 2 | 3 | Linsentrübung | bds. |
| 553 | 2 | 3 | Hornhauttrübung, umschrieben | rechts |
| 554 | 2 | 3 | Linsentrübung | links |
| 555 | 2 | 3 | Linsentrübung | bds. |
| 557 | 2 | 3 | Exophthalmus, geringgradig Bulbusbewegung nach temporal eingeschränkt Sehachse 30° Sehachse 15° | bds. bds. rechts links |
| 558 | 2 | 3 | Hornhauttrübung, umschrieben Irisrand ausgefranst Linsentrübung | links bds. links |
| 559 | 2 | 3 | Linsentrübung | links |
| 560 | 2 | 3 | Linsentrübung | bds. |
| 561 | 2 | 3 | Hornhauttrübung, umschrieben | links |
| 562 | 2 | 3 | Hornhauttrübung, umschrieben Wölbung abgeflacht | rechts rechts |
| 564 | 2 | 3 | Hornhauttrübung, umschrieben | bds. |
| 565 | 2 | 3 | Linsentrübung | bds. |
| 568 | 2 | 3 | Linsentrübung | bds. |
| 569 | 2 | 3 | Hornhauttrübung, umschrieben Wölbung abgeflacht | links links |
| 571 | 2 | 3 | Linsentrübung | bds. |
| 572 | 2 | 3 | Narbe Lidrand Hornhauttrübung, umschrieben Linsentrübung | rechts rechts rechts |
| 573 | 2 | 3 | Linsentrübung | bds. |
| 575 | 2 | 3 | Hornhauttrübung, umschrieben | bds. |
| 576 | 2 | 3 | Nystagmus verticalis Hornhauttrübung, umschrieben Linsentrübung | bds. links bds. |
| 579 | 2 | 3 | Hornhauttrübung, umschrieben Linsentrübung Sehvermögen eingeschränkt | bds. links links |
| 608 | 3 | 1 | Linsentrübung Sehvermögen eingeschränkt | bds. bds. |
| 609 | 3 | 1 | Augenausfluss, serös Haare im Konjunktivalsack | bds. rechts |
| 610 | 3 | 1 | Linsentrübung | bds. |
| 613 | 3 | 1 | Linsentrübung | bds. |

| Tiernummer | Betrieb | Gruppe | Untersuchungsbefunde | Seite |
|------------|---------|--------|--|--------------------------------------|
| 614 | 3 | 1 | Augenausfluss, serös entzündliche Veränderung der Nickhaut entzündliche Veränderung der Konjunktiva Linsentrübung | bds. bds. bds. bds. |
| 616 | 3 | 1 | Enophthalmus, geringgradig IOD herabgesetzt Sehvermögen eingeschränkt fehlendes Sehvermögen | bds. bds. rechts links |
| 622 | 3 | 1 | Linsentrübung | bds. |
| 623 | 3 | 1 | Exophthalmus, mittelgradig Sehachse 30° nach dorsal Lidspalte groß, rund | bds. links bds. |
| 626 | 3 | 1 | Linsentrübung | bds. |
| 627 | 3 | 1 | Linsentrübung | bds. |
| 628 | 3 | 1 | Linsentrübung | bds. |
| 630 | 3 | 1 | Linsentrübung | bds. |
| 632 | 3 | 1 | Lidspalte groß, rund Exophthalmus, geringgradig entzündliche Veränderung der Konjunktiva Linsentrübung | bds. bds. bds. bds. |
| 633 | 3 | 1 | Linsentrübung | bds. |
| 635 | 3 | 1 | Lidspalte groß, rund Exophthalmus, mittelgradig | bds. bds. |
| 636 | 3 | 1 | Hornhauttrübung, umschrieben | rechts |
| 638 | 3 | 1 | Linsentrübung | bds. |
| 640 | 3 | 1 | Linsentrübung | bds. |
| 641 | 3 | 1 | entzündliche Veränderung der Nickhaut entzündliche Veränderung der Konjunktiva | bds. bds. |
| 642 | 3 | 1 | entzündliche Veränderung der Nickhaut entzündliche Veränderung der Konjunktiva | bds. bds. |
| 644 | 3 | 1 | entzündliche Veränderung der Nickhaut entzündliche Veränderung der Konjunktiva Linsentrübung | bds. bds. bds. |
| 645 | 3 | 1 | Augenausfluss, serös Wimpernfehlstellung Enophthalmus, geringgradig Hornhauttrübung, umschrieben Linsentrübung | bds. bds. bds. bds. bds. |
| 652 | 3 | 1 | Augenausfluss, serös entzündliche Veränderung der Nickhaut entzündliche Veränderung der Konjunktiva | bds. bds. bds. |
| 653 | 3 | 1 | entzündliche Veränderung der Konjunktiva Linsentrübung Sehvermögen eingeschränkt | bds. bds. bds. |
| 654 | 3 | 1 | entzündliche Veränderung der Konjunktiva Linsentrübung | rechts rechts |
| 657 | 3 | 1 | Linsentrübung | bds. |
| 662 | 3 | 1 | Linsentrübung | bds. |

| Tiernummer | Betrieb | Gruppe | Untersuchungsbefunde | Seite |
|------------|---------|--------|--|--------------------------------|
| 663 | 3 | 1 | Enophthalmus, geringgradig IOD herabgesetzt | bds. bds. |
| 669 | 3 | 1 | partielle Graufärbung der Iris | bds. |
| 671 | 3 | 1 | Linsentrübung | links |
| 673 | 3 | 1 | entzündliche Veränderung der Nickhaut entzündliche Veränderung der Konjunktiva Linsentrübung | bds. bds. bds. |
| 675 | 3 | 1 | Linsentrübung | bds. |
| 678 | 3 | 1 | subkonjunktivale Blutung Linsentrübung | bds. bds. |
| 683 | 3 | 1 | subkonjunktivale Blutung | rechts |
| 684 | 3 | 1 | Linsentrübung | rechts |
| 685 | 3 | 1 | Linsentrübung | bds. |
| 686 | 3 | 1 | Linsentrübung | bds. |
| 693 | 3 | 1 | rote Flecken, Netzhaut | links |
| 696 | 3 | 1 | Enophthalmus, mittelgradig | bds. |
| 697 | 3 | 1 | Linsentrübung | links |
| 698 | 3 | 1 | Linsentrübung | rechts |
| 703 | 3 | 2 | Augenausfluss, purulent entzündliche Veränderung der Nickhaut entzündliche Veränderung der Konjunktiva | bds. bds. bds. |
| 704 | 3 | 2 | Augenausfluss, serös entzündliche Veränderung der Konjunktiva | bds. bds. |
| 706 | 3 | 2 | Lidspalte groß, rund Exophthalmus, geringgradig entzündliche Veränderung der Nickhaut entzündliche Veränderung der Konjunktiva | bds. bds. bds. bds. |
| 707 | 3 | 2 | Lidspalte groß, rund Exophthalmus, mittelgradig | bds. bds. |
| 708 | 3 | 2 | Augenausfluss, serös entzündliche Veränderung der Nickhaut entzündliche Veränderung der Konjunktiva Haare im Konjunktivalsack | bds. bds. bds. bds. |
| 710 | 3 | 2 | Linsentrübung | bds. |
| 711 | 3 | 2 | Hornhauttrübung, umschrieben | bds. |
| 712 | 3 | 2 | Augenausfluss, purulent entzündliche Veränderung der Konjunktiva Rotation des Bulbus nach temporal Pupillenschrägstellung Hornhauttrübung, umschrieben | bds. bds. bds. rechts |
| 716 | 3 | 2 | Linsentrübung | links |
| 717 | 3 | 2 | Linsentrübung | bds. |

| Tiernummer | Betrieb | Gruppe | Untersuchungsbefunde | Seite |
|------------|---------|--------|--|--|
| 718 | 3 | 2 | Entropium Ober- und Unterlid Blepharospasmus Enophthalmus, geringgradig Episcleralgefäße wurmartig Hornhauttrübung, vollständig Gefäßeinsprossung, vereinzelt Iris geschwollen Pupille spaltförmig fehlendes Sehvermögen | bds. bds. bds. bds. bds. bds. bds. bds. |
| 719 | 3 | 2 | Augenausfluss, serös entzündliche Veränderung der Konjunktiva | bds. bds. |
| 721 | 3 | 2 | Linsentrübung | bds. |
| 728 | 3 | 2 | Hornhauttrübung, umschrieben | rechts |
| 737 | 3 | 2 | Augenausfluss, purulent entzündliche Veränderung der Nickhaut entzündliche Veränderung der Konjunktiva Eiterflocken im Konjunktivalsack | bds. bds. bds. bds. |
| 738 | 3 | 2 | entzündliche Veränderung der Nickhaut entzündliche Veränderung der Konjunktiva | bds. bds. |
| 740 | 3 | 2 | entzündliche Veränderung der Nickhaut entzündliche Veränderung der Konjunktiva Eiterflocken im Konjunktivalsack Augenausfluss, purulent | bds. bds. bds. bds. |
| 742 | 3 | 2 | Enophthalmus, mittelgradig gallertige Masse im Konjunktivalsack | bds. bds. |
| 801 | 3 | 3 | Enophthalmus, geringgradig | bds. |
| 807 | 3 | 3 | Enophthalmus, geringgradig | bds. |
| 809 | 3 | 3 | Linsentrübung | bds. |
| 810 | 3 | 3 | Enophthalmus, geringgradig | bds. |
| 811 | 3 | 3 | Enophthalmus, mittelgradig | bds. |
| 812 | 3 | 3 | Enophthalmus, mittelgradig | bds. |
| 813 | 3 | 3 | Netzhautnarben | bds. |
| 814 | 3 | 3 | Enophthalmus, geringgradig Hornhauttrübung, umschrieben | bds. bds. |
| 817 | 3 | 3 | Linsentrübung | rechts |
| 818 | 3 | 3 | Linsentrübung | bds. |
| 820 | 3 | 3 | Linsentrübung | links |
| 823 | 3 | 3 | Augenausfluss, purulent entzündliche Veränderung der Nickhaut entzündliche Veränderung der Konjunktiva Haare im Konjunktivalsack Enophthalmus, mittelgradig | bds. bds. bds. links bds. |
| 825 | 3 | 3 | Linsentrübung | links |
| 827 | 3 | 3 | Netzhautnarben | rechts |
| 828 | 3 | 3 | weißes Haar aus MEIBOHM'scher Drüsenöffnung Enophthalmus, geringgradig Hornhauttrübung, umschrieben Geistergefäße | bds. bds. links links |

| Tiernummer | Betrieb | Gruppe | Untersuchungsbefunde | Seite |
|------------|---------|--------|---|---|
| 830 | 3 | 3 | Linsentrübung | bds. |
| 831 | 3 | 3 | Enophthalmus, geringgradig | bds. |
| 833 | 3 | 3 | Linsentrübung | bds. |
| 835 | 3 | 3 | Enophthalmus, geringgradig | bds. |
| 836 | 3 | 3 | Enophthalmus, mittelgradig Linsentrübung | bds. rechts |
| 837 | 3 | 3 | Enophthalmus, geringgradig | bds. |
| 839 | 3 | 3 | Linsentrübung | rechts |
| 840 | 3 | 3 | Linsentrübung | links |
| 841 | 3 | 3 | Hornhauttrübung, umschrieben Linsentrübung | links rechts |
| 843 | 3 | 3 | Enophthalmus, geringgradig | bds. |
| 844 | 3 | 3 | Enophthalmus, hochgradig Lidspalte kleiner Entropium Ober- und Unterlid Hornhauttrübung, umschrieben | bds. bds. bds. rechts |
| 845 | 3 | 3 | Enophthalmus, geringgradig | bds. |
| 848 | 3 | 3 | Lidspalte groß, rund Exophthalmus, mittelgradig Bulbusbewegung nach temporal eingeschränkt Sehachse 10° | bds. bds. bds. bds. |
| 849 | 3 | 3 | Irisrand ausgefranst Augenausfluss, purulent entzündliche Veränderung der Konjunktiva Linsentrübung | links links bds. links |
| 850 | 3 | 3 | Irisrand ausgefranst Pigmentablagerung, Linsenvorderfläche Linsentrübung Lageveränderung Linse nach hinten Netzhaut zwischen Linse und Iris sichtbar fehlendes Sehvermögen | links links links links links |
| 851 | 3 | 3 | Hornhauttrübung, umschrieben | rechts |
| 853 | 3 | 3 | Hornhauttrübung, umschrieben Wölbung abgeflacht Hornhautoberfläche zerklüftet, Fluorescein negativ braune Anteile in Hornhautveränderung Linsentrübung Sehvermögen eingeschränkt | links links links links links |
| 855 | 3 | 3 | Linsentrübung | rechts |
| 856 | 3 | 3 | Linsentrübung | bds. |

| Tiernummer | Betrieb | Gruppe | Untersuchungsbefunde | Seite |
|------------|---------|--------|--|--|
| 857 | 3 | 3 | Schwellung der Augenumgebung Augenausfluss, serös Blepharospasmus Lidspalte dreieckig Enophthalmus, hochgradig Nickhautvorfall wulstige Hornhautoberfläche, Fluorescein positiv Gefäßeinsprossung Wölbung abgeflacht Iris geschwollen Iris, flächiger Kontakt zur Hornhaut Pupille spaltförmig Augeninnendruck herabgesetzt fehlendes Sehvermögen | rechts rechts rechts rechts rechts rechts rechts rechts rechts rechts rechts rechts rechts |
| 859 | 3 | 3 | Linsentrübung | rechts |
| 861 | 3 | 3 | Augenausfluss, serös Umfangsvermehrung, Unterlid Entropium Ober- und Unterlid entzündliche Veränderung der Konjunktiva Hornhauttrübung, umschrieben Hornhautoberfläche rau, Fluorescein positiv Iris geschwollen Pupille spaltförmig Blepharospasmus entzündliche Veränderung der Nickhaut Sehvermögen eingeschränkt | links links links bds. links links links links links links links |
| 863 | 3 | 3 | Linsentrübung | bds. |
| 866 | 3 | 3 | Enophthalmus, mittelgradig Entropium Unterlid Hornhauttrübung, umschrieben Wölbung abgeflacht Geistergefäße | bds. bds. links links links |
| 871 | 3 | 3 | Netzhautnarben | bds. |
| 872 | 3 | 3 | Lidspalte groß, rund Exophthalmus, mittelgradig | bds. bds. |
| 878 | 3 | 3 | Linsentrübung | bds. |
| 879 | 3 | 3 | Linsentrübung | bds. |
| 880 | 3 | 3 | Enophthalmus, geringgradig Linsentrübung | bds. bds. |
| 881 | 3 | 3 | Netzhautnarben | bds. |
| 882 | 3 | 3 | Linsentrübung | bds. |
| 886 | 3 | 3 | Linsentrübung | bds. |
| 887 | 3 | 3 | Linsentrübung | bds. |
| 888 | 3 | 3 | Netzhautvorwölbung | links |
| 892 | 3 | 3 | Linsentrübung | bds. |
| 895 | 3 | 3 | Linsentrübung | links |
| 897 | 3 | 3 | Hornhauttrübung, umschrieben Linsentrübung | rechts links |

| Tiernummer | Betrieb | Gruppe | Untersuchungsbefunde | Seite |
|------------|---------|--------|--|---|
| 898 | 3 | 3 | Hornhauttrübung, umschrieben | links |
| 901 | 4 | 3 | Hornhauttrübung, umschrieben Linsentrübung Hyperreflektivität, Tapetum lucidum Tapetum lucidum hell Gefäße des Augenhintergrundes sehr dünn fehlendes Sehvermögen | links rechts bds. bds. bds. bds. |
| 905 | 4 | 3 | Netzhautnarben | rechts |
| 906 | 4 | 3 | Linsentrübung | bds. |
| 908 | 4 | 3 | Augenausfluss, purulent entzündliche Veränderung der Nickhaut entzündliche Veränderung der Konjunktiva | rechts rechts rechts |
| 909 | 4 | 3 | Linsentrübung | bds. |
| 912 | 4 | 3 | Nystagmus verticalis | bds. |
| 913 | 4 | 3 | Linsentrübung | bds. |
| 922 | 4 | 3 | Linsentrübung Netzhautvorwölbung | links rechts |
| 926 | 4 | 3 | Linsentrübung | rechts |
| 928 | 4 | 3 | Netzhautnarben | rechts |
| 929 | 4 | 3 | 2 cm lange verschorfte Verletzung des Oberlides | rechts |
| 932 | 4 | 3 | Linsentrübung | rechts |
| 933 | 4 | 3 | Linsentrübung | bds. |
| 934 | 4 | 3 | Linsentrübung | links |
| 936 | 4 | 3 | Linsentrübung | bds. |
| 938 | 4 | 3 | Linsentrübung | links |
| 939 | 4 | 3 | Netzhautnarben | rechts |
| 940 | 4 | 3 | Linsentrübung | bds. |
| 953 | 4 | 3 | Linsentrübung | rechts |
| 954 | 4 | 3 | Linsentrübung | bds. |
| 956 | 4 | 3 | Linsentrübung | links |
| 957 | 4 | 3 | Netzhautnarben | links |
| 958 | 4 | 3 | Netzhautnarben | links |
| 960 | 4 | 3 | Nystagmus verticalis | bds. |
| 961 | 4 | 3 | Hornhauttrübung, umschrieben Geistergefäße | rechts rechts |
| 964 | 4 | 3 | Linsentrübung | bds. |
| 965 | 4 | 3 | Hornhauttrübung, umschrieben Linsentrübung | links links |
| 970 | 4 | 3 | Linsentrübung | bds. |
| 976 | 4 | 3 | Linsentrübung | bds. |
| 981 | 4 | 3 | Linsentrübung | rechts |
| 983 | 4 | 3 | Linsentrübung | links |
| 988 | 4 | 3 | Nystagmus rotatorius Linsentrübung | bds. bds. |
| 990 | 4 | 3 | Linsentrübung | links |
| 992 | 4 | 3 | Linsentrübung | rechts |

| Tiernummer | Betrieb | Gruppe | Untersuchungsbefunde | Seite |
|-------------------|----------------|---------------|--|--------------------------------|
| 995 | 4 | 3 | Enophthalmus, geringgradig Nystagmus verticalis Hornhaut relativ zu klein Geistergefäße | bds. bds. rechts bds. |
| 996 | 4 | 3 | Enophthalmus, geringgradig Pigmentablagerung, Linsenvorderfläche | bds. rechts |
| 1000 | 4 | 3 | Nystagmus verticalis | bds. |

VIII. Augenerkrankungen / Klinische Untersuchungen

Tabelle 79: Tiere mit Augenveränderungen (Diagnosen)

| Tiernummer | Betrieb | Gruppe | Diagnose(n) | Seite |
|------------|---------|--------|---|----------------------|
| 2 | 1 | 1 | Epiphora Exophthalmus Microcornea | bds. bds. bds. |
| 8 | 1 | 1 | Exophthalmus Hyposphagma | bds. bds. |
| 9 | 1 | 1 | C. corticalis posterior | bds. |
| 10 | 1 | 1 | Hyposphagma | rechts |
| 11 | 1 | 1 | Heterochromia iridis | bds. |
| 16 | 1 | 1 | fokale Wasserspalten | links |
| 17 | 1 | 1 | fokale Wasserspalten | rechts |
| 21 | 1 | 1 | Hyposphagma fokale Wasserspalten | bds. links |
| 22 | 1 | 1 | C. capsularis posterior | bds. |
| 23 | 1 | 1 | Hyposphagma | links |
| 24 | 1 | 1 | C. corticalis posterior | bds. |
| 26 | 1 | 1 | C. corticalis posterior | bds. |
| 28 | 1 | 1 | fokale Wasserspalten | rechts |
| 29 | 1 | 1 | Exophthalmus Macrophthalmus | bds. bds. |
| 32 | 1 | 1 | Fibrin/Vorderkammer | rechts |
| 37 | 1 | 1 | C. capsularis posterior | links |
| 38 | 1 | 1 | Konjunktivitis | bds. |
| 41 | 1 | 1 | C. corticalis posterior | bds. |
| 44 | 1 | 1 | Hornhautverletzung | rechts |
| 45 | 1 | 1 | C. corticalis posterior | bds. |
| 50 | 1 | 1 | Hyposphagma | rechts |
| 51 | 1 | 1 | Exophthalmus Strabismus deorsum vergens Hyposphagma | bds. bds. bds. |
| 53 | 1 | 1 | C. capsularis posterior fokale Wasserspalten | bds. rechts |
| 54 | 1 | 1 | C. capsularis posterior fokale Wasserspalten | bds. bds. |
| 55 | 1 | 1 | fokale Wasserspalten | bds. |
| 58 | 1 | 1 | Hyposphagma | bds. |
| 62 | 1 | 1 | fokale Wasserspalten | links |
| 67 | 1 | 1 | fokale Wasserspalten | links |
| 68 | 1 | 1 | Konjunktivitis | links |
| 70 | 1 | 1 | fokale Wasserspalten | bds. |
| 71 | 1 | 1 | C. corticalis posterior | bds. |
| 72 | 1 | 1 | C. corticalis posterior | bds. |
| 74 | 1 | 1 | C. corticalis posterior fokale Wasserspalten | bds. bds. |
| 75 | 1 | 1 | fokale Wasserspalten | bds. |
| 76 | 1 | 1 | C. capsularis posterior | links |

| Tiernummer | Betrieb | Gruppe | Diagnose(n) | Seite |
|------------|---------|--------|--|-------------------------|
| 79 | 1 | 1 | C. corticalis posterior fokale Wasserspalten | bds. bds. |
| 82 | 1 | 1 | C. corticalis posterior | bds. |
| 90 | 1 | 1 | Konjunktivitis | bds. |
| 92 | 1 | 1 | C. corticalis posterior fokale Wasserspalten | bds. bds. |
| 94 | 1 | 1 | fokale Wasserspalten | bds. |
| 95 | 1 | 1 | C. corticalis posterior fokale Wasserspalten | bds. bds. |
| 96 | 1 | 1 | C. corticalis posterior fokale Wasserspalten Hyposphagma | bds. bds. links |
| 98 | 1 | 1 | C. capsularis posterior | bds. |
| 100 | 1 | 1 | C. corticalis posterior | bds. |
| 106 | 1 | 2 | C. corticalis posterior | links |
| 110 | 1 | 2 | fokale Wasserspalten | links |
| 112 | 1 | 2 | fokale Wasserspalten | links |
| 114 | 1 | 2 | Fibrin/Vorderkammer Blindheit | links links |
| 116 | 1 | 2 | Trichiasis | bds. |
| 117 | 1 | 2 | Heterochromia iridis | bds. |
| 118 | 1 | 2 | Microcornea | bds. |
| 120 | 1 | 2 | C. corticalis posterior | rechts |
| 121 | 1 | 2 | C. corticalis posterior Makula C. corticalis anterior | links links links |
| 127 | 1 | 2 | C. corticalis posterior | bds. |
| 129 | 1 | 2 | Konjunktivitis | bds. |
| 137 | 1 | 2 | C. corticalis posterior | rechts |
| 138 | 1 | 2 | Konjunktivitis | bds. |
| 139 | 1 | 2 | Konjunktivitis | bds. |
| 144 | 1 | 2 | Heterochromia iridis | rechts |
| 146 | 1 | 2 | C. capsularis posterior | links |
| 157 | 1 | 2 | C. corticalis posterior | rechts |
| 167 | 1 | 2 | C. corticalis posterior | links |
| 168 | 1 | 2 | fokale Wasserspalten | bds. |
| 169 | 1 | 2 | fokale Wasserspalten | bds. |
| 170 | 1 | 2 | fokale Wasserspalten | links |
| 172 | 1 | 2 | fokale Wasserspalten | rechts |
| 176 | 1 | 2 | Makula | rechts |
| 177 | 1 | 2 | C. corticalis posterior | bds. |
| 182 | 1 | 2 | fokale Wasserspalten | rechts |
| 185 | 1 | 2 | fokale Wasserspalten | bds. |
| 187 | 1 | 2 | C. corticalis posterior | rechts |
| 191 | 1 | 2 | fokale Wasserspalten | bds. |
| 198 | 1 | 2 | C. capsularis posterior | rechts |
| 201 | 1 | 3 | Leukoma | rechts |
| 202 | 1 | 3 | C. nuclearis | bds. |

| Tiernummer | Betrieb | Gruppe | Diagnose(n) | Seite |
|------------|---------|--------|---|---|
| 203 | 1 | 3 | C. corticalis posterior | bds. |
| 204 | 1 | 3 | C. corticalis posterior fokale Wasserspalten | rechts links |
| 206 | 1 | 3 | Leukoma Synechia anterior | links links |
| 207 | 1 | 3 | C. corticalis posterior | rechts |
| 208 | 1 | 3 | C. corticalis posterior | rechts |
| 213 | 1 | 3 | Makula | rechts |
| 214 | 1 | 3 | C. nuclearis | bds. |
| 216 | 1 | 3 | Enophthalmus C. nuclearis Distichiasis C. corticalis posterior fokale Wasserspalten | bds. bds. links links links |
| 218 | 1 | 3 | C. corticalis posterior | links |
| 223 | 1 | 3 | C. corticalis posterior | rechts |
| 224 | 1 | 3 | C. nuclearis | bds. |
| 226 | 1 | 3 | C. corticalis anterior | links |
| 229 | 1 | 3 | C. corticalis posterior | bds. |
| 231 | 1 | 3 | C. corticalis posterior Makula | rechts links |
| 233 | 1 | 3 | C. corticalis posterior C. nuclearis C. corticalis anterior | bds. bds links |
| 236 | 1 | 3 | C. corticalis posterior | rechts |
| 237 | 1 | 3 | Leukoma fokale Wasserspalten | links links |
| 238 | 1 | 3 | C. corticalis posterior | links |
| 245 | 1 | 3 | Enophthalmus | bds. |
| 246 | 1 | 3 | C. corticalis posterior | rechts |
| 247 | 1 | 3 | Makula | rechts |
| 249 | 1 | 3 | Leukoma Hinweis auf Synechia posterior | rechts rechts |
| 250 | 1 | 3 | C. corticalis posterior fokale Wasserspalten | rechts links |
| 251 | 1 | 3 | C. corticalis posterior | rechts |
| 252 | 1 | 3 | C. corticalis posterior | bds. |
| 254 | 1 | 3 | C. corticalis posterior | rechts |
| 257 | 1 | 3 | C. capsularis posterior | bds. |
| 258 | 1 | 3 | C. corticalis anterior C. nuclearis | rechts bds. |
| 263 | 1 | 3 | C. corticalis anterior Nubekula Hinweis auf Synechia posterior | rechts rechts rechts |
| 264 | 1 | 3 | fokale Wasserspalten | rechts |

| Tiernummer | Betrieb | Gruppe | Diagnose(n) | Seite |
|------------|---------|--------|--|-----------------------------------|
| 265 | 1 | 3 | C. corticalis anterior C. corticalis posterior fokale Wasserspalten | bds. rechts links |
| 266 | 1 | 3 | C. capsularis anterior Hinweis auf Synechia posterior | rechts rechts |
| 268 | 1 | 3 | C. corticalis posterior fokale Wasserspalten | links links |
| 270 | 1 | 3 | C. corticalis anterior C. corticalis posterior | rechts rechts |
| 273 | 1 | 3 | C. corticalis posterior C. nuclearis Makula | rechts bds. links |
| 276 | 1 | 3 | C. capsularis posterior Makula | bds. rechts |
| 277 | 1 | 3 | C. corticalis posterior Umfangsvermehrung/Unterlid | links links |
| 280 | 1 | 3 | C. corticalis posterior | rechts |
| 281 | 1 | 3 | C. corticalis posterior | links |
| 283 | 1 | 3 | Makula Geistergefäße | rechts rechts |
| 286 | 1 | 3 | Leukoma | links |
| 287 | 1 | 3 | C. corticalis posterior C. corticalis anterior fokale Wasserspalten | links links bds. |
| 290 | 1 | 3 | C. corticalis posterior | links |
| 291 | 1 | 3 | Exophthalmus cornealer Fremdkörper Geistergefäße fokale Wasserspalten | bds. rechts rechts links |
| 294 | 1 | 3 | C. corticalis posterior | links |
| 297 | 1 | 3 | C. corticalis posterior | rechts |
| 304 | 2 | 1 | C. corticalis posterior | bds. |
| 310 | 2 | 1 | C. capsularis posterior | links |
| 315 | 2 | 1 | Heterochromia iridis | rechts |
| 318 | 2 | 1 | C. capsularis posterior | bds. |
| 322 | 2 | 1 | C. corticalis posterior fokale Wasserspalten Hyposphagma | bds. rechts links |
| 333 | 2 | 1 | C. corticalis posterior | bds. |
| 335 | 2 | 1 | Hyposphagma | bds. |
| 336 | 2 | 1 | C. capsularis posterior | bds. |
| 340 | 2 | 1 | fokale Wasserspalten | bds. |
| 345 | 2 | 1 | Hyposphagma | bds. |
| 348 | 2 | 1 | Hyposphagma | rechts |
| 349 | 2 | 1 | C. corticalis posterior | bds. |
| 350 | 2 | 1 | C. corticalis posterior fokale Wasserspalten | rechts links |
| 352 | 2 | 1 | C. corticalis posterior | bds. |

| Tiernummer | Betrieb | Gruppe | Diagnose(n) | Seite |
|------------|---------|--------|---|--|
| 354 | 2 | 1 | C. capsularis posterior | bds. |
| 358 | 2 | 1 | C. corticalis posterior | bds. |
| 359 | 2 | 1 | fokale Wasserspalten | bds. |
| 360 | 2 | 1 | fokale Wasserspalten | bds. |
| 361 | 2 | 1 | Hyposphagma | bds. |
| 364 | 2 | 1 | fokale Wasserspalten | bds. |
| 365 | 2 | 1 | Hyposphagma | bds. |
| 367 | 2 | 1 | Hyposphagma | links |
| 370 | 2 | 1 | C. corticalis posterior fokale Wasserspalten | bds. bds. |
| 376 | 2 | 1 | Hyposphagma | bds. |
| 378 | 2 | 1 | C. corticalis posterior Hyposphagma | bds. bds. |
| 379 | 2 | 1 | fokale Wasserspalten | bds. |
| 380 | 2 | 1 | C. corticalis posterior Hyposphagma fokale Wasserspalten | bds. bds. bds. |
| 381 | 2 | 1 | fokale Wasserspalten | bds. |
| 382 | 2 | 1 | fokale Wasserspalten | bds. |
| 383 | 2 | 1 | C. corticalis posterior | bds. |
| 384 | 2 | 1 | fokale Wasserspalten | bds. |
| 386 | 2 | 1 | Exophthalmus | bds. |
| 388 | 2 | 1 | C. capsularis posterior Heterochromia iridis C. corticalis posterior | links bds. rechts |
| 389 | 2 | 1 | fokale Wasserspalten | bds. |
| 390 | 2 | 1 | fokale Wasserspalten | bds. |
| 391 | 2 | 1 | C. corticalis posterior fokale Wasserspalten | bds. bds. |
| 392 | 2 | 1 | fokale Wasserspalten | bds. |
| 395 | 2 | 1 | Heterochromia iridis Hinweis auf Synechia posterior C. lentis Blindheit C. corticalis posterior | bds rechts rechts rechts links |
| 397 | 2 | 1 | fokale Wasserspalten | bds. |
| 399 | 2 | 1 | C. corticalis posterior fokale Wasserspalten | rechts bds. |
| 400 | 2 | 1 | C. corticalis posterior | links |
| 401 | 2 | 2 | C. nuclearis | bds. |
| 402 | 2 | 2 | C. nuclearis | bds. |
| 404 | 2 | 2 | Konjunktivitis | bds. |
| 406 | 2 | 2 | Konjunktivitis | bds. |
| 417 | 2 | 2 | Distichiasis Konjunktivitis | links rechts |
| 418 | 2 | 2 | Nystagmus verticalis | bds. |
| 421 | 2 | 2 | Konjunktivitis | bds. |
| 422 | 2 | 2 | Konjunktivitis | bds. |

| Tiernummer | Betrieb | Gruppe | Diagnose(n) | Seite |
|------------|---------|--------|---|-------------------------------|
| 424 | 2 | 2 | Konjunktivitis | links |
| 428 | 2 | 2 | Distichiasis | links |
| 429 | 2 | 2 | Distichiasis | bds. |
| 430 | 2 | 2 | C. corticalis posterior fokale Wasserspalten | rechts links |
| 431 | 2 | 2 | Konjunktivitis | bds. |
| 432 | 2 | 2 | Konjunktivitis fokale Wasserspalten | bds. rechts |
| 434 | 2 | 2 | C. nuclearis | bds. |
| 445 | 2 | 2 | C. corticalis posterior | bds. |
| 452 | 2 | 2 | Konjunktivitis | bds. |
| 456 | 2 | 2 | Geistergefäße | bds. |
| 460 | 2 | 2 | C. corticalis posterior C. nuclearis | links bds. |
| 462 | 2 | 2 | C. corticalis posterior C. nuclearis | bds. bds. |
| 463 | 2 | 2 | C. corticalis posterior | links |
| 465 | 2 | 2 | fokale Wasserspalten | bds. |
| 475 | 2 | 2 | fokale Wasserspalten | bds. |
| 485 | 2 | 2 | BCSE | bds. |
| 488 | 2 | 2 | C. corticalis posterior | bds. |
| 489 | 2 | 2 | Konjunktivitis | bds. |
| 490 | 2 | 2 | fokale Wasserspalten | links |
| 493 | 2 | 2 | fokale Wasserspalten | bds. |
| 494 | 2 | 2 | Nystagmus verticalis | bds. |
| 502 | 2 | 3 | C. corticalis posterior Makula | links links |
| 503 | 2 | 3 | fokale Wasserspalten | rechts |
| 507 | 2 | 3 | Makula Geistergefäße | bds. rechts |
| 508 | 2 | 3 | Makula | links |
| 509 | 2 | 3 | Makula Narbe Lidrand Hinweis auf Synechia posterior | rechts rechts rechts |
| 511 | 2 | 3 | Makula | rechts |
| 512 | 2 | 3 | C. corticalis posterior C. corticalis anterior Exophthalmus Makula | bds. bds. bds. links |
| 513 | 2 | 3 | C. corticalis posterior | rechts |
| 514 | 2 | 3 | Makula | links |
| 517 | 2 | 3 | Makula | links |
| 520 | 2 | 3 | C. nuclearis | bds. |
| 521 | 2 | 3 | C. corticalis posterior Makula | rechts links |
| 524 | 2 | 3 | Distichiasis | links |

| Tiernummer | Betrieb | Gruppe | Diagnose(n) | Seite |
|------------|---------|--------|---|---|
| 527 | 2 | 3 | C. corticalis posterior C. nuclearis fokale Wasserspalten | links bds. rechts |
| 531 | 2 | 3 | Konjunktivitis Epiphora Blepharospasmus | bds. bds. bds. |
| 532 | 2 | 3 | BCSE | bds. |
| 535 | 2 | 3 | C. capsularis posterior | bds. |
| 536 | 2 | 3 | Nystagmus verticalis Makula | bds. links |
| 537 | 2 | 3 | Narbe Lidrand | links |
| 538 | 2 | 3 | Makula | links |
| 541 | 2 | 3 | C. capsularis posterior | bds. |
| 542 | 2 | 3 | Makula | bds. |
| 543 | 2 | 3 | C. corticalis posterior Makula | bds. links |
| 545 | 2 | 3 | Makula | bds. |
| 546 | 2 | 3 | BCSE | bds. |
| 549 | 2 | 3 | C. corticalis posterior Makula | links bds. |
| 551 | 2 | 3 | BCSE Narbe Lidrand Leukoma Geistergefäße Makula | bds. bds. rechts bds. links |
| 552 | 2 | 3 | fokale Wasserspalten | bds. |
| 553 | 2 | 3 | Leukoma | rechts |
| 554 | 2 | 3 | C. capsularis posterior | links |
| 555 | 2 | 3 | C. corticalis posterior | bds. |
| 557 | 2 | 3 | BCSE | bds. |
| 558 | 2 | 3 | C. corticalis posterior C. corticalis anterior Makula Hinweis auf Synechia posterior | links links links bds. |
| 559 | 2 | 3 | C. capsularis posterior | links |
| 560 | 2 | 3 | C. capsularis posterior | bds. |
| 561 | 2 | 3 | Makula | links |
| 562 | 2 | 3 | Makula | rechts |
| 564 | 2 | 3 | Makula | bds. |
| 565 | 2 | 3 | C. corticalis posterior | bds. |
| 568 | 2 | 3 | fokale Wasserspalten | bds. |
| 569 | 2 | 3 | Makula | links |
| 571 | 2 | 3 | C. corticalis posterior | bds. |
| 572 | 2 | 3 | C. capsularis posterior Narbe Lidrand Nubekula | rechts rechts rechts |
| 573 | 2 | 3 | fokale Wasserspalten | bds. |
| 575 | 2 | 3 | Makula | bds. |

| Tiernummer | Betrieb | Gruppe | Diagnose(n) | Seite |
|------------|---------|--------|---|------------------------------|
| 576 | 2 | 3 | C. capsularis posterior Nystagmus verticalis Nubekula | bds. bds. links |
| 579 | 2 | 3 | C. corticalis posterior Makula | links bds. |
| 608 | 3 | 1 | C. nuclearis | bds. |
| 609 | 3 | 1 | Epiphora | bds. |
| 610 | 3 | 1 | C. corticalis posterior | bds. |
| 613 | 3 | 1 | C. corticalis anterior | bds. |
| 614 | 3 | 1 | Konjunktivitis C. nuclearis | bds. bds. |
| 616 | 3 | 1 | Enophthalmus Hypotonia bulbi Blindheit | bds. bds. links |
| 622 | 3 | 1 | C. nuclearis | bds. |
| 623 | 3 | 1 | Exophthalmus Strabismus sursum vergens | bds. links |
| 626 | 3 | 1 | C. nuclearis | bds. |
| 627 | 3 | 1 | C. corticalis posterior | bds. |
| 628 | 3 | 1 | C. nuclearis | bds. |
| 630 | 3 | 1 | C. nuclearis | bds. |
| 632 | 3 | 1 | C. corticalis posterior Exophthalmus Konjunktivitis | bds. bds. bds. |
| 633 | 3 | 1 | C. corticalis anterior | bds. |
| 635 | 3 | 1 | Exophthalmus | bds. |
| 636 | 3 | 1 | Makula | rechts |
| 638 | 3 | 1 | C. corticalis posterior | bds. |
| 640 | 3 | 1 | C. corticalis posterior | bds. |
| 641 | 3 | 1 | Konjunktivitis | bds. |
| 642 | 3 | 1 | Konjunktivitis | bds. |
| 644 | 3 | 1 | C. corticalis posterior Konjunktivitis | bds. bds. |
| 645 | 3 | 1 | Enophthalmus Makula Trichiasis C. nuclearis | bds. bds. bds. bds. |
| 652 | 3 | 1 | Konjunktivitis | bds. |
| 653 | 3 | 1 | Konjunktivitis C. nuclearis | bds. bds. |
| 654 | 3 | 1 | C. corticalis posterior Konjunktivitis | rechts rechts |
| 657 | 3 | 1 | C. nuclearis | bds. |
| 662 | 3 | 1 | fokale Wasserspalten | bds. |
| 663 | 3 | 1 | Enophthalmus Hypotonia bulbi | bds. bds. |
| 669 | 3 | 1 | Heterochromia iridis | bds. |
| 671 | 3 | 1 | fokale Wasserspalten | links |

| Tiernummer | Betrieb | Gruppe | Diagnose(n) | Seite |
|------------|---------|--------|--|--|
| 673 | 3 | 1 | C. corticalis posterior Konjunktivitis | bds. bds. |
| 675 | 3 | 1 | C. capsularis posterior | bds. |
| 678 | 3 | 1 | C. corticalis posterior Hyposphagma | bds. bds. |
| 683 | 3 | 1 | Hyposphagma | rechts |
| 684 | 3 | 1 | fokale Wasserspalten | rechts |
| 685 | 3 | 1 | fokale Wasserspalten | bds. |
| 686 | 3 | 1 | C. corticalis posterior | bds. |
| 693 | 3 | 1 | Netzhautblutung | links |
| 696 | 3 | 1 | Enophthalmus | bds. |
| 697 | 3 | 1 | C. corticalis posterior | links |
| 698 | 3 | 1 | C. capsularis posterior | rechts |
| 703 | 3 | 2 | Konjunktivitis | bds. |
| 704 | 3 | 2 | Konjunktivitis | bds. |
| 706 | 3 | 2 | Exophthalmus Konjunktivitis | bds. bds. |
| 707 | 3 | 2 | Exophthalmus | bds. |
| 708 | 3 | 2 | Konjunktivitis | bds. |
| 710 | 3 | 2 | C. corticalis posterior | bds. |
| 711 | 3 | 2 | Makula | bds. |
| 712 | 3 | 2 | Makula Konjunktivitis Bulbusrotation | rechts bds. bds. |
| 716 | 3 | 2 | C. corticalis posterior | links |
| 717 | 3 | 2 | C. corticalis posterior | bds. |
| 718 | 3 | 2 | Entropium Blepharospasmus Enophthalmus Keratitis Uveitis anterior Blindheit | bds. bds. bds. bds. bds. bds. |
| 719 | 3 | 2 | Konjunktivitis | bds. |
| 721 | 3 | 2 | C. nuclearis | bds. |
| 728 | 3 | 2 | Makula | rechts |
| 737 | 3 | 2 | Konjunktivitis | bds. |
| 738 | 3 | 2 | Konjunktivitis | bds. |
| 740 | 3 | 2 | Konjunktivitis | bds. |
| 742 | 3 | 2 | Enophthalmus | bds. |
| 801 | 3 | 3 | Enophthalmus | bds. |
| 807 | 3 | 3 | Enophthalmus | bds. |
| 809 | 3 | 3 | C. nuclearis | bds. |
| 810 | 3 | 3 | Enophthalmus | bds. |
| 811 | 3 | 3 | Enophthalmus | bds. |
| 812 | 3 | 3 | Enophthalmus | bds. |
| 813 | 3 | 3 | Netzhautnarben | bds. |
| 814 | 3 | 3 | Enophthalmus Makula | bds. bds. |

| Tiernummer | Betrieb | Gruppe | Diagnose(n) | Seite |
|------------|---------|--------|---|---|
| 817 | 3 | 3 | C. corticalis anterior | rechts |
| 818 | 3 | 3 | C. nuclearis | bds. |
| 820 | 3 | 3 | C. corticalis posterior | links |
| 823 | 3 | 3 | Enophthalmus Konjunktivitis | bds. bds. |
| 825 | 3 | 3 | C. corticalis anterior | links |
| 827 | 3 | 3 | Netzhautnarben | rechts |
| 828 | 3 | 3 | Enophthalmus Makula Distichiasis Geistergefäße | bds. links bds. links |
| 830 | 3 | 3 | C. corticalis posterior | bds. |
| 831 | 3 | 3 | Enophthalmus | bds. |
| 833 | 3 | 3 | C. corticalis posterior | bds. |
| 835 | 3 | 3 | Enophthalmus | bds. |
| 836 | 3 | 3 | Enophthalmus C. corticalis posterior | bds. rechts |
| 837 | 3 | 3 | Enophthalmus | bds. |
| 839 | 3 | 3 | fokale Wasserspalten | rechts |
| 840 | 3 | 3 | C. corticalis anterior C. corticalis posterior | links links |
| 841 | 3 | 3 | C. corticalis posterior Makula | rechts links |
| 843 | 3 | 3 | Enophthalmus | bds. |
| 844 | 3 | 3 | Makula Enophthalmus Entropium | rechts bds. bds. |
| 845 | 3 | 3 | Enophthalmus | bds. |
| 848 | 3 | 3 | BCSE | bds. |
| 849 | 3 | 3 | C. corticalis posterior C. corticalis anterior Hinweis auf Synechia posterior Konjunktivitis | links links links bds. |
| 850 | 3 | 3 | Hinweis auf Synechia posterior C. lentis Luxatio lentis posterior Ablatio retinae Blindheit | links links links links links |
| 851 | 3 | 3 | Makula | rechts |
| 853 | 3 | 3 | Leukoma Synechia anterior C. lentis | links links links |
| 855 | 3 | 3 | C. capsularis anterior | rechts |
| 856 | 3 | 3 | C. nuclearis | bds. |

| Tiernummer | Betrieb | Gruppe | Diagnose(n) | Seite |
|------------|---------|--------|--|--|
| 857 | 3 | 3 | Epiphora Lidödem Enophthalmus Blepharospasmus perforierende Hornhautverletzung Uveitis anterior Hypotonia bulbi Blindheit | rechts rechts rechts rechts rechts rechts rechts rechts |
| 859 | 3 | 3 | fokale Wasserspalten | rechts |
| 861 | 3 | 3 | Epiphora Lidödem Entropium Konjunktivitis Hornhautverletzung Uveitis anterior Blepharospasmus | links links links bds. links links links |
| 863 | 3 | 3 | C. nuclearis | bds. |
| 866 | 3 | 3 | Enophthalmus Entropium Leukoma Geistergefäße | bds. bds. links links |
| 871 | 3 | 3 | Netzhautnarben | bds. |
| 872 | 3 | 3 | Exophthalmus | bds. |
| 878 | 3 | 3 | fokale Wasserspalten | bds. |
| 879 | 3 | 3 | C. corticalis posterior | bds. |
| 880 | 3 | 3 | C. corticalis posterior C. nuclearis Enophthalmus | bds. bds. bds. |
| 881 | 3 | 3 | Netzhautnarben | bds. |
| 882 | 3 | 3 | C. corticalis posterior C. nuclearis | bds. bds. |
| 886 | 3 | 3 | C. corticalis anterior C. corticalis posterior | links bds. |
| 887 | 3 | 3 | fokale Wasserspalten | bds. |
| 888 | 3 | 3 | Ablatio retinae partialis | links |
| 892 | 3 | 3 | C. corticalis posterior C. nuclearis | bds. bds. |
| 895 | 3 | 3 | C. corticalis posterior fokale Wasserspalten | links links |
| 897 | 3 | 3 | C. corticalis posterior Makula | links rechts |
| 898 | 3 | 3 | Makula | links |
| 901 | 4 | 3 | Makula Netzhautdegeneration Blindheit C. corticalis posterior | links bds. bds. rechts |
| 905 | 4 | 3 | Netzhautnarben | rechts |

| Tiernummer | Betrieb | Gruppe | Diagnose(n) | Seite |
|------------|---------|--------|--|--------------------------------|
| 906 | 4 | 3 | C. corticalis posterior C. nuclearis | bds. bds. |
| 908 | 4 | 3 | Konjunktivitis | rechts |
| 909 | 4 | 3 | C. nuclearis | bds. |
| 912 | 4 | 3 | Nystagmus verticalis | bds. |
| 913 | 4 | 3 | C. capsularis posterior C. nuclearis | rechts bds. |
| 922 | 4 | 3 | fokale Wasserspalten Ablatio retinae partialis | links rechts |
| 926 | 4 | 3 | C. corticalis posterior | rechts |
| 928 | 4 | 3 | Netzhautnarben | rechts |
| 929 | 4 | 3 | Lidverletzung | rechts |
| 932 | 4 | 3 | fokale Wasserspalten | rechts |
| 933 | 4 | 3 | C. corticalis anterior | bds. |
| 934 | 4 | 3 | C. corticalis posterior | links |
| 936 | 4 | 3 | C. corticalis posterior | bds. |
| 938 | 4 | 3 | fokale Wasserspalten | links |
| 939 | 4 | 3 | Netzhautnarben | rechts |
| 940 | 4 | 3 | C. nuclearis | bds. |
| 953 | 4 | 3 | C. corticalis posterior | rechts |
| 954 | 4 | 3 | C. corticalis posterior C. nuclearis | bds. bds. |
| 956 | 4 | 3 | fokale Wasserspalten | links |
| 957 | 4 | 3 | Netzhautnarben | links |
| 958 | 4 | 3 | Netzhautnarben | links |
| 960 | 4 | 3 | Nystagmus verticalis | bds. |
| 961 | 4 | 3 | Makula Geistergefäße | rechts rechts |
| 964 | 4 | 3 | C. corticalis posterior C. nuclearis | bds. bds. |
| 965 | 4 | 3 | C. corticalis posterior Leukoma | links links |
| 970 | 4 | 3 | C. corticalis posterior | bds. |
| 976 | 4 | 3 | C. corticalis posterior | bds. |
| 981 | 4 | 3 | C. capsularis posterior | rechts |
| 983 | 4 | 3 | C. corticalis posterior | links |
| 988 | 4 | 3 | Nystagmus rotatorius fokale Wasserspalten | bds. bds. |
| 990 | 4 | 3 | C. corticalis posterior | links |
| 992 | 4 | 3 | C. corticalis posterior | rechts |
| 995 | 4 | 3 | Enophthalmus Nystagmus verticalis Microcornea Geistergefäße | bds. bds. rechts bds. |
| 996 | 4 | 3 | Enophthalmus Hinweis auf Synechia posterior | bds. rechts |
| 1000 | 4 | 3 | Nystagmus verticalis | bds. |

IX. Daten / Pathomorphologische Untersuchung

Tabelle 80: Diagnosen und Befunde (pathomorphologische Untersuchung)

| Nr | Seite | Schlachthof | Ophthalmologisch | path.-anatomisch | pathomorphologisch |
|----|-------|-------------|---|--|--|
| 1 | L | • obB | • obB | • obB | <ul style="list-style-type: none"> • geringgradige disseminierte eitrige Scleritis im hinteren Bulbusabschnitt • herdförmige lymphoplasmahistiozytäre Neuritis in der hinteren Bulbuswand |
| 1 | R | • KAT | • Blasenzellen | • Blasenzellen | • geringgradige lymphoplasmahistiozytäre Keratitis |
| 2 | L | • KAT | • obB | • obB | • geringgradige lymphoplasmahistiozytäre Keratitis |
| 2 | R | • KAT | • Blasenzellen | • Blasenzellen | • herdförmige vakuoläre und schollige Degeneration der Linsenfaser an der Rinden-Kern-Grenze |
| 3 | L | • obB | • obB | • obB | • opB |
| 3 | R | • COT | • Makula | • Makula | • opB |
| 4 | L | • KAT | <ul style="list-style-type: none"> • C. capsularis ant. • C. nuclearis • C. capsularis post. | <ul style="list-style-type: none"> • C. capsularis ant. • C. nuclearis • C. capsularis post. • Linsendeformation | <ul style="list-style-type: none"> • multifokale schollige Degeneration und Nekrose der Linsenfaser mit Prolaps des Embryonalkerns nach posterior • fibroblastenähnliche Zellproliferation in der hinteren Linsenkapsel • Degeneration und Auffaserung der hinteren Linsenkapsel • perilentäre Auflagerungen mit Verkalkung |
| 4 | R | • KAT | • C. nuclearis | • C. nuclearis | <ul style="list-style-type: none"> • diffuse dystrophe Verkalkung der Sclera im hinteren Bulbusabschnitt • Zusammenhangstrennung der Linsenfaser mit Prolaps des Embryonalkerns nach posterior • herdförmige schollige Nekrose der Linsenfaser im Kern, teils mit dystropher Verkalkung • Degeneration und Auffaserung der hinteren Linsenkapsel |
| 5 | L | • KAT | • C. corticalis post. | • C. corticalis post. | • herdförmige Nekrose der Linsenfaser des Adultkerns mit spindelzelligem Infiltrat |
| 5 | R | • obB | • SYN P | • obB | <ul style="list-style-type: none"> • Scleralfibrose mit Remotion und Reparatur • Hinweis auf eine Synechia posterior durch Auflagerung von Irispartikeln auf der Linsenvorderfläche |
| 6 | L | • obB | • obB | • obB | • opB |
| 6 | R | • KAT | • C. corticalis post. | • C. corticalis post. • Blasenzellen | • opB |
| 7 | L | • obB | • obB | • obB | • opB |
| 7 | R | • SYN P | <ul style="list-style-type: none"> • SYN P • C. corticalis post. • Blasenzellen | <ul style="list-style-type: none"> • SYN P • C. corticalis post. • Blasenzellen | • multifokale tropfige Degeneration der Linsenfaser in der Rinde |
| 8 | L | • obB | • obB | • obB | • opB |
| 8 | R | • KAT | <ul style="list-style-type: none"> • C. capsularis ant. • C. capsularis post. | <ul style="list-style-type: none"> • C. capsularis ant. • C. capsularis post. | • multifokale tropfige bis schollige Degeneration der Linsenfaser im Adultkern |

| Nr | Seite | Schlachthof | Ophthalmologisch | path.-anatomisch | pathomorphologisch |
|----|-------|-------------|---|--|--|
| 9 | L | • KAT | • C. nuclearis | • C. nuclearis • Linsendeformation | • Deformation der Linse • Verklebung der Netzhaut mit der Linse • multifokale tropfige Degeneration im Adultkern, teils mit mononukleärer Infiltration und Pigmentierung |
| 9 | R | • KAT | • C. nuclearis | • C. nuclearis • Linsendeformation | • lamelläre tropfige Degeneration an der Rinden-Kern-Grenze |
| 10 | L | • obB | • C. corticalis post. • C. corticalis ant. | • C. capsularis post. • C. corticalis ant. • Linsendeformation | • mittelgradige lymphoplasmahistiozytäre Keratitis • lamelläre tropfige Degeneration mit dystropher Verkalkung |
| 10 | R | • KAT | • C. corticalis post. • C. corticalis ant. | • C. capsularis post. | • subkapsuläre lamelläre vakuoläre Degeneration |
| 11 | L | • obB | • obB | • obB | • herdförmige vakuoläre Degeneration |
| 11 | R | • KAT | • C. capsularis post. | • C. capsularis post. • Linsendeformation | • subkapsuläre lamelläre vakuoläre Degeneration mit geringgradiger mononukleärer Infiltration |
| 12 | L | • Fibrin/VK | • Makula • Fibrin/VK | • Makula • Fibrin/VK | • geringgradige multifokale lymphoplasmahistiozytäre Scleritis • subkapsuläre herdförmige vakuoläre Degeneration |
| 12 | R | • obB | • obB | • obB | • subkapsuläre lamelläre vakuoläre Degeneration |
| 13 | L | • KAT | • Nubekula • C. nuclearis • C. capsularis post. | • Nubekula • C. nuclearis • C. capsularis post. | • lamelläre Pigmentierung der Propria corneae • herdförmige vakuoläre Degeneration der Linsenfasern in der Rinde mit mononukleärer Infiltration • herdförmige vakuoläre Degeneration der Linsenkapsel mit Verkalkung |
| 13 | R | • KAT | • C. nuclearis | • C. nuclearis | • lamelläre Pigmentierung der Propria corneae • herdförmige vakuoläre Degeneration der Linsenfasern in der Rinde • subkapsuläre lamelläre vakuoläre Degeneration |
| 14 | L | • fehlt | • fehlt | • fehlt | • fehlt |
| 14 | R | • COT | • Makula • Geistergefäße | • Makula | • herdförmige Hyperplasie des Corneaepithels mit geringgradiger Gefäßproliferation in der Propria corneae • subkapsuläre lamelläre vakuoläre Degeneration |
| 15 | L | • KAT | • C. nuclearis • C. corticalis post. | • C. nuclearis | • multifokale vakuoläre Degeneration der Linsenfasern in der Rinde |
| 15 | R | • obB | • obB | • Ring, äquatorial | • opB |
| 16 | L | • COT | • Makula | • Makula | • herdförmiges Ödem der Propria corneae • multifokale herdförmige vakuoläre Degeneration der Linsenfasern in Rinde und Embryonalkern |
| 16 | R | • COT | • Makula • C. corticalis post. | • Makula | • herdförmige Fibrose der Propria corneae • herdförmige Hyperplasie des Corneaepithels • subkapsuläre lamelläre vakuoläre Degeneration |

| Nr | Seite | Schlachthof | Ophthalmologisch | path.-anatomisch | pathomorphologisch |
|----|-------|-------------|---|--|---|
| 17 | L | • obB | • obB | • obB | <ul style="list-style-type: none"> • subkapsuläre lamelläre vakuoläre Degeneration • herdförmige vakuoläre Degeneration der Linsenfasern im Adultkern |
| 17 | R | • SYNP | • SYNP | • SYNP | <ul style="list-style-type: none"> • herdförmige vakuoläre Degeneration der Linsenfasern in der Rinde |
| 18 | L | • Fibrin/VK | <ul style="list-style-type: none"> • Fibrin/VK • C. corticalis post. | <ul style="list-style-type: none"> • Fibrin/VK • C. capsularis post. | <ul style="list-style-type: none"> • multifokale vakuoläre Degeneration der Linsenfasern in Rinde und Kern |
| 18 | R | • Fibrin/VK | <ul style="list-style-type: none"> • Fibrin/VK • C. capsularis post. | <ul style="list-style-type: none"> • Fibrin/VK • C. capsularis post. | <ul style="list-style-type: none"> • multifokale vakuoläre Degeneration der Linsenfasern in Rinde und Kern, teils mit herdförmiger mononukleärer Infiltration, teils mit dystropher Verkalkung |
| 19 | L | • KAT | <ul style="list-style-type: none"> • C. nuclearis • C. capsularis post. | <ul style="list-style-type: none"> • C. nuclearis • C. capsularis post. | <ul style="list-style-type: none"> • multifokale vakuoläre, tropfige und schollige Degeneration der Linsenfasern in Rinde und Kern mit Prolaps von Kernmaterial nach posterior, teils mit dystropher Verkalkung |
| 19 | R | • KAT | <ul style="list-style-type: none"> • C. nuclearis • C. capsularis post. | <ul style="list-style-type: none"> • C. nuclearis • C. capsularis post. • C. corticalis post. | <ul style="list-style-type: none"> • multifokale vakuoläre und schollige Degeneration der Linsenfasern in Rinde und Kern mit Prolaps von Kernmaterial nach äquatorial, teils mit dystropher Verkalkung • Auffaserung der vorderen Linsenkapsel |
| 20 | L | • KAT | • C. corticalis post. | <ul style="list-style-type: none"> • C. corticalis post. • Ring äquatorial | <ul style="list-style-type: none"> • lamelläre vakuoläre Degeneration der Linsenfasern in Rinde und Kern |
| 20 | R | • KAT | • C. corticalis post. | • C. corticalis post. | <ul style="list-style-type: none"> • multifokale vakuoläre Degeneration der Linsenfasern in Adult- und Fetalkern |
| 21 | L | • SYNP | • SYNP | • SYNP | <ul style="list-style-type: none"> • multifokale vakuoläre Degeneration der Linsenfasern im Adultkern |
| 21 | R | • fehlt | • fehlt | • fehlt | • fehlt |
| 22 | L | • obB | • obB | • C. corticalis post. | <ul style="list-style-type: none"> • multifokale vakuoläre Degeneration der Linsenfasern im Adultkern |
| 22 | R | • KAT | • C. corticalis post. | <ul style="list-style-type: none"> • C. corticalis post. • C. capsularis post. | <ul style="list-style-type: none"> • multifokale vakuoläre Degeneration der Linsenfasern in Adult- und Fetalkern • subkapsuläre lamelläre vakuoläre Degeneration • herdförmige schollige Degeneration und Nekrose der Linsenfasern an der Rinden-Kern-Grenze |
| 23 | L | • KAT | • C. corticalis post. | • C. corticalis post. | <ul style="list-style-type: none"> • lamelläre vakuoläre Degeneration der Linsenfasern im Adultkern |
| 23 | R | • obB | • obB | • obB | <ul style="list-style-type: none"> • subakute eitrige Entzündung der posterioren Uvea, der Sclera und des N. opticus • subkapsuläre herdförmige vakuoläre Degeneration |
| 24 | L | • KAT | • C. capsularis ant. | <ul style="list-style-type: none"> • C. capsularis ant. • Linsendeformation • C. capsularis post. | • opB |
| 24 | R | • KAT | • C. capsularis ant. | • C. capsularis ant. | <ul style="list-style-type: none"> • herdförmige metaplastische Verknorpelung der Sclera |
| 25 | L | • obB | • C. corticalis post. | • C. corticalis post. | • opB |
| 25 | R | • KAT | <ul style="list-style-type: none"> • C. corticalis post. • Blaszellen | <ul style="list-style-type: none"> • C. corticalis post. • Blaszellen | <ul style="list-style-type: none"> • radiäre vakuoläre Degeneration der Linsenfasern im Adultkern |

| Nr | Seite | Schlachthof | Ophthalmologisch | path.-anatomisch | pathomorphologisch |
|----|-------|-------------|---|---|---|
| 26 | L | • obB | • obB | • Ring, äquatorial | • subkapsuläre lamelläre vakuoläre Degeneration |
| 26 | R | • COT | • Makula • SYN P | • Makula • SYN P | • subepitheliale herdförmige akute bis subakute Degeneration der Propria corneae mit Ödem • subakute lymphoplasmahistiozytäre Dakryoadenitis • subkapsuläre lamelläre vakuoläre Degeneration |
| 27 | L | • KAT | • C. nuclearis • C. corticalis post. | • C. nuclearis • C. corticalis post. | • herdförmige vakuoläre Degeneration der Linsenfaser im Kern |
| 27 | R | • KAT | • C. nuclearis • C. corticalis post. | • C. nuclearis • C. corticalis post. | • lamelläre schollige Degeneration der Linsenfaser im Fetalkern |
| 28 | L | • KAT | • Blaszellen | • Blaszellen | • opB |
| 28 | R | • obB | • Blaszellen • C. corticalis post. | • Blaszellen • C. corticalis post. | • multifokale schollige Degeneration der Linsenfaser im Fetalkern und an der Rinden-Kern-Grenze |
| 29 | L | • obB | • C. corticalis post. • C. corticalis ant. | • C. corticalis post. • C. corticalis ant. | • großflächige tropfige Degeneration der Linsenfaser in der Rinde • herdförmige eosinophile Nekrose der Linsenfaser |
| 29 | R | • KAT | • C. corticalis post. • C. corticalis ant. | • C. corticalis post. • C. corticalis ant. • Ring, äquatorial | • lamelläre schollige Nekrose der Linsenfaser an der Rinden-Kern-Grenze mit mononukleärem Infiltrat • multifokale vakuoläre und tropfige Degeneration der Linsenfaser in der Rinde • herdförmige vakuoläre Degeneration der Linsenepithelzellen |
| 30 | L | • obB | • Makula • Blaszellen | • Makula • Blaszellen | • herdförmiges Ödem der Propria corneae mit Gefäßproliferation • multifokale vakuoläre und schollige Degeneration der Linsenfaser in Adult- und Fetalkern und an der Rinden-Kern-Grenze |
| 30 | R | • KAT | • Makula • C. corticalis ant. • C. corticalis post. | • C. corticalis ant. • C. corticalis post. | • subepitheliale herdförmige Fibrose der Propria corneae • subakute lymphoplasmahistiozytäre Iritis • herdförmige Degeneration der Ganglienzellen mit Neuronophagie und dystropher Verkalkung • subkapsuläre multifokale vakuoläre Degeneration • multifokale vakuoläre und tropfige Degeneration der Linsenfaser in Rinde und Kern, teils mit Verkalkung |
| 31 | L | • KAT | • C. corticalis post. | • C. corticalis post. | • herdförmige dystrophe Verkalkung der Sclera • multifokale vakuoläre, tropfige und schollige Degeneration der Linsenfaser in Rinde und Kern, teils mit Verkalkung |
| 31 | R | • KAT | • C. corticalis post. | • C. corticalis post. | • opB |
| 32 | L | • KAT | • C. corticalis post. | • C. corticalis post. | • subkapsuläre lamelläre tropfige Degeneration |
| 32 | R | • obB | • obB | • obB | • subkapsuläre lamelläre vakuoläre Degeneration |

| Nr | Seite | Schlachthof | Ophthalmologisch | path.-anatomisch | pathomorphologisch |
|----|-------|------------------|---|---|--|
| 33 | L | • COT | • Makula | • Makula • C. corticalis post. | <ul style="list-style-type: none"> • subakute lymphoplasmahistiozytäre ulzerierende Keratitis mit scholliger Degeneration des Epithels, lokalem Ödem und Gefäßproliferation • geringgradige herdförmige metaplastische Verknorpelung der Sclera • herdförmige vakuoläre Degeneration der Linsenfaser im Adultkern |
| 33 | R | • obB | • Blasenellen | • obB | <ul style="list-style-type: none"> • herdförmige metaplastische Verknorpelung der Sclera • subkapsuläre herdförmige vakuoläre Degeneration • multifokale vakuoläre und tropfige Degeneration der Linsenfaser in der Rinde und an der Rinden-Kern-Grenze |
| 34 | L | • obB | • obB | • obB | <ul style="list-style-type: none"> • herdförmige metaplastische Verknorpelung der Sclera • herdförmige subakute lymphoplasmahistiozytäre Neuritis des N. opticus • diffuse subakute lymphoplasmahistiozytäre Konjunktivitis • subkapsuläre lamelläre vakuoläre Degeneration |
| 34 | R | • COT | • Makula | • Makula | <ul style="list-style-type: none"> • subakute eitrig ulzerierende Keratitis mit Ödem der Propria corneae und Gefäßproliferation • subakute eitrig Konjunktivitis • herdförmige vakuoläre Degeneration der Linsenfaser im Adultkern • subkapsuläre herdförmige vakuoläre Degeneration |
| 35 | L | • KAT | • C. corticalis post. | • C. corticalis post. • C. capsularis post. | <ul style="list-style-type: none"> • disseminierte subakute lymphoplasmahistiozytäre Scleritis • subkapsuläre lamelläre vakuoläre Degeneration |
| 35 | R | • KAT | • C. corticalis post. | • C. corticalis post. | <ul style="list-style-type: none"> • disseminierte subakute lymphoplasmahistiozytäre Scleritis • subkapsuläre lamelläre vakuoläre Degeneration • herdförmige vakuoläre Degeneration der Linsenfaser im Adultkern |
| 36 | L | • obB | • obB | • obB | • subkapsuläre lamelläre vakuoläre bis schollige Degeneration |
| 36 | R | • KAT • SYN P | • Makula • SYN P • C. totalis | • Makula • SYN P • C. totalis • Linsendeformation • Pigmentation/ Hornhautendothel | • multifokale Nekrose der Linsenfaser in der Rinde mit mononukleärer Infiltration und zirkulärer Fibrosierung |
| 37 | L | • obB | • Makula • C. corticalis ant. • C. corticalis post. | • Makula • Pigmentation/ Hornhautendothel | <ul style="list-style-type: none"> • herdförmige subakute eitrig Keratitis • multifokale chronische dystrophe Verkalkung der Sclera • subkapsuläre lamelläre vakuoläre Degeneration |

| Nr | Seite | Schlachthof | Ophthalmologisch | path.-anatomisch | pathomorphologisch |
|----|-------|-------------|--|--|--|
| 37 | R | • KAT | • C. corticalis post. • C. corticalis ant. • C. capsularis post. | • C. corticalis post. • C. corticalis ant. • C. capsularis post. | • multifokale chronische dystrophe Verkalkung der Sclera • subakute lymphoplasmahistiozytäre Neuritis des N. opticus • disseminierte tropfige Degeneration der Linsenfasern in der Rinde |
| 38 | L | • KAT | • Blasenzellen | • Blasenzellen | • subkapsuläre vakuoläre Degeneration • herdförmige vakuoläre Degeneration der Linsenfasern im Adultkern |
| 38 | R | • KAT | • obB | • Blasenzellen | • opB |
| 39 | L | • KAT | • Blasenzellen | • Blasenzellen | • opB |
| 39 | R | • fehlt | • fehlt | • fehlt | • fehlt |
| 40 | L | • obB | • C. corticalis ant. • Blasenzellen | • C. corticalis ant. | • herdförmige schollige Degeneration der Linsenfasern im Adultkern |
| 40 | R | • COT | • Makula | • Makula | • subendotheliale herdförmige Degeneration der Propria corneae mit Ödem • multifokale vakuoläre und schollige Degeneration der Linsenfasern in Adult- und Embryonalkern |
| 41 | L | • COT | • Leukoma • Blasenzellen | • Leukoma • C. capsularis post. | • subendotheliale Degeneration der Propria corneae mit Ödem und Gefäßproliferation am Limbus |
| 41 | R | • obB | • C. corticalis post. | • obB | • subkapsuläre lamelläre vakuoläre Degeneration |
| 42 | L | • COT | • Makula | • Makula | • subepitheliale herdförmige Degeneration der Propria corneae mit Fibrose und Ödem sowie Ablösung des Corneae epithels |
| 42 | R | • obB | • obB | • obB | • multifokale vakuoläre und tropfige Degeneration der Linsenfasern in Rinde und Adultkern |
| 43 | L | • obB | • obB | • obB | • opB |
| 43 | R | • Fibrin/VK | • Fibrin/VK | • Fibrin/VK | • akute fibrinöse Exsudation in die vordere Augenkammer • akute fibrinöse Gefäßthrombosierung in der Iris • herdförmige subakute lymphoplasmahistiozytäre Lymphoplasmahistiozytäre des N. opticus • subkapsuläre multifokale vakuoläre Degeneration |
| 44 | L | • KAT | • C. corticalis ant. | • obB | • subkapsuläre lamelläre vakuoläre Degeneration • multifokale vakuoläre Degeneration der Linsenfasern in Adult- und Embryonalkern • multifokale Nekrose der Linsenfasern in der Rinde |
| 44 | R | • obB | • obB | • obB | • opB |

| Nr | Seite | Schlachthof | Ophthalmologisch | path.-anatomisch | pathomorphologisch |
|----|-------|-------------|--|--|---|
| 45 | L | • KAT | <ul style="list-style-type: none"> • C. nuclearis • C. capsularis post. • Geistergefäße | <ul style="list-style-type: none"> • C. nuclearis • C. capsularis post. • Linsendeformation | <ul style="list-style-type: none"> • lamelläre schollige Nekrose der Linsenfaser in der Rinde • Zusammenhangstrennung von Kapsel und Rinde mit Prolaps des Embryonalkerns nach posterior • perilentäre Auflagerungen mit Verkalkung • subkapsuläre lamelläre vakuoläre Degeneration • fibroblastenähnliche Zellproliferation in der hinteren Linsenkapsel • multifokale schollige Degeneration der Linsenfaser im Fetalkern • Degeneration und Auffaserung der hinteren Linsenkapsel |
| 45 | R | • KAT | <ul style="list-style-type: none"> • C. nuclearis • C. capsularis post. | <ul style="list-style-type: none"> • C. nuclearis • C. capsularis post. • Linsendeformation | <ul style="list-style-type: none"> • Zusammenhangstrennung der Linsenfaser in der Rinde mit Prolaps von Kernmaterial nach posterior • multifokale schollige Nekrose der Linsenfaser in der Rinde und an der Rinden-Kern-Grenze • herdförmige Auffaserung der hinteren Linsenkapsel • Zystenbildung an der Rinden-Kern-Grenze |
| 46 | L | • obB | • Blasenellen | • Blasenellen | • opB |
| 46 | R | • KAT | <ul style="list-style-type: none"> • Makula • C. capsularis ant. • C. corticalis post. | <ul style="list-style-type: none"> • Makula • C. capsularis ant. • C. capsularis post. | <ul style="list-style-type: none"> • subendotheliales Ödem der Propria corneae • lamelläre schollige Degeneration und Nekrose der Linsenfaser in der Rinde • subkapsuläre herdförmige schollige Degeneration • herdförmige Degeneration der Linseneithelzellen • subkapsuläre lamelläre Proliferation der Linseneithelzellen |
| 47 | L | • KAT | • C. capsularis post. | • C. capsularis post. | • herdförmige vakuoläre Degeneration der Linsenfaser im Adultkern |
| 47 | R | • KAT | • C. capsularis post. | • C. capsularis post. | <ul style="list-style-type: none"> • subkapsuläre herdförmige vakuoläre Degeneration • herdförmige vakuoläre Degeneration der Linsenfaser im Adultkern |
| 48 | L | • Fibrin/VK | • Fibrin/VK | • Fibrin/VK | • akute fibrinöse Exsudation in die vordere Augenkammer |
| 48 | R | • obB | • obB | • obB | • lamelläre vakuoläre Degeneration der Linsenfaser an der Rinden-Kern-Grenze |
| 49 | L | • COT | <ul style="list-style-type: none"> • Leukoma • SYN • C. nuclearis | <ul style="list-style-type: none"> • Leukoma • SYN • C. nuclearis | <ul style="list-style-type: none"> • geringgradige Gefäßproliferation in der Propria corneae • subkapsuläre herdförmige vakuoläre Degeneration • herdförmige vakuoläre Degeneration der Linsenfaser im Adultkern • Zystenbildung im Adultkern |

| Nr | Seite | Schlachthof | Ophthalmologisch | path.-anatomisch | pathomorphologisch |
|----|-------|-------------|---|---|---|
| 49 | R | • obB | • C. nuclearis | • C. nuclearis | <ul style="list-style-type: none"> • geringgradige herdförmige dystrophe Verkalkung der Sclera im hinteren Bulbusabschnitt • herdförmige vakuoläre Degeneration der Linsenfasern im Adultkern |
| 50 | L | • SYNP | <ul style="list-style-type: none"> • Leukoma • SYNP • C. capsularis post. • Geistergefäße | <ul style="list-style-type: none"> • Leukoma • SYNP • C. capsularis post. • Geistergefäße | <ul style="list-style-type: none"> • akute fibrinöse Exsudation in die vordere Augenkammer • multifokale vakuoläre, tropfige und schollige Degeneration und Nekrose der Linsenfasern in der Rinde |
| 50 | R | • obB | • obB | • obB | • opB |
| 51 | L | • Fibrin/VK | • Fibrin/VK | <ul style="list-style-type: none"> • Fibrin/VK • SYNP | <ul style="list-style-type: none"> • akute fibrinöse Exsudation in die vordere Augenkammer • multifokale tropfige und schollige Degeneration der Linsenfasern an der Rinden-Kern-Grenze und im Fetalkern |
| 51 | R | • obB | • Makula | <ul style="list-style-type: none"> • Makula • Geistergefäße | <ul style="list-style-type: none"> • geringgradige Gefäßproliferation in der Propria corneae • herdförmige Pigmentierung der Propria corneae • subkapsuläre lamelläre vakuoläre Degeneration |
| 52 | L | • COT | <ul style="list-style-type: none"> • Makula • Blasenellen | <ul style="list-style-type: none"> • Makula • Blasenellen | <ul style="list-style-type: none"> • herdförmige Degeneration der Propria corneae mit reaktiver Keratitis und herdförmigem subepitheliale Ödem • subkapsuläre lamelläre vakuoläre Degeneration |
| 52 | R | • obB | • Leukoma | • Leukoma | <ul style="list-style-type: none"> • subepitheliales multifokales Ödem der Propria corneae mit mittelgradiger Gefäßproliferation • geringgradige herdförmige dystrophe Verkalkung der Sclera im hinteren Bulbusabschnitt • multifokale vakuoläre und tropfige Degeneration der Linsenfasern in Adult- und Fetalkern |
| 53 | L | • obB | • C. nuclearis | • C. nuclearis | <ul style="list-style-type: none"> • subkapsuläre lamelläre vakuoläre Degeneration • multifokale vakuoläre bis schollige Degeneration der Linsenfasern in Adult- und Embryonalkern |
| 53 | R | • COT | <ul style="list-style-type: none"> • Bulbustrauma • diverse Hämatome • Corneaödem • Fibrin/VK | <ul style="list-style-type: none"> • diverse Hämatome • Corneaödem • Fibrin/VK • Panuveitis | <ul style="list-style-type: none"> • Blutung in die vordere Augenkammer • akute fibrinöse Exsudation in die vordere und hintere Augenkammer • diffuses Ödem der Propria corneae • multifokale peribulbäre Blutungen • diffuse Blutung in der Uvea • multifokale schollige Nekrose der Linsenfasern in der Rinde |
| 54 | L | • obB | • obB | • obB | • opB |

| Nr | Seite | Schlachthof | Ophthalmologisch | path.-anatomisch | pathomorphologisch |
|----|-------|-------------|--|---|--|
| 54 | R | • Fibrin/VK | • Fibrin/VK • C. corticalis post. | • Fibrin/VK • C. corticalis post. | • herdförmige metaplastische Verknorpelung der Sclera im hinteren Bulbusabschnitt • akute fibrinöse Exsudation in die vordere Augenkammer und um den Ziliarkörper • multifokale vakuoläre Degeneration der Linsenfasern im Adultkern |
| 55 | L | • obB | • C. corticalis post. • Blaszellen | • C. corticalis post. • Blaszellen | • subkapsuläre lamelläre vakuoläre Degeneration |
| 55 | R | • KAT | • SYN • C. capsularis ant. • C. capsularis post. | • SYN • C. corticalis ant. • C. capsularis post. | • großflächige schollige Nekrose der Linsenfasern in der Rinde |
| 56 | L | • KAT | • C. nuclearis | • C. nuclearis • C. corticalis post. | • Degeneration und Auffaserung der hinteren Linsenkapsel • Hypertrophie der vorderen Linsenkapsel • multifokale Degeneration und Nekrose der Linsenfasern in der Rinde • herdförmige schollige Nekrose der Linsenfasern im Embryonalkern |
| 56 | R | • COT | • Leukoma | • Leukoma • Geistergefäße • Zyklitis • Aphakie | • diffuse chronische Keratitis mit Gefäßproliferation in der Propria corneae und multifokaler Hyperplasie des Corneaepithels • chronische lymphoplasmahistiozytäre Iritis • Zusammenhangstrennung der Linsenkapsel und Vorfall in die vordere Augenkammer • dystrophe Verkalkung des verbliebenen Linsengewebes |
| 57 | L | • obB | • obB | • obB | • herdförmige dystrophe Verkalkung der Sclera |
| 57 | R | • Fibrin/VK | • Fibrin/VK | • Fibrin/VK | • multifokale dystrophe Verkalkung der Sclera • akute fibrinöse Exsudation in die vordere Augenkammer |
| 58 | L | • KAT | • C. nuclearis | • C. nuclearis | • geringgradige herdförmige dystrophe Verkalkung der Sclera • schollige Degeneration und Nekrose der Linsenfasern im Embryonalkern |
| 58 | R | • KAT | • C. nuclearis • C. capsularis post. | • C. nuclearis • C. capsularis post. | • subkapsuläre herdförmige tropfige Degeneration • herdförmige vakuoläre Degeneration und Auffaserung der hinteren Linsenkapsel • herdförmige tropfige bis schollige Degeneration der Linsenfasern in der Rinde |
| 59 | L | • obB | • Makula • Blaszellen • Geistergefäße | • Makula • Blaszellen • Geistergefäße | • herdförmiges vakuoläres Ödem der Propria corneae mit disseminierter Gefäßproliferation • herdförmige dystrophe Verkalkung der Sclera • subkapsuläre lamelläre vakuoläre Degeneration |

| Nr | Seite | Schlachthof | Ophthalmologisch | path.-anatomisch | pathomorphologisch |
|----|-------|-------------|---|---|---|
| 59 | R | • COT | • Makula • Geistergefäße | • Makula • Geistergefäße | • herdförmige chronische lymphoplasmahistiozytäre Keratitis mit herdförmigem Ödem und Gefäßproliferation • subkapsuläre lamelläre vakuoläre Degeneration |
| 60 | L | • obB | • C. capsularis post. | • obB | • herdförmige dystrophe Verkalkung der Sclera |
| 60 | R | • KAT | • Makula • SYN • C. corticalis ant. | • Makula • SYN • C. corticalis ant. | • herdförmiges Ödem der Propria corneae • herdförmige dystrophe Verkalkung der Sclera • subkapsuläre lamelläre vakuoläre Degeneration • lamelläre tropfige und schollige Degeneration und Nekrose der Linsenfaser in der Rinde • Zystenbildung in der Rinde |
| 61 | L | • obB | • Makula • Gefäßeinsprossung • SYNA-Rest | • Makula • Gefäßeinsprossung | • chronische Keratitis mit Gefäßproliferation und fokaler Hyperplasie des Corneae epithels • herdförmige dystrophe Verkalkung der Sclera • perineurale subakute lymphoplasmahistiozytäre Neuritis des N. opticus |
| 61 | R | • COT | • Leukoma • Gefäßeinsprossung • SYNA-Rest • C. corticalis ant. | • Leukoma • Gefäßeinsprossung • SYNA-Rest • C. corticalis ant. | • chronische lymphoplasmahistiozytäre Keratitis mit Propria fibrose • herdförmige dystrophe Verkalkung der Sclera • subkapsuläre herdförmige vakuoläre Degeneration |
| 62 | L | • COT | • Makula • C. capsularis post. | • Makula • C. corticalis post. • Geistergefäße | • subendotheliale herdförmige Degeneration der Propria corneae • subkapsuläre lamelläre vakuoläre Degeneration mit herdförmiger Verkalkung |
| 62 | R | • obB | • Fibrin/VK | • Fibrin/VK | • akute fibrinöse Exsudation in die vordere Augenkammer |
| 63 | L | • obB | • C. corticalis post. | • C. corticalis post. | • herdförmige dystrophe Verkalkung der Sclera |
| 63 | R | • COT | • Leukoma • Gefäßeinsprossung | • Leukoma • Gefäßeinsprossung | • diffuses Ödem der Propria corneae • subkapsuläre lamelläre vakuoläre Degeneration • herdförmige vakuoläre Degeneration der Linsenfaser an der Rinden-Kern-Grenze |
| 64 | L | • COT | • Makula • Blasen zellen | • Makula • Geistergefäße | • geringgradige Gefäßproliferation in der Propria corneae • subkapsuläre lamelläre vakuoläre Degeneration |
| 64 | R | • obB | • obB | • obB | • subkapsuläre lamelläre vakuoläre Degeneration |
| 65 | L | • KAT | • C. corticalis ant. • C. corticalis post. | • C. corticalis ant. • C. corticalis post. | • multifokale tropfige und schollige Degeneration und Nekrose der Linsenfaser in der Rinde |
| 65 | R | • obB | • obB | • obB | • subkapsuläre lamelläre vakuoläre Degeneration |

| Nr | Seite | Schlachthof | Ophthalmologisch | path.-anatomisch | pathomorphologisch |
|----|-------|----------------------|---|---|--|
| 66 | L | • KAT | • C. corticalis post. | • C. corticalis post. | <ul style="list-style-type: none"> • großflächige vakuoläre, tropfige und schollige Degeneration und Nekrose der Linsenfaser an der Rinden-Kern-Grenze • subkapsuläre lamelläre vakuoläre Degeneration |
| 66 | R | • obB | • C. corticalis post. | • C. corticalis post. | <ul style="list-style-type: none"> • multifokale vakuoläre und tropfige Degeneration der Linsenfaser im Adultkern • herdförmige schollige Nekrose der Linsenfaser an der Rinden-Kern-Grenze |
| 67 | L | • KAT • Fibrin/VK | • Fibrin/VK | • Fibrin/VK | <ul style="list-style-type: none"> • geringgradige herdförmige dystrophe Verkalkung der Sclera • subkapsuläre multifokale vakuoläre Degeneration |
| 67 | R | • obB | • obB | • obB | • opB |
| 68 | L | • Fibrin/VK | • Fibrin/VK • C. corticalis post. | • Fibrin/VK • C. corticalis post. | <ul style="list-style-type: none"> • akute fibrinöse Exsudation in die vordere Augenkammer • subkapsuläre herdförmige vakuoläre Degeneration |
| 68 | R | • obB | • obB | • obB | • opB |
| 69 | L | • KAT | • C. nuclearis | • C. nuclearis | <ul style="list-style-type: none"> • herdförmige schollige Degeneration des Corneaepithels mit herdförmigem Ödem der Propria corneae • Zusammenhangstrennung von Kapsel und Rinde mit Prolaps des Adultkerns nach posterior • diffuse schollige Degeneration des Linsengewebes im Embryonalkern |
| 69 | R | • KAT | • C. nuclearis • C. corticalis post. | • C. nuclearis • C. corticalis post. | <ul style="list-style-type: none"> • subkapsuläre multifokale vakuoläre, tropfige und schollige Degeneration • multifokale tropfige bis schollige Degeneration der Linsenfaser in Rinde und Kern |
| 70 | L | • obB | • obB | • obB | • opB |
| 70 | R | • Fibrin/VK | • Fibrin/VK • C. corticalis post. | • Fibrin/VK • C. corticalis post. | <ul style="list-style-type: none"> • akute eitrige Uveitis anterior mit akuter fibrinöser Exsudation in vordere und hintere Augenkammer • subkapsuläre multifokale vakuoläre und tropfige Degeneration |

COT Corneatrübung KAT Linsentrübung ant. anterior post. posterior

Veröffentlichungen

Vorläufige Ergebnisse dieser Dissertation wurden bereits veröffentlicht.

Hof, K. A., Hofmann, W. (2000):

Klinische Untersuchungen zum Vorkommen von Augenveränderungen beim Rind.
II. Middle-European congress for Buiatrics, Hohe Tatra, 11. – 13. Mai 2000, 18-20.

Hof, K. A., Hofmann, W. (2000):

B-mode Ultraschall am Rinderauge.
II. Middle-European congress for Buiatrics, Hohe Tatra, 11. – 13. Mai 2000, 135-137.

Hof, K. A., Lawrenz, B., Hofmann, W., Bergmann, V. (2000):

Klinische und histopathologische Untersuchungen zum Vorkommen von
Augenveränderungen beim Rind.
43. Jahrestagung der Fachgruppe „Pathologie“ in der Deutschen Veterinärmedizinischen
Gesellschaft, Kiel, 06. – 08. Juni 2000.

Hof, K. A., Hofmann, W. (2001):

Augenveränderungen – Studie zum Vorkommen bei Rindern.
Vet-Med Report, 25, V2, 1-2.

Hof, K. A., Hofmann, W. (2001):

Klinische Untersuchungen zum Vorkommen von Augenveränderungen beim Rind.
4. Berlin-Brandenburgischer Rindertag, Berlin, 11. – 13. Oktober 2001, 73-75.

Hof, K. A., Hofmann, W. (2001):

B-mode Ultraschall am Rinderauge.
4. Berlin-Brandenburgischer Rindertag, Berlin, 11. – 13. Oktober 2001, 76-78.

Hof, K. A., Hofmann, W. (2001):

Klinische Untersuchungen zum Vorkommen von Augenveränderungen beim Rind.
Tierärztliche Praxis, 29, 82.

Hof, K. A., Hofmann, W. (2001):

B-mode Ultraschall am Rinderauge.
Tierärztliche Praxis, 29, 82.

Hof, K. A., Hofmann, W. (2002):

Ultrasonic examination of cattle eyes.
XXII. World Buiatrics Congress, Hannover, 18. – 23. August 2002, 181.

Hofmann, W., Hof, K. A. (2002):

Clinical examination of the eye in cattle.
XXII. World Buiatrics Congress, Hannover, 18. – 23. August 2002, 181-182.

Lawrenz, B., Hof, K. A., Hofmann, W., Bergmann, V. (2002):

Histopathological examination of bovine eyes.
XXII. World Buiatrics Congress, Hannover, 18. – 23. August 2002, 182.

Danksagung

Herrn Prof. Dr. Winfried Hofmann danke ich herzlich für die Überlassung des klinischen Aspektes des Themas, seine Unterstützung und die Bereitschaft, die Dissertation doch noch zu Ende zu bringen.

Herrn Prof. Dr. Volker Bergmann möchte ich für die Vergabe des pathologischen Teiles des Themas, seine Unterstützung, seine Bereitschaft, die Dissertation zu Ende zu betreuen sowie seine große Begeisterung für die „toten Augen von Berlin“ danken.

Frau Dr. Bettina Lawrenz danke ich von Herzen für die Befundung der Schnitte.

Frau PD Dr. Susanne Dahms (†) danke ich für ihre fachliche Unterstützung bei der Planung und statistischen Auswertung der Untersuchungen. Frau Dr. Gisela Arndt möchte ich für ihre Anregungen zum Abschluss der Statistik danken.

Frau Alexandra Harder gilt mein besonderer Dank für ihr großartiges Engagement beim Herstellen der Schnitte. Auch möchte ich mich bei allen Mitarbeitern des Instituts für Tierpathologie für ihr Interesse, ihre Hilfsbereitschaft und ihre Anregungen zum „how to do“ bedanken.

Den Betriebsleitern, ihren Mitarbeitern und Haustierärzten danke ich von Herzen dafür, dass sie mir ihre Tiere zur Verfügung gestellt haben, für ihre Unterstützung und ihr großes Interesse. Die monatliche freundliche Begrüßung mit „schau mir in die Augen, Kleines“ wird mir unvergessen bleiben.

Ich danke der Leitung und den Mitarbeitern des Schlachthofes für ihre Unterstützung, Geduld und das Bereitstellen des benötigten Untersuchungsmateriales.

Herrn Trosien von der Firma Esaote danke ich herzlich für das Zurverfügungstellen des Ultraschallgerätes.

Herrn Prof. Dr. Wolfgang Heuwieser Dank dafür, dass ich auch die Tiere und Patienten der Tierklinik für Fortpflanzung untersuchen durfte.

Allen Kolleginnen und Kollegen, die mit mir Tiere gefangen oder Bulbi gewonnen haben, danke ich dafür sehr. Ich hoffe, ihr habt von den Ausfahrten lehrreiche Erfahrungen mit nach Hause genommen.

Gleichfalls möchte ich allen Kolleginnen und Kollegen sowie meiner Familie und meinen Freunden danken, die mir entweder interessante Patienten vorgestellt, oder mit Ideen, Rat, Tat, Interesse und den rechten Worten zur rechten Zeit nicht gegeizt und die vor allen Dingen nie den Glauben daran verloren haben, dass auch diese Dissertation einmal fertig sein wird.

Meinen Korrekturleserinnen Heike Siebke, Martina Ecker, Dr. Corinna Weber und meiner Mutter danke ich von Herzen für ihre Anregungen, ihre unermüdliche Ausdauer und ihre große Geduld mit meinem Hang zu Hilfsverben und verschachtelten Endlossätzen.

Frau Dr. Christine Bergmann danke ich für ihren spontanen Einsatz und die ermutigenden Worte zum Ende der Wegstrecke.

Mein größter Dank gilt meinen Eltern, ohne deren Unterstützung und Rückhalt dies Alles und so vieles Andere nicht möglich gewesen wäre.

Selbständigkeitserklärung

Hiermit bestätige ich, dass ich die vorliegende Arbeit selbständig angefertigt habe. Ich versichere, dass ich ausschließlich die angegebenen Quellen und Hilfen in Anspruch genommen habe.

Ochtersum, den 10. Februar 2015

Kay A. Hof