Aus dem Zentrum für Muskuloskeletale Chirurgie
Campus Virchow-Klinikum
der Medizinischen Fakultät der Charité – Universitätsmedizin Berlin

DISSERTATION

Experimentelle Studie zu 2D-C-Arm-navigierten Schraubenosteosynthesen am Becken

zur Erlangung des akademischen Grades
Doctor medicinae (Dr. med.)

vorgelegt der Medizinischen Fakultät
Charité – Universitätsmedizin Berlin

Diss 2009 12119

von

Daniel André Groche
aus Berlin

Charité - Universitätsmedizin Berlin
Medizinische Bibliothek
SYS 2010 388
12119

Gutachter: 1. Prof. Dr. med. U. Stöckle

2. Prof. Dr. med. C. Perka

3. Prof. Dr. med. F. Gebhard

Datum der Promotion: 18.09.2009

1	**INHALTSVERZEICHNIS**	**3**
2	**EINLEITUNG**	**7**
3	**GRUNDLAGEN**	**8**
3.1	Anatomie des Beckens	8
3.2	Beckenverletzungen	11
3.2.1	Verletzungsmechanismen	11
3.2.2	Alters- und Geschlechtsverteilung	12
3.2.3	Letalität	12
3.2.4	Polytrauma	13
3.2.5	Klassifikation	13
3.2.5.1	Historischer Rückblick	13
3.2.5.2	Arbeitsgemeinschaft Osteosynthese (AO)	14
3.2.5.2.1	Beckenringverletzungen	15
3.2.5.2.2	Sakrumverletzungen	16
3.2.5.2.3	Sakroiliakalgelenkverletzungen	17
3.2.5.2.4	Azetabulumverletzungen	17
3.2.6	Verteilung der Beckenverletzungen	18
3.2.7	Konservative Therapie	18
3.2.8	Operative Therapie	19
3.3	Computer-assistierte Chirurgie	22
3.3.1	Historischer Rückblick	22
3.3.2	Darstellung der chirurgischen Aktion in einem Bilddatensatz	24
3.3.3	Einteilung nach Art des Navigators (aktiv, semiaktiv, passiv)	26
3.3.4	Bewegungsanalysetechniken	27
3.3.5	Navigation	29
3.3.5.1	CT-Navigation	29
3.3.5.2	2D-C-Arm-Navigation	29
3.3.5.3	Anwendungsbereiche der Computer-assistierten Chirurgie	30
4	**PROBLEMSTELLUNG**	**37**
5	**ZIELSTELLUNG**	**39**

6	MATERIAL UND METHODE	40
6.1	Systemkomponenten	40
6.1.1	2D-C-Arm-Navigationssystem	40
6.1.2	Zentrale Rechnereinheit	40
6.1.3	Optoelektronische Kamera	41
6.1.4	C-Arm	42
6.1.5	Dynamic Reference Base	43
6.1.6	Gravity Reference	43
6.1.7	C-Arm-Sync-Kabel	44
6.1.8	Strober Box	44
6.1.9	Virtual Keyboard (Modell C-Arm) und Fußschalter	44
6.1.10	Chirurgische Instrumente	45
6.2	Set-up	46
6.3	Benutzeroberfläche des C-Arm Navigator Moduls	47
6.4	Modell	48
6.5	Ablauf einer navigierten Bohrung	49
6.5.1	Genauigkeitsüberprüfung	50
6.5.2	Darstellung der Instrumentenposition auf dem Monitor	51
6.5.3	Instrumentation	51
6.6	Versuchsreihen	52
6.6.1	Schraubenosteosynthesen am Becken	52
6.6.1.1	C-Arm-Projektionen der 5 Schraubenpositionen	54
6.6.1.1.1	Vordere Pfeilerschraube	54
6.6.1.1.2	Hintere Pfeilerschraube	55
6.6.1.1.3	Supraazetabuläre Iliumschraube	56
6.6.1.1.4	Sakroiliakalschrauben in S1 und S2	57
6.6.1.2	Dokumentation und Auswertung	58
6.6.2	Studien an humanen Beckenpräparaten	60
6.6.3	Klinische Evaluationen am Becken	61
7	ERGEBNISBESCHREIBUNG	63
7.1	Schraubenosteosynthesen am Becken	63
7.1.1	Vordere Pfeilerschraube	65
7.1.1.1	Besonderheiten / Set-up	66

7.1.1.2	Durchleuchtungszeiten	67
7.1.2	Hintere Pfeilerschraube	68
7.1.2.1	Besonderheiten / Set-up	71
7.1.2.2	Durchleuchtungszeiten	71
7.1.3	Supraazetabuläre Iliumschraube	72
7.1.3.1	Besonderheiten / Set-up	73
7.1.3.2	Durchleuchtungszeiten	74
7.1.4	Sakroiliakalschraube in S1	75
7.1.4.1	Besonderheiten / Set-up	77
7.1.4.2	Durchleuchtungszeiten	77
7.1.5	Sakroiliakalschraube in S2	78
7.1.5.1	Besonderheiten / Set-up	79
7.1.5.2	Durchleuchtungszeiten	79
7.1.6	Instrumentenkalibrierung	80
7.2	Studien an humanen Beckenpräparaten	81
7.2.1	Besonderheiten	81
7.2.2	Durchleuchtungszeiten	82
7.3	Klinische Evaluationen am Becken	83
7.3.1	Besonderheiten	83
7.3.2	Durchleuchtungszeiten	84
8	**DISKUSSION**	**85**
8.1	Konventionelles Vorgehen	85
8.2	Allgemeine Vor- und Nachteile der Navigation	85
8.2.1	Nachteile 2D-C-Arm-Navigation	86
8.2.2	Vorteile 2D-C-Arm-Navigation	87
8.3	Einflussfaktoren auf Material und Methode	87
8.4	Schraubenosteosynthesen am Becken	91
8.4.1	Vordere Pfeilerschraube	92
8.4.2	Hinterere Pfeilerschraube	92
8.4.3	Supraazetabuläre Iliumschraube	93
8.4.4	Sakroiliakalschraube in S1	93
8.4.5	Sakroiliakalschraube in S2	95
8.4.6	Präzision und Fehlplatzierungsraten	95

8.4.7 Durchleuchtungszeiten am Beckenmodell 98
8.5 Studien an humanen Beckenpräparaten 98
8.6 Klinische Evaluationen am Becken 99
8.7 Voraussetzungen / Indikationen / Aussichten der Navigation 103

9 SCHLUSSFOLGERUNGEN 107

10 ZUSAMMENFASSUNG 111

11 ABKÜRZUNGSVERZEICHNIS 113

12 LITERATURVERZEICHNIS 114

13 DANKSAGUNGEN 125

14 TABELLARISCHER LEBENSLAUF 126

15 ERKLÄRUNG AN EIDES STATT 128

2 EINLEITUNG

Das Becken ist eine der komplexesten geometrischen Knochenstrukturen des menschlichen Körpers. Diese Tatsache verlangt dem Chirurgen ein großes, räumliches Vorstellungsvermögen ab. Gerade komplizierte Verletzungen, wie instabile Beckenverletzungen, werden oft offen versorgt und führen zu erheblichen Weichteiltraumen. Als technisch anspruchsvoll erweist sich die minimal-invasive Methode der perkutanen Schraubenosteosynthese. Jedoch sind bis zur optimalen Platzierung der Bohrung zum Teil mehrere Versuche notwendig. Intraoperativ muss die Lage mit dem C-Arm in mehreren Ebenen kontrolliert werden, wodurch unter Umständen erhebliche Durchleuchtungszeiten ([76, 132]) entstehen. Allgemeine Forderungen nach größtmöglicher Sicherheit und Präzision medizinischer Eingriffe verstärkte die Entwicklung von Navigationsverfahren. Bei den in der Unfallchirurgie verwendeten Navigationssystemen gibt es zwei prinzipielle Entwicklungsunterschiede ([42]). Je nach Indikation werden präoperativ generierte CT-Datensätze oder intraoperative C-Arm-Bilder als virtuelle Bildübertragung genutzt. Die 2D-C-Arm-Navigation kommt seit Ende der 90er Jahre in der Traumatologie zum Einsatz. Es wird eine kalibrierte Momentaufnahme mit einem C-Arm erzeugt und als virtuelles Objekt bei der Navigation verwendet. Diese Art der Echtzeitdarstellung ermöglicht, neben der Methode der CT-Navigation, die universelle Einsetzbarkeit im OP. Aufwendige präoperative CT-Bilddatenverarbeitung und -Planung entfallen. Sie bietet die Möglichkeit minimal-invasive Eingriffe durch simultane Betrachtung von maximal 4 C-Arm-Projektionen bei reduzierter Strahlenexposition und Erhöhung der Präzision vorzunehmen. Nachteilig erweisen sich C-Arm-bedingte Überlagerungen, begrenzte Bildausschnitte und eine schlechtere Bildqualität.

In der vorliegenden Arbeit wird die Genauigkeit und Sicherheit passiver 2D-C-Arm-basierter optoelektronischer Navigationssysteme durch Präzisionsbohrungen nachgewiesen. Mit dem SurgiGATE® Version 3.1, C-Arm Navigator Modul IGS, Fa. Medivision®, Oberdorf, Schweiz, wurde im Rahmen experimenteller Versuchsreihen 5 standardisierte Schraubenpositionen an Kunststoffbeckenmodellen gesetzt. Mit der Stealth Station®, C-Arm interface, der Fa. Sofamor Danek GmbH, Köln, Deutschland, erfolgte die Evaluation an humanen Beckenpräparaten. Letztendlich folgte die klinische Einführung des SurgiGATE®-Systems. Ergebnisse und Indikationen wurden mit aktueller Literatur verglichen und der Stand der navigierten Beckenchirurgie beschrieben.

3 GRUNDLAGEN

3.1 Anatomie des Beckens ([28, 51, 95, 127, 139])

Das Becken als Verbindung zwischen Rumpf und den unteren Extremitäten übernimmt eine wichtige stabilisierende Funktion. Der knöcherne Beckenring setzt sich lateral und ventral durch das rechte und linke Hüftbein, bestehend aus Darm-, Sitz- und Schambein, und dorsal aus dem interponierten Kreuzbein als kaudale Fortsetzung der Wirbelsäule, zusammen. Darm-, Sitz- und Schambein bilden eine Einheit, in dessen Zentrum sich das Azetabulum befindet. Es läuft nach distal in den knochendichteren vorderen und hinteren Pfeiler aus. Dorso-lateral erstreckt sich die Beckenschaufel. Azetabulum und Femurkopf bilden das Hüftgelenk, welches als Kraftüberträger zwischen Becken und Oberschenkel fungiert. Der Beckengürtel wird ventral durch die elastische Symphysis pubica, bestehend aus den beiden Hüftbeinen und dorsal von den gering beweglichen ISG, Verbindungen zwischen Kreuz- und Hüftbein, abgeschlossen. Symphysis pubica und ISG sind Synchondrosen und lassen als ligamentäre Verbindungen nur geringe Bewegungen zu. Bänder sowie Faserzüge stabilisieren Symphyse (Lig. pubicum superius, Lig. arcuatum pubis), ISG (Ligg. sacroiliaca anteriora, sacroiliaca interossea und sacroiliaca posteriora) und hängen das Sakrum an den hinteren Darmbeinkämmen federnd auf. Des Weiteren verhindern die Ligg. sacrospinale und sacrotuberale Drehbewegungen der ISG sowie ein Ventralkippen des Os sacrum. Daraus resultiert ein stabiler knöcherner Beckenring. Das Zusammenspiel der genannten straffen Gelenke und ligamentären Strukturen verleiht dem knöchernen Becken statische und dynamische Funktionen. Die Kraftübertragung wird von den unteren Lumbalwirbeln über ISG, Os ilium und Azetabulum auf den Oberschenkel weitergeleitet. Biomechanisch wird das Becken in 2 Ringabschnitte (ventral und dorsal) unterteilt, wobei der dorsale Beckenring als Kraftüberträger fungiert und dadurch entscheidende Bedeutung erlangt.

Die am Becken, einschließlich der Wirbelsäule, entspringenden Muskeln sorgen für Stellungsänderungen des Beckens und Hüftgelenksbewegungen. Topograpisch lässt sich die Hüftmuskulatur in innere und äußere Hüftmuskeln unterteilen, die das Hüftgelenk umschließen. Die Oberschenkelmuskulatur unterteilt sich in eine ventrale, mediale und dorsale Muskelgruppe.
Innere Hüftmuskeln (Ursprung an der inneren Beckenwand): Der M. iliopsoas entspringt an der Lendenwirbelsäule (M. psoas major und minor) sowie in der Fossa iliaca (M. iliacus) und zieht unter dem Leistenband ventral über das Hüftgelenk und setzt dorsal des Trochanter minor am

Femur an. M. piriformis und M. obturator internus kommen wie alle kleinen Außenrotatoren vom Kreuz- und Hüftbein und inserieren am Trochanter major oder in der Fossa trochanterica.

Äußere Hüftmuskeln (Ursprung an der äußeren Beckenwand): Hierzu gehört die Glutealmuskulatur und kleinere Muskeln an der Außenseite des Beckens. Der M. glutaeus maximus als kräftigster Strecker im Hüftgelenk entspringt hauptsächlich dorsalseitig am Sakrum und bedeckt die unter ihm gelegenen Adduktoren M. glutaeus medius und minimus. Diese setzen zusammen am proximalen lateralen Femurschaft an. M. gemellus superior und inferior, M. quadratus femoris und M. obturator externus sind als weitere kleinere Außenrotatoren zu nennen.

Ventrale Muskelgruppe (Extensoren): Der M. sartorius entspringt an der SIAS und zieht diagonal nach medial, um an der proximal, ventro-lateralen Tibia das Pes anserinus mit zu bilden. Ebenfalls von der SIAS kommend, geht der M. tensor fasciae latae in den Tractus iliotibialis, der an der Tibia ansetzt, über. Der M. quadriceps femoris setzt sich aus 4 einzelnen Muskeln zusammen, wobei der M. rectus femoris von der SIAI und vom oberen Rand des Azetabulums entspringt. M. vastus lateralis, intermedius und medialis umhüllen mit ihren Ursprüngen den Femurschaft bis auf dessen Rückseite (Linea aspera) fast vollständig. Zusammen gehen sie in die Endsehne des M. quadriceps femoris über, in der die Patella als Sesambein eingefügt ist. Die Fortsetzung wird als Lig. patellae bezeichnet und setzt an der Tuberositas tibiae an.

Mediale Muskelgruppe (Adduktoren): Die Muskelursprünge befinden sich am äußeren knöchernen Rahmen des For. obturatum und inserieren entlang der Linea aspera nach kaudal. Sie ordnen sich von oberflächlich bis tief gelegen in folgender Reihenfolge an: M. pectineus, adductor longus, gracilis (inseriert unter Bildung des Pes anserinus an der Tibia), adductor brevis und magnus.

Dorsale Muskelgruppe (Flexoren): Bestehend aus 3 Muskeln, die sich vom Tuberculum ischiadicum lateral (M. biceps femoris, Ausnahme: Caput breve) und medial (M. semitendinosus und semimembranosus) nach distal ausbreiten. Der laterale Anteil inseriert an der proximalen Fibula, der mediale an der proximalen Tibia.

Das Rückenmark (Medulla spinalis) ist segmental gegliedert und befindet sich im inneren des Wirbelkanals und reicht beim Erwachsenen bis zur Höhe des 1. / 2. Lendenwirbelkörpers (Conus medullaris). Die nach distal verlaufenden Fasern (Cauda equina) ziehen bis zum 2. / 3. Sakralwirbel. Kaudal davon erstrecken sich Teile des Plexus sacrales und coccygeus sowie das Filum terminale. Im Lumbalbereich verlassen entsprechend der segmentalen Anordnung L1 – L5 auf jeder Seite fünf Spinalnerven das Rückenmark und teilen sich in einen R. posterior und R. anterior. Aus den Rr. posteriores geht ein motorischer Ast (R. medialis) zur Versorgung der

Rückenmmuskulatur und ein sensibler Ast (R. lateralis) für die Rückenhaut ab. Vereinzelte Rr. lateralis aus L1 – L3 ziehen als Rr. clunium superiores zur Gesäßhaut. Die Rr. anteriores sind an der Bildung des Plexus lumbosacralis beteiligt. Im Sakralbereich verlassen die Nn. sacrales über die Foramina sacralia anteriora und posteriora den Wirbelkanal. Sie teilen sich gleich den Lumbalnerven in Rr. posteriores, Rr. medialis, Rr. lateralis und die Rr. anteriores auf. Vereinzelte Rr. lateralis aus S1 – S3 ziehen als Rr. clunium medialis zur medialen Gesäßhaut.

Der Plexus lumbosacralis setzt sich aus dem Plexus lumbalis, Plexus sacralis, N. pudendus und Plexus coccygeus zusammen.

Plexus lumbalis (Th12 – L4): Liegt hauptsächlich zwischen dem ventralen und dorsalen Anteil des M. psoas major. Ein kräftiger Verbindungsast aus L4 und L5 (Truncus lumbosacralis) zieht zu S1 und verbindet dadurch diesen mit dem Plexus sacralis. Abgehende Nerven sind Rr. musculares (Innervation M. quadratus lumborum, M. psoas major und minor), N. iliohypogastricus, ilioinguinalis, genitofemoralis, cutaneus femoris lateralis, obturatorius, femoralis und saphenus.

Plexus sacralis (L4 – S4): Befindet sich im kleinen Becken unter der Fascia pelvis auf dem M. piriformis und innerviert direkt die kleinen Hüftaußenrotatoren. Die abgehenden Nerven sind N. glutaeus superior und inferior, cutaneus femoris posterior und ischiadicus.

Nervus pudendus (S2 – S4): Nervenäste sind Nn. rectales inferiors, perineales, N. dorsalis penis und dorsalis clitoris.

Plexus coccygeus (S4 – Co1): Innervation des M. coccygeus und levator ani. Als Nn. anococcygei versorgen sie die Haut vom Steißbein bis zum Anus.

Die Aorta abdominalis teilt sich am Unterrand des 4. Lendenwirbelkörpers in die beiden Aa. iliacae communes und setzt sich selbst als A. sacralis mediana fort. Vor der Articulatio sacroiliaca in Höhe des präsakralen Diskus intervertebralis teilt sich die A. iliaca communis in A. iliaca externa und interna. Die A. iliaca externa verläuft parallel zur Linea terminalis auf der medialen Seite des M. psoas zum Leistenband und versorgt anschließend als A. femoralis das Bein. Die Gefäßversorgung des Beckens übernimmt die A. iliaca interna, die entlang der Gelenklinie der Articulatio sacroiliaca verläuft und zahlreiche sowie stark varierenden Äste abgibt. Darunter parietale dorsale Äste (A. iliolumbalis, Aa. sacrales laterales, A. glutaealis superior und inferior, pudenda interna), einen parietalen ventralen Ast (A. obturatoria) und viscerale Äste (A. umbilicalis, vesicalis inferior, rectalis media, uterina und vaginalis). Im Hüftgelenksbereich sind Anastomosen von Ästen der A.iliaca interna vorhanden. Der venöse Verlauf schließt sich dem der Arterien an. Zusammenfluss in die V. iliaca interna, die dorsal der Arterie liegt und dadurch eine engere Beziehung zur Beckenwand aufweist.

3.2 Beckenverletzungen

Werden nach Sichtung konventioneller Röntgenbilder, CT-Schichten (axial) und mehrdimensionalen Rekonstruktionen diagnostiziert. Sie können den Beckenring und das Azetabulum betreffen. Es sind seltene Verletzungen, die gehäuft als Ausdruck von schweren Allgemeinverletzungen auftreten ([51]). In den letzten 100 Jahren hat sich die Anzahl an diagnostizierten Beckenverletzungen stetig erhöht. Die Inzidenz der relativ seltenen Beckenringverletzungen liegt bei 3-37/ 100.000 Einwohner ([127], [141]). Derzeit ist ein Anteil von 3-8% bei Traumatisierten zu erwarten ([127], [141]). Bei polytraumatisierten Patienten treten aufgrund des Schweregrades der Gesamtverletzung die immer noch seltenen Beckenverletzungen vermehrt auf. Die Inzidenz beträgt bei Schwerverletzten mehr als 25% ([141]).

3.2.1 Verletzungsmechanismen

Unfallmechanismen, die häufig zu Beckenfrakturen führen, sind in erster Linie Rasanztraumen (Anprall- und Überrolltraumata). Erste diagnostische Hinweise sind Spontanschmerz, sagittaler, horizontaler und direkter Druckschmerz im Bereich der Symphyse, über dem Trochanter major, dem Beckenkamm oder im dorsalen Beckenabschnitt (ISG, Sakrum).

Sie sind knöchern und/oder ligamentären Ursprungs. Stabilitätsentscheidend ist die Integrität des dorsalen sakroiliakalen Ringsegments. Das Verletzungsmuster richtet sich nicht nur nach Stärke der Krafteinwirkung, sondern auch nach ihrer Richtung. Mit ca. 90% ist die einfache oder unkomplizierte Beckenfraktur die häufigste Verletzung. Bei zusätzlichen peripelvinen Verletzungen spricht man von komplexen Verletzungen ([103]). Sie machen ca. 10% des Krankengutes aus ([142]).

Symphysenverletzungen werden meist durch einen Aufklappmechanismus der einen Beckenhälfte bei fixiertem Becken und Stamm hervorgerufen. Besteht eine axiale und Rotationsinstabilität, ist mit einer Verletzung der gesamten Iliosakralfuge zu rechnen.

Bei der Sakrumfraktur lässt sich im Gegensatz dazu keine Abhängigkeit des Frakturtyps vom Mechanismus ([104]) nachweisen. Lediglich die seltene Querfraktur wird in Übereinstimmung mit anderen Beobachtern in überwiegendem Maß als Folge von Stürzen auf den Steiß beobachtet. Dabei sind distale Fragmente immer nach ventral gekippt oder luxiert. Der Anprall von der Seite führt häufig zu Sakrumfrakturen und Azetabulumfrakturen. Längsfrakturen des Sakrums treten meist einseitig paraileosakral auf. Sie entstehen im Rahmen von instabilen Beckenringfrakturen.

Bei direkter Gewalteinwirkung von dorsal auf das Sakrum oder bei axialer Kraftwirkung kommt es zu den weniger häufig auftretenden beidseitigen Längs- bis Trümmerfrakturen.
Häufigste Form der Azetabulumfraktur ist die des dorsalen Pfannenrandes und Luxation des Hüftkopfes bei Anprall des Knies an das Armaturenbrett beim Frontalzusammenstoß. Nicht selten treten multiple Begleitverletzungen in Kombination mit Beckenring- bzw. suprakondylären Frakturen auf. Unterschieden werden Verkehrsunfälle mit Frontal- und Lateralaufprall im hohen Geschwindigkeitsbereich bei stoßzugewandten Insassen, Absturz aus großer Höhe (suizidale Sprünge, akzidentielle Stürze), Hochrasanztraumen (Kollision mit einem Schienenfahrzeug) und Überrolltraumata.
Offene Beckenfrakturen sind Ausdruck einer Verletzung mit hoher kinetischer Energie, die nicht nur auf die Beckenregion wirkt. Sie werden mit einer Häufigkeit von 0,9 - 4,8% aller Beckenfrakturen, bei einer Letalität bis zu 50% und mehr, angegeben ([112, 151]). Es sind seltene Verletzungen und sie treten meist mit pelvinen und extrapelvinen Begleitverletzungen bei Polytraumen (hämorrhagischer Schock, septische Komplikationen) auf. Ein konsequentes chirurgisches Wunddebridement ist nach Primärversorgung durchzuführen.

3.2.2 Alters- und Geschlechtsverteilung

Vornehmlich junge und aktive Menschen, überwiegend Männer zwischen 20 und 35 Jahren, werden mit der Diagnose einer Beckenverletzung, vor allem einer schweren, instabilen Verletzung konfrontiert. Ein weiterer Häufigkeitsgipfel liegt um das 85. Lebensjahr. Hier sind überwiegend Frauen betroffen ([141]). Die Inzidenz von Beckentraumen bei Kindern ist im Gegensatz zu Erwachsenen aufgrund erhöhter Elastizität des kindlichen Beckenrings gering ([92]).

3.2.3 Letalität

Die Letalität korreliert mit der allgemeinen Verletzungsschwere, bei einer Gesamtletalität von 7,9% ([143]). Höhere Letalitätsraten von ca. 10% bis 29% werden bei zusätzlichen Begleitverletzungen beobachtet ([23, 51]).

3.2.4 Polytrauma ([32, 51, 112, 115, 122])

Beckenringverletzungen treten im Rahmen von Polytraumen gehäuft auf. Bei ca. 60% der Patienten mit Beckenfrakturen werden Begleitverletzungen anderer Körperregionen / Organsysteme diagnostiziert. Häufig sind es Frakturen des peripheren Skelettsystems, SHT, Thorax-, Abdomen-, WS-, Urogenital-, Nerven-, Gefäß- und Weichteilverletzungen. Instabile Beckenringverletzungen werden sogar zu 80-90% beobachtet. **Stöckle** beschreibt im eigenen Krankengut, bei ca. 1/3 aller Schwerstverletzten eine instabile Beckenfraktur. Daher ist in der Primärphase der Polytraumaversorgung die Beckenstabilisierung ein wesentlicher Bestandteil, um die häufig massive und lebensbedrohliche Blutung zu vermindern, den intrapelvinen Raum zu verkleinern und so den Gesamtzustand des Patienten zu verbessern. Die anatomische Reposition erfolgt in der Sekundärphase.

Durch die individuellen Unterschiede beim Verletzungsmuster wird die Vergleichbarkeit erschwert. In der Akutsituation ist ein differenziertes Vorgehen mit schneller und klarer radiologischer Beurteilung der anatomischen Strukturen wichtig. Deswegen ist eine klar definierte Klassifikation hilfreich, aus der die Beurteilung und Einteilung der Verletzung hervorgeht.

3.2.5 Klassifikation ([61, 95, 140, 141])

3.2.5.1 Historischer Rückblick

Das Erste Klassifikationssystem, nach Malgaigne (1847), stützte sich auf die Beschreibung der anatomischen Frakturkonfiguration bei Beckenverletzungen. Nachfolgend waren Kriterien der Röntgenmorphologie, Fraktur- und Verletzungsmechanismen, Krafteinwirkung, Beteiligung des vorderen und / oder hinteren Beckenrings sowie die Stabilität entscheidend, um ein eindeutiges Klassifikationssystem zu finden.

1980 teilten Pennal und Tile die Beckenringfrakturen nach der Richtung der zur Verletzung führenden Gewalteinwirkung in Bezug auf den Grad der Instabilität ein. Unterscheidung nach drei Hauptvektoren der Gewalteinwirkung auf den Beckenring, die zu reproduzierbaren Frakturmustern führen:

1. Die <u>anterior-posteriore Kompression</u> des Beckens durch eine von vorn oder hinten einwirkende Kraft. Daraus ergibt sich eine Außenrotationsbewegung der beiden Os coxae („open book"-Mechanismus). Bei Gewalteinwirkung in ap- Achse (Richtung) kann es zur Symphysensprengung mit begleitender Blasen- und Harnröhrenverletzung kommen.

2. Bei der lateralen Kompression kommt es am häufigsten (57%) zu einer Verletzung des Beckens, meist geringen Schweregrades, die dennoch eine lebensgefährliche Blutung verursachen kann ([12]). Es entstehen Azetabulumverletzungen (20%) oder Rotationsverletzungen einer Beckenhälfte (Innenrotationsverletzung der komprimierten Beckenhälfte).

3. Die vertikale Scherverletzung ist durch einen Integritätsverlust des ventralen und dorsalen Beckenrings gekennzeichnet. Dabei zerreißt eine von „schräg kommene" Kraft senkrecht die stabilisierenden Beckenstrukturen. Eine massive Blutung, meist Folge eines zerrissenen venösen Plexus oder zerrissener Beckenvenen kann zu lebensbedrohlichen Komplikationen (hämorrhagischer Schock) bei hinteren Beckenringverletzungen führen ([61]).

1984 entwickelte Tile basierend auf dieser Unterteilung eine Klassifikation unter Berücksichtigung des zunehmenden Grades der Instabilität, die als Basis für die heutzutage gängigsten Klassifikationen dient. Hierbei werden unterschieden:

Typ A: Stabile Verletzungen

Typ B: Vertikal stabile und horizontal instabile Verletzungen

Typ C: Vertikal und horizontal instabile Verletzungen

3.2.5.2 Arbeitsgemeinschaft Osteosynthese (AO)

Die aktuelle Klassifikation der Beckenringverletzungen im System der AO ist eine Darstellung von Verletzungsmechanismen und der Instabilität nach einem festgelegten Schlüsselsystem. Zunächst unterteilt man Beckenverletzungen nach AO-Klassifikation in die Segmente 6.1 (Becken) und 6.2 (Azetabulum). Sie beinhaltet die systematische Beschreibung der Einzelverletzungen im „A-B-C-System" [Abb. 1], mit jeweils 3 Gruppen und wiederum 3 Untergruppen.

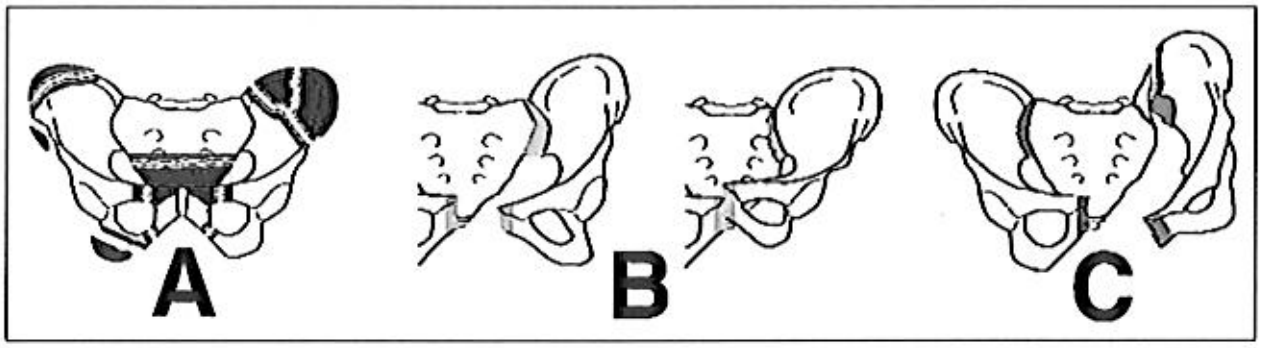

Abb. 1: Typ A-, B- und C- Verletzungen nach AO-Klassifikation

3.2.5.2.1 Beckenringverletzungen

Typ-A: Osteoligamentäre Integrität des hinteren Beckenrings ist gewahrt. Verletzungen betreffen den vorderen Beckenring, hervorgerufen durch Zug- oder Stoßkräfte. Zu nennen sind Abrissfrakturen, Beckenrand-, Scham- und Sitzbeinfrakturen sowie Sakrumquerfrakturen distal der IS-Fuge ([25]). Anteriore- und / oder posteriore- Verletzungen mit stabilem Beckenring werden in der Regel konservativ behandelt.

Typ-B: Anteriore Instabilität mit partieller posteriorer Instabilität. Vorhandene Rotationsinstabilität bei erhaltener Vertikalstabilität. Somit inkomplette Unterbrechung des hinteren Beckenrings. Die Verletzung ist partiell instabil. Eine operative Stabilisierung des vorderen Beckenrings ist ggf. indiziert. Als Beispiel ist die typische „open book"-Verletzung mit scharnierartigem Aufklappen des Beckenrings anzuführen. Dabei entsteht durch einen Außenrotationsmechanismus meist eine Symphysensprengung, die zudem mit einer ventralen ISG-Sprengung einhergeht.

Typ-C: Anteriore und posteriore Instabilität des ligamentären und ossären Beckenrings. Es resultiert eine Vertikal- und Rotationsinstabilität („vertical shear"). Der hintere Beckenring ist komplett unterbrochen, die Beckenringverletzung ist dreidimensional instabil und bedarf einer operativen Stabilisierung des vorderen und hinteren Beckenrings. Bei einer möglichen Vertikalbewegung der verletzten Beckenhälfte sind Querfortsatzabscherungen möglich.

Klinisch wird nach 4 Schweregraden der Beckeninstabilität unterschieden ([104]):

Stabiler Beckenring: Hier lässt sich bei a.-p.-Kompression sowie bei seitlicher Kompression der Beckenkämme keine Bewegung auslösen („der Beckenring ist knöchern fest").

Federnd instabil: Instabilitäten des Typ-B, oft bei Innenrotationsverletzungen, weisen eine federnde Bewegung innerhalb des Beckenrings bei a.-p.- und seitlicher Kompression auf. Es besteht keine wesentliche Beeinträchtigung der Beckenringstabilität.

Ausgeprägte Rotationsinstabilität: Ein Auseinanderweichen der Beckenhälften lässt sich besonders bei a.-p.-Kompression beobachten, wobei sich bei seitlicher Kompression die Beckenhälften wieder schließen lassen. Es kommt zu keiner Verschiebung nach posterior oder kranial.

Komplette Instabilität („Translationsinstabilität"): Bei a.-p.- Verschiebung, bei seitlicher Kompression und bei Zug oder Stauchungsbewegungen am Bein, kann eine unabhängige Bewegung der Beckenhälfte zum Rumpf ausgelöst werden. Dies entspricht einer Typ-C-Verletzung mit translatorischer Instabilität des hinteren Beckenrings bei erhöhtem Blutungsrisiko.

3.2.5.2.2 Sakrumverletzungen ([25, 104, 141])

Sakrumfrakturen werden als Teil von Beckenringfrakturen nach den Kriterien der Beckenring-klassifikation unterteilt. Unterschieden wird in 3 Schweregrade der Beckeninstabilität:

Typ A: Stabile Verletzung ohne Integritätsverlust des hinteren osteoligamentären Beckenrings.

Typ B: Partiell instabile Beckenverletzung des hinteren Beckenrings mit teilweise erhaltener osteoligamentärer Integrität (Rotationsinstabilität).

Typ C: Komplette Instabilität durch vollständige Unterbrechung der osteoligamentären Strukturen des hinteren Beckenrings (translatorische und rotatorische Instabilität).

Im Hinblick auf eine neurologische Symptomatik wurde nach Denis die transsakrale Instabilität in drei Zonen eingeteilt [Abb. 2], die sich im Wesentlichen auf die Foramina sacralia bezieht.

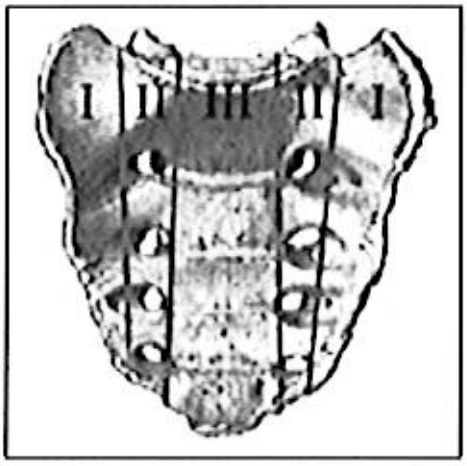

Abb. 2: Zoneneinteilung nach Denis bei transsakraler Instabilität aus ([103])

Zone I: Transalare Frakturen, kommen am häufigsten vor (50%) und können die Folge einer Kompression, sowie als auch einer Distraktion sein. Die dorsalen sakroiliakalen Bandstrukturen sorgen für eine verbleibende Stabilität des dorsalen Beckenrings.

Zone II: Transforaminale Frakturen (34%) führen zu größeren Instabilitäten und gehen mit erhöhten neurologischen Verletzungen (28%) einher. Sie werden durch Foramina sacralia begrenzt.

Zone III: Zentrale Frakturen (15%) sind selten und stellen sich medial der Foramina sacralia, unter Beteiligung des Canalis centralis dar. Die Stabilität ist meist vorhanden.

Die Rate begleitender Nervenschäden (21-60%) korreliert mit dem Frakturverlauf. Diese werden von lateral nach medial vermehrt beobachtet. Es besteht ein signifikanter Zusammenhang zum Instabilitätsgrad der Beckenverletzung.

3.2.5.2.3 Sakroiliakalgelenkverletzungen

Pathomorphologische Einteilung in 4 Schweregrade ([141]).

1. Sakroiliakales Vakuumphänomen (stabil)
2. Ruptur des ventralen Bandes und der Kapsel (vertikal stabil)
3. Vollständige Ruptur des vorderen und hinteren Bandapparates (instabil)
4. Sakrolisthesis (instabil)

3.2.5.2.4 Azetabulumverletzungen

Meist indirekte Krafteinwirkung in axialer Richtung über das Femur oder über die Trochanterregion. Kraftrichtung und Höhe sowie Stellung des Hüftgelenks bestimmen das Verletzungsmuster, von Frakturen des vorderen oder hinteren Pfeilers, Quer- oder Kombinations- bis Trümmerfrakturen ([38]).

Die Einteilung der Acetabulumfrakturen erfolgt nach AO in 3 Verletzungstypen, die nach der Beteiligung der Pfeiler definiert werden ([141]) [Abb. 3]. Das endgültige Verletzungsmuster wird anhand der Untergruppen festgelegt.

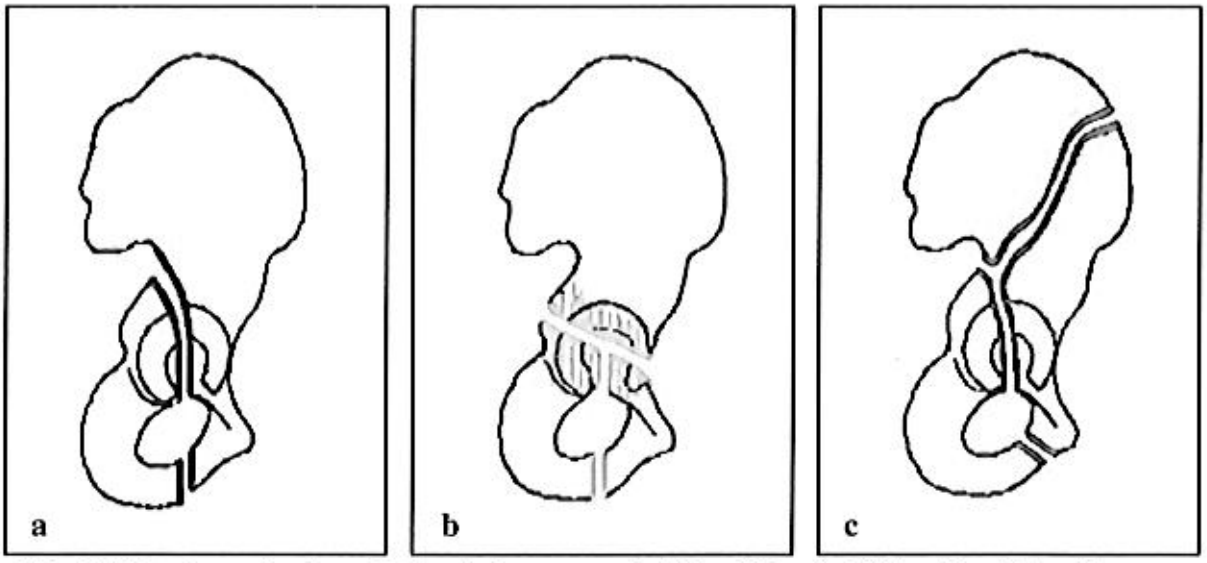

Abb. 3: Einteilung der Acetabulumfrakturen nach AO; a) Typ-A; b) Typ-B; c) Typ-C

Typ-A: Hinterwandfrakturen und isolierte Frakturen eines einzelnen Pfeilers oder seiner Anteile.

Typ-B: Quere Frakturrichtung mit und ohne Hinterwand- oder Pfeilerbeteiligung, des Weiteren T-Frakturen.

Typ-C: 2-Pfeiler-Frakturen, wobei die Gelenkfläche mit keinem Fragment Kontakt zum Hauptteil der Beckenschaufel aufweist (komplett artikulär).

3.2.6 Verteilung der Beckenverletzungen ([96, 142])

Die Arbeitsgruppe Becken der AO und die Deutsche Gesellschaft für Unfallchirurgie (DGU) haben 3260 Beckenring- und Azetabulumfrakturen erfasst:

Beckenringfrakturen (Typ-A 55%, Typ-B 25% und Typ-C 20%). Insgesamt wurden 21,6% aller Beckenfrakturen operativ stabilisiert. Anteilig waren es vom Typ-B 37,3% und Typ-C 54,3%.

Isolierte Azetabulumfrakturen fanden sich in 21% aller Beckenfrakturen (Typ-A 35%, Typ-B 38%, Typ-C 27%). 55,3% der Azetabulumfrakturen wurden operativ stabilisiert. Davon waren ca. 40% Typ-A-Verletzungen, ca. 35% Typ-B-Verletzungen und ca. 40% Typ-C-Verletzungen.

Kombinationsverletzungen von Azetabulum und Beckenring werden in 9,3% ([142]) bzw. in 15% der Fälle ([96]) beschrieben. Komplexe Beckenfrakturen traten in 9,3% der Fälle auf. Die Rate der operativen Stabilisierungen im Rahmen eines „Komplextraumas" betrug vom Typ-A 23,8%, Typ-B 54,5% und Typ-C 61,8%.

Sakrumfrakturen treten bei ca. 30% aller Beckenverletzungen mit auf. Typ-A: Stabile Verletzungen, ohne neurologische Ausfälle. Typ-B: Nervenschäden bis 10% ohne Beteiligung der 3 Frakturzonen des Sakrums (Denis I, II und III). Typ-C: Instabile Verletzungen, Nervenschäden in Zone I: 32,6%, Zone II: 42,9%, Zone III: 63,6%.

Die Arbeitsgruppe Becken der DGU hat in den Jahren 1991-1993, 1722 Fälle dokumentiert (Beckenstudie I). Von 115 Sakrumfrakturen (6,6%) wurden 25% operativ stabilisiert. Im Zeitraum von 1998-1999 (Beckenstudie II) gab es 995 Fälle. Insgesamt 47 Frakturen des Sakrums (4,7%), von denen 28% operativ versorgt wurden.

Bei 73 transiliosakralen Verschraubungen (1998-2000) beschrieb die Arbeitsgemeinschaft Becken II der DGU 4% Schraubenfehllagen. In der Literatur werden bis zu 25% beschrieben, die zu 50% mit neurologischen Komplikationen einhergehen ([52]).

3.2.7 Konservative Therapie

Bei stabilen Verletzungen des Beckens vom Typ-A nach AO wird in der Regel eine konservative Behandlung durchgeführt. Diese birgt jedoch die Gefahr nachfolgender Komplikationen. Gerade ältere Patienten sind aufgrund der Immobilisation durch Muskelatrophie und Infektionsneigung gefährdet. Frakturen die ausreichend durch den umgebenen Muskelmantel stabilisiert sind, können unter speziellen Gesichtspunkten weiter konservativ therapiert werden. Ebenfalls gilt dies für Verletzungen vom Typ-B ohne bestehende Frakturdislokation.

3.2.8 Operative Therapie ([108, 144])

Für die Primärstabilisierung des hinteren Beckenrings bei instabilen Beckenringverletzungen (Typ-C) wird der supraazetabuläre Fixateur externe angewendet. Als Notfallindikation kommt die Beckenzwinge bei hämodynamischer Instabilität ggf. mit pelviner Tamponade zum Einsatz ([102]). Die schnelle Versorgung einer lebensbedrohlichen pelvinen Blutung hat oberste Priorität und den Vorrang vor einer etwaigen Nervenschädigung. Es besteht Einigkeit zur primären operativen Stabilisierung von instabilen Beckenringfrakturen ([104]). Nach Stabilisierung des Allgemeinzustands wird die definitive Versorgung elektiv durchgeführt. Ziel ist auch hier die anatomische Wiederherstellung des hinteren Beckenrings. Gerade bei Nervenschädigungen ist die Entlastung der Wurzeln entscheidend, um die Möglichkeit einer Wiederherstellung zu erreichen. Hier sind offene Techniken indiziert.

Die computertomographische Schnittbilddiagnostik wird bei komplexen Frakturen zur Therapieplanung hinzugezogen, um ein genaues Ausmaß der Verletzung darzustellen. Bei der Operationsplanung von Gelenkfrakturen spielt die Wahl des Osteosynthesematerials unter Beachtung von Ausmaß, Dislokation, Anzahl, Größe der Fragmente und dem Gesamtzustand des Patienten eine entscheidende Rolle ([77]).

Zur besseren Einsicht erfolgt eine großzügige Freilegung des Operationsgebietes. Erfahrungen haben jedoch gezeigt, dass Eingriffe mit minimal-invasivem Zugang vom Patienten besser angenommen werden. Ziel in der Becken- und Azetabulumchirurgie ist deshalb die Reduktion der operativen Zugänge (minimal-invasiv) bei möglichst anatomiegerechter Rekonstruktion des hinteren Beckenrings und die stufenfreie Wiederherstellung des Azetabulums ([135]). Mit Herstellung einer übungs- bzw. teilbelastungsstabilen Osteosynthese schafft man die Voraussetzung für eine frühzeitige Mobilisation des Patienten.

<u>Typ-A</u> Verletzungen werden in Ausnahmesituationen operativ versorgt (z.B. Abrissfrakturen relevanter Muskelursprünge, Fragmentdruck auf Weichteile, Nerven oder Beckeninnenorgane) ([25]). Transpubische Instabilitäten mittels Schraubenosteosynthesen oder durch ventralen Fixateur externe ruhig gestellt.

Bei <u>Typ-B</u> isolierten Verletzungen des vorderen Beckenrings erfolgt die Versorgung anhand ventraler Stabilisierung. Transsymphysäre Instabilitäten mit einer Symphysenweite von mehr als 2 cm werden durch Plattenosteosynthese (4,5 mm-4-Loch-Standard-DC-Platte), Zuggurtungsosteosynthese und offene Frakturen durch Fixateur externe versorgt ([26, 49]). Durch die osteosynthetische Versorgung des vorderen Beckenrings werden Rotationsinstabilitäten der SI-Fuge

meist reponiert, so dass unter Umständen auf eine offene Reposition verzichtet werden kann. Bei einer Sitz-Schambein-Fraktur ist die Plattenosteosynthese Mittel der Wahl ([37]).

Typ-C Verletzungen sollen nach AO operativ stabilisiert werden. Nach Versorgung des instabilen hinteren Beckenrings lässt sich die Reposition des vorderen Beckenrings einfacher durchführen. Nach **Culemann et al.** ([25]) ist in der Regel eine offene Reposition mit Osteosynthese dem geschlossenen Verfahren vorzuziehen. Transiliakale Instabilitäten werden mit Zugschrauben oder zusammen mit Rekonstruktionsplatten versorgt.

Auch dislozierte Verletzungen der SI-Fuge werden meist offen reponiert und stabilisiert. Die Plattenosteosynthese der SI-Fuge bei Ilio- und parailiosakralen Verletzungen wird mit 1-2 kurzen Platten vorgenommen ([37]). Eine elegante, alternative Methode, die häufig zur minimal-invasiven Stabilisierung des exakt reponierten Iliosakralgelenks bei wenig dislozierten Sakrumfrakturen oder SI-Gelenksprengungen eingesetzt wird, ist die transiliosakrale Zugschraubenosteosynthese ([131]). Sie erreicht im Gegensatz zur überbrückenden Plattenosteosynthese eine bessere interfragmentäre Kompression. Vorteile der minimal-invasiven Methode sind neben dem geringeren Weichteiltrauma ein reduzierter Blutverlust, geringeres Infektionsrisiko und eine kürzere Operationsdauer ([25, 27, 48]). Die von Matta beschriebene Technik der Schraubeninsertion erfolgt im „Pedikel" des entsprechenden Sakrumsegments. Die sakrale Pedikelweite wird mit etwa 2,5-3 cm angegeben ([48, 52]). Anatomische Landmarken wie die Linea glutea posterior und die Crista iliaca posterior dienen als Positionierungshilfe beim Aufsuchen der Schraubeneintrittsstelle. Bezogen auf die jeweiligen anatomischen Unterschiede wird eine nahezu senkrecht verlaufene Bohrrichtung zur SI-Fuge angestrebt. Man benutzt vornehmlich kanülierte Schrauben, die unter C-Arm-Kontrolle in den bekannten Standardprojektionen, Inlet-, Outlet und von lateral eingebracht werden. Nachteilig, bei konventionell perkutaner Technik, ist die hohe Strahlenbelastung, sowie Verletzungen von Nervenwurzeln und Glutealgefäßen ([48]). **Culemann et al.** ([24, 25]) sehen die Plattenosteosynthese als das geeignete Verfahren an. Sie sahen bei einer Computersimulation mit dem Verletzungsmuster von Symphysenrupturen bei transforaminaler Sakrumosteotomie / SI-Durchtrennung (SI-Luxation) eine Rotationsbewegung nach SI-Verschraubung. Es kam zu relevanten Verschiebungen, auch bei Applikation von 2 Schrauben. Die Plattenosteosythese zeigte ein besseres Ergebnis. Eine stabilere Osteosynthese, gerade bei instabilen osteoporotischen Frakturen, wird durch winkelstabile Implantate erwartet ([23]).

Instabilitätsgrad sowie Ausmaß der Dislokation von Fragmenten spielen auch in der Therapie von Sakrumfrakturen ([39]) eine entscheidende Rolle. Eine operative Stabilisierung wird ab einer Dislokation von > 1cm, bei sakraler Nervenwurzelkompression und instabilen Frakturen empfohlen ([31]). Sie erfolgt mittels offener Nervenwurzeldekompression und Stabilisierung des Sakrums

mittels lokaler Osteosynthese. Auch hier wird eine übungsstabile Frakturfixation in anatomischer Stellung angestrebt. Als Fixationsverfahren sind transiliosakrale Schrauben, Sakralstäbe und quere Platten (double cobra plate) zu nennen. Die früher häufig eingesetzten ilioiliakalen „Überbrückungsosteosynthesen" wie Gewindestäbe / ilioiliakale Plattenosteosynthesen sind auch möglich. Eine interne Stabilisierung ist die Methode der Wahl bei instabilen Beckenringverletzungen vom Typ-C ([104]). Bei Sakrumtrümmerfrakturen ist die Distraktionsspondylodese indiziert.

Azetabulumfrakturen sind bei bestehender Dislokation offen zu reponieren und zu fixieren. Dies erfordert meist einen ausgedehnten operativen Zugangsweg. Mit dem Ziel, die Zugangswege zu reduzieren erfolgte bisher die Stabilisierung bei nicht oder wenig dislozierten Frakturen auch perkutan. Bei geeigneter „Frakturform" werden sie zunehmend perkutan verschraubt ([131]). Die Angaben in der Literatur beziehen sich vornehmlich auf einzelne Fallberichte ([7, 66, 75, 84]).

Oberstes Ziel bleibt die anatomische Rekonstruktion der Gelenkfläche. Aufgrund der komplexen Anatomie des Beckens ist die Technik der perkutanen Schraubeninsertion anspruchsvoll und erfordert als Voraussetzung ein gutes geschlossenes Repositionsergebnis. Eine optimale Röntgendiagnostik und Planung ist Vorrausetzung, um die Verletzung räumlich einzuordnen. Sonst stehen von ventral der ilioinguinale Zugang nach Judet, Stabilisierung des ventralen Pfeilers mittels Plattenosteosynthese, in ventro-dorsaler Richtung mittels Zugschrauben/ Hemicerclagen und von dorsal der Langenbeck-Kocher-Zugang zur Verfügung, über den ebenfalls Zugschrauben/ Platten eingebracht werden ([38]). Aufwendige Rekonstruktionen erfordern erweiterte Zugänge ([32]) mit größerer Einsicht in das Operationsgebiet, z.B. erweiterter iliofemoraler Zugang nach Letournel bzw. erweiterter lateraler Zugang nach Reinert, die mit einer erhöhten Morbidität und erhöhtem Blutverlust einhergehen ([56, 58]). In der konservativen Therapie werden schlechtere Behandlungsresultate bei dislozierten Frakturen beschrieben ([150]).

Es ist wichtig, dass eine hohe Präzision und Genauigkeit der verwendeten Osteosyntheseverfahren vorliegt. Verwendet werden meist Rekonstruktionsplatten sowie Schraubenosteosynthesen. Sie sollten zuverlässige mechanische Stabilität bieten und auf einem weichteilschonenden Verfahren beruhen. Grundvoraussetzungen sind genaue Kenntnisse in der Anatomie, gutes Verständnis in der Bio- und Pathomechanik. Ventrale Fixatoren bieten in einigen Fällen keinen ausreichenden Halt des vertikal instabilen hinteren Beckenrings ([105]). Interne Stabilisierungen sind mit der Gefahr von Wundheilungsstörungen und Nervenverletzungen verbunden.

Absolute Indikationen für die operative Therapie sind offene Frakturen, größere Gefäßläsionen, urologische Begleitverletzungen und Stufenbildungen dislozierter Acetabulumfrakturen ([32]). Relative Indikationen sind instabile Beckenringfrakturen, größere Abscherungen der Azetabulumhinterwand, instabile und/oder dislozierte vordere und/oder hintere Pfeilerfrakturen ([150]).

3.3 Computer-assistierte Chirurgie

In den vergangenen Jahren nahmen chirurgische Techniken sowie Therapiemöglichkeiten an Komplexität zu und das Bestreben der Chirurgen galt neuen Verfahren, die die Sicherheit verbessern und Operationsrisiken minimieren ([98]). Sie sollten minimal-invasiven Methoden zugeordnet werden, die diese Bestrebungen mit einer hohen Genauigkeit und reproduzierbarer Zuverlässigkeit verwirklichen. Die Revolution von Computer- unterstützenden Verfahren macht auch von der Medizin nicht halt. Immer hochleistungsfähigere Rechner ermöglichen dem Chirurgen ungeahnte Möglichkeiten in der Therapie von Patienten.
Chirurgische Eingriffe am Becken, wie perkutane Schraubenosteosynthesen, stellen aufgrund der komplexen Beckenanatomie und der großen Anzahl vitaler Strukturen (Gefäß- und Nervenverletzungen) eine technische Herausforderung dar. Die CAS vermag die Genauigkeit von Osteosyntheseverfahren zu erhöhen. Durch die „Image-guided Surgery" (IGS) wird eine exakte Operationsplanung anhand von Bilddaten umgesetzt. In Kombination mit der minimal-invasiven Chirurgie können bereits etablierte Osteosynthesen in ihrer Qualität verbessert werden.

3.3.1 Historischer Rückblick

Unter Stereotaxie ([6, 119]) versteht man das Aufsuchen von Punkten in einem Raum. Die Anfänge der Stereotaxie und damit der Ursprung der Computer-unterstützten intraoperativen Navigation liegen am Ende des 19. Jahrhunderts ([49]) und begannen in der Neurochirurgie ([42]). Demnach versucht man intraoperativ bestimmte Körperstrukturen, die sich in einem definierten, fixierten Koordinatensystem befinden, zu lokalisieren. Unter Verwendung geometrischer Datensätze bedient man sich eines vordefinierten Wegs, Zielpfads bzw. Zieltrajektorie. Nach dieser Methode funktionierte mit Beginn des 20. Jahrhunderts, als erstes Navigationssystem, der Stereotactic Apparatus von Clarke und Horsley (1906) ([22]) [Abb. 4].



Abb. 4: Stereotactic Apparatus von Clarke und Horsley (1906)

Bei intrakraniellen Eingriffen wurde der knöcherne Schädel über Zangen fixiert und anschließend in diesem fixierten Zielgebiet navigiert. Diese anfangs verwendete „frame-based" Technik konnte vorerst nicht in andere Bereiche der orthopädischen Chirurgie integriert werden. Anfang der 90er Jahre bildete sich ein neuartiges Forschungs- und Entwicklungsgebiet, „medical robotics and computer assisted surgery" (MRCAS). Eine technologische Kooperation aus den Gebieten bildgebender Verfahren, Bildverarbeitung, Robotik, Bewegungsanalyse und „virtual reality" ([10]). Im Vordergrund steht die Übertragung präoperativer Planung auf die intraoperative Aktion mittels bildinteraktiven Navigationstechniken. Mit dem Ziel, die Übertragung der chirurgischen Aktion in Echtzeit. Auf dem Gebiet der orthopädischen Chirurgie entstand als Teil von MRCAS „computer assisted orthopaedic surgery" (CAOS). Ein relativ neuer Bereich, der sich schnell weiter entwickelte, mit dem Vorhaben Innovationen der intraoperativen Computerassistenz anhand von bildinteraktiven Navigationstechniken und neuartigen Messinstrumenten, in die orthopädische Chirurgie zu übertragen. CAOS ermöglicht eine Echtzeit-Visualisierung von knöchernen Strukturen im Operationssaal mit Hilfe bildgebender Technologien, unter Verwendung prä- und intraoperativ gewonnener Bilddaten mit ihren dreidimensionalen Visualisierungsmöglichkeiten ([26]) und ist wie geschaffen für Orthopädische Chirurgie ([29]). Mit der Verwendung von Röntgenstrahlung ([49]) als bildgebendes Verfahren wurden erstmals präoperative Planungen möglich. Zur bildgebenden Orientierung in einem fixierten Koordinatensystem bedient man sich auch heute noch konventioneller Visualisierungsverfahren. Mittels Röntgenbilder, Computertomographie (CT), Magnetresonanztomographie (MRT), sowie Ultraschall, wird eine virtuelle Landkarte erstellt, die den realen anatomischen Strukturen entspricht. Das Problem bestand darin die gewonnenen Bilddaten auf den Operationssitus real zu übertragen. Lage und Orientierung von Instrumenten werden in Beziehung zum Operationsobjekt gesetzt und dem Chirurgen intraoperativ verfügbar gemacht. Diese computer-assistierte Bild-Navigation erlaubt eine größere Flexibilität und Bandbreite stereotaktischer Systeme. Moderne Bildverarbeitungsmethoden erzeugen unter anderem zwei- und dreidimensionale sowie auch transparente Ansichten. Grundprinzip bei allen Systemen ist die Visualisierung, durch exakte Lokalisierung in 3D ohne direkten Zugang zum Körperinneren. Erst durch die Kombination von Computertechnik, optoelektronischer Bewegungsanalyse und bildgebender Verfahren wie Röntgen, CT und MRT, ist man heute in der Lage, chirurgische Eingriffe nachvollziehbar zu planen. Durch diese Entwicklungen mit leistungsfähigeren Rechner- und Ortungssystemen wurden stereotaktische Operationsverfahren durch „frame-less" Techniken unter Verzicht des Stereotaxierahmens angewandt. Der erste Einsatz der free-hand-Navigation (1990) erfolgte im Bereich der Lendenwirbelsäule bei der Pedikelschraubeninsertion. Im Bereich

der Traumatologie gibt es andere Anforderungen an den Chirurgen. Hier stellt sich die Frage, wie sich die durch einen Unfall verletzten Knochen intraoperativ verfolgen lassen.

3.3.2 Darstellung der chirurgischen Aktion in einem Bilddatensatz

Die Stärken der CAS liegen vor allem in der Navigation, die dem Arzt ein millimetergenaues Operieren ermöglicht. Unter Navigation versteht man die Verfolgung (Tracking) von Instrumenten im Raum oder ein interaktives Zielen über ein Bewegungsanalysesystem anhand geometrischer und anatomischer Daten. Dazu werden Bild-, Patienten - und Instrumentenkoordinaten mittels Referenzmarken beschrieben und in ein gemeinsames Referenzsystem umgerechnet. Das Prinzip der Navigation ist die Visualisierung der chirurgischen Aktion „in Echtzeit" und verbessert die räumliche Orientierung. Bei einem bildbasierten intraoperativen Navigationssystem kommt es zum Zusammenspiel von drei gemeinsamen Komponenten ([83]): [Abb. 5]

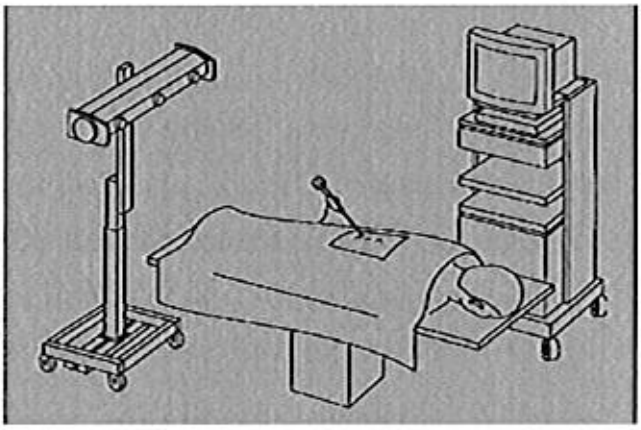

Abb. 5: Konzeptionell läßt sich jedes Navigationssystem in 3 Bereiche - Anatomie, Abbild und ein sie verbindender Navigator - aufteilen

1. Chirurgisches Objekt: Anatomische Struktur / Patient
2. Virtuelles Objekt: Virtuelles Abbild des chirurgischen Objekts (2D- / 3D- Bilddaten)
3. Navigator: Koordiniert räumliche Lage von chirurgischem und virtuellem Objekt sowie der Instrumentenposition. Er bringt chirurgisches Objekt mit virtuellem Objekt in Übereinstimmung.

Der Ablauf zwischen den 3 oben genannten Bereichen stellt sich wie folgt dar:
Kalibrierung: Entspricht dem Eichen von Instrumenten, z.B. in dem bestimmte Punkte auf einem Instrument als Referenzmarken definiert werden. Beschreibt die Geometrie der Instrumente im Koordinatensystem des Navigators.

Registrierung / Matching: Ist der intraoparative Abgleich von Datensatz und Patientenanatomie. Hierbei wird dem Navigationssystem gezeigt, wo der Patient im OP positioniert ist. Anschließend wird diese Position mit dem bestehenden Bilddatensatz korreliert. Dies geschieht über eine Sondenspitze, die anatomische Strukturen des Patienten (Landmarks) mit den entsprechenden Punkten des 3D-Bilddatensatzes vergleicht. Das Ziel ist, das chirurgische mit dem virtuellen Objekt in Übereinstimmung zu bringen. Bei C-Arm-Navigation entfällt das Matching, das bei CT-Navigation erforderlich ist. Es kommen im Allgemeinen drei unterschiedliche Registrierungen zur Anwendung:

a) Pair-point-Matching: Intraoperatives Abtasten von ca. 3-6 definierten wiederauffindbaren Punkten „Landmarks" auf dem Knochen oder künstliche in Form von Schrauben, Stiften oder Kugeln. Diese werden präoperativ implantiert, wenn nicht genügend oder geeignete „Landmarks" aufgesucht werden können. Nachteilig erweist sich die Invasivität und der zusätzliche Zeitaufwand bei der Freilegung ([47]). Nach dem bildgebenden Verfahren (CT bzw. MRT) orientiert sich das System.

b) Surface-Matching: Es werden ca. 10-15 beliebige Punkte (Punktwolke) auf der freigelegten Knochenoberfläche intraoperativ abgetastet und mit der 3D-Darstellung des Knochens verglichen. Bei dieser Zuordnung werden die Punkte nicht einzeln sondern zusammen betrachtet. Die Relation zwischen den Punkten soll gleich sein.

c) Berührungsloser Oberflächenvergleich von 3D-Darstellung und intraoperativ aufgenommener Röntgenbilder anhand eines speziellen Computerprogramms.

Referenzierung: Durch eine feste Verbindung zwischen Navigator und Patient wird eine Relativbewegung zwischen chirurgischem und virtuellem Objekt nahezu ausgeschlossen. Bei dieser so genannten statischen Referenzierung steht ein Roboterarm über einen Klemmmechanismus in direktem Kontakt mit dem zu operierenden Knochen. Die dynamische Referenzierung zeichnet sich durch ein berührungsloses Messsystem aus. Voraussetzung dafür ist ein Trackingsystem, das die Verbindung zwischen Knochen und Navigator herstellt. Sie ist vorteilhafter bei einer großen Anzahl von Eingriffen.

3.3.3 Einteilung nach Art des Navigators (aktiv, semiaktiv, passiv)

Die Registrierung anatomischer Strukturen kann mittels Pin, Pair-Point-, Surface-, Ultraschall- und C-Arm-Matching erfolgen. Dazu werden optische-, magnetische- und mechanische Localizersysteme angewandt. Eine Übersicht über medizinische Roboter und Navigationssysteme geben **Pott et Schwarz** nach einer ausgiebigen Literaturrecherche ([106]). Chirurgische Navigatoren werden in drei Gruppen eingeteilt ([10, 98]):

1. Aktive Navigatoren: Medizinische Roboter, die spezifisch geplante Aktionen, mit hoher Anforderung an Präzision, teilweise oder auch autonom, ohne Interaktion des Chirurgen ausführen. Die bekanntesten Operations-Roboter sind ROBODOC®, Fa. ISS ([14, 42]), CASPER®, Fa. OrthoMaquet, zum Ausfräsen von Femurschäften in der Hüftendoprothetik.

Vorteil: Durch die Roboterunterstützung wird eine sehr hohe Genauigkeit dieser operativen Teilschritte erzielt.

Nachteil: Zeitaufwand und Invasivität (Implantation von Pins, als Zweiteingriff zum Matching nötig). Des Weiteren „zu groß, zu schwer, zu teuer".

2. Semiaktive Navigatoren: In Anbetracht der Autonomie eines Roboters in der Medizin und der dadurch entstandenen Bedenken wurden die semiaktiven Navigatoren entwickelt. Die Gefahr der alleinigen Verantwortung eines Roboters (künstlicher Operateur) wurde damit entgegengewirkt. Es handelt sich prinzipiell um medizinische Roboter, die die chirurgische Tätigkeit begleiten und unterstützen. Das mit dem Manipulatorarm verbundene Instrument wird durch die Hand des Chirurgen selbst geführt. Dies bedeutet, die Ausführung der Operation wird vom Operateur gesteuert. Dadurch liegt die „Kontrolle" wieder beim Chirurgen. Zu nennen wären computerisierte Schablonen und passive Roboter, die hauptsächlich in der Knieendoprothetik eingesetzt werden. Sie folgen vorher festgelegten Strategien.

Vorteil: Sie bestehen aus einer Kombination von passiven und aktiven Navigatoren und bieten eine hohe Präzision und Sicherheit ([98]).

Nachteil: Sie beschränken den Handlungsspielraum des Arztes.

3. Passive Navigatoren: Optoelektronische Systeme geben Feedback über die Ausrichtung des verwendeten Instruments. Sie führen selbst keine Aktionen aus, melden dem Operateur die aktuelle Lage und Orientierung des Instruments im Raum, relativ zum Patienten. Damit kann der

Operateur sein Instrument in jeder erdenklichen Art führen. Sie stellen Hilfsmittel dar, um intraoperative Aktionen mit Hilfe von konventionell gewonnenen Bilddatensätzen zu visualisieren.

Vorteil: Diese informationsgebenden Systeme können als Planungseinheiten, Simulatoren, Ziel- und Navigationssysteme, dem Chirurgen unterschiedliche Informationen prä-, intra- und postoperativ zuspielen und verbessern dadurch das Gesamtergebnis.

Nachteil: Die Erfassung durch ein Bewegungsanalysesystem muss zu jeder Zeit gewährleistet sein.

3.3.4 Bewegungsanalysetechniken

Entscheidend für eine Verbindung zwischen chirurgischem Objekt und dessen virtuellem Abbild ist die Verwendung eines Bewegungsanalysesystems.

a) Elektromechanische Verfahren: An der Spitze eines Mehr- oder Vielgelenksarms sind Sonden fixiert, die zu lokalisierende Strukturen abtasten ([49]). Sie verfolgen die Lage der Objekte durch direkten Kontakt. Die Stellung der Sondenspitze wird von manuellen oder optischen Positionsgebern der einzelnen Gelenke permanent registriert. Ein Computer errechnet und aktualisiert Raumkoordinaten und Orientierung des Objekts (z.B. ROBODOC®, „Bone in Motion Monitor").

Vorteil: Gute intraoperative Genauigkeit.

Nachteil: Statische Referenzierung mit Einschränkung in der Handhabung. Dadurch heutzutage keine bzw. eingeschränkte praktische Bedeutung.

b) Akustische bzw. magnetische Systeme (berührungslos arbeitende Verfahren):

Akustische Navigatoren arbeiten im Ultraschallbereich und basieren auf einer Laufzeitmessung von Schallwellen ([49]).

Vorteil: Im Labor ermittelte hohe Genauigkeit und Schnelligkeit.

Nachteil: Die praktische Anwendbarkeit ist durch die Systemempfindlichkeit beschränkt. Erhöhte Ablenkbarkeit und Reflexion, Laufzeit ist von Lufttemperatur, Druck und Luftfeuchtigkeit abhängig.

Magnetische Systeme ([106]) bestehen aus einem Generator, der ein homogenes Magnetfeld generiert, und einem Empfänger.

Vorteil: Vergleichsweise preisgünstige Hardware, kein direkter Sichtkontakt zwischen Generator und Sensor nötig. Großer Vorteil gegenüber den optoelektronischen Systemen, bei denen ein direkter Sichtkontakt zur Kamera bestehen muss.

Nachteil: Die Homogenität des Magnetfelds wird leicht durch magnetisierbare Gegenstände im Operationsgebiet gestört, das zur Meßungenauigkeit führt ([49]). Zum Beispiel 3-Space-Digitizer von Polhemus®, der durch Abweichungen im Zentimeter-Bereich nicht für den operativen Einsatz geeignet ist ([86]).

c) Optoelektronische Systeme: Optische Navigatoren werden heute am häufigsten verwendet, primärer Einsatz 1991 ([49]). Unterschieden werden passive und aktive optische Marker, die an den Instrumenten angebracht sind. Passive Marker reflektieren Licht. Aktive Marker emittieren über fest installierte „light emitting diodes" Licht, das dann von einem Kamerasystems erfasst wird. Kamerasysteme bestehen derzeit aus 2- oder 3-Kamera-3D-Digitizern, die ausgestrahltes Licht, meistens infrarot, unterschiedlicher Wellenlängen erfassen. Computer berechnen anhand von Frequenz oder Lage der Marker die Position, Ausrichtung und Bewegung der Instrumente im Raum. Gebräuchliche Infrarotkameras sind z.B. Optotrack® und Polaris®, Northern Digital Inc, Waterloo, Ontario, Canada und Flashpoint®, Image Guided Technologies, Boulder, Colorado, USA. Die hohe Präzision von optischen Systemen und ihre Messgeschwindigkeit werden von keinem anderen berührungslosen Messsystem überboten. Lasersensoren erfüllen ebenfalls die hohen Präzisionsanforderungen, sind aber sehr aufwendig. Daher haben sich optische 3D-Navigationsverfahren auf Infrarotbasis in den meisten klinischen Anwendungen durchgesetzt ([98]).

Vorteil: Da mit operationskompatiblem Infrarotlicht gearbeitet wird, treten kaum physikalische Störungen auf. Es besteht eine hohe Präzision bei geringer Störanfälligkeit. Passive Marker weisen im Gegensatz zu aktiven Markern unter Umständen eine reduzierte Genauigkeit bei höherem Verschleiß durch Oberflächenabrieb auf, ermöglichen jedoch Instrumente ohne Kabel zu gestalten. Dies erlaubt dem Chirurgen ein besseres Handling ohne Bewegungseinschränkung ([43]).

Nachteil: Voraussetzung ist die uneingeschränkte Sicht der Kamera zu den mit LED versehenden Instrumenten. Dies kann logistische und zeitliche Probleme bereiten. Andererseits können Instrumente ohne ausreichende Steifigkeit (flexible Endoskope oder dünne Nadeln) auf diese Weise nicht navigiert werden, da eine Verbiegung zu einer Ungenauigkeit führen würde ([90]).

Free-hand-Systeme auf Infrarot- und Laserbasis ermöglichen freie Führung durch den Chirurgen ohne an einem starren positionsempfindlichen Arm befestigt zu sein.

3.3.5 Navigation

In der Traumatologie und Orthopädie gibt es 2 verschiedene Entwicklungen, die sich hinsichtlich der zur Verfügung gestellten Bildinformation (2D/3D) und Bildzugriffsmöglichkeiten (präoperativen CT-Datensätzen oder intraoperativ gewonnenen C-Arm-Bildern) unterscheiden ([10, 42]).

3.3.5.1 CT- Navigation

Im letzten Jahrzehnt hat sich die CT-Navigation in der Wirbelsäulenchirurgie, bei Eingriffen im Bereich des Mittelgesichts, der Nasennebenhöhlen (NNH) und am Gehirn etabliert ([43, 98, 113]). Des Weiteren hat sie bei reduzierter Strahlenbelastung und erhöhter Präzision in der Hüft- und Knieendoprothetik einen immer größeren Stellenwert ([135]). Sie basiert auf einer präoperativen diagnostischen CT-Bilddatengewinnung, die wichtige Informationen zur patientenspezifischen Knochenstruktur liefert. Über MOD oder das interne Netzwerk der Klinik werden die CT-Daten auf das entsprechende Navigationssystem transferiert. Anschließend folgen eine 3D-Rekonstruktion der Patientenanatomie und die präoperative Planung der zu operierenden Region. Dadurch wird eine virtuelle, dreidimensionale Darstellung des bevorstehenden Eingriffs für den Chirurgen bereits präoperativ möglich. Bis auf wenige Ausnahmen sind Schnittbildverfahren nicht direkt intraoperativ verfügbar. Es ist ein so genannter Oberflächenabgleich (Matching) zwischen den akquirierten virtuellen und den realen Patientenstrukturen intraoperativ notwendig. Bei dieser Technik errechnet der Computer anhand von speziellen mathematischen Algorithmen die tatsächliche Patientenposition. Erst wenn dieser Abgleich geglückt ist, kann anschließend der chirurgische Eingriff erfolgen. Die Position der verwendeten chirurgischen Instrumente wird vom Computer über das verwendete Bewegungsanalysesystem bestimmt und bezogen auf die aktuelle Lage des Patienten im OP über einen Monitor in Echtzeit wiedergegeben.

3.3.5.2 2D-C-Arm-Navigation

Die intraoperative C-Arm-Bilddatengewinnung ist schon seit langem eine unverzichtbare Standardmethode in der unfallchirurgischen Frakturbehandlung und der orthopädischen Chirurgie. Seit Ende der 90er Jahre wird die C-Arm-Navigation in der Traumatologie eingesetzt ([135]). Erste veröffentlichte Arbeiten ([98]) kamen von **Hofstetter et al.** und **Joskowicz et al.** Um den routinemäßigen Einsatz dieses Verfahrens in der Klinik zu evaluieren, wurden bereits verschiedene Ansätze unternommen ([54, 55, 123]). **Grützner et al.** ([48]) beschreiben als erste klinische

Einsatzgebiete, die Pedikelschraubeninstrumentation an der LWS ([99]), distale Femurverriegelung und intraoperative Messung des femuralen Antetorsionswinkels bei Femurmarknagelung. **Messmer et al.** ([91]) berichten über die Anwendung vor allem in der Extremitätenchirurgie, sowie über weitere Anwendungsgebiete, in der Otolaryngologie der Nasennebenhöhlen, Beckenosteotomie, Verriegelung von Marknägeln oder Beckenosteosynthese ([90]). Des Weiteren ist sie auch in der Endoprothetik und rekonstruktiven Chirurgie verbreitet ([135]). Die Darstellung der jeweils aktuellen Situation eignet sich besonders für Traumaapplikationen bei instabilen Situationen, die sich jederzeit verändern können. Grundlage der C-Arm-Navigation ist die Implementierung eines in jedem OP verfügbaren konventionellen digitalen C-Arms in ein free-hand-Navigationssystem ([99, 115, 124]). Anhand der Bilddatensätze, aus mehreren intraoperativ angefertigten C-Arm-Bildern, ist eine simultane Navigation an allen knöchernen Strukturen prinzipiell möglich. Patient, C-Arm und die verwendeten Instrumente sind mit optoelektronischen Markern (LED) referenziert. Eine Infrarotkamera erfasst die jeweilige Position und Ausrichtung dieser Instrumente im Raum. Durch zeitgleiche Registrierung der LED am zu operierenden Knochen des Patienten und am C-Arm wird eine räumliche Zuordnung der Röntgenbilder zur tatsächlichen Position des Patienten im OP gewährleistet. Mit Visualisierung der chirurgischen Aktion in Echtzeit wird die Instrumentenposition auf die zu Beginn nur einmal erzeugten 2D-Bilder projiziert und direkt simultan in mehreren Ebenen angezeigt. Dadurch entfällt das mehrfache intraoperative Durchschwenken des C-Arms in die verschiedenen Projektionen. Diese viel versprechende Methode, funktioniert mit den bekannten free-hand-Navigationsinstrumenten der CT-Applikation.

3.3.5.3 Anwendungsbereiche der Computer-assistierten Chirurgie

Die CAS beinhaltet eine Vielzahl von Applikationen und kommt in verschiedenen Bereichen zur Anwendung ([106]). Dabei richtet sich die Auswahl des geeigneten Navigationssystems nach Art des geplanten Eingriffs.

<u>Orthopädische Chirurgie / Traumatologie</u>

Sie kommt seit Mitte der 90er Jahre zunehmend zum Einsatz ([13, 77]). Hauptanwendungen sind im Bereich der Wirbelsäule, Hüft- und Knieendoprothetik, Becken, langen Röhrenknochen sowie bei Osteotomien zu finden ([36, 41]). Eine hohe Präzision bei guter Visualisierung konnte bei der Pedikelschraubeninsertion und der sakroiliakalen Schraubenosteosynthese nachgewiesen werden ([78, 118]). Im Jahr 2000 befanden sich nach Angaben von **Kinzel** ([69]) rund 600 medizinische

Roboter im Einsatz, davon ca. 70 als Fräsmaschinen für die Endoprothetik. Nachdem die Roboterchirurgie bei der Hüftendoprothetik überbewertet wurde, entwickeln sich die Navigationshilfen konsequent weiter ([97]). 2003 gab es laut **Krettek et al.** ([78]) ca. 270 Navigationssysteme für traumatologische und prothetische Anwendungen. Davon 98 C-Arm-basierte und 21 Systeme für navigierte Repositionen. Durch eine kontinuierliche Weiterentwicklung bereits bestehender oder Entwicklung neuer Systeme und Implantate werden die Therapiemöglichkeiten ständig verbessert.

Beckenchirurgie

In der Becken- und Azetabulumchirurgie werden nur noch passive Navigationssysteme eingesetzt ([130]). Es gibt mehrere Anwendungsgebiete für die CAS ([58]). Bei geeigneter Frakturform und geschlossener Reposition ist die minimal-invasive Versorgung von Beckenfrakturen mittels perkutaner Schraubeninsertion ([15]), vor allem am SI-Gelenk bei wenig dislozierten Sakrumfrakturen oder SI-Gelenksprengungen, sowie im Bereich des Azetabulums (Pfeilerschrauben) möglich ([132, 134]). Aufgrund der komplexen Beckengeometrie mit einer großen Anzahl vitaler Strukturen sind sie anspruchsvoll und stellen eine technische Herausforderung dar. In Kombination mit minimal-invasiven Techniken werden bereits etablierte Osteosynthesen in ihrer Qualität verbessert, Weichteilverletzungen minimiert ([85]) und verlängerte Durchleuchtungszeiten reduziert. Für die perkutane Verschraubung des hinteren Beckenrings mittels C-Arm-Navigation gibt es nur wenige Literaturangaben ([18]). Unter anderem konnten **Stöckle et. al** ([131]) für die CT-Navigation eine Präzisionserhöhung für perkutane Schraubeninsertionen feststellen. Auch weitere Arbeitsgruppen haben sich mit den komplexen anatomischen Gegebenheiten bei der navigierten Positionierung der iliosakralen Schraubenposition befasst ([46, 48, 53, 118, 135]). **Gebhard et al.** ([42]) beschreiben neben der CT- oder C-Arm-navigierten Verschraubung der Iliosakralfugen den Einsatz bei Beckenosteotomien. Hier wird anders als bei der Frakturbehandlung ein vollständiger Datensatz in 2 Teile segmentiert und vom Navigationssystem verfolgt. Die Gruppe um **Regazozzoni / Messmer et al.** verwenden die „modality-based"-Navigation, bei der direkt im CT Beckenfrakturen minimal-invasiv verschraubt werden können ([90, 128]). Vorteil liegt in der besseren Detailgenauigkeit der abgebildeten Strukturen, unabhängig von Adipositas, Osteoporose und Obstipation. Es können unmittelbar aktuelle CT-Bilder und Rekonstruktionen erzeugt werden ([130]). Nachteilig erweist sich die notwendige Fixierung des Patienten, sowie eine Kombination mit offenen Eingriffen. Bei Osteotomien, unter anderem im Bereich des Azetabulums, ermöglicht die Navigation gerade bei komplexen mehrdimensionalen Korrekturen anhand einer virtuellen Planung die sichere Schnittführung und die präzise

Positionierung der Fragmente ([42, 98, 123]). Tumorresektionen am Beckenknochen ([9, 79, 135]) sind oft ausgedehnt und schwierig, da die Resektionsgrenze von außen nicht immer sicher bestimmt werden kann. Mittels CT-Navigation kann die Resektion mit dem navigierten Osteotomiemeißel genau festgelegt werden und erfolgt unter Schonung des umliegenden Gewebes im Gesunden.

Wirbelsäulenchirurgie

In erster Linie wurden Navigationssysteme basierend auf Daten präoperativ angefertigter CT´s eingesetzt. Die erste operative Nutzung eines optoelektronischen Systems war Ende des Jahres 1994 ([100]). Navigationssysteme basierend auf magnetischen und ultrasonographischen chirurgischen Navigatoren wurden seltener angewandt. Aufgrund der Anfälligkeit bei Veränderungen der physikalischen Umgebung im OP gab es nur wenige in vivo-Applikationen. Die ersten Anwendungen beruhten auf der CT-navigierten Insertion von Pedikelschrauben in der unteren BWS und LWS ([82, 121]), die sich durchgesetzt hat ([48, 82, 118]). Zur sicheren Platzierung müssen Eintrittspunkt, Ausrichtung des Schraubenkanals und Implantattiefe präzise geplant werden. Konventionell gab es bis auf eine permanente C-Arm-Kontrolle in 2 Ebenen, die mit einer hohen Strahlenbelastung einhergeht, keine visuelle Kontrollmöglichkeit. **Stöckle et al.** zeigten im eigenen Patientengut an der thorakalen Wirbelsäule mittels CT-gestützter Navigation von Mai bis Dezember 2000 bei 126 Pedikelschrauben 124 mit einer korrekten Platzierung ([133]). Neben der relativ problemlosen CT-Navigation im Lendenwirbelbereich steht auch die C-Arm-Navigation zur Verfügung, die 1997 bereits experimentell Erfolge unter Verwendung von C-Arm-Bildern aufwies ([54]). **Nolte et al.** ([99]) erzielten gute experimentelle und klinische Ergebnisse bei der 2D-C-Arm-Navigation an der Wirbelsäule. Es wurde gezeigt, dass die Präzision bei reduzierter Strahlenexposition gesteigert werden konnte ([42]). Mittlerweile ist die computerassistierte Pedikelschraubeninsertion eine CAOS-Routineapplikation, die die Effizienz, Genauigkeit und Sicherheit der Wirbelsäulenchirurgie erhöht ([117]). Bei der Ausweitung auf andere Wirbelsäulenabschnitte, wurde eine Kombination mit minimal-invasiven Techniken angestrebt. Die kleineren Pedikeldimensionen an der BWS ([40]) und C1-, C2-Verschraubungen der HWS ([111]) sind weitere Herausforderungen an die Wirbelsäulennavigation. Zurzeit kann die Navigation mit einem 3D-C-Arm-Navigationssytem für alle Wirbelsäulenabschnitte zur Instrumentation von dorsal und ventral sowie zusätzlich im Akuttraumabereich eingesetzt werden ([70]). Daneben werden onkologische Eingriffe wie Biopsien, Tumorresektionen navigationsgestützt durchgeführt. Im Bereich der Tumorchirurgie stellt die Navigation an der dorsalen Wirbelsäule eine sichere Technik dar ([44]). Weitere Indikationen liegen bei Myelon-

kompression infolge von Trümmerfrakturen und Pseudarthrose des Dens, Spondylitiden des occipito-cervicalen Übergangs oder atlantoaxialer Instabilität ([65]).

Hüftgelenksendoprothetik

Weltweit werden jährlich etwa eine Million künstliche Hüftgelenke implantiert, die die Lebensqualität der Patienten in der Regel erheblich verbessern. In der frühen Entwicklung der CAS kamen verschiedene Systeme robotterassistierter Anwendungen zur Präzisionsimplantation von Hüftendoprothesenschäften in der klinischen Routine zum Einsatz. Neben dem erstmals 1992 in der Medizin eingesetzten Operationsroboter ROBODOC®, Fa. ISS, gab es ein „verwandtes" Robotersystem, namens CASPAR®, Fa. Orthomaquet (seit 2001 Fa. URS Ortho GmbH & Co KG) ([14, 29, 30, 42]). Zu Beginn war es erforderlich 2 Titanschrauben (Pins) im Knochen zu implantieren. Diese invasive Methode wurde durch „Pinless-Verfahren" bei gleicher Genauigkeit abgelöst. Jedoch konnten sich Robotersysteme wie ROBODOC® und CASPAR®, aufgrund vermehrt aufgetretener Schaftlockerungen, nicht durchsetzen und wurden vom Markt genommen.

Heutzutage wird ein exakter Sitz aller Prothesenkomponenten durch Navigation ermöglicht, die sowohl als CT- als auch C-Arm-Navigation zur Verfügung steht. Ausgangspunkt ist die optimale Implantatauswahl mittels einer präoperativen Planung zur Größen- und Positionsbestimmung des künstlichen Gelenks. Während der Operation unterstützt die Navigation die korrekte Platzierung durch den Vergleich mit der Behandlungsplanung. Das sogenannte HipNav®-System ist ein nicht invasives optolektronisches Navigatiossystem, welches CT-Datensätze in 3D rekonstruiert, anhand derer die genaue Ausrichtung und damit die Position des Pfannenersatzes ermittelt wird. Andere Systeme wie „surgigate C-arm cup", Fa. Medivision, Schweiz, platzieren die Pfanne mit einer CT-freien Navigationshilfe, so genannte Hybridstrategie. Wobei kein signifikanter Unterschied zu CT-basierten Navigationssystemen besteht ([146]).

Kniegelenkendoprothetik ([2, 47, 62, 93])

Der erstmalige Einsatz von Computersystemen war im Jahre 1998. Ziel ist ein mechanisch stabiles Knie mit möglichst gerade ausgerichteter Beinachse. Dies setzt ein optimales Zusammenspiel von Bandapparat und Implantat voraus. Die exakte Implantatlage hat eine große Bedeutung für die Standzeit der Prothese ([8]). Bei der konventionellen Implantation wird Größe und Ausrichtung der Prothese mittels Prothesenschablonen, Skizzen und Röntgenbildern festgelegt. Nachteilig erweisen sich auch hierbei die 2D-Projektion des Gelenks. Es gibt bildbasierte Systeme auf CT-Basis und welche ohne präoperative Bilddatenerfassung. Die erstgenannten ermöglichen eine präoperative 3D-Operationsplanung, die intraoperativ umge-

setzt und die Gelenkposition von einem Trackingsystem registriert wird. Vorteile der CT-freien Systeme liegen in der intraoperativen Darstellung der Beinachse, der Kniegelenksgeometrie mit Erfassung der Bandspannung ([8]). Die Planung geschieht intraoperativ und verzichtet vollständig auf strahlenbelastende bildgebende Verfahren. Sie setzen auf Referenzierungen an Femur und Tibia. In den letzten Jahren haben sich bildfreie Navigationssysteme durchgesetzt ([71]) und werden in über 30% der Fälle planmäßig eingesetzt ([83]).

Kreuzbandersatz am Knie ([11])

Die entscheidende Voraussetzung für einen funktional guten Kreuzbandersatz ist eine exakte Platzierung des Transplantats, ohne Impingement und geringer Elongation, um einen physiologischen Bewegungsablauf bei voll erhaltender Kniegelenkbeweglichkeit zu gewährleisten. Bereits geringe Abweichungen von der Ideallage können unnötige Spannungssteigerungen mit sich führen (bereits eine Abweichung von 3 mm bedingt eine Spannungssteigerung des Transplantats von 400%) ([109]). Dadurch entstehende Komplikationen wie eingeschränkte Funktion, Überlastung und mangelnde Stabilität bei Transplantatinsuffizienz, deren Folgen Nachoperationen bedeuten können. Mit der Navigation zur vorderen bzw. hinteren Kreuzbandrekonstruktion ist es möglich, diese beiden Parameter intraoperativ zu testen, bevor man das Kreuzband platziert. Sind die relevanten kinematischen Kriterien erfüllt, kann für jeden Patienten eine optimale Lösung gefunden werden. Die Navigation ermöglicht somit die präzise Umsetzung einer vorausgegangenen virtuellen Planung. Es gibt Systeme mit und ohne Strahlenbelastung. Zur intraoperativen Digitalisierung ohne radiologische Bilddaten kommen Oberflächenmodelle von Femur und Tibia zum Einsatz. Impingement und Isometrie können intraoperativ ohne Strahlenbelastung kontrolliert werden. Kinematische Kriterien legen den Ansatzpunkt der Kreuzbandposition für jeden Patienten individuell fest. Andere Systeme, die unter Verwendung eines optischen Systems auf Infrarotbasis zur Digitalisierung präoperative Röntgenbilder nutzen, verwenden zur Registrierung der anatomischen Verhältnisse Infrarotsender an der Extremität. Der Operationsroboter CASPAR® und das Navigationssystem OrthoPilot® (Fa. Aesculap, Version ACLV1) werden nicht für den routinemäßigen Einsatz beim Ersatz des vorderen Kreuzbands empfohlen ([28]).

Femur und Tibia

Die Indikationen reichen von der navigierten Frakturreposition und Osteosynthese (Verriegelungsnägel, Verplattungen oder Verschraubungen) über navigierte Bohrungen bei Osteochondrosis dissecans bis hin zu Umstellungsosteotomien. Am M. E. Müller-Institut für

Biomechanik, Bern, wurde die Möglichkeit der 2D-C-Arm-navigierten Platzierung von Dynamischen Hüftschrauben (DHS) beschrieben ([124]). **Hüfner et al.** ([59]) konnten bis auf eine deutliche Reduktion der Durchleuchtungszeit von bis zu 93%, keinen Unterschied bezüglich Operationszeit, Präzision und Schraubenlage feststellen. Des Weiteren wurde versucht, die 2D-C-Arm-Navigation an langen Röhrenknochen bei intramedullären Implantaten einschließlich der Femurnagelung zu nutzen. **Suhm et al.** ([136]) zeigten jedoch, dass es bei der navigierten distalen Verriegelung intramedullärer Nägel zu keiner Steigerung der Präzision kommt. Für komplexe Umstellungsosteotomien von Femur und Tibia steht die CT-Navigation zur Verfügung, die operative Planungen an 3D-Rekonstruktionen simuliert und umsetzt ([110]). Eine Studie von **Citak et al.** ([21]) beschreibt, dass perkutane Knochenbiopsien mittels 3D-C-Arm-Navigation im Vergleich zur etablierten Methode der CT-gestützen Punktion (Präzision 90%), mit einer besseren Erfolgsquote, geringerem zeitlichen Aufwand und Strahlenbelastung einhergehen.

Fußchirurgie

Navigierte Korrekturosteotomien kommen in der rekonstruktiven Fußchirurgie zur Wiederherstellung einer physiologischen Statik zum Einsatz ([26]). Kalkaneusosteosynthesen können unter CT-Navigation minimal-invasiv versorgt werden ([88]). Die Reposition wird mit hoher Präzision über Stichinzisionen durchgeführt und anschließend stabilisiert. Bei osteochondralen Talusläsionen (OLT) ist eine direkte antegrade Bohrung bei dorsomedial gelegenen Läsionen technisch zum Teil unmöglich. Da es zu Schädigungen des Gelenkknorpels kommen kann, wurden retrograde Bohrtechniken entwickelt. Die computer-assistierte retrograde Bohrung erhöht die Präzision und reduziert gleichzeitig die Strahlenbelastung ([34, 67]).

Neurochirurgie ([49, 98])

Eine präzise Navigation mit hoher Bildqualität ist Voraussetzung zur navigierten chirurgischen Intervention des Schädels und der Schädelbasis. Stereotaktische Operationen werden seit vielen Jahren am Schädel erfolgreich durchgeführt. In den 70er Jahren etablierten sich mit der Einführung der Computertomographie die neurochirurgischen Operationen bei cerebralen Tumoreingriffen. Die Fa. Zeiss, Oberkochen, Deutschland, entwickelte das MKM® System, ein robotisch-optisch-mikroskopisches System, welches die computergestützte Navigation mit einem Operationsmikroskop kombinierte ([42]). Ein „analoges" System war das „Surgiscope System" der Fa. ELEKTRA SA aus Schweden. Beide Systeme messen Koordinaten im Raum oder steuern geplante Zielpositionen/ -wege mit einem Roboter an. Weitere Systeme mit einem mechanischen Arm und optischen Digitizern, wie das ISG/ELEKTA-Viewing-Wand-System kommen ohne

eine präoperative Planungsphase aus. Es muss jedoch präoperativ eine 3D-Rekonstruktion eines Patienten-Datensatzes erstellt werden. Indikationen liegen bei minimal-invasiven Eingriffen, exakter Lokalisation und Resektion von Tumoren bei geringen oder fehlenden Orientierungsmöglichkeiten, Navigation in den komplexen Strukturen des Schädels und der Schädelbasis.

Hals-Nasen-Ohren-Chirurgie ([49, 50]) / Mund-Kiefer-Gesichts-Chirurgie ([86])

Routinemäßige Anwendungen in der HNO-Chirurgie finden unter Integration eines Mikroskops, der Endoskopie und eines Navigationssystems bei Eingriffen an Ohr, Felsenbein, seitlicher Schädelbasis und Nasennebenhöhlen statt. Zum größten Teil wird in der HNO als diagnostisches Medium der Wahl die CT eingesetzt. In der Mund-Kiefer-Gesichts-Chirurgie werden Navigationssysteme zur Lokalisation anatomischer Strukturen, Tumorgrenzen, Fremdkörpern und zur Osteotomielinienübertragung verwendet.

Bedeutsame Systeme mit praktischer Anwendung: Mit der ISG-Viewing-Wand als mechanisches System war eine zufriedenstellende intraoperative Präzision im Millimeter-Bereich zu erzielen. Sie ermöglichte die Lokalisation von Strukturen durch Verwendung eines elektromechanischen Messarms, an dem unterschiedliche Instrumente gekoppelt werden konnten ([137]). Bei einer Genauigkeit von bis zu 1 mm und einer Messabweichung von 2-3 mm konnten bisher Tumorgrenzen und Fremdkörper gut angesteuert werden ([86]). Das System ist heute obsolet. Das ARTMA-virtual-patient-System arbeitet durch elektromagnetische Registrierung von Bewegungen ([137]). Es kommt zu einem Zusammenspiel von intraoperativen Live-Videos mit Navigationsanwendungen. Hier kann auf eine starre Patientenfixierung durch den Einsatz von magnetischen Digitizern verzichtet werden. Dieses Feature bietet sicherlich Vorteile für viele typische HNO-Eingriffe. Das beim Carl Zeiss MKM®-System verwendete Messprinzip ist ein aufgesetztes Operationsmikroskop mit kontrolliertem Laserautofokus. Ein elektromechanischer Roboterarm führt das Mikroskop zur definierten Operationsposition. Es eignet sich besonders für mikroskopische Eingriffe in der HNO (Ohr, Felsenbein, laterale Schädelbasis). Ein weiteres intraoperativ eingesetztes Navigationssystem ist das optoelektronische Philips „Neuroguide"-System ([147]). 3D-Navigationssysteme kommen bislang routinemäßig im Bereich der Nasennebenhöhlen und der Frontobasis zum Einsatz. Es wird eine Präzision von ca. 1 mm für Infrarot-free-hand-Systeme in der HNO erzielt ([49]).

4 Problemstellung

Um perkutane Schraubenosteosynthesen am Becken rein intraossär zu platzieren, erfordert es ein gutes anatomisches Vorstellungsvermögen und die entsprechende technische Unterstützung. Bei geringerer Invasivität ist die fehlende Einsicht des Operateurs ins Operationsgebiet zur Orientierung problematisch, um die Schraube im schmalen Zielkorridor zu platzieren. Vor Einführung der CAS standen dem Chirurgen zur operativen Planung nur Röntgen, CT- und MRT-Bilder, sowie anatomische Modelle zur Verfügung ([30, 98, 117]). Eine vergleichende, standardisierte Dokumentation des chirurgischen Eingriffs war bis dato nur eingeschränkt möglich und ließ eine patienten-spezifische Planung und deren intraoperative Umsetzung vermissen. Es wurde großzügig offen operiert, um das Operationsfeld besser einsehen zu können. Ausgedehnte Zugänge sind zeitaufwendig, gehen zum Teil mit schwerwiegenden Weichteildefekten ([85]) einher, haben ein erhöhtes Infektionsrisiko ([104]) und verlängern dadurch den Krankenhausaufenthalt.

Ein gewebeschonender Eingriff ist die perkutane ISG-Verschraubung ([46]). Bei geringerer Invasivität ist die perkutane Stabilisierung, von Beckenring- oder Azetabulumfrakturen, Verfahren mit ausgedehnten Zugängen vorzuziehen ([76]). Um intraoperative visuelle Informationen wiederzugeben, stand bisher der C-Arm als einziges Kontrollmedium zur Verfügung ([98]). Weil für den Bohrkanal nur wenig Platz zur Verfügung steht und intraoperativ die Schraubenlage bis zur endgültigen Position mit dem C-Arm aus verschiedenen Blickwinkeln mehrfach kontrolliert werden muss, entstehen durch die Betrachtung nur einer Projektionsebene in der Summe oft erhebliche Durchleuchtungszeiten von bis zu 10 Min. pro Schraube ([131]). Daraus resultiert bei konventioneller Technik eine hohe intraoperative Strahlenexposition ([48]) für Patienten und das Operationsteam. Außerdem können durch fehlplatzierte Schrauben infolge von ungünstig gewählten Eintrittspunkten und Bohrerrichtungen neurovaskuläre Komplikationen sowie osteosynthesebedingte Instabilitäten entstehen ([52, 104]). Konventionell werden Fehlplatzierungen bei der transiliosakralen Schraubenosteosynthese von bis zu 23,5% ([17, 18, 27, 126]) beschrieben. Die komplexe Anatomie mit der großen Zahl an umgebenen vitalen Strukturen, benötigt eine exakte Registrierung und bietet eine fast ideale Möglichkeit, die technischen Fortschritte der Computer-assistierten Bildnavigation aufzuzeigen.

Die CT-Navigation hat in der klinischen Anwendung nachweislich zu einer erhöhten Sicherheit und Präzision geführt. Bei intraoperativen Repositionsmanövern oder Fragmentverschiebungen wird jedoch eine aktualisierte CT als „up-date" erforderlich. Dadurch wird die OP im CT oder

das CT im OP notwendig, um die veränderte Patientenanatomie zu registrieren ([73, 76]). Ein erhöhter Zeitaufwand ergibt sich aus der präoperativen Planung und darüber hinaus durch ein zeitaufwendiges intraoperatives Matching.

Technologische Fortschritte führten durch Integration eines C-Arms in ein Freihand-Navigationssystem zur Entwicklung der 2D-C-Arm-Navigation. Bei Veränderungen der Patientenanatomie kann jederzeit intraoperativ ein „up-date" erstellt werden. Nachteilig erweisen sich das Fehlen eines 3D-Modells mit Schnittbilddarstellungen und präoperativer Planungsmöglichkeit, sowie die vergleichsweise schlechtere Bildqualität der C-Arm-Aufnahmen. Des Weiteren ist zu Beginn die Integration des Navigationssystems in den intra- und perioperativen Ablauf (Op-Management) problematisch und der Umgang mit einem neuen System erfordert eine Lernphase. Die Navigation sollte auf vorher bereits definierten C-Arm-Projektionen zur jeweiligen Schraubenposition beruhen, um Fehlinterpretationen der Bildinformation zu vermeiden. Ein anderes Problem liegt in dem Instrumentarium für Beckenoperationen, da viele Instrumente nicht zum navigierten Einsatz am Becken gedacht sind oder gänzlich fehlen.

5 Zielstellung

Die Thematik der vorliegenden Dissertation besteht darin, die 2D-C-Arm-Navigation auf ihre sichere Anwendbarkeit, klinische Praktikabilität bei der perkutanen Schraubeninsertion am Becken an unterschiedlichen Schraubenpositionen, entsprechend eines vorher angefertigten Protokolls zu evaluieren und ihre Indikation als alternative Möglichkeit zur CT-Navigation darzustellen. Es soll gezeigt werden, ob es zu einer Steigerung der operativen Präzision und damit zu einer größeren Sicherheit bei Reduktion der intraoperativen Durchleuchtungszeiten kommt. Komplikationen werden beschrieben. Abgeleitete Vor- und Nachteile zusammengefasst und diskutiert.

6 Material und Methode

6.1 Systemkomponenten

6.1.1 2D-C-Arm-Navigationssystem

Es wurde das Navigationssystem SurgiGATE®, Version 1.03, C-Arm Navigator Modul IGS (Image-Guided Surgery), Fa. Medivision®, Oberdorf, Schweiz, verwendet. SurgiGATE® ist ein passives optoelektronisches Navigationssystem, erhältlich seit 1994 und seitdem in vielen Kliniken im Einsatz. Es setzt sich aus der zentralen Rechnereinheit, einer optoelektronischen Kamera, dem C-Arm, mehreren Systemkomponenten und den chirurgischen Instrumenten zusammen, die nachfolgend beschrieben werden.

6.1.2 Zentrale Rechnereinheit

Auf einem mobilen Computerturm [Abb. 6] befindet sich die zentrale Rechnereinheit, Sun-Workstation ULTRA 1®, Fa. Sun Microsystems®, Schwerzenbach, Schweiz, über die alle Rechenprozesse anhand der speziellen Navigationssoftware gesteuert und über moderne Bildverarbeitungsprogramme auf einem Monitor, Fa. Sun Microsystems®, Schwerzenbach, Schweiz, für den Benutzer wiedergegeben werden. Die Bedienung außerhalb des Operationsfeldes erfolgt über Tastatur und Maus. Zum Datenaustausch stehen neben Netzwerkschnittstellen ein Disketten- und MOD-Laufwerk als Medium für den Bilddatentransfer zur Verfügung. Verbindungskabel sorgen für Kontakt zum Kamerasystem und zum C-Arm. Eine elektronische Schnittstelle, die so genannte Strober box, wird zwischen Rechnereinheit und Instrumentarium geschaltet und ist Anschlußmöglichkeit für Instrumente.

6.1.3 Optoelektronische Kamera

Die mobile hochauflösende Infrarotkamera [Abb. 6], OPTOTRAK® 3020, Fa. Northern Digitals Inc., Waterloo/Ontario, Kanada, ist ein 3-Kamera-System und verwendet drei in Reihe angeordnete Zeilenkameras, die die Koordinaten von Leuchtdioden (LED - light emitting diodes) über den Schnittpunkt dreier Ebenen im Raum bestimmen. Durch die Verwendung von verschiedenen Emissionsmustern der LED können verschiedene Instrumente simultan eingesetzt werden.



Abb. 6: a) Computerturm mit zentraler Rechnereinheit, Sun-Workstation ULTRA 1®;
b) Optoelektronische Kamera, OPTOTRAK® 3020

6.1.4 C-Arm

Es wurde ein konventioneller C-Arm [Abb. 7], Exposcope® 8000, Fa. Ziehm, Nürnberg, Deutschland, mit einem zusätzlich installierten Leuchtdiodenschild [Abb. 7] verwendet. Durch diesen Schild aus mehreren LED wird die Navigation mit einem C-Arm erst möglich. Das Kamerasystem erfasst über die LED-Position die Ausrichtung des C-Arms im Raum. Es müssen mindestens 6 LED erkannt werden. Die erzeugten Röntgenstrahlen werden über elektromagnetische Felder zu sichtbaren Bildern konvertiert. Diese Aufnahmen weisen aufgrund der physikalischen Struktur eine gewisse Randverzerrung auf. Diese geringe Ungenauigkeit soll vom System durch ein so genanntes Referenzraster [Abb. 7] korrigiert werden. Das Raster besteht aus einer Plexiglasplatte mit gitterartig integrierten Bleikreuzen (Crossmarkers) und wird am C-Arm-Topf (Intensifer) befestigt.



Abb. 7: a) C-Arm, Exposcope® 8000; b) Referenzraster und Leuchtdiodenschild

6.1.5 Dynamic Reference Base

Ein ebenfalls mit LED versehenes Instrument [Abb. 8], das durch direkte Fixierung am Knochen einen festen Bezug zur Patientenanatomie herstellt. Nachdem die DRB befestigt ist, haben Patientenbewegungen oder Umlagerungen, die im Rahmen einer unveränderten DRB-Position bleiben, keine Auswirkung auf die nachfolgende Navigation. Findet jedoch eine Relativbewegung zwischen DRB und den Patientenstrukturen statt, sind alle vorher angefertigten Bilder nicht mehr genau und für eine Navigation unbrauchbar. Die Navigation ist also nur zu den Patientenstrukturen gültig, die fest mit der DRB verbunden sind (Knochen). Während der Navigation wird die Position aller mit LED versehenen Instrumente relativ zur DRB festgelegt.

6.1.6 Gravity Reference

Sie wird in Nähe des Operationsfelds freipendelnd platziert und ermittelt die räumliche Ausrichtung des C-Arms während der Röntgenbildaufnahme [Abb. 8]. Nach Aufnahme muss sie nicht mehr von der Kamera erfasst werden und kann aus dem Operationsbereich genommen werden.



Abb. 8: a) DRB mit unterschiedlichen Längen und Befestigungen (Verankerung mittels Bohrung oder Klemmmechanismus); b) Gravity Reference

6.1.7 C-Arm-Sync-Kabel

Das C-Arm-Sync-Kabel verbindet den C-Arm mit der Videocomputerkarte [Abb. 9]. Ausgangspunkt ist ein Lichtindikatorschalter, der an der Warnlampe oben am C-Arm-Monitor befestigt wird. Sobald ein Bild geschossen wird, bekommt das System (Navigator) eine Mitteilung.

6.1.8 Strober box

Dieses Instrumenteninterface besitzt 12 Steckplätze und dient als elektronische Schnittstelle für verschiedene Instrumente [Abb. 9].



Abb. 9: a) C-Arm-Sync-Kabel; b) Strober box

6.1.9 Virtual Keyboard (Modell C-Arm) und Fußschalter

Über das sterilisierbare Interface wird dem Chirurg eine intraoperative Kontrolle über die C-Arm-Navigation ermöglicht. Zur Längen- Breitenbestimmung wird das betreffende Instrument (z.B. Bohrer) durch den Führungszylinder in die Kalibriereinheit gehalten. Virtual Keyboard und Fußschalter [Abb.10] ermöglichen die intraoperative Systembedienung ohne Tastatur und Maus.



Abb. 10: a) Virtual Keyboard. Bestehend aus: Arbeitsoberfläche (Modell C-Arm), LED versehende „Check unit" auf der Rückseite mit integrierter Kalibriereinheit (Metallkonus), Führungszylinder für die Instrumenten-Kalibrierung (nicht abgelbildet); b) Fußschalter

6.1.10 Chirurgische Instrumente

Es wurde das Standardinstrumentarium [Abb. 11] zur navigationsgestützten Pedikelschraubeninsertion verwendet. Die Instrumente sind mit jeweils 4 aktiven LED versehen. Ein spezielles Instrumentarium für Beckenanwendungen war zum Studienbeginn in Entwicklung. Jedes LED referenzierte Instrument besitzt einen Speicherchip im Stecker, der Instrumententyp und aktuelle geometrische Form speichert. Während der Navigation sollten mindestens 3 der 4 Dioden von der Kamera registriert werden, um die aktuelle Lage der Instrumente im Raum zu ermitteln.



Abb. 11: a) li.: Pedicle awl (Eröffnungsahle, zum Eröffnen des Eintrittspunktes), re.: Pointer (Zeigeinstrument, zur Überprüfung der Systemgenauigkeit durch Abtasten der Oberfläche); b) Compact air drive (Druckluft-Bohrmaschine); c) Bohrer, 5 mm im Durchmesser, wird nach Einspannen in die Bohrmaschine in der Kalibriereinheit ausgerichtet.

6.2 Set-up

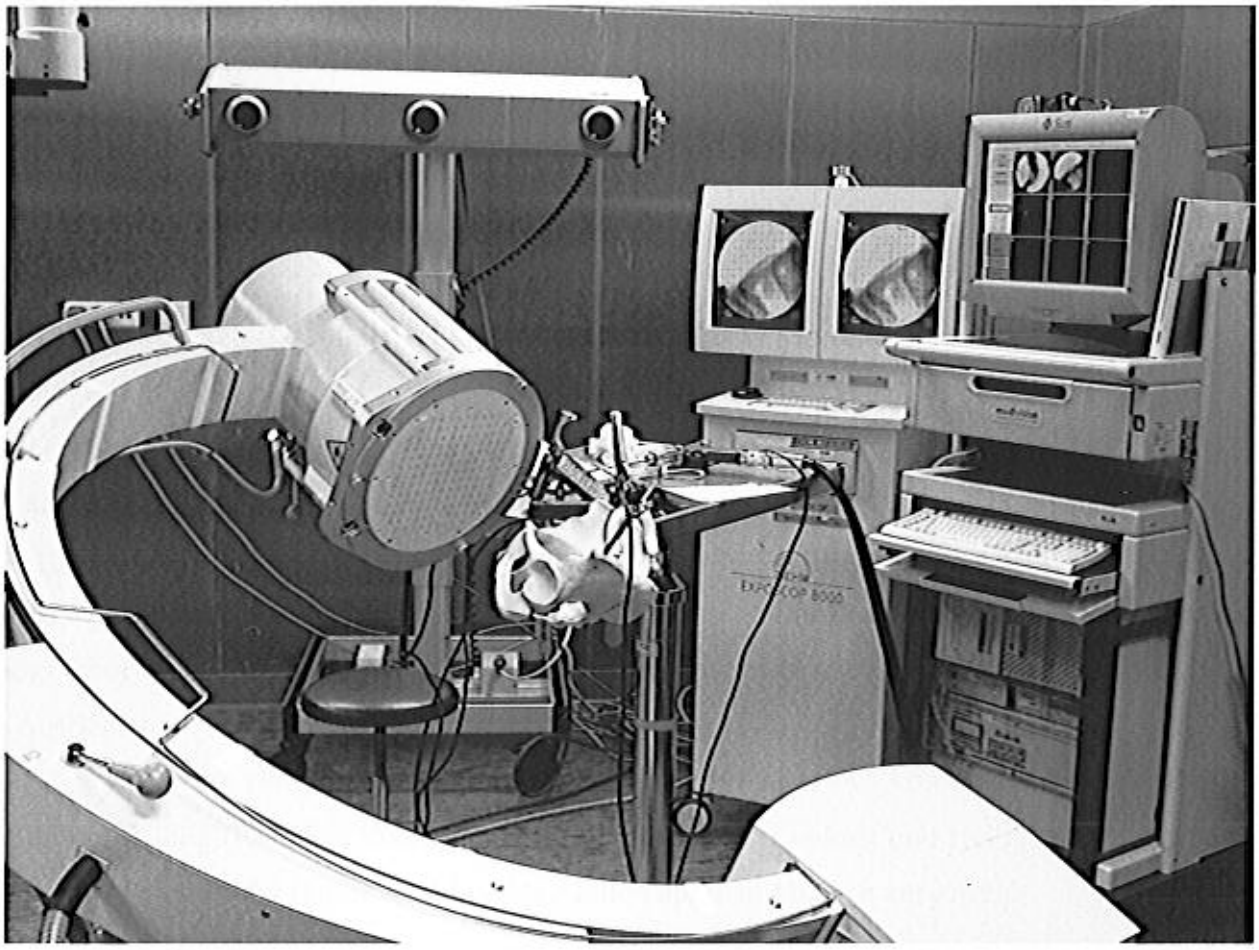

Abb. 12: Set-up (Positionierung der Systemkomponenten im Operationssaal am Beispiel der Vorderen Pfeiler Schraube)

- Positionierung der Kamera im Abstand von 1,8 m bis 2,3 m zum Operationsfeld und horizontale Höhenausrichtung;
- Computerwagen und C-Arm-Monitor werden dem Operateur gegenübergestellt;
- Kamera, Strober box und Fußschalter werden an das Hauptkabel des Computerwagens angeschlossen;
- Befestigung des C-Arm-Sync-Kabels;
- Kabelversorgung des C-Arms sicherstellen;
- Befestigung des Genauigkeitsschilds am C-Arm-Intensifer und des C-Arm-Schildkabels am C-Arm-Schild;
- Instrumente auf dem Instrumententisch bereitlegen;
- Einstöpseln der Instrumentenstecker und des C-Arm-Schildkabels in die Strober box in beliebiger Reihenfolge;

- Nachdem alle Komponenten zusammengesteckt wurden, kann SurgiGATE® mit Einschalten des Powerknopfes gestartet werden;
- Alle Indikatorleuchten der Stober box sollten nun grün leuchten. Rote und grüne Lichter machen auf ein Instrumentenproblem aufmerksam;
- Gravity Reference wird aufrecht in die Sicht der Kamera gestellt;
- Ausrichtung des Virtual Keyboard zur Kamera und zum Operateur

6.3 Benutzeroberfläche des C-Arm Navigator Moduls

Über das „Main Menu" gelangt man in den SurgiGATE® C-Arm Navigator [Abb. 13]. Die linksseitig dargestellten View-Buttons [Abb. 13] werden im Folgenden näher beschrieben:
- Tools (Tools view): Ist der Operationsschauplatz aus der Sicht der Kamera (Point-of-view Betrachtung). Er gibt einen schematischen Überblick über die Beziehung der LED-Instrumente und über deren Status. Weitere Buttons erlauben verification (Prüfung) und calibration (Ausrichten) der Instrumente.
- Library (Library view): Beinhaltet den Speicherplatz für max. 9 C-Arm-Bilder mit individueller Bildbearbeitung (Rotation, Zoom, Spiegeln, Verschieben, Kontrast und Helligkeit). Von diesen werden max. 4 Bilder für die Realtime-Navigation auf dem Monitor ausgewählt.
- Realtime (Realtime view): Darstellungsmodus von bis zu 4 C-Arm-Bildern in Realtime-Navigation. Neben der Nummer des jeweiligen C-Arm-Bildes steht das zurzeit verwendete Instrument. Eine Bildbearbeitung wie in der Library ist ebenfalls möglich. Anhand der Buttons „Start Mark" und „End Mark" kann die Bohrung vermessen werden.
- Alignment (Alignment view): Zeigt Virtual-Image-Intensifer und sein Ausrichtungsziel.
- Upload Image: Werden zum Zeitpunkt der Bildaufnahme genügend LED von C-Arm-, DRB- und Gravity registriert, dann werden die Felder CarmBase, Proximal DRB, Gravity und Calibration grün dargestellt. In diesem Fall wird der rote Upload Image Button grün. Der Navigator signalisiert damit, dass mit dem Fußschalter das Bild in die Library geladen werden kann.

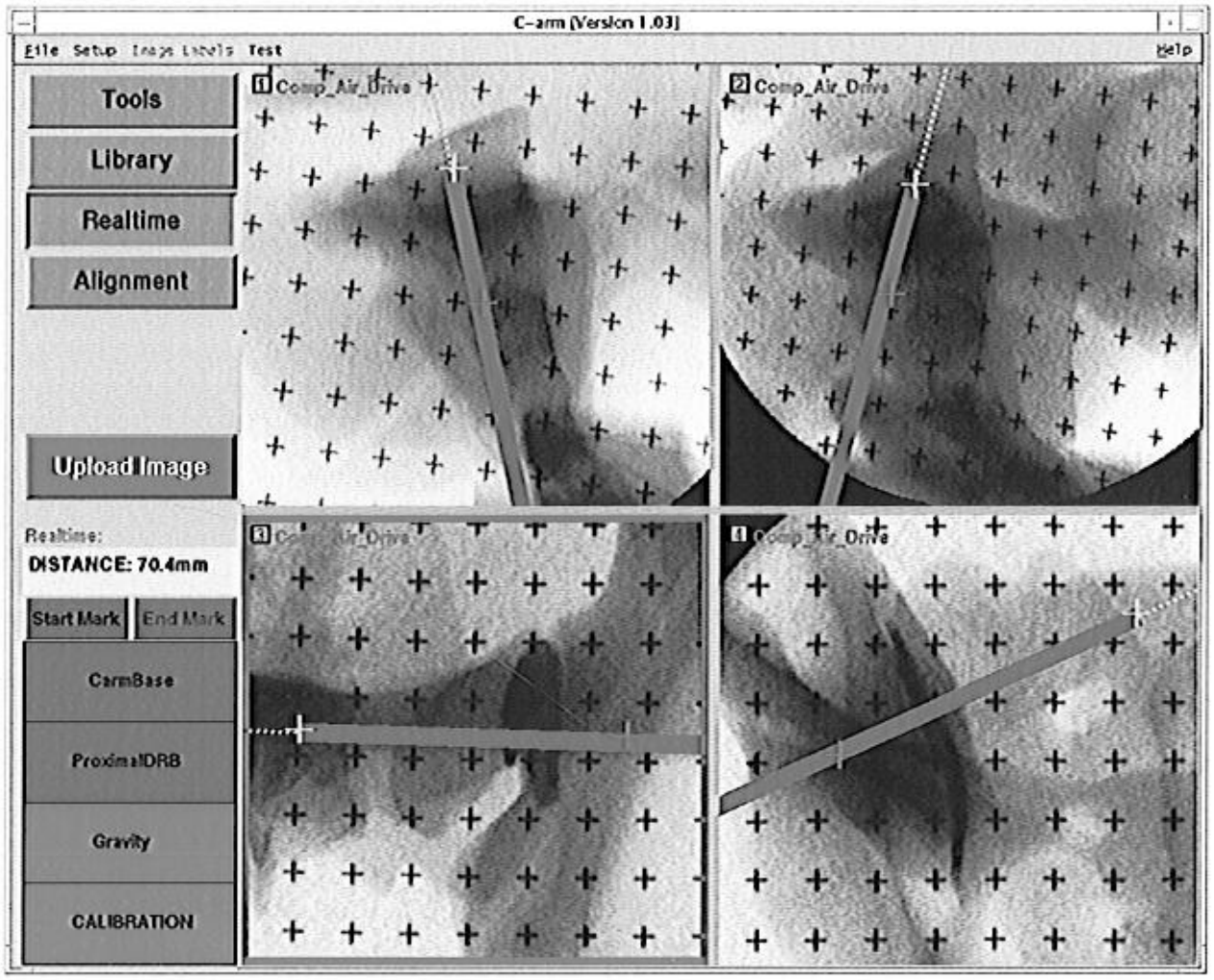

Abb. 13: Benutzeroberfläche des Surgigate C-Arm Navigator Moduls im Realtime-Modus

6.4 Modell

Die Entscheidung standardisierte Kunststoffmodelle, Fa. Synbone, Swiss made, Malans, Schweiz, aus maschineller Fertigung zu verwenden, liegt in der Darstellbarkeit unter Durchleuchtung, vergleichbaren Form- und Materialeigenschaften, die weder durch Bohr- und Schneidvorgänge signifikant verändert werden, der großen Anzahl verfügbarer Stückzahlen, der leichten Handhabung und dem niedrigen Beschaffungspreis (ca. 80 Euro pro Beckenmodell). Die Grundvoraussetzungen einer guten Reproduktion und Vergleichbarkeit in den einzelnen Versuchreihen sind damit gegeben. Eine Verwendung von Kunststoffmodellen hat sich bereits in verschiedenen Arbeitsgruppen als praktikabel herausgestellt ([127]).

6.5 Ablauf einer navigierten Bohrung

Nach Aufbau des Set-up wird die DRB am instrumentierenden Knochen durch Bohrung verankert [Abb. 14].



Abb. 14: a) + b) Set-up 1 für die Schraubenpositionen: VP, HP und SA (Becken durch Klemme befestigt); c) + d) Set-up 2 für SI-Schrauben (Becken durch Holzleiste mit Kabelbinder befestigt. Die aus Metall bestehende Klemme konnte für die Bildaquisition nicht benutzt werden, da sich zu viele Überlagerungen und störende Artefakte zeigten)

Zur Übermittlung der geometrischen Daten des C-Arms mit dessen Bildmittelpunkt erfolgt zur Kalibrierung eine einmalige Leeraufnahme ([99]). Anschließend werden definierte C-Arm-Projektionen („region of interest") aufgenommen, welche zur Darstellung der knöchernen Begrenzungen der Schraubenkorridore dienen. C-Arm-Schild, DRB und Gravity sollten gleichzeitig im optimalen Sichtfeld der Kamera liegen. Dazu wird die Kamera bis zur gewünschten Position manuell verschoben. Die Gravity darf sich nicht bewegen und die C-Arm-Ausrichtung muss im Bereich der Vorkalibrierung liegen. Die Buttons auf dem Monitor signalisieren dem Operateur, ob die Kamera die einzelnen Komponenten erkennt. Ist der Upload Image Button grün, kann das Bild mit dem Fußschalter über die Videokarte direkt ins medivision C-Arm-

System transferiert werden. Die Workstation entzerrt die Bilder gemäß den präkalibrierten Daten und speichert sie in der Library. Dort können die Bilder bearbeitet und entsprechend ihrer späteren Monitoranordnung ausgerichtet werden. Zur intraoperativen Nutzung bedarf es keiner präoperativen Bilddatenverarbeitung, wie bei der CT-Navigation. Die gleichzeitige Darstellung von max. 4 Einzelprojektionen ermöglicht eine exakte Platzierung der Bohrung, ohne dass weitere C-Arm-Bilder aufgenommen werden müssen. Zur Bohrung kann der C-Arm zur Platzersparnis beiseite geschoben werden. Über das Virtual Keyboard ist es dem Chirurgen möglich, das System steril zu steuern. Weiteres Personal zur Bedienung des Navigationssystems ist, außer zur Korrektur der Kameraposition, nicht notwendig.

6.5.1 Genauigkeitsüberprüfung

Der Accuracy check dient zur Überprüfung des C-Arms. Er kann prä- oder intraoperativ erfolgen. Zur Korrektur von Verzerrungen findet entweder ein einmaliges Kalibrieren des C-Arm-Systems mit dem Referenzraster durch eine Leeraufnahme oder das Einführen eines sogenannten „accuracy checker" in den Strahlengang des C-Arms statt. Instrumente wie der Bohrer, die nach dem Einspannen in die Bohrmaschine unterschiedlich lang sein können, werden zuvor im Tools-Fenster ausgerichtet. Dazu hält man die Instrumentenspitze entlang des Führungszylinders und unter Sicht der Kamera möglichst mittig in die integrierte Kalibriereinheit des Virtual Keyboards. Länge und Richtung des Instruments werden über die Position der Dioden relativ zur Spitze automatisch ermittelt. Der Durchmesser wird über die Tastatur eingegeben. Obwohl die Instrumente vorkalibriert sind, untersucht man die Funktionsfähigkeit der LED vor jeder Navigationsanwendung im Navigator-Modul noch einmal auf ihre Genauigkeit. Der Kalibrierungswert sollte nach Angaben des Herstellers unter 1 liegen. Um einen späteren Abbildungsfehler vorzubeugen, vergleicht man anschließend in der Verifikation die Übereinstimmung der Längen- und Richtungsabbildung auf dem Monitor. Dabei wird die Kortikalis oder eine klar zu identifizierende anatomische Struktur mit der Instrumentenspitze abgefahren. Stimmt die Instrumentenabbildung auf den anatomischen Strukturen mit der dazugehörenden Monitordarstellung überein, kann navigiert werden. Ist dies nicht der Fall, muss der Vorgang wiederholt werden. Eine sichere C-Arm-Navigation ist nur bei korrekter Verifikation möglich.

6.5.2 Darstellung der Instrumentenposition auf dem Monitor

Voraussetzung für eine Echtzeitdarstellung der Instrumentenposition ist, dass die Instrumenten-LED zu jeder Zeit von der Kamera erfasst und relativ zur DRB angegeben werden können. In den Projektionen werden die Instrumente mit einem grünen geraden Balken graphisch dargestellt [Abb. 13]. Die Verlängerung ihrer Achse über die Spitze hinaus mit einer gelben gepunkteten Linie [Abb. 13]. Je nach Position der Instrumente verändert sich auch ihre Längendarstellung. Der grüne Balken wird kürzer, je axialer der Blickwinkel in einer Projektion wird und letztendlich in den so genannten „Target view" übergeht, der durch zwei farbige Kreise mit zentral angeordneten Fadenkreuzen die Richtung beschreibt [Abb. 16]. Die Längendarstellung hängt dementsprechend von der Haltung des Instruments in den Projektionen ab. Da diese aus verschiedenen Blickwinkeln aufgenommen werden, stellt sich die Instrumentenlänge in den Monitorbildern unterschiedlich dar. Um den Bohrvorgang zu dokumentieren werden so genannte Snap-shots (Momentaufnahmen des Monitorbildes) gespeichert [Abb. 13].

6.5.3 Instrumentation

Mit der Pedicle awl wird ein geeigneter Eintrittspunkt aufgesucht und angekörnt (Kortex eröffnet), um ein späteres Abrutschen des Bohrerkopfes an der „glatten" Oberfläche zu vermeiden. Unter permanenter Monitorkontrolle wird der Bohrer mit gleichmäßigem Druck in die geplante Richtung eingebracht. Die simultane Betrachtung der Projektionen entspricht einem Dauermodus mehrerer C-Arme. Zusätzliche Röntgenaufnahmen während der Bohrung sind nicht erforderlich.

6.6 Versuchsreihen

An der Charité, Klinik für Unfall- und Wiederherstellungschirurgie, Campus Virchow Klinikum, der Humboldt Universität zu Berlin (jetzt: Zentrum für Muskuloskeletale Chirurgie, Campus Virchow-Klinikum, der Medizinischen Fakultät der Charité) wurden folgende C-Arm-navigierte Versuchsreihen durchgeführt:

- Schraubenosteosynthesen am Becken
- Studien an humanen Beckenpräparaten
- Klinische Evaluationen am Becken

6.6.1 Schraubenosteosynthesen am Becken

Im Rahmen der experimentellen Hauptstudie wurden an 6 Beckenmodellen (Synbone®), Fa. Synthes, Malans, Schweiz, insgesamt 60 C-Arm-navigierte Bohrungen für 5 standardisierte Schraubenpositionen auf beiden Seiten eingebracht [Abb. 15].
Jeweils 12 Bohrungen für die Vordere und Hintere Pfeilerschraube, Supraazetabuläre Iliumschraube, Sakroiliakalschraube in S1 und Sakroiliakalschraube in S2.

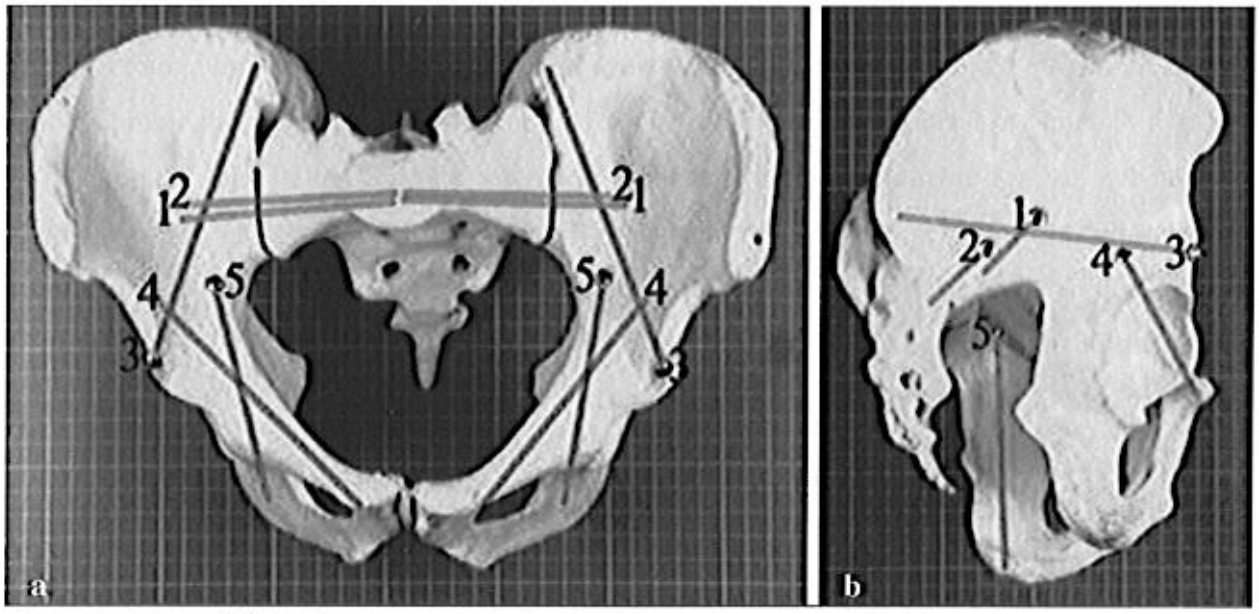

Abb. 15: a)+b) ([132]): 5 Schraubenpositionen in Inlet- und seitlicher Projektion
1) Sakroiliakalschraube in S1, 2) Sakroiliakalschraube in S2, 3) Supraazetabuläre Iliumschraube, 4) Vorderer Pfeilerschraube, 5) Hinterer Pfeilerschraube

Ziel war es, das Becken in einer nahezu physiologischen Rückenlage zu positionieren, um eine Vergleichbarkeit mit der Patientenlagerung in einem OP-Saal herzustellen. Die Kunststoffmodelle wurden zu Beginn der Versuchsreihe auf einer Trage positioniert und mit Nierenschalen in der gewünschten Position gehalten. Von diesem Versuchsaufbau wurde wegen unzureichender Fixierung des Beckens und Beeinträchtigung beim Aufsuchen der C-Arm-Projektionen Abstand genommen. Über die bereits etablierte Klemmvorrichtung an der „Stummen-Schwester" konnte das Becken am kontralateralen Beckenkamm oder am Sakrum besser fixiert werden [Abb. 14]. Jedoch zeigte sich, dass dieser Versuchsaufbau nicht für die transsakroiliakalen Bohrungen geeignet war. Die Klemmvorrichtung verhinderte zum einen durch ihre enge Fixierung zur „Stummen Schwester" die Bildakquisition und zum anderen kam es im Strahlengang durch den metallischen Kern zu Überlagerungserscheinungen. Daher musste zur transsakroiliakalen Schraubenpositionen das Set-up erneut optimiert werden. Das Becken wurde an einer Holzkonstruktion mit Kabelbindern am Sakrum fixiert. Jetzt war ein ausreichender Abstand zur „Stummen Schwester" gegeben, um alle C-Arm-Projektionen einzustellen [Abb. 14]. Um Relativbewegungen zwischen den Beckenhälften, die im Bereich der ISG-Fugen zusammengeklebt waren, auszuschließen und dadurch einer Ungenauigkeit vorzubeugen, wurde die DRB auf der zu instrumentierenden Beckenhälfte fixiert. Dies geschah durch Einbohren eines Befestigungsstiftes in die Crista iliaca, ca. 1 cm dorsal der Spina iliaca anterior superior. Anschließendes Ausrichten der DRB zur Kamera. Von jeder Schraubenposition wurden mit dem C-Arm Röntgenaufnahmen in Anlehnung, an die bereits von **Stöckle et al.** ([132]) definierten Projektionen aufgenommen. Es sind Kombinationen aus den bekannten Standardbeckenprojektionen in Inlet/Outlet und Ala/Obturator. Sie stellen reproduzierbar die knöchernen Begrenzungen der Schraubenkanäle sowie wichtige anatomische Strukturen dar. Entscheidend sind die genauen Einstellungen der Röntgenprojektionen und deren entsprechende Interpretation, um sich die Grenzen des zur Verfügung stehenden Korridors vor Augen zu führen. Mit Auswahl des geeigneten Eintrittspunkts und Ausrichtung auf das anvisierte Ziel wird der Bohrkanal so festgelegt, dass dieser im Verlauf den größtmöglichen Abstand zu den knöchernen Grenzen aufweist. Grundsätzlich sind mehrere Bohrkanäle pro Schraubenposition denkbar. Nach Ankörnen der Kortikalis und Ausrichten des 5,0 mm Bohrers mit der Pedicle awl erfolgt ein langsames Vorschieben des Bohrers unter ständiger Beobachtung des Monitors. Zum Messen der realen Bohrtiefe markiert man den Eintrittspunkt durch Drücken des Buttons „Start Mark" mit einem roten Kreuz. Die aktuelle Bohrtiefe wird über die Anzeige „Distance" angegeben. Sie entspricht der Entfernung zwischen aktuellem Punkt und Eintrittspunkt in Millimetern. Durch Drücken des Buttons „End Mark" wird das Ende der Bohrung mit einem gelben Kreuz markiert und die zurückgelegte Strecke angegeben.

6.6.1.1 C-Arm-Projektionen der 5 Schraubenpositionen

6.6.1.1.1 Vordere Pfeilerschraube

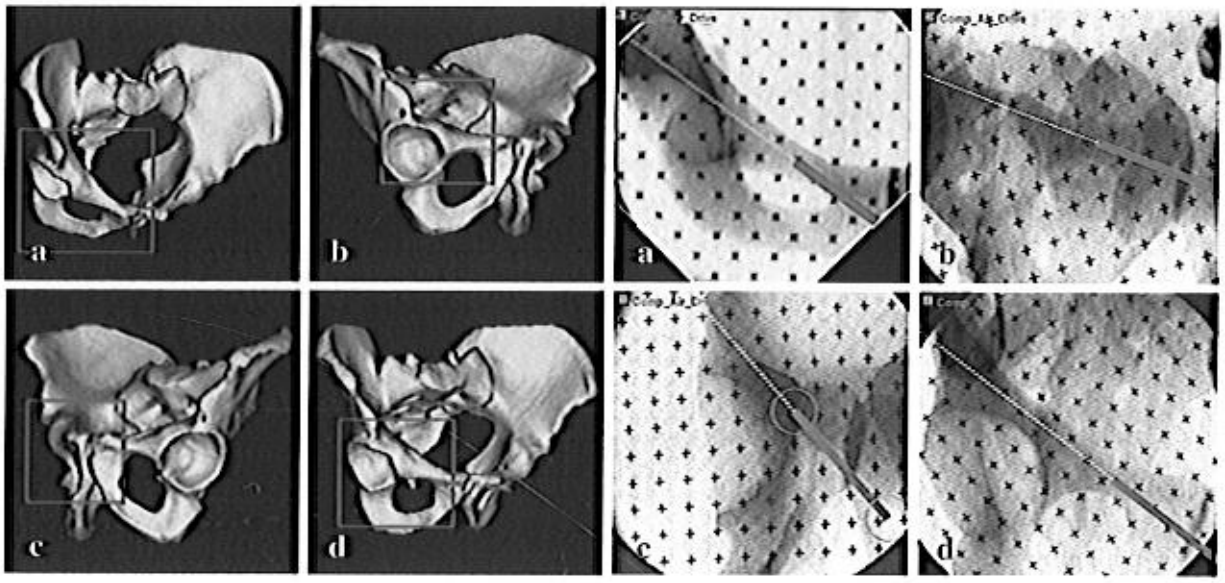

Abb. 16: Darstellung der 4 C-Arm-Projektionen für den Vorderen Pfeiler mit den entsprechenden Snap-shots; a) Inlet 30° ipsilateral; b) Obturator-Outlet 50°-ipsilateral; c) Obturator-Outlet-kontralateral; d) Obturator-ipsilateral

Die Inlet 30° nach ipsilateral gekippte Aufnahme gibt die mediale Begrenzung zur Linea iliopectinea an. Eine modifizierte ipsilaterale Obturator-Outlet-Aufnahme mit Kippung um ca. 50° in Outlet grenzt das Os pubis nach kranial ab. Diese beiden Projektionen stehen in räumlicher Beziehung zum inguinalen Gefäß-Nerven-Bündel. Der Bohrkanal wird durch die Obturator-Outlet-Projektion der kontralateralen Seite axial abgebildet. In dieser Projektion kommt es im Idealfall zur bereits erwähnten Darstellung im „Target view". Mit der Obturator-ipsilateral-Projektion wird die Begrenzung des Bohrkanals zum antero-lateralseitig gelegenen Azetabulum visualisiert. Als Eintrittsstelle wurde von ventral ein Punkt latero-kaudal des Tuberculum pubicum am Ramus superior ossis pubis ausgewählt. Die Bohrung verläuft innerhalb des Ramus superior ossis pubis medial am Azetabulum vorbei, um hinter diesem aus dem Os Ilium auszutreten.

6.6.1.1.2 Hintere Pfeilerschraube

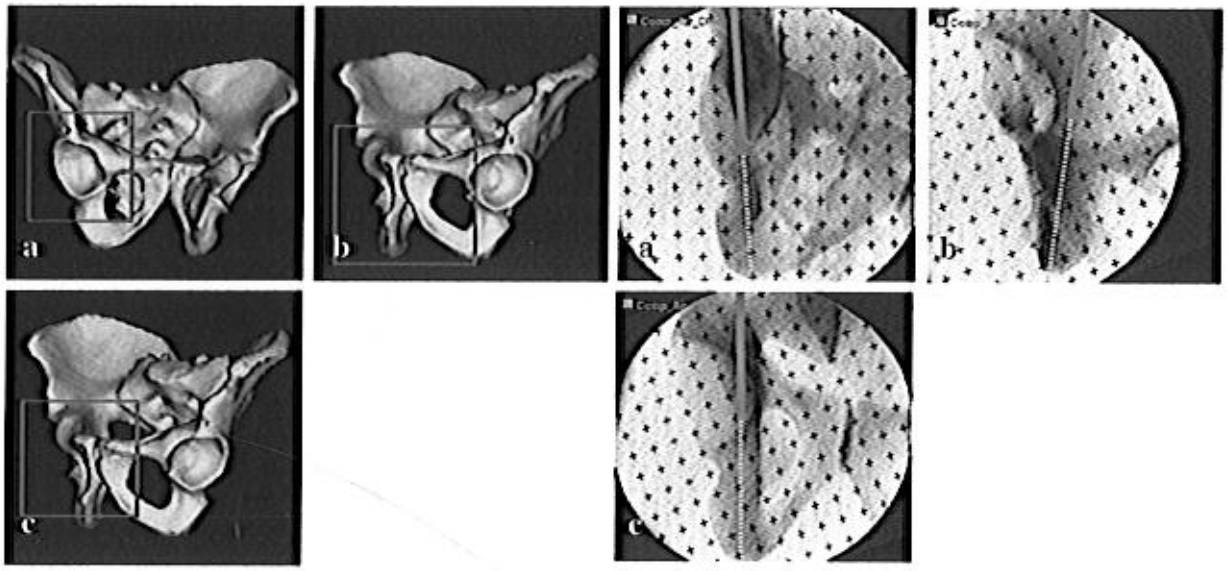

Abb. 17: Darstellung der 3 C-Arm-Projektionen für den Hinteren Pfeiler mit den entsprechenden Snap-shots; a) Obturator-Outlet-ipsilateral; b) Obturator-Outlet-kontra-lateral; c) Outlet 20° nach kontralateral

In der Obturator-Outlet-ipsilateral wird die dorsolaterale Begrenzung dargestellt. Die Spina ischiadica sollte kurz hinter der dorsolateralen Begrenzung zu liegen kommen, um eine Perforation in diesem Bereich proximal des Tuber ossis ischii auszuschließen. Zur Abgrenzung des Azetabulums ventral und der Incisura ischiadica major und minor dorsal dient die Aufnahme Obturator-Outlet-kontralateral. Um nicht die Kortikalis zum kleinen Becken zu verletzen, wurde eine nach 20° kontralateral gekippte Outlet verwendet. Damit wird der Bohrkanal medial zum kleinen Becken abgegrenzt. Der Eintrittspunkt befindet sich kranial im Bereich der Fossa iliaca. Die Bohrung verläuft dorsal des Azetabulums durch das Os ischii mit Zielpunkt Tuber ischiadicum.

6.6.1.1.3 Supraazetabuläre Iliumschraube

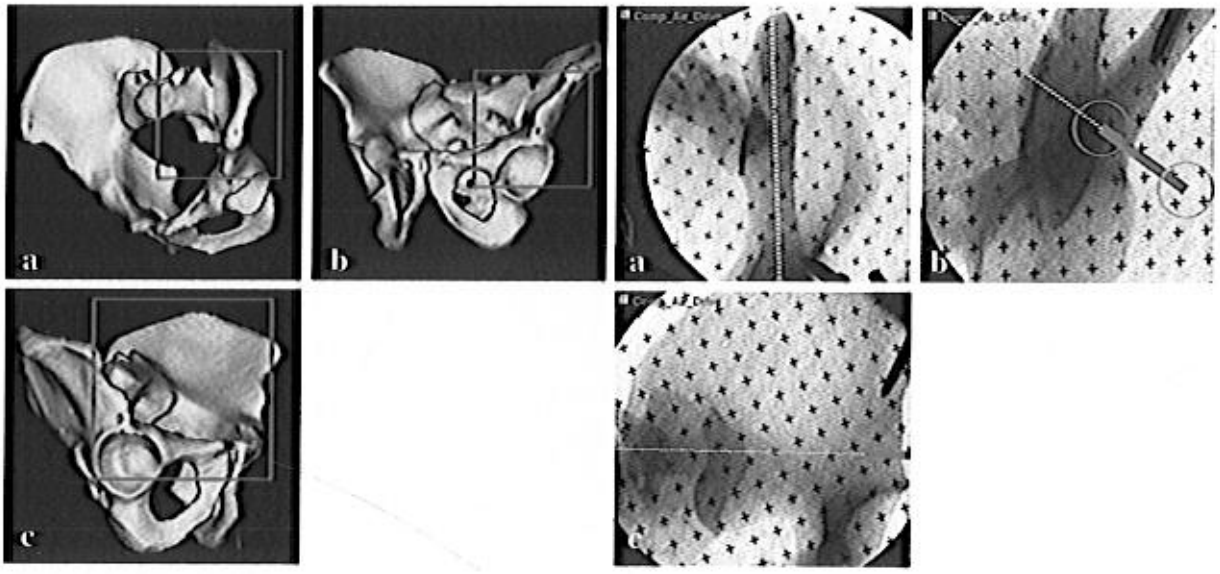

Abb. 18: Darstellung der 3 C-Arm-Projektionen für die Supraazetabuläre Iliumschraube mit den entsprechenden Snap-shots; a) Inlet 30° nach ipsilateral; b) Obturator-ipsilateral; c) Obturator-kontralateral

Die Inlet 30° nach ipsilateral zeigt als Begrenzung medial die Linea terminalis, lateral die Facies glutea und als Zielpunkt die Spina ilica posterior superior. Bei optimaler Einstellung der Obturator-ipsilateral wird der Bohrkanal axial im „Target view" abgebildet. Mit der Obturator-kontralateral werden Eintritts- und Zielpunkt (Spina iliaca anterior inferior und Spina iliaca posterior superior) dargestellt. Der Eintrittspunkt liegt ventral, oberhalb des Azetabulums und unterhalb der Spina iliaca anterior superior. Als Zielvorgabe wurde innerhalb des Os ilium nach posterior in Richtung auf die Spina iliaca posterior superior gebohrt. Da sich das Modell bei der supraazetabulären Schraubenposition zunehmend nach posterior verjüngt, wurde dieser Bereich von ca. 25 mm bei der Auswertung des geringsten Abstands nicht mit berücksichtigt. Anderenfalls hätten die Bohrungen ihren geringsten Abstand zur engsten Stelle am Ende des Bohrkanals.

6.6.1.1.4 Sakroiliakalschrauben in S1 und S2

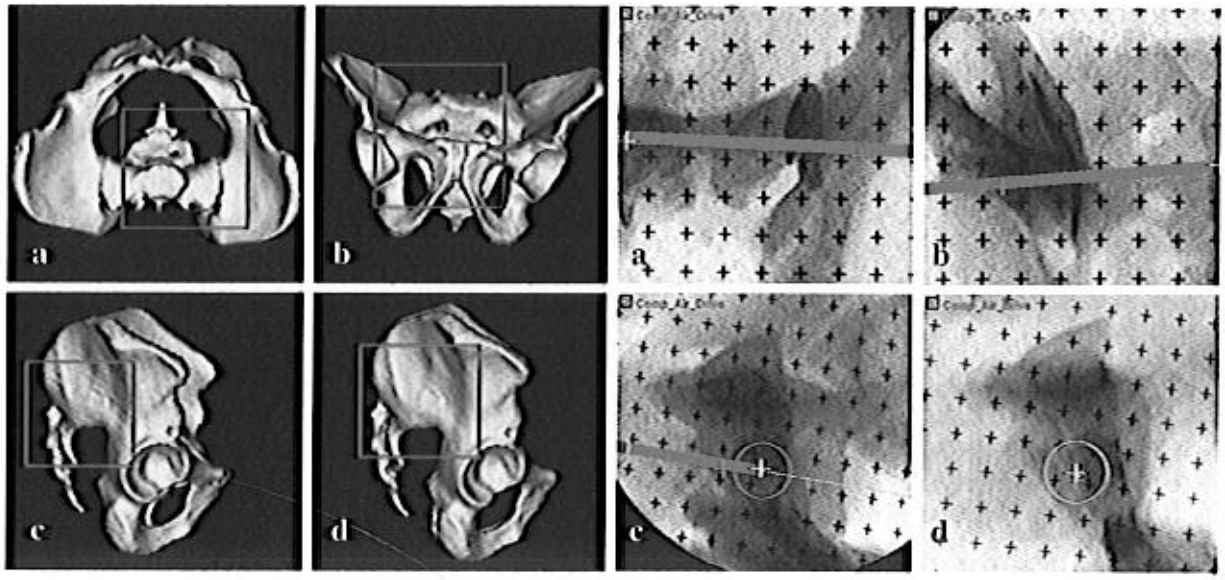

Abb. 19: Darstellung der 4 C-Arm-Projektionen für die Sakroiliakalschrauben in S1 und S2 mit den entsprechenden Snap-shots als Beispiel einer SI 2-Bohrung; a) Inlet; b) Outlet; c) seitlich; d) seitlich 20° nach a.p.

In der Inlet erfolgt die Ausrichtung des Bohrers in der Horizontalen. Es wird die ventrale Begrenzung des Sakrums zum kleinen Becken, sowie die Begrenzung dorsal zum Spinalkanal und zu den Foramina intervertebralia dargestellt. Die Outlet beschreibt die Ausrichtung des Bohrers in der Vertikalen und den Abstand zu den Foramina sacralia. Dabei sollten die Foramina möglichst rund dargestellt werden, um deren Ausdehnung bestmöglich zu erkennen. Zusätzlich hat sich eine seitliche und eine seitlich um 20° nach a.p. rotierte Aufnahme als geeignet erwiesen. Diese Projektionen wurden sowohl für Sakroiliakalbohrungen in S1 und S2 auf einer Seite verwendet.

Der Eintrittspunkt der SI 1-Schraube liegt lateral an der Ala osis ilii im Bereich der Facies auricularis und projiziert sich mittig, knapp dorsal der Hinterkante von S1 und genau seitlich auf den Spinalkanal. Um nicht kranial und ventral an der konkaven Begrenzung der Pars lateralis des Os sacrum / Ala zu perforieren, sollte sich der Eintrittspunkt nicht kranial der Wirberkörperhälfte von S1, noch ventral der Hinterkante, projizieren. Das Ziel findet sich 1,5-2,0 cm unterhalb der Deckplatte von S1 (seitliche- und Outlet-Projektion) und ca. 1,0-1,5 cm dorsal (Inlet-Projektion) der ventralen Sakrumkortikalis. Neben der Ausrichtung des Eintritts- und Zielpunktes wird der Verlauf innerhalb des Sakrums dargestellt. Bei guter Einstellung der seitlichen Projektion zeigt sich die Bohrkanalachse axial im „Target view". Der Eintrittspunkt der SI 2-Schraube liegt ca. 1,5 cm kaudal von SI 1.

Beim Bohrvorgang durch das ISG wird dreimal eine kortikale Struktur gekreuzt. Durch den Widerstand ist es möglich, die Instrumentenposition und Röntgenanatomie auf Übereinstimmung zu prüfen, da eine optimale Verbindung zwischen taktiler und optischer Information besteht (spielt bei Modellen keine Rolle). Die Bohrung sollte bis zur Medianlinie durchgeführt werden, weil Ausreißkräfte im Korpus um den Faktor 12 höher liegen als im Bereich der Ala ([52]). Der Zielkorridor verläuft bei SI 1 zwischen Promontorium und Foramen sacrale 1 und bei SI 2 zwischen Foramina sacralia 1 und 2. Es ist zu beachten, dass sich der Zielkorridor bei sehr querorientiertem Verlauf verringert und die Perforationsgefahr steigt ([52]). Bei der Instrumentation ist Vorsicht geboten, da ventral der Plexus lumbosacralis durch die Foramina sacralia austritt, dorsal der Spinalkanal sowie die Glutealgefäße verlaufen, kranial des Corpus S1 sich der Bandscheibenraum L5/S1 anschließt und kaudal der N. ischiadicus verläuft.

6.6.1.2 Dokumentation und Auswertung

Damit die virtuelle Zwischen- und Endlage des Bohrers dokumentiert werden konnte, wurden Momentaufnahmen, so genannte Snap-shots gemacht und gespeichert. Dazu war es erforderlich die Bohrung für ca. 10 Sek. zu unterbrechen und das Instrument von der Kamera erfassen zu lassen. Am Ende der Bohrung folgen C-Arm-Kontrollaufnahmen der Bohrerposition in den verwendeten Projektionen. Nach Entfernung des Bohrers wurde der Bohrkanal einer Sichtkontrolle unterzogen und bei Auffälligkeiten eine Fotodokumentation durchgeführt. Abschließend erfolgte eine computertomographische Untersuchung des Beckens nach Bohrung aller 5 Schraubenpositionen beidseits (post-CT-Scan). Die Bohrungen wurden anhand eines standardisierten Protokolls dokumentiert.

In einem herkömmlichen Computertomographen, SOMATOM Plus 4 Volume Zoom, Fa. Siemens, Erlangen, wurde ein Spiraldatensatz mit 2 mm Schichtdicke, Gantry 0°, Scan: von kranial nach kaudal gefahren. Speichern der Images auf MOD (magnetic optical disc) ohne Topogramm, Rekonstruktionen oder Seitenansichten. Datentransfer über MOD, mit 1,7 GB Speicherkapazität, in das Navigationssystem, SurgiGATE®, Spine Modul 2.1. Anhand der erstellten 3D-Rekonstruktion wurden die Bohrkanäle mit deckungsgleichen roten Planungs-Trajektorien überlagert. Entlang dieser Trajektorien kann der Bohrkanal in axialer Richtung analysiert und entsprechend dem bekannten Bohrerdurchmesser die Grenzen des knöchernen Korridors bestimmt werden. Da sich Metallartefakte bei der Auswertung der Ergebnisse im Computertomographen als nachteilig erwiesen, wurde auf die Verschraubung verzichtet.

Ausgewertet wurden für jede Bohrung die kürzeste Strecke zwischen Bohrkanal und Beckenoberfläche in Snap-shots, C-Arm- und CT- Kontrollaufnahmen und als „geringster Abstand zur engsten Stelle" definiert.

Der zur Beurteilung der Präzision verwendete Score [Tab. 1] richtet sich nach der CT-Kontrolle. Die Abb. 16 zeigt exemplarisch, für die Vordere Pfeiler-Schraube, Beispiele für eine korrekte Bohrkanalplatzierung.

Score	Bohrkanalplatzierung am Becken
0	Perforation
1	> 0,0 mm bis < 2,0 mm Abstand zur Perforation
2	2,0 mm bis < 4,0 mm Abstand zur Perforation
3	4,0 mm bis < 6,0 mm Abstand zur Perforation
4	≥ 6,0 mm Abstand zur Perforation

Tab. 1: Score zur Evaluation der Bohrkanalplatzierung (Abstand zur engsten Stelle nach CT-Kontrolle)

- Score von 0 entspricht einer Perforation
- Score 1 - 4 entspricht einer korrekten Bohrkanalplatzierung mit einer rein „intraossären" Lage

6.6.2 Studien an humanen Beckenpräparaten

Über den ersten Einsatz der 2D-C-Arm-Navigation an 3 humanen Beckenpräparaten berichteten bereits **König et al.** ([73, 76]) nach Durchführung von insgesamt 19 perkutanen Schrauben [Tab. 2] in den bekannten 5 standardisierten Schraubenpositionen. Getestet wurde das optoelektronische Navigationssystem Stealth Station®, C-Arm interface, Fa. Sofamor Danek GmbH, Köln, Deutschland, mit dem C-Arm, Exposcop 8000, Fa. Ziehm GmbH, Nürnberg, Deutschland, in der Pathologie der Charité, Campus Virchow Klinikum, der Humboldt Universität zu Berlin.

	n=Anzahl
Vorderer Pfeiler	4
Hinterer Pfeiler	1
Supraazetabulär	2
Sakroiliakal in S1	6
Sakroiliakal in S2	6
s=Summe	19

Tab. 2: Verteilung Schraubeninsertion (humane Beckenpräparate)

Der Ablauf entsprach im Allgemeinen dem bereits geschilderten Vorgehen bei der C-Arm-Navigation am Beckenmodell. Zum Einsatz kam ein 3,0 mm Bohrer. Nach dem Vorschieben eines Führungsdrahts in den Bohrkanal wurden über diesen 7,5 mm kanülierte Schrauben eingebracht.

Neben der Dokumentation der Durchleuchtungszeiten wurden die Schraubenpositionen durch Röntgen, Dissektion und mittels CT kontrolliert.
Unterteilung der Schraubenlage in: - korrekte Platzierung / - Perforation

6.6.3 Klinische Evaluationen am Becken

Nach experimenteller Testung konnte das C-Arm-Navigationssystem erstmals klinisch eingesetzt werden. **Stöckle et al.** ([135]) berichteten bereits über 36 perkutan eingebrachte Schraubenosteosynthesen am Becken [Tab. 3] im Zeitraum von 01.06.2000 bis 31.12.2002 [Abb. 20a]. Die Indikationen zur operativen Therapie waren Azetabulumfrakturen, Beckenringverletzungen, SI-Arthrosen und eine sakroiliakale Luxationsfraktur sowie eine transforaminale Sakrumfraktur.

	n=Anzahl
Schraube bei Azetabulumfraktur	8
SI-Schraube in S1	27
SI-Schraube in S2	1
s=Summe	36

Tab. 3: Verteilung der Schraubenosteosynthesen (klinische Evaluation)

Der Ablauf entsprach im Allgemeinen dem Vorgehen bei 2D-C-Arm-Navigation am Beckenmodell. Aufsuchen des Hauteintrittspunkts mit der Pedicle awl, Hautinzision, stumpfe Präparation bis zur Kortikalis und Ankörnen des knöchernen Eintrittpunktes. Über einen speziell verstärkten kanülierten Bohrer wurde der Bohrkanal angelegt und ein 2,8 mm Führungsdraht eingeführt. Nach C-Arm-Kontrolle folgte das Einbringen von 7,3 mm kanülierten Schrauben über den Führungsdraht. Bei Verwendung der referenzierten Bohrhülse [Abb. 20b] wird der erste Schritt, Aufsuchen des Eintrittspunkts über die Pedicle awl, ersetzt. Nach Hautinzision wird die Bohrhülse über den stumpfen Trokar zum Knochen vorgeschoben und mit ihren scharfen Zacken am kortikalen Eintrittspunkt verankert. Der weitere Ablauf blieb unverändert.

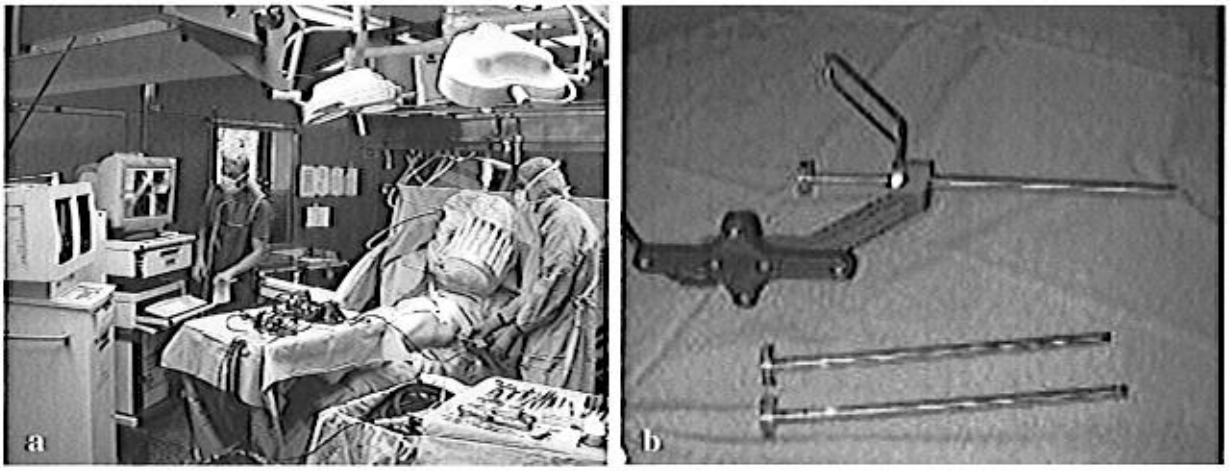

Abb. 20: a) Perkutane SI-Verschraubung (D. Groche li. und U. Stöckle re.); b) aus ([135]).
Von Stöckle verwendete navigierbare Bohrhülse zur perkutanen Verschraubung. Gibt die Bohrerrichtung exakt wieder. Sie wurde im klinischen Teil der Studie eingesetzt.

Anschließender Vergleich von intraoperativen C-Arm-Aufnahmen, Snap-shots und post-operativen Röntgenbildern. Ein post-CT-Scan wurde als Präzisionsnachweis durchgeführt. Die Schraubenlage wurde unterteilt in: - korrekte Platzierung / - Perforation

7 Ergebnisbeschreibung

7.1 Schraubenosteosynthesen am Becken

Es wurden insgesamt 60 Bohrungen für die 5 standardisierten Schraubenpositionen mittels C-Arm-Navigation an 6 Beckenmodellen durchgeführt [Tab. 4].

55 von 60 Bohrungen (91,7%) wurden korrekt platziert (Score 1 – 4).
5 von 60 Bohrungen (8,3 %) wiesen eine Perforation auf (Score 0) [Abb. 21].

In der Studie erwies sich eine nach 20°-30° medial und 45° himmelwärts gerichtete Position der DRB am geeignetsten.
Die durchschnittliche Durchleuchtungszeit (gesamt) pro Bohrung betrug 29,6 Sek.. Mit einer Varianz von 8 Sek. (VP) bis 171 Sek. (HP). Zu Beginn der Studie wurden höhere Werte für die durchschnittliche Durchleuchtungszeit gemessen, gegen Ende im Schnitt 14,8 Sek. pro Bohrung (letzten 6 Werte).

Score	VP	HP	SA	SI 1	SI 2	n = Anzahl
0	0	4	0	1	0	5
1	0	0	2	2	4	8
2	10	6	6	2	7	31
3	2	2	2	7	1	14
4	0	0	2	0	0	2

Tab. 4: Ergebnis: Verteilung C-Arm-Navigation am Becken nach dem Score, entsprechend der 5 verschiedenen Schraubenpositionen

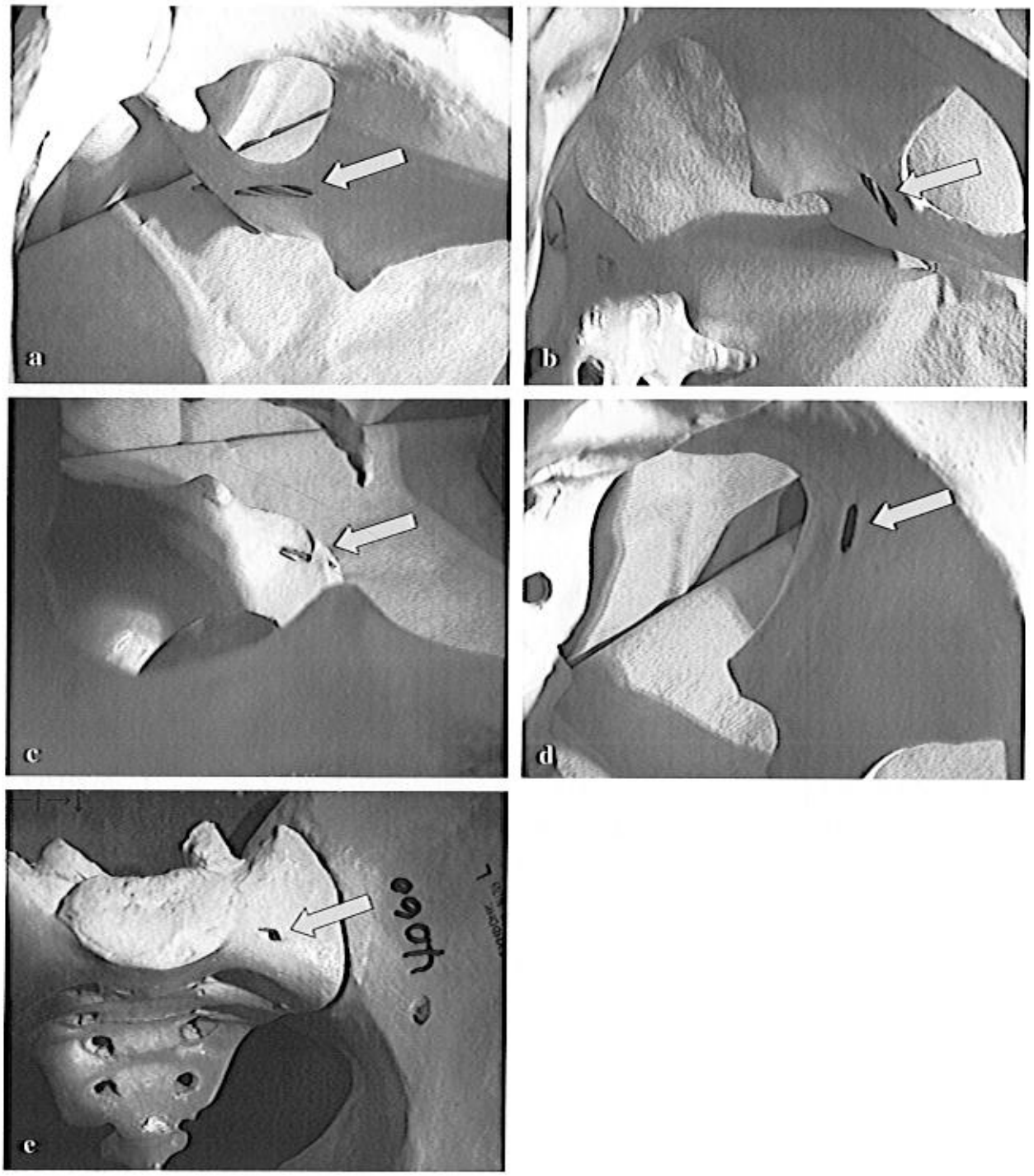

Abb. 21: *c-e) Fotodokumentation der perforierten Bohrungen am Beckenmodell*

a): Hinterer Pfeiler 01 re.; Perforation: medial-kaudal

b): Hinterer Pfeiler 01 li.; Perforation: medial-kaudal

c): Hinterer Pfeiler 02 re.; Perforation: medial-kaudal

d): Hinterer Pfeiler 04 li.; Perforation: medial-kranial in Höhe des Azetabulums

e): Sakroiliakal S1 02 li.; Perforation: kranial, Pars lateralis des Sakrums

7.1.1 Vordere Pfeilerschraube

An 6 Beckenmodellen wurden insgesamt 12 Bohrungen für den Vorderen Pfeiler gesetzt. Pro Becken auf jeder Seite eine Bohrung – 6 rechtsseitig und 6 linksseitig.

12 von 12 Bohrungen (100%) waren korrekt platziert (Score 1 - 4).

Die durchschnittliche Länge des Bohrkanals betrug 116,1 mm. Mit einer Varianz von 107,2 mm (VP 03 li.) bis 122,5 mm (VP 05 re.).

Becken	Score	CT-Kontrolle in mm	C-Arm-Kontrolle in mm	Snap-shot in mm
VP 01 re.	2	**2,7** med.-kran.	**3.1** med.	**3,0** med.
VP 01 li.	2	**2,5** med.-kran.	**2,7** med.	**2,5** med.
VP 02 re.	3	**4,2** med.-kran.	keine Bilder	keine Bilder
VP 02 li.	2	**3,1** lat. / Azetab.	**3,6** lat. / Azetab.	**3,6** lat. / Azetab.
VP 03 re.	2	**2,0** med.-kran.	**2,3** med.	**5,0** med.-kran
VP 03 li.	2	**3,5** lat. / Azetab.	**3,7** lat. / Azetab.	**5,6** lat. / Azetab.
VP 04 re.	2	**3,7** med.-kran.	**3,3** kran.	**4,5** lat. / Azetab.
VP 04 li.	3	**4,5** lat. / Azetab.	**4,0** lat. / Azetab.	**4,0** lat. / Azetab.
VP 05 re.	2	**2,0** med.-kran.	**2,9** med.-kran.	**4,6** kran.
VP 05 li.	2	**3,1** lat./ Azetab.	**2,9** lat. / Azetab.	**4,1** med.
VP 06 re.	2	**2,4** kran.	**2,6** kran.	**4,1** lat. / Aketab.
VP 06 li.	2	**3,3** lat. / Azetab.	**2,9** lat. / Azetab.	**2,7** lat. / Aketab.

Tab. 5: Ergebnis VP: Auswertung nach Score, geringster Abstand zur engsten Stelle in CT-, C-Arm-Kontrolle und Snap-shot

Geringster Abstand zur engsten Stelle nach CT-Kontrolle:

- medial-kranial 6 von 12 Bohrungen (50%); Ø = 2,9 mm
- kranial 1 von 12 Bohrungen (8,3%); 2,4 mm
- lateral zum Azetabulum 5 von 12 Bohrungen (41,7%); Ø = 3,5 mm

Geringster Abstand zur engsten Stelle nach C-Arm-Kontrolle:

- medial 3 von 11 Bohrungen (27,3%); Ø = 3,2 mm
- medial-kranial 1 von 11 Bohrungen (9,1%); 5,0 mm
- kranial 1 von 11 Bohrungen (9,1%); 4,6 mm
- lateral zum Azetabulum 6 von 11 Bohrungen (54,5%); Ø = 4,1 mm

Die Summe der einzelnen Prozentwerte ergibt aufgrund der Rundung auf die erste Dezimalstelle nach dem Komma keinen Ausgangswert von 100%.

Geringster Abstand zur engsten Stelle nach Snap-shot:

- medial 3 von 11 Bohrungen (27,3%); Ø = 2,7 mm
- medial-kranial 1 von 11 Bohrungen (9,1%); 2,9 mm
- kranial 2 von 11 Bohrungen (18,2%); Ø = 3,0 mm
- lateral zum Azetabulum 5 von 11 Bohrungen (45,5%); Ø = 3,4 mm

7.1.1.1 Besonderheiten / Set-up

Bei visueller Kontrolle der Bohrkanäle zeigte sich ein Durchschimmern (VP 02 li., VP 03 re., VP 05 re. kranial im Bereich des Azetabulums; VP 04 re. an der kranialen medialen Begrenzung) und dezente Achsabweichungen vom sonst geraden Bohrkanal (VP 02 li., VP 03 re.).

Zur Bildakquisition stand die Kamera auf der gegenüberliegenden Seite, halb ausgefahren, zwischen 30° und 90° nach unten geneigt. Zur Bohrung wurde sie unterschiedlich positioniert und zeigte im Verlauf keine bevorzugte Stellung. Der C-Arm wurde auf der zu instrumentierenden Seite, mit 45° schräger Ausrichtung zum Becken positioniert. Der Operateur stand auf der gegenüberliegenden Seite.

7.1.1.2 Durchleuchtungszeiten

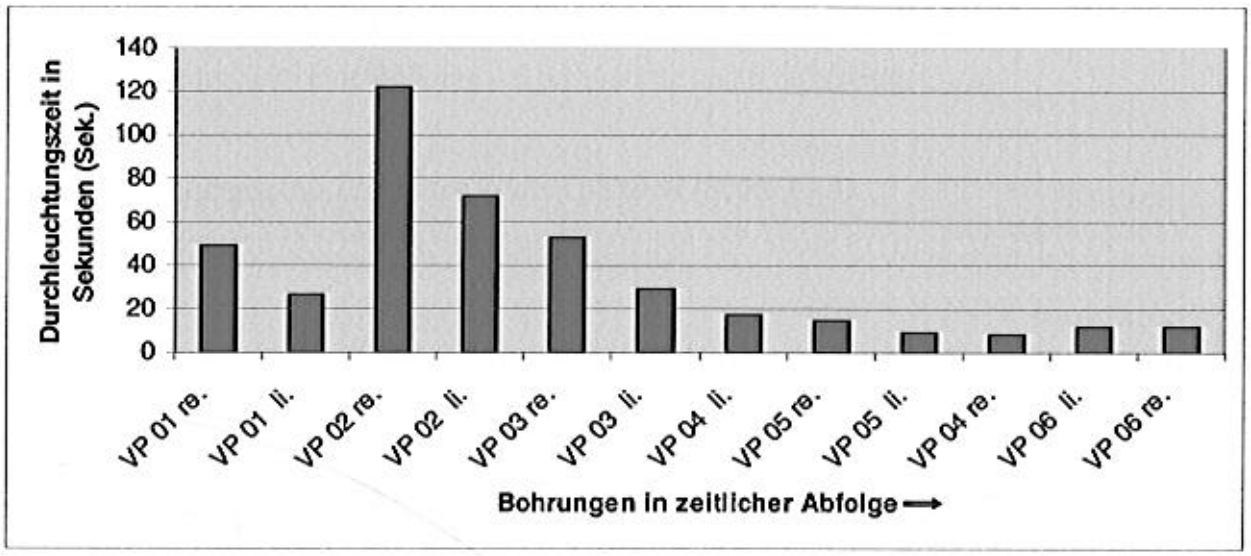

Diagramm 1: C-Arm-Durchleuchtungszeiten für den Vorderen Pfeiler; Durchschnittliche Durchleuchtungszeit pro VP betrug 35 Sek., mit einer Varianz von 8 Sek. (VP 04 re.) bis 122 Sek. (VP 02 re.). Zu Beginn der Studie wurden höhere Werte gemessen, gegen Ende (letzten 6 Werte) im Schnitt 12 Sek. pro Bohrung.

Im Durchschnitt lag die Strahlenbelastung in cGy/cm^2 bei 8,07 (2,0 bis 23,0), die Kiloelektronenvolt in kV 41,3 (40 bis 43) und die Miliampere in mA 0,53 (0,2 bis 1,1).

7.1.2 Hintere Pfeilerschraube

An 6 Beckenmodellen wurden insgesamt 12 Bohrungen für den Hinteren Pfeiler gesetzt. Pro Becken auf jeder Seite eine Bohrung – 6 rechtsseitig und 6 linksseitig.

8 von 12 Bohrungen (66,7%) waren korrekt platziert (Score 1 - 4).
4 von 12 Bohrungen (33,3%) wiesen eine Perforation auf (Score 0) [Abb. 22-25].

Die durchschnittliche Länge des Bohrkanals betrug 141,5 mm. Mit einer Varianz von 131,1 mm (HP 03 li.) bis 152,0 mm (HP 04 re.).

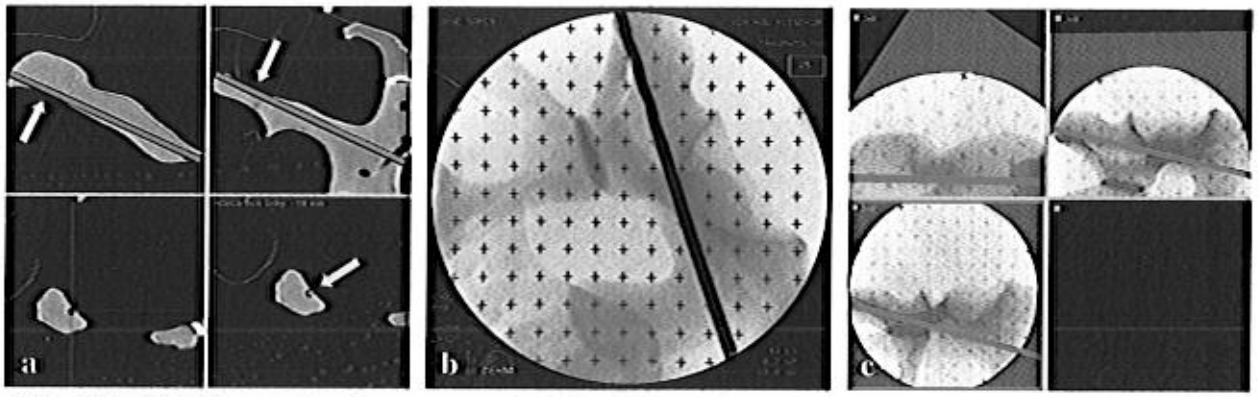

Abb. 22: HP 01 re.: Perforation medial-kaudal im distalen Drittel der Bohrung nach einer Strecke von 109,4 mm, Perforationslänge 28,3 mm; a) CT-Kontrolle; b) C-Arm-Kontrolle (Outlet 20° nach kontralateral): Auch hier ist die Perforation medial-kaudal im distalen Drittel zu sehen; c) Snap-shot: Projektionen lassen keine Perforation erkennen

Abb. 23: HP 01 li.: Perforation medial-kaudal im distalen Drittel der Bohrung nach einer Strecke von 110,0 mm, Perforationslänge 20,2 mm; a) CT-Kontrolle; C-Arm-Kontrolle und Snap-shot nicht verfügbar

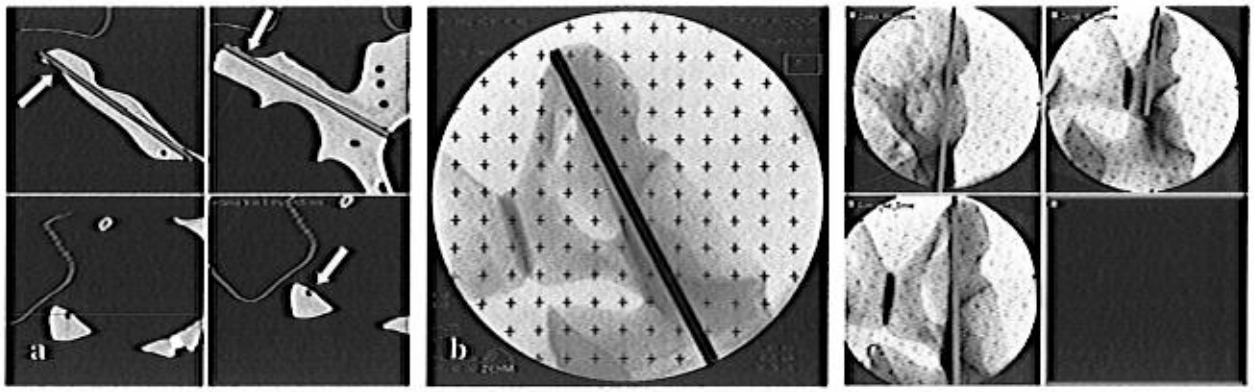

Abb. 24: HP 02 re.: Perforation medial-kaudal im distalen Drittel der Bohrung nach einer Strecke von 125,8 mm, Perforationslänge 9,5 mm; a) CT-Kontrolle: Eintrittspunkt lag zu weit lateral; b) C-Arm-Kontrolle (Outlet 20° nach kontralateral) und c) Snap-shot: Die Perforation ist medial-kaudal im distalen Drittel zu erkennen

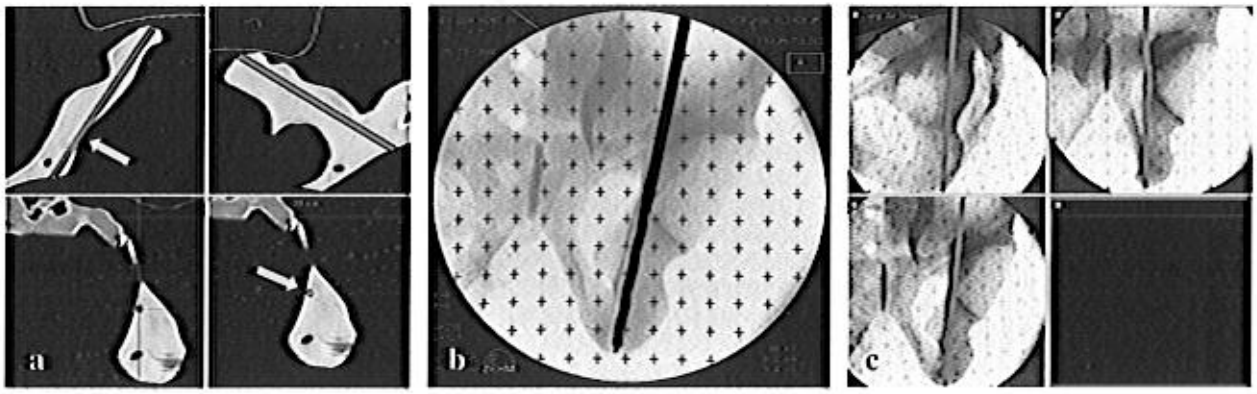

Abb. 25: HP 04 li.: Perforation medial-kranial im proximalen Drittel der Bohrung nach einer Strecke von 31,3 mm, Perforationslänge 13 mm; a) CT-Kontrolle: Eintrittpunkt lag etwas zu weit medial und dorsal; b) C-Arm-Kontrolle (Outlet 20° nach kontralateral): Keine Perforation. Das proximale Drittel ist medialseitig nicht eindeutig beurteilbar; c) Snap-shot: Projektionen lassen keine Perforation erkennen

Becken	Score	CT-Kontrolle in mm	C-Arm-Kontrolle in mm	Snap-shot in mm
HP 01 re.	0	**Perforation** med.-kaud.	**Perforation** med.-kaud.	**0,5** med.-kaud.
HP 01 li.	0	**Perforation** med.-kaud.	keine Bilder	keine Bilder
HP 02 re.	0	**Perforation** med.-kaud.	**Perforation** med.-kaud.	**Perforation** med.-kaud.
HP 02 li.	2	**3,9** med.	**3,3** med.	**2,4** med.
HP 03 re.	2	**3,7** med.	**2,2** med.	**3,9** med.
HP 03 li.	2	**2.0** lat.-distal	**1,2** med.	**1,8** med.
HP 04 re.	3	**4,5** lat.-kaud.	**3,2** med.-kaud.	**3,6** lat.-kaud.
HP 04 li.	0	**Perforation** med.-kran.	**1,1** med.	**1,3** med.
HP 05 re.	2	**3,6** med.	**4,2** med.	**4,5** med.
HP 05 li.	2	**3,1** lat.-dist.	**4,5** lat.-dist.	**4,5** lat.-dist.
HP 06 re.	2	**2,2** med.	**2,1** med.	**3,5** med.
HP 06 li.	3	**4,4** med.	**3,9** med.	**3,9** lat.-dist.

***Tab. 6:** Ergebnis HP: Auswertung nach Score, geringster Abstand zur engsten Stelle in CT-, C-Arm-Kontrolle und Snap-shot*

Geringster Abstand zur engsten Stelle nach CT-Kontrolle:

- medial 5 von 12 Bohrungen (41,7%); Ø = 3,6 mm
- medial-kranial 1 von 12 Bohrungen (8,3%); perforiert
- medial-kaudal 3 von 12 Bohrungen (25%); alle perforiert
- latero-kaudal 1 von 12 Bohrungen (8,3%); 4,5 mm
- lateral 2 von 12 Bohrungen (16,7%); Ø = 2,6 mm

Geringster Abstand zur engsten Stelle nach C-Arm-Kontrolle:

11 von 12 auswertbaren C-Arm-Kontrollen.

- medial 7 von 11 Bohrungen (63,6%); Ø = 2,6 mm
- medial-kaudal 3 von 11 Bohrungen (27,3%); 3,2 mm, 2 perforiert
- lateral 1 von 11 Bohrungen (9,1%); 4,5 mm

Geringster Abstand zur engsten Stelle nach Snap-shot:

11 von 12 auswertbaren Snap-shots

- medial 6 von 11 Bohrungen (54,5%); Ø = 2,9 mm,
- medial-kaudal 2 von 11 Bohrungen (18,2%); 0,5 mm, 1 perforiert

- latero-kaudal 1 von 11 Bohrungen (9,1%); 3,6 mm
- lateral 2 von 11 Bohrungen (18,2%); Ø = 4,2 mm

7.1.2.1 Besonderheiten / Set-up

Bei visueller Kontrolle der Bohrkanäle zeigte sich ein Durchschimmern bei HP 06 re. medial im Bereich des 1. Drittels. Krümmungen des Bohrkanals wurden nicht beobachtet. Nach halber Bohrstrecke kam es bei HP 03 li. zur vermehrten Bohrstaubansammlung. Zu Beginn verlief die Bohrung ohne großen Widerstand, der dann stetig zunahm. Erst nach Herausziehen des Bohrers und Entleerung des Bohrstaubs konnte die Bohrung im gleichen Kanal ohne weitere Probleme fortgesetzt werden.

Die höhenverstellbare Kamera stand bei Bildakquisition auf der gegenüberliegenden Seite. Je nach Projektion blieb sie entweder eingefahren oder wurde in Richtung Decke zur Hälfte ausgefahren. Bevorzugte Position bei Bohrung war fußwärts, halb bis vollständig ausgefahren. Die Positionierung des C-Arms bei Bildakquisition war auf der zu instrumentierenden Seite, anfangs 90° und gegen Ende der Versuchsreihe mit 45° schräger Ausrichtung zum Becken. Der Operateur stand auf der zu instrumentierenden Seite.

7.1.2.2 Durchleuchtungszeiten

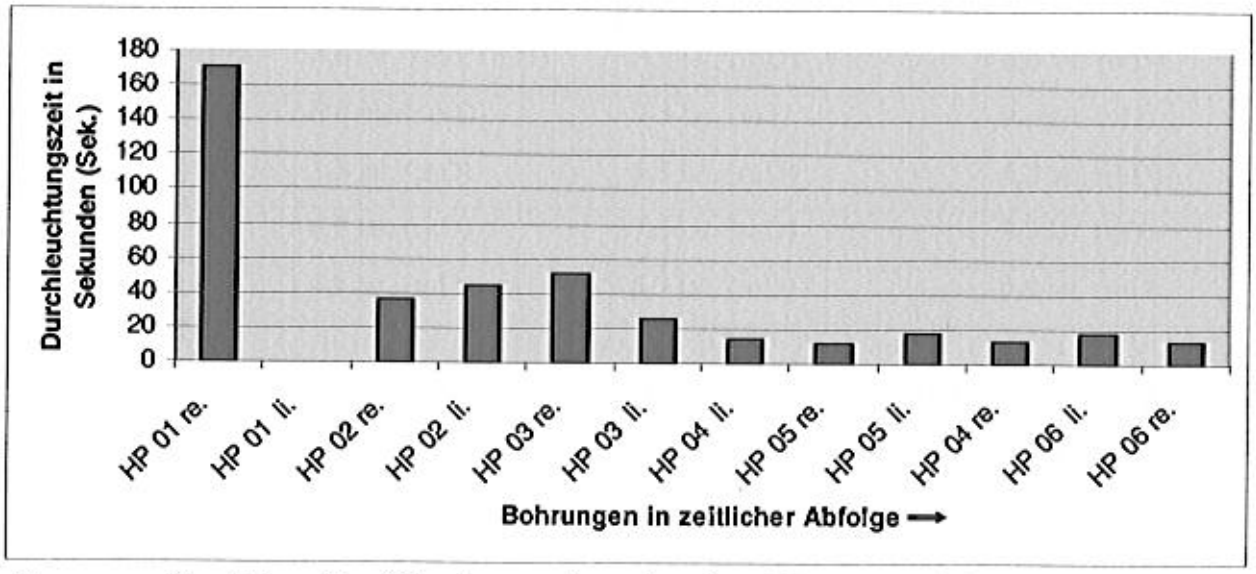

Diagramm 2: C-Arm-Durchleuchtungszeiten für den Hinteren Pfeiler; Durchschnittliche Durchleuchtungszeit pro HP betrug 37 Sek. mit einer Varianz von 12 Sek. (HP 05 re.) bis 171 Sek. (HP 01 re.). Zu Beginn der Studie wurden höhere Werte gemessen, gegen Ende (letzten 6 Werte) im Schnitt 14 Sek. pro Bohrung. Für HP 01 li. wurde kein Wert notiert.

Im Durchschnitt lag die Strahlenbelastung in cGy/cm^2 bei 4,7 (1,6 bis 9,3), die Kiloelektronenvolt in kV 40,8 (40 bis 43) und die Miliampere in mA 0,47 (0,2 bis 1,1).

7.1.3 Supraazetabuläre Iliumschraube

An 6 Beckenmodellen wurden insgesamt 12 Bohrungen für die Supraazetabuläre Iliumschraube gesetzt. Pro Becken auf jeder Seite eine Bohrung – 6 rechtsseitig und 6 linksseitig.

12 von 12 Bohrungen (100%) waren korrekt platziert (Score 1 - 4).

Die durchschnittliche Länge des Bohrkanals betrug 143,9 mm. Mit einer Varianz von 138,0 mm (SA 03 li.) bis 148,2 mm (SA 01 li.).

Becken	Score	CT-Kontrolle in mm	C-Arm-Kontrolle in mm	Snap-shot in mm
SA 01 re.	1	**1,4** med.-kran. (mD)	**5,0** lat. (mD)	**5,0** kran. (mD)
SA 01 li.	2	**2,7** med.-kran. (vD)	**keine Bilder**	**9,0** lat. (mD)
SA 02 re.	2	**2,1** med.-kran. (vD)	**6,9** med. (mD)	**3,3** kran. (vD)
SA 02 li.	2	**3,1** med.-kran. (vD)	**7,8** kran. (mD)	**7,5** kran. (mD)
SA 03 re.	2	**3,0** med.-kran. (vD)	**5,4** kran. (mD)	**8,1** med. (mD)
SA 03 li.	2	**3,4** lat. (mD)	**3,6** lat. (mD)	**6,0** lat. (mD)
SA 04 re.	2	**2,3** med.-kran. (vD)	**7,2** kran. (mD)	**5,2** kran. (mD)
SA 04 li.	3	**4,0** lat.-kran. (mD)	**3,8** lat. (mD)	**6,0** lat. (mD)
SA 05 re.	4	**6,0** med. (vD)	**7,5** lat. (vD)	**9** med. (vD)
SA 05 li.	1	**1,3** lat. (mD)	**1,5** lat. (mD)	**6,3** lat. (mD)
SA 06 re.	4	**6,5** lat. (mD)	**7,5** lat. (mD)	**5,9** lat. (hD)
SA 06 li.	3	**4,9** lat. (mD)	**5,7** lat. (mD)	**9,0** lat. (mD)

Tab. 7: Ergebnis SA: Auswertung nach Score, geringster Abstand zur engsten Stelle in CT-, C-Arm-Kontrolle und Snap-shot im vorderen Drittel (vD), mittleren Drittel (mD) und hinterem Drittel (hD)

Geringster Abstand zur engsten Stelle nach CT-Kontrolle:

- medial 1 von 12 Bohrungen (8,3%); 6,0 mm
- medial-kranial 6 von 12 Bohrungen (50%); Ø = 2,4 mm
- lateral 4 von 12 Bohrungen (33,3%); Ø = 4,0 mm
- lateral-kranial 1 von 12 Bohrungen (8,3%); 4,0 mm

Die Summe der einzelnen Prozentwerte ergibt aufgrund der Rundung auf die erste Dezimalstelle nach dem Komma keinen Ausgangswert von 100%.

Geringster Abstand zur engsten Stelle nach C-Arm-Kontrolle:

11 von 12 auswertbaren C-Arm-Kontrollen

- medial 1 von 11 Bohrungen (9,1%); 6,9 mm
- lateral 7 von 11 Bohrungen (63,6%); Ø = 6,0 mm
- kranial 1 von 11 Bohrungen (27,3%); 6,8 mm

Geringster Abstand zur engsten Stelle nach Snap-shot:

- medial 2 von 12 Bohrungen (16,7%); Ø = 8,6 mm
- lateral 6 von 12 Bohrungen (50%); Ø = 7,0 mm
- kranial 4 von 12 Bohrungen (33,3%); Ø = 5,3 mm

7.1.3.1 Besonderheiten / Set-up

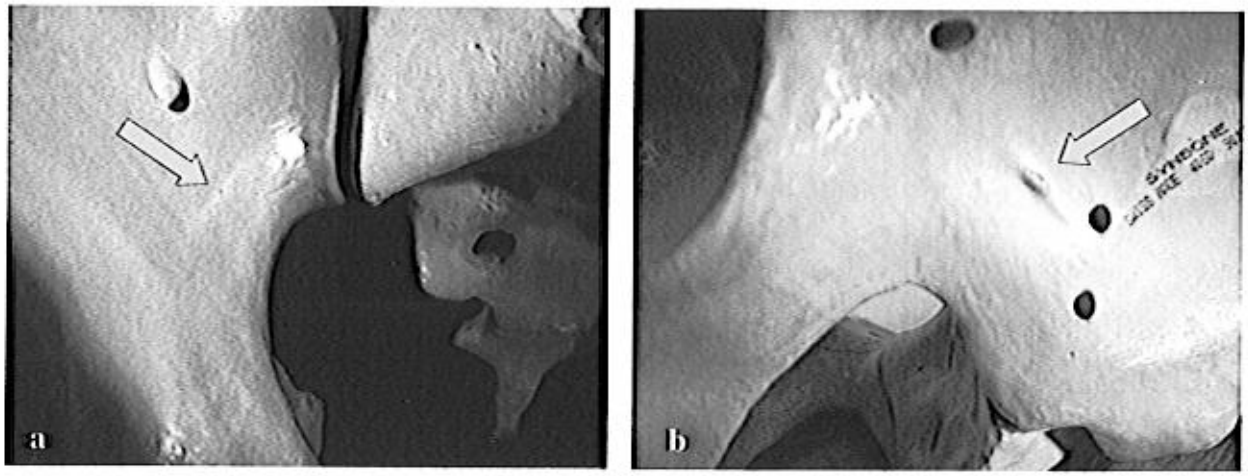

Abb. 26: Folgen von Bohrmehlansammlung; a) Nach halber Bohrstrecke wurden die Bohrungen schwergängig und es kam zu einer Vorwölbung des Kunststoffs bei SA 04 re. kranial; b) Aufplatzen der Kunststoffoberfläche bei SA 05 li. dorso-lateral

Die visuelle Kontrolle der Bohrkanäle zeigte ein Durchschimmern kranial bei SA 02 re. und li., SA 03 re. und SA 04 re.. Bei folgenden Bohrungen kreuzte der Bohrer bereits gebohrte Kanäle: SA 02 li. → HP 02 li.; SA 03 li. → HP03 li.; SA 04 li. → VP 04 li.; SA 05 li. → HP 05 li.; SA 06 li. → VP 06 li.

Bei der Bildakquisition wurde die Kamera hauptsächlich fußwärts, im Mittel 45° auf der gegenüberliegenden Seite, positioniert. Je nach Projektion blieb sie entweder eingefahren oder zur Hälfte ausgefahren. Zur Bohrung hatte sie eine bevorzugte Stellung in 45° schräger Ausrichtung auf der gegenüberliegenden Seite, bei halb bis ganz ausgefahrener Höheneinstellung. Die Positionierung des C-Arms bei Bildakquisition war auf der zu instrumentierenden Seite, mit rechtwinkliger Ausrichtung zum Becken. Der Operateur stand auf der zu instrumentierenden Seite.

7.1.3.2 Durchleuchtungszeiten

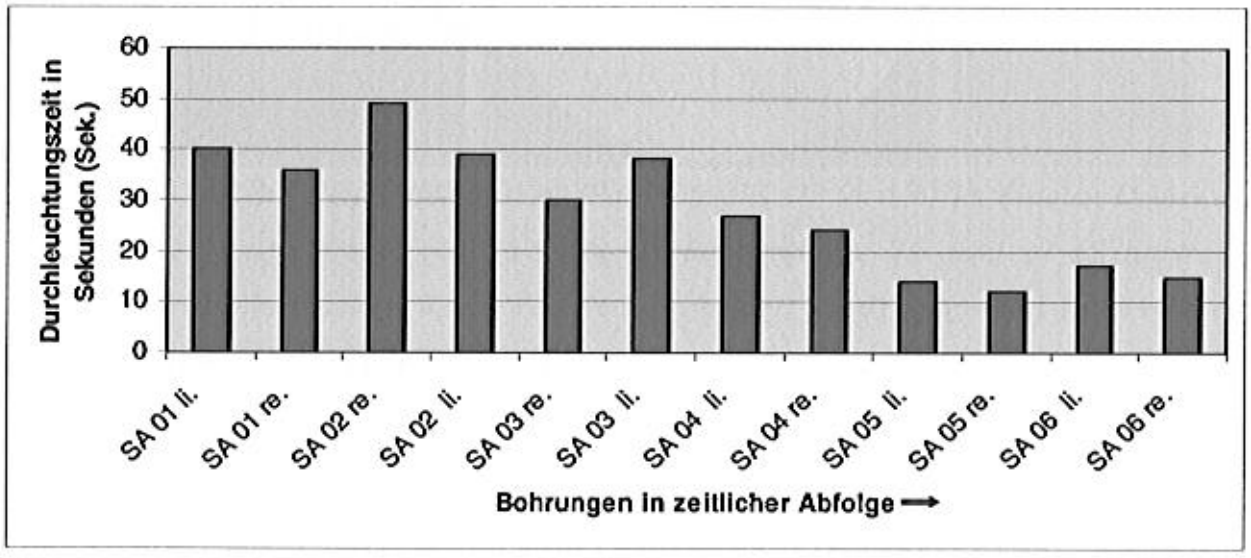

Diagramm 3: C-Arm-Durchleuchtungszeiten für die Supraazetabuläre Hüftschraube; Durchschnittliche Durchleuchtungszeit pro SA betrug 28 Sek. mit einer Varianz von 12 Sek. (SA 05 re.) bis 49 Sek. (SA 02 re.). Zu Beginn der Studie wurden höhere Werte gemessen, gegen Ende (letzten 6 Werte) im Schnitt 18 Sek. pro Bohrung.

Im Durchschnitt lag die Strahlenbelastung in cGy/cm^2 bei 6,7 (2,3 bis 13), die Kiloelektronenvolt in kV 41,2 (40 bis 43) und die Miliampere in mA 0,55 (0,2 bis 1,1).

7.1.4 Sakroiliakalschraube in S1

An 6 Beckenmodellen wurden insgesamt 12 Bohrungen für die Sakroiliakalschraube in S1 gesetzt. Pro Becken auf jeder Seite eine Bohrung – 6 rechtsseitig und 6 linksseitig.

1 von 12 Bohrungen (91,7 %) waren korrekt platziert (Score 1 - 4).
1 von 12 Bohrungen (8,3%) wies eine Perforation auf (Score 0) [Abb. 27].

Die durchschnittliche Länge des Bohrkanals betrug 81,8 mm. Mit einer Varianz von 68,3 mm (SI 1 02 li. und SI 1 06 re.) bis 100,5 mm (SI 1 01 re.).

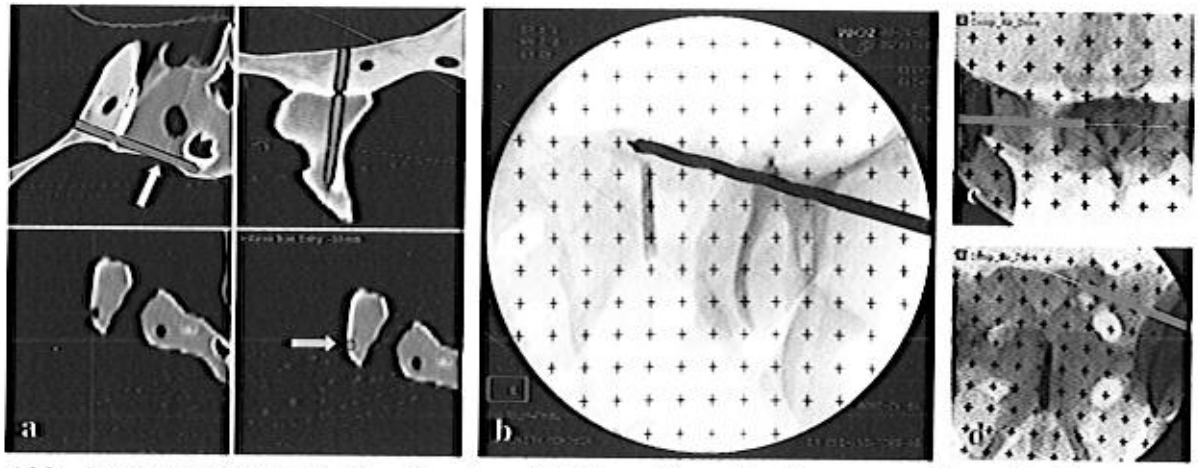

Abb. 27: SI 1 02 li.: Perforation kranial (Pars lateralis Os sacrum) im distalen Drittel der Bohrung nach einer Strecke von 46,8 mm, Perforationslänge 7,3 mm; a) CT-Kontrolle; b) C-Arm-Kontrolle (Outlet): Keine Perforation sichtbar; c)+d) Snap-shots (Inlet+Outlet): Projektionen lassen keine Perforation erkennen

Becken	Score	CT-Kontrolle in mm	C-Arm-Kontrolle in mm	Snap-shot in mm
SI 1 01 re.	1	**1,5** kran. (Os ilium)	**3,4** kran. (Prom.)	**2,1** kaud. (For. S1)
SI 1 01 li.	1	**1,8** kran. (Pars lat. Os sacrum)	Keine Bilder	**5,3** kaud. (For. S1)
SI 1 02 re.	3	**5,4** kran. (Pars lat. Os sacrum)	**6,4** vent.	**7,0** vent.
SI 1 02 li.	0	**Perforation** cran. (Pars lat. Os sacrum)	**2,0** kran.	**2,8** kaud. (For. S1)
SI 1 03 re.	3	**4,2** kran. (Prom.)	**3,8** kran. (Prom.)	**4,0** kran. (Prom.)
SI 1 03 li.	2	**3,3** vent.	**3,4** vent.	**4,2** kran.
SI 1 04 re.	3	**5,3** kran. (Prom.)	**7,7** vent.	**4,7** kran. (Prom.)
SI 1 04 li.	2	**3,6** kran.	**4,1** kran.	**5,2** kaud. (For. S1)
SI 1 05 re.	3	**5,8** vent.	**5,6** vent.	**7,5** vent.
SI 1 05 li.	3	**4,4** kaud. (For. S1)	**4,2** kaud. (For. S1)	**7,1** kaud. (For. S1)
SI 1 06 re.	3	**4,9** kran. (Prom.)	**7,4** kran.	**8,2** kaud. (For. S1)
SI 1 06 li.	3	**4,4** kran. (Prom.)	**3,8** kaud. (For. S1)	**3,8** kaud. (For. S1)

***Tab. 8:** Ergebnis SI 1: Auswertung nach Score, geringster Abstand zur engsten Stelle in CT-, C-Arm-Kontrolle und Snap-shot*

Geringster Abstand zur engsten Stelle nach CT-Kontrolle:

- ventral 2 von 12 Bohrungen (16,7%); Ø = 4,6 mm
- kranial 9 von 12 Bohrungen (75%); Ø = 3,9 mm; 1 perforiert
- kaudal 1 von 12 Bohrungen (8,3%); 4,4 mm

Geringster Abstand zur engsten Stelle nach C-Arm-Kontrolle:

11 von 12 auswertbaren C-Arm-Kontrollen

- ventral 4 von 11 Bohrungen (36,4%); Ø = 5,8 mm
- kranial 5 von 11 Bohrungen (45,5%); Ø = 4,1 mm
- kaudal 2 von 11 Bohrungen (18,2%); Ø = 4,0 mm

Die Summe der einzelnen Prozentwerte ergibt aufgrund der Rundung auf die erste Dezimalstelle nach dem Komma keinen Ausgangswert von 100%.

Geringster Abstand zur engsten Stelle nach Snap-shot:

- ventral 2 von 12 Bohrungen (16,7%); Ø = 7,3 mm
- kranial 3 von 12 Bohrungen (25%); Ø = 4,3 mm
- kaudal 7 von 12 Bohrungen (58,3%); Ø = 4,9 mm

7.1.4.1 Besonderheiten / Set-up

Bei visueller Kontrolle der Bohrkanäle zeigte sich ein Durchschimmern bei SI 1 03 li. kranial im Bereich der Massa lateralis des Os sacrum. Eine Krümmung des Bohrkanals konnte nicht beobachtet werden. Es wurde ein gemeinsames Set-up für SI 1 und SI 2 verwendet.
Zur Bildakquisition stand die Kamera hauptsächlich fußwärts. In der seitlichen Projektion stand sie 20° nach a.p. gekippt auf der gegenüberliegenden Seite, im Mittel bei 45°, halb ausgefahren. Die bevorzugte Position bei Bohrung war fußwärts, ebenfalls halb ausgefahren. Die Positionierung des C-Arms erfolgte bei Bildakquisition auf der zu instrumentierenden Seite, mit 90° Ausrichtung zum Becken. Der Operateur stand auf der zu instrumentierenden Seite.

7.1.4.2 Durchleuchtungszeiten

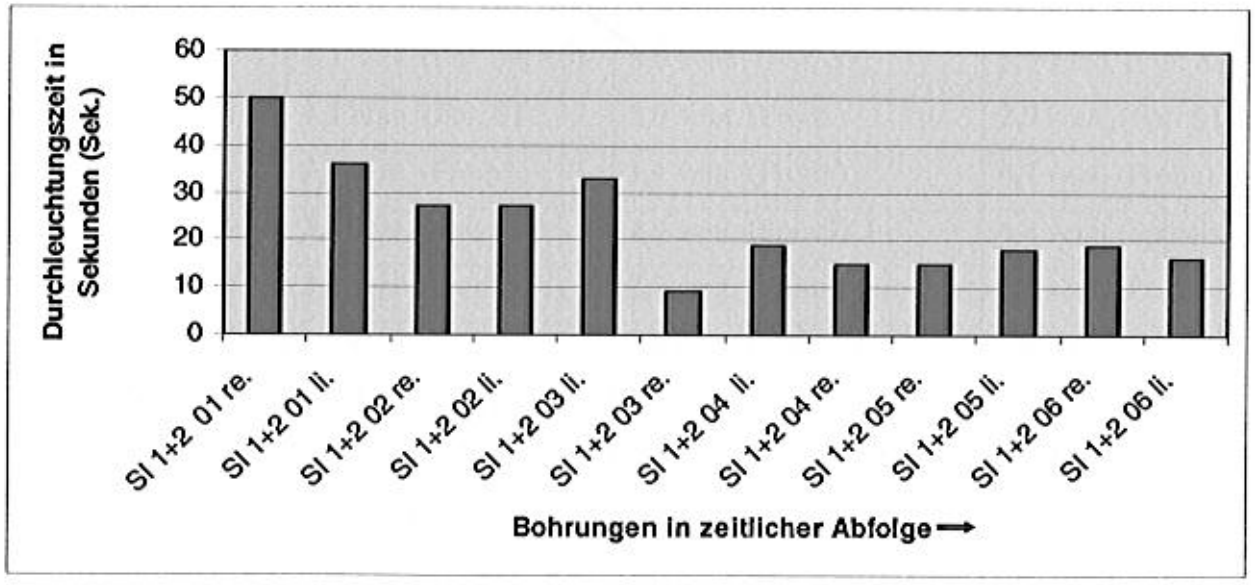

Diagramm 4: C-Arm-Durchleuchtungszeiten für die Sakroiliakalschraube in S1 und S2; Durchschnittliche Durchleuchtungszeit pro SI-Schraube in S1 und S2 betrug 24 Sek. mit einer Varianz von 9 Sek. (SI 1 und SI 2 03 re.) bis 50 Sek. (SI 1 und SI 2 01 re.). Für beide Bohrungen einer Seite wurden dieselben Projektionen verwendet und dementsprechend dieselben Zeiten erzielt. Zu Beginn der Studie wurden höhere Werte gemessen, gegen Ende (letzten 6 Werte) im Schnitt 15 Sek. pro Bohrung.

Im Durchschnitt lag die Strahlenbelastung in cGy/cm^2 bei 4,81 (3,0 bis 8,7), die Kiloelektronenvolt in kV 41,6 (40 bis 44) und die Miliampere in mA 0,7 (0,2 bis 1,3).

7.1.5 Sakroiliakalschraube in S2

An 6 Beckenmodellen wurden insgesamt 12 Bohrungen für Sakroiliakalschraube in S2 gesetzt. Pro Becken auf jeder Seite eine Bohrung – 6 rechtsseitig und 6 linksseitig.

12 von 12 Bohrungen (100 %) waren korrekt platziert (Score 1 - 4).

Die durchschnittliche Länge des Bohrkanals betrug 75,7 mm. Mit einer Varianz von 68,1 mm (SI 2 02 li.) bis 84,3 mm (SI 2 03 re.).

Becken	Score	CT-Kontrolle in mm	C-Arm-Kontrolle in mm	Snap-shot in mm
SI 2 01 re.	1	**0,9** kran. (For. S1)	**1,7** kran. (For. S1)	**2,3** vent.
SI 2 01 li.	2	**2,0** kran. (For. S1)	Keine Bilder	**2,9** kran. (For. S1)
SI 2 02 re.	1	**1,3** kran. (For. S1)	**1,8** kran. (For. S1)	**1,8** kran. (For. S1)
SI 2 02 li.	3	**4,1** dors. (For. int. S2)	**5,0** kaud. (For. S2)	**5,0** kaud. (For. S2)
SI 2 03 re.	1	**1,2** kran. (For. S1)	**2,9** vent. (Prom.)	**2,9** kran. (For. S1)
SI 2 03 li.	2	**2,1** vent. (Prom.)	**1,1** vent. (Prom.)	**4,7** vent. (Prom.)
SI 2 04 re.	2	**2,2** vent. (Spinalk.)	**2,9** vent. (Spinalk.)	**4,8** vent. (Spinalk.)
SI 2 04 li.	2	**2,1** vent. (Prom.)	**2,2** vent. (Prom.)	**3,9** vent. (Prom.)
SI 2 05 re.	1	**1,5** kran. (For. S1)	**1,9** kran. (For. S1)	**5,8** kran. (For. S1)
SI 2 05 li.	2	**2,3** dors. (Spinalk.)	**5,4** vent.	**6,8** vent.
SI 2 06 re.	2	**2,0** kran. (For. S1)	**3,3** kran. (For. S1)	**2,2** dors.
SI 2 06 li.	2	**2,4** kaud. (Nervenaus-trittskanal/ For. int. S2)	**3,3** kaud. (For. S2)	**4,1** kran. (For. S1)

Tab. 9: Ergebnis SI 2: Auswertung nach Score, geringster Abstand zur engsten Stelle in CT-, C-Arm-Kontrolle und Snap-shot

<u>Geringster Abstand zur engsten Stelle nach CT-Kontrolle:</u>

- ventral 3 von 12 Bohrungen (25%); Ø = 2,1 mm
- kranial 6 von 12 Bohrungen (50%); Ø = 1,5 mm
- kaudal 1 von 12 Bohrungen (8,3%); 2,4 mm
- dorsal 2 von 12 Bohrungen (16,7%); Ø = 3,2 mm

Geringster Abstand zur engsten Stelle nach C-Arm-Kontrolle:

11 von 12 auswertbaren C-Arm-Kontrollen

- ventral 5 von 11 Bohrungen (45,5%); Ø = 3,1 mm, 1 perforiert
- kranial 4 von 11 Bohrungen (36,4%); Ø = 2,2 mm
- kaudal 2 von 11 Bohrungen (18,2%); Ø = 4,3 mm

Die Summe der einzelnen Prozentwerte ergibt aufgrund der Rundung auf die erste Dezimalstelle nach dem Komma keinen Ausgangswert von 100%.

Geringster Abstand zur engsten Stelle nach Snap-shot:

- ventral 5 von 12 Bohrungen (41,7%); Ø = 4,5 mm
- kranial 5 von 12 Bohrungen (41,7%); Ø = 3,5 mm
- kaudal 1 von 12 Bohrungen (8,3%); 5,0 mm
- dorsal 1 von 12 Bohrungen (8,3%); 2,2 mm

7.1.5.1 Besonderheiten / Set-up

Die visuelle Kontrolle der Bohrkanäle zeigte ein Durchschimmern ventral bei SI 2 03 li., SI 2 03 re. sowie bei SI 2 04 li. For. S1 ventral-kranial und SI 2 05 re. For. S1 kranial. Das Set-up ist identisch mit dem von SI 1, siehe unter Punkt 7.1.4.1

7.1.5.2 Durchleuchtungszeiten

Die Durchleuchtungszeiten sind identisch mit denen von SI 1, siehe unter Punkt 7.1.4.2

7.1.6 Instrumentenkalibrierung

Instrumentenkalibrierung	Pedicle awl	Bohrer mit Bohrmaschine
Anzahl auswertbarer Kalibrierungsvorgänge	21	22
Durchschnittliche Anzahl der Versuche pro Kalibrierungsvorgang	5	11
Höchste Anzahl pro Kalibrierung in Versuchen	11	40
Niedrigste Anzahl pro Kalibrierung in Versuchen	1	1
Anzahl auswertbarer Kalibrierungswerte	21	21*
Durchschnittlicher Kalibrierungswert	0,66	0,58
Höchster Kalibrierungswert	0,96	0,85
Niedrigster Kalibrierungswert	0,18	0,26

Tab. 10: *Ergebnis: Auswertung der Instrumentenkalibrierung von Pedicle awl und Bohrer mit Bohrmaschine; * 21 Kalibrierungswerte bei 22 Kalibrierungsvorgängen, da 1 Wert nicht dokumentiert wurde. Bei einigen Bohrungen wurde die vorherige Kalibrierung beibehalten und für nachfolgende Bohrungen verwendet.*

7.2 Studien an humanen Beckenpräparaten

Insgesamt wurden 19 Schrauben an 3 Humanpräparaten in den bekannten 5 Schraubenpositionen gesetzt ([73, 76]).

17 von 19 (89,5%) Schrauben waren korrekt platziert.
2 von 19 (10,5%) Schrauben wiesen eine Perforation auf [Abb. 28].

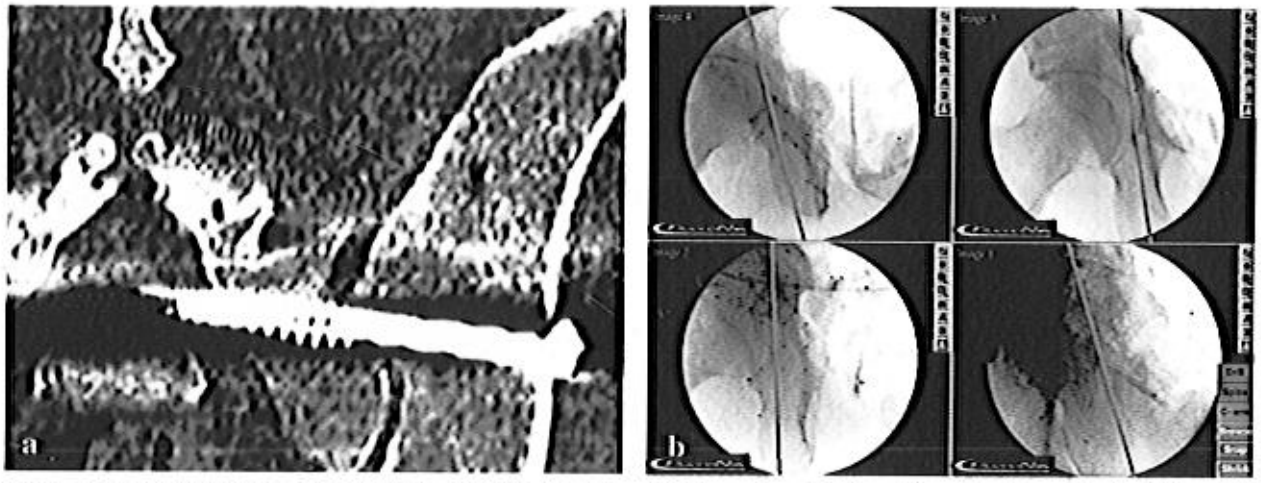

Abb. 28: a) *SI-Schraube in S2 li., CT-Kontrolle mit dorsaler Perforation der Kortikalis (For. S1 li.) am Humanpräparat; b) Hintere Pfeilerschraube li., Snap-shot, Perforation der Azetabulum-Kortikalis mit Verletzung des Knorpels. Fehllage deutete sich bereits im Snap-shot an. Die Einstellung der C-Arm-Projektionen war unzureichend, so dass eine optimale Ausrichtung des Bohrers nicht möglich war.*

7.2.1 Besonderheiten

Beim HP konnte anfangs die DRB nicht an der Spina iliaca anterior superior befestigt werden, da die Befestigung im Knochen keinen ausreichenden Halt fand. Ein nachfolgender Versuch scheiterte ebenfalls. Zur Befestigung musste daher auf eine längere Schraube zurückgegriffen werden. Des Weiteren wurde der Navigationsstrahl bei der Verifikation falsch abgebildet. Beim Abfahren der Beckenkortikalis traten Abweichungen von bis zu 10 mm auf. In einem Fall wurde die DRB vom C-Arm angefahren. Um eine Stellungsänderung der DRB zum Becken auszuschließen, wurde der Versuch abgebrochen und komplett neu durchgeführt. Zu Beginn der Versuchsreihe kam es zeitweise zu einer Interferenz (Reflektion) mit der Raumbeleuchtung (Neonlicht), so dass die Infrarotkamera nicht alle LED registrieren konnte. Daraufhin wurde die

Raumbeleuchtung an bestimmten Stellen reduziert. Bei automatischer „Schärfeneinstellung" des C-Arms verschlechterte sich die Bildqualität. Adipositas und Darmgasüberlagerungen störten zusätzlich in erheblichem Umfang die Betrachtung der eingestellten Projektionen. Aufgrund eines stark osteoporotischen Beckenpräparats fanden 4 SI-Spongiosaschrauben keinen Halt. Es kam zu einem Auseinanderweichen der bereits instabilen Sakroiliakalfuge re. mit Dislokation der korrekt platzierten Schrauben. Zusätzlich zeigte das System im Snap-shot einen falsch ausgerichteten Navigationsstrahl an. Demnach hätte diese Bohrung bei SI 1 li. gefühlsmäßig in der Darmbeinschaufel liegen müssen. Dieser Systemfehler war nicht erklärbar.

7.2.2 Durchleuchtungszeiten

Die durchschnittliche Durchleuchtungszeit betrug < 120 Sek. pro Schraube.

7.3 Klinische Evaluationen am Becken

Es wurden 36 perkutane Verschraubungen C-Arm-navigiert durchgeführt ([135]).

35 von 36 (97,2%) Schrauben waren korrekt platziert.
1 von 36 (2,8%) Schrauben perforierte die Kortikalis.

Die einzige Perforation zeigte sich nach perkutaner SI-Schraubeninsertion bei transforaminaler Sakrumfraktur. Bei unauffälliger konventioneller Röntgenkontrolle in Inlet- und Outlet-Projektion wurde diese Perforation der ventralen Sakrumkortikalis erst in der postoperativen CT-Kontrolle ersichtlich. Neurologische Komplikationen traten nicht auf, so dass die Schraube bei sonst korrekter Reposition belassen werden konnte.

7.3.1 Besonderheiten

In einem Fall, bei sakroiliakaler Luxationsfraktur li. [Abb. 29], fiel erst postoperativ ein unzureichendes Repositionsergebnis des hinteren Beckenrings auf. Die entsprechende Reposition wurde konventionell durchgeführt.

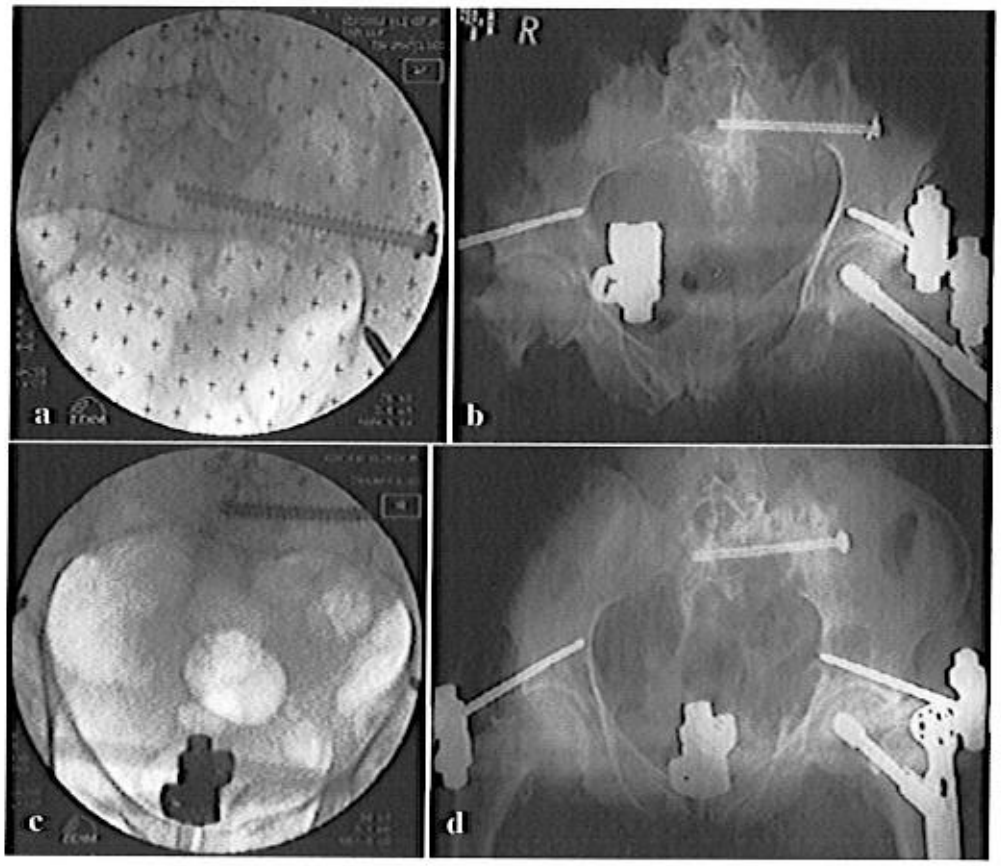

Abb. 29 aus ([131]): Sakroiliakale Luxationsfraktur li. (55 Jahre, m.), C-Arm-navigierte SI 1-Verschraubung (a+b); SI 1-Verschraubung konventionell (c+d); a) C-Arm-Kontrolle (Inlet) mit

Referenzraster, in dieser Projektion ausreichend vermutetes Repositionergebnis; b) Postoperative Röntgenkontrolle in a.p. mit deutlich sichtbarer Fehlstellung; c) C-Arm-Kontrolle (Inlet) ohne Referenzraster, gutes Repositionsergebnis; d) Postoperative Röntgenkontrolle in a.p. nach erneuter Reposition und Verschraubung, jetzt mit guter Stellung

Bei einem anderen Fall verlief die SI-Verschraubung kompliziert. Die Projektionen ließen sich durch eine bereits implantierte Hüft-TEP li. erschwerend einstellen. Durch die bestehende Sakrumdysplasie war der verfügbare Raum zur Verschraubung kleiner. Erst nach mehrfachen C-Arm-Kontrollen konnte die SI-Schraube in S1 li. eingebracht werden [Abb. 30].

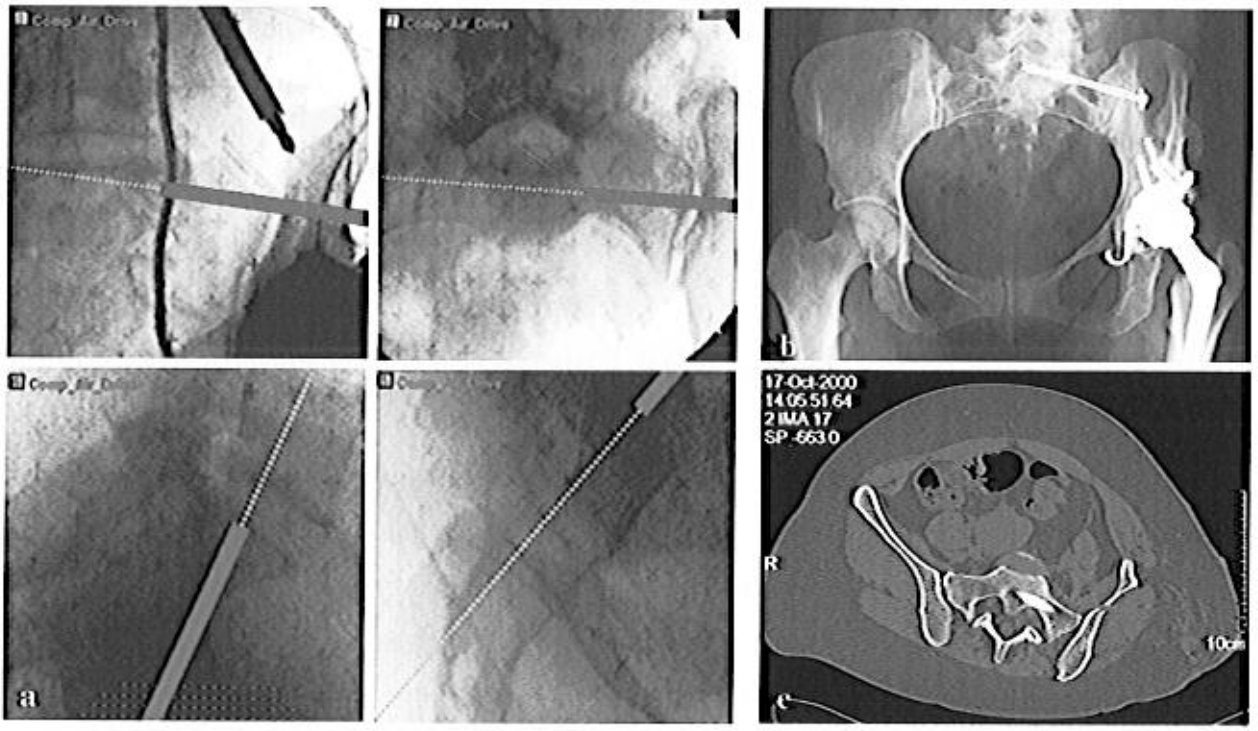

Abb. 30: C-Arm-navigierte SI 1-Verschraubung li. bei Arthrose mit Instabilität, Hüft- und Beckendysplasie li. sowie nach Hüft-TEP-Implantation li. (45 Jahre, w.); a) Snap-shots in den bekannten Projektionen; b) Postoperative Röntgenkontrolle in a.p.; c) CT-Kontrolle zeigt korrekte Schraubenplatzierung

7.3.2 Durchleuchtungszeiten

Die Durchleuchtungszeit betrug im Durchschnitt 30 Sek. pro Schraube.

8 DISKUSSION

8.1 Konventionelles Vorgehen

Konventionelle Operationsplanungen bestehen in der Betrachtung von Modellen, sowie in der Auswertung von prä- oder intraoperativ gewonnenen Röntgen, CT- oder MRT-Daten ([30, 117]), wobei ein großer Bestandteil der komplexen Bildinformationen ungenutzt bleibt. Zur Dokumentation des intraoperativen Verlaufs müssen mehrfach bildgebende Verfahren, wie Röntgen in mehreren Ebenen oder CT, eingesetzt werden. Dadurch kommt es zu einer beachtlichen Strahlungsbelastung ([48, 99]) für Patient und OP-Personal. Bei konventionellen Operationsmethoden müssen ggf. Weichteile zur besseren Einsicht in größerem Umfang abgelöst werden. Eine erhöhte Traumatisierung führt zu verlängerten Liegezeiten in den Kliniken. Verlängerte OP-Zeiten erhöhen die Gefahr von Komplikationen. Kommt es zu Fehlplatzierungen, werden ggf. Revisionen notwendig. All diese Faktoren gehen mit Kostensteigerungen einher und belasten das Klinikbudget zusätzlich.

8.2 Allgemeine Vor- und Nachteile der Navigation

Die Integration des Navigationssystems in den bestehenden intra- und perioperativen Ablauf setzt eine konsequente Schulung des OP-Personals vorraus. Eine dadurch bedingte Verlängerung der Operationszeit ([49]) ist mit Mehrkosten und ggf. intra- und postoperativen Komplikationen ([13]) verbunden. Außerdem ist eine gute logistische Planung im OP Voraussetzung, da optoelektronische Bewegungsanalysesysteme nur bei direktem Sichtkontakt der Kamera funktionieren.

Die Anschaffungskosten für ein Navigationssystem belaufen sich zwischen 75.000 - 500.000 Euro ([49, 106]). Das verwendete SurgiGATE®-System, Fa. Medivision®, Oberdorf, Schweiz, hatte einen Anschaffungspreis von ca. 250.000 Euro. Falls noch nicht vorhanden, entstehen Kosten für die Anschaffung eines 2D-C-Arm (z.B. Ziehm Vista, Ziehm Imaging GmbH, Nürnberg, ca. 86.000 Euro) oder eines 3D-C-Arm (Iso-C^{3D}, Siremobil, Fa. Siemens, Erlangen, ca. 186.000 Euro) sowie eines Operationstisches aus Karbon (ca. 30.000 Euro) ([60]). Außerdem fallen etwa einmal pro Jahr Folgekosten für Software-Aktualisierungen an, die je nach Hersteller unterschiedliche Preise aufweisen können (ca. 200.000 Euro) ([49]). Firmen wie z.B. **BrainLAB AG**, Feldkirchen, Deutschland, bieten Serviceverträge an, die etwa 8% vom Listenpreis betragen und dafür einen Vollservice inklusive „up-date" bereitstellen. Weitere Kosten entstehen durch den üblichen

Gebrauch / Verschleiß einzelner Systemkomponenten (Instrumente, Dioden, Reflektorkugeln, sterile Abdeckungen) und werden pro Operation mit 30 Euro und mehr veranschlagt.

Als vorteilhaft erweist sich die einfache Integration des Navigationssystems in den operativen Ablauf. Bereits vorhandene chirurgische Instrumente können für die Echtzeitnavigation genutzt werden. Nach Überbrückung einer Lernphase kommt es durch eingespielte Abläufe bei verschiedenen Indikationen zu einer Reduzierung der OP-Dauer ([15]). Durch bildgebende Verfahren wird der Operateur so unterstützt, dass sich die Qualität der Eingriffe erhöht. Die Präzision ist weitaus größer als bei konventionellen Operationsverfahren ([49, 53, 78]). Klein gehaltene Zugangswege am Becken ([128]) minimieren zusätzlich Weichteilschäden ([76]), senken gleichzeitig Blutverlust und Infektionsrisiko ([104]). Neben dem verringerten Risiko ([98]) kommt es zu einer signifikanten Reduzierung der Durchleuchtungszeit im Vergleich zu konventionellen Operationen mit dauerhafter intraoperativer Röntgenkontrolle ([45]). Durch beschleunigte Rekonvaleszenz verkürzt sich der Klinikaufenthalt und Kosten werden eingespart.

8.2.1 Nachteile 2D-C-Arm-Navigation

Neben dem begrenzten Bildausschnitt eines C-Arms und Verzerrungen im Randbereich, die zwar durch mathematische Umrechnungen kompensiert werden sollen, kommt es in den 2D-Projektionen oft zu Überlagerungen von anatomischen Strukturen. Osteoporose, Koprostase, Gasbildung im Darm und komplexe Verletzungen mit Gelenkbeteiligung erschweren zusätzlich die Darstellung und Interpretation ([129]). Durch das zusätzlich aufgesetzte Referenzraster ([41]) ergibt sich eine schlechtere Bildqualität. **Tosounidis et al.** ([138]) konnten in Einzelfällen bei Verschraubung des Sakroiliakalgelenks erst nach Entfernung des Referenzrasters die anatomischen Strukturen beurteilen und führten im Anschluß die Verschraubung konventionell durch. Nachteilig ist das Fehlen eines 3D-Modells mit Schnittbilddarstellungen in hoch detaillierter Auflösung, gerade bei anatomischen Variationen, zur besseren Visualisierung und Simulation des Operationsablaufs im Vorfeld. Zudem kann der Eingriff intraoperativ nicht mit einer Planung verglichen werden. Verlängerte OP-Zeiten können aufgrund der komplexen technischen Ausstattung der Navigationsysteme und deren Integration in das operative Set-up und durch zu geringe Erfahrungen der Operateure mit dieser Technik entstehen ([60, 136]).

8.2.2 Vorteile 2D-C-Arm-Navigation

Ein C-Arm ist im unfallchirurgischen OP vorhanden und schnell einsetzbar. Im Gegensatz zur CT- und MRT-basierten Navigation erfolgt ohne zusätzlichen Zeitaufwand die Bildgebung direkt im OP und bedarf keiner aufwendigen präoperativen Bilddatenverarbeitung, Planung und invasiven Registrierung. Nach Umlagerungen oder erforderlichen intraoperativen Repositionsmanövern besteht die Möglichkeit, jederzeit aktuelle Aufnahmen direkt im OP zu erstellen. Ein spezielles Protokoll zur Erstellung eines CT-Datensatzes entfällt ([43]). Es ist kein CT im OP oder die OP im CT erforderlich. Die sonst mehrfach separat eingestellten C-Arm-Projektionen werden nur am Anfang generiert und gleichzeitig auf dem Monitor wiedergegeben. Anschließend könnte der C-Arm zur Platzersparnis aus dem Operationsfeld genommen werden. Diese Echtzeitdarstellungen der Instrumentenposition erhöht die operative Präzision und vermittelt den Eindruck von bis zu 4 C-Armen im Dauerbetrieb ([54]). Dadurch sinkt die intraoperative Strahlenbelastung signifikant gegenüber der konventionellen Methode ([48]). Ohne kontinuierliche Röntgenkontrolle ist eine Reduktion der Strahlenbelastung mittels C-Arm-Navigation um bis zu 90% möglich ([41]).

8.3 Einflussfaktoren auf Material und Methode

Theoretisch sollte die Fehlplatzierungsrate für die CAS null betragen ([3]). Die intraoperativ erzielbare Präzision wird von verschiedensten Faktoren beeinflusst ([86]).

Kunststoffmodell: Aufgrund der kompakten Konsistenz kann das während der Bohrung entstehende Bohrmehl nicht entweichen und führt ggf. zur Ablenkung des Bohrers. Dieses Risiko ist umso größer, je länger die Bohrstrecke ist und wird nur durch zusätzliche Röntgenkontrollen aufgedeckt. Die Bohrmehlentwicklung spielt für die Anwendung am Meschen keine Rolle, da dieses Phänomen am humanen Knochen nicht vorkommt. Retrospektiv wäre es ratsam, bei längeren Strecken die Bohrung zu unterbrechen und das vorhandene Bohrmehl zu entfernen. Kreuzen sich Bohrkanäle untereinander oder kreuzt ein Kanal einen Hohlraum im Kunststoff, dann können ebenfalls Abweichungen durch Ablenkung des Bohrkopfes resultieren.

Qualität des Bilddatensatzes: Nachteilig erweist sich das aufgesetzte Referenzraster am C-Arm. Eine Bildbearbeitung ist erst nach Speichern zu empfehlen, da sich die Detailqualität bei vorab bearbeiteten Bildern verschlechtert. Verzerrungen im Randbereich des Bildes sind unlängst bekannt. Mathematische Umrechnungen kompensieren sie auf ein Minimum. Sie sind jedoch ein potentieller Faktor für Ungenauigkeiten ([41, 42]). Die Grundvoraussetzung für präzise Bohrungen ist eine genaue Darstellung der Anatomie in den einzelnen C-Arm-Projektionen. Kann die

Anatomie durch die verminderte Bildqualität des Referenzrasters nicht eindeutig beurteilt werden, dann sollte man auf die 2D-C-Arm-Navigation verzichten und stattdessen den Eingriff konventionell ohne Referenzraster oder mit Hilfe der 3D-C-Arm-/ CT-Navigation durchführen.

Operatives Set-up: Um einen reibungslosen Ablauf der OP zu gewährleisten wird ein optimales Set-up vorausgesetzt. Dabei steht der Operateur auf der zu operierenden Seite, C-Arm und Navigationsmonitor auf der gegenüberliegenden und die Kamera am Fußende des Patienten ([128, 130]). Dazu gehört bei Verwendung von optischen Systemen die uneingeschränkte Sicht des Kamerasystems zu den Instrumenten im Operationsgebiet. Da die Ausrichtung des C-Arms durch die Projektionen vorgegeben wurde, war es nicht immer zu vermeiden, dass bestimmte Neigungswinkel die DRB verdeckten. Dieses Problem lässt sich durch Verschieben der Kamera lösen. Jedoch erfordert es das Mitwirken einer weiteren Person. Des Weiteren sollte der optimale Kammeraabstand eingehalten werden, damit es nicht zu Abstrichen bei der Genauigkeit kommt. Die Kamera wurde in einem Abstand von 1,8 m bis 2,3 m positioniert und lag damit in dem von Medivision® empfohlenen Arbeitsabstand von 1,8 m - 2,8 m. Das Arbeitsvolumen wurde mit 3,6 m^3 bei einer Präzision von 0,1 mm des optoelektronischen Kamerasystems ausgewiesen. Größere Entfernungen der DRB zur Kamera gehen mit einer erhöhten Fehlerrate einher ([56]). **Nolte et al.** ([99]) fanden einen Kameraabstand von 2,2 m als optimal, **Grützner et al.** ([48]) sowie **Schlenzka** ([117]) eine Entfernung von etwa 2,5 m. Störende Kabelverbindungen zur Datenübertragung und relativ sperrige Systemkomponenten der ersten C-Arm-Navigationssysteme erschwerten die intra- und perioperative Arbeit ([94]). **Stöckle et al.** ([129]) konnten bei der Anwendung eines neuartig integrierten Navigationssystems (Navivision®: Kombination aus 3D-C-Arm, Arcardis-Orbic-3D®, Fa. Siemens, und Navigationssystem, VectorVision®, Fa. Brainlab, in einem mobilen Monitorwagen) das operative Set-up optimieren und den Workflow verbessern.

Tracking: Pro Instrument muss eine Mindestanzahl von 3 LED erkannt werden, um diesem eine Position zuzuordnen. Eine Ausnahme bildet der C-Arm, hier sind 6 sichtbare LED am C-Arm-Topf (Intensifer) erforderlich. Da dies bei bestimmten Neigungsgraden oftmals nicht möglich war, musste die Kamera erneut ausgerichtet werden. Dieses Problem ließ sich jedoch nur dann beheben, wenn sich der C-Arm im Bereich seiner Vorkalibrierung bewegte.

DRB: Im Spine Modul der CT-Navavigation wird durch Auffinden des „confidence points" ein Abweichen der DRB registriert. Diese Funktion fehlt bei der C-Arm-Version, hier muss durch Abfahren der Kortikalis die Genauigkeit visuell am Monitor überprüft werden. Offensichtliche Abweichungen als Folge von Relativbewegungen der DRB wurden in den Versuchsreihen nicht beobachtet. Es traten insbesondere keine Lockerungszeichen, Ausrisse oder Modelldefekte in diesem Bereich auf. **Citak et al.** ([20]) fanden heraus, dass bei navigierten 3D-C-Arm-

Anwendungen am Becken und langen Röhrenknochen die DRB nicht weiter als 200 mm vom Isozentrum entfernt liegen sollte, um die maximale System-Genauigkeit auszunutzen. In einer früheren Studie wiesen sie bereits auf die Entstehung von Bildartefakten bei Verwendung von metallischen Schanzschrauben zur Fixierung der DRB hin. Besser geeignet sind Fixierungen aus nicht metallischen Komponenten, z. B. PVC.

Instrumente: Vor jeder Navigation ist ein Genauigkeitsabgleich der verwendeten Instrumente notwendig, um eventuelle Abweichungen vorab zu erkennen. Ist die Instrumenten-Kalibriereinheit fehlerhaft, dann auch die relativ zu ihr ausgerichteten Instrumente. Intraoperativ bemerkte Abweichungen machen eine erneute Überprüfung notwendig. In den Studien waren oft Defekte an den Instrumenten zu beklagen, besonders häuften sich Wackelkontakte an den Kabelverbindungen oder defekte Steckverbindungen. Aktive Marker sind im Gegensatz zu passiven Markern kleiner, besitzen eine dreimal höhere Genauigkeit, benötigen Kabelverbindungen und haben einen höheren Anschaffungspreis. Wegen fehlender Überdeckungen und der besseren Handhabung sehen **Gebhard et al.** ([43]) kabellose Systeme im Vorteil.

Erfahrung des Operateurs: Sie spielt auch bei navigations-gestützten Operationen eine entscheidene Rolle, da bei erfahrenen Operateuren weniger Fehlbohrungen beobachtet werden. Oft handelt es sich um Anwendungsfehler und Fehlinterpretation ([149]). Fehler zu Beginn lassen sich im Nachhinein nicht mehr ausgleichen und erfordern eine erneute Bohrung. Auch wenn bei den free-hand-Systemen die chirurgische Aktion auf dem Bildschirm in Echtzeit angebeben wird, führen individuelle Fehler zu Ungenauigkeiten bei der Ausführung. Der ständige Blickrichtungswechsel des Operateurs zwischen Patient und Bildschirm kann zu unbeabsichtigten Instrumentenbewegungen führen. Robotersysteme könnten das Einbringen der Schrauben exakter gestalten.

Systemgenauigkeit: Wie exakt das System arbeitet, kann bei der C-Arm-Navigation lediglich visuell durch Abfahren der Patientenanatomie am Monitor kontrolliert werden. Einen Genauigkeitsparameter, wie bei der CT-Navigation, gibt es bei der C-Arm-Navigation nicht. **Medivision®** gibt eine intraoperative Genauigkeit von unter bis gleich 1 mm an, wenn alle Systemkomponenten intakt und regelrecht eingesetzt werden. **Gunkel et al.** ([49]) sehen Infrarot-free-hand-Systeme mit aktiven oder passiven Markern bei einer Genauigkeit von etwa 1 mm als klinisch einsetzbar an. **Messmer et al.** ([90]) beschreiben die Genauigkeit von medizinischen Navigationssystemen zwischen 1- 5 mm. Es gibt nur wenige prospektive randomisierte klinische Studien z.B. ([82]). **Grützner et al.** ([48]) geben eine Systemgenauigkeit bei der SI-Verschraubung von etwa 1 mm zuzüglich einer Instrumentenverbiegung an.

Instrumentenverbiegung: Während der Navigation kann eine Verbiegung des Bohres nicht erkannt oder angezeigt werden. Verschiedene Arbeitsgruppen ([36, 41, 136]) wiesen ebenfalls auf die Verbiegung von Instrumenten als mögliche Quelle von Ungenauigkeiten hin. Auch **Grützner et al.** ([48]) beschrieben als größten Faktor für Ungenauigkeiten des Systems die mechanische Verbiegung des Bohrers. Bohrer mit einem Durchmesser von 3,2 mm und proximaler Schaftverstärkung führen bis zu einer Bohrtiefe von 60 mm zu keinen Abweichungen ([6]). Für Bohrtiefen von über 60 mm müssen konventionelle Bohrer verstärkt sein. In denen von **Day et al.** ([27]) beschriebenen Versuchen kam es bei einem 3,2 mm dicken Führungsdraht zu Verbiegungen. Die in den vorliegenden Studien verwendeten Instrumente waren für Anwendungen an der WS vorgesehen. Bohrer mit proximaler Schaftverstärkung wurden wegen der begrenzten Bohrstrecke nicht eingesetzt. Es gab zu diesem Zeitpunkt noch kein spezielles Instrumentarium für Beckenapplikationen. Steht kein spezielles Instrumentarium zur Verfügung, entstehen daraus erschwerte Bedingungen, z.B. bei der Frakturdarstellung und -reposition, die eine verlängerte Operationszeit mit sich führen können ([114]).

Spiel zwischen Bohrfutter und Bohrmaschine: Durch das zu große Bewegungsspiel zwischen Bohrfutter und Bohrmaschine [Abb. 31] kommt es beim Bohrvorgang zu einem Verkippen zwischen diesen beiden Komponenten und daraus resultierend zur veränderten Darstellung des Bohrers auf dem Monitor. Aufgrund dieser Ungenauigkeit wurde eine spezielle navigierbare Bohrhülse [Abb. 20 b] entwickelt, die dann klinisch eingesetzt wurde. Durch Zacken an der Spitze hat sie zusätzlich die Aufgabe ein Abrutschen vom Eintrittspunkt, von der doch teilweise glatten Beckenoberfläche zu verhindern.

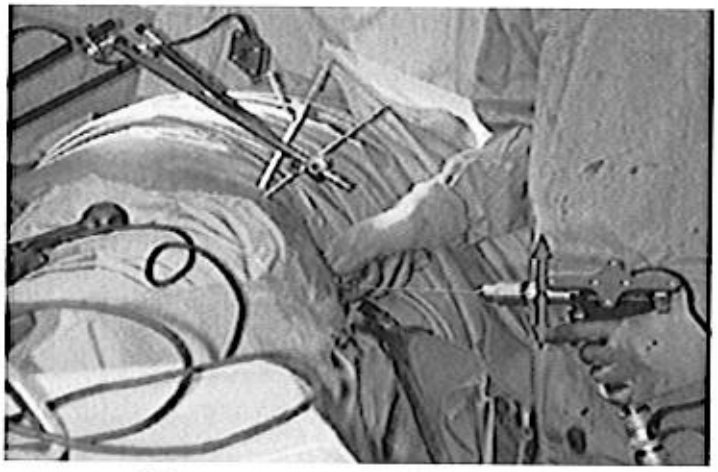

Abb. 31 ([135]): Bewegungsspiel zwischen referenzierter Bohrmaschine und Bohrfutter bewirkt eine Verkippung, mit Änderung der Bohrerrichtung, die nicht auf dem Monitor angezeigt wird.

8.4 Schraubenosteosynthesen am Becken

Mögliche Fehlerquellen bei der Auswertung bestanden zum einen darin, dass die Auflösung der CT-Kontroll-Bilder bei einer Schichtdicke von 2 mm begrenzt sind. Die Kanten der knöchernen Strukturen wurden nicht glatt, sondern pixelhaft (verschwommen und gezackt) dargestellt. Es war schwierig zu entscheiden, wo der Knochen endet und von wo aus die Messung begonnen werden sollte. Problematisch war darüber hinaus, dass der Navigationsstrahl ebenfalls pixelhaft dargestellt wurde. Ergebnisse von CT-, C-Arm-Kontrolle und Snap-shot beinhalten die üblichen Mess-, Ablese- und Rundungsungenauigkeiten.

Für jede Bohrung wurde ein Vergleich der Snap-shots mit der C-Arm-Kontrolle vorgenommnen. Dabei war zu beachten, dass die C-Arm-Bilder und Snap-shots 2D-Summationsbilder darstellen und keine Aussage über die Tiefe zulassen. Der Bohrer kann somit in einer ganz anderen Ebene liegen. Abstände in Röntgenbildern sind dadurch mit Vorsicht zu betrachten. Ein Vergleich ist zudem nur bei völliger Übereinstimmung der Projektionen während und nach der Navigation sinnvoll. Die von **Grützner et al.** ([48]) durchgeführte intraoperative Röntgenkontrolle zur Überprüfung der Systemgenauigkeit ist meiner Ansicht nach ratsam, um größere Abweichungen zu erkennen. Eine Überlappung von Röntgenbild und Snap-shot zur Beurteilung der Genauigkeit des Systems ist jedoch nur bei völliger Übereinstimmung der Projektionen möglich. Bereits geringe Stellungsänderungen des C-Arms in den verschiedenen Projektionen machen eine vergleichende Auswertung im Millimeterbereich unmöglich. Im vorliegenden Versuchsaufbau war nach Entfernen des C-Arms eine erneute Einstellung der Projektionen in die Ausgangsstellung nicht mehr möglich und somit auch keine Aussage über eine Übereinstimmung zwischen Snap-shot und C-Arm-Kontrolle. **Euler et. al** ([33]) behaupten, dass eine intra- oder postoperative C-Arm-Kontrolle im Grenzfall keine verlässliche Aussage ergibt. Selbst konventionelle Röntgenaufnahmen sind bereits an der Wirbelsäule zur präzisen Schraubenbeurteilung nicht aussagekräftig ([5]).

Die bei den Bohrungen aufgetretenen flachen Perforationen, ohne vollständigen Austritt des Bohrers aus dem Modell, haben über die jeweilige Perforationslänge die Kortikalis weggefräßt. Anschließend war es nicht möglich mittels Bildgebung zu sagen, wieviel Knochen der Bohrer effektiv entfernt hat. Dazu benötigt man einen Vergleich zwischen prä- und postoperativem CT, in dem man die entscheidenden Schichten übereinander legt. Erst dann würde man den Knochensubstanzverlust erkennen und kann das Ausmaß der Perforation berechnen. Bei der C-Arm-Navigation sind jedoch präoperativ keine CT-Untersuchungen vorgesehen.

Das beobachtete Durchschimmern bei der visuellen Kontrolle der Bohrkanäle müsste normalerweise im Zusammenhang zur Dicke des Kunststoffmodells an dieser Stelle stehen. Jedoch lässt es sich an anderen Stellen mit noch geringerer Dicke nicht nachweisen. Daher ist es nicht aussagekräftig für die tatsächliche Dicke des Modells an diesen Stellen.
Die Länge der Bohrkanäle ist nicht allein ausschlaggebend für das Auftreten einer Perforation. Vielmehr zählt der verfügbare Platz im Korridor der jeweiligen Schraubenposition. Dies wird bei den Supraazetabulären Iliumschrauben deutlich, die im Durchschnitt den längsten Bohrkanal ohne Perforationen aufweisen.
Die fehlenden C-Arm-Kontrollen und Snap-shots sind durch einen technisch bedingten Datenverlust entstanden, deren Ursache nicht ermittelt werden konnte. Vereinzelt waren Floppydisc-Datenkopien vom Navigationssystem nicht zu lesen. In diesen Fällen musste die Datensicherung erneut erfolgen, insgesamt ohne Konsequenz.

8.4.1 Vordere Pfeilerschraube

In 16,7% (2 Fällen) kam es zu einer leichten, unbedeutenden sekundären Achsabweichung des Bohrkanals. Diese könnte auf Bohrstaubansammlungen im Bohrkanal zurückzuführen sein, die dann die Richtung des Bohrers dezent ablenkten. Bei den ersten durchgeführten Bohrungen (VP 01 re. und li.) war die Durchleuchtungszeit niedriger, da die Projektionen aufgrund der geringen Erfahrung schnell als ausreichend angesehen und für die Navigation frei gegeben wurden. Ab VP 02 re. ist versucht worden, die einzelnen Projektionen zu optimieren, daher kam es zu verlängerten Durchleuchtungszeiten, die sich im Verlauf einer Lernkurve reduzierten.

8.4.2 Hintere Pfeilerschraube

Im Fall von HP 01 re. war im Snap-shot keine Perforation ersichtlich. Jedoch waren die Projektionen (Obturator-Outlet-kontralateral (Nr.5), Outlet 20° nach kontralateral (Nr.4)) nicht gut eingestellt. Bei HP 01 li. ist die genaue Perforationsursache bei fehlenden C-Arm-Kontrollen und Snap-shots nicht eruierbar. Im Fall von HP 02 re. erkennt man bereits im Snap-shot (Outlet 20° nach kontralateral (Nr.4)) die Perforation. Die Obturator-Outlet-kontralateral war nicht ausreichend eingestellt. Da dies bei der Bildaufnahme und bei der Instrumentation nicht bemerkt wurde, liegt hier ein Fehler des Instrumentierenden vor. Zum anderen wurde der Eintrittspunkt zu weit lateral gewählt, so dass die Bohrung kompensatorisch von lateral nach medial verlief, wo es dann distal auch zur Perforation kam. Bei HP 01 re. und li. sowie HP 02 re. traten die

Fehlbohrungen jeweils an der gleichen Stelle im distalen medial-kaudalen Bereich auf. Sie lassen sich zum einen mit der zu Beginn noch unzureichenden Erfahrung beim Einstellen und Interpretieren der Projektionen erklären. Die bei HP 04 li. aufgetretene Perforation im proximalen medialen Drittel kündigte sich in den Snap-shots nicht an. Die Outlet 20° nach kontralateral gibt die mediale Begrenzung zum kleinen Becken gut wieder. Hingegen ist die Obturator-Outlet-kontralateral Projektion nicht ausreichend eingestellt, die jedoch keine Aussage über die mediale Begrenzung gibt. Der gewählte Eintrittspunkt hätte etwas weiter lateral und ventral liegen können. Auch die C-Arm-Kontrolle zeigt in den Projektionen keine eindeutige Perforation. Dementsprechend liegt in diesem Fall ein nicht verifizierbarer Fehler vor.
Die hohe Anzahl der Perforationen beim HP ist auf die unzureichende Erfahrung des Instrumentierenden bei der Einstellung der C-Arm-Projektionen zurückzuführen. Durch den Vorsatz, das Azetabulum nicht zu verletzen, wurden alle HP möglichst nah an die mediale Begrezung gebohrt. Dies erklärt, dass alle 4 Perforationen medialseitig zu finden waren. Die flach verlaufenden Perforationen mit Wiedereintritt des Bohres in das Modell hätten in vivo zu keiner Komplikationen geführt.
Es traten keine „offensichtlichen" systembedingten Fehlbohrungen auf.

8.4.3 Supraazetabuläre Iliumschraube

Die aufgetretene Vorwölbung und das Aufplatzen des Kunststoffs (SA 04 re. / SA 05 li.) sind Zeichen eines vermehrten Druckanstiegs durch nicht entweichende Bohrmehlansammlung im Bohrkanal. Erst nach Herausziehen des Bohrers und Entleerung des Bohrmehls konnten die Bohrungen im selben Kanal ohne weitere Probleme beendet werden. Es kam zu keiner nachweisbaren Ablenkung des Bohrers. Das beobachtete Kreuzen der Bohrkanäle führte ebenfalls zu keiner nachweisbaren Ablenkung.

8.4.4 Sakroiliakalschraube in S1

Zu vermeiden ist in seitlicher Projektion ein Eintrittspunkt ventral der Hinterkante des 1. Sakralwirbelkörpers, ebenso ein Eintritt auf Höhe der kranialen Hälfte des 1. Sakralwirbels. Es war auffällig, dass bei den Kunststoffmodellen das Sakrum etwas höher im Beckenring verklebt wurde. Dies erschwerte die Bohrung der SI-Schraube in S1, da sich die Fossa iliaca des Os ilium dementsprechend kaudaler befand als in vivo [Abb. 32a]. Dadurch wurden die Möglichkeiten für

die Bohrung nach kranial eingeschränkt. Demnach können Fehlbohrungen nach kranial in die Fossa iliaca bei den Beckenmodellen eher auftreten als in vivo.

Bei SI 1 02 li. war auffällig, dass das For. S1 li. höher stand als re. [Abb. 32b]. Ein zusätzlicher Hohlraum, kranial-medial vom For. S1, grenzte die Möglichkeit der Bohrkanalplatzierung weiter ein [Abb. 32c]. Durch den schmalen Korridor konnte in diesem Fall nicht bis zur Mitte des Sakrums gebohrt werden. Retrospektiv befand sich der Eintrittspunkt zu weit kranial.



Abb. 32: Unregelmäßigkeiten der Kunststoffmodelle; a) Darstellung eines Beckenmodells mit zu weit nach kaudal geklebter Fossa iliaca li.; b) Snap-shot des Sakrums in Outlet bei SI 1 02 li. mit höher liegendem For. S1 li. und zusätzlichen Hohlraum medial-kranial li.; c) CT-Kontrolle SI 1 02 li. mit zusätzlichem Hohlraum medial-kranial vom For. S1 li. und der zu weit kaudal gelegenen Fossa iliaca li.

Die aufgetretene Perforation nach kranial im Bereich der Pars lateralis des Sakrums kündigte sich in den Snap-shots nicht an. Jedoch ist in der Outlet-Projektion die Begrenzung nach kranial nicht ausreichend dargestellt. Selbst die C-Arm-Kontrolle zeigte keine eindeutige Perforation. Aufgrund der beschriebenen Veränderungen war es insgesamt schwierig die Bohrung durchzuführen. In diesem Fall führten die unzureichenden C-Arm-Einstellungen oder ein systembedingter Fehler zur Perforation. Der flache Verlauf der Perforation mit Wiedereintritt des Bohrers in das Promontorium hätte wahrscheinlich in vivo zu keiner schwerwiegenden Verletzung geführt. Eine Nervenschädigung beim Patienten kann jedoch mit letzter Wahrscheinlichkeit nicht ausgeschlossen werden.

8.4.5 Sakroiliakalschraube in S2

Bei SI 2 06 li. war der genaue Verlauf des Nervenaustrittskanals in den Snap-shots nicht zu erkennen. Nur die CT-Kontrolle zeigt die enge Beziehung zum Bohrkanal [Abb. 33].

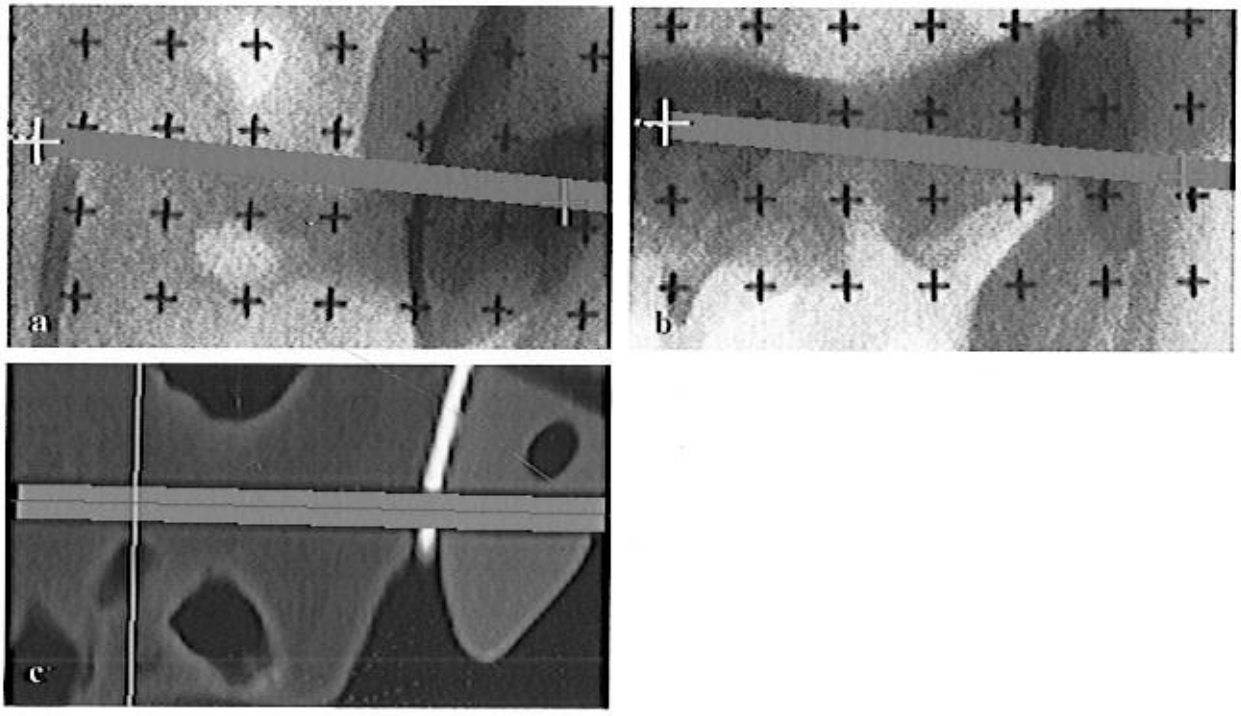

Abb. 33: Schlechtere Detailgenauigkeit der C-Arm-Navigation im Vergleich zur CT-Darstellung am Beispiel von SI 2 06 li. Die Grenze des Nervenaustrittskanals ist nur im CT eindeutig zu beurteilen. a) Snap-shot (Outlet); b) Snap-shot (Inlet); c) CT-Kontrolle

8.4.6 Präzision und Fehlplatzierungsraten

Der verwendete Score unterscheidet nach Perforation und intraossärer Lage. Auch **Arand et al.** ([3]) definierten zur Beurteilung der Ergebnisse die korrekte Lage des Bohrkanals als rein intraossäre Lage und eine „Fehllage" wurde als Perforation der Kortikalis angesehen. Konventionell werden Fehlplatzierungen bei der transiliosakralen Schraubenosteosynthese mit bis zu 24% ([16, 17, 18, 27, 126]) beschrieben. Die 2D-C-Arm-Navigation reduziert die intraoperative Strahlenexposition und erleichtert die Orientierung, ohne dass die Präzision gegenüber der konventionellen Technik wesentlich erhöht werden kann ([18, 27]). In der vorliegenden Versuchsreihe zeigten 91,7% der Bohrungen eine klinisch korrekte Lage ohne die Kortikalis zu überschreiten. Perforierte Bohrungen traten in 8,3% der Fälle auf und sind mit den Ergebissen von **Stöckle et. al** ([132]) vergleichbar (6,7%). Unterschiedlich ist jedoch, die Verteilung der Perforationen auf die

jeweiligen Schraubenpositionen. Bei **Stöckle et al.** traten die Perforationen zweimal beim VP und zweimal bei SI-Verschraubungen auf. In der vorliegenden Studie konnten sie viermal bei der Instrumentation des HP und einmal bei der SI-Schraube in S1 festgestellt werden. Im Rahmen einer Lernkurve reduzierten sich die anfänglich aufgetretenen Perforationen, so dass bei den letzten 24 Bohrungen keine weiteren mehr registriert wurden. Zur Präzision der 2D-C-Arm-Navigation am Becken gibt es in der Literatur wenig publizierte Studien. **Hofstetter et al.** ([55]) konnten bereits in experimentellen Laborstudien am Kadaver und in der klinischen Einführung die Genauigkeit der C-Arm-Navigation nachweisen. **Kahler** ([63]) hatte bei 55 iliosakralen Verschraubungen keine Fehlplatzierung vorzuweisen. Die größte Abweichung betrug 7 mm bei einer durchschnittlichen Abweichung von 1,9 mm. **Briem et al.** ([16, 17, 18]) beschrieben in Studien Fehlplatzierungen von 17,4% bis 24% für das konventionelle Verfahren und 8% bis 20% für die 2D-C-Arm-Navigation. Die 3D-C-Arm-Navigation blieb ohne Fehlplatzierung. **Tosounidis et al.** ([138]) beobachteten bei konventioneller SI-Schraubeninsertion 2,7% Fehlplatzierungen. Eine davon mit sensibler S1-Symptomatik, die sich nach Schraubenentfernung zurückbildete. **Grützner et al.** ([48]) platzierten im Zeitraum von Oktober 1999 und Dezember 2000 insgesamt 14 Schrauben perkutan iliosakral bei translatorischer Instabilität mittels 2D-C-Arm-Navigation. Es zeigten sich keine Abweichungen von mehr als 4 mm. Sie wurden durch Biegungen des langen Bohrers erklärt. In 2 Fällen kam es zu einer tangentialen Penetration der ventralen Sakrumbegrenzung ohne Komplikation. **Mosheiff et al.** ([94]) führten an 29 Patienten 45 Verschraubungen mittels 2D-C-Arm-Navigation ohne Fehlplatzierungen durch. Die Abweichung des Führungsdrahts betrug $\leq$ 2 mm. Ein Abweichen von 2 mm von der geplanten Strecke wurde von **Day et al.** ([27]) als tolerabel angesehen. Höhere Genauigkeiten werden unter klinischen Bedingungen als unrealistisch eingeschätzt, da sie immer auch von der zu messenen Technik abhängen. **Smith et al.** ([126]) beschrieben eine weitaus größere Zahl an Perforationen mittels 2D-C-Arm-Navigation (75%), die jedoch in Anbetracht der geringen Fallzahl von 4 Fällen, dem Fehlen einer navigierten Bohrhülse und wahrscheinlich einer deutlichen Lernkurve, als Ausnahmefall angesehen werden kann. Es war auch auffällig auch, dass alle dort verwendeten Verfahren (konventionell, 2D-, 3D-C-Arm- und magnetische Navigation) zu einer suboptimalen Schraubenplatzierung führten.
Andere Gruppen beschäftigten sich mit der CT-basierten iliosakralen Verschraubung ([4, 17, 63, 90, 118]). Eine Präzisionserhöhung wurde auch bei der navigierten CT-Verschraubung des Os ilium, pubis und ischium festgestellt ([101]).
Die 2D-C-Arm-Navigation hat sich bei beurteilbaren Projektionen durch eine hohe und reproduzierbare Präzision bei geringen Durchleuchtungszeiten ausgezeichnet. Die als technisch anspruchsvoll geltende C-Arm-Navigation am Becken stellte sich in den Studien als präzise und

zuverlässige Alternative zur CT-Navigation dar. Für die durchgeführten 5 Schraubenpositionen liegt eine ausreichende und reproduzierbare Präzision vor. Bis auf die Perforationen des HP sind die vorliegenden Ergebnisse zur 2D-C-Arm-Navigation am Becken als gut zu bezeichnen.

Die größte Anzahl bisheriger Studien zur free-hand-Navigation wurde im Bereich der Wirbelsäule bei der dorsalen Intrumentation evaluiert. Auch dort gibt es wenige Daten über die Präzision zur C-Arm-navigierten Schraubeninsertion. Die meisten Studien beziehen sich auf CT-gesteuerte Systeme. **Fritsch et al.** ([40]) sehen in der C-Arm-Navigation bei der thorakalen und lumbalen Wirbelsäuleninstrumentation eine deutliche Steigerung ideal platzierter Pedikelschrauben mit Reduktion von Fehlplatzierungen. Im Genauigkeitsvergleich zur CT-Navigation werden auch von **Nolte et al.** ([99]) in einer In-vitro-Studie vergleichbare Ergebnisse beschrieben. **Wendl et al.** ([148]) zeigten in einer klinischen Vergleichsstudie zur Pedikelschraubeninsertion an LWS/BWS mit Fehlplatzierungen ≥ 2 mm für die C-Arm-Navigation (2,8%) einen geringeren Wert gegenüber der konventionellen Methode (10,3%) und der CT-Navigation (4,5%). Die Gruppe der Iso-C^{3D}-Navigation (0,71%) wies die wenigsten Fehlplatzierungen bei einer Systempräzision von ≤ 1,2 mm auf. In einer In-vitro-Testung an 122 lumbalen Pedikeln erzielten **Nolte et al.** ([99]) für die C-Arm-navigierte Pedikelschraubeninsertion keine Perforation bei einer optimalen Platzierung von 82,8 %. Die klinische Präzision wurde mit 1,5 mm angegeben. **Reichle et al.** ([107]) fanden insgesamt keinen signifikanten Unterschied zwischen C-Arm- und CT- Navigation. Die Perforationen korrelierten signifikant mit der Pedikelweite.

In der Literatur werden für die konventionelle Pedikelschraubeninsertion Perforationsraten von bis zu 40% angegeben ([6, 15, 64, 81, 89, 111, 120]). Bei sehr erfahrenen Wirbelsäulenchirurgen liegt die konventionelle Perforationsrate mit 6,6% deutlich niedriger ([152]). Durch den Einsatz der Navigation lassen sich konventionelle Perforationsraten auf 2,7%- 4,6% reduzieren ([10, 15, 80, 82, 117, 121]). Andererseits beschrieben **Arand et al.** ([3]) mit 21% einen relativ hohen Wert von dezentrierten CT-navigiert eingebrachten Pedikelschrauben. **Kim et al.** ([68]) gaben durchschnittlich 19,2% (anfangs 37,5%, gegen Ende 4,2%) an. In einer klinisch kontrolliert randomisierten Studie von **Laine et al.** ([73]) wurde die konventionelle Methode der Navigation gegenübergestellt. Die Computernavigierte Pedikelschraubeninsertion ist präziser und zuverlässiger als die konventionelle Methode und konnte mit 4,6% gegenüber 13,4% weniger Perforationen aufweisen. Abweichungen von mehr als 4 mm konnten nur in der konventionellen Gruppe beobachtet werden. Insgesamt lässt sich an der Wirbelsäule mittels Computer-Navigation die Anzahl an fehlplatzierten Pedikelschrauben signifikant reduzieren und die Präzision im Vergleich zur konventionellen Methode steigern ([5, 99, 118]). Mittels Iso-C^{3D}-Navigation sank die Fehlplatzierungsrate auf 1,7% ([5]).

8.4.7 Durchleuchtungszeiten am Beckenmodell

Am Modell fallen normalerweise kürzere Durchleuchtungszeiten an als in vivo, da der Weichteilmantel, die Darmgase und ggf. vorhandene Osteosynthesen die Bildqualität sowie Orientierung herabsetzen und dadurch die Durchleuchtungszeit zum Aufsuchen und Einstellen der C-Arm-Projektionen verlängern ([76]). Mit durchschnittlich 29,6 Sek. pro Bohrung und nach durchschrittner Lernkurve (14,8 Sek.) kommt es im Vergleich zur konventionellen Methode zu einer deutlichen Reduktion der Durchleuchtungszeit. **Stöckle et al.** ([132]) konnten in einer anderen Modellstudie die durchschnittliche Durchleuchtungszeit auf 6 Sek. pro Schraube senken.

8.5 Studien an humanen Beckenpräparaten

Nach anfänglichen Schwierigkeiten und deren Beseitigung konnten in der Pathologie erste Erfahrungen inklusive Grenzindikationen mit dem Navigationssystem (C-Arm interface, Stealth Station®, Fa. Sofamor Danek GmbH) gesammelt werden. Im Vergleich zum C-Arm Navigator Modul IGS, Fa. Medivision®, haben beide Systeme die gleichen Probleme. Abzüge bekommt das C-Arm interface der Stealth Station® in Bezug auf die Bildqualität. Da für Beckenanwendungen kein spezielles Instrumentarium zur Verfügung stand, wurde erstmals die Entwicklung einer navigierten Bohrhülse angeregt. Die in der Erprobungsphase erhöhte Perforationsrate von 10,5% ist durch den schlechteren knöchernen Kontrast bei vermehrter Gasansammlung in Weichteilen, Überlagerungen von Darminhalt, Adipositas sowie einer Lernphase zu erklären. Des Weiteren sollte auf eine mögliche Störung durch Interferenz des Raumlichts geachtet werden. Mit dem C-Arm interface der Stealth Station® wurde in einer weiteren Studie zur Pedikelschraubeninsertion über eine Fehlplatzierungrate von 4% berichtet ([35]).

Mit weniger als 2 Min. pro Schraube lag die durchschnittliche Durchleuchtungszeit im Bereich der Literaturangaben, jedoch höher als in den Modellstudien. Dies ist durch die schlechtere Bildqualität und dem damit verbundenen längerem Aufsuchen der standardisierten Projektionen erklärbar.

Die Ergebnisse an den Humanpräparaten zur 2D-C-Arm-Navigation am Becken waren vielversprechend. Sie zeigten, dass eine exakte Schraubenplatzierung mit Reduktion der intraoperativen Durchleuchtungszeit möglich ist.

8.6 Klinische Evaluationen am Becken

In der vorgestellten klinischen Studie wurden erstmals Patienten an der Charité, Campus Virchow, mit der 2D-C-Arm-Navigation am Becken operiert. Das Ergebnis liegt mit sehr guten 97,2% korrekt eingebrachter Schrauben, bei nur 2,8% Perforationen, über den oben angeführten Werten der Literatur. Bei der als technisch anspruchsvoll geltenden perkutanen Schrauben-insertion am Becken verwendet man konventionell kanülierte Schrauben, die über einen Kirschnerdraht eingebracht werden. Da die erforderlichen C-Arm-Projektionen nur einzeln kontrolliert werden können, sind mehrmalige Korrekturen des Führungsdrahtes bis zur endgültigen Positionierung eher die Regel als die Ausnahme ([48]). Um ein Abweichen des Drahtes zu vermeiden, wird bei der navigierten Operation ein verstärkter kanülierter Bohrer in der navigierten Bohrhülse geführt. Anschließend der Führungsdraht in den Bohrer vorgeschoben und nach dessen Entfernung, die kanülierte Schraube über den Draht platziert. Zur Absicherung einer möglichen Abweichung sollte der C-Arm im operativen Set-up verbleiben und wenigstens in einer Projektion die Operation überwachen.

Durch das verwendete Referenzraster und der daraus resultierend verminderten Bildqualität wurde im Fall des Patienten mit der sakroiliakalen Luxationsfraktur li., erst postoperativ das unzureichende Repositionsergebnis des hinteren Beckenrings bemerkt [Abb. 29]. Daher sollte zur intraoperativen C-Arm-Kontrolle auf das Referenzraster verzichtet werden. Zusätzlich kam es zur fehlerhaften Darstellung des Monitorbildes. Störende Einflüsse durch vorhandende Metallkomponenten zeigt exemplarisch die Abb. 34. Bereits angeführte Revisionsoperation wurde deshalb konventionell durchgeführt.

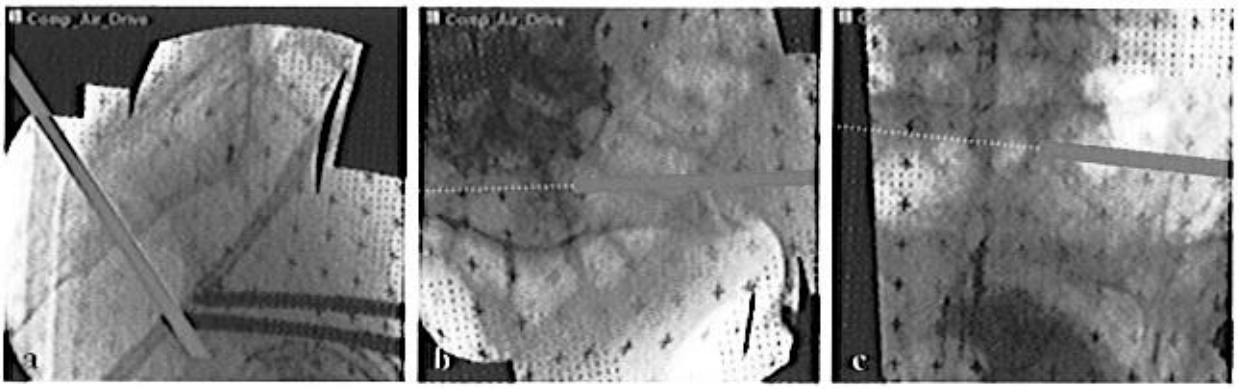

Abb. 34: a-c) C-Arm-navigierte SI 1-Schraubeninsertion li. (55 Jahre, m.); verzerrte und zerstückelte Darstellung der Bilder bei störenden Metallartefakten (vorhandener Beckenfixateur externe bei sakroiliakaler Luxationsfraktur li.)

Bei der Patientin mit Sakrumdysplasie stand für die SI-Schraube in S1 eingeschränkt Platz zur Verfügung. Zudem war die Bildqualität bei Hüft- und Beckendysplasie li. sowie Hüft-TEP li. herabgesetzt, so dass der Bohrvorgang intraoperativ mehrmals mit dem C-Arm kontrolliert werden musste. Gerade bei anatomischen Veränderungen lässt sich der Vorteil der CT-Navigation mit besserer Detailgenauigkeit und Möglichkeit einer präoperativen Planung aufzeigen [Abb. 35]. **Stöckle et al.** ([135]) sehen bei Sakrumdysplasie die Indikation zur CT-Navigation.

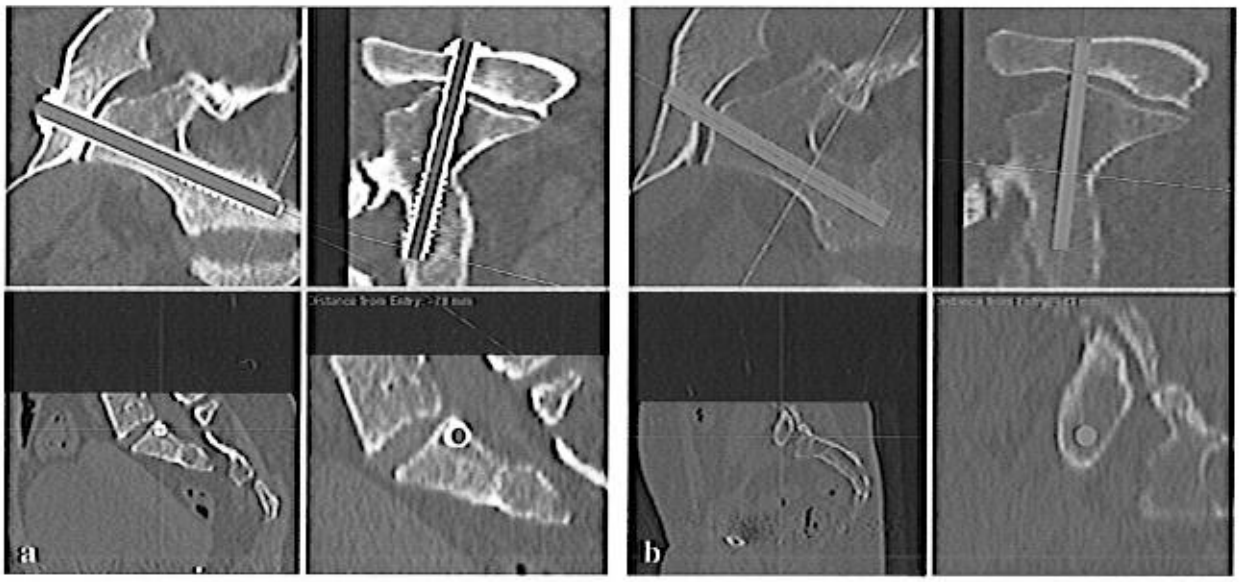

Abb. 35: *Sakrumdysplasie li. (45 Jahre, w.) mit reduziertem knöchernem Kanal (SI-Schraube); a) CT-Kontrolle zeigt korrekte Schraubenplatzierung nach C-Arm-navigierter SI 1-Verschraubung li.; b) SI 1- Verschraubung li. nach präoperativer CT-Planung an derselben Patientin. Im Vergleich zeigt sich unter Ausnutzung des zur Verfügung stehenden Korridors, dass mittels CT-Navigation diese Verschraubung mit noch größerer Sicherheit hätte durchgeführt werden können. Durch CT-Planung bestand die Möglichkeit, die Schraube zentraler zu platzieren.*

Folgender Fall aus dem Patientenkollektiv zeigt eine beidseitige SI-Verschraubung in S1 unter Verwendung unterschiedlicher Navigationstechniken (2D-C-Arm-Navigation re. und CT-Navigation li.) [Abb. 36].

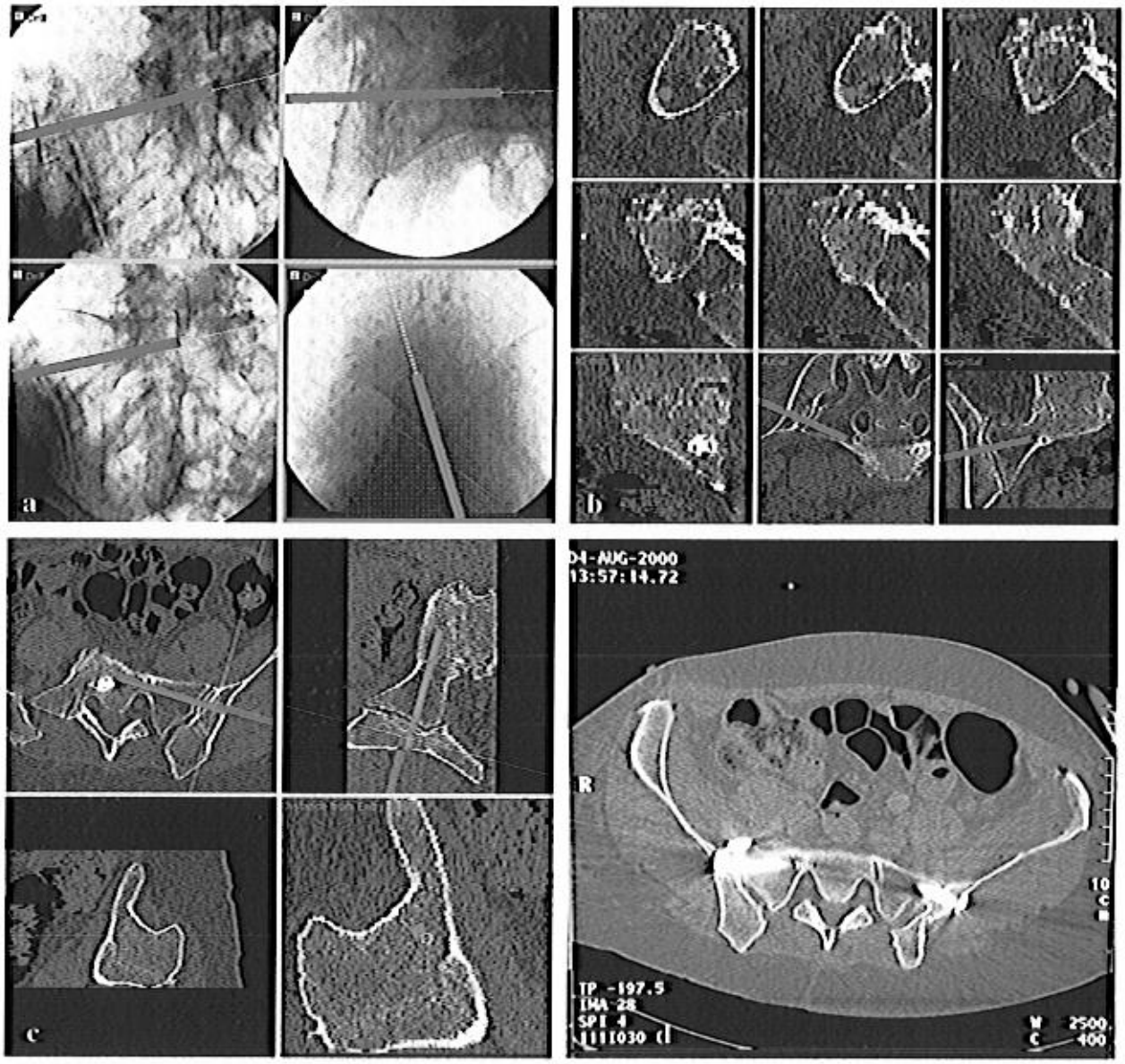

Abb. 36: SI 1-Verschraubung bds. (44 Jahre, w.), CT-Navigation zeichnet sich durch überlagerungsfreie Darstellung im Vergleich zur C-Arm-Navigation aus; a) Snap-shot, SI 1- Verschraubung re. (C-Arm-Navigation): Schlechte Bildqualität bei Meteorismus und Adipositas; b) Realtime-Modus, SI 1-Verschraubung li. (CT-Navigation): Axiale Schnittführung; c) Guidance-Modus, SI 1-Verschraubung li. (CT-Navigation): Bohrung anhand der präoperativen Planung (roter Balken); d) Postoperatives CT nach SI 1-Verschraubung bds. mit korrekter Materiallage

Die durchschnittliche Durchleuchtungszeit von 0,5 Min. pro Schraube lag bei gleichzeitiger Reduktion der Strahlenbelastung für Patient und Operationspersonal deutlich niedriger, als die in der Literatur bekannten Zeiten von 1,4 bis 4,4 Min. pro konventionell eingebrachter SI-Schraube ([52, 131, 135, 138]). Diese können in Einzelfällen bis zu 10 Min. betragen, da nur in einer C-Arm-Ebene gebohrt und kontrolliert werden kann ([132]). **Grützner et al.** ([48]) beschrieben bei der 2D-C-Arm-navigierten perkutanen SI-Verschraubung Durchleuchtungszeiten von 0,9 Min. bis 4,2 Min. und lagen damit im Bereich der konventionell erzielten Zeiten. **Briem et al.** ([16, 17, 18]) konnten an Kadaverpräparaten deutlich niedrigere Zeiten für navigierte Verfahren im Vergleich zur konventionellen Methode vorlegen. **Kahler** ([63]) sieht eine Reduktion der Durchleuchtungszeit um mehr als die Häflte bei Verschraubung des ISG. **Hofmann et al.** ([53]) erzielten zur präoperativen Bilddatenaufnahme Durchleuchtungszeiten von durchschnittlich 6 Sek. pro Schraube. Auch im Bereich der navigierten Extremitätenchirurgie wird eine deutliche Reduktion der Durchleuchtungszeit beschrieben ([36]).

Bei der 2D-C-Arm-navigierten Pedikelschraubeninsertion konnten **Reichle et al.** ([107]) zeigen, dass die Durchleuchtungszeit mit 0,43 Min. signifikant geringer war als bei der konventionellen Methode (0,77 Min.). **Arand et al.** sehen bei der CT- Navigation im Vergleich zur konventionellen Technik eine deutliche Reduktion der intraoperativen Strahlenbelastung, mit Absenkung der Durchleuchtungszeiten um etwa Faktor 3 ([3]). Im Gegensatz dazu wiesen **Slomczykowski et al.** ([125]) in einer Studie zur CT-navigierten Pedikelschraubeninsertion an der lumbalen Wirbelsäule darauf hin, dass die Strahlenbelastung durch das Planungs-CT dreimal höher ist, als die Strahlenexposition durch konventionelle C-Arm-Insertionstechnik mit durchschnittlich 65 Sek. pro Schraube. Bei erfahrenen Operateuren geben **Schaeren et al.** ([116]) eine 15-mal geringere Strahlendosis bei der 2D-C-Arm-kontrollierten Pedikelschraubeninsertion im Vergleich zur CT-Navigation an. Die Dosisbelastung beim Scannen der Wirbelsäule wurde von **Gebhard et al.** ([41]) mit 9 mSv angegeben. **Wendl et al.** ([148]) geben in einer klinischen Vergleichsstudie pro Patient eine mittlere Durchleuchtungszeit von 3,0 Min. (2D-C-Arm-Navigation), 4,18 Min. (konventionelle Methode), 1,51 Min. (CT-Navigation) und 1,28 Min. (Iso-C^{3D}-Navigation) an.

Der zeitliche Aufwand bei Anwendung neuartiger Systeme ist anfangs erhöht. **Tosounidis et al.** ([138]) hatten eine durchschnittliche Operationsdauer bei konventioneller SI-Schraubenpositionierung von 58,9 Min. **Briem et al.** geben in einem Vergleich zur transiliosakralen Schraubenosteosynthese eine generelle Verlängerung der Operationszeit für die navigierten Verfahren gegenüber der konventionellen Methode an (2D: 31,5 Min.; 3D: 26,3 Min.; CT: 58,3 Min.; konventionell: 25,37 Min. ([16, 17]) und 2D: 36,2 Min.; konventionell: 15,4 Min. ([18]). Neben

Verlängerung der Operationszeiten ([130]) werden auch niedrigere Zeiten von anderen Gruppen angegeben ([16, 63, 84]). **Gunkel et al.** ([49]) sehen für 3D-Navigationssysteme eine durchschnittliche Verlängerung der Operationszeit um etwa 15-20 Min. Beide Autoren beschreiben nach einer Lernphase die Reduktion auf ein vertretbares Maß. **Hüfner et al.** ([58]) sehen im eigenen Patientengut eine Verdopplung der Operationszeit bei sakroiliakalen Schraubenosteosynthesen. **Frank et al.** ([36]) beschreiben bei traumatologischen Indikationen ein Verlängerung von 15-30 Min. Eine Studie zur Pedikelschraubeninsertion von **Arand et al.** ([3]) zeigt, dass sich der intraoperative Zeitbedarf für die CT-Navigation mit 8,4 Min./Wirbelkörper im Gegensatz zur konventionellen Methode mit 5,5 Min./Wirbelkörper verlängert hat. Bei **Wendl et al.** ([148]) liegt die Operationsdauer von C-Arm-, CT- und Iso-C^{3D}-Navigation im Vergleich zur konventionellen Methode nicht relevant auseinander.

Inwieweit sich die Operationszeit bei erfahrenen Operateuren nach Absolvierung einer Lernkurve verringern lässt werden weitere Studien zeigen. Damit intraoperativ der größtmögliche Handlungsspielraum und kein Zeitverlust entstehen, sollte das operative Set-up bereits präoperativ feststehen. Es hat sich gezeigt, dass die 2D-C-Arm-Navigation bei entsprechender Bildqualität eine präzise Methode zur Steigerung der Operationsqualität darstellt und letztendlich das postoperative Ergebnis verbessert.

8.7 Voraussetzungen / Indikationen / Aussichten der Navigation

Voraussetzung für CAS ist die Kenntnis der anatomischen Strukturen. Navigationssysteme sollen den Chirurgen bei der Orientierung unterstützen und sind keine Methode zur Entscheidungsabnahme. Die C-Arm-Navigation ersetzt nicht den Operateur und dessen Erfahrungen ([15]). Für die klinische Anwendung der Navigation ist ein ausgereiftes und sicheres System, das Genauigkeit und Sicherheit des operativen Eingriffs erhöht, die Voraussetzung. Die C-Arm-Navigation ist mehr als eine Alternative zur CT-Navigation. Im Bereich der Pedikelschraubeninsertion spielt sie jedoch eine eher untergeordnete Rolle, da präoperativ eine CT-Untersuchung durchgeführt wird. Um auf Röntgenstrahlung ganz zu verzichten, müsste die Bildgebung anhand von Navigationssystemen auf MRT- oder sonographischer- Basis durchgeführt werden. Diese haben sich bisher, aufgrund der schlechteren Detailgenauigkeit, bei der Darstellung von Knochen und magnetfeldresistenter Instrumente, in der Traumatologie nicht durchsetzen können. Bei gleicher Genauigkeit sollten kabellose Instrumente den Vorzug erhalten. Zudem ist die Anwenderfreundlichkeit durch kürzere, reibungslosere Abläufe und die

Computerhardware durch leistungsfähigere, schnellere Rechner zu verbessern. Um Fehlbohrungen zu vermeiden, müssen die standardisierten Projektionen eindeutig eingestellt werden. Zur Interpretation gehört gutes anatomisches Vorstellungsvermögen und zweifellos operative Erfahrung. Zusätzliche Projektionen wie im Fall der Sakroiliakalverschraubung in S1 mit Darstellung der kranialen Begrenzung der Massa lateralis des Os sakrum wären sinnvoll, um kraniale Austritte des Bohrers zu vermeiden. Abhilfe könnte durch eine modifizierte Outlet-Projektion geschaffen werden. Da der hintere Beckenring mit einem konventionellen C-Arm nicht ausreichend dargestellt werden kann, sollten andere Visualisierungsmöglichkeiten eingesetzt werden. **König et al.** ([72]) empfehlen daher zur navigierten Verschraubung einen 3D-C-Arm. Da es mit Beginn der Studien kein spezielles Instrumentarium für Beckenanwendungen gab, wurde die Entwicklung neuer Instrumente angestrebt. **Grützner et al.** ([48]) konnten mit verstärkten Bohrern bei optoelektronischen Navigationssystemen die Verbiegung im Spitzenbereich auf 2–3 mm verringern. Die klinisch erreichte Präzision wurde mit 1-1,7 mm angegeben. Das Spiel zwischen Bohrfutter und Bohrmaschine ist durch die Entwicklung von speziellen navigierbaren Bohrhülsen beseitigt worden. Sie werden von verschiedenen Arbeitsgruppen ([18, 41, 58, 111, 135]) verwendet. Um Abweichungen beim Bohren so gering wie möglich zu halten, sollten verstärkte Bohrer und navigierbare Bohrhülsen benutzt werden.

Indikationen bestehen bei „einfachen" Verletzungen, die sich mit dem C-Arm ausreichend darstellen lassen. Erforderliche Repositionsmanöver können schnell, ohne größere logistische Probleme erfasst werden. Besonders in den Fällen ohne vorliegendes CT ist die C-Arm-Navigation die Methode der Wahl. Im Bereich des Beckens liegt die häufigste Indikation in der perkutanen Verschraubung des SI-Gelenks, bei nicht oder unwesentlich dislozierten Sakrumfrakturen oder SI-Gelenksprengungen ([58, 63, 128]). Voraussetzung ist die geschlossene Reposition, so dass Frakturen mit vertikaler Dislokation in Ausnahmefällen ([18]) und Verletzungen des Azetabulums bei geeigneter Frakturform perkutan versorgt werden können ([7, 74, 75, 84, 132]). **Stöckle et al.** ([134]) sehen die 2D-C-Arm-Navigation bei guter Visualisierung weiterhin als Standardverfahren zur Verschraubung des Sakroiliakalgelenks bei dezent dislozierten Frakturen an. Dabei spielt die einfache Handhabung und reduzierte Strahlenbelastung eine Rolle. Jedoch ist diese Methode bei anatomischen Formvarianten nicht mit ausreichender Sicherheit einsetzbar, wie es **Day et al.** ([27]) bei SI-Verschraubung bei zwei dysplastischen Sakrum mit Lumbalisation von S1 feststellten. Bei dysplastischen Becken ist die 2D-C-Arm-Navigation unterlegen. Auch in der lateralen Projektion sind Dysplasien oft nicht zu sehen. Bei Verletzungen des hinteren Beckenrings wird wegen der schlechteren Bildqualität die CT zur Primärdiagnostik eingesetzt ([91]). Der Einsatz bei Azetabulumfrakturen ist aufwendig. Aufgrund des eingeschränk-

ten operativen Zugangs ist das Matching schwierig und zeitintensiv ([130]). Bei komplizierten Indikationen ist die CT-Navigation wegen der besseren Visualisierung im Vorteil. Knochen wird unabhängig von der Patientenkonstitution kontrastreicher dargestellt. Sie wird bei stabilen Fraktursituationen, Osteotomien oder in der Tumorchirurgie eingesetzt ([79]). Zur Erstellung eines CT-Navigations-Datensatzes wird ein spezielles Protokoll benötigt ([43]). Wird dieses nicht beachtet, können Doppeltuntersuchungen mit vermehrter Strahlenbelastung die Folge sein. Eine 3D-Operationsplanung kann intraoperativ exakt umgesetzt werden. Die CT-Navigation zeichnet sich durch eine hohe Präzision bei der Schraubeninsertion aus ([58, 135]). Bei Frakturen mit der Gefahr der Fragmentdislokation oder nach Repositionen weicht der vorhandene CT-Datensatz von der veränderten Anatomie ab und ist nicht mehr zur Navigation geeignet. Operiert man nicht im CT ist intraoperativ ein qualitativ vergleichbarer Datensatz zurzeit nur mit einem 3D-C-Arm (z.B. Arcadis Orbic 3D©, Fa. Siemens) möglich. Mehrfach instabile und dislozierte Verletzungen können kaum geschlossen reponiert werden und sollten somit nicht perkutan versorgt werden ([18]). Ein generell starkes Argument zur Indikation der Navigationstechniken ist die Vermeidung von Revisionsoperationen bei komplexen Frakturen.

In der operativen Versorgung von Beckenverletzungen nimmt die Navigation einen zunehmenden Stellenwert ein ([23]). Die 2D-C-Arm-Navigation hat sich bereits in verschiedenen Anwendungen am Becken als sichere und präzise Methode zur perkutanen Verschraubung herausgestellt, die zudem die OP-Zeit und die intraoperative Strahlenbelastung reduziert. Durch den isozentrischen C-Arm (Siremobil Iso-C-^{3D} ©, Fa. Siemens) ist 2003 ein erster Schritt zur Weiterentwicklung der C-Arm-Navigation erfolgt ([60]). Er verbindet die Vorteile von C-Arm- und CT-Navigation ([1]). Die 3D-C-Arm-Navigation wird durch die bessere Visualisierung des hinteren Beckenrings und des Azetabulums zunehmend in der Beckenchirurgie eingesetzt ([130]). Der Unterschied zum konventionellen C-Arm ist das isozentrische Design, mit der Möglichkeit, intraoperativ im Rahmen einer kontinuierlichen orbitalen Rotation um 190° aus 50 bis 100 2D-Projektionen, 2D- und 3D-Rekonstruktionen der Patienten-Anatomie zu erstellen. Zusätzlich besteht die Möglichkeit Schnittbilder mit vergleichbarer CT-Qualität zu erzeugen. Resultate können ständig mit dem Behandlungsplan und den präoperativen Daten, wie bei der CT-Navigation, verglichen werden. Ein weiterer Vorteil ist die intraoperative Kontrolle der Schraubenlage ([134]). Fehllagen können sofort erkannt und etwaige Revisionsoperationen und postoperative CT-Kontrollen vermieden werden ([134]). **Atesok et al.** sehen nach operativer Versorgung von 72 Frakturen, in 11% der Fälle nach einem intraoperativen Iso-C-^{3D} Scan, eine Indikation zur Revision. In der herkömmlichen C-Arm-Kontrolle war dies nicht zu erkennen ([7]). Bezüglich der Bildqualität soll diese im Bereich der Frakturdiagnostik dem konventionellen

Röntgen überlegen und dem CT gleichwertig sein ([66, 77]). **König et al.** ([72]) beschreiben sie im Vergleich zur CT als noch deutlich unterlegen, jedoch zur Beurteilung knöcherner Strukturen des Beckens, zur intra- und postoperativen Kontrolle des Repositionsergebnisses und der Implantatlage als geeignet. Für den hinteren Beckenring besteht eine Einschränkung bei eingebrachten Implantaten. Eine ausreichende bis gute Bildqualität mit Reduktion der Strahlendosis von 60-80% wird bescheinigt ([41, 129, 149]). Jedoch werden trabekuläre Strukturen im Vergleich zur CT noch nicht ausreichend dargestellt, da C-Arm-Bilder eine schlechtere Auflösung als CT-Datensätze aufweisen. Verbesserungswürdig sind das relativ kleine Rekonstruktionsvolumen, Streifenartefakte, verminderte Bildqualität sowie das begrenzte Untersuchungsvolumen von 12,5 cm^3 ([113, 130]). Nachteilig erweisen sich hohe Anschaffungs- und Folgekosten ([7, 53, 60]).

Wegen der besseren Bildqualität im Vergleich zur 2D-C-Arm-Navigation und der sofortigen Einsetzbarkeit im OP im Bezug zur CT ist die Technik der 3D-C-Arm-Navigation für **Stöckle et al.** ([130]) das Mittel der Wahl. Vorteilhaft ist ebenfalls eine Planung der Schraubenlage bei veränderter Beckenanatomie. **Van de Kraats et al.** ([145]) stellten die Iso-C-^{3D}-Navigation dem fixierten 3DRX-System gegenüber. Das Ergebnis war, dass das 3DRX-System ein größeres Arbeitsfeld (21cm^3) und mehr Leistung besitzt. Eine größere Bandbreite von minimal-invasiven Eingriffen mit besserer Reproduzierbarkeit wird damit vorhergesagt. Die Genauigkeit wurde mit weniger als 1,1 mm (3DRX) gegenüber 1,6 mm (Iso-C-^{3D}) angegeben. Neuere C-Arm-Navigatoren können mit mehreren DRB´s gleichzeitig arbeiten. Die Vorteile für den Traumatologen liegen in der gleichzeitigen Visualisierung mehrerer frei beweglicher Knochenstrukturen. Jedoch besteht weiterhin das Problem im OP mehrere Fragmente zu verfolgen (Tracking). Zur navigierten Reposition stehen zurzeit Anwendungen zur Verfügung, die sich auf Zwei-Fragment-Frakturen beziehen. Weitere Repositions-Module sind bislang noch nicht in Sicht ([130]). Zur besseren grafischen Auflösung wird eine Umstellung auf die Volumengraphik (Voxel-basiert) empfohlen. Mit dem Ziel semitransparente 3D-Datensätze zu erstellen, die intraoperativ die Orientierung erleichtern und gegenüber Schnittbildern einen Fortschritt darstellen ([42]). Mit der Integration von MRT- und Sonographie- Bilddaten eröffnen sich, durch bessere Visualisierung, weitere Möglichkeiten in der chirurgischen Therapie von Tumoren. Eine Reduktion der Strahlenexposition wird weiterhin angestrebt ([128, 130]). Innovationen werden der CAS ständig neue Anwendungsmöglichkeiten erschließen. Dabei wird zukünftig ein Augenmerk auf die Integration aller diagnostischen Modalitäten, unfallchirurgischer Instrumentarien, hochspezifischer minimalinvasiver Referenzierungsmethoden, mit verbesserter Rechenleistung und Visualisierungsmöglichkeit gelenkt. Stetige Weiterentwicklungen garantieren qualitative Anwendungen hochpräziser Systeme, mit noch besserer Detailgenauigkeit.

9 SCHLUSSFOLGERUNGEN

Die Computer-assistierte Chirurgie ist ein etabliertes Verfahren zur Steigerung intraoperativer Präzision. Mit Techniken der virtuellen Realität wird ein vorausschauendes Operieren möglich. Das C-Arm Navigator Modul IGS, der Fa. medivision®, eignete sich nach Absolvierung der experimentellen Versuchsreihen und klinischer Einführung gut zur perkutanen Verschraubung am Becken. Bei hoher Präzision ermöglicht die 2D-C-Arm-Navigation gegenüber der konventionellen Methode eine exakte Bohrung in den beschriebenen Schraubenpositionen mit gleichzeitiger Reduktion der Durchleuchtungszeit. Das Potential zur Präzisionserhöhung bei der perkutanen Schraubeninsertion am Becken wurde bewiesen, wie auch in anderen Studien gezeigt werden konnte ([4, 20, 45, 46, 48, 57, 58, 128, 131]).

An Kunststoffmodellen lassen sich gut Erfahrungen im Umgang mit neuen Systemen sammeln, bevor man klinisch tätig wird. Die Platzierung von 10 perkutanen Schrauben pro Becken ist bei Anwendung am Patienten eher eine Ausnahmesituation, wobei 2-3 perkutane Schrauben möglich sind ([132]). Die geringen Durchleuchtungszeiten sind sicherlich nur am Modell mit fehlendem Weichteilmantel zu erreichen.

Das Ergebnis lässt sich sicherlich noch verbessern, wenn man davon ausgeht, dass mit CAS Fehlplatzierungen eigentlich nicht auftreten sollten. Dieser Sachverhalt spiegelt sich gerade nach Durchlaufen der Lernkurve wieder ([136]). Nach Vermeidung von potentiellen Fehlermöglichkeiten wurden keine Fehlplatzierungen mehr beobachtet. Die Ursachen für Fehlbohrungen und präzisions-bedingte Abweichungen sind vielfältig. Sie liegen in der individuellen Patientenanatomie, die sich nicht nur in ihrer Geometrie sondern auch in der Zusammensetzung unterscheidet. Osteoporotischer Knochen, Adipositas, Koprostase und Metorismus können zu einer unzureichenden Bildqualität mit Fehlinterpretation führen. Ein spezielles Instrumentarium ist unabdingbar, damit die Präzision des Eingriffs nicht durch Verbiegungen des Bohres sowie ein zu großes Spiel zwischen Bohrfutter und Bohrmaschine gefährdet wird. Weitere Instrumenten- und Systemungenauigkeiten sind indes schwer zu beeinflussen. Daher sollte stets ein Augenmerk auf die vorliegenden Bildinformationen und deren Plausibilität gerichtet werden, um Fehler so früh wie möglich zu erkennen ([78]). Hinsichtlich der Systemgenauigkeit muss man sich präoperativ auf den visuellen Oberflächenabgleich durch Abfahren der Patientenanatomie mit einem Instrument verlassen. Die einzige intraoperative Kontrollmöglichkeit bleibt dabei der C-Arm. Ihn nach Bildaquisition aus dem operativen Set-up zu entfernen, halte ich in Anbetracht der Vielzahl von Fehlermöglichkeiten, nicht für sinnvoll. Zudem spielt die Erfahrung und operative Begabung bei der Instrumentation eine entscheidene Rolle. Bereits die korrekte

Einstellung und Interpretation der C-Arm-Projektionen verlangt dem unerfahrenen Operateur bei der anspruchsvollen Beckenanatomie einiges ab. Ein ungünstiger Schraubeneintritts- und Zielpunkt entscheidet früh über eine fehlerhafte Instrumentation, da sich der verfügbare Zielkorridor und damit verbundene Sicherheitsabstand verringert ([52]). Je nach Ausmaß des Fehlers können sie einzeln oder in Addition zu Abweichungen und letztendlich zu Fehlplatzierungen führen. Trotz aller Erleichterung, die die Navigation mit sich bringt, müssen sich stets die möglichen Fehlerquellen vor Augen geführt werden. Ein Restrisiko wird weiterhin bei allen operativen und auch diagnostischen Maßnahmen bestehen, ob mit oder ohne Navigation. Ziel ist es, sie auf ein Minimum zu beschränken.

Die 2D-C-Arm-Navigation ist eine sichere und reproduzierbare Technik mit Reduktion der OP-Zeit und der Strahlenbelastung ([16]). Ein anfänglich zeitaufwendig erscheinendes OP-Set-up, kann durch gezielte logistische Planung und routinemäßigen Einsatz beherrscht werden ([87, 129]). Anhand spezieller Software ist es mittlerweile möglich den C-Arm in die Ausgangsposition auszurichten ohne diverse Einstellungsbilder erneut zu generieren. Dadurch wird die insgesamt anfallende Strahlenexposition weiter reduziert und der Arbeitsablauf rationalisiert ([87]).

Die Vorteile der C-Arm-Navigation liegen gegenüber der CT-Navigation in der präoperativen Zeitersparnis und dem Fehlen des aufwendigen, invasiven Matchings. Sie zeichnet sich durch eine schnelle universelle Einsetzbarkeit und intraoperative Datenaktualisierung ohne technisch aufwendige Voruntersuchungen aus. Durch die Integration des C-Arms ist die Navigation an allen knöchernen Strukturen möglich. Dabei hängt die Präzision entscheidend von der Bildqualität der verwendeten Projektionen ab und ist nur so gut wie deren Einstellung. Aus den bekannten Standardbeckenprojektionen in Inlet/Outlet und Ala/Obturator haben sich Kombinationen für die 5 Schraubenpositionen etabliert. Fehlerhafte Darstellungen, z.B. nicht bemerkte Stellungsänderungen der DRB können nur durch zusätzliches Röntgen aufgezeigt werden. Daher ist eine begleitende intraoperative C-Arm-Kontrolle in einer Ebene unbedingt zu empfehlen, um Abweichungen sofort zu erkennen ([42]). Sind Korrekturen nötig, dann ist die Bohrung von Beginn an erneut durchzuführen. Jedoch sind Repositionsqualität und Implantatlage im Bereich des hinteren Beckenrings und Azetabulums nur bedingt mit dem 2D-C-Arm zu beurteilen. Bessere Visualisierungsmöglichkeiten, vor allem nach Reposition und Implantatpositionierung bietet ein 3D-C-Arm ([66, 134]). Die 3D-Navigation ist zurzeit die Methode der Wahl in der Becken- und Azetabulumchirurgie. Sie ist am Becken erprobt und besitzt die Möglichkeit Rekonstruktivbilder zu generieren, wodurch Azetabulum und hinterer Beckenring beurteilbar werden. Dies ist ein entscheidener Vorteil im Gegensatz zur 2D-C-Arm-Navigation.

Welches Navigationsverfahren für welche Indikation geeigneter erscheint, muss präoperativ anhand der diagnostischen Möglichkeiten entschieden werden. Zur Primärdiagnostik bei Beckenverletzungen ist die CT aufgrund der Detailgenauigkeit immer noch der Goldstandard. Setzt man eine gute Bildqualität und die Anwendung der standardisierten Projektionen bei normaler Patientenanatomie voraus, dann reichen die Indikationen ([18, 53, 63, 135]) für die 2D-C-Arm-Navigation von Notfallmaßnahmen bis zu elektiven Eingriffen mit intraoperativen Repositionsmanövern. Bei SI-Verschraubungen von traumatischen und degenerativen Instabilitäten ist sie zusammen mit der 3D-C-Arm-Navigation die Methode der Wahl. Die 2D-C-Arm-Navigation sollte nur eingesetzt werden, wenn die notwendigen Projektionen sicher dargestellt werden können ([134]). Anatomische Formvarianten entziehen sich mitunter der 2D-C-Arm-Darstellung ([27]), so dass eine sichere Patzierung nicht gewährlestet werden kann.

Eine perkutane Verschraubung des Azetalubulms hängt entscheidend vom anatomischen Repositionsergebnis ab. Bei gewährleisteter geschlossener Reposition ist die 2D-C-Arm-Navigation eine nützliche Methode. Gerade für ältere Patientien ist die perkutane Verschraubung von Vorteil, da ausgedehnte Eingriffe oder lange konservative Behandlungen nicht mehr so gut tolleriert werden. Sie profitieren von geringeren Komplikationsraten und einer früheren Mobilisation unter Teilbelastung. Jedoch bleibt die Indikation, trotz vieler Vorteile (höhere Präzision, reduzierte Strahlenbelastung und Operationszeit), wegen eingeschränkter Visualisierung limitiert ([84]). Die 3D-C-Arm-Navigation bietet noch bessere Voraussetzungen um minimalinvasiv zu operieren. Sie hat sich bei den perkutanen Techniken wegen der guten Visualisierung bewährt, bietet zusätzlich die Möglichkeit den operativen Eingriff intraoperativ zu planen und ist mehr als eine Alternative zu bestehenden Methoden ([16, 74]). Es gibt einige Fallbeispiele in denen auch dislozierte Azetabulumfrakturen mittels 3D-C-Arm-Navigation bei reduziert operativem Zugang versorgt werden konnten ([7, 74, 75]). Der Nutzen dieser Technologie wird weitere Vorteile in der Behandlung von azetabulären Frakturen bringen ([66]).

Vorteile der CT-Navigation liegen bei wenig dislozierten Frakturen oder Frakturen, die geschlossen reponiert werden können, SI-Verschraubungen bei Sakrumdysplasie und bei Tumorresektionen. Mittlerweile können die Bilddaten eines Polytrauma-CT direkt genutzt werden, ohne dass doppelte Untersuchungen anfallen ([130]). Die „modality-based-navigation" (Anwendung bisher nur im Kantonsspital Basel, Schweiz) bietet neben der guten Bildqualität, die Möglichkeit einer ständigen intraoperativen Kontrolle durch CT. Gerade am hinteren Beckenring ist dies vorteilhaft, da ca. 30% der sakralen Frakturen nur mittels CT (axiale Schnittbilder und Rekonstruktionen) diagnostiziert werden können ([128, 130]). Zu beachten ist die im Vergleich zu den C-Arm-Navigationsverfahren erhöhte Strahlenbelastung.

Die Ergebnisse der modernen 3D-C-Arm-Navigation sind viel versprechend ([21, 66]). Bisherige Erfahrungen zeigten, dass einige Nachteile der 2D-C-Arm-Navigation behoben werden konnten. Die 3D-C-Arm-Navigation wird sie jedoch nicht in allen Indikationen ablösen ([134]). Insgesamt stehen Navigationsanwendungen in der Becken- und Azetabulumchirurgie erst am Anfang. Es wird davon ausgegangen, dass die Indikationen zur Navigation zunehmen und offene Eingriffe seltener werden ([130]). Die nächste Generation von Navigationssystemen sollte die Frakturreposition unterstützen. Erst dann wird eine weitere Nutzung von komplexeren Beckenfrakturen möglich ([94]). Ziel wird es sein, die Eingriffe noch genauer und sicherer durchzuführen. Dazu ist eine stetige Weiterentwicklung der Systemkomponenten die Voraussetzung, welche Dank intensiver Zusammenarbeit von Klinik und Industrie ermöglicht wird. Auf längere Sicht wird sich die Navigation in Zukunft nur durchsetzen, wenn Zugangsmorbidität und Strahlenbelastung gesenkt werden und gleichzeitig sich die Präzision und Ergebnisqualität steigern lässt, ohne dass ein erheblicher Zeitaufwand für deren Umsetzung benötigt wird. Zudem stellt sich die Frage, ob der Einsatz bei Becken- und Azetabulumfrakturen sich auf spezialisierte Kliniken beschränken sollte. Ansonsten rechtfertigen sich die hohen Anschaffungs- und Wartungskosten nicht ([53, 78]).

10 ZUSAMMENFASSUNG

Perkutane Schraubenosteosynthesen am Becken sind technisch anspruchsvoll und erfordern ein hohes Maß an anatomischem Vorstellungsvermögen. Konventionell treten Fehlplatzierungen infolge schlechter intraoperativer Visualisierung auf. Mittels C-Arm kann die Operation nur in einer Ebene verfolgt werden, dadurch entstehen zum Teil erhebliche Durchleuchtungszeiten.

Die C-Arm-Navigation stellt als alternatives Verfahren, eine gute Methode dar, die am Becken bislang nur in wenigen Kliniken zur Anwendung kommt. Die 2D-C-Arm-Navigation erlaubt eine intraoperative Bilddatenaufnahme mit simultaner Betrachtung von bis zu 4 gleichgeschalteten C-Arm-Momentaufnahmen. Die Echtzeitdarstellungen von Instrumentenpositionen vermitteln den Eindruck eines C-Arms im Dauerbetrieb. In Kombination mit minimal-invasiven Zugangswegen wird die Navigation im Gegensatz zu ausgedehnten offenen Operationen zunehmend eingesetzt.

Das Ziel ist die Steigerung der Präzision bei gleichzeitiger Reduktion der intraoperativen Durchleuchtungszeit, um Eingriffe genauer und sicherer durchzuführen. In dieser Arbeit werden Eignung, Verbesserungen und klinische Anwendung am Becken beurteilt. Dazu wurden perkutane Schraubeninsertionen für 5 standardisierte Schraubenpositionen am Becken (Vordere- und Hintere Pfeilerschraube, Supraazetabuläre Iliumschraube, Sakroiliakalschraube in S1 und S2) mittels 2D-C-Arm-Navigation auf Anwendbarkeit und Effektivität getestet.

In der experimentellen Hauptstudie an 6 Kunststoffbecken sind bei ausreichender und reproduzierbarer Präzision insgesamt 60 Bohrungen mittels 2D-C-Arm-Navigation entsprechend den definierten Projektionen durchgeführt und anhand eines Score beurteilt worden. Nach postoperativer CT-Kontrolle wurden 55 von 60 Bohrungen (91,7%) korrekt platziert. 5 von 60 Bohrungen (8,3 %) wiesen eine geringe Perforation der Beckenoberfläche auf. Darunter 4 Hintere Pfeilerschrauben mit Perforation der medialen Begrenzung (3 distal und 1 proximal), sowie 1 Sakroiliakalschraube in S1 mit kranialer Perforation (Pars lateralis des Os sacrum).

Mit dem C-Arm interface, Stealth Station®, erfolgte die Verschraubung an 3 Humanpräparaten. Es wurden insgesamt 19 Schrauben in den bekannten 5 Schraubenpositionen gesetzt und durch eine CT nachkontrolliert. 17 von 19 Schrauben (89,5%) waren korrekt platziert. 2 von 19 Schrauben (10,5%) zeigten eine Perforation (1 Hintere Pfeilerschraube mit zentraler Verletzung des Hüftknorpels, sowie 1 SI-Schraube in S2 mit dorsaler Fehlplatzierung).

Das Patientenkollektiv im klinischen Teil bestand aus 36 Patienten. Nach postoperativer CT-Kontrolle wurden 35 von 36 Schrauben (97,2 %) perkutan korrekt platziert. 1 von 36 Schrauben (2,8%) perforierte die ventrale Sakrumkortikalis bei transforaminaler Sakrumfraktur. Die Fehllage war erst in der CT-Kontrolle ersichtlich.

Bei den Kunststoffbecken lagen die Durchleuchtungszeiten unter 30 Sek., am Humanpräparat unter 2 Min und im klinischen Teil bei 0,5 Min.

Die Perforationen lassen sich am ehesten durch nicht ausreichende Einstellungen der C-Arm-Projektionen bei limitierter Bildqualität, sowie durch Instrumentenverbiegung und zu großem Spiel des Bohrfutters erklären. Es wurden Lernkurven durchschritten, in denen anfängliche Schwierigkeiten behoben werden konnten. In den Versuchsreihen stellte sich eine hohe Präzision, mit geringeren Perforationsraten gegenüber der konventionellen Methode, bei deutlich reduzierten Durchleuchtungszeiten heraus, so dass der klinische Einsatz erfolgreich verlief.

Grundvoraussetzung für präzise Bohrungen navigiert oder konventionell ist eine gute Bildqualität des C-Arms mit genauer Einstellung in den definierten Schraubenprojektionen, um die knöchernen Grenzen exakt interpretieren zu können. Daneben spielen Biegesteifigkeit der Instrumente, die Systemgenauigkeit und die operative Erfahrung bei Navigationsanwendungen eine entscheidende Rolle. Um Fehlinterpretationen zu vermeiden, sollten standardisierte C-Arm-Einstellungen verwendet und der Bohrvorgang intraoperativ in einer Ebene zur Sicherheit dokumentiert werden. Die virtuellen Bildübertragungen erleichtern die Arbeit und ermöglichen Chirurgen eine noch präzisere und sichere Vorgehensweise.

Die 2D-C-Arm-Navigation hat sich bei den durchgeführten Versuchsreihen und den in der Literatur beschrieben Anwendungen am Becken als sichere und präzise Methode zur perkutanen Verschraubung herausgestellt, die zudem die Op-Zeit und die intraoperative Strahlenbelastung reduziert. Verbesserungen sollten in den Punkten: Bildqualität, Instrumente, Set-up, Zeitaufwand, präzisere Messtechnik und leistungsfähigere Hardware erfolgen. Dadurch wird sich die Präzision weiter verbessern und die Strahlenbelastung sowie die Operationsdauer reduzieren. Mit Entwicklung der 3D-Bildwandler, die Vorteile von 2D-C-Arm- und CT-Navigation kombinieren, haben sich zusätzliche Indikationsfelder aufgetan. Die 2D/3D-C-Arm-Navigation ist am Becken, besonders in den Fällen ohne vorliegendes CT, die Methode der Wahl. Die Navigation wird den Alltag der Chirurgen und Orthopäden weiter mitbestimmen. Verbesserungen und neue Entwicklungen tragen dazu bei.

11 ABKÜRZUNGSVERZEICHNIS

Abb.	Abbildung
Azetab.	Azetabulum
bds.	beidseitig
BWS	Brustwirbelsäule
bzw.	beziehungsweise
CAS	Computer-assistierte Chirurgie
CT	Computertomographie
dist.	distal
DRB	Dynamic Reference Base
etc.	et cetera
Fa.	Firma
For.	Foramen
For. int.	Foramen intervertebrale
ggf.	gegebenenfalls
hD	hinteres Drittel
HNO	Hals-Nasen-Ohren
HP	Hinterer Pfeiler
HWS	Halswirbelsäule
ISG	Iliosakralgelenk
kaud.	kaudal
kran.	kranial
lat.	lateral
LED	light emitting diodes
li.	links
Lig.	Ligamentum
Ligg.	Ligamenti
LWS	Lendenwirbelsäule
m.	Meter
M.	Musculus
max.	maximal
MD	mittleres Drittel
med.	medial
Min.	Minuten
mm.	Millimeter
MOD	Magnetic optical disc
MRT	Magnetresonanztomographie
N.	Nervus
NAK	Nervenaustrittskanal
Nn.	Nervi
Nr.	Nummer
OP	Operation
Prom.	Promontorium
R.	Ramus
re.	rechts
Rr.	Rami
SA	supraazetabulär
Sek.	Sekunden
SI	sakroiliakal
SI-Fuge	Sakroiliakalgelenksfuge
SIAI	Spina iliaca anterior inferior
SIAS	Spina iliaca anterior superior
Spinalk.	Spinalkanal
Tab.	Tabelle
V.	Vena
v.a.	vor allem
vD	vorderes Drittel
vent.	ventral
VP	Vorderer Pfeiler
z.B.	zum Beispiel
2D	zweidimensional
3D	dreidimensional

12 LITERATURVERZEICHNIS

1) Acosta Jr. FL, Thompson TL, Campbell S, Weinstein PR, Ames CP: **Use of intraoperative isocentric C-arm 3D fluoroscopy for sextant percutaneous pedicle screw placement: case report and review of the literature.** The Spine Journal 2005, 5:339-343

2) Alexander O, Friedrich FH: **Navigation und Robotronik in der Knieendoprothetik - Aktueller Stand.** Trauma Berufskrankh 2003, 5:230-233

3) Arand M, Hartwig E, Hebold D, Kinzl L, Gebhard F: **Präzisionsanalyse navigationsgestützt implantierter thorakaler und lumbaler Pedikelschrauben - Eine prospektive klinische Studie.** Unfallchirurg 2001, 104:1076-1081

4) Arand M, Kinzl L, Gebhard F: **Computer guidance in percutaneous screw stabilization of the iliosacral joint.** Clin Orthop 2004, 422:201-207

5) Arand M, Kinzl L, Gebhard F: **Komplikationen navigierter Eingriffe an der Wirbelsäule.** Trauma Berufskrankh 2005, 7:311-316

6) Arand M, Kinzl L, Gebhard F: **Fehlerquellen und Gefahren der CT-basierten Navigation.** Orthopäde 2002, 31:378-384

7) Atesok K, Finkelstein J, Khoury A, et al.: **The use of intraoperative three-dimensional imaging (ISO-C-3D) in fixation of intraarticular fractures.** Injury 2007, 38:1163-1169

8) Bäthis H, Perlick L, Lüring C, Kaleis T, Grifka J: **CT-basierte und CT-freie Navigation in der Knieendoprothetik. Ergebnisse einer prospektiven Studie.** Unfallchirurg 2003, 106:935-940

9) Bastian L, Hüfner T, Mössinger E, et al.: **Integration moderner Technologien bei der Therapie von Sarkomen des Beckens. Computerassistierte Hemipelvektomie und Implantation eines "custom-made" Bonit-Gentamycin-beschichteten Beckenteilersatzes.** Unfallchirurg 2003, 106:956-962

10) Berlemann U, Langlotz F, Langlotz U, Nolte LP: **Computer assistierte orthopädische Chirurgie (CAOS). Von der Pedikelschraubeninsertion zu weiteren Applikationen.** Orthopäde 1997, 26:463-469

11) Bernsmann K, Rosenthal A, Sati M, Ansari B, Wiese M: **Anwendung eines CAS-Systems in der Arthroskopischen Kreuzbandchirurgie - Adaption und Applikation in der Klinischen Praxis.** Z Orthop 2001, 139:346-351

12) Bölter S, Haueisen H, Renner N, Roeren T: **A. epigastrica inferior. Atypische Blutungsquelle bei Beckenfraktur.** Unfallchirurg 2000,103:318-321

13) Börner M: **Computerunterstützte Chirurgie. Eine kritische Stellungnahme** Unfallchirurg 1997, 100:689-691

14) Börner M, Bauer A, Lahmer A: **Computerunterstützter Robotereinsatz in der Hüftendoprothetik.** Unfallchirurg 1997, 100:640-645

15) Börner M, Wiesel U: **Einsatz computerunterstützter Verfahren in der Unfallchirurgie.** Trauma und Berufskrankheit 1999, 1:85-90

16) Briem D, Linhart W, Lehmann W, et al.: **Computer-assisted screw insertion into the first sacral vertebra using a three-dimensional image intensifier - results of a controlled experimental investigation.** Eur Spine J 2006, 15:757-763

17) Briem D, Rueger JM, Begemann PGC, et al.: **Computerassistierte Verschraubung des hinteren Beckenrings - Systematischer Vergleich verschiedener Navigationsverfahren am Kadaverpräparat.** Unfallchirurg 2006, 109:640-646

18) Briem D, Windolf J, Rueger JM: **Perkutane, 2D-fluoroskopisch navigierte Sakrumverschraubung in Rückenlage. Technik, Möglichkeiten und Grenzen.** Unfallchirurg 2007, 110:393-401

19) Butenschön K, Ekkernkamp A: **Ersatz des vorderen Kreuzbands mit Roboter und Navigation.** Trauma Berufskrankh 2004, 6:450-454

20) Citak M, Kendoff D, Wanich T, et al.: **The influence of distance on registration in ISO-C-3D navigation: A source of error in ISO-C-3D navigation.** Technology and Health Care 2006, 14:473-478

21) Citak M, Kendoff D, Wanich T, et al.: **Percutaneous bone biopsy. A new application for 3D navigation. A pilot study.** Technology and Health Care 2007, 15:231-236

22) Clarke RH, Horsley V: **On a method of investigating the deep ganglia and tracts on the central nervous system (cerebellum).** BMJ 1906, 2:1799-1800

23) Culemann U: **Beckenringverletzungen.** Trauma Berufskrankh 2007, 9:154-157

24) Culemann U, Pohlemann T, Hüfner T, Gänsslen A: **Dreidimensionale Bewegungsanalyse nach interner Stabilisierung von Beckenringfrakturen. Eine Computersimulation.** Unfallchirurg 2000, 103:965-971

25) Culemann U, Tosounidis G, Reilmann H, Pohlemann T: **Beckenringverletzung Diagnostik und aktuelle Behandlungsmöglichkeiten.** Unfallchirurg 2004, 107:1169-1183

26) Dahlen C, Zwipp H: **Computer-assistierte OP-Planung 3D-Software für den PC.** Unfallchirurg 2001, 104:466-479

27) Day AC, Stott PM, Boden RA: **The Accuracy of Computer-assisted Percutaneous Iliosacral Screw Placement.** Clinical Orthopaedics And Related Research 2007, 463:179-186

28) Debrunner AM: **Orthopädie, Orthopädishce Chirurgie, Chirurgie - Die Störungen des Bewegungsapparates in Klinik und Praxis.** Hans Huber Verlag 1994, 679-681

29) DiGioia AM: **Editorial Comment.** Clin Orthop 1998, 354:2-4

30) DiGioia AM, Jaramaz B, Colgan BD: **Computer Assisted Orthopaedic Surgery. Image Guided and Robotic Assistive Technologies.** Clin Orthop 1998, 354:8-16

31) Eid K, Keel M, Keller A, Ertel W, Trentz O: **Einfluss der Sakrumfraktur auf das funktionelle Langzeitergebnis von Beckenringverletzungen.** Unfallchirurg 2005, 108:35-42

32) Euler E, Nast-Kolb D, Schweiberer L: **Hüftpfannen- und Beckenfrakturen beim Polytrauma.** Orthopäde 1997, 26:354-359

33) Euler E, Wirth S, Linsenmaier U, Mutschler W, Pfeifer KJ, Hebecker A: **Vergleichende Untersuchung zur Qualität der C-Bogenbasierten 3D-Bildgebung am Talus.** Unfallchirurg 2001, 104:839-846

34) Fink C, Rosenberger RE, Bale RJ, et al.: **Computerassistierte retrograde Bohrung osteochondraler Läsionen am Talus.** Orthopäde 2001, 30:59-65

35) Foley KT, Smith MM: **Image guided spine surgery.** Neurosurg Clin North Am 1996, 7:171-186

36) Frank J, Militz M, Bühren V, Mack M, Marzi I: **Navigation - Erfahrungen zu Kosten und Nutzen in der Extremitätenversorgung.** Trauma Berufskrankh 2004, 6:191-196

37) Friedl W: **Beckenring - Instabile Beckenringfrakturen.** Traumatologie, Georg Thieme Verlag © 1997, 1998, 1999, 2000, 2001 webmaster@thieme.de

38) Friedl W: **Hüftgelenk - Azetabulumfraktur.** Traumatologie, Georg Thieme Verlag © 1997, 1998, 1999, 2000, 2001 webmaster@thieme.de

39) Friedel W: **Sakrum - Längsfraktur, Quer- und Steißbeinfraktur.** Traumatologie, Georg Thieme Verlag © 1997, 1998, 1999, 2000, 2001 webmaster@thieme.de

40) Fritsch E, Duchow J, Seil R, Grunwald I, Reith W: **Genauigkeit der fluoroskopischen Navigation von Pedikelschrauben. CT- basierte Evaluierung der Schraubenlage.** Orthopäde 2002, 31:385-391

41) Gebhard F, Arand M, Fleiter T, et al.: **Computer assistierte Chirurgie, Entwicklung und Perspektiven 2001 Ergebnisse einer Arbeitstagung auf Schloß Reisensburg 23./24.11.2000.** Unfallchirurg 2001, 104:782-788

42) Gebhard F, Kinzl L, Arand M: **Computerassistierte Chirurgie.** Unfallchirurg 2000, 103:612-617

43) Gebhard F, Kinzl L, Arand M: **Grenzen der CT-basierten Computernavigation in der Wirbelsäulenchirurgie.** Unfallchirurg 2000, 103:696-701

44) Gebhard F, Kinzel L, Harwig E, Armand M: **Navigation von Tumoren und Metastasen im Bereich der thorakolumbalen Wirbelsäule.** Unfallchirurg 2003, 106:949-955

45) Gebhard F, Kraus M, Schneider E, et al.: **Strahlendosis im OP – ein Vergleich computer-assistierter Verfahren.** Unfallchirurg 2003, 106:492-497

46) Gebhard F, Sarkar M, Maier G, Kinzl L, Arand M: **Navigationsgestützte Arthrodese des Iliosakralgelenks.** Unfallchirurg 2005, 108:761-764

47) Gossé F, Brack C, Götte H, et al.: **Roboterunterstützung in der Knieendoprothetik.** Orthopäde 1997, 26:258-266

48) Grützner PA, Rose E, Vock B, Holz F, Nolte LP, Wentzensen A: **Computer-assistierte perkutane Verschraubung des hinteren Beckenrings. Erste Erfahrungen mit einem Bild-wandler basierten optoelektronischen Navigationssystem.** Unfallchirurg 2002, 105:254-260

49) Gunkel AR, Thumfart WF, Freysinger W: **Computerunterstützte 3D-Navigationssysteme. Überblick und Standortbestimmung.** HNO 2000, 48:75-90

50) Haßfeld S, Brief J, Krempien R, et al.: **Computerunterstützte Mund-, Kiefer- und Gesichtschirurgie. Virtuelle Realität in der radiologischen Diagnostik.** Radiologe 2000, 40:218-226

51) Heller M, Blanke J, Draijer F, Brossmann J, Egbers HJ, Havemann D: **Beckenring-verletzungen Traumatologie.** Radiologe 1998, 38:702-709

52) Hilgert RE, Finn J, Egbers HJ: **Technik der perkutanen SI-Verschraubung mit Unterstützung durch konventionellen C-Bogen.** Unfallchirurg 2005, 108:954-960

53) Hofmann GO, Marintschev I, Mückley T, Mendler F: **Beckenring- und Azetabulum-verletzungen – Stellenwert der Navigation.** Trauma Berufskrankh 2007, 9:168-171

54) Hofstetter R, Slomczykowski M, Bourquin I, Nolte LP: **Fluoroscopy based surgical navigation – Concept and clinical applications.** Proceedings of 11th International symposium on Computer Assisted Radiology and Surgery. Berlin 1997, 956-960

55) Hofstetter R, Slomczykowski M, Sati M, Nolte LP: **Fluoroscopy as an imaging means for computer assisted surgical navigation.** Comput Aid Surg 1999, 4:65-76

56) Hüfner T, Citak M, Tarte S, et al.: **Navigierte Reposition von Acetabulumquerfrakturen. Eine Präzisionsanalyse.** Unfallchirurg 2003, 106:968-974

57) Hüfner T, Gebhard F, Grützner PA, Messmer P, Stöckle U, Krettek C: **Which navigation when?** Injury 2004, 35:30-34

58) Hüfner T, Geerling J, Gänsslen A, et al.: **Rechnergestütztes Operieren bei Becken-verletzungen.** Chirurg 2004, 75:961-966

59) Hüfner T, Kfuri M, Kendoff D, Richter M, Geerling J, Krettek C: **Navigierte Osteosynthese des proximalen Femurs - Eine Experimentelle Studie.** Unfallchirurg 2003, 106:975-979

60) Hüfner T, Stübig T, Gösling T, Kendoff D, Geerling J, Krettek C: **Kosten- und Nutzenanalyse der intraoperativen 3D-Bildgebung.** Unfallchirurg 2007, 110:14-21

61) Isler B, Ganz R: **Klassifikation der Beckenverletzung.** Unfallchirurg 1990, 93:289-302

62) Jenny JY, Boeri C: Navigiert implantierte Knietotalendoprothese. **Eine Vergleichsstudie zum konventionellen Instrumentarium.** Z Orthop 2001, 139:117-119

63) Kahler DM: **Image Guidance - Fluoroscopic Navigation.** Clinical Orthopaedics And Related Research 2004, 421:70-76

64) Kamimura M, Ebara S, Itoh H, Tateiwa Y, Kinoshita T, Takaoka K: **Accurate pedicle screw insertion under the control of a computer- assisted image guiding system: laboratory test and clinical study.** J Orthop Sci 1999, 4:197-206

65) Kandziora F, Stöckle U, König B, Khodadadyan-Klostermann C, Mittlmeier T, Haas NP: **C-Bogen-Navigation zur transoralen atlantoaxialen Schraubenplazierung.** Chirurg 2001, 72:593-599

66) Kendoff D, Gardner MJ, Citak M, et al.: **Value of 3D Xuoroscopic imaging of acetabular fractures comparison to 2D Xuoroscopy and CT imaging.** Arch Orthop Trauma Surg 2007, DOI 0.1007/s00402-007-0411-y

67) Kendoff D, Geerling J, Mahlke L, et al.: **Navigierte Iso-C^{3D}-basierte Anbohrung einer osteochondralen Läsion am Talus.** Unfallchirurg 2003, 106:963-967

68) Kim KD, Johnson JP, Bloch O, Masciopinto JE: **Computer-Assisted Thoracic Pedicle Screw Placement – An In Vitro Feasibility Study.** Spine 2001, 26:360-364

69) Kinzl L: **Computerassistierte Chirurgie – Editorial.** Unfallchirurg 2000, 103:611

70) Kinzl L, Gebhard F: **Navigation an der Wirbelsäule.**Trauma Berufskrankh 2005, 7:145-147

71) Kinzl L, Gebhard F, Keppler P: **Kniegelenksendoprothetik – Navigation als Standard.** Chirurg 2004, 75:976-981

72) König B, Erdmenger U, Schröder RJ, et al.: **Evaluation der Bildqualität des Iso-C^{3D}-Bildwandlers im Vergleich mit dem CT. Diagnostik und Therapie im Beckenbereich.** Unfallchirurg 2005, 108:378-386

73) König B, Groche D, Würzburg A, Stöckle U, Haas NP: **C-Arm-Navigation für perkutane Becken Verschraubungen – Studie am Humanpräparat.** VI-256, Deutscher Orthopäden-kongress, 86. Tagung der DGOT, Wiesbaden, 12.10.2000

74) König B, Khodadadyan C, Schäffler A, Pflugmacher R, Stöckle U: **Perkutane navigierte Ballonreposition einer dislozierten Acetabulumfraktur.** Unfallchirurg 2007, 110:1072-1075

75) König B, Schaser K, Schäffler A, Stöckle U, Haas NP: **Perkutane Reposition und Stabilisierung einer dislozierten Acetabulumfraktur. Ein Fallbericht.** Unfallchirurg 2006, 109:328-331

76) König B, Stöckle U, Würzburg A, Groche D, Haas NP: **C-Arm Navigation für perkutane Schraubenosteosynthesen am Becken. Zwei Versuchsreihen am Modell und Präparat.** Osteosynthese International 2001, 9:101-102

77) Kotsianos D, Rock C, Euler E, et al.: **3D-Bildgebung an einem mobilen chirurgischen Bildverstärker (ISO-C-^{3D}). Erste Bildbeispiele zur Frakturdiagnostik an peripheren Gelenken im Vergleich mit Spiral-CT und konventioneller Radiographie.** Unfallchirurg 2001, 104: 834-838

78) Krettek C, Gebhard F, Hüfner T: **Stellenwert von Navigationssystemen.** Unfallchirurg 2003, 106:897-898

79) Krettek C, Geerling J, Gänsslen A, Kendoff D, Citak C, Hüfner T: **Einsatz der Navigation bei Beckenoperationen.** Trauma Berufskrankh 2005, 7:139-144

80) Laine T, Lund T, Ylikoski M, Lohikoski J, Schlenzka D: **Accuracy of pedicle screw insertion with and without computer assistance: a randomised controlled clinical study in 100 consecutive patients.** Eur Spine J 2000, 9:235-240

81) Laine T, Mäkitalo K, Schlenzka D, Tallroth K, Poussa M, Alho A: **Accuracy of pedicle screw insertion: a prospective CT study in 30 low back patients.** Eur Spine J 1997, 6:402-405

82) Laine T, Schlenzka D, Mäkitalo K, Tallroth K, Nolte LP, Visarius H: **Improved accuracy of pedicle screw insertion with computer assisted surgery – a prospective clinical trial in 30 patients.** Spine 1997, 22:1254-1258

83) Langlotz F, Nolte LP, Tannast M: **Grundlagen der Computerassistierten Chirurgie.** Orthopäde 2006, 35:1032-1037

84) Lin YC, Chen CH, Huang HT, et al.: **Percutaneous antegrade screwing for anterior column fracture of acetabulum with Fluoroscopic-based computerized navigation.** Arch Orthop Trauma Surg DOI 10.1007/s00402-007-0369-9

85) Mallik K, Zura RD, Kahler DM: **Optimizing restration accuracy in computer assisted percutanous pelvic surgery, Proceedings of the Second Annual North American Program on Computer Assisted Orthopaedic Surgery (CAOS/USA).** Eigenverlag, Center for Orthopaedic Research, Pittburgh, 1998,167-170

86) Marmulla R, Hilbert M, Niederdellmann H: **Intraoperative Präzision mechanischer, elektromagnetischer, infrarot- und lasergeführter Navigationssysteme in der computergestützten Chirurgie.** Mund Kiefer GesichtsChir 1998, 2:145-148

87) Matthews F, Hoigne DJ, Weiser M, et al.: **Navigating the Fluoroscope's C-Arm Back into Position: An Accurate and Practicable Solution to Cut Radiation and Optimize Intraoperative Workflow.** J Orthop Trauma 2007, 687-692

88) Mayr E, Häuser H, Rüter A, Bohndorf K: **Minimal-invasive, intraoperativ CT- gesteuerte Korrektur einer Kalkaneusosteosynthese.** Unfallchirurg 1999, 102:239-244

89) Merloz P, Tonetti J, Pittet L, Coulomb M, Lavalleé S, Sautot P: **Pedicle screw placement using image guided techniques.** Clin Orthop 1998, 354:39-48

90) Messmer P, Baumann B, Suhm N, Jacob AL: **Navigationsverfahren für die bildgesteuerte Therapie – ein Überblick.** Fortschr Röntgenstr 2001, 173:777-784

91) Messmer P, Jacob AL, Fries E, et al.: **Technologieintegration und Prozessmanagement Konzept und Implementierung einer neuartigen Plattform für einzeitige Diagnostik und Therapie des akut Kranken und Verletzten sowie für elektive computerassistierte Chirurgie (CAS).** Unfallchirurg 2001, 104:1025-1030

92) Meyer-Junghänel L, Gänsslen A, Pohlemann T, Tscherne H: **Behandlungsergebnisse nach komplexem Beckentrauma bei Kindern.** Unfallchirurg 1997, 100:225-233

93) Mielke RK, Clemens U, Jens JH, Kershally S: **Navigation in der Knieendoprothetik – vorläufige klinische Erfahrungen und prospektiv vergleichende Studie gegenüber konventioneller Implantationstechnik.** Z Orthop Ihre Grenzgeb 2001, 139:109-116

94) Mosheiff R, Khoury A, Weil Y, Liebergall M: **First Generation Computerized Fluoroscopic Navigation in Percutaneous Pelvic Surgery.** J Orthop Trauma 2004, 18:106-111

95) Mutschler W, Haas N: **Praxis der Unfallchirurgie.** Thieme 1999, 351-383

96) Mutschler W, Haas N: **Praxis der Unfallchirurgie.** Thieme 1999, 356

97) Niethard FU: **Der "Neue Markt" und die computerassistierte orthopädische Chirugie. Endet die CAOS im Chaos?** Z Orthop 2001, 139:95-96

98) Nolte LP, Langlotz F: **Intraoperative Navigationssysteme.** Trauma Berufskrankh 1999, 1:108-115

99) Nolte LP, Slomczykowski MA, Berlemann U, et al.: **A new approach to computer-aided spine surgery: fluoroscopy-based surgical navigation.** Eur Spine J 2000, 9:78-88

100) Nolte LP, Zamorano LJ, Jiang Z, Wang Q, Langlotz F, Berlemann U: **Image-guided insertion of transpedicular screws – a laboratory setup.** Spine 1995, 20:497-500

101) Peters P, Langlotz F, Nolte LP: **Computer assisted screw insertion into real 3D rapid prototyping pelvis models.** Clinical Biomechanics 2002, 17:376-382

102) Pohlemann T, Culemann U, Tosounidis G, Kristen A: **Die Anlage der Notfall-Beckenzwinge.** Unfallchirurg 2004, 107:1185-1191

103) Pohlemann T, Gänsslen A, Stief CH: **Komplexe Verletzungen des Beckens und Actetabulums.** Orthopäde 1998, 27:32-44

104) Pohlemann T, Gänsslen A, Tscherne H: **Die Sakrumfraktur.** Unfallchirurg 2000, 103:769-786

105) Pohlemann T, Kiessling A, Gänsslen A, Bosch A, Tscherne H: **Standardisierte Osteosynthesetechniken am Beckenring.** Orthopäde 1992, 21:373-384

106) Pott P, Schwarz M: **Robotik, Navigation, Telechirurgie: Stand der Technik und Marktübersicht.** Z Orthop 2002, 140:218-231

107) Reichle E, Sellenschloh K, Morlock M, Eggers C: **Einbringung von Pedikelschrauben unter Einsatz unterschiedlicher Unterstützungsverfahren – Ein Laborversuch an 12 Wirbelsäulenpräparaten.** Orthopäde 2002, 31:368-371

108) Reilmann H, Culemann U: **Sakrumfraktur.** Arbeitsgruppe Becken II der Deutschen Gesellschaft für Unfallchirurgie. 63. Jahrestagung der Deutschen Gesellschaft für Unfallchirurgie, 17.-20. November 1999 Berlin

109) Reuß M: **Computernavigation im Gelenk. Neues System ermöglicht hochpräzise Planung und Steuerung bei Kreuzbandersatz.** Orthopress 3/00:12

110) Richolt JA, Everett P, Teschner M, Kikinis R, Millis MB: **Computerassistierte Planung von Umstellungsoasteotomien in Fällen von Epiphysiolysis capitis femoris.** Orthopäde 2000, 29:599-604

111) Richter M, Amiot LP, Puhl W: **Computernavigation bei der dorsalen Instrumentierung der HWS – eine In-vitro-Studie.** Orthopäde 2002, 31:372-377

112) Rieger H, Winde G, Brug E, Senninger N: **Die offene Beckenfraktur ± eine Indikation zur Laparotomie?** Chirurg 1998, 69:278-283

113) Rock C, Linsenmaier U, Brandl R, et al.: **Vorstellung eines neuen mobilen C-Bogen-/CT-Kombinationsgerät (ISO-C-^{3D}). Erste Ergebnisse der 3D-Schnittbildgebung.** Unfallchirurg 2001, 104:827-833

114) Rommens PM: **Azetabulumfrakturen.** Unfallchirurg 1999, 102:589-590

115) Ruchholtz S, Nast-Kolb D, Waydhas C, Schweiberer L: **Das Verletzungsmuster beim Polytrauma. Stellenwert der Information über den Unfallhergang bei der klinischen Akutversorgung.** Unfallchirurg 1996, 99:633-641

116) Schaeren S, Roth J, Dick W: **Effektive In-vivo-Strahlendosis bei bildwandler-kontrollierter Pedikelinstrumentation vs. CT-basierter Navigation.** Orthopäde 2002, 31:392-396

117) Schlenzka D: **Klinische Erfahrungen bei der Anwendung eines Navigationssystems in der Wirbelsäulenchirurgie.** Trauma Berufskrankh 1999, 1:116-119

118) Schlenzka D, Laine T, Lund T: **Computer-assisted spine surgery.** Eur Spine J 2000, 9:57-64

119) Schlenzka D, Laine T, Lund T: **Computerunterstützte Wirbelsäulenchirurgie. Prinzipien, Technik, Ergebnisse und Perspektiven.** Orthopäde 2000, 29:658-669

120) Schnake KJ, König B, Berth U: **Genauigkeit der CT-basierten Navigation von Pedikelschrauben an der Brustwirbelsäule im Vergleich zur konventionellen Technik.** Unfallchirurg 2004, 107:104-112

121) Schwarzenbach O, Berlemann U, Jost B, et al.: **Accuracy of Computer-Assisted Pedicle Screw Placement. An In Vivo Computed Tomography Analysis.** Spine 1997, 22:452-458

122) Siegmeth A, Müllner T, Kukla C, Vécsei V: **Begleitverletzungen beim schweren Beckentrauma.** Unfallchirurg 2000, 103:572-581

123) Slomczykowski MA, Berlemann U, Langlotz F, et al.: **Computerassistenz in der orthopädischen Chirurgie – Grundlegende Konzepte und Weiterentwicklungen durch Integration der Fluoroskopie.** Skript

124) Slomczykowski MA, Hofstetter R, Strauss MJ, Bourquin Y, Sati M, Nolte LP: **Fluoroscopy-based surgical navigation – concept and possible applications.** In Nolte LP, Ganz R, Computer assisted orthopaedic surgery (CAOS) 1999, 206-217

125) Slomczykowski MA, Roberto M, Schneeberger P, Ozdoba C, Vock P: **Radiation Dose for Pedicle Screw Insertion - Fluoroscopic Method Versus Computer-Assisted Surgery.** Spine 1999, Volume 24, 10:975-983

126) Smith HE, Yuan PS, Sasso R, Papadopolous S, Vaccaro AR: **An Evaluation of Image-Guided Technologies in the Placement of Percutaneous Iliosacral Screws.** Spine 2006, 31:234-238

127) Stöckle U, Göing T, König B, Haase N, Duda G, Haas NP: **Schräg dorsaler Beckenfixateur. Entwicklung und biomechanische Testung.** Unfallchirurg 2000, 103:618-625

128) Stöckle U, Krettek C, Pohlemann T, Messmer P: **Clinical applications – pelvis.** Injury 2004, 35:46-56

129) Stöckle U, Schäffler A, König B, Haas NP: **Integrierte Navigation – Präklinische Erprobung und erste klinische Erfahrungen.** Unfallchirurg 2006, 109:925-931

130) Stöckle U, Schaser K, König B: **Image guidance in pelvic and acetabular Surgery. Expectations, success and limitations.** Injury 2007, 38:450-462

131) Stöckle U, König B, Dahne M, Raschke M, Haas NP: **Navigationsverfahren in der Becken- und Azetabulumchirurgie. Klinische Erfahrungen, Indikationen und Grenzen.** Unfallchirurg 2002, 105:886-892

132) Stöckle U, König B, Hofstetter R, Nolte LP, Haas NP: **Bildwandler-gestützte Navigation. Eine experimentelle Studie zu Beckenverschraubungen.** Unfallchirurg 2001, 104:215-220

133) Stöckle U, König B, Kandziora F, et al.: **Clinical experiences with CT-based navigation in the thoracic spine.** Comp Aid Surg 2001, 6:120

134) Stöckle U, König B, Schäffler A, Zschernack T, Haas NP: **Klinische Erfahrungen mit dem Sire mobil Iso-C^{3D}-Bildwandler in der Beckenchirurgie.** Unfallchirurg 2006, 109:30-40

135) Stöckle U, König B, Schaser K, Melcher I, Haas NP: **CT- und fluoroskopie-basierte Navigation in der Beckenchirurgie.** Unfallchirurg 2003, 106:914-920

136) Suhm N, Jacob LA, Zuna I, Regazzoni P, Messmer P: **Fluoroskopiebasierte chirurgische Navigation vs. mechanisches Zielsystem für perkutane Eingriffe Eine kontrollierte prospektive Studie am Beispiel der distalen Verriegelung von Marknägeln.** Unfallchirurg 2003, 106:921-928

137) Thumfart WF: **3D-Navigation erlaubt exakte Orientierung während der Operation.** HNO-Highlights 8, 1998, Nr. 1, Hauptvortrag 3: Neueste Entwicklungen in der intraoperativen 3D-Navigation im Hals-Nasen-Ohrenbereich, 68.Jahresversammlung der Deutschen Gesellschaft für Hals-Nasen-Ohren-Heilkunde, Kopf- und Hals-Chirurgie, Nürnberg, 7. bis 11. Mai 1997

138) Tosounidis G, Culemann U, Wirbel R, Holstein JH, Pohlemann T: **Die perkutane transiliosakrale Zugschraubenosteosynthese des hinteren Beckenrings - Erhöhte Sicherheit durch Standardisierung von Visualisierung und Technik.** Unfallchirurg 2007, 110:669-674

139) Tscherne H, Pohlemann T: **Tscherne Unfallchirurgie - Becken und Acetabulum.** Springer-Verlag Berlin 1999, Kap. 2:5-32

140) Tscherne H, Pohlemann T: **Tscherne Unfallchirurgie - Becken und Acetabulum.** Springer-Verlag Berlin 1999, Kap. 4:47-61

141) Tscherne H, Pohlemann T: **Tscherne Unfallchirurgie - Becken und Acetabulum.** Springer-Verlag Berlin 1999, Kap. 5:63

142) Tscherne H, Pohlemann T: **Tscherne Unfallchirurgie - Becken und Acetabulum.** Springer-Verlag Berlin 1999, Kap. 5:64

143) Tscherne H, Pohlemann T: **Tscherne Unfallchirurgie - Becken und Acetabulum.** Springer-Verlag Berlin 1999, Kap. 5:66

144) Tscherne H, Pohlemann T: **Tscherne Unfallchirurgie - Becken und Acetabulum.** Springer-Verlag Berlin 1999, Kap. 9:140-184 und Kap. 20:394-432

145) van de Kraats EB, van Walsum T, Kendrick L, Noordhoek NJ, Niessen WJ: **Accuracy evaluation of direct navigation with an isocentric 3D rotational X-ray system.** Medical Image Analysis 2006, 10:113-124

146) v. Recum L, Wendl K, Korber J, Wentzensen A, Grützner PA: **Die CT-freie bildgesteuerte Pfannennavigation in der klinischen Routine.** Unfallchirurg 2003, 106:929-934

147) Vorbeck F, Cartellieri M, Ehrenberger K, Imhof H: **Intraoperative Navigation in der Nasennebenhöhlenchirurgie mit dem Philips „Neuroguide"-System.** Radiologe 2000, 40:227-232

148) Wendl K, von Recum J, Wentzensen A, Grützner PA: **Iso-C^{3D}-gestützte navigierte Implantation von Pedikelschrauben an BWS und LWS.** Unfallchirurg 2003, 106:907-913

149) Wentzensen A: **Rechnergestütztes Vorgehen in der Unfallchirurgie.** Chirurg 2004, 75:959-960

150) Werner G, Klimczyk K, Rude J: **Checkliste Physikalische und Rehabilitative Medizin.** Georg Thieme Verlag © 1997, 1998, 1999, 2000, 2001

151) Westhoff J, Höll S, Kälicke T, Muhr G, Kutscha-L. F: **Die offene Beckenfraktur. Behandlungsstrategie und Resultate anhand von 12 Patienten.** Unfallchirurg 2004, 107:189-195

152) Wiesner L, Kothe R, Schulitz KP, Rüther W: **Clinical Evaluation and Computed Tomography Scan Analysis of Screw Tracts After Percutaneous Insertion of Pedicle Screws in the Lumbar Spine.** Spine 2000, Volume 25:615-621

13 DANKSAGUNG

Ich danke Herrn Prof. Dr. med. N. P. Haas, der mir die Dissertation am Zentrum für Muskuloskeletale Chirurgie, Campus Virchow-Klinikum, Medizinische Fakultät der Charité, ermöglicht hat.

Meinem Doktorvater Herrn Univ.-Prof. Dr. med. U. Stöckle für die Bereitstellung des Themas, seiner Nachsichtigkeit und Betreuung mit konstruktiven Hinweisen bei den Korrekturen.

Des Weiteren bei Herrn Dr. med. B. König für die Unterstützung und Beratung im Rahmen der Dissertation sowie Herrn Andreas Würzburg für die Zusammenarbeit bei den Versuchsreihen.

Ein besonderer und herzlicher Dank gilt meiner Mutter und meinen Freunden, die mich immer wieder motiviert und nie aufgegeben haben.

TABELLARISCHER LEBENSLAUF

Daniel André Groche

geboren am 30.08.1976 in Berlin

Schulbildung:

1982 - 1988	Grundschule, Ludwig-Bechstein, Berlin

15 ERKLÄRUNG AN EIDES STATT

„Ich, Daniel Groche, erkläre, dass ich die vorgelegte Dissertationsschrift mit dem Thema: Experimentelle Studie zu 2D-C-Arm-navigierten Schraubenosteosynthesen am Becken, selbst verfasst und keine anderen als die angegebenen Quellen und Hilfsmittel benutzt, ohne die (unzulässige) Hilfe Dritter verfasst und auch in Teilen keine Kopien anderer Arbeiten dargestellt habe."

Datum, Unterschrift