

Aus der Klinik für Gynäkologie
der Medizinischen Fakultät Charité – Universitätsmedizin Berlin

Dissertation

**Neue Aspekte der Behandlung von schwangeren Patientinnen mit
invasivem Zervixkarzinom**

zur Erlangung des akademischen Grades

Doctor medicinae (Dr. med.)

vorgelegt der Medizinischen Fakultät Charité – Universitätsmedizin Berlin

von

Giovanni Di Favero

aus São Paulo, Brasilien

Gutachter/in: 1. Prof. Dr. med. Christhardt Köhler

2. P.D. Dr. med. Sven Ackermann

3. P.D. Dr. med. Peter Oppelt

Datum der Promotion: 04.02.2011

Inhaltsverzeichnis

1. <u>Einleitung</u>	3
1.1. Zervixkarzinom	
1.2. Zervixkarzinom in der Schwangerschaft	
2. <u>Fragestellung, Material und Methode</u>	14
2.1. Technik des laparoskopischen Lymphknotenstagings bei schwangeren Patientinnen mit Zervixkarzinom	
2.2. Cisplatin - Chemotherapie in der Schwangerschaft	
3. <u>Ergebnisse</u>	23
3.1. Laparoskopisches Lymphknotenstaging vor Einleitung einer onkologischen Therapie bei schwangeren Patientinnen mit einem Zervixkarzinom	
3.2. Cisplatinhaltige Chemotherapie im zweiten und dritten Schwangerschaftstrimester: in vivo Analysen der Cisplatinkonzentrationen im fetomaternalen Kompartiment	
4. <u>Diskussion</u>	35
5. <u>Zusammenfassung</u>	46
6. <u>Literaturverzeichnis</u>	47
7. <u>Eigene Publikationen</u>	61
8. <u>Eidesstattliche Erklärung</u>	63
9. <u>Danksagung</u>	64
10. <u>Lebenslauf</u>	65

1. Einleitung

1.1 – Zervixkarzinom

Epidemiologie und Pathogenese:

Das Zervixkarzinom ist das zweithäufigste Karzinom des weiblichen Genitale mit jährlich mehr als 490.000 Neuerkrankungen weltweit (^{1,2}). Obwohl die Rate an tumorbedingten Todesfällen jährlich um ca. 4% rückläufig ist, wurden in Amerika 2009, entsprechend den Angaben der American Cancer Society, 11.270 Patientinnen mit einem invasiven Zervixkarzinom neu diagnostiziert und 4070 Frauen starben an ihrer Tumorerkrankung (³). In Deutschland wurden 2006 nach Angaben des Robert-Koch-Institutes 5.470 Neuerkrankungen und 2492 Todesfälle an einem Zervixkarzinom registriert (⁴).

Das invasive Zervixkarzinom tritt überwiegend bei Frauen im mittleren Lebensalter auf. Die Diagnose wird zumeist zwischen dem 40. und 59. Lebensjahr gestellt, nur selten entwickelt sich ein maligner Tumor bei Frauen unter 20 Jahren. Demgegenüber beträgt das Durchschnittsalter der in-situ-Karzinome bei Frauen etwa 35 Jahre. Verschiedene ätiologische und Risikofaktoren für die Tumorentstehung sind bekannt: Infektion mit HPV-Viren, Rauchen, Immunsuppression (\pm HIV-Infektion), Chlamydieninfektion, Anwendung von oralen Kontrazeptiva, mehrere Sexualpartner in der Anamnese, mehrfache Schwangerschaften, junges Alter beim ersten sexuellen Kontakt bzw. der ersten Entbindung und eine positive Familienanamnese für ein Zervixkarzinom (^{5,6}).

Der wichtigste Risikofaktor jedoch ist eine Infektion mit humanen Papillomaviren (HPV-Viren), die sexuell übertragen werden. Die Prävalenz der HPV-Infektion in der weiblichen Bevölkerung variiert stark und differiert von Land zu Land (⁷). Bezugnehmend auf die Daten der American Cancer Society sind bis zu 80% aller Frauen, die jemals sexuell aktiv waren, mit HPV-Viren irgendwann in ihrem Leben infiziert worden. Bei 80% der

infizierten Patientinnen ist eine Spontanremission der Infektion innerhalb von 18 Monaten nachzuweisen, während 20% der Frauen eine prä-invasive Läsion der Zervix uteri (CIN) entwickeln ⁽⁸⁾. Die Infektion mit HPV Viren betrifft vorwiegend junge Frauen und tritt wesentlich seltener bei Frauen über 30 Jahren auf. HPV-Viren umfassen eine Gruppe von mehr als 200 verschiedenen Typen. Diese werden unterteilt in 2 Hauptgruppen: high-risk Typen, die hauptverantwortlich für die Entstehung des Zervixkarzinoms sind, und low-risk Typen (insbesondere Typ 6 und 11), die mehr mit der Entstehung von Genitalwarzen und nur selten mit einem Zervixkarzinom assoziiert sind ⁽⁹⁾.

Der Nachweis von HPV-Hochrisikoviren ist in mehr als 99.7% der Zervixkarzinome möglich ^(10,11). Umgekehrt entwickeln aber nur 1%-2% der mit HPV-Viren infizierten Frauen einen invasiven Tumor ⁽¹²⁾. Mehr als 70% aller invasiven Karzinome der Zervix uteri sind durch HPV 16 oder 18 Viren verursacht ⁽¹¹⁾. Die HPV-Hochrisikotypen sind auch assoziiert mit anderen anogenitalen Karzinomen wie z.B. dem Vulvakarzinom und Vaginalkarzinom der Frau, dem Peniskarzinom des Mannes und dem Analkarzinom bei beiden Geschlechtern ⁽¹³⁾.

Diagnose:

Die Frühstadien des Zervixkarzinoms verursachen zumeist keine Beschwerden ⁽⁶⁾. Initiale Symptome können Blutungsstörungen, wie z.B. postkoitale Blutungen, postmenopausale Blutungen, Metrorrhagien und Hypermenorrhoen, oder ein verstärkter Ausfluss, eine sekundäre Dyspareunie oder ein neu aufgetretener Beckenschmerz sein ⁽⁵⁾.

Zur Früherkennung des Zervixkarzinoms dient die (regelmäßige) zytologische Krebsvorsorgeuntersuchung nach Papanicolaou, die in Deutschland als opportunistisches Screening durchgeführt wird. Bei zytologischen Auffälligkeiten sollte eine Kolposkopie der Portio vaginalis cervicis uteri angeschlossen werden und ggf. eine

Biopsie zur histologischen Untersuchung gewonnen werden (^{14,15}). Es stehen, je nach Ausdehnung der Läsion, verschiedene Möglichkeiten der Biopsie zur Verfügung; von der Knipsbiopsie über die endocervicale Curettage bis zur Konisation (als LEEP oder Messerkonisation) (^{14,15,16}).

Histologisch sind 2 Haupttypen des Zervixkarzinoms bekannt, wobei das Plattenepithelkarzinom mit 80%-90% die häufigere Form ist. Die verbleibenden 10%-20% sind Adenokarzinome der Zervix uteri (¹⁷). Die onkologische Prognose für beide Tumortypen ist identisch, wenn entsprechende Stadien und Standardtherapien verglichen werden (¹⁸). Andere histologische Formen, wie das adenosquamöse, das kleinzellige und das neuroendokrine Karzinom sind selten (unter 1%), weisen aber eine abweichende Prognose auf.

Staging und Prognose:

Für die Stadieneinteilung des Zervixkarzinoms werden 2 Klassifikationssysteme benutzt, das FIGO-System (International Federation of Gynecology and Obstetrics) und das TNM (Tumor-Node-Metastasis) Stagingssystem (¹⁹). Das FIGO System basiert allein auf der klinischen Untersuchung (und damit der Erfahrung des Untersuchers) und erlaubt nur die Hinzuziehung der Ergebnisse von Palpation, Inspektion, histologischem Befund nach Biopsie oder Konisation, Zystoskopie, Rektoskopie, i.v.-Urogramm und Röntgen der Lunge und des Skelettes (²⁰). Demgegenüber bezieht das TNM-System die histologischen Befunde nach operativer Therapie, insbesondere den Nodalstatus, mit ein und wird deshalb besonders als postoperatives Stagingssystem genutzt (²¹). Die FIGO Klassifikation definiert die Stadien 0-IV (²⁰):

Stadium 0: Epithelveränderung ohne Invasion in das Stroma (Carcinoma in situ)
Stadium I: Tumor begrenzt auf die Zervix uteri
IA: Tumor nur mikroskopisch zu diagnostizieren, keine sichtbare Läsion

- IA1: Stromainvasion von weniger als 3 mm in der Tiefenausdehnung und 7 mm oder weniger in horizontaler Ausbreitung
- IA2: Stromainvasion zwischen 3 und 5 mm in die Tiefe und mit einer horizontalen Ausbreitung von 7 mm oder weniger
- IB: sichtbare Veränderung oder mikroskopische Läsion mit mehr als 5 mm Tiefenausdehnung und/oder mehr als 7 mm horizontale Größe
- IB1: sichtbare Läsion 4 cm oder kleiner in der größten Ausbreitung
- IB2: sichtbarer Tumor größer als 4 cm
- Stadium II: Ausbreitung über die Zervix uteri hinaus
 - IIA: ohne parametraner Infiltration, aber Beteiligung der oberen zwei Drittel der Scheide
 - IIB: mit parametraner Invasion
- Stadium III: Tumorausdehnung bis zur Beckenwand oder dem unteren Vaginaldrittel
 - IIIA: Beteiligung des unteren Scheidendrittels
 - IIIB: Ausdehnung bis zur Beckenwand und/oder Hydronephrose (bzw. stumme Niere)
- Stadium IVA: Invasion in die Blasen- oder Rectummucosa und/oder Ausbreitung im kleinen Becken
- Stadium IVB: Fernmetastasen

Die Prognose für Patientinnen mit einem Zervixkarzinom hängt vor allem vom initialen Tumorstadium ab (^{22,23}). Darüberhinaus beeinflussen weitere histopathologische Faktoren signifikant die Prognose, wie das Grading und der Nachweis einer lymphangischen (lymph vascular space involvement = LVSI) oder hämangischen Karzinose (vascular space involvement = VSI) (^{23,24}). Für Plattenepithelkarzinome scheint gegenwärtig das Tumor-Grading prognostisch nicht so relevant zu sein; demgegenüber kommt dem Grading bei Adenokarzinomen eine größere Bedeutung zu (¹⁸). Die Penetration von Tumorzellen durch die Endothelschicht in Lymphspalten und Blutgefäße ist ein entscheidender Faktoren im Prozess der Tumorausbreitung, Lymphknotenmetastasierung und Fernmetastasierung (^{25,26,27}).

Mit einer stadienadaptierten Behandlung überleben 80% - 90% der Patientinnen mit einem Stadium I eines Zervixkarzinoms und 50% bis 65% mit einem Tumorstadium II 5 Jahre nach Diagnosestellung. Die Prognose in den fortgeschrittenen Stadien ist deutlich schlechter mit nur 25% bis 35% überlebender Frauen im Stadium III und 15% oder weniger im Stadium IV der Erkrankung nach 5 Jahren ⁽²⁸⁾. In allen Tumorstadien, insbesondere aber in den frühen, ist der Lymphknotenstatus der wichtigste prognostische Faktor. In den Stadien I und II werden in bis zu 20% der Patientinnen Lymphknotenmetastasen gefunden, wodurch sich die Überlebensprognose von 85% auf 50% signifikant verschlechtert ^(29, 30).

Therapie des invasiven Zervixkarzinoms:

Die Behandlung des Zervixkarzinoms wird durch eine Reihe von Faktoren beeinflusst, vor allem durch das Tumorstadium (und damit die Tumorgröße), durch zusätzliche histopathologische Risikofaktoren (s.o.), den Wunsch nach Fertilitätserhalt, das Alter der Patientin und deren Gesundheitszustand. Mögliche Optionen umfassen die chirurgische Therapie, die Chemotherapie und die Radiotherapie, zumeist als kombinierte Radiochemotherapie ⁽³¹⁾.

Ein mikroinvasives Karzinom (Stadium IA1) kann durch eine einfache Hysterektomie behandelt werden ⁽³²⁾. Für Patientinnen, die eine Fertilitätserhaltung wünschen, kann alternativ eine lokal chirurgische Sanierung mittel LEEP oder Messer-Konisation mit gleicher onkologischer Sicherheit erfolgen. Da das Risiko einer nodalen Metastasierung im Stadium IA1 unter 1% liegt, besteht keine Indikation zur systematischen Lymphonodektomie ⁽³³⁾. Eine Sentinel-Lymphonodektomie kann den Patientinnen angeraten werden. Ab dem Stadium IA2 besteht die Indikation zur radikalen Hysterektomie und pelvinen Lymphonodektomie ^(5, 33, 34). Alternativ können Patientinnen mit einem frühinvasiven Karzinom uterus-sparend mittels radikaler (vaginaler oder

abdominaler) Trachelektomie behandelt werden, wenn der Tumor kleiner als 2 cm ist und Lymphknotenmetastasen histologisch ausgeschlossen wurden (^{35, 36}).

Tumoren der Stadien IB1, IB2 und IIA können entweder durch radikale Hysterektomie und Lymphonodektomie oder durch eine primäre kombinierte Radiochemotherapie erfolgreich behandelt werden (^{5, 31, 37}). Die Bestrahlung im Rahmen der Radiochemotherapie muss dabei immer eine externe Beckenbestrahlung (EBRT) und eine intracavitäre Afterloadingtherapie umfassen. Patientinnen, die initial chirurgisch behandelt wurden, aber histologisch Risikofaktoren für eine Rezidiventwicklung zeigen (positive Lymphknoten, R1-Resektion, parametraner Befall, LVSI, tiefer Zervixstromabefall, Adenokarzinom als histologischer Typ) sollten adjuvant radiochemotherapiert werden. Die Kombination aus radikaler Chirurgie und platinbasierter Radiochemotherapie sollte wegen erhöhter Toxizität jedoch vermieden werden (³⁸).

Lokal fortgeschrittene Tumorstadien (IIB-IVA) werden fast ausschließlich mittels primärer Radiochemotherapie behandelt (³⁹). Beim Nachweis von Fernmetastasen sollte eine palliative Chemotherapie eingeleitet werden. Cisplatin ist allein oder in Kombination mit der Bestrahlung die effektivste chemotherapeutische Substanz beim Zervixkarzinom (^{40, 41}).

1.2 . Zervixkarzinom in der Schwangerschaft

In den letzten Jahren ist eine zunehmende Inzidenz von Karzinomen während der Schwangerschaft in den entwickelten Industrienationen zu beobachten. Dies ist vor allem auf das tendenziell höhere Durchschnittsalter der Gebärenden mit einem hohen Anteil von Frauen älter als 30 Jahre zurückzuführen. Parallel dazu kommt eine signifikante Abnahme der Geburtenzahl mit einem Trend zur Ein-Kind-Familie, so dass die Diagnose eines Karzinoms in der Schwangerschaft oft die einzige Schwangerschaft der Frau

betrifft. Das synchrone Auftreten von Schwangerschaft und Zervixkarzinom stellt ein großes und schwerwiegendes Problem für die betroffenen Paare, Ärzte und Angehörigen dar und erfordert eine besondere interdisziplinäre Expertise zur Beratung und Behandlung dieser Patientinnen, insbesondere, wenn die Schwangerschaft ausgetragen werden soll (^{42,43}).

Das Zervixkarzinom ist das häufigste solide Karzinom in der Schwangerschaft mit einer geschätzten Inzidenz von 1-2 pro 1.200-10.000 Schwangerschaften, obwohl die Abnahme eines Papanicolaou Testes essentieller Bestandteil der Schwangerenvorsorge in Deutschland ist (^{15,16,44,45}). Circa 3% aller neu diagnostizierten Zervixkarzinome betreffen schwangere Patientinnen. Die betroffenen Frauen sind durchschnittlich Mitte Dreißig und damit 10 Jahre jünger als nichtschwangere Frauen (^{44,45,46}).

Ein Zervixkarzinom in der Schwangerschaft wird zumeist in einem frühen Stadium diagnostiziert und verursacht oft keine Symptome. Die Mehrheit der Tumoren (63%) wird über einen auffälligen zytologischen Befund festgestellt. Ebenso wie bei nichtgraviden Patientinnen sollten eine Kolposkopie und ggf. gezielte Biopsie angeschlossen werden. Der Nachweis einer Dysplasie rechtfertigt ein abwartendes Verhalten bis zum Wochenbett. Dagegen sollte eine Konisation bzw. LEEP bei einer schwangeren Patientin nur bei strenger Indikationsstellung durchgeführt werden, um ein mikroinvasives Karzinom (Biopsie) zu bestätigen oder auszuschließen. Mögliche Komplikationen einer Konisation in der Schwangerschaft sind eine starke Blutung (5%-15%), ein spontaner Abort (7%-50%) oder eine Frühgeburt (10%). Die optimale Zeitspanne ist im zweiten Trimenon zwischen 14. und 20.SSW (^{47,48,49,50,51}).

Die Verteilung zwischen Plattenepithel- und Adenokarzinomen ebenso wie die Prävalenz von histopathologischen Risikofaktoren scheinen sich bei schwangeren und

nichtschwangeren Patientinnen mit einem Zervixkarzinom nicht zu unterscheiden (⁴⁶). Auch wurde eine transplacentare Tumorausbreitung bisher nicht beobachtet.

Das Staging des Zervixkarzinoms entsprechend der FIGO unterscheidet sich nicht von dem nichtschwangerer Patientinnen und basiert einzig auf der klinischen Untersuchung und der histologischen Sicherung des Karzinoms. Aufgrund der Schwangerschaft kann lediglich das MRT zusätzlich eingesetzt werden zur Beurteilung der Tumorgröße sowie einer parametranen oder vaginalen Infiltration. Die Sensitivität hierfür beträgt zwischen 90%-95%, für die Detektion kleiner Lymphknotenmetastasen aber nur 30% (^{52, 53, 54}). Erfreulicherweise wird die überwiegende Mehrheit der Zervixkarzinome (ca. 70%) in einem frühen Stadium diagnostiziert, so dass ein operables Stadium 2-3 x häufiger vorgefunden wird als außerhalb der Schwangerschaft (^{44, 45, 46}).

Die Therapie des Zervixkarzinoms außerhalb der Schwangerschaft ist stadienabhängig durch randomisierte Studien gut definiert (⁵⁵). Im Gegensatz dazu existieren nur wenige nationale Empfehlungen und Konsensusstatements zur Therapie von schwangeren Frauen mit einem Zervixkarzinom. Zudem haben diese Empfehlungen nur eine sehr geringe Evidenz, da keine großen Studien zu diesem Thema existieren (^{56, 57, 58, 59, 60, 61, 62}).

In der Vergangenheit bestand die Therapie des Zervixkarzinoms vor der 20.SSW in der Schwangerschaftsbeendigung und nachfolgenden onkologischen Therapie. In Einzelfällen und kleinen Fallserien konnte jedoch die Therapieverzögerung bis zur fetalen Lebensfähigkeit ohne onkologischen Nachteil nachgewiesen werden (^{46, 63}). Damit scheint die Schwangerschaft selbst die Biologie eines Zervixkarzinoms nicht zu verschlechtern. Zusammen mit deutlichen Fortschritten der Neonatologie gewinnt dieses Konzept zunehmend an Bedeutung, insbesondere bei Tumor-Diagnosestellung im

zweiten Trimester (⁴⁵). Im Gegensatz dazu sind aber auch Einzelfälle einer raschen Tumorprogression in der Schwangerschaft beschrieben worden (^{64, 65, 66, 67}).

Die Therapie des Zervixkarzinoms bei gleichzeitiger Schwangerschaft hängt von vielen Faktoren ab: dem Tumorstadium (Tumorgöße), einem Lymphknotenbefall, dem Zeitpunkt der Schwangerschaft, dem histologischen Typ und dem Wunsch der Patientin zur Erhaltung der Schwangerschaft und der Fertilitäts-erhaltung. Das Spektrum möglicher Behandlungsoptionen umfasst: eine radikale Hysterektomie mit Fetus in situ oder in Kombination mit einem Kaiserschnitt (⁶⁸), eine abdominale radikale Trachelektomie (^{69, 70, 71, 72}), eine vaginale radikale Trachelektomie (^{73, 74}), eine Chemotherapie in Verbindung mit einer Konisation (⁷⁵), das laparoskopische Staging gefolgt von einer neoadjuvanten Chemotherapie und radikalen Hysterektomie nach Kaiserschnitt (^{76, 77, 78}), eine neoadjuvante Chemotherapie gefolgt von einem Kaiserschnitt und Radiochemotherapie (^{79, 80}), eine primäre Radiochemotherapie mit/ohne Curettage des Uterus (⁶⁸), eine neoadjuvante Chemotherapie gefolgt von der Entbindung und definitiven Radiochemotherapie (⁶⁸) oder eine Verlängerung der Schwangerschaft bis zur kindlichen Reife und Beginn der onkologischen Therapie nach Entbindung (^{81, 82, 83}).

Bei frühen Tumorstadien des Zervixkarzinoms scheint eine Verzögerung der onkologischen Therapie bis zu 12 Wochen nicht das onkologische Outcome zu beeinflussen (⁴⁵). Der beste Zeitpunkt der Entbindung ist nicht definiert, aber vorwiegend an einer geringen neonatalen Komplikationsrate infolge Frühgeburtlichkeit orientiert (>32.SSW) (^{84, 85}). Als Entbindungsmodus wird weltweit die Schnittentbindung präferiert, da sie ohne Risiko für ein Geburtshindernis und eine Blutung aus dem Tumor ist und die Entstehung von Metastasen in der Episiotomiewunde vermeidet (⁶⁴).

Auch bei schwangeren Patientinnen mit einem Zervixkarzinom stellen Lymphknotenmetastasen den wichtigsten prognostischen Faktor dar (29³⁰). Trotz

Fortschritten in der Bildgebung erlaubt nur die (laparoskopische) Entfernung der pelvinen Lymphknoten eine histologische Evaluierung und damit die grundlegende Entscheidung bezüglich eines Fortbestehens der Schwangerschaft (⁸⁶). Eine Entscheidung zur Fortsetzung der Schwangerschaft kann bei freien Lymphknoten mit hoher Sicherheit getroffen werden, während bei positiven Lymphknoten eine sofortige definitive Tumorthherapie erfolgen sollte (⁸⁷).

Operative abdominale Eingriffe in der Schwangerschaft, insbesondere ab dem 2. Trimenon, stellen durch die Uterusgröße und gesteigerte Perfusion immer eine besondere chirurgische Herausforderung dar (^{88, 89}). Seit der ersten Beschreibung einer laparoskopischen pelvinen Lymphonodektomie bei einer schwangeren Patientin mit einem Zervixkarzinom durch Hertel et al. 2001 wurden weitere 10 komplikationslose Fälle veröffentlicht (^{87, 90, 91}).

Eine neoadjuvante Chemotherapie (NACT) zur Behandlung eines Zervixkarzinoms in der Schwangerschaft mit dem Ziel der Verzögerung der definitiven onkologischen Therapie bis zur Lebensfähigkeit des Kindes erscheint eine vielversprechende Option. Bei Patientinnen mit einem großen Tumor, einem Tumorrest nach Konisation oder anderen Risikofaktoren und einem langen Intervall der notwendigen Therapieverzögerung vermag die NACT eine lokale Tumorprogression und Mikrometastasierung zu verhindern. Jedoch beruhen die Erfahrungen mit diesem Konzept auf 11 Einzelbeschreibungen weltweit und werden kontrovers diskutiert wegen eines potentiell schädlichen Übertrittes auf den Fetus. Die wenigen Erfahrungen zeigen, dass eine chemotherapeutische Behandlung im 2. und 3. Trimester relativ sicher erscheint, auch wenn bisher keine in-vivo Daten zur placentaren Passage vorliegen (^{43, 44, 84}). Schwangerschaftsbedingte physiologische Veränderungen wie eine gesteigerte Nierenfiltration, eine höhere Lebermetabolisierung und ein erhöhtes

Plasmavolumen können die Pharmakokinetik von Chemotherapeutika verändern. Die Amnionflüssigkeit kann als dritter Raum für bestimmte Medikamente fungieren. Cisplatin ist ein platinbasiertes Chemotherapeutikum und stellt für die Therapie des Zervixkarzinoms das wirksamste bekannte Medikament dar ⁽⁹²⁾. Cisplatin ist zu mehr als 90% proteingebunden und wird überwiegend renal metabolisiert und ausgeschieden. Seine Halbwertszeit beträgt zwischen 30 und 100 Stunden. Tierexperimentelle Untersuchungen haben seine mutagene und teratogene Wirkung nachgewiesen ^(93, 94). Cisplatin hat zudem bekannte nephrotoxische, neurotoxische, emetogene, ototoxische, und hämatotoxische Nebenwirkungen und kann einen Haarausfall und Elektrolytverschiebungen bedingen.

Beim Menschen ist Cisplatin fast vollständig an Serumalbumin gebunden. Nur der freie Anteil ist metabolisch aktiv und kann potentiell die Placentaschranke überwinden. Die schwangerschaftsbedingte geringere Albuminkonzentration führt zu einem höheren Anteil ungebundenen Cisplatins und kann damit das Risiko einer mütterlichen und kindlichen Toxizität erhöhen ⁽⁶³⁾. Bisher wurden bei 5 Neugeborenen Platinabbauprodukte nachgewiesen, deren Mütter in der Schwangerschaft chemotherapiert wurden ^(92, 95).

Bis heute wurden weltweit 40 Frauen mit einer platinhaltigen Chemotherapie in der Schwangerschaft behandelt ^(43, 77, 78, 92, Error! Bookmark not defined.). Dabei trat eine fetale Malformation (Hydrocephalus) auf, aber ein kausaler Zusammenhang ist nicht bewiesen. Es traten unter der Therapie keine schweren mütterlichen Toxizitäten auf, fetalerseits jedoch 1x ein Hydramnion, 2 x ein Oligohydramnion und 3 x eine intrauterine Gewichtsretardierung. Die postpartale Untersuchung war bei den meisten Kindern unauffällig.

2. Fragestellung, Material und Methode

2.1. Technik des laparoskopischen Lymphknotenstagings bei schwangeren Patientinnen mit Zervixkarzinom

Im ersten Teil der vorliegenden Arbeit soll die operative Machbarkeit, Sicherheit und onkologische Wertigkeit der laparoskopisch pelvinen Lymphonodektomie zur weiteren Therapieentscheidung bei schwangeren Patientinnen mit einem invasiven Zervixkarzinom untersucht werden. Dazu wurden die Behandlungsunterlagen aller Frauen, die mit dieser Fragestellung zwischen 1999 und 2010 überwiesen wurden, analysiert. Nach Zustimmung der jeweiligen Ethikkommissionen konnten retrospektiv 18 Patientinnen der Charité – Universitätsmedizin Berlin und der Friedrich-Schiller-Universität Jena, die eine transperitoneale pelvine LNE in der Schwangerschaft erhalten hatten, identifiziert werden. Es wurden folgende Angaben erfasst: Alter der Patientin bei Diagnosestellung, Datum der Operation (LNE), Tumortyp, Grading, LVSI-Status, FIGO-Stadium, Schwangerschaftswoche bei Diagnosestellung und zum Zeitpunkt der Operation, Anzahl und Befund der entnommenen Lymphknoten, Schwangerschaftsalter bei Entbindung, Entbindungsmodus, Art der definitiven onkologischen Behandlung, eventuelle adjuvante Therapie und onkologische Ergebnis.

Die Lymphknotenentfernung erfolgte bei allen Patientinnen als transperitoneale bilaterale pelvine laparoskopische Lymphonodektomie. Die Operationen wurden immer in Intubationsnarkose durchgeführt. Bei einigen Patientinnen erfolgte zur Vermeidung eines Spätabortes eine perioperative prophylaktische Tokolyse. Die Technik der laparoskopischen LNE ist mehrfach beschrieben worden und soll hier nur kurz dargestellt werden (^{95, 96}): alle Patientinnen wurden in tiefer Trendelenburgposition gelagert. Nach

Anlegen eines Pneumoperitoneums wurden 5 Trokare platziert: ein 10 mm Trokar am Nabel (oder 2 – 4 cm höher bei fortgeschrittenen Schwangerschaftswochen) für die Optik; zwei 5 mm Trokare im Unterbauch rechts und links lateral der Aa. epigastricae inferiores (Höhe von der Spina iliaca anterior inferior in Korrelation zur Schwangerschaftsgröße) und einen weiteren 5 mm Trokar in der Mittellinie unterhalb des Nabeltrokars. Ein fünfter Trokar mit 10 mm Durchmesser wurde im linken Oberbauch in der Medioclavicularlinie eingebracht zur Retraktion des Uterus und zur Entfernung der gewonnenen Lymphknoten mit einem Endobag. In Abhängigkeit von schwangerschaftsspezifischen Faktoren (SSW, Gemini) mussten individuelle Modifikationen der Trokaranordnung erfolgen. Vor der LNE erfolgte die eingehende Inspektion der Abdominalhöhle, um eine intraabdominale Tumoraussaat auszuschließen. Bei Schwangerschaften > 15. SSW wurde anschließend die Patientin auf die kontralaterale Seite gedreht, um den großen Uterus maximal aus dem Becken und dem Operationsgebiet verlagern zu können. Ohne Durchtrennung des Ligamentum rotundum wurde lateral des Ligamentum infundibulopelvicum das Peritoneum bis weit in den Bereich der parakolischen Rinne gespalten. Nach Identifikation des Ureters wurden die pararektale und paravesicale Grube eröffnet. Die Lymphonodektomie umfasste die iliac communes, iliacal externen, obturatoren und iliacal internen Lymphknoten (Abbildung 1 und 2). Zusätzlich wurde bei einigen Patientinnen in Abhängigkeit von der initialen Diagnosestellung und dem Tumorstadium eine Konisation oder Re-Konisation durchgeführt. Bei Frauen mit einem erhöhten Risiko für eine Zervixinsuffizienz (Zervixlänge unter 20 mm) erfolgte individuell die Anlage einer Cerclage.

Alle entfernten Lymphknoten wurden in identischer Weise pathologisch aufgearbeitet. Bei makroskopischem Tumornachweis in den Lymphknoten wurden nur einzelne Schnitte angefertigt (Abbildung 3). Bei normal erscheinenden Lymphknoten

wurden Schnitte entlang der Längsachse alle 3 – 4 mm durchgeführt und routinemäßig gefärbt (HE). Immunhistochemische Untersuchungen der Lymphknoten waren nicht routinemäßig vorgesehen.

Bei histologisch bestätigten tumorfreien Lymphknoten wurde allen Patientinnen ein schwangerschaftserhaltendes abwartendes Vorgehen bis zur kindlichen Reife empfohlen. Bei Nachweis von Lymphknotenmetastasen wurden die Patienten eher im Sinne einer Schwangerschaftsbeendigung beraten, um unverzüglich mit einer stadienadaptierten Tumorthherapie anfangen zu können.

Nach dem chirurgischen Staging und beim Wunsch der Schwangerschaftserhaltung erfolgten eine kindliche Überwachung in 4-wöchigen Abständen mittels fetaler Biometrie und Dopplersonographie. Die mütterlichen Untersuchungen beinhalteten zum einen die Vorgaben der Schwangerenvorsorge als auch die lokale Tumorkontrolle mittels Spiegeleinstellung und Kolposkopie (Abbildung 4) und bei einigen Patientinnen zusätzlich ein MRT (Abbildung 5), um eine rasche Tumorprogression auszuschließen. Die geplante Entbindung erfolgte bei allen Frauen zwischen der 32. und 36. SSW entsprechend den geburtshilflichen und onkologischen Befunden. Eine kindliche Lungenreifung mit Kortikosteroiden wurde bei allen Schwangeren vor dem geplanten Kaiserschnitt appliziert. Entsprechend der individuellen Entscheidung der Patientinnen und den onkologischen Befunden erfolgte die definitive operativ-onkologische Therapie entweder simultan mit der Entbindung als radikale Hysterektomie oder als radikale Trachelektomie 6 Wochen postpartal.

Alle Nachsorge-Informationen wurden durch eine Telefonbefragung der Patientin oder ihres behandelnden Frauenarztes gewonnen.

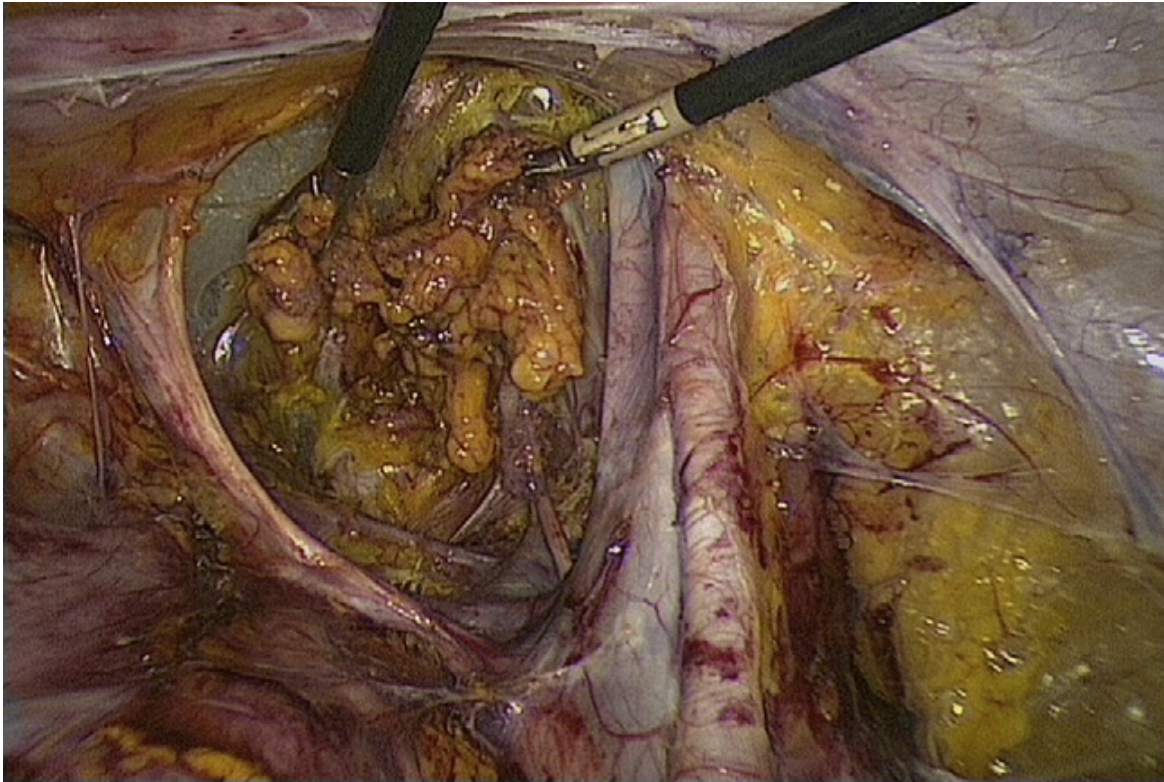


Abbildung 1: Situs nach rechtsseitiger laparoskopischer pelviner Lymphonodektomie. Die bereits mobilisierten Lymphknoten werden mit Faszangen gehalten.

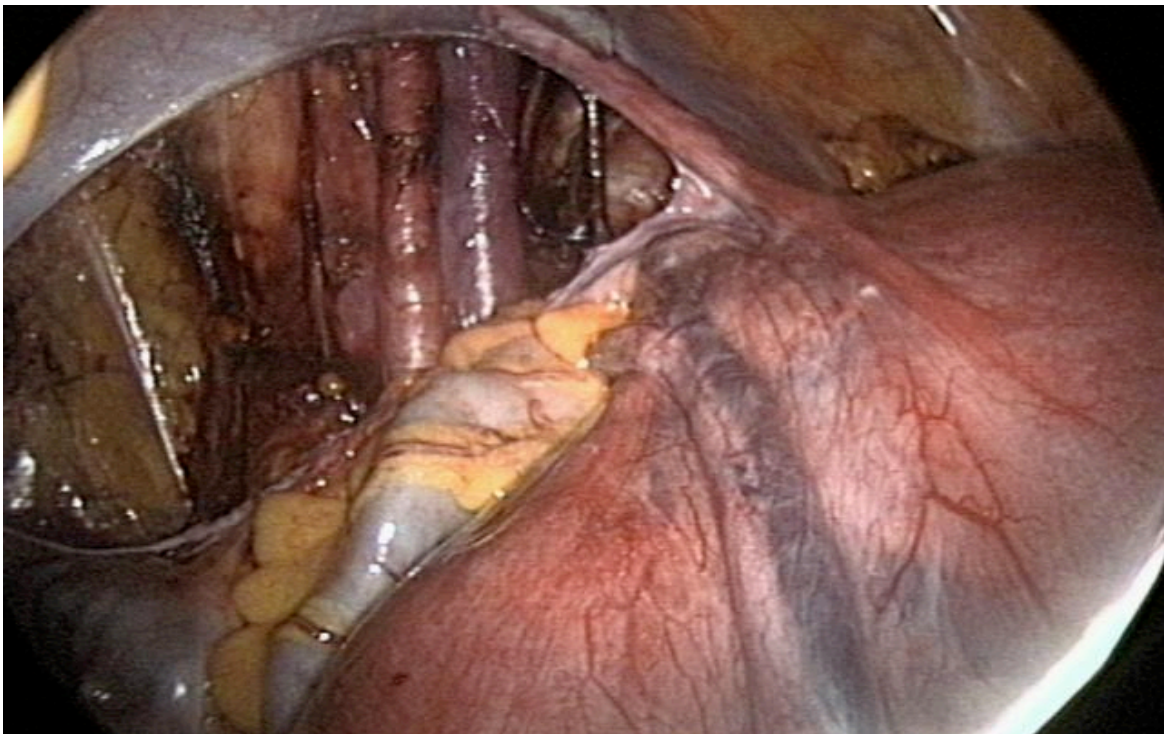


Abbildung 2: Situs nach linksseitiger laparoskopischer pelviner Lymphonodektomie

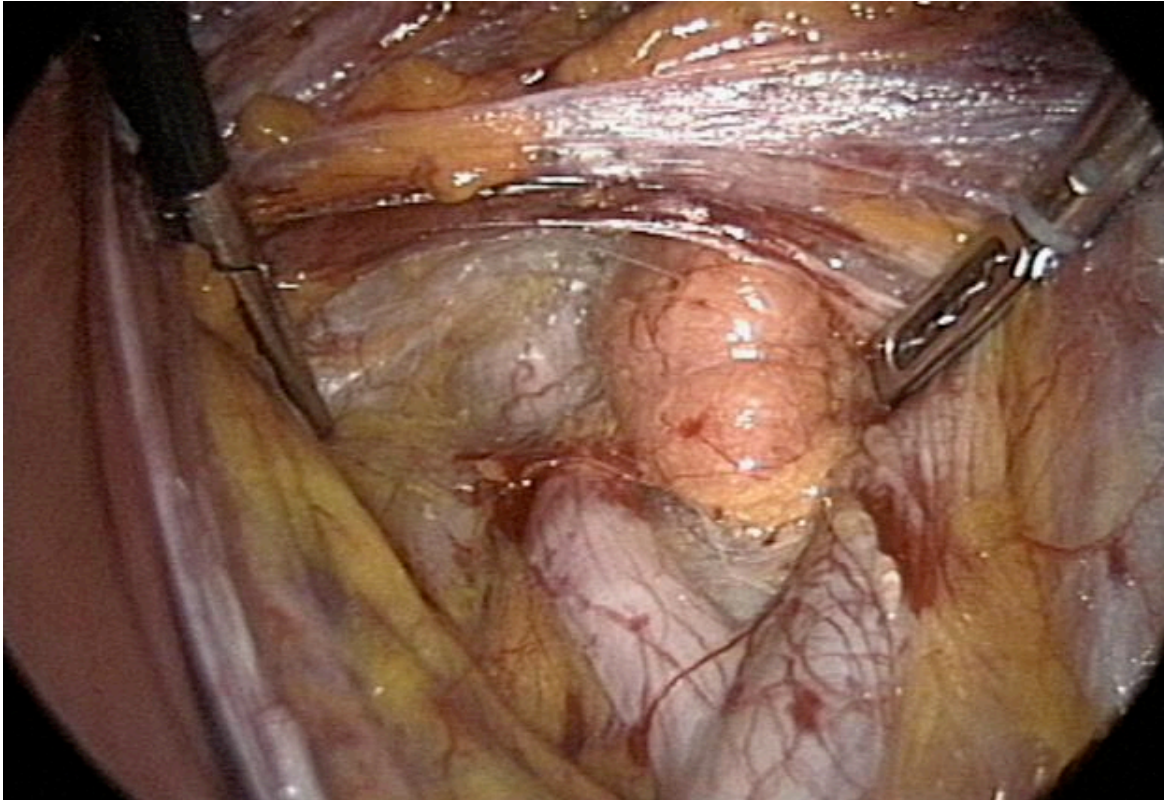


Abbildung 3: Tumor-positiver Lymphknoten rechts bei einer 38-jährigen Patientin mit Adenokarzinom der Zervix FIGO IB

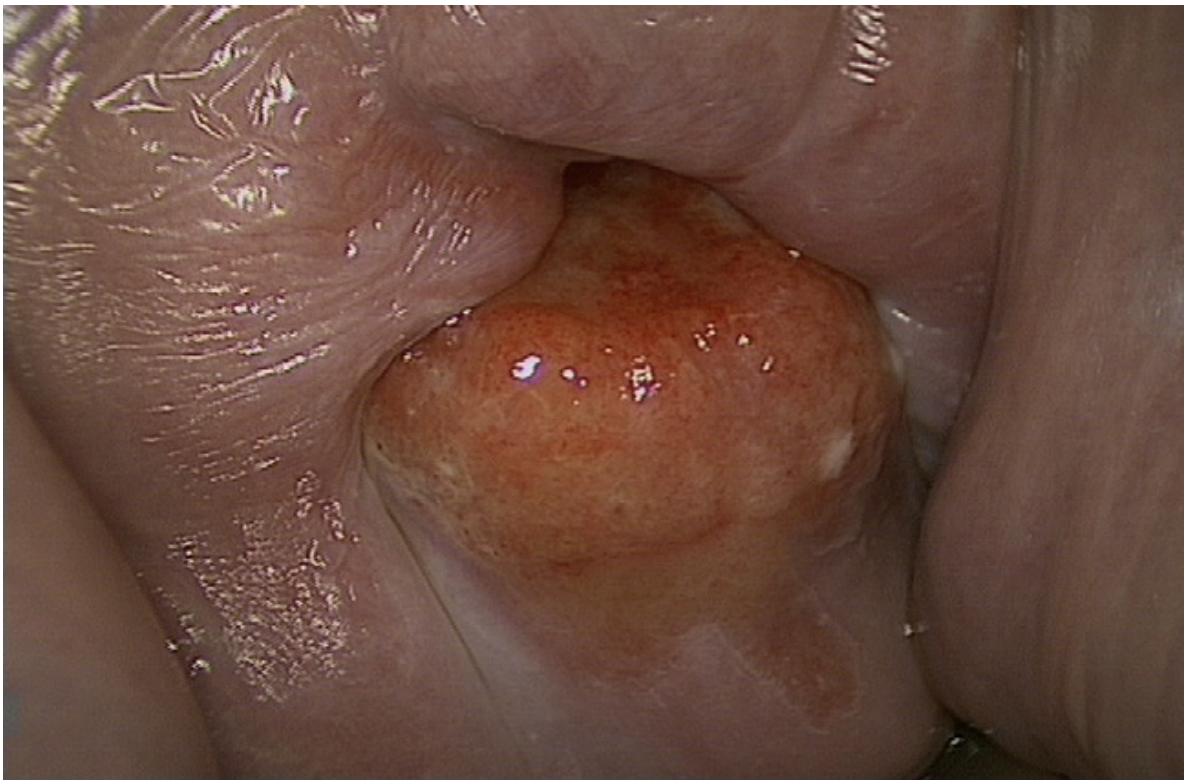


Abbildung 4: Tumorkontrolle im 2.+3. Trimenon mittels Kolposkopie.

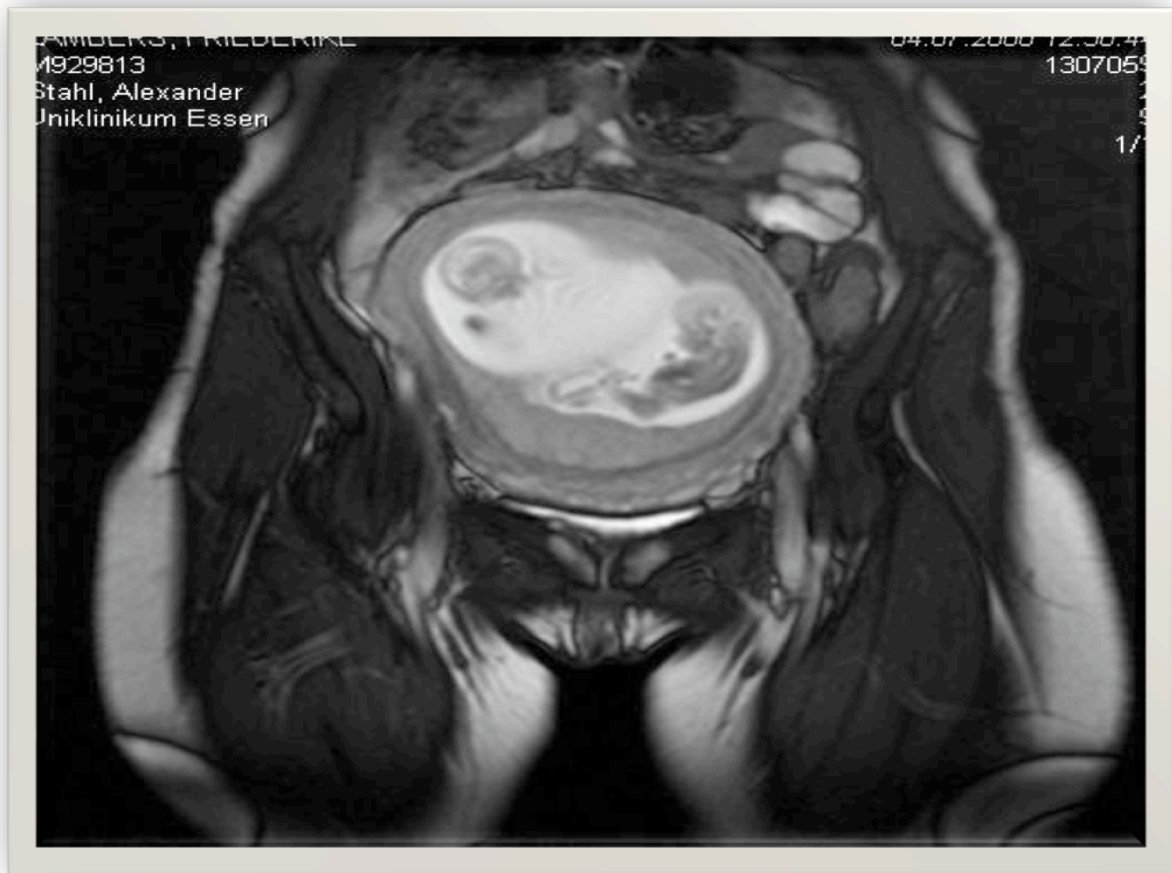

Abbildung 5: Mütterliche Überwachung während der onkologischen Therapieverzögerung mittels MRT (Zervixkarzinom und simultane Zwillingsschwangerschaft)

2.2. Cisplatin – Chemotherapie in der Schwangerschaft

Im zweiten Teil der vorliegenden Arbeit werden die Daten einer prospektiven in-vivo Analyse der Cisplatinkonzentrationen bei Patientinnen, die wegen eines Zervixkarzinoms in der Schwangerschaft mit Cisplatin behandelt wurden, analysiert.

Im Zeitraum von Mai 2008 bis Januar 2010 wurden 6 Patientinnen im Alter zwischen 29 -36 Jahren in der 15. – 22. SSW mit einem gleichzeitigen Zervixkarzinom in unsere Klinik überwiesen. Bei 4 Patientinnen wurde ein Plattenepithelkarzinom, bei zwei weiteren ein Adenokarzinom diagnostiziert. Eine Patientin (No. 6) tastete in der 19. SSW einen vergrößerten supraclavikulären Lymphknoten. Nach serologischem Ausschluss einer möglichen infektiösen Genese erfolgte eine Stanzbiopsie des Lymphknotens, die ein HPV 16 positives Plattenepithelkarzinom ergab. Eine HNO-ärztliche Untersuchung ergab keinen Anhalt für einen Kopf-Hals-Tumor. Die gynäkologische Untersuchung, einschließlich mehrerer Biopsien der Zervix, ergab ebenfalls keinen Anhalt für Malignität. Aufgrund des unklaren Primärtumors wurde ein PET-CT vor der geplanten Schwangerschaftsbeendigung durchgeführt, das hot spots links pelvin (4x5cm), links supraclaviculär und in der paraaortal darstellte (Abbildung 6). Anamnestisch erwähnenswert war die Tatsache einer Konisation zwei Jahre zuvor mit dem Ergebnis eines Carcinoma in situ. Die Nachbefundung des Konus konnte eine vormals nicht entdeckte Invasion nicht sicher ausschließen. In Kenntnis der Diagnose eines lymphogen metastasierten (Rezidiv-)Zervixkarzinoms entschied sich das Paar für die Fortsetzung der Schwangerschaft. Wegen einer zunehmenden Beinschwellung links ohne Thrombosezeichen wurden im Konsens die selektive linksseitige scalene Lymphknotenentfernung, die pelvine LNE links und eine Panendoskopie in Narkose durchgeführt.

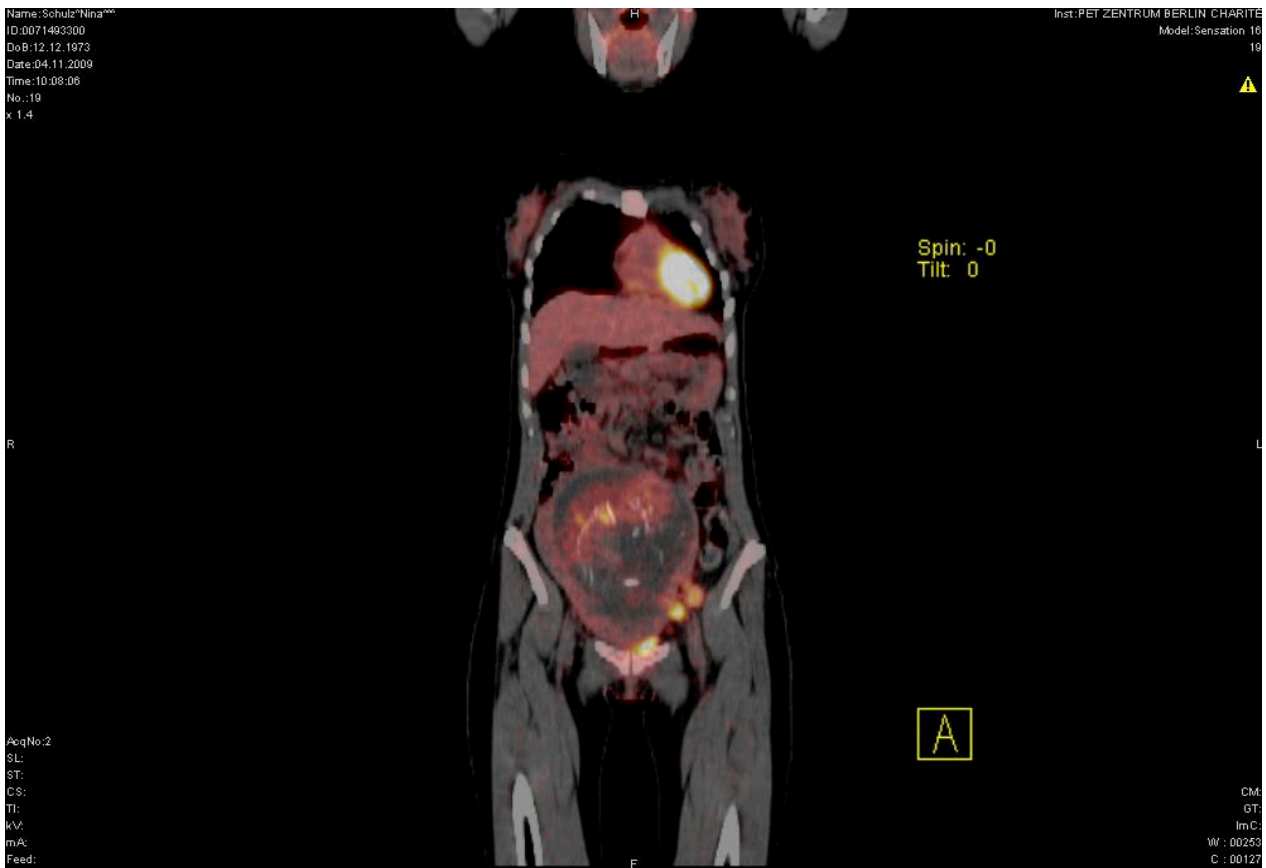

Abbildung 6: PET-CT in der 19. SSW mit positiven Lymphknoten links pelvin (Pat.-Nr. 6)

Ebenso entschieden sich alle 5 Patientinnen mit der Primärdiagnose des Zervixkarzinoms nach ausführlicher interdisziplinärer Aufklärung für die Fortsetzung der Schwangerschaft bis zur sicheren Lebensfähigkeit des Kindes. Eine laparoskopische transperitoneale pelvine LNE wurde bei allen Patientinnen zwischen der 15. und 22. SSW durchgeführt. Anschließend erhielten alle 6 Frauen aufgrund einer Risikokonstellation (R1-Resektion lokal, LVSI, G3) eine neoadjuvante Chemotherapie mit Cisplatin 20 mg/m^2 Körperoberfläche d1-3, q21X3 (n=5), X2 (n=1), beginnend zwischen der 17. bis 23. SSW. Eine antiemetisch-supportive Therapie wurde parallel appliziert, bestehend aus 8 mg Ondansetron 3 x täglich i.v., Dexamethason 4mg oral 3 x täglich und einer Hydratation mit 1 Liter isotonischer NACL-Lösung mit Mannitol vor der

Cisplatingabe. Bei einer Patientin wurde eine Amniocentese aus fetaler Indikation durchgeführt (**Error! Bookmark not defined.**).

Die fetale Sonographie und die Schwangerschaftsvorsorgeuntersuchungen der Mutter erfolgten alle 4 Wochen. Zusätzlich wurden zu jeder Konsultation eine vaginale Untersuchung und eine Kolposkopie durchgeführt, um eine Tumorprogression feststellen zu können. Dazu diente auch die Anfertigung eines Becken-MRT zwischen dem 2. und 3. Chemotherapiezyklus. Vor der elektiven Schnittentbindung wurde eine Lungenreifeinduktion mit 12 mg Betamethason vorgenommen. Der Kaiserschnitt erfolgte in der 32.-35. SSW in Kombination mit einer radikalen (n=5) oder einfachen (n=1) Hysterektomie. Während der Operation wurden zeitgleich Proben des mütterlichen Blutes, des Nabelschnurblutes und des Fruchtwasser zur Cisplatinkonzentrationsanalyse abgenommen.

3. Ergebnisse

3.1. Laparoskopisches Lymphknotenstaging vor Einleitung einer onkologischen Therapie bei schwangeren Patientinnen mit Zervixkarzinom

Es konnten 18 Patientinnen identifiziert werden, die während der Schwangerschaft aufgrund eines Zervixkarzinoms laparoskopisch pelvin lymphonodektomiert wurden (Tabelle 1). Das durchschnittliche Alter der Frauen betrug 32 Jahre (\pm 3Jahre). Alle Patientinnen wiesen bei Diagnosestellung ein frühes Zervixkarzinom (Stadium I und II) auf: 2 x FIGO IA1 mit extensivem lymphangischen Befall, 1 x FIGO IA2, 13 x FIGO IB1, 1 x FIGO IB2 und 1 x FIGO IIA. Histologisch wurden je 9 Adeno – und Plattenepithelkarzinome festgestellt. Das Grading war 1 x G1, 13 x G2 und 4 x G3. Alle Tumoren waren HPV high-risk positiv. 10 Frauen hatten bereits Kinder geboren, während 8 nullipara waren.

Mit Ausnahme von 3 Patientinnen wurden alle Frauen im zweiten Trimenon diagnostiziert und lymphonodektomiert. Das mittlere Zeitintervall zwischen Tumorentdeckung und operative Staging betrug 2 Wochen. Der histologische Tumornachweis erfolgte 9 x mittel Konisation und 9 x mittel Knipsbiopsie. 3 der Frauen erhielten unmittelbar nach der Konisation eine prophylaktische Cerclage.

Die transperitoneale laparoskopische bilaterale pelvine Lymphonodektomie der iliakal externen, obturatoren und interiliacalen Lymphknoten war in allen Fällen komplikationslos für Mutter und Fetus (Tabelle 2). Die unterschiedliche Größe des Uterus beeinflusste massgeblich die Operationszeit und die Zahl der gewonnenen Lymphknoten. Es trat keine anästhesiebedingte Morbidität auf. Keine Operation mußte konvertiert werden. 16 Frauen erhielten perioperativ eine prophylaktische Tokolyse, die 24 h

fortgesetzt wurde, wodurch keine operationsbedingte Frühgeburt auftrat. Alle Schwangerschaften wurden postoperativ engmaschig sonographisch kontrolliert; es wurden keine Auffälligkeiten gefunden.

Zusammen mit dem pelvinen Lymphknotenstaging wurde bei 6 Patientinnen eine Konisation bzw. Re-Konisation durchgeführt, wobei wegen anschließend deutlich verkürzter Zervix nach geburtshilflicher Konsultation bei einer Patientin zusätzlich eine Cerclage erfolgte. Durchschnittlich konnten 17 (6-46) Lymphknoten gewonnen werden. Lymphknotenmetastasen wurden bei 3 Patientinnen der Tumorstadien IB1 und IIA diagnostiziert. Obwohl bei 7 Frauen eine LVSI nachgewiesen war, wurde nur bei einer Patientin eine pelvine Lymphknotenmetastase gefunden. Dieser Patientin wurde die Beendigung der Schwangerschaft und der umgehende Beginn der onkologischen Behandlung angeraten. Dementsprechend erfolgte in der 17. SSW die radikale Hysterektomie mit bilateraler Adnexektomie (mit Fetus in situ) und die postoperativ adjuvante Radiochemotherapie. Die anderen zwei Patientinnen mit nachgewiesenen Lymphknotenmetastasen waren zum Zeitpunkt der Diagnosestellung im ersten Trimester der Schwangerschaft, so dass auch hier die Empfehlung zum sofortigen Therapiebeginn gegeben wurde. Beide Patientinnen wurden mittels primärer Radiochemotherapie behandelt, in deren Verlauf es zum Abort der Schwangerschaft kam. Eine weitere Patientin entschied sich trotz tumorfreier Lymphknoten und günstiger Histologie (villo-glanduläres Karzinom) in der 23. SSW zur Beendigung der Schwangerschaft. Dementsprechend wurde eine radikale Hysterektomie am graviden Uterus ausgeführt.

Das durchschnittliche Intervall der Therapieverzögerung bis zur definitiven onkologischen Behandlung betrug 17 Wochen (9-28) (Tabelle 3). Fünf Frauen wurden wegen onkologischer Risikofaktoren neoadjuvant chemotherapiert (s. Kapitel 3.2.). Alle 14

nodal negativen Frauen wurden per Sectio caesarea zwischen der 32. SSW und 36. SSW entbunden. Die Neugeborenen waren bei Entbindung gesund, ebenso wurden keine schweren neonatalen Komplikationen beobachtet. Die onkologische Therapie nach Sectio caesarea war bei 9 Patientinnen die radikale Hysterektomie im Anschluss an den Kaiserschnitt und bei 5 Frauen eine radikale Trachelektomie 6 Wochen postpartal. Wurden im Rahmen dieser anschließenden onkologischen Operationen noch pelvine und/oder paraaortale Lymphknoten entfernt, so waren diese in allen Fällen tumorfrei.

Das mittlere Nachsorgeintervall beträgt 38 Monate (3 – 126), sofern man die 3 Frauen, die gerade erst entbunden und die 2, die soeben ihre Radiochemotherapie beendet haben, ausschließt. Bei keiner Patientin wurde eine Rezidiv oder eine Fernmetastasierung festgestellt. Bis auf eine Patientin, die nach radikaler Hysterektomie und adjuvanter Radiochemotherapie einer Harninkontinenz entwickelt hat, fühlen sich alle Frauen wohl. Alle Neugeborenen bzw. Kinder zeigten eine normale somatische und neurologische Entwicklung ohne Beeinträchtigung durch die intrauterine onkologische Therapie und/oder geplante Frühgeburtlichkeit.

Patientin-Nr.	Alter (Jahre)	Parität	FIGO Stadium	Histologischer Typ	Grading	LVSI	SSW bei Diagnose	Diagnose durch
1	29	1	Ib2	Adeno	2	0	23	Konisation
2	40	2	Ib1	Adeno	2	1	15	Biopsie
3	32	0	Ib1	SCC	2	0	14	Konisation
4	36	0	Ib1	Adeno	1	0	21	Biopsie
5	34	2	Ia1	SCC	2	1	22	Konisation
6	29	0	Ib1	SCC	3	1	23	Konisation
7	29	1	Ib1	Adeno	2	0	12	Biopsie
8	29	0	Ib1	SCC	2	0	14	Konisation
9	35	1	Ib1	Adeno	2	1	14	Konisation
10	26	0	Ia2	Adeno	2	0	6	Konisation
11	31	1	Ib1	SCC	3	1	18	Biopsie
12	29	0	Ib1	SCC	2	0	23	Biopsie
13	38	0	Ia1	Adeno	3	1	15	Konisation
14	34	3	Ib1	SCC	2	0	22	Konisation
15	38	1	Ib1	Adeno	2	0	7	Biopsie
16	38	1	Ila	SCC	2	0	8	Biopsie
17	31	1	Ib1	SCC	2	1	14	Biopsie
18	29	0	Ib1	Adeno	3	0	18	Biopsie
Durchschnitt	32						16	

LVSI – Lymphangische Karzinose – L0 (negativ) L1 (positiv)

Adeno – Adenokarzinom

SCC – Plattenepithelkarzinom

SSW – Schwangerschaftswoche

Tabelle 1: Epidemiologische und histologische Befunde der schwangeren Patientinnen mit Zervixkarzinom

Patienten-Nr.	SSW bei OP	Zusätzliche Operationen	Anzahl der entfernten Lymphknoten	Anzahl der positiven Lymphknoten
1	25	keine	9	0
2	17	keine	32	4
3	17	keine	9	0
4	23	keine	14	0
5	23	keine	9	0
6	26	Konisation	10	0
7	13	Konisation	23	0
8	15	keine	6	0
9	14	Konisation	19	0
10	8	keine	28	0
11	20	Konisation	16	0
12	24	Konisation	6	0
13	18	keine	14	0
14	23	keine	14	0
15	8	keine	46	2
16	9	keine	28	1
17	15	Konisation	6	0
18	19	Konisation + Cerclage	24	0
Durchschnitt	18		17	

SSW – Schwangerschaftswoche

Tabelle 2: Operative Ergebnisse

Patienten-Nr.	SSW bei Entbindung (Wochen)	Entbindungsmodus	Chirurg. Therapie	Adjuvante Therapie	Diagnose-Therapie-Abstand (Wochen)	Follow-up (Mon.)	Oncolog. Status
1	35	Sectio	W-M	keine	12	68	NED
2	N.V.	N.V.	W-M	CRX	N.V.	128	NED
3	32	Sectio	W-M	keine	18	102	NED
4	N.V.	N.V.	W-M	keine	N.V.	68	NED
5	33	Sectio	W-M	keine	9	32	NED
6	33	Sectio	RT	keine	13	18	NED
7	34	Sectio	RT	keine	28	30	NED
8	34	Sectio	RT	keine	26	10	NED
9	33	Sectio	W-M	NAC	19	12	NED
10	34	Sectio	RT	keine	24	8	NED
11	34	Sectio	W-M	NAC	14	10	NED
12	35	Sectio	W-M	keine	11	7	NED
13	36.	Sectio	RT	keine	25	N.A.	N.V.
14	36	Sectio	W-M	NAC	14	5	NED
15	N.V.	N.V.	keine	CRX	N.V.	N.V.	N.V.
16	N.V.	N.V.	keine	CRX	N.V.	N.V.	N.V.
17	32	Sectio	W-M	NAC	18	N.V.	N.V.
18	34	Sectio	W-M	NAC	16	N.V.	N.V.
Durchschnitt	34				17	38	

SSW - Schwangerschaftswoche

W-M - Wertheim-Meigs

RT - radikale Trachelektomie

N.V. – nicht verfügbar

NED – no evidence of disease

NAC – neoadjuvante Chemotherapie

Sectio – Kaiserschnitt

CRX - Radiochemotherapie

Tabelle 3: Onkologische Therapie und follow-up

3.2. Cisplatinhaltige Chemotherapie im zweiten und dritten Schwangerschaftstrimester: in vivo Analysen der Cisplatinkonzentrationen im fetomaternalen Kompartiment

Chirurgisches Staging:

Im Rahmen des Stagings der 6 Patientinnen dieses Studienteils wurden 4 x eine Konisation und laparoskopisch pelvine Lymphonodektomie, 1 x eine Re-Konisation und pelvine Lymphonodektomie und 1 x eine oropharyngeale Panendoskopie, linksseitige Scalenuslymphonodektomie und laparoskopische pelvine linksseitige Lymphonodektomie ohne Komplikationen durchgeführt. Die Operationszeiten betragen zwischen 88 – 155 Minuten (Mittel 115 min). Der durchschnittliche Blutverlust war 58 ml (20 – 120 ml). Im Mittel konnten 16 pelvine Lymphknoten (6-25) entfernt werden, die bei den Patientinnen 1 – 5 tumorfrei waren. Bei Patientin Nr. 6 waren 4 von 17 skalenen und 4 von 14 pelvinen Lymphknoten durch ein Plattenepithelkarzinom infiltriert.

Neoadjuvante Chemotherapie

Alle 6 Frauen, bei denen eine neoadjuvante Chemotherapie wegen einer onkologischen Risikokonstellation indiziert wurde, begannen diese im zweiten Trimester der Schwangerschaft. 5/6 Frauen erhielten 3 Zyklen einer Cisplatinmonochemotherapie. Einer Patientin wurden wegen persönlicher Gründe nur 2 Zyklen appliziert. Die Chemotherapie wurde im Allgemeinen gut toleriert; es traten kein Grad 3 oder 4 hämatologische Toxizität auf. Wenn überhaupt, wurden nur eine milde Übelkeit und/oder Ermüdung für 3 – 5 Tage nach einem Chemotherapiezyklus beobachtet.

Pharmakokinetik

Zum Zeitpunkt der Sectio caesarea und Hysterektomie betragen die mütterlichen Cisplatinkonzentrationen zwischen 39.2 und 314.5 µg/l. Die absoluten Werte sind abhängig von der Anzahl der Chemotherapiezyklen und dem Zeitintervall zwischen der

letzten Chemotherapie und dem Datum der Entbindung. Die Konzentration in der Amnionflüssigkeit variierte zwischen 18.3 und 146.4 µg/l Cisplatin, was zwischen 13% und 42% der mütterlichen Konzentration zu diesem Zeitpunkt entsprach. Die gemessenen korrespondierenden Cisplatinkonzentrationen in der Nabelschnur waren 7.8 – 40.8 µg/l, was zwischen 31%-60% der mütterlichen Serumkonzentration betrug (Abbildung 7).

Operative Therapie nach neoadjuvanter Chemotherapie

Es wurde keine Tumorprogression unter der Chemotherapie in der Schwangerschaft beobachtet. Die Schnittentbindung und (radikale oder einfache) Hysterektomie wurden zwischen der 32. SSW und der 35. SSW durchgeführt. Die operativen Daten sind in Tabelle 4 zusammengefasst. Der postoperative Verlauf war bei allen Patientinnen unauffällig. Die endgültigen Tumorstadien nach Hysterektomie waren bei 5 Patientinnen ein Stadium ypT1b R0 und bei einer Patientin ein ypT2B M1 (Lymph). Eine adjuvante Radiochemotherapie wurde 2 Frauen empfohlen, wobei eine Patientin diese ablehnte.

Geburtshilfliche Daten

Bei der geplanten Frühgeburt zwischen der 32.-35. SSW hatten die 7 Neugeborenen (1 x Geminischwangerschaft) ein mittleres Geburtsgewicht von 2350 Gramm (1600-2600), eine Körperlänge von 44 cm (42-46) und einen ph-Wert von 7.29 (7.18-7.37) (s. Tabelle 5). Die Laborparameter Leukozyten, Kreatinin und Hämoglobin waren bei allen Kindern im Normbereich. Ebenso zeigten der Hörtest (evozierte Hirnstammpotentiale), die Nierenultraschalluntersuchung, die Leberfunktion und der neurologische Status bei allen Kindern normale Befunde.

SSW	32+2	32+1	35+2	32+6	33+4	32+0
Op-zeit (min)	330	272	265	235	188	335
Blutverlust (ml)	3000	1000	450	1200	900	650
Komplikationen	Transfusion	Keine	Keine	Transfusion	Keine	Keine
Endgültige Histologie	Adeno-CA ypT IB1 R0 L1 V0 G2 N0 (0/26)	SCC ypT IB1 R0 L1 V0 G3 N0 (0/27)	SCC ypT IB1 R0 L0 V0 G3 N0 (0/22)	SCC ypT Ib1 R0 L1 V0 N0 (0/8) G2	Adeno-CA ypT Ib1 R0 L0 V0 G3 N0 (0/29)	SCC ypT IIB N1 (4/14 pelvic) M1 Lymph (5/17 scalen, 13/15 paraaortic) L1 V1 G2
Adjuvante Therapie	Keine	Keine	CTX empfohlen, aber abgelehnt	Keine	Keine	CTX
Nachsorge	14 Monate - normal	9 Monate - normal	4 Monate - normal	-	-	-

SSW – Schwangerschaftswoche

Adeno-CA – Adenokarzinom

SCC – Plattenepithelkarzinom

CTX - Radiochemotherapie

Tabelle 4: Operative und onkologische Daten von 6 Patientinnen nach neoadjuvanter Chemotherapie in der Schwangerschaft.