Aus dem dental-radiologischen 3D-Röntgeninstitut
MESANTIS Berlin

DISSERTATION

Bildgebende Befunde im Rahmen der kieferorthopädischen Behandlungsplanung unter besonderer Berücksichtigung der oberen Atemwege

Eine retrospektive Transversalstudie anhand von dentalen Volumentomographien

zur Erlangung des akademischen Grades
Doctor medicinae dentariae (Dr. med. dent.)

vorgelegt der Medizinischen Fakultät
Charité – Universitätsmedizin Berlin

von

Sandra Deckert
geb. Steinbach

aus Meerane

Gutachter/in: 1. Prof. Dr. A. Bumann

2. Prof. Dr. K.-H. Dannhauer

3. Prof. Dr. Dr. R. J. Radlanski

Datum der Promotion: 07.09.2012

Bildgebende Befunde im Rahmen der kieferorthopädischen Behandlungsplanung unter besonderer Berücksichtigung der oberen Atemwege – Eine retrospektive Transversalstudie anhand von dentalen Volumentomographien

Inhalt

Abbildungsverzeichnis VII
Tabellenverzeichnis IX
Abkürzungsverzeichnis X
Verwendete Formelzeichen XI

1 Einleitung 1
1.1 Diagnostik der oberen Atemwege 1
1.2 Effektive Dosis 6
1.2.1 Computertomographie 6
1.2.2 Digitale Volumentomographie 7
1.3 Häufigkeit einzelner HNO-Befunde 8
1.4 Zusammenhang von HNO-Befunden mit Malokklusionen 11

2 Herleitung der Aufgabenstellung 15

3 Methodik 18
3.1 Allgemeine Methoden 18
3.1.1 Patientengut 18
3.1.2 Digitale Volumentomographie 19
3.1.3 DVT-Aufnahmen 21
3.1.4 Auswertungssoftware 23
3.1.5 Statistische Methoden 25
3.2 Spezielle Methoden 25
3.2.1 Nebenbefunde im Bereich der Nasennebenhöhlen 26
3.2.1.1 Prävalenzen in den Nasennebenhöhlen 26
3.2.1.1.1 Prävalenzen im Sinus maxillaris 26
3.2.1.1.2 Prävalenzen im Sinus ethmoidalis 28
3.2.1.1.3 Prävalenzen im Sinus sphenoidalis 30

3.2.1.1.4 Prävalenzen im Sinus frontalis 31
3.2.1.2 Geschlechtsabhängige Unterschiede in den Nasennebenhöhlen 33
3.2.1.3 Altersabhängige Unterschiede in den Nasennebenhöhlen 33
3.2.2 Nebenbefunde im Bereich der Nasenhöhle 33
3.2.2.1 Prävalenzen in der Nasenhöhle 34
3.2.2.1.1 Prävalenzen der Nasenhaupthöhle 34
3.2.2.1.2 Prävalenzen am Nasenseptum 34
3.2.2.1.3 Prävalenzen der Conchae nasales 35
3.2.2.2 Geschlechtsabhängige Unterschiede in der Nasenhöhle 35
3.2.2.3 Altersabhängige Unterschiede in der Nasenhöhle 35
3.2.3 Nebenbefunde im Bereich der posterioren Atemwege 36
3.2.3.1 Prävalenzen in den posterioren Atemwegen 36
3.2.3.1.1 Prävalenzen im Nasopharynx 36
3.2.3.1.2 Prävalenzen im Mesopharynx 37
3.2.3.2 Geschlechtsabhängige Unterschiede in den posterioren Atemwegen 37
3.2.3.3 Altersabhängige Unterschiede in den posterioren Atemwegen 37

4 Ergebnisse 38
4.1 Nebenbefunde im Bereich der Nasennebenhöhlen 38
4.1.1 Prävalenzen in den Nasennebenhöhlen 38
4.1.1.1 Prävalenzen im Sinus maxillaris 38
4.1.1.2 Prävalenzen im Sinus ethmoidalis 40
4.1.1.3 Prävalenzen im Sinus sphenoidalis 41
4.1.1.4 Prävalenzen im Sinus frontalis 42
4.1.2 Geschlechtsabhängige Unterschiede in den Nasennebenhöhlen 43
4.1.2.1 Geschlechtsabhängige Unterschiede im Sinus maxillaris 43
4.1.2.2 Geschlechtsabhängige Unterschiede im Sinus ethmoidalis 45
4.1.2.3 Geschlechtsabhängige Unterschiede im Sinus sphenoidalis 46
4.1.2.4 Geschlechtsabhängige Unterschiede im Sinus frontalis 47
4.1.3 Altersabhängige Unterschiede in den Nasennebenhöhlen 48
4.1.3.1 Altersabhängige Unterschiede im Sinus maxillaris 48
4.1.3.2 Altersabhängige Unterschiede im Sinus ethmoidalis 53
4.1.3.3 Altersabhängige Unterschiede im Sinus sphenoidalis 54
4.1.3.4 Altersabhängige Unterschiede im Sinus frontalis 56

4.2 Nebenbefunde im Bereich der Nasenhöhle ... 58
4.2.1 Prävalenzen in der Nasenhöhle ... 58
4.2.1.1 Prävalenzen der Nasenhaupthöhle ... 58
4.2.1.2 Prävalenzen am Nasenseptum ... 59
4.2.1.3 Prävalenzen der Conchae nasales ... 59
4.2.2 Geschlechtsabhängige Unterschiede in der Nasenhöhle ... 61
4.2.2.1 Geschlechtsabhängige Unterschiede der Nasenhaupthöhle ... 61
4.2.2.2 Geschlechtsabhängige Unterschiede am Nasenseptum ... 61
4.2.2.3 Geschlechtsabhängige Unterschiede der Conchae nasales ... 62
4.2.3 Altersabhängige Unterschiede in der Nasenhöhle ... 63
4.2.3.1 Altersabhängige Unterschiede der Nasenhaupthöhle ... 63
4.2.3.2 Altersabhängige Unterschiede am Nasenseptum ... 64
4.2.3.3 Altersabhängige Unterschiede der Conchae nasales ... 66
4.3 Nebenbefunde im Bereich der posterioren Atemwege ... 67
4.3.1 Prävalenzen in den posterioren Atemwegen ... 67
4.3.1.1 Prävalenzen im Nasopharynx ... 68
4.3.1.2 Prävalenzen im Mesopharynx ... 68
4.3.2 Geschlechtsabhängige Unterschiede in den posterioren Atemwegen ... 69
4.3.2.1 Geschlechtsabhängige Unterschiede im Nasopharynx ... 69
4.3.2.2 Geschlechtsabhängige Unterschiede im Mesopharynx ... 70
4.3.3 Altersabhängige Unterschiede in den posterioren Atemwegen ... 70
4.3.3.1 Altersabhängige Unterschiede im Nasopharynx ... 71
4.3.3.2 Altersabhängige Unterschiede im Mesopharynx ... 72

5 Diskussion ... 74
5.1 Nebenbefunde im Bereich der Nasennebenhöhlen ... 74
5.1.1 Prävalenzen in den Nasennebenhöhlen ... 74
5.1.1.1 Prävalenzen im Sinus maxillaris ... 74
5.1.1.2 Prävalenzen im Sinus ethmoidalis ... 79
5.1.1.3 Prävalenzen im Sinus sphenoidalis ... 80
5.1.1.4 Prävalenzen im Sinus frontalis ... 81
5.1.2 Geschlechtsabhängige Unterschiede in den Nasennebenhöhlen ... 82
5.1.2.1 Geschlechtsabhängige Unterschiede im Sinus maxillaris ... 83
5.1.2.2 Geschlechtsabhängige Unterschiede im Sinus ethmoidalis ... 84

5.1.2.3 Geschlechtsabhängige Unterschiede im Sinus sphenoidalis 84
5.1.2.4 Geschlechtsabhängige Unterschiede im Sinus frontalis 84
5.1.3 Altersabhängige Unterschiede in den Nasennebenhöhlen..... 84
5.1.3.1 Altersabhängige Unterschiede im Sinus maxillaris..... 85
5.1.3.2 Altersabhängige Unterschiede im Sinus ethmoidalis 86
5.1.3.3 Altersabhängige Unterschiede im Sinus sphenoidalis..... 86
5.1.3.4 Altersabhängige Unterschiede im Sinus frontalis 86
5.2 Nebenbefunde im Bereich der Nasenhöhle..... 87
5.2.1 Prävalenzen in der Nasenhöhle 87
5.2.1.1 Prävalenzen der Nasenhaupthöhle 87
5.2.1.2 Prävalenzen am Nasenseptum 87
5.2.1.3 Prävalenzen der Conchae nasales 89
5.2.2 Geschlechtsabhängige Unterschiede in der Nasenhöhle..... 89
5.2.3 Altersabhängige Unterschiede in der Nasenhöhle 90
5.3 Nebenbefunde im Bereich der posterioren Atemwege 90
5.3.1 Prävalenzen in den posterioren Atemwegen..... 90
5.3.1.1 Prävalenzen des Nasopharynx 90
5.3.1.2 Prävalenzen des Mesopharynx 91
5.3.2 Geschlechtsabhängige Unterschiede in den posterioren Atemwegen 91
5.3.3 Altersabhängige Unterschiede in den posterioren Atemwegen..... 91
5.3.3.1 Altersabhängige Unterschiede im Nasopharynx 91
5.3.3.2 Altersabhängige Unterschiede im Mesopharynx 92
5.4 Fehleranalyse..... 92
5.5 Indikation der digitalen Volumentomographie 93
5.6 Schlussfolgerung..... 95

6 Zusammenfassung..... 99

7 Literaturverzeichnis 101

8 Anhang 116
8.1 Danksagung 116
8.2 Curriculum Vitae..... 117
8.3 Eidesstattliche Erklärung..... 118

Abbildungsverzeichnis

Abbildung 1: Einteilung der Etagen des Pharynx 13
Abbildung 2: i-CAT, Digitaler Volumentomograph..... 21
Abbildung 3: Patientensessel und Schranke..... 22
Abbildung 4: DICOM-Datei, geöffnet mit InVivoDental 4.0..... 24
Abbildung 5: Nebenbefunde der Kieferhöhlen mit mehr als 5% Prävalenz 39
Abbildung 6: Zahnwurzel-Kieferhöhlen-Verbindungen mit mehr als 5% Prävalenz 40
Abbildung 7: Nebenbefunde der Keilbeinhöhle mit mehr als 5% Prävalenz 41
Abbildung 8: Nebenbefunde der Stirnhöhle mit mehr als 5% Prävalenz..... 43
Abbildung 9: Geschlechtsabhängige Nebenbefunde der Kieferhöhlen mit mehr als 5% Prävalenz 44
Abbildung 10: Geschlechtsabhängige Zahnwurzel-Kieferhöhlen-Verbindungen mit mehr als 5% Prävalenz 45
Abbildung 11: Geschlechtsabhängige Nebenbefunde der Siebbeinzellen mit mehr als 5% Prävalenz 46
Abbildung 12: Geschlechtsabhängige Nebenbefunde der Keilbeinhöhle mit mehr als 5% Prävalenz 47
Abbildung 13: Geschlechtsabhängige Nebenbefunde der Stirnhöhle mit mehr als 5% Prävalenz 47
Abbildung 14: Altersabhängige Nebenbefunde der Kieferhöhlen mit mehr als 5% Prävalenz 49
Abbildung 15: Altersabhängige Zahnwurzel-Kieferhöhlen-Verbindungen mit mehr als 5% Prävalenz 51
Abbildung 16: Altersabhängige Nebenbefunde der Siebbeinzellen mit mehr als 5% Prävalenz 53
Abbildung 17: Altersabhängige Nebenbefunde der Keilbeinhöhle mit mehr als 5% Prävalenz 55
Abbildung 18: Altersabhängige Nebenbefunde der Stirnhöhle mit mehr als 5% Prävalenz 57
Abbildung 19: Nebenbefunde der Nasenhaupthöhle mit mehr als 5%

Prävalenz 59
Abbildung 20: Abweichungen des Nasenseptums von der Medianlinie 59
Abbildung 21: Pneumatisation der Nasenmuscheln mit mehr als 5% Prävalenz 60
Abbildung 22: Geschlechtsabhängige Nebenbefunde der Nasenhaupthöhle mit mehr als 5% Prävalenz 61
Abbildung 23: Geschlechtsabhängige Abweichungen des Nasenseptums von der Medianlinie 62
Abbildung 24: Geschlechtsabhängige Pneumatisation der Nasenmuscheln mit mehr als 5% Prävalenz 62
Abbildung 25: Altersabhängige Nebenbefunde der Nasenhaupthöhle mit mehr als 5% Prävalenz 64
Abbildung 26: Altersabhängige Abweichungen des Nasenseptums von der Medianlinie 65
Abbildung 27: Altersabhängige Pneumatisation der Nasenmuscheln mit mehr als 5% Prävalenz 66
Abbildung 28: Prävalenzen des Nasopharynx 68
Abbildung 29: Prävalenzen des Mesopharynx 68
Abbildung 30: Geschlechtsabhängige Nebenbefunde des Nasopharynx 69
Abbildung 31: Geschlechtsabhängige Nebenbefunde des Mesopharynx 70
Abbildung 32: Altersabhängige Nebenbefunde des Mesopharynx 72

Tabellenverzeichnis

Tabelle 1: Mittlere effektive Dosis 8
Tabelle 2: Einteilung der Altersgruppen 19
Tabelle 3: Geringfügigere Nebenbefunde der Kieferhöhlen mit weniger als 5% Prävalenz 39
Tabelle 4: Geringfügigere Zahnwurzel-Kieferhöhlen-Verbindungen mit weniger als 5% Prävalenz 40
Tabelle 5: Geringfügigere Nebenbefunde der Siebbeinzellen mit weniger als 5% Prävalenz 41
Tabelle 6: Geringfügigere Nebenbefunde der Keilbeinhöhle mit weniger als 5% Prävalenz 42
Tabelle 7: Geringfügigere Nebenbefunde der Stirnhöhle mit weniger als 5% Prävalenz 43
Tabelle 8: Altersabhängige Nebenbefunde der Kieferhöhlen mit weniger als 5% Prävalenz 50
Tabelle 9: Altersabhängige Zahnwurzel-Kieferhöhlen-Verbindungen mit weniger als 5% Prävalenz 52
Tabelle 10: Altersabhängige Nebenbefunde der Siebbeinzellen mit weniger als 5% Prävalenz 54
Tabelle 11: Altersabhängige Nebenbefunde der Keilbeinhöhle mit weniger als 5% Prävalenz 56
Tabelle 12: Altersabhängige Nebenbefunde der Stirnhöhle mit weniger als 5% Prävalenz 58
Tabelle 13: Pneumatisation der Nasenmuscheln mit weniger als 5% Prävalenz 60
Tabelle 14: Altersabhängige Pneumatisation der Nasenmuscheln mit weniger als 5% Prävalenz 67
Tabelle 15: Altersabhängige Nebenbefunde des Nasopharynx 72
Tabelle 16: Lokalisation der Mund-Antrum-Verbindungen 78
Tabelle 17: Vergleich der eigenen Ergebnisse mit der aktuellen Studie von PAASCH 80
Tabelle 18: Vergleich der eigenen Ergebnisse mit der aktuellen Studie von SMITH et al. 89

Abkürzungsverzeichnis

CAD / CAM	Computer-aided design / Computer-aided manufacturing, rechnergestützter Entwurf oder rechnerunterstützte Konstruktion/rechnerunterstützte Fertigung
CBCT	Cone-Beam-Volume-Tomography
CNI	Concha nasalis inferior
CNM	Concha nasalis media
CNS	Concha nasalis superior
CRS	Chronische Rhinosinusitis
CT	Computertomographie bzw. -gramm
DGKFO	Deutsche Gesellschaft für Kieferorthopädie
DGZMK	Deutsche Gesellschaft für Zahn-, Mund- und Kieferheilkunde
DICOM	Digital Imaging and Communications in Medicine
DVT	Digitale/s Volumentomographie bzw. -gramm
FOV	Field of View, Feldgröße
FRS	Fernröntgenseitenbild
GNE	Gaumennahterweiterung
HNO	Hals-Nasen-Ohren
ICRP	International Commission on Radiological Protection, Internationale Strahlenschutzkommission
MAV	Mund-Antrum-Verbindung
MRT	Magnet-Resonanz-Tomographie
NNH	Nasennebenhöhlen
OPG	Orthopantomogramm
OSA	Obstruktive Schlafapnoe
PSA	Panoramaschichtaufnahme
RAM	Random-Access Memory, ein Halbleiterspeicher – beispielsweise für den Arbeits- oder Hauptspeicher
US	United States
USA	United States of America
Voxel	Pixeladäquate 3D-Koordinate

Verwendete Formelzeichen

α	Signifikanzniveau
cm	Zentimeter
D_{eff}	effektive Dosis
GB	Gigabyte
GHz	Gigahertz
H_T	Organ-Äquivalenzdosis
kg	Kilogramm
kV	Kilovolt
Lp	Lichtpunkt
n	Anzahl
mA	Milliampere
MB	Megabyte
Mm	Millimeter
mSv	Millisievert
µSv	Mikrosievert
p	Signifikanzwert
Sv	Sievert
T	Organ
w_T	Gewebewichtungsfaktor

1 Einleitung

Mit der Entdeckung der Röntgenstrahlung im November 1895 durch Wilhelm Conrad Röntgen kommt es in der Medizin zur Revolutionierung in der Diagnostik. Bereits im Januar 1896 werden von dem Braunschweiger Zahnarzt Walkhoff die ersten Zahnaufnahmen angefertigt. März 1896 gelingen in Aberdeen J. Mackenzie-Davidson die ersten Röntgenaufnahmen von Kopf und Becken. 1972 wird ein weiterer Meilenstein in der bildgebenden Diagnostik mit der Entwicklung der Computertomographie (CT) unter der Leitung von G. N. Hounsfield gelegt. Schon im Folgejahr entwickelt P. Lauterbur unter Zugrundelegung der Arbeiten von Bloch und Purcell zur Kernspinresonanz die Magnet-Resonanz-Tomographie (MRT) [1].

Die digitale Röntgentechnik hält in den 80er Jahren des letzten Jahrhunderts letztendlich Einzug in die zahnärztliche Röntgendiagnostik und revolutioniert diese dann gänzlich [2].

Steter Fortschritt und das Wissen um die Schädlichkeit der ionisierenden Strahlung machen es besonders wichtig, Röntgensysteme mit niedriger Strahlenbelastung, guter Bildqualität und möglichst hohem Informationsgehalt für die Diagnostik einzusetzen.

1.1 Diagnostik der oberen Atemwege

Ein unverzichtbares Instrument in der Diagnostik, Therapieplanung und Rezidiverkennung der oberen Atemwege ist die nasale Endoskopie [3].
Ultraschalluntersuchungen sind nichtinvasiv, allerdings hängt ihre Wertigkeit stark von der Erfahrung des Behandlers ab [3].
Der konventionellen Röntgendarstellung kommt eine hohe Treffsicherheit bei akuter Sinusitis maxillaris lediglich bei der Darstellung von Sekretspiegeln oder Verschattungen zugute [4]. Jedoch ist sie bei der Diagnose akuter Rhinosinusitiden irrelevant, da weitergehende Untersuchungen mit modernen Schnittbildtechniken weitaus aussagekräftiger sind [3, 5, 6]. Wie eine Studie aus einer Notfallambulanz aufzeigt, werden bei einem Drittel der akuten

Rhinosinusitiden insbesondere die Sinusitis sphenoidalis, ethmoidalis bzw. frontalis auf konventionellen Röntgenaufnahmen gegenüber einem CT übersehen [7]. So zeigen GHARABAGHI et al. [8] einen klinischen Fall auf, bei dem mit Hilfe einer CT eine Sinusitis sphenoidalis frühzeitig diagnostiziert und intrakranielle Komplikationen verhindert hätten werden können.

Die Computertomographie stellt in coronaler und axialer Schicht bzw. in Rekonstruktion das zurzeit beste radiologische Verfahren zur Darstellung der Nasennebenhöhlen (NNH) dar [9].
Vor Operationen der NNH ist ein coronales CT zwingend erforderlich und liefert Informationen über die knöchernen Strukturen und deren Normvarianten sowie anatomische Engstellen. Wird gleichzeitig ein intravenöses Kontrastmittel verabreicht, kann gegebenenfalls zwischen einer Schleimhautschwellung und einem Sekretspiegel unterschieden werden [10, 11, 12, 13].
Die coronale Ebene kommt der endoskopischen Darstellung am nächsten und stellt den ostiomeatalen Komplex am realistischsten dar [10, 14]. Endoskopischer und CT-Befund korrelieren insgesamt gut miteinander [15]. Im Speziellen zeigen 2003 HWANG et al. [16], dass positive endoskopische Befunde zwar nur schwach mit der klinischen Symptomatik übereinstimmen, dafür aber eine hohe Sensitivität für einen positiven CT-Befund aufweisen. Im Zuge der präoperativen Planung und der damit verbundenen Kenntnis der anatomischen Verhältnisse ist der Stellenwert der CT daher unbestritten [10, 17]. Die Diagnose hat jedoch nur mit engem Bezug zu den klinischen und endoskopischen Befunden zu erfolgen [10], denn Befunde der NNH können auch bei unkomplizierten Virusinfektionen zu finden sein [18]. So liegen die Prävalenzen zufällig entdeckter Schleimhautbefunde der Nasennebenhöhlen ohne klinische Symptomatik bei 20 [19] bis 30% [20], wobei Patienten mit chronischer Sinusitis zwischen 60 und 80% Übereinstimmung bei den CT-Ergebnissen und den dazugehörigen Endoskopiebefunden zeigen [21].

Das CT stellt nach dem heutigen Wissenstand eine exzellente Karte bei der Sinus-Operation dar, gibt Auskunft über das Ansprechen einer medikamentösen Behandlung [22], die Ausdehnung der Schleimhautentzündungen [20, 23] und gilt somit als Standard für die akkurate Evaluierung

der Nasenhaupt- und Nasennebenhöhlen [23]. Vor allem bei der Diagnose atypischer Sinusitiden, bei Malignität oder Komplikationen der chronischen Sinusitis liefert das CT außerordentlich wertvolle Informationen [20].

Denn gerade die chronische Rhinosinusitis (CRS) stellt die Kliniker vor diagnostische und therapeutische Herausforderungen [24]. BHATTACHARYYA et al. [25] eruieren für ein Nasennebenhöhlen-CT eine gute Sensitivität und eine überdurchschnittliche Spezifität für die Diagnostik der CRS. Gleiches gilt für Mukozelen als eine atypische Komplikation der Sinusitis [26].
Die CT-Aufnahmen der NNH können nicht vorhersagen, ob eine endoskopische Sinuschirurgie eine Verbesserung der Symptome oder Steigerung der Lebensqualität mit sich bringen wird [24], allerdings besteht die Notwendigkeit, ein CT vor einer Sinuschirurgie anzufertigen, um überhaupt endoskopische und Lebensqualität steigernde Ziele erreichen zu können [27].
Auch bei der invasiven fungalen Sinusitis ziehen Arzt und Patient einen Nutzen aus der Anfertigung eines CT. 21 von 23 Patienten weisen im CT nachweisbare schwerwiegende Ödeme der Nasenkavität auf. Die endoskopische Diagnostik ist auch hier unerlässlich, da es sich bei der Ödembildung um einen unspezifischen Befund, wie er bei allen Formen der Rhinosinusitis auftreten kann, handelt [28].
So empfehlen in einer Studie aus dem Jahr 2010 58,7% der befragten HNO-Ärzte des Staates New York die Anfertigung eines CT routinemäßig vor Sinuslift, um beispielsweise eine präoperative Planung durchzuführen [29]. So verwundert es nicht, wenn der Einsatz der CT und nasalen Endoskopie bei der Diagnostik und der Behandlung der chronischen Sinusitis zunimmt [30].

Zur Abklärung von fazialem Kopfschmerz [31], Migräne [32] aber auch Sinusitis-Kopfschmerzen [33] werden CT eingesetzt, um Abnormalitäten einzelner Nasennebenhöhlen, die Beschaffenheit der Concha bullosa und Septumdeviationen abzuklären.

Mit Hilfe der CT können Oropharynx [34], Hypopharynx, Larynx und obere Atemwege dargestellt werden [35]. Diese Technik ist erprobt bei der Einschätzung tiefer Weichgewebstumoren, die mit dem Laryngoskop nicht mehr

sichtbar gemacht werden können [35]. Ein spezielles Nachverarbeitungsprogramm ermöglicht, eine fortlaufende Übersicht der inneren Oberfläche von Hohlorganen auf dem Monitor zu erstellen, so dass der visuelle Eindruck einer endoskopischen Untersuchung ähnelt. Befunde dieser virtuellen Endoskopie werden von RÖDEL et al. [36] mit tatsächlichen endoskopischen bzw. intraoperativen Befunden verglichen, wobei eine gute Übereinstimmung zwischen den ermittelten Daten über Lokalisation und Ausdehnung besteht. Die virtuelle sollte jedoch nicht die konventionelle Endoskopie ablösen. Vielmehr gilt es, ohne Sedierung und zusätzliche Scans sie als nützliche und zusätzliche Methode zur Diagnostik von starken Stenosen und Obstruktionen einzusetzen, wenn komprimierende Larynxerkrankungen eine optische Endoskopie nicht mehr zulassen [37]. MEN et al. [37] zeigen weiterhin, dass endoskopisch dargestellte plaqueähnliche Tumoren im CT nicht nachweisbar sind. Im Gegensatz dazu ist bei einer Patientin mit Verdacht auf Asthma über ein Jahr später, erst mit Hilfe einer computertomographischen Untersuchung, die endgültige Diagnose eines mukoepidermoiden Karzinoms gestellt worden, welches die Symptome ausgelöst hat [38]. Zusammenfassend aus einem Literaturfundus von 2006 bis 2008 über die Behandlung von Kopf-Hals-Tumoren zeigen FLEMING und JOHANSEN [39], dass CT vor allem als präferierte unterstützende Methode bei unbehandelten Krebspatienten eingesetzt werden, um frühe Stadien zu evaluieren, aber auch zur Auffindung des Primärtumors und Metastasen sowie präventiv bei bereits behandelten Patienten dienen.
Bei traumatischen Larynxerkrankungen hat sich das hochauflösende CT bewährt, um Frakturen und Luxationen nachzuweisen, jedoch ist die endoskopische Untersuchung der CT in der Beurteilung von Stimmlippen- und Mukosaveränderungen überlegen [40].

Zur Evaluierung der Ausmaße der oberen Atemwege werden CT-Messungen zu Hilfe genommen. Durch die Bestimmung des retropharyngealen Weichgewebes kann die CT eine wichtige Rolle bei der Behandlung von Patienten mit obstruktiver Schlafapnoe (OSA) [41] und deren Pathophysiologie [42] einnehmen. Mit Hilfe dynamischer Untersuchungen kann der Kollaps dargestellt und der Effekt therapeutischer Maßnahmen simuliert werden [42]. Auch zur Beurteilung der OSA kann die virtuelle Endoskopie zum Einsatz

kommen. Sie liefert wertvolle Informationen über anatomische Strukturen, pathologische Veränderungen sowie die Ausdehnungen in Länge und Breite vorhandener Stenosen [43]. Die CT zur genauen Evaluierung vor einer chirurgischen Behandlung einer OSA wird empfohlen [44].

Zur Diagnostik von Hämangiomen sollte ebenfalls eine CT eingesetzt werden. Zwar werden Hämangiome im Allgemeinen per Bronchoskopie diagnostiziert, jedoch kann deren Umfang oftmals nicht richtig eingeschätzt werden und auch bei atypischen Formen kommt es zu Darstellungsproblemen. Eine CT dient laut KOPLEWITZ et al. [45] als erstes diagnostisches Mittel der Wahl, da die multiplanare Rekonstruktion Lage, Ausmaß, Grad der luminalen Stenose und benachbarte Strukturen spezifisch genug abbildet.

In einem anderen Teilbereich der Hals-Nasen-Ohren-Heilkunde (HNO-Heilkunde) kommt die CT bei der Abklärung pathologischer Veränderungen des Felsenbeines zum Einsatz [46]. Das CT als virtuelle Otoskopie gestattet eine nichtinvasive endoluminale Visualisierung verschiedener tympanaler Läsionen [47]. Dislozierte Stapesprothesen sowie seltene Ursachen für ein insuffizientes audiologisches Ergebnis wie beispielsweise eine Dehiszenz des superioren Bogenganges lassen sich mit Hilfe einer CT zuverlässig diagnostizieren und ermöglichen eine sorgfältige Operationsplanung einer Revisionsstapedotomie [48]. Bei Mastoiditis wird der CT eine 100%ige Sensitivität und 38% Spezifität zugesprochen. Die kraniale CT mit Kontrastmittel zur Identifizierung intrakranieller Ausdehnungen erlangt eine Sensitivität von 80% und eine Spezifität von 94% [49].

Der Nutzen des axialen CT ist in der HNO-Heilkunde gut angenommen. Die Vorteile wie Nichtinvasivität und 3Dimensionalität stehen Nachteilen wie erhöhten Kosten, gesteigerter Strahlenexposition und wenig Detailgenauigkeit gegenüber. Aufgrund der sinnvollen Diagnostik wird die Entwicklung von Geräten mit höherer Detailgenauigkeit interessiert erwartet [50].
Alternativ zum CT hält die Digitale Volumentomographie (DVT) als diagnostisches Mittel Einzug in die HNO-Heilkunde [3].

1.2 Effektive Dosis

Die effektive Dosis D_{eff} ist ein Maß für die Strahlenexposition des Menschen, die die unterschiedliche Empfindlichkeit der Organe gegenüber ionisierender Strahlung berücksichtigt. Sie ist nicht unmittelbar messbar, sondern definiert sich als Summe der mit den zugehörigen Gewebewichtungsfaktoren w_T multiplizierten Organ-Äquivalenzdosen H_T in 12 relevanten Organen T:

$$D_{eff} = \sum_T w_T * H_T$$

Weitere Organe fassen sich unter der Bezeichnung Restkörper zusammen. Innere Organe sind gegenüber einer Strahlenexposition weitaus anfälliger als z.B. die Haut [51].

Als Grundsatz für jede Röntgenuntersuchung gilt das ALARA- (as low as reasonably achievable)-Prinzip, wobei mit der geringstmöglichen Strahlenbelastung eine suffiziente Abbildungsqualitität zu erfolgen hat [52, 53]. Zusätzlich fordert §23 der Röntgenverordnung, dass „der gesundheitliche Nutzen der Anwendung am Menschen gegenüber dem Strahlenrisiko überwiegt“ [54].
Wird die Strahlenbelastung unterschiedlicher bildgebender Verfahren miteinander verglichen, muss immer die effektive Dosis in der Einheit Sievert (Sv) bzw. Mikrosievert (µSv) – berechnet nach den ICRP-Gewichtungsfaktoren von 2007 – angegeben werden [55, 56].

1.2.1 Computertomographie

In der aktuellen Literatur werden effektive Dosen von 429 bis 1.410 µSv angeführt [57, 58, 59]. SILVA et al. [60] weisen bei der Verwendung von CT neben einer effektiven Dosis von 429,7 µSv eine Organdosis der Nackenhaut von 15.837,2 µSv nach. Ältere Geräte können durchaus effektive Dosen von 2.000 bis 3.000 µSv erreichen [61].
Insbesondere bei benignen Erkrankungen ist die Strahlenexposition der CT zu berücksichtigen. Je nach Gerätetechnik und Untersuchungsprotokoll ist bei axialer Schichtung mit einer Augenlinsenexposition von 20 – 50 mSv und bei

coronaler Schichtung mit 30 – 64 mSv sowie einer zusätzlichen Schilddrüsenexposition von 30 mSv zu rechnen. Nach ICRP treten erste morphologische Veränderungen der Augenlinse bei 60 – 500 mSv auf [62]. Daher sollte aus strahlenhygienischen Gründen nur eine Ebene direkt gescannt und die zweite Ebene aus dem ersten Datensatz berechnet werden. Diese aus Datensätzen generierten Darstellungen enthalten nach dem heutigen Stand der CT-Technik ebenfalls alle therapeutisch notwendigen Informationen [63].
Alternativ besteht im zahnmedizinischen Bereich die Möglichkeit der Low-dose dental CT-Aufnahmen, deren Daten anschließend mit Hilfe der Viewer-Software OsiriX in der eigenen Praxis betrachtet und befundet werden können. OsiriX ist problemlos aus dem Internet herunter zu laden und bietet somit die Möglichkeit der Diagnostik und Therapieplanung. Die Strahlenbelastung bei Einsatz des Low-dose dental CT im Vergleich zum konventionellen CT kann um 76% und ohne diagnostischen Informationsverlust verringert werden. Ein zusätzlicher Vorteil liegt in der Weichgewebsrekonstruktion [64].

1.2.2 Digitale Volumentomographie

Um eine Vergleichbarkeit verschiedener digitaler Volumentomographen zu gewährleisten, müssen wissenschaftliche Standards eingehalten werden. Zum Einen sollten die jeweiligen Werte in der effektiven Dosis angegeben werden, die auf den Richtlinien der ICRP von 2007 fußt. Zum Anderen ist es sinnvoll, identische FoVs (Field of View) miteinander zu vergleichen [65].
Berechnet nach den aktuellen ICRP-Gewichtungsfaktoren [55] schwankt die effektive Dosis bei jeweils maximalem FoV der verschiedenen Geräte deutlich zwischen 13 und 1.073 µSv [57, 58, 59, 65, 66, 67, 68, 69].
Für kieferorthopädische Zwecke können Aufnahmen mit ausreichendem FoV bei den Volumentomographen 3DeXam (Fa. KaVo), iCat (Fa. Imaging Sciences International) und NewTom 3G (Fa. NewTom AG) bei ca. 60 µSv angefertigt werden. Die derzeitige Röntgendiagnostik zur kieferorthopädischen Behandlungsplanung, digitales Orthopantomogramm (OPG), Fernröntgen-seitenbild (FRS) und Zahnfilme der Front, erreichen ebenfalls eine Strahlenexposition von 60 µSv. Mit modernen DVT-Geräten können somit 3D-Aufnahmen durchgeführt werden, ohne dass es zu einer

Strahlenmehrbelastung des Patienten kommt. Neun Tage natürlicher Umgebungsstrahlung im Flachland entsprächen einer hochauflösender DVT [65].

Nutzen und Risiko gilt es bei Kindern und Jugendlichen im besonderen Maß abzuwägen, da sie ein erheblich erhöhtes Risiko tragen, Folgeschäden nach Exposition mit ionisierender Strahlung auszubilden [52].

Zur Dosisreduktion führt die Einblendung auf die zur Darstellung der untersuchten Region notwendige Feldgröße [66]. Mittelwertig ist die effektive Dosis über alle Feldgrößen hinweg bei der DVT gegenüber der CT bedeutend – nämlich um 28,05% – reduziert [57, 58].

	Effektive Dosis DVT [µSv]	**Effektive Dosis CT [µSv]**
Mittelwert (±Standardabweichung)	221 ± 275	788 ± 334

Tabelle 1: Mittlere effektive Dosis [55, 57, 58]

HELL et al. [67] stellen fest, dass sich gemessen an der CT-Diagnostik die Strahlenexposition der DVT um 80% verringert.

Laut SILVA et al. [60] entspricht die Minderung der Strahlenbelastung bei Nutzung der DVT im Gegensatz zur konventionellen Spiral-CT sogar 86%. Ein Artikel von 2008 wirft nun die Feststellung auf, ob die CT zur Beantwortung knöcherner Fragestellungen im Bereich des Kopfes medizinisch-wissenschaftlich und nach §2c der Röntgenverordnung obsolet sei [65].

1.3 Häufigkeit einzelner HNO-Befunde

Akute und chronische Rhinosinusitis

Unter einer Rhinitis versteht sich im engeren Sinn die entzündliche Veränderung der Nasenschleimhaut. Eine Sinusitis hingegen entspricht einer gleichartigen Veränderung der Mukosa in den NNH. Bei beiden stehen Schmerzen, eine Rhinorrhoe und die behinderte Nasenatmung im Vordergrund der Beschwerden. Nur in wenigen Fällen ist die Epidemiologie und Pathogenese der Rhinosinusitis ausreichend geklärt [70]. Meist wird ein fließender Übergang von Rhinitis und Sinusitis festgestellt. Die Nasen- und

NNH-Schleimhaut unterscheiden sich in Struktur und Funktion weniger qualitativ als eher quantitativ und gehen im Bereich der Ostien direkt ineinander über. Damit übereinstimmend führt selbst ein gewöhnlicher viraler Schnupfen in der Mehrzahl der Fälle (bis zu 87%) zu einer im CT belegbaren Mitbeteiligung der NNH-Mukosa [18].

Zurzeit liegen aufgrund der dargelegten Sachverhalte keine zuverlässigen deutschen Studien zur Epidemiologie der Rhinosinusitis vor. Jedoch lässt sich aus vorhandenen Daten schließen, dass es sich bei der Rhinosinusitis um eine Krankheit mit hoher und wahrscheinlich steigender Prävalenz handelt [10]. Wie das Frankfurter Institut für Medizinische Statistik GmbH deklariert, ist im Jahr 2002 in der Bundesrepublik Deutschland 6,3 Millionen Mal die Diagnose einer akuten und 2,6 Millionen Mal die Diagnose einer chronischen Sinusitis gestellt worden. Ärztliche Verordnungen sind dabei 8,5 Millionen bzw. 3,4 Millionen die Folge [10]. Aus den USA sind ähnliche Daten bekannt [10]. PLEIS et al. [72] gibt die Prävalenz der Sinusitis eines repräsentativen Querschnitts der erwachsenen US-amerikanischen Bevölkerung für das Jahr 1998 mit 16,3% (44,1 Millionen [71]) an, womit sie die häufigste chronische Erkrankung darstellt. Im Jahr 2000 ist die Diagnose der chronischen Sinusitis in den Vereinigten Staaten 11,6 Millionen gefallen [72, 73]. Jährlich sind 31 Millionen US-Amerikaner von akuter Sinusitis betroffen [74].

Eine steigende Prävalenz von durchschnittlich 23% in den westlichen europäischen Ländern zeigt die allergische Rhinitis. Diese chronische Erkrankung korreliert epidemiologischen Studien zufolge mit einer Inzidenz der akuten Sinusitis bei Erwachsenen um 25 – 30% und der chronischen Sinusitis mit 40 – 80% [3]. PELIKAN und PELIKAN-FILIPEK [75] zeigen in einer in-vivo-Studie, dass bei etwa 50% der Allergiker nach nasaler Reizung in den NNH eine Schleimhautschwellung auftritt, die bei längerem Andauern zu einer chronischen Rhinosinusitis führen kann.

Je nach Ausmaß der Infektion können verschiedene Formen von Komplikationen differenziert werden. In einer retrospektiven Studie treten bei 24 von 649 Patienten, die aufgrund einer akuten Verschlechterung einer bestehenden chronischen Sinusitis frontalis bzw. ethmoidalis in eine Universitätsklinik eingewiesen worden sind, intrakranielle Komplikationen auf [76]. Bei einer anderen retrospektiven Studie über intrakranielle Komplikationen

an 176 Patienten finden sich bei 23% ein epiduraler Abszess, bei 18% ein subdurales Empyem, ebenfalls bei 18% eine Meningitis, bei 14% ein cerebraler Abszess, bei je 9% eine Thrombose des Sinus sagittalis bzw. Sinus cavernosus und bei 9% eine Osteomyelitis [77].

Behinderung der physiologischen Nasenatmung

Chronische Nasenatmungsbehinderungen betreffen 10% der Bevölkerung [78]. Mehrere groß angelegte Studien in den USA beschäftigen sich derzeit intensiv mit der Häufigkeit schlafbezogener Atemstörungen in der Allgemeinbevölkerung sowie deren Konsequenzen. Das sind die Cardiovascular Health [79, 80], die Wisconsin Sleep Cohort Study [81] und die Sleep Heart Health Study [82]. Bisher zeigen diese Studien, dass Schnarchen und vom Bettnachbarn beobachtete Atempausen in der Bevölkerung häufig auftreten. Die Wisconsin Sleep Cohort Study weist eine Prävalenz der OSA bei 10% der repräsentativen Stichprobe auf [81]. Bei OHAYON et al. [83] wird durch ein standardisiertes Interview eine Prävalenz der OSA von 1,8% in Deutschland festgestellt. MAURER [84] beziffert sogar 2 Millionen deutsche Patienten mit OSA. Kinder mit Mundatmung sind zu 42% von der OSA betroffen [85].

Hämangiome

Bei 8 bis 12% aller Säuglinge und bei bis zu 22% der Frühgeborenen mit einem Geburtsgewicht von unter 1 kg finden sich infantile Hämangiome, wobei Mädchen häufiger betroffen sind (3 – 5:1). 60% der Hämangiome treten im Kopf-Hals-Bereich auf [86].

Tumoren

Auf die Kopf-Hals-Region entfallen 4 – 5% aller malignen Tumoren, wovon wiederum 90% Plattenepithelkarzinome sind [87].

Mittelohrentzündungen

Beim Seromukotympanon sammelt sich seröse und/oder muköse Flüssigkeit in den Mittelohrräumen ohne Zeichen einer akuten Entzündung. Die charakteristisch auftretende oft beidseitige Hörminderung führt bei Kindern zu einer verzögerten Sprachentwicklung und negativer Sozialisation [88]. Bis zum

10. Lebensjahr erleiden ca. 80% aller Kinder ein Seromukotympanon, jedoch sinkt nach dem 6. Lebensjahr die Inzidenz stark [89]. Im Vordergrund der Pathogenese stehen die mechanische Einengung der Tubenostien durch die Rachenmandeln und häufig rezidivierende Infektionen der oberen Atemwege. Auch bei Erwachsenen kann die Ursache eines Seromukotympanons von Infektionen der oberen Atemwege herrühren, allerdings erfordert eine längere Krankheitsdauer eine fachärztliche Abklärung, da hier Nasopharynxtumore ursächlich sein können [90]. Kinder mit akuter Sinusitis weisen in bis zu 40% zeitgleich eine Otitis media auf [3].

Eine seltene Komplikation der Otitis media ist eine Mastoiditis, bei der die Infektion aus der Paukenhöhle in das pneumatische System des Felsenbeins fortgeleitet wird [90]. Die Otitis media selbst ist üblicherweise eine harmlose Erkrankung im Kindesalter [91]. Jedes 10. Kind hat bis zum dritten Lebensmonat mindestens eine Episode einer akuten Mittelohrentzündung durchstanden, allerdings befindet sich der Altersgipfel zwischen dem 6. und 15. Lebensmonat [92]. Nahezu 40% aller Kinder durchleiden bis zum 10. Lebensjahr eine akute Otitis media [93].

1.4 Zusammenhang von HNO-Befunden mit Malokklusionen

Mundatmung

Eine gegenseitige Interaktion von Pharynx und dentofazialen Strukturen ist dargelegt und wird in der Literatur derart präsentiert, dass skelettale Malokklusionen eine Ätiologie für Atemwegserkrankungen darstellen und/oder umgekehrt [94]. FARID et al. [95] führen an, dass Mundatmer 87% hypertrophe Adenoide, 77% eine Sinusitis maxillaris, 74% pneumatisierte, hypertrophe mittlere Nasenmuscheln, 55% Septumdeviationen und 55% hyperplastische untere Nasenmuscheln aufweisen. So werden negative Auswirkungen auf das Wachstum des Gesichtsschädels und eine daraus resultierende Störung der kieferorthopädischen Therapie durch eine pathologische Mundatmung bzw. gestörte Nasenatmung verursacht [78].

Verbesserung der Nasenatmung

Eine Verbesserung der Nasenatmung einschließlich eines vergrößerten

Nasopharynx wird durch eine Expansion der Maxilla im Sinne einer Gaumennahterweiterung (GNE) erreicht [96]. Dabei wird die Nasenhöhle und das abgelöste Septum erweitert und sorgt bei dessen Rückstellung für einen normalen Airflow und zum Verschwinden der OSA [97].

Angle-Klasse III

Bei gesunden Patienten mit einer Klasse-III-Verzahnung korreliert der oropharyngeale Luftweg mit dem von Klasse-I-Patienten, ist im Verhältnis allerdings größer [98].

Angle-Klasse II

Bei einem Vergleich von Klasse-I- und Klasse-II-Patienten, beide Gruppen mit vertikalem Wachstumsmuster, stellen DE FREITAS et al. [99] fest, dass nicht die Malokklusion die Weite der oberen Atemwege bestimmt. Genauso wenig haben die Malokklusion und das Wachstumsmuster einen Einfluss auf die Weite der unteren Atemwege, sondern das vertikale Wachstumsmuster beeinflusst lediglich die oberen Atemwege. MARTIN et al. [100] schlagen vor, die Beziehungen zwischen skelettaler und dentaler Anomalie in Bezug zu Atemwegsobstruktionen herauszustellen und mögliche spezifische Luftwegsformen jeder Malokklusion zuzuordnen. So kommt es nach kieferorthopädischer Korrektur von Patienten mit Angle-Klasse II/1 zu statistisch signifikanter Vergrößerung des Nasopharynx und des luftführenden Bereiches, in dem sich die Adenoide befinden, Oro- und Hypopharynx verengen sich [101, 102].

Patienten mit OSA

Die Kernaussage der Studie von MELINK et al. [103] lautet, dass es keine signifikante Korrelation zwischen vergrößerten Adenoiden, Tonsillen oder einer allgemein verminderten Nasenatmung und einem unilateralen Kreuzbiss gibt. NUNES et al. [104] zeigen jedoch, dass alle Typen pharyngealer Obstruktionen eine hohe Prävalenz zu einem posterioren Kreuzbiss bzw. zu sagittalen Malokklusionen aufweisen. So weisen 43,2% der Klasse-II-Patienten vergrößerte Tonsillen und Adenoide auf. Patienten mit isolierter Tonsillenvergrößerung zeigen eine erhöhte Tendenz zu einer Klasse-III-

Verzahnung [104]. Bei PIRILÄ-PARKKINEN et al. [105] weisen OSA-Patienten im Vergleich zu einer Kontrollgruppe einen erhöhten Overjet, einen reduzierten Overbite bis hin zum offenen Biss, einen engeren oberen, einen kürzeren unteren Zahnbogen, Klasse-II-Verzahnung und/oder asymmetrische Molarenbeziehungen auf. Schnarcher haben ähnliche Veränderungen, allerdings sind diese nicht so signifikant [105].

Mandibuläre Behandlung von Patienten mit OSA

Die Studie von COZZA et al. [106] eruiert, inwieweit eine mandibuläre Vorverlagerung bei OSA Auswirkungen auf pharyngeale Größenunterschiede hat und stellt fest, dass es statistisch signifikante Erweiterungen des Naso-Oropharynx und des Winkels zwischen hartem und weichem Gaumen gibt. Die Abschnitte derjenigen oberen Atemwege werden also bei mandibulärer Vorverlagerung erweitert, deren Lumen meist von den Kollapsen betroffen sind [106]. BARKDULL et al. [44] verdeutlichen, dass der retrolinguale Luftweg die wichtigste Größe bei der Obstruktion einer starken OSA ist. LI [107] empfiehlt daher eine effektive und möglichst frühe Behandlung einer mandibulären Retrognathie als Schnarch- und OSA-Prävention.

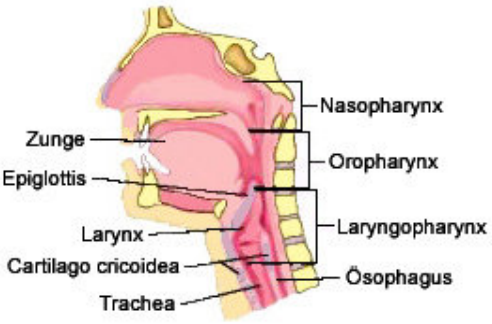

- Naso-/Epipharynx mit Rachenmandel
- Oro-/Mesopharynx mit Gaumenmandeln
- Laryngo-/Hypopharynx mit Larynx

Abbildung 1: Einteilung der Etagen des Pharynx [108]

Bimaxilläre Behandlung von Patienten mit OSA

Zu bimaxillärer Behandlung bei OSA gibt es widersprüchliche Meinungen. OKUSHI et al. [109] stellen fest, dass sich der nasopharyngeale Raum im Allgemeinen vergrößert. Im Speziellen bedeutet das, die sagittale Ausdehnung nimmt bei der Maxillabehandlung, die transversale bei der Mandibulatherapie

zu [109]. FOLTÁN et al. [110] finden heraus, dass sich bei bimaxillärer Chirurgie einer Klasse III der Widerstand der oberen Atemwege aufgrund der neuen dorsalen Lage der Zunge erhöht und sich daraus eine iatrogene OSA ergibt, die ein junger Mensch allerdings gut kompensieren kann, deren potentielle Auswirkungen aber im Behandlungsplan inkorporiert sein sollten. JAKOBSONE et al. [111] legen dar, dass es bei der bimaxillären Chirurgie zur Korrektur der Klasse III zu keiner Veränderung des posterioren Atemweges kommt. Differenzierter betrachten es MARSAN et al. [112], die nach einer bimaxillären Therapie zumindest eine Vergrößerung des Oropharynx feststellen.

Eustachische Röhre

Einen Zusammenhang zwischen infantilem Überbiss und einer 10,6 fach erhöhten Dysfunktion der Eustachischen Röhre beschreibt die Studiengruppe um AZADANI [113].

Es besteht eine enge Korrelation vieler Fragestellungen zwischen der Hals-Nasen-Ohrenheilkunde und der Kieferorthopädie. Diese Zusammenhänge sind mittlerweile hinlänglich bekannt [114].

2 Herleitung der Aufgabenstellung

Bei der Diagnostik, Therapie- und Operationsplanung sowie Rezidiverkennung im Bereich der oberen Atemwege ist der Stellenwert der Computertomographie unbestritten [3, 10, 17]. Mit Hilfe der CT gewinnt man eine ausgezeichnete Karte über die anatomischen Gegebenheiten, die eine Evaluierung der Nasenhaupt- und Nasennebenhöhlen zulässt [22, 23]. So trägt sie nicht nur zum Auffinden von Schleimhautbefunden im Bereich der Nasennebenhöhlen bei, sondern dient auch der Klärung bei fazialem Kopfschmerz [31], Diagnostik im Bereich des Oro- und Hypopharynx [34] und des Larynx [35], [40]. Beim Screening von Weichgewebstumoren finden sich unterschiedliche Meinungen bezüglich des Einsatzes der CT [37, 38, 39]. Mit Werten im Bereich von 429 bis 1.410 µSv ist die Strahlenbelastung der CT jedoch hoch [57, 58, 59].

Ein alternatives diagnostisches Mittel hält Einzug in die Hals-Nasen-Ohren-Heilkunde, die für zahnmedizinische Zwecke entwickelte digitale Volumentomographie, deren Strahlenexposition zwischen 13 und 1.073 µSv liegt [57, 58, 59, 65, 66, 68, 69]. Die Strahlenbelastung der DVT kann somit gegenüber der CT um bis zu 80% verringert sein [67].

Chronische Atemwegserkrankungen und deren CT-Diagnostik sind die alltägliche Praxis der HNO-Heilkunde. Bei der chronischen Rhinosinusitis handelt es sich um die häufigste chronische Erkrankung, von der ca. 10% der Bundesbürger betroffen sind [10]. Etwa 23% der Bevölkerung leiden an einer allergischen Rhinitis [3] und 10% an chronischen Nasenatmungs-behinderungen [78]. Eine gegenseitige Beeinflussung des Pharynx und dentofazialer Strukturen sind hinlänglich bekannt, wobei skelettale Malokklusionen eine Ätiologie für Atemwegserkrankungen darstellen und/oder umgekehrt [94, 114]. In der Literatur wird jeder Malokklusion eine bestimmte Veränderung der oberen Atemwege zugeschrieben [100]. Negative Auswirkungen auf das Wachstum des Schädels und eine daraus resultierende Störung einer kieferorthopädischen Therapie werden durch eine pathologische Mundatmung bzw. gestörte Nasenatmung verursacht [78]. Ausgehend von

diesem Zusammenhang verschiedener Malokklusionen bzw. Wachstumsmuster und Pathologien der oberen Atemwege kann und muss der Kieferorthopäde Entscheidungen treffen, die beiden Systemen zugunsten kommen [115]. Vor allem bei eingeschränkter Nasenatmung ist eine Konsultation eines HNO-Arztes zwingend, um abzuklären, ob eine habituelle Mundatmung oder eine Raum einengende Nasenatmung vorliegt und ob eine Vorbehandlung notwendig ist [116, 117]. Die Evaluierung der Größe der oberen Atemwege sollte demnach ein integraler Bestandteil der kieferorthopädischen Diagnose und Behandlungsplanung sein, um die funktionale Balance und die Stabilität der Ergebnisse zu gewährleisten [94].

Ziel dieser Studie ist es, anhand von digitalen Volumentomographien kieferorthopädischer Patienten zu untersuchen, ob es neben dentalen und kephalometrischen Informationen auch nennenswerte Nebenbefunde im Bereich der Nasennebenhöhlen, der Nasenhöhle und der posterioren Atemwege in einem normalen Patientengut gibt.
Nach dem Studium der einschlägigen Literatur sollen mit dieser Arbeit insbesondere folgende Hypothesen überprüft werden:

1 Nebenbefunde im Bereich der Nasennebenhöhlen

1.1 Bei kieferorthopädischen Patienten gibt es keine nennenswerte Prävalenz an Nebenbefunden in den Nasennebenhöhlen.

1.2 Hinsichtlich der Prävalenz der Nebenbefunde bestehen keine signifikanten Unterschiede zwischen den Geschlechtern.

1.3 Hinsichtlich der Prävalenz der Nebenbefunde bestehen keine signifikanten altersabhängigen Unterschiede.

2 Nebenbefunde im Bereich der Nasenhöhle

2.1 Bei kieferorthopädischen Patienten gibt es keine nennenswerte Prävalenz an Nebenbefunden in der Nasenhöhle.

2.2 Hinsichtlich der Prävalenz der Nebenbefunde bestehen keine signifikanten Unterschiede zwischen den Geschlechtern.

2.3 Hinsichtlich der Prävalenz der Nebenbefunde bestehen keine signifikanten altersabhängigen Unterschiede.

3 Nebenbefunde im Bereich der posterioren Atemwege

3.1 Bei kieferorthopädischen Patienten gibt es keine nennenswerte Prävalenz an Nebenbefunden in den posterioren Atemwegen.

3.2 Hinsichtlich der Prävalenz der Nebenbefunde bestehen keine signifikanten Unterschiede zwischen den Geschlechtern.

3.3 Hinsichtlich der Prävalenz der Nebenbefunde bestehen keine signifikanten altersabhängigen Unterschiede.

3 Methodik

Begriffserläuterung

Die Prävalenz beschreibt die Anzahl von Erkrankungsfällen einer bestimmten Krankheit bzw. die Häufigkeit eines Merkmals zu einem bestimmten Zeitpunkt oder innerhalb eines festgelegten Zeitraums in einer bestimmten Population [118].

Die Inzidenz gibt die Anzahl der Neuerkrankungen einer bestimmten Krankheit während einer bestimmten Periode in einer Population an [118].

Diese Studie befasst sich mit den Prävalenzen der oberen Atemwege, wobei auf die Bewertung von Prävalenzen, die unter einer 5%-Marke liegen, aus Gründen der Übersichtlichkeit größtenteils verzichtet wird.

Die technische Vorgehensweise wird in den Kapiteln 3.1.2 bis 3.1.4 beschrieben.

3.1 Allgemeine Methoden

In diesem Abschnitt wird auf das Patientengut, die DVT, das Aufnahmeverfahren, die Auswertungssoftware und die Erhebung der statistischen Daten eingegangen.

3.1.1 Patientengut

Aus dem Patientenpool der kieferorthopädischen Berliner Gemeinschaftspraxis Prof. Dr. Axel Bumann, Dr. Kerstin Wiemer, Dr. Kamelia Reister, Dörte Rutschke und Nicole Kamp werden 500 Patienten randomisiert ausgewählt. Bei dieser Querschnittsstudie werden aus diesem Patientenpool retrospektiv die DVT-Daten bezüglich der oberen Atemwege erhoben.

Im Zuge der kieferorthopädischen Behandlungsplanung wird von allen Patienten ein DVT im 3D-Röntgeninstitut MESANTIS Berlin erstellt. Die 286 weiblichen und 214 männlichen Patienten unterteilen sich dabei in sieben Altersgruppen: 6 bis 10 Jahre, 11 bis 13 Jahre, 14 bis 19 Jahre, 20 bis

29 Jahre, 30 bis 39 Jahre, 40 bis 49 Jahre und über 50 Jahre. Tabelle 2 präsentiert die Aufschlüsselung der einzelnen Gruppen.

Altersgruppe	Lebensalter	männlich	weiblich	gesamt
1	6 – 10 Jahre	28	18	46
2	11 – 13 Jahre	32	24	56
3	14 – 19 Jahre	58	32	90
4	20 – 29 Jahre	54	25	79
5	30 – 39 Jahre	43	42	85
6	40 – 49 Jahre	34	38	72
7	ab 50 Jahre	37	35	72
		286	214	**500**

Tabelle 2: Einteilung der Altersgruppen

3.1.2 Digitale Volumentomographie

Die digitale Volumentomographie, auch Cone-Beam-Volume-Tomography (CBCT), wird 1997 auf den zahnmedizinischen Markt eingeführt, um speziell die Anforderungen der modernen chirurgischen Zahnheilkunde zu befriedigen [125, 126].

Bei der DVT werden wie bei der Computertomographie digitale dreidimensionale Abbildungen erstellt. Beide Techniken sind miteinander vergleichbar, jedoch weist die DVT kaum Metallartefakte auf, da sie von fluoroskopischen Systemen der Radiotherapie abgleitet worden ist [127].

Die DVT arbeitet im Gegensatz zur CT mit einem dreidimensionalen Kegelstrahl (Cone-Beam) sowie zweidimensionalen Flächendetektoren, die sich möglichst objektnah befinden. Es werden bis zu 360 Projektionsaufnahmen innerhalb einer zirkulären Bahn erzeugt, aus denen direkt ein 3D-Volumen des zu untersuchenden Objektes errechnet wird. Ein halber Rotationsscan des Strahler-Detektor-Systems reicht aus, um die eintreffende Strahlung visualisieren zu können. Ein vollständiger Umlauf von maximal 360° erhöht die Aussagekraft jedoch und minimiert mit Hilfe mathematischer Algorithmen Auswirkungen von Metallartefakten [2, 67, 69, 126, 127, 128, 129].

Je nach Gerät erfordert die Rekonstruktionsdauer der gescannten Daten zwischen unter einer Minute und 8 Minuten. Der Zeitaufwand ist dabei abhängig von der gewählten Auflösung und dem gewählten Aufnahmevolumen (Field of View). Demzufolge variieren auch die Datenvolumina von 50 MB bis über ein GB [126].

Die DVT-Datensätze liegen in digitaler Form vor und können vom Behandler direkt am Computer weiterverarbeitet werden. Aus dem dreidimensionalen Originalbildvolumen heraus werden zuerst die drei orthogonalen Hauptebenen (Transversal-, Sagittal- und Frontalebene) dargestellt. So lassen sich zwei- und dreidimensionale Darstellungen gewinnen und Befunde, die innerhalb des Volumens liegen, können überlagerungsfrei aufgezeigt und mit Hilfe unterschiedlicher digitaler Werkzeuge vermessen werden [125, 126].
Mit etwa 4 Lp/mm sind höhere Auflösungen möglich als beim regulären CT mit 1 bis 2 Lp/mm [126].

Mit Hilfe der Darstellung von gekrümmten Ebenen können aus DVT-Volumendaten Ansichten synthetisiert werden, die einer Panoramaschichtaufnahme (PSA) ähneln. Des Weiteren lassen sich aus den aufgenommenen Daten laterale Ansichten berechnen, die mit der FRS vergleichbar sind [125].
Seit Markteinführung haben eine Vielzahl von Herstellern Geräte entwickelt, die sich aufgrund ihrer Unterschiede in zwei Kategorien einteilen lassen. Zum Einen gibt es Panoramageräte mit einer zusätzlichen 3D-Funktion (Dual-Use) und zum Anderen werden speziell für die 3D-Verwendung Geräte konzeptioniert [125]. Dual-Use-Geräte können ein konventionelles OPG anfertigen, erfassen mit der 3D-Funktion allerdings nur ein geringes Volumen, das eventuell nicht alle relevanten Strukturen widergibt. Nachteilig ist die vergleichsweise hohe Strahlenexposition, da aufgrund des verwendeten Flatpanel-Detektors die Signale nicht verstärkt werden können. Hingegen bilden die speziell für die 3D-Darstellung entwickelten Geräte große Volumina ab. Daraus ergibt sich ein weites Anwendungsspektrum [125]. Hardwareseitig unterscheiden die sich auf dem Markt befindlichen Geräte in der Größe des Field of View, der verwendeten Detektortechnologie (Flachpanel-Detektoren,

Bildverstärker) sowie der Patientenpositionierung [69].
Mit den Indikationen zur DVT befasst sich diese Arbeit in Kapitel 5.5.

3.1.3 DVT-Aufnahmen

Die DVT-Aufnahmen der Patienten werden mit Hilfe des i-CAT angefertigt. Hierbei handelt es sich um ein Fächerstrahl-Volumentomographie- und Panoramaröntgengerät für Kopf- und Halsaufnahmen zu zahnmedizinischen Zwecken [130]. Das i-CAT erfasst Daten zur 3D-Schädelkonstruktion für die Planung von Implantaten, zur Kiefergelenksdiagnostik, für Panoramadarstellungen, zur Darstellung der Atemwege und der Kieferhöhlen und ermöglicht die Kephalometrie. Optional besteht die Möglichkeit einer konventionellen digitalen Panoramaaufnahme [130]. Dieser Volumentomograph ist mit einer Röntgenstrahlröhre von 120 kV Spannung und 3 bis 8 mA Stromstärke ausgestattet. Der Silizium-Flachfeldempfänger mit einer 12 Bit Grauabstufung verfügt über eine Breite von 23,8 cm und einer Höhe von 19,2 cm. Dadurch wird ein Aufnahmefeld von 16 cm Durchmesser und einer Höhe von 13 cm sowie einem erweiterten Ausschnitt von maximal 16 cm Durchmesser und 22 cm Höhe ermöglicht. Die Maximalwerte können jederzeit individuell minimiert werden. Beim sitzenden Patienten benötigt der Scanprozess für eine 360° Rotation 9 bis 27 Sekunden. Voxelgrößen stehen in den Dimensionen 0,4 mm, 0,3 mm, 0,25 mm und 0,2 mm zur Verfügung, wobei die Aufnahmen dieser Arbeit mit einer Voxelgröße von 0,4 mm erzeugt worden sind. Die Anfertigung des primären Datensatzes von 50 bis 80 MB benötigt weniger als zwei Minuten bei einem 27 Sekunden-Scan [130]. Die effektive Dosis ohne Berücksichtigung der Speichel-

Abbildung 2: i-CAT, Digitaler Volumentomograph [131]

drüsen liegt bei einem 10sekündigen Scan bei 34 µSv und bei einem 20sekündigen Scan bei 68,7 µSv. Werden die Speicheldrüsen in die Berechnung der effektiven Dosis mit eingeschlossen, befindet sich der Wert bei einem 20 Sekunden-Scan bei 101,5 µSv, was das wirkliche Risiko vermutlich genauer repräsentiert [60]. Nach neuesten Untersuchungen von HIRSCH et al. [60] wird durch den Einsatz spezifischer Strahlenschutzmaßnahmen eine Reduktion der Dosis um weitere 20% möglich, so dass sich für den bei MESANTIS verwendeten i-Cat-Scanner eine effektive Dosis von 49 µSv ergibt. Bei Verwendung von low-dose-Protokollen erreicht man sogar eine effektive Dosis von <40 µSv [60]. Ein Pentium-4-Prozessor mit 2,4 GHz, eine 70 GB Festplatte mit 2 GB RAM Arbeitsspeicher sowie ein Videospeicher mit 16 MB stellen die minimalen Anforderungen an den für das System angeschlossenen Erfassungscomputer dar. Als Systemsoftware wird Windows 2000 Professional verwendet. Eine Vielzahl von 3D-Rekonstruktionsoptionen sowie ein optionales Panoramaröntgen sind verfügbar [127, 130].

Für eine Aufnahme setzt sich der Patient bei geöffneter Schranke mit nach geradeaus gerichtetem Blick auf den Sitz (Abbildung 3). Er soll bequem mit den



Abbildung 3: Patientensessel und Schranke [130]

Händen im Schoß sitzen. Die Schranke wird geschlossen und arretiert, wobei sich der Magnet in der Arretierposition befindet. Die Höhe des Patientenstuhls

wird mit Hilfe der Einstelltasten so eingestellt, dass das Kinn des Patienten im richtigen Winkel auf der Kinnauflage ruht, so dass die Okklusalebene waagerecht und somit die Frankfurter Horizontale um bis zu 5° geneigt ist [130]. Die Hinterkopfstützplatte wird nun durch Bedienen des Reglers so justiert, dass der Kopf des Patienten gestützt wird [130]. Mit Hilfe der Justierlampen wird das Overheadteil auf das Zentrum des jeweils gewünschten Aufnahmebereiches eingestellt. Bei einer kompletten Schädelaufnahme soll sich die Position der Justierlampen horizontal auf den Lippen in Höhe der Okklusalebene befinden, die vertikale Lichtlinie 3,8 cm vor dem Gelenkkopf [130].

3.1.4 Auswertungssoftware

Mit der InVivoDental 4.0 Software der Firma Anatomage, Inc. aus San Jose/ USA können Ärzte patientenbezogene 3D-Modelle auf ihrem eigenen Computer kreieren, drucken und verschiedene Ansichten speichern. Die Software ist entwickelt worden, um diese 3D-Modelle aus DICOM-Dateien zu rekonstruieren, die von DVT und CT generiert worden sind [132].

Ein adäquates Computersystem ist essentiell, um die InVivoDental-Software so effizient wie möglich anzuwenden und in der höchsten Qualität Bilder zu generieren, die dann für eine verbesserte Analyse sowie Patienten- und Kollegenpräsentation von Nutzen sind [132].

InVivoDental lässt folgende Aufgaben zu [132]:

- Direktes Öffnen von DICOM-Dateien beliebiger Computertomographen
- Betrachten der einzelnen Abschnitte
- Volumenwiedergabe der gescannten Daten
- Lineare und Winkelmessungen
- Bilderfassung und -export
- Volumenmessungen und Lokalisation von Orientierungspunkten
- Behandlungsplanung bei Implantaten
- Evaluierung der Knochendichte
- Panorama-, Kephalometrie-, Kiefergelenks- und andere Röntgen-

rekonstruktionen

- Komprimierung der InVivo-Dateien
- Überlagerung und Spiegelung

DICOM ist die Abkürzung von Digital Imaging and Communications in Medicine. Es handelt sich um einen offenen Standard, um medizinische Informationen auszutauschen und zu archivieren [132].

Nach dem Öffnen und Laden der durch den Digitalen Volumentomographen angefertigten DICOM-Datei besteht die Möglichkeit, die axiale, coronale, sagittale und gegebenenfalls benutzerdefinierte Schichtebenen zu betrachten und durch die einzelnen Bereiche zu navigieren [132].

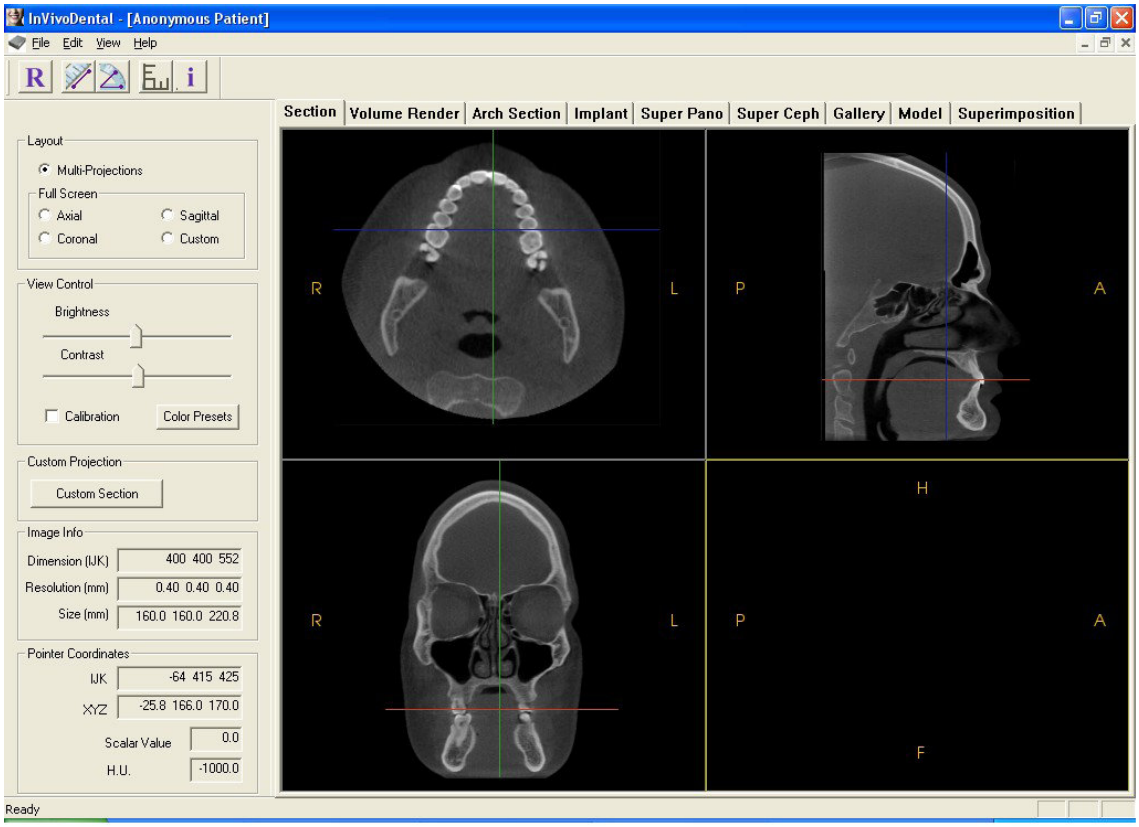

Abbildung 4: DICOM-Datei, geöffnet mit InVivoDental 4.0 [132]

Zur Navigation durch die verschiedenen Schichtebenen gibt es drei Möglichkeiten [132]:

1. Durch Bedienen des Scrollrades der Computermaus lässt sich im

gewünschten Bildausschnitt ein Durchlaufen der Schichten erreichen.

2. Die verschiedenen Cursor am jeweiligen Bildrand (axial/transversal, sagittal, coronal/frontal) lassen sich durch Anklicken und Ziehen mit der rechten Maustaste in die gewünschte Richtung bewegen.
3. Durch Klicken in den Mittelkreis kann man diesen in die gewünschte Richtung innerhalb eines der Bilder verschieben. Die Ansicht der anderen beiden Bilder wird daraufhin aktualisiert.

Zum Bestimmen von anatomischen Verdickungen und Abstandsmessungen befindet sich in der Menüleiste ein Lineal zum Ausmessen von Distanzen. Nach Auswählen dieses Tools, klickt man an den ersten zu vermessenden Punkt und bewegt die Maus zum zweiten Punkt und klickt erneut. Der Wert wird nun angezeigt [132].

Weitere Einstellungen kann man am linken Bildschirmrand mittels der Ansichtssteuerung (View Control) vornehmen. Um einzelne Abschnitte einzelner Schichtebenen vergrößert zu betrachten, kann man in den Vollbildmodus (Full Screen) wechseln. Auch Helligkeit und Kontrast lassen sich innerhalb der View Control optimieren [132].

3.1.5 Statistische Methoden

Die Daten werden mit Hilfe von Excel-Tabellen (Office 2003) ausgezählt, in SPSS 15.0 importiert und durch Anwendung der Binomialverteilung mittels Kreuztabellen zur Darstellung gebracht.
Es wird ein Konfidenzintervall von 95% gewählt. Das bedeutet, dass das Signifikanzniveau $\alpha = 0{,}05$ die maximal zulässige Wahrscheinlichkeit für das irrtümliche Ablehnen einer eigentlich richtigen Nullhypothese 5% beträgt [133].

3.2 Spezielle Methoden

Jede anatomische Struktur wird auf bestimmte, vorher festgelegte Formvarianten untersucht. Dabei wird jede der drei Schichtebenen (Frontal-, Transversal-, Sagittalebene) nach unten genannten Kriterien betrachtet.

3.2.1 Nebenbefunde im Bereich der Nasennebenhöhlen

Zu den Nasennebenhöhlen (Sinus paranasales) zählen die Kieferhöhlen (Sinus maxillares), die Siebbeinzellen (Sinus ethmoidales), die Stirnbeinhöhlen (Sinus frontales) und die Keilbeinhöhlen (Sinus sphenoidales). Die Sinus sind paarig angelegt. Stirn- als auch Keilbeinhöhlen können durch ein Septum zweigeteilt sein.

3.2.1.1 Prävalenzen in den Nasennebenhöhlen

Jede Nasennebenhöhle wird einzeln betrachtet.

3.2.1.1.1 Prävalenzen im Sinus maxillaris

Von den Nasennebenhöhlen ist die Kieferhöhle die größte. Sie füllt die gesamte Maxilla aus, kann sich in benachbarte Knochenstrukturen ausdehnen und erreicht im Mittel ein Volumen von 15 cm^3. Kranial wird sie vom Orbitaboden, medial von der lateralen Wand der Nasenhöhle – mit der sie über den Hiatus semilunaris kommuniziert – posterior durch die Flügelgaumengrube und kaudal durch den Alveolarfortsatz begrenzt. Normalerweise trennt eine dünne Knochenlamelle die Zahnwurzeln von der Kieferhöhle. Bei großer Ausdehnung der Kieferhöhle können allerdings die Wurzeln der Oberkieferzähne mit dieser kommunizieren. Bei 30% finden sich Schleimhautfalten und unterschiedlich stark, bis zur Doppelung hin (6%), ausgeprägte Knochensepten [119]. Beide Sinus maxillaris werden getrennt voneinander betrachtet.

Schleimhautveränderungen

Bei randständigen Schleimhautveränderungen handelt es sich um zirkuläre Verdickungen der Mukosa. Ausschließlich Veränderungen ab 3 mm Dicke stellen ein Zeichen eines Krankheitsprozesses dar, da Mukosaverdickungen bis 2 mm innerhalb des täglichen Zyklus als physiologisch gelten [120]. Partielle Verschattungen zeigen eine eher einzelne, meist umschriebene Veränderung [121]. Bei einer vollständigen Verschattung ist die Schleimhaut der betroffenen Kieferhöhle gänzlich verändert.

Hiatus semilunaris

Ein nicht durchlässiger Hiatus semilunaris kann aufgrund von Schleimhaut- oder knöchernen Veränderungen verlegt sein.

Flüssigkeitsspiegel

Bei einem Flüssigkeitsspiegel handelt es sich um einen Luft-Sekret-Spiegel, der sich aufgrund der unterschiedlichen Dichten seiner Medien als Grenzfläche darstellt [121]. Man muss sich vergewissern, ob der Flüssigkeitsspiegel nicht durch eine ödematös durchtränkte Schleimhaut vorgetäuscht wird. Ein Flüssigkeitsspiegel lässt sich bestätigen, wenn er sich in allen Ebenen findet [121].

Knochendestruktionen

Da Tumoren oder Entzündungen zur Zerstörung der Wände der Nasennebenhöhlen führen können [121], soll geklärt werden, ob die knöcherne Form der Kieferhöhle in Form von Knochendestruktionen am Kieferhöhlendach zur Orbita, der medialen und lateralen Wand, der Vorder- und/oder Hinterwand und des Kieferhöhlenbodens unterbrochen ist. Nicht nur rhinogene, sondern auch odontogene Entzündungen wie die apikale Parodontitis führen dabei zur Arrosion der Knochenstruktur [122].

Wandsklerose

Weitere Veränderungen der Knochenstruktur sind als kortikale Verdickungen bzw. Wandsklerose auszumachen. Verdickte, sklerotische Nebenhöhlenwände weisen auf chronisch-entzündliche Prozesse hin wie sie in Form von Rhinosinusitiden zu beobachten sind. Sklerosierungen der Kieferhöhlenwände zeigen sich besonders deutlich an der Seitenwand und fallen aufgrund ihrer augenscheinlich verdickten Struktur auf [121]. Ist eine Vermehrung des Knochens auszumachen, sollte diese immer mit der gegenüberliegenden Seite verglichen werden, ob es sich tatsächlich um eine Abweichung oder eine physiologische Formvarianz handelt [121].

Pneumatisation

Hypoplastische Kieferhöhlen sind an der lateralen Kieferhöhlenwand nach

medial ausgebuchtet, die mediale Wand ist nach lateral gebogen und das Kieferhöhlendach ist eingedrückt. Durch diese Einwärtsbiegungen entsteht ein extrem kleiner Hohlraum [121]. Aplastische Kieferhöhlen sind nicht angelegt. Hyperplastische Kieferhöhlen sind zwar stark vergrößert und die Zahnwurzeln kommunizieren mit der Kieferhöhle [119], sie sind jedoch nicht krankhaft [121].

Frakturen

Frakturen zeigen sich durch unterbrochene, teils gegeneinander verschobene ossäre Strukturen [121].

Mukozelen

Mukozelen wachsen im Gegensatz zu antralen Pseudozysten verdrängend und resorbieren dadurch den umliegenden Knochen. Auch radiologisch lassen sich Unterschiede ausmachen. Während die antrale Pseudozyste ein domartiges, leicht radioopakes Gebilde mit begrenzter Aufwölbung bzw. Verschattung darstellt, findet sich bei der Mukozele eine kaum begrenzte radioopake Verschattung des gesamten Sinus [123].

Fremdkörper

Fremdkörper erkennt man aufgrund ihrer abweichenden Dichte und Form.

Zahnwurzel-Kieferhöhlen-Verbindungen

Dabei soll festgestellt werden, ob die Zahnwurzeln des Eckzahnes, des ersten und zweiten Prämolars sowie des ersten, zweiten und dritten Molars in Verbindung mit der Kieferhöhle stehen. Fehlt der entsprechende Zahn, ist nicht angelegt oder ausschließlich in Form eines Zahnsäckchens vorhanden, wird er nicht mit in die Ergebnisse einbezogen.

3.2.1.1.2 Prävalenzen im Sinus ethmoidalis

Kraniomedial der Kieferhöhle befinden sich die Siebbeinzellen (Cellulae ethmoidales), ein Labyrinth aus sieben bis zehn kleinen, aneinandergrenzenden, durch dünne Knochensepten getrennt aber miteinander in Verbindung stehendender Kammern. Medial trennt sie eine papierdünne

Knochenlamelle (Lamina orbitalis) von der Augenhöhle, lateral von der mittleren Nasenmuschel. Kranial finden die Siebbeinzellen ihre Begrenzung an der Lamina cribrosa zur vorderen Schädelgrube. Eine größere Siebbeinzelle (Bulla ethmoidalis) liegt unter der mittleren Nasenmuschel und kann so groß werden, dass die Muschel gegen die Nasenscheidewand drängt und den mittleren Nasengang einengt. Die Siebbeinzellen werden aufgrund ihrer Innervation und Mündung in die Nasenhaupthöhle in vordere, mittlere und hintere Siebbeinzellen eingeteilt. Vordere und mittlere Siebbeinzellen münden in den mittleren Nasengang. Die hinteren, die dorsal der Grundlamelle der mittleren Nasenmuschel liegen, drainieren in den oberen und obersten Nasengang [119]. Bei Veränderungen der Sinus ethmoidales werden die vorderen, mittleren und hinteren Siebbeinzellen als Ganzen und nicht getrennt voneinander betrachtet.

Physiologische Form

Die zellartige Form ist ein physiologischer Indikator [121].

Schleimhautveränderungen

Es wird in rechts- und linksseitige Verschattungen unterschieden. Bei der partiellen Verschattung der Sinus ethmoidales sind nur einzelne Siebbeinzellen verschattet. Vollständige Verschattungen betreffen das gesamte Ethmoid.

Knochendestruktionen

Untersucht wird, ob Arrosionen des Ethmoidaldachs oder zur Nasenkavität vorliegen. Bei einer Verschattung der Siebbeinzellen muss nach einer Zerstörung der ethmomaxillären Grenzlamelle und Lamina papyracea gesucht werden. Destruktionen des Siebbeinlabyrinths im Zusammenhang mit einer Verschattung können auf einen Tumor hinweisen [121].

Pneumatisation

Die Bewertung von Hyperplasien und Hyoplasien sind von der Erfahrung der Untersucherin abhängig und treffen ausschließlich eine Aussage über die Pneumatisation.

3.2.1.1.3 Prävalenzen im Sinus sphenoidalis

Die Keilbeinhöhe verdankt ihren Namen ihrer Lage im gleichnamigen Keilbein. Die Fossa hypophysialis wird durch ihre obere Wand gebildet, die Vorderwand grenzt an den Nasopharyngealraum, die Hinterwand liefert die knöchernen Strukturen für den Klivus. Enge topographische Verhältnisse zu den Hirnnerven I – VI, zur Arteria carotis interna als auch zum Sinus cavernosus bestehen an Seiten- als auch Hinterwand. In den Recessus sphenoethmoidalis am dorsalen Ende der oberen Muschel mündet die Keilbeinhöhle [119]. Auf folgende Veränderungen sollte geachtet werden:

Schleimhautveränderungen

Zu den randständigen Veränderungen werden wie bereits in Kapitel 3.2.1.1.1 erwähnt zirkuläre Schleimhautveränderungen ab 3 mm gezählt. Partielle Verschattungen sind isolierte Veränderungen. Bei einer vollständigen Verschattung ist die gesamte Keilbeinhöhle opak.

Apertura sphenoidalis

Wird der Ausgang aus der Keilbeinhöhle durch z.B. Schleimhautveränderungen verlegt, wird dies notiert.

Knochendestruktionen

Wie bei allen Nasennebenhöhlen können Arrosionen ein Hinweis auf tumoröse oder entzündliche Prozesse sein. Daher muss in der Keilbeinhöhle auf Veränderungen des Planum sphenoidale und der Sella turcica sowie Destruktionen des Keilbeinhöhlenbodens geachtet werden. Beide anatomische Strukturen sind oftmals bei Frakturen des Keilbeins involviert [121].

Wandsklerose

Die bereits beschriebenen kortikalen Verdickungen treten im Zusammenhang und als Folge chronischer Entzündungen auf [121].

Pneumatisation

Es soll geprüft werden, ob ein- oder beidseitige Aplasien oder Hypoplasien zu finden sind. Dabei unterliegt die Keilbeinhöhle starken Größenunterschieden.

Sie kann fehlen oder als ausgedehnter Hohlraum imponieren, der sich bis in die laterale Orbitawand und den großen Keilbeinflügel erstreckt [121].

Frakturen

Frakturen betreffen das Planum sphenoidale, die Sella turcica oder den Keilbeinkörper [121].

Mukozelen

Mukozelen treiben im Allgemeinen die Wände der Keilbeinhöhle auf [121].

Canalis pterygoideus

Veränderungen der Keilbeinhöhle, die den Canalis pterygoideus, der am Boden der Keilbeinhöhle in einer Rinne verläuft und den N. pterygoideus beinhält, können eine Xeropthalmie auslösen und bedürfen einer Kontrolle [121].

Akzessorisches Septum

Ein akzessorisches Septum teilt den Sinus sphenoidalis in mehrfache, unvollständige Kammern. Es stellt nichts Ungewöhnliches dar und darf nicht als pathologischer Prozess fehlinterpretiert werden [121]. Allerdings prädestiniert das Vorhandensein ein Entstehen anderen Pathologien [121].

3.2.1.1.4 Prävalenzen im Sinus frontalis

Über der Nasenwurzel im Stirnbein liegt die Stirnhöhle. Bei starker Pneumatisation kann sie sich bis über das Orbitadach ausdehnen. Erst nach der Geburt entfaltet sie sich als Abzweig einer vorderen Siebbeinzelle und erreicht ihre endgültige Größe zwischen dem 25. und 40. Lebensjahr. Die Stirnhöhle mündet daher ebenfalls im Hiatus semilunaris. In der Regel ist sie kleiner als die Keilbeinhöhle, hat jedoch mehr Platzangebot zur Ausdehnung. Enge nachbarschaftliche Beziehung bestehen zur Augenhöhle, Lamina cribrosa und dem Frontalhirn [119]. Im Rahmen dieser Arbeit wird Augenmerk auf nachfolgende Kriterien gelegt [119]:

Physiologische Form

Die Stirnhöhle zeigt als obere Begrenzung in der Regel eine unregelmäßige, buchtige Form. Bisweilen ist eine glatte, regelmäßige Kontur ohne Buchten auch physiologisch, deutet aber meist auf das Vorliegen einer Mukozele hin [121].

Asymmetrie

Typisch für die Stirnhöhle ist eine asymmetrische Form. Jeglicher Abweichung muss keine Pathologie zugrunde liegen, gilt es aber abzuklären [121].

Schleimhautveränderungen

Veränderungen der Schleimhaut lassen sich in randständige über 3 mm verdickte, zirkuläre Strukturen und partielle Verschattungen als isolierte Schleimhautaufwerfung unterscheiden [120]. Auch kann die Stirnhöhle durch eine Verschattung vollständig opak erscheinen [121].

Randstrukturen

Fehlt die gemeinsame Wand zwischen Orbita und Stirnhöhle, existiert mit großer Wahrscheinlichkeit eine tumoröse, infektiöse oder muköse Erkrankung [121].

Wandsklerose

In der Stirnhöhle deuten verdickte, sklerotische Wände auf chronisch-entzündliche Prozesse hin. Dies äußert sich in einer periostitischen Reaktion mit einem sklerotischem Saum entlang der begrenzenden Randstrukturen [121].

Pneumatisation

Oftmals ist die Stirnhöhle sehr ausgedehnt. Es kann nicht nur der vertikale, sondern auch der horizontale Teil pneumatisiert sein. Gerade bei jüngeren Patienten sind die Stirnhöhlen noch nicht vollständig ausgebildet, was sich als Hypo- oder Aplasie niederschlägt [119]. Aufgrund des Luftgehalts erscheinen kleinere Stirnhöhlen dunkler als größere [121].

Frakturen

Impressionsfrakturen der vorderen Stirnhöhlenwand entstehen durch direkte Gewalteinwirkung [121].

Mukozelen

Liegt keine buchtige, sondern eine regelmäßige Stirnhöhlenkontur vor, findet sich ein sklerotischer Saum an der Begrenzung und/oder destruierter Knochen bzw. verlagerter Knochen an dem angrenzenden oberen inneren Orbitarand, deutet dies auf eine Mukozele hin. Eine Mukozele kann oftmals ursächlich für eine einseitige Proptose sein. Wird die Hinterwand der Stirnhöhle verdrängt oder erodiert, können endokranielle Komplikationen auftreten. Die Mukozele tritt dann durch die Hinterwand und steht in direktem Kontakt mit der Dura. Die Mukozele hebt sich aufgrund ihrer geringeren Dichte gut gegen das umliegende Gewebe ab [121].

3.2.1.2 Geschlechtsabhängige Unterschiede in den Nasennebenhöhlen

Alle oben genannten Nebenbefunde werden auf geschlechtsabhängige Unterschiede hinsichtlich der Prävalenz der Nebenbefunde in den NNH untersucht. Das Patientengut verteilt sich auf 286 weibliche und 214 männliche Patienten. Näheres ist dem Kapitel 3.1.1 zu entnehmen.

3.2.1.3 Altersabhängige Unterschiede in den Nasennebenhöhlen

Es werden sieben Gruppen mit Patienten im Alter von 6 bis 10 Jahren, 11 bis 13 Jahren, 14 bis 19 Jahren, 20 bis 29 Jahren, 30 bis 39 Jahren, 40 bis 49 Jahren und über 50 Jahren bezüglich der Prävalenzen der oben genannten Nebenbefunde betrachtet. Kapitel 3.1.1 gibt Aufschluss über die präzise Verteilung der Patienten innerhalb der Altersgruppen.

3.2.2 Nebenbefunde im Bereich der Nasenhöhle

Die innere Nase wird durch die senkrecht stehende Nasenscheidewand (Septum nasi) in zwei vollständig voneinander getrennte Nasenhöhlen geteilt.

Es beteiligen sich insgesamt acht Schädelknochen an der Bildung der Nasenhöhle: Oberkiefer, Nasenbein, Siebbein, Keilbein, Tränenbein, Gaumenbein, Pflugscharbein und untere Nasenmuschel [119].

3.2.2.1 Prävalenzen in der Nasenhöhle

Die Nasenhöhle wird nicht als gepaartes Organ, sondern als Einheit betrachtet.

3.2.2.1.1 Prävalenzen der Nasenhaupthöhle

Zur Befundung der Nasenhöhle werden die folgenden Punkte eruiert:

Knochendestruktionen

Tumoröse oder entzündliche Prozesse können zur Arrosion der lateralen Wände zur Kieferhöhle hin führen [121].

Seitengleichheit und Raumforderungen

Liegen Raumforderungen in Form von aus der Medianebene abweichenden Nasensepten, ein oder mehreren hyperplastischen Nasenmuscheln oder anderen Raum einengenden Strukturen (z.B. Adenoide, stark vergrößerte Bulla ethmoidalis) unabhängig ihrer Herkunft vor, werden sie als Raumforderungen aufgenommen. Gleichzeitig wird eruiert, ob die Nasenkavität eine etwa seitengleiche Größe aufweist. Hierzu muss der physiologische Nasenzyklus beachtet werden, bei dem wechselseitig die Nasenschleimhaut einer Seite 2 mm mehr geschwollen ist [120].

Erweiterte Nasenkavität

Neben Raum einengenden Strukturen finden sich ebenso beachtlich weite Nasenkavitäten. Reichen die Ausdehnungen der Nasenkavität bis weit in umliegende Strukturen, zählt dies als erweitert [121].

3.2.2.1.2 Prävalenzen am Nasenseptum

Bei der Betrachtung des Nasenseptums werden Abweichungen innerhalb der

verschiedenen Ebenen notiert, wobei Septumdeviationen in der Frontalebene nach rechts oder links oder Septumdeviationen in der Axialebene nach rechts oder links eruiert werden sollen. Hierbei spielt der Grad der Deviation keine Rolle, da bereits geringfügige Abweichungen die Nasenatmung beeinträchtigen können [124].

3.2.2.1.3 Prävalenzen der Conchae nasales

An der lateralen Nasenwand finden sich die obere, mittlere und untere Nasenmuschel (Concha nasalis superior, media und inferior), die nach unten jeweils einen Nasengang abgrenzen (Meatus nasi superior, medius und inferior). Am mittleren Nasengang befindet sich ein sichelförmiger Spalt (Hiatus semilunaris), der mehrere Zugänge in die verschiedenen Nasennebenhöhlen entlässt. Oftmals mündet der Hiatus in einen trichterartigen Vorhof (Infundibulum ethmoidale). Das Infundibulum wird medial von der mittleren Muschel und lateral von einem Knochenvorsprung (Processus uncinatus) bzw. der Bulla ethmoidalis begrenzt [119].

Die Nasenmuscheln, jede der sechs für sich einzeln betrachtet, werden unter dem Aspekt der unterschiedlichen Volumendiskrepanz evaluiert. So soll geklärt werden, ob jeweils eine aplastische, hypoplastische oder hyperplastische Nasenmuschel vorliegt. Dabei wird Bezug zu den übrigen Nasenmuscheln gezogen, um eine Größendifferenz festzulegen.

3.2.2.2 Geschlechtsabhängige Unterschiede in der Nasenhöhle

Alle oben genannten Nebenbefunde werden auf geschlechtsabhängige Unterschiede hinsichtlich der Prävalenz der Nebenbefunde in der Nasenhöhle untersucht. Das Patientengut verteilt sich auf 286 weibliche und 214 männliche Patienten. Näheres ist dem Kapitel 3.1.1 zu entnehmen.

3.2.2.3 Altersabhängige Unterschiede in der Nasenhöhle

Es werden sieben Gruppen mit Patienten im Alter von 6 bis 10 Jahren, 11 bis

13 Jahren, 14 bis 19 Jahren, 20 bis 29 Jahren, 30 bis 39 Jahren, 40 bis 49 Jahren und über 50 Jahren bezüglich der Prävalenzen der oben genannten Nebenbefunde betrachtet. Kapitel 3.1.1 gibt Aufschluss über die präzise Verteilung der Patienten innerhalb der Altersgruppen.

3.2.3 Nebenbefunde im Bereich der posterioren Atemwege

Der Rachen (Pharynx), ein 11 bis 12 cm langer fibro-muskulöser Schlauch, setzt an der Schädelbasis an und geht in Höhe des 6. Halswirbels in die Speiseröhre über. An seiner Vorderwand finden sich drei Öffnungen, die ihn mit Nase, Mund und Luftröhre verbinden. Des Weiteren kommuniziert er über die Tuba auditiva mit der Paukenhöhle. Aufgrund dieser morphologischen und topographischen Gegebenheiten wird der Pharynx in Epipharynx/Nasopharynx (Pars nasalis), Mesopharynx/Oropharynx (Pars oralis) und Hypopharynx/Laryngopharynx (Pars laryngea) unterteilt, siehe hierzu auch Abbildung 1 [119]. Diese Arbeit lässt den Hypopharynx außer Betracht.

3.2.3.1 Prävalenzen in den posterioren Atemwegen

Obwohl der Pharynx ein einheitliches Organ bildet, wird er aufgrund der Relevanz der einzelnen Etagen auf die Malokklusionen separiert betrachtet.

3.2.3.1.1 Prävalenzen im Nasopharynx

Betrachtet werden soll, ob die aufgeführten Charakeristika vorhanden sind.

Hyperplastische Veränderungen

Eine Hyperplasie bezieht sich hier auf eine im Gewebe voluminöser erscheinende sagittale Hinterwand [121].

Hypoplasie

Bei der Hypoplasie finden sich nur spärliche mukosale Strukturen [121].

Pneumatisation

Ein normal großer Pharynx weist in in der Sagittalen als auch der Transversalen einen Durchmesser von 4 – 8 mm auf [121]. Es kommen sehr weite, aber auch verengte nasopharyngeale Räume vor. Engstellen werden in der sagittalen und transversalen Ebene betrachtet.

Konvexe Hinterwand in der Sagittalebene

Eine nicht konvexe Hinterwand in der Sagittalebene spiegelt nicht ausschließlich Pathologien wider, sondern ist auch ein Kennzeichen für höheres Patientenalter. Da allerdings auch tumoröse oder infektiöse Prozesse ursächlich sein können, bedarf es einer Abklärung [121].

3.2.3.1.2 Prävalenzen im Mesopharynx

Der Mesopharynx als Verlängerung des Nasopharynx weist den gleichen Durchmesser von 4 – 8 mm auf [121]. Es stellt sich die Frage, ob transversale und sagittale Verengungen oder ein erweiterter Mesopharynx zu eruieren sind.

3.2.3.2 Geschlechtsabhängige Unterschiede in den posterioren Atemwegen

Alle oben genannten Nebenbefunde werden auf geschlechtsabhängige Unterschiede hin untersucht. Das Patientengut verteilt sich auf 286 weibliche und 214 männliche Patienten. Näheres ist dem Kapitel 3.1.1 zu entnehmen.

3.2.3.3 Altersabhängige Unterschiede in den posterioren Atemwegen

Es werden sieben Gruppen mit Patienten im Alter von 6 bis 10 Jahren, 11 bis 13 Jahren, 14 bis 19 Jahren, 20 bis 29 Jahren, 30 bis 39 Jahren, 40 bis 49 Jahren und über 50 Jahren bezüglich der Prävalenzen der oben genannten Nebenbefunde betrachtet. Kapitel 3.1.1 gibt Aufschluss über die präzise Verteilung der Patienten innerhalb der Altersgruppen.

4 Ergebnisse

Die Ergebnisse werden in Form von Diagrammen und Tabellen präsentiert. Die Diagramme und Tabellen unterscheiden sich bezüglich ihrer Werte gemäß der Fragestellung zwischen Gesamtprävalenzen, Alters- sowie Geschlechts-abhängigkeiten. Einzelne Merkmale werden in links- und rechtsseitig unterteilt. Ausprägungen mit weniger als 5% werden in Form von Tabellen präsentiert, und es wird aufgrund der Übersichtlichkeit auf eine eingehende Interpretation verzichtet.

4.1 Nebenbefunde im Bereich der Nasennebenhöhlen

Die Nasennebenhöhlen – Kieferhöhlen (Sinus maxillares), Siebbeinzellen (Sinus ethmoidales), Keilbeinhöhle (Sinus sphenoidalis) und Stirnhöhle (Sinus frontalis) – werden einzeln betrachtet. Neben Schleimhautbefunden und ossären Strukturen werden außerdem Zahnwurzeln, die in Verbindung mit der Kieferhöhle stehen, untersucht. Die zu untersuchenden Parameter werden bereits im Kapitel 3.2 dargestellt.

4.1.1 Prävalenzen in den Nasennebenhöhlen

Die beiden Kieferhöhlen werden getrennt voneinander betrachtet, da die Prävalenz bezogen auf die einzelnen Veränderungen damit präziser dargelegt wird.

4.1.1.1 Prävalenzen im Sinus maxillaris

Interessanterweise zeigen sich Schleimhautveränderungen häufig. In 23,4% ($p = 0,022$) der rechten und 22,0% ($p = 0,021$) der linken Kieferhöhle stellen sich randständige Schleimhautveränderungen dar. Die partiellen Verschattungen schlagen rechts mit 23,8% ($p = 0,022$) und links mit 20,8% ($p = 0,021$) zu Buche. In der rechten Kieferhöhle fällt ein nichtdurchlässiger Hiatus semilunaris in 14,2% der Fälle und auf der linken Seite bei 13,6% auf. Das Signifikanzniveau beträgt rechts $p = 0,018$ und links $p = 0,019$. Ein

Flüssigkeitsspiegel zeigt sich rechts bei 5,6%, links bei 5,2% der Patienten. Das entspricht auf beiden Seiten dem Signifikanzniveau $p = 0{,}015$. Abbildung 5 verdeutlicht diese Werte in graphischer Form. Wie man der Irrtumswahrscheinlichkeit entnehmen kann, bestätigt sich die Hypothese nicht, da sich signifikante Prävalenzen in den Kieferhöhlen finden.

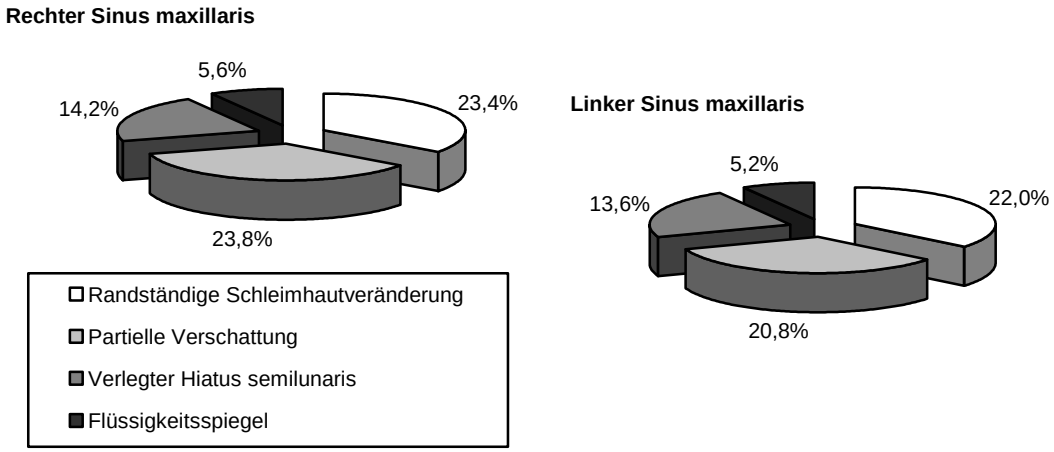

Abbildung 5: Nebenbefunde der Kieferhöhlen mit mehr als 5% Prävalenz, bei denen es sich um signifikante Werte handelt

Bei dem Großteil der ausgewählten Parameter finden sich weniger als 5% in Form von Nebenbefunden in beiden Kieferhöhlen. Die Werte sind in Tabelle 3 ersichtlich.

Geschlecht / Prävalenzen	♂ rechts	♀ rechts	gesamt rechts	♂ links	♀ links	gesamt links
Vollständige Verschattung	1,4%	0,3%	0,8%	0,9%	0,7%	0,8%
Destruktionen des Orbitabodens	1,9%	1,4%	1,6%	2,8%	0,7%	1,6%
Destruktionen der medialen Wand	1,4%	1,4%	1,4%	1,4%	1,0%	1,2%
Destruktionen der lateralen Wand	0,9%	0,7%	0,8%	1,4%	1,0%	1,2%
Destruktionen der Vorder- und/oder Hinterwand	0,5%	0%	0,2%	0,5%	0,3%	0,4%
Destruktionen des Kieferhöhlenbodens	0,5%	0,3%	0,4%	0,5%	0,3%	0,4%
Wandsklerose	0%	0,3%	0,2%	0%	0%	0%
Hypoplasie	1,9%	0,3%	1,0%	0,9%	1,0%	1,0%
Aplasie	0%	0,3%	0%	0%	0%	0%
Frakturen	1,0%	1,4%	1,2%	0,9%	0,7%	0,8%
Mukozelen	0,9%	2,4%	1,8%	2,3%	0%	1,0%
Fremdkörper	1,4%	1,4%	1,4%	1,4%	1,0%	1,2%

Tabelle 3: Geringfügigere Nebenbefunde der Kieferhöhlen mit weniger als 5% Prävalenz

Zahnwurzel-Kieferhöhlen-Verbindungen

Die Wurzeln der zweiten Prämolaren kommunizieren auf beiden Seiten zu je 13,8% mit der Kieferhöhle. Rechts entspricht dies p = 0,039, links p = 0,047. Zahnwurzeln der ersten Molaren finden sich rechts bei 32,6% (p = 0,038) und links bei 32,5% (p = 0,032) Patienten. Damit liegt eine Signifikanz für den zweiten Prämolaren und den ersten Molaren vor, und die Hypothese wird somit nicht bestätigt. Bei den zweiten Molaren stehen rechts 27,6% (p = 0,052) und links 28,5% (p = 0,051) der Wurzeln in der Kieferhöhle. Einen Überblick gibt die Abbildung 6. Für diesen Nebenbefund kann die Hypothese bestätigt werden, da es sich um eine nicht signifikante Prävalenz handelt.

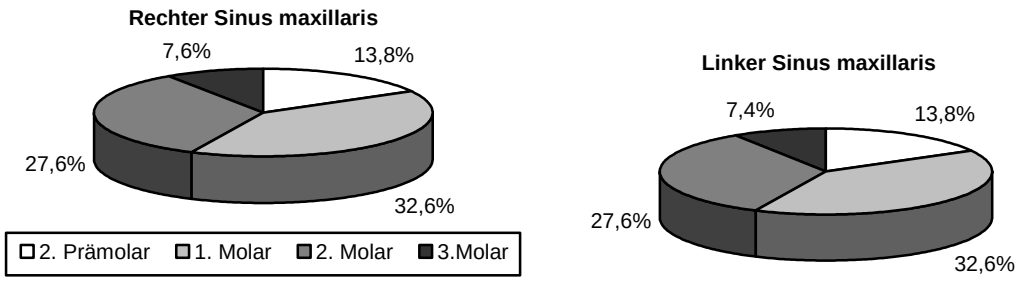

Abbildung 6: Zahnwurzel-Kieferhöhlen-Verbindungen mit mehr als 5% Prävalenz, bei denen es sich um nicht signifikante Werte handelt

Die Werte zeigen, dass Eckzähne, erste Prämolaren und Implantate unter 5% mit der Kieferhöhle kommunizieren. Die genauen Daten sind Tabelle 4 zu entnehmen.

Zahn / Geschlecht	Eckzahn		1. Prämolar		Implantat	
	rechts	links	rechts	links	rechts	links
gesamt	0,8%	0,8%	4,6%	3,4%	0,6%	0,8%
männlich	0%	0,5%	3,7%	2,8%	0%	0,5%
weiblich	1,4%	1,1%	5,2%	3,9%	1,0%	1,0%

Tabelle 4: Geringfügigere Zahnwurzel-Kieferhöhlen-Verbindungen mit weniger als 5% Prävalenz

4.1.1.2 Prävalenzen im Sinus ethmoidalis

Die Siebbeinzellen werden als Ganzes bewertet und nicht in rechts- und

linksseitig unterschieden.

In den Ethmoidalzellen finden sich partielle Verschattungen rechts zu 5,6% (p = 0,010) und links zu 6,0% (p = 0,011). Die Prävalenzen sind rechts sehr und links signifikant. Auch im Bereich der Siebbeinzellen wird die Hypothese nicht bestätigt.

Prävalenzen einer nicht physiologischen Form, vollständige Verschattungen, Knochendestruktionen, Hyperplasien und Hypoplasien kommen unter 5% vor und können Tabelle 5 entnommen werden.

Geschlecht / Prävalenzen	gesamt	männlich	weiblich
Unphysiologische Form	0%	0%	0%
Vollständige Verschattung	0,4%	0,9%	0%
Knochendestruktion zur Nasenkavität	3,0%	1,9%	3,8%
Knochendestruktion des Daches	2,2%	2,8%	1,7%
Hyperplasie	0,8%	1,4%	0,3%
Hypoplasie	0,2%	0%	0,3%

Tabelle 5: Geringfügigere Nebenbefunde der Siebbeinzellen mit weniger als 5% Prävalenz

4.1.1.3 Prävalenzen im Sinus sphenoidalis

Die Keilbeinhöhle wird als Einheit betrachtet, da nicht in allen Fällen ein mediales Septum den Raum in zwei Teile gliedert. Die im nachfolgenden Text

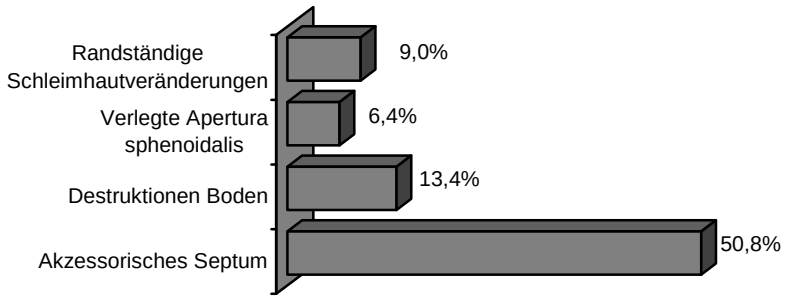

Abbildung 7: Nebenbefunde der Keilbeinhöhle mit mehr als 5% Prävalenz, bei denen es sich um signifikante Werte handelt

genannten Werte spiegelt Abbildung 7 wider. Schleimhautveränderungen treten bei 9,0% (p = 0,046) in Form von randständigen Verdickungen und bei 6,4% (p = 0,037) wird die Apertura sphenoidalis verlegt. Knochendestruktionen des

Bodens der Keilbeinhöhle werden bei 13,4% (p = 0,047) der Patienten festgestellt. Bei der Hälfte der Patienten (50,8%) teilt ein akzessorisches Septum die Keilbeinhöhle in zwei oder mehr Kammern, die Irrtumswahrscheinlichkeit beträgt p = 0,046. Die Nebenbefunde der Keilbeinhöhle sind statistisch signifikant und die aufgestellte Hypothese wird auch in diesem Bereich nicht belegt.

Prävalenzen der Keilbeinhöhle von weniger als 5% sind in der Tabelle 6 abzulesen.

Geschlecht / Prävalenzen	gesamt	männlich	weiblich
Vollständige Verschattung	0,6%	1,4%	0%
Partielle Verschattung	4,0%	5,1%	3,1%
Veränderungen am Planum sphenoidale	0,8%	1,4%	0,3%
Veränderungen der Sella turcica	0%	0%	0%
Wandsklerose	0%	0%	0%
Hypoplasie	0,2%	0%	0,3%
Einseitige Aplasie	3,3%	1,8%	4,3%
Vollständige (beidseitige) Aplasie	1,0%	1,2%	0,9%
Frakturen	0%	0%	0%
Mukozelen	0,4%	0,5%	0,3%
Nichtvorhandener Canalis pterygoideus	0,2%	0,5%	0%

Tabelle 6: Geringfügigere Nebenbefunde der Keilbeinhöhle mit weniger als 5% Prävalenz

4.1.1.4 Prävalenzen im Sinus frontalis

Die Stirnhöhle als oberste Etage der Nasennebenhöhlen hat enge nachbarschaftliche Beziehungen zu intrakraniellen Strukturen [119].

Einen Überblick über die genannten Nebenbefunde ist der Abbildung 8 zu entnehmen.

Schleimhautveränderungen wie partielle Verschattungen treten bei 5,4% (p = 0,033), randständige Schleimhautveränderungen bei 5,0% (p = 0,033) auf. Asymmetrie als ein typisches Kennzeichen einer physiologischen Stirnhöhle lässt sich bei 22,4% (p = 0,032) des gesamten Patientenguts nicht beobachten. Die aufgeführten Prävalenzen zeigen statistische Signifikanz und daher wird die Hypothese nicht bestätigt.

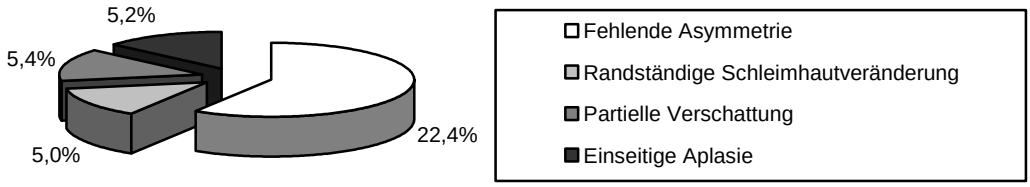

Abbildung 8: Nebenbefunde der Stirnhöhle mit mehr als 5% Prävalenz, bei denen es sich um signifikante Prävalenzen handelt

Prävalenzen der Stirnhöhle von weniger als 5% werden in Tabelle 7 abgebildet.

Prävalenzen / Geschlecht	gesamt	männlich	weiblich
Unphysiologische Form	0,4%	0,9%	0%
Vollständige Verschattung	0,8%	0,9%	0,7%
Fehlende Randstrukturen	0%	0%	0%
Wandsklerose	1,8%	2,3%	1,4%
Hypoplasie	4,4%	4,2%	4,5%
Vollständige (beidseitige) Aplasie	1,8%	2,3%	1,4%
Frakturen	0,2%	0,5%	0%
Mukozelen	0,2%	0%	0,3%

Tabelle 7: Geringfügigere Nebenbefunde der Stirnhöhle mit weniger als 5% Prävalenz

4.1.2 Geschlechtsabhängige Unterschiede in den Nasennebenhöhlen

Die Nebenbefunde im Bereich der Nasennebenhöhlen werden auf Unterschiede hinsichtlich der Prävalanz zwischen den beiden Geschlechtern untersucht.

4.1.2.1 Geschlechtsabhängige Unterschiede im Sinus maxillaris

Insgesamt finden sich Veränderungen der Schleimhäute (randständig und partiell) bei den weiblichen Patienten rechts 41,9% und links 43,0% sowie bei den männlichen Patienten rechts 54,2% und links 42,5%. Randständige Schleimhautveränderungen sind bei rechts 25,2% und links 22,9% der männlichen Patienten sowie rechts 22,0% und links 21,3% der weiblichen Patienten zu sehen. Während eine partielle Verschattung bei Frauen rechts 19,9% und links 21,7% auftritt, zeigen Männer diesen Nebenbefund rechts

sogar 29,0% und links 19,6%. Ein nicht durchgängiger Hiatus semilunaris ist bei Frauen bei 10,8% rechts und 12,6% links, bei Männern bei sogar 18,7% rechts und 15,0% links zu beobachten. Bei den männlichen Patienten findet sich bei 3,7% rechts und 6,1% links ein Flüssigkeitsspiegel. Weibliche Patienten zeigen diesen Nebenbefund 7,0% rechts und 4,5% links. Die Daten sind zur detaillierten Darstellung in Abbildung 9 gebracht worden.

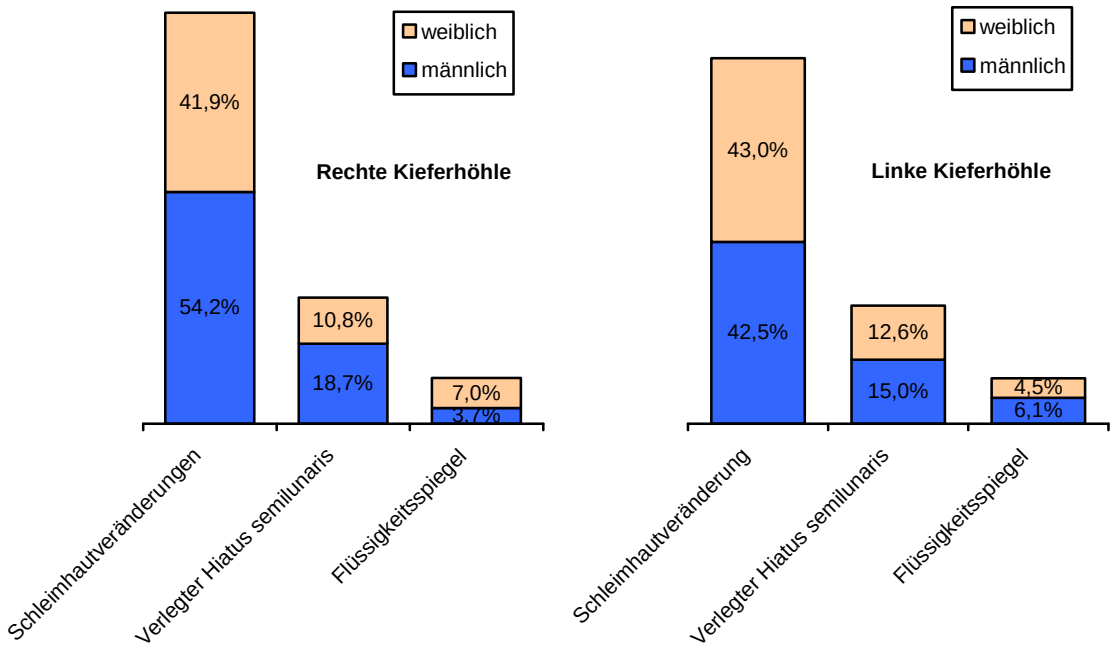

Abbildung 9: Geschlechtsabhängige Nebenbefunde der Kieferhöhlen mit mehr als 5% Prävalenz, bei denen es sich um signifikante Unterschiede bezüglich des verlegten Hiatus semilunaris und partieller Verschattungen rechts handelt

Es ergeben sich Signifikanzwerte für randständige Schleimhautveränderungen rechts $p = 0{,}175$ und links $p = 0{,}894$, für partielle Verschattungen rechts $p = 0{,}014$ und links $p = 0{,}840$, für den verlegten Hiatus semilunaris rechts $p = 0{,}011$ und links $p = 0{,}515$ sowie für einen vorliegenden Flüssigkeitsspiegel rechts $p = 0{,}080$ und links $p = 0{,}730$. Es gibt lediglich signifikante Unterschiede zwischen den Geschlechtern bezüglich der Prävalenzen eines verlegten Hiatus semilunaris und partieller Verschattungen rechts. Die Hypothese kann zum größten Teil bestätigt werden.

Zahnwurzel-Kieferhöhlen-Verbindungen

Die Wurzeln der zweiten Prämolaren kommunizieren rechts bei 10,7% der männlichen und 16,1% der weiblichen sowie links bei 13,1% der männlichen und 15,1% der weiblichen Patienten. Zahnwurzeln der ersten Molaren finden Verbindung zur Kieferhöhle bei Männer rechts und links je 29,9% bei Frauen rechts 34,6% und links 34,4%. Bei den zweiten Molaren weisen rechts die männlichen 24,8%, die weiblichen Patienten 29,7% den Nebenbefund auf. Links sind es bei den männlichen Patienten 24,8%, bei den weiblichen Patienten 31,2%. Die Werte werden in Abbildung 10 präsentiert.

Die Signifikanzwerte betragen beim zweiten Prämolaren rechts p = 0,078 und links p = 0,687, beim ersten Molaren rechts p = 0,599 und links p = 0,570, beim zweiten Molaren rechts p = 0,633 und links p = 0,429. Somit liegt kein geschlechtsabhängiger Unterschied der Prävalenzen vor und die Hypothese kann bestätigt werden.

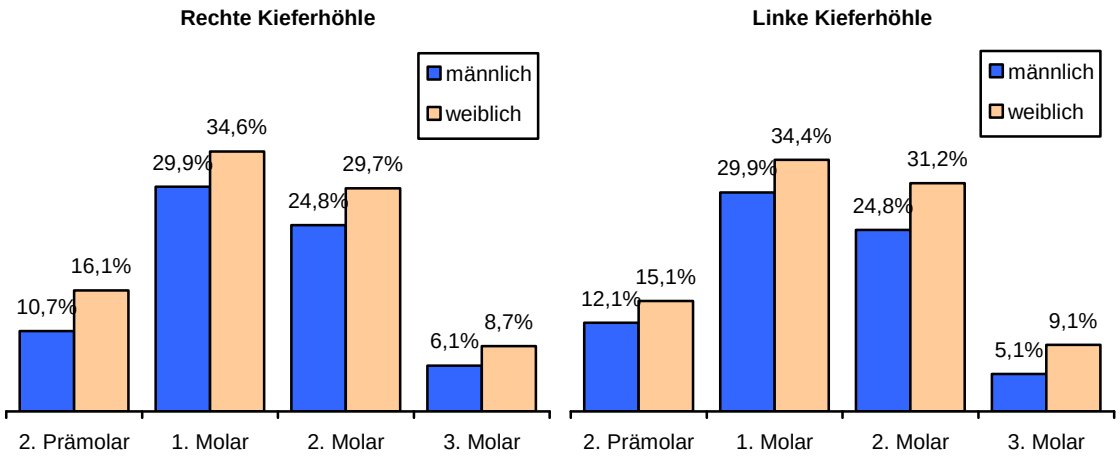

Abbildung 10: Geschlechtsabhängige Zahnwurzel-Kieferhöhlen-Verbindungen mit mehr als 5% Prävalenz mit asymptomatischen Signifikanzen

Eckzähne, erste Prämolaren und Implantate bei weiblichen und männlichen Patienten kommunizieren unter 5% mit der Kieferhöhle. Die genauen Daten sind Tabelle 4 zu entnehmen.

4.1.2.2 Geschlechtsabhängige Unterschiede im Sinus ethmoidalis

Insgesamt gibt es nur wenige Befunde innerhalb des Sinus ethmoidalis, die

wesentlich vom Geschlecht abhängig sind. Weibliche Patienten weisen sowohl rechts und links partielle Verschattungen von 4,9% auf. Männliche Patienten zeigen diesen Nebenbefund rechts 6,5% und links 7,5%. Eine Auflistung der Ergebnisse zeigt Abbildung 11.

Die Parameter, die weniger als 5% Prävalenz zeigen, sind in Tabelle 5 dargestellt und werden aufgrund der Geringfügigkeit nicht betrachtet.

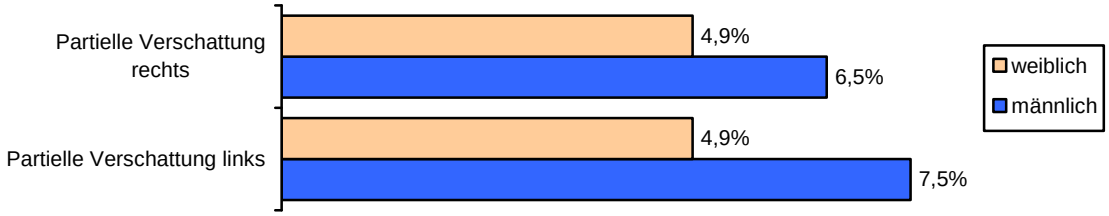

Abbildung 11: Geschlechtsabhängige Nebenbefunde der Siebbeinzellen mit mehr als 5% Prävalenz, bei denen es sich um nicht signifikante Prävalenzen handelt

Der Signifikanzwert ist bei partiellen Verschattung rechts p = 0,428 und links bei p = 0,229. Die Werte stellen keinen signifikanten Unterschied zwischen den Geschlechtern heraus, womit die Hypothese in diesem Bereich belegt wird.

4.1.2.3 Geschlechtsabhängige Unterschiede im Sinus sphenoidalis

Abbildung 12 veranschaulicht die nachfolgend genannten Ergebnisse in übersichtlicher Weise. Schleimhautveränderungen treten in Form von randständigen Verdickungen bei 11,7% der Männer und bei lediglich 7,0% der Frauen, als partielle Verschattung bei 5,1% der männlichen und 3,1% der weiblichen sowie als verlegte Apertura sphenoidalis bei 7,5% der männlichen und 5,6% der weiblichen Patienten auf. Ossäre Destruktionen des Keilbeinhöhlenbodens sind bei 14,0% der männlichen und 12,9% der weiblichen Patienten auszumachen. Ein akzessorisches Septum tritt bei 51,9% der Männer und 50,0% der Frauen auf. Prävalenzen mit weniger als 5% Ausprägung sind bereits in Tabelle 6 zur Darstellung gebracht worden.

Die Signifikanzwerte erbringen Werte für randständige Schleimhautveränderungen p = 0,114, für die verlegte Apertura sphenoidalis p = 0,430, für Destruktionen des Bodens p = 0,605 und für das akzessorische Septum

p = 0,547. Die Prävalenzen unterscheiden sich zwischen den beiden Geschlechtern nicht signifikant. Die Hypothese wird im Bereich der Keilbeinhöhle bestätigt.

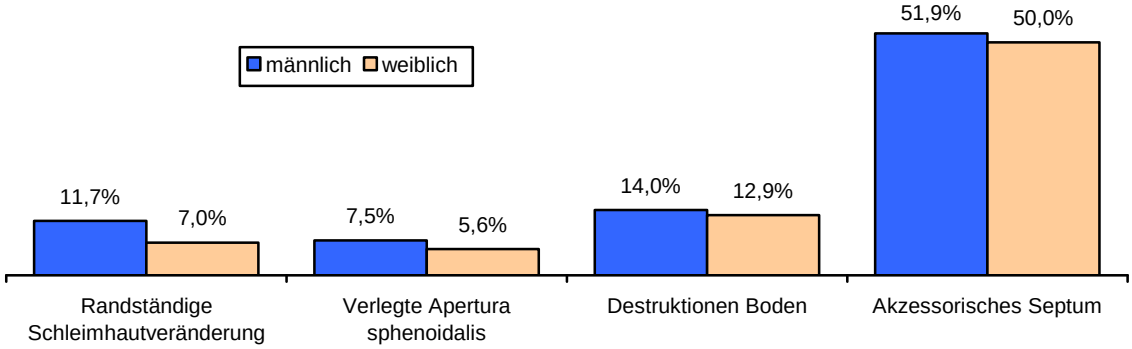

Abbildung 12: Geschlechtsabhängige Nebenbefunde der Keilbeinhöhle mit mehr als 5% Prävalenz, bei denen es sich um nicht signifikante Prävalenzen handelt

4.1.2.4 Geschlechtsabhängige Unterschiede im Sinus frontalis

In Abbildung 13 ist zu erkennen, dass man nicht asymmetrische Formen bei 21,5% der männlichen und 23,1% der weiblichen Patienten findet. Veränderungen der Schleimhäute treten als randständige Veränderung bei 6,1% der Männer und 4,2% der Frauen sowie als partielle Verschattung bei 5,6% der Männer und 5,2% der Frauen auf. Einseitige Aplasien können bei 4,2% der männlichen und 5,9% der weiblichen Patienten beobachtet werden. Nebenbefunde, die unter 5% auftreten, sind bereits in Tabelle 7 dargestellt worden.

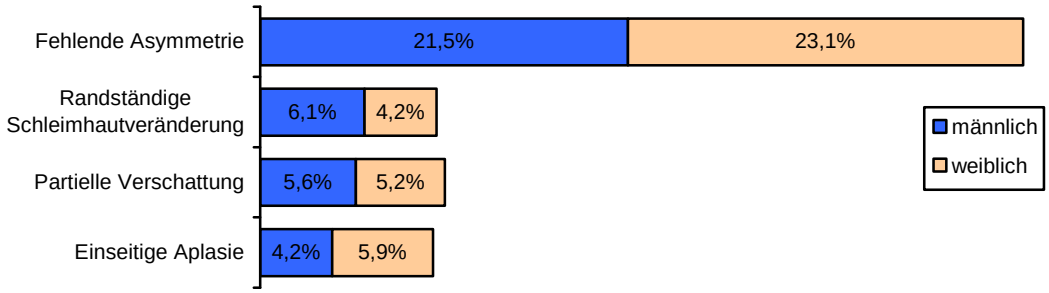

Abbildung 13: Geschlechtsabhängige Nebenbefunde der Stirnhöhle mit mehr als 5% Prävalenz und keinem signifikanten Unterschied bezogen auf das Geschlecht

Die Signifikanzwerte betragen bei der fehlenden Asymmetrie p = 0,910, bei der

randständigen Schleimhautveränderung p = 0,634, bei der partiellen Verschattung p = 0,983 sowie bei einseitiger Aplasie p = 0,567. Die geschlechtsabhängigen Unterschiede hinsichtlich der Prävalenz der Nebenbefunde sind nicht signifikant. Eine Bestätigung der Hypothese kann erfolgen.

4.1.3 Altersabhängige Unterschiede in den Nasennebenhöhlen

Die Nebenbefunde der Nasennebenhöhlen werden im nachfolgenden Kapitel nach altersabhängigen Unterschieden bezüglich der Prävalenz beleuchtet.

4.1.3.1 Altersabhängige Unterschiede im Sinus maxillaris

Randständige Veränderungen der Schleimhaut sind interessanterweise vor allem in der Gruppe der 40 – 49Jährigen mit rechts 35,7% und links sogar 41,1% zu beobachten. Mit rechts 28,3% und links 30,4% folgt die älteste Gruppe. Die nachfolgenden Altersklassen sind wieder ausgeglichen. Bei den 30 – 39Jährigen lassen sich rechts 23,3% und links 22,2%, bei den 20 – 29Jährigen rechts 25,3% und links 17,7%, bei den 14 – 19Jährigen rechts 18,8% und links 16,5%, bei den 11 – 13Jährigen beidseits 15,3% und bei den Jüngsten rechts 22,2% und links 19,4% randständige Schleimhautverdickungen erkennen. Partielle Verschattungen sind vor allem bei den fünf älteren Altersklassen regelmäßig ausgeprägt. So zeigt die älteste Gruppe rechts 28,3% und links 26,1%, die 40 – 49Jährigen rechts 33,9% und links 25,0%, die 30 – 39Jährigen rechts 24,4% und links 22,2%, die 20 – 29Jährigen pro Seite 19,0% und die 14 – 19Jährigen rechts 24,7% und links 23,5% diesen Nebenbefund. Bei den 11 – 13Jährigen findet sich lediglich rechts 15,3% und links 16,7%, bei den Jüngsten rechts 25,0% und links 15,3% eine partielle Verschattung. Ein durch Veränderungen der Schleimhaut verlegter Hiatus semilunaris ist erstaunlicherweise am häufigsten, rechts 29,2% und links 26,4% bei den 6 – 10Jährigen zu beobachten. Die Verteilung dieses Nebenbefundes nimmt mit steigendem Alter ab, um dann in den beiden älteren Gruppen wieder anzusteigen. So zeigen die 11 – 13Jährigen rechts 20,8% und links 22,2%, die 14 – 19Jährigen rechts 17,6% und links 18,8%, die 20 – 29Jährigen beidseits

8,9%, die 30 – 39Jährigen ebenfalls beidseits 5,6%, die 40 – 49Jährigen rechts 7,1% und links 3,6% sowie die über 50Jährigen rechts 8,7% und links 6,5% diesen Befund. Einen Flüssigkeitsspiegel in den Kieferhöhlen ist in der Altersgruppe der ab 50Jährigen mit rechts 10,9% und links 8,7% am stärksten ausgeprägt. Die jüngste Gruppe schließt sich an mit rechts 9,7% und links 6,9%. Die 30 – 39Jährigen zeigen in beiden Kieferhöhlen zu 6,7% einen Flüssigkeitsspiegel. Die 20 – 29Jährigen zeigen den Nebenbefund rechts 5,1% und links 6,3%. Bei den 14 – 19Jährigen sind auf beiden Seiten 3,5% betroffen. Die 40 – 49- und 11 – 13Jährigen haben Werten von 1,8% und 2,8% je Seite. Bei Betrachtung der Ergebnisse hilft Abbildung 14.

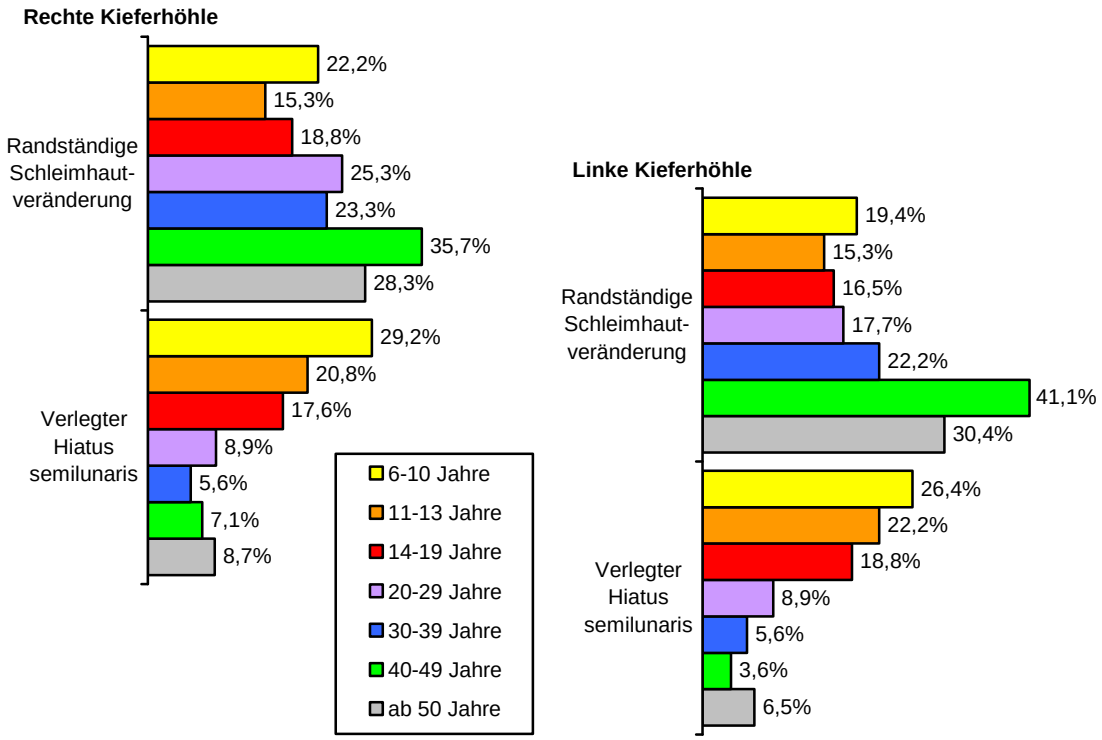

Abbildung 14: Altersabhängige Nebenbefunde der Kieferhöhlen mit mehr als 5% Prävalenz. Da sich partielle und randständige Schleimhautveränderungen in ihrer graphischen Darstellung kaum unterscheiden, werden examplarisch randständige Veränderungen präsentiert. Lediglich die Prävalenzen des verlegten Hiatus semilunaris zeigen einen signifikanten Unterschied.

Es ergeben sich Signifikanzwerte für randständige Schleimhautveränderungen rechts $p = 0{,}381$ und links $p = 0{,}038$, für partielle Verschattungen rechts $p = 0{,}489$ und links $p = 0{,}788$, für den verlegten Hiatus semilunaris rechts

p = 0,002 und links p = 0,001 sowie für einen vorliegenden Flüssigkeitsspiegel rechts p = 0,446 und links p = 0,739. Die Prävalenzen der randständigen Schleimhautveränderungen im linken Sinus maxillaris zeigen einen altersabhängigen Unterschied. Der Signifikanzwert des verlegten Hiatus semilunaris ist links hoch und rechts sogar sehr hoch. Letztendlich geht aus der Befundung der Kieferhöhlen hervor, dass teilweise signifikante Unterschiede zwischen den einzelnen Altersgruppen bestehen, womit die Hypothese zum Teil bestätigt werden kann.

Aus Tabelle 8 gehen die Prävalenzen von weniger als 5% hervor. Man kann erkennen, dass in einigen Gruppen die Werte oberhalb der 5%-Marke liegen. Es finden sich bei den 20 – 29Jährigen rechts 5,1% und den 30 – 39Jährigen

Prävalenzen \ Altersgruppen		6-10 Jahre	11-13 Jahre	14-19 Jahre	20-29 Jahre	30-39 Jahre	40-49 Jahre	ab 50 Jahre	p-Wert
Vollständige Verschattung	rechts	4,2%	0%	0%	1,3%	1,1%	0%	0%	0,643
	links	4,2%	0%	1,2%	0%	0%	0%	0%	0,152
Destruktionen des Orbitabodens	rechts	1,4%	0%	1,2%	5,1%	2,2%	0%	0%	0,375
	links	0%	1,4%	2,4%	2,5%	3,3%	0%	0%	0,695
Destruktionen der medialen Wand	rechts	1,4%	0%	0%	1,3%	2,2%	1,8%	4,3%	0,672
	links	1,4%	0%	0%	0%	2,2%	1,8%	4,3%	0,493
Destruktionen der lateralen Wand	rechts	0%	0%	0%	2,5%	0%	1,8%	2,2%	0,526
	links	0%	0%	1,2%	2,5%	1,1%	1,8%	2,2%	0,844
Destruktionen der Vorder- und/oder Hinterwand	rechts	0%	0%	0%	0%	0%	1,8%	0%	0,473
	links	0%	0%	1,2%	0%	0%	1,8%	0%	0,688
Destruktionen des Kieferhöhlenbodens	rechts	0%	1,4%	0%	0%	1,1%	0%	0%	0,785
	links	0%	0%	0%	0%	0%	0%	2,2%	0,559
Wandsklerose	rechts	0%	0%	0%	0%	1,1%	0%	0%	0,760
	links	0%	0%	0%	0%	0%	0%	0%	0,713
Hypoplasie	rechts	0%	1,4%	2,4%	0%	1,1%	1,8%	0%	0,801
	links	0%	1,4%	1,2%	0%	2,2%	0%	2,2%	0,786
Aplasie	rechts	0%	0%	0%	0%	1,1%	0%	0%	0,601
	links	0%	0%	0%	0%	0%	0%	0%	-
Frakturen	rechts	0%	0%	0%	3,8%	1,1%	1,8%	2,2%	0,485
	links	0%	0%	0%	3,8%	0%	1,8%	0%	0,179
Mukozelen	rechts	0%	2,8%	3,5%	0%	2,2%	1,8%	2,2%	0,745
	links	0%	1,4%	2,4%	1,3%	0%	0%	2,2%	0,760
Fremdkörper	rechts	0%	0%	0%	3,8%	2,2%	1,8%	2,2%	0,532
	links	1,4%	0%	1,2%	3,8%	0%	1,8%	2,2%	0,467

Tabelle 8: Altersabhängige Nebenbefunde der Kieferhöhlen mit weniger als 5% Prävalenz

links 3,3% Einbrüche des Orbitabodens. Weitere Destruktionen beschreibt die mediale Kieferhöhlenwand der über 50Jährigen mit beidseits 4,3%. Die 20 – 29Jährigen weisen rechts als auch links bei 3,8% Frakturen auf. Bei den 14 – 19Jährigen finden sich Mukozelen links zu 3,5%. Bei der jüngsten Altersgruppe lassen sich vollständige Verschattungen beider Kieferhöhlen bei 4,2% darstellen. Fremdkörper befinden sich bei den 20 – 29Jährigen beidseits zu 3,8%. Alle genannten Daten zeigen jedoch keine signifikanten Unterschiede bezüglich der einzelnen Alterskategorien.

Zahnwurzel-Kieferhöhlen-Verbindungen

Zum besseren Verständnis trägt Abbildung 15 bei. Der zweite Prämolar hat mit seinen Wurzeln in der Gruppe der 40 – 49Jährigen am häufigsten Kontakt mit der Kieferhöhle. So finden sich hier rechts 25,0% und links 21,4% Verbindungen zur Kieferhöhle. Es folgen die 30 – 39Jährigen mit rechts 17,8% und links 21,4%, die über 50Jährigen mit rechts 17,4% und links 13,0%, die 11 – 13Jährigen mit je 12,5%, die 20 – 29Jährigen mit je 11,4%, die 14 – 19Jährigen rechts 10,6% und links 8,2% und als letztes die Jüngsten mit rechts 5,6% und links 8,5%. Bei der Verbindung des ersten Molars mit der

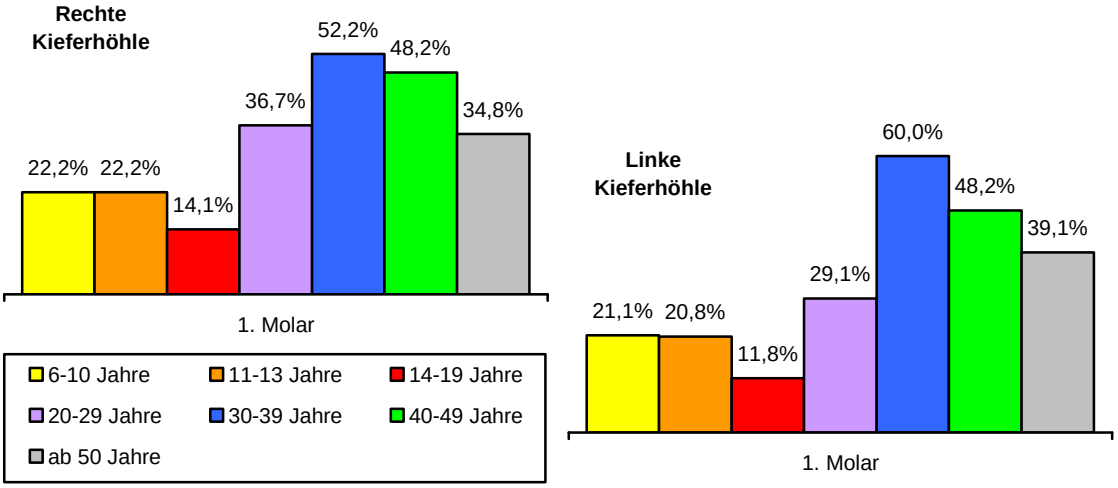

Abbildung 15: Altersabhängige Zahnwurzel-Kieferhöhlen-Verbindungen mit mehr als 5% Prävalenz. Da die Ausprägungen bei den einzelnen Zähnen ähnlich sind, werden beispielhaft die Prävalenzen des ersten Molars abgebildet. Lediglich die Prävalenzen des zweiten Prämolaren zeigen einen signifikanten Unterschied.

Kieferhöhle liegt die Gruppe der 30 – 39Jährigen mit rechts 60,0% und links 52,2% vorn. Die 40 – 49Jährigen folgen mit beidseitigen Werten von 48,2%. Danach kommen die über 50Jährigen mit rechts 34,8% und links 39,1%, die 20 – 29Jährigen mit rechts 36,7% und links 29,1%, die 6 – 10Jährigen mit rechts 22,2% und links 21,1%, die 11 – 13Jährigen mit rechts 22,2% und links 20,8% sowie die 14 – 19Jährigen mit rechts 14,1% und links 11,8%. Auch der zweite Molar steht mit seinen Wurzeln am häufigsten in der Kieferhöhle der 30 – 39Jährigen, beidseits 57,8%. Es schließen sich wiederum die 40 – 49Jährigen mit rechts 44,6% und links 41,1%, die über 50Jährigen mit rechts 34,8 und links 37,0%, die 20 – 29Jährigen mit rechts 26,6% und links 31,6%, 6 – 10Jährigen mit 13,9% rechts und 14,1% links sowie die 11 – 13Jährigen mit rechts 15,3% und links 12,5% an. Die Werte der 14 - 19Jährigen liegen links bei 7,1% und unter 5% mit rechts 3,5%. Beim dritten Molar finden sich in der Gruppe der 30 – 39Jährigen beidseits 20,0%. Es folgen die Patienten über 50 Jahre mit rechts 13,0% und links 15,2%. Die 20 – 29Jährigen zeigen die Prävalenz rechts 5,1% und links 6,3%, die 40 – 49Jährigen rechts 8,9% und links 5,4%. Die restlichen Werte liegen unter der 5%-Marke und sind der Tabelle 9 zu entnehmen.

Zahn / Alter	Eckzahn		1. Prämolar		3. Molar	
	rechts	links	rechts	links	rechts	links
6-10 Jahre	0%	0%	1,4%	0%	1,4%	1,4%
11-13 Jahre	0%	0%	5,6%	5,6%	4,2%	2,8%
14-19 Jahre	0%	0%	4,7%	3,5%	1,2%	1,2%
20-29 Jahre	1,3%	0%	5,1%	3,8%	5,1%	6,3%
30-39 Jahre	2,2%	1,1%	4,4%	2,2%	20,0%	20,0%
40-49Jahre	0%	0%	5,4%	3,6%	8,9%	5,4%
ab 50 Jahre	2,2%	6,5%	6,5%	6,5%	13,0%	15,2%
p-Wert	0,582	0,671	0,492	0,365	0,562	0,676

Tabelle 9: Altersabhängige Zahnwurzel-Kieferhöhlen-Verbindungen mit weniger als 5% Prävalenz

Die Signifikanzwerte betragen beim zweiten Prämolaren rechts p = 0,010 und links p = 0,003, beim ersten Molaren rechts p = 0,748 und links p = 0,771, beim zweiten Molaren rechts p = 0,125 und links p = 0,112 und beim dritten Molaren rechts p = 0,562 und links p = 0,676. Ein statistisch signifikanter Unterschied

zwischen den verschiedenen Altersgruppen ist aufgrund der dargestellten Irrtumswahrscheinlichkeiten ausschließlich mit den Prävalenzen des zweiten Prämolars gegeben und somit kann die aufgestellte Hypothese in diesem Bereich zum Großteil bestätigt werden.

Grundsätzlich liegen die Zahnwurzel-Kieferhöhlen-Verbindungen des ersten Prämolars unter 5% und werden neben den anderen geringfügigen Werten in Tabelle 9 veranschaulicht. Doch die Gruppen der über 50Jährigen zeigen beidseits 6,5%, die 11 – 13Jährigen je 5,6%, die 40 – 49Jährigen rechts 5,4% und die 20 – 29Jährigen ebenfalls rechts 5,1% diese Prävalenz.

4.1.3.2 Altersabhängige Unterschiede im Sinus ethmoidalis

Partielle Verschattungen lassen sich am ehesten in den Siebbeinzellen feststellen. Es weisen die Jüngsten beidseitig je 8,3%, die 11 – 13Jährigen rechts 2,8% und links 5,6%, die 14 – 19Jährigen rechts 5,9% und links 4,7%, die 20 – 29Jährigen auf beiden Seiten 3,8%, die 30 – 39Jährigen ebenfalls beidseits 4,4%, die 40 – 49Jährigen rechts 8,9% und links 10,7% und die über 50Jährigen beidseits je 6,5% diese Veränderung auf. Die Ergebnisse werden in Abbildung 16 in graphischer Form zur Darstellung gebracht.

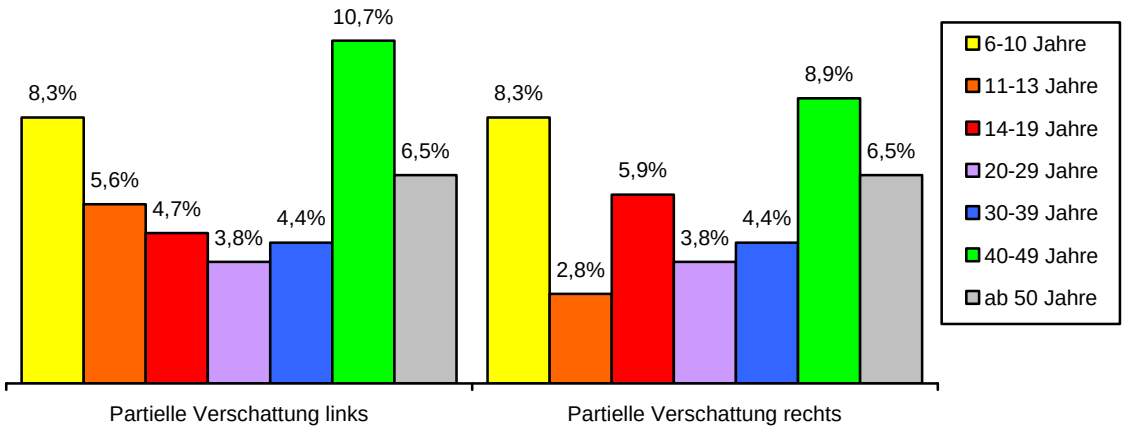

Abbildung 16: Altersabhängige Nebenbefunde der Siebbeinzellen mit mehr als 5% Prävalenz. Die Signifanzwerte zeigen keinen Unterschied zwischen den einzelnen Altersgruppen, womit die Hypothese bestätigt wird.

Tabelle 10 stellt die Nebenbefunde mit weniger als 5% Prävalenz dar. Beim

Betrachten dieser Werte fällt jedoch auf, dass die 20 – 29Jährigen 5,1% Knochendestruktionen zur Nase sowie 5,6% der 6 – 10Jährigen ein destruiertes Ethmoidaldach aufweisen.

Alter / Prävalenzen	6-10 Jahre	11-13 Jahre	14-19 Jahre	20-29 Jahre	30-39 Jahre	40-49 Jahre	ab 50 Jahre	p-Wert
Unphysiologische Form	0%	0%	0%	0%	0%	0%	0%	-
Vollständige Verschattung	1,4%	0%	0%	0%	1,1%	0%	0%	0,641
Knochendestruktion zur Nasenkavität	4,2%	2,8%	0%	5,1%	4,4%	0%	4,3%	0,340
Knochendestruktion des Daches	5,6%	1,4%	2,4%	1,3%	2,2%	0%	2,2%	0,472
Hyperplasie	0%	1,4%	0%	0%	3,3%	1,8%	0%	0,094
Hypoplasie	0%	1,4%	0%	0%	0%	0%	0%	0,428

Tabelle 10: Altersabhängige Nebenbefunde der Siebbeinzellen mit weniger als 5% Prävalenz

Der Signifikanzwert ist bei partiellen Verschattung rechts p = 0,666 und links bei p = 0,641. Sämtliche Ergebnisse zeigen keine signifikanten Unterschiede zwischen den einzelnen Altersgruppen. Die Hypothese wird belegt.

4.1.3.3 Altersabhängige Unterschiede im Sinus sphenoidalis

Die Keilbeinhöhle wird als Einheit betrachtet, da nicht in allen Fällen ein mediales Septum den Raum in zwei Teile gliedert. Die Abbildung 17 hilft bei der Präsentation der Werte mit einer Prävalenz von über 5%. Randständige Schleimhautveränderungen treten bei 12,5% der 6 – 10Jährigen, bei 6,9% der 11 – 13Jährigen, bei 8,2% der 14 – 19Jährigen, bei den 10,1% der 20 – 29Jährigen, bei 11,1% der 30 – 39Jährigen, bei 7,1% der 40 – 49Jährigen und bei 4,3% der über 50Jährigen auf. Die Apertura sphenoidalis ist bei den 6 – 10Jährigen bei 9,7%, bei den 11 – 13Jährigen 6,9%, bei den 14 – 19Jährigen 2,4%, bei den 20 – 29Jährigen 1,3%, bei den 30 – 39Jährigen 8,9%, bei den 40 – 49Jährigen 12,5% und bei den über 50Jährigen 4,3% verlegt. Destruktionen des Bodens der Keilbeinhöhle finden sich bei den 6 – 10Jährigen 5,6%, bei den 11 – 13Jährigen 11,1%, bei den 14 – 19Jährigen 18,8%, bei den 20 – 29Jährigen 17,7%, bei den 30 – 39Jährigen 15,6%, bei den 40 – 49Jährigen 8,9% sowie bei den Ältesten 13,0%. Ein akzessorisches Septum ist kein pathologischer Befund, allerdings können Nebenbefunde durch dessen Vorhandensein provoziert werden. Es kann bei den 6 – 10Jährigen

48,6%, bei den 11 – 13Jährigen 65,3%, bei den 14 – 19Jährigen 44,7%, bei den 20 – 29Jährigen 45,6%, bei den 30 – 39Jährigen 48,9%, bei den 40 – 49Jährigen 58,9% sowie bei den über 50Jährigen 45,7% beobachtet werden.

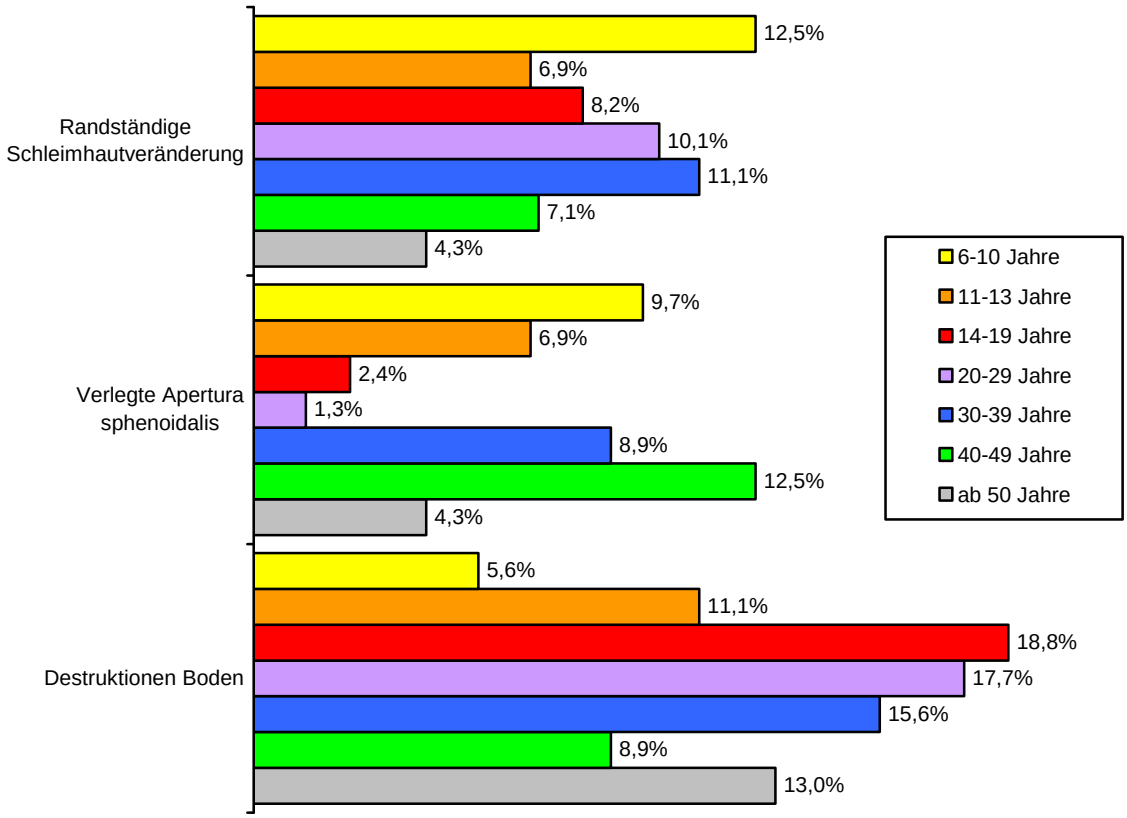

Abbildung 17: Altersabhängige Nebenbefunde der Keilbeinhöhle mit mehr als 5% Prävalenz unterscheiden sich zwischen den Altersgruppen nicht signifikant. Die Hypothese kann bestätigt werden.

Die Signifikanzwerte erbringen Werte für die einseitige Aplasie p = 0,126, für Destruktionen des Bodens p = 0,112, für das akzessorische Septum p = 0,151, für randständige Schleimhautveränderungen p = 0,493, für partielle Verschattungen p = 0,412 und für die verlegte Apertura sphenoidalis p = 0,132. Die Prävalenzen unterscheiden sich zwischen den Altersgruppen nicht signifikant. Die Hypothese wird im Bereich der Keilbeinhöhle bestätigt.

Nebenbefunde, deren Prävalenz seltener als 5% auftreten, werden in der Tabelle 11 dargestellt. Dabei fällt auf, dass partielle Verschattungen bei 6,9%

der 6 – 10Jährigen, bei 5,4% der 40 – 49Jährigen und bei 6,5% der über 50Jährigen auftreten. Einseitige Aplasien erkennt man bei den 6 – 10Jährigen zu 6,9%.

Alter / Prävalenzen	6-10 Jahre	11-13 Jahre	14-19 Jahre	20-29 Jahre	30-39 Jahre	40-49 Jahre	ab 50 Jahre
Vollständige Verschattung	1,4%	1,4%	1,2%	0%	0%	0%	0%
Partielle Verschattung	6,9%	4,2%	2,4%	1,3%	3,3%	5,4%	6,5%
Veränderungen am Planum sphenoidale	1,4%	1,4%	0%	0%	2,2%	0%	0%
Veränderungen der Sella turcica	0%	0%	0%	0%	0%	0%	0%
Wandsklerose	0%	0%	0%	0%	0%	0%	0%
Hypoplasie	0%	0%	1,2%	0%	0%	0%	0%
Einseitige Aplasie	6,9%	2,8%	1,2%	2,5%	2,9%	0%	0%
Vollständige (beidseitige) Aplasie	1,4%	2,8%	1,2%	0%	0%	0%	0%
Frakturen	0%	0%	0%	0%	0%	0%	0%
Mukozelen	0%	1,4%	0%	0%	1,1%	0%	0%
Nichtvorhandener Canalis pterygoideus	1,4%	0%	0%	0%	0%	0%	0%

Tabelle 11: Altersabhängige Nebenbefunde der Keilbeinhöhle mit weniger als 5% Prävalenz

4.1.3.4 Altersabhängige Unterschiede im Sinus frontalis

Betrachtet man Abbildung 18 erkennt man, dass eine fehlende Asymmetrie bei 22,2% der 6 – 10Jährigen, bei 19,4% der 11 – 13Jährigen, bei 17,6% der 14 – 19Jährigen, bei 27,8% der 20 – 29Jährigen, bei 18,9% der 30 – 39Jährigen, bei 33,9% der 40 – 49Jährigen sowie bei 19,6% der über 50Jährigen zu beobachten ist. Schleimhautveränderungen treten auch in der Stirnhöhle in größerem Maße interessanterweise nur als randständige Veränderung oder partielle Verschattung auf. So finden sich randständigen Schleimhautveränderungen bei den 6 – 10Jährigen 2,8%, bei den 11 – 13Jährigen 4,2%, bei den 14 – 19Jährigen 4,7%, bei den 20 – 29Jährigen 3,8%, bei den 30 – 39Jährigen 8,9%, bei den 40 – 49Jährigen 7,1% und bei den über 50Jährigen bei 6,5%. Das Vorkommen partieller Verschattungen ähnelt den Werten der randständigen Veränderung. Beide nehmen mit steigendem Alter tendenziell zu. Partielle Verschattungen sind bei den 6 – 10Jährigen 2,8%, bei den 11 – 13Jährigen 4,2%, bei den 14 – 19Jährigen 4,7%, bei den 20 – 29Jährigen 3,8%, bei den 30 – 39Jährigen 5,6%, bei den 40 – 49Jährigen 8,9% und bei den über 50Jährigen bei 6,5% zu beobachten.

Veränderungen in der Größe liegen als Hypoplasie oder Aplasie vor. Einseitige Aplasien nehmen im Laufe zunehmenden Alters ab: Prävalenzen hypoplastischer Stirnhöhlen nehmen im Gegensatz zu Aplasien mit zunehmendem Alter an Häufigkeit zu. Die größte Tendenz ist in der Gruppe der 30 – 39Jährigen mit 8,9% zu finden. Die über 50Jährigen folgen mit 6,5%. Danach schließen sich die 40 – 49Jährigen mit 5,4%, die 20 – 29Jährigen mit 5,1%, die 14 – 19Jährigen mit 3,5% sowie die bis 10Jährigen mit 1,4%. Die 11 – 13Jährigen weisen diesen Befund nicht auf. Die Jüngsten weisen 15,3%, die 11 – 13Jährigen 6,9%, die 14 – 19Jährigen 4,7%, die 30 – 39Jährigen 4,4% sowie die 40 – 49Jährigen 3,6% Aplasien auf. Die 20 – 29- als auch die über 50Jährigen zeigen dieser Befund nicht. Tabelle 12 zeigt auf, dass vollständige Aplasien über 5% ausnahmslos bei den jüngsten Patienten mit 5,6% zu finden sind.

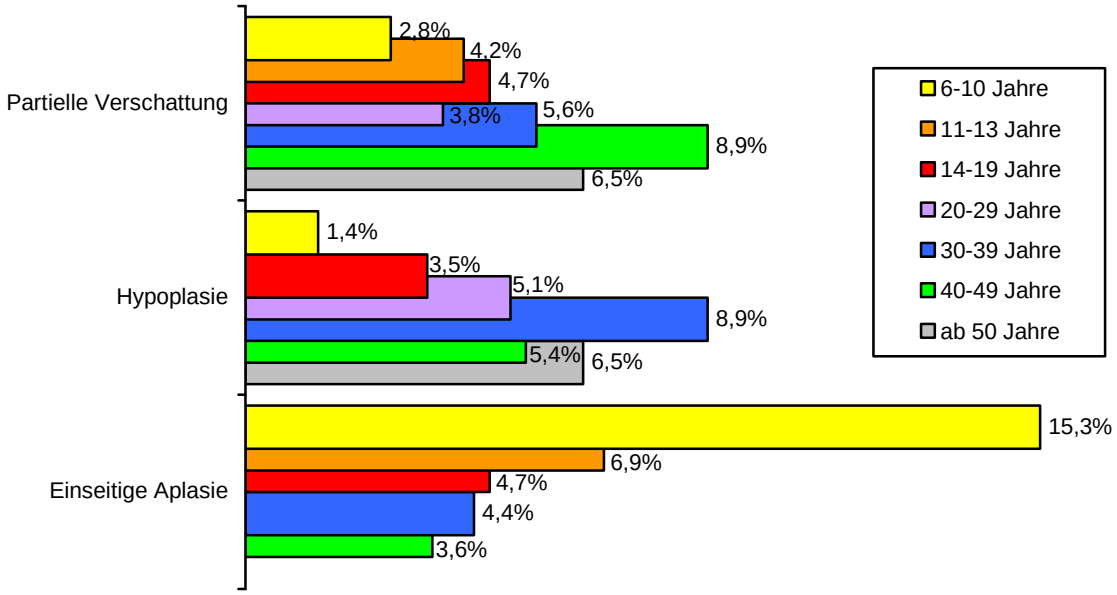

Abbildung 18: Altersabhängige Nebenbefunde der Stirnhöhle mit mehr als 5% Prävalenz. Partielle Verschattungen werden examplarisch für die Schleimhautveränderung in Darstellung gebracht. Die altersabhängigen Unterschiede der Prävalenzen sind nicht signifikant, daher kann die Hypothese bestätigt werden.

Die Signifikanzwerte betragen bei fehlender Asymmetrie $p = 0{,}129$, bei der randständigen Schleimhautveränderung $p = 0{,}390$, bei der partiellen Verschattung $p = 0{,}324$, bei der Hypoplasie $p = 0{,}081$ sowie bei der einseitigen Aplasie $p = 0{,}567$. Die altersabhängigen Unterschiede der Prävalenzen sind

nicht signifikant. Eine Bestätigung der Hypothese kann erfolgen.

Der Tabelle 12 sind die restlichen Nebenbefunde, deren Prävalenzen unterhalb von 5% liegen, zu entnehmen.

Alter / Prävalenzen	6-10 Jahre	11-13 Jahre	14-19 Jahre	20-29 Jahre	30-39 Jahre	40-49 Jahre	ab 50 Jahre	p-Wert
Unphysiologische Form	1,4%	1,4%	0%	0%	0%	0%	0%	0,189
Vollständige Verschattung	2,8%	1,4%	0%	0%	0%	0%	0%	0,084
Fehlende Randstrukturen	0%	0%	0%	0%	0%	0%	0%	0,163
Wandsklerose	0%	0%	3,5%	1,3%	3,3%	3,6%	0%	0,174
Vollständige (beidseitige) Aplasie	5,6%	2,8%	1,2%	0%	0%	1,8%	2,2%	0,459
Frakturen	0%	0%	0%	0%	0%	1,2%	0%	0,297
Mukozelen	0%	0%	0%	0%	1,1%	0%	0%	0,316

Tabelle 12: Altersabhängige Nebenbefunde der Stirnhöhle mit weniger als 5% Prävalenz

4.2 Nebenbefunde im Bereich der Nasenhöhle

Die Nase wird durch ein Septum in zwei Kammern geteilt, in denen sich an der lateralen Wand die Nasenmuscheln (Conchae nasales) befinden. Es werden Schleimhautbefunde und ossäre Strukturen untersucht. Die zu untersuchenden Parameter werden bereits im Kapitel 3.2.2 dargestellt.

4.2.1 Prävalenzen in der Nasenhöhle

Die Nasenhöhle wird nicht als zweigeteiltes Organ, sondern als Einheit betrachtet.

4.2.1.1 Prävalenzen der Nasenhaupthöhle

Wie Abbildung 19 darstellt, kommen Destruktionen der lateralen Wand mit insgesamt 10,8% (p = 0,038) vor. Bei nahezu der Hälfte – 45,2% (p = 0,024) – aller Patienten ist die Nasenkavität einer Seite größer als die andere. Im Gegensatz zu erheblichen beidseitigen Raumforderungen von 10,6% (p = 0,043) wie hyperplastische Nasenmuscheln oder ein von der Mittellinie abweichendes Nasenseptum sind erweiterte Nasenräume seltener als 5%.

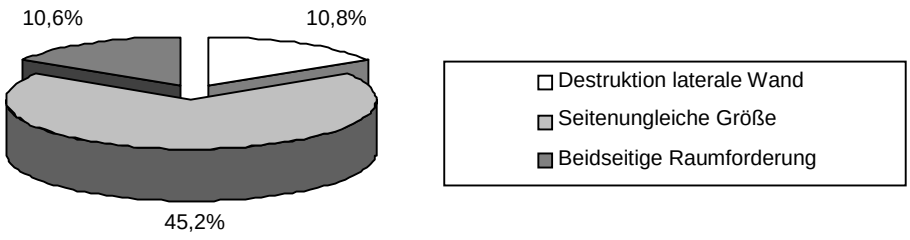

Abbildung 19: Statistisch signifikante Nebenbefunde der Nasenhaupthöhle mit mehr als 5% Prävalenz. Die Hypothese kann nicht bestätigt werden.

Die Prävalenz der genannten Nebenbefunde ist signifikant, wodurch die Hypothese die Nasenhöhle betreffend nicht bestätigt werden kann.

4.2.1.2 Prävalenzen am Nasenseptum

Das Septum nasale kann von der Mittellinie aus der Frontalebene und/oder der Axialebene abweichen. In einigen Fällen ließ sich eine Deviation in nur einer der genannten Ebenen beobachten. Wie aus der Abbildung 20 ersichtlich wird, sind Deviationen nach rechts sowohl in der Frontal- als auch in der Axialebene häufiger als nach links. Nach frontal rechts sind es 31,0% ($p = 0,023$), nach axial rechts 30,4% ($p = 0,023$). In der Frontalebene weicht das Septum in 22,8% ($p = 0,022$) nach links, in der Axialebene sind es 22,0% ($p = 0,021$). Da die Abweichungen des Nasenseptums von der Medianlinie statistisch signifikant sind, wird auch im Bereich des Nasenseptums die Hypothese nicht bestätigt.

Abbildung 20: Da die Abweichungen des Nasenseptums von der Medianlinie statistische Signifikanz zeigen, kann die Hypothese nicht bestätigt werden.

4.2.1.3 Prävalenzen der Conchae nasales

Pro Seite existieren jeweils drei Nasenmuscheln:

- Die untere Nasenmuschel – Concha nasalis inferior (CNI)
- Die mittlere Nasenmuschel – Concha nasalis media (CNM)
- Die obere Nasenmuschel – Concha nasalis superior (CNS)

Abbildung 21 präsentiert die unterschiedlichen Pneumatisationen mit über 5% Häufigkeit. Hyperplastisch sind vor allem die unteren Nasenmuscheln. Auf beiden Seiten finden sich Prävalenzen mit 14,0% (rechts p = 0,023, links p = 0,026). Mittlere Nasenmuscheln sind rechts 5,8% (p = 0,027) und links 3,6% (p = 0,023) stärker pneumatisiert. Die Werte der unteren Nasenmuscheln liegen auf beiden Seiten unter 5% und sind in Tabelle 13 dargestellt. Weitere Raumforderungen treten bei 5,2% (α = 0,023) der Patienten auf. Die statistische Signifikanz der Prävalenz ist in diesem Bereich gegeben, so dass auch hier die Hypothese widerlegt werden kann.

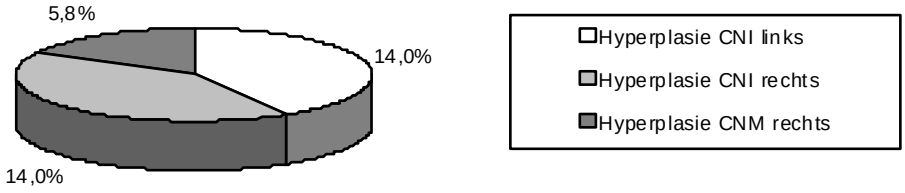

Abbildung 21: Pneumatisation der Nasenmuscheln mit mehr als 5% Prävalenz. Aufgrund der statistischen Signifikanz der Werte wird die Hypothese widerlegt.

Bei der Darstellung der anderen hypoplastischen Nasenmuscheln gibt ebenfalls Tabelle 13 Auskunft.

Geschlecht / Prävalenzen	gesamt	männlich	weiblich
Hyperplastische CNS rechts	1,0%	0,5%	1,4%
Hyperplastische CNS links	1,0%	0,9%	1,0%
Hyperplastische CNM links	3,6%	4,7%	2,8%
Hypoplastische CNS rechts	1,2%	0,9%	1,4%
Hypoplastische CNS links	1,4%	1,4%	1,4%
Hypoplastische CNM rechts	4,0%	4,2%	3,8%
Hypoplastische CNM links	3,8%	4,7%	3,1%
Hypoplastische CNI rechts	0,2%	0%	0,3%
Hypoplastische CNI links	1,2%	1,4%	1,0%

Tabelle 13: Pneumatisation der Nasenmuscheln mit weniger als 5% Prävalenz

4.2.2 Geschlechtsabhängige Unterschiede in der Nasenhöhle

Die Nebenbefunde im Bereich der Nasenhöhle werden auf Unterschiede der Prävalenzen zwischen den beiden Geschlechtern untersucht.

4.2.2.1 Geschlechtsabhängige Unterschiede der Nasenhaupthöhle

Eine Graphik zur Darstellung der geschlechtsabhängigen Unterschiede findet sich in Abbildung 22. Zerstörte Knochensepten zur Kieferhöhle hin, werden bei 10,2% der männlichen und 11,1% der weiblichen Patienten eruiert. Durch Raumforderungen oder aus der Medianlinie abweichende Nasensepten entstehen unterschiedlich große Nasenräume. Bei den männlichen Patienten sind dies 47,2%, bei den weiblichen Patienten 43,7%. Beidseitige Raumforderungen finden sich bei 10,3% der männlichen und 10,8% der weiblichen Patienten. Vergrößerte Nasenkavitäten kommen bei beiden Geschlechtern weniger als 5% vor.

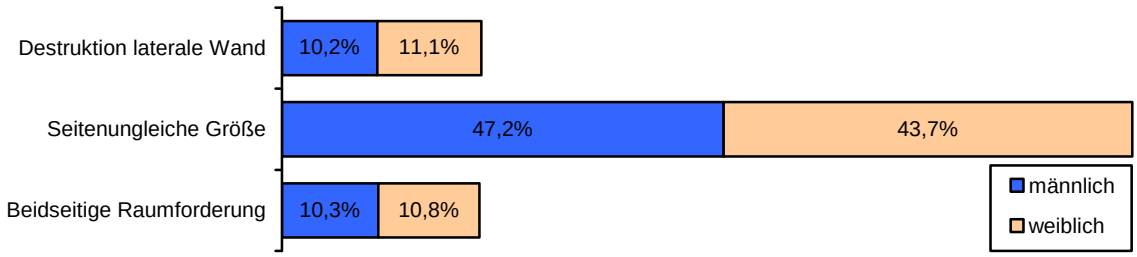

Abbildung 22: Geschlechtsabhängige Nebenbefunde der Nasenhaupthöhle mit mehr als 5% Prävalenz. Da keine Signifikanz vorliegt, kann die Hypothese bestätigt werden.

Die Signifikanzwerte ergeben bei beidseitiger Raumforderung $p = 0{,}240$, seitenungleicher Größe $p = 0{,}179$, Destruktion der lateralen Wand $p = 0{,}239$ und erweiterter Nasenkavität $p = 0{,}429$. Die Daten zeigen keine Signifikanz, womit die Hypothese bezüglich der Unterschiede zwischen den Geschlechtern bestätigt werden kann.

4.2.2.2 Geschlechtsabhängige Unterschiede am Nasenseptum

In einigen Fällen ließ sich eine Deviation in nur einer der genannten Ebenen beobachten. Wie aus der Abbildung 23 ersichtlich wird, sind Deviationen in der

Frontalebene nach rechts bei männlichen Patienten 27,1%, bei weiblichen Patienten 33,9%, Deviationen in der Axialen bei männlichen Patienten 24,8% und bei weiblichen Patienten 34,6% vorhanden. Abweichungen des Septums nach links finden sich in der Frontalebene bei 25,2% der männlichen und 21,0% der weiblichen Patienten, in der Axialebene bei 24,3% der männlichen und 20,3% der weiblichen Patienten.

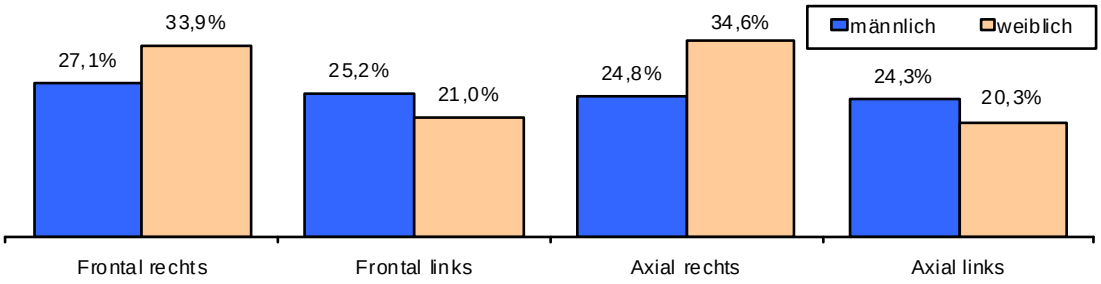

Abbildung 23: Geschlechtsabhängige Abweichungen des Nasenseptums von der Medianlinie zeigen keinen signifikanten Unterschied, wodurch die Hypothese bestätigt wird.

Die Berechnung der Signifikanzen ergeben für die Frontalebene rechts $p = 0{,}262$ und links $p = 0{,}517$, für die Axialebene rechts $p = 0{,}060$ und links $p = 0{,}546$. Es zeigt sich kein signifikanter Unterschied der Prävalenzen bezogen auf das Geschlecht. Die Hypothese wird bestätigt.

4.2.2.3 Geschlechtsabhängige Unterschiede der Conchae nasales

Abbildung 24 stellt die Unterschiede zwischen den Geschlechtern bei der

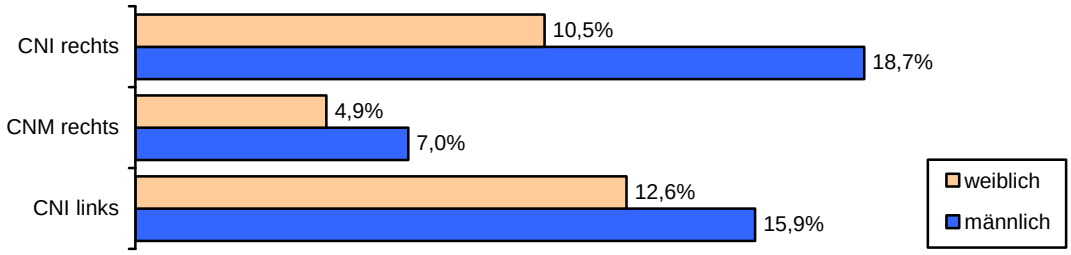

Abbildung 24: Geschlechtsabhängige Pneumatisation der Nasenmuscheln mit mehr als 5% Prävalenz. Da ausschließlich ein geschlechtsabhängiger Unterschied bei hyperplastischen rechten unteren Nasenmuscheln zu verzeichnen ist, wird lediglich in diesem Bereich die Hypothese widerlegt.

Pneumatisation der Nasenmuscheln dar. Aus dem Diagramm ist zu entnehmen, dass die unteren Nasenmuscheln rechts bei 10,5%, links bei 12,6% der weiblichen und rechts sogar bei 18,7%, links bei 15,9% der männlichen Patienten stärker pneumatisiert und dadurch hyperplastisch sind.
Die mittleren Nasenmuscheln sind rechts bei 4,9% der weiblichen und 7,0% der männlichen Patienten sowie links bei 2,8% der weiblichen und 4,7% der männlichen Patienten hyperplastisch (siehe Tabelle 13). Die Daten der Hyperplasien der oberen Nasenmuscheln und Hypoplasien von unteren und oberen Nasenmuscheln sind ebenfalls in Tabelle 13 dargebracht worden.

Die Signifikanzwerte ergeben bei der CNI rechts $p = 0{,}039$ und links $p = 0{,}377$ sowie bei der CNM links $p = 0{,}182$. Es zeigt sich ausschließlich ein statistisch geschlechtsabhängiger Unterschied der Prävalenzen bei hyperplastischen rechten unteren Nasenmuscheln. Die Hypothese wird daher im Bereich der Nasenmuscheln größtenteils bestätigt.

4.2.3 Altersabhängige Unterschiede in der Nasenhöhle

Die Nebenbefunde der Nasenhöhle werden im nachfolgenden Kapitel nach altersabhängigen Unterschieden bezüglich der Prävalenzen untersucht.

4.2.3.1 Altersabhängige Unterschiede der Nasenhaupthöhle

Destruierte laterale Wände finden sich am seltensten bei den Jüngsten mit 1,4% und Ältesten mit 6,5%. Die Werte der anderen Altersgruppen betragen bei den 11 – 13Jährigen 13,9%, den 14 – 19Jährigen 8,2%, den 20 – 29Jährigen 12,7%, den 30 – 39Jährigen 14,5% und den 40 – 49Jährigen 17,9%. Ungleiche Seitenverhältnisse finden sich durchweg in allen Altersklassen, wobei jedoch die Jüngsten mit 30,6% die wenigste und die Gruppe der 20 – 29Jährigen mit 57,0% die höchste Ausprägung haben. Abbildung 25 kann man entnehmen, dass die 11 – 13Jährigen 41,7%, die 14 – 19Jährigen 48,2%, die 30 – 39Jährigen 41,1%, die 40 – 49Jährigen 53,6% und die über 50Jährigen 45,7% diesen Befund zeigen. Beidseitige Raumforderungen treten mit Schwankungen auf. Die 6 – 10Jährigen zeigen diesen Befund mit 12,5%, die

11 – 13Jährigen mit 5,6%, die 14 – 19Jährigen mit 14,1%, die 20 – 29Jährigen mit 12,7%, die 30 – 39Jährigen mit 8,9%, die 40 – 49Jährigen mit 7,1% und die über 50Jährigen mit 13,0%. Vergrößerte Nasenkavitäten treten lediglich in der jüngsten Gruppe öfter als 3% auf, nämlich 5,6%.

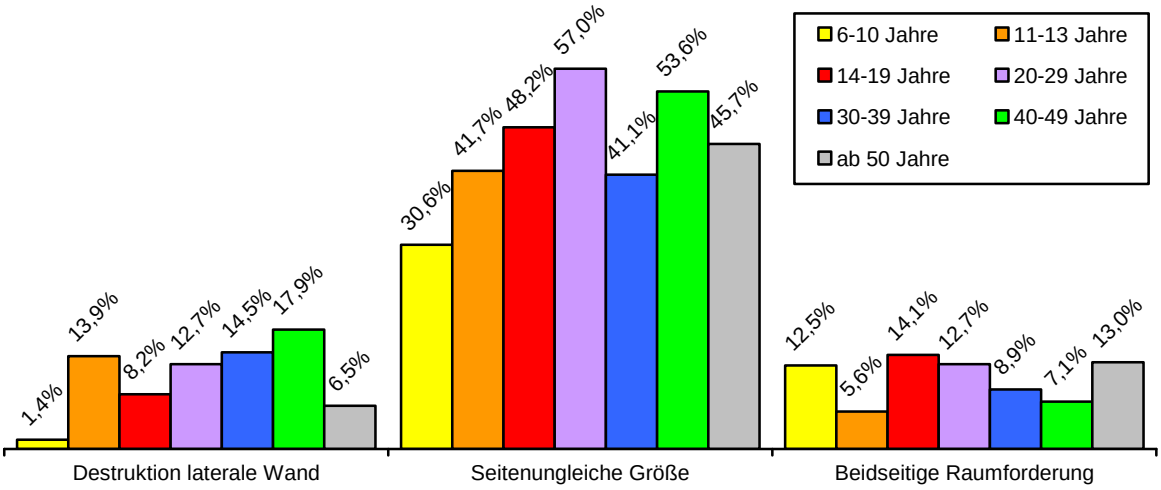

Abbildung 25: Altersabhängige Nebenbefunde der Nasenhaupthöhle mit mehr als 5% Prävalenz weisen keinen signifikanten Unterschied auf, daher gilt die Hypothese als belegt.

Die Signifikanzwerte ergeben bei Destruktion der lateralen Wand p = 0,158, bei seitenungleicher Größe p = 0,140, bei beidseitiger Raumforderung p = 0,718 und bei erweiterter Nasenkavität p = 0,459. Allen Werten ist zu entnehmen, dass kein statistisch signifikanter Unterschied bezüglich der Prävalenzen innerhalb der Altersgruppen zu finden ist. Die Hypothese kann in diesem Gebiet als belegt angenommen werden.

4.2.3.2 Altersabhängige Unterschiede am Nasenseptum

Da die Werte der jeweiligen Seiten sich in den Achsen kaum unterscheiden, wird in Abbildung 26 auf die Darstellung der Abweichungen des Septums nach rechts verzichtet. Deviationen in der Frontalebene nach rechts treten bei den 6 – 10Jährigen 18,1%, den 11 – 13Jährigen 27,8%, den 14 – 19Jährigen 32,9%, den 20 – 29Jährigen 35,4%, den 30 – 39Jährigen 32,2%, den 40 – 49Jährigen 42,9% und den über 50Jährigen 28,3% auf. Deviationen in der

Axialen stimmen interessanterweise nicht 100%ig mit den Werten in der Frontalen überein. Tendenzen sind jedoch erkennbar. So sind bei den 6 – 10Jährigen 16,7%, den 11 – 13Jährigen 26,4%, den 14 – 19Jährigen 29,4%, den 20 – 29- sowie 30 - 39Jährigen 36,7%, den 40 – 49Jährigen 41,1% und den über 50Jährigen 23,9% Deviationen nach rechts in der Axialebene festzustellen. Deviationen nach links sind erstaunlicherweise in allen Altersgruppen weniger häufig. So finden sich in der Frontalebene bei den Jüngsten lediglich 6,9%, den 11 – 13Jährigen 20,8%, den 14 – 19Jährigen 27,1%, den 20 – 29Jährigen 31,6%, den 30 – 39Jährigen 17,8%, den 40 – 49Jährigen 25,0% und den Ältesten 34,3% mit Deviationen nach links. In der Axialebene weichen die Nasensepten bei 11,1% der 6 – 10Jährigen, 15,3% der 11 – 13Jährigen, 25,9% der 14 – 19Jährigen, 31,6% der 20 – 29Jährigen, 18,9% der 30 – 39Jährigen, 19,6% der 40 – 49Jährigen und schließlich 34,8% der über 50Jährigen nach links ab.

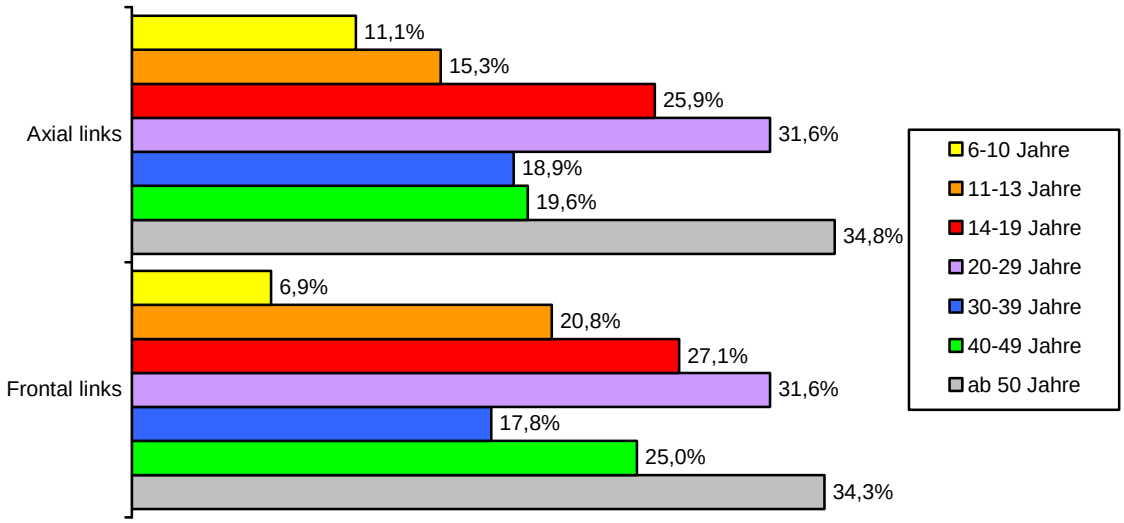

Abbildung 26: Altersabhängige Abweichungen des Nasenseptums von der Medianlinie nach links. Es zeigt sich ausschließlich ein altersabhängiger signifikanter Unterschied der Prävalenzen für abweichende Septen nach links. Die Hypothese wird nur teilweise bestätigt.

Die Berechnung der Signifikanzen ergeben für die Frontalebene rechts $p = 0{,}263$ und für links $p = 0{,}022$, für die Axialebene rechts $p = 0{,}115$ und für links $p = 0{,}054$. Es zeigt sich ausschließlich ein altersabhängiger signifikanter Unterschied der Prävalenzen für abweichende Septen nach links. Die

Hypothese wird nur teilweise bestätigt.

4.2.3.3 Altersabhängige Unterschiede der Conchae nasales

Die rechte untere Nasenmuschel ist bei den 6 – 10Jährigen 16,7%, bei den 11 – 13Jährigen 13,9%, bei den 14 – 19Jährigen 10,6%, bei den 20 – 29Jährigen 19,0%, bei den 30 – 39Jährigen 12,2%, bei den 40 – 49Jährigen 12,5% und bei den über 50Jährigen 13,0% hyperplastisch. Hyperplastische linke untere Nasenmuscheln sind bei 11,1% der 6 – 10Jährigen, 15,3% der 11 – 13Jährigen, 16,5% der 14 – 19Jährigen, 20,3% der 20 – 29Jährigen, bei 12,2% der 30 – 39Jährigen und 6,5% der über 50Jährigen zu beobachten sind. Hyperplasien der Conchae nasales mediales sind im Vergleich zu den unteren seltener. Rechts findet sich in der jüngsten Gruppe dieser Befund bei 4,2%, bei den 11 – 13Jährigen 5,6%, bei den 14 – 19Jährigen 2,4%, bei den 20 – 29Jährigen 8,9%, bei den 30 – 39Jährigen 7,8%, bei den 40 – 49Jährigen 5,4% und bei der ältesten Gruppe 6,5%. Linke mittlere Nasenmuscheln sind mit 5,9% der 14 – 19Jährigen und 5,4% der 40 – 49Jährigen seltener hyperplastisch als rechts. Die Werte hierfür finden sich in Tabelle 14. Werte über 5% präsentiert die Abbildung 27.

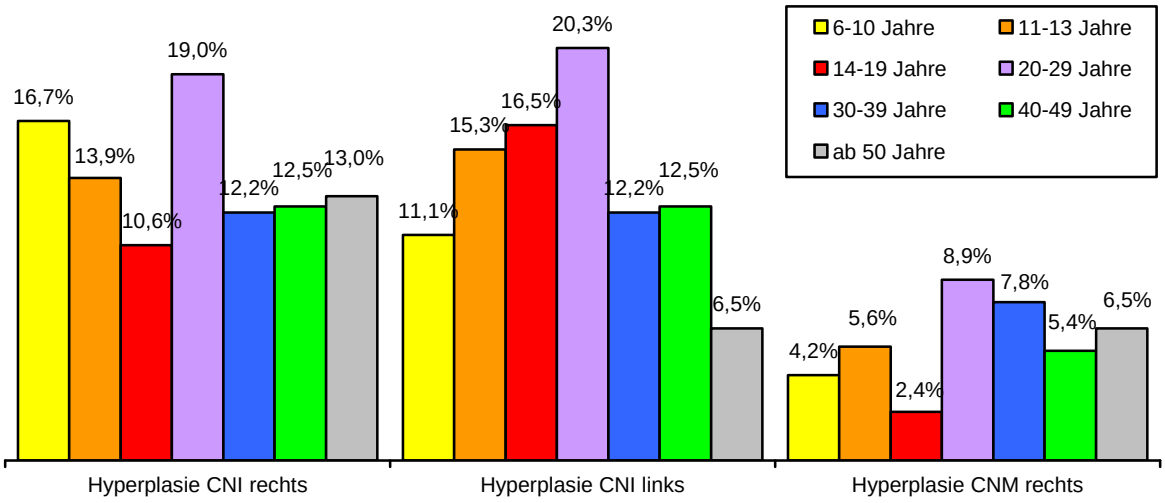

Abbildung 27: Altersabhängige Pneumatisation der Nasenmuscheln mit mehr als 5% Prävalenz mit asymptomatischer Signifikanz bestätigt die Hypothese.

Aus Gründen der Übersichtlichkeit sind die Ergebnisse der hyper- und

hypoplastischen Nasenmuscheln mit Prävalenzen geringer als 5% in Tabelle 14 dargestellt. Aus dieser Tabelle geht hervor, dass hyperplastische mittlere linke Nasenmuscheln bei 5,9% der 11 – 19Jährigen und 5,4% der 40 – 49Jährigen zu eruieren sind. Hypoplastische mittlere rechte Nasenmuscheln finden sich sogar bei 7,1% der 14 – 19Jährigen und bei 7,8% der 30 – 39Jährigen. Hypoplastische mittlere linke Nasenmuscheln kommen immerhin bei 9,7% der 11 – 13Jährigen vor.

Alter / Prävalenzen	6-10 Jahre	11-13 Jahre	14-19 Jahre	20-29 Jahre	30-39 Jahre	40-49 Jahre	ab 50 Jahre
Hyperplastische CNS rechts	1,4%	0%	0%	0%	3,3%	0%	2,2%
Hyperplastische CNS links	1,4%	0%	0%	1,3%	2,2%	0%	2,2%
Hyperplastische CNM links	1,4%	2,8%	5,9%	3,8%	4,4%	5,4%	0%
Hypoplastische CNS rechts	0%	2,8%	0%	1,3%	3,3%	0%	0%
Hypoplastische CNS links	0%	2,8%	1,2%	1,3%	3,3%	0%	0%
Hypoplastische CNM rechts	0%	4,2%	7,1%	2,5%	7,8%	1,8%	2,2%
Hypoplastische CNM links	4,2%	9,7%	4,7%	1,3%	4,4%	0%	0%
Hypoplastische CNI rechts	0%	0%	0%	0%	0%	1,8%	0%
Hypoplastische CNI links	1,4%	1,4%	0%	0%	3,3%	0%	2,2%

Tabelle 14: Altersabhängige Pneumatisation der Nasenmuscheln mit weniger als 5% Prävalenz

Die Signifikanzwerte ergeben bei der CNI rechts p = 0,723 und links p = 0,651, bei der CNM rechts p = 0,575 und links p = 0,262. Es zeigt sich keine statistisch altersabhängige Signifikanz bezüglich der altersabhängigen Prävalenz. Die Hypothese wird daher im Bereich der Nasenmuscheln bestätigt.

4.3 Nebenbefunde im Bereich der posterioren Atemwege

Die posterioren oberen Atemwege gliedern sich in Naso-, Meso, und Hypopharynx, der in dieser Arbeit jedoch nicht betrachtet wird. Die zu untersuchenden Parameter werden bereits im Kapitel 3.2.3 dargestellt.

4.3.1 Prävalenzen in den posterioren Atemwegen

Ausschlaggebend für Pathologien sind Raum einengende Nebenbefunde, auf die ein besonderes Augenmerk gelegt wird.

4.3.1.1 Prävalenzen im Nasopharynx

Abbildung 28 zeigt, dass Nebenbefunde des Nasopharynx insgesamt eher selten sind. 3,8% (p = 0,014) weisen eine Schleimhauthyperplasie, 3,2% (p = 0,014) hypoplastische Schleimhäute, 5,8% (p = 0,015) eine transversale sowie 7,2% (p = 0,018) eine sagittale Verengung und 6,4% (p = 0,016) einen erweiterten Nasopharynx auf. Ist in der Sagittalebene eine konvexe hintere Wand des Nasopharynx festzustellen, ist dies bei jungen Patienten kein pathologischer Befund [121]. 87,6% (p = 0,018) der Patienten zeigen dieses Merkmal. Sämtliche Prävalenzen zeigen eine ausgeprägte Signifikanz, womit die Hypothese nicht bestätigt wird.

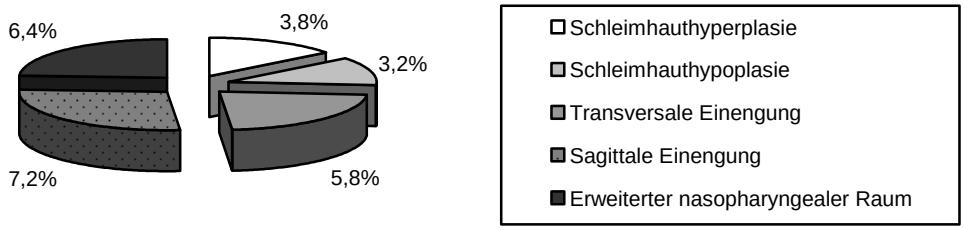

Abbildung 28: Prävalenzen des Nasopharynx zeigen ausgeprägte Signifikanz, wodurch die Hypothese widerlegt wird.

4.3.1.2 Prävalenzen im Mesopharynx

Im Mesopharynx spielen vor allem Raum einengende Veränderungen eine entscheidende Rolle. In Abbildung 29 ist abzulesen, dass transversale Verengungen bei 11,0% (p = 0,018) und sagittale Einengungen bei 10,8% (p = 0,018) feststellbar sind. Wohingegen lediglich 3,6% (p = 0,014) der gesamten Patienten einen erweiterten Mesopharynx zeigen.

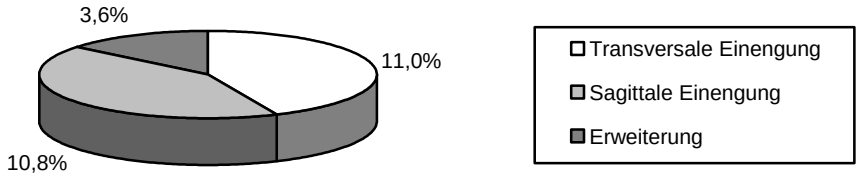

Abbildung 29: Prävalenzen des Mesopharynx sind signifikant und lassen eine Bestätigung der Hypothese nicht zu.

Wie zu erkennen ist, liegen die Signifikanzwerte innerhalb der Konfidenzgrenzen. Demnach sind die Befunde des Mesopharynx signifikant, die Hypothese wird widerlegt.

4.3.2 Geschlechtsabhängige Unterschiede in den posterioren Atemwegen

Die Nebenbefunde im Bereich der oberen hinteren Atemwege werden auf Unterschiede bezüglich der Prävalenzen zwischen den beiden Geschlechtern untersucht.

4.3.2.1 Geschlechtsabhängige Unterschiede im Nasopharynx

Ein vergrößerter Nasopharynx tritt bei 5,1% der männlichen und 7,3% der weiblichen Patienten auf. Unterschiede zwischen den beiden Geschlechtern sind besonders deutlich bei Raum einengenden Befunden zu finden. Die graphische Darstellung in Abbildung 30 gibt darüber einen kurzen Überblick.

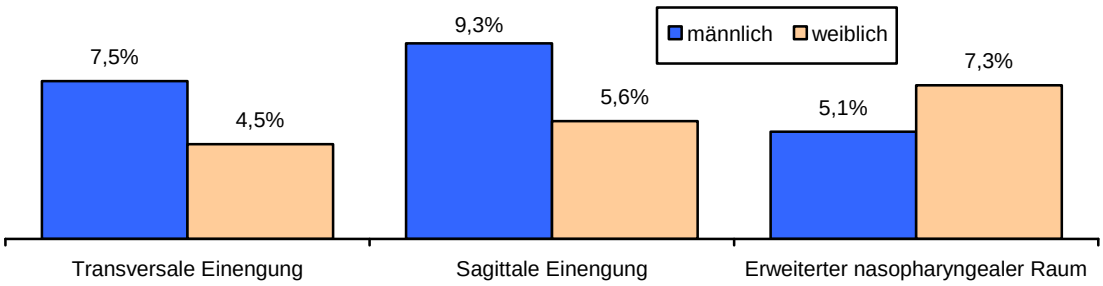

Abbildung 30: Geschlechtsabhängige Nebenbefunde des Nasopharynx ohne signifikante Unterschiede bezogen auf die Geschlechter. Die Hypothese wird bestätigt.

Bei 7,5% der männlichen Patienten und 4,5% der weiblichen Patienten zeigen sich transversale Engstellen sowie bei 9,3% der männlichen und 5,6% der weiblichen Patienten sagittale Verengungen. Nicht dem Diagramm zu entnehmen sind die Werte einer konvexen Hinterwand in der Sagittalen, die immerhin 87,8% der weiblichen und 87,4% der männlichen Patienten ausmachen. Am Rande sei erwähnt, dass bei 4,2% der männlichen und 3,5% der weiblichen Patienten hyperplastische und bei 2,8% der Männer und 3,5%

der Frauen hypoplastische Schleimhautbefunde vorkommen.

Die Signifikanzwerte liegen beim Befund der transversalen Verengung bei p = 0,096, der sagittalen Verengung bei p = 0,188, des erweiterterten Nasopharynx bei p = 0,164, und der konvexen Wand bei p = 0,376. Die Konfidenzgrenzen sind bei allen Werten überschritten. Es liegt kein signifikanter geschlechtsabhängiger Unterschied zwischen den Prävalenzen vor. Die Hypothese wird bestätigt.

4.3.2.2 Geschlechtsabhängige Unterschiede im Mesopharynx

Wie Abbildung 31 zeigt, erscheint ein erweiterter Mesopharynx im Vergleich zu Raum einengenden Strukturen seltener. Während weibliche Patienten in der Transversalen als auch in der Sagittalen 11,5% Einengungen zeigen, finden sich bei männlichen Patienten transversal 10,3% und sagittal 9,8% Engstellen. Bei Frauen ist der Mesopharynx bei 3,5%, bei den Männern bei 3,7% erweitert.

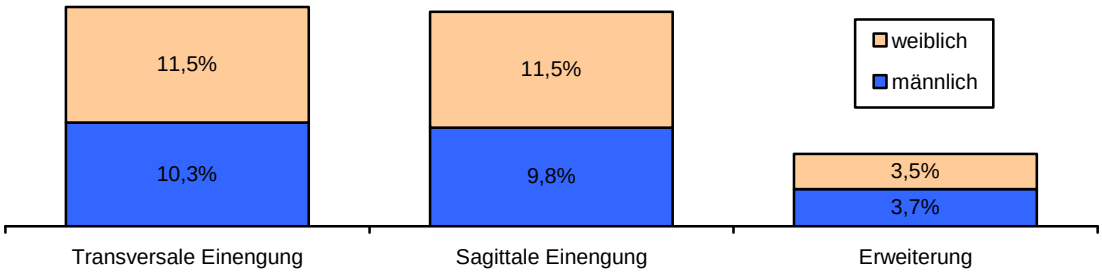

Abbildung 31: Geschlechtsabhängige Nebenbefunde des Mesopharynx ohne Signifikanz. Die Hypothese wird belegt.

Die Signifikanzen erreichen Werte beim erweiterten Mesopharynx p = 0,258, bei der transversalen Verengung p = 0,240 und bei der sagittalen Verengung p = 0,221. Alle Daten weisen auf asymptomatische Signifikanz hin. Die Hypothese wird belegt.

4.3.3 Altersabhängige Unterschiede in den posterioren Atemwegen

Die Nebenbefunde der posterioren Atemwege werden im nachfolgenden Kapitel nach altersabhängigen Unterschieden hinsichtlich der Prävalenzen untersucht.

4.3.3.1 Altersabhängige Unterschiede im Nasopharynx

Bei Verständnis der Daten ist Tabelle 15 hilfreich. Vergrößerungen der nasopharyngealen Räume durch dünne Schleimhäute oder generelle Erweiterungen treten besonders in den älteren Jahrgängen auf. Hyperplastische Schleimhautbefunde sind bei 11,1% der 6 – 10Jährigen, 5,6% der 11 – 13Jährigen, 4,7% der 14 – 19Jährigen, 1,3% der 20 – 29Jährigen und 2,2% der 30 – 39Jährigen zu finden. Die beiden ältesten Gruppen zeigen diesen Befund nicht. Die 6 – 10Jährigen zeigen Verengungen sagittal 23,6% und transversal 20,8%, die 11 – 13Jährigen in beiden Ebenen 11,1%, die 14 – 19Jährigen sagittal 7,1%, transversal jedoch lediglich 1,3%, die 20 – 29Jährigen ausschließlich sagittal 1,3%, die 30 – 39Jährigen in beiden Ebenen 2,2%, die 40 – 49Jährigen sagittal 1,8% und transversal 3,6% und schließlich die über 50Jährigen in beiden Ebenen 2,2%. Interessanterweise finden sich weder Schleimhauthypoplasien noch erweitere nasopharyngeale Räume bei den jüngsten Patienten. Hypoplastische Schleimhäute sind bei den 11 – 13Jährigen 2,8%, den 20 – 29Jährigen 3,8%, den 30 – 39Jährigen 4,4%, den 40 – 49Jährigen 3,6% und den über 50Jährigen sogar 10,9% zu beobachten. Erweiterungen treten lediglich bei 4,2% der 11 – 13Jährigen, bei 3,5% der 14 – 19Jährigen, bei 6,3% der 20 – 29Jährigen, dafür bei 12,2% der 30 – 39Jährigen, bei 12,5% der 30 – 39Jährigen und bei 6,5% der über 50Jährigen auf. Eine konvexe Hinterwand in der Sagittalen kommt bei den jüngsten Altersklassen je 90,3%, bei 14 – 19Jährigen 94,1%, den 20 – 29Jährigen 89,9%, den 30 – 39Jährigen 80,0%, den 40 – 49Jährigen 91,0% und bei den Ältesten lediglich 73,9% vor.

Die Signifikanzwerte liegen beim Befund der Hyperplasie bei $p = 0{,}049$, der transversalen Verengung bei $p = 0{,}048$, der sagittalen Verengung bei $p = 0{,}045$, der Hypoplasie bei $p = 0{,}109$, des erweiterterten Nasopharynx bei $p = 0{,}087$ und der konvexen Wand bei $p = 0{,}024$. Die Konfidenzgrenzen sind beim erweiterten Nasopharynx und der Hypoplasie überschritten. Bei den übrigen Befunden liegt ein signifikanter altersabhängiger Unterschied zwischen den Prävalenzen vor. Die Hypothese wird größtenteils widerlegt.

Prävalenzen \ Alter	6-10 Jahre	11-13 Jahre	14-19 Jahre	20-29 Jahre	30-39 Jahre	40-49 Jahre	ab 50 Jahre
Schleimhauthyperplasie	11,1%	5,6%	4,7%	1,3%	2,2%	0%	0%
Schleimhauthypoplasie	0%	2,8%	0%	3,8%	4,4%	3,6%	10,9%
Transversale Einengung	20,8%	11,1%	1,2%	0%	2,2%	3,6%	2,2%
Sagittale Einengung	23,6%	11,1%	7,1%	1,3%	2,2%	1,8%	2,2%
Erweiterter pharyngealer Raum	0%	4,2%	3,5%	6,3%	12,2%	12,5%	6,5%

Tabelle 15: Altersabhängige Nebenbefunde des Nasopharynx. Bei der Schleimhauthyperplasie und den Verengungen liegt ein signifikanter altersabhängiger Unterschied zwischen den Prävalenzen vor. Die Hypothese wird größtenteils widerlegt.

4.3.3.2 Altersabhängige Unterschiede im Mesopharynx

Abbildung 32 zeigt ein ähnliches Bild wie die Ergebnisse für den Nasopharynx.

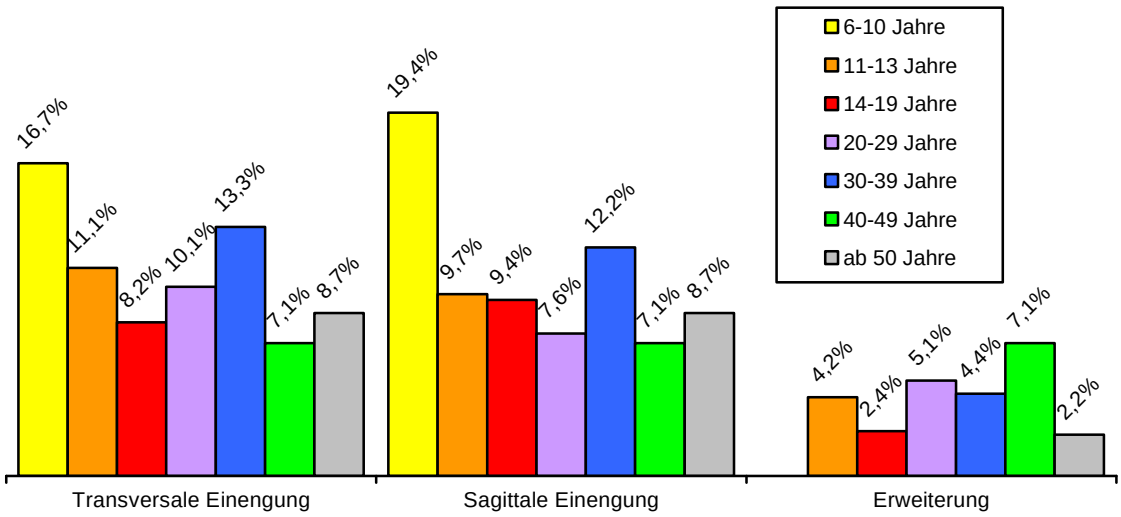

Abbildung 32: Altersabhängige Nebenbefunde des Mesopharynx haben keine Signifikanz und bestätigen die Hypothese.

Verengungen sind im Mesopharynx transversal bei den 6 – 10Jährigen 16,7% und sagittal 19,4%, bei den 11 – 13Jährigen transversal 11,1% und sagittal 9,7%, bei den 14 – 19Jährigen transversal 8,2% und sagittal 9,4%, bei den 20 – 29Jährigen transversal 10,1% und sagittal 7,6%, bei den 30 – 39Jährigen transversal 13,3% und sagittal 12,2%, bei den 40 – 49Jährigen und 50Jährigen in beiden Ebenen 7,1% und 8,7% zu finden. Erweiterte Räume finden sich nicht in der jüngsten Gruppe, dafür sind Verengungen in dieser am häufigsten zu beobachten. Erweiterte mesopharyngeale Räume zeigen die 11 – 13Jährigen

bei 4,2%, die 14 – 19Jährigen bei 2,4%, die 20 – 29Jährigen 5,1%, die 30 – 39Jährigen 4,4%, die 40 – 49Jährigen 7,1% und die über 50Jährigen 2,2%.

Die Signifikanzen erreichen Werte bei der transversalen Verengung $p = 0,752$ und bei der sagittalen Verengung $p = 0,478$ sowie beim erweiterten Mesopharynx $p = 0,631$. Erstaunlicherweise zeigen die Prävalenz keinen signifikanten altersabhängigen Unterschied. Die Hypothese wird belegt.

5 Diskussion

Zum Abschluss dieser Arbeit werden die eigenen Ergebnisse mit Daten anderer Autoren verglichen, Fehler analysiert und Indikationen für DVT-Aufnahmen erläutert, um eine Antwort bezüglich der Aussagekraft der DVT zu gewinnen.

5.1 Nebenbefunde im Bereich der Nasennebenhöhlen

In den folgenden Kapiteln werden die Prävalenzen der einzelnen Nebenbefunde im Bereich der Nasennebenhöhlen diskutiert.

5.1.1 Prävalenzen in den Nasennebenhöhlen

Die Diskussion über die Gesamtprävalenzen im Bereich der Nasennebenhöhlen bezieht sich auf die Ergebnisse des Kapitels 4.1.1.

5.1.1.1 Prävalenzen im Sinus maxillaris

Schleimhautveränderungen

Partielle Schleimhautveränderungen innerhalb der Kieferhöhle können beispielsweise Ausdruck eines apikalen Entzündungszustandes eines Zahnes in Form eines Granuloms sein. Ebenso besteht die Möglichkeit, dass es sich um eine Retentionszyste handelt, die sich im weiteren Verlauf zu einer Mukozele entwickeln kann. Da jedoch die Lokalisation der Schleimhautveränderung in dieser Arbeit nicht dokumentiert wird, fallen hier sämtliche isolierte Veränderungen innerhalb der Kieferhöhle ins Gewicht.

Bei randständigen Schleimhautveränderungen handelt es um zirkuläre Verdickungen der Mukosa. Ausschließlich Veränderungen ab 3 mm Dicke stellen ein Zeichen eines Krankheitsprozesses dar, da Mukosaverdickungen bis 2 mm innerhalb des täglichen Zyklus als physiologisch gelten [120]. So liegen die Angaben der in der Literatur angegebenen Prävalenzen zufällig entdeckter Schleimhautbefunde der Nasennebenhöhlen ohne klinische Symptomatik bei 20 [19] bis 30% [20]. In dieser Studie zeigen sich signifikante zirkuläre Schleimhautveränderungen von rechts 23,4% und links 22,0% und partielle

Verschattungen rechts 23,8% und links 20,8%. Da allerdings keine Anamnese vorliegt, ist kein Rückschluss auf die klinische Symptomatik des Patienten zu schließen. So ist eine chronische Rhinosinusitis genauso wenig auszuschließen wie eine saisonal allergische Rhinopathie oder eine virale Rhinitis. Selbes gilt für die vollständige Verschattung. Eine vollständige Verschattung findet sich in diesem Patientengut je Seite zu 0,8% und wird in der Literatur ebenfalls zu den Schleimhautveränderungen gezählt [10]. SPARY [134] beschreibt in seinen Untersuchungen von 36 Patienten 55,6% mit unauffälligem Befund, 33,3% mit partieller und 11,1% mit totaler Verschattung. Studien mit Werten dieser Art beschränken sich jedoch auf Patienten mit Erkrankungen der oberen Atemwege. So werden viele Untersuchungen an Patienten in Hals-Nasen-Ohren-Kliniken mit Sinusitiserkrankungen oder krankhaften Nasennebenhöhlen durchgeführt. Dass die Prävalenz für bestimmte Symptome dadurch höher liegt als die der Gesamtbevölkerung ist selbsterklärend. Studien, wie die 2010 in Finnland durchgeführte, bei sich der 5.021 Teilnehmer finden, sind bezogen auf die eigenen Ergebnisse repräsentativer und vergleichbarer [135]. 12% weisen Mukosaverdickungen und 7% zystische Veränderungen auf [135]. In der Studie von SMITH et al. [23] wird bei 50% der Patienten eine maxilläre Sinusitis festgestellt. Kritisch zu betrachten ist die Studie von BOLGER et al. [136], bei der Schleimhautabnormalitäten in 83,2% ausgemacht worden sind. Es wird nicht bekannt, ob der physiologische Nasenzyklus, saisonale Erkrankungen sowie Anamnese beachtet worden sind [136].

Hiatus semilunaris

Diese Studie ergibt, dass bei 14,8% der rechte und bei 13,6% der linke Sinuseingang verschlossen ist. Diese Werte zeigen eine signifikante Ausprägung. CARMELI et al. [137] finden mit insgesamt 15% ähnliche Werte. So weisen z.B. Patienten mit einer Schleimhautschwellung von mehr als 5 mm einen Verschluss des Ostiums zu 56% und bei Verdickungen von 15 mm sogar zu 82% auf [137]. Die Gesamtdaten sind vergleichbar. Unterschiedliche Werte erklären sich damit, dass die eigene Untersuchung alle verlegten maxillären Sinuszugänge betrachtet, ohne Rücksicht auf die Ausmaße des pathologischen Befundes zu nehmen so wie CARMELI et al. [137].

Flüssigkeitsspiegel

Ein Luft-Flüssigkeitsspiegel ist ein Anzeichen eines akuten Entzündungszustandes der Nasennebenhöhlen, der aufgrund von Sinusitiden oder Frakturen entsteht [120]. Bei 6,3 Millionen Diagnosen einer akuten Sinusitis im Jahr 2002 in der Bundesrepublik Deutschland ergibt sich ein prozentualer Anteil von etwa 7,6% [138]. Bei dieser Studie fanden sich rechts signifikante Werte von 5,6% und links 5,2%. Die Differenz zur gesamtdeutschen Diagnose ließe sich damit erklären, dass aufgrund des reduzierten Allgemeinbefindens Patienten ihre Termine zur zahnärztlichen oder kieferorthopädischen Untersuchung absagen oder verschieben.

Knochendestruktionen

Tumoren oder Entzündungen können zu Destruktion der Wände der Nasennebenhöhlen führen. Nicht nur rhinogene, sondern auch odontogene Entzündungen wie die apikale Parodontitis führen dabei zur Zerstörung der Knochenstruktur [121]. Da in Deutschland die Inzidenz der Malignome in den Nasennebenhöhlen sehr gering ist, sind Entzündungen maßgebender bei Destruktionen der Kieferhöhlenwände [122]. Doch gerade bei einer Verschattung müssen sorgfältig Knochenarrosionen gesucht [121] und histopathologisch untersucht werden, da Tumoren trotz allem nicht auszuschließen sind. Innerhalb dieser Studie fallen insgesamt zwischen 4,4% Patienten rechts und 4,8% Patienten links mit einer statistisch signifikanten Destruktion auf.

Wandsklerose

Verdickte, sklerotische Nebenhöhlenwände weisen auf chronisch-entzündliche Prozesse hin wie sie in Form von Rhinosinusitiden zu beobachten sind. Sklerosierungen der Kieferhöhlenwände zeigen sich besonders deutlich an der Seitenwand [121]. Kortikale Verdickungen finden sich nur im rechten Sinus maxillaris bei 0,2%.

Pneumatisation

Hypoplastische Kieferhöhlen müssen nicht krankhaft verändert sein. In dieser Untersuchung sind 1,2% Kieferhöhlen verkleinert. PAASCH [139] stuft 18% der

Kieferhöhlen als klein ein.

Aplasien der Kieferhöhle treten seltener auf als solche der Stirnhöhle [121]. PAASCHS [139] Patientengut weist keinerlei Kieferhöhlenaplasie auf. In dieser Testreihe findet sich nur eine Patientin mit einer einseitigen Aplasie der Kieferhöhle. Das entspricht einer sehr signifikanten Prävalenz.

Mukozelen

Mukozelen finden sich relativ selten. VOGT [140] beschreibt ein Auftreten von 2%. Die eigenen signifikanten Werte betragen rechts 1,8% und links 1,0%.

In der Literatur mit 1,5 – 14% ein häufiger Befund ist hingegen die antrale Pseudozyste, die in der Vergangenheit fälschlicherweise als Mukozele bezeichnet worden ist. Im Gegensatz zu antralen Pseudozysten wachsen Mukozelen verdrängend und resorbieren dadurch den umliegenden Knochen. Auch radiologisch lassen sich Unterschiede ausmachen. Während die antrale Pseudozyste ein domartiges, leicht radioopakes Gebilde mit begrenzter Aufwölbung bzw. Verschattung darstellt, findet sich bei der Mukozele eine kaum begrenzte radioopake Verschattung des gesamten Sinus [123].

In absteigender Häufigkeit von Mukozelen betroffen sind die Stirnhöhle (ca. 65%), die vorderen Siebbeinzellen (25 – 30%), die Kieferhöhlen (5 – 10%) und selten die Keilbeinhöhle [141].

Frakturen und Fremdkörper

Sämtliche Frakturen und Fremdkörper dieser Studie entsprechen iatrogener Natur und sind somit keine Zufallsbefunde. Frakturen werden bei ca. 1,0%, Fremdkörper bei rund 1,3% Patienten beobachtet. Während bei den Frakturen vorwiegend kieferorthopädisch-kieferchirurgisch induzierte LeFort-Frakturen zu finden sind, handelt es sich bei den Fremdkörpern um in den Sinus maxillaris gesetzte Implantate oder Osteosyntheseplatten und -schrauben, um die oben erwähnten Frakturen zu fixieren.

Zahnwurzel-Kieferhöhlen-Verbindungen

Die richtige Einschätzung für das Zustandekommen einer Mund-Antrum-Verbindung (MAV) erspart dem Patienten erhebliche Unannehmlichkeiten und langwierige Nachbehandlungszeiten. Jedoch ist nicht nur die Lage der Wurzeln

in der Kieferhöhle ein Grund für das Auftreten einer MAV bei Extraktionen, denn danach kann die Kieferhöhlenschleimhaut die Kieferhöhle immer noch von der Mundhöhle trennen [142]. Ein prädisponierender Faktor für die Entstehung der MAV ist ein Entzündungsprozess an der Wurzelspitze. Der erste Molar weist meist als erstes eine apikale Parodontitis auf, demzufolge finden an dieser Stelle die meisten MAV statt. Würde allein die anatomische Knochenschichtdicke maßgebend sein, trete bei Entfernung des zweiten Molars am häufigsten eine MAV auf. Ein weiterer Grund, weshalb bei Extraktionen des ersten Molars die meisten Mund-Antrum-Verbindungen zustande kommen, liegt in der starken Divergenz der Wurzeln, die eine einfachere Extraktion mit geringeren, atraumatischen Luxationsbewegungen kaum möglich machen. Besteht nach Extraktion noch eine dünne Trennung zwischen Mund- und Kieferhöhle, so kann diese durch heftige Excochleation und diagnostische Maßnahmen (Sondierung und Nasenblasversuch) nachträglich zerstört werden. Nach erstem und zweiten Molaren zeigen sich Mund-Antrum-Verbindungen in dieser Studie an den Zähnen regio 5, 8, 4 und 3 in abnehmender Reihenfolge.

Zahn / Autor/Jahr	2	3	4	5	6	7	8	n
BEILHARZ 1938	-	-	3	21	29	45	30	128
WASSMUND 1939	1	2	4	6	78	42	7	140
KERESZETESI 1952	-	3	2	2	19	5	5	36
BECKEDORF 1954	-	-	-	3	26	14	7	50
BOENNINGHAUS 1956	-	1	2	2	30	11	2	48
HÖHN 1958	-	1	1	4	37	15	3	61
HERMANN 1962	-	5	4	14	51	28	8	110
KURZ ca. 1965	-	2	1	10	66	39	4	122
HARY 1966	-	-	1	2	17	10	3	33
KUSTRA 1966	-	-	-	4	25	23	6	58
KILLEY 1967	-	4	6	9	153	63	15	250
HEINER 1977	-	-	7	20	250	108	22	407
NORMAN 1971	-	4	3	2	31	32	8	80
V. WOWERN 1971	-	2	7	21	104	67	30	231
HAANAES 1974	-	2	2	6	48	34	13	105
EHRL 1978	-	1	6	12	109	38	9	175
Summe	1	27	49	138	1.073	574	172	2.034
Prozent	**0,05**	**1,3**	**2,4**	**6,8**	**52,8**	**28,2**	**8,4**	**/**
Eigene Ergebnisse in Prozent	**-**	**0,8**	**3,4 –4,6**	**13,8**	**32,5–32,6**	**27,6–28,5**	**7,4 – 7,6**	**/**

Tabelle 16: Lokalisation der Mund-Antrum-Verbindungen. Zusammenfassung der in der Literatur angegebenen Häufigkeiten [142]

Tabelle 16 gibt die Zahlenangaben, die sich dazu in der Literatur im Vergleich zu den Daten dieser Studie finden, wider [142]. Man kann erkennen, dass die Werte ähnlich sind. Differenzen ergeben sich aus den unterschiedlichen Studienkonzepten. So gibt es radiologische, literarische und praxisbezogene Untersuchungen, die aufgrund ihrer jeweiligen Herangehensweise auf unterschiedliche Ergebnisse stoßen.

5.1.1.2 Prävalenzen im Sinus ethmoidalis

Physiologische Form

Die zellartige Form ist ein physiologischer Indikator [121]. Kein Patient weist eine abnormale Struktur auf. Diese Veränderungen können sonst ein Hinweis auf entzündliche oder tumoröse Prozesse sein [121].

Schleimhautveränderungen

Schleimhautveränderungen aufgrund von Sinusitiden betreffen vorerst die Siebbeinzellen und die Kieferhöhlen, seltener die Stirn- und selten die Keilbeinhöhle [143]. Bei PAASCH [139] finden sich 12 – 33% der Patienten mit Verschattungen, allerdings ist hier zu bemerken, dass es sich um Patienten mit bestehenden Beschwerden einer chronischen Sinusitis handelt. Bei BOLGER et al. [136] finden sich sogar 92,2% Patienten mit sinusartigen Beschwerden und gleichzeitiger Verdickung der Mukosa vorwiegend im vorderen Ethmoid. Mit 5,6% – 6,0% Verdickungen im Sinne von röntgenologischen Verschattungen liegen die eigenen Werte erheblich unter denen der Literatur, allerdings muss beachtet werden, dass es sich bei dem eigenen Patientengut nicht um HNO-Patienten handelt.

Knochendestruktionen

Destruktionen des Siebbeinlabyrinths im Zusammenhang mit einer Verschattung können auf einen Tumor hinweisen [121]. Die Untersuchungen ergeben insgesamt 5,2% Destruktionen der medialen Wand und zum Sinus frontalis, die für entzündliche Prozesse sprechen. Die Lamina papyracea und die ethmomaxilläre Grenzlamelle sind nicht betroffen [121].

Pneumatisation

Die Bewertung von Hyperplasien und Hyoplasien sind von der Erfahrung der Untersucherin abhängig und treffen ausschließlich eine Aussage über die Pneumatisation. Tabelle 17 präsentiert die eigenen Ergebnisse im Vergleich zu einer aktuellen Studie. Man erkennt, dass die Werte divergieren. Eine mögliche Ursache ist die unterschiedliche Definition bezüglich der Größe der einzelnen Typen der Pneumatisation.

Pneumatisation	**PAASCH (n=50)**	**Eigene Werte (n=500)**
Hyperplasie	12%	0,8%
Hypoplasie	5%	0,2%
Aplasie	1%	0%

Tabelle 17: Vergleich der eigenen Ergebnisse mit der aktuellen Studie von PAASCH [139]

5.1.1.3 Prävalenzen im Sinus sphenoidalis

Schleimhautveränderungen

Während PAASCH [139] lediglich bei 2% der Patienten Verschattungen des Keilbeins notiert, finden sich bei den eigenen Werten insgesamt 13,6%, wovon 9,0% randständige Veränderungen, 4,0% partielle und 0,6% vollständige Verschattungen zeigen. Bei SOMMER [144] finden sich mit insgesamt 14,51% ähnliche Werte. Diese differenten Werte zur erstgenannten Studie begründen sich womöglich in der unterschiedlichen Patientenmenge. Während bei SOMMER [144] 641 und in der eigenen Studie 500 Patienten betrachtet werden, liegen PAASCH [139] 50 Patientendaten vor. Bei 6,4% der Patienten ist aufgrund der Schleimhautverdickungen die Verbindung, die Apertura sphenoidalis, zum restlichen Nasennebenhöhlensystem komplett verlegt.

Knochendestruktionen und Frakturen

Es finden sich Destruktionen des Keilbeinhöhlenbodens bei 13,4% und Veränderungen am Dach im Bereich des Planum sphenoidale bei 0,8%. Tumoren sind im Vergleich zu Entzündungen im Kopf-Hals-Bereich zwar wesentlich seltener, doch lässt sich ohne Biopsie kein Rückschluss auf die Ursache ziehen.

Frakturen als Zeichen äußerer Gewalteinwirkung und ein damit zusammenhängender posttraumatischer Flüssigkeitsspiegel [121] stellen sich in Rahmen dieser Beobachtungen nicht dar.

Pneumatisation

In dieser Studie ist bei 3,3% der Patienten die Keilbeinhöhle nicht, bei 0,2% verkleinert angelegt. PAASCH [139] gibt bei 10% Aplasie sowie bei 15% Hypoplasie an, die auf einer für die Studie entworfene Größeneinteilung fußt. Die Literatur gibt die Aplasie des Sinus sphenoidalis mit 5% der Bevölkerung an. Die Anzahl der Hypoplasien werden mit „häufig“ prononciert [145].

Mukozelen

Wie bereits erwähnt, beschreibt die Literatur das Vorkommen von Mukozelen in der Keilbeinhöhle mit „selten“ [141, 121]. Die eigenen Ergebnisse liegen mit 0,4% in diesem Referenzbereich. Mukozelen können zu Destruktionen des Bodens der Sella turcica führen [121], die sich jedoch im Rahmen dieser Studie nicht beobachten lassen.

Akzessorisches Septum

Ein akzessorisches Septum teilt den Sinus sphenoidalis in mehrfache, unvollständige Kammern. Es stellt nichts Ungewöhnliches dar und darf nicht als pathologischer Prozess fehlinterpretiert werden [121]. Schließlich findet es sich bei 50,8% der Patienten.

5.1.1.4 Prävalenzen im Sinus frontalis

Physiologische Form und Mukozelen

Die kraniale Begrenzung des Sinus frontalis zeichnet sich durch eine unregelmäßige, buchtige Silhouette aus. In diesem Fall finden sich bei 0,4% glatte, regelmäßige Konturen ohne Buchten, die zwar teilweise physiologisch vorkommen, aber oftmals auf das Bestehen einer Mukozele hindeuten [121]. Da Mukozelen mit etwa 65% am häufigsten in der Stirnhöhle auftreten [141], muss die knöcherne Wand zwischen Orbita und Stirnhöhle genauestens auf Destruktionen untersucht werden [121]. 0,2% der Patienten lassen den

Zufallsbefund einer Mukozele zu. Es gibt keinen Fall, bei dem sich eine Destruktion der Stirnhöhlenwände abzeichnet.

Schleimhautveränderungen

Insgesamt finden sich in dieser Studie bei 11,2% Schleimhautveränderungen, die sich in 5,0% randständige Veränderungen, 5,4% partielle und 0,8% totale Verschattung aufschlüsseln. PAASCH [139] beschreibt bei 6% seines Patientenguts Verschattungen und SOMMER [144] 17,16%, womit sich die Ergebnisse der eigenen Untersuchung zwischen diesen Werten bewegen.

Wandsklerose

Die bereits beschriebenen kortikalen Verdickungen treten im Zusammenhang und als Folge chronischer Entzündungen auf und finden sich im Sinus frontalis bei 1,8%.

Pneumatisation

Die Angaben in der Literatur zur Häufigkeit einer Aplasie divergieren zwischen 2 bis 20% [139, 143, 145]. Einseitige Aplasien finden sich bei 5,2%, vollständige Aplasien bei 1,8%. PAASCH [139] beziffert 23% seiner Patienten mit klein angelegten Stirnhöhlen. Hypoplasien der Stirnhöhle werden in der Literatur mit häufig angegeben [145]. Die eigenen Werte mit 4,4% zeigen ebenfalls eine häufige Ausprägung.

Frakturen

Bei lediglich einem Patienten lässt sich eine Fraktur erkennen, bei der es sich nicht um eine iatrogene LeFort-Fraktur handelt.

5.1.2 Geschlechtsabhängige Unterschiede in den Nasennebenhöhlen

Im Anschluss werden die Ergebnisse und Signifikanzen bezogen auf die Unterschiede bezüglich der Geschlechter diskutiert. Nicht zu jedem Nebenbefund lassen sich in der vergleichenden Literatur Prävalenzen finden.

5.1.2.1 Geschlechtsabhängige Unterschiede im Sinus maxillaris

Schleimhautveränderungen

In der Studie von SMITH et al. [23] wird bei 50% der Patienten eine maxilläre Sinusitis festgestellt, wobei die Verteilung bei 61,8% der männlichen und 41,8% der weiblichen Patienten liegt. Auch in dieser Studie wird ein Unterschied bezüglich des Geschlechts ausgemacht. So leiden Patienten an Schleimhautveränderungen mit partieller als auch vollständiger Verschattung und randständigen Schleimhautverdickungen, die sich insgesamt zu 42,2% (rechts) bis 43,7% (links) auf die weibliche und zu 55,6% (rechts) bis 43,4% (links) auf männliche Patienten verteilen.

Hiatus semilunaris

In dieser Arbeit wird festgestellt, dass sich in der rechten Kieferhöhle ein signifikanter Unterschied zwischen männlichen und weiblichen Patienten findet. Während links die Werte bei 12,6% der weiblichen und 15,0% der männlichen Patienten nur wenig divergieren, so ist der Unterschied in der rechten Kieferhöhle schon beim Betrachten der Prozentwerte auffällig. So sind 10,8% der weiblichen und immerhin 18,7% der männlichen Patienten betroffen. Da generell bei den männlichen Patienten die rechte Kieferhöhle häufiger von Schleimhautveränderungen betroffen ist als bei den weiblichen Patienten lässt sich hier ein Zusammenhang zwischen Sinusitis und verlegtem Hiatus semilunaris finden.

Flüssigkeitsspiegel

Die geschlechtsabhängigen Unterschiede dieser Arbeit sind nicht signifikant. Die Werte unterscheiden sich nur geringfügig. Die Literatur lässt die Frage offen, ob andere Studien Flüssigkeitsspiegel zu randständigen Schleimhautveränderungen zählen.

Pneumatisation

In dieser Testreihe findet sich nur eine Patientin mit einer einseitigen Aplasie der Kieferhöhle. Die Werte sind mit $p = 0{,}003$ hoch signifikant. Da Aplasien eher selten zu beobachten sind, finden sich auch in der Literatur keine Vergleiche zwischen Männern und Frauen.

Knochendestruktion

Destruktionen können ein Merkmal für Malignome aber auch für Entzündungszustände sein. Ausgehend von der Inzidenz der Malignome in den Nasennebenhöhlen pro 100.000 Einwohner bei 0,8 für Männer und 0,5 für Frauen [122], finden sich Destruktionen bei weniger als 5%, deren Prävalenzen auch keine Unterschiede bezüglich des Geschlechts aufzeigen.

Zahnwurzel-Kieferhöhlen-Verbindungen

Generell zeigen die Ergebnisse, dass bei Frauen häufiger die Zahnwurzeln mit der Kieferhöhle kommunizieren. Die Werte unterliegen jedoch keiner statistischen Signifikanz.

5.1.2.2 Geschlechtsabhängige Unterschiede im Sinus ethmoidalis

Die geschlechtsabhängigen Nebenbefunde wie Schleimhautveränderungen und Destruktionen unterscheiden sich geringfügig und sind nicht signifikant.

5.1.2.3 Geschlechtsabhängige Unterschiede im Sinus sphenoidalis

Auch im Sinus sphenoidalis liegen die Werte der männlichen und weiblichen Patienten dicht beieinander, jedoch können keine signifikanten Unterschiede dargestellt werden.

5.1.2.4 Geschlechtsabhängige Unterschiede im Sinus frontalis

Wie in den Siebbeinzellen und der Keilbeinhöhle finden sich hier ebenfalls keine geschlechtsabhängigen Unterschiede der Prävalenz der Nebenbefunde.

5.1.3 Altersabhängige Unterschiede in den Nasennebenhöhlen

Im folgenden Kapitel werden die Unterschiede bezüglich der unterschiedlichen Altersgruppen diskutiert. Nicht zu jedem Nebenbefund lassen sich in der vergleichenden Literatur Prävalenzen finden.

5.1.3.1 Altersabhängige Unterschiede im Sinus maxillaris

Schleimhautveränderungen

Die 2010 in Finnland durchgeführte Studie weist 12% Mukosaverdickungen und 7% zystische Veränderungen auf, wobei die 40 – 49Jährigen die meisten Schleimhautveränderungen und die jüngeren Kandidaten die meisten Zysten zeigen [135]. Randständige Veränderungen der Schleimhaut sind interessanterweise in dieser Studie am ausgeprägtesten in der Gruppe der 40 – 49Jährigen mit rechts 35,7% und links sogar 41,1% zu beobachten. Allerdings unterliegen lediglich die Prävalenzen der linken Kieferhöhle einer Signifikanz. Die eigenen Werte korrelieren mit der Literatur und zeigen zumindest teilweise statistische Unterschiede.

Hiatus semilunaris

Ein verlegter Hiatus semilunaris findet sich am häufigsten bei den ältesten Patienten, wobei die Werte mit zunehmendem Alter bis zu den Zweit- bzw. Drittjüngsten sinken, um dann anzusteigen. Die Unterschiede der Prävalenzen sind für die linke Kieferhöhle hoch und rechts sogar sehr hoch.

Flüssigkeitsspiegel

Zwischen den einzelnen Altersgruppen können keine signifikanten Differenzen festgestellt werden. Die Werte verteilen sich relativ regelmäßig zwischen allen Gruppen, allerdings sind sie bei den Jüngsten und Ältesten am höchsten.

Pneumatisation

In dieser Testreihe findet sich nur eine Patientin der 30 – 39Jährigen mit einer einseitigen Aplasie der rechten Kieferhöhle. Es stellt allerdings keinen signifikanten Unterschied zwischen den Prävalenzen dar.

Zahnwurzel-Kieferhöhlen-Verbindungen

Diese Kommunikationsstellen sind abhängig von der Dentition. Sind die Zähne noch im Durchbruch und von einem Zahnsäckchen umgeben, werden sie nicht mit in Betracht gezogen. Unterschiede im Alter lassen sich mit noch nicht durchgebrochenen oder bereits fehlenden Zähnen erklären.

5.1.3.2 Altersabhängige Unterschiede im Sinus ethmoidalis

Keine der erwähnten Nebenbefunde zeigt signifikante Unterschiede der Prävalenzen.

5.1.3.3 Altersabhängige Unterschiede im Sinus sphenoidalis

Schleimhautveränderungen

Insgesamt variieren die Prävalenzen der einzelnen Altersgruppen wenig. Bei sämtlichen Schleimhautveränderungen zeigen sich keine Signifikanzen untereinander.

Pneumatisation

Auffallend ist, dass je älter das Patientenkollektiv wird, desto seltener finden sich a- oder hypoplastische Keilbeinhöhlen. Zur Geburt sind Keilbein- und Stirnhöhle noch nicht vorhanden. Erst zwischen dem 15. und 20. Lebensjahr sind die Nasennebenhöhlen vollständig ausgebildet [143]. Jedoch sind die Werte insgesamt zu gering, um signifikante Differenzen zwischen den Altersgruppen herausstellen zu können.

5.1.3.4 Altersabhängige Unterschiede im Sinus frontalis

Schleimhautveränderungen

Schleimhautveränderungen nehmen zwar im Laufe des Alters zu, was womöglich daran liegt, das bei jungen Patienten die Stirnhöhlen noch nicht ausgebildet sind [143], unterscheiden sich hinsichtlich ihrer Prävalenz jedoch nicht.

Pneumatisation

Einseitige Aplasien nehmen im Laufe zunehmenden Alters ab, daher befindet sich der Großteil der Betroffenen in den jüngeren Altersklassen, da sich die endgültige Größe der Stirnhöhle erst zwischen dem 25. und 40. Lebensjahr ausbildet [119]. Aplasien als auch Hypoplasien unterliegen in ihren Prävalenzen jedoch keinem signifikanten Altersunterschied.

5.2 Nebenbefunde im Bereich der Nasenhöhle

In den folgenden Kapiteln werden die Ergebnisse der Prävalenzen der einzelnen Nebenbefunde der Nasenhöhle diskutiert. Nicht zu jedem Nebenbefund lassen sich in der vergleichenden Literatur Prävalenzen finden.

5.2.1 Prävalenzen in der Nasenhöhle

Die Diskussion über die Gesamtprävalenzen im Bereich der Nasenhöhle bezieht sich auf die Ergebnisse des Kapitels 4.2.1.

5.2.1.1 Prävalenzen der Nasenhaupthöhle

Asymmetrie

Die Asymmetrie der Nasenhöhle kommt durch Septumdeviationen und Raumforderungen, wie sie z. B. bei Entzündungen auftreten, zustande. Bei 45,2% lassen sich signifikante Seitenunterschiede und bei 10,6% signifikante beidseitige Raumforderungen erkennen.

Pneumatisation

Die Schleimhaut der Nase und Nasennebenhöhlen unterliegt einem physiologischen Nasenzyklus, dem wechselseitigen An- und Abschwellen ohne äußeren Reizeinfluss [146], und lässt sich bei etwa 80% der Patienten beobachten [147]. Dabei befindet sich die abgeschwollene Seite in der Arbeitsphase, die angeschwollene Seite in der Ruhephase. Die Arbeitsphase kennzeichnet sich durch einen großen hydraulischen Durchmesser, geringen Atemwegswiderstand, erhöhten Luftdurchfluss und damit verbunden verstärkte Turbulenz. Alle Faktoren sind wichtig für die respiratorische Funktion. Die Ruhephase hingegen wird durch eine enge Nasenhaupthöhle definiert [145, 146].

5.2.1.2 Prävalenzen am Nasenseptum

In der Literatur werden Septumdeviationen mit einer Inzidenz von 19,4% [23] bis 75% [148] und 90% [149, 150, 151] angegeben. Im Vergleich liegen die

eigenen Ergebnisse bei 53,8% etwas unter den Werten der Literatur, zeigen aber deutliche Signifikanz. Die hohen Prävalenzen sprechen dafür, dass nicht jede Deviation pathologisch sein muss. Bereits 1882 hat ZUCKERKANDL [148] den Begriff der „physiologischen Septumdeviation“ geprägt. BEULE et al. [148] haben in ihrer Versuchsreihe bei 100 Patienten ohne rhinologische Symptomatik oder funktionsdiagnostischen Einschränkungen bei 92% eine Septumdeviation vorgefunden. Sie kommen zu der Schlussfolgerung, dass nicht das gerade, sondern das physiologisch deviierte Septum als normal anzusehen ist [148].

In diese Untersuchung werden sämtliche Septumdeviationen inkludiert, da bereits geringe Formvarianten zur Beeinträchtigung der Nasenatmung führen [124]. ORLANDI [152] hingegen stützt sich bei seiner Untersuchung zur Ätiologie der Rhinosinusitis auf Septumdeviationen mit Abweichung von der Mittellinie von mehr als 10°.

In der Literatur werden Septumdeviationen zur linken Seite als physiologisch interpretiert. Zum Einen wird als wesentlicher Faktor das Geburtstrauma diskutiert [153], zum Anderen entsteht eine Septumdeviation womöglich bereits intrauterin, durch eine Behinderung des Nasenwachstums ab der 16. Schwangerschaftswoche [154, 155]. CHINTAPATLA et al. [156] führen eine stark signifikante Korrelation zwischen einer linksseitigen Septumdeviation zur rechts-occipito-anterioren, rechts-occipito-posterioren und rechts-occipito-transversalen fetalen Lage auf. Es darf nicht außer Acht gelassen werden, dass es sich bei den genannten Studien um die Betrachtung der physiologischen Septumdeviation handelt. Die eigenen Werte zeigen hingegen eine größere Anzahl rechtsseitiger Septumdeviationen, die unter Umständen zu pathologischen Zuständen im Bereich der Nase und Nasennebenhöhlen führen können.

Die Nasenweite wird ebenfalls mittels des variablen Schwellgewebes der Nasenmuscheln und -scheidewand reguliert. Eine pathologische Schleimhauthypertrophie kann ebenso wie Formstörungen der inneren Nase zu Nasenfunktionsstörungen beitragen [124]. Aber auch hier muss der physiologische Nasenzyklus beachtet werden, der im Bereich der Nasenhaupthöhle wechselseitig zu beobachten ist [146].

5.2.1.3 Prävalenzen der Conchae nasales

Die Nasenmuscheln unterliegen dem physiologischen Nasenzyklus [146]. Bei der Untersuchung der Nasenmuscheln wird auf verstärkte Pneumatisation geachtet.

Die Nasenmuschelhyperplasie bezieht sich in der Literatur auf die unteren Nasenmuscheln. Die mittlere Nasenmuschel hat im Vergleich zur unteren ein weniger stark ausgeprägtes Schwellgewebe, die oberen Nasenmuscheln fehlen sogar häufig komplett [157]. Allerdings kann auch die mittlere Nasenmuschel vergrößert und vorgewölbt sein und wird dann als Concha bullosa tituliert [143, 157]. Tabelle 18 zeigt eine Gegenüberstellung der eigenen Werte mit denen einer aktuellen Studie, die eine große Ähnlichkeit mit den eigenen Ergebnissen aufzeigt.

Hyperplasie der Conchae	SMITH et al. (n=883)	Eigene Werte (n=500)
Rechte untere Muschel	12,3%	14,0%
Linke untere Muschel	13,0%	14,0%
Rechte mittlere Muschel	7,8%	5,8%
Linke mittlere Muschel	8,3%	3,6%

Tabelle 18: Vergleich der eigenen Ergebnisse mit der aktuellen Studie von SMITH et al. [23]

5.2.2 Geschlechtsabhängige Unterschiede in der Nasenhöhle

In der Literatur werden Septumdeviationen mit einer Inzidenz von 19,4% ohne Geschlechtsunterschiede [23] bis 75% [148] und 90%, häufiger bei Männern als bei Frauen [149, 150, 151], angegeben. Im Vergleich liegen die eigenen Ergebnisse bei 53,8% etwas unter den Werten der Literatur. Mehr weibliche als männliche Patienten sind von einer Abweichung des Nasenseptums nach rechts betroffen. Deviationen zur linken Seite hingegen treten häufiger bei den männlichen Patienten auf. Allerdings zeigt sich, dass die Konfidenzgrenzen überschritten werden, womit kein statistisch signifikanter Unterschied zu verzeichnen ist.

Bis auf die Prävalenzen der rechten unteren Nasenmuscheln – 10,5% weiblich und 18,7% männlich – weisen sämtliche Prävalenzen im Bereich der Nasenhöhle keine geschlechtsspezifische Differenz auf.

5.2.3 Altersabhängige Unterschiede in der Nasenhöhle

Bei einer Abweichung des Nasenseptums findet sich der größte Anteil bei der zweitältesten Altersgruppe. Interessanterweise weisen Abweichungen nach links in Frontal- als auch Axialebene ausschließlich signifikante altersabhängige Unterschiede auf.

Die Prävalenzen der restlichen Nebenbefunde im Bereich der Nasenhöhle sind nicht signifikant.

5.3 Nebenbefunde im Bereich der posterioren Atemwege

Da die Weichgewebsdiagnostik der DVT eingeschränkt ist, werden Abweichungen von der äußeren Form des anatomischen Weichgewebes betrachtet. Nicht zu jedem Nebenbefund lassen sich in der vergleichenden Literatur Prävalenzen finden.

5.3.1 Prävalenzen in den posterioren Atemwegen

Die Diskussion über die Gesamtprävalenzen im Bereich der posterioren Atemwege bezieht sich auf die Ergebnisse des Kapitels 4.2.1.

5.3.1.1 Prävalenzen des Nasopharynx

Hyperplasie und Engstellen

Hyperplastisches Weichgewebe, die Rachenmandeln, aber auch knöcherne Engpässe führen im Pharynx zum Kollaps der Atmung und zur nächtlichen obstruktiven Schlafapnoe. Da die Literatur von Prävalenzen der OSA von 1,8 [83] bis 10% [78, 81] ausgeht, werden diese Werte als Referenz zu den eigenen angenommen.

Hyperplastische Schleimhautveränderungen zeigen 3,8% der Patienten. Engstellen finden sich in der Transversalen bei 5,8% und in der Sagittalen bei 7,2%. Alle Werte zeigen eine ausgeprägte Signifikanz.

Erweiterter Nasopharynx und Hypoplasie

Erweiterte nasopharyngeale Räume sind nicht pathologisch [121]. In dieser

Studie finden sich lediglich 6,4% mit weitem Nasopharynx und 3,2% mit hypoplastischer Schleimhaut. Auch diese Prävalenzen sind signifikant.

5.3.1.2 Prävalenzen des Mesopharynx

Der Mesopharynx wird ventral durch den Zungengrund und dorsal durch die Gaumenmandeln begrenzt. Die Ergebnisse beschränken sich auf transversale und sagittale Verengungen. Die Ätiologie kann dabei unterschiedlicher Natur sein. Eine Infektion inklusive befallener, hyperplastischer Tonsillen, eine Thyreoditis, Tumoren, eine Mucositis können ebenso wie viszerales Schluckmuster und Malokklusionen ursächlich für Engstellen im Pharynx sein [158]. In dieser Studie zeigen die Prävalenzen der einzelnen Nebenbefunde Signifikanz.

5.3.2 Geschlechtsabhängige Unterschiede in den posterioren Atemwegen

Alle Ergebnisse zeigen, dass eine asymptomatische Signifikanz hinsichtlich der geschlechtsabhängigen Prävalenz der Nebenbefunde vorliegt.

5.3.3 Altersabhängige Unterschiede in den posterioren Atemwegen

Im folgenden Kapitel werden die Unterschiede bezüglich der unterschiedlichen Altersgruppen diskutiert.

5.3.3.1 Altersabhängige Unterschiede im Nasopharynx

Hyperplasie und Engstellen

Da die Literatur von Prävalenzen der OSA bei Kindern mit Mundatmung sogar bis zu 42% ausgeht [85], werden diese Werte als Referenz zu den eigenen angenommen. Mit 20,8% transversalen und 23,6% sagittalen Engstellen dominiert die jüngste Altersgruppe mit Abstand gefolgt von den Zweitjüngsten und liegt somit weit unter den Angaben in der Literatur. Die Ursache kann darin begründet sein, dass diese Studien vor allem Patienten mit vorliegender OSA betrachten, hier jedoch ein durchschnittliches kieferorthopädisches Patientengut

vorliegt. Im Gegensatz zu Hypoplasie und erweitertem Nasopharynx unterliegen diese Werte einem signifikanten Altersunterschied.

Hinterwand

Wulstige und konvexe dorsale Wände in der Sagittalebene finden sich vor allem bei jungen und jüngsten Patienten. Im Alter kann die Hinterwand abflachen und ist kein Zeichen pathologischer Herkunft [121]. Die Ergebnisse können das bestätigen. Konvexitäten finden sich bei lediglich 73,9% in der ältesten Gruppe, wobei die Jüngeren Tendenzen von um die 90% aufweisen. Die Prävalenzen der einzelnen Altersgruppen unterscheiden sich bezüglich ihrer Ausprägung signifikant.

5.3.3.2 Altersabhängige Unterschiede im Mesopharynx

Tonsillektomien im Kindesalter von 3 bis 15 Jahren sind mit 1,6% aller stationär durchgeführten Eingriffe im Jahr 2001 die mit am häufigsten durchgeführten Operationen [158, 159]. Hohe Werte finden sich simultan bei den eigenen Werten. Die bis 6 – 10Jährigen leiden mit transversal 16,7% und sagittal 19,4% mit Abstand am meisten unter verengten mesopharyngealen Räumen. Die anderen Altersgruppen haben vergleichbar niedrigere Werte. Begründen ließe sich diese Tatsache mit Durchführung frühkieferorthopädischer oder operativer Maßnahmen in jungen Jahren, wodurch primär oder sekundär Naso-, Meso- und Hypopharynx erweitert werden.

5.4 Fehleranalyse

Es handelt sich bei dieser Studie um eine retrospektive Betrachtung, bei der einzig die Aufnahmen des Patienten Einfluss auf die Bewertung haben. Ausschließlich der subjektiven Erfassung und klinischen Erfahrung der Autorin unterliegt der Stellenwert der Ergebnisse.

Es wird außer Betracht gelassen, ob die Aufnahmen vor, während oder nach kieferorthopädischer Behandlung stattgefunden haben. Ebenso wenig ist die Anamnese bekannt. So erschließt sich nicht, ob ein Patient beispielsweise Schleimhautveränderungen aufgrund einer saisonal allergischen Rhinopathie

oder anderen Erkrankung aufweist.
Weiterhin zeigt sich, dass die unter 20Jährigen einen Großteil des Patientenkollektivs bilden, was sich erklärt mit der Indikation der Aufnahme zu Zwecken der kieferorthopädischen Befunderhebung.
In dieser Studie befinden sich mehr weibliche als männliche Patienten, auf deren Verteilung die Autorin aufgrund der Randomisierung keinen Einfluss hat. Da sich insgesamt ein großes Patientengut findet, bleibt die Studie repräsentativ.
Ähnliche Untersuchungen aus der Literatur benutzen verschiedene Bezugsgrößen für die unterschiedlichen Nebenbefunde, so dass eine Vergleichbarkeit erschwert wird. Die eigenen Ergebnisse werden nach beiden Seiten getrennt gezählt, da die Prävalenz bezogen auf die einzelnen Veränderungen damit genauer dargelegt wird.

5.5 Indikation der digitalen Volumentomographie

Die rechtfertigende Indikation, die die rechtliche Grundlage zur Anfertigung einer Röntgenaufnahme bildet, folgt der Feststellung, „dass der gesundheitliche Nutzen der Anwendung am Menschen gegenüber dem Strahlenrisiko überwiegt“ [54, 69]. Prinzipiell ist die DVT in allen Teilgebieten der Zahnmedizin einsetzbar bzw. wird deren Einsatz diskutiert. In folgenden Teilgebieten empfehlen die Leitlinien der DGZMK die Nutzung des DVT [69]:

Konservierende Zahnheilkunde, Endodontologie, Parodontologie

- Apikale Veränderungen, wenn zweidimensionale Röntgenaufnahmen keine Klärung der klinischen Symptomatik zeigen
- Wurzelfrakturen
- Wurzelresorptionen
- Darstellung der knöchernen Parodontalsituation

Zahnärztliche Prothetik

- Informationen zur Pfeilerwertigkeit wie Wurzeloberfläche, Furkationsbefunde etc.
- Darstellung des quantitativen und qualitativen Knochenangebots

- Visualisierung von Nervenaustrittspunkten
- Diagnose knöcherner Erkrankungen des Kiefergelenks
- Planung von implantatgetragendem Zahnersatz
- Verknüpfung der 3D-Daten mit einer Konstruktions-Software von CAD/CAM-Systemen

Funktionsdiagnostik und -therapie

- Nachweis relevanter Befunde (erosive Prozesse der Kondylen, Sklerosierungen, Kondylenposition usw.)
- Diagnose primärer Kiefergelenkserkrankungen

Chirurgische Zahnheilkunde

- Wurzelfrakturen
- Alveolarfortsatzfrakturen
- Intraossäre Veränderungen wie Tumoren oder apikale Lysen
- Stellungsanomalien von Zähnen
- Präoperative Schnittbilddiagnostik bei geplanter Osteotomie von (teil-) retinierten Weisheitszähnen

Implantologie

- Computergestützte Therapieplanung

Mund-Kiefer-Gesichtschirurgie

- Odontogene Tumoren
- Knochenpathologie und -strukturanomalien
- Kieferhöhlenerkrankungen
- Speichelsteine
- (knöcherne) Kiefergelenkerkrankungen
- Kiefer- und Gesichtstraumatologie
- Visualisierung intraossärer Strukturen
- Diagnose und Operationsplanung bei komplexen Fehlbildungen

Die DGZMK-Indikationen [69] werden ergänzt durch die Stellungnahme der

DGKFO zur radiologischen 3D-Diagnostik [160]:

- Diagnose von Anomalien des Zahnbestandes, besonders der Beurteilung der anatomischen Form und Lage noch nicht durchgebrochener überzähliger Zahnanlagen
- Diagnose von Anomalien und Dysplasien von Zahnwurzeln einschließlich auf zweidimensionalen Röntgenbildern nicht erkennbaren Wurzel-resorptionen
- Differentialdiagnostik von Zahndurchbruchsstörungen
- Darstellung der Lage retinierter und verlagerter Zahnkeime
- Beurteilung pathologischer Knochenstrukturen
- Abbildung des peridentalen Knochenangebotes zur prognostischen Planung von Zahnbewegungen
- Diagnostik kraniofazialer Fehlbildungen sowie Gesichts- und Kieferasymmetrien
- Diagnostik der Lippen-Kiefer-Gaumen-Spalt-Morphologie inklusive Planung und Kontrolle der Kieferspaltosteoplastik

Der spezielle Einsatz der DVT liegt im Bereich der skelettalen Diagnostik, eine Weichgewebs- bzw. Tumordiagnostik entfällt [2, 67, 128]. Derzeit arbeiten weltweit Arbeitsgruppen daran, die schlechtere Weichgewebsdiagnostik gegenüber der CT zu verbessern [2].

Die DGKFO erwähnt Kontraindikationen der DVT im Vergleich zur konventionellen Röntgendiagnostik, die in der erhöhten Strahlenbelastung vor allem bei Kindern und Jugendlichen lägen [160]. Die modernen DVT weisen allerdings gleiche Strahlenexpositionen wie herkömmliche Röntgengeräte auf. Auch steht bei dieser Feststellung nicht in Betracht, dass der medizinische Gesamtnutzen bei der DVT größer ist.

5.6 Schlussfolgerung

Abschließend werden die Ergebnisse mit den aufgestellten Hypothesen zusammengebracht.

1 Nebenbefunde im Bereich der Nasennebenhöhlen

1.1 Bei kieferorthopädischen Patienten gibt es keine nennenswerte Prävalenz an Nebenbefunden in den Nasennebenhöhlen.

Bei kieferorthopädischen Patienten finden sich nennenswerte Prävalenzen an Nebenbefunden in den Nasennebenhöhlen. Diese Hypothese kann nicht bestätigt werden.

1.2 Hinsichtlich der Prävalenz der Nebenbefunde bestehen keine signifikanten Unterschiede zwischen den Geschlechtern.

Geschlechtsabhängige Unterschiede bezüglich der Prävalenz der Nebenbefunde im Bereich der Nasennebenhöhlen unterliegen größtenteils keiner Signifikanz. Lediglich in der rechten Kieferhöhle sind die Unterschiede der geschlechtsabhängigen Prävalenzen des verlegten Hiatus semilunaris und der partiellen Verschattung signifikant. Die Hypothese wird daher in der Kieferhöhle zum Großteil, in den restlichen Nasennebenhöhlen gänzlich bestätigt.

1.3 Hinsichtlich der Prävalenz der Nebenbefunde bestehen keine signifikanten altersabhängigen Unterschiede.

Altersabhängige Unterschiede hinsichtlich der Prävalenz der Nebenbefunde finden sich in der Kieferhöhle bei den Befunden des verlegten Hiatus semilunaris, linker randständiger Schleimhautveränderungen und der Mund-Antrum-Verbindungen der zweiten Prämolaren. Daher kann in diesem Bereich teilweise die Hypothese belegt werden. Weitere signifikante Prävalenzdifferenzen sind weder in den Siebbeinzellen, der Keilbeinhöhle noch der Stirnhöhle anzufinden. Daher kann für diese drei Nasennebenhöhlen die Hypothese bestätigt werden.

2 Nebenbefunde im Bereich der Nasenhöhle

2.1 Bei kieferorthopädischen Patienten gibt es keine nennenswerte Prävalenz an Nebenbefunden in der Nasenhöhle.

Bei kieferorthopädischen Patienten finden sich nennenswerte Prävalenzen an Nebenbefunden in der Nasenhöhle. Diese Hypothese kann nicht bestätigt werden.

2.2 Hinsichtlich der Prävalenz der Nebenbefunde bestehen keine signifikanten Unterschiede zwischen den Geschlechtern.

Geschlechtsabhängige Unterschiede bezüglich der Prävalenz der Nebenbefunde finden sich weder in der Nasenhaupthöhle noch am Nasenseptum Signifikanz, womit die Hypothese belegt wird. Im Bereich der rechten unteren Nasenmuscheln ist ein geschlechtsabhängiger Unterschied der Prävalenzen zu verzeichnen. Die Hypothese wird im Bereich der Nasenmuscheln daher größtenteils bestätigt.

2.3 Hinsichtlich der Prävalenz der Nebenbefunde bestehen keine signifikanten altersabhängigen Unterschiede.

Altersabhängige Unterschiede hinsichtlich der Prävalenz der Nebenbefunde finden sich am Nasenseptum bei der Deviation in der Frontalebene nach links. Zu diesem Nebenbefund kann die Bestätigung der Hypothese nicht erfolgen. Es zeigen sich keine altersabhängigen Differenzen bezüglich der Prävalenzen in der Nasenhaupthöhle und an den Nasenmuscheln, so dass diese Hypothese nahezu belegt wird.

3 Nebenbefunde im Bereich der posterioren Atemwege

3.1 Bei kieferorthopädischen Patienten gibt es keine nennenswerte Prävalenz an Nebenbefunden in den posterioren Atemwegen.

Bei kieferorthopädischen Patienten finden sich nennenswerte Prävalenzen an Nebenbefunden in Naso- und Mesopharynx. Diese Hypothese kann nicht bestätigt werden.

3.2 Hinsichtlich der Prävalenz der Nebenbefunde bestehen keine signifikanten Unterschiede zwischen den Geschlechtern.

Es können keine geschlechtsabhängigen Unterschiede bezüglich der Prävalenz der Nebenbefunde im Bereich der oberen Atemwege ausgemacht werden. Die Hypothese wird bestätigt.

3.3 Hinsichtlich der Prävalenz der Nebenbefunde bestehen keine signifikanten altersabhängigen Unterschiede.

Altersabhängige Unterschiede hinsichtlich der Prävalenz der Nebenbefunde

finden sich im Nasopharynx bei der Schleimhauthyperplasie, der transversalen und sagittalen Verengung sowie bei der Konvexität der Hinterwand. Die Hypothese bewahrheitet sich nicht. Im Mesopharynx wird die Hypothese bestätigt.

Befunde aus dem Bereich der Hals-Nasen-Ohren-Heilkunde spielen bei der Behandlung von Zahnfehlstellungen eine wichtige Rolle. Sie können mit Malokklusionen wechselseitige Beziehungen eingehen und deren Therapie bei Nichtbehandlung erschweren oder sogar unmöglich machen. Desto wichtiger ist eine Evaluierung aller möglichen otolaryngorhinologischer Befunde. Zur kieferorthopädischen Therapieplanung zählt neben Anamnese und Modellvermessung auch die röntgenologische Diagnostik. Da vor allem Kinder und Jugendliche kieferorthopädisch behandelt werden, ist auf eine geringst mögliche Strahlenexposition zu achten. Dreidimensionale Bildgebung stellt gegenüber dem herkömmlichen zweidimensionalen Röntgen anatomische Strukturen ohne Dimensionsverlust und in allen Raumebenen dar. Im Vergleich zur CT hat die DVT eine 80 [67] – 86% [60] geringere Strahlenbelastung, demzufolge empfiehlt sich zur Beantwortung knöcherner Fragestellungen im Bereich des Kopfes die Nutzung der DVT. Die hochaufgelöste DVT des Kopfes entspricht lediglich maximal der Hälfte der effektiven Dosis eines Zahnfilmstatus. Der Vergleich eines DVT mit einer Panoramaschichtaufnahme ist nicht statthaft. Einerseits entspricht die DVT nicht den röntgenologischen Gegebenheiten in einer Praxis, andererseits führt es bei akkuratem Einsatz und speziellen strahlenschutztechnischen Maßnahmen zu einer ähnlichen effektiven Dosis wie die der PSA, liefert aber 95% höheren Informationsgehalt [161].
An einer Verbesserung der Weichgewebsdifferenzierung arbeiten derzeit weltweit Arbeitsgruppen, so dass in absehbarer Zukunft der Nutzungsradius der DVT weiter ausgedehnt werden wird.

In den USA wird die DVT seit 2003 als Goldstandard in der kraniofazialen Bildgebung betrachtet [160] und auch in Deutschland empfiehlt sich der Einsatz der digitalen Volumentomographie zu kieferorthopädischen Therapiemaß-nahmen.

6 Zusammenfassung

Im Rahmen des SEDENTEXCT-Projektes hat ein Konsortium gemeinsam mit der European Academy of Dental and Maxillofacial Radiology aber ohne Beteiligung kieferorthopädischer Fachärzte die sogenannte „Provisional Guidelines on CBCT for Dental and Maxillofacial Radiology“ publiziert [162]. Während es in den meisten zahnärztlichen Teildisziplinen in der Regel um eine rechtfertigende Einzelindikation geht, wird im Rahmen der kieferorthopädischen Behandlungsplanung ein DVT angefertigt, um mit einer einzigen Aufnahme simultan eine Reihe von Indikationen abzuhandeln: Beurteilung des peridentalen Knochenangebotes, Diagnostik von Asymmetrien, kephalometrische 3D-Analyse, Beurteilung der Kiefergelenke und Nachweis laryngorhinologischer Befunde. Da die erstgenannten Indikationen bereits hinreichend untersucht sind, war es das Ziel dieser Arbeit, die Prävalenz laryngorhinologischer Befunde in einem kieferorthopädischen Patientengut zu erheben. Die Ergebnisse sollen neue Erkenntnisse ergeben, wie sinnvoll ein DVT als Sammelindikation im Rahmen einer profunden kieferorthopädischen Behandlungsplanung sein kann.

Für diese Studie wurden 500 kieferorthopädische Patienten eines dentalradiologischen Instituts im Alter von 6 bis 74 Jahren randomisiert ausgewählt. Bei allen Patienten lag ein DVT aufgrund einer rechtfertigenden Einzelindikation aus dem Bereich der Kieferorthopädie vor. Alle DVTs wurden systematisch auf Nebenbefunde im Bereich der Nasennebenhöhlen, der Nasenhöhle und der posterioren oberen Atemwege befundet. Die Parameter wurden auch hinsichtlich signifikanter geschlechts- und altersabhängiger Unterschiede untersucht.

In der Kieferhöhle fanden sich bei 57,3% bis 62,8% der Patienten Schleimhautveränderungen. In den Siebbeinzellen kamen partielle Verschattungen bis 6%, aber auch Knochenarrosionen in 3% der DVTs vor. In der Keilbeinhöhle zeigten sich 13,4% destruierte Keilbeinhöhlenböden und 20% Schleimhautveränderungen. In der Stirnhöhle ließen sich bei 11,4% veränderte Pneumatisationen und bei 11,2% Schleimhautveränderungen beobachten. In der Nasenhöhle kam es bei jeweils 10,8% zu einer Destruktion der lateralen Knochenwand und beidseitiger Raumforderung, 45,2% wiesen eine

Seitenungleichheit auf. Septumdeviationen traten bis 31% der Patienten auf. Je Seite wurden 14% hyperplastische inferiore Nasenmuscheln dargestellt. Im Nasopharynx zeigen 5,8 bis 7,2% der Patienten Engstellen und 6,4% erweiterte nasopharyngeale Räume. Im Mesopharynx ließen sich lediglich 3,6% Erweiterungen, aber bei 11,0% Verengungen beobachten. Insgesamt fanden sich nur wenige geschlechts- oder altersabhängige Differenzen hinsichtlich der Prävalenz der Nebenbefunde.

Die Ergebnisse zeigen, dass innerhalb eines kieferorthopädischen Patientengutes zahlreiche laryngorhinologische Nebenbefunde mit teilweise sehr hohen Prävalenzen auftreten. Die Ergebnisse der vorliegenden Arbeit deuten darauf hin, dass mit einer einzigen DVT nicht nur zahlreiche spezifische dentale Fragestellungen im Rahmen der kieferorthopädischen Behandlungsplanung beantwortet werden, sondern gleichzeitig auch umfangreiche laryngorhinologische Befunde erhoben werden können. Daher können mit einer einzigen Röntgenaufnahme ohne zusätzliche Strahlenmehrbelastung für den Patienten zahlreiche Befunde für eine klinisch umfassende kieferorthopädische Behandlungsplanung erhoben werden. Die vorliegenden Ergebnisse unterstützen einmal mehr die These, dass die Anfertigung eines DVT in der routinemäßigen kieferorthopädischen Behandlungsplanung im Sinne einer Sammelindikation für eine einzige Röntgenaufnahme sehr sinnvoll ist.

7 Literaturverzeichnis

1 Busch, U.: Chronik 100 Jahre Anwendungen der Röntgenstrahlen in der medizinischen Diagnostik. Deutsches Röntgenmuseum Remscheid, 2010

2 Schulze, R.: Quintessenz. Focus Zahnmedizin. Zähnärztliche Röntgenologie. Berlin: Quintessenz, 2009, S. 1-13

3 Klimek, L.; Stuck, B.; Pfaar, O.; Hörmann, K.: Entzündliche Erkrankungen der Nase und der Nasennebenhöhlen. Dustri: Atemwegs- und Lungenerkrankungen, 2008

4 Engels, E. A.; Terrin, N.; Barza, M.; Lau, J.: Meta-analysis of diagnostic tests for acute sinusitis. J Clin Epidemiol, 2000; 53: S. 852-862

5 Iinuma, T.; Hirota, Y.; Kase, Y.: Radio-opacity of the paranasal sinuses. Conventional views and CT. Rhinology, 1994; 32: S. 134-136

6 McAlister, W. H.; Lusk, R.; Munz, H. R.: Comparison of plain radiographs and coronal CT scans in infants and children with recurrent sinusitis. AJR Am J Roentgenol, 1989; 153: S. 1259-1264

7 Burke, T. F.; Guertler, A. T.; Timmons, J. H.: Comparison of sinus x-rays with computed tomography scans in acute sinusitis. Acad Emerg Med, 1994; 1: S. 235-239

8 Gharabaghi, A.; Heckl, S.; Kaminsky, J. et al.: Intrakranielle Komplikationen der Sinusitis sphenoidalis. SpringerLink, 2007, Volume 55, Number 3, S. 202-205

9 Zinreich, S. J.; Kennedy, D. W.; Rosenbaum, A. E.; Gayler, B. W.; Kumar, A. J.; Stammberger, H.: Paranasal sinuses: CT imaging requirements for endoscopic surgery. Radiology, 1987; 163: S. 769-775

10 Stuck, B. A.; Bachert, C.; Federspil, P. et al.: Rhinosinusitis. Mannheim: Leitlinien der Deutschen Gesellschaft für Hals-Nasen-Ohren-Heilkunde, Kopf- und Hals-Chirurgie, 2007

11 Kaliner, M. A.; Osguthorpe, J. D.; Fireman, P. et al.: Sinusitis: bench to bedside. Current findings, future directions. Otolaryngol Head Neck

Surg, 1997; 116: S. 1-20

12 Kennedy, D. W.; Wright, E. D.; Goldberg, A. N.: Objective and subjective outcomes in surgery for chronic sinusitis. Laryngoscope, 2000; 110: S. 29-31

13 White, P. S.; Maclennan, A. C.; Connolly, A. A.; Crowther, J.; Bingham, B. J.: Analysis of CT scanning referrals for chronic rhinosinusitis. J Laryngol Otol, 1996; 110: S. 641-643

14 Osguthorpe, J. D.: Adult rhinosinusitis: diagnosis and management. Am Fam Physician, 2001; 63: S. 69-76

15 Casiano, R. R.: Correlation of clinical examination with computer tomography in paranasal sinus disease. Am J Rhinol, 1997; 11: S. 193-196

16 Hwang, P. H.; Irwin, S. B.; Griest, S. E.; Caro, J. E.; Nesbit, G. M.: Radiologic correlates of symptom-based diagnostic criteria for chronic rhinosinusitis. Otolaryngol Head Neck Surg, 2003; 128: S. 489-496

17 Gwaltney, J. M.: Microbiology of sinusitis. In:Marcel Dekker (Ed), Sinusitis: Pathophysiology and treatment. New York: Marcel Dekker, 1994, S. 41-56

18 Gwaltney, Jr. J. M.; Phillips, C. D.; Miller, R. D.; Riker, D. K.: Computed tomographic study of the common cold. New Engl J Med, 1994, 330: S. 25-30

19 Schick, B.: Gedanken zum Stellenwert der Computertomographie bei chronischer Rhinosinusitis. Homburg: Springer, 2002, 50:S. 197-200

20 Jones, N. S.: CT of the paranasal sinuses: a review of the correlation with clinical, surgical and histopathological findings. Clin Otolaryngol, 2002, 27: S. 11-17

21 Lund, V. J.; Kennedy, D. W.: Quantification for staging sinusitis. The Staging and Therapy Group. Ann Otol Rhinol Laryngol 167(Suppl), 1995, S. 17-21

22 Basu, S.; Georgalas, C.; Kumar, B. N.; Desai, S.: Correlation between symptoms and radiological findings in patients with chronic rhinosinusitis: an evaluation study using the Sinonasal Assessment Questionnaire and Lund-Mackay grading system. European archives of oto-rhino-laryngology: official journal of the European Federation of

Oto-Rhino-Laryngology Societies, 09/2005, Vol. 262(9): S. 751-754

23 Smith, K. D.; Edwards, P. C.; Saini, T. S.; Norton, N. S.: The prevalence of concha bullosa and nasal septal deviation and their relationship to maxillary sinusitis by volumetric tomography. Int J Dent, 2010; 2010: 404982

24 Bhattacharyya, N.: Clinical outcomes after endoscopic sinus surgery. Curr Opin Allergy Immunol., 06/2006; 6(3): S. 167-171

25 Bhattacharyya, N.; Fried, M. P.: The accuracy of computed tomography in the diagnosis of chronic rhinosinusitis. The Laryngoscope, 01/2003; 1: S. 125-129

26 Som, P. M.; Lawson, W.: Interfrontal sinus septal cell: a cause of obstructing inflammation and mucoceles. American journal of neuroradiology, 08/2008, Vol. 29(7): S. 1369-1371

27 Smith, T.L.; Mendolia-Loffredo, S.; Loehrl, T. A.; Sparapani, R.; Laud, P. W.; Nattinger, A. B.: Predictive factors and outcomes in endoscopic sinus surgery for chronic rhinosinusitis. Laryngoscope, 12/2005, 115(12): S. 2199-2205

28 DelGaudio, J. M.; Swain, R. E.; Kingdom, T. T.; Muller, S.; Hudgins, P. A.: Computed tomographic findings in patients with invasive fungal sinusitis. Arch Otolaryngol Head Neck Surg, 2003; 129: 236-240

29 Cote, M. T.; Segelnick, S. L.; Rastogi, A.; Schoor, R.: A questionnaire of New York State ENT views for pre-sinus lift referral. J Periodontol, 09/2010

30 Nair, S.: Correlation between symptoms and radiological findings in patients of chronic rhinosinusitis: A modified radiological typing system. Rhinology, 2009, 47(2): S. 181-186

31 Agius, A. M.: Long-term follow-upof patients with facial pain in chronic rhinosinusitis – correlation with nasal endoscopy and CT. Rhinology, 2010, Vol. 48(1): S. 59-64

32 Kari, E.; DelGaudio, J. M.: Treatment of sinus headache as migraine: the diagnostic utility of triptans. The Laryngoscope, 12/2008, Vol. 118(12): S. 2235-2239

33 Mehle, M. E.; Kremer, P. S.: Sinus CT scan findings in „sinus headache“ migraineurs. Headache, 01/2008, Vol. 48(1): S. 67-71

34 Koscielny, S.; Verges, L.: Raumforderungen im Orohypopharynx. SpringerLink, 2000, Volume 48, Number9, S. 704-705

35 Silverman, P. M.; Zeiberg, A. S.; Sessions, R. B.; Troost, T. R.; Davros, W. J.; Zeman, R. K.: Helical CT of the upper airway: normal and abnormal findings on three-dimensional reconstructed images. American Journal of Roentgenology, 1995, Vol. 165: S. 541-546

36 Rödel, R.; Rodenwaldt, J.; Hommerich, C. P.: Innere-Oberflächen-Rekonstruktion laryngealer und trachealer Stenosen mittels Spiral-CT: Stellenwert eines neuen diagnostischen Verfahrens. Stuttgart: Georg Thieme, Laryngo-Rhino-Otol, 2000, 79(10): S. 584-590

37 Men, S.; Ecevit, M. C.; Topçu, I.; Kabakçi, N.; Erdag, T. K.; Sütay, S.: Diagnostic contribution of virtual endoscopy in diseases of the upper airways. Journal of digital imaging: the official journal of the Society for Computer Applications in Radiology, 03/2007, Vol. 20(1): S. 67-71

38 Mussi, R. K.; Toro, I. F.; Pereira M. C.: Mucoepdermoid carcinoma of the trachea mimicking asthma. Journal brasileiro de pneumologia, 03/2009, Vol. 35(3): S. 280-284

39 Fleming, A. J. jr.; Johansen, M. E.: The clinician’s expectations from the use of positron emission tomography/computed tomography scanning in untreated and treated head and neck cancer patients. Current opinion in otolaryngology & head and neck surgery, 04/2008, Vol. 16(2), S. 127-134

40 Kösling, S.; Heider, C.; Bartel-Friedrich, S.: CT findings in isolated laryngeal trauma. Laryngo-Rhino-Otol, 2005, 84(8): S. 583-588

41 Caballero, P.; Alvarez-Sala, R.; Garcio-Rio, F. et al.: CT in the evaluation of the upper airway in healthy subjects and in patients with obstructive sleep apnea syndrome. Chest, 01/1998, 113(1):111-116

42 Maurer, J. T.; Stuck, B. A.: Update: Diagnostik der oberen Atemwege bei Schlafapnoe-Syndrom, SpringerLink, 2006, Volume 56, Number 11, S. 1089-1097

43 Liu, Z.; Ren, Q.; Wang, B.; Xue, H., Tian, J.; Zhao, J.; The evaluation of virtual endoscopy and fiberoptic endoscopy in the diagnostis of obstructive sleep apnea syndrome. Journal of clinical otorhinolaryngology, head, and neck surgery, 03/2008, Vol. 22(6):

S. 257-259

44 Barkdull, G. C.; Kohl, C. A.; Patel, M.; Davidson, T. M.: Computed tomography imaging of patients with obstructive sleep apnea. The Laryngoscope, 08/2008, Vol. 118(8): S. 1486-1492

45 Koplewitz, B. Z.; Springer, C.; Slasky, B. S. et al.: CT of hemangiomas of the upper airways in children. American journal of roentgenology, 02/2005, Vol. 184(2): S. 663-670

46 Greess, H.; Baum, U.; Römer, W.; Tomandl, B.; Bautz, W.: CT und MRT des Felsenbeins. SpringerLink, 2002, Volume 50, Number 10: S. 906-919

47 Klingenbiel, R.; Bauknecht, H.C.; Lehmann, R. et al.: Virtuelle Otoskopie – Technik, Indikationen und erste Erfahrungen mit dem Mehrschicht-Spiral-CT. Fortschr Röntgenstr, 2000, 172(11): S. 872-878

48 Röösli, C.; Hoffmann, A.; Treumann, T.; Linder, T. E.: Stellenwert der CT-Diagnostik vor Revisions-Stapedotomien, SpringerLink, 2008, Volume 56, Number 9, S.: 895-900

49 Stähelin-Massik, J.; Podvinec, M.; Jakscha, J. et al.: Mastoiditis in children: a prospective, observational study comparing clinical presentation, microbiology, computed tomography, surgical findings and histology. European journal of pediatrics, 05/2008, Vol. 167(5): S. 541-548

50 Gould, L. V.; Cummings, C. W.: Use of computerized axial tomography of the head and neck region. The Laryngoscope, 08/1997; 8: S. 1270-1276

51 Krieger, H.: Grundlagen der Strahlungsphysik und des Strahlenschutzes. Stuttgart: Vieweg+Teubner, 2009, S. 323

52 Horner, K.; Rusthon, V.; Walker, A. et al.: European guidelines on radiation protection in dental radiology. The safe use of radiographs in dental practice. European Comission, 2004

53 Farman, A. G.: ALARA still applies. Oral Surg Oral Med Oral Pathol Oral Radiol Endod, 2005, S. 395-397

54 Bundesregierung BRD: Verordnung zur Änderung der Röntgenverordnung und anderer atomrechtlicher Verordnungen:

Röntgenverordnung. 2002

55 Valentin, J.: The 2007 Recommendations of the International Commission on Radiological Protection. Publication 1003, Ann ICRP, 2007, 37:1-332

56 Ludlow, J. B.; Davies-Ludlow, L. E.; White, S. C.: Patient risk related to common dental radiographic examinations: the impact of 2007 International Commission on Radiological Protection recommendations regarding dose calculation. J Am Dent Assoc, 2008, 139: S. 1237-1243

57 Ludlow, J. B.; Ivanovic, M.: Comparative dosimetry of dental CBCT devices and 64-slice CT for oral and maxillofacial radiology. Oral Surg Oral Med Oral Pathol Oral Radiol Endod, 2008, 106: S. 106-114

58 Loubele, M. Bogaerts, R., Van Dijck, E. et al.: Comparison between effective radiation dose of CBCT and MSCT scanners for dentomaxillofacial applications. Eur J Radiol, 2009, 71: S. 461-468

59 Suomalainen, A.; Kiljunen, T.; Käser, Y.; Peltola, J.; Kortesniemi, M.: Dosimetry and image quality of four dental cone beam computed tomography scanners compared with multislice computed tomography scanners. Dentomaxillofac Radiol, 2009, 38: S. 367-378

60 Silva, M. A.; Wolf, U.; Heinicke, F.; Bumann, A.; Visser, H.; Hirsch, E.: Cone-beam computed tomography for routine orthodontic treatment planning: a radiation dose evaluation. American journal of orthodontics and dentofacial othopedics, 05/2008, Vol.: 133 (5), S. 640

61 Ngan, D. C.; Kharbanda, O. P.; Geenty, J. P.; Darendeliler, M. A.: Comparison of radiation levels from computed tomography and conventional dental radiographs. Aust Orthod J, 2003, 19: S. 67-75

62 Cohen, B. L.: The cancer risk from low-level radiation. Radiat Res, 1998, 149: S. 525-528

63 Lang, S.; Jager, L.; Grevers, G.: Zur Aussagefähigkeit koronarer Sekundärrekonstruktionen computertomographischer Sequenzen der Nasennebenhöhlen. Laryngorhinootologie, 2002, 81: S. 418-421

64 Ludwig, B.: Kein eigenes DVT und trotzdem up to date? Kieferorthopädie Nachrichten, 2009, 07/08: S. 4-5

65 Bumann, A. et al.: Die digitale Volumentomographie – klinisch unterschätzt und wirtschaftlich überschätzt? ZMK, 04/2008, 24: S. 214-225

66 Lofthag-Hansen, S.; Thilander-Klang, A.; Ekestubbe, A.; Helmrot, E.; Groendahl, K.: Calculating effective dose on a cone beam computed tomography device: 3D Accuitomo and 3D Accuitomo FDP. Dentomaxillofac Radiol, 2008, 37: S. 72-79

67 Hell, B.; Berginski, M.: Indikationen zur digitalen Volumentomografie (DVT) in der Mund-, Kiefer- und Gesichtschirurgie. Digital Dentalnews, 09/2009, S. 6-19

68 Ludlow, J. B.; Davis-Ludlow, L. E.; Brooks, S. L.; Howerton, W. B.: Dosimetry of 3 CBCT devices for oral and maxillofacial radiology: CB Mercuray, NewTom 3G and i-Cat. Dentomaxillofac Radiol, 2006, 35: S. 219-226

69 Schulze, R.; Haßfeld, S.; Schulze, D. et al.: Dentale Volumentomografie (DVT) – S1 – Empfehlung. Leitlinie der DGZMK, 2009

70 Settipane, R. A.; Lieberman, P.: Update on nonallergic rhinitis. Ann Allergy Asthma Immunol, 2001, 86: S. 494-507

71 http://www.allcountries.org/uscensus/population.html

72 Pleis, J. R.; Coles, R.: Summary health statistics for U.S. adults: National Health Interview Survey, 1998. Vital Health Stat 10, 2002, 209: S. 1-113

73 Anand, V. K.: Epidemiology and economic impact of rhinosinusitis. Ann Otol Rhinol Laryngol Suppl, 2004, 193: S. 3-5

74 Spector, S. L.; Bernstein, I. L.; Li, J. T. et al.: Parameters for the diagnosis and management of sinusitis. J Allergy Clin Immunol, 1998, 102: S. 107-144

75 Pelikan, Z.; Pelikan-Filipek, M.: Role of nasal allergy in chronic maxillary sinusitis – diagnostic value of nasal challenge with allergen. J Allergy Clin Immunol, 1990, 86: S. 484-491

76 Clayman, G. L.; Adams, G. L.; Paugh, D. R.; Koopmann, C. F. Jr.: Intracranial complications of paranasal sinusitis: a combined institutional review. Laryngoscope, 1991, 101: S. 234-39

77 Gallagher, R. M.; Gross, C. W.; Phillips, C. D.: Suppurative intracranial complications of sinusitis. Laryngoscope, 1998, 108: S. 1635-42

78 Riechelmann, H.: Diagnosis and Treatment of Upper Airway Obstruction. Inf Orthod Kieferorthop, 2009, 41(4): S. 237-243

79 Enright, P. L.; Newman, A. B.; Wahl, P. W., Manolio, T. A.; Haponik, E. F.; Boyle, P. J.: Prevalence and correlates of snoring and observed apneas in 5201 older adults. Sleep, 1996, 19: S. 531-538

80 Newman, A. B.; Enright, P. L.; Manolio, T. A.; Haponik, E. F.; Wahl, P. W.: Sleep disturbance, psychosocial correlates, and cardiovascular disease in 5201 older adults: The cardiovascular health study. Journal of the American Geriatrics Society, 1997, 45: S. 1-7

81 Finn, L.; Young, T.; Palta, M.; Fryback, D. G.: Sleep-disordered breathing and self-reported general health status in the Wisconsin sleep cohort study. Sleep, 1998, 21: S. 701-706

82 Quan, S. F.; Howard, B. V.; Iber, C. et al.: The sleep heart health study: Design, rationale, and methods. Sleep, 1997, 20: 1077-1085

83 Ohayon, M. M.; Guilleminault, C.; Priest, R. G.; Zulley, J.; Smirne, S.: Is sleep-disordered breathing an independent risk factor for hypertension in the general population (13057 subjects)? Journal of Psychosomatic Research, 2000, 49: S. 1-9

84 Maurer, J. T.; Early diagnosis of sleep related breathing disorders. GMS Current Topics in Otorhinolaryngology – Head and Neck Surgery, 2010, Vol. 7, DOC03

85 Izu, S. C., Itamoto, C. H., Pradella-Hallinan, M. et al.: Obstructive sleep apnea syndrome (OSAS) in mouth breathing children. Braz J Otorhinolaryngol, 10/2010, 76(5): S. 552-556

86 Grantzow, R.; Schmittenbecher, P. P.; Cremers, H. et al.: Hämangiome im Säuglings- und Kleinkindesalter. Leitlinie der Deutschen Gesellschaft für Kinderchirurgie der Deutschen Gesellschaft für Kinder- und Jugendmedizin der Deutschen Dermatologischen Gesellschaft und der Arbeitsgemeinschaft Pädiatrische Dermatologie, 2009

87 Greess, H.; Lell, W.; Römer, W.; Bautz, W.: Indikation und

Aussagekraft von CT und MRT im Kopf-Hals-Bereich, Erlangen: Springer, 2002, S. 611

88 Alessandra, R.; Alfino, F.: The pathology and clinical features of “glue ear”: a review. Eur Arch Otorhinolaryngol, 2000, 257: S. 300-303

89 Williamsen, I. G.; Dunleavey, J.; Bain, J.; Robinson, D.: The natural history of otitis media with effusion: a three year study of the incidence and prevalence of abnormal tympanograms in four SW Hampshire infant and first schools. J Laryngol Otol, 1994, 108: S. 930-934

90 Deutsche Gesellschaft für Allgemeinmedizin und Familienmedizin (DEGAM): Ohrenschmerzen. Leitlinie 7, 2005, S. 1-78

91 Stool, S. E.; Field, M. J.: The impact of otitis media. Pediatr Infect Dis J, 1989; 8 Suppl 1: S. 11-14

92 Klein, J. O.: Epidemiology of otitis media. Pediatr Infect Dis J, 1989, 8 Suppl 1: S. 9

93 Kligman: Twenty Common Problems in Primary Care. W. BD, ed. New York City: McGraw-Hill, 1999, S. 123-144

94 Alves, P. V.; Zhao, L.; O’Gara, M.; Patel, P. K.; Bolognese, A. M.: Three-dimensional cephalometric study of upper airway space in skeletal class III and III healthy patients. The Journal ofcraniofacial surgery, 2008, Vol. 19(6): S. 1497-1507

95 Farid, M.; Metwalli, N.: Computed tomography evaluation of mouth breathers among paediatric patients. Dentomaxillofac Radiol., 01/2010, 39(1): S. 1-10

96 Monini, S.; Malagola, C.; Villa, M. P. et al.: Rapid maxillary expansion for the treatment of nasal obstruction in children younger than 12 years. Archives of otolaryngology – head & neck surgery, 2009, Vol. 135(1): S. 22-27

97 Pirelli, P.; Saponara, M.; Attanasio, G.: Obstructive Sleep Apnoea Syndrome (OSAS) and rhinotubaric disfunction in children: therapeutic effects of RME therapy. 2005, Progress in orthodontics, Vol. 6(1): S. 48-61

98 Iwasaki, T.; Hayasaki, H.; Takemoto, Y.; Kanomi, R.; Yamasaki, Y.: Oropharyngeal airway in children with Class III malocclusion

evaluated by cone-beam computed tomography. American journal of orthodontics and dentofacial orthopedics, 2009, Vol. 136(3): S. 318.e1-9

99 de Freitas, M. R.; Alcazar, N. M.; Janson, G.; de Freitas, K. M.; Henriques, J. F.: Upper and lower pharyngeal airways in subjects with Class I and Class II malocclusions and different growth patterns. American journal of orthodontics and dentofacial orthopedics, 2006, Vol. 130(6): S. 742-745

100 Martin, O.; Muelas, L.; Viñas, M. J.: Nasopharyngeal cephalometric study of ideal occlusions. American journal of orthodontics and dentofacial orthopedics, 2006, Vol. 130(4): S. 436.e1-9

101 Kirjavainen, M.; Kirjavainen, T.: Upper airway dimensions in Class II malocclusion. Effects of headgear treatment. The Angle orthodontist, 2007, Vol. 77(6): S. 1046-1053

102 Restrepo, C.; Santamaria, A.; Peláez, S.; Tapias, A.: Oropharyngeal airway dimension after treatment with functional appliances in class II retrognathic children. Journal of oral rehabilitation, 2011

103 Melink, S.; Vagner, M. V.; Hocevar-Boltezar, I.; Ovsenik, M.: Posterior crossbite in the deciduous dentition period, its relation with sucking habits, irregular orofacial functions, and otolaryngological findings. Ammerican journal of orthodontics and dentofacial orthopedics, 2010, Vol. 138(1): S. 32-40

104 Nunes, W. R. Jr; Di Francesco, R. C.: Variation of patterns of malocclusion by site of pharyngeal obstruction in children. Archives of otolaryngology – head & neck surgery, 2010, Vol. 136(11): S. 1116-1120

105 Pirilä-Parkkinen, K.; Pirttiniemi, P.; Nieminen, P.; Tolonen, U.; Pelttari, U.; Löppönen, H.: Dental arch morphology in children with sleep-disorderes breathing. European journal of orthodontics, 2009, Vol. 31(2): S. 160-167

106 Cozza, P.: Ballanti, F.; Castellano, M.; Fanucci, E.: Role of computed tomography in the evaluation of orthodontic treatment in adult patients with obstructive sleep apnea syndrome (OSA). Progress in orthodontics, 2008, Vol. 9(1): S. 6-16

107 Li, Y.: Early orthodontic treatment of skeletal Class II malocclusion may be effective to prevent the potential for OSAHS and snoring. Medical hypotheses, 2009, Vol. 73(4): S. 594-595

108 http://www.mindpicnic.de/cardbox/ananatomie-semester-ii/23/

109 Okushi, T.; Tonogi, M.; Arisaka, T. et al.: Effect of Maxillomandibular Advancement on Morphology of Velopharyngeal Space. Journal of oral and maxillofacial surgery, 2011

110 Foltán, R.; Hoffmannová, J.; Pavlíková, G. et al.: The influence of orthognathic surgery on ventilation during sleep. International journal of oral and maxillofacial surgery, 2010

111 Jakobsone, G.; Neimane, L.; Krumina, G.: Two- and three-dimensional evaluation of the upper airway after bimaxillary correction of Class III malocclusion. Oral surgery, oral medicine, oral pathology, oral radiology, and endodontics, 2010, Vol. 110 (2), S. 234-242

112 Marsan, G.; Vasfi Kuvat, S.; Oztas, E.; Cura, N.; Süsal, Z.; Emekli, U.: Oropharyngeal airway changes following bimaxillary surgery in Class III female adults. Journal of cranio-maxillo-facial surgery, 2009, Vol. 37(2): S. 69-73

113 Azadani, P. N.; Jafarimehr, E.; Shokatbakhsh, A.; Pourhoseingholi, M. A.; Ghougeghi, A.: The effect of dental overbite on Eustachian tube dysfunction in Iranian children. International journal of pediatric otorhinolaryngology, 2007, Vol. 71(2), S. 325-331

114 Stellzig-Eisenhauer, A. Meyer-Marcotty, P.: Interaction between otorhinolaryngology and orthodontics: correlation between the nasopharyngeal airway and the craniofacial complex. Laryngorhinootologie, 2010, 89 Suppl 1: S. 72-78

115 Kaschke, O.; Köhler, S. G.: Zahnmedizin und HNO – eine enge Nachbarschaft. MBZ, 2010, Vol. 5: S. 15

116 Diedrich, P.: Kieferorthopädie I. Orofaziale Entwicklung und Diagnostik. München: Urban & Fischer, 2000, S. 139-140

117 Schopf, P.: Curriculum Kieferorthopädie. Band II. Berlin: Quintessenz, 2000, S. 771

118 Pschyrembel – Klinisches Wörterbuch. 259. Auflage. Berlin, New York: Walter der Gruyter, 2002

119 Steinbrück, I.; Baumhoer, D.; Henle P.: Intensivkurs Anatomie. München: Elsevier GmbH, 2008, S. 108

120 Brüning, R.; Küttner, A.; Flohr, T.: Mehrschicht-CT: Ein Leitfaden. Heidelberg: Springer Medizin, 2008, S. 165

121 Valvassori, G. E.; Potter, G. D.; Hanafee, W. N.; Carter, B. L.; Buckingham, R. A.: Radiologie in der Hals-Nasen-Ohren-Heilkunde. Stuttgart: Georg Thieme, 1984, S. 131-266

122 Cornelius C. P. et al.: Maligne Tumoren der inneren Nase und der Nasennebenhöhlen. Manual Kopf-Hals-Malignome, 3. Aufl. Wollenberg B et al.. Tumorzentrum München und Zuckschwerdt-Verlag München, 2003

123 Engler-Hamm, D.: State of the Art Sinus-Augmentation. Teil 2. Implantologie Journal 2006, 6: S. 28-34

124 Rettinger, G.; Lindemann, J.; Delank, K.-W. et al.: Formstörungen der inneren und/oder äußeren Nase (mit funktioneller und/oder relevanter ästhetischer Beeinträchtigung). Leitlinien der Deutschen Gesellschaft für Hals-Nasen-Ohren-Heilkunde, Kopf- und Hals-Chirurgie, 2010

125 Scherer, P.; Ritter, L.; Neugebauer, J.; Mischkowski, R. A.; Zöller, J. E.: Indikationen für die digitale Volumentomografie. zm 98, Nr. 6, 2008; S. 46-53

126 Bürklein, S.; Späth, C.; Jöhren, P.: Dreidimensionale Bildgebung in der Zahnheilkunde. Digital Dentalnews, 03/2009, S. 46-54

127 Ziegler, C. M.; Klimowicz, T. R.; Ritter, R.: Das Cone-Beam-CT in der klinischen Anwendung: Ein Erfahrungsbericht. Digital Dentalnews, 12/2009, S. 64-70

128 Eletr, S.; Gebhart, F.; Sagheh, K., Draenert, F. G.: Weichteildarstellung auf Basis von DICOM-Daten dentaler DVT-Geräte. Digital Dentalnews, 11/2008, S. 14-18

129 Lernkamp, M.; Filippi, A.; Berndt, D.; Lambrecht, J. T.: Diagnostische Möglichkeiten der digitalen Volumentomografie. Schweiz Monatsschr Zahnmed, Vol 116, 06/2006, S. 645-650

130 I-CAT: Betriebsanleitung. Fächerstrahl-Volumentomographie- und Panorama-Dentalbildgebungssystem. Hatfield / USA: Imaging Sciences International Inc., 2005

131 http://www.image-acquire.com/FR-Gate-Icat-thumb.jpg

132 InVivoDental 4.0: Reference Manual. San Jose / USA. Anatomage, Inc., 2006

133 http://de.wikipedia.org/wiki/Statistische_Signifikanz

134 Spary, N.: Therapiekonzepte nach Luxation von Wurzelresten in den Sinus maxillaris – Untersuchungen am Krankengut der Klinik und Poliklinik für Mund-, Kiefer- und Gesichtschirurgie der Ernst-Moritz-Arndt-Universität Greifswald. Medizinische Fakultät der Ernst-Moritz-Arndt-Universität Greifswald, 2002

135 Vallo, J.; Suominen-Taipale, L.; Huumonen, S.; Soikkonen, K.; Norblad, A.: Prevalence of mucosal abnormalities of the maxillary sinus and their relationship to dental disease in panoramic radiography: results from the Health 2000 Health Examination Survey. Oral surgery, oral medicine, oral pathology, oral radiology, and endodontics, 2010, Vol. 109 (3), S. e80-87

136 Bolger, W. E.; Parsons, D. S.; Butzin, C. A.: Paranasal sinus bony anatomic variations and mucosal abnormalities: CT analysis for endoscopic sinus surgery. The Laryngoscope, 1991, Vol. 101 (1), S. 56-64

137 Carmeli, G.; Artzi, Z.; Kozlovsky, A.; Segev, Y.; Landsberg, R.: Antral computerized tomography pre-operative evaluation: relationship between mucosal thickening and maxillary sinus function. Clin Oral Implants Res., 10/2010, doi: 10.1111/j.1600-0501.2010.01986.x.

138 http://www.destatis.de/jetspeed/portal/cms/Sites/destatis/Internet/DE/Content/Statistiken/Zeitreihen/LangeReihen/Bevoelkerung/Content75/lrbev03a,templateId=renderPrint.psml

139 Paasch, S.: Die Relevanz der konventionellen Röntgenaufnahme der Nasennebenhöhle im Vergleich zur Computertomographie. Medizinische Fakultät der Eberhard-Karls-Universität zu Tübingen, 2008

140 Vogt, J.: Raumforderungen im Bereich der Orbita an der Augenklinik der Ludwig-Maximilians-Universität in den Jahrgängen 1991-2000. Ludwig-Maximilians-Universität zu München, 2009

141 Freyschmidt, J.: Handuch diagnostische Radiologie. Kopf – Hals.

Berlin, Heidelberg: Springer, 2002, S. 163

142 Ehrl, P. A.: Epidemiologie und Diagnostik der Mund-Antrum-Verbindung – Eine quantitative Untersuchung. Heidelberg: Dr. Alfred Hüthig, Sonderdruck aus Zahnärztl. Welt/Reform, 1979, Heft 10 (88): S. 458-462

143 Boenninghaus, H.-G.; Lenarz, T.: Hals-Nasen-Ohren-Heilkunde für Studierende der Medizin. Heidelberg: Springer, 2001, S. 202-399

144 Sommer, F.: Anatomische Varianten der Nasennebenhöhlen – Bedeutung und Vorteile multiplanarer CT-Rekonstruktionen. Medizinische Fakultät der Ludwig-Maximilians-Universität zu München, 2009

145 Rother, U. J.: Moderne bildgebende Diagnostik in der Zahn-, Mund- und Kieferheilkunde: Grundlagen, Strahlenschutz, Befunde. München: Elsevier, Urban & Fischer, 2006, S. 184

146 Kayser, R.: Die exakte Messung der Luftdurchgängigkeit der Nase. Berlin, 1895, Arch Laryngol Rhinol, 3: S. 101

147 Fisher, E. W.; Scadding, G. K.; Lund; V. J.: The role of acoustic rhinometry in studying the nasal cycle, Rhinology, 1993, 31: S. 57-61

148 Beule, A. G.; Berweiler, J.; Christophersen, K.; Mlynski, B.; Gogniashvili, G.: Mlynski, G.: Rhinometrische Untersuchungen zur „physiologischen Septumdeviationen“. GMS Current Posters in Otorhinolaryngology – Head and Neck Surgery, Deutsche Gesellschaft für Hals-, Nasen-, Ohrenheilkunde, Kopf- und Halschirurgie e.V., 12/2005, 1: Doc099

149 Mladina, R.; Cujic, E.; Subaric, M.; Vukovic, K.: Nasal septal deformities in ear, nose, and throat patients: an international study. Am J Otolaryngol, 2008, 29: S. 75-82

150 Zielnik-Jurkiewicz, B.; Olszewska-Sosinska, O.: The nasal septum deformities in children and adolescents from Warsaw, Poland. Int J Pediatr Otorhinolaryngol, 2006, 70: S. 731-736

151 Gray, L. P.: Deviated nasal septum, incidence and etiology. Ann Otol Rhinol Laryngol, 1978, 87 (3 Pt 3 Suppl 50): S. 3-20

152 Orlandi, R. R.: A systematic analysis of septal deviation associated with rhinosinusitis. Laryngoscope, 08/2010, 120 (8): S. 1687-1695

153 Jazbi, B.: Subluxation of the nasal septum in the newborn: etiology, diagnosis and treatment. Otolaryngol clin North Am, 02/1977, 10 (1): S. 125-138

154 Klaff, D. D.: Surgical correction of septal deformation in newborn infants and children. South med J, 10/1965, 58 (10): S. 1276-1279

155 Gray, L. P.: Deviated nasal septum. Aetiology. J Laryngol Otol, 1965, 79: S. 567-569

156 Chintapatla, S.; Kudva, Y. C.; Nayar, R. C.; Rhaghuveer, T. S.; Prasad, D.: Septal Deviation in Neonates. Indian Pediatr, 1989, 26 (7): S. 678-682

157 Reiß, M.: Facharztwissen HNO-Heilkunde. Differenzierte Diagnostik und Therapie. Heidelberg: Springer Medizin, 2009, S. 377-379

158 DEGAM-Leitlinie Nr. 14: Halsschmerzen. Deutsche Gesellschaft für Allgemein- und Familienmedizin. Düsseldorf, 10/2009

159 Gerste, B.: Operationshäufigkeit in deutschen Krankenhäusern 1998 - 2001. Eine Auswertung unter Berücksichtigung regionaler Verteilungen, ambulanter Operationen und nichtoperativer Prozeduren. In: Klauber, J.; Robra, B.-P.; Schellschmidt, H.: Krankenhaus-Report 2003. Schwerpunkt: G-DRGs im Jahre 1. Stuttgart: Schattauer, 2004, S. 373-409

160 Hirschfelder, U.: Stellungnahme der DGKFO zur radiologischen 3D-Diagnostik in der Kieferorthopädie (CT/DVT). 2008, S. 1-7

161 Nitka, M.; Mah, J.; Bumann, A.; Richter, V.: DVT – Für & Wider aus der Sicht des Anwenders (5). KN – Wissenschaft & Praxis, 10/2009, 10: S. 6-8

162 SEDENTEXCT: Radiation Protection: Cone Beam CT for Dental and Maxillofacial Radiology. Provisional guidelines, 2009

8 Anhang

8.1 Danksagung

Prof. Dr. Axel Bumann, ich danke Ihnen für Ihre allzeit konstruktive Kritik, Ihren Tatendrang, Ihren Motivationsdruck und nächtliches Beantworten meiner E-Mails.

Felix Franke aus dem Fachbereich Bioinformatik der FU Berlin, ich danke Dir für das Lösen statistischer Fragestellungen jeglicher Art.

Liebe Eltern, Danke für Euer Verständnis, pausenloses Daumendrücken und Korrekturlesen. Danke liebe Sarah für Deine tatkräftige Suche nach dem Ausgang im Labyrinth der Ausweglosigkeit.

Carsten, ich danke Dir aus tiefstem Herzen für Deine Geduld, starken Nerven und aufopferungsvollen Wochenenden während der letzten Jahre und ganz besonders für Deine Liebe. Ohne Dich wäre Vieles nicht möglich gewesen.

8.2 Curriculum Vitae

Mein Lebenslauf wird aus datenschutzrechtlichen Gründen in der elektronischen Version meiner Arbeit nicht veröffentlicht.

8.3 Eidesstattliche Erklärung

Ich, Sandra Deckert, erkläre, dass ich die vorgelegte Dissertation mit dem Thema „Bildgebende Befunde im Rahmen der kieferorthopädischen Behandlungsplanung unter besonderer Berücksichtigung der oberen Atemwege. Eine retrospektive Transversalstudie anhand von dentalen Volumentomographien“ selbst verfasst und keine anderen als die angegebenen Quellen und Hilfsmittel benutzt, ohne die (unzulässige) Hilfe Dritter verfasst und auch in Teilen keine Kopien anderer Arbeiten dargestellt habe.

Berlin, 16.11.2011