

Aus der Klinik für Allgemein-, Visceral- und Onkologische Chirurgie,
Robert-Rössle-Klinik der Medizinischen Fakultät
Charité – Universitätsmedizin Berlin

DISSERTATION

**Duktoskopische Diagnostik in Kombination mit
Duktallavage zur Evaluation intraduktaler
Neoplasien der Mamma**

zur Erlangung des akademischen Grades
Doctor medicinae (Dr. med.)

vorgelegt der Medizinischen Fakultät
Charité – Universitätsmedizin Berlin

von

Anna Maria Dubowy

aus Recklinghausen

Gutachter: 1. Prof. Dr. med. M. Hünerbein

2. Prof. Dr. med. P. Wust

3. Priv.-Doz. Dr. med. C. Stroszczyński

Datum der Promotion: 03.09.2010

Inhaltsverzeichnis

1	EINLEITUNG	5
1.1	Allgemeine Einführung.....	5
1.1.1	Das Mammakarzinom	6
1.1.2	Das Milchgangspapillom und die pathologische Mamillensekretion	6
1.2	Bildgebende Verfahren und die Problematik in der Diagnostik intraduktaler Neoplasien	7
1.3	Der intraduktale Ansatz.....	9
1.3.1	Duktallavage und Nipple Aspiration	9
1.3.2	Der prognostische Wert von duktalem Epithelzellen mit Atypie.....	10
1.3.3	Duktoskopie	11
1.4	Zielsetzung der Arbeit.....	11
2	PATIENTEN UND METHODEN.....	13
2.1	Patienten	13
2.1.1	Auswahl der Patienten	13
2.1.2	Patientenkollektiv: Mammakarzinom.....	14
2.1.3	Patientenkollektiv: pathologische Mamillensekretion.....	16
2.1.4	Patientenkollektiv: gesunde Brust bei pathologischer Mamillensekretion oder nachgewiesenem Mammakarzinom in der anderen Brust.....	18
2.2	Methoden	18
2.2.1	Diagnostik	18
2.2.2	Therapie und Nachsorge.....	22
2.2.3	Datenerhebung und -erfassung	22
2.2.4	Statistische Auswertung.....	23
3	ERGEBNISSE	24
3.1	Der intraduktale Ansatz bei Patientinnen mit Mammakarzinom	24
3.1.1	Duktallavage und Histopathologie	24
3.1.2	Duktallavage im Vergleich zu Duktoskopie und Mammographie	26
3.2	Der intraduktale Ansatz bei Patientinnen mit pathologischer Mamillensekretion	32

Inhaltsverzeichnis

3.2.1	Duktallavage und Histopathologie.....	32
3.2.2	Duktoskopie und Duktallavage.....	33
3.2.3	Duktoskopische Biopsie, Duktallavage und Duktoskopie.....	34
3.3	Duktallavage und Duktoskopie in der gesunden Brust von Patienten mit Mammakarzinom oder pathologischer Mamillensekretion.....	36
4	DISKUSSION.....	38
4.1	Der intraduktale Ansatz bei Patientinnen mit Mammakarzinom.....	38
4.1.1	Duktallavage.....	38
4.1.2	Duktallavage im Vergleich zu Duktoskopie und Mammographie.....	41
4.2	Der intraduktale Ansatz bei Patientinnen mit pathologischer Mamillensekretion.....	44
4.2.1	Duktallavage und Duktoskopie.....	44
4.2.2	Duktoskopische Biopsie, Duktallavage und Duktoskopie.....	45
4.3	Duktallavage und Duktoskopie in der gesunden Brust.....	47
4.4	Methodenkritik.....	48
	ZUSAMMENFASSUNG.....	50
	ABKÜRZUNGSVERZEICHNIS.....	52
	LITERATURVERZEICHNIS.....	53
	TABELLENVERZEICHNIS.....	64
	ABBILDUNGSVERZEICHNIS.....	66
	ERKLÄRUNG AN EIDES STATT.....	67
	DANKSAGUNG.....	68
	LEBENS LAUF MIT PUBLIKATIONS LISTE.....	69

1 Einleitung

1.1 Allgemeine Einführung

Brustkrebs ist die häufigste bösartige Tumorerkrankung der Frau. Jede zehnte Frau wird in ihrem Leben an Brustkrebs erkranken. Weltweit gibt es jährlich eine Millionen Neuerkrankungen und ca. 400.000 Todesfälle durch Brustkrebs. Die Einführung von Screeningprogrammen und damit vermehrte Detektion in frühen Tumorstadien haben dazu beigetragen die Mortalität in den letzten Jahren zu senken (Bray 2004).

Für das therapeutische Vorgehen und die Prognose der Patientinnen sind eine genaue Diagnosestellung und die präzise Erfassung der Tumorausbreitung in den Milchgängen der Brust wichtig. Der so genannte „intraductal approach“ stellt hier eine neue Vorgehensweise dar. Mit Duktoskopie (Milchgangsspiegelung), duktoskopischer Biopsie und Duktallavage (Milchgangsspülung) soll eine frühe Detektion und Einschätzung der Dignität von intraduktal wachsenden Tumoren ermöglicht werden sowie die Größe ihrer intraduktalen Komponente direkt bestimmt werden.

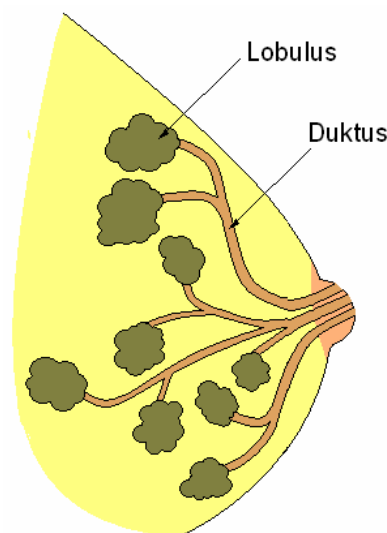


Abbildung 1.1: Das Milchgangsystem der Mamma

Diese Studie beschäftigt sich mit dem Potential und Stellenwert des intraduktalen Ansatzes in der Diagnostik benigner und maligner intraduktal wachsender Neoplasien der Mamma.

1.1.1 Das Mammakarzinom

Die häufigsten Karzinome der Brust sind das invasive duktales Karzinom (IDC) mit 85 %, gefolgt vom deutlich selteneren invasiven lobulären Karzinom (ILC) mit 15% (Li 2003). Der Krebs entsteht im Epithel der Milchgänge oder der Lobuli der Mamma. Die atypische duktales Hyperplasie (ADH), die atypische lobuläre Hyperplasie (ALH), das duktales Carcinoma in situ (DCIS) und das lobuläre Carcinoma in situ (LCIS) scheinen nicht nur prädiktive Risikofaktoren, sondern auch prämaligne Vorläufer des Mammakarzinoms zu sein (Allred 2001). Dafür spricht, dass ein histologisches Kontinuum vom normalen Epithel bis zum invasiven Mammakarzinom in den Terminalduktus-Lobulus-Einheiten (TDLE) gezeigt werden konnte (Allred 2001, Wellings 1975). Man vermutet, dass multipotente Krebsstammzellen des Mammaepithels das Wachstum und die Differenzierung von Tumoren bestimmen (Lynch 2006, Rudland 1993). Frauen mit atypischer Hyperplasie haben ein fünffach erhöhtes Risiko an invasiven Brustkrebs zu erkranken. Patienten mit Carcinoma in situ weisen ein zehnfach erhöhtes Risiko auf (Allred 2001). Unbehandelt entwickeln ca. 40% der Patientinnen mit DCIS in den folgenden Jahren ein invasives Karzinom. Außerdem ist bei 14% der Frauen bereits zum Diagnosezeitpunkt ein DCIS mit Mikroinvasion und teilweiser Metastasierung nachweisbar (Leonhard 2004). Daher ist es für das weitere therapeutische Vorgehen und die Krankheitsprognose von entscheidender Bedeutung, die prämaligen Erkrankungen frühzeitig zu erfassen und vor Übergang in ein invasives Tumorstadium genau zu diagnostizieren.

1.1.2 Das Milchgangspapillom und die pathologische Mamillensekretion

Das Milchgangspapillom ist ein gutartiger Tumor, der sich von den Drüsenepithelien der Mamma ableitet. Solitäre Papillome gelten nicht als Präkanzerose. Papillome mit atypischer Hyperplasie und multiple Papillome scheinen aber ein Risikofaktor für Brustkrebs zu sein (Haagensen1981, Lewis 2006, Worsham 2007).

Intraduktales Papillome sind die häufigste Ursache für pathologische Mamillensekretion außerhalb von Schwangerschaft und Stillzeit, aber in ca. 15% Prozent der Fälle liegt der Sekretion auch Krebs zu Grunde (Gulay 1994, Leis 1989). Für das weitere

therapeutische Vorgehen ist eine genaue präoperative Diagnosestellung daher essentiell.

1.2 Bildgebende Verfahren und die Problematik in der Diagnostik intraduktaler Neoplasien

Konventionell werden Mammographie, Magnetresonanzmammographie (MRM), Sonographie und Galaktographie in der Diagnostik intraduktaler Neoplasien eingesetzt.

Die Mammographie ist in der Früherkennung von Brustkrebs und der Diagnostik pathologischer Veränderungen der Brust die Methode der Wahl. Sie zeichnet sich durch eine hohe Sensitivität von ca. 90 % bei meist älteren Frauen mit fettreichen Brüsten aus. Dagegen ist bei jüngeren Frauen mit dichtem Brustparenchym die Sensitivität von 40- 60% nur limitiert (Berg 2004, Carney 2003, Kolb 2002). Ursachen für falsch-negative Mammographien besonders bei intraduktalen Neoplasien liegen in der kleinen Größe der Tumore oder der Stabilität der malignen Mikrokalkareale ohne Veränderung über mehrere Jahren (Foxcroft 2000, Lev-Toaff 1994).

Feinschollig gruppierter, linear und duktilär angeordneter polymorpher Mikrokalk deuten in der Mammographie auf intraduktales Tumorstadium hin (Barreau 2005, Stomper 1989). Kalkareale mit einer Größe von mehr als 3cm sind mit einer extensiven intraduktalen Tumorkomponente assoziiert (Stomper 1991). Bei ca. 25% aller DCIS zeigt sich mammographisch jedoch kein Mikrokalk (Barreau 2005, Stomper 1989). Es gibt aber Hinweise, dass digitale Mammographie die Detektion der Verkalkungen verbessern kann (Fischer 2002, Fischmann 2005).

Außerdem wird die histologische Tumorstadium auf Grund des Mikrokalkareals mammographisch oft unterschätzt (Berg 2004, Holland 1990). Dies kann zu tumorpositiven Resektionsrändern und Rezidiven bei brusterhaltender Therapie (BET) führen (Huston 2005, Vargas 2005, Vicini 2001).

Ultraschall kann Mammographie in der Diagnostik ergänzen und so die Gesamtsensitivität besonders bei Frauen mit dichtem Brustparenchym erhöhen (Kolb 2000, Skaane 1999). Mit Hilfe von Ultraschall können solide von zystischen Tumoren

unterschieden werden und solide Neoplasien zum Teil charakterisiert werden (Smith 2004, Stavros 1995). Für die Diagnostik intraduktalen Wachstums ist Ultraschall nur begrenzt geeignet, da Mikrokalk lediglich unregelmäßig sichtbar ist (Soo 2003).

Die Magnetresonanzmammographie (MRM) ist besonders für Früherkennungsuntersuchungen bei Hochrisikopatienten und für die weiterführende Diagnostik invasiver Karzinome indiziert (ACR 2004, Kriege 2004, Kuhl 2005, Leach 2005). Dabei kann die Größe und Ausdehnung des Tumors genauer als mit Mammographie oder Ultraschall bestimmt werden, und das Ergebnis wird nicht von der Brustdichte beeinflusst (Bluemke 2004, Shah 2005). Jedoch ist die Sensitivität in der Detektion von DCIS limitiert. Ursachen hierfür können in der mangelnden Identifizierung von Mikrokalk und einer besonders hohen Geschwindigkeit der MRM liegen. Zudem ist das DCIS weniger an Angiogenese gekoppelt als andere Tumoren, da es über Diffusion ernährt werden kann (Boetes 1997, Cilotti 2007, Kriege 2004, Shah 2005).

Galaktographie, die mammographische Darstellung der Milchgänge der Brustdrüse nach Injektion von Kontrastmittel, wird bei Frauen mit pathologischer Mamillensekretion durchgeführt, um die Ursache zu identifizieren und zu lokalisieren. Es ist eine sensitive, aber unspezifische Methode zur Diagnostik von Papillomen und intraduktalen Karzinomen, denn es gibt kein galaktographisches Muster, das die eindeutige Differenzierung zwischen benignen und malignen Neoplasien erlaubt (Dawes 1998, Dinkel 2000, Funovics 2003).

Insgesamt ergeben sich mehrere Probleme der konventionellen Diagnostik intraduktaler Neoplasien. Zum einen wird die Neoplasie immer nur indirekt visualisiert, so dass eine genaue direkte Beurteilung nicht möglich ist. Zum anderen werden durch falsch-negative Befunde Tumore zum Teil erst spät im invasiven, nicht kurativen Zustand erkannt oder DCIS wachsen stark. Eine erhöhte Tumorgöße bei Resektion durch BET ist jedoch mit einer gesteigerten Rate an Rezidiven assoziiert (Cheng 1997, Skinner 2001, Vicini 2001). Genauso sind tumorpositive Resektionsränder, geringe operative Sicherheitsabstände oder eine extensive intraduktale Tumorkomponente unabhängige Prädiktoren von Lokalrezidiven bei BET (Freedman 2002, Huston 2005, Skinner 2001, Vargas 2005, Vicini 2001). Deshalb ist es problematisch, wenn die Tumorgöße durch

die Bildgebung unterschätzt wird oder das intraduktale Tumorwachstum nicht identifiziert wird.

1.3 Der intraduktale Ansatz

Der so genannte „intraductal approach“ ist ein Überbegriff für verschiedene Techniken, die die Diagnostik intraduktal wachsender Neoplasien verbessern und eine Optimierung des therapeutischen Vorgehens ermöglichen sollen. Hierzu gehören Duktoskopie (Milchgangsspiegelung), duktoskopische Biopsie und duktale Zytologie wie Duktallavage (Milchgangsspülung) und Nipple Aspiration.

1.3.1 Duktallavage und Nipple Aspiration

Die zytologischen Verfahren Duktallavage und Nipple Aspiration dienen der Gewinnung von potenziell maligne veränderten Epithelzellen. Bei der Nipple Aspiration wird durch eine modifizierte Brustpumpe Mamillensekret über die Mamille abgesaugt. Für die Duktallavage werden Milchgänge mit einem Mikrokatheder über die Mamille sondiert und mit physiologischer Lösung ausgespült. Ein weiteres Verfahren zur Zellgewinnung ist die randomisierte periareoläre Feinnadelaspiration (RPFNA).

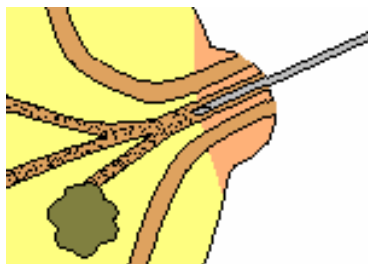


Abbildung 1.2: Prinzip der Duktallavage

Während die Duktallavage milchgangspezifische Zytologien liefert, bleibt die Lokalisation der Atypien bei Nipple Aspiration und RPFNA unbekannt. Ein weiteres Problem der Nipple Aspiration ist, dass bis zu 50 Prozent aller Hochrisikopatientinnen keinen Nipple Aspirate Fluid produzieren und bis zu drei Viertel der Proben für die Beurteilung zu wenige Zellen enthalten (Dooley 2001, Mitchell 2005, Sharma 2004). Bei

der Duktallavage liegt die Zahl der Zellen pro Probe und auch die Anzahl der verwertbaren Proben deutlich höher als bei der Nipple Aspiration (Dooley 2001). Außerdem werden heute bei der Duktallavage auch Milchgänge sondiert, die kein Mamillensekret produzieren (Danforth 2006, Hünerbein 2007, Kurian 2005, Mitchell 2005). Nipple Aspirate Fluid ist für Brustkrebs nur wenig sensitiv. Selbst wenn das Material von Frauen mit nachgewiesenem Brustkrebs stammt, werden nur selten stark atypische oder maligne Zellen beobachtet (Krishnamurthy 2003). Mit einer Sensitivität von ca. 20% scheint die Duktallavage etwas sensitiver als die Nipple Aspiration, aber weniger sensitiv als Mammographie und MRM zu sein (Brogi 2003, Khan 2004, Sarakbi 2006b).

1.3.2 Der prognostische Wert von duktalem Epithelzellen mit Atypie

Verschiedene mathematische Modelle, wie zum Beispiel das Gail Model, sind entwickelt worden, um das Brustkrebsrisiko vorherzusagen und Hochrisikopatientinnen identifizieren zu können. Zu den berücksichtigten Risikofaktoren gehören unter anderem Alter bei Menarche, Alter bei erster Geburt und Anzahl der Verwandten mit Mammakarzinom (Gail 1989). Aber das Gailmodell berechnet eher das Risiko einer Bevölkerungsgruppe als das individuelle Risiko einer Person (Rockhill 2001, Spiegelman 1994). Um bei Hochrisikopatienten klinisch präventiv vorzugehen, sind weitere Informationen zur Risikostratifizierung sinnvoll. Wie in verschiedenen Studien zu Nipple Aspiration und RPFNA gezeigt wurde, erhöhen zytologisch nachgewiesene Atypien das relative Risiko an Brustkrebs zu erkranken um das drei- bis fünffache (Baltzell 2008, Fabian 2000, Wrensch 1992, Wrensch 2001). Für die Duktallavage fehlt noch eine entsprechende Datenlage. Man geht jedoch davon aus, dass in der Duktallavage identifizierte Atypien das Risikoprofil der Frauen ähnlich wie bei RPFNA und Nipple Aspiration verändern können (Newman 2002, Vogel 2004). Schon Jahre bevor ein Tumor entsteht, können mit zytologischen Verfahren einzelne atypisch veränderte Zellen diagnostiziert werden.

1.3.3 Duktoskopie

Bei der Duktoskopie wird ein Endoskop durch einen Milchporus auf der Brustwarze in einen Milchgang eingeführt und dieser sowie seine Aufzweigungen werden untersucht. Dies erlaubt eine direkte Visualisierung des duktales Epithels und damit des intraduktalen Wachstums. Durch Injektion von Farbstoff an intraduktal pathologisch veränderten Stellen kann eine Korrelation des endoskopischen Aussehens mit dem histologischen Befund des Operationsresektates erfolgen. Zudem ist eine gezielte Aspiration von Zellen möglich.

Seit Beginn der Duktoskopie vor knapp zwei Jahrzehnten ging die Entwicklung von Endoskopen bei Frauen mit pathologischer Mamillensekretion und Papillomen zum Einsatz auch bei Mammakarzinompatientinnen. Verschiedene technische Veränderungen, wie die Einführung von flexiblen Fiberglasendoskopen, verbesserten die Untersuchung des Gangsystems der Brust (Love 1996, Makita 1996).

So kann die Duktoskopie zur Detektion von Tumoren beitragen und die chirurgische Resektion von Neoplasien mit intraduktaler Tumorkomponente verbessern (Hünerbein 2006a, Sarakbi 2006b, Shen 2000). Eine Reduktion der tumorpositiven Resektionsränder bei BET konnte nachgewiesen werden (Dooley 2003).

In Zukunft könnte präoperativ eine intraduktale Biopsie durch Gewebeentnahme und histologische Aufarbeitung die Diagnose sichern.

1.4 Zielsetzung der Arbeit

Wie einleitend dargestellt, gibt es mehrere Probleme in der Diagnostik intraduktaler Neoplasien durch die konventionelle Bildgebung. Die frühzeitige korrekte Tumordiagnose ist für das weitere therapeutische Vorgehen und die Prognose der Frauen jedoch essentiell. Der intraduktale Ansatz kann eventuell die Identifizierung der Tumorausdehnung in den Milchgängen und die präoperative Evaluation intraduktal wachsender Neoplasien verbessern.

Jedoch sind der genaue Stellenwert der Duktallavage alleine oder in Verbindung mit Duktoskopie und intraduktaler Biopsie in der Diagnostik und Prävention maligner und

benigner intraduktaler Tumore bis jetzt nur unzureichend untersucht worden. Die klinische Einordnung der Duktallavage oder ihrer Verknüpfung mit der Milchgangsspiegelung im Vergleich zur Mammographie sowie das Potenzial der Kombination von duktafen Methoden und Mammographie sind lediglich ansatzweise geprüft worden.

Das Ziel dieser Arbeit ist daher die Bestimmung der diagnostischen Wertigkeit der Duktallavage alleine und unter Einbeziehung von Duktoskopie und duktoskopischer Biopsie in der Diagnostik intraduktaler Neoplasien. Bei Patientinnen mit Mammarkarzinom geschieht dies im Vergleich zu und in Kombination mit Mammographie.

Folgenden Fragestellungen wird im Einzelnen nachgegangen:

- Bestimmung der diagnostischen Wertigkeit der Duktallavage in der Detektion der intraduktalen Tumorkomponente bei **Patientinnen mit Mammarkarzinom** im Vergleich zu und in Kombination mit Duktoskopie und Mammographie
- Untersuchung der diagnostischen Wertigkeit von Duktallavage, Duktoskopie, duktoskopischer Biopsie und ihrer Kombination bei **Patientinnen mit pathologischer Mamillensekretion**
- Anwendung von Duktallavage und Duktoskopie in der **gesunden Mamma der Patientinnen** mit Karzinom oder pathologischer Sekretion der anderen Brust zur Beobachtung der möglichen Tumorgenese im Follow-up

2 Patienten und Methoden

2.1 Patienten

2.1.1 Auswahl der Patienten

Von Januar 2002 bis November 2007 wurden 127 Patienten, die sich mit neu aufgetretener Symptomatik der Mamma in der Mammaspreechstunde vorstellten, in der Robert-Rössle-Klinik im Helios Klinikum Berlin-Buch, Charité- Campus Buch untersucht. 96 Frauen entsprachen den Einschluss- und Ausschlusskriterien der Studie.

Als Ein- und Ausschlusskriterien wurden folgende Punkte definiert:

Einschlusskriterien

- Alter mindestens 18 Jahre
- Einwilligungsfähigkeit vorhanden
- Präkanzerose oder Karzinom der Mamma präoperativ histopathologisch gesichert
- in Bildgebung präoperativ Verdacht auf Präkanzerose oder Karzinom der Mamma
- pathologische Mamillensekretion

Ausschlusskriterien

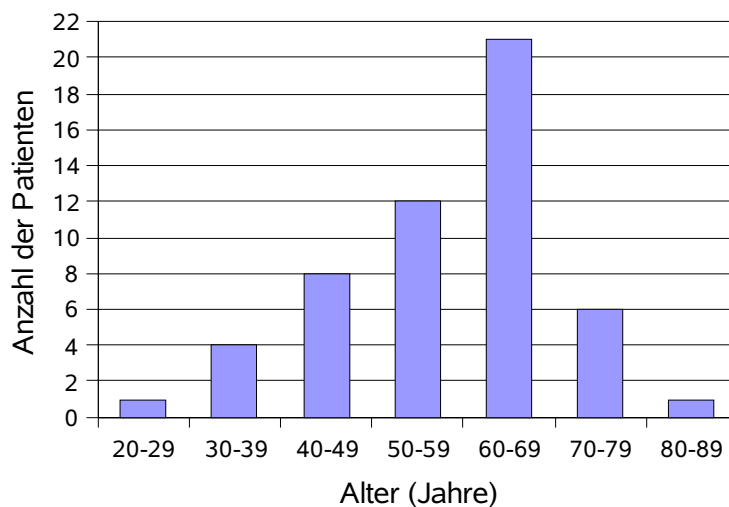
- fehlende Einwilligungsfähigkeit
- sehr große Tumoren und/ oder Tumordinfiltration der Mamille
- Radiatio der betroffenen Mamma in der Anamnese
- neoadjuvante Chemotherapie
- Malformation der Mamille
- fehlende Dokumentation essentieller Daten (z.B. Zytologie)

Von allen Patientinnen lag eine schriftliche Einverständniserklärung vor. Die Studie wurde durch die Ethikkommission der Charité- Universitätsmedizin Berlin genehmigt (Nr. AA 3/02/38). Da sich Patientinnen mit Beschwerden unterschiedlicher Ätiologie vorstellten, wurde das Patientenkollektiv für die Auswertung in zwei separate Gruppen geteilt: Patienten mit Mammakarzinom (n= 53) und Patienten mit pathologischer Mamillensekretion (n= 43). Zur Beobachtung einer möglichen Tumorentwicklung in der zum ersten Untersuchungszeitpunkt noch jeweiligen anderen, gesunden Brust der Frauen wurde eine Untergruppe (n= 39) mit Patientinnen beider Gruppen ausgewertet.

2.1.2 Patientenkollektiv: Mammakarzinom

Die Patientinnen mit Mammakarzinom waren zum Zeitpunkt der Erstdiagnose zwischen 28 und 80 Jahren (Mittel: 57 Jahre) alt.

Abbildung 2.1: Alter der Patientinnen mit Mammakarzinom (n=53)



Anamnestisch gaben 22 Patientinnen eine Mastopathie an. Bei fünf Frauen war ein Mammakarzinom in der Familie bekannt. Ein positiver Tastbefund lag bei 66% der Patienten (35 von 53) vor.

Abbildung 2.2: Lokalisation des Tumors in den Quadranten der Mamma (n=53)

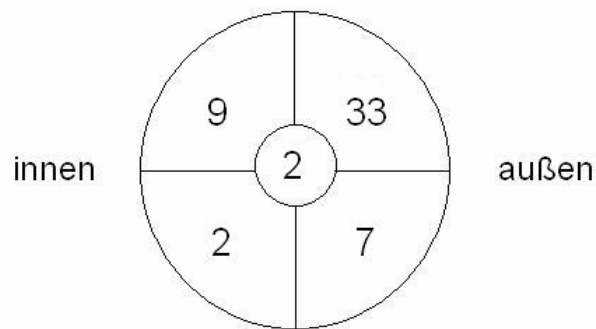


Tabelle 2.1: Operationsverfahren bei Patientinnen mit Mammakarzinom (n=53)

Operationsverfahren	n
brusterhaltende Therapie (BET)	
Exzisionsbiopsie	5
Sektorresektion	18
Quadrantenresektion	12
Mastektomie	
primär	18
sekundär*	8

* Diese Frauen haben primär eine BET erhalten.

Tabelle 2.2: histopathologische Aufarbeitung der Operationsresektate bei Patientinnen mit Mammakarzinom (n=53),

Histopathologie*	Anzahl
Carcinoma in situ	
duktal	40
lobulär	3
invasive Karzinome	
duktal	38
lobulär	3
medullär	2
tubulär	2
muzinär	1
papillär	1

* zum Teil Mehrfachnennung, da viele Frauen sowohl in situ als auch invasive Karzinome aufwiesen

Die Tumorgröße variierte zwischen und 0,6 und 6,5 cm (Mittel: 2,2 cm). Eine intraduktale Tumorkomponente war histopathologisch bei 41 Patientinnen nachweisbar (77%).

Abbildung 2.3: Tumorstadium der Patientinnen mit Mammakarzinom (n=53)

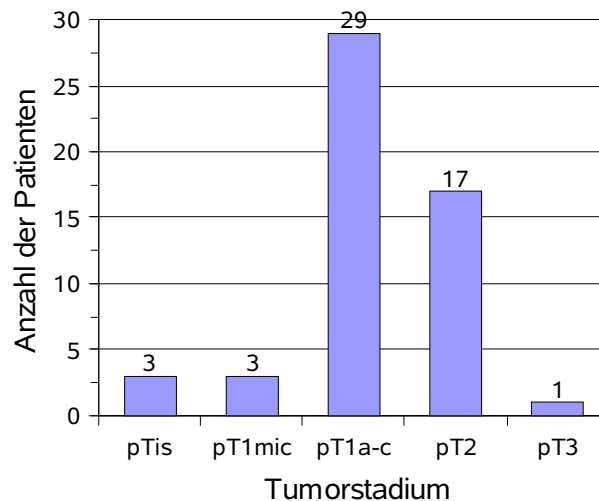
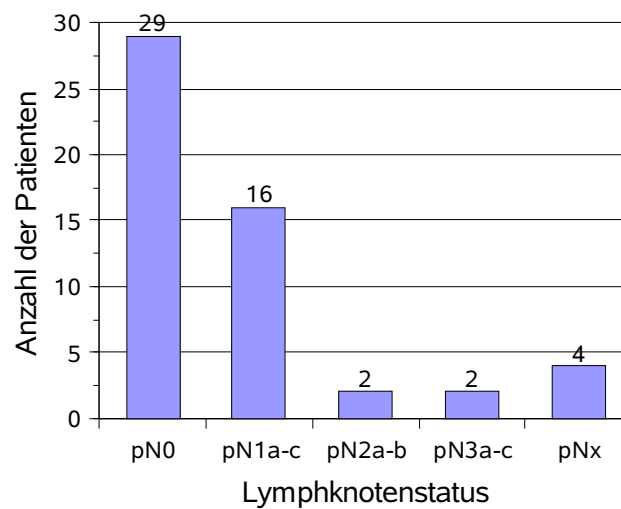


Abbildung 2.4: Lymphknotenstatus der Patientinnen mit Mammakarzinom (n=53)



2.1.3 Patientenkollektiv: pathologische Mamillensekretion

Das Alter der Patientinnen mit pathologischer Mamillensekretion variierte zwischen 24 und 76 Jahren (Mittel: 56 Jahre).

Patienten und Methoden

Abbildung 2.5: Alter der Patientinnen mit pathologischer Mamillensekretion (n=43)

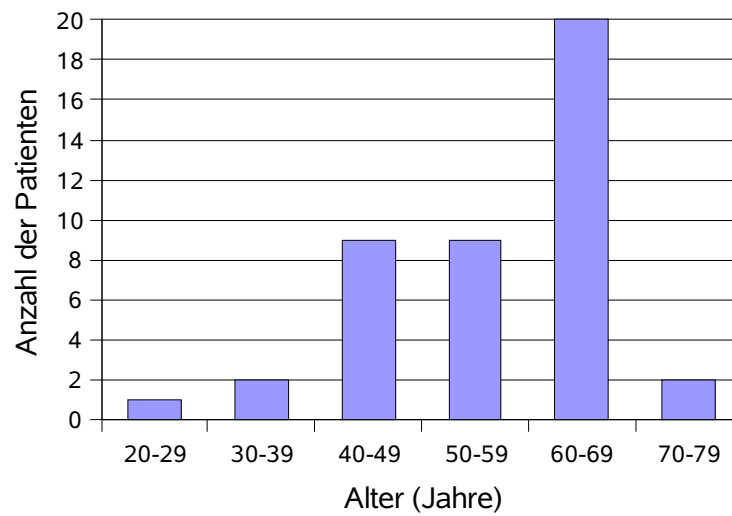
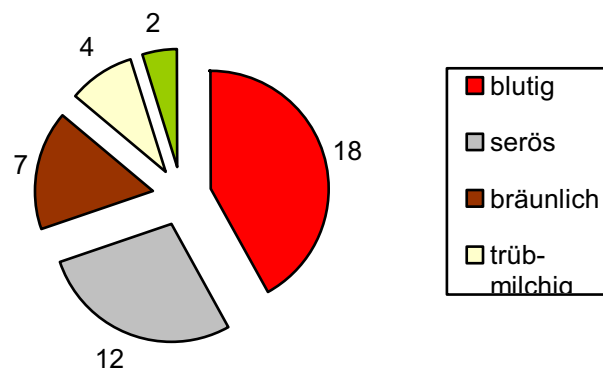


Abbildung 2.6: Farbe/ Konsistenz des Mamillensekretes bei Patientinnen mit pathologischer Mamillensekretion (n=43)



19% der Frauen (8 von 43) wiesen einen positiven Tastbefund auf. 32 der 43 Patientinnen wurden operativ versorgt, und eine histopathologische Untersuchung der Operationsresektate wurde durchgeführt.

Tabelle 2.3: Histopathologie der Operationsresektate der Patientinnen mit pathologischer Mamillensekretion (n=32)

Histopathologie	n
solitäres Papillom	22
Papillomatose	6
DCIS	2*
invasives duktales Karzinom	3

* Eine Patientin wies ein DCIS und ein invasives duktales Karzinom auf.

2.1.4 Patientenkollektiv: gesunde Brust bei pathologischer Mamillensekretion oder nachgewiesenem Mammakarzinom in der anderen Brust

Bei 29 der Patientinnen mit Mammakarzinom und bei 10 der Patientinnen mit Mamillensekretion wurde die jeweils andere, gesunde Brust mit Duktallavage und Duktoskopie untersucht. Die Brust wurde als gesund eingeordnet, wenn sie klinisch und bildgebend als unauffällig eingestuft worden war. Es sollte prospektiv die Entwicklung von Neoplasien verfolgt werden.

2.2 Methoden

2.2.1 Diagnostik

Alle Verfahren wurden von Fachärzten der jeweiligen Fachrichtung verblindet durchgeführt, d.h. die Ärzte kannten die Verdachtsdiagnose nicht. Es wurden generell beide Brüste untersucht. Auf die für die Auswertung erfassten Parameter jeder Methode weise ich bei dem jeweiligen Verfahren hin.

2.2.1.1 Duktoskopie

Die Duktoskopie wurde bei allen Patientinnen mit einem starren 0,7 mm durchmessenden Gradienten Index (GRIN) Mikroendoskop (Volpi AG, Schlieren, Schweiz) durchgeführt, welches im Gegensatz zu herkömmlichen fiberoptischen Instrumenten aus verbundenen Gradienten Index Linsen besteht. Zudem war das

Endoskop an eine 50 Watt Xenon Kaltlichtquelle (Intalux Vision, Volpi AG, Schweiz) und eine 3,8 Millionen Pixel 0,5 Zoll CCD PAL Farbkamera angeschlossen. Dadurch konnte bei der Milchgangsspiegelung eine optimale Gangausleuchtung, Bildauflösung und Dokumentation per Video gewährleistet werden. Die Untersuchung fand bei Frauen mit Verdacht auf Mammakarzinom unter Vollnarkose und bei Patientinnen mit Verdacht auf eine benigne Pathologie unter Lokalanästhesie nach Sedierung mit Dormicum (3-5mg) statt. Zunächst wurde ein Milchgang nach Desinfektion der Mamma und Betäubung der Mamille mittels Lidocain-Gel (2%) mit einem 0,025 Zoll Führungsdraht (Zebra, Boston Scientific, USA) sondiert. Dann wurden der Porus in Seldingertechnik mit einer 17, 18 und 20 Gauge Venenflexüle über den Draht auf 1,1mm bougiert und das Duktoskop über eine Nadel von 0,9 mm Durchmesser eingeführt. Über eine Öffnung an der Seite des Endoskops wurde Luft zur Gangdehnung eingelassen. Mit dem Duktoskop wurden nun der Hauptmilchgang und alle Abgänge soweit möglich untersucht. Anschließend wurde der gesamte Vorgang an allen sondierbaren Hauptmilchgängen der Mamille wiederholt. Aussehen, Lokalisation und Anzahl der intraduktalen Veränderungen wurden erfasst. Rötliche Flecken, Mikrokalk, Gangobstruktionen und papilläre Läsionen wurden als pathologisch festgehalten, während ein gesunder Milchgang ein glattes, weißliches, porzellanartig glänzendes Aussehen hatte. Um später die Korrelation zwischen makroskopischen Aussehen und Histopathologie herstellen zu können, wurde der Farbstoff Methylenblau in die Gänge injiziert.

Abbildung 2.7: Gradienten Index (GRIN) Duktoskop



2.2.1.2 Duktallavage

Die Duktallavage wurde bei allen Patientinnen im Anschluss an die Duktoskopie durchgeführt. Dabei wurde ein Hauptmilchgang mit einem Mikrokatheder sondiert, 1-1,5 cm tief an dem duktalem Sphinkter vorbei eingeführt und darüber mit 3-6 ml NaCl ausgespült. Anschließend wurde die Brust manuell komprimiert und die sezernierte Flüssigkeit aufgefangen. Ein Teil der Flüssigkeit wurde auf Objektträger ausgestrichen. Diese Proben wurden luftgetrocknet und nach May-Grünwald-Giemsa gefärbt. Der andere Teil der Flüssigkeit wurde für immunhistochemische Methoden konserviert. Ein spezialisierter Zytologe hat die zytologischen Präparate anlehnend an die modifizierte Papanicolaou-Klassifikation beurteilt. In Zusammenarbeit mit ihm wurden die folgenden diagnostischen Kriterien zur Befundung von Duktallavagezytologien erarbeitet.

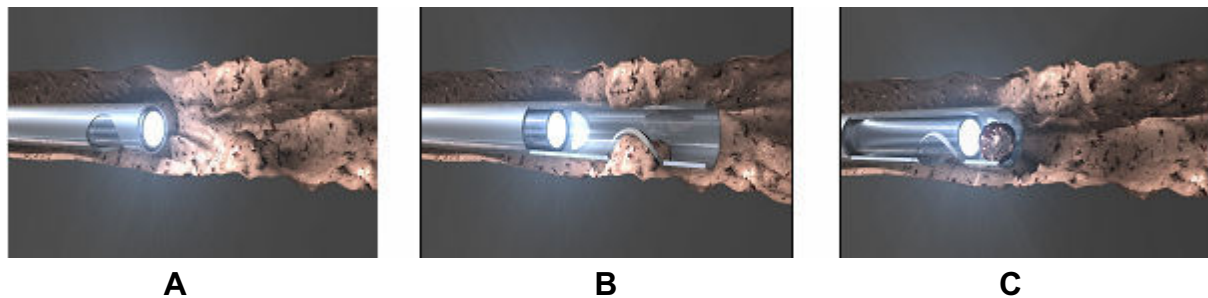
Tabelle 2.4: Duktallavage -Klassifikation zytologischer Befunde

Gruppe	Begriffsdefinition der Gruppen
normal (Pap I)	regelrechtes Zellbild mit unauffälligen Milchgangsepithelien mit monomorphen Kernen bei unauffälliger Kern-Plasma Relation
benigne (Pap II)	vermehrte Zellzahl; leicht proliferierende Milchgangsepithelien mit geringer Anisokaryose; z.T. papilläre Gruppen; keine Atypie
leichte Atypie (Pap III)	vermehrte Zellzahl; leicht bis mäßig proliferierende Milchgangsepithelien mit leicht bis mäßiger Anisokaryose und leicht bis mäßig verschobener Kern-Plasma-Relation; vermehrt papilläre Gruppen; vereinzelte Atypien
starke Atypie (Pap IVb)	vermehrte Zellzahl; deutlich proliferierende Milchgangsepithelien mit deutlicher Anisokaryose, deutlich verschobener Kern-Plasma-Relation und deutlicher Kernhyperchromasie; vermehrt papilläre Gruppen; zahlreiche Atypien; Verdacht auf malignen Tumor- Kontrolle empfohlen
maligne (Pap V)	vermehrte Zellzahl; stark proliferierende Milchgangsepithelien mit starker Anisokaryose, stark verschobener Kern-Plasma-Relation, starker Kernhyperchromasie und vergrößerter Chromatinstruktur; solide papilläre Gruppen; eindeutig maligne Tumorzellen vorhanden
nicht verwertbar (Pap 0)	keine Milchgangsepithelien auf Objektträger oder technisch unbrauchbares Präparat

2.2.1.3 Duktoskopische Biopsie

An den Stellen pathologischer Veränderung des Milchgangs konnte eine intraduktale Vakuumbiopsie durchgeführt werden. Über das Duktoskop wurde dabei eine Biopsienadel in den Milchgang eingeführt. Die Nadel hatte 3mm vor dem Ende seitlich eine ovale Öffnung mit einem scharfen, messerartigen Rand. Damit konnten verdächtige in das Lumen wachsende Veränderungen abgeschnitten werden. Außerdem besaß die Nadel eine Biopsiekammer, die verschlossen war, wenn das Duktoskop über ihrem Ende saß **(A)**. Wurde das Duktoskop aber 4 mm zurückgezogen, öffnete sich die Biopsiekammer und mit dem scharfen Rand konnte eine Gewebeprobe von 1 mm Größe genommen werden **(B)**. Die Gewebeprobe wurde dann unter visueller Kontrolle in die Biopsiekammer befördert und durch die Applikation von Vakuum beim Entfernen des Instruments gewonnen **(C)**.

Abbildung 2.8: Darstellung der duktoskopischen Biopsie



2.2.1.4 Mammographie

Die standardisierte, digitale Mammographie erfolgte in Weichstrahltechnik mit einer Spannung von 25-35kv (Sinograph 2000 D; GE; Milwaukee, USA). Dabei wurden Aufnahmen von beiden Brüsten im kraniokaudalen und mediolateralen Strahlengang durchgeführt. Für die Auswertung wurden u.a. die Verdachtsdiagnose, die Größe/ Lage der Läsion, die Beurteilung der Verkalkungen sowie die BIRADS-Klassifikation der Dignität und ACR-Einstufung der Brustparenchymdichte erfasst. Polymorphe, duktilär oder segmentartig verteilte Mikroverkalkungen wurden als Hinweis auf eine intraduktale Ausdehnung des Tumors eingestuft (Stomper 1989).

2.2.1.5 Histopathologie

Die Operationsresektate und Biopsien wurden histopathologisch untersucht. Als Tumor mit extensiver intraduktaler Tumorkomponente wurden Neoplasien mit mehr als 25% intraduktal wachsenden Anteil klassifiziert (Schnitt 1984). Betrug die Masse intraduktal weniger als 10% des Gesamttumors, wurde sie als kleine intraduktale Tumorkomponente eingestuft.

Die Ergebnisse der Duktallavage, Duktoskopie, duktoskopischen Biopsie und Mammographie wurden mit der Histopathologie des Operationsresektates korreliert.

2.2.2 Therapie und Nachsorge

Nach Diagnosesicherung durch Stanzbiopsie und präoperativen Staging zum Ausschluss von Metastasen erfolgten bei den Patientinnen mit Mammakarzinom entsprechend der Indikation die Operation und/ oder die nicht-operativen Maßnahmen. Die Operationsverfahren umfassten brusterhaltende Therapie (BET) wie Exzisionsbiopsie, Segmentektomie, Quadrantektomie sowie die Mastektomie mit und ohne plastische Rekonstruktion. Ebenfalls wurden je nach Anforderung eine axilläre Lymphadenektomie oder Biopsie des Sentinellymphknotens durchgeführt sowie Chemo-, Strahlen- und Hormontherapie eingesetzt.

Symptomatische, benigne Tumoren wurden mittels Exzisionsbiopsie, Papillome mit Milchgangsexzision therapiert.

Die Nachsorge erfolgte in regelmäßigen Intervallen in der spezialisierten Brustambulanz des Klinikums. Sie umfasste je nach Indikation psychosoziale Beratung, klinische Untersuchung, Bildgebung, Labor und Tumormarker (CA 15-3).

2.2.3 Datenerhebung und –erfassung

Die komplette Krankheitsgeschichte der Patienten wurde im Gespräch und anhand der Krankenakten, der Therapieberichte und der Befunde aus Diagnostik und Nachsorge dokumentiert. Die Nachbeobachtung endete Februar 2008. Erhobenen Daten und

Ergebnisse wurden in einer Exceldatenbank erfasst und anschließend in SPSS überführt.

2.2.4 Statistische Auswertung

Die gewonnenen Daten wurden unter Verwendung der Software SPSS (Windows), Version 15.0 mit Beratung von Dipl. Psych. C. Güthoff statistisch ausgewertet. Grundsätzlich galten p-Werte kleiner als 0,05 als signifikant. Die Beschreibung der erhobenen Information erfolgte mit Hilfe deskriptiver Methoden. Für den Vergleich Duktallavage und Duktoskopie bzw. Mammographie wurde der McNemar-Test für zwei verbundene Stichproben bei einseitiger Fragestellung angewandt. Mit dem Chi-Quadrat-Test und ggf. dem exakten Test nach Fisher für zweiseitige Fragestellungen wurde die Korrelation zwischen Histopathologie und Befund der diagnostischen Verfahren ermittelt.

3 Ergebnisse

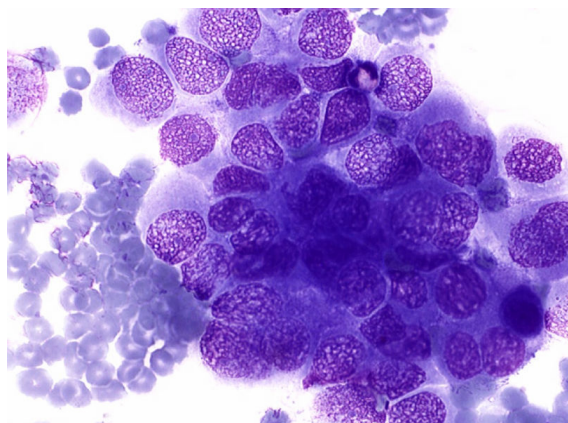
3.1 Der intraduktale Ansatz bei Patientinnen mit Mammakarzinom

3.1.1 Duktallavage und Histopathologie

Bei 46 von 53 Patientinnen (87%) mit Mammakarzinom war die Duktallavage diagnostisch verwertbar. Milchgänge konnten bei allen Frauen sondiert werden. Die Zytologie war in vier Fällen auf Grund technischer Fehler in der Herstellung, falscher Lagerung und dadurch zum Teil morphologisch veränderten, geplatzten Zellen nicht beurteilbar. Bei weiteren drei Patientinnen waren keine Milchgangsepithelien auf dem Objektträger vorhanden. Im Laufe der Studie konnten diese Probleme schrittweise gelöst werden, und die Qualität der Präparate verbesserte sich kontinuierlich.

Bei 9 von 46 (20%) Patientinnen ergab sich ein Hinweis auf malignes Wachstum. In der Duktallavage zeigten sich eine starke Atypie oder eindeutige Hinweise auf Malignität. Sieben Frauen wiesen histopathologisch im korrespondierenden Operationsresektat ein invasives Karzinom und zum Teil zusätzlich ein Carcinoma in situ auf. Des Weiteren wurde bei zwei Patientinnen ausschließlich ein DCIS festgestellt.

Abbildung 3.1: Duktales Karzinom in der Duktallavage



37 von 46 zytologischen Präparaten (80%) präsentierten mikroskopisch normale, benigne veränderte oder leicht atypische duktales Epithelien und lieferten somit keinen Anhaltspunkt für das bestehende Mammakarzinom. Die Duktallavagebefunde und die korrespondierende Histopathologie des Operationsresektates werden in Tabelle 3.1 dargestellt.

Ergebnisse

Tabelle 3.1: Korrelation der Duktallavagebefunde mit der Histopathologie des Operationspräparates bei Patientinnen mit Mammakarzinom

Duktallavage	Patientenanzahl	Karzinom*:	invasiv	in situ
	n		n	n
normal/ benigne	21		21	13
		duktal	18	11
		lobulär	1	2
		medullär	2	
leichte Atypie	16		13	15
		duktal	12	14
		papillär lobulär	1	1
starke Atypie	3		2	3
		duktal	2	3
maligne	6		5	5
		duktal	3	5
		lobulär tubulär	1 1	

* Mehrfachnennung (ein invasives Karzinom und ein Carcinoma in situ) bei Patienten mit entsprechender Histologie.

Für die weitere Auswertung der Patientinnen mit Mammakarzinom wurden die Befunde normal, benigne oder leicht atypisch als unauffällig, d.h. nicht karzinomverdächtig, zusammengefasst. Die Ergebnisse starke Atypie und maligne wurden als pathologisch und somit auf die maligne Neoplasie hinweisend erfasst. Bei pathologischer Duktallavage lag in 8 von 9 Fällen (89%) histopathologisch ein intraduktales Tumorwachstum vor. Hingegen präsentierte nur eine von 11 Frauen (9%) ohne histologisch nachweisbare Ausbreitung der Neoplasie in den Milchgängen pathologische Veränderungen in der Zytologie. Weitere Details legt Tabelle 3.2 dar.

Ergebnisse

Tabelle 3.2: Korrelation von Duktallavagebefunden mit der histopathologisch nachgewiesenen intraduktalen Tumorkomponente ($p > 0,05$)

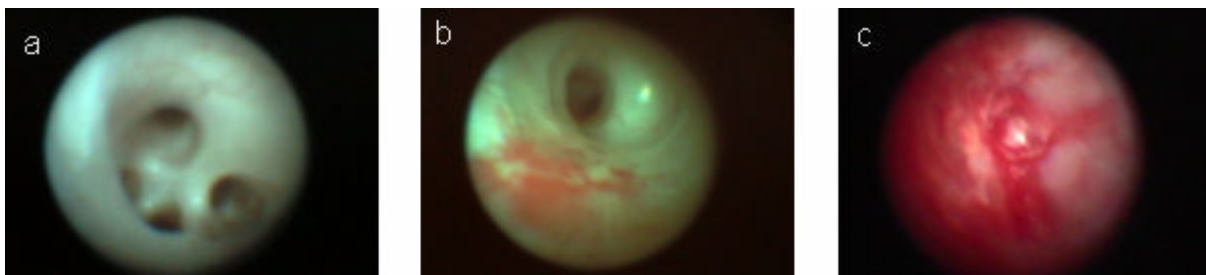intraduktale Tumorkomponente	Duktallavage		Gesamt
	pathologisch	unauffällig	
vorhanden	8	27	35
keine	1	10	11
Gesamt	9	37	46

Das intraduktale Tumorwachstum wurde mit einer Sensitivität von 23% (8 von 35) und einer hohen Spezifität von 91% (10 von 11) erfasst.

3.1.2 Duktallavage im Vergleich zu Duktoskopie und Mammographie

Bei allen Patienten mit Mammakarzinom wurde die **Duktoskopie** erfolgreich durchgeführt. Es wurden ein bis drei Milchgänge (Mittel: 1,6) mit einer Tiefe von 4,7 cm (2-7 cm) sondiert. Im Mittel wurden dabei drei Aufzweigungen (0-6) untersucht. Pathologische Veränderungen wie rötliche Flecken, Verkalkungen, Gangabbrüche und Gangobstruktionen zeigten sich bei 24 der 53 Frauen (45%).

Abbildung 3.2: Duktoskopische Befunde: a) Normalbefund b) Duktales Carcinoma in situ
c) obstruierendes Karzinom



Ergebnisse

Dabei identifizierte die Duktoskopie bei 19 Patientinnen mit unauffälliger oder diagnostisch nicht verwertbarer Zytologie die verdächtigen Veränderungen. In 29 von 53 Fällen (55%) zeigten sich duktoskopisch normale Milchgangsverhältnisse. Hier lieferte die pathologische Duktallavage in vier Fällen endoskopisch normaler Gangverhältnisse den Hinweis auf malignes Wachstum. Tabelle 3.3 zeigt detailliert die Korrelation der Duktallavagebefunde mit dem Ergebnis der Duktoskopie.

Tabelle 3.3: Korrelation der Befunde von Duktoskopie und Duktallavage bei Patienten mit Mammakarzinom

Duktallavage	Duktoskopie				Gesamt
	rötliche Flecken	Gangabbruch	Verkalkung	unauffällig	
normal / benigne	4	3	0	14	21
leichte Atypie	4	0	2	10	16
starke Atypie	2	0	0	1	3
maligne	2	1	0	3	6
diagnostisch nicht verwertbar	6	0	0	1	7
Gesamt	18	4	2	29	53

Die Duktoskopie erfasste das intraduktale Tumorwachstum mit einer Sensitivität von 49% (20 von 41) und einer Spezifität von 67% (8 von 12).

Bezogen auf die 35 Patientinnen mit intraduktaler Komponente der Neoplasie, bei denen sowohl eine Duktallavage als auch eine Duktoskopie vorlagen, identifizierte die Milchgangsspiegelung signifikant häufiger das intraduktale Wachstum. Tabelle 3.4 führt die Ergebnisse auf.

Ergebnisse

Tabelle 3.4: Korrelation der Befunde von Duktallavage und Duktoskopie bei Patienten mit histopathologisch nachgewiesenem Tumorwachstum (p= 0,046)

Duktallavage	Duktoskopie		Gesamt
	pathologisch	unauffällig	
pathologisch	5	3	8
unauffällig	10	17	27
Gesamt	15	20	35

Von zehn Frauen mit unauffälliger Zytologie wiesen in der Milchgangsspiegelung bei sechs Patientinnen rötliche Flecken und bei je zwei Patientinnen Verkalkungen und Gangabbruch auf das intraduktale Geschehen hin. Im Gegensatz dazu wurde die intraduktale Tumorkomponente bei drei Patientinnen mit normalem duktoskopischen Befund durch die Duktallavage aufgezeigt. Die Gangepithelien von zwei der Frauen hatten sich eindeutig maligne verändert, die dritte präsentierte mikroskopisch eine starke Atypie.

Betrachtet man die Patientinnen ohne histopathologisch nachgewiesene intraduktale Tumorausdehnung, so waren endoskopisch bei vier Frauen pathologische Veränderungen sichtbar. In drei dieser Fälle war die Duktallavage unauffällig, in einem diagnostisch nicht verwertbar. Zytologisch präsentierte eine Patientin mit normaler Duktoskopie einen pathologischen Befund.

Alle 53 Patientinnen mit Mammakarzinom wurden mit der **Mammographie** untersucht. Einen Hinweis auf Malignität lieferte das radiologische Verfahren bei 45 von 53 Frauen (85%). Die Mammographie identifizierte das intraduktale Tumorwachstum mit einer Sensitivität von 49% (20 von 41) und einer Spezifität von 67% (8 von 12). Mit der Bildgebung wurde die intraduktale Tumorkomponente signifikant besser als durch die Duktallavage erfasst. Tabelle 3.5 gibt eine Übersicht über die Ergebnisse.

Ergebnisse

Tabelle 3.5: Korrelation der Befunde von Duktallavage und Mammographie bei Patienten mit histopathologisch nachgewiesener intraduktaler Tumorkomponente ($p= 0,029$)

Duktallavage	Mammographie		Gesamt
	intraduktales Wachstum	kein intraduktales Wachstum	
pathologisch	5	3	8
unauffällig	11	16	27
Gesamt	16	19	35

Suspekter Mikrokalk in der Mammographie wies bei elf Patientinnen mit unauffälliger Zytologie auf die intraduktales Neoplasieausdehnung hin. Die Duktallavage konnte bei drei Frauen ohne entsprechenden mammographischen Nachweis zweimal maligne und einmal stark atypische Veränderungen nachweisen.

Betrachtet man die Patientinnen ohne histopathologisch nachgewiesene intraduktales Tumorkomponente, so wurde in vier Fällen mammographisch der Verdacht auf intraduktales Wachstum geäußert. Die korrespondierende Zytologie war bei drei der Frauen unauffällig. Bei der vierten Patientin war die Duktallavage diagnostisch nicht verwertbar. Hingegen wurde zytologisch bei einer Frau ohne mammographischen Nachweis fälschlicherweise auf eine Tumorausdehnung in den Milchgängen hingewiesen.

Im Vergleich **Duktallavage**, **Duktoskopie** und **Mammographie** stellte die Mammographie präoperativ 45 von 53 Tumoren (85 %) dar. Endoskopisch wurden nur 24 von 53 Neoplasien (45%) erfasst. Das zytologische Verfahren identifizierte mit geringer Sensitivität 9 von 46 Tumoren (20%).

Duktoskopie und Mammographie lagen bei der Detektion des intraduktalen Tumorwachstums gleich auf (49%), während dies bei der Duktallavage limitiert war (23%). Mit hoher Sensitivität stellte die Duktoskopie Neoplasien mit extensiver intraduktaler Tumorkomponente (65%) dar, wo hingegen Tumoren mit histopathologisch kleinem intraduktalen Anteil in 20% der Fälle identifiziert wurden. Der Unterschied war

Ergebnisse

signifikant ($p= 0,016$). Mammographisch und zytologisch wurde das extensive Wachstum im Milchgang im geringeren Ausmaß als durch Duktoskopie erfasst (50% und 14%). Tumoren mit kleiner intraduktaler Komponente wurden in der Mammographie in 47% der Fälle und in der Duktallavage in 36 % der Fälle identifiziert. Tabelle 3.6 legt die Details der Auswertung dar.

Tabelle 3.6: Korrelation von Duktallavage, Duktoskopie und Mammographie mit der histopathologisch nachgewiesenen Ausdehnung des intraduktalen Tumorwachstums (Duktoskopie $p= 0,016$; Duktallavage $p> 0,05$; Mammographie $p> 0,05$)

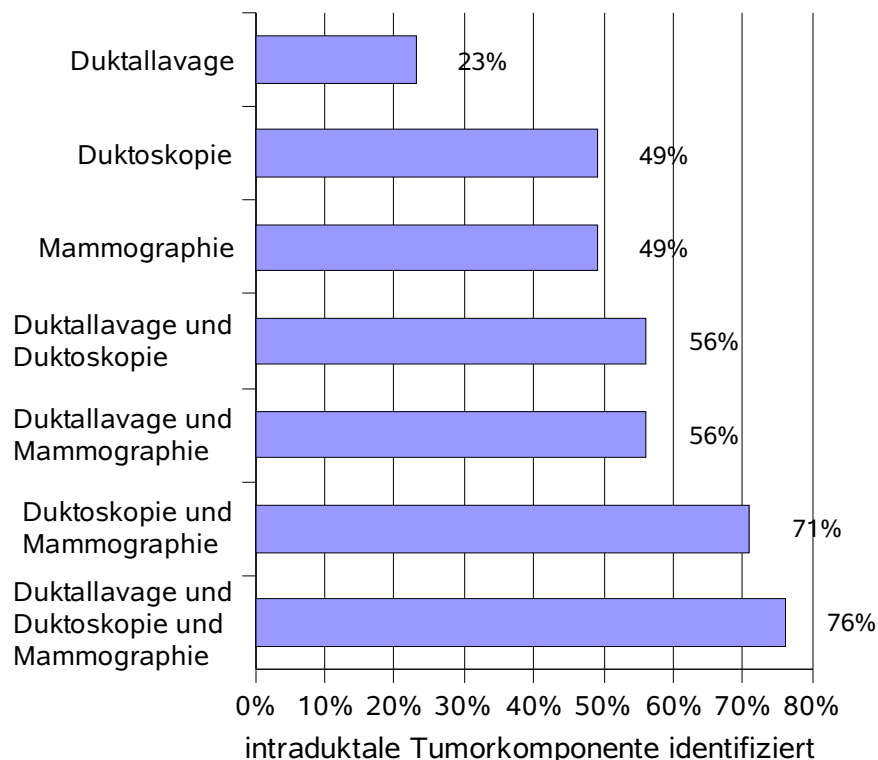
Methode	intraduktale Komponente			
	keine	vorhanden		
		klein	extensiv	gesamt*
Duktallavage pathologisch n=46	9% (1/11)	36% (5/14)	14% (3/21)	23% (8/35)
Duktoskopie pathologisch n=53	33% (4/12)	20% (3/15)	65% (17/26)	49% (20/41)
Duktallavage und Duktoskopie pathologisch n=53	42% (5/12)	40% (6/15)	65% (17/26)	56% (23/41)
Mammographie intraduktale Neoplasie n=53	33% (4/12)	47% (7/15)	50% (13/26)	49% (20/41)
Duktallavage und Duktoskopie und Mammographie intraduktale Neoplasie n=53	58% (7/12)	67% (10/15)	81% (21/26)	76% (31/41)

* Gesamt bezeichnet die Erfassung des intraduktalen Tumorwachstums ohne Unterscheidung von kleiner oder extensiver Tumorkomponente.

Ergebnisse

Insgesamt ergab sich eine gegenseitige Ergänzung aller Verfahren in der Detektion einer intraduktalen Tumorkomponente. Durch die Verknüpfung der Duktallavage mit Duktoskopie oder Mammographie konnte die Karzinomausbreitung in den Milchgängen mit einer Sensitivität von 56% (23 von 41) nachgewiesen werden. Mit der Kombination aus Duktallavage, Duktoskopie und Mammographie konnte das intraduktale Tumorwachstum bei 31 von 41 (76%) Frauen erfasst werden. War die Ausdehnung in den Milchgängen extensiv, wurden sogar 21 von 26 Fällen (81%) identifiziert. Abbildung 3.3 gibt eine Übersicht über die Erfassung der intraduktalen Tumorkomponente durch die einzelnen Verfahren und ihrer Kombination.

Abbildung 3.3: Identifizierung der intraduktalen Tumorkomponente bei Patientinnen mit histopathologisch nachgewiesenem Tumorwachstum durch Duktallavage, Duktoskopie und Mammographie

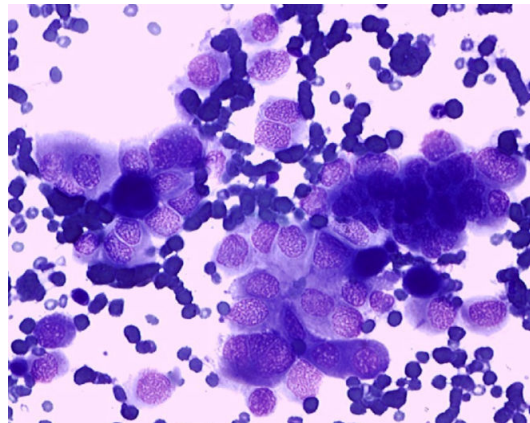


3.2 Der intraduktale Ansatz bei Patientinnen mit pathologischer Mamillensekretion

3.2.1 Duktallavage und Histopathologie

Bei allen 43 Patienten mit pathologischer Mamillensekretion wurde eine Duktallavage durchgeführt. Diese war in 38 von 43 (88%) Fällen diagnostisch verwertbar. Die Zytologie von fünf Frauen war nicht beurteilbar, da keine Milchgangsepithelien auf dem Objektträger waren oder die Zellen auf Grund technischer Fehler in der Herstellung geplatzt waren.

Abbildung 3.4: Duktales Karzinom in der Zytologie



72% (18 von 25) der Frauen mit Milchgangspapillom zeigten zytologisch Hinweise auf die benigne Neoplasie. Die Spezifität der Untersuchung betrug 54%. Die Präparate der Patientinnen wurden als papillär mit benignen oder leicht atypischen Veränderungen der Zellen (n=12; n=6) eingestuft. Keine der Papillompatientinnen präsentierte eine karzinomverdächtige Zytologie mit starken Atypien oder eindeutiger Malignität.

Hingegen wiesen 2 der 3 Frauen mit Mammakarzinom eine maligne Milchgangszytologie auf. Tabelle 3.7 legt die Details der Auswertung dar.

Ergebnisse

Tabelle 3.7: Korrelation der Duktallavage und der Histopathologie des Operationsresektates bei Patienten mit pathologischer Mamillensekretion

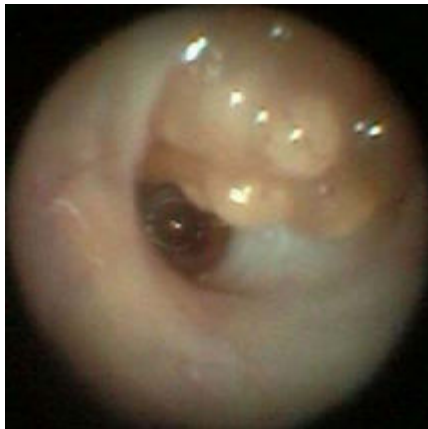Duktallavage	Histopathologie				Gesamt
	Papillom	DCIS	invasives duktales Karzinom	unauffällig/ nicht operiert	
normal	7			5	12
benigne/ papillär	12			4	16
leichte Atypie/ papillär	6	1		1	8
starke Atypie					0
maligne	0	1	1		2
Gesamt	25	2	1	10	38

3.2.2 Duktoskopie und Duktallavage

Die Duktoskopie wurde bei allen 43 Patientinnen (100%) mit pathologischer Mamillensekretion erfolgreich durchgeführt. Dabei wurden ein bis vier Milchgänge (Mittel: 1,4) mit durchschnittlich drei Aufzweigungen (1-5) untersucht. Die Sondierungstiefe betrug 4,6 cm (2,1cm- 7cm).

12 von 43 Frauen (28%) präsentierten unauffällige Gangverhältnisse. In 31 von 43 Fällen (72%) wurden pathologische Veränderungen des Milchgangs in Form eines solitären Papilloms (n=18), einer Papillomatose (n=7) oder einer Gangobstruktion (n=6) dargestellt. Insgesamt erfasste die Duktoskopie 26 von 28 (93%) aller histopathologisch verifizierten Papillome. Dabei wurden 23 der 28 benignen Neoplasien (82%) duktoskopisch direkt als Papillom identifiziert. Als Obstruktion waren drei Papillome endoskopisch nur indirekt nachweisbar.

Abbildung 3.5: Duktoskopischer Befund: papillärer Tumor



3 von 4 (75%) der Patientinnen mit Mammakarzinom zeigten pathologische Veränderungen in der duktoskopischen Endoskopie. Die Spezifität der Milchgangsspiegelung bei den Frauen mit pathologischer Mamillensekretion betrug 91%. Von elf durch histopathologischen Befunde oder Bildgebung als gesund erklärten Patienten zeigten zehn normale Milchgangsverhältnisse in der Duktoskopie.

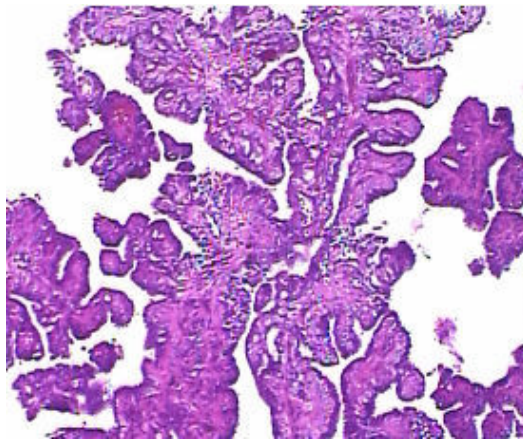
Insgesamt zeigte die Milchgangszytologie im Vergleich zur Duktoskopie eine geringere Sensitivität für Papillome (93% vs. 72%). Bei Kombination der Verfahren brachte die Duktallavage jedoch zusätzliche diagnostische Erkenntnisse. Eine Frau mit Papillom und unauffälliger Duktoskopie hatte benigne papilläre Veränderungen in der Milchgangszytologie. Ähnlich verhielt es sich bei einer Papillompatientin mit endoskopischer Obstruktion. Sie präsentierte ebenfalls eine benigne, papilläre Zytologie.

3.2.3 Duktoskopische Biopsie, Duktallavage und Duktoskopie

Die duktoskopische Biopsie wurde bei 28 von 29 Patientinnen (97%) mit suspekten intraduktalen Läsionen erfolgreich durchgeführt. Dabei wurden ein bis vier Gewebeproben (Mittel: 2,3) genommen. Bei 26 von 28 Frauen (93%) lieferte die intraduktale Gewebeentnahme diagnostisch verwertbares Material. Da zwei Patientinnen in der Biopsie nur nekrotisches Gewebe aufwiesen, konnten diese Proben histologisch nicht sinnvoll beurteilt werden.

Ergebnisse

Abbildung 3.6: Histologie eines benignen Papilloms



Bei einer Patientin wurde in der Gewebeprobe eine Entzündung diagnostiziert. Entsprechend diesem Befund und der unauffälligen Bildgebung wurde bei dieser Frau keine Operation durchgeführt, so dass kein korrespondierender histopathologischer Befund des Operationspräparates vorliegt. Die histologische Diagnose der Biopsie wurde bei allen anderen 25 Patienten durch die Histopathologie des Operationsresektates bestätigt. Papillome (n=21), DCIS (n=2) und invasive duktales Karzinome (n=2) wurden mittels der intraduktalen Gewebeentnahme richtig identifiziert. Insgesamt war die Sensitivität der Duktallavage dagegen limitiert. Die detaillierten Ergebnisse werden in Tabelle 3.8 dargelegt.

Tabelle 3.8: Korrelation von Duktallavage, duktoskopischer Biopsie und Histopathologie des Operationsresektates bei Patientinnen mit pathologischer Mamillensekretion

Pathologie	Operationsresektat	Duktoskopische Biopsie	Duktallavage				
			normal	benigne/ papillär	leichte Atypie/ papillär	maligne	nicht verwertbar
Papillom	23	21*	5	10	5		3
DCIS	2	2			1	1	
invasives duktales Karzinom	2	2				1	1

* In der Biopsie von zwei Milchgangspapillomen waren nur nekrotische Gewebetrümmer nachweisbar.

Im Ganzen ergab sich eine gegenseitige Ergänzung aller duktaalen Verfahren. Beide Patientinnen mit Milchgangspapillom, die bioptisch nur nekrotische Zelltrümmer aufwiesen, zeigten zytologisch und duktoskopisch Anhaltspunkte für das papilläre Wachstum. Auch die Frau mit Papillom, bei der die Biopsie nicht durchführbar war, präsentierte in der Zytologie und Endoskopie Hinweise für den benignen Tumor.

3.3 Duktallavage und Duktoskopie in der gesunden Brust von Patienten mit Mammakarzinom oder pathologischer Mamillensekretion

Bei 32 der 39 Patienten (82%) war die Duktallavage diagnostisch verwertbar. In 7 Fällen war die Zytologie wegen Fehlern in der Herstellung nicht beurteilbar. Bei fünf Frauen (16%) waren Atypien der Milchgangsepithelien nachweisbar. Die atypischen Veränderungen der Zellen waren bei drei Patientinnen (9%) leicht und bei zwei (6%) stark.

Für die weitere Auswertung wurden die Befunde normal, benigne und leichte Atypie als unauffällig, d.h. nicht malignitätssuspekt, zusammengefasst. Die Ergebnisse starke Atypie und maligne wurden als pathologisch und damit karzinomverdächtig erfasst.

Eine Duktoskopie wurde bei 35 der 39 Frauen durchgeführt. Bei 34 der 35 Patienten (97%) gelang eine Sondierung der Milchgänge. Insgesamt wurden bei 28 Frauen sowohl Duktallavage und als auch Duktoskopie erfolgreich eingesetzt. Tabelle 3.9 legt die Details der Auswertung dar.

Tabelle 3.9: Korrelation von Duktallavage und Duktoskopie in der gesunden Brust von Patientinnen mit Mammakarzinom oder pathologischer Mamillensekretion

Duktallavage	Duktoskopie		Gesamt
	pathologisch	unauffällig	
pathologisch	1	1	2
unauffällig	7	19	26
Gesamt	8	20	28

Eine Patientin mit pathologischer Duktoskopie und Duktallavage wies intraduktal eine Verkalkung und zytologisch eine starke Atypie auf. Sie wurde über einen Zeitraum von 33 Monaten nachbeobachtet und zeigte weder klinisch noch bildgebend Hinweise auf eine Tumorgenese. In einem weiteren Fall präsentierte eine Frau mit suspekter Duktallavage in Form von starker Atypie duktoskopisch normale Milchgänge. Während ihres Follow-up von 47 Monaten ergab sich weder in der Klinik, im Labor noch in der Bildgebung ein Anzeichen für eine Neoplasieentwicklung. Weitere 7 Patienten wiesen eine unauffällige Zytologie bei pathologischer Duktoskopie mit rötlichen Flecken auf.

Insgesamt betrug der Nachbeobachtungszeitraum aller Patienten im Mittel 34 Monate (4-56 Monate). Bei einer Frau war zum Zeitpunkt des Endes der Studie noch keine Nachuntersuchung erfolgt. Zwei Patienten ließen die Nachsorge in einem anderen Brustzentrum durchführen. Keine der Frauen zeigte im Follow-up eine Tumorgenese. Im Ganzen präsentierten 10 der 39 Patientinnen (26%) einen pathologischen Duktallavage- und/oder Duktoskopiebefund in der gesunden Brust. Bis auf eine Ausnahme waren dies Frauen mit bekanntem Mammakarzinom der anderen Brust.

4 Diskussion

Das duktale Karzinom ist die häufigste bösartige Neoplasie der Mamma (Li 2003). Die Ursache von pathologischer Mamillensekretion ist meistens das Milchgangspapillom. In einigen Fällen liegt der Flüssigkeitsabsonderung auch ein maligner Tumor zu Grunde (Gulay 1994, Leis 1989). Durch konventionelle Bildgebung sind die vollständige Erfassung duktaler Neoplasien und die Identifizierung der Ausbreitung in den Milchgängen nicht immer möglich (Berg 2004, Kriege 2004, Soo 2003). Mit der Entwicklung des „intraductal approach“ und der Anwendung von Duktoskopie, Duktallavage und duktoskopischer Biopsie soll die Diagnostik intraduktaler Tumore verbessert und optimales chirurgisches Vorgehen ermöglicht werden. In dieser Diskussion soll die Durchführbarkeit und der Nutzen der kombinierten dukталen Methoden bei Einsatz im klinischen Alltag erfasst werden. Dabei werden besonders der Stellenwert und das Potential der Duktallavage betrachtet.

4.1 Der intraduktale Ansatz bei Patientinnen mit Mammakarzinom

4.1.1 Duktallavage

Die Duktallavage ist ein neues Verfahren, bei dem Milchgänge über einen Mikrokatheder mit physiologischer Lösung ausgespült werden. So können bei Patientinnen mit Verdacht auf Mammakarzinom potenziell maligne veränderte duktale Epithelzellen gewonnen werden und eine intraduktale Tumorkomponente möglicherweise frühzeitig identifiziert werden. Damit soll die Milchgangsspülung zur präoperativen Diagnosestellung beitragen.

Die Duktallavage war in unserer Untersuchung bei 46 von 53 Frauen (87%) mit Mammakarzinom diagnostisch verwertbar. Die Sondierung von Milchgängen gelang bei allen Patientinnen. Diese hohen Zahlen entsprechen der modernen Entwicklung in der Anwendung der Duktallavage. Auch aus Brustdrüsengängen, die kein Mamillensekret produzieren, können sehr erfahrene Ärzte ohne Verletzung des dukталen Systems zellreiche Proben entnehmen und im Follow-up, wenn nötig, erneut Zellen sammeln (Danforth 2006, Kurian 2005, Mitchell 2005). Zu Beginn des Einsatzes der Duktallavage

fehlte jedoch die nötige Übung trockene Milchgänge zu sondieren. Außerdem ging man teilweise von der Annahme aus, dass Sekret produzierende Gänge eher pathologisch verändert sind und mehr maligne veränderte Epithelzellen liefern können (King 2005). Es konnte jedoch in einer Studie an mehr als hundert Frauen, bei denen sowohl Sekret produzierende und als auch trockene Drüsengänge ausgespült wurden, nachgewiesen werden, dass kein Unterschied in der Rate an zytologischen Atypien besteht (Maddux 2004).

In unserer Untersuchung waren bei 20% der Frauen (9 von 46) als Hinweis auf das Mammakarzinom starke Atypien (n=3) oder Malignität (n=6) zytologisch sichtbar. Die Mehrzahl unserer Patientinnen (80%) wies jedoch mikroskopisch normale, benigne oder nur leicht atypisch veränderte Epithelzellen auf und präsentierte somit keinen Anhaltspunkt für malignes Wachstum. Eine ähnlich limitierte Sensitivität für Brustkrebs ergab sich in mehreren anderen Studien. Zum Teil wurden in diesen jedoch nur Milchgänge mit Mamillensekretion berücksichtigt (Brogi 2003, Khan 2004, Sarakbi 2006b, Shen 2001). Dabei wies Brogi an Operationsresektaten durch Farbstoffinjektion nach, dass in seiner Studie nur tumorös befallene Gänge ausgespült worden waren (Brogi 2003).

Möglicherweise kann das Maß des Wachstums der Karzinome in den Milchgängen das Vorhandensein und die Anzahl neoplastischer Zellen in der Duktallavage beeinflussen sowie die Sensitivität dieses zytologischen Verfahrens verändern. In einer Studie wurde die Ausdehnung der malignen Tumore anhand der Anzahl von histopathologischen Schnitten der Karzinome geschätzt und mit dem Ergebnis der Milchgangsspülung verglichen. Dabei deutete sich eine Korrelation zwischen Ausmaß der Neoplasie und Resultat der Zytologie an, die jedoch statistisch nicht signifikant wurde (Brogi 2003). Auch in unserer Untersuchung lag bei pathologischer Duktallavage in 89% der Fälle histopathologisch intraduktales Tumorwachstum vor. Genauso war die Zytologie nur bei 9% der Frauen karzinomverdächtig verändert, die keine histologisch nachweisbare Ausbreitung der Neoplasie in den Milchgängen zeigten. Diese Tendenz erreichte aber keine statistische Signifikanz.

Trotz der eingeschränkten Sensitivität für Brustkrebs scheint die Aussagekraft der Duktallavage größer als bei der Nipple Aspiration zu sein. Durch die

Milchgangsspülung werden mehr Zellen pro Probe gewonnen und milchgangsspezifische Zytologien untersucht. Hingegen ist die Anwendung von Nipple Aspiration auf Patientinnen beschränkt, die Nipple Aspirate Fluid produzieren, und es werden nur sehr selten stark atypische oder maligne Zellen beobachtet (Dooley 2001, Krishnamurthy 2003).

Generell stellt es in der Diagnostik mit Duktallavage ein Problem dar, dass es keinen einheitlichen Konsens zur Beurteilung dieser Präparate gibt. Die Duktallavage wird nach den Richtlinien anderer zytologischer Verfahren der Mamma beurteilt. Für unsere Studie haben wir, angelehnt an die modifizierte Papanicolaou-Klassifikation, anhand von Duktallavagepräparaten von mehr als 100 Patientinnen Kriterien aufgestellt. Denn in mehreren Studien zur Milchgangsspülung wurde auf die fehlende Reproduzierbarkeit und Vergleichbarkeit von Ergebnissen hingewiesen. Besonders die Diagnose „milde Atypie“ zeigte eine geringe Übereinstimmung unter Untersuchern. Interpretationsdifferenzen unter den Zytopathologen und mangelnde Erfahrung können Ursachen dafür sein (Brogi 2003, Johnson-Maddux 2005, Patil 2007, Visvanathan 2007). Für die Aspirationszytologie wurde bereits mittels erneuter Evaluation der zytologischen Präparate durch dasselbe Labor nach fünf Jahren eine statistisch signifikante Steigerung der Sensitivität auf Grund der Lernkurve in der Zeit demonstriert (Feoli 2008).

Für das Screening von Brustkrebs ist die Duktallavage auf Grund der limitierten Sensitivität nur sehr begrenzt geeignet. Um das Potential der Milchgangsspülung in der Diagnostik des Mammakarzinoms zukünftig auszunutzen, könnten zusätzlich zur zytomorphologischen Untersuchung immunhistochemische oder molekularbiologische Methoden angewandt werden. Mit Hilfe von Massenspektrometrie konnten in der Duktallavage charakteristische Proteinexpressionsmuster für gesundes und erkranktes Brustdrüsengewebe festgestellt werden (Mendrinis 2005). Chromosomale Instabilität und der Verlust der Heterozygotie wurden bei Patientinnen mit Brustkrebs signifikant häufiger als bei Frauen mit benignen Tumoren nachgewiesen (King 2003, Yonekura 2005). Die Analyse von Biomarkern der Malignität wie DNA5cER (DNA 5c exceeding rate) und G-Aktin sowie der Einsatz von methylierungsspezifischer PCR ergaben eine deutliche Steigerung der Sensitivität der Duktallavage (Evron 2001, Zhang 2006).

4.1.2 Duktallavage im Vergleich zu Duktoskopie und Mammographie

In der Diagnostik intraduktaler Tumore der Mamma sollen Duktoskopie und Duktallavage gemeinsam eine frühzeitige Identifizierung und Beurteilung der Dignität der Neoplasien bewirken sowie die Ausdehnung in den Milchgängen ermitteln. Mit Hilfe der Endoskopie wird das duktales System direkt visualisiert. Bei der konventionellen Bildgebung ist hingegen nur eine indirekte Darstellung möglich, und die Erfassung kleiner intraduktaler Tumoranteile stellt sich zum Teil problematisch dar.

Vergleicht man Duktallavage, Duktoskopie und Mammographie in der präoperativen Detektion der Mammakarzinome miteinander, wurden in unserer Untersuchung mit der Mammographie als Goldstandard in der Diagnostik von Brustkrebs die Neoplasien erwartungsgemäß mit einer hohen Sensitivität erfasst (85%). Zur Detektion von malignen Tumoren der Brust durch die Mammographie werden in mehreren Studien ähnliche Zahlen genannt (Berg 2004, Carney 2003, Kolb 2002). Duktoskopisch und zytologisch wurden bei unseren Patientinnen weniger Neoplasien erfasst (45% und 20%). Trotzdem könnte die Sensitivität der Milchgangsspiegelung bei jungen Frauen mit dichtem Brustparenchym der in diesem Fall limitierten Sensitivität der Mammographie von 40-60% entsprechen (Berg 2004, Carney 2003, Kolb 2002).

Bei der Identifizierung der intraduktalen Tumorkomponente wies die Duktallavage unserer Erfahrung nach eine limitierte Sensitivität (23%) und eine hohe Spezifität (91%) auf. Endoskopisch und mammographisch wurde das Wachstum der Neoplasien in den Milchgängen signifikant häufiger als durch die Milchgangsspülung erfasst. Duktoskopie und Mammographie lagen mit einer Sensitivität von 49% und einer Spezifität von 67% gleich auf. Trotzdem wurde die intraduktale Karzinomausbreitung in je 3 von 35 Fällen (9%) negativer Duktoskopie bzw. Mammographie erst durch pathologische Duktallavageresultate identifiziert. Durch eine Kombination von Duktoskopie, Duktallavage und Mammographie konnte das intraduktale Wachstum bei 76% unserer Patienten identifiziert werden. Die drei Verfahren ergänzten sich gegenseitig in der Identifizierung der duktales Komponente.

Ähnlich wird in zwei Publikationen beschrieben, dass zytologisch Mammakarzinome detektiert wurden, die endoskopisch oder mammographisch unauffällig waren (Liu 2008, Shen 2001). In einer anderen großen Forschungsreihe an 507

Hochrisikopatientinnen mit unauffälligem Mammographiebefund wurde die Duktallavage auf Atypien untersucht. Ein zusätzlicher Nutzen durch das zytologische Verfahren ergab sich für vier Frauen mit pathologischer Milchgangsspülung, bei denen mit Hilfe der Biopsie später ein DCIS bestätigt wurden (Dooley 2001). Der Unterschied zu unserem Versuchsaufbau besteht darin, dass diese Studien sich nur auf die Erfassung der Neoplasie und nicht den Nachweis der duktaalen Komponente beziehen. Um die Sensitivität für das intraduktaale Karzinomwachstum vergleichen zu können, haben wir den histopathologischen Nachweis der Ausbreitung im Gangsystem der Brustdrüse in die Auswertung mit einbezogen. Die präoperative Identifikation und genaue Erfassung der Größe der Ausdehnung in den Milchgängen ist für den chirurgischen und therapeutischen Erfolg von entscheidender Bedeutung. Eine Unterschätzung der Tumorausmaße kann bei brusterhaltender Therapie zu tumorpositiven Resektionsrändern und Lokalrezidiven führen (Huston 2005, Vargas 2005, Vicini 2001). Gerade die extensive intraduktaale Komponente wurde als unabhängiger Risikofaktor für Rezidive identifiziert (Freedman 2002).

Mammographisch wurde bei 50% aller Patientinnen (13 von 26) in unserer Studie das ausgedehnte Wachstum in den Milchgängen nicht erfasst. In anderen Untersuchungen wurde die massive intraduktaale Ausdehnung bildgebend mit einer etwas höheren, aber weiterhin limitierten Sensitivität (60%) registriert (Satake 2000, Stomper 1992). Eine Ursache dafür ist möglicherweise, dass sich bei bis zu einem Viertel aller Mammakarzinome in der Mammographie keine Mikroverkalkungen präsentieren (Stomper 1989). Außerdem wird die histopathologische Größe des Neoplasie auf Grund der Kalkablagerungen oft unterbewertet (Berg 2004, Holland 1990). Ähnlich problematisch wurde in einer Studie zur MRM bei 50% der Mammakarzinompatienten mit fortgeschrittener Ausbreitung in den Milchgängen der extensive intraduktaale Tumoranteil nicht identifiziert (Sundararajan 2007).

In diesem Zusammenhang ergab sich in unserer Untersuchung durch den duktaalen Ansatz ein großer Informationszugewinn für die Patienten. Die Duktoskopie lieferte bei 8 der 13 Frauen ohne Nachweis von suspektem Mikrokalk in der Mammographie den Hinweis auf das ausgedehnte intraduktaale Wachstum. Die Milchgangsspiegelung zeigte sich in der Detektion der intraduktaalen Tumorkomponente als sehr sensitiv. Endoskopisch präsentierten 65 % der Mammakarzinompatientinnen mit ausgeprägter

intraduktale Ausbreitung pathologische Veränderungen wie rötliche Flecken, Verkalkungen und Gangobstruktionen. Während duktoskopisch signifikant häufiger Neoplasien mit extensiver, als mit kleiner intraduktaler Tumorkomponente erfasst wurden, ergab sich für die Duktallavage keine entsprechende Korrelation. Dies kann möglicherweise dadurch erklärt werden, dass mit NaCl auch nicht endoskopierbare Seitengänge ausgespült wurden. Durch die Kombination von Duktallavage, Duktoskopie und Mammographie konnte in unserem Krankengut die extensive Tumorkomponente in 81% der Fälle erfasst werden. Andere Studien zur Erfassung der extensiven intraduktalen Komponente der Neoplasie durch den intraduktalen Ansatz alleine oder in Kombination mit der Mammographie wurden noch nicht durchgeführt. In Untersuchungen zu Duktoskopie und Duktallavage, die sich nur auf die Detektion der Neoplasie und nicht die Identifizierung des intraduktalen Wachstums beziehen, wird die Sensitivität von Endoskopie und Zytologie mit 55-90% und 20-50% angegeben (Grunwald 2007, Sarakbi 2006b, Shen 2001).

Im Ganzen stellte sich die Duktoskopie in unserer Studie als eine im klinischen Alltag sinnvoll nutzbare Ergänzung zur konventionellen Bildgebung dar. Duktale Endoskopie und Zytologie konnten zusammen gezielt zur Charakterisierung einzelner Milchgänge und intraduktal wachsender Tumoren eingesetzt werden. In einigen Fällen normaler Milchgangsverhältnisse und unauffälliger Mammographie konnte die Duktallavage als kostengünstige, schnelle Methode die intraduktale Tumorkomponente in unserer Untersuchung zusätzlich erfassen. In Zukunft kann möglicherweise durch Nutzung von Autofluoreszenzdukotoskopie, die ein anderes Lichtspektrum benutzt und nach Datenbearbeitung verdächtige intraduktale Läsionen blau-violett markiert, zusätzliche visuelle Information geliefert werden (Jacobs 2007a). Für die herkömmliche Duktoskopie wurde bereits nachgewiesen, dass sie bei falsch-negativer Mammographie und Ultraschall die intraduktale Komponente erkennen kann und so zu einer Reduktion tumorpositiver Resektionsränder führen kann (Dooley 2004).

4.2 Der intraduktale Ansatz bei Patientinnen mit pathologischer Mamillensekretion

4.2.1 Duktallavage und Duktoskopie

Intraduktale papilläre Läsionen der Mamma gehören zu den diagnostisch und therapeutisch schwierigen Anforderungen an die Chirurgie, da die Neoplasien sowohl benigne als auch maligne sein können. Milchgangspapillome sind die häufigste Ursache für pathologische Mamillensekretion, aber in ca. 15% Prozent der Fälle liegt der Sekretion auch ein Karzinom zu Grunde (Gulay 1994, Leis 1989). Daher ist eine genaue präoperative Diagnosestellung für das weitere chirurgische Vorgehen essentiell. Durch Einsatz duktaler Verfahren erhofft man sich einen zusätzlichen Erkenntnisgewinn.

In unserer Untersuchung identifizierte die Duktallavage mit einer Sensitivität von 72% und einer Spezifität von 54% papilläre Veränderungen in der Zytologie der Patientinnen mit pathologischer Mamillensekretion. Ähnlich wird in einer Publikation zu Aspirationszytologie bei Frauen mit mamillärer Flüssigkeitsabsonderung die Sensitivität mit 75% angegeben (Baitchev 2003). Mit Hilfe einer neuen intraduktalen Mikrobürstentechnik konnte in einer Studie bei 50 Patienten zytologisch eine Sensitivität von 88% für Papillome erreicht werden (Beechew-Newman 2005). Sauter et al. weisen in ihrer Veröffentlichung auf die Problematik falsch-positiver, karzinomverdächtige Zytologien bei Papillompatientinnen hin (Sauter 2004). Hingegen wurden in unserer Studie nur bei Frauen mit Mammakarzinom maligne Epithelien detektiert. Die Zellen unserer Patientinnen mit benigner Neoplasie wiesen keine stark atypischen oder karzinomartigen Veränderungen auf.

Im Vergleich zur Milchgangsspiegelung mit einer Sensitivität von 93% wurden in unserem Krankengut die Papillome zytologisch insgesamt nur limitiert erfasst. Zu ähnlichen Ergebnissen kamen mehrere Forschungsreihen. Die Sensitivität der Duktoskopie und Zytologie werden mit 55-97% bzw. 50-52% angegeben (Grunwald 2007, Yamamoto 2001). Trotzdem kann die Milchgangszytologie bei einigen Frauen mit unauffälliger Gangspiegelung zu einem Erkenntniszuwachs führen. In unserer Studie wurde bei einer Patientin mit endoskopisch normalen dukталen Verhältnissen der Hinweis auf das papilläre Wachstum erst zytologisch geliefert. Auch wurden in einer

Untersuchung an ca. 1000 Patienten in sechs Fällen unauffälliger Duktoskopie und positiver Zytologie histopathologisch Papillome und DCIS detektiert (Liu 2008). Zudem wurde veröffentlicht, dass die Analyse der Milchgangsspülungen auf Klumpen von mehr als 50 Zellen in Kombination mit der Duktoskopie den positiv prädiktiven Wert bei Frauen mit pathologischer Mamillensekretion erhöhen kann (Shen 2000).

Im Vergleich zur Galaktographie stellt sich die Milchgangsspiegelung in unserer und anderen Studien mit ähnlicher oder höherer Sensitivität dar (Grunwald 2007, Hünenbein 2006b, Yamamoto 2001). Insgesamt kann die Kombination aus Zytologie und Duktoskopie dazu beitragen mehr intraduktale Neoplasien zu identifizieren und so ein optimales chirurgisches Vorgehen zu erreichen. Prä- und intraoperativ kann mit Hilfe der Milchgangsspiegelung die Lokalisation von Tumoren, auch wenn diese multiple vorhanden sind oder tief intraduktal liegen, aufgezeigt werden. So kann das bestmögliche Resektionsmaß bestimmt werden. Dabei erzielen duktoskopisch geführte Exzisionen bessere Ergebnisse als blinde Milchgangsexzision (Dietz 2002, Moncrief 2005).

4.2.2 Duktoskopische Biopsie, Duktallavage und Duktoskopie

Die Visualisierung intraduktaler Läsionen in der Duktoskopie korreliert mit den Neoplasien der Mamma, jedoch ist eine endgültige Differenzierung zwischen malignen und benignen Erkrankungen auf Grund des endoskopischen Aussehens nicht möglich (Louie 2006). Zudem ist die Sensitivität der Zytologie limitiert. Daher könnten Methoden zur intraduktalen Gewebeentnahme das Potential des duktales Ansatzes deutlich verbessern und dazu beitragen das optimale chirurgische Vorgehen zu gewährleisten.

In der Robert-Rössle Klinik in Berlin-Buch wurde eine duktales Biopsietechnik entwickelt, die die gezielte Gewebeentnahme unter visueller Kontrolle ermöglicht (Hünenbein 2004). Die Größe der Biopsate beträgt ca. einen Millimeter und die diagnostische Qualität ist hervorragend. In unserer Untersuchung waren 93% der Proben zytopathologisch beurteilbar. Für intraduktale Biopsien bei Papillompatientinnen wurden in einer großen Studie ähnliche Zahlen (90%) nachgewiesen. Dagegen waren die Proben bei Frauen mit Brustkrebs in derselben Forschungsreihe nur begrenzt (58%)

diagnostisch nutzbar. Die Autoren führen das auf die Lokalisation der malignen Tumoren in den peripheren duktal-lobulären Einheiten und die schwachen Gewebekohäsion der Karzinome im Vergleich zum Papillom zurück (Matsunaga 2004).

Bei unseren Patientinnen wurde die histologische Diagnose der Biopsie durch die histopathologische Aufarbeitung der Operationsresektate in allen Fällen bestätigt. In der einzigen vergleichbaren Untersuchung ist die Sensitivität der intraduktalen Gewebeentnahme mit 76% etwas begrenzter (Matsunaga 2004). Durch den perkutanen Einsatzes des Duktoskops gelang Uchida bei sechs Frauen die Biopsie von intrazystischen Veränderungen der Mamma und damit die differentialdiagnostische Abklärung dieser. Er konnte Karzinome und Papillome in vier bzw. zwei der Fälle nachweisen (Uchida 2007). Insgesamt kann die duktale Biopsie durch gezielte Gewebeentnahme und schnelle histologische Untersuchung eine präoperative Evaluation der Dignität intraduktaler Neoplasien ermöglichen und zur optimalen Therapieauswahl beitragen.

Im Vergleich zur intraduktalen Biopsie war die Sensitivität der Zytologie in unserer Studie limitiert. Trotzdem ergab sich eine gegenseitige Ergänzung aller dukталen Verfahren. Drei Frauen mit Milchgangspapillom, bei denen die Biopsate wegen nekrotische Gewebetrümmer nicht verwertbar waren oder die Biopsie nicht durchführbar war, präsentierten in unserer Untersuchung zytologisch und endoskopisch Anhaltspunkte für das papilläre Wachstum. In diesem Zusammenhang wäre zukünftig bei Frauen mit pathologischer Mamillensekretion im klinischen Alltag ein klarer diagnostischer Algorithmus wünschenswert, in dem Duktoskopie, duktale Biopsie und Duktallavage feste Bestandteile bilden. Zudem könnte der duktale Ansatz der minimal-invasiven Therapie benigner intraduktaler Läsionen dienen. In einer Studie wurde bereits der therapeutische Nutzen der intraduktalen Biopsie bei 78% der Patientinnen mit Milchgangspapillom nachgewiesen (Matsunaga 2004). Außerdem könnten künftig möglicherweise mittels Laserduktoskopie intraduktale Papillome entfernt werden (Jacobs 2007b).

4.3 Duktallavage und Duktoskopie in der gesunden Brust

Duktallavage und Duktoskopie gelangen in den Milchgängen dorthin, wo die meisten Mammakarzinome sich entwickeln. Auch können in der Zytologie schon Jahre bevor ein invasiver Tumor entsteht vereinzelt stark atypische Zellen nachweisbar sein. Daher erhofft man sich zukünftig, die Ergebnisse der duktaalen Untersuchungen bei Frauen zur Risikostratifizierung einsetzen und eventuell präventive Maßnahmen einleiten zu können.

In diesem Zusammenhang wurde in unserer Studie die klinisch und bildgebend gesund eingeschätzte Brust von 39 Frauen untersucht. 26% der Frauen präsentierten pathologische Veränderungen in der Duktallavage und/ oder Duktoskopie. Die Zytologie war in 6 % der Fälle karzinomverdächtig verändert. Im Nachbeobachtungszeitraum von durchschnittlich 3 Jahren zeigte keine der Patientinnen eine Tumorentwicklung.

Zu ähnlichen Ergebnissen kamen mehrere Untersuchungen, die sich jedoch im Gegensatz zu unserer Arbeit auf die Duktallavage konzentrierten und keine Kombination mit der Duktoskopie durchführten. Bei gesunden Hochrisikopatientinnen konnten für 7-8% der Personen malignitätssuspekte Duktallavagepräparate identifiziert werden (Dooley 2001, Johnson-Maddux 2005, Mitchell 2005). In zwei neuen Studien entwickelte keine der Frauen mit pathologischer Zytologie im Follow-up ein Karzinom (Carruthers 2007, Visvanathan 2006). Der relativ kurze Beobachtungszeitraum- auch in unserer Untersuchung- begründet möglicherweise die fehlende Korrelation.

Auf Grund der fehlenden eindeutigen Resultate lässt sich weiterhin nur annehmen, dass das Risiko für Brustkrebs bei auffälliger Duktallavage um das drei- bis fünffache erhöht wird und dem von Atypien in Nipple Aspiration und RPFNA entspricht (Baltzell 2008, Fabian 2000, Newman 2002, Vogel 2004, Wrensch 1992, Wrensch 2001). Dieser Ansatz wird dadurch unterstützt, dass bei einer Patientin am selben Tag durch Duktallavage und RPFNA gewonnene Zytologien eine ähnliche Morphologie aufweisen (Zalles 2006).

Zur Verlaufsbeobachtung pathologischer duktaaler Veränderungen kann die erneute Sondierung desselben Milchgangs nach 6 Monaten erfolgreich durchgeführt werden, doch scheint die Reproduzierbarkeit der zytologischen Ergebnisse limitiert (Johnson-

Maddux 2005, Patil 2007, Visvanathan 2007). Inter- und intrauntersucherabhängige Interpretationsdifferenzen stellen einige der Ursachen dar. Eine gezielte Ausbildung von Zytopathologen im Bereich der Duktallavage kann wahrscheinlich die Genauigkeit der Methode verbessern (Visvanathan 2006).

In den letzten Jahren wurde das Potenzial der Duktallavage zur Analyse von freier DNA und von Biomarkern, wie dem Antigen Ki-67, zunehmend genutzt. Zukünftig können der Nachweis von Chromosomenabberationen und dem Verlust der Heterozygotie am BRCA1-Gen oder BRCA2-Gen in der Mammazytologie möglicherweise zur Risikostratifizierung beitragen (Cazzaniga 2006, Honrado 2005, Li 2005, Locke 2006, Locke 2007). Eine Langzeitstudie zur Bedeutung von morphologischen Veränderungen in Duktallavage und Duktoskopie für die Karzinomentwicklung steht weiterhin aus.

Möglicherweise könnten jedoch in Zukunft zytomorphologische Veränderungen oder Marker der Malignität in der Duktallavage zur Beurteilung der Effektivität von neuen Wirkstoffen in der Behandlung und Prävention von Karzinomen eingesetzt werden. Die intraduktale Therapie und Gabe von Medikamenten steht noch ganz am Anfang (King 2005, Locke 2004, O'Shaughnessy 2003).

4.4 Methodenkritik

Der duktale Ansatz hat bekannte Limitationen. Mit dem Duktoskop werden lediglich ein bis drei der durchschnittlich 15-20 zentralen Milchgänge untersucht. Der Großteil des Gangsystems wird nicht inspiziert, und intraduktale Neoplasien könnten so leicht übersehen werden (Badve 2003, Sarakbi 2006a). In einer Studie an 72 Mastektomie resektaten wurde jedoch gezeigt, dass die Hälfte der Mamma von nur drei großen Hauptgängen drainiert wird. Im Gegensatz dazu durchziehen acht kleine duktale Systeme weniger als 2% des Brustdrüsenvolumens (Going 2004). Da endoskopisch eher die weiten Milchgänge sondiert werden können, kann daher ein großer Anteil der Mamma mit der Duktoskopie von drei mamillären Gängen untersucht werden.

Dennoch kann sich die Milchgangsspiegelung als schwierig erweisen, wenn die Neoplasie in der Terminalduktus-Lobulus-Einheit (TDLE) oder weit peripher in dukталen Seitengängen mit geringem Durchmesser lokalisiert ist. Fast 50% des Gangsystems

der Brust sollen einen so geringen Durchmesser aufweisen, dass sie endoskopisch nur schwer passierbar sind (Sarakbi 2006a, Taneri 2006). Zudem stellten Badve et al. in einer retrospektiven Untersuchung an 800 Mastektomie resektaten fest, dass die Karzinome meist tief in der Brust weit distal des Milchporus lokalisiert liegen und eine Beteiligung der zentralen Milchgänge relativ selten ist (22%) (Badve 2003). Demgegenüber wurden in einer Studie zu Milchgangspapillomen ca. 74% der Neoplasien im Hauptmilchgang oder dem ersten Seitengang diagnostiziert. Die durchschnittliche Entfernung der Tumore vom Milchporus betrug 2,7 cm (Shen 2000). Trotzdem ist es für den Einsatz duktaler Verfahren problematisch, dass Narben oder proximale Läsionen den Gang verlegen und so die Untersuchung der weiter distalen Neoplasien behindern können. Vor diesem Hintergrund könnte sich möglicherweise die Duktallavage als hilfreich erweisen. Mit dieser Methode können auch Milchgänge, die wegen ihrem geringem Durchmesser oder einer teilweisen Obstruktion endoskopisch nicht passierbar sind, ausgespült werden.

Ein weiterer Diskussionspunkt in der Anwendung des duktales Ansatzes ist die Frage, ob nach einer Duktoskopie eine Duktallavage durchgeführt werden sollte. Durch das Endoskop können potentiell Schäden und Blutungen im Milchgangsystem entstehen. Dadurch könnte die Aussagekraft der Zytologie beeinträchtigt werden. Diese Vermutung konnte für unsere Studie jedoch nicht bestätigt werden. Die Duktoskopie wies eine sehr geringe Perforationsrate (6%) auf und zytologisch war kein Präparat auf Grund von Blut- oder Geweberestbeimengungen diagnostisch nicht verwertbar.

Zusammenfassung

Einleitung Der so genannte „intraductal approach“ stellt eine neue Form der Diagnostik benigner und maligner intraduktaler Pathologien der Mamma dar. Mit Duktallavage (Milchgangsspülung), Duktoskopie (Milchgangsspiegelung) und duktoskopischer Biopsie soll eine frühe Detektion und Einschätzung der Dignität von intraduktal wachsenden Tumoren ermöglicht werden sowie die Größe ihrer intraduktalen Komponente direkt bestimmt werden. Dies ist durch konventionelle Bildgebung nur eingeschränkt möglich. Doch für optimales chirurgisches Vorgehen ist eine genaue Kenntnis über die Ausdehnung in den Milchgängen entscheidend. Ziel dieser Studie war daher den Stellenwert der duktaalen Zytologie alleine und in Kombination mit Duktoskopie und duktoskopischer Biopsie in der Diagnostik intraduktaler Neoplasien im klinischen Alltag zu ermitteln. Außerdem sollte in unserer Untersuchung die Bedeutung einer pathologischer Zytologie oder Endoskopie für eine mögliche zukünftige Tumorentwicklung untersucht werden. Vergleichbare, umfassende Studien zur Kombination aller drei duktaalen Verfahren fehlen.

Patienten und Methoden 53 Patientinnen mit Mammakarzinom und 43 Patientinnen mit pathologischer Mamillensekretion wurden von 2002 bis 2007 präoperativ mit kombinierten duktaalen Verfahren untersucht. Bei allen Patientinnen wurde eine Duktallavage durchgeführt. Die Milchgänge wurden mit einem starren 0,7 cm durchmessenden Gradienten Index (GRIN) Mikroendoskop begutachtet. Mit einer neuentwickelten duktoskopischen Biopsietechnik wurden bei Frauen mit mamillärer Flüssigkeitsabsonderung Gewebeproben genommen. Die Ergebnisse der duktaalen Diagnostik wurden mit mammographischen Befunden und der Histopathologie der Operationsresektate korreliert.

Ergebnisse Alle Patientinnen (100%) wurden duktoskopisch erfolgreich untersucht. In der *Gruppe der Frauen mit Mammakarzinom* war die Duktallavage in 87% der Fälle diagnostisch verwertbar. Bei 20% der Patientinnen war als Hinweis für malignes Wachstum starke atypische (n=3) oder maligne veränderte (n=6) Epithelien zytologisch sichtbar. Mit hoher Sensitivität (65%) identifizierte die Duktoskopie die intraduktale Komponente bei Karzinomen mit extensiver Ausdehnung in den Milchgängen ($p < 0,05$).

Mammographisch und zytologisch war dies nur begrenzt möglich (50%; 14%). Mammographie und Duktoskopie detektierten intraduktales Wachstum signifikant häufiger als die Duktallavage. Doch konnte die duktale Zytologie in drei Fällen unauffälliger Duktoskopie bzw. Mammographie die Ausdehnung des Tumors in den Milchgängen zusätzlich erfassen. Insgesamt wies die Duktallavage jedoch eine geringe Sensitivität (23%) und hohe Spezifität (91%) für eine intraduktales Komponente auf. Durch die Kombination aus Duktallavage, Duktoskopie und Mammographie wurde das Wachstum im Gangsystem bei Neoplasien mit extensiver intraduktales Ausdehnung in 81% der Fälle detektiert. In der *Gruppe der Frauen mit pathologischer Mamillensekretion* war die Duktallavage in 88% der Fälle diagnostisch verwertbar. Sie detektierte mit einer Sensitivität von 76% und einer Spezifität von 54% papilläre Veränderungen. Die Duktoskopie wies eine Sensitivität von 93% und einer Spezifität von 91% auf. Die endoskopische Biopsie war bei 97% der Patientinnen erfolgreich. Die Histologie der Biopsie wurde in allen Fällen durch die histopathologische Aufarbeitung der Operationsresektate bestätigt. Drei Frauen mit Milchgangspapillom, bei denen die Biopsate diagnostisch nicht verwertbar waren oder die Biopsie nicht durchführbar war, präsentierten zytologisch und endoskopisch Anhaltspunkte für das papilläre Wachstum. In der *bildgebend und klinisch gesund eingeschätzten anderen Brust der Patienten* mit Karzinom oder Sekretion zeigten 26% pathologische Veränderungen in der Zytologie und/oder Duktoskopie. Keine dieser Frauen zeigte im Follow-up von im Mittel 34 Monaten eine Tumorentwicklung.

Schlussfolgerung Der duktales Ansatz stellt sich als eine im klinischen Alltag sinnvoll nutzbare Ergänzung zur konventionellen Diagnostik benigner und maligner intraduktales Neoplasien der Mamma dar. Trotz eingeschränkter Sensitivität kann die Duktallavage in Kombination mit der Duktoskopie in einigen Fällen die intraduktales Tumorkomponente zusätzlich erfassen oder papilläres Wachstum identifizieren. Auf der Basis dieser Ergebnisse wird eine Langzeitstudie zur Bedeutung von morphologischen Veränderungen in Duktallavage und Duktoskopie für die Karzinomentwicklung geplant.

Abkürzungsverzeichnis

ACR	American College of Radiology
ADH	atypische duktales Hyperplasie
ALH	atypische lobuläre Hyperplasie
BET	brusterhaltender Therapie
BIRADS	Breast Imaging Reporting and Data System
DCIS	duktales Carcinoma in situ
DNA5cER	DNA 5c exceeding rate
IDC	invasives duktales Carcinom
ILC	invasives lobuläres Carcinom
LCIS	lobuläres Carcinoma in situ
MRM	Magnetresonanzmammographie
NaCl	Natriumchlorid
RPFNA	randomisierte periareoläre Feinnadelaspiration
TDLE	Terminalduktus-Lobulus-Einheit

Literaturverzeichnis

- 1) ACR practice guideline for the performance of magnetic resonance imaging (MRI) of the breast. American College of Radiology (ACR) 2004 (am 17.5.2008 verfügbar unter http://www.acr.org/SecondaryMainMenuCategories/quality_safety/guidelines/breast/mri_breast.aspx)
- 2) Allred DC, Moshin SK, Fuqua SAW. Histological and biological evolution of human premalignant breast disease. *Endocr Relat Cancer* 2001;8:47-61
- 3) Badve S, Wiley E, Rodriguez N. Assessment of utility of ductal lavage and ductoscopy in breast cancer- a retrospective analysis of mastectomy specimens. *Mod Pathol* 2003;16:206-9
- 4) Baitchev G, Gortchev G, Todorova A, Dikov D, Stancheva N, Daskalova I. Intraductal aspiration cytology and galactography for nipple discharge. *Int Surg* 2003;88:83-6
- 5) Baltzell KA, Moghadassi M, Rice T, Sison JD, Wrensch M. Epithelial cells in nipple aspirate fluid and subsequent breast cancer risk: a historic prospective study. *BMC Cancer* 2008;8:75
- 6) Barreau B, de Mascarel I, Feuga C et al. Mammography of ductal carcinoma in situ of the breast: review of 909 cases with radiographic-pathologic correlations. *Eur J Radiol* 2005;54:55-61
- 7) Beechev-Newman N, Kulkarni D, Kuthari A et al. Breast duct microendoscopy in nipple discharge: microbrush improves cytology. *Surg Endosc* 2005;19:1648-51
- 8) Berg WA, Gutierrez L, NessAiver MS et al. Diagnostic accuracy of mammography, clinical examination, US, and MR imaging in preoperative assessment of breast cancer. *Radiology* 2004;233:830-49
- 9) Bluemke DA, Gatsonis CA, Chen MH et al. Magnetic breast imaging of the breast prior to biopsy. *JAMA* 2004;292:2735-42

- 10) Boetes C, Strijk SP, Holland R, Barentsz JO, Van Der Sluis RF, Ruijs JH. False-negative MR imaging of malignant breast tumors. *Eur Radiol* 1997;7:1231-4
- 11) Bray F, Mc Carron P, Parkin DM. The changing global patterns of female breast cancer incidence and mortality. *Breast Cancer Res* 2004;6:229-39
- 12) Brogi E, Robson M, Panageas KS, Casadio C, Ljung BM, Montgomery L. Ductal lavage in patients undergoing mastectomy for mammary carcinoma. *Cancer* 2003;98:2170-6
- 13) Carney PA, Milgiorretti DL, Yankaskas BC et al. Individual and combined effects of age, breast density and hormone therapy use on the accuracy of screening mammography. *Ann Intern Med* 2003;138:168-75
- 14) Carruthers CD, Chapleskie LA, Flynn MB, Frazier TG. The use of ductal lavage as a screening tool in women at high risk for developing breast carcinoma. *Am J Surg* 2007;194:463-6
- 15) Cazzaniga M, Severi G, Casadio C, Chiapparini L, Veronesi U, Decensi A. Atypia and Ki-67 expression from ductal lavage in women at different risk for breast cancer. *Cancer Epidemiol Biomarkers Prev* 2006;15:1311-5
- 16) Cheng L, Al-Kaisi NK, Gordon NH, Liu AY, Gebrail F, Shenk RR. Relationship between the size and margin status of ductal carcinoma in situ of the breast and residual disease. *J Natl Cancer Inst* 1997;89:1356-60
- 17) Cilotti A, Lacconi C, Marini C et al. Contrast-enhanced MR imaging in patients with BIRADS 3-5 microcalcifications. *Radiol Med* 2007;112:272-86
- 18) Danforth DN, Abati A, Filie A et al. Combined breast ductal lavage and ductal endoscopy for the evaluation of the high-risk breast: a feasibility study. *J Surg Oncol* 2006;94:553-4
- 19) Dawes LG, Bowen C, Venta LA, Morrow M. Ductography for nipple discharge: no replacement for ductal excision. *Surgery* 1998;124:685-91

- 20) Dietz JR, Crowe JP, Grundfest S, Arrigain S, Kim JA. Directed duct excision by using mammary ductoscopy in patients with pathologic nipple discharge. *Surgery* 2002;132:582-7
- 21) Dinkel HP, Trusen A, Gassel AM et al. Predictive value of galactographic patterns for benign and malignant neoplasms of the breast in patients with nipple discharge. *Br J Radiol* 2000;73:706-14
- 22) Dooley WC, Ljung BM, Veronesi U et al. Ductal lavage for detection of cellular atypia in women at high risk for breast cancer. *J Natl Cancer Inst* 2001;93:1624-32
- 23) Dooley WC. Routine operative breast endoscopy during lumpectomy. *Ann Surg Oncol* 2003;10:38-42
- 24) Evron E, Dooley WC, Umbricht CB et al. Detection of breast cancer cells in ductal lavage fluid by methylation-specific PCR. *Lancet* 2001;357:1335-6
- 25) Fabian CJ, Kimler BF, Zalles CM et al. Short-term breast cancer prediction by random periareolar fine-needle aspiration cytology and the Gail risk model. *J Natl Cancer Inst* 2000;92:1217-27
- 26) Feoli F, Paesmans M, Van Eeckhout P. Fine needle aspiration cytology of the breast: impact of experience on accuracy, using standardized cytologic criteria. *Acta Cytol* 2008;52:145-51
- 27) Fischer U, Baum F, Obenauer S et al. Comparative study in patients with microcalcifications: full-field digital mammography vs screen-film mammography. *Eur Radiol* 2002;12:2679-83
- 28) Fischmann A, Siegmann KC, Wersebe A, Claussen CD, Müller-Schimpfle M. Comparison of full-field digital mammography and film-screen mammography: image quality and lesion detection. *Br J Radiol* 2005;78:312-5
- 29) Foxcroft LM, Evans EB, Joshua HK, Hirst C. Breast cancers invisible on mammography. *Aust N Z J Surg* 2000;70:162-7

- 30) Freedman GM, Hanlon AL, Fowble BL, Anderson PR, Nicolou N. Recursive partitioning identifies patients at high and low risk for ipsilateral tumor recurrence after breast-conserving surgery and radiation. *J Clin Oncol* 2002;20:4015-21
- 31) Funovics MA, Phillipp MO, Lackner B, Fuchsjaeger M, Funovics PT, Metz V. Galactography: method of choice in pathologic nipple discharge. *Eur Radiol* 2003;13:94-9
- 32) Gail MH, Brinton LA, Byar DP et al. Projecting individualized probabilities of developing breast cancer for white females who are being examined annually. *J Natl Cancer Inst* 1989;81:1879-86
- 33) Going JJ, Moffat DF. Escaping from flatland: clinical and biological aspects of human mammary duct anatomy in three dimensions. *J Pathol* 2004;203:538-44
- 34) Grunwald S, Heyer H, Paepke S et al. Diagnostic value of ductoscopy in the diagnosis of nipple discharge and intraductal proliferations in comparison to standard methods. *Onkologie* 2007;30:243-8
- 35) Gulay H, Bora S, Kilicurgay S, Hamaloglu E, Goksel HA. Management of nipple discharge. *J Am Coll Surg* 1994;178:471-4
- 36) Haagensen CD, Bodain C, Haagensen DE. Breast carcinoma risk and detection. Philadelphia: WB Saunders 1981:146
- 37) Holland R, Hendriks JH, Vebeek AL, Mravunac M, Schuurmans Stekhoven JH. Extent, distribution, and mammographic/ histological correlations of breast ductal carcinoma in situ. *Lancet* 1990;335:519-22
- 38) Honrado E, Benitez J, Palacios J. The molecular pathology of hereditary breast cancer: genetic testing and therapeutic implications. *Mod Pathol* 2005;18:1305-20
- 39) Hünerbein M. Optical biopsy instrument. International patent application, PCT No WO 2004/052210 A1, 24.06.2004 (German Patent No. 10258483, 17.06.2004)
- 40) Hünerbein M, Raubach M, Gebauer B, Schneider W, Schlag PM. Intraoperative ductoscopy in women undergoing surgery for breast cancer. *Surgery* 2006a;139:833-8

- 41) Hünerbein M, Raubach M, Gebauer B, Schneider W, Schlag PM. Ductoscopy and intraductal vacuum assisted biopsy in women with pathologic nipple discharge. *Breast Cancer Res Treat* 2006b;99:301-7
- 42) Hünerbein M, Dubowy A, Raubach M, Gebauer B, Topalidis T, Schlag P. Gradient index ductoscopy and intraductal biopsy of intraductal breast lesions. *Am J Surg* 2007;194:511-4
- 43) Huston TL, Simmons RM. Locally recurrent breast cancer after conservation therapy. *Am J Surg* 2005;189:229-35
- 44) Jacobs VR, Paepke S, Schaaf H, Weber BC, Kiechle-Bahat M. Autofluorescence ductoscopy: a new imaging technique for intraductal breast endoscopy. *Clin Breast Cancer* 2007a;7:619-23
- 45) Jacobs VR, Paepke S, Ohlinger R, Grunwald S, Kiechle-Bahat M. Breast ductoscopy: technical development from a diagnostic to an interventional procedure and its future perspective. *Onkologie* 2007b;30:545-9
- 46) Johnson-Maddux A, Ashfaq R, Cler L et al. Reproducibility of cytologic atypia in repeat nipple duct lavage. *Cancer* 2005;103:1129-36
- 47) Khan SA, Wiley EL, Rodriguez N et al. Ductal lavage findings in women with known breast cancer undergoing mastectomy. *J Natl Cancer Inst* 2004;96:1510-7
- 48) King BL, Tsai SC, Grya ME. Detection of chromosomal instability in paired breast surgery and ductal lavage specimens by interphase fluorescence in situ hybridization. *Clin Can Res* 2003;9:1509-16
- 49) King BL, Love SM, Rochman S, Kim JA. The fourth international symposium on the intraductal approach to breast cancer, Santa Barbara, California, 10-13 March 2005. *Breast Cancer Res* 2005;7:198-204
- 50) Kolb TM, Lichy J, Newhouse JH. Comparison of the performance of screening mammography, physical examination, and breast US and evaluation of factors that influence them: an analysis of 27,825 patient evaluations. *Radiology* 2002;225:165-75

- 51) Kolb TM. Ultrasound boosts cancer detection in dense breasts. *Diagn Imaging* 2000;22:103-4,107-11
- 52) Kriege M, Brekelmans CT, Boetes C et al. Efficacy of MRI and mammography for breast-cancer screening in women with a familial or genetic predisposition. *N Engl J Med* 2004;351:422-37
- 53) Krishnamurthy S, Sneige N, Thompson PA et al. Nipple aspirate fluid cytology in breast carcinoma. *Cancer* 2003;99:97-104
- 54) Kuhl CK, Schrading S, Leutner CC et al. Mammography, breast ultrasound, and magnetic resonance imaging for surveillance of women at high risk for breast cancer. *J Clin Oncol* 2005;23:8469-76
- 55) Kurian AW, Mills MA, Jaffee M et al. Ductal lavage of fluid-yielding and non-fluid-yielding ducts in BCAR1 and BCAR2 mutation carriers and other women at high inherited breast cancer risk. *Cancer Epidemiol Biomarkers Prev* 2005;14:1082-9
- 56) Leach MO, Boggis CR, Dixon AK et al. Screening with magnetic resonance imaging and mammography of a UK population at high familial risk of breast cancer: a prospective multicentre cohort study (MARIBS). *Lancet* 2005;365:1769-78
- 57) Leis HP. Management of nipple discharge. *World J Surg* 1989;13:736-42
- 58) Leonhard GD, Swain SM. Ductal Carcinoma in situ, complexities and challenges. *J Natl Cancer Inst* 2004;96:906-20
- 59) Lev-Toaff AS, Feig SA, Saitas VL, Finkel GC, Schwartz GF. Stability of malignant breast microcalcifications. *Radiology* 1994;192:153-6
- 60) Lewis JT, Hartmann LC, Vierkant RA et al. An analysis of breast cancer risk in women with single, multiple, and atypical papilloma. *Am J Surg Pathol* 2006;30:665-72
- 61) Li CI, Anderson BO, Daling JR, Moe RE. Trends in incidence rates of invasive lobular and ductal breast carcinoma. *JAMA* 2003;289:1421-4

- 62) Li J, Zhao J, Yu X et al. Identification of biomarkers for breast cancer in nipple aspiration and ductal lavage fluid. *Clin Cancer Res* 2005;11:8312-20
- 63) Liu GY, Lu JS, Shen KW et al. Fiberoptic ductoscopy combined with cytology testing in the patients of spontaneous nipple discharge. *Breast Cancer Res Treat* 2008;108:271-7.
- 64) Locke I, Mitchell G, Eeles R. Ductal approaches to assessment and management of women at high risk for developing breast cancer. *Breast Cancer Res* 2004;6:75-81
- 65) Locke I, Kote-Jarai Z, Bancroft E et al. Loss of heterozygosity at the BRCA1 and BRCA2 loci detected in ductal lavage fluid from BRCA gene mutation carriers and controls. *Cancer Epidemiol Biomarkers Prev* 2006;15:1399-402
- 66) Locke I, Kote-Jarai Z, Fackler MJ et al. Gene promoter hypermethylation in ductal lavage fluid from healthy BRCA gene mutation carriers and mutation negative controls. *Breast Cancer Res* 2007;9:R20
- 67) Louie LD, Crowe JP, Dawson AE et al. Identification of breast cancer in patients with pathologic nipple discharge: does ductoscopy predict malignancy. *Am J Surg* 2006;192:530-3
- 68) Love SM, Barsky SH. Breast duct-endoscopy to study stages of cancerous breast disease. *Lancet* 1996;348:997-9
- 69) Lynch MD, Cariati MC, Purushotham AD. Breast cancer, stem cells and prospects for therapy. *Breast Cancer Res* 2006;8:211
- 70) Maddux AJ, Ashfaq R, Naftalis E, Leitch AM, Hoover S, Euhus D. Patient and duct selection for duct lavage. *Am J Surg* 2004;188:390-4
- 71) Makita M, Sakamoto G, Akiyama F et al. Duct endoscopy and endoscopic biopsy in the evaluation of nipple discharge. *Breast Cancer Res Treat* 1991;18:179-87
- 72) Matsunaga T, Kawakami Y, Namba K, Fujii M. Intraductal biopsy for diagnosis and treatment of intraductal lesions of the breast. *Cancer* 2004;101:2164-9

- 73) Mendrinou S, Nolen JD, Styblo T et al. Cytologic findings and protein expression profiles associated with ductal carcinoma of the breast in ductal lavage specimens using surface-enhanced laser desorption and ionization-time of flight mass spectrometry. *Cancer* 2005;105:178-83
- 74) Mitchell G, Antill YC, Murray W et al. Nipple aspiration and ductal lavage in women with a germline BRCA1 and BRCA2 mutation. *Breast Cancer Res* 2005;7:R1122-31
- 75) Moncrief RM, Nayar R, Diaz LK, Staradub VL, Morrow M, Khan SA. A comparison of ductoscopy-guided and conventional surgical excision in women with spontaneous nipple discharge. *Ann Surg* 2005;241:575-81
- 76) Newman LA, Blake C. Ductal lavage for breast cancer risk assessment. *Cancer Control* 2002;9:473-9
- 77) O'Shaughnessy JA, Kelloff GJ, Gordon GB et al. Treatment and prevention of intraepithelial neoplasia: an important target for accelerated new agent development. *Clin Cancer Res* 2002;8:314-46
- 78) O'Shaughnessy JA. Ductal lavage: clinical utility and future promise. *Surg Clin N Am* 2003;83:753-769
- 79) Patil DB, Lankes HA, Nayar R et al. Reproducibility of ductal lavage cytology and cellularity over a six month interval in high risk women. *Breast Cancer Res Treat* 2007 Dec 21 (elektronische Veröffentlichung)
- 80) Rockhill B, Spiegelman D, Byrne C, Hunter DJ, Colditz GA. Validation of the Gail et al. model of breast cancer risk prediction and implications for chemoprevention. *J Natl Cancer Inst* 2001;93:358-66
- 81) Rudland PS. Epithelial stem cells and their possible role in the development of the normal and diseased breast. *Histol Hystopathol* 1993;8:385-7
- 82) Satake H, Shimamoto K, Sawaki A et al. Role of ultrasonography in the detection of intraductal spread of breast cancer: correlation with pathologic findings, mammography and MR imaging. *Eur Radiol* 2000;10:1726-32

- 83) Sarakbi WA, Worku D, Escobar PF, Mokbel K. Breast papillomas: current management with a focus on a new diagnostic and therapeutic modality. *Int Semin Surg Oncol* 2006a;3:1
- 84) Sarakbi WA, Salhab M, Mokbel K. Does mammary ductoscopy play a role in clinical practice. *Int Semin Surg Oncol* 2006b;3:16
- 85) Sauter ER, Ehya H, Schlatter L, MacGibbon B. Ductoscopic cytology to detect breast cancer. *Cancer J* 2004;10:33-41
- 86) Shah SK, Shah SK, Greatrex KV. Current role of magnetic resonance imaging in breast imaging: a primer for the primary care physician. *JABFP* 2005;18:478-90
- 87) Sharma P, Klemp JR, Simensen M et al. Failure of high risk women to produce nipple aspirate fluid does not exclude detection of cellular atypia in random periareolar fine needle aspiration specimens. *Breast Cancer Res Treat* 2004;87:59-64
- 88) Shen KW, Wu J, Lu JS et al. Fiberoptic ductoscopy for patients with nipple discharge. *Cancer* 2000;89:1512-9
- 89) Shen KW, Wu J, Lu JS et al. Fiberoptic ductoscopy for breast cancer patients with nipple discharge. *Surg Endosc* 2001;15:1340-5
- 90) Skaane P. Ultrasonography as adjunct to mammography in the evaluation of breast tumors. *Acta Radiol Suppl* 1999;420:1-47
- 91) Skinner KA, Silverstein MJ. The management of ductal carcinoma in situ of the breast. *Endocr Relat Cancer* 2001;8:33-45
- 92) Smith JA, Andreopoulou E. An overview of the status of image screening technology for breast cancer. *Ann Oncol* 2004;15:18-26
- 93) Soo MS, Baker JA, Rosen EL. Sonographic detection and sonographically guided biopsy of breast microcalcifications. *AJR* 2003;180:941-8
- 94) Spiegelman D, Colditz GA, Hunter D, Hertzmark E. Validation of the Gail et al. model of breast cancer for predicting individual breast cancer risk. *J Natl Cancer Inst* 1994;86:600-7

- 95) Stavros AT, Thickman D, Rapp CL, Dennis MA, Parker SH, Sisney GA. Solid breast nodules: use of sonography to distinguish between benign and malignant lesions. *Radiology* 1995;196:123-34
- 96) Stomper PC, Connolly JL, Meyer JE, Harris JR. Clinically occult ductal carcinoma in situ detected with mammography: analysis of 100 cases with radiologic-pathologic correlation. *Radiology* 1989;172:235-41
- 97) Stomper PC, Connolly JL. Mammographic features predicting an extensive intraductal component in early-stage infiltrating ductal carcinoma. *AJR* 1992;158:269-72
- 98) Sundararajan S, Tohno E, Kamma H, Ueno E, Minami M. Role of ultrasonography and MRI in the detection of wide intraductal component of invasive breast cancer—a prospective study. *Clin Radiol* 2007;62:252-61
- 99) Taneri F, Kurukahvecioglu O, Akyurek N et al. Microanatomy of milk ducts in the nipple. *Eur Surg Res* 2006;38:545-9
- 100) Uchida K, Toriumi Y, Kawase K, Tabei I, Yamashita A, Nogi H. Percutaneous endoscopy-guided biopsy of an intracystic tumor with a mammary ductoscopy. *Breast Cancer* 2007;14:215-8
- 101) Vargas C, Kestin L, Go N et al. Factors associated with local recurrence and cause-specific survival in patients with ductal carcinoma in situ of the breast treated with breast-conserving therapy or mastectomy. *Int J Radiat Oncol Biol Phys* 2005;63:1514-21
- 102) Vicini FA, Kestin LL, Goldstein NS, Baglan KL, Pettinga JE, Martinez AA. Relationship between excision volume, margin status, and tumor size with the development of local recurrence in patients with ductal carcinoma-in-situ treated with breast conserving therapy. *J Surg Oncol* 2001;76:245-54
- 103) Visvanathan K, Santor D, Ali SZ, Hong IS, Davidson NE, Helzlsouer KJ. The importance of cytologic intrarater and interrater reproducibility: the case of ductal lavage. *Cancer Epidemiol Biomarkers Prev* 2006;15:2553-6

- 104) Visvanathan K, Santor D, Ali SZ et al. The reliability of nipple aspirate and ductal lavage in women at increased risk for breast cancer- a potential tool for breast cancer risk assessment and biomarker evaluation. *Cancer Epidemiol Biomarkers Prev* 2007;16:950-5
- 105) Vogel VG. Atypia in the assessment of breast cancer risk: implications for management. *Diagn Cytopathol* 2004;30:151-7
- 106) Wellings SR, Jensen HM, Marcum RG. An atlas of subcross pathology of the human breast with special reference to possible precancerous lesions. *J Natl Cancer Inst* 1975;50:1111-1118
- 107) Worsham MJ, Raju U, Lu M, Kapke A, Cheng J, Wolman SR. Multiplicity of benign breast lesions is a risk factor for progression to breast cancer. *Clin Cancer Res* 2007;13:5454-9
- 108) Wrensch MR, Petrakis NL, King EB et al. Breast cancer incidence in women with abnormal cytology in nipple aspirates of breast fluid. *Am J Epidemiol* 1992;135:130-41
- 109) Wrensch MR, Petrakis NL, Miike R et al. Breast cancer risk in women with abnormal cytology in nipple aspirates of breast fluid. *J Natl Cancer Inst* 2001;93:1791-8
- 110) Yamamoto D, Shoji T, Kawanishi H et al. A utility of ductography and fiberoptic ductoscopy for patients with nipple discharge. *Breast Cancer Res Treat* 2001;70:103-8
- 111) Yonekura Y, Yamamoto D, Okugawa H. Loss of heterozygosity in ductal lavage for breast tumor and the contralateral breast. *Oncol Rep* 2005;13:739-43
- 112) Zalles CM, Kimler BF, Simonsen M, Clark JL, Metheny T, Fabian CJ. Comparison of cytomorphology in specimens obtained by random periareolar fine needle aspiration and ductal lavage from women at high risk for development of breast cancer. *Breast Cancer Res Treat* 2006;97:191-7
- 113) Zhang W, Yang YC, Zhang BN et al. Biomarker analysis on breast ductal lavage cells in women with and without breast cancer. *Int J Cancer* 2006;119:359-64

Tabellenverzeichnis

- 1) **Tabelle 2.1:** Operationsverfahren bei Patientinnen mit Mammakarzinom, S.15
- 2) **Tabelle 2.2:** histopathologische Aufarbeitung der Operationsresektate bei Patientinnen mit Mammakarzinom, S.15
- 3) **Tabelle 2.3:** Histopathologie der Operationsresektate der Patientinnen mit pathologischer Mamillensekretion, S.18
- 4) **Tabelle 2.4:** Duktallavage- Klassifikation zytologischer Befunde, S.20
- 5) **Tabelle 3.1:** Korrelation der Duktallavagebefunde mit der Histopathologie des Operationspräparates bei Patientinnen mit Mammakarzinom, S.25
- 6) **Tabelle 3.2:** Korrelation von Duktallavagebefunden mit der histopathologisch nachgewiesenen intraduktalen Tumorkomponente, S.26
- 7) **Tabelle 3.3:** Korrelation der Befunde von Duktoskopie und Duktallavage bei Patienten mit Mammakarzinom, S.27
- 8) **Tabelle 3.4:** Korrelation der Befunde von Duktallavage und Duktoskopie bei Patienten mit histopathologisch nachgewiesenem Tumorwachstum, S.28
- 9) **Tabelle 3.5:** Korrelation der Befunde von Duktallavage und Mammographie bei Patienten mit histopathologisch nachgewiesener intraduktaler Tumorkomponente, S.29
- 10) **Tabelle 3.6:** Korrelation von Duktallavage, Duktoskopie und Mammographie mit der histopathologisch nachgewiesenen Ausdehnung des intraduktalen Tumorwachstums, S.30
- 11) **Tabelle 3.7:** Korrelation der Duktallavage und der Histopathologie des Operationsresektates bei Patienten mit pathologischer Mamillensekretion, S.33
- 12) **Tabelle 3.8:** Korrelation von Duktallavage, duktoskopischer Biopsie und Histopathologie des Operationsresektates bei Patientinnen mit pathologischer Mamillensekretion, S.35

- 13) **Tabelle 3.9:** Korrelation von Duktallavage und Duktoskopie in der gesunden Brust von Patientinnen mit Mammakarzinom oder pathologischer Mamillensekretion, S.36

Abbildungsverzeichnis

- 1) **Abbildung 1.1:** Das Milchgangsystem der Mamma, S.5
- 2) **Abbildung 1.2:** Prinzip der Duktallavage, S.9
- 3) **Abbildung 2.1:** Alter der Patientinnen mit Mammakarzinom, S.14
- 4) **Abbildung 2.2:** Lokalisation des Tumors in den Quadranten der Mamma, S.15
- 5) **Abbildung 2.3:** Tumorstadium der Patientinnen mit Mammakarzinom, S.16
- 6) **Abbildung 2.4:** Lymphknotenstatus der Patientinnen mit Mammakarzinom, S.16
- 7) **Abbildung 2.5:** Alter der Patientinnen mit pathologischer Mamillensekretion, S.17
- 8) **Abbildung 2.6:** Farbe/ Konsistenz des Mamillensekretes bei Patientinnen mit pathologischer Mamillensekretion, S.17
- 9) **Abbildung 2.7:** Gradienten Index (GRIN) Duktoskop, S.19
- 10) **Abbildung 2.8:** Darstellung der duktoskopischen Biopsie, S.21
- 11) **Abbildung 3.1:** Duktales Karzinom in der Duktallavage, S.24
- 12) **Abbildung 3.2:** Duktoskopische Befunde: a) Normalbefund b) duktales Carcinoma in situ c) obstruierendes Karzinom, S.26
- 13) **Abbildung 3.3:** Identifizierung der intraduktalen Tumorkomponente bei Patientinnen mit histopathologisch nachgewiesenem Tumorwachstum durch Duktallavage, Duktoskopie und Mammographie, S.31
- 14) **Abbildung 3.4:** Duktales Karzinom in der Zytologie, S.32
- 15) **Abbildung 3.5:** Duktoskopischer Befund: papillärer Tumor (Hünerbein 2006b), S.34
- 16) **Abbildung 3.6:** Histologie eines benignen Papilloms (Hünerbein 2006b), S.35

Erklärung an Eides Statt

Hiermit erkläre ich, Anna Maria Dubowy, geboren am 29.06.1982 in Recklinghausen, an Eides statt, dass die vorliegende Dissertation mit dem Thema „Duktoskopische Diagnostik in Kombination mit Duktallavage zur Evaluation intraduktaler Neoplasien der Mamma“ von mir selbst und ohne die unzulässige Hilfe Dritter verfasst wurde. Sie stellt keine Kopie anderer Arbeiten dar, auch nicht in Teilen. Die verwendeten Hilfsmittel sowie die Literatur sind vollständig angegeben.

Anna Maria Dubowy

Berlin, den 20.10.2008

Danksagung

Mein besonderer Dank gilt meinem Betreuer und Doktorvater Prof. Dr. Michael Hünnerbein für die gute Betreuung und konstruktive Unterstützung der Promotion. Besonders die Arbeit an den Publikationen hat mir später im Schreibprozess der Dissertation sehr geholfen.

Herrn Dr. Topalidis vom Cytologischen Labor, Hannover danke ich für seine Kooperation und seinen wertvollen Beitrag in der Untersuchung der zytologischen Präparate.

Ich danke Dipl.-Psych. Claas Güthoff für seine Beratung in Fragen der statistischen Ausarbeitung der Ergebnisse.

Für ihre Unterstützung während meines ganzen Medizinstudiums danke ich meinen Eltern. Spezieller Dank für das mehrfache Korrekturlesen dieser Arbeit gilt dabei meiner Mutter.

Insbesondere danke ich meinem Freund Juan Daniel Castillo Gomez, der immer mit einem offenen Ohr an meiner Seite war und mir besonders bei technischen Problemen oft weiterhelfen konnte.

Lebenslauf

„Mein Lebenslauf wird aus datenschutzrechtlichen Gründen in der elektronischen Version meiner Arbeit nicht veröffentlicht.“