

3 MATERIAL UND METHODEN

3.1 STUDIENDESIGN

3.1.1 TIERMODELL

Das Schaf hat sich in der orthopädischen Forschung bewährt und wurde bisher vielfach als Versuchstier verwendet. Dadurch liegen in der Literatur umfassende Daten aus biomechanischen und auch histologischen Studien vor. Aufgrund der anatomisch vergleichbaren Größenverhältnisse zum Menschen, bietet das Schaf geeignete Operationsbedingungen und realistische Belastungssituationen.

Die Genehmigung für den Tierversuch wurde durch das Landesamt für Arbeitsschutz, Gesundheitsschutz und technische Sicherheit erteilt (Genehmigungsnummer 0102/01). Die Schafe wurden von einem Züchter bezogen und vorab durch einen Tierarzt untersucht. Das Alter der Schafe betrug nach dem Zahnalter zwei Jahre. Dadurch konnte gewährleistet werden, dass das Längenwachstum der Knochen abgeschlossen und somit die Epiphysenfugen geschlossen waren. Zwei Wochen vor dem operativen Eingriff wurden die Schafe in Quarantäne gehalten um sicherzustellen, dass nur gesunde Tiere dem operativen Eingriff unterzogen werden.

Im Rahmen der vorliegenden Arbeit wurden 28 weibliche Merinomix-Schafe mit einem durchschnittlichen Körpergewicht von 66 ± 12 kg an der linken Hintergliedmaße operiert. Es wurde eine VKB-Rekonstruktion mit zwei verschiedenen Transplantaten zur Untersuchung der Transplantateinheilung durchgeführt. Nach der Operation verblieben die Schafe bis zum völligen Verheilen der Operationswunden und bis wieder eine volle Belastung der operierten Hintergliedmaße stattfand im Stall. Anschließend wurden die Schafe auf die Weide gebracht.

3.1.2 GRUPPENEINTEILUNG

Die Einteilung der Gruppen erfolgte nach den unterschiedlichen Standzeiten und nach der Wahl des Transplantates. Die Standzeiten wurden mit 6 und 52 Wochen gewählt. Es wurden zwei verschiedene körpereigene (autologe) Transplantate verwendet: zum einen ein Patellarsehnentransplantat, das mit Knochenblöcken an seinen Insertionen entnommen wurde und zum anderen ein reines Sehnetransplantat. Als reines Sehnetransplantat verwendet wurde die gleichseitige Endsehne des M. flexor digitalis superficialis verwendet, als Patellarsehnentransplantat das gleichseitige mittlere Drittel der Patellarsehne (Tab. 3-1).

Standzeit	6 Wochen		52 Wochen	
Transplantat	FT	BPTB	FT	BPTB
Gruppe (Anzahl)	1 (n=7)	2 (n=7)	4 (n=7)	5 (n=7)

Tab. 3-1: Gruppeneinteilung für die Transplantateinheilung

3.2 OPERATION

3.2.1 ANÄSTHESIE UND OP-VORBEREITUNGEN

Zur Narkoseeinleitung wurde den Schafen 20 mg/kg Thiopental-Natrium¹ (gelöst in Aqua ad injectabilia) intravenös injiziert. Anschließend wurden sie mit einem Laryngoskop mit langem geradem Spatel nach Foregger und einem Endotrachealtubus², Größe 8.0 intubiert. Die Narkose wurde als Inhalationsnarkose mit Hilfe eines Inhalators³ und einem Gasgemisch mit 1,5% Isofluran⁴, 1/3 Sauerstoff und 2/3 Stickstoff aufrechterhalten. Zur zusätzlichen Analgesie wurde ein Bolus von 0,5 mg Fentanyl⁵ i.v. injiziert. Als Antibioseprophylaxe wurden 2,2 g Amoxicillin mit Clavulansäure⁶ und zum Ausgleich von Flüssigkeitsverlusten 0,9% Kochsalzlösung⁷ i.v. gegeben. Den Schafen wurde eine Magen-Schlund-Sonde gelegt, damit einer Aufgasung des Pansens während der Operation entgegengewirkt werden konnte. Die Narkoseüberwachung erfolgte mit einem Pulsoximeter, expiratorischer CO₂-Messung und EKG. Der linke Hinterlauf, ein Teil des Beckens und des Bauches wurde geschoren, gewaschen und desinfiziert⁸. Um die Kornea der Augen vor dem Austrocknen zu schützen, verwendeten wir eine Augensalbe⁹.

¹ Trapanal[®], Byk Gulden Lomberg Chemische Fabrik GmbH, Konstanz, Deutschland

² Hi-Lo Lanz[™] Mallinckrodt Medical, Athlone, Irland

³ Ventilator 711, Siemens-Elema Ab, Solna, Schweden

⁴ Forene[®], Abbott GmbH, Wiesbaden, Deutschland

⁵ Fentanyl[®], Curamed Pharma GmbH, Karlsruhe, Deutschland

⁶ Augmentan[®] i.v. 2,2 g, (Amoxicillin/Clavulansäure) SmithKline Beecham Pharma GmbH, München, Deutschland

⁷ Natriumchlorid-Infusionslösung 154, Berlin-Chemie AG, Berlin, Deutschland

⁸ Desderman[®]N, Schülke & Mayr GmbH, Norderstedt, Deutschland

⁹ Bepanthen[®] Augensalbe; Bayer AG, Leverkusen, Deutschland

3.2.2 OPERATIVES VORGEHEN

Die Operation erfolgte unter standardisierten sterilen Bedingungen. Die linke Hintergliedmaße wurde rasiert, mit einer Jod-Lösung¹⁰ abgewaschen, die Klaue steril abgedeckt. Die Blutstillung erfolgte durch monopolare Elektrokoagulation, als Spülung wurde 0,9% Kochsalzlösung¹¹ verwendet.

Da die Hamstringsehnen des Schafes eine recht flächige und faszienähnliche Gestalt haben, waren sie als Transplantate ungeeignet (Abb. 3-1, S.24). Alternativ wurde die Sehne des M. flexor digitalis superficialis aus dem Tractus calcaneus entnommen, die in ihrer Struktur der Semitendinosussehne des Menschen ähnlich ist. Zehenbeugung- und Sprunggelenksstreckung kann beim Schaf durch die tiefe Beugesehne, bzw. die Gastrocnemiussehne kompensiert werden. Die Sehne des M. flexor digitalis superficialis, die chirurgisch leicht zugänglich ist, besitzt gute biomechanische Eigenschaften und ihre Entnahme wird von den Schafen gut toleriert [89]. Die entnommenen Flexorsehnen variierten in Länge und Durchmesser. Im Mittel wiesen sie eine Länge von 65 ± 7 mm und einen Durchmesser von $7 \pm 0,6$ mm auf.

¹⁰ Braunoderm, B. Braun Melsungen AG, Melsungen, Deutschland

¹¹ NaCl 0,9 % Spüllösung, Delta Select GmbH, Pfullingen, Deutschland

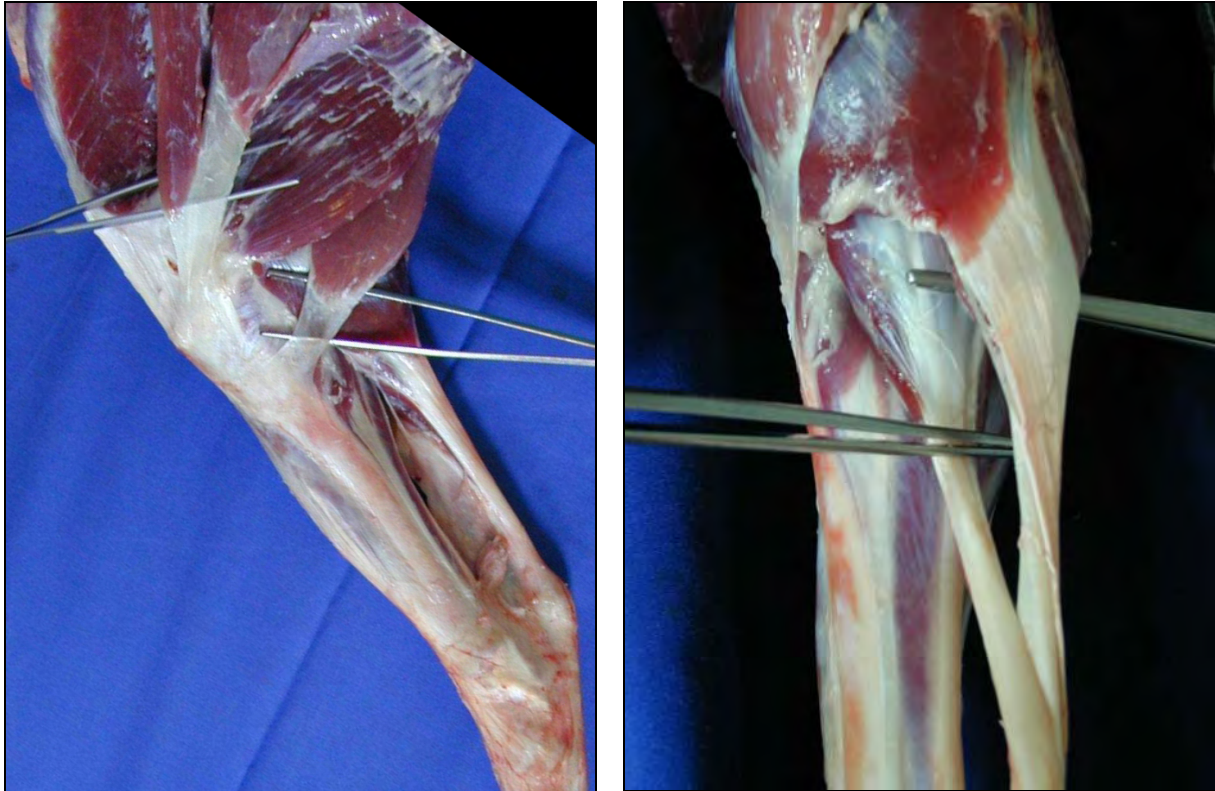


Abb. 3-1: Links: mediale Ansicht eines Schafknies. Über der oberen Pinzette befindet sich die Sehne des M. gracilis, darunter der M. semimembranosus und über der unteren Pinzette die Sehne des M. semitendinosus. Rechts: plantare Aufsicht auf die Sehne des M. gastrocnemius (über der oberen Pinzette) und die Sehne des M. flexor digitorum superficialis (unter der unteren Pinzette) [89].

Über einen posterolateralen Hautschnitt des linken Hinterlaufes wurde die Sehne des M. gastrocnemius dargestellt, der die als Transplantat zu verwendende Sehne des M. flexor digitorum superficialis umhüllt. Um sie frei zu präparieren, durchtrennten wir die Gastrocnemiussehne der Länge nach, worauf nun die tiefe Flexorsehne mit Hilfe einer Overholt-Klemme mobilisiert werden konnte. Anschließend wurde proximal des Tuberculus calcaneus und distal des Muskelbauches das Transplantat scharf herausgetrennt. Die aufgetrennte Flexorsehne wurde mit resorbierbarem¹², die Haut mit nicht-resorbierbarem Nahtmaterial¹³ verschlossen. Das Transplantat wurde in mit 0,9% Kochsalzlösung¹⁴ getränkten Mullkompressen feucht gehalten. Um das Transplantat anschließend in den Knochentunnel implantieren zu können, wurde es in Baseball-stitch Technik an den Enden mit zwei nicht-resorbierbare Fäden¹⁵ umnäht.

¹² 1/0 Vicryl®, Ethicon GmbH, Norderstedt, Deutschland

¹³ 2/0 Prolene®, Ethicon GmbH, Norderstedt, Deutschland

¹⁴ NaCl 0,9 % Spüllösung, Delta Select GmbH, Pfullingen, Deutschland

¹⁵ 2 Ethibond-Excel®, Ethicon GmbH & Co. KG, Norderstedt, Deutschland

Abb. 3-2). Für die spätere Bohrung des Knochentunnels wurde der Durchmesser des Transplantates bestimmt.



Abb. 3-2: Flexorensehnenentnahme und Präparation

Für die Präparation der Patellarsehne wurde die Haut anteromedial über der Patellarsehne eröffnet und die Patellarsehne mit ihren Insertionsstellen dargestellt. Mit einem Lineal wurde die Breite ausgemessen, um das mittlere Drittel als Transplantat auszuwählen. Das Patellarsehnentransplantat wies eine Länge von 68 ± 6 mm auf und einen Durchmesser von $7,3 \pm 0,5$ mm. Die Sehne wurde mit einem Skalpell scharf herausgetrennt, an den knöchernen Insertionen wurde mit einer oszillierenden Säge jeweils ein Knochenblock entnommen. Die Länge des Knochenblocks betrug an der tibialen Seite 15 mm, der Durchmesser war 8 mm. An der patellaren Seite war der Knochenblock 10 mm lang und 7 mm im Durchmesser (Abb. 3-3).

Die Patellarsehne des Schafes ist im Vergleich zum Menschen recht lang, daher wurde sie an der tibialen Seite „geflippt“, d.h. sie wurden einmal umgeschlagen und mit einem nichtresorbierbaren Faden durch ein Bohrloch durch den Knochenblock fixiert [84]. An der patellaren Seite wurden ebenfalls Fäden durch ein Bohrloch befestigt, um das spätere Einziehen des Transplantates in den Knochentunnel zu ermöglichen. Das Transplantat wurde in einer mit physiologischer Kochsalzlösung befeuchteten Kompresse aufbewahrt.

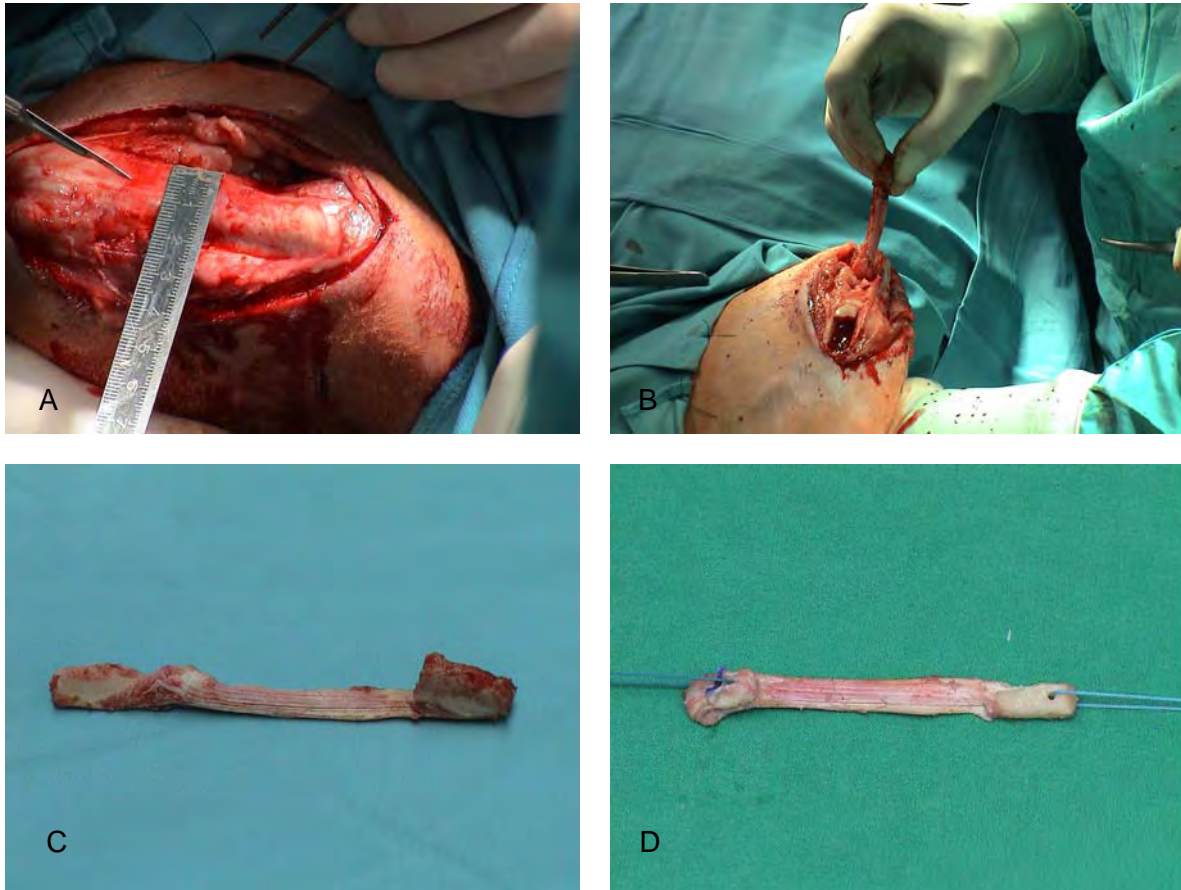


Abb. 3-3: Patellarsehnenentnahme: a) Ausmessen der Patellarsehne und Schnitt im mittleren Drittel; b) Entnahme der Patellarsehne; c) BPTB- Transplantat ; d) „geflipptes“ Transplantat

Anschließend wurde das Kniegelenk durch einen anteromedialen Schnitt arthrotomiert. Nach Inzision des Vastus medialis des M. quadriceps konnte die Patella nach lateral luxiert und das Gelenk flektiert werden. Zur besseren Darstellung entfernten wir partiell den Hoffa´schen Fettkörper unter Schonung des Ligamentum transversum genus. Anschließend konnte das VKB resiziert und die Insertionsstellen mit Hilfe eines scharfen Löffels und eines Lührs debridiert werden.

Unter maximaler Flexion des Kniegelenkes wurde der femorale Knochentunnel nach proximal in 1-Uhr Richtung von der ursprünglichen VKB- Insertionsstelle aus angelegt. Nach dem Durchmesser des Transplantates wurde dieser dann auf 8 bis 9 mm aufgebohrt. Eine hohe Präzision ermöglichte dabei ein Führungsdraht mit dem vorab die Positionierung des Bohrkanals bestimmt wurde. Zielgeräte wurden nicht verwendet. Der femorale Knochentunnel verläuft somit vom ehemaligen Ursprung der VKB in der Fossa intercondylaris in Richtung Epicondylus lateralis. Ausgangspunkt der tibialen Bohrung war die ursprüngliche tibiale Ansatzstelle des vorderen Kreuzbandes, medial der Eminentia intercondylaris. Von dort aus wird bis durch die Gegenkortikalis medial der Tuberositas tibiae

gebohrt. Für die distale Fixation wurde mit Hilfe eines weiten Bohrlochs eine Knochenbrücke zur zusätzlichen Fixation gebildet.

Die Haltefäden des Transplantates wurden über einen Führungsdraht von außen tibial nach innen durch die Tunnel gezogen. Dann wurde das Transplantat in die Knochentunnel eingezogen und femoral über eine gelenknahe Verankerung mit der Interferenzschraube¹⁶ fixiert (Abb. 3-4).

Nach mehrfachem Beugen und Strecken konnte das Transplantat auch tibial in 60° Flexion über die Interferenzschraubenverankerung fixiert werden. Die Interferenzschraube wurde in einer outside-in Technik in den Bohrkanal eingedreht und das Transplantat währenddessen mit Hilfe der Fäden an seiner Position gehalten. Aufgrund der dünneren Kortikalis in diesem Bereich der Interferenzschraubenverankerung erfolgte tibial eine zusätzlich Fixation über einer Knochenbrücke. Das Transplantat wurde somit in einer dem VKB entsprechenden Position befestigt. Durch erneutes Beugen und Strecken konnte die Beweglichkeit und Verankerungsfestigkeit der Konstruktion überprüft werden. Der Wundverschluss erfolgte schichtweise mit resorbierbarem Nahtmaterial¹⁷ für die Gelenkkapsel und Muskeln. Für die Haut verwendeten wir nichtresorbierbares Nahtmaterial¹⁸.

¹⁶ Arthrex®, Liebigstrasse 13, Karlsfeld/ München, München

¹⁷ 1/0 Vicryl®, Ethicon GmbH, Norderstedt, Deutschland

¹⁸ 2/0 Prolene®, Ethicon GmbH, Norderstedt, Deutschland

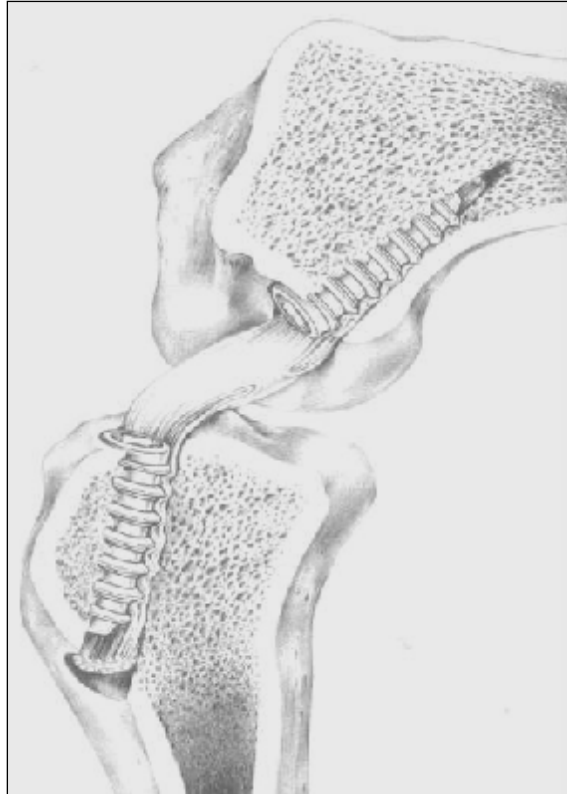


Abb. 3-4: Schematische Darstellung der Interferenzschraubenverankerung [205]

Zur Verankerung der Transplantate wurden biodegradierbare Interferenzschrauben der Firma Arthrex¹⁹ verwendet (Abb. 3-5). Eine reine Poly- L- Lactid (PLLA) Schraube und eine Composite Schraube aus 60 % PLLA Grundsubstanz mit jeweils 20 % HA und Tricalciumphosphat (HA-TCP) wurden randomisiert in Tibia bzw. Femur eingedreht. Beide Schrauben hatte eine Länge von 23 mm, einen Durchmesser von 7 mm und einen kreuzförmigen Schraubenkanal.




Abb. 3-5: Links: Poly- L- Lactid Schraube; Rechts Composite Interferenzschraube.

¹⁹ Arthrex®, Liebigstrasse 13, Karlsfeld/ München, München

3.2.3 NACHBEHANDLUNG

Die Wunden wurden mit Braunol®²⁰ desinfiziert die operierten Läufe steril verbunden. Nachdem die Schafe extubiert waren, wurden postoperative Röntgenbilder in anteroposterioren und lateromedialen Strahlengang mit Hilfe eines mobilen Röntgengerätes²¹ und speziellen Röntgenfilmen²² angefertigt. Aus hygienischen Gründen und um übermäßige Bewegung und Beeinträchtigung durch andere Schafe zu verhindern, wurden die Tiere für einen Tag lang in einer Einzelbox gehalten. Maßnahmen zur Entlastung der operierten Kniegelenke fanden nicht statt. Als postoperatives Analgetikum wurde den Schafen drei Tage lang ein nicht-steroidales Antiphlogistikum²³ (1 mg/kg s.c) verabreicht. Ein Verbandswechsel erfolgte jeden zweiten Tag bis die Wunden trocken und geschlossen waren. Nach Abschluss der Wundheilung (10-14 Tagen) wurden die Fäden gezogen.

3.3 RADIOLOGISCHE UNTERSUCHUNGEN

Zur Kontrolle der Lage der Schrauben wurden post-operativ und auch in regelmäßigen Abständen von drei Monaten Röntgenbilder des operierten Kniegelenkes angefertigt. Dabei wurden anteroposteriore und eine lateromediale Aufnahmen angefertigt. Für die anteroposteriore Aufnahme betrug die Einstellung 70 kV und 5,0 mAs, für die lateromediale Aufnahme 63 kV und 3,2 mAs.

3.4 POLYCHROME SEQUENZMARKIERUNG

In bestimmten Zeitabständen nach der Operation erfolgte eine polychrome Sequenzmarkierung. Den Schafen wurden dabei drei verschiedene Farbstoffe injiziert. Diese reichern sich ab dem Zeitpunkt der Applikation an Mineralsalze des biologisch aktiven Knochens an (siehe Kap. 2.5). Über die spätere Darstellung der Fluorochrome unter Fluoreszenz erhält man ein Bild über den zeitlichen Verlauf des Knochenumbaus während der Einheilung des Transplantates.

²⁰ Braunol®2000, B. Braun Melsungen AG, Melsungen, Deutschland

²¹ Mobilett Plus, Siemens-Elema AB, Solna, Schweden

²² AGFA-Gevaert N.V., Mortsel, Belgien

²³ Finadyne® Injektionslösung 1%, Essex Pharma GmbH, München, Deutschland

Als erste Farbmarkierung wurde das Calcein-Grün²⁴ verabreicht, als zweite das Xylenol-Orange²⁵ und für die letzte Farbmarkierung Tetracyclin²⁶.

In den 6 Wochen-Gruppen wurde Calcein-Grün eine Woche post OP, Xylenol- Orange nach 3 Wochen und Tetracyclin 5 Wochen post OP verabreicht. In den 52 Wochen- Gruppen wurden die Zeitintervalle mit 28, 38 und 48 Wochen gewählt. Diese Fluorochrome sind in der verabreichten Dosis nicht toxisch. Außerdem beeinflussen sie das Knochenwachstum nicht [160]. Die Aufarbeitung der Knochenschliffe beeinflusst die Fluorochrome ebenfalls nicht, lediglich durch die Bestrahlung mit ultraviolettem Licht bleichen die Präparate aus. Daher sollten sie im Dunkeln gelagert werden. Die Herstellung der Lösungen erfolgte nach einer Empfehlung des AO-Forschungsinstitutes Davos. Die Lösungen wurden steril und pH-neutral hergestellt. Die Calcein- Grün Lösung wurde in einer Konzentration von 10 mg/ml, Xylenol-Orange in einer Konzentration von 90mg/ml hergestellt. Die Lösungen waren zwei Wochen im Kühlschrank bei 4°C lagerfähig. Die Dosierung erfolgte mit 1 ml/kg Körpergewicht subkutan. Bei dem Tetracyclin handelt es sich um ein steriles Pulver, dass kurz vor der Applikation in Aqua ad injectabilem in einer Konzentration von 25 mg/ml gelöst und dann langsam intravenös injiziert wurde.

Nach 6 und 52 Wochen Standzeit wurden die Schafe getötet. Einleitend verabreichten wir 20 mg/kg Thiopental-Natrium²⁷ i.v. (gelöst in 40 ml Aqua ad injectabilia), um die Schafe zu narkotisieren, anschließen wurde das Narkotikum überdosiert. Der Herzstillstand erfolgte durch eine intravenöse Injektion von 50 ml Kaliumchlorid²⁸.

Wir explantierten die operierten Kniegelenke komplett und setzten sie dazu femoral und tibial ca. 15 cm proximal und distal des Kniegelenkes ab. Des Weiteren wurden die Inguinallymphknoten auf beiden Seiten entnommen, um Fremdkörperreaktionen im Rahmen der Implantatdegradation beurteilen zu können. Um ein Austrocknen zu verhindern, wickelten wir die Gelenke in 0,9% Kochsalz getränkte Binden ein. Anschließend erfolgte eine weitere Röntgenaufnahme. Die Kniegelenke wurden biomechanisch getestet. Für die knochenhistologische Untersuchung wurden die Tibia und der Femur anschließend in einer Knochenfixationslösung 4 Wochen fixiert.

²⁴ Sigma Alderich GmbH, P.O 1120; Steinheim; Deutschland

²⁵ Acros Organics, Janssen Pharmaceuticaan; Geel, Belgien

²⁶ Synopharm GmbH; Barsbüttel

²⁷ Trapanal®, Byk Gulden Lomberg Chemische Fabrik GmbH, Konstanz, Deutschland

²⁸ 1M-Kaliumchlorid-Lösung, Fresenius Kabi Deutschland GmbH, Bad Homburg, Deutschland

3.5 HISTOLOGIE

3.5.1 AUFARBEITUNG DER PROBEN

3.5.1.1 Fixierung der Proben

Nach der biomechanischen Testung wurden Tibia und Femur in eine Mullbinde eingewickelt und beschriftet. Die Knochen wurden zur Fixierung in eine formaldehydhaltige Lösung für 4 Wochen eingelegt.

Fixierlösung:

124 ml	Formaldehyd 36%
540 ml	Methylalkohol 100 %
130 ml	Barbital- Natrium- Puffer pH 7,4
6 g	Glukose

3.5.1.2 Sägen in Knochenscheiben

Vor dem Sägen wurden Femur und Tibia unter fließendem Wasser formaldehydfrei gewaschen. Femur und Tibia wurden axial des Schraubenverlaufes in 3 mm dicke Knochenscheiben gesägt (Abb. 3-6). Zur Bestimmung der Schraubenlage im Knochen wurden die postoperativen Röntgenbilder, sowie die Ein- und Austrittsstellen des Bohrkanals herangezogen. Femur bzw. Tibia wurden in das Makro-Trennschleifsystem²⁹ mittels eines Schraubstockaufsatzes fest eingespannt, so dass eine Sägeebene parallel des bestimmten Bohrkanals, axial zum Schraubenverlauf getroffen werden konnte. Der Knochen wurde in 2-3 mm dicken Knochenscheiben abgetragen, bis der Bohrkanal in der gesamten Länge sichtbar war. Dadurch war eine Korrektur der Sägeebene möglich, falls diese nicht den angenommenen Verlauf hatte. Der Verlauf der Sägeebenen und die Anzahl der erhaltenen Knochenscheiben wurden in einem Sägeprotokoll dokumentiert und beschriftet. Anschließend wurden die Knochenscheiben zur Entwässerung in 70 % Alkohol eingelegt.

²⁹ EXAKT- Apparatebau GmbH, Norderstedt; Deutschland

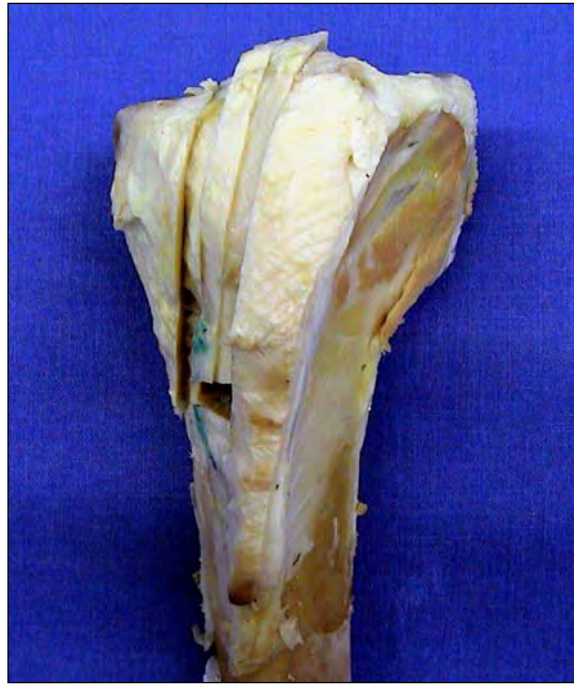

Abb. 3-6: anteriore Aufsicht auf die Tibia und Darstellung der Sägeebenen

3.5.1.3 Entwässerung

Zur Entwässerung durchliefen die Knochenscheiben eine aufsteigende Alkoholreihe (Kap. 0). Während der Entwässerung wurden die Knochenpräparate im Dunkeln aufbewahrt, um ein Ausbleichen der Fluorochrome zu verhindern. Dazu wurden die Gläser in Aluminiumpapier eingewickelt.

Entwässerungsschema

Ethylalkohol ³⁰	70%	für 3 Tage
Ethylalkohol	80%	für 7 Tage
Ethylalkohol	80%	für 7 Tage
Ethylalkohol	96%	für 7 Tage
Ethylalkohol	96%	für 7 Tage
Ethylalkohol	100%	für 7 Tage
Ethylalkohol	100%	für 7 Tage
Ethylalkohol	100%	für 7 Tage
Xylol	100%	2x eine halbe Stunde (zur Entfettung)

³⁰ Ethanol100% Herbeta- Arzneimittel, 12099 Berlin

3.5.1.4 Kunststoffeinfbettung

Die Knochenscheiben wurden unentkalkt in eine Kunststofflösung aus Technovit 9100®³¹ eingebettet. Nach Auswaschen in Xylol wurden sie für 3 Stunden in eine Präinfiltrationslösung aus 200 ml entstabilisierter Technovit 9100 Basislösung und 1 g „Härter 1“ eingelegt. Danach wurden die Knochenscheiben zweimal hintereinander für jeweils 7 Tage in 250 ml Technovit Infiltrationslösung gelegt. Die Infiltrationslösung wurde aus entstabilisierter Basislösung und 20 g Pulver 2 und 1 g „Härter 1“ hergestellt, wobei zuerst das Pulver vollständig in der Basislösung gelöst werden musste. Die Präinfiltration erfolgte bei Raumtemperatur, die Infiltration im Kühlschrank bei einer Temperatur von 4° C.

Für die Kunststoffeinfbettung wurde ein Polymerisationsgemisch gefertigt, das innerhalb von 24 Stunden auspolymerisierte. Das Polymerisationsgemisch bestand zu 9 Volumenanteilen aus Stammlösung A und einem Volumenanteil Stammlösung B. Zur Herstellung der Stammlösung A wurden 80 g Pulver 2 in entstabilisierter Basislösung vollständig gelöst. Das Lösen des Pulvers erfolgte auf einem Magnetrühr Tisch bei Raumtemperatur. Danach wurden 3 g „Härter 1“ hinzugefügt. Die Lösungsmenge ergab am Ende 500 ml. Zur Herstellung der Stammlösung B wurden 44 ml entstabilisierte Basislösung mit 4 ml „Härter 2“ und 2 ml „Regler 5“ vermischt. Nach Herstellen des Polymerisationsgemisches musste dieses unmittelbar verwendet werden. Die Knochenscheiben wurden mit der Schnittseite nach unten in Formen oder Gläser gelegt, beschriftet und in dem Polymerisationsgemisch eingebettet. Dann wurden Sie luftdicht verschlossen und zum Aushärten auf 0-6° C gekühlt. Nach dem Aushärten wurden die Kunststoffblöcke aus den Formen gelöst und beschriftet.

3.5.2 UNENTKALKTE KNOCHENHISTOLOGIE

Die unentkalkte Knochenhistologie ermöglichte die Herstellung von Ultradünnschnittpräparaten und Färbungen, die Mineralisationsfronten und mineralisierende Strukturen darstellen. Von den Kunststoffblöcken konnten mit einem Hartschliffmikrotom³² 6 µm dicke Ultradünnschnitte geschnitten werden. Dazu wurde der Kunststoffblock mit Hilfe einer Wasserwaage parallel zur Schnittebene in das Mikrotom³³ eingespannt. Anschließend wurde bis zum Erreichen der gewünschten Schnittebene ein Hubvorschub von 10 µm eingestellt. Während des Schneidens wurden der Block und das Messer mit einer Schneideflüssigkeit

³¹ Heraeus Kulzer GmbH&Co.KG, Wehrheim; Deutschland

³² Fa. Cambridge Instrumentes

³³ Leica GmbH, Bensheim

benetzt. War die gewünschte Schnittebene erreicht, wurden 6 µm dicke Schnitte angefertigt und auf beschichtete Objektträger³⁴ aufgezogen. Der Schnitt wurde mit Streckflüssigkeit aus 30 ml Butoxyethyl-Acetat³⁵ und 70 ml 70% igem Alkohol überschichtet und mit einem feinen Pinsel vorsichtig gestreckt, um eine Faltenbildung zu verhindern. Das Präparat wurde zuerst in Kisolfolie³⁶ und dann in Filterpapier gelegt und unter Druck in einer Schnittpresse in einem Wärmeschrank bei 37° C zwei Tage getrocknet.

3.5.2.1 Färben der Schnittpräparate

Zur Durchführung der Lichtmikroskopie wurden drei Färbungen angefertigt, die unterschiedliche Gewebestrukturen hervorheben.

3.5.2.1.1 Masson-Goldner-Trichrom Färbung (MG)

Die Masson-Goldner-Färbung ist eine Übersichtsfärbung und dient dem Nachweis von kollagenem Bindegewebe. Die Zellkerne färben sich bräunlich-schwarz an, das Zytoplasma ziegelrot, Erythrozyten orangegelb, Bindegewebe grün und Osteoid rot. Mineralisiertes Knochengewebe stellt sich leuchtend grün dar, unverkalktes Knochengewebe hellgrün. Vorab wurden die Schnittpräparate entplastet und in einer aufsteigenden Alkoholreihe gewässert. Anschließend erfolgte eine Kernfärbung mit Eisenhämatoxin. Nach Waschen der Präparate unter fließendem Wasser wurden diese mit Säurefuchsin-Ponceau gefärbt. Dann erfolgten eine Spülung mit 1% Essigsäure und eine Gegenfärbung mit Lichtgrün. Die Präparate wurden nochmals mit Essigsäure gespült und anschließend entwässert. Dann wurden sie in Xylol getaucht und letztendlich mit Vitoclud³⁷ und Deckgläsern³⁸ eingedeckt.

3.5.2.1.2 Kombinierte Safranin O-von Kossa Färbung (SOVK)

Diese Färbung dient der Abgrenzung von mineralisiertem Knochen und Knorpelgewebe gegenüber nichtmineralisiertem Knochen. Mineralisiertes Gewebe stellt sich in dieser Färbung schwarz dar, während sich die nichtmineralisierten Bereiche leuchtend rot darstellen. Die Schnittpräparate wurden entplastet und mit 3% Silbernitratlösung gefärbt. Nach Spülen in Aqua dest. erfolgte eine Reduktion in Natrium-Formaldehydlösung. Anschließend wurde mit Leitungswasser gespült und die Schnittpräparate wurden in

³⁴ Marienfeld; Laboratory Glassware

³⁵ Merk Schurchart; 85662 Hohenbrunn; Germany

³⁶ MDS GmbH, 35418 Buseck; Deutschland

³⁷ Herstellung und Vertrieb Langenbrink, 79331 Teningen, Deutschland

³⁸ Menzel GmbH&CO KG, Braunschweig, Deutschland

Natriumthiosulfat getaucht. Nach nochmaligem Spülen erfolgte eine Färbung mit Safranin-O. Die Schnittpräparate wurden entwässert und mit Virtocclud eingedeckt.

3.5.2.1.3 Alcian Blaufärbung (AB)

Diese Färbung dient der Darstellung saurer Mukopolysaccharide und der Darstellung der Kalkknorpelgrenze. Die Mukopolysaccharide stellen sich violett dar und die sauren Mukopolysaccharide leuchtend blau. Auch hier wurden die Schnittpräparate entplastet und anschließend in Alcianblaulösung gefärbt. Nach Spülen mit Essigsäure und Aqua dest. erfolgte eine Gegenfärbung mit Kernechtrot. Dann wurden die Schnittpräparate entwässert und eingedeckt. Die Zellkerne werden rot angefärbt, Knochen violett und Kalkknorpel leuchtend blau.

3.5.2.2 Kunststoffschliffe

Die Darstellung der fluorochromen Substanzen erfolgte an unentkalkten histologischen Schliffpräparaten. Hierfür wurden in Kunststoff eingebettete Knochenscheiben verwendet, die planparallel auf Kunststoffobjektträger aufgeklebt und dann auf eine Dicke von 80 – 100 µm heruntergeschliffen wurden (Exakt Präzisionsschleifmaschine®).

Zur Herstellung der Ultradünnschliffpräparate wurden die in Kunststoff eingebetteten 2-3 mm dicken Knochenscheiben mit einem Komponentenkleber (Technovit 4000®)³⁹ parallel in einer Klebepresse auf einen angeschliffenen Kunststoffobjektträger aufgeklebt. Dies erfolgte so, dass die Knochenscheibe objektträgerfern sichtbar zu liegen kam. Nach Aushärtung des Polymerisationsgemisches des Komponentenklebers wurde der Block mit Kunststoffobjektträger im Mikroschleifsystem parallel angeschliffen.

Dann wurde zur Herstellung eines Sandwichpräparates auf die angeschliffene Seite in der Klebepresse ein zweiter Objektträger planparallel zum ersten aufgeklebt. Dies erfolgte mit einem durchsichtigen, lichthärtenden Kunststoffkleber (Technovit 7210®)⁴⁰. Um die Dicke des durchsichtigen Präzisionsklebers zu berechnen, wurden vorab die Dicke des zweiten Kunststoffobjektträgers und die des Objektträgers mit dem aufgeklebten Kunststoffblock gemessen. Ebenso wurde der Durchmesser des Sandwichpräparates gemessen. Über die Differenz des Durchmessers von dem Sandwichpräparat und der Summe von dem Durchmesser des zweiten Objektträgers und des Objektträgers mit Kunststoffblock ermittelte man die Stärke der Kleberschicht des Präzisionsklebers. Dies war wichtig um später den

³⁹ Heraeus Kulzer GmbH&Co.KG, Wehrheim; Deutschland

⁴⁰ Heraeus Kulzer GmbH&Co.KG, Wehrheim; Deutschland

Durchmesser des Kunststoffschliffes zu berechnen. Der Durchmesser des Schliffpräparates sollte zwischen 80 und 100 µm betragen.

Das Sandwichpräparat wurde mit dem Exakt-Makro-Trennschleifsystem⁴¹ mit eingebauter Vakuumpumpe und Pumpe im Abstand von ca. 500 µm parallel zum späteren Schliffobjektträger durchgesägt. Anschließend wurde dieser Sägeschnitt im Mikroschleifsystem (Exakt Präzisionsschleifmaschine®) mit Schleifpapier unterschiedlicher Körnung (800er, 1000er, 1200er) auf 80 bis 100 µm heruntergeschliffen. Dann wurden die Kunststoffschliffpräparate poliert und bis zur Auswertung lichtgeschützt gelagert.

3.6 DESKRIPTIVE HISTOLOGISCHE AUSWERTUNG

3.6.1 DURCHLICHTMIKROSKOPIE

Die histologischen Dünnschnittpräparate wurden an einem Mikroskop⁴² mit 1,6-; 2,5-; 5-; 10-; 20- und 40-iger Objektiven untersucht. Für die Durchlichtmikroskopie wurden die bereits beschriebenen Färbungen zur Differenzierung der verschiedenen Gewebe genutzt. Die Masson-Goldner-Trichrom Färbung diente als Übersichtsfärbung der verschiedenen Gewebe, zur Zelldifferenzierung, zur Beurteilung der Umbauvorgänge am Knochen und zur Beurteilung des Transplantates hinsichtlich Zellularität, Vaskularisierung, Nekrosen und Rundzellinfiltrationen. Die Ausbildung einer direkten Bandinsertion und mineralisierter Strukturen kann mit Hilfe der Alcian-Blau Färbung und der Safranin-O von Kossa Färbung zur Darstellung des Kalkknorpels, der chondroiden Zellen und den Mineralisationsfronten beurteilt werden.

3.6.2 POLARISATIONSMIKROSKOPIE

Bei der Polarisationsmikroskopie wird in dem Mikroskop durch das Einbringen eines Nikolprismas das gewöhnliche Durchlicht polarisiert. Somit wird Licht erzeugt, dessen Schwingungen nur in einer Ebene liegen. Dieses polarisierte Licht trifft in dem histologischen Präparat entweder auf Strukturen durch die es ungehindert durchscheinen (isotrop) kann, oder es trifft auf Strukturen, durch die es in zwei Teile gespalten wird, die gegeneinander phasenverschoben (anisotrop) sind. Hinter dem Objektiv befindet sich ein zweites Nikolprisma als Analysator. Die doppelbrechenden Strukturen erscheinen leuchtender. Es

⁴¹ EXAKT- Apparatebau GmbH, Norderstedt; Deutschland

⁴² Leica Mikroskopie und Systeme GmbH, Wetzlar, Deutschland

entsteht somit ein optischer Eindruck von Tiefe, wodurch sich zum Beispiel die kollagenen Fasern und deren Ausrichtung oder auch Sharpey-ähnliche Fasern, die in den Knochen einstrahlen, darstellen lassen.

3.6.3 FLUORESZENZMIKROSKOPIE

Fluoreszenz bezeichnet die Fähigkeit von Substanzen nach Bestrahlung mit energiereichem kurzwelligem Licht, energieärmere langwellige Strahlen zu emittieren. Bei der Fluoreszenzmikroskopie wird dabei ultraviolettes Licht mit einer Wellenlänge von 0,3- 0,4 μm verwendet. Die *in-vivo* Applikation der fluorochromen Substanzen ermöglicht die Darstellung der Umbauvorgänge im Knochen und vor allem die Bildung von neuem Knochen am Bohrkanal während des Verlaufes der Einheilung, zu erfassen. Durch die Applikation der fluorochromen Substanzen, dem Calcein-Grün, dem Xylenol-Orange und dem Tetracyclin wird eine sekundäre Fluoreszenz erreicht und nicht sichtbares ultraviolettes Licht wird in sichtbares Licht umgewandelt. Dafür werden spezielle farbige Filter benutzt, die selektiv Licht für das jeweilige Fluorochrom durchlassen. Mit Hilfe eines Bildanalyse-Systems von Zeiss⁴³ und einem angefertigten Makro kann das komplette Schliffpräparat mit einer 2,5-fachen Vergrößerung photographiert werden. Die drei Farbkanäle mit den entsprechenden Fluoreszenzbildern können übereinander gelagert werden, wodurch die jeweilige Lokalisation zum Applikationszeitpunkt darstellbar ist. Die Auswertung der Fluoreszenzmikroskopie erfolgte deskriptiv.

3.7 SCORE

Nach einer Kreuzbandrekonstruktion kommt es zu einer Integration des Transplantates in den Knochen. Durch die Interferenzschraubenfixation konnten Weiler et al. die Entstehung einer direkten Bandinsertion nachweisen [201]. Da es bisher keine Beurteilungsmöglichkeit der Reifung dieser Bandinsertion gibt, wurde in der Arbeitsgruppe von Weiler et al. ein Score entwickelt (Tab. 3-2:) [196]. Dieser teilt die direkte Bandinsertion anhand des histologischen Erscheinungsbildes ein, das am Anfang durch chondroide Zellen zwischen Transplantat und Knochen gekennzeichnet ist, die im weiteren Verlauf kalzifizieren und letztendlich in einem vierzonigen Bandaufbau einer direkten Bandinsertion resultiert.

⁴³ Karl Zeiss AG, Berlin Brandenburg, Deutschland

Klassifikation	Beschreibung
0	keine Anzeichen einer direkten Bandinsertion
1	frühe direkte Bandinsertion, unverkalkte chondroide Zellen
2	frühe direkte Bandinsertion, verkalkte chondroide Zellen
3	reifende direkte Bandinsertion mit teilweise vier Zonenaufbau aus Band, Faserknorpel, Kalkknorpel und Knochen
4	Reife direkte Bandinsertion mit vier Zonenaufbau

Tab. 3-2: Score zur Beurteilung einer entstehenden direkten Bandinsertion [196]