

Aus der Klinik für Hals-, Nasen- und Ohrenheilkunde  
der Medizinischen Fakultät Charité – Universitätsmedizin Berlin

**DISSERTATION**

***Evaluation der Ergebnisqualität bei der Behandlung  
von Osteonekrosen des Kiefers***

Zur Erlangung des akademischen Grades  
Doctor medicinae (Dr. med.)

vorgelegt der Medizinischen Fakultät  
Charité – Universitätsmedizin Berlin

von

Andreas Groß

aus Potsdam

Gutachter/in:      1. Priv.– Doz. Dr. med. Th. Schrom  
                                 2. Prof. Dr. Dr. B. Hoffmeister  
                                 3. Prof. Dr.med. St. Knipping

Datum der Promotion: 01.02.2013

# Inhaltsverzeichnis

<b>Kap.</b>		<b>Seite</b>
<b>1</b>	<b>Einleitung und Zielsetzung .....</b>	<b>9</b>
1.1	Osteoradionekrose .....	10
1.1.1	Definition.....	10
1.1.2	Stadieneinteilung .....	10
1.1.3	Ätiologie und Pathogenese .....	11
1.1.4	Epidemiologie .....	13
1.1.5	Klinische und radiologische Befunde.....	13
1.1.6	Therapie .....	14
1.2	Bisphosphonat-assoziierte Osteonekrose .....	16
1.2.1	Definition.....	17
1.2.2	Stadieneinteilung .....	18
1.2.3	Ätiologie und Pathogenese .....	18
1.2.4	Epidemiologie .....	23
1.2.5	Klinische und radiologische Befunde.....	24
1.2.6	Prävention.....	25
1.2.7	Therapie.....	25
1.3	Zielsetzung .....	28
<b>2</b>	<b>Patienten und Methoden.....</b>	<b>29</b>
2.1	Behandlung der Patienten.....	29
2.1.1	Osteoradionekrose .....	30
2.1.2	Bisphosphonat-assoziierte Osteonekrose .....	32
2.2	Datenerhebung.....	35
2.2.1	Anamnese .....	35
2.2.2	Labor- und radiologische Diagnostik .....	35
2.2.3	Histologische Untersuchung.....	35
2.3	Statistische Auswertung .....	38
<b>3</b>	<b>Ergebnisse .....</b>	<b>40</b>
3.1	Alter und Geschlecht der Patienten .....	40
3.2	Grunderkrankung.....	41
3.2.1	Osteoradionekrose .....	41
3.2.2	Bisphosphonat-assoziierte Osteonekrose .....	44
3.3	Nebenerkrankungen.....	45
3.4	Zeit bis zur Entwicklung der Osteonekrose .....	45
3.5	Lokalisation der Osteonekrose .....	46
3.6	Ausgang.....	47
3.7	Histologie .....	47
3.7.1	Osteoradionekrose .....	48
3.7.2	Bisphosphonat-assoziierte Osteonekrose .....	49

<b>Kap.</b>		<b>Seite</b>
<b>4</b>	<b>Diskussion.....</b>	<b>52</b>
4.1	Alter und Geschlecht der Patienten .....	52
4.2	Grunderkrankung.....	54
4.2.1	Osteoradionekrose .....	54
4.2.2	Bisphosphonat-assoziierte Osteonekrose .....	55
4.3	Nebenerkrankung .....	55
4.4	Zeit bis zur Entwicklung der Osteonekrose .....	57
4.5	Lokalisation der Osteonekrose .....	58
4.6	Behandlung der Osteonekrose.....	60
4.6.1	Osteoradionekrose .....	60
4.6.2	Bisphosphonat-assoziierte Osteonekrose .....	61
4.7	Ausgang.....	62
4.8	Histologie .....	63
4.8.1	Osteoradionekrose .....	63
4.8.2	Bisphosphonat-assoziierte Osteonekrose .....	63
4.9	Schlussfolgerung .....	64
4.9.1	Osteoradionekrose .....	64
4.9.2	Bisphosphonat-assoziierte Osteonekrose .....	64
<b>5</b>	<b>Zusammenfassung .....</b>	<b>67</b>
<b>6</b>	<b>Eidesstattliche Erklärung .....</b>	<b>69</b>
<b>7</b>	<b>Literaturverzeichnis .....</b>	<b>70</b>
<b>8</b>	<b>Danksagung.....</b>	<b>86</b>
<b>9</b>	<b>Lebenslauf .....</b>	<b>87</b>

## Verzeichnis der Abbildungen

<b>Abb.</b>	<b>Seite</b>
Abb. 1: ORN mit pathologischer Korpus-Mandibulae-Fraktur im Bereich des rechten Unterkiefers (eigener Patient). Dargestellt ist die a) axiale Schichtung und b) sagittale Schichtung.....	14
Abb. 2: Dokumentation der operativen Therapie einer ORN [40].....	16
Abb. 3: Das Bisphosphonat-Molekül besitzt eine Zangenform und bindet sich fest an die Kalziumatome auf der Knochenoberfläche [21].....	19
Abb. 4: Infizierte Knochennekrose: floride Entzündung trabekulärer Strukturen mit Actinomyces-Druse (Pfeil) als ortsansässige Keimflora.....	20
Abb. 5: a) intraorale Ansicht mit Fistelbildung in Regio 33/32, b) 3D-Rekonstruktion Unterkiefer mit Knochendestruktion in Regio 32-42 sowie in Regio 36-38.....	24
Abb. 6: Dokumentation der operativen Therapie einer BRONJ [30].....	27
Abb. 7: Dekortikation des infizierten Knochens.....	28
Abb. 8: a) Orthopantomogramm mit pathologischer Korpus-mandibulae-Fraktur bei rechtsseitiger Osteoradionekrose (ORN), b) Resektionspräparat (eigener Patient).....	31
Abb. 9: a-c) Postoperative Fotodokumentation, d) intraorale Ansicht postoperativ e) Orthopantomogramm (OPT), Ergebnisse und Funktionalität nach Behandlung einer Osteoradionekrose (ORN) des rechten Unterkiefers (eigener Patient wie Abb. 8).....	32
Abb. 10: Nicht heilende Alveole nach Zahnextraktion; 3 Monaten nach Antibiose mit Clindamycin (eigener Patient).....	33
Abb. 11: a) extraorale Ansicht mit Fistelbildung submandibulär rechts, b) intraorale Ansicht mit Sequesterbildung in Regio 44-47, c) CT-sagittale Ansicht des rechten Unterkiefers mit pathologischer Fraktur.....	34
Abb. 12: Altersverteilung der Patienten.....	41
Abb. 13: Grunderkrankung der Patienten.....	42
Abb. 14: Verteilung der Dosis.....	43
Abb. 15: Zeit bis zur Entwicklung der Osteonekrose.....	46

Abb. 16: a) und b) Osteoradionekrose mit parodontaler Schädigung basierend auf einer strahleninduzierten Schädigung. c) Spongioser Knochen mit radiogener Nekrose in Resorption. Erkennbare trabekuläre Kontur (▲), die in Narbengewebe übergeht (HE-Farbstoff, EDTA-Dekalzifikation) .....	48
Abb. 17: a) Havers-Kanal, der fast völlig mit Osteoblasten gefüllt ist (HE-Farbstoff, EDTA-Dekalzifikation). b) Havers-Kanal mit hypoplastischen Blutgefäßen und schalenähnlichem vitalen Knochenareal. Nicht-vitaler Knochen mit angrenzenden leeren Osteozytenhöhlen (▲) (HE-Farbstoff, EDTA Dekalzifikation) .....	49
Abb. 18: Druse mit fadenartiger Grundstruktur, die besonders in der Peripherie erkennbar ist. Lymphozytärer Randsaum (vorwiegend in der rechten Hälfte). Fibrin und Zelldetritus in der Umgebung. Nekrotisches Knochengewebe links und oben rechts. Hämatoxylin-Eosin-Färbung .....	50
Abb. 19: Ausgedehnte Osteonekrose. Nur noch schemenhaft erkennbare Reste von Knochentrabekeln mit scholligem Zerfall. Ausfüllung der Markräume durch Nekrosematerial, darunter auch gut abgrenzbare Drusen (rundes Gebilde unten links). Hämatoxylin-Eosin-Färbung .....	51

## Verzeichnis der Tabellen

<b>Tab.</b>		<b>Seite</b>
Tab. 1:	Einteilung der Osteoradionekrose (ORN) [156].....	11
Tab. 2:	Wichtige Amino-Bisphosphonate, Indikationen und Applikationsformen [43] .....	17
Tab. 3:	Einteilung der Bisphosphonat-assoziierten Osteonekrose (BRONJ) [147].....	18
Tab. 4:	Antibiotische Behandlung .....	29
Tab. 5:	Operative Behandlung der Patienten mit Osteonekrose .....	34
Tab. 6:	Vorgehensweise bei normalem und entkalktem Gewebe.....	37
Tab. 7:	Alter und Geschlecht der Patienten .....	40
Tab. 8:	Stadien der Karzinome .....	42
Tab. 9:	Behandlung.....	43
Tab. 10:	Grunderkrankung der Patienten.....	44
Tab. 11:	Bisphosphonatbehandlung.....	44
Tab. 12:	Nebenerkrankung der Patienten mit Osteonekrose .....	45
Tab. 13:	Zeit bis zur Entwicklung der Osteonekrose.....	46
Tab. 14:	Lokalisation der Osteonekrose .....	47
Tab. 15:	Studien zur Osteoradionekrose (ORN).....	52
Tab. 16:	Studien zur Bisphosphonat-assoziierten Osteonekrose (BRONJ).....	53
Tab. 17:	Lokalisation der Osteoradionekrose (ORN).....	58
Tab. 18:	Lokalisation der Bisphosphonat-assoziierten Osteonekrose (BRONJ).....	59

## Abkürzungsverzeichnis

AAOMS	American Association of Oral and Maxillofacial Surgeons
BRONJ	Bisphosphonat-assoziiierter Osteonekrose
COPD	Chronisch obstruktive Lungenerkrankung
CT	Computertomographie
Gy	Gray
HBO	hyperbaren Sauerstofftherapie
HE	Hämalaun-Eosin Färbung
i. v.	intravenös
IMRT	intensitätsmodulierten Radiotherapie
KHK	Koronare Herzkrankheit
MRT	Magnetresonanztomographie
OPG	Orthopantomographie
ORN	Osteoradionekrose
PDGF	Platelet-derived growth factor
PRP	plättchenreiches Plasma



## 1 Einleitung und Zielsetzung

Osteonekrosen des Kiefers sind schwerwiegende Komplikationen, die nach Bestrahlung von Kopf-/Halstumoren [182] oder nach Behandlung mit Bisphosphonaten [2, 17, 20, 24, 42, 49, 90, 104, 144, 193, 194] oder bei Osteoporose [108, 133] auftreten können.

Die Erkrankung besitzt eine auffällige Ähnlichkeit mit einer Berufserkrankung, von der vom 19. Jahrhundert an bis zur ersten Hälfte des 20. Jahrhunderts vor allem Arbeiter betroffen waren, die in Zündholzfabriken beschäftigt waren. Die Erkrankung wurde auch als „phosphorus necrosis of the jaw“ oder „phossy jaw“ bezeichnet [71]. Die ersten „Strike-anywhere-Zündhölzer“, die 1827 von John Walker erfunden wurden, enthielten weißen (gelben) Phosphor. Die Arbeiter in den Zündholzfabriken und auch in anderen Industriezweigen, in denen weißer Phosphor verwendet wurde, waren täglich über Stunden den Dämpfen des Phosphors und seiner Oxide ausgesetzt. Bei einem Teil der Arbeiter kam es zu ausgedehnten Kieferentzündungen, die meist von kariösen Zähnen oder Druckstellen des Weichgewebes ausgingen [121]. Die Erkrankung wurde erstmals in Wien 1839 beobachtet [44]. Bristowe beschrieb 1862 die Kiefernekrose der Zündholzarbeiter vor dem englischen Parlament wie folgt: „Typischerweise entwickelt sich eine dunkelrote Verfärbung der Schleimhaut, meist in Verbindung mit einem kariösen Zahn. Ein Ulcus bildet sich oder eine Alveole heilt nicht nach Extraktion. Dann gibt es eine fortschreitende Entzündung mit Abstoßung von Sequestern, die porös und sehr leicht sind, wurmdurchlöchert und wie Bimsstein aussehen. Der Knochen wird weiter schwächer. Die Krankheit schreitet langsam voran mit Ausdünnung des Knochens bis zur totalen Nekrose“ [121].

Von einer Osteonekrose, die durch eine Radiotherapie ausgelöst wurde, hat vermutlich Regaud (1922) [140] erstmalig berichtet. Die Pathologie wurde von Ewing (1926) [52] unter der Bezeichnung ‚Strahlungsostitis‘ beschrieben. Meyer (1970) [118] klassifizierte die Osteoradionekrose (ORN) als eine Sonderform der Osteomyelitis. Titterington (1971) [179] sah die ORN auch als eine Osteomyelitis an. Als eine der ersten Definitionen bezeichnete Titterington sie als ‚Osteomyelitis des bestrahlten Knochens‘.

Osteonekrosen der Kiefer bei Patienten, die mit Bisphosphonaten (BP) behandelt wurden, wurden erstmalig von Marx (2003) [106] und Wang et al. (2003) [191] beschrieben. Anschließend erschienen zahlreiche weitere Berichte über Osteonekrosen der Kieferknochen unter Bisphosphonattherapie [107, 119, 145]. Die meisten Patienten hatten hochpotente,

injizierbare, stickstoffhaltige Bisphosphonate zur Behandlung ossärer Komplikationen maligner Erkrankungen erhalten.

Bisphosphonate werden seit gut 35 Jahren zur Therapie verschiedener Knochenerkrankungen wie Osteoporose, Plasmozytom, osteolytischer Metastasen solider Tumoren oder Morbus Paget eingesetzt [77]. Ruggiero et al. (2004) [145] beschrieben die ersten Fälle einer Bisphosphonat-induzierten Osteonekrose des Kiefers (BRONJ) nach peroraler Bisphosphonat-Applikation (Alendronat, Risedronat) bei sieben Patienten mit Osteoporose.

Die Zahl der Verordnungen von Bisphosphonaten hat sich in den letzten 10 Jahren ver Hundertfacht [155]. Entsprechend hat die Bisphosphonat-assoziierte Osteonekrose des Kiefers (BRONJ) stark zugenommen [190]. Häufige Auslöser für eine BRONJ sind eine vorausgegangene Zahnextraktion, ein Prothesenulcus, eine Parodontalerkrankung oder eine zahnärztliche Intervention.

## **1.1 Osteoradionekrose**

### **1.1.1 Definition**

Eine Osteoradionekrose (ORN) wird definiert als ein bestrahlter Knochen, der devital und durch die darüberliegende Haut oder Schleimhaut exponiert wird, innerhalb von drei Monaten nicht heilt und ohne ein Tumorrezidiv erneut auftritt [70]. Nach einer weiteren Definition ist eine ORN ein Areal größer als 1 cm exponierter Knochen in einem Bestrahlungsfeld ohne Anzeichen einer Heilung für mindestens 6 Monate [105].

### **1.1.2 Stadieneinteilung**

Es wurden bereits mehrere Stadiensysteme vorgeschlagen [78]. Die letzte Einteilung stammt dabei von Schwartz und Kagan (2002) [156] (Tab. 1).

Tab. 1: Einteilung der Osteoradionekrose (ORN) [156]

Stadium 1	Es besteht eine oberflächliche Beteiligung nur des Unterkiefers. Eine Ulzeration des Weichgewebes ist minimal. Nur der exponierte kortikale Knochen ist nekrotisch.
Stadium 2	Es besteht eine lokalisierte Beteiligung des Unterkiefers. Der exponierte kortikale Knochen und auch ein Teil des grundlegenden medullären Knochens sind nekrotisch. Unterteilung A: Eine Ulzeration des Weichgewebes ist minimal. Unterteilung B: Es gibt Ulzeration des Weichgewebes einschließlich orokutaner Fisteln.
Stadium 3	Es besteht eine diffuse Beteiligung des Unterkiefers. Die volle Dicke eines Segments des Knochens ist beteiligt, einschließlich der unteren Grenze. Pathologische Frakturen können auftreten. Unterteilung A: Eine Ulzeration des Weichgewebes ist minimal. Unterteilung B: Es gibt Ulzeration des Weichgewebes einschließlich orokutaner Fisteln.

### 1.1.3 Ätiologie und Pathogenese

Die Bestrahlung von Tumoren im Kopf- und Halsbereich, entweder allein oder in Kombination mit einer Operation und/oder Chemotherapie, ist in vielen Fällen ein essentieller Bestandteil der Tumorthherapie. Abhängig von der Lokalisation des Strahlenfeldes und der Dosis kommt es zu mehr oder weniger progredienten und letztlich irreversiblen Schäden der Knochen und Gefäße. Wegen der Reduzierung der Immunfunktion ist der strahlengeschädigte Knochen empfindlicher gegen Infektionen durch Keime in der Mundhöhle. Wenn es zu einer Sekundärinfektion nach dentogenen oder traumatischen Eingriffen kommt, kann sich aufgrund der verringerten immunologischen Funktion und Vitalität eine infizierte Osteonekrose ausbilden. Eine ORN kann bereits nach einem Monat oder erst 14 Jahre nach der Bestrahlung auftreten [8, 141, 157, 172, 173].

Mehrere Faktoren tragen zur Entwicklung einer ORN bei:

- Eine Röntgendosis von über 66 Gy ist mit einem erhöhten Risiko für die Entwicklung einer ORN verbunden [60]. Dabei korreliert die Röntgendosis direkt mit der Entwicklung einer ORN [31,172, 173]. Bei einer medianen biologischen Effektivdosis ab 102,6 Gy ist das Risiko einer ORN des Unterkiefers signifikant erhöht [98].

- Das Risiko der Entwicklung einer ORN ist abhängig von der Tumorgröße [141], zudem besteht ein signifikanter Zusammenhang mit dem TNM-Stadium [31].
- Traumata, z. B. aufgrund von Extraktionen oder Operationen, zählen zu den wichtigsten Risikofaktoren der Entwicklung einer ORN [33]. Reuther et al. (2003) [141] führten die ORN in 50 % der Fälle auf eine Zahnextraktion zurück. Eine Extraktion wird auch von vielen weiteren Autoren als einer der Hauptrisikofaktoren für die Entwicklung einer ORN angesehen [74, 75, 80, 87, 123, 124, 178, 183]. In über 60 % der Fälle liegen die Ursachen für die Entwicklung einer infizierten ORN im Zahn-, Mund- oder Kieferbereich [39].
- Weitere Risikofaktoren für die Entwicklung einer ORN sind neben einer erforderlichen Zahnextraktion kurz vor oder nach der Bestrahlung auch der Zahnstatus [8, 62, 137, 141] und die orale Hygiene [88]. So korreliert der orale Gesundheitszustand 1-2 Jahre nach der Radiotherapie signifikant mit dem Risiko der Entwicklung einer ORN. Das Risiko ist erhöht bei einer parodontalen Taschentiefe über 5 mm, einem Plaqueindex (Plaque-Befall wird in 6 Stufen eingeteilt von 0 = keine Plaque bis; 5 = 2/3 oder mehr der Zahnkrone sind davon bedeckt) über 40 %, einem alveolären Knochenverlust über 60 %, und einem radiographischen parodontalen Status Grad 3. Deshalb ist ein guter oraler Gesundheitszustand insbesondere nach einer Radiotherapie besonders wichtig [82]. Weitere Risikofaktoren sind Alkohol und Rauchen, da sie den Blutfluss beeinträchtigen [88, 103].
- In nekrotischem Knochen wurden in 64 % der Fälle Mikroorganismen nachgewiesen. Es handelte sich hauptsächlich um stäbchenförmige Bakterien, daneben Spirochäten und Kokken [169]. Die Anaerobier dominierten deutlich [168]. *Porphyromonas gingivalis* war am häufigsten, gefolgt von *Fusobacterium nucleatum* Subspezies *polymorphum*. *Actinomyces*, *Prevotella* und *F. nucleatum* wurden immer nachgewiesen. Daraus wurde abgeleitet, dass diese Bakterien, insbesondere Anaerobier, in der Pathophysiologie eine wichtige Rolle spielen [18]. Zudem fand sich ein direkter Zusammenhang zwischen den Aktinomyzeten und der Schwere der Nekrose bzw. einem verlängerten Behandlungsbedarf [38].
- Das Risiko war abhängig vom BMI [60] aber unabhängig von Alter und Geschlecht der Patienten [60, 98].

Die Entwicklung einer ORN beginnt an den Wänden der Havers-Kanäle. Infolge eines höheren Widerstands der Knochendepletion im Vergleich zur Knochenformation kann eine

positive Knochenbalance resultieren. Wenn jedoch der Blutfluss zum Knochen verringert ist, führt dies zum Absterben der Osteozyten [8, 61].

#### **1.1.4 Epidemiologie**

Zur Häufigkeit der ORN finden sich in der Literatur abweichende Angaben. In einer retrospektiven Studie an über 830 Patienten mit Kopf- und Halstumoren, die zwischen 1969 und 1999 eine Radiotherapie erhielten, entwickelten 8,2 % der Patienten eine ORN. Bei Männern war der Anteil drei Mal so hoch wie bei Frauen [141]. In einer anderen Studie über 1000 Patienten aus dem Zeitraum von 1977 bis 1984 lag der Anteil nur bei 2,7 % [50]. In einer Studie an 1758 Patienten mit nasopharyngealen Tumoren aus dem Zeitraum von 1988 bis 1998 lag der Anteil ebenfalls bei 2,7 % [31].

Neue Behandlungsstrategien bei Tumoren wie die intensitätsmodulierte Radiotherapie (IMRT) oder die konkomitierende Chemoradiotherapie (CRT) hatten nur einen geringen Einfluss auf das Auftreten einer ORN. Nach einer Übersicht über 43 Artikel aus den Jahren 1990 bis 2008 lag die Prävalenz nach konventioneller Radiotherapie bei 7,4 %, IMRT bei 5,1 %, CRT bei 6,8 % und Brachytherapie bei 5,3 % [134].

#### **1.1.5 Klinische und radiologische Befunde**

Typisch für eine ORN sind Schmerz, Drainage und Fistelbildung der Schleimhaut oder der Haut in dem Areal, das bestrahlt worden ist [33]. Es findet sich eine Kombination von nekrotischem Weichgewebe und Knochen ohne spontane Heilung. Antibiotika sind oft wirkungslos und oft ist ein operatives Management erforderlich [18].

In den Frühstadien der ORN findet sich eine Exposition von devitalisiertem Kieferknochen (Abb. 1a, b). Dieser ist durch die ulzerierte Mukosa erkennbar und normalerweise asymptomatisch. Nach Progression der Läsion beginnt der Schmerz, der manchmal sehr schwer sein kann [102]. Weitere Symptome sind Dysästhesie, Halitosis, Geschmacksstörung und die Impaktion von Speiseresten im Bereich von exponierten Sequestern [51]. In schwereren Fällen kommt es zur Fistelbildung der Schleimhaut oder der Haut, einer vollständigen Nekrose des Knochens sowie pathologischen Frakturen [102].

Anhand der klinischen Befunde lässt sich normalerweise eine eindeutige Diagnose der ORN stellen. Eine Biopsie ist mitunter zum Ausschluss eines tumorösen Geschehens notwendig, aber histopathologische Untersuchungen zeigen vaskuläre Strahlenschäden und den Verlust

von Knochenzellen, aber keine Strukturänderungen. Als bildgebende Verfahren sind die Orthopantomographie und die konventionelle Computertomographie (CT) am besten geeignet (Abb. 1 a, b) [78]. Die Magnetresonanztomographie (MRT) zeigt durch Änderungen der Signalintensität histopathologische Gewebeänderungen im zeitlichen Verlauf an. 12-14 Monate nach Bestrahlungsende wurden die Veränderungen als Knochenmarködem, 21-22 Monate als Granulationsgewebe und 34-67 Monate als wenig durchblutetes und sklerosiertes Narbengewebe gewertet [154].

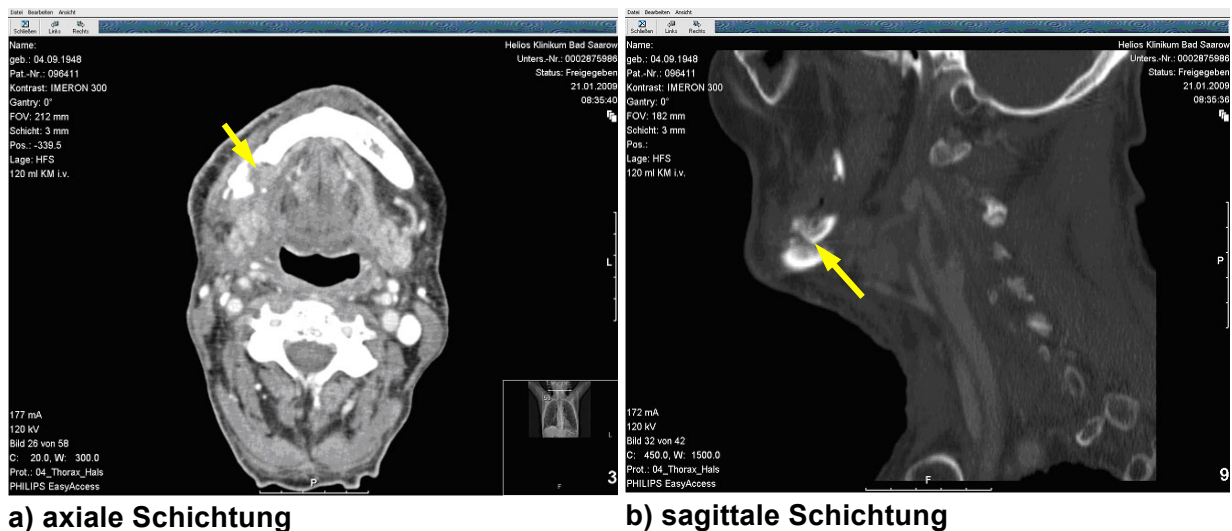


Abb. 1: ORN mit pathologischer Korpus-Mandibulae-Fraktur im Bereich des rechten Unterkiefers (eigener Patient)

### 1.1.6 Therapie

Ein großer Teil der Tumorpatienten aus dem MKG- oder HNO-Bereich sind starke Raucher und/oder Alkoholiker, die zudem ihre Mundhygiene oft vernachlässigen. Entsprechend stellt die Identifizierung dieser gefährdeten Patienten den ersten Schritt zur Prävention dar. Eine Überweisung zu einer zahnärztlichen Untersuchung und eine enge Zusammenarbeit in einem multidisziplinären Team sind vor Beginn der Strahlentherapie sehr sinnvoll. Um das Risiko einer ORN zu minimieren, sollten bestrahlte Patienten zudem sehr auf ihre orale Hygiene achten [18].

Zur Prävention werden Mundwasser und Antibiotika empfohlen. Dentale Extraktionen sollten atraumatisch sein und von erfahrenen Klinikern durchgeführt werden [113]. Eine vollständige dentale Klärung vor dem Beginn der Therapie ist nicht mehr notwendig [34]. Zur Reduzierung des Risikos werden eine Optimierung des Ernährungszustands, die Verwendung

von Steroiden und Limitierung der gesamten Röntgendosis empfohlen, z. B. mit Hilfe der intensitätsmodulierten Radiotherapie (IMRT) [60].

Es stehen konservative und operative Therapieverfahren zur Verfügung.

### **Konservative Therapie:**

Patienten mit einem Tumor im frühen Stadium oder einer Radiotherapie vor der Exzision sprechen häufig auf eine konservative Therapie an [127]. Eine konservative Therapie ist indiziert im Stadium 1 der ORN und einer lokal begrenzten ORN [137]. Umgekehrt ist eine konservative Therapie wenig Erfolg versprechend bei Patienten mit einem fortgeschrittenen Primärtumor, Patienten die nach der Radiotherapie weiter rauchen und trinken, eine palliative Radiotherapie erhalten oder eine Bestrahlungsdosis über 60 Gy, oro-kutane Fisteln haben, eine pathologische Fraktur, Schwellung oder Trismus aufweisen [18].

Durch konservative Maßnahmen ist es möglich, eine Progredienz der ORN zu verhindern, die Heilung einer fortgeschrittenen ORN war jedoch lange Zeit nicht möglich. Die konservative Therapie beinhaltet eine örtliche Wundversorgung, antibiotische Behandlung und die hyperbare Sauerstoff-(HBO) Therapie [18]. Nach einer Literaturübersicht ist die HBO dann von Nutzen, wenn während der Bestrahlungsmaßnahmen eine Zahnextraktion vorgenommen wird. So reduzierte sich die Inzidenz von 7 % ohne HBO auf 4 % mit HBO [123].

### **Operative Therapie:**

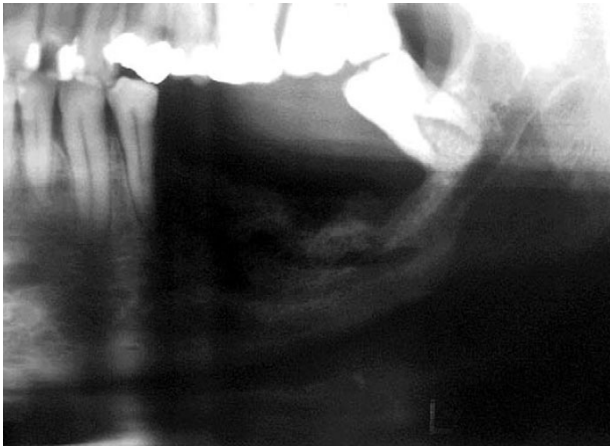
Eine Operation beinhaltet die Resektion des nekrotischen Knochens und Weichgewebes und die primäre Rekonstruktion. Das Ausmaß der Knochenresektion basiert auf den präoperativen bildgebenden Untersuchungen (Abb. 2a) [40, 126]. Folgende stadiengerechte OP-Maßnahmen sind indiziert:

Stadium 2: Eine extensive Sequestrektomie und marginale Mandibulektomie ist nach Brachytherapie bei einem späten Ausbruch der ORN oder bei Bestrahlung in niedrigen Dosen sinnvoll [125]. Eine segmentale Mandibulektomie (Abb. 2b) ist bei einem späten Ausbruch der ORN nach einer Radiotherapie mit einer hohen Dosis notwendig [18]. Bei diesen Patienten kann ein passender osteogener vaskularisierter Lappen zur plastischen Rekonstruktion übertragen werden [6, 40, 48, 79, 109, 177].

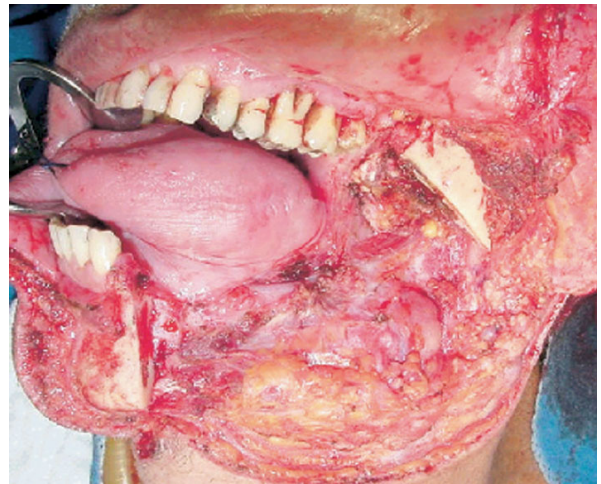
Stadium 3: In fortgeschrittenen Fällen (Abb. 2c) mit pathologischen Frakturen (Abb. 2d) ist eine aggressive operative Therapie erforderlich. Indikationen für eine Hemimandibulektomie sind unnachgiebiger Schmerz, schwerer Trismus, oro-kutane Fisteln und persistente Knochenexposition [89].

Bei Patienten mit ORN kam es in insgesamt 55 % der Fälle zu Wundheilungskomplikationen, bei 25 % traten Rezidive auf [177].

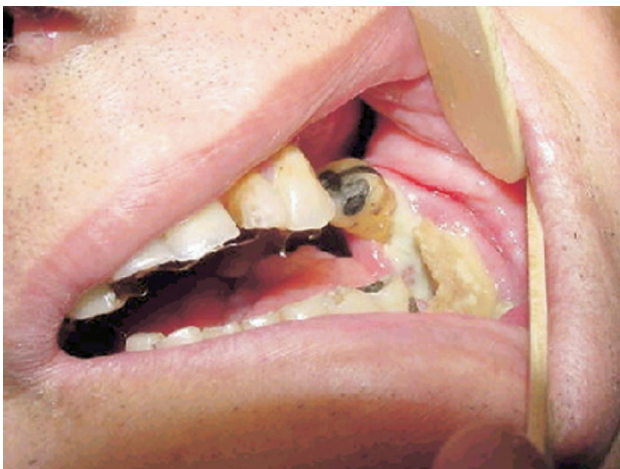Zusammenfassend fehlen bis heute allgemein anerkannte und sichere Therapierichtlinien. Hierzu wären langfristig angelegte Untersuchungen mit einem guten Studiendesign notwendig [18].



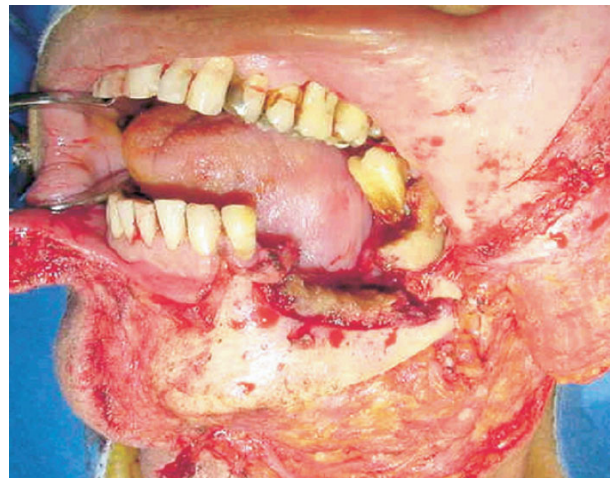**a) Präoperative radiologische Diagnostik**



**b) Intraoperative Sicht auf eine segmentale Knochenresektion**



**c) Intraorale Sicht der ORN des linken Kiefers**



**d) Intraoperative Sicht der ORN, die zu einer Fraktur geführt hat**

Abb. 2: Dokumentation der operativen Therapie einer ORN [40]

## 1.2 Bisphosphonat-assoziierte Osteonekrose

Bisphosphonate werden seit mehr als 20 Jahren erfolgreich zur Behandlung von Kalziumstoffwechselstörungen, insbesondere bei der Therapie maligner Erkrankungen wie multiple Myelome (Plasmozytom), Knochenmetastasen solider Tumore (z. B. Mammakarzinom,



Prostatakarzinom u. a.), aber auch in der Behandlung der tumorassoziierten Hyperkalziämie, des Morbus Paget, der Osteoporose, bei Osteogenesis imperfecta sowie transitorischer Osteoporose angewendet [3, 136, 164] (Tab. 2). Auch für die Behandlung der Otosklerose werden Bisphosphonate diskutiert [27, 180]. Weitere Indikationen wie Riesenzellläsionen der Kiefer, Riesenzelltumoren des appendiculären Skeletts, pädiatrische Osteogenese imperfekta, fibröse Dysplasie, Gaucher' sche Krankheit und Osteomyelitis sind in der Diskussion [95].

Tab. 2: Wichtige Amino-Bisphosphonate, Indikationen und Applikationsformen [43]

Handelsname	Wirkstoff	Einsatzgebiet	Anwendungsform
Zometa <sup>®</sup> (Novartis AG)	Zoledron- säure	Knochenmetastasen, Multiples Myelom, Maligne Hypercalcämie	4 mg in 100 ml NaCl über 15 min i. v. Frequenz: 1/Monat
Aredia <sup>®</sup> (Novartis AG)	Pamidronat	Knochenmetastasen, Multiples Myelom, Maligne Hypercalcämie	90 mg in 250 ml NaCl über 2 Stunden i. v. Frequenz: 1/Monat
Fosamax <sup>®</sup> (Merck AG)	Alendronat	Osteoporose	Wochentablette 70 mg oder täglich 10-mg-Tablette
Actonel <sup>®</sup> (Sanofi-aventis)	Risedronat	Osteoporose, Morbus Paget	5-mg-Tablette 1/Tag oder 35- mg-Wochentablette
Fosavance <sup>®</sup> (Merck AG)	Alendronat	Osteoporose	70-mg-Wochentablette
Bonviva <sup>®</sup> (Roche Pharma)	Ibandronat	Osteoporose	150-mg-Tablette Frequenz: 1/Monat

### 1.2.1 Definition

Eine Bisphosphonat-induzierte Osteonekrose des Kiefers (BRONJ: bisphosphonate related osteonecrosis of the jaws) liegt definitionsgemäß bei Patienten mit freiliegendem Kieferknochen von mindestens 8 Wochen Persistenz unter laufender oder abgeschlossener Bisphosphonattherapie vor. Zusätzlich sind eine lokoregionäre Strahlentherapie und/oder Metastasen ausgeschlossen [26, 129, 146, 147].

### 1.2.2 Stadieneinteilung

Die Einteilung der BRONJ erfolgt entsprechend dem klinisch-radiologischen Bild in vier Stadien und beruht auf den Empfehlungen von Ruggiero (2011) [147] (Tab. 3).

Tab. 3: Einteilung der Bisphosphonat-assoziierten Osteonekrose (BRONJ) [147]

Gefährdungs-kategorie	Kein offensichtlich exponierter/nekrotischer Knochen bei Patienten, die oral oder intravenös mit Bisphosphonaten behandelt wurden.
Stadium 0	Unspezifische klinische Befunde und Symptome wie Kieferschmerz oder Osteosklerose, aber kein klinischer Nachweis für exponierten Knochen.
Stadium 1	Exponierter/nekrotischer Knochen bei Patienten, die asymptomatisch sind und bei denen keine Nachweise einer Infektion vorliegen.
Stadium 2	Exponierter/nekrotischer Knochen verbunden mit einer Infektion, nachgewiesen durch Schmerz und Erythem in dieser Region des exponierten Knochens mit oder ohne eitrigem Auslauf.
Stadium 3	Exponierter/nekrotischer Knochen bei Patienten mit Schmerzen, Infektion und eines oder mehrerer der folgenden Befunde: Pathologische Fraktur, extraorale Fistel oder Osteolyse, die sich über die inferiore Grenze oder Sinusboden erstreckt.

### 1.2.3 Ätiologie und Pathogenese

Bisphosphonate sind Analoga des physiologisch vorkommenden Pyrophosphats mit zwei Phosphonatgruppen. Dabei wurde der Sauerstoff der zentralen P-O-P Bindung durch Kohlenstoff ersetzt. Bisphosphonate sind resistent gegenüber thermischer, hydrolytischer oder enzymatischer Spaltung. Durch Modifikation der beiden funktionellen Seitenketten R1 und R2 am Kohlenstoffatom sind zahlreiche verschiedene Wirkstoffmolekül-Kombinationen möglich [21, 170] (Abb. 3).

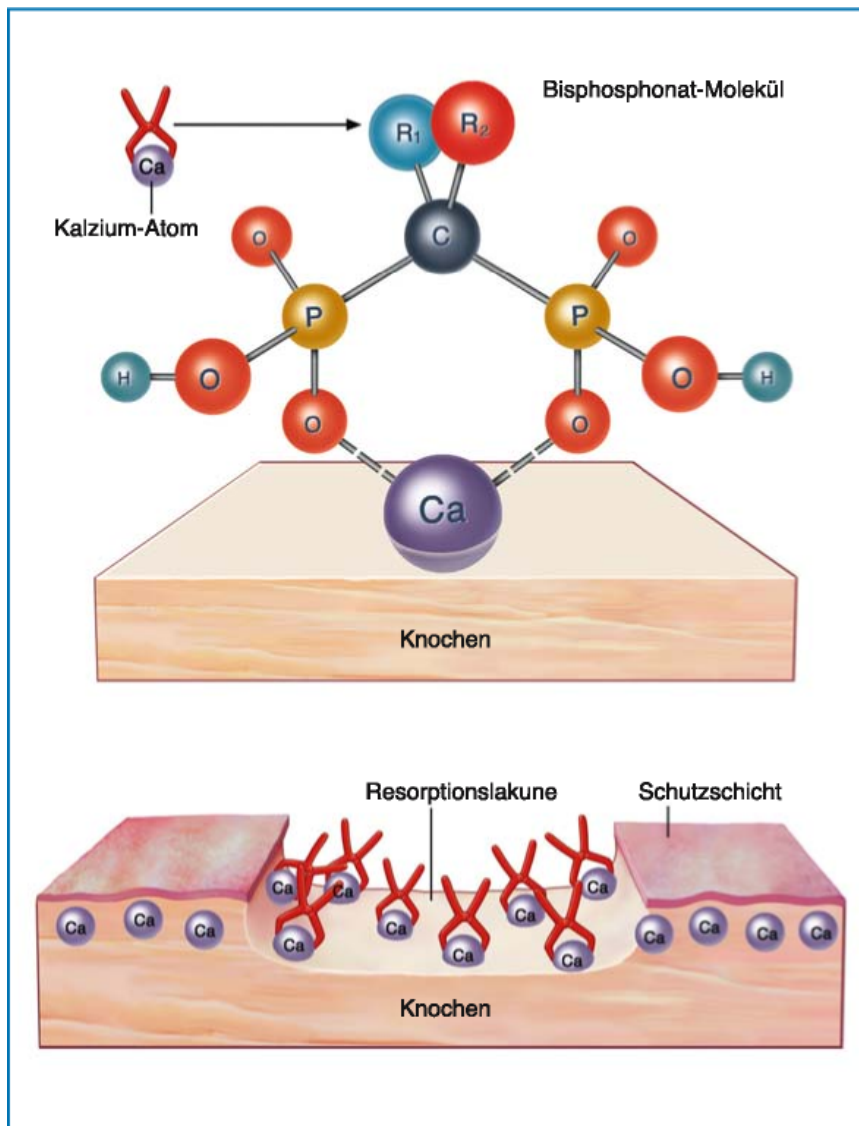


Abb. 3: Das Bisphosphonat-Molekül besitzt eine Zangenform und bindet sich fest an die Kalziumatome auf der Knochenoberfläche [21].

Die antiresorptive Potenz neuerer Bisphosphonate ist inzwischen bis zu 20.000 mal größer als die vom ursprünglichen Etidronat [66]. Bisphosphonate weisen eine hohe Affinität zu Strukturen der Knochenoberfläche, vor allem im Bereich der Resorptionslakunen, zwischen den Osteoklasten und der arrodieren Knochenoberfläche auf [136]. Die Phosphatenden des P-C-P Gerüsts binden sich dabei als Komplex an die Kalziumionen der Hydroxylapatit-Komponente. Nach Einlagerung der Bisphosphonate in den Resorptionslakunen werden sie von den Osteoklasten phagozytiert oder von den Osteoblasten in den Knochen eingebaut. Der Haupteffekt der Bisphosphonate liegt in der Hemmung der osteoklastischen Aktivität und der resultierenden Reduktion der Knochenresorption [66, 136].

Die Kieferknochen und insbesondere der Alveolarfortsatz haben die höchste Umbaurate des gesamten Skelettes [5, 163]. Sie sind mit ihrer dünnen Mukosa nur durch eine sehr vulnerable Schicht geschützt. Der Unterkiefer weist in der Regel eine starke Kortikalis mit wenigen

Gefäßen auf, im Gegensatz zum gut durchbluteten Oberkiefer mit seiner überwiegend spongiösen Struktur. Diese anatomischen Unterschiede wären eine Erklärung für die Nekrosehäufung im Unterkiefer sowie die ungünstigeren Heilungsverläufe [21, 107]. Die Bisphosphonat-induzierte Senkung des Remodeling führt zur Überalterung und letztendlich Apoptose und Akkumulation avitaler Osteozyten im Knochen. Der Knochen wird dadurch spröde und kann leichter brechen, Mikrofrakturen sind die Folge [73, 107]. Die antiproliferativ-zytotoxische Potenz der Bisphosphonate könnte auch zur Schädigung von Endothelzellen der Gefäße und Zellen des Schleimhautepithels führen. Diese würde die Wundheilungsstörung der Mukosa erklären [94, 152]. Der Einfluss der Bisphosphonate auf das Weichgewebe bedarf aber noch weiterer Forschung [91].

Nach dentoalveolären Eingriffen stellen Mukosadefekte eine leichte Eintrittspforte für pathogene Keime der Mundhöhle dar [158]. Verschiedene Bakterien wurden in BRONJ-Gewebe nachgewiesen. Wie bei den ORN scheint *Actinomyces israelii* dabei fast immer vorzukommen [7, 67, 83, 90, 151]. Bei gleichzeitiger Immunsuppression können sich infektiöse Entzündungsprozesse fast ungehindert ausbreiten [99] (Abb. 4).

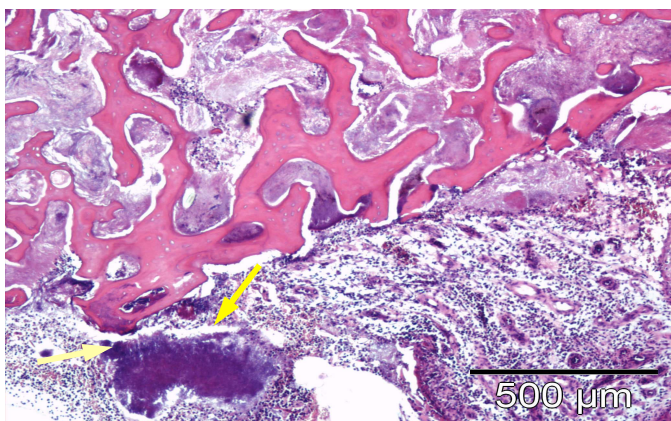


Abb. 4: Infizierte Knochennekrose: floride Entzündung trabekulärer Strukturen mit *Actinomyces*-Druse (Pfeil) als ortsansässige Keimflora

Marx (2003)[106] war der Erste, der bei 36 Patienten einen Zusammenhang zwischen dem Auftreten von avaskulären Kieferosteonekrosen und der intravenösen Applikation von Pamidronat und Zoledronat postulierte. Zunächst galt die BRONJ als spezifische Komplikation der Kieferknochen. Inzwischen wurden aber auch Osteonekrosen unter Bisphosphonattherapie an anderen Schädel- und an langen Röhrenknochen festgestellt [85].

Mehrere Faktoren werden mit der Entwicklung einer BRONJ in Zusammenhang gebracht. Dabei ist zwischen gesicherten Faktoren und Faktoren, die noch in der Diskussion sind oder noch nicht bewiesen wurden, zu unterscheiden:

- Dauer der Therapie: Die Korrelation zwischen der Therapiedauer und dem Auftreten einer BRONJ könnte auch damit zusammenhängen, dass die Wahrscheinlichkeit von invasiven zahnärztlichen/kieferchirurgischen Eingriffen als einer der Hauptfaktoren für die Entstehung mit zunehmender Therapiedauer größer wird. Zur Risikoabschätzung der einzelnen Bisphosphonate fehlen bis heute noch aussagekräftige Studienergebnisse [54].
- Art der Applikation
- Potenz der eingesetzten Amino-Bisphosphonate
- Dosierung [20, 47, 193].
- Eine intravenöse Bisphosphonattherapie ist mit dem höchsten Risiko verbunden [87, 146, 174].
- Dentale Vergangenheit, einschließlich Interventionen, Therapien und Hygiene [42, 107, 146]. Dabei stellen dentoalveoläre Traumata wie Zahnextraktionen, Wurzelspitzenresektionen, Zystektomien und Prothesendruckstellen die häufigsten Auslöser für eine BRONJ dar [53, 107, 146]. Die Anteile der Patienten, bei denen die BRONJ auf eine Zahnextraktion zurückgeführt wurde, weichen allerdings stark voneinander ab. Sie betragen in ansteigender Reihenfolge 38 % [107], 40 % [108], 44 % [35], 46 % [16], 47 % [138], 52 % [74], 53 % [192, 194], 54 % [2], 60 % [3, 53], 63 % [76], 68 % [144], 73 % [112], 76 % [181], 77 % [19, 24], 78 % [106], 79 % [143] und 86 % [145]. Dass eine Extraktion oder ein anderer zahnärztlich-chirurgischer Eingriff eine BRONJ verursacht, liegt nicht nur am Eingriff per se, sondern auch an der Indikation für den Eingriff. Nach Zahnextraktionen oder anderen chirurgischen Eingriffen im Kieferbereich entstehen Weichteil-Knochen-Wunden, die oft zu einer enossalen Infektion führen [54]. Es ist davon auszugehen, dass beide Faktoren zu der Entwicklung einer BRONJ beitragen [144]. Eine weitere Erklärung wäre, dass Traumata zu verstärktem Knochenumbau und Knochenreparatur führen und damit die Anzahl der potenziellen Bindungsseiten erhöhen, was zu einer lokalen Anreicherung von Bisphosphonaten führt [37].
- Maligner Tumor: Bei Karzinompatienten unter intravenöser Bisphosphonattherapie ist das Risiko einer BRONJ nach dentalchirurgischer Interventionen um das 5- bis

21fache erhöht [146]. In der Literatur finden sich widersprüchliche Angaben dazu, ob die Art der Tumorerkrankung für das Risiko eine Rolle spielt. Nach Marx et al. (2005) [107] und Jung et al. (2010) [81] stellt diese einen wichtigen Faktor dar, Patienten mit multiplen Myelomen sollen das höchste Risiko aufweisen. Nach anderen Angaben [54, 146] spielt die Art der malignen Grunderkrankung für die Entwicklung einer BRONJ jedoch keine Rolle.

- Alter: Das Risiko für die Entwicklung einer BRONJ nimmt nach einigen Studien [80, 16, 199] mit zunehmendem Alter signifikant zu, während in anderen Studien [19, 36, 45, 74, 174] kein Zusammenhang gefunden wurde.
- Geschlecht: Das Geschlecht spielt für das Risiko keine Rolle [16, 19, 36, 45, 174, 199].
- Adipositas: In einer Studie fand sich ein signifikanter Zusammenhang zwischen Adipositas und der Entwicklung einer BRONJ [192].
- Parodontopathien: Parodontopathien und eine schlechte Mundhygiene sind anscheinend mit einem höheren Risiko verbunden [87, 107]. Umgekehrt führen routinemäßige präventiv sanierende Maßnahmen vor Beginn der Therapie mit Bisphosphonaten zu einer signifikanten Reduzierung der BRONJ-Prävalenz [46, 143, 185].
- Zur Frage, ob Faktoren, die bei der allgemeinen Wundheilungsstörung eine Rolle spielen, auch das Risiko einer BRONJ beeinflussen, finden sich in der Literatur widersprüchliche Aussagen. Zu diesen Faktoren zählen z. B. Glukokortikoid-Langzeittherapie, chronischer Nikotin- und Alkoholabusus, Diabetes mellitus, Vaskulopathien, Niereninsuffizienz und kardiale Erkrankungen [14, 84, 87, 107, 174, 192].
- Ob eine Strahlen-, Chemo- und/oder Immuntherapie die Entwicklung einer BRONJ beeinflusst, ist noch nicht hinreichend geklärt [12, 87, 107, 119]. Nach einigen Studien könnte der Einsatz von antiangiogenetisch wirksamen Präparaten zur Entwicklung einer BRONJ beitragen [12, 28]. Bei Patienten mit benigner Erkrankung (z. B. postmenopausale Osteoporose, M. Paget) entwickelt sich seltener eine BRONJ als bei einer malignen Erkrankung [54].
- Das Risiko der Entwicklung einer Osteonekrose wird durch Kortikosteroide erhöht. Es konnte gezeigt werden, dass die durchschnittliche Dauer einer oraler Bisphosphonat-Therapie bis zur BRONJ durch eine zusätzliche Gabe von Corticosteroiden verkürzt

wird [108, 146]. Zur Pathologie wurde vorgeschlagen, dass es zu einer Veränderung des Fettmetabolismus kommt. Dies kann zu Fettemboli mit mikrovaskulärer Verstopfung und vaskuläre Insuffizienz führen [15].

- Der Single Nukleotid Polymorphismus im Cytochrom P450-2C Gen (CYP2C8) war bei Patienten mit einem multiplen Myelom, die mit Bisphosphonaten behandelt wurden, mit einem erhöhten Risiko einer BRONJ verbunden [149]. In einer neueren Studie konnte dieser Zusammenhang jedoch nicht bestätigt werden [176].

Zusammenfassend spricht vieles dafür, dass die Entstehung einer BRONJ auf ein multifaktorielles Geschehen zurückzuführen ist [26, 56, 65, 66, 96, 141, 175].

Unabhängig von den Risikofaktoren entsteht eine BRONJ in mehr als 40 % der Fälle spontan [189].

#### **1.2.4 Epidemiologie**

In der Literatur weichen die Angaben zur Inzidenz der BRONJ stark voneinander ab. Auf Grundlage der verfügbaren klinischen Publikationen und Daten der pharmazeutischen Industrie gibt die Expertengruppe der ASBMR (American Society of Bone and Mineral Research) eine Inzidenz von 1-10 % nach intravenöser Applikation und weniger als 0,01 % nach peroraler Einnahme an [87]. Von der AAOMS (American Association of Oral and Maxillofacial Surgeons) werden in ihrem aktualisierten BRONJ-Positionspapier mit 8-12 % vergleichbare Zahlen genannt [146]. Nach einer auf einer Umfrage unter Kieferchirurgen basierenden kanadischen Studie betrug die kumulative Inzidenz über einen 3-Jahres-Zeitraum bei Krebspatienten 0,442 % (442 per 100,000) und bei Patienten mit Osteoporose oder metabolischen Knochenkrankheiten 0,001 % (1,04 per 100,000) [86].

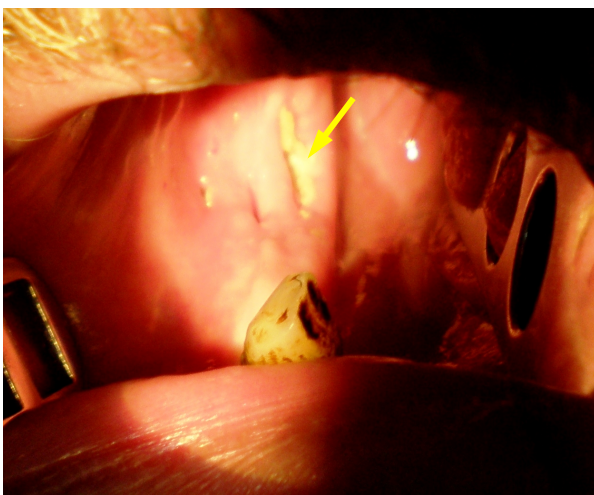
In den prospektiven Studien von Boonyapakorn et al. (2008) [24] und Walter et al. (2007) [190] werden Inzidenzen von 17,2 % (Multiples Myelom) und 18,6 % (Prostatakarzinom) genannt. Der kumulative Effekt ist insbesondere wegen der langen Halbwertszeit der Bisphosphonate, je nach Medikament Monate bis Jahre, problematisch [19, 56, 66, 112, 146]. Nach dem Zentralregister der Charité zur Erfassung von BRONJ handelt es sich bei den Patienten zu 77 % um Tumorpatienten, zu ca. 19 % um Osteoporosepatienten und zu 4 % um Patienten mit beiden Erkrankungen [66]. Die Inzidenz nach peroraler Applikation ist nicht nur weitaus geringer als nach intravenöser Einnahme, die Verläufe sind nach peroraler Applikation auch leichter und die BRONJ besser behandelbar [108].

### 1.2.5 Klinische und radiologische Befunde

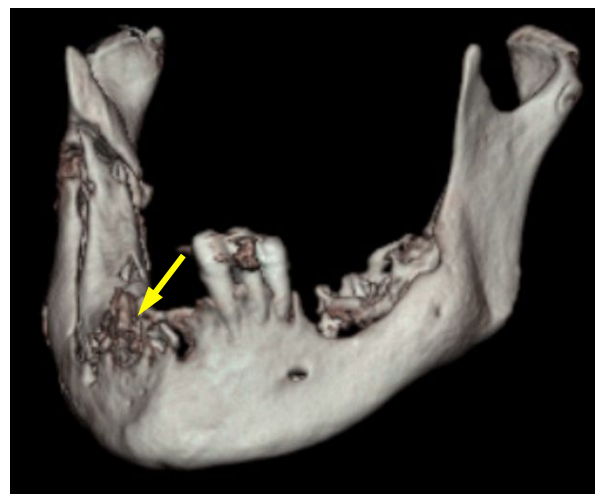Charakteristisch für eine BRONJ sind solitäre bis multilokuläre Areale freiliegender Kieferknochen unterschiedlicher Größe. Teilweise liegen intra- und extraorale Fisteln vor (Abb. 5a). Der Unterkiefer ist häufiger betroffen als der Oberkiefer. Asymptomatische Nekrosen sind möglich.

Abhängig von Lokalisation und Ausdehnung der Nekrose kann es zu Schmerzen bzw. Dysästhesien, erhöhter Zahnmotilität einschließlich Zahnverlust und perifokaler Weichteilentzündungen bis hin zu intra-/extraoralen Fistelungen kommen [107, 110, 119, 128, 150, 170]. Fortschreitende Knochennekrosen führen zu einem erhöhten Risiko für pathologische Frakturen und Sinusitiden [107, 111].

Radiologisch zeigen sich bei einer BRONJ persistierende Extraktionsalveolen, Osteosklerosen der Lamina dura, des Alveolarkammes sowie in generalisierter Form, Parodontalspalterweiterungen, Osteolysen und Sequestrationen [13, 22, 110, 135] (Abb. 5b). Die Sensitivität der computertomographischen Untersuchungen (96 %) ist höher als die der MRT (92 %) und OPG (54,1 %). Die im CT bestimmten Nekroseausmaße korrelierten jedoch nur zu 50 % mit der klinisch-intraoperativ gemessenen Ausdehnung [165].



a



b

Abb. 5: a) intraorale Ansicht mit Fistelbildung in Regio 33/32, b) 3D-Rekonstruktion Unterkiefer mit Knochendestruktion in Regio 32-42 sowie in Regio 36-38



### 1.2.6 Prävention

Einen sehr wichtigen Stellenwert hat die Prophylaxe vor der systemischen Behandlung mit Bisphosphonaten [21, 66]. Patienten und die behandelnden Ärzte müssen über die potenziellen Risiken unter Bisphosphonattherapie aufgeklärt sein. Vor der Einleitung einer Therapie mit Bisphosphonaten ist eine fachärztliche Vorstellung und Untersuchung absolut notwendig. Dabei müssen klinisch manifeste und potenzielle Entzündungsherde identifiziert und bereits im Vorfeld eliminiert bzw. reduziert werden. Da dentoalveoläre Traumata die häufigsten Auslöser einer BRONJ sind, muss bei der Planung der Zahnsanierung eine langfristige Konsolidierung des orofazialen Systems unbedingt berücksichtigt werden [53, 107, 146]. Auf eine gute Mundhygiene ist ebenfalls zu achten [66]. Alkohol- und Nikotinkonsum sollten möglichst vermieden bzw. minimiert werden [54].

### 1.2.7 Therapie

Evidenzbasierte Richtlinien für die Behandlung einer BRONJ sind derzeit nicht verfügbar. Die von der BRONJ-Expertenkommission der AAOMS empfohlenen Therapiestrategien orientieren sich an den klinischen Stadien [146].

#### **Konservative Therapie:**

Bei Behandlungsnotwendigkeit im Stadium 0 (keine klinisch manifeste Osteonekrose) sind konservative Behandlungen (Antibiotikatherapie, lokale Wundpflege mit Antiseptika und/oder okklusiven Salben) ossär invasiven Maßnahmen vorzuziehen. Vor der Durchführung von Extraktionen sollten endodontische und Schienungstherapien zumindest versucht werden. Bei invasiven Maßnahmen sollte eine kalkulierte perioperative Antibiose erfolgen. Unbedingt notwendig ist ein speicheldichter Wundverschluss [9, 110, 146].

Die Therapie der klinisch manifesten BRONJ (Stadium 1 bis 3) ist weitaus schwieriger. Im Stadium 1 (schmerzlose Osteonekrose ohne Zeichen einer Infektion) sind antibakterielle Mundspülungen (z. B. Chlorhexidin 0,12 %) indiziert. Die Abstände zwischen den Kontrolluntersuchungen sollten etwa 3 Monate betragen.

Der Einsatz der hyperbaren Sauerstofftherapie (HBO) wird in der Literatur kontrovers diskutiert [114]. In Einzelfällen und kleinen Studienkollektiven konnte ein positiver Effekt auf den BRONJ-Krankheitsverlauf erzielt werden [120, 160, 161]. Die vorläufigen Ergebnisse einer prospektiven, randomisiert kontrollierten Studie über den Einsatz der HBO bei 70 Patienten mit BRONJ sind ebenfalls vielversprechend [57]. Diese Ergebnisse stehen somit im

Gegensatz zur Behandlung der ORN, bei der eine Wirkung der HBO kontrovers diskutiert wird (siehe Kap. 1.1.6).

Daneben gibt es noch weitere therapeutische Ansätze. Eine Behandlung der BRONJ mit dem Er-Yag-Laser war bei acht Patienten erfolgreich [171]. Bei allen nekrotischen Stellen kam es nach Laserbehandlung zu einer klinischen Verbesserung [188]. Durch plättchenreiches Plasma (PRP platelet rich plasma) konnten zwei Patienten erfolgreich behandelt werden [97]. Die Osteoblasten aus nekrotischem alveolären Knochen einer Patientin mit Brustkrebs nach Behandlung mit Bisphosphonaten sprachen ex vivo positiv auf den Platelet-derived growth factor (PDGF), Vitamin D und Parathyreoidhormon an [139].

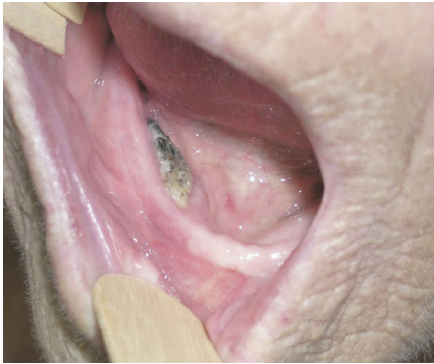### **Operative Therapie:**

Für symptomatische Läsionen (Stadium 2 und 3) sollte sich die Therapie nach den klinischen Symptomen und assoziierten Risikofaktoren richten. Neben der Schmerzbehandlung beinhaltet die Therapie Inzision und Drainage mit Sequesterotomie des nekrotischen Knochens und Wundversorgung mit lokaler und systemischer antibiotischer Therapie. Jede parodontale oder dentogene Infektion, die zu diesen Läsionen beiträgt, muss behandelt werden. Granulationsgewebe kann beim Débridement entfernt werden [131]. Eine marginale Resektion wird durchgeführt, wenn die mandibuläre Kontinuität nicht durchbrochen ist [30] (Abb. 6, Abb. 7).

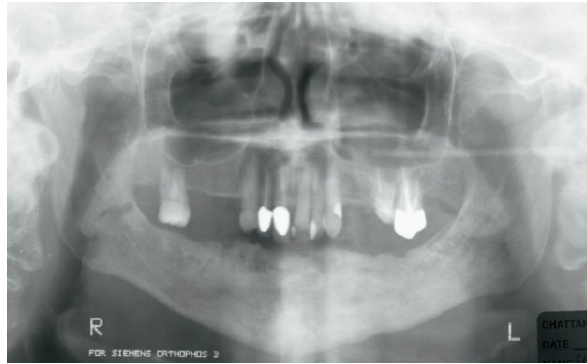
Eine segmentale Resektion ist erforderlich bei einer ausgedehnten Nekrose im Kieferknochen oder wenn eine oro-kutane Fistel vorhanden ist [30].

Für Stadium 3, welche pathologische Frakturen umfassen, ist eine operative Resektion und Rekonstruktion erforderlich. Auch werden periodische Nachbeobachtung und Wundversorgung empfohlen [131]. Eine unzureichende Resektion des nekrotischen Materials könnte zu einem Rezidiv führen [187]. Der Einsatz der Tetra- bzw. Doxycyclin-vermittelten Knochenfluoreszenz erleichtert die intraoperative Visualisierung/ Differenzierung von vitalem und nekrotischem Knochengewebe [132].

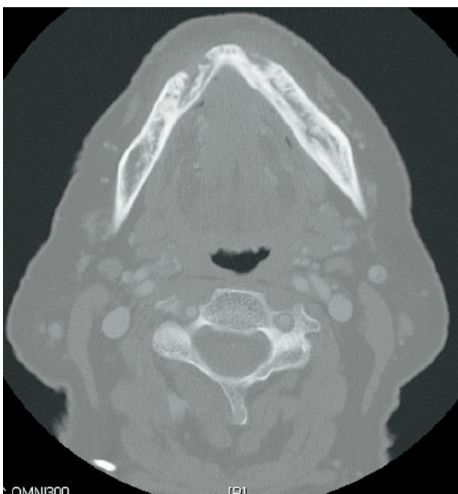
Ein Rezidiv im Sinne eines erneut freiliegenden Kieferknochens wurde bei 11 % [159, 166] bzw. 29 % [122] der operierten Patienten mit BRONJ festgestellt.



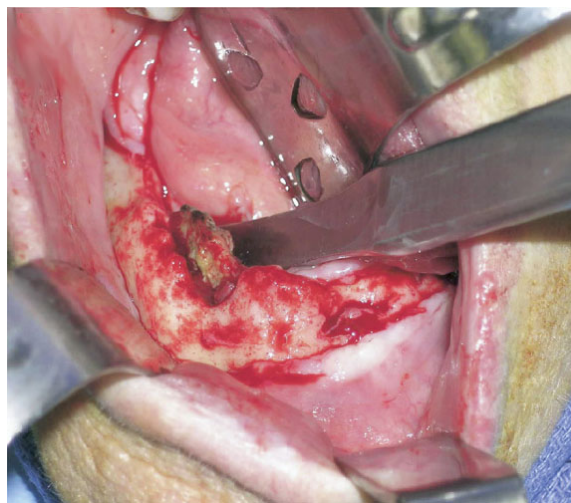
a) Nekrotischer Knochen des rechten Kiefers intraoral, 4. Quadrant



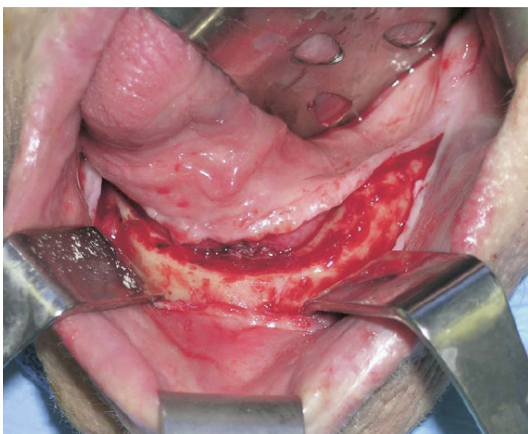
b) Ausdehnung des nekrotischen Knochens auf präoperativer Radiografie, Orthopantomogram



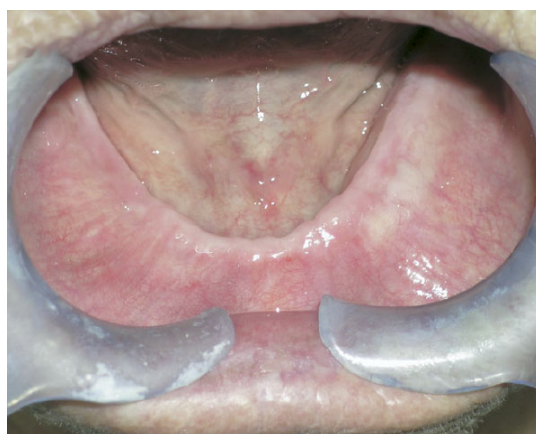c) CT zeigt Ausdehnung über die Mittellinie, axiale Schicht



d) marginale Resektion des rechten Unterkiefers, intraoraler OP-Situs



e) Übriger Unterkiefer



f) Intakte Mukosa ein Jahr postoperativ

Abb. 6: Dokumentation der operativen Therapie einer BRONJ [30]

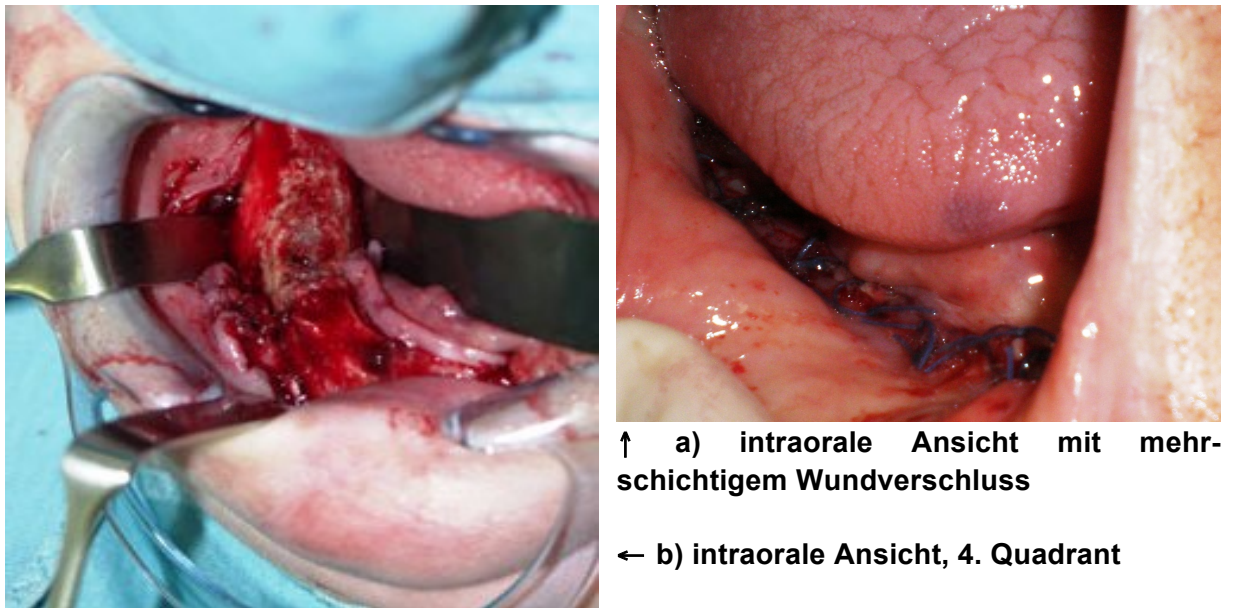


Abb. 7: Dekortikation des infizierten Knochens (eigener Patient)

### 1.3 Zielsetzung

Die Osteonekrose des Unterkiefers stellt eine schwerwiegende Komplikation nach Bestrahlung von Kopf-/Halstumoren [182] oder Behandlung mit Bisphosphonaten dar [2, 17, 20, 24, 42, 49, 90, 104, 108, 133, 144, 193, 194]. Die Ätiologie der Osteonekrose ist noch nicht vollständig geklärt und es werden viele Anstrengungen unternommen, um das Verständnis der Pathophysiologie zu verbessern und auch Risikofaktoren zu identifizieren [184]. Dies geschieht z. B. durch größer angelegte Fall-Kontroll-Studien [20, 55].

Ziel der vorliegenden retrospektiven Studie war die Erfassung und Analyse aller Patienten, die an der Klinik für Hals-, Nasen- und Ohrenheilkunde im HELIOS Klinikum Bad Saarow wegen einer Osteonekrose des Kiefers zwischen Januar 2005 und Juni 2010 behandelt wurden. Grundlage der Auswertung waren die anamnestischen, klinischen, röntgenologischen und histologischen Befunde. Im Einzelnen wurden Alter und Geschlecht, die Grunderkrankung und deren Behandlung, die Lokalisation der Osteonekrose, die Zeit bis zur Entwicklung der Osteonekrose, die Behandlung der Osteonekrose, die Histologie und die Therapie erfasst. Im Gegensatz zu fast allen bisherigen Studien umfasste die Studie sowohl Patienten mit ORN als auch mit BRONJ. Dies bot die Chance, die beiden Gruppen direkt miteinander vergleichen zu können. Ferner wurde analysiert, welche der genannten Faktoren einen Einfluss auf den Verlauf der Osteonekrose haben.

## 2 Patienten und Methoden

Eingang in die vorliegende Studie fanden 26 Patienten, die an der Klinik für Hals-, Nasen- und Ohrenheilkunde im HELIOS Klinikum Bad Saarow wegen einer Osteonekrose des Kiefers zwischen Januar 2005 und Juni 2010 behandelt wurden.

Entsprechend der Ätiologie wurden zwei Gruppen gebildet. Es handelte sich dabei um 16 Patienten mit infizierter Osteoradionekrose (ORN) und 10 Patienten mit Bisphosphonat-assoziiierter Osteonekrose (BRONJ).

### 2.1 Behandlung der Patienten

Das therapeutische Vorgehen erfolgte standardisiert.

In unserer Patientenpopulation bestand der erste Schritt unabhängig von der Ätiologie in einer langfristigen Antibiose als Sequenzbehandlung. Das bevorzugte Antibiotikum war Clindamycin (3 mal täglich 600 mg i. v.) aufgrund seiner Eignung für Knochen und seines Wirksamkeitsspektrums. Bei Unverträglichkeit oder bei Auftreten von Nebenwirkungen, die sich meist in Form von gastrointestinalen Beschwerden zeigten, wurde Cefuroxim (3 mal tägliche 1,5 g i.v.) eingesetzt. Die Medikation wurde stationär intravenös verabreicht oder in oraler Form. Wenn nach mindestens 4 Wochen der Antibiose keine Besserung eintrat, wurde eine Operation, bestehend aus einer Dekortikation mit Sequesterotomie und modulierter Osteotomie, oder Teil- oder Totalresektion des betroffenen Unterkiefers in Intubationsnarkose durchgeführt.

Tab. 4: Antibiotische Behandlung

Seite	ORN	BRNOJ	Gesamt
Clindamycin	12 (75 %)	8 (80 %)	20 (77 %)
Cefuroxim	4 (25 %)	2 (20 %)	6 (23 %)

Die Wundheilung wurde dann zehn Tage lang engmaschig überwacht. Am zehnten Tag konnte das enoral persistierende Nahtmaterial bei regelhafter Wundheilung entfernt werden und die Ernährung wieder auf die orale Nahrungszufuhr umgestellt werden. Die Patienten

erhielten noch vor der Entlassung aus der stationären Behandlung detaillierte Pflegeanweisungen. Außerdem wurde ein Wiedervorstellungstermin für den nächsten ambulanten Kontrolltermin nach drei Monaten vereinbart.

### **2.1.1 Osteoradionekrose**

Bei allen Patienten mit infizierter ORN wurde eine Dekortikation mit Sequesterektomie und modellierender Osteotomie durchgeführt.

Bei der Dekortikation wird der äußere kortikale Knochen vollständig entfernt und der erkrankte Spongiosaanteil ausgelöffelt. Dann wird ein Weichteillappen mit offener Wundfläche spannungslos aufgelegt, mittels Vakuumdrainage unter Vermeidung von Hohlraumbildung fixiert. Der Weichteillappen sorgt für gute Durchblutung des Knochens innerhalb von wenigen Tagen.

Sieben Patienten erholten sich nach der Dekortikation und Langzeit-Antibiose (7 Wochen).

Die übrigen neun Patienten erlitten ein Rezidiv. Bei zwei traten im weiteren Verlauf eine pathologische Unterkieferfraktur auf (Abb. 8). Aufgrund der Rezidive wurde Clindamycin oder Cefuroxim erneut verabreicht und eine operative Kontinuitätsresektion des Unterkiefers durchgeführt (Abb. 9). Mit der Kombinationstherapie kam es bei sieben Patienten zur Ausheilung, bei den anderen beiden Patienten schritt die enossale Infektion trotz Therapie fort. In diesen Fällen wurde eine langfristige lokale Behandlung der akuten Exazerbation der Infektion durchgeführt. D. h., dass es bei 14 von 16 Patienten (87,5 %) mit ORN nach der intensiven Therapie zur Ausheilung kam.

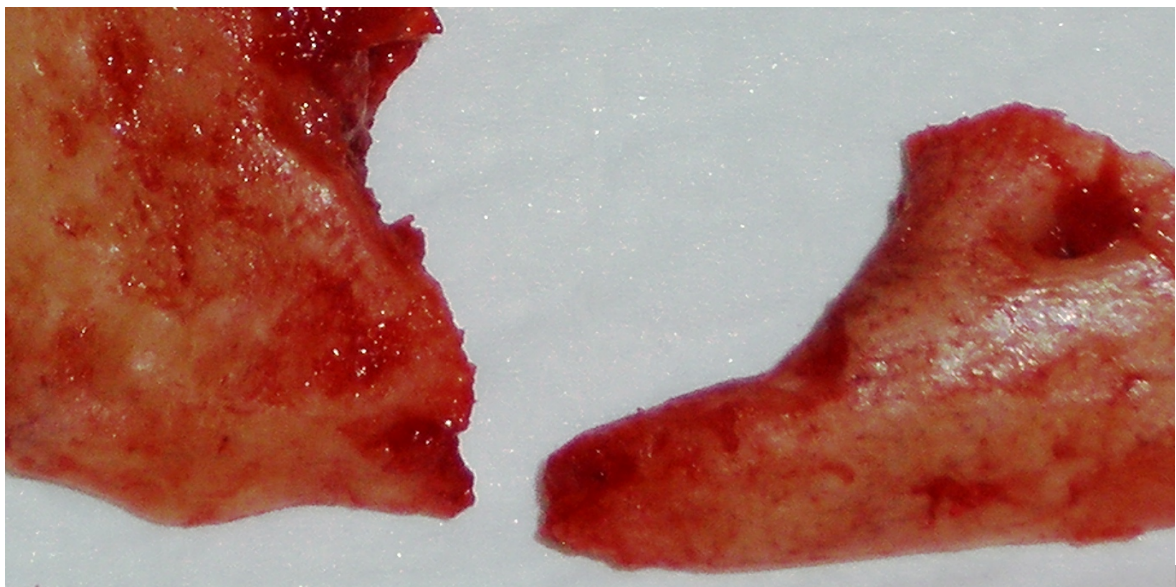
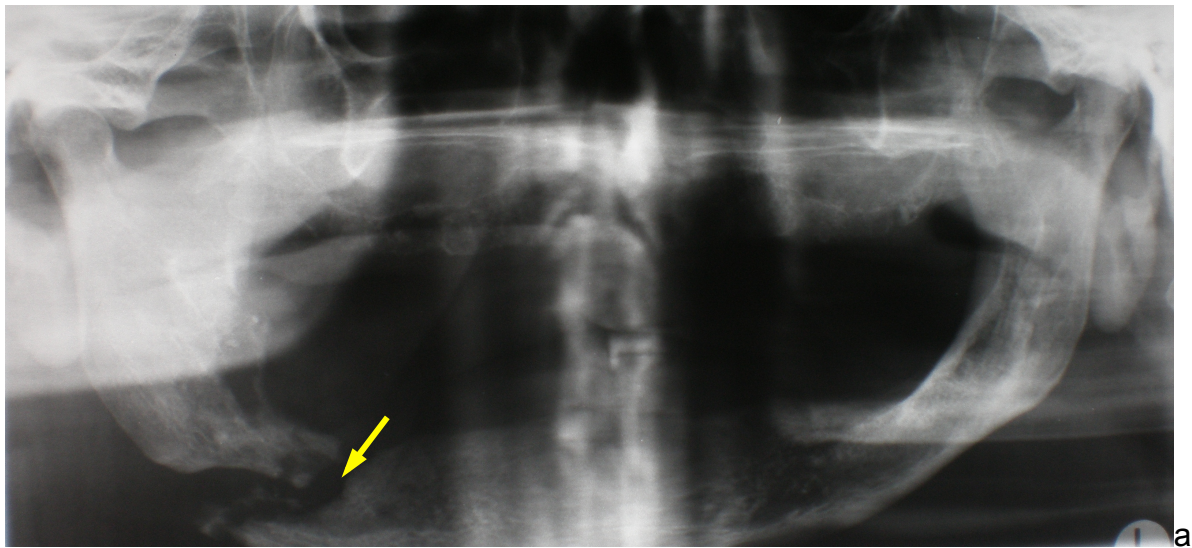


Abb. 8: a) Orthopantomogram mit pathologischer Korpus-mandibulae-Fraktur bei rechtsseitiger Osteoradionekrose (ORN), b) Resektionspräparat (eigener Patient)

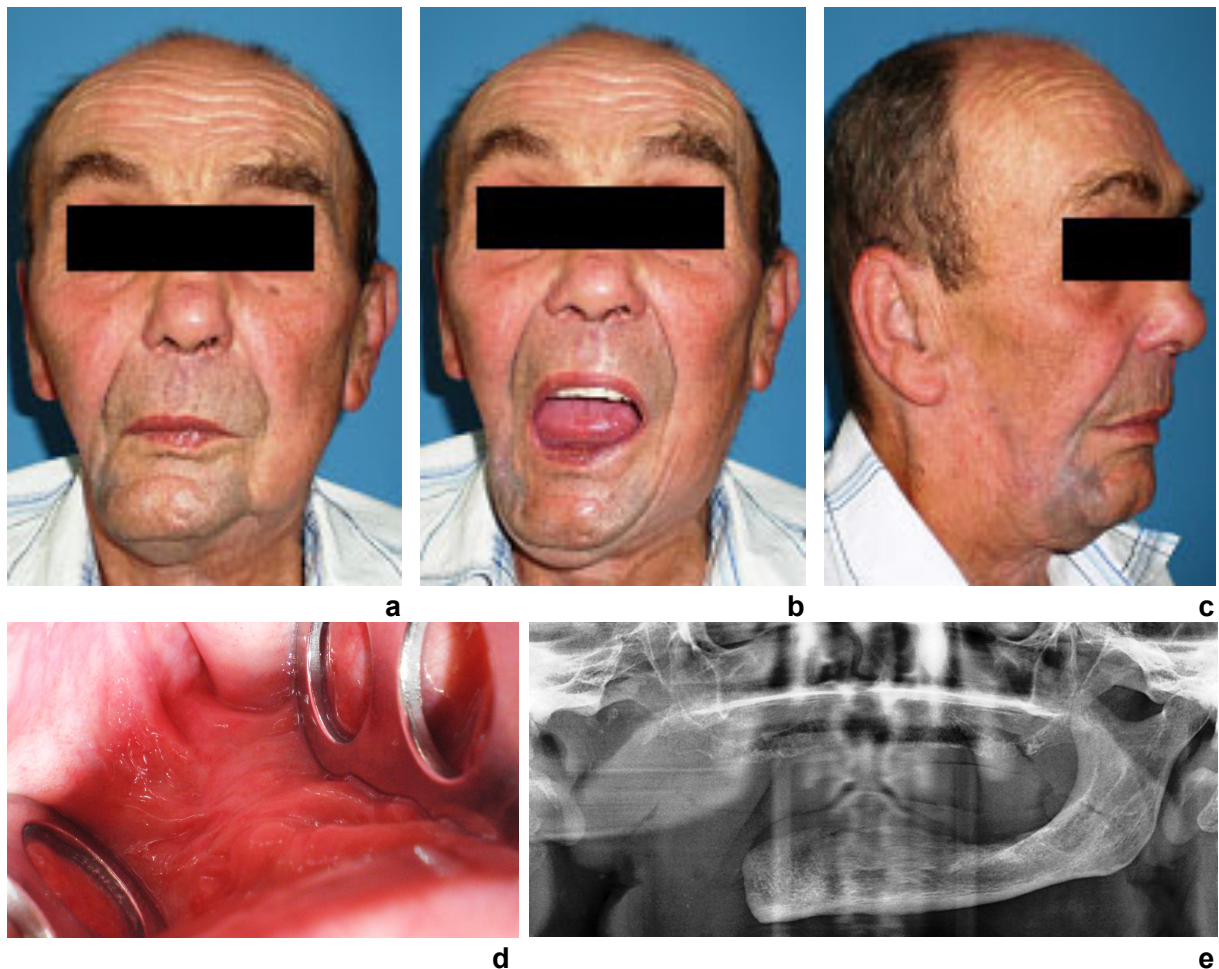


Abb. 9: a-c) Postoperative Fotodokumentation, d) intraorale Ansicht postoperativ e) Orthopantomogramm (OPT), Ergebnisse und Funktionalität nach Behandlung einer Osteoradionekrose (ORN) des rechten Unterkiefers (eigener Patient wie Abb. 8)

### 2.1.2 Bisphosphonat-assoziierte Osteonekrose

Das typische erste Symptom der Patienten mit BRONJ war in der Hälfte der Fälle eine Alveole, die nicht nach Zahnextraktion heilte (Abb. 10).

Bei fünf von 10 Patienten mit BRONJ wurde eine Kombinationstherapie aus langfristiger Antibiose mit Clindamycin oder Cefuroxim und Operation einschließlich Dekortikation erfolgreich durchgeführt. Hierzu erfolgte zunächst die Präparation eines Mukoperiostlappens im betroffenen Kieferabschnitt. Anschließend wurde der veränderte nekrotische Knochen vollständig osteotomiert. Eine vollständige Osteotomie war am nicht farblich veränderten Knochens mit einer gut durchbluteten Knochenmatrix erkennbar. Darauf wurden durch modellierende Osteotomie scharfe Knochenkanten entfernt, da diese als potenzielles Trauma für das Weichgewebe die Wundheilung hätten negativ beeinflussen können. Abschließend



erfolgte der spannungsfreie, speicheldichte, primäre Wundverschluss des Mukoperiostlappens mittels Einzelknopfnahntechnik. Die entfernten Knochensequester wurden histopathologisch untersucht.

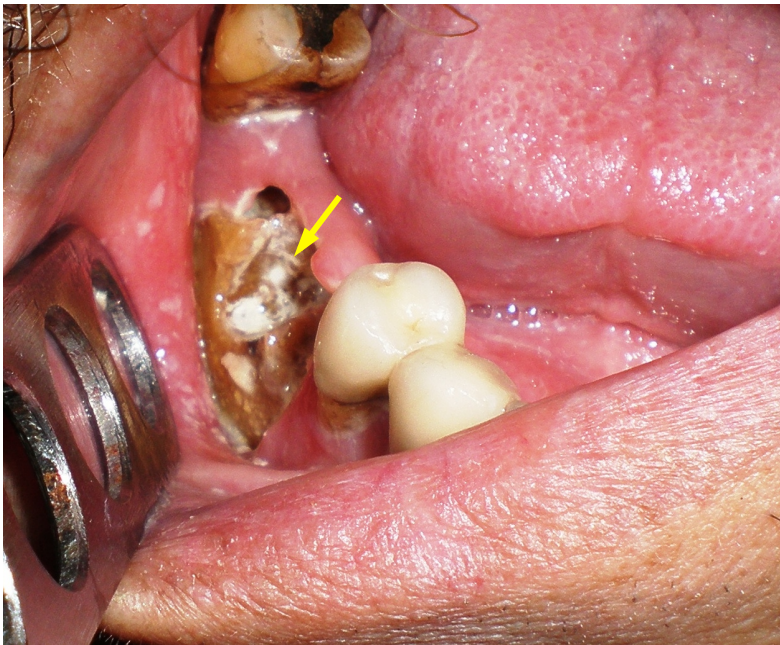
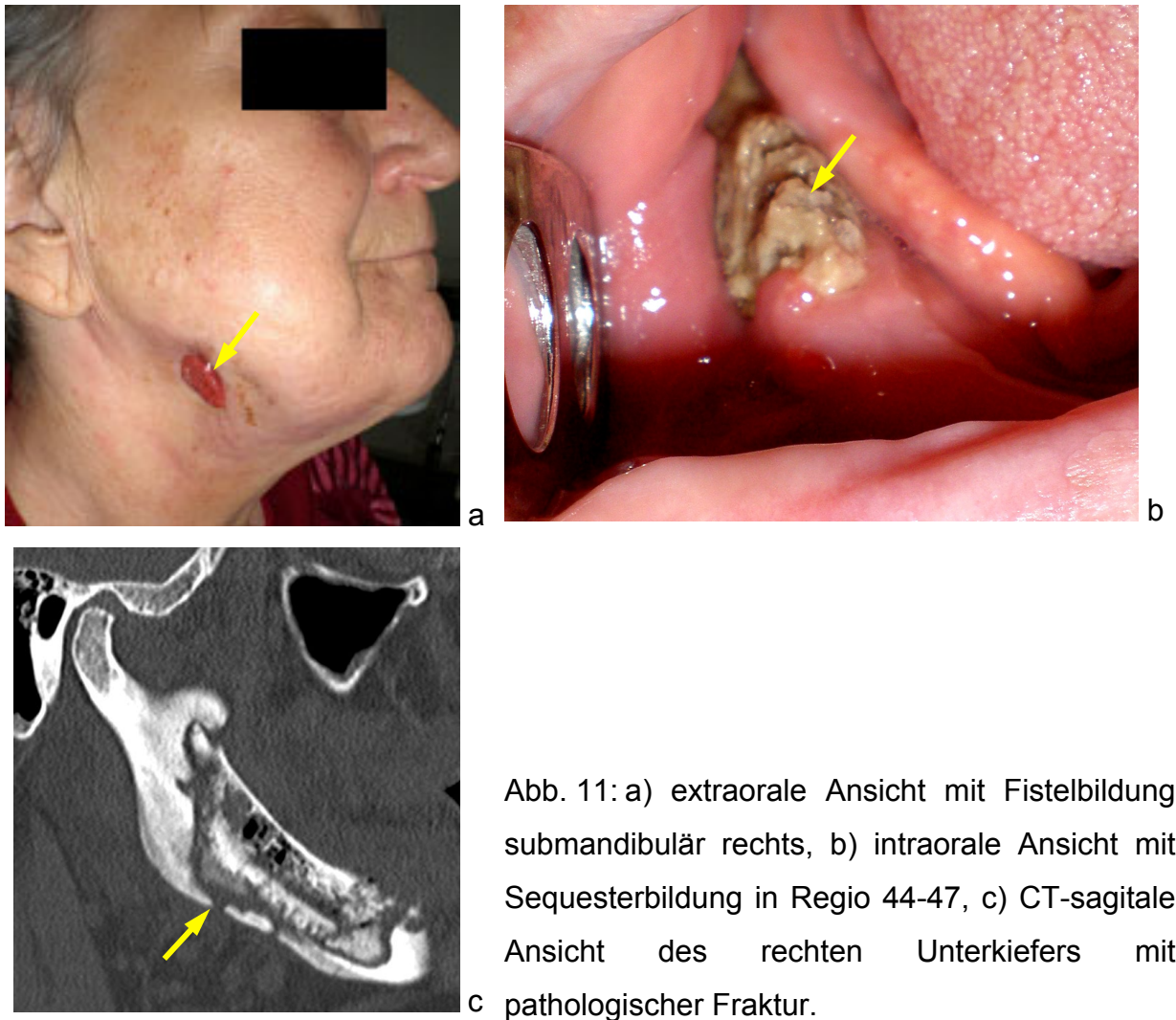


Abb. 10: Nicht heilende Alveole nach Zahnextraktion; 3 Monaten nach Antibiose mit Clindamycin (eigener Patient).

Die anderen fünf Patienten erhielten aufgrund des fortgeschrittenen Stadiums der Knocheninfektion nur eine lokale Behandlung. Im Falle einer Exazerbation der Infektion wurde eine Antibiose mit Clindamycin oder Cefuroxim durchgeführt, zusätzlich zur antiseptischen Spülung (Octenisept) und isolierten Entfernung von Knochensequestern. Diese Patienten erlebten keine Befundbesserung und in drei Fällen traten spontane pathologische Frakturen auf (Abb. 11).



Eine Dekortikation mit Sequesterektomie und modellierender Osteotomie sowie eine UK-Kontinuitätsresektion bei Rezidiv wurden bei den Patienten mit ORN signifikant häufiger durchgeführt als bei denen mit BRONJ (Tab. 5).

Tab. 5: Operative Behandlung der Patienten mit Osteonekrose

Lokalisation	ORN	BRONJ	p
Dekortikation mit Sequesterektomie und modellierender Osteotomie	16 (100 %)	5 (50 %)	0,0038
UK-Kontinuitätsresektion bei Rezidiv	9 (56 %)	0 (0 %)	0,0037

## **2.2 Datenerhebung**

### **2.2.1 Anamnese**

Neben demografischen Daten wie Geburtstag, Alter, Geschlecht, ggf. Sterbedatum und Todesursache beinhaltete die allgemeine Anamnese die nachfolgend aufgeführten Punkte:

- ◆ Allgemeinzustand (gut, reduziert). Der Karnofsky-Index wurde nicht erhoben.
- ◆ Grunderkrankung
- ◆ Zeitpunkt der Erstdiagnose der Grunderkrankung
- ◆ Ko-Therapien der vorliegenden Neoplasie (Chemo-, Strahlen-, Steroid-, Hormon-, Antihormontherapie sowie Einsatz von Angiogenese-Hemmern)
- ◆ Nebenerkrankungen unter besonderer Beachtung von allgemeinen Faktoren der Wundheilungsstörung [116, 167]

### **2.2.2 Labor- und radiologische Diagnostik**

Zusätzlich zu einer gründlichen klinischen Untersuchung wurden Blutteste (Differentialblutbild, Entzündungsparameter, Leber und Nierenwerte, sowie die jeweiligen Tumormarker), EKG, ein Orthopantomogramm und eine Computertomographie mit Kontrastmittel des Mittelgesichts angefertigt. Letztere diente der Bestimmung von Größe und Grad der Osteonekrose. So sollte geklärt werden, ob die veränderten Knochenareale einer Entzündung, wie eine BRONJ, oder eher einer Metastase der zugrunde liegenden malignen Erkrankung entsprechen [165]. Zudem musste für die präoperative Planung die Ausdehnung der veränderten Knochenregion bekannt sein.

### **2.2.3 Histologische Untersuchung**

Zur Diagnosesicherung erfolgte eine Knochenbiopsie zur histologischen Untersuchung (Die histologische Untersuchung wurde durchgeführt von Herrn Dr. med. L. Hecht, HELIOS Klinikum Bad Saarow, Institut für Pathologie, Chefarzt PD Dr. med. S. Koch).

Die histologische Untersuchung wurde wie folgt vorbereitet:

**Fixierung histologischer Präparate:**

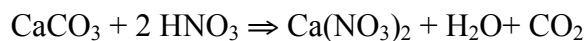
Allgemein: Mit der Fixierung sollen der augenblickliche Zustand und die Struktur der Gewebe möglichst treu festgehalten werden. Die Fixierung wurde deshalb unmittelbar nach der Gewebeentnahme durchgeführt. Die Zeitdauer betrug 12 Stunden.

**Fixationslösungen:**

Verwendet wurde Formaldehyd 5 % in Phosphatpuffer pH 7,4 das als fertige Lösung aus der Apotheke bezogen wurde.

**Entkalkung histologischer Präparate:**

Allgemein: Kalkhaltige Gewebe sind nicht schneidbar, deshalb muss der Kalk entfernt werden. Kalziumkarbonat und Kalzium-Fluor-Phosphat kommen als Mineralsalze im Knochen vor. Da eine stärkere Säure die schwächere aus ihren Salzen verdrängt, wird Kalziumkarbonat durch Salpetersäure in ein lösliches Salz überführt.



Bei kleinen Verkalkungen genügt der Zusatz einer Säure zum Fixierungsgemisch (Bouin, Susa), das Gewebe ist dann nach der Fixierung entkalkt.

Die Zeitdauer bis zur vollständigen Entmineralisierung hängt vom Entkalkungsmedium und eventuell angewendeten Beschleunigungsverfahren einerseits, und von der Größe und der Strukturichte des Hartgewebes andererseits ab.

Durchführung: Die Entkalkung erfolgte in EDTA (Entkalker pH 7,0 nach Prof. Schäfer, Fa. Dr. K. Hollborn & Söhne) für eine Dauer von bis zu zwei Wochen und die Paraffineinbettung für ca. 12 Stunden.

Diese sehr schonende Entkalkungsmethode beruht auf Bildung wasserlöslicher komplexer Verbindungen des Kalziums mit Ethylendiamintetraessigsäure. Die Struktur der Gewebe bleibt bei dieser sehr schonenden Methode gut erhalten.

Gut fixierte max. 3-4 mm dicke Knochenstücke wurden in EDTA-Lösung gehängt, damit die entstehenden komplexen Kalziumverbindungen zu Boden sanken. Für 1 g Knochensubstanz wurden 100 ml Lösung benötigt.

**Entwässerung von Gewebeproben:**

Allgemein: Nach dem Auswaschen der Fixierungsflüssigkeit müssen Gewebeproben, die in Paraffin eingebettet werden sollen, zunächst entwässert werden. Um dabei Zerreibungen und Schrumpfungen möglichst zu vermeiden, erfolgt die Entwässerung stufenweise, indem man allmählich von schwachprozentigem zu stärker prozentigem Ethanol überträgt, bevor man sie in absolutem Ethanol gänzlich entwässert. Die Dauer des Aufenthaltes in den einzelnen Ethanolstufen richtet sich nach der Größe der Objekte.

Nach der Entwässerung ist die Entfernung des Ethanols von großer Bedeutung. Dazu benötigt man Xylol als Intermedium, welches sowohl mit Ethanol als auch mit Paraffin mischbar ist.

Vom Intermedium werden die Präparate in ein Gemisch aus Paraffin und Xylol gebracht, danach in geschmolzenes Paraffin zum Durchtränken.

Die Entwässerung erfolgte im SLEE MTM Vakuum-Einbettter.

Tab. 6: Vorgehensweise bei normalem und entkalktem Gewebe

Station	Reagenz	Verweildauer
1	Formaldehyd 5 %ig gep.	30 Min.
2	Ethanol 70 %g	30 Min.
3	Ethanol 90 %g	30 Min.
4	Ethanol 90 %ig	50 Min.
5	Ethanol 99 %ig	50 Min.
6	Ethanol 99 %ig	50 Min.
7	Ethanol 99 %ig.	50 Min.
8	Xylol	50 Min.
9	Xylol	60 Min.
10	Xylol	90 Min.
11	Paraffin	30 Min.
12	Paraffin	30 Min.
13	Paraffin	80 Min.
14	Paraffin	80 Min

**Paraffineinbettung (Fa. Grimm Plast) und Schneiden:**

Es erfolgte eine Paraffineinbettung für ca. 12 Stunden. Von den Paraffinblöckchen wurden Schnitte von etwa 3 bis 4  $\mu\text{m}$  Dicke hergestellt.

**Hämalaun-Eosin Färbung (HE):**

Nach Entparaffinierung und Rehydrierung wurden konventionelle Färbungen vorgenommen und der Schnitt schließlich in einem Neutralbalsam (Cytosil XYL) mit einem Objektträger eingedeckt. Die angefertigten Präparate wurden anschließend durch den Pathologen begutachtet. Es kam ein Durchlichtmikroskop (Olympus BX 51) mit 2-400facher Vergrößerung zum Einsatz. Der Objektträger war unbehandelt.

Die Hämalaun-Eosin Färbung (HE) erfolgte im Färbeautomat in acht Schritten:

1. Schnitte entparaffinieren (Xylol  $\Rightarrow$  absteigende Ethanol-Reihe)
2. Spülen in A. dest.
3. Einstellen in Hämalaun nach Meyer (Standardrezeptur von Hollborn) für 10 Min.
4. Bläuen in Leitungswasser für 5 Min.
5. Färben mit Eosin gelblich (1 % Standardrezeptur von Hollborn) für 3 Min.
6. Abspülen in Leitungswasser
7. Entwässern in der aufsteigenden Ethanol-Reihe  $\Rightarrow$  Xylol
8. Schnitte eindecken mit Neutralbalsam (Cytosil XYL)

**2.3 Statistische Auswertung**

Die Erfassung der Daten erfolgte mit dem Programm Excel 2000 (Microsoft). Die statistische Auswertung wurde mit SPSS (PASW Statistics 18) nach Beratung durch Frau Dr. rer. medic. Dipl.-Stat. Silke Lange, Otto- Hü-Str. 19, 58456 Witten, vorgenommen.

Zunächst erfolgte eine deskriptive Auswertung der Variablen mit der Ermittlung von Häufigkeit (n) und Anteil (%).

Bei allen durchgeführten statistischen Testverfahren (Fisher's exakter Test, t-Test, U-Test) wurde die Irrtumswahrscheinlichkeit in drei Signifikanzniveaus angegeben ( $p < 0,1$  schwach signifikant (Tendenz),  $p < 0,05$  signifikant und  $p < 0,01$  hochsignifikant).

Fisher's exakter Test ist ein Signifikanztest auf Unabhängigkeit in einer 2x2 Kontingenztafel (z. B. Geschlecht vs. Diagnose). Der Test liefert auch bei einer geringen Anzahl von Beobachtungen zuverlässige Resultate.

Durch den t-Test werden die Mittelwerte zweier unverbundener Stichproben derselben intervallskalierten Variablen (Alter der Gruppen ORN und BRONJ) auf Unterschiedlichkeit getestet. Intervallskaliert heißt, dass die Variable eine lineare Eigenschaft misst. Die Messwerte müssen normal verteilt sein und die Stichproben die gleiche Varianz aufweisen.

Die Irrtumswahrscheinlichkeit betrug 5 % ( $p < 0,05$ ).

Durch den U-Test (Mann, Whitney und Wilcoxon) werden zwei unverbundene Stichproben derselben Variablen auf Unterschiedlichkeit getestet. Es wird keine bestimmte Verteilungsform vorausgesetzt. Zudem muss die Variable nur ordinalskaliert sein, da nicht die Messwerte selbst, sondern ihre Rangplätze verwendet werden. Ordinalskaliert bedeutet, dass die Daten Wertungen darstellen, wobei die Linearität der Skala nicht gesichert ist (z. B. Radatio).

### 3 Ergebnisse

#### 3.1 Alter und Geschlecht der Patienten

Das Patientenkollektiv bestand aus insgesamt 26 Patienten, darunter 22 Männer und vier Frauen. Es handelte sich um 16 Patienten (62 %) mit Osteoradionekrose (ORN), 15 Männer und eine Frau, sowie 10 Patienten (38 %) mit Bisphosphonat-assoziiierter Osteonekrose (BRONJ), sieben Männer und drei Frauen. Der Unterschied in der Geschlechtsverteilung der beiden Gruppen war nicht signifikant (Fishers exakter Test,  $p=0,142$ ).

Die Patienten mit ORN waren mit im Mittel 56,7 Jahren signifikant jünger als die Patienten mit BRONJ mit 67,4 Jahren ( $p=0,0055$ , t-Test) (Tab. 7).

Tab. 7: Alter und Geschlecht der Patienten

	<b>ORN</b>	<b>BRONJ</b>	<b>Gesamt</b>
Anzahl gesamt (m:w)	16 (15:1)	10 (7:3)	26 (22:4)
Mittelwert [Jahre]	56,7	67,4	60,8
Standardabweichung [Jahre]	7,3	10,6	10,0
Minimum [Jahre]	44,2	52,1	44,2
Maximum [Jahre]	71,9	80,6	80,6
Median [Jahre]	56,9	69,1	59,6

Bei den Patienten mit ORN bestand ein Altersgipfel bei den 50-60jährigen. Dagegen war bei den Patienten mit BRONJ kein Altersgipfel auszumachen, die meisten dieser Patienten waren 50-80 Jahre alt (Abb. 12).



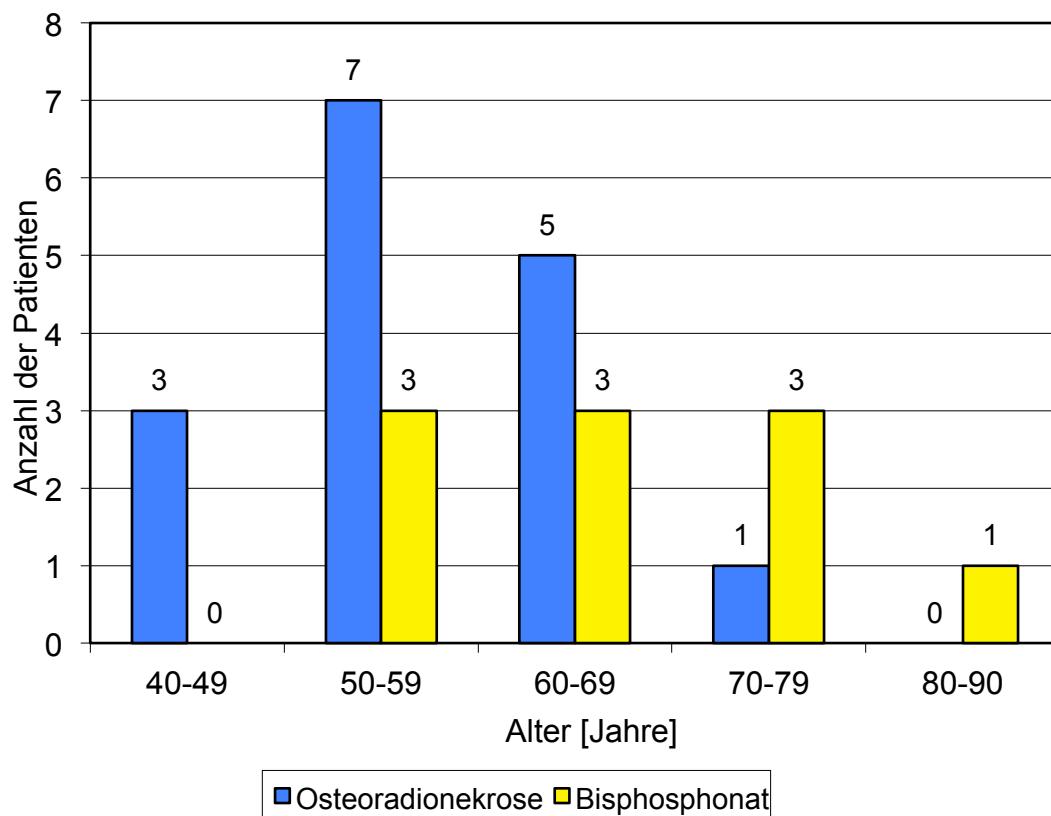


Abb. 12: Altersverteilung der Patienten

## 3.2 Grunderkrankung

### 3.2.1 Osteoradionekrose

Die häufigste Grunderkrankung der Patienten mit ORN war ein Oropharynxkarzinom in sieben Fällen, ein Mundhöhlenkarzinom oder Hypopharynxkarzinom in jeweils vier Fällen und ein Patient mit Mundbodenkarzinom (Abb. 13).

Bei neun Patienten befand sich das Karzinom auf der linken und bei sieben Patienten auf der rechten Seite.

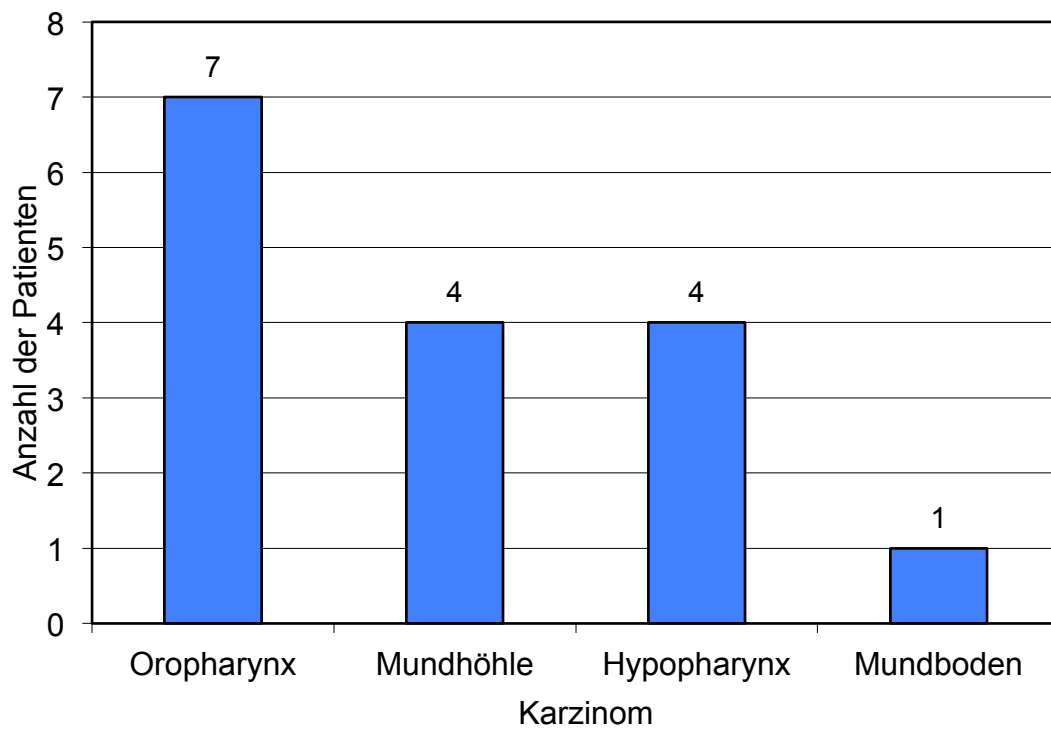


Abb. 13: Grunderkrankung der Patienten

Bei jeweils sechs Patienten lag ein Stadium T2 oder T3 vor. Stadium T1 wurde bei drei und Stadium T4 bei einem Patienten diagnostiziert (Tab. 8).

Tab. 8: Stadien der Karzinome

Stadium	Anzahl
T1	3
T2	6
T3	6
T4	1

Bei allen Patienten wurde eine Radiotherapie bzw. Radiochemotherapie durchgeführt. Die Dosis betrug im Mittel  $64 \pm 6$  Gy (Abb. 14).

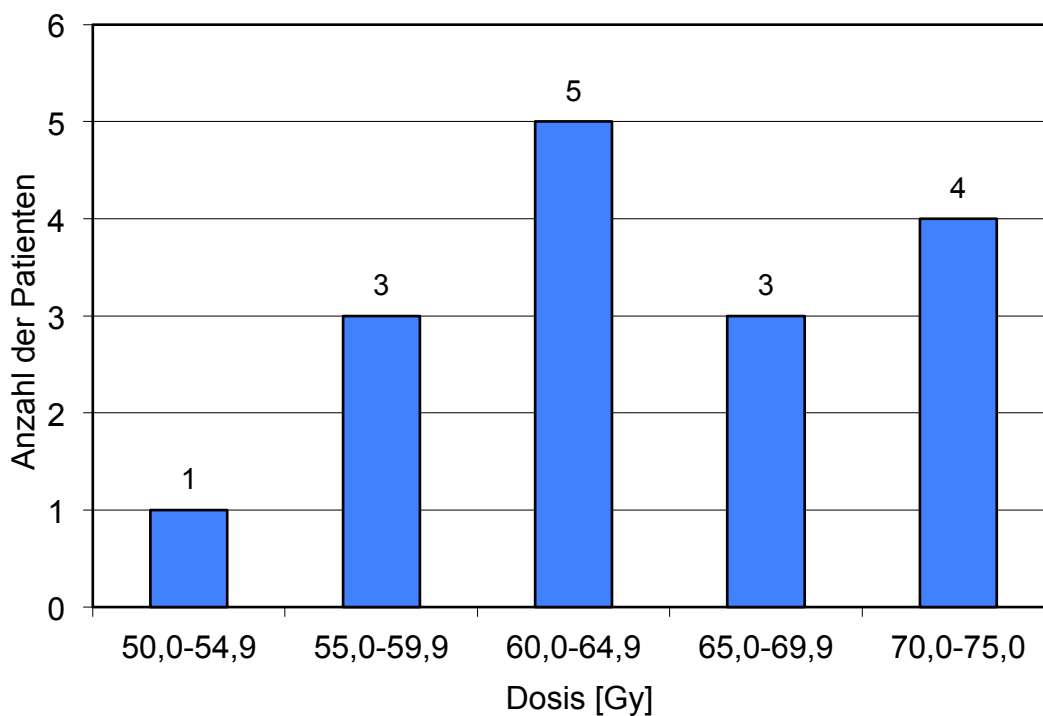


Abb. 14: Verteilung der Dosis

Elf der 16 Patienten wurden zusätzlich operativ behandelt. Die operative Tumorbehandlung beinhaltete eine Mundbodenteilresektion bei Oropharynxkarzinomen oder Laserresektion mit Tonsillektomie bei Hypopharynxkarzinomen mit Kontinuitätsresektion des Unterkiefers. In Abhängigkeit von der Größe der Tumorresektion erfolgte eine plastische Defektdeckung mittels lokaler Lappenplastik oder mit einem mikrovascular anastomosierten Radialislappen (Tab. 9).

Tab. 9: Behandlung

Operation	Anzahl
Konventionelle Tumorbehandlung +/- Neck dissection	8
Laserresektion +/- Neck dissection	3
Primäre Radiochemotherapie	5

### 3.2.2 Bisphosphonat-assoziierte Osteonekrose

Bei sechs Patienten mit BRONJ lag als Grunderkrankung ein multiples Myelom Stadium III vor. An einem metastasierten Prostatakarzinom litten zwei Patienten und ein metastasierendes Mammakarzinom bzw. Rektumkarzinom lag bei jeweils einem Patienten vor (Tab. 10).

Tab. 10: Grunderkrankung der Patienten

Erkrankung	Anzahl
Multipl. Myelom Stadium III	6
metastasiertes Prostatakarzinom	2
metastasiertes Mammakarzinom	1
metastasiertes Rektumkarzinom mit Leber- und Knochenmetastasen	1

Sechs Patienten wurden mit Zoledronsäure (Zometa) in einer Dosierung von 4 mg i. v. behandelt. Fünf Patienten wurden im viermonatlichen Intervall und einer im vierwöchentlichen Intervall behandelt. Die Behandlungszeit der Patienten variierte sehr stark. Zwei Patienten erhielten Pamidronsäure (Pamifos) in einer Dosierung von 60 mg i. v. und 90 mg i. v. jeweils im vierwöchentlichen Intervall. Die Behandlungszeit der beiden Patienten betrug 22 bzw. 19 Monate. In einem Fall wurde Pamidronsäure (Aredia) in einer Dosierung von 90 mg i. v. im vierwöchentlichen Intervall verabreicht.

Ein Patient wurde für 18 Monate mit Zoledronsäure und im Anschluss daran für 9 Monate mit Pamidronsäure in der üblichen Dosierung behandelt (Tab. 11).

Tab. 11: Bisphosphonatbehandlung

Bisphosphonat	Fälle	Dosierung	Intervall	Behandlungszeit [Mon]
Zoledronsäure	5	4 mg i.v.	4monatlich	1, 7, 22, 28, 43
Zoledronsäure	1	4 mg i.v.	4wöchentlich	45
Pamidronsäure	1	60 mg i.v.	4wöchentlich	22
Pamidronsäure	2	90 mg i.v.	4wöchentlich	19, 75
Zoledronsäure und Pamidronsäure	1	4 mg i.v. 60 mg i.v.	4wöchentlich 4wöchentlich	18 9

### 3.3 Nebenerkrankungen

Die häufigste Nebenerkrankung war eine KHK, von der insgesamt die Hälfte der Patienten betroffen war. Dabei waren alle Nebenerkrankungen bei Patienten mit BRONJ häufiger als bei Patienten mit ORN. Der Unterschied war aber nur bei Anämie signifikant ( $p=0,046$ , Fishers exakter Test).

Alkoholabusus betraf die Hälfte aller Patienten und Nikotinabusus etwa ein Drittel. Beides war bei Patienten mit ORN signifikant häufiger als bei Patienten mit BRONJ ( $p=0,021$  bzw.  $p=0,0037$ , Fishers exakter Test) (Tab. 12).

Tab. 12: Nebenerkrankung der Patienten mit Osteonekrose

Lokalisation	ORN	BRONJ	Gesamt	p
KHK	7 (44 %)	6 (60 %)	13 (50 %)	0,344
COPD	1 (6 %)	1 (10 %)	2 (8 %)	0,862
Anämie	0 (0 %)	3 (30 %)	3 (12 %)	0,046
Niere	2 (13 %)	3 (30 %)	5 (19 %)	0,274
Diabetes	2 (13 %)	2 (20 %)	4 (15 %)	0,858
Pankreatitis	1 (6 %)	2 (20 %)	3 (12 %)	0,323
Adipositas	2 (13 %)	1 (10 %)	3 (12 %)	0,677
Alkohol	11 (69 %)	2 (20 %)	13 (50 %)	0,021
Nikotin	9 (56 %)	0 (0 %)	9 (35 %)	0,0037

### 3.4 Zeit bis zur Entwicklung der Osteonekrose

Als Zeitpunkt bis zur Entwicklung der Osteonekrose wurde die Zeit von der Therapie der Grunderkrankung bis zur Therapie der Osteonekrose angenommen.

Im Mittel verstrich eine Zeit von knapp 3 Jahren, wobei zwischen den Patienten mit ORN und BRONJ kein Unterschied bestand (Tab. 13).

Tab. 13: Zeit bis zur Entwicklung der Osteonekrose

	<b>ORN</b>	<b>BRONJ</b>	<b>Gesamt</b>
Mittelwert [Jahre]	2,9±2,4	2,9±1,8	2,9±2,2
Minimum [Jahre]	0,6	0	0
Maximum [Jahre]	7,7	6,1	7,7
Median [Jahre]	1,5	2,8	2,4

Die beiden Gruppen unterschieden sich in der Verteilung der Zeiten. Bei den Patienten mit ORN entwickelte sich die Erkrankung in neun Fällen innerhalb eines Zeitraums von 2 Jahren und bei den Patienten mit BRONJ in fünf Fällen erst nach 2-4 Jahren. Bei beiden Gruppen streuten die Zeiten sehr stark (Abb. 15).

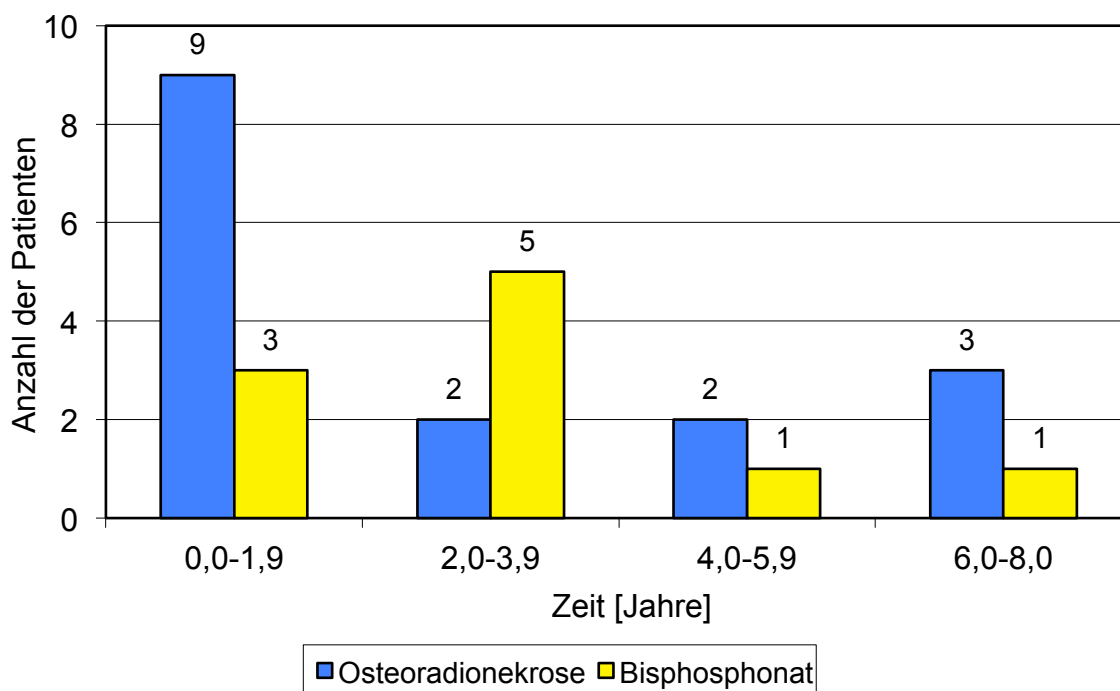


Abb. 15: Zeit bis zur Entwicklung der Osteonekrose

### 3.5 Lokalisation der Osteonekrose

Hinsichtlich der Seitenverteilung zeigten sich keine Besonderheiten.

Auffällig war, dass alle ORN und die meisten BRONJ im Unterkiefer lokalisiert waren (Tab. 14).

Tab. 14: Lokalisation der Osteonekrose

<b>Lokalisation</b>	<b>ORN</b>	<b>BRONJ</b>	<b>Gesamt</b>
links	7 (44 %)	2 (20 %)	9 (35 %)
rechts	7 (44 %)	4 (40 %)	11 (42 %)
beidseitig	2 (12 %)	4 (40 %)	6 (23 %)
Maxilla	0 (0 %)	2 (20 %)	2 (8 %)
Mandibula	16 (100 %)	8 (80 %)	24 (92 %)

Der Seitenvergleich der Osteonekrose mit der Grunderkrankung ergab, dass immer die gleiche Seite betroffen war.

### 3.6 Ausgang

Eine Ausheilung konnte bei 14/16 (88 %) Patienten mit ORN und 5/10 (50 %) Patienten mit BRONJ erreicht werden. Statistisch bestand eine Tendenz ( $p=0,051$ , Fishers exakter Test).

Die Ausheilung war unabhängig von Alter und Geschlecht, Nebenerkrankung, Alkohol- und/oder Nikotinabusus, Tumorstadium, Langzeitantibiose oder die Zeit bis zur Entwicklung der Osteonekrose (jeweils  $p>0,1$ ).

Zwei Patienten mit BRONJ sind 3-4 Jahre nach der Therapie verstorben, einer nach Ausheilung und einer ohne vorherige Genesung der Osteonekrose. Die Todesfälle wurden nicht durch die Osteonekrose oder die Therapie verursacht.

### 3.7 Histologie

Die Knochenbiopsien und Proben beider Entitäten, die während der Operationen genommen wurden, wurden nach der Dekalzifikation histologisch analysiert. Zwei ausgeprägte und reproduzierbare Reaktionsmuster des Gewebes wurden entsprechend der vorherigen Behandlung identifiziert.

### 3.7.1 Osteoradionekrose

Die hohe Zytotoxizität der Strahlung führte in allen Fällen zur Knochennekrose, welche nach der Resorption durch Narbengewebe ersetzt wurde (Abb. 16).

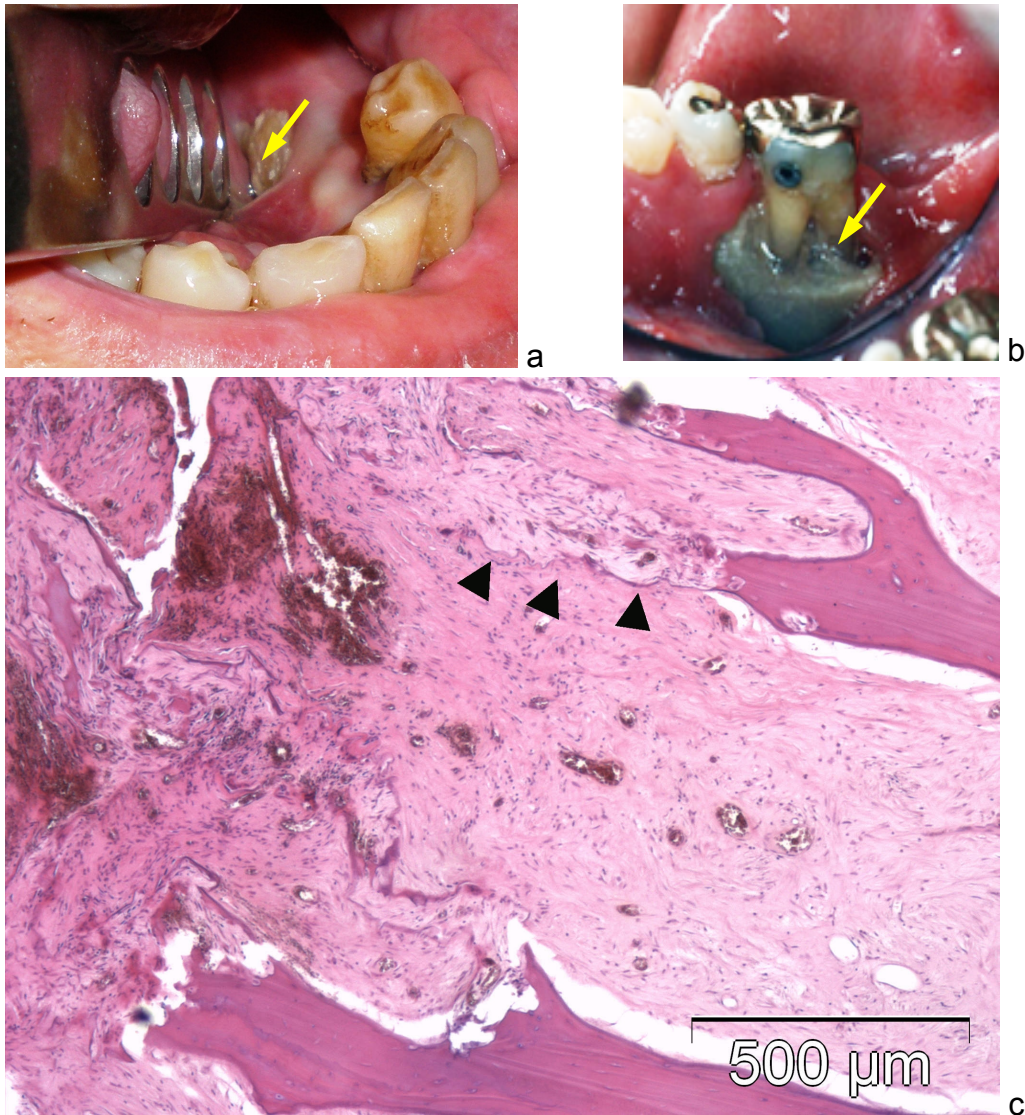


Abb. 16: a) und b) Osteoradionekrose mit parodontaler Schädigung basierend auf einer strahleninduzierten Schädigung. c) Spongioser Knochen mit radiogener Nekrose in Resorption. Erkennbare trabekuläre Kontur (▲), die in Narbengewebe übergeht (HE-Farbstoff, EDTA-Dekalzifikation)



### 3.7.2 Bisphosphonat-assoziierte Osteonekrose

Bisphosphonate führen zunächst zu einer gesteigerten Osteogenese, die zum Einmauern der Havers-Kanäle (Abb. 17) und einer begleitenden Reduktion der gesamten Gefäßbreite führen. Die Knochennekrose entwickelte sich in Arealen mit besonders schlechten nutritiven Verhältnissen. Außerdem war die Gegenwart von Actinomyces-Drusen charakteristisch für eine BRONJ (Abb. 18, Abb. 19).

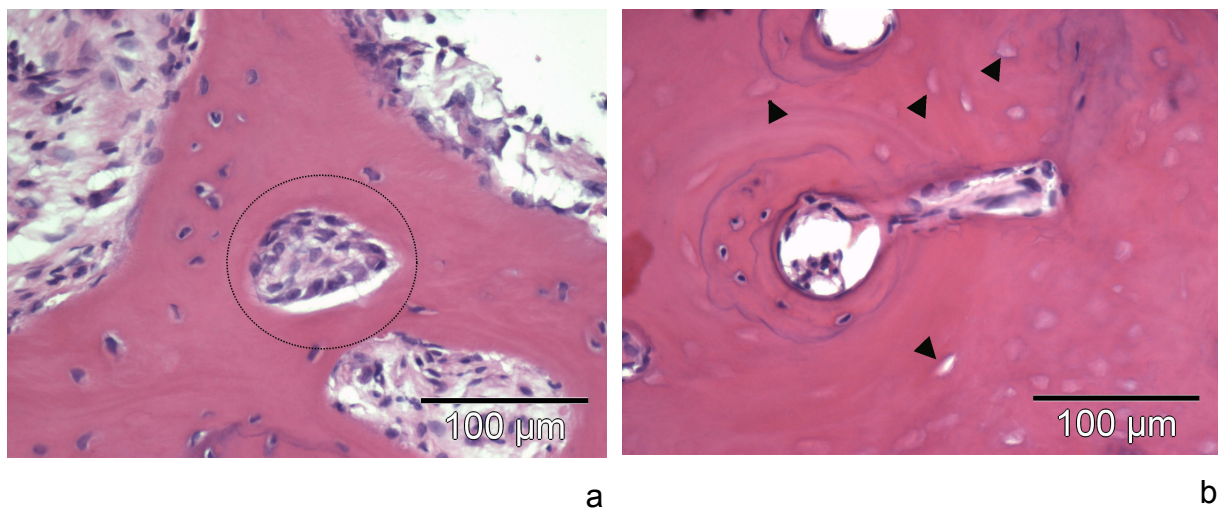


Abb. 17: a) Havers-Kanal, der fast völlig mit Osteoblasten gefüllt ist (HE-Farbstoff, EDTA-Dekalzifikation). b) Havers-Kanal mit hypoplastischen Blutgefäßen und schalenähnlichem vitalen Knochenareal. Nicht-vitaler Knochen mit angrenzenden leeren Osteozytenhöhlen (▲) (HE-Farbstoff, EDTA Dekalzifikation).

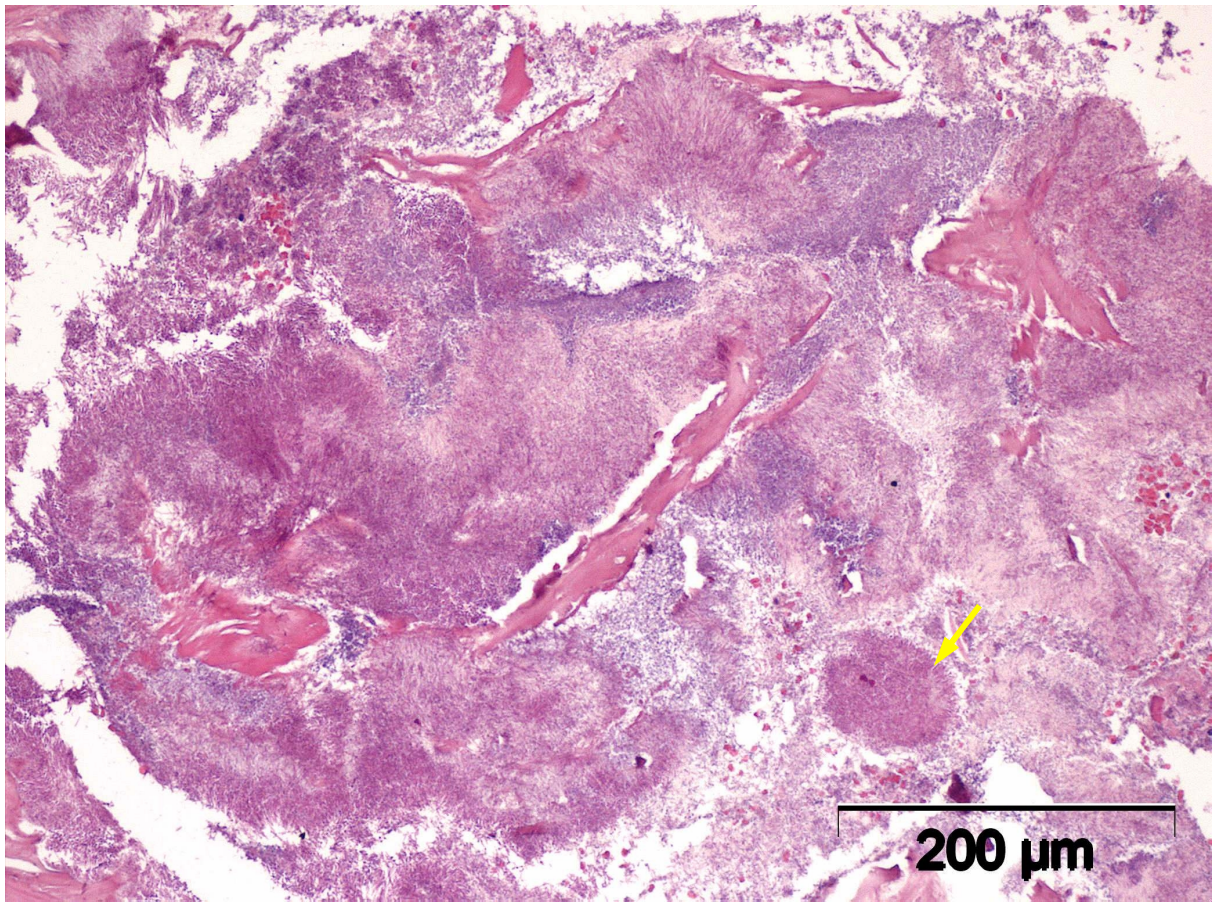


Abb. 18: Druse mit fadenartiger Grundstruktur, die besonders in der Peripherie erkennbar ist. Lymphozytärer Randsaum (vorwiegend in der rechten Hälfte). Fibrin und Zelldetritus in der Umgebung. Nekrotisches Knochengewebe links und oben rechts. Hämatoxylin-Eosin-Färbung.

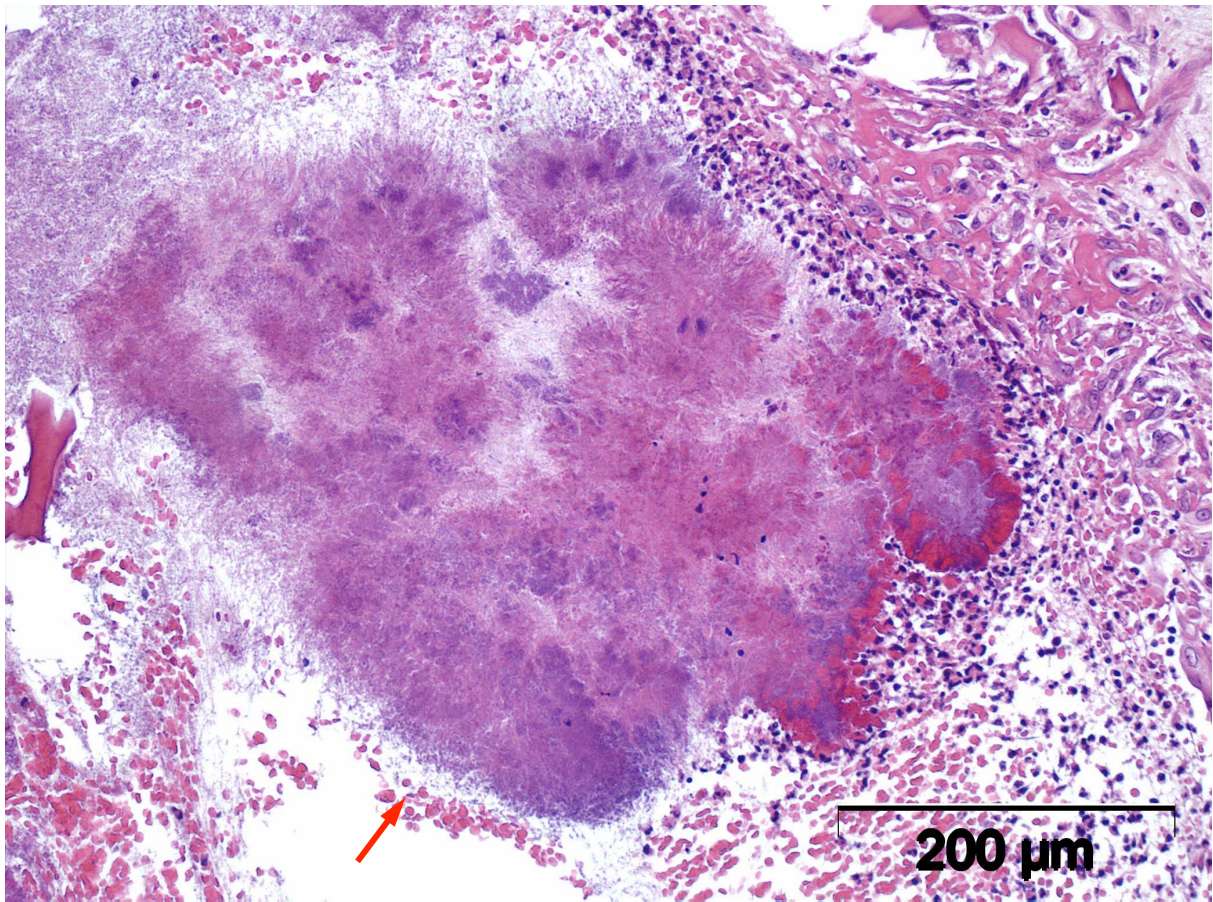


Abb. 19: Ausgedehnte Osteonekrose. Nur noch schemenhaft erkennbare Reste von Knochentrabekeln mit scholligem Zerfall. Ausfüllung der Markräume durch Nekrosematerial, darunter auch gut abgrenzbare Drusen (rundes Gebilde unten links). Hämatoxylin-Eosin-Färbung.

## 4 Diskussion

### 4.1 Alter und Geschlecht der Patienten

Das Patientenkollektiv dieser Studie setzte sich aus 16 Patienten (62 %) mit Osteoradionekrose (ORN) sowie 10 Patienten (38 %) mit Bisphosphonat-assoziiierter Osteonekrose (BRONJ) zusammen. In der Literatur findet sich nur eine Studie, in der ebenfalls Patienten mit ORN und BRONJ miteinander verglichen wurden [17].

In der Gruppe mit ORN lag der Anteil der Männer in unserem Kollektiv bei 94 %. Der deutlich höhere Anteil der Männer mit ORN findet sich auch in der aktuellen Literatur. Die Anteile lagen im Bereich von 56 % [31] bis 91 % [141] (Tab. 15).

Tab. 15: Studien zur Osteoradionekrose (ORN)

<b>Autor</b>	<b>Patienten</b>	<b>Männer</b>	<b>Frauen</b>	<b>Alter [Jahre]</b>
Ang et al. (2003) [10]	21	14 (67 %)	7 (33 %)	60,9±9,2 (47-79)
Bagan et al. (2009) [17]	20	16 (80 %)	4 (20 %)	62,2
Cannady et al. (2011) [29]	53	32 (60 %)	21 (40 %)	61 (35-85)
Cheng et al. (2006) [31]	48	27 (56 %)	21 (44 %)	
Curi et al. (1997) [39]	104	96 (92 %)	8 (8 %)	
Curi et al. (2000) [38]	50	45 (90 %)	5 (10 %)	55,3 (33-79)
Notani et al. (2003) [125]	87	78 (90 %)	9 (10 %)	57
Oh et al. (2009) [127]	114	74 (65 %)	40 (35 %)	54 (17-76)
Reuther et al. (2003) [141]	68	62 (91 %)	8 (9 %)	
<b>eigene Studie</b>	<b>16</b>	<b>15 (94 %)</b>	<b>1 (6 %)</b>	<b>56,7±7,3 (44-71)</b>

Auch in der Gruppe mit BRONJ überwogen die Männer mit einem Anteil von 70 %. Im Gegensatz dazu finden sich in der aktuellen Literatur mehr Studien, in denen über einen höheren Anteil der Frauen berichtet wird. Bagan et al. (2009) [17] ermittelte unter den Patienten mit ORN einen Anteil der Männer von 80 % unter den BRONJ nur von 38 %. Der Anteil der Frauen variierte allerdings in den einzelnen Studien sehr stark in einem Bereich von 23 % [16] bis 96 % [76] (Tab. 16).

Tab. 16: Studien zur Bisphosphonat-assoziierten Osteonekrose (BRONJ)

<b>Autor</b>	<b>Pat. [n]</b>	<b>Männer</b>	<b>Frauen</b>	<b>Alter [Jahre]</b>
Abu-Id et al. (2006) [1]	73	24 (33 %)	49 (67 %)	65±11
Abu-Id et al. (2008) [2]	78	26 (33 %)	52 (67 %)	65,6±10,8 (23-86)
Abu-Id (2010) [3]	98	41 (42 %)	57 (58 %)	67,2 (37-87)
Badros et al. (2006) [16]	22	17 (77 %)	5 (23 %)	61* (40-78)
Bagan et al. (2009) [17]	53	20 (38 %)	33 (62 %)	63,4
Bamias et al. (2005) [19]	17	10 (59 %)	7 (41 %)	61 (43-72)
Barasch et al. (2011) [20]	191	55 (29 %)	136 (71 %)	62±11,3
Bedogni et al. (2008) [22]	11	4 (36 %)	7 (64 %)	75,9 (49-84)
Boonyapakorn et al. (2008) [24]	22	11 (50 %)	11 (50 %)	65* (28-76)
Carlson und Basile (2009) [30]	82	24 (29 %)	58 (71 %)	
Clarke et al. (2007) [35]	25	15 (60 %)	10 (40 %)	63,4±9,9 (41-80)
Dannemann et al. (2006) [41]	14	8 (57 %)	6 (43 %)	65 (37-79)
Dannemann et al. (2006) [41]	23	12 (52 %)	11 (48 %)	m: 62, w: 71 (37-79)
Hong et al. (2010) [76]	24	1 (4 %)	23 (96 %)	72,2 (65-85)
Kos et al. (2010) [90]	34	15 (44 %)	19 (56 %)	66,9±10,0 (42-80)
Lesclous et al. (2009) [99]	30	11 (37 %)	19 (63 %)	69,9±2,4 (32-88)
Magopoulos et al. (2007) [104]	60	28 (47 %)	32 (53 %)	61 (47-76)
Mavrokokki et al. (2007) [112]	114	51 (45 %)	63 (55 %)	66,8 (39-99)
Maurer et al. (2011) [111]	21	5 (24 %)	16 (76 %)	69 (48-91)
Merigo et al. (2006) [117]	29	8 (28 %)	21 (72 %)	63,3±8,7 (45-83)
Migliorati et al. (2005) [119]	18	4 (22 %)	14 (78 %)	62 (37-74)
Mücke et al. (2011) [122]	108			68,5±10,7
Otto et al. (2011) [129]	126	34 (27 %)	92 (73 %)	66,2±8,8 (42-90)
Phal et al. (2007) [135]	15	4 (27 %)	11 (73 %)	68 (52-85)
Pozzi et al. (2007) [138]	35	11 (31 %)	24 (69 %)	70 (39-80)
Ripperger (2010) [144]	50	15 (30 %)	35 (70 %)	66,6±8,6 (43-83)
Ruggiero et al. (2004) [145]	63	18 (29 %)	45 (61 %)	62 (43-89)
Saussez et al. (2009) [151]	34	11 (32 %)	23 (68 %)	62 (44-82)
Seiß (2010) [159], Stockmann et al. (2010b) [166]	50	24 (48 %)	26 (52 %)	m: 71±9,8 (46-83) w: 66±10,8 (46-82)
Stanton et al. (2009) [162]	33	9 (27 %)	24 (73 %)	64,5 (40-80)
Stränger et al. (2008) [170]	38	15 (39 %)	23 (61 %)	66,7 (49-84)
Van den Wyngaert et al. (2009) [181]	33	9 (27 %)	24 (73 %)	63* (40-84)
Vescovi et al. (2011) [189]	567	184 (32 %)	383 (68 %)	67,2±10,8 (28-94)
Wessel et al. (2008) [192]	30	15 (50 %)	15 (50 %)	65±12
Würfel (2010) [194]	17	8 (47 %)	9 (53 %)	64,9 (48-89)
Wutzl et al. (2006) [195]	17	8 (47 %)	9 (53 %)	64,8 (36-79)
Zervas et al. (2006) [199]	28	16 (57 %)	12 (43 %)	60,1±7,5
<b>eigene Studie</b>	<b>10</b>	<b>7 (70 %)</b>	<b>3 (30 %)</b>	<b>67,4±10,6 (52-80)</b>

\*Median

Die eigenen Patienten mit ORN waren mit im Mittel 56,7 Jahren signifikant jünger als die Patienten mit BRONJ mit 67,4 Jahren. Bagan et al. (2009) [17] fand dagegen keinen wesentlichen Altersunterschied der Patienten mit ORN (62,2 Jahre) und mit BRONJ (63,4 Jahre).

Das Alter der Patienten mit ORN entsprach in etwa den Literaturangaben. So variierte das mittlere Alter in der aktuellen Literatur im Bereich von 54 Jahren [127] bis 62 Jahren [17] (Tab. 15).

Das Alter der Patienten mit BRONJ entsprach ebenfalls in etwa den Literaturangaben. In der Literatur lag das mittlere Alter zwischen 61 Jahren [19, 104] und 76 Jahren [22] (Tab. 16).

## **4.2 Grunderkrankung**

### **4.2.1 Osteoradionekrose**

Die häufigste Grunderkrankung der Patienten unserer Studie mit ORN war ein Oropharynxkarzinom in sieben Fällen, ein Mundhöhlenkarzinom oder Hypopharynxkarzinom in jeweils vier Fällen und ein Patient mit Mundbodenkarzinom. In der Literatur finden sich diesbezüglich nur in wenigen Studien Angaben. Als häufigste Lokalisationen werden der Mundboden [39, 178, 183] oder die Zunge [125, 127, 141] genannt.

Bei allen Patienten unserer Studie wurde eine Radiotherapie bzw. Radiochemotherapie durchgeführt. Die Dosis betrug im Mittel  $64 \pm 6$  Gy. Diese Dosis entsprach den Angaben in der Literatur. So lag nach Ang et al. (2003) [10] die Dosis ihrer Patienten meist im Bereich von 60 Gy und 66 Gy und nach Reuther et al. (2003) [141] bei 60 Gy. Bagan et al. (2009) [17] gaben eine mittlere Strahlendosis von 65 Gy (48-85 Gy) an. Nach Cheng et al. (2006) [31] wurden 46 % der Patienten mit 70 Gy und 54 % mit 80 Gy bestrahlt. Curi et al. (1997) [39] nannten eine mittlere Strahlendosis von 60 Gy (30-74 Gy) und van Merkesteyn (1995) [183] von 70 Gy (60-90 Gy). Notani et al. (2003) [125] nannten eine mediane Strahlendosis von 55 Gy für Grad I, 59 Gy für Grad II und 95 Gy für Grad III.

Je nach dem Standort des Strahlenfeldes und der Dosis wird der Knochen mehr oder weniger progredient und letztlich irreversibel geschädigt. Dabei ist nach Literaturangaben das Risiko für eine ORN bereits dann erhöht, wenn die Strahlendosis 65-75 Gy übersteigt [60], was tatsächlich in vielen Fällen zutrifft. Patienten mit T4-Tumoren, die höhere Strahlendosen erfordern, sind für die Entwicklung einer Osteonekrose besonders anfällig [8]. Das erhöhte

Risiko hält für viele Monate nach der Bestrahlung an [51, 178]. Eine höhere Strahlendosis führt wegen der stärkeren Schädigung außerdem zu einem schlechteren Ansprechen auf eine konservative Therapie [127].

#### **4.2.2 Bisphosphonat-assoziierte Osteonekrose**

Bei sechs Patienten unserer Studie mit BRONJ lag als Grunderkrankung ein multiples Myelom vor. An einem metastasierten Prostatakarzinom litten zwei Patienten und ein metastasiertes Mammakarzinom oder Rektumkarzinom lag bei jeweils einem Patienten vor.

Nach einer Reihe von Studien spielten maligne Grunderkrankungen ebenfalls die größte Rolle, dabei hatten multiple Myelome und Mammakarzinome den größten Anteil, gefolgt von Prostatakarzinomen [1, 2, 3, 17, 24, 41, 90, 107, 122, 129, 144, 145, 151, 162, 170, 181, 192, 193, 194, 195].

Sechs Patienten unserer Studie wurden mit Zoledronsäure behandelt, drei Patienten erhielten Pamidronsäure und ein Patient wurde mit Zoledronsäure und im Anschluss daran mit Pamidronsäure behandelt. Nach zahlreichen Studien erhielten ebenfalls die meisten Patienten Zoledronsäure. Pamidronsäure stand an zweiter Stelle. Die Behandlung der eigenen Patienten stimmte damit im Wesentlichen mit den Literaturdaten überein [2, 3, 17, 20, 24, 42, 90, 104, 117, 144, 162, 181, 193, 194, 195].

#### **4.3 Nebenerkrankung**

Nach der vorliegenden Studie waren alle Nebenerkrankungen bei Patienten mit BRONJ häufiger als bei Patienten mit ORN.

Die häufigste Nebenerkrankung der Patienten mit BRONJ war KHK (60 %). Ripperger (2010) [144] und Würfel (2010) [194] diagnostizierten ebenfalls bei einem hohen Anteil ihrer Patienten mit BRONJ Gefäßerkrankungen.

Jeweils etwa 20-30 % der Patienten mit BRONJ litten an Anämie, Nierenerkrankungen oder Diabetes. Otto et al. (2011) [129], Ripperger (2010) [144] und Würfel (2010) [194] berichteten ebenfalls von einem häufigen Vorkommen dieser Nebenerkrankungen.

Diese Nebenerkrankungen sind insofern von Bedeutung, als in einigen Studien ein erhöhtes Risiko der Entwicklung einer BRONJ bei Patienten mit Diabetes mellitus, Adipositas, Anämie und bei Dialysepatienten gefunden wurde [20, 80, 84, 143, 192].

Alkoholabusus und Nikotinabusus kam bei unseren Patienten mit ORN (69 % und 56 %) deutlich häufiger vor, als bei den Patienten mit BRONJ (20 % und 0 %).

Dieses Ergebnis spiegelt sich auch in der Literatur wieder. Nach Ang et al. (2003) [10] waren 19 % der Patienten mit ORN Alkoholiker und 71 % moderate oder schwere Raucher. Den Angaben von Bagan et al. (2009) [17] zufolge tranken 40 % der Patienten Alkohol und 60 % rauchten. Gemäß Thorn et al. (2000) [178] konsumierten sogar 54 % Alkohol und 82 % waren Raucher. Nach Reuther et al. (2003) [141] waren 79 % der Patienten mit ORN starke Alkoholiker und 75 % schwere Raucher. Diese vorgenannten Ergebnisse sind insofern bedeutsam, da nach Literaturangaben eine Korrelation zwischen dem regelmäßigem Konsum von Alkohol und Tabak und der Entwicklung einer ORN bestehen soll [82, 88, 178].

Die Angaben für Alkohol- und Nikotinkonsum bei Patienten mit BRONJ liegen meist deutlich niedriger. Würfel ermittelte 0 % mit Alkohol- und 24 % mit Nikotinkonsum. Gemäß Bagan et al. (2009) [17] tranken 19 % der Patienten Alkohol und 23 % rauchten. Saussez et al. (2009) [151] berichteten von 17 % Alkoholkonsumenten und 35 % Rauchern. Nach Ripperger (2010) [144] gaben 14 % der Patienten Alkoholkonsum an und 30 % waren Raucher. Nur Barasch et al. (2011) [20] nannte mit 57 % einen hohen Anteil an Rauchern. Bei Rauchern und Alkoholikern wurde ebenso wie bei der ORN ein erhöhtes Risiko der Entwicklung einer BRONJ postuliert [87, 192].

Dass Alkoholabusus und Nikotinabusus bei Patienten mit ORN häufiger sind, als bei den Patienten mit BRONJ hängt möglicherweise auch mit dem Geschlechterverhältnis zusammen. Wie bereits ausgeführt wurde, ist der Anteil der Männer in der Gruppe mit ORN höher als bei den Patienten mit BRONJ (Kap. 4.1).



#### 4.4 Zeit bis zur Entwicklung der Osteonekrose

Im Mittel lag in unserer Studie die Zeit von der Therapie der Grunderkrankung bis zur Therapie der Osteonekrose bei knapp 3 Jahren, wobei zwischen den Patienten mit ORN und BRONJ kein Unterschied bestand. Dabei streuten die Werte sehr stark in einem Bereich von 0 bis zu 7 Jahren.

Für die Entwicklung der ORN errechneten van Merkestyn et al. (1995) [183] eine mittlere Zeit von 2,3 Jahren, dabei betrug die Zeitspanne 0 bis 12 Jahre. Reuther et al. (2003) [141] ermittelten für die Entwicklung der ORN eine mediane Zeit von einem Jahr mit einer Streuung von 0 bis 10 Jahren. Nach Cannady et al. (2011) [29] betrug die Zeit im Mittel 3,2 Jahre. Auch sie ermittelten eine sehr starke Streuung von 0 bis 27 Jahre.

Für Patienten mit BRONJ wurden in verschiedenen Studien mittlere Zeiten von etwa 2-4 Jahren angegeben [3, 10, 41, 42, 90, 138, 144, 194]. Dabei zeigte sich ebenfalls eine hohe Streuung der Werte [3]. Die Zeitdauer war sowohl von der Grunderkrankung als auch den verwendeten Bisphosphonaten abhängig [144]. Nach einer Übersicht hängt die Zeitdauer von der Potenz der verwendeten Bisphosphonate ab [47].

#### 4.5 Lokalisation der Osteonekrose

Nach den eigenen Ergebnissen waren alle ORN und die meisten BRONJ (80 %) im Unterkiefer lokalisiert.

Auch nach der Literatur stellt der Unterkiefer die häufigste Lokalisation dar. Bei Patienten mit ORN liegen die Angaben zwischen 71 % [10] und 99 % [141] (Tab. 17). Hinsichtlich der BRONJ schwanken die Angaben zwischen 46 % [199] und 82 % [194], liegen also unterhalb der Werte für ORN. Bei einer Metaanalyse von 273 Literaturfällen zur BRONJ ergaben sich Anteile von 66 % für den Unterkiefer, 28 % für den Oberkiefer und 6 % für beide Lokalisationen [1] (Tab. 18).

Der Seitenvergleich der Osteonekrose (dokumentiert für die ORN) mit der Grunderkrankung ergab, dass immer die gleiche Seite betroffen war. Dies entsprach auch den Erwartungen und wurde vermutlich deshalb in der Literatur nicht explizit berichtet.

Tab. 17: Lokalisation der Osteoradionekrose (ORN)

<b>Autor</b>	<b>Patienten</b>	<b>Unterkiefer</b>	<b>Oberkiefer</b>	<b>andere</b>
Ang et al. (2003) [10]	21	15 (71 %)	1 (5 %)	5 (24 %)
Bagan et al. (2009) [17]	20	16 (80 %)	4 (20 %)	0 (0 %)
Cannady et al. (2011) [29]	53	51 (96 %)	2 (4 %)	0 (0 %)
Curi et al. (1997) [39]	104	99 (95 %)	5 (5 %)	0 (0 %)
Reuther et al. (2003) [141]	68	67 (99 %)	0 (0 %)	1 (1 %)
<b>eigene Studie</b>	<b>16</b>	<b>16 (100 %)</b>	<b>0 (0 %)</b>	<b>0 (0 %)</b>

Tab. 18: Lokalisation der Bisphosphonat-assoziierten Osteonekrose (BRONJ)

<b>Autor</b>	<b>Patienten</b>	<b>Unterkiefer</b>	<b>Oberkiefer</b>	<b>beide Stellen</b>
Abu-Id et al. (2006) [1]	73	57 (78 %)	12 (16 %)	4 (5 %)
Abu-Id (2010) [3]	98	72 (74 %)	21 (21 %)	5 (5 %)
Badros et al. (2006) [16]	22	15 (68 %)	2 (9 %)	5 (23 %)
Bagan et al. (2009) [17]	53	33 (62 %)	9 (17 %)	11 (21 %)
Bamias et al. (2005) [19]	17	14 (82 %)	3 (18 %)	0 (0 %)
Boonyapakorn et al. (2008) [24]	22	13 (59 %)	6 (27 %)	3 (14 %)
Carlson und Basile (2009) [30]	82	51 (62 %)	10 (12 %)	21 (26 %)
Clarke et al. (2007) [35]	25	19 (76 %)	6 (24 %)	0 (0 %)
Dannemann et al. (2006) [41]	14	9 (64 %)	2 (14 %)	3 (21 %)
Dannemann et al. (2006) [41]	23	17 (74 %)	4 (17 %)	2 (9 %)
Fehm et al. (2009) [53]	10	7 (70 %)	2 (20 %)	1 (10 %)
Hong et al. (2010) [76]	24	17 (71 %)	7 (29 %)	0 (0 %)
Kos et al. (2010) [90]	34	22 (65 %)	8 (24 %)	4 (12 %)
Lesclous et al. (2009) [99]	30	16 (54 %)	13 (43 %)	1 (3 %)
Magopoulos et al. (2007) [104]	60	30 (50 %)	22 (37 %)	8 (13 %)
Marx et al. (2005) [107]	119	81 (68 %)	33 (28 %)	5 (4 %)
Mavrokokki et al. (2007) [112]	114	57 (64 %)	24 (27 %)	8 (9 %)
Mücke et al. (2011) [122]	108	78 (72 %)	23 (21 %)	7 (7 %)
Otto et al. (2011) [129]	126	89 (71 %)	23 (18 %)	14 (11 %)
Phal et al. (2007) [135]	15	11 (73 %)	4 (27 %)	0 (0 %)
Pozzi et al. (2007) [138]	35	27 (77 %)	6 (17 %)	2 (6 %)
Ripamonti et al. (2008) [142]	28	20 (71 %)	7 (25 %)	1 (4 %)
Ripperger (2010) [144]	50	31 (62 %)	9 (18 %)	10 (20 %)
Ruggiero et al. (2004) [145]	63	39 (62 %)	23 (37 %)	1 (2 %)
Saussez et al. (2009) [151]	34	18 (53 %)	9 (26 %)	7 (21 %)
Van den Wyngaert et al. (2009) [181]	33	17 (52 %)	11 (33 %)	5 (15 %)
Würfel (2010) [194]	17	14 (82 %)	3 (18 %)	0 (0 %)
Wutzl et al. (2006) [195]	17	9 (53 %)	8 (47 %)	0 (0 %)
Zervas et al. (2006) [199]	28	13 (46 %)	15 (54 %)	0 (0 %)
Abu-Id et al. (2006) [1]*	273	179 (66 %)	77 (28 %)	17 (6 %)
<b>eigene Studie</b>	<b>10</b>	<b>8 (80 %)</b>	<b>2 (20 %)</b>	<b>0 (0 %)</b>

\*Metaanalyse

## 4.6 Behandlung der Osteonekrose

Alle Patienten wurden zunächst unabhängig von der Ätiologie antibiotisch behandelt. 20 Patienten erhielten Clindamycin und sechs Patienten Cefuroxim.

Nach Abu-Id (2010) [3] wurden ebenfalls alle Patienten mit BRONJ antibiotisch behandelt und zwar mit Amoxicillin und Clavulansäure. Hong et al. (2010) [76] behandelten alle Patienten mit Amoxicillin oder Cefixime. Nach Ripperger (2010) [144] wurden 88 % der Patienten mit BRONJ antibiotisch behandelt, überwiegend mit Clindamycin oder Penicillin.

Wenn während oder nach der Strahlentherapie oder Verabreichung von Bisphosphonaten eine infizierte Knochennekrose auftritt, ist eine Behandlung dringend erforderlich. Die klassischen Pfeiler einer Osteomyelitistherapie sind eine konservative Langzeitantibiose als Sequenztherapie, gefolgt von operativen Interventionen und möglicherweise einer hyperbaren Sauerstofftherapie (HBO). Allerdings erwies sich die HBO in zwei Studien als wirkungslos [11, 29]. In mehreren Literaturübersichten wird die HBO kontrovers diskutiert [137] oder es wird ihr kein nachweisbarer Nutzen zugesprochen [23, 58, 78, 102, 103, 134]. Aus diesem Grund wurde bei unseren Patienten keine HBO durchgeführt. Außerdem ist unserer Ansicht nach die HBO bei malignen Grunderkrankungen kontraindiziert.

### 4.6.1 Osteoradionekrose

Bei allen 16 Patienten mit infizierter ORN wurde eine Dekortikation mit Sequesterektomie und modellierender Osteotomie unter Langzeit-Antibiose durchgeführt. Bei sieben Patienten kam es zu Ausheilung, die übrigen neun Patienten erlitten ein Rezidiv. Deshalb wurde Clindamycin oder Cefuroxim erneut verabreicht und eine operative Kontinuitätsresektion des Unterkiefers ausgeführt. Mit der Kombinationstherapie erholten sich sieben Patienten, bei den anderen beiden Patienten schritt die enossale Infektion trotz Therapie fort. Insgesamt kam es bei 14 von 16 Patienten (87,5 %) mit ORN zur Ausheilung.

Ang et al. (2003) [10] behandelten alle Patienten mit ORN durch weite Resektion mit plastischer Rekonstruktion. Sie gaben bei 16/21 (76 %) Patienten eine Ausheilung an, zwei (10 %) Patienten erlitten ein Rezidiv aber überlebten, ein Patient verstarb nicht am Rezidiv und zwei Patienten verstarben am Rezidiv. Reuther et al. (2003) [141] führten ebenfalls in allen Fällen eine Resektion durch. Dabei wurden deutlich schlechtere Ergebnisse erzielt. So wurden nur 40 % der Patienten vollständig geheilt, 29 % verstarben vor einer Heilung und bei 31 % war die Therapie erfolglos. Notani et al. (2003) [125] behandelten die meisten Patienten

zunächst konservativ (Antibiotika, Kürettage, kleine Sequestrektomie). Bei Misserfolg erfolgte eine Operation (extensive Sequestrektomie bis hin zur Resektion). Nach Curi et al. (1997) [39] verstarben 35 % der Patienten mit aktiver ORN und 8 % verstarben ohne ORN.

#### **4.6.2 Bisphosphonat-assoziierte Osteonekrose**

Als typisches erstes Symptom der Patienten mit BRONJ lag in der Hälfte der Fälle eine Alveole vor, die nicht nach Zahnextraktion heilte.

Grötz und Al-Nawas (2006) [64] beschrieben diesen Befund als pathognomonisch für die BRONJ. Nach einer Reihe von weiteren Studien handelt es sich ebenfalls um einen typischen Befund bei Patienten mit BRONJ [3, 22, 42, 104, 107, 135, 145, 195].

Bei fünf von 10 Patienten mit BRONJ wurde eine Kombinationstherapie aus langfristiger Antibiose mit Clindamycin oder Cefuroxim und Operation einschließlich Dekortikation erfolgreich durchgeführt. Die anderen fünf Patienten erhielten aufgrund des fortgeschrittenen Stadiums der Knocheninfektion nur eine lokale Behandlung, die zu keiner Erholung führte.

Die Therapie der BRONJ wird kontrovers diskutiert [122]. In vielen Studien wird zunächst eine konservative Therapie empfohlen und ein chirurgisches Vorgehen nur bei symptomatischen BRONJ-Stadien und therapierefraktären Fällen [16, 24, 107, 145, 193, 196]. Woo et al. (2006) [193] bevorzugen Infektionsmanagement, Schmerzkontrolle, Spültherapien, sowie ein Absetzen der Bisphosphonate gegenüber einer chirurgischen Therapie. Nach Ruggiero et al. (2004) [145] und Marx et al. (2005) [107] führen ausgedehnte Osteotomien nicht immer zur Abheilung, sondern können sogar zur Verschlechterung des Zustandes oder Progression der Osteonekrose führen. Im Gegensatz dazu halten Carlson und Basile (2009) [30] die wiederholten Empfehlungen für die konservative Therapie für nicht evidenzbasiert und unwissenschaftlich und betonen die Effektivität einer initialen operativen BRONJ-Therapie (inklusive perioperativer i. v. Antibiotika sowie i. v. Dexamethason). Weitere Studien zeigten ebenfalls die Wirksamkeit operativer Intervention bei BRONJ [1, 2, 3, 16, 76, 100, 144, 162, 170]. Die Operation kann mit Platelet-derived growth factor (PDGF) kombiniert werden [4]. Der chirurgisch behandelte Anteil wurde mit 73 % [16], 75 % [76], 78 % [144], 88 % [1], 89 % [3] und 100 % [162] beziffert.

Die Ergebnisse, die in der Literatur berichtet werden, sind uneinheitlich. Es ist stark zu vermuten, dass die Unterschiede darauf zurückzuführen sind, dass sich die Patienten in Bezug auf deren Vorgeschichte unterscheiden. In der Regel liegen individuell sehr unterschiedliche

Ausgangsbefunde, Grunderkrankungen und Allgemeinzustände vor (Stränger et al. 2008). Hinzu kommt, dass die Studiendesigns voneinander abweichen.

Abu-Id (2010) [3] konnten bei 81 % ihrer Patienten mit BRONJ nach primärer Operation eine Heilung erreichen und bei weiteren 15 % nach Reoperation. Nur bei 4 % der Fälle kam es zu keiner vollständigen Heilung bzw. zum Lokalrezidiv. Allerdings verstarben 41 % ihrer Patienten mit BRONJ innerhalb der Nachbeobachtungszeit. Marx et al. (2005) [107] gaben 6/97 (6 %) Todesfälle aufgrund der Vorerkrankung an. 82 Patienten waren schmerzfrei und benötigten keine weitere Behandlung. Die übrigen 9 Patienten bedurften weiterer antibiotischer Therapie. Nach Carlson und Basile (2009) [30] kam es bei 8/82 (10 %) Patienten zu einer refraktären Erkrankung. Diese konnte durch eine aggressivere Resektion behandelt werden. Würfel (2010) [194] stellte bei 29 % der Patienten eine Progression fest. Saussez et al. (2009) [151] behandelten 14 Patienten konservativ, davon 57 % erfolgreich. Von 20 operativ behandelten Patienten wurden nur 20 % vollständig geheilt, 80 % litten unter persistierender BRONJ. Stanton und Balasanian (2009) [162] die alle Patienten operativ behandelten, meist mit Debridement, erreichten bei 85 % der Patienten eine vollständige Heilung.

#### **4.7 Ausgang**

Eine Ausheilung konnte bei 14/16 (88 %) Patienten mit ORN und 5/10 (50 %) Patienten mit BRONJ erreicht werden. Dieses korreliert mit unserer Erfahrung, dass die ORN zwar komplex, aber leichter behandelbar ist, als die BRONJ. Wir führen die schwierige Behandlung einer BRONJ auf den systemischen Charakter der Erkrankung zurück, da der Knochen nicht nur lokal, sondern systemisch betroffen ist und allgemein zu einer Osteoblasten- und Osteoklastenaktivitätsstörung führt.

Eine Ausheilung war unabhängig von Alter und Geschlecht, Nebenerkrankung, Alkohol- und/oder Nikotinabusus, Tumorstadium, Langzeitantibiose oder Zeit bis zur Entwicklung der Osteonekrose. Die in der Literatur berichteten Prognosefaktoren beziehen sich auf die Entstehung einer ORN (Kap. 1.1.3) oder BRONJ (Kap. 1.2.3), nicht aber auf die Prognose der Patienten im Hinblick auf Heilung.

## **4.8 Histologie**

Histologisch fanden sich ausgeprägte und reproduzierbare Reaktionsmuster des Gewebes entsprechend der vorherigen Behandlung.

### **4.8.1 Osteoradionekrose**

Die hohe Zytotoxizität der Strahlung führte direkt zur Knochennekrose, welche nach der Resorption durch Narbengewebe ersetzt wurde. Die Angaben von Curi et al. (2000) [38] waren ähnlich, sie beschrieben große Gebiete mit nekrotischem Knochen und fehlende Osteozyten und Osteoblasten. Es zeigte sich sehr dichtes fibröses Gewebe und Granulationsgewebe, welches von entzündlichen Zellen umgeben war.

### **4.8.2 Bisphosphonat-assoziierte Osteonekrose**

Bisphosphonate führen zunächst zu einer gesteigerten Osteogenese, die zum Einmauern der Havers-Kanäle und einer begleitenden Reduktion der gesamten Gefäßbreite führen.

Der antiangiogene Effekt der Bisphosphonate führt zur Nekrose der Kieferknochen [106]. In der Umgebung der Nekrosen kommt es zu einer Zunahme der kortikalen Knochenstärke mit kompakten Osteonen auch in den Markräumen. Die Havers-Kanäle in den extrem großen Osteonen haben einen verminderten Durchmesser [153]. Die verminderte Größe und Anzahl der Havers-Kanäle führt zu einer schlechteren Blutversorgung im Kieferknochen und weiterer Nekrose sowie Superinfektion [197]. Zu einer Infektion kommt es nach einer Verletzung/Eröffnung der bedeckenden Schleimhaut, z. B. durch eine Prothesendruckstelle, Extraktionsbehandlung oder akzidentieller Schleimhautverletzung. Eine Infektion kann auch durch eine Parodontitis oder Zahnkaries mit Besiedlung des Wurzelkanals ausgelöst werden [72]. Charakteristisch für eine BRONJ sind die Actinomyces-Drusen, die auch oftmals in der Literatur beschrieben wurden [1, 42, 68, 69, 83, 99, 196]. Zusätzlich zeigen sich in den meisten Fällen zahlreiche Osteoklasten in engem Kontakt mit dem Knochen, umgeben von Lakunen als Zeichen der Knochenresorption [68, 69]. Unsere histologischen Schnittpräparate zeigen genau o. g. Veränderungen.

## **4.9 Schlussfolgerung**

### **4.9.1 Osteoradionekrose**

Die ORN stellt eine äußerst schwerwiegende Komplikation dar. Zunächst wird eine konservative Behandlung empfohlen, mit lokaler Wundversorgung und guter Mundhygiene, einschließlich desinfizierender Mundspülungen [34].

Die primäre Prophylaxe besitzt einen hohen Stellenwert. Vor dem Beginn der Radiotherapie ist eine sorgfältige dentale Untersuchung notwendig. Die Patienten sollten über Mundhygiene aufgeklärt werden. Es wird empfohlen, Zähne mit einer schlechten Prognose bereits vorher zu entfernen. Die Eingriffe sollten möglichst atraumatisch erfolgen. Während und nach der Radiotherapie ist eine strenge Nachsorge wichtig [50, 113, 126, 141]. Da bei Patienten mit ORN Alkoholabusus und Nikotinabusus sehr häufig sind (Kap. 4.3), wäre es sicherlich sinnvoll, gerade diese Patienten über die Gefahren aufzuklären.

Für die hyperbare Sauerstofftherapie (HBO) zeigte sich in einer Reihe von Studien kein nachweisbarer Effekt (siehe Kap. 1.1.6).

Als wichtiges Ergebnis ist die ORN gut behandelbar.

### **4.9.2 Bisphosphonat-assoziierte Osteonekrose**

Die BRONJ stellt nach einer hoch dosierten, intravenösen Applikation von Bisphosphonaten eine zwar seltene, aber für den Patienten schwerwiegende Komplikation dar [56]. Durch steigende Verordnungszahlen der Bisphosphonate in Deutschland muss in Zukunft mit einer Zunahme des Krankheitsbildes BRONJ gerechnet werden. Dies gilt insbesondere bei intravenös verabreichten Bisphosphonaten. Während das Risiko bei Verschreibungen von oralen Bisphosphonaten nur zwischen 1 zu 10.000 bis <1 zu 100.000 pro Behandlungsjahr liegt, beträgt das Risiko bei intravenös verabreichten Bisphosphonaten in Abhängigkeit von der Dauer der Therapie 1-10 % [87]. Einerseits hat die BRONJ für die Betroffenen beträchtliche Auswirkungen, andererseits leisten die Bisphosphonate hinsichtlich der Grunderkrankungen einen enormen Beitrag zur Lebensqualität der Patienten. Insgesamt müssen Nutzen und Risiko der Bisphosphonattherapie sorgfältig abgewogen werden [14, 101, 198]. Hierbei gilt es auch, die Patienten zu identifizieren, bei denen das Risiko nach Bisphosphonattherapie erhöht ist [115].



Vor kurzem hat die Mayo Myeloma Group neue Richtlinien zum Gebrauch von Bisphosphonaten bei multiplen Myelom entwickelt. Sie empfiehlt, die Behandlung mit Bisphosphonaten nach 2 Jahren für die Patienten auszusetzen, die ein vollständiges Ansprechen und/oder die Plateauphase erreicht haben. Für die Patienten mit aktiver Erkrankung, die noch nicht auf die Therapie ansprechen oder die eine weitere aktive Behandlung benötigen, können die Infusionen auf dreimonatige Intervalle reduziert werden [93].

Die Behandlung einer BRONJ ist ausgesprochen schwierig [63, 65, 130]. Dies wird auch durch unsere Ergebnisse bestätigt. Insbesondere sind Patienten in einem späten Stadium hoch therapieresistent [111]. Als Anfangstherapie wurden konservative Maßnahmen wie Mundspülungen mit 0,1 % Chlorhexidinglukonat, sowie eine systemische antibiotische Behandlung mit Clindamycin 600 mg für die ersten beiden Wochen vorgeschlagen. Für das Management des exponierten nekrotischen Knochens wurden Dekortikation oder Sequestrotomie mit plastischer Weichteildeckung empfohlen [24]. Allerdings erwiesen sich lokal desinfizierende Behandlungen und begrenzte chirurgische Maßnahmen (Dekortikation, Sequestrotomie) in der Mehrheit der Fälle als nicht erfolgreich. Als Therapie der Wahl wird die chirurgische Entfernung der Nekrose bis in den umgebenden vitalen Knochen und die suffiziente plastische Weichteildeckung angesehen. Das Ausmaß der Resektion sollte sich am klinischen Bild orientieren. Bei histologischem Nachweis von Aktinomyzeten ist eine Langzeittherapie mit Antibiotika sinnvoll [1].

Aufgrund der schwierigen Behandlung kommt der primären Prävention eine hohe Bedeutung zu [26, 130, 186]. Vor dem Beginn der Behandlung mit Bisphosphonaten wird zunächst eine klinische dentale Untersuchung, einschließlich einer Panorama-Aufnahme empfohlen, um dentale und parodontale Infektionen zu entdecken. Insbesondere ist es wichtig, die orale Gesundheit der Patienten vor und während der Behandlung mit Bisphosphonaten zu verbessern. Zu vermeiden sind Zahnextraktionen, invasive Operationen und Implantationen. Zähne mit einer schlechten Prognose sollten extrahiert werden, wobei die Wunde vor dem Beginn der Behandlung mit Bisphosphonaten vollständig verheilt sein sollte [24, 26, 107, 186]. Alle potenziellen Infektionsherde, scharfe Knochenkanten und nichterhaltungswürdige Zähne müssen saniert und der tegumental getragene Zahnersatz auf das Risiko von Druckstellen überprüft werden [63, 72, 136]. Der Patient sollte zudem umfassend über das Risiko der Entstehung einer BRONJ aufgeklärt werden und zu einer optimalen Mundhygiene imstande sein [43]. Die Aufklärung der Patienten durch die behandelnden Onkologen und Zahnärzte dient der Sensibilisierung der Patienten, Symptome frühzeitig zu erkennen [92].

Eine interdisziplinäre Zusammenarbeit zwischen Orthopäden, Hämatologen, Onkologen, Pathologen, Zahnärzten, Mund-, Kiefer- und Gesichtschirurgen und HNO-Ärzten vor der Bestrahlung oder der Bisphosphonatbehandlung ist unverzichtbar [25, 41, 72]. Außerdem ist eine regelmäßige Nachsorge notwendig, um möglichst frühzeitig Nekrosen erkennen und behandeln zu können [1, 77]. Dies würde sowohl zu einer Verringerung der Prävalenz führen [124] als auch zu einem verbesserten Ausgang beitragen [111, 129].

Für die hyperbare Sauerstofftherapie (HBO) konnte in einzelnen Fällen eine positive Wirkung gezeigt werden (siehe Kap. 1.2.7), im Gegensatz zur Behandlung der ORN.

Ein besseres Verständnis für die Risikofaktoren und die Pathophysiologie der ORN könnten dabei helfen, Komplikation zu vermeiden und die Prognose zu verbessern [33].

Die Empfehlungen zur Prävention und Therapie der BRONJ beruhen auf Expertenmeinungen und Erfahrungen aber nicht auf prospektiv erhobene Daten [43] oder randomisierten kontrollierten Studien [26]. Dementsprechend ist das Evidenzniveau der Empfehlungen gering und bedarf einer ständigen Aktualisierung [92, 148]. Es wurde daher vorgeschlagen, ein Register aufzubauen, um prospektive Daten zu sammeln, als Basis für die Ableitung von Empfehlungen zur Behandlung [32, 59]. Zur Zeit werden prospektive Studien durchgeführt, um die minimale Dosis und Therapiezeit zu ermitteln, bei der Komplikationen verhindert werden können. Mit Ergebnissen ist in der nahen Zukunft zu rechnen [75].

## 5 Zusammenfassung

In der vorliegenden retrospektiven Studie wurden alle Patienten erfasst, die an der Klinik für Hals-, Nasen- und Ohrenheilkunde im HELIOS Klinikum Bad Saarow wegen einer Osteonekrose des Kiefers zwischen Januar 2005 und Juni 2010 behandelt wurden. Es handelte sich um 16 Patienten mit Osteoradionekrose (ORN), 15 Männer und eine Frau, sowie 10 Patienten mit Bisphosphonat-assoziiertes Osteonekrose (BRONJ), sieben Männer und drei Frauen. Die Patienten mit ORN waren mit im Mittel 56,7 Jahren signifikant jünger als die Patienten mit BRONJ mit 67,4 Jahren.

Die häufigste Grunderkrankung der Patienten mit ORN war ein Oropharynxkarzinom in sieben Fällen, ein Mundhöhlenkarzinom oder Hypopharynxkarzinom in jeweils vier Fällen und ein Patient mit Mundbodenkarzinom. Bei allen Patienten wurde eine Radiotherapie bzw. Radiochemotherapie durchgeführt. Die Dosis betrug im Mittel  $64 \pm 6$  Gy. Elf der 16 Patienten wurden zusätzlich operativ behandelt.

Bei sechs Patienten mit BRONJ lag als Grunderkrankung ein multiples Myelom vor. An einem metastasierten Prostatakarzinom litten zwei Patienten und ein metastasiertes Mammakarzinom oder Rektumkarzinom lag bei jeweils einem Patienten vor. Die meisten Patienten wurden mit Zoledronsäure behandelt, Pamidronsäure stand an zweiter Stelle.

Die häufigste Nebenerkrankung war eine KHK, von der insgesamt die Hälfte der Patienten betroffen war. Relativ häufig waren auch Nierenerkrankungen und Diabetes. Dabei waren alle Nebenerkrankungen bei Patienten mit BRONJ häufiger als bei Patienten mit ORN.

Alkoholabusus betraf ebenso die Hälfte aller Patienten und Nikotinabusus etwa ein Drittel aller Patienten. Beides war bei Patienten mit ORN signifikant häufiger als bei Patienten mit BRONJ.

Die Zeit von der Therapie der Grunderkrankung bis zur Therapie der Osteonekrose betrug im Mittel für beide Gruppen knapp 3 Jahre.

Auffällig war, dass alle ORN und 80 % der BRONJ im Unterkiefer lokalisiert waren.

Alle Patienten wurden zunächst unabhängig von der Ätiologie antibiotisch behandelt. 20 Patienten erhielten Clindamycin und sechs Patienten Cefuroxim.

Bei allen Patienten mit infizierter ORN wurde eine Dekortikation mit Sequesterektomie und modellierender Osteotomie durchgeführt. Bei sieben Patienten besserte sich der Befund nach Dekortikation und Langzeit-Antibiose. Die übrigen neun Patienten erlitten ein Rezidiv trotz

zunächst erfolgreicher Therapie. Daher erfolgte eine operative Kontinuitätsresektion des Unterkiefers. Diese war bei sieben Patienten erfolgreich, bei den anderen beiden Patienten schritt die enossale Infektion weiter fort.

Das typische erste Symptom der Patienten mit BRONJ war in der Hälfte der Fälle eine Alveole, die nicht nach Zahnextraktion heilte. Bei der Hälfte der Patienten mit BRONJ wurde eine Kombinationstherapie aus langfristiger Antibiose mit Clindamycin oder Cefuroxim und Operation einschließlich Dekortikation erfolgreich durchgeführt. Die anderen fünf Patienten erhielten aufgrund des fortgeschrittenen Stadiums der Knocheninfektion nur eine lokale Behandlung, die letztlich zu keiner Befundbesserung führte.

Schließlich konnte bei 14/16 (88 %) Patienten mit ORN und 5/10 (50 %) Patienten mit BRONJ eine Ausheilung erreicht werden. Diese war unabhängig von Alter und Geschlecht, Nebenerkrankung, Abusus, Tumorstadium, Langzeitantibiose oder Zeit bis zur Entwicklung der Osteonekrose.

Nur zwei Patienten mit BRONJ sind verstorben, einer nach Ausheilung und einer ohne vorherige Genesung der Osteonekrose. Die Todesfälle wurden nicht durch die Osteonekrose oder die Therapie verursacht.

Histologisch fanden sich bei der ORN ausgeprägte und reproduzierbare Reaktionsmuster des Gewebes. Die hohe Zytotoxizität der Strahlung führte zur Knochennekrose, welche nach der Resorption durch Narbengewebe ersetzt wurde.

Bisphosphonate führen zunächst zu einer gesteigerten Osteogenese, die zum typischen Einmauern der Havers-Kanäle und einer begleitenden Reduktion der gesamten Gefäßbreite führen. Außerdem war die Gegenwart von Actinomyces-Drusen charakteristisch für eine BRONJ.

Da die ORN und BRONJ sehr schwerwiegende Komplikationen darstellen, die eine umfangreiche Behandlung erfordern, liegt die zentrale Schlussfolgerung in der hohen Bedeutung einer primären Prävention.

## 6 Eidesstattliche Erklärung

Ich, Andreas Groß, erkläre, dass ich die vorgelegte Dissertation mit dem Thema: Evaluation der Ergebnisqualität bei der Behandlung von Osteonekrosen des Kiefers selbst verfasst und keine anderen als die angegebenen Quellen und Hilfsmittel benutzt, ohne die (unzulässige) Hilfe Dritter verfasst und auch in Teilen keine Kopien anderer Arbeiten dargestellt habe.

Datum

Unterschrift

## 7 Literaturverzeichnis

1. Abu-Id MH, Acil Y, Gottschalk J, Kreusch T. Bisphosphonatassoziierte Osteonekrose des Kiefers. *Mund Kiefer Gesichtschir* 2006;10:73-81.
2. Abu-Id MH, Warnke PH, Gottschalk J, et al. "Bis-phossy jaws" - High and low risk factors for bisphosphonate-induced osteonecrosis of the jaw. *J Craniomaxillofac Surg* 2008;36:95-103.
3. Abu-Id MH. Bisphosphonatinduzierte Kiefernekrose: Eine klinische Studie. Dissertation, Universität Kiel, 2010.
4. Adornato MC, Morcos I, Rozanski J. The treatment of bisphosphonate associated osteonecrosis of the jaws with bone resection and autologous platelet-derived growth factors. *J Am Dent Assoc* 2007;138:971-977.
5. Akintoye SO, Lam T, Shi S, et al. Skeletal sitespecific characterization of orofacial and iliac crest human bone marrow stromal cells in same individuals. *Bone* 2006;38:758-768.
6. Alam DS, Nuara M, Christian J. Analysis of outcomes of vascularized flap reconstruction in patients with advanced mandibular osteoradionecrosis. *Otolaryngol Head Neck Surg* 2009;141:196-201.
7. Allen MR, Burr DB. The pathogenesis of bisphosphonate-related osteonecrosis of the jaw: so many hypotheses, so few data. *J Oral Maxillofac Surg* 2009;67:61-70.
8. Almazrooa SA, Woo SB. Bisphosphonate and nonbisphosphonate-associated osteonecrosis of the jaw: a review. *J Am Dent Assoc* 2009;140:864-875.
9. Al-Nawas B, Grötz KA, Piesold J-U. AWMF online-Leitlinien Mund-Kiefer-Gesichtschirurgie: Bisphosphonat-assoziierte Kiefernekrosen. Stand: 01.06.2007 (in Überarbeitung), gültig bis 30.06.2011, [http://www.awmf.org/uploads/tx\\_szleitlinien/007-091\\_S1\\_Biphosphonat-assoziierte\\_Kiefernekrosen\\_06-2007\\_06-2011\\_in\\_ueberarbeitung.pdf](http://www.awmf.org/uploads/tx_szleitlinien/007-091_S1_Biphosphonat-assoziierte_Kiefernekrosen_06-2007_06-2011_in_ueberarbeitung.pdf)
10. Ang E, Black C, Irish J, et al. Reconstructive options in the treatment of osteoradionecrosis of the craniomaxillofacial skeleton. *Br J Plast Surg* 2003;56:92-99.
11. Annane D, Depondt J, Aubert P, et al. Hyperbaric oxygen therapy for radionecrosis of the jaw: A randomized, placebocontrolled, double-blind trial from the ORN96 study group. *J Clin Oncol* 2004;22:4893-4900.

12. Aragon-Ching JB, Ning Y-M, Chen CC, et al. Higher incidence of Osteonecrosis of the Jaw (ONJ) in patients with metastatic castration resistant prostate cancer treated with anti-angiogenic agents. *Cancer Invest* 2009;27:221-226.
13. Arce K, Assael LA, Weissman JL, Markiewicz MR. Imaging findings in bisphosphonate-related osteonecrosis of jaws. *J Oral Maxillofac Surg* 2009;67(Suppl1):75-84.
14. Assael LA. Oral bisphosphonates as a cause of bisphosphonate-related osteonecrosis of the jaws: clinical findings, assessment of risks, and preventive strategies. *J Oral Maxillofac Surg* 2009;67:35-43.
15. Assouline-Dayana Y, Chang C, Greenspan A, et al. Pathogenesis and natural history of osteonecrosis. *Semin Arthritis Rheum* 2002;32:94-124.
16. Badros A, Weikel D, Salama A, et al. Osteonecrosis of the jaw in multiple myeloma patients: clinical features and risk factors. *J Clin Oncol* 2006;24: 945-952.
17. Bagan JV, Jimenez Y, Hernandez S, et al. Osteonecrosis of the jaws by intravenous bisphosphonates and osteoradionecrosis: a comparative study. *Med Oral Patol Oral Cir Bucal* 2009;14:e616-e619.
18. Bagan JV, Scully C, Zapater E, et al. Osteoradionecrosis of the Jaws. *Clin Rev Bone Miner Metab* 2011;9:47-53.
19. Bamias A, Kastritis E, Bamia C, et al. Osteonecrosis of the jaw in cancer after treatment with bisphosphonates: incidence and risk factors. *J Clin Onco* 2005;23:8580-8587.
20. Barasch A, Cunha-Cruz J, Curro FA, et al., and the CONDOR Collaborative Group. Risk factors for osteonecrosis of the jaws: a case-control study from the CONDOR Dental PBRN. *J Dent Res* 2011;90:439-444.
21. Bartl R, von Tresckow E, Bartl C. Bisphosphonate. In: *Bisphosphonat-Manual: Wirkungen – Indikationen – Strategien*. Berlin Heidelberg New York: Springer-Verlag 2006, S. 41-93.
22. Bedogni A, Blandamura S, Lokmic Z, et al. Bisphosphonate-associated jawbone osteonecrosis: a correlation between imaging techniques and histopathology. *Oral Surg Oral Med Oral Pathol Oral Radiol Endod* 2008;105:358-364.
23. Bessereau J, Annane D. Treatment of osteoradionecrosis of the jaw: the case against the use of hyperbaric oxygen. *J Oral Maxillofac Surg* 2010;68:1907-1910.
24. Boonyapakorn T, Schirmer I, Reichart PA, et al. Bisphosphonate-induced osteonecrosis of the jaws: prospective study of 80 patients with multiple myeloma and other malignancies. *Oral Oncol* 2008;44:857-869.

25. Borgioli A, Viviani C, Duvina M, et al. Biphosphonates-related osteonecrosis of the jaw: Clinical and physiopathological considerations. *Ther Clin Risk Manag* 2009;5:217-227.
26. Brock G, Barker K, Butterworth CJ, Rogers S. Practical considerations for treatment of patients taking bisphosphonate medications: an update. *Dent Update* 2011;38:313-326.
27. Brookler K. Medical treatment of otosclerosis: rationale for use of bisphosphonates. *Int Tinnitus J* 2008;14:92-96
28. Brunello A, Saia G, Bedogni A, et al. Worsening of osteonecrosis of the jaw during treatment with sunitinib in a patient with metastatic renal cell carcinoma. *Bone* 2009;44:173-175.
29. Cannady SB, Dean N, Kroeker A, et al. Free flap reconstruction for osteoradionecrosis of the jaws – outcomes and predictive factors for success. *Head Neck* 2011;33:424-428.
30. Carlson ER, Basile JD. The role of surgical resection in the management of bisphosphonate-related osteonecrosis of the jaws. *J Oral Maxillofac Surg* 2009;67(5Suppl):85-95.
31. Cheng SJ, Lee JJ, Ting LL, et al. A clinical staging system and treatment guidelines for maxillary osteoradionecrosis in irradiated nasopharyngeal carcinoma patients. *Int J Radiat Oncol Biol Phys* 2006;64:90-97.
32. Chogle AR. Bisphosphonate associated osteonecrosis of the jaw; similarities and differences in oncologic and non-oncologic patients. *J Assoc Physicians India* 2011;59:477-478
33. Chrcanovic BR, Reher P, Sousa AA, Harris M. Osteoradionecrosis of the jaws – a current overview – part 1: physiopathology and risk and predisposing factors. *Oral Maxillofac Surg* 2010a;14:3-16.
34. Chrcanovic BR, Reher P, Sousa AA, Harris M. Osteoradionecrosis of the jaws – a current overview – part 2: dental management and therapeutic options for treatment. *Oral Maxillofac Surg* 2010b;14:81-95.
35. Clarke BM, Boyette J, Vural E, et al. Bisphosphonates and jaw osteonecrosis: the UAMS experience. *Otolaryngol Head Neck Surg* 2007;136:396-400.
36. Corso A, Varettoni M, Zappasodi P, et al: A different schedule of zoledronic acid can reduce the risk of the osteonecrosis of the jaw in patients with multiple myeloma. *Leukemia* 2007;21:1545-1548.



37. Cremers S, Farooki A. Biochemical markers of bone turnover in osteonecrosis of the jaw in patients with osteoporosis and advanced cancer involving the bone. *Ann N Y Acad Sci* 2011 Feb;1218:80-87.
38. Curi MM, Dib LL, Kowalski LP, et al. Opportunistic actinomycosis in osteoradionecrosis of the jaws in patients affected by head and neck cancer: incidence and clinical significance. *Oral Oncol* 2000;36:294-299.
39. Curi MM, Dib LL. Osteoradionecrosis of the jaws: a retrospective study of the background factors and treatment in 104 cases. *J Oral Maxillofac Surg* 1997;55:540-544
40. Curi MM, Oliveira dos Santos M, Feher O, et al. Management of extensive osteoradionecrosis of the mandible with radical resection and immediate microvascular reconstruction. *J Oral Maxillofac Surg* 2007;65:434-438.
41. Dannemann C, Grätz KW, Zwahlen R. Clinical experiences with bisphosphonate induced osteonecrosis of the jaws. *Swiss Med Wkly* 2006; 136:504-509.
42. Dannemann C, Grätz KW, Riener MO, Zwahlen RA. Jaw osteonecrosis related to bisphosphonate therapy: a severe secondary disorder. *Bone* 2007;40:828-834.
43. Dannemann C, Grätz CW, Zwahlen RA. Die Bisphosphonat-assoziierte Osteonekrose der Kiefer. Leitlinien zur Diagnostik, Therapie und Prävention der BON in der zahnärztlichen Praxis. *Schweiz Monatsschr Zahnmed* 2008;118:113-118.
44. Dearden WF. The causation of phosphorus necrosis. *BMJ* 1901;2:408-410.
45. Dimopoulos MA, Kastritis E, Anagnostopoulos A, et al: Osteonecrosis of the jaw in patients with multiple myeloma treated with bisphosphonates: Evidence of increased risk after treatment with zoledronic acid. *Haematologica* 2006;91:968-971.
46. Dimopoulos MA, Kastritis E, Bamia C, et al. Reduction of osteonecrosis of the jaw (ONJ) after implementation of preventive measures in patients with multiple myeloma treated with zoledronic acid. *Ann Oncol* 2009;20:117-120.
47. Dodson TB. Intravenous bisphosphonate therapy and bisphosphonate-related osteonecrosis of the jaws. *J Oral Maxillofac Surg.* 2009;67(Suppl 1):44-52.
48. Dubois G, Lopez R, Puwanarajah P, et al. The corticoperiosteal medial femoral supracondylar flap: anatomical study for clinical evaluation in mandibular osteoradionecrosis. *Surg Radiol Anat* 2010;32:971-977.
49. Dunstan CR, Felsenberg D, Seibel MJ. Therapy insight: the risks and benefits of bisphosphonates for the treatment of tumor-induced bone disease. *Nat Clin Pract Oncol* 2007;4:42-55.

50. Epstein J, Wong F, Stevenson-Moore P. Osteoradionecrosis: clinical experience and a proposal for classification. *J Oral Maxillofac Surg* 1987;45:104-111.
51. Epstein J, Meij E, McKenzie M, et al. Postradiation osteonecrosis of the mandible: A long-term follow-up study. *Oral Surg Oral Med Oral Pathol Oral Radiol Endod* 1997;83:657-662.
52. Ewing J. Radiation osteitis. *Acta Radiol* 1926;6:399-412.
53. Fehm T, Beck V, Banys M, et al. Bisphosphonate-induced osteonecrosis of the jaw (ONJ): Incidence and risk factors in patients with breast cancer and gynecological malignancies. *Gynecol Oncol* 2009;112:605-609.
54. Fehm T, Walter B, Wallwiener D. Bisphosphonatbedingte Kieferosteonekrose. Empfehlungen zur Prävention und Therapie. *Gynäkologe* 2010;43:517-520.
55. Fellows JK, Rindal DB, Barasch A, et al. and The DPBRN Collaborative Group. ONJ in two dental practice-based research network regions. *J Dent Res* 2011;90:433-438
56. Felsenberg D, Hoffmeister B, Amling M., et al. Onkologie: Kiefernekrosen nach hoch dosierter Bisphosphonattherapie. *Dtsch Arztebl* 2006;103:3078-3080.
57. Freiburger JJ. Utility of hyperbaric oxygen in treatment of bisphosphonate-related osteonecrosis of the jaws. *J Oral Maxillofac Surg* 2009;67:96-106.
58. Fritz GW, Gunsolley JC, Abubaker O, Laskin DM. Efficacy of pre- and postirradiation hyperbaric oxygen therapy in the prevention of postextraction osteoradionecrosis: a systematic review. *J Oral Maxillofac Surg* 2010;68:2653-2660.
59. Gliklich R, Wilson J. Epidemiology of bisphosphonate-related osteonecrosis of the jaws: the utility of a national registry. *J Oral Maxillofac Surg* 2009;67(Suppl 1):71-74.
60. Goldwasser BR, Chuang SK, Kaban LB, August M. Risk factor assessment for the development of osteoradionecrosis. *J Oral Maxillofac Surg* 2007;65:2311-2316.
61. Grötz KA, Al Nawas B, Brahm R, et al. Terminal end of the human odontoblast processes. *Clin Oral Investig* 2000;4:106-107.
62. Grötz KA, Riesenbeck D, Brahm R, et al. Chronische Strahlenfolgen an den Zahnhartgeweben („Strahlenkaries“). Klassifikation und Behandlungsansätze. *Strahlenther Onkol* 2001;177:96-104.
63. Grötz KA, Diel IJ. Osteonekrose des Kiefers unter Bisphosphonat-Langzeittherapie. *Im Focus Oncologie* 2005;3:52-55.
64. Grötz KA, Al-Nawas B. Persisting alveolar sockets-a radiologic symptom of BP-ONJ? *J Oral Maxillofac Surg* 2006;64: 1571-1572.

65. Grötz KA, Walter C, Küttner C, Al-Nawas B. Zur Relevanz einer Bisphosphonat-Langzeittherapie bei der Strahlentherapie enossaler Kiefermetastasen. *Strahlenther Onkol* 2007;183:190-194.
66. Grötz KA. Bisphosphonat-Medikation: Bedeutung für die zahnärztliche, implantologische und chirurgische Praxis. *Dent Implantol Parodontol* 2010; 14: 442-451 <http://www.dimagazin-aktuell.de/implantologie/implantologie-allgemein/story/bisphosphonat-medikation-bedeutung-fuer-die-zahnaerztliche-implantologische-und-chirurgische-pra.html>.
67. Hall V. Actinomyces-gathering evidence of human colonization and infection. *Anaerobe* 2008;14:1-7.
68. Hansen T., Kunkel M., Weber A., et al. Osteonecrosis of the jaws in patients treated with bisphosphonates – histomorphologic analysis in comparison with infected osteoradionecrosis. *J Oral Pathol Med* 2006;35:155-160.
69. Hansen T, Kunkel M, Springer E, et al. Actinomycosis of the jaws – histopathological study of 45 patients shows significant involvement in bisphosphonate-associated osteonecrosis and infected osteoradionecrosis. *Virchows Arch* 2007;451:1009-1017.
70. Harris M. The conservative management of osteoradionecrosis of the mandible with ultrasound therapy. *Br J Oral Maxillofac Surg* 1992;30:313-318.
71. Hellstein JW, Marek CL. Bisphosphonate osteochemonecrosis (bis-phossy jaw): is this phossy jaw of the 21st century? *J Oral Maxillofac Surg* 2005;63:682-689.
72. Hermes D, Beier P, Peters K. Bisphosphonatassoziierte Nekrosen der Kiefer. Eine interdisziplinäre Herausforderung. *Onkologe* 2008;14:821-827.
73. Hoefert S, Schmitz I, Tannapfel A, Eufinger H. Importance of microcracks in etiology of bisphosphonate-related osteonecrosis of the jaw: a possible pathogenetic model of symptomatic and non-symptomatic osteonecrosis of the jaw based on scanning electron microscopy findings. *Clin Oral Investig* 2010;14:271-284.
74. Hoff AO, Toth BB, Altundag K, et al. Frequency and risk factors associated with osteonecrosis of the jaw in cancer patients treated with intravenous bisphosphonates. *J Bone Miner Res* 2008;23:826-836.
75. Hoff AO, Toth B, Hu M, et al. Epidemiology and risk factors for osteonecrosis of the jaw in cancer patients. *Ann N Y Acad Sci* 2011;1218:47-54.
76. Hong JW, Nam W, Cha IH, et al. Oral bisphosphonate-related osteonecrosis of the jaw: the first report in Asia. *Osteoporos Int* 2010;21:847-853.

77. Hurni V. Zusammenarbeit der Ärzte und der Zahnärzte bei der Behandlung von Bisphosphonatpatienten. *Rev Med Suisse* 2011;7(279):247-248.
78. Jacobson AS, Buchbinder D, Hu K, Urken ML. Paradigm shifts in the management of osteoradionecrosis of the mandible. *Oral Oncol* 2010a;46:795-801.
79. Jacobson AS, Buchbinder D, Urken ML. Reconstruction of bilateral osteoradionecrosis of the mandible using a single fibular free flap. *Laryngoscope* 2010b;120:273-275.
80. Jadu F, Lee L, Pharoah M, et al. A retrospective study assessing the incidence, risk factors and comorbidities of pamidronate-related necrosis of the jaws in multiple myeloma patients. *Ann Oncol* 2007;18:2015-2019.
81. Jung TI, Hoffmann F, Glaeske G, Felsenberg D. Disease-specific risk for an osteonecrosis of the jaw under bisphosphonate therapy. *J Cancer Res Clin Oncol* 2010;136:363-370.
82. Katsura K, Sasai K, Sato K, et al. Relationship between oral health status and development of osteoradionecrosis of the mandible: a retrospective longitudinal study. *Oral Surg Oral Med Oral Pathol Oral Radiol Endod* 2008;105:731-738.
83. Kaplan I, Anavi K, Anavi Y, et al. The clinical spectrum of Actinomyces-associated lesions of the oral mucosa and jawbones: correlations with histomorphometric analysis. *Oral Surg Oral Med Oral Pathol Oral Radiol Endod* 2009;108:738-746.
84. Khamaisi M, Regev E, Yarom N, et al. Possible association between diabetes and bisphosphonate-related jaw osteonecrosis. *J Clin Endocrinol Metab* 2007;92:1172-1175.
85. Khan AM, Sindwani R. Bisphosphonate-related osteonecrosis of the skull base. *Laryngoscope* 2009;119:449-452.
86. Khan AA, Rios LP, Sándor GK, et al. Bisphosphonate-associated osteonecrosis of the jaw in Ontario: a survey of oral and maxillofacial surgeons. *J Rheumatol* 2011;38:1396-1402.
87. Khosla S, Burr D, Cauley J, et al. American Society for Bone and Mineral Research. Bisphosphonate-associated osteonecrosis of the jaw: report of a task force of the American Society for Bone and Mineral Research. *J Bone Miner Res* 2007;22:1479-1491.
88. Kluth EV, Jain PR, Stuchell RN, Frich JC Jr. A study of factors contributing to the development of osteoradionecrosis of the jaws. *J Prosthet Dent* 1988;59:194-201.
89. Koka VN, Deo R, Lusinchi A, et al. Osteoradionecrosis of the mandible: study of 104 cases treated by hemimandibulectomy. *J Laryngol Otol* 1990;104:305-307.

90. Kos M, Kuebler I, Luczak K, Engelke W. Bisphosphonate-related osteonecrosis of the jaws: A review of 34 cases and evaluation of risk. *J Craniomaxillofac Surg* 2010;38:255-259.
91. Kramer JM, Fantasia JE. Bisphosphonates and osteonecrosis of the jaws: A review of clinical features and the drug effect on oral soft tissues. *Clin Rev Bone Miner Metab* 2011;9:38-46.
92. Krauth MT, Fügl A, Gruber R. Bisphosphonat-assoziierte Osteonekrosen des Kieferknochens. *Wien Klin Wochenschr* 2008;120:467-476.
93. Lacy MQ, Dispenzieri A, Gertz MA, et al. Mayo clinic consensus statement for the use of bisphosphonates in multiple myeloma. *Mayo Clin Proc* 2006;81:1047-1053.
94. Landesberg R, Cozin M, Cremers S, et al. Inhibition of oral mucosal cell wound healing by bisphosphonates. *J Oral Maxillofac Surg* 2008;66:839-847.
95. Landesberg R, Eisig S, Fennoy I, Siris E. Alternative indications for bisphosphonate therapy. *J Oral Maxillofac Surg* 2009;67(Suppl 1):27-34.
96. Landesberg R, Woo V, Cremers S, et al. Potential pathophysiological mechanisms in osteonecrosis of the jaw. *Ann N Y Acad Sci* 2011;1218:62-79.
97. Lee CYS, David T, Nishime M. Use of platelet-rich plasma in the management of oral bisphosphonate-associated osteonecrosis of the jaw: a report of 2 cases. *J Oral Implantol* 2007;33:371-382.
98. Lee IJ, Koom WS, Lee CG, et al. Risk factors and dose-effect relationship for mandibular osteoradionecrosis in oral and oropharyngeal cancer patients. *Int J Radiat Oncol Biol Phys* 2009;75:1084-1091.
99. Lesclous P, Abi Najm S, Carrel JP, et al. Bisphosphonate-associated osteonecrosis of the jaw: a key role of inflammation? *Bone* 2009;45:843-852.
100. Levin L, Laviv A, Schwartz-Arad D. Denture-related osteonecrosis of the maxilla associated with oral bisphosphonate treatment. *J Am Dent Assoc* 2007;138:1218-1220.
101. Lewiecki EM. Safety of long-term bisphosphonate therapy for the management of osteoporosis. *Drugs* 2011;71:791-814.
102. Lyons A, Ghazali N. Osteoradionecrosis of the jaws: current understanding of its pathophysiology and treatment. *Br J Oral Maxillofac Surg* 2008;46:653-660.
103. Madrid C, Abarca M, Bouferrache K. Osteoradionecrosis: an update. *Oral Oncol* 2010;46:471-474.

104. Magopoulos C, Karakinaris G, Telioudis Z, et al. Osteonecrosis of the jaws due to bisphosphonate use. A review of 60 cases and treatment proposals. *Am J Otolaryngol* 2007;28:158-163.
105. Marx RE. A new concept in the treatment of osteoradionecrosis. *J Oral Maxillofac Surg* 1983;41:351-357.
106. Marx RE. Pamidronate (Aredia) and zoledronate (Zometa) induced avascular necrosis of the jaws: a growing epidemic. *J Oral Maxillofac Surg* 2003; 61:1115-1117.
107. Marx RE, Sawatari Y, Fortin M, Broumand V. Bisphosphonate-induced exposed bone (osteonecrosis/osteopetrosis) of the jaws: risk factors, recognition, prevention, and treatment. *J Oral Maxillofac Surg* 2005;63:1567-1575.
108. Marx RE, Cillo JE, Jr, Ulloa JJ. Oral bisphosphonate-induced osteonecrosis: risk factors, prediction of risk using serum CTX testing, prevention, and treatment. *J Oral Maxillofac Surg* 2007;65:2397-2410.
109. Marx RE. Reconstruction of defects caused by bisphosphonate-induced osteonecrosis of the jaws. *J Oral Maxillofac Surg.* 2009;67(Suppl 1):107-119.
110. Marx RE. Oral and Intravenous Bisphosphonate-Induced Osteonecrosis of the Jaws: History, Etiology, Prevention, and Treatment. Sec. Ed. Quintessence Publishing Co, Chicago Berlin Tokyo London Paris. 2011.
111. Maurer P, Sandulescu T, Kriwalsky MS, et al. Bisphosphonate-related osteonecrosis of the maxilla and sinusitis maxillaris. *Int J Oral Maxillofac Surg* 2011;40:285-291.
112. Mavrokokki T, Cheng A, Stein B, Goss A. Nature and frequency of bisphosphonate-associated osteonecrosis of the jaws in Australia. *J Oral Maxillofac Surg* 2007;65:415-423.
113. McLeod NM, Bater MC, Brennan PA. Management of patients at risk of osteoradionecrosis: results of survey of dentists and oral & maxillofacial surgery units in the United Kingdom, and suggestions for best practice. *Br J Oral Maxillofac Surg* 2010;48:301-304.
114. McLeod NM, Patel V, Kusanale A, et al. Bisphosphonate osteonecrosis of the jaw: a literature review of UK policies versus international policies on the management of bisphosphonate osteonecrosis of the jaw. *Br J Oral Maxillofac Surg* 2011;49:335-342.
115. Mehrotra B. Safety profile of intravenous bisphosphonates. *Semin Oncol* 2007;34(Suppl 4):S24-S27.

116. Menke MN, Menke NB, Boardman CH, Diegelmann RF. Biologic therapeutics and molecular profiling to optimize wound healing. *Gynecol Oncol* 2008;111(2 Suppl):S87-91.
117. Merigo E, Manfredi M, Meleti M, et al. Bone necrosis of the jaws associated with bisphosphonate treatment: a report of twenty-nine cases. *Acta Biomed* 2006;77:109-117.
118. Meyer I. Infectious diseases of the jaws. *J Oral Surg* 1970;28:17-26.
119. Migliorati CA, Schubert MM, Peterson DE, Seneda LM. Bisphosphonate-associated osteonecrosis of mandibular and maxillary bone: an emerging oral complication of supportive cancer therapy. *Cancer* 2005;104:83-93.
120. Mignogna MD, Fedele S, Lo Russo L, et al. Osteonecrosis of the jaws associated with bisphosphonate therapy. *J Clin Oncol* 2006;24:1475-1477.
121. Miles AE. Phosphorus necrosis of the jaw: 'phossy jaw'. *Br Dent J* 1972;133:203-206.
122. Mücke T, Koschinski J, Deppe H, et al. Outcome of treatment and parameters influencing recurrence in patients with bisphosphonate-related osteonecrosis of the jaws. *J Cancer Res Clin Oncol* 2011;137:907-913.
123. Nabil S, Samman N. Incidence and prevention of osteoradionecrosis after dental extraction in irradiated patients: a systematic review. *Int J Oral Maxillofac Surg* 2011;40:229-243.
124. Nicolatou-Galitis O, Papadopoulou E, Sarri T, et al. Osteonecrosis of the jaw in oncology patients treated with bisphosphonates: prospective experience of a dental oncology referral center. *Oral Surg Oral Med Oral Pathol Oral Radiol Endod* 2011;112:195-202.
125. Notani K, Yamazaki Y, Kitada H, et al. Management of mandibular osteoradionecrosis corresponding to the severity of osteoradionecrosis and the method of radiotherapy. *Head Neck* 2003;25:181-186.
126. O'Dell K, Sinha U. Osteoradionecrosis. *Oral Maxillofac Surg Clin North Am* 2011;23:455-464.
127. Oh HK, Chambers MS, Martin JW, et al. Osteoradionecrosis of the mandible: treatment outcomes and factors influencing the progress of osteoradionecrosis. *J Oral Maxillofac Surg* 2009;67:1378-1386.
128. Otto S, Hafner S, Grötz KA. The role of inferior alveolar nerve involvement in bisphosphonate-related osteonecrosis of the jaw. *J Oral Maxillofac Surg* 2009;67:589-592.

129. Otto S, Schreyer C, Hafner S, et al. Bisphosphonate-related osteonecrosis of the jaws – Characteristics, risk factors, clinical features, localization and impact on oncological treatment. *J Craniomaxillofac Surg* 2011 Jun 13 [Epub ahead of print].
130. Patel V, McLeod NM, Rogers SN, Brennan PA. Bisphosphonate osteonecrosis of the jaw – a literature review of UK policies versus international policies on bisphosphonates, risk factors and prevention. *Br J Oral Maxillofac Surg* 2011;49:251-257.
131. Patel S, Choyee S, Uyanne J, et al. Non-exposed bisphosphonate-related osteonecrosis of the jaw: a critical assessment of current definition, staging, and treatment guidelines. *Oral Dis* 2012 Jan 24 [Epub ahead of print]
132. Pautke C, Bauer F, Tischer T, et al. Fluorescence-guided bone resection in bisphosphonate-associated osteonecrosis of the jaws. *J Oral Maxillofac Surg* 2009;67:471-476.
133. Pazianas M, Miller P, Blumentals WA, et al. A review of the literature on osteonecrosis of the jaw in patients with osteoporosis treated with oral bisphosphonates: prevalence, risk factors, and clinical characteristics. *Clin Ther* 2007;29:1548-1558.
134. Peterson DE, Doerr W, Hovan A, et al. Osteoradionecrosis in cancer patients: the evidence base for treatment-dependent frequency, current management strategies, and future studies. *Support Care Cancer* 2010;18:1089-1098.
135. Phal P, Myall R, Assael L, Weissman JL. Imaging findings of bisphosphonate-associated osteonecrosis of the jaws. *Am J Neuroradiol* 2007;28:1139-1145.
136. Piesold JU, Al-Nawas B, Grötz KA. Osteonekrose der Kiefer unter Bisphosphonat-Langzeittherapie. *Mund Kiefer Gesichtschir* 2006;10:287-300.
137. Pitak-Arnrop P, Sader R, Dhanuthai K, et al. Management of osteoradionecrosis of the jaws: an analysis of evidence. *Eur J Surg Oncol* 2008;34:1123-1134.
138. Pozzi S, Marcheselli R, Sacchi S, et al. Bisphosphonate-associated osteonecrosis of the jaw: a review of 35 cases and an evaluation of its frequency in multiple myeloma patients. *Leuk Lymphoma* 2007;48: 56-64.
139. Rao MVS, Berk J, Almojaly SA, et al. Effects of platelet-derived growth factor, Vitamin D and parathyroid hormone on osteoblasts derived from cancer patients on chronic bisphosphonate therapy. *Int J Mol Med* 2009;23:407-413.
140. Regaud C. Sur la necrose des os attenté par un processus cancreux et traites par les radiations. *Compt Rend Soc Biol* 1922;87:427.



141. Reuther T, Schuster T, Mende U, Kübler A. Osteoradionecrosis of the jaws as a side effect of radiotherapy of head and neck tumour patients – a report of a thirty year retrospective review. *Int J Oral Maxillofac Surg* 2003;32:289-295.
142. Ripamonti CI, Maniezzo M, Campa T et al. Decreased occurrence of osteonecrosis of the jaw after implementation of dental preventive measures in solid tumour patients with bone metastases treated with bisphosphonates. The experience of the National Cancer Institute of Milan. *Ann Oncol* 2008;20:137-145.
143. Ripamonti CI, Maniezzo M, Campa T, et al. Decreased occurrence of osteonecrosis of the jaw after implementation of dental preventive measures in solid tumour patients with bone metastases treated with bisphosphonates. The experience of the National Cancer Institute of Milan. *Ann Oncol* 2009;20:137-145.
144. Ripperger JM. Ursache und Verlauf der Bisphosphonat assoziierten Kiefernekrose. Dissertation, Universität Tübingen, 2010.
145. Ruggiero SL, Mehrotra B, Rosenberg TJ, Engroff SL. Osteonecrosis of the jaws associated with the use of bisphosphonates: a review of 63 cases. *J Oral Maxillofac Surg* 2004;62:527-534.
146. Ruggiero SL, Dodson TB, Assael LA, et al. American Association of Oral and Maxillofacial Surgeons position paper on bisphosphonate-related osteonecrosis of the jaws – 2009 update. *J Oral Maxillofac Surg* 2009;67(Suppl 1):2-12.
147. Ruggiero SL. Bisphosphonate-related osteonecrosis of the jaw: an overview. *Ann N Y Acad Sci* 2011;1218:38-46.
148. Rustemeyer J, Bremerich A. Bisphosphonate-associated osteonecrosis of the jaw: what do we currently know? A survey of knowledge given in the recent literature. *Clin Oral Investig* 2010;14:59-64.
149. Sarasquete ME, García-Sanz R, Marín L, et al. Bisphosphonate-related osteonecrosis of the jaw is associated with polymorphisms of the cytochrome P450 CYP2C8 in multiple myeloma: a genome-wide single nucleotide polymorphism analysis. *Blood* 2008;112:2709-2712
150. Sarin J, DeRossi SS, Akintoye SO. Updates on bisphosphonates and potential pathobiology of bisphosphonate-induced jaw osteonecrosis. *Oral Dis* 2008;14:277-285.
151. Saussez S, Javadian R, Hupin C, et al. Bisphosphonate-related osteonecrosis of the jaw and its associated risk factors: a belgian case series. *Laryngoscope* 2009;119:323-329.
152. Scheper MA, Badros A, Chaisuparat R, et al. Effect of zoledronic acid on oral fibroblasts and epithelial cells: a potential mechanism of bisphosphonate-associated osteonecrosis. *Br J Haematol* 2009;144:667-676.

153. Schirmer I, Peters H, Reichart PA, Dürkop H. Bisphosphonate und Osteonekrosen im Kieferbereich. *Mund Kiefer Gesichts Chir* 2005;9:239-245.
154. Schmitt J, Abolmaali ND, Höller U, Schiemann M, Obert K, Jacobi V, Vogl TJ. Pelvine Osteoradionekrosen: Magnetresonanztomographische Charakteristika. *Rofo* 2002;174:76-81.
155. Schwabe U, Ziegler R. Mineralstoffpräparate und Osteoporosemittel. In: Schwabe U, Paffrath D (Hrsg) *Arzneiverordnungsreport 2004*. Berlin Heidelberg New York, Springer 2004, S 697-710.
156. Schwartz HC, Kagan AR. Osteoradionecrosis of the mandible: scientific basis for clinical staging. *Am J Clin Oncol* 2002;25:168-171.
157. Sciubba JJ, Goldenberg D. Oral complications of radiotherapy. *Lancet Oncol* 2006;7:175-183.
158. Sedghizadeh PP, Kumar SKS, Gorur A, et al. Identification of microbial biofilms in osteonecrosis of the jaws secondary to bisphosphonate therapy. *J Oral Maxillofac Surg* 2008;66:767-775.
159. Seiß M. Osteotomie und primärer Wundverschluss bei der bisphosphonat-assoziierten Kieferknochennekrose eine prospektive klinische Studie von 12 Monaten. Dissertation, Universität Erlangen-Nürnberg 2010.
160. Shimura K, Shimazaki C, Taniguchi K, et al. Hyperbaric oxygen in addition to antibiotic therapy is effective for bisphosphonate-induced osteonecrosis of the jaw in a patient with multiple myeloma. *Int J Hematol* 2006;84:343-345.
161. Soileau KM. Oral post-surgical complications following the administration of bisphosphonates given for osteopenia related to malignancy. *J Periodontol* 2006;77:738-743.
162. Stanton DC, Balasanian E. Outcome of surgical management of bisphosphonate-related osteonecrosis of the jaws: review of 33 surgical cases. *J Oral Maxillofac Surg* 2009;67:943-950.
163. Stefanik D, Sann J, Lam T, et al. Disparate osteogenic response of mandible and iliac crest bone marrow stromal cells to pamidronate. *Oral Dis* 2008;14:465-471.
164. Steiner B, Lenz JH, Gundlach KKH, Freund M. Kieferosteonekrosen unter Bisphosphonattherapie: Diagnostik und Therapie. *Dtsch Med Wochenschr* 2005;130:2142-2145.

165. Stockmann P, Hinkmann F, Lell M, et al. Panoramic radiograph, computed tomography or magnetic resonance imaging. Which imaging technique should be preferred in bisphosphonate-associated osteonecrosis of the jaw? A prospective clinical study. *Clin Oral Invest* 2010a;14:311-317.
166. Stockmann P, Vairaktaris E, Wehrhan F, et al. Osteotomy and primary wound closure in bisphosphonate-associated osteonecrosis of the jaw: a prospective clinical study with 12 months follow-up. *Support Care Cancer* 2010b;18:449-460.
167. Stojadinovic A, Carlson JW, Schultz GS, et al. Topical advances in wound care. *Gynecol Oncol* 2008;111(2 Suppl):S70-80.
168. Støre G, Eribe ER, Olsen I. DNA-DNA hybridization demonstrates multiple bacteria in osteoradionecrosis. *Int J Oral Maxillofac Surg* 2005;34:193-196.
169. Støre G, Olsen I. Scanning and transmission electron microscopy demonstrates bacteria in osteoradionecrosis. *Int J Oral Maxillofac Surg* 2005;34:777-781.
170. Stränger J, Pfortner R, Mohr C. Bisphosphonat-assoziierte Kiefernekrose: Neues Krankheitsbild und zunehmendes Problem: best practice onkologie 2008;3:42-51.
171. Stübinger S, Dissmann JP, Pinho NC, et al. A preliminary report about treatment of bisphosphonate related osteonecrosis of the jaw with Er:YAG laser ablation. *Lasers Surg Med* 2009;41:26-30.
172. Studer G, Gratz KW, Glanzmann C. Osteoradionecrosis of the mandibula in patients treated with different fractionations. *Strahlenther Onkol* 2004;180:233-240.
173. Studer G, Studer SP, Zwahlen RA, et al. Osteoradionecrosis of the mandible: minimized risk profile following intensity-modulated radiation therapy (IMRT). *Strahlenther Onkol* 2006;182:283-288.
174. Stumpe MR, Chandra RK, Yunus F, Samant S. Incidence and risk factors of bisphosphonate-associated osteonecrosis of the jaws. *Head Neck* 2009;31:202-206.
175. Subramanian G, Cohen HV, Quek SY. A model for the pathogenesis of bisphosphonate-associated osteonecrosis of the jaw and teriparatide's potential role in its resolution. *Oral Surg Oral Med Oral Pathol Oral Radiol Endod* 2011 Aug 6 [Epub ahead of print].
176. Such E, Cervera J, Terpos E, et al. CYP2C8 gene polymorphism and bisphosphonate-related osteonecrosis of the jaw in patients with multiple myeloma. *Haematologica* 2011;96:1557-1559.
177. Suh JD, Blackwell KE, Sercarz JA, et al. Disease relapse after segmental resection and free flap reconstruction for mandibular osteoradionecrosis. *Otolaryngol Head Neck Surg* 2010;142:586-591.

178. Thorn JJ, Hansen HS, Specht L, Bastholt L. Osteoradionecrosis of the jaws: clinical characteristics and relation to the field of irradiation. *J Oral Maxillofac Surg* 2000;58:1088-1093.
179. Titterington WP. Osteomyelitis and osteoradionecrosis of the jaws. *J Oral Med* 1971;26:7-16.
180. Uppal S, Bajaj Y, Coatesworth AP. Otosclerosis 2: the medical management of otosclerosis. *Int J Clin Pract* 2010;64:256-265.
181. Van den Wyngaert T, Claeys T, Huizing MT, et al. Initial experience with conservative treatment in cancer patients with osteonecrosis of the jaw (ONJ) and predictors of outcome. *Ann Oncol* 2009;20:331-336.
182. van Kaick G, Delorme S. Therapieinduzierte Effekte am Normalgewebe. *Radiologe* 2008;48:871-880.
183. van Merkesteyn JP, Bakker DJ, Borgmeijer-Hoelen AM. Hyperbaric oxygen treatment of osteoradionecrosis of the mandible. Experience in 29 patients. *Oral Surg Oral Med Oral Pathol Oral Radiol Endod* 1995;80:12-16.
184. Van Poznak C. Making a case for defining osteonecrosis of the jaw. *J Dent Res* 2011;90:399-401.
185. Vandone AM, Donadio M, Mozzati M, et al. Impact of dental care in the prevention of bisphosphonate-associated osteonecrosis of the jaw: a single-center clinical experience. *Ann Oncol* 2011 Mar 22 [Epub ahead of print].
186. Vassiliou V, Tselis N, Kardamakis D. Osteonecrosis of the jaws: clinicopathologic and radiologic characteristics, preventive and therapeutic strategies. *Strahlenther Onkol* 2010;186:367-373.
187. Vescovi P, Nammour S. Bisphosphonate-Related Osteonecrosis of the Jaw (BRONJ) therapy. A critical review. *Minerva Stomatol* 2010;59:181-203.
188. Vescovi P, Manfredi M, Merigo E, et al. Surgical approach with Er:YAG laser on osteonecrosis of the jaws (ONJ) in patients under bisphosphonate therapy (BPT). *Lasers Med Sci* 2010;25:101-113.
189. Vescovi P, Campisi G, Fusco V, et al. Surgery-triggered and non surgery-triggered Bisphosphonate-related Osteonecrosis of the Jaws (BRONJ): A retrospective analysis of 567 cases in an Italian multicenter study. *Oral Oncol* 2011;47:191-194.
190. Walter C, Grötz KA, Kunkel M, Al-Nawas B. Prevalence of bisphosphonate associated osteonecrosis of the jaw within the field of osteonecrosis. *Support Care Cancer* 2007;15:197-202.

191. Wang J, Goodger NM, Pogrel MA. Osteonecrosis of the jaws associated with cancer chemotherapy. *J Oral Maxillofac Surg* 2003;61:1104-1107.
192. Wessel JH, Dodson TB, Zavras AI. Zoledronate, smoking, and obesity are strong risk factors for osteonecrosis of the jaw: a case-control study. *J Oral Maxillofac Surg* 2008;66:625-631.
193. Woo SB, Hellstein JW, Kalmar JR. Systematic review: bisphosphonates and osteonecrosis of the jaws. *Ann Intern Med* 2006;144:753-761.
194. Würfel F. Untersuchungen zur Bisphosphonat-induzierten Osteonekrose der Kiefer bei ossär metastasierenden Grunderkrankungen. Dissertation, Universität Greifswald 2010.
195. Wutzl A, Eisenmenger G, Hoffmann M, et al. Osteonecrosis of the jaws and bisphosphonate treatment in cancer patients. *Wien Klin Wochenschr* 2006;118:473-478.
196. Yarom N, Yahalom R, Shoshani Y, et al. Osteonecrosis of the jaw induced by orally administered bisphosphonates: incidence, clinical features, predisposing factors and treatment outcome. *Osteoporos Int* 2007; 18:1363-1370.
197. Yoneda T, Hagino H, Sugimoto T, et al. Bisphosphonate-related osteonecrosis of the jaw: position paper from the Allied Task Force Committee of Japanese Society for Bone and Mineral Research, Japan Osteoporosis Society, Japanese Society of Periodontology, Japanese Society for Oral and Maxillofacial Radiology, and Japanese Society of Oral and Maxillofacial Surgeons. *J Bone Miner Metab* 2010;28:365-383.
198. Zavras AI. The impact of bisphosphonates on oral health: lessons from the past and opportunities for the future. *Ann N Y Acad Sci* 2011;1218:55-61.
199. Zervas K, Verrou E, Teleioudis Z, et al. Incidence, risk factors and management of osteonecrosis of the jaw in patients with multiple myeloma: A single-centre experience in 303 patients. *Br J Haematol* 2006;134:620-623.

## 8 Danksagung

Herrn Priv.-Doz. Dr. med. Thomas Schrom danke ich herzlich für die Betreuung der Arbeit und die anregenden Diskussionen.

Herrn Dr. med. Florian Bast danke ich für die vielen konstruktiven Ratschläge, welche er mir zum Erstellen der Dissertation geliefert hat.

Herrn Priv.-Doz. Dr. med. habil. Stefan Koch möchte ich für die Unterstützung bei der Auswertung der histologischen Fragestellungen, sowie die konstruktiven Gespräche danken.

Mein ganz besonderer Dank gilt Frau Dr. rer. medic. Dipl.-Stat. Silke Lange für die vielen hilfreichen Hinweise und die Unterstützung bei der statistischen Auswertung der Daten.

Meiner Familie und meinen Freunden danke ich für die große Geduld und fortwährende Zusprache während des Entstehungsprozesses der vorliegenden Arbeit.

## **9 Lebenslauf**