Aus der Klinik für Mund-, Kiefer- und Gesichtschirurgie
Klinische Navigation und Robotik
der Medizinischen Fakultät Charité – Universitätsmedizin Berlin

DISSERTATION

Der keratozystische odontogene Tumor (Keratozyste) - klinische, therapeutische und immunhistochemische Parameter

Zur Erlangung des akademischen Grades
Doctor medicinae dentariae (Dr. med. dent.)

vorgelegt der Medizinischen Fakultät
Charité – Universitätsmedizin Berlin

von

Kevin Dauter

aus Zschopau

Gutachter: 1. Prof. Dr. Dr. M. Klein
2. Prof. Dr. Dr. K. L. Gerlach
3. Prof. Dr. Dr. M. Herzog

Datum der Promotion: 22.02.2008

Inhaltsverzeichnis

1 Einleitung ... 1
1.1 Einführung ... 1
1.2 Historie ... 2
1.3 Definition und Klassifikation ... 4
1.4 Ätiologie ... 6
1.5 Pathogenese und Wachstumskinetik ... 7
1.6 Klinisches und Radiologisches Erscheinungsbild ... 9
1.7 Histologische Merkmale ... 11
1.7.1 Parakeratinisierte Form ... 11
1.7.2 Orthokeratinisierte Form ... 12
1.8 Diagnostik und Differentialdiagnostik ... 13
1.8.1 Klinische Diagnostik ... 14
1.8.2 Pathohistologische Diagnostik ... 15
1.9 Naevoid-Basalzell-Karzinom-Syndrom und Genetik ... 16
1.10 Rezidivproblematik ... 18
1.11 Operative Therapie ... 19
1.11.1 Zystenfensterung und sekundäre Zystektomie ... 19
1.11.2 Zystostomie (Partsch I) ... 20
1.11.3 Zystektomie (Partsch II) ... 20
1.11.4 Zystektomie (Partsch II) und periphere Osteotomie ... 22
1.11.5 Resektion ... 23

2 Aufgabenstellung ... 24

3 Material und Methoden ... 25
3.1 Retrospektive Untersuchung ... 25
3.1.1 Anamnese ... 25
3.1.2 Alter und Geschlecht ... 25
3.1.3 Symptome ... 25
3.1.4 Radiologische Auswertung ... 26
3.1.5 Operative Therapie ... 27

3.1.6 Postoperativer Heilungsverlauf und Komplikationen ... 28
3.1.7 Rezidive ... 28
3.2 Klinische Untersuchung ... 28
3.2.1 Klinische Befunde ... 29
3.2.2 Radiologische Befunde ... 29
3.2.3 Länge der postoperativen Verlaufskontrolle ... 29
3.3 Histologische Untersuchung ... 29
3.4 Immunhistochemische Untersuchung ... 30
3.4.1 Gewebe ... 30
3.4.2 Entparaffinierung und Antigendemaskierung ... 30
3.4.3 Antikörper ... 30
3.4.4 Färbeverfahren und Eindeckung ... 31
3.4.5 Auswertung ... 32
3.5 Statistik ... 33

4 Ergebnisse ... 34
4.1 Retrospektive Untersuchung ... 34
4.1.1 Anamnese ... 34
4.1.2 Alters- und Geschlechtsverteilung ... 35
4.1.3 Klinische Symptome ... 36
4.1.4 Radiologische Auswertung ... 37
4.1.4.1 Solitäres oder Multiples Auftreten ... 37
4.1.4.2 Lokalisation ... 38
4.1.4.3 Radiologisches Erscheinungsbild ... 40
4.1.4.4 Zähne im Zystenbereich ... 42
4.1.4.5 Radiologische Verdachtsdiagnose ... 42
4.1.4.6 Radiologische Ausdehnung ... 43
4.1.4.7 Knöcherne Perforation ... 45
4.1.5 Operative Therapie ... 47
4.1.6 Postoperativer Heilungsverlauf und Komplikationen ... 51
4.1.7 Rezidivverhalten ... 53
4.2 Klinische Untersuchung ... 59
4.2.1 Klinische Befunde ... 59

4.2.2 Radiologische Befunde 61
4.2.3 Länge der postoperativen Verlaufskontrolle 61
4.3 Histologische Untersuchung 62
4.4 Immunhistochemische Untersuchung 64
4.4.1 Nachweis von Ki67 64
4.4.2 Nachweis von p53 66
4.4.3 Nachweis von Cyclin D1 68
4.4.4 Zusammenfassung der immunhistochemischen Ergebnisse 70

5 Diskussion 71
5.1 Klinische Parameter 71
5.2 Therapeutische Parameter 75
5.3 Immunhistochemische Parameter 79
5.3.1 Zellzyklus und Tumorentstehung 79
5.3.2 Ki67 beim keratozystischen odontogenen Tumor 81
5.3.3 P53 beim keratozystischen odontogenen Tumor 82
5.3.4 Cyclin D1 beim keratozystischen odontogenen Tumor 84

6 Zusammenfassung 86

7 Literaturverzeichnis 88

8 Erklärung über Selbständigkeit 98

9 Danksagung 99

10 Lebenslauf 100

11 Publikation 101

Abbildungsverzeichnis

Abb. 1: Histologisches Bild des keratozystischen odontogenen Tumors, Hämatoxylin-Eosin-Färbung (Übersicht) ... 5
Abb. 2: Ausgedehnter multilobulärer keratozystischer odontogener Tumor im linken Unterkiefer ... 10
Abb. 3: Entnahme der Knochenspongiosa vom Beckenkamm ... 20
Abb. 4: Kavität nach Zystektomie plus peripherer Osteotomie und Auffüllung mit Beckenkammspongiosa ... 23
Abb. 5: Schematische Darstellung der LSAB- Färbemethode [14] ... 32
Abb. 6: Alters- und Geschlechtsverteilung (n=53) ... 35
Abb. 7: Altersverteilung bezüglich der Patientengruppen (n=53) ... 36
Abb. 8: Symptome der erkrankten Patienten (n=53) ... 37
Abb. 9: Häufigkeitsverteilung der Keratozysten (n=69) ... 39
Abb. 10: Häufigkeitsverteilung der Keratozysten in Abhängigkeit zum NBCCS (n=69) ... 40
Abb. 11: Häufigkeitsverteilung der radiologischen Zystenformen (n=75) ... 41
Abb. 12: Radiologische Zystenformen verteilt auf Unter- und Oberkiefer (n=75) ... 42
Abb. 13: Häufigkeitsverteilung der Zystenformen in Relation zur Größe (n=75) ... 44
Abb. 14: Knöcherne Perforation in Relation zur anatomischen Lage (n=75) ... 46
Abb. 15: Knöcherne Perforation in Relation zur Zystenform (n=75) ... 46
Abb. 16: Knöcherne Perforation in Relation zur Zystenfläche (n=75) ... 47
Abb. 17: Verteilung der Operationsmethoden im Untersuchungszeitraum (n=80) ... 48
Abb. 18: Tumorgröße in Relation zur Operationstechnik (n=75) ... 50
Abb. 19: Rezidivverhalten in Relation zum Geschlecht (n=10) ... 54
Abb. 20: Rezidivverhalten bezüglich des Patientenalters (n=10) ... 55
Abb. 21: Rezidivverhalten in Abhängigkeit zur anatomischen Lage (n=11) ... 56
Abb. 22: Rezidivverhalten in Abhängigkeit zum Operationsverfahren (n=11) ... 57
Abb. 23: Rezidivverhalten bezüglich der Läsionsfläche (n=9) ... 58
Abb. 24: Hämatoxylin-Eosin-Präparat, mikroskopische Vergrößerung 20fach, keratozystischer odontogener Tumor mit parakeratinisiertem Epithel und deutlicher Pallisadenstellung der Basalzellen ... 62

Abb. 25: Hämatoxylin-Eosin-Präparat, mikroskopische Vergrößerung 20fach, keratozystischer odontogener Tumor mit fokaler Orthokeratose 63
Abb. 26: Hämatoxylin-Eosin-Präparat, mikroskopische Vergrößerung 40fach, geringes entzündliches Infiltrat unterhalb der Basalmembran 63
Abb. 27: Immunhistochemische Ki67-Färbung mit LSAB, hohe Ki67-Expression 65
Abb. 28: Immunhistochemische Ki67-Färbung mit LSAB, niedrige Ki67-Expression 65
Abb. 29: Immunhistochemische p53-Färbung mit LSAB, keine positive Expression, sporadischer keratozystischer odontogener Tumor 67
Abb. 30: Immunhistochemische p53-Färbung mit LSAB, positive Expression, NBCCS assoziierter keratozystischer odontogener Tumor 67
Abb. 31: Immunhistochemische Cyclin D1-Färbung mit LSAB, hohe Cyclin D1-Expression, NBCCS assoziierter keratozystischer odontogener Tumor 69
Abb. 32: Immunhistochemische Cyclin D1-Färbung mit LSAB, niedrige Cyclin D1-Expression, sporadischer keratozystischer odontogener Tumor 69

Tabellenverzeichnis

Tab. 1: Klassifikation der epithelialen Kieferzysten [54] 4
Tab. 2: Entstehung von Rezidiven nach Voorsmit [119] 18
Tab. 3: Zusammenfassende Übersicht der verwendeten Antikörper..... 31
Tab. 4: Häufigkeit der Keratozysten in den unterschiedlichen Kieferregionen (n=69) 39
Tab. 5: Verteilung der radiologischen Zystenformen in Relation zur Größe (n=75)..... 44
Tab. 6: Art der Komplikationen in Abhängigkeit zum Operationsverfahren (n=80)..... 52
Tab. 7: Übersicht der Rezidivzysten (n=11) 53
Tab. 8: Rezidivverhalten bezüglich der Lokalisation..... 56
Tab. 9: Rezidivverhalten bezüglich der Operationsmethode 57
Tab. 10: Rezidivverhalten bezüglich der Läsionsfläche 58
Tab. 11: Ki67-Expression in Relation zu klinischen und histopathologischen Parametern 64
Tab. 12: p53-Expression in Relation zu klinischen und histopathologischen Parametern 66
Tab. 13: Cyclin D1-Expression in Relation zu klinischen und histopathologischen Parametern 68

1 Einleitung

1.1 Einführung

Als Zysten werden einkammrige oder mehrkammrige pathologische Hohlräume mit breiigem oder flüssigem Inhalt bezeichnet. Diese sind im Knochen oder in den Weichteilen lokalisiert und durch eine Zystenwand in sich abgeschlossen. Die Zystenwand zeichnet sich durch eine bindegewebige Kapsel, den sogenannten Zystenbalg, aus. Dieser ist bei echten Zysten lumenwärts mit Epithel ausgekleidet [95].

Im Kieferbereich sind Zysten aufgrund der entwicklungsgeschichtlichen Eigenarten des Kauapparates zahlreicher als in anderen Teilen des Skeletts zu beobachten. Die Keratozyste, die 3% - 11% aller Kieferzysten ausmacht, ist nach der radikulären und follikulären Zyste die häufigste Zyste des Kieferknochens [23].

Bei 4% - 5% aller Patienten manifestieren sich Keratozysten in Zusammenhang mit einem autosomal dominant vererbten Krankheitskomplex, benannt nach Ihren Erstbeschreibern Gorlin und Goltz [1, 2, 80].

Das Krankheitsbild tritt in allen Altersgruppen auf, vorwiegend jedoch im zweiten bis dritten Lebensjahrzehnt [54]. Daneben existiert ein zweiter Altersgipfel von der vierten bis zur fünften Lebensdekade [1]. Die jährliche Inzidenz in Europa (Rate pro Millionen Einwohner) wird mit 5,37 bei weißen Männern, 3,64 bei weißen Frauen, 0,67 bei schwarzen Männern und 0,0 bei schwarzen Frauen angegeben. [102]

Diese mit keratinisiertem Plattenepithel ausgekleidete Zyste kann sich solitär oder multipel in allen Teilen des Kieferknochens manifestieren, überwiegend ist jedoch der posteriore Unterkiefer befallen [102].

Im Gegensatz zu den anderen odontogenen Zysten kennzeichnet die Keratozyste ein aggressives klinisches Verhaltensmuster und nach operativer Entfernung eine hohe Rezidivrate. Damit vereint sie klinischpathologische Eigenschaften einer Zyste und die eines benignen Tumors.

Das expansive Wachstum führt zur Verdrängung und Penetration des umgebenden Gewebes sowie zur Zerstörung des knöchernen Kiefers, was Frakturen nach sich ziehen kann. Häufig vollzieht sich das Wachstum unbemerkt, so dass zum Zeitpunkt der Diagnose beträchtliche Defekte vorliegen können. Die mögliche Extension bis in die Schädelbasis [44], die Fossa infratemporalis und Orbita mit nachfolgendem Visusverlust [24, 80], verdeutlichen das destruktive Potential der Keratozyste.

Neben der invasiven Ausdehnung ist die hohe Rezidivrate nach operativer Therapie besonders klinisch bedeutsam. Welche therapeutischen und pathophysiologischen Parameter der Keratozyste ein Wiederauftreten steuern bzw. verursachen, ist bis heute nicht vollständig geklärt. In der aktuellen Literatur werden Rezidive in bis zu 60% der Fälle beschrieben [98], wobei diese über zehn Jahre nach initialer chirurgischer Entfernung [25] und selbst in Knochentransplantaten für die Rekonstruktion des Kieferknochens auftreten können [23, 28].

Diese klinische Problematik erfordert deshalb im Vergleich zu allen anderen Zysten im Kieferknochen, eine radikalere operative Therapie und eine langjährige sowie regelmäßige postoperative Verlaufskontrolle, analog einer Tumornachsorge [108].

1.2 Historie

Der Begriff Zyste leitet sich ursprünglich vom griechischen Wort „kystis“, zu deutsch Blase, ab [49]. Erste wissenschaftliche Beschreibungen von Zysten im Kieferknochen stammen von Scultetus (1666) [96], der diese als „Tumor cartilaginosus in gingivitis post dolores dentium“ bzw. als „Tumor durus in maxilla inferiore“ schilderte.

Nach Voorsmit [119] gilt Mikulicz als Erstbeschreiber der Keratozyste. Dieser beschreibt 1876 die Erkrankung als „Dermoidzyste in der Substanz des Unterkieferknochens [74].“

Robinson definierte 1945 wahrscheinlich erstmalig in der „Classification of Cysts of the Jaws“ die Primordialzyste als Kieferzyste, welche eine geschlossene Epithellinie besitzt und durch die Degeneration des stellaten Retikulums im Schmelzorgan gebildet wird, bevor kalziumhaltige Strukturen angelegt sind [88]. Der Begriff „primordial“ bezeichnet primitive, völlig unterentwickelte Gewebestrukturen [88]. Eine Aussage zur histologischen Morphologie wurde nicht gemacht.

Im Jahr 1956 führte Philippsen [83] den Begriff der „odontogenen Keratozyste“ in die Literatur ein. Unter diesem Begriff fasste er Berichte über Fälle von verhornenden Kieferzysten, die seit Jahrzehnten in der medizinischen Fachliteratur bekannt waren, zusammen. Einzige gemeinsame Kennzeichen waren das keratinisierte Plattenepithel und der odontogene, nicht entzündungsbedingte, Ursprung [125]. Diese verhornenden Zysten wurden bis dato als Cholesteatome [43, 45], Dermoidzyste [122], Epidermoidzyste [19] und als zahnlose Follikelzyste [120] im Schrifttum bezeichnet. Pindborg und Hansen definierten 1963 detaillierte histologische Kennzeichnen der odontogenen Keratozyste und präsentierten klinische und radiologische Charakteristika [84].

Shear 1960 [104], Soskolne und Shear 1967 [106] sowie Toller 1967 [115] beschrieben die spezifischen histologischen Merkmale der Primordialzyste, die mit den damaligen der odontogenen Keratozyste übereinstimmten. Zudem wurde die Hypothese aufgestellt, dass alle keratinisierten Zysten primordialen Ursprungs sind [106]. Dadurch wurden die Bezeichnungen Primordialzyste und odontogene Keratozyste im klinischen Sektor synonym verwandt.

Dennoch hielten andere Autoren die Zysten für unterschiedliche Entitäten und die gleichbedeutende Verwendung der Begriffe für falsch, was zu einer Reihe von Diskussionen in der Fachliteratur führte [88, 97]. Der Terminus Keratozyste kennzeichnet in erster Linie den Differenzierungsgrad des Epithels, „primordial“ hingegen bezieht sich auf die Genese der Zysten [49], die aber Voorsmit folgend schwierig nachzuweisen ist [119].

Die internationale histologische Klassifikation der WHO von 1992 verwendete die Begriffe Keratozyste, odontogene Keratozyste und Primordialzyste synonym und betrachtete diese klinisch und histologisch als Einheit [53].

In der neuen Klassifikation der Kopf- und Halstumoren der Weltgesundheitsorganisation aus dem Jahr 2005 wird die odontogene Keratozyste nun als benigner Tumor geführt und als „keratozystischer odontogener Tumor“ bezeichnet [8].

Grund dafür ist das in der Literatur diskutierte neoplastische Verhalten. Als gleichbedeutende Begriffe werden odontogene Keratozyste, Primordialzyste und odontogenes Keratozystom geführt [8]. Die odontogenen Zysten wurden nicht weiter klassifiziert, so dass die Einteilung von 1992 [54] für diese weiter besteht [87]. Die vorliegende Arbeit orientiert sich an den beiden Konzepten der WHO [8, 53], da bisher nicht absehbar ist, inwieweit sich die Bezeichnung „keratozystischer odontogener Tumor“ in der klinischen Praxis durchsetzt.

1.3 Definition und Klassifikation

Die im Kieferknochen auftretenden Zysten werden nach ihrer möglichen Pathogenese in entzündungsbedingte und entwicklungsbedingte Zysten gegliedert. Die Grundlage dieser Gliederung basiert auf der internationalen Klassifikation der WHO von 1992 [53].

Entwicklungsbedingte Zysten	**Entzündungsbedingte Zysten**
Odontogene Zysten • Follikuläre Zysten • Odontogene Keratozysten (Primordialzysten) • Gingivale Zyste bei Kindern (Epstein Perlen) • Eruptionszyste • Laterale parodontale Zysten • Gingivale Zyste des Erwachsenen • Glanduläre odontogene/sialo -odontogene Zysten Nicht odontogene Zysten • Zysten des Ductus palatinus / Canalis incisivus • Nasolabiale / nasoalveoläre Zysten	Radikuläre Zysten • Apikale und laterale radikuläre Zyste • Residuale radikuläre Zyste Paradentale / mandibuläre / infektiös bukkale / entzündliche kollaterale Zyste

Tab. 1: Klassifikation der epithelialen Kieferzysten [54]

Die Keratozyste (Primordialzyste) wird darin als eine Kieferzyste definiert, „die im zahntragenden Abschnitt der Kiefer auftritt oder posterior der dritten Molaren im Unterkiefer. Sie ist charakterisiert durch eine dünne fibröse Kapsel, ausgekleidet von einem verhornenden Plattenepithel. Dieses besteht in der Regel aus fünf bis acht Zellagen und besitzt keine Reteleisten [54].“

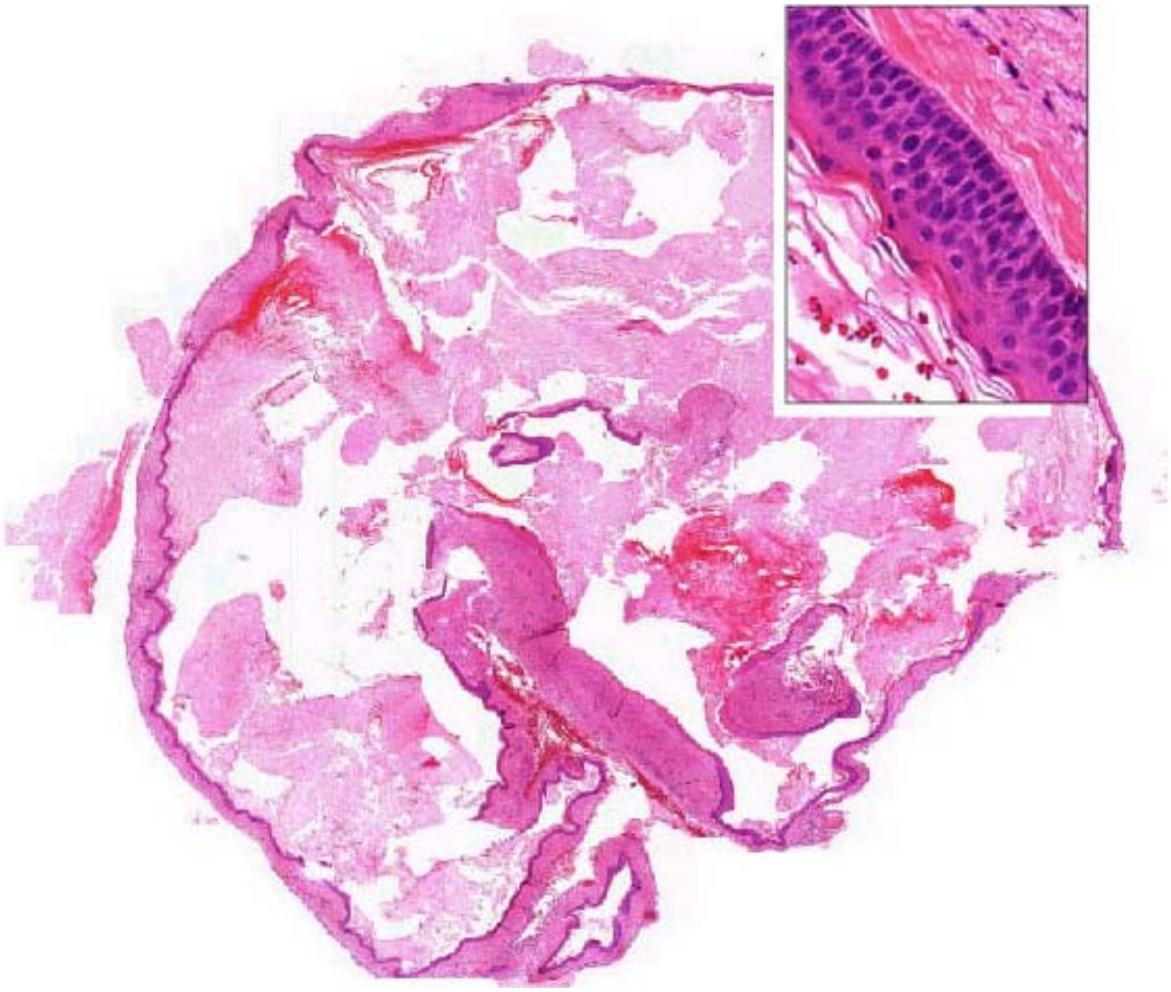

Abb. 1: Histologisches Bild des keratozystischen odontogenen Tumors, Hämatoxylin-Eosin-Färbung (Übersicht)

In der Einteilung der Kopf- und Halstumoren der World Health Organization von 2005 wird die Keratozyste wie folgt als keratozystischer odontogener Tumor spezifiziert.

„Ein benigner uni- oder multizystischer intraossärer Tumor von odontogenem Ursprung, mit kennzeichnender parakeratinisierter, plattenepithelialer Auskleidung und potentiell aggressivem, infiltrierenden Verhalten. Er kann solitär oder multipel auftreten. Letzteres ist gewöhnlich ein Stigmata des vererbten Naevoid-Basalzell-Karzinom-Syndroms [8] .“

1.4 Ätiologie

Basierend auf der WHO Klassifikation epithelialer Kieferzysten von 1992 [53] rufen entwicklungsbedingte Störungen die Bildung des keratozystischen odontogenen Tumors hervor. Ursächliche entzündliche Reize, wie bei radikulären Zysten, spielen dagegen keine Rolle [49]. Gegenwärtig werden als ätiologische Strukturen für die Bildung dieses odontogenen Tumors Anteile der undifferenzierten, embryonalen Zahnleiste beziehungsweise deren Residuen [21] und epitheliale Ausläufer der Basalzellschicht der oralen Schleimhaut [110] gesehen. Des Weiteren werden genetische Faktoren in der Pathogenese sporadischer keratozystischer Tumoren diskutiert [99].

Die Zahnentwicklung beginnt beim menschlichen Individuum im Allgemeinem in der 6. Woche nach der Gestation, wobei sich im unteren und oberen Teil der Mundbucht von anterior nach posterior eine U-förmige Epithelleiste bildet, die als Zahnleiste bezeichnet wird. Nach Ausbildung der Zahnanlagen lösen sich die Zahnleisten im Ober- und Unterkiefer auf und verlieren dabei die Verbindung zum überlagerten Epithel. Versprengte Zahnleistenüberbleibsel und Epithelinseln unterdrückter oder überzähliger Zahnanlagen können dabei im Mesenchym zurückbleiben. Diese werden als Serres'sche Epithelreste bezeichnet und können ein ätiologischer Faktor des keratozystischen Tumors sein [103].

Auch Tumoren in enger Verknüpfung zu impaktierten und retinierten Zähnen, die radiologisch das Bild einer follikulären Zyste suggerieren, entwickeln sich primär aus Anteilen der Zahnleiste und nicht aus dem reduzierten Schmelzepithel [3, 106]. Dabei bricht der verlagerte Zahn, anstatt in die Mundhöhle, in den vorhandenen Zystenhohlraum ein. Das Follikelepithel des Zahnes und das zystische Epithel verschmelzen miteinander [3, 106].

Stoelinga und Peters [110] beobachteten bei Keratozysten in Höhe der Weisheitszähne eine stetige knöcherne Perforation des Ramus ascendens der Mandibula, wobei der Zystenbalg über der Perforation in einigen Fällen fest mit der bedeckenden Mundschleimhaut verwachsen war.
Sie entdeckten in der oralen Schleimhaut Epithelinseln und Mikrozysten direkt über den Keratozysten und schlussfolgerten deshalb, dass die aktive Proliferation der Basalzellen des Mundschleimhautepithels in die Tiefe vorangegangen sein musste. Diese Ausläufer, die mit zur Entstehung von Keratozysten führen können, werden in der Literatur als Basalzellabtropfungen bzw. als Basal-Zell-Hamartien bezeichnet [108].

Zahnleiste und Mundhöhlenschleimhaut sind beide ursprünglich ektodermaler Herkunft. Beide Strukturen werden durch ektomesenchymale Signale kontrolliert und beeinflusst, so dass sich eventuell vorhandene erbliche Komponenten für die Keratozystenentstehung in ähnlicher Art und Weise auf beide Gewebe auswirken können [102].

1.5 Pathogenese und Wachstumskinetik

Für das Wachstum von Kieferzysten werden im Allgemeinen mehrere Faktoren als Ursache gesehen. Hierzu zählen entzündliche und traumatische Reize auf ruhendes Epithel, osmotische Druckdifferenzen und mangelnde Lymphdrainage, wobei der Wachstumsprozess schubweise oder kontinuierlich verlaufen kann.

Für die Steigerung des Drucks im Zystenhohlraum werden Zerfalls - und Stoffwechselprodukte verantwortlich gemacht. Diese osmotisch wirksamen Produkte sammeln sich im Zystenlumen an und führen zum Flüssigkeitseinstrom aus der Umgebung. Die Zystenwand wirkt dabei als semipermeable Membran [115]. Für den Anstieg des osmotischen Druckes macht Toller zusätzlich den mangelnden lymphatischen Abfluss aus dem Zysteninneren verantwortlich. Der fehlende Anschluss zum Lymphgefäßsystem führt dabei zum osmotischen Ungleichgewicht zwischen Zystenlumen und umgebendem Gewebe [115].

Die chronische Balgentzündung ist eine weitere Ursache für das Zystenwachstum bei primär nicht keratinisierten Kieferzysten. Die Entzündung wird dabei einerseits durch die bakterielle Infektion, andererseits durch immunologische Abwehrreaktionen des Organismus verursacht. Dies führt zur Exsudation von Gewebeflüssigkeit und reaktiver Gewebeproliferation. Folglich steigt der hydrostatische Druck im Zysteninneren, was eine Vergrößerung der Zyste zur Folge hat [49].

Im Gegensatz zu den oben erwähnten Mechanismen werden für die Keratozyste bzw. den keratozystischen odontogenen Tumor hauptsächlich „aktive epitheliale Wachstumsprozesse“ [115] des Zystenepithels verantwortlich gemacht. Toller schlug deshalb erstmalig vor, die Keratozyste zu den benignen epithelialen Tumoren zu zählen [115]. Nach Messungen der Druckverhältnisse in Zystenhohlräumen hält er diese für zu niedrig, um das Wachstum bei Keratozysten voranzutreiben [117].

Main [68] fand im Epithel von Primordialzysten eine Mitoserate ähnlich der bei Ameloblastomen. Toller [116] wies mittels Autoradiographie eine deutlich höhere epitheliale Mitoseaktivität der Keratozyste im Vergleich zur radikulären Zyste nach. Dabei stellte er eine siebenfach höhere mitotische Aktivität des Zystenepithels fest.

Scharffetter und Mitarbeiter [92] zeigten in ihrer Arbeit, dass, neben der hohen mitotischen Aktivität des Zystenepithels, auch das Bindegewebe des Zystenbalges ein starkes Wachstum aufweist, was zum destruktiven und invasiven Wachstumsverhalten der Keratozyste beisteuert. Die Proliferation des Epithels und des Bindegewebes vollzog sich hierbei nicht gleichmäßig, sondern erfolgte multizentrisch. Dadurch kann möglicherweise das häufige Auftreten von Tochterzysten, die sich im marginalen spongiösen Knochen oder in den benachbarten Weichgeweben ausbilden, erklärt werden [92]. Das multizentrische Zystenwachstum führt dabei zur multilobulären und mehrkammrigen Ausbreitung der Keratozyste im Kieferknochen [21, 119], wobei die Kortikalis eher perforiert als expandiert wird und es damit zu einer frühen Infiltration das umgebenen Weichgewebes kommen kann [80, 119].

Nach Donoff und Magnusson tragen enzymatische Prozesse zur invasiven Ausdehnung des odontogenen keratozystischen Tumors bei. Die erhöhte Aktivität der Kollagenase und Aminopeptidase kann die rasche Penetration des kortikalen Knochens erklären [30, 67], die wiederum durch eine schnelle Knochenresorption aufgrund der Prostaglandin-Aktivität im bindegewebigen Balg begünstigt wird [119].

Immunhistochemische Untersuchungsergebnisse untermauerten, dass die erhöhte Epithelproliferation von Keratozysten ein wichtiger Faktor für deren klinisches, aggressives Wachstumspotential ist [51, 70, 105]. Epidermal growth factor (EGF) ist ein Wachstumsprotein, das die Proliferation von normalen und neoplastischen Zellen mit reguliert. EGF wurde immunhistochemisch mit drei unterschiedlichen monoklonalen Antikörpern nachgewiesen und zeigte im Vergleich zur radikulären und follikulären Zyste die intensivste positive Färbereaktion bei der Keratozyste [60]. Das deutet auf ein intrinsisches Wachstumspotential hin, was hingegen bei anderen odontogenen Zysten nicht vorliegt [100, 121].

1.6 Klinisches und Radiologisches Erscheinungsbild

Grundsätzlich können Keratozysten in jeder anatomischen Region der Kiefer vorkommen. Jedoch tritt die Mehrheit der Läsionen in 70% - 80% der Fälle im Unterkiefer auf [77, 102], vor allem in Höhe der dritten Molaren und im aufsteigenden Ast der Mandibula [2, 17, 23]. Im Oberkiefer manifestiert sich die Keratozyste in zirka 12% der Fälle in der Weisheitszahnregion und in 5% - 11% der Fälle in der Oberkieferfront einschließlich der Eckzahnregion [17, 77]. Spezifische klinische Krankheitszeichen der Keratozyste scheint es nicht zu geben [108]. Bei einer Vielzahl von Patienten treten keine klinischen Symptome auf. Häufig werden die zystischen Prozesse erst durch radiologische Routineaufnahmen entdeckt [5, 76, 108, 119].

Diese Patienten entwickeln aufgrund der oben erwähnten Wachstumscharakteristik unbemerkt ausgedehnte knöcherne Läsionen mit Infiltration des Sinus maxillaris sowie des aufsteigenden Astes inklusive Beteiligung von Processus condylaris und coronoideus, ehe klinisch sichtbare knöcherne Auftreibungen auftreten [17, 102, 108, 126].

Kommt es nach Perforation und Keimeinwanderung zur Infektion, unterscheiden sich die klinischen Krankheitszeichen nicht von denen anderer Kieferzysten. Am häufigsten sind Schwellungen, Schmerzen und Flüssigkeitsentleerungen [72, 77, 80]. Parästhesien, Mundöffnungsbehinderungen, Fistelgänge sowie pathologische Frakturen werden weniger zahlreich beobachtet [17].

Keratozysten erscheinen im Röntgenbild uneinheitlich als einkammrige, multilobuläre und mehrkammrige Aufhellungen, wobei sich die Mehrzahl einkammrig darstellt [23, 32, 42, 80, 108, 119]. In der Regel begrenzt die zystische Aufhellung ein scharfer sklerosierter Randsaum, der wellenartig, girlandenförmig oder glatt verlaufen kann. Der Rand weist eine periphere Knochenverdichtung auf, die auch bei großen gekammerten Läsionen erhalten bleibt [107]. Das mit Keratin gefüllte Zystenlumen kann auf der radiologischen Aufnahme, im Vergleich zu anderen Kieferzysten , wolkig erscheinen [47].

Die radiologischen Merkmale sind vor allem bei Keratozysten im Oberkiefer schwer auszumachen, da es durch die Nasen- oder Kieferhöhle in konventionellen Röntgenaufnahmen zu Überlagerungen kommen kann, was die Diagnose erschwert [108]. Ferner werden radiologisch unklare Begrenzungen und unscharfe Randkonturen der Zystenhöhle durch entzündliche Überlagerung und / oder Tochterzysten beobachtet [80, 119].

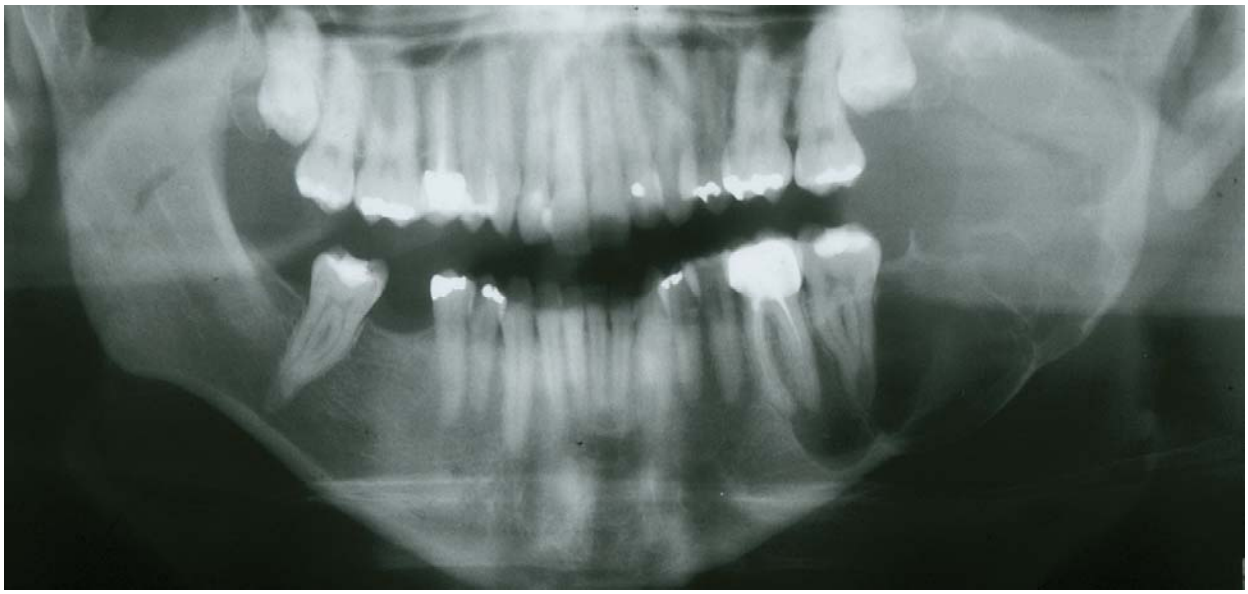

Abb. 2: Ausgedehnter multilobulärer keratozystischer odontogener Tumor im linken Unterkiefer

Aufgrund der Ausbreitung entlang der Spongiosa bilden Keratozysten im Bereich des Kieferwinkels eine L- förmige zystische Struktur, die mit der Unterkieferform korrespondiert [107]. Stoelinga [108, 112] folgend werden unscharfe, begrenzte, röntgentransluzentere Bereiche in der eigentlichen Zystenhöhle sichtbar und können auf der Panoramaschichtaufnahme auf linguale oder bukkale knöcherne Perforationen der Mandibula hindeuten. Stehen Zähne mit dem Zystenbalg in Verbindung, so kann es zu pathologischen Prozessen im Sinne von Wurzelresorptionen, Zahnlockerungen, Zahnverdrängungen und Zahnverschiebungen kommen. [17, 21, 80]

Keratozysten können den Mandibularkanal nach kaudal verdrängen [32, 119], in den meisten Fällen verläuft er jedoch durch die Zyste [107], was operative Schwierigkeiten mit sich bringt.
Der Zysteninhalt ist strohfarben und von flüssig bis breiig dicker Konsistenz [126]. Die breiig dicke Masse besteht unter anderem aus Keratin, Keratinstücken oder Keratinflocken.

1.7 Histologische Merkmale

Wie oben dargestellt ist der keratozystische odontogene Tumor klinisch und radiologisch nicht sicher von anderen Kieferzysten und Tumoren der Kiefer abzugrenzen, so dass die pathohistologische Aufarbeitung von besonderer Bedeutung für die exakte Diagnose ist.

Histologisch werden bei der Keratozyste zwei spezifische Formen, eine parakeratinisierte und orthokeratinisierte Variante, unterschieden. Die parakeratinisierte Variante ist deutlich zahlreicher. Deren Häufigkeit wird in der publizierten Literatur mit Werten von über 80% angegeben [21, 25, 42, 119].

1.7.1 Parakeratinisierte Form

Die bindegewebige Zystenkapsel der parakeratinisierten Form kleidet ein sehr dünnes, uniformes, verhornendes Plattenepithel aus, das eine Dicke von 5 - 8 Zellschichten aufweist [2, 18].

Zum bindegewebigen Zystenbalg hin wird das Epithel durch eine in der Regel glatte Basalmembran begrenzt [119]. Reteleisten fehlen oder sind nur wenig ausgeprägt [18, 119, 126]. Das stratum basale kennzeichnet im Allgemeinen pallisadenförmig angeordnete, zylindrische oder kubische Zellen mit hyperchromen polarisierten Kernen [21, 42, 119].

Die Pallisadenstellung und die hyperchromen Nucleoli der Basalzellen sind dabei ein Hauptmerkmal der parakeratinisierten Keratozyste und wesentlich für die Differentialdiagnose [62]. Von der Basalzellschicht können knospenartige Epithelstränge ins Bindegewebe ausgehen, was häufiger bei Patienten, die unter dem Nävoid- Basalzell- Karzinom-Syndrom leiden, beobachtet wird [108].

Lumenwärts schließt sich das Stratum spinosum an. Es ist meist sehr dünn und kann ganz fehlen. Beobachtet wurden intrazellulare Ödeme der Stachelzellen [18, 119] sowie irreguläre akanthotische Bezirke [18]. Klammt macht auf die hellen, ballonartigen Zellen, die regelmäßig Glykogen enthalten, aufmerksam [49]. Ein Stratum granulosum ist sehr selten oder fehlt gänzlich [18, 119]. Das Stratum corneum prägt eine dünne, deutlich gewellte Parakeratinschicht [18, 21, 119]. Die Hornschicht kann in einigen Fällen Foci von Orthokeratose aufweisen [125].

Die Zystenkapsel selbst ist sehr dünn und von geringer Festigkeit [21]. Sie setzt sich aus lockeren, irregulär angeordneten Kollagenfasern zusammen [126], wobei sich Zonen unterschiedlicher Faserdichte abwechseln [18]. Zudem kann der Balg Epithelinseln [2, 18, 108], vor allem bei entfernten Zysten in Höhe der dritten Molaren oder distaler davon [119], aufweisen.

Zusätzlich werden sogenannte Tochterzysten in der Zystenwand von Keratozysten beobachtet, deren Auslöser wahrscheinlich Reste der Zahnleiste oder die knospenförmigen Epithelproliferationen der Basalzellschicht sind [18, 21, 106, 110, 119].

1.7.2 Orthokeratinisierte Form

Die orthokeratinisierte Variante, die 5% - 17% [25, 55, 62, 125] aller Keratozysten ausmacht, zeigt andere histologische Kennzeichen. Das Epithel ist im Allgemeinen dünn, einheitlich und hat eine Schichtdicke von 4-8 Zellen [62, 125]. Im Gegensatz zur parakeratinisierten Form ist die Orthokeratinschicht relativ ausgedehnt und weniger gewellt [62]. Lichtmikroskopisch ist ein stratum granulosum deutlich ausgeprägt [25, 62, 125]. Die Basalzellen sind eher kubisch oder abgeflacht und wenig oder nicht polarisiert [62, 125]. Tochterzysten und proliferierende Epithelinseln im bindegewebigen Zystenbalg wurden selten beobachtet [62, 125].

Neben den histomorphologischen Unterschieden zum parakeratinisierten keratozystischen Tumor kennzeichnet die orthokeratinisierte Form ebenso ein anderes immunhistochemisches und klinisches Profil.

Thosaporn und Mitarbeiter [113] verglichen die Expression von IPO 38 von para - und orthokeratinisierten Keratozysten, Ameloblastomen und follikulären Zysten. IPO 38 Antigen ist ein Zellproliferationsmarker, der während des Zellzyklus in konstanter Konzentration exprimiert wird. Zur Mitose ist die Konzentration bis zu 400fach erhöht. Die Reaktion auf IPO 38 zeigte keine signifikanten Abweichungen zwischen dem Ameloblastom und der parakeratinisierten Keratozyste. Jedoch im Vergleich zur orthokeratinisierten Keratozyste und follikulären Zyste zeigte die parakeratinisierte Keratozyste deutlich erhöhte Werte an positiven IPO 38 Zellen.

Die Autoren kamen zu dem Schluss, dass die parakeratinisierte Keratozyste als benigner Tumor zu betrachten ist. Thosaporn und Mitarbeiter untermauern damit die Ergebnisse von da Silva et al. [26], die anhand des immunhistochemischen Nachweises von Zytokeratin 10, 13, 14 sowie den extrazellulären Matrixproteinen Fibronectin, Typ I und Typ III Kollagen und Tenascin ein deutlich aggressiveres biologisches Verhalten der parakeratinisierten Keratozyste im Vergleich zur orthokeratinisierten Keratozyste nachwiesen.

Die orthokeratinisierte Form weist eine deutlich geringere Rezidivrate auf [25, 26, 51, 62, 125]. Ferner ist ein multiples Auftreten und die Assoziation zum Naevoid-Basalzell-Karzinom-Syndrom bisher nicht beobachtet worden [18, 25, 62, 125].

Gemäß der Klassifikation der Kopf- und Halstumoren der Weltgesundheitsorganisation von 2005 sind orthokeratinisierte Formen vom keratozystischen odontogenen Tumor (Keratozyste) zu differenzieren [8], so dass die orthokeratinisierte Variante als eigenständige Entität zu betrachten ist [25, 113, 125].

Der Genese nach sind odontogene Keratozysten primär entzündungsfrei. Kommt es zur Infektion, verändert sich die histologische Erscheinung [108, 119, 123]. Die Entzündung führt zur Metaplasie des Zystenepithels in das von nichtkeratinisierten entzündlichen Zysten [89]. Die inflammatorischen Herde enthalten polymorphkernige neutrophile Granulozyten, Plasmazellen, Lymphozyten und gelegentlich Histozyten [55]. Das Epithel und der Balg verdicken sich und es kann zur Ausbildung von Reteleisten kommen [21, 119]. Das erschwert die Differentialdiagnose und birgt die Gefahr falsch-negativer Resultate in sich, was beträchtliche klinische Folgen haben kann [108].

1.8 Diagnostik und Differentialdiagnostik

Die Keratozyste bzw. der keratozystische odontogene Tumor muss von anderen zystischen Prozessen, benignen sowie malignen osteolytischen Tumoren im Kieferknochen, unterschieden werden. Die Differentialdiagnostik ist außerordentlich wichtig, da sich aus ihr spezifische therapeutische Konsequenzen ergeben.

1.8.1 Klinische Diagnostik

Durch die variable bzw. fehlende klinische Symptomatik der Keratozyste ist die Röntgenuntersuchung ein unerlässliches Hilfsmittel. Im Gegensatz zum klinischen Bild kann die radiologische Aufnahme kennzeichnende Eigenschaften der Keratozyste darstellen, was deren Wichtigkeit und Notwendigkeit für die präoperative Diagnose unterstreicht.

Als Standardaufnahmen sind die Panoramaschichtaufnahme und je nach Lokalisation die Unterkieferübersichtsaufnahme nach Clementschitsch (p.-a. 15°) sowie die halbaxiale Schädelaufnahme für die Oberkiefer - und Nasennebenhöhlendarstellung zu wählen. Zusätzlich sollte die diagnostische Bildgebung durch die Computertomographie erfolgen. Durch die hohe Auflösung ossärer Strukturen ist dieses Verfahren besonders bei großen zystischen Läsionen ratsam, um die exakte Ausdehnung und gegebenenfalls die Invasionstiefe in angrenzende anatomische Strukturen zu bestimmen.

Mono - oder multizystische Prozesse im Unterkiefer, die sich im Bereich der dritten Molaren, im Kieferwinkel und im aufsteigenden Ast befinden, können auf Keratozysten hinweisen. Andere Kieferzysten kommen in dieser Lokalisation bedeutend weniger zahlreich vor [22, 108, 119]. Chapelle folgend beobachteten Stoelinga und Mitarbeiter unter 436 odontogenen Zysten lediglich zehn Fälle (2,3 %) mit Ausdehnung in den aufsteigenden Ast. Dagegen traten Keratozysten und Ameloblastome bevorzugt im posterioren Unterkiefer auf, wobei Keratozysten zehnmal häufiger als Ameloblastome vorkamen [22].

Als differentialdiagnostische Kriterien zum Ameloblastom gelten die subjektive Beschwerdefreiheit der Patienten sowie die geringeren knöchernen Auftreibungen bei Keratozysten [66]. Zudem kommt es beim Ameloblastom häufiger zu nervalen Störungen, Kieferdeformierungen und resorptiven Prozessen an Zahnwurzeln als bei der Keratozyste [66, 75, 119].

Neben dem Ameloblastom sind bei multilobulären und gekammerten Radiotransluzenzen das odontogene Myxom, das zentrale Riesenzellgranulom, Pseudozysten, wie die aneurysmatische Knochenzyste, oder andere vaskuläre Kieferläsionen in die Differentialdiagnose einzubeziehen [47].

Bei einkammrigen zystischen Prozessen im bezahnten Bereich von Ober- und Unterkiefer ist die Keratozyste klinisch und radiologisch von anderen Kieferzysten sowie dem unizystischen Ameloblastom nicht zu unterscheiden [22]. Diese kann das Bild einer radikulären, lateralparodontalen, residualen und follikulären Zyste präsentieren, wobei letztere als häufigste klinische Fehldiagnose gilt [2, 17, 42, 55, 126].

1.8.2 Pathohistologische Diagnostik

Für die histopathologische Diagnostik kommen präoperativ die Aspirationsbiopsie, die Inzisionsbiopsie sowie die obligate postoperative Aufarbeitung des entfernten Gewebes in Betracht. Im Fall der präoperativen Aspiration des Zystenlumens zeigen sich bei der zytologischen Untersuchung des Ausstriches Keratinschollen. Im Vergleich zum normalen Blutserumgehalt enthält der Zysteninhalt eine deutlich geringere Konzentration löslichen Proteins. Die Werte liegen dabei unter 4,8 g/100ml Zystenflüssigkeit [52, 119, 126].

Des Weiteren wird die Rolle von Zytokeratinen als histologische Diagnosemarker für den keratozystischen Tumor im Schrifttum diskutiert [100]. August und Mitarbeiter [6] untersuchten prospektiv 18 zystische Läsionen mit Hilfe der Feinnadelaspirationsbiospie auf deren Dignität. Das gewonnene Material wurde anschließend immunhistochemisch auf Zytokeratin 10-Expression untersucht und mit der postoperativen histologischen Auswertung verglichen. Sie konnten in allen Fällen die Keratozysten durch die positive Anti-Zytokeratin 10-Reaktion von nicht keratinisierten Zysten differenzieren. In einer anderen Veröffentlichung wurden 20 radikuläre, 20 follikuläre und 17 Keratozysten auf die Zytokeratine 7,19 und 20 untersucht. Neben der positiven Reaktion auf p53 Protein zeigte die Keratozyste als einzige keine Reaktion auf Zytokeratin 19 [121]. Dagegen wiesen Matthews et al. Zytokeratin 19 bei Keratozysten nach [70]. Shear folgend ist der differentialdiagnostische Nachweis der Zytokeratine durch immunhistochemische Methoden in Keratozysten, aufgrund der Antikörpervielfalt, Laborverfahren und fehlender Standards limitiert [100, 101], so dass es weiterer Verbesserungen bedarf.

Die postoperative komplette Aufarbeitung des Operationspräparates kann einzig zu einer sicheren Diagnose führen. Zudem ist eine maligne Transformation, die mit einer Häufigkeit von 0,12 % bei odontogenen Zysten sehr selten auftritt, auszuschließen [12].

1.9 Naevoid-Basalzell-Karzinom-Syndrom und Genetik

Das Naevoid-Basalzell-Karzinom-Syndrom (NBCCS), Basalzellnaevus-Syndrom oder auch Gorlin-Goltz-Syndrom wurde zum ersten Mal im Jahre 1960 von Gorlin und Goltz als eigene Erkrankung verstanden.

Das gemeinsame Vorkommen der Trias von Kieferzysten, multiplen Basalzellkarzinomen und Gabelrippen im anterioren Thorax wurde nach mehren Vorberichten als Syndrom definiert [40].
Die Dignität der Kieferzysten wurde 1964 durch Meerkotter und Shear [73] bestimmt und histologisch als Keratozysten identifiziert. Diese entstehen in bis zu 75% bei Patienten mit Gorlin-Goltz-Syndrom [69].

Das NBCCS, dessen Prävalenz in der Literatur mit 1:60000 angegeben wird [39], ist eine autosomal-dominant vererbbare Erkrankung mit kompletter Penetranz aber variabler Expressivität. Verantwortlich für diesen Krankheitskomplex ist die Mutation des humanen Patched-Genes (PTCH), das dem Chromosom 9q22.3 -q31 zugeordnet werden kann [69]. Das PTCH-Gen interagiert mit dem Hedgehog Signalweg und hat wahrscheinlich die Funktion eines Tumorsuppressorgenes.

Es kodiert ein transmembranöses Signalprotein, was den Zellfettstoffwechsel und Wachstumsvorgänge verschiedener Gewebe, inklusive der Zähne, reguliert [99]. PTCH-Mutationen wurden nicht in allen NBCCS Patienten gefunden, so dass wahrscheinlich weitere mutierte Genloci zur Erkrankung beitragen [114].

Klinisch ist das NBCCS durch verschiedene Kennzeichen [41] charakterisiert, die sich in unterschiedlicher Häufigkeit manifestieren. Hauptmerkmale sind multiple Basalzellkarzinome, die aus Basalzellnaevi hervorgehen und sich typischerweise an Gesicht und Rumpf manifestieren. Periorbitale Bereiche wie Augenlider, Nase, Wange und die Unterlippe sind die häufigsten betroffenen Regionen des Gesichtes [69].

Weitere diagnostische Hauptkriterien sind der keratozystische odontogene Tumor, häufig als primäres klinisches Symptom, die Kalzifikation der Falx cerebri und sogenannte „pits“, punktförmige keratinlose Einziehungen an der Handinnenfläche und der Fußsohle [41].

Erkenntnisse über die genetischen Veränderungen beim Naevoid-Basalzell-Karzinom-Syndrom führten zu molekulargenetischen Untersuchungen der Keratozyste. Über eine genetische Disposition für die Zystenentwicklung neben NBCCS Patienten wird auch bei Kranken mit sporadischen Zysten diskutiert [102]. Das PTCH- Gen und andere Tumorsuppressorgene wurden nach DNA-Abweichungen im Zystenepithel untersucht [1, 10, 56-58]. Der Verlust der Heterozygotität (LOH) an Loci 9q22.3 sowie Mutationen des PTCH-Gens wurden in sporadischen und NBCCS assoziierten Keratozysten nachgewiesen [10, 56-58].

Die Pathogenese der syndromassoziierten Zysten als auch der sporadischen Zysten wird anhand des „two-hit-“ Modells, das ursprünglich auf die Theorie von Knudson [50] zurückgeht, erklärt [10, 58]. Dieses Modell besagt, dass zur Tumorgenese beide Allele eines Tumorsuppressorgens, in diesem Fall das PTCH-Gen, ausfallen müssen. Bei Individuen, die ein mutiertes Allel eines Tumorsuppressorgens geerbt haben (first hit), entwickeln sich Tumoren nach einem Vorgang, der das noch verbleibende intakte Allel ausschaltet (second hit). Der Vorgang der Zweitmutation kann durch Fehler in der DNA-Replikation oder Chromosomenanordnung oder auch durch Umweltfaktoren, wie Sonnenlicht und Karzinogene, ausgelöst werden [35].

Es wird angenommen, dass Keratozysten bei Patienten mit NBCCS aus Vorläuferzellen, als Folge von vererbten „first-hit“ Allelverlusten des PTCH-Genes, entstehen [69, 114]. Die Entwicklung von sporadischen Keratozysten geht vermutlich von Körperzellen aus, in denen 2 somatische Treffer „first and secondhit“ stattfanden und zu Mutationen in PTCH führten, was sich schließlich als Allelverlust zeigt [10, 69]. Des Weiteren ist es möglich, dass schon Haploinsuffizienz von PTCH zur Entstehung von Keratozysten führen kann [9, 114].

Das PTCH-Gen und der Hedgehog Signalweg sind beide an der Bildung der Zahnleiste beteiligt. Der Ausfall des Tumorsuppressorgenes PTCH führt vermutlich zu unkontrollierter Zellproliferation [63] und trägt wahrscheinlich mit zur Zysten- und Tumorentwicklung bei [114].

1.10 Rezidivproblematik

Ein wesentliches Merkmal der Keratozyste ist die hohe Rezidivneigung, die in der aktuellen Literatur mit Werten von 3% bis 60% angegeben wird [98].

Bell und Dierks folgend sind Keratozysten, die innerhalb von 3 Jahren nach chirurgischer Therapie rezidivieren, in der Regel aus zurückgelassenen Zystensegmenten entstanden, während Läsionen, die Jahre später wieder auftreten, wahrscheinlich als echte Neubildungen zu verstehen sind [12]. Nach Voorsmit führen nachstehende Faktoren zum Rezidiv des keratozystischen odontogenen Tumors [119].

Mögliche Entwicklungswege eines Rezidivs	
1) verbliebenes Zystenepithel	aus Epithel der Mutterzyste, das bei der chirurgischen Entfernung zurückgelassen wurde
2) echtes Keratozystenrezidiv	aus Tochterzysten, Mikrozysten und/oder Epithelinseln
3) echte neugebildete Keratozyste	Epithelausläufer der Mundhöhlenschleimhaut (proliferierende Basalzellen)

Tab. 2: Entstehung von Rezidiven nach Voorsmit [119]

Darüber hinaus besteht die Möglichkeit, dass das intrinsische neoplastische Potential der Keratozyste sich auf das biologische Wachstum auswirkt und damit Einfluss auf die Rezidivneigung hat [12, 99].

Agaram und Mitarbeiter [1] untersuchten 10 sporadische Keratozysten auf Verlust der Heterozygotität (LOH) von Tumorsuppressorgenen, darunter auch das PTCH-Gen. LOH wurde in sieben von zehn Fällen mit einer Häufigkeit zwischen 11% und 80% in den analysierten Genen festgestellt. Die Tumorsuppressorgene, die am häufigsten Allelverlust aufwiesen, waren in absteigender Reihenfolge P16, TP53, PTCH und MCC. Interessanterweise korrelierte häufiger Allelverlust mit dem Auftreten von Tochterzysten. Letzteres ging in der Studie von Myoung [77] mit einer höheren Rezidivrate der Keratozysten einher. Die Autoren kommen zum Schluss, dass durch den beobachteten signifikanten Verlust der Heterozygotität in den Tumorsuppressorgenen die Hypothese bekräftigt wird, dass die Keratozysten neoplastisch sind.

Bedingt durch die Rezidivneigung der odontogenen Keratozyste ist eine regelmäßige postoperative Kontrolluntersuchung, die sechs Monate post operationem beginnen sollte [12], außerordentlich wichtig.

1.11 Operative Therapie

Über das therapeutische Konzept zur Behandlung der Keratozyste bestehen konträre Ansichten [76]. Verschiedenste Techniken sind im Schrifttum beschrieben, die die Zyste ganz entfernen und die Rezidivrate möglichst minimieren [12], wobei bis heute ein optimaler Therapieansatz fehlt. Basierend auf den klassischen Zystenoperationen für Kieferzysten, der Zystostomie (Partsch I) [81] und Zystektomie (Partsch II) [82], wurden die ursprünglichen Verfahren für die Therapie der Keratozyste modifiziert und durch andere Operationsmethoden erweitert.

1.11.1 Zystenfensterung und sekundäre Zystektomie

Diese zweizeitige Technik soll primär über Druckentlastung zur knöchernen Regeneration und zur Verkleinerung der Zystenhöhle führen [12, 78]. Nach Eröffnung der Zystenhöhle wird der Zugang mit einem Drainagesystem, das, wenn möglich, mit der peripheren oralen Schleimhaut vernäht wird, über mehrere Monate hinweg offengehalten. Nach Dekompression wird die Läsion sekundär enukleiert, kürettiert und der knöcherne Defekt im Sinne einer Zystektomie primär verschlossen [12, 78]. Zhao et. al beobachtete bei 11 Patienten in einem Follow-up von mindestens 3 Jahren keine Rezidive nach Zystenfensterung und anschließender Enukleation [127].

Die Vorteile dieser Technik liegen dabei im geringen operativen Aufwand mit minimierter postoperativer Morbidität sowie der mögliche Verzicht auf Knochenersatzmaterialien [12]. Vitale Strukturen wie Nachbarzähne oder der Nervus alveolaris inferior können geschont werden [7]. Nachteile dieser Therapievariante sind die zweitzeitige Operation, eine über mehrere Monate hinweg dauernde Behandlung, die intraorale Drainage und notwendiges Engagement seitens der Patienten [37, 119]. Dieses konservative Therapieverfahren scheint besonders bei ausgedehnten Keratozysten im Unterkiefer sowie zur Vermeidung pathologischer Frakturen geeignet zu sein [12, 78, 109, 127]. Langzeitstudien und größere Patientenmengen sind notwendig, um dieses Verfahren hinsichtlich der Rezidivrate qualitativ zu beurteilen [109].

1.11.2 Zystostomie (Partsch I)

Die klassische Zystostomie (Partsch I), bei der die Zystenhöhle in einem Eingriff zu einer Nebenbucht der Mundhöhle umgestaltet wird, ist auch als Therapiemittel für die Keratozyste beschrieben [85]. Die vollständige histopathologische Aufarbeitung der Läsion ist jedoch nicht möglich. Pathologische Strukturen verbleiben in situ und können potentiell entarten. Ferner wurden nach Partsch I Rezidive in bis zu 100% der operierten Fälle beschrieben [119]. Deshalb ist die Zystostomie kritisch zu bewerten und nur Ausnahmefällen, zum Beispiel Patienten mit fortgeschrittenem Alter und/oder mit reduziertem Allgemeinzustand, vorbehalten.

1.11.3 Zystektomie (Partsch II)

Die klassische Zystektomie (Partsch II) hat die vollständige Entfernung des Zystenbalges in toto zum Ziel, wobei der verbleibende Hohlraum durch eine Weichteilnaht primär verschlossen wird. Da bei Läsionen über 20mm [81, 82] das Blutkoagulum stark kontrahiert, besteht die Gefahr, dass die bindegewebige Organisation der knöchernen Kavität ausbleibt und Infektionen entstehen. Um Keratozysten, die häufig zu großen osteolytischen Prozessen führen, operieren zu können, werden heutzutage die Lumina in der Regel mit autogener Knochenspongiosa, alloplastischen oder xenogenen Knochenersatzmaterialen aufgefüllt.

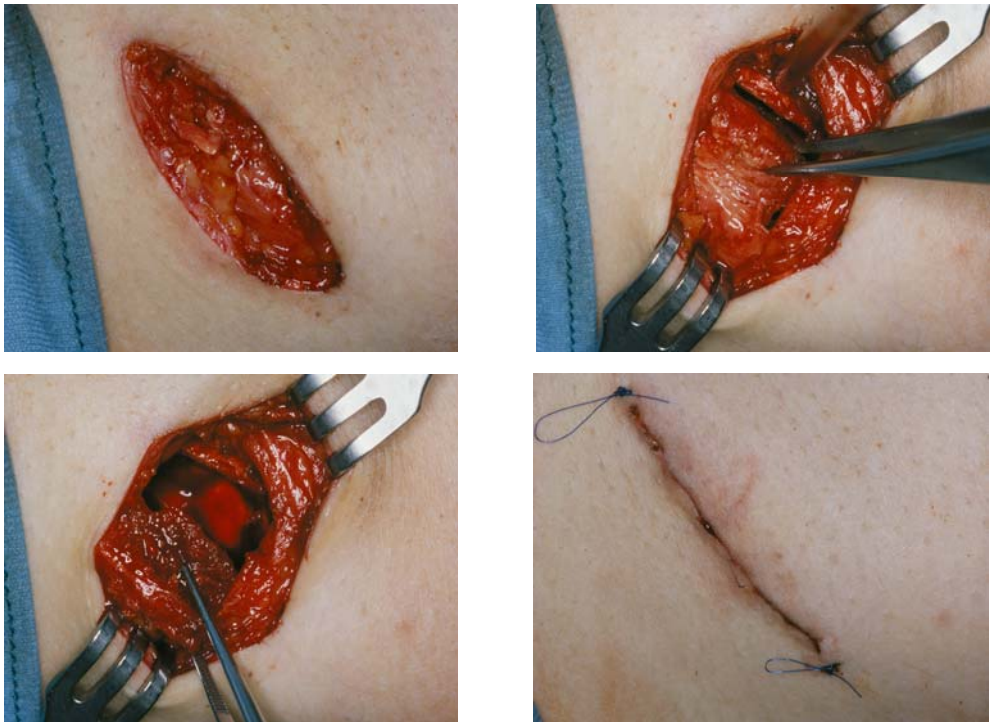

Abb. 3: Entnahme der Knochenspongiosa vom Beckenkamm

Ghali und Connor weisen im Zusammenhang mit der Zystektomie auf die Bedeutung der Kürettage nach Enukleation hin. Durch die Kürettage des Knochens soll die Entfernung eventueller Gewebereste, die zum Rezidiv führen können, sichergestellt werden [36]. Im Fall einer knöchernen Perforation sollte die Mitnahme der betroffenen Mundschleimhaut zusammen mit der eigentlichen Zyste erfolgen, da die in der oralen Schleimhaut regelmäßig nachgewiesenen Epithelinseln Rezidive verursachen können [103, 108, 109, 111, 112, 119].

Die Zystektomie einschließlich der Kürettage ist gut geeignet für die Therapie von kleinen einkammrigen zystischen Prozessen, die im Allgemeinen nicht präoperativ biopsiert werden. Aus Patientensicht stellt sie eine schonende, bewährte Therapievariante mit wenigen Komplikationen und geringer postoperativer Morbidität dar [12].

Jedoch führten unbefriedigende Rezidivraten nach Zystektomie und Kürettage in bis zu 56% der Fälle [13] zur Entwicklung erweiterter Therapieansätze. Basierend auf Partsch II zielen die chemischen und thermischen Adjuvantien vorwiegend auf die Eliminierung epithelialer Gewebefragmente und auf Überbleibsel der Zahnleiste im marginalen Knochen ab [93].

Die wesentlich durch Voorsmit [118, 119] und Stoelinga [108, 109, 112] propagierte Methode empfiehlt die zusätzliche Anwendung von Carnoy'scher Lösung, einem Gemisch aus 6ml Alkohol, 3ml Chloroform, 1ml Essigsäure und 1g Eisenchlorid zur Gewebefixation. Nach Enukleation wird die knöcherne Kavität sorgfältig mit Carnoy'scher Lösung gespült und verbliebene, nun braun eingefärbte Gewebefragmente, exkochleiert [12].

Das ursprüngliche Verfahren, die Applikation des Gewebefixans in das Zystenlumen mit anschließender Zystenentfernung, ist alternativ möglich. Der durch die „Vitalfixierung" erreichte Schrumpfungs- und Bräunungseffekt der Keratozyste scheint deren Enukleation zu erleichtern [118]. Durch die Neurotoxizität des chemischen Gemisches sollte der intraoperative Kontakt zu peripheren Nerven vermieden werden, da dies zu bleibenden Funktionsstörungen, wie Hypästhesie oder Anästhesie, führen kann [64].

Neben der Carnoy'schen Lösung wird der adjuvante Einsatz der Kryochirurgie für die Therapie der Keratozyste diskutiert. Nach Zystektomie führt applizierte Kälte, in der Regel durch Flüssigstickstoff, zu einer Zellnekrose im Knochen und der knöchernen Zystenwand, während die anorganische Knochenmatrix erhalten bleibt [16].

Die Nekrosezone kann nach einminütiger Kälteapplikation eine Knochentiefe bis zu 3mm erreichen [12] und damit zur Zerstörung aller Epithelzellen führen, die bei einfacher Zystektomie und Kürettage nicht erreicht werden. Als Komplikationen werden vorwiegend Wunddehiszenzen und Frakturen beschrieben. Schmidt und Pogrel berichten bei einem Follow-up von 2 bis 10 Jahren eine Rezidivrate von 11,5 % und schlussfolgern, dass die Zystektomie mit adjuvanter Kryochirurgie eine verbesserte Therapieform für die Keratozyste darstellt [93].

1.11.4 Zystektomie (Partsch II) und periphere Osteotomie

Die periphere Osteotomie ist eine Erweiterung der Zystektomie und Kürettage. Hierbei wird nach Entfernung der Keratozyste die Knochenkavität mit einem rotierenden Instrument oberflächlich ausgefräst. Das Ziel besteht darin, so viel Knochen abzutragen, dass Epithel- und Bindegewebsreste sowie eventuelle Tochterzysten entfernt werden [36].

Ghali und Connar folgend kann die Anfärbung mit Methylenblau eine gleichmäßige und vollständige Osteotomie der Knochenhöhle sicherstellen [36]. In der Klinik für Mund-, Kiefer- und Gesichtschirurgie, Charité - Universitätsmedizin Berlin, Campus Virchow Klinikum, ist diese radikale Form der Zystektomie die Methode der Wahl für die operative Entfernung des keratozystischen Tumors, die zusätzlich mit Carnoy'scher Lösung oder mit dem Einsatz kryochirurgischer Techniken kombiniert werden kann.

In einer Veröffentlichung aus dem Jahr 2005 [76] wurde bei 40 Patienten (median Follow up 63,7 Monate) eine signifikant geringere Rezidivrate nach peripherer Osteotomie (18,2 % (mit und ohne Einsatz von Carnoy'scher Lösung)) im Vergleich zur Therapie durch Zystektomie (54,5% (mit und ohne Einsatz von Carnoy'scher Lösung)) beobachtet.

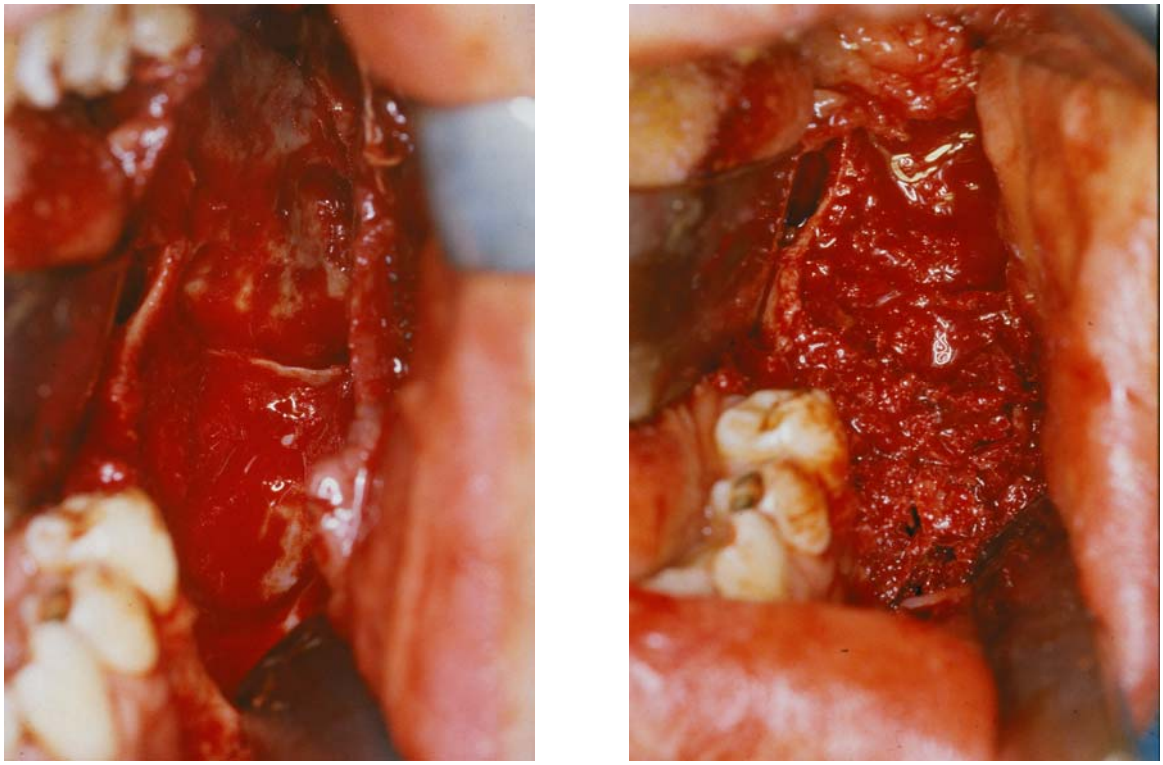

Abb. 4: Kavität nach Zystektomie plus peripherer Osteotomie und Auffüllung mit Beckenkammspongiosa

1.11.5 Resektion

Die Resektion des erkrankten Knochens ist die radikalste Form der Therapie. Im Unterschied zu den weniger invasiven Verfahren wird hierbei die Keratozyste in toto einschließlich des umgebenden marginalen Knochens entfernt, wobei ein tumorfreier Rand von 0,5 bis 1cm anzustreben ist [12]. Grundsätzlich wird zwischen der marginalen Resektion des zystentragenden Knochens mit Erhaltung der Kieferkontinuität und der segmentalen Resektion, die immer an rekonstruktive Techniken zur Behebung der Kontinuitätsdefekte im Ober- und Unterkiefer gebunden ist, differenziert [12, 36]. Trotz der in Studien wiederholt beobachteten Rezidivraten [24, 80, 127] von 0% ist heutzutage die Indikation für die Resektion der Keratozyste streng zu stellen. Nachteilige Faktoren, wie die hohe postoperative Morbidität der Patienten sowie die notwendige und häufig umfangreiche Rekonstruktion für die Wiederherstellung von Funktion und Ästhetik des Kiefers [109], müssen mit dem klinischen Befund abgewogen werden.

Deshalb ist die Resektion mit oder ohne Kontinuitätsverlust bei ausgedehnten und rezidivierenden Tumoren mit Infiltration des Kondylus, Extension in schädelbasisnahe Regionen sowie bei ameloblastösen oder karzinomatösen Entartungen der Keratozyste angezeigt [36].

2 Aufgabenstellung

Die Keratozyste bzw. der keratozystische odontogene Tumor kennzeichnet besondere klinische und histopathologische Merkmale. Diese sind in erster Linie das aggressive Wachstum und die außerordentliche Rezidivhäufigkeit. Trotz einiger umfangreicher Studien ist die Pathophysiologie dieser Entität bis heute nicht vollständig aufgeklärt, so dass es weiterer Untersuchungen bedarf.

Ziel der vorliegenden Arbeit war es, durch Auswertung klinischer Daten sowie durch Aufarbeitung histopathologischer Präparate eines auserwählten Patientenkollektivs der Klinik für Mund-, Kiefer- und Gesichtschirurgie, Charité - Universitätsmedizin Berlin, Campus Virchow Klinikum, kennzeichnende Merkmale der Erkrankung zu beschreiben. Es galt vorwiegend die klinische und radiologische Erscheinung, die therapeutischen Verfahren, das Rezidivverhalten und das immunhistochemische Profil für die Antigenexpression von Ki67, p53 und Cyclin D1 der keratozystischen odontogenen Tumoren (Keratozysten) auszuwerten, zu vergleichen sowie mit Hilfe der aktuellen Literatur zu diskutieren.

3 Material und Methoden

3.1 Retrospektive Untersuchung

Grundlage dieser Untersuchung bilden insgesamt 80 keratozystische Tumoren bei 53 erkrankten Patienten aus der Klinik für Mund-, Kiefer- und Gesichtschirurgie, Charité - Universitätsmedizin Berlin, Campus Virchow Klinikum, die im Zeitraum von 1. Januar 1990 bis 31.März 2006 operativ therapiert wurden. Anhand eines erarbeiteten Erfassungsbogens erfolgte die Datenerhebung aus den stationären und ambulanten Krankenunterlagen der Patienten. Pathohistologische Einschlusskriterien waren der Befund keratozystischer odontogener Tumor, Keratozyste, odontogene Keratozyste und Primordialzyste, der durch das Institut für Pathologie, Charité - Universitätsmedizin Berlin, Campus Mitte, gesichert wurde. Dabei wurde grundsätzlich zwischen Patienten mit primären, rezidivierten und Tumoren in Assoziation zum Naevoid-Basalzell-Karzinom-Syndrom (NBCCS) unterschieden. Die ausgewerteten Daten wurden grundsätzlich auf die Anzahl der Patienten (n=53) sowie auf die Anzahl der operierten Keratozysten (n=80) bezogen. Die folgenden Parameter wurden erhoben und in den Erfassungsbogen übertragen.

3.1.1 Anamnese

Im Rahmen der Eigenanamnese wurde nach früheren und aktuellen klinischen Beschwerden gesucht, um zusätzliche Informationen für die Diagnostik von keratozystischen Tumoren zu erhalten. Zusätzlich war das Auftreten von Basalzellkarzinomen in Verbindung mit der Keratozyste zu dokumentieren.

3.1.2 Alter und Geschlecht

Bestimmung der Alters- und Geschlechtsverteilung

3.1.3 Symptome

Die klinischen Symptome der Patienten wurden differenziert nach Schmerzen, Schwellung, Fistelung, purulente Sekretion, Kieferklemme, Parästhesien sowie knöcherne Auftreibung.

3.1.4 Radiologische Auswertung

Mit Hilfe der Panoramaschichtaufnahme, Unterkieferübersichtsaufnahme nach Clementschitsch (p.-a. 15°) und Aufbissaufnahme erfolgte retrospektiv die radiologische Auswertung. Die Zystenlokalisation wurde bestimmt. Dazu wurde in acht anatomische Regionen unterteilt.

Im Oberkiefer:

- Anterior Maxilla, zwischen 13 - 23
- Links Posterior Maxilla
- Rechts Posterior Maxilla

Im Unterkiefer:

- Anterior Mandibula, zwischen 33 -43
- Links Corpus Mandibula, zwischen 33-37
- Links Posterior Mandibula
- Rechts Corpus Mandibula, zwischen 43-47
- Rechts Posterior Mandibula

Eine Zyste, die sich über mehrere anatomische Regionen ausdehnte, wurde zu der am weitesten posterior gelegenen Region hinzugezählt. Des Weiteren wurde zwischen solitärem oder multiplem Auftreten im Kieferknochen zum gleichen Zeitpunkt unterschieden. Ferner war die radiologische Ausdehnung der Keratozysten bzw. der Rezidive in mesio-distaler sowie in cranial-kaudaler Richtung in mm zu ermitteln. Aus diesen Werten wurde die Läsionsfläche in mm^2 bestimmt. Die radiologische Zystenform wurde anhand des präoperativen Befundes beurteilt. Es wurde differenziert zwischen:

- Runde Zystenform, einkammriges Lumen mit gerade verlaufender Randkontur
- Bogenförmige Zystenform, einkammriges Lumen mit girlandenförmiger Randkontur
- Multilobuläre Zyste, mehrere Lumina, die nicht durch knöcherne Septen voneinander getrennt sind
- Gekammerte Zyste, mehrere Lumina, die durch intakte knöcherne Septen separiert sind

Bezüglich der Verbindung der Keratozyste zum Zahn wurden vier Kategorien gebildet.

- Es existiert keine Verbindung zwischen Zyste und Zahn
- Die Zyste ist an die Zahnwurzel geknüpft (radikulärer Typ)
- Die Zyste ist mit dem Zahnfollikel verbunden (follikulärer Typ)
- Die Zyste ist lateral an das Parodontium geknüpft, es existiert keine apikale Verbindung (lateral parodontaler Typ)

Weitere radiologische Untersuchungskriterien waren auftretende Perforationen des Kieferknochens, Wurzelresorptionen und induzierte Zahnwanderungen. Der alleinige knöcherne Durchbruch der Keratozyste in die Kieferhöhle wurde dabei nicht als Perforation gewertet.

Aus der radiologischen Erscheinung wurde eine Verdachtsdiagnose formuliert. Es wurde differenziert zwischen Keratozyste, Rezidiv einer Keratozyste, follikulärer Zyste, Ameloblastom oder sonstigen Strukturen.

3.1.5 Operative Therapie

Bei der operativen Therapie der Keratozysten bzw. der Rezidive waren vier Operationsmethoden zu unterscheiden:

- Zystostomie
- Zystektomie und Kürettage
- Zystektomie und periphere Osteotomie
- Kontinuitätsresektion

Zu differenzieren waren weiterhin die Parameter:

- Intermaxilläre Fixierung
- Beteiligung von Nervengewebe
- Defektrekonstruktion und Defektmaterial

3.1.6 Postoperativer Heilungsverlauf und Komplikationen

Nach der Zystenoperation auftretende Befunde im Sinne von Wundheilungsstörungen mit und ohne operative Interventionspflicht, starke Schwellung, Ödementwicklung und sonstige Komplikationen waren zu ermitteln.

3.1.7 Rezidive

Ein Wiederauftreten der Keratozyste an gleicher anatomischer Region wurde als Rezidiv gewertet, an anderer Lokalisation als Neuauftreten. Rezidive bei Patienten nach Voroperation in der Klinik für Mund-, Kiefer- und Gesichtschirurgie, Charité - Universitätsmedizin Berlin, Campus Virchow Klinikum, die in der postoperativen Verlaufskontrolle diagnostiziert wurden, waren zusätzlich wie folgt auszuwerten:

Die Zeitspanne zwischen Erstoperation in oben genannter Klinik und Rezidivoperation wurde ermittelt. Die Operationsdaten waren dabei maßgebend. Die klinische Symptomatik und die Art und Weise, die zur Diagnose Keratozystenrezidiv führte, wurde erhoben. Die Rezidivrate der Keratozyste im Untersuchungszeitraum war zu bestimmen. Für die Auswertung des Rezidivverhaltens in Abhängigkeit vom Alter, Geschlecht, der radiologischen und operativen Parameter wurden ausschließlich Fälle mit einem Follow-up von mindestens 1,5 Jahren herangezogen.

3.2 Klinische Untersuchung

Alle 53 Patienten wurden schriftlich zu einer ambulanten Nachuntersuchung in die Poliklinik für Mund-, Kiefer- und Gesichtschirurgie, Charité - Universitätsmedizin Berlin, Campus Virchow Klinikum, gebeten. Nach einem einführenden Gespräch über Zweck und Ziel der Studie wurde der Patient zu seiner Krankengeschichte befragt und anschließend untersucht. Dafür wurde ein Untersuchungsbogen entwickelt, auf dem die Patientendaten und die klinischen sowie radiologischen Befunde vermerkt wurden.

3.2.1 Klinische Befunde

Die klinische Nachuntersuchung gestaltete sich wie folgt:

Anzeichen (Schmerz, Schwellung, knöcherne Auftreibung) für ein Rezidiv waren zu protokollieren. Die Sensibilität des Nervus alveolaris inferior wurde befundet. Dazu wurden Haut und Lippenrot des Innervationsgebietes mit einer zahnärztlichen Sonde im Sinne der Spitz-Stumpf-Diskriminierung bestrichen und Empfindung im Seitenvergleich nach Hypästhesie, Parästhesie, Anästhesie und physiologischer Empfindung unterschieden. Zudem wurde die Sensibilität im Innervationsgebiet des Nervus lingualis sowie die Funktion des Nervus facialis nach Operationen mit extraoraler Schnittführung im Bereich der mimischen Gesichtsmuskulatur begutachtet. Narbenverhältnisse und Schneidekantendistanz bei aktiver Mundöffnung wurden ebenfalls beurteilt.

3.2.2 Radiologische Befunde

Bei der radiologischen Auswertung stand die Suche nach Anzeichen für ein Rezidiv im Mittelpunkt der Bemühungen. Dazu wurden aktuelle Panoramaschichtaufnahmen, die im Rahmen der Tumornachsorge angefertigt wurden, ausgewertet.

3.2.3 Länge der postoperativen Verlaufskontrolle

Die Dauer der postoperativen Verlaufskontrolle wurde bestimmt. Dabei waren das Operationsdatum und das Datum der letzten Kontrolluntersuchung in der Poliklinik der Charité, Campus Virchow Klinikum, Universitätsmedizin Berlin, Klinik für Mund-, Kiefer- und Gesichtschirurgie, maßgebend. Die Patienten, die der Nachuntersuchung fernblieben, konnten somit auch berücksichtigt werden.

3.3 Histologische Untersuchung

In Zusammenarbeit mit dem Institut für Pathologie, Charité - Universitätsmedizin Berlin, Campus Mitte, wurden die histologischen Präparate der im oben genannten Zeitraum operierten Patienten reevaluiert. Dabei konnten von insgesamt 80 operativ gewonnen Zystenpräparaten 72 nachuntersucht werden.

3.4 Immunhistochemische Untersuchung

Neben der konventionell-histologischen Analyse wurde das Gewebe mittels immunhistochemischer Färbetechnik auf Antigenexpression gegenüber Ki-67, p53 und Cyclin D1 untersucht. Dabei waren 54 Präparate immunhistochemisch auswertbar.

3.4.1 Gewebe

Die immunhistochemischen Untersuchungen wurden am formalinfixierten und in paraffineingebetteten Gewebe durchgeführt. Vom Paraffinblock wurden mit Hilfe eines Mikrotoms 3-4 µm dicke Schnitte in Serie angefertigt und auf ChemMate™ Objektträger überführt.

3.4.2 Entparaffinierung und Antigendemaskierung

Nach Trocknung für mindestens 12 Stunden in einem Brutschrank bei 56°C wurden die Gewebeschnitte zur Entparaffinierung für 20 Minuten in Xylol gelagert. Es folgte die Rehydrierung in absteigender Alkoholreihe für jeweils 5 min in Isopropanol, 100% Äthanol, 96% Äthanol, 70% Äthanol, kurze Immersion in Aqua destillata sowie Spülung mit Tris-Puffer.

Die weitere Vorbehandlung der Schnitte fand durch Kochen im Schnellkochtopf statt. Dazu wurden die Objektträger in Citratpuffer bei pH=6 (Stammlösung A: 37,82 g Zitronensäure pro 10 l plus Stammlösung B: 241,1g Natriumcitrat pro 10 l Aqua destillata; vor Gebrauch 1:10 mit Aqua destillata verdünnt) für 5 Minuten gekocht, anschließend abgekühlt und vor dem eigentlichen Färbevorgang einmalig wieder in Tris-Puffer gespült.

3.4.3 Antikörper

Antikörper gegen Ki-67

MIB-1 ist ein gegen das Protein Ki-67 gerichteter Antikörper, der in der S- Phase, der G2- Phase und der frühen M- Phase der Mitose exprimiert wird. Der Nachweis von Ki67 dient der Darstellung proliferierender Zellen in normalen und neoplastischen Gewebe und gibt somit unmittelbar Aufschluss über die Wachstumsgeschwindigkeit.

Antikörper gegen p53

Das p53 Protein ist ein Produkt des Tumorsuppressorgens TP53 und unterbricht den Übergang von der G1-Phase zur S-Phase. Mutationen führen zur Anhäufung von stabilen Proteinstrukturen in der Zelle. Diese können immunhistochemisch nachgewiesen werden, wie es in der Regel nur bei malignen Tumoren der Fall ist [65]. Der verwendete Antikörper DO7 erkennt ein Epitop am N-Terminus des humanen p53 Protein zwischen den AS 19 und 26 und reagiert mit dem Wildtyp und der Mutante des p53 Proteins.

Antikörper gegen Cyclin D1

Die Gruppe der Cycline sind zentrale Regulatoren im Zellzyklus und stehen vermutlich in Zusammenhang mit der Entstehung von Tumoren [63]. Diese Moleküle interagieren mit den Cyclin-abhängigen Kinasen („cyclin-dependend kinases“, CDK) und den Cyclin-Kinase-Inhibitoren („cyclin-dependent kinases inhibitors“, CKI) [48]. Cyclin D1, auch bekannt als bcl-1, kontrolliert den Übergang von der G1-Phase zur S-Phase [48, 63].

Antikörper	Herkunft	Spezies	Klon	Klasse	Klonalität	Verdünnung
Ki67	Dako	Maus	MIB-1	IgG1, kappa	monoklonal	1:1000
p53	Dako	Maus	DO7	IgG2, kappa	monoklonal	1:100
Cyclin D1	Zymed	Maus	AM29	IgG2, kappa	monoklonal	1:25

Tab. 3: Zusammenfassende Übersicht der verwendeten Antikörper

3.4.4 Färbeverfahren und Eindeckung

Die Färbung der Präparate erfolgte nach der Labeled-Streptavidin-Biotin-Methode (LSAB) mit Hilfe des automatischen Dako Techmate™ 500 plus Färbeautomat nach einem standardisierten Färbeprotokoll, wie es auch in der Routinediagnostik Verwendung findet. Als Detektionssystem kam der ChemMate™ Detection Kit, Alkaline Phosphatase/RED, Rabbit/Mouse (Code-Nr. K5005) der Firma Dako zur Anwendung.

Die LSAB-Methode basiert auf der hohen Affinität von Avidin (Hühnereiweiß) bzw. Streptavidin (Streptomyces avidinii) für das Vitamin Biotin zur Kopplung von enzymmarkiertem Avidin /Streptavidin mit dem biotinyliertem Sekundärantikörper.

Die Durchführung erfolgte bei diesem Verfahren in drei Stufen und beinhaltete die Applikation eines Primärantikörpers, eines biotinylierten Brückenantikörpers und des an alkalische Phosphatase konjugierten Streptavidins in gepufferter Lösung.

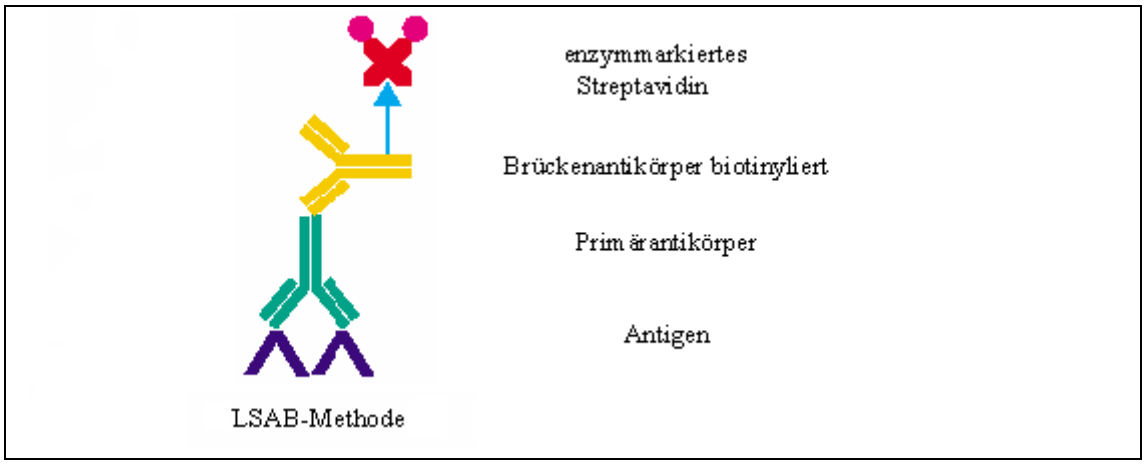

Abb. 5: Schematische Darstellung der LSAB- Färbemethode [14]

Als Chromogen wurde in der vorliegenden Arbeit Neufuchsin genutzt, welches ein intensives rotes Reaktionsprodukt liefert. Im Anschluss an das immunhistochemische Färbeverfahren folgte das Gegenfärben der Präparate für 2 Minuten mit Hämalaun nach Meyer und abschließend die Spülung für 5 Minuten in Leitungswasser. Nach Dehydrierung in ansteigender Alkoholreihe wurden die Schnitte mit Permount™ eingedeckt und mit Klarsichtlack versiegelt. Als Positivkontrolle wurde Gewebe von Appendix veriformis verwendet.

3.4.5 Auswertung

Die nach diesem Prinzip angefertigten Präparate wurden unabhängig voneinander von zwei Untersuchenden ausgewertet. Dazu wurden pro Gewebepräparat die positiven Zellen in 10 verschiedenen Betrachtungsfeldern bei 40facher Vergrößerung (10 High power Fields (10 HPF)) ausgezählt und der Mittelwert ermittelt. Die Auszählung erfolgte am Lichtmikroskop Olympus BX 50 bei einer Sehfeldzahl (SFZ) von 22 und einer Gesichtsfeldfläche (GFF) von 0,238 pro HPF. Die Anzahl der epithelialen Zellen wurde zuvor im Hämatoxylin-Eosin Schnitt in 10 HPF bestimmt, wobei sich ein Medianwert von 218 Zellen pro HPF ergab. Zudem wurden die immunhistochemischen Präparate bezüglich der Inflammation je nach Schweregrad in Läsionen mit „keiner bzw. geringer “ Entzündung, sowie mit „mäßiger bis starker“ Entzündung eingestuft.

3.5 Statistik

Die gewonnenen Daten wurden in eine elektronische Datenbank übertragen. Für die statistische Aufarbeitung wurde das Programm SPSS Version 14.0 genutzt.

Zum Vergleich von Häufigkeiten innerhalb unabhängiger Stichproben kam der Chi-Quadrat Test zur Anwendung (exakter Test nach Fisher). Bei dem Binomialtest wurden die relativen Häufigkeiten zweier möglicher Ausprägungen einer Variablen gegen einen vorgegebenen Wert getestet. Beim Vergleich nominalskalierter Variablen wurde der Test nach Mann-Whitney-U angewandt. Das Signifikanzniveau wurde auf 5% festgesetzt.

4 Ergebnisse

4.1 Retrospektive Untersuchung

Von den 53 untersuchten Patientenfällen (n=53) traten in 47 Fällen (88,7%) Keratozysten sporadisch auf, in sechs Patientenfällen (11,3%) kamen diese in Assoziation zum NBCCS vor.
Von den 47 sporadischen Fällen (n=47) wiesen zum Zeitpunkt der Erstvorstellung in der Klinik für Mund-, Kiefer- und Gesichtschirurgie, Charité - Universitätsmedizin Berlin, Campus Virchow Klinikum 9 Patienten (19,1%) bereits ein Rezidiv bei Voroperation alio loco auf, bei 38 Patienten (80,9%) trat die Keratozyste hingegen erstmalig auf. In der NBCCS Gruppe trat bei zwei von sechs (33 %) Patienten die Keratozyste erstmalig auf.

Bei Betrachtung der operierten Fälle fällt auf, dass insgesamt 80 Keratozysten von 1. Januar 1990 bis 31.März 2006 therapiert wurden. Die Anzahl setzte sich aus 69 Primärzysten und 11 Rezidivzysten, die im Untersuchungszeitraum auftraten, zusammen. Von 69 Keratozysten (n=69) traten 50 Fälle (72,5%) sporadisch auf, dagegen manifestierten sich 19 (27,5%) Keratozysten im Rahmen des NBCCS.

4.1.1 Anamnese

Bei zwei Patienten war neben der Keratozyste jeweils ein Ameloblastom aufgetreten. In einem Fall manifestierte sich dieser Tumor zwei Jahre bevor der Patient an gleicher Stelle an einer Keratozyste erkrankte. Basalzellkarzinome neben der Keratozyste wurden bei vier Patienten diagnostiziert, wobei diese als Stigmata im Rahmen des NBCCS auftraten.

4.1.2 Alters- und Geschlechtsverteilung

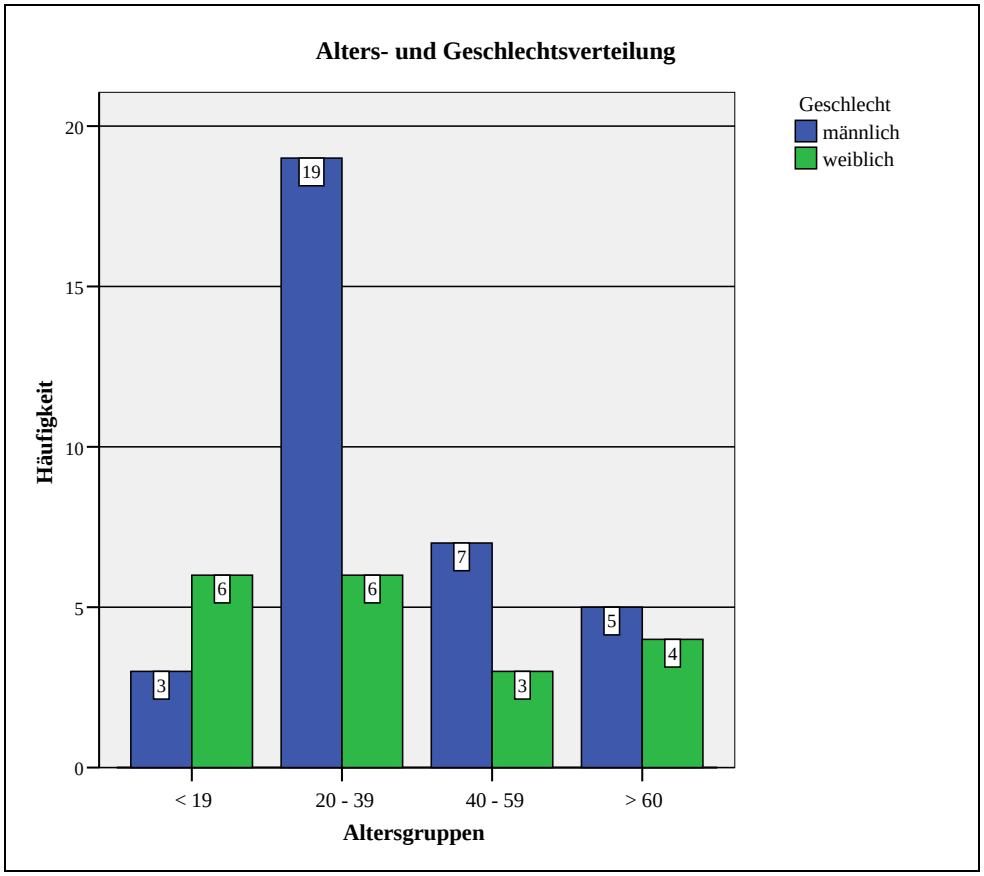

Abb. 6: Alters- und Geschlechtsverteilung (n=53)

Bei den 53 untersuchten Patientenfällen ergab sich ein Durchschnittsalter von 38 Jahren, wobei die Spannbreite von fünf bis 81 Jahren reichte. Nach Aufteilung in Altersklassen zeigte sich, dass die Gruppe der 20-39 jährigen Patienten mit 47,2% (n=25) den größten Anteil einnahm. Es folgte die Altersklasse der 40-59 Jährigen mit 18,9% (n=10). Die Gruppe der unter 19 Jährigen mit 17,0% (n=9) sowie die Altersgruppe der über 60 Jährigen mit 17,0% (n=9) stellten die kleinsten Anteile dar.

Untersucht man die Altersverteilung der Patienten mit NBCCS (n=6) bemaß sich das mediane Alter auf 12 Jahre. Im Vergleich dazu ergab die Berechnung des Medianwertes der nonsyndromalen Patienten (n=47) 36 Jahre. Daraus geht hervor, dass die Patienten am odontogenen keratozystischen Tumor in Assoziation zum NBCCS signifikant früher als Patienten mit sporadischen Formen erkrankten (p=0,023 / Mann-Whitney-U Test).

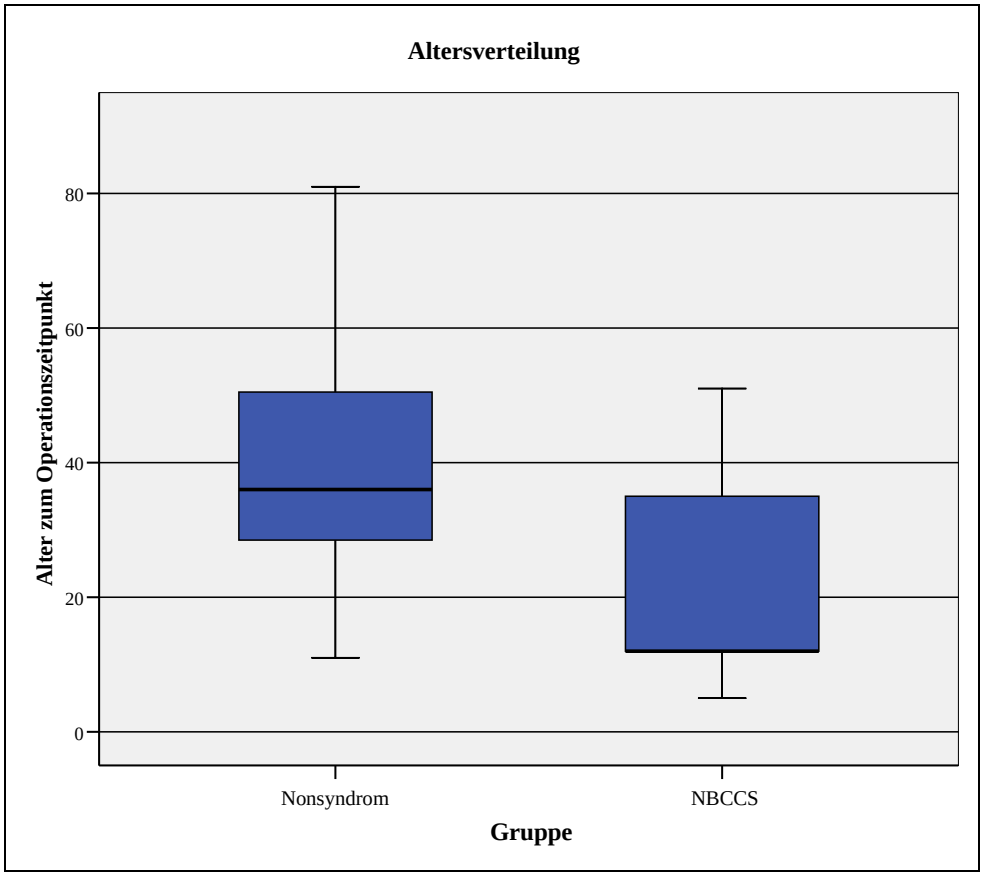

Abb. 7: Altersverteilung bezüglich der Patientengruppen (n=53)

Bei Analyse der Geschlechtsverteilung hinsichtlich der 53 behandelten Patienten ergab sich eine Relation von 1,79: 1 zu ungunsten der Männer. 35,8% (n=19) der Erkrankten waren weiblich und 64,2% (n=34) männlich. Unter den Patienten mit NBCCS (n=6) waren jeweils 50% (n=3) männlichen Geschlechts und 50 % (n=3) weiblichen Geschlechts.

4.1.3 Klinische Symptome

Insgesamt 19 Patienten (35,8%) klagten über unterschiedliche Schmerzen im betroffenen Kieferbereich. Bei 23 der Patienten (43,4%) waren Schwellungen unterschiedlicher Ausprägung zu beobachten. Schwellung und Schmerz waren somit die vordergründigen Symptome der Erkrankten. Jedoch wiesen 25 Patienten (47,2%) keinerlei klinische Krankheitszeichen auf, was somit annähernd auf die Hälfte der Patienten zutraf. In diesen Fällen waren die Patienten durch radiologische Routineaufnahmen auffällig geworden.

Achtmal (15,1%) traten intraorale knöcherne Auftreibungen auf. Sensibilitätsstörungen des Nervus alveolaris inferior in fünf Fällen (9,4%), Mundöffnungsbehinderungen in Form der Kieferklemme in drei Fällen (5,7%), Fistelungen in drei Fällen (5,7%) und eitrige Flüssigkeitsentleerungen in vier Fällen (7,5%) traten weniger häufig in Erscheinung.

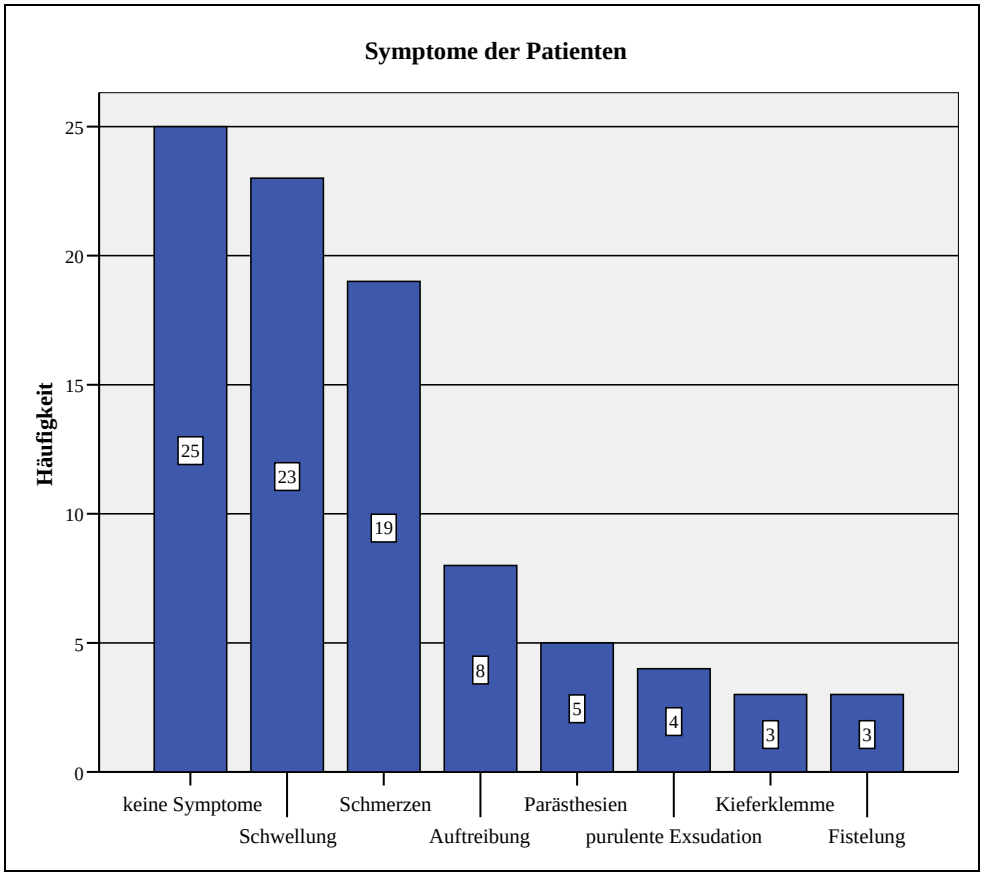

Abb. 8: Symptome der erkrankten Patienten (n=53)

4.1.4 Radiologische Auswertung

4.1.4.1 Solitäres oder Multiples Auftreten

Bei acht von 53 Patienten (15,1%) ergab die Auswertung ein multiples Auftreten der Keratozyste zum Zeitpunkt der Untersuchung. Bei vier von den insgesamt sechs Patienten (66,7%) mit NBCCS traten multiple Formen auf.

Bei den 47 nicht am NBCCS erkrankten Patienten wurden vier (8,5%) multiple Fälle beobachtet. Im Vergleich zu den Patienten ohne Assoziation zum Syndrom, traten bei Patienten mit NBCCS signifikant häufiger multiple Tumoren auf (p=0,003 / Chi-Quadrat Test).

4.1.4.2 Lokalisation

Bezüglich der Verteilung im Kieferknochen trat der keratozystische Tumor (n=69) bevorzugt im Unterkiefer auf. Dieser war in 54 Fällen (78,3%) betroffen, während im Oberkiefer 15 Tumoren (21,7%) vorkamen.

Von den 69 Primärtumoren manifestierte sich der größte Anteil mit jeweils 30% (n=21) im linken sowie mit 29% (n=20) im rechten posterioren Unterkiefer. Fünf Fälle (7,5%) entfielen jeweils auf den linken und rechten Unterkiefercorpus, ausgehend von den Eckzähnen einschließlich der zweiten Molaren. Drei Fälle (4%) waren ausschließlich im anterioren Unterkiefer zwischen den Eckzähnen lokalisiert. Mit 59,0% entfielen demnach mehr als die Hälfte (n=41/69) der zystischen Tumoren auf den rechten und linken posterioren Unterkiefer einschließlich Kieferwinkel und Ramus ascendens.

Bei alleiniger Betrachtung der Läsionen im Unterkiefer (n=54) machte der Bereich distal der zweiten Molaren mit 76 % (n=41) mehr als dreiviertel der zystischen Prozesse aus und war damit signifikant häufiger betroffen als der Unterkiefercorpus mit 10 Fällen (18 %) bzw. der anteriore Unterkiefer mit 4 Fällen (7,%) (p=0,0002 / Binomialtest). Die Untersuchung in Bezug auf die Lokalisation der Keratozyste (n=15) im Oberkiefer ergab, dass sich 87% (n=13) im posterioren Bereich bzw. distal der Eckzähne, üblicherweise mit Infiltration der Kieferhöhle, darstellten. Dabei war die rechte Seite mit neun Läsionen (60%) öfter betroffen als die linke Seite, auf der sich vier von insgesamt 15 (27%) Keratozysten im Oberkiefer darstellten.

Die Minderheit der Läsionen präsentierte sich in 13% der Fälle (n=2) im anterioren Oberkiefer, zwischen den Eckzähnen gelegen. Folglich manifestierte sich der überwiegende Teil der zystischen Prozesse im Oberkiefer im posterioren Kieferabschnitt (p=0,007 / Binomialtest).

Anatomische Lokalisation	Häufigkeit	Prozent
Anterior Maxilla	2	3,0
Posterior Maxilla	13	19,0
Anterior Mandibula	3	4,0
Corpus Mandibula	10	15,0
Posterior Mandibula	41	59,0
Gesamt	69	100,0

Tab. 4: Häufigkeit der Keratozysten in den unterschiedlichen Kieferregionen (n=69)

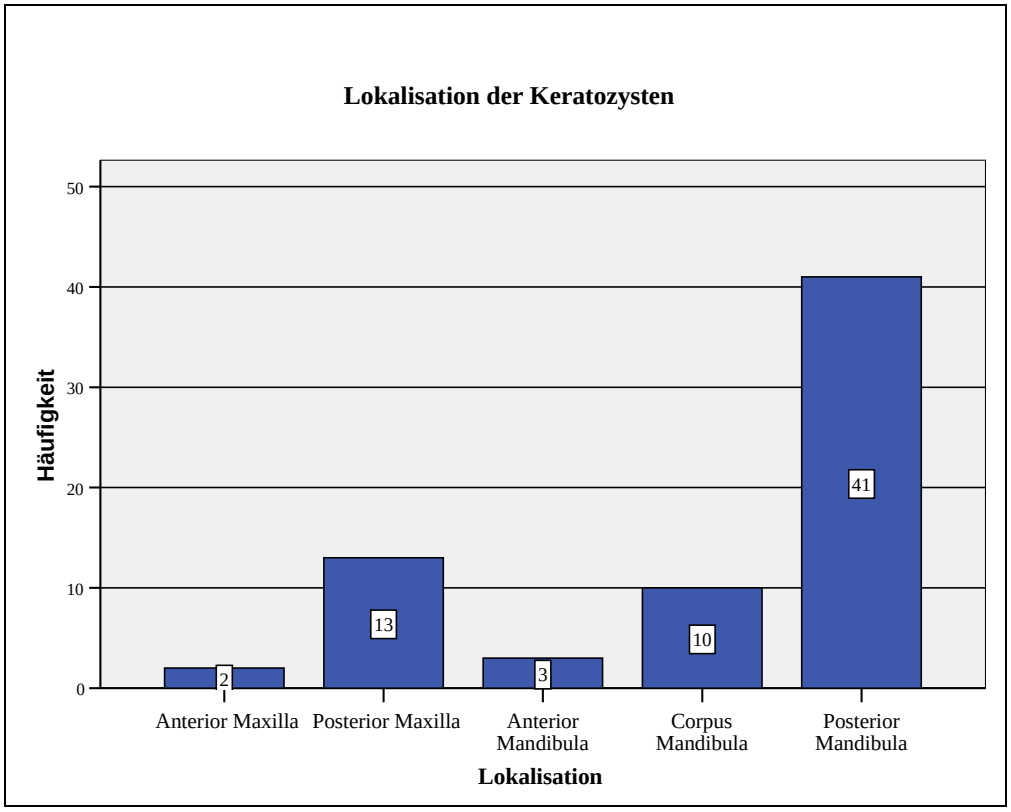

Abb. 9: Häufigkeitsverteilung der Keratozysten (n=69)

Untersucht man das Verteilungmuster des keratozystischen Tumors getrennt nach nonsyndromalen (n= 50) und syndromalen (n=19) Läsionen, fällt auf, dass die nonsyndromalen Formen in 16 % (n=8) der Fälle im Oberkiefer und in 84 % (n=42) im Unterkiefer auftraten, wobei mit 70 % (n=36) am häufigsten der rechte und linke posteriore Unterkiefer betroffen war.

Der keratozystische Tumor ohne Assoziation zu NBCCS trat signifikant häufiger im posterioren Unterkiefer auf als die syndromalen Läsionen (p=0,001 / Chi-Quadrat Test). Der Anteil der syndromalen keratozystischen Tumoren verteilte sich im Verhältnis mit 37 % (n=7) zu 63 % (n=12) auf Ober- und Unterkiefer. Im Unterschied zu den nonsyndromalen Formen existierte keine Anhäufung der syndromalen Tumoren im posterioren Unterkiefer.

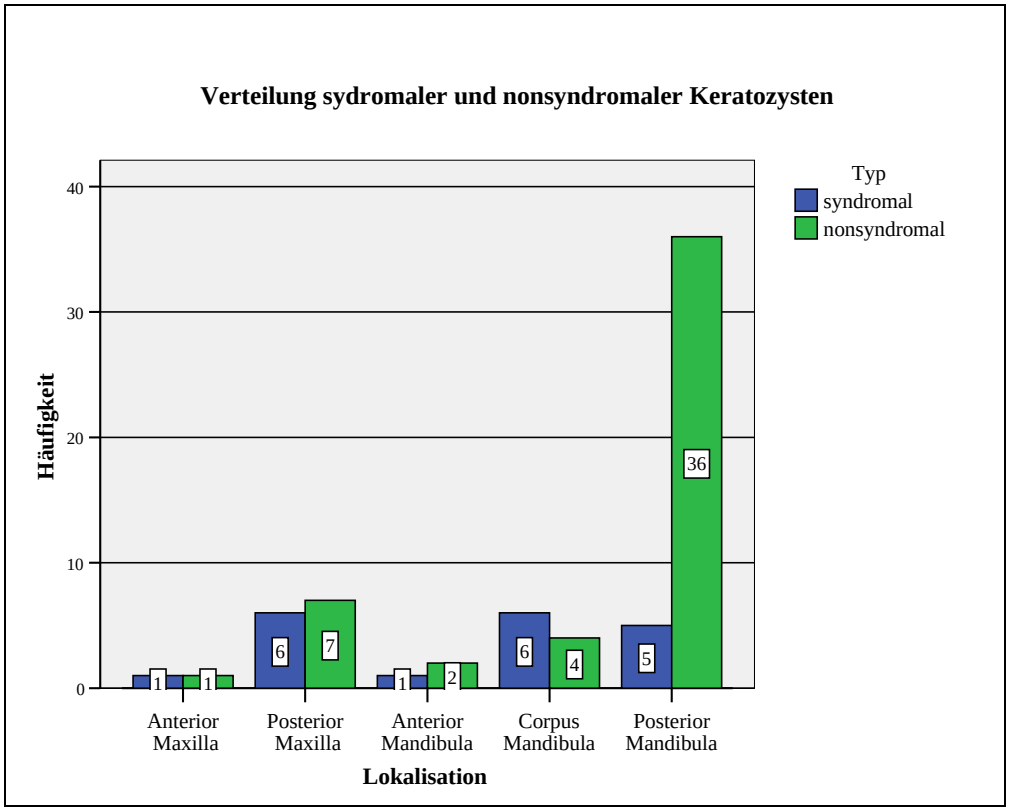

Abb. 10: Häufigkeitsverteilung der Keratozysten in Abhängigkeit zum NBCCS (n=69)

4.1.4.3 Radiologisches Erscheinungsbild

Bei 75 von insgesamt 80 Keratozysten einschließlich der Rezidive war das radiologische Erscheinungsbild auswertbar.

Die Mehrzahl der Läsionen stellten sich in 68% (n=51) als runde bis ovale, einkammrige, zystische Prozesse mit mehr oder weniger gerade verlaufender Randkontur dar. Multilobuläre, zystische Lumina, wurden in 15% der Fälle (n=11) beobachtet. In zehn Fällen (13%) präsentierte sich die Keratozyste als bogenförmige Läsion mit girlandenförmiger Randkontur. Echte gekammerte Keratozysten wurden in drei Fällen (4%) befundet.

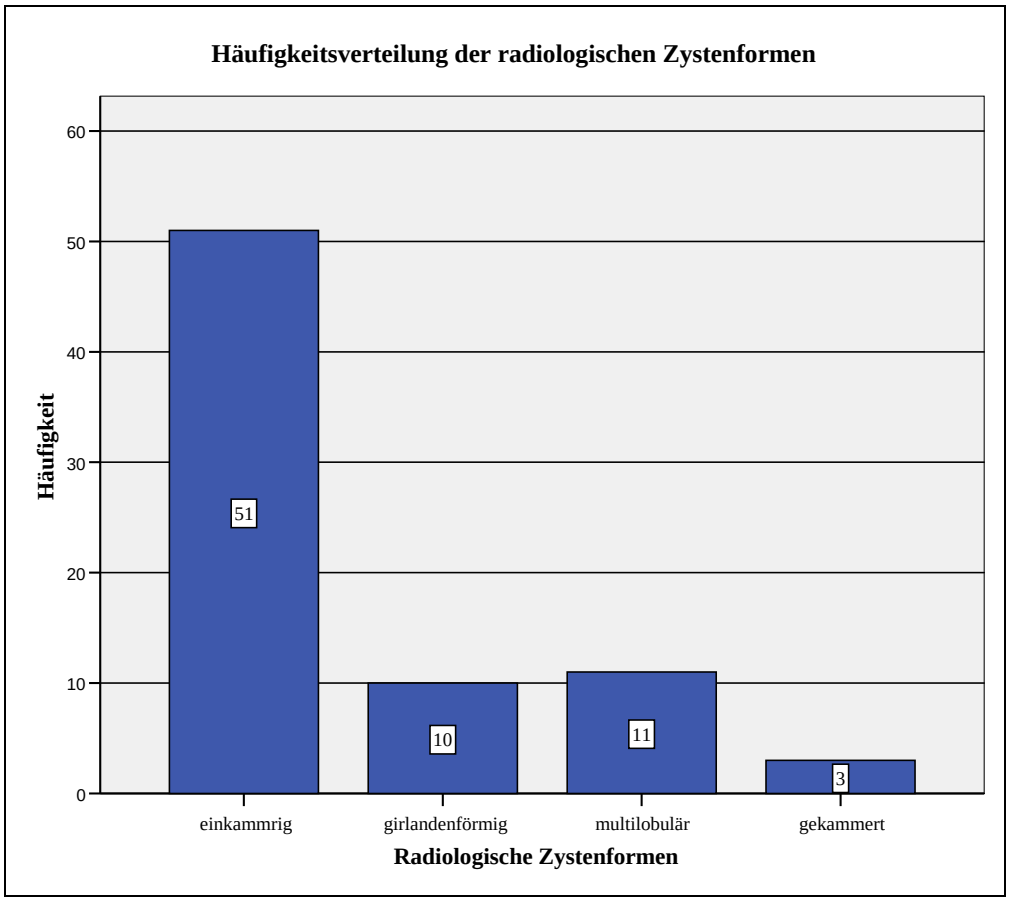

Abb. 11: Häufigkeitsverteilung der radiologischen Zystenformen (n=75)

Auffällig war, dass sich alle Keratozysten im Oberkiefer (n=16) als mehr oder weniger runde, einkammrige Strukturen mit gerade verlaufender Randkontur auf der radiologischen Aufnahme darstellten. Bei alleiniger Analyse der radiologischen Zystenformen im Unterkiefer (n=59) präsentierten sich 35 (59,3%) als einkammrige Prozesse.

Zu etwa gleichen Anteilen traten multilobuläre Strukturen in elf Fällen (18,6%) und bogenförmige Lumina mit girlandenförmiger Randkontur in zehn Fällen (17,0%) in Erscheinung. Drei Keratozysten (5,1%) bildeten sich als gekammerte Prozesse auf der radiologischen Aufnahme ab.

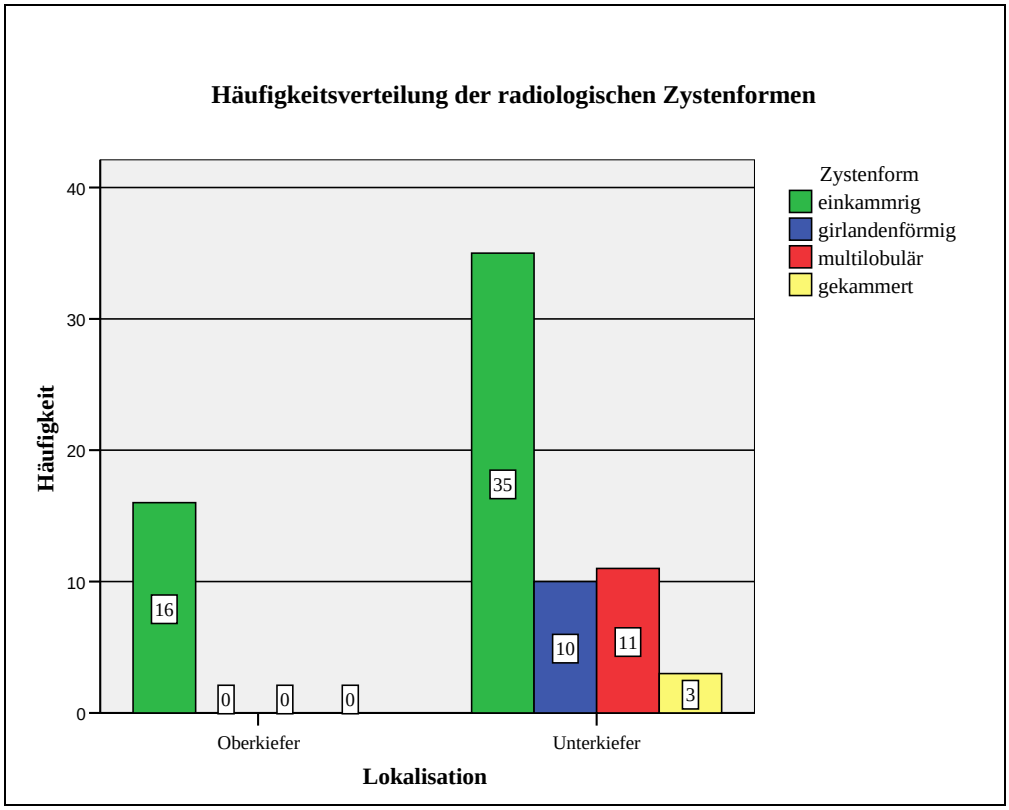

Abb. 12: Radiologische Zystenformen verteilt auf Unter- und Oberkiefer (n=75)

4.1.4.4 Zähne im Zystenbereich

Bei der Analyse der Keratozyste (n=75) und deren radiologische Verbindung zum Zahn zeigte sich, dass 28% (n=21) keine Verbindung zu einem Zahn aufwiesen. Beim überwiegenden Anteil (n=26) erschienen in 35% die Lumina im Bereich der Wurzel an den Zahn geknüpft. In Verbindung zu retinierten oder impaktierten Zähnen präsentierten sich 26% (n=20) der Fälle auf der radiologischen Aufnahme. Die lateral parodontale Verbindung zum Zahn war für 11% (n=8) der Keratozysten röntgenologisch kennzeichnend. Bei Auswertung der pathologischen Prozesse bei Verbindung der Zyste zum Zahn (n=54) waren Wurzelresorptionen in drei Fällen (5,6%) erkennbar. Induzierte Zahnwanderungen durch Keratozysten waren in sieben Fällen (13,0%) feststellbar.

4.1.4.5 Radiologische Verdachtsdiagnose

Aus der radiologischen Präsentation wurde die Verdachtsdiagnose Keratozyste oder Keratozystenrezidiv von 75 auswertbaren Fällen in 53,3% (n=40) richtig gestellt.

Die häufigste Fehldiagnose war die der follikulären Zyste in 26,7% (n=20). In zwei Fällen (2,7%) wiesen die zystischen Prozesse auf ein Ameloblastom hin. Sonstige, eher untypische Strukturen für die Keratozyste präsentierten sich in 13 Fällen (17,3%).

4.1.4.6 Radiologische Ausdehnung

Die Ausdehnung der Keratozysten (n=75) variierte zwischen einer Fläche von 100mm² bis 3000mm². Der Medianwert lag bei 920,0 mm². Die Messung der größten Diameter in mesial-distaler Richtung ergab einen Medianwert von 40,4 mm (Range: 10mm - 100mm). In kaudal-cranialer Richtung errechnete sich ein Medianwert von 23,4mm (Range: 10mm - 52mm).

Unterteilt man die radiologische Ausdehnung der Läsionen in Gruppen, war der überwiegende Anteil mit 42 Zysten (56,0%) maximal 1000mm² groß. Auf die Gruppe mit einer Fläche zwischen 1001mm²-2000mm² entfielen demnach 23 (30,7%) der zystischen Prozesse. Den kleinsten Anteil mit zehn Fällen (13,3%) stellten die Tumoren mit einer Größe über 2001mm² dar.

In 90,5% (n=38) bildeten sich die Zysten mit einer maximalen Fläche von 1000mm² als mehr oder weniger runde, einkammrige Strukturen mit gerade verlaufender Randkontur ab, gefolgt von den girlandenförmigen in 7,1% (n=3) und den multilobulären Prozessen in 2,4% (n=1). Keine der Zysten bis 1000mm² zeichnete sich radiologisch als gekammert ab. In der Gruppe mit einer Fläche von 1001mm²-2000mm² präsentierten sich 52,3% (n=12) als mehr oder weniger runde, einkammrige Strukturen mit gerade verlaufender Randkontur. Die Zysten mit girlandenförmiger Randkontur sowie die multilobulären Formen waren jeweils mit 21,7% (n=5) vertreten. Ein odontogener Tumor dieser Gruppe (4,3%) zeigte sich als gekammerter Prozess. Die zystischen Tumoren in der Gruppe mit der größten Ausdehnung, größer als 2000mm², waren in 50,0% (n=5) der Fälle multilobulär. Girlandenförmige als auch gekammerte Formen waren jeweils in zwei Fällen (20,0%) vertreten, während ein Fall (10,0)% sich einkammrig darstellte.

Der Vergleich der Häufigkeiten der einkammrigen, girlandenförmigen, multilobulären und gekammerten Formen bezüglich der Zystengröße erfolgte einzeln. Um das Signifikanzniveau von 5% einhalten zu können, wurden die einzelnen Tests auf dem Niveau von 1,25% durchgeführt (Korrektur nach Bonferroni).

Dabei zeigten sich signifikante Unterschiede bei den Häufigkeiten der einkammrigen und multilobulären Formen hinsichtlich der radiologischen Ausdehnung. Bei den Häufigkeiten der gekammerten Zystenformen ist das Ergebnis nahezu signifikant.

		Radiologische Zystenformen				
Läsionsfläche		**einkammrig**	**girlandenförmig**	**multilobulär**	**gekammert**	**Gesamt**
< 1000mm²	Anzahl	38	3	1	0	42
	Prozent	90,5%	7,1%	2,4%	0,0%	100%
1001mm²- 2000mm²	Anzahl	12	5	5	1	23
	Prozent	52,3%	21,7%	21,7%	4,3%	100%
>2001mm²	Anzahl	1	2	5	2	10
	Prozent	10,0%	20,0%	50,0%	20,0%	100%
Gesamtzahl	Anzahl	51	10	11	3	75
	Prozent	68,0%	13,3%	14,7%	4,0%	100%

Tab. 5: Verteilung der radiologischen Zystenformen in Relation zur Größe (n=75)

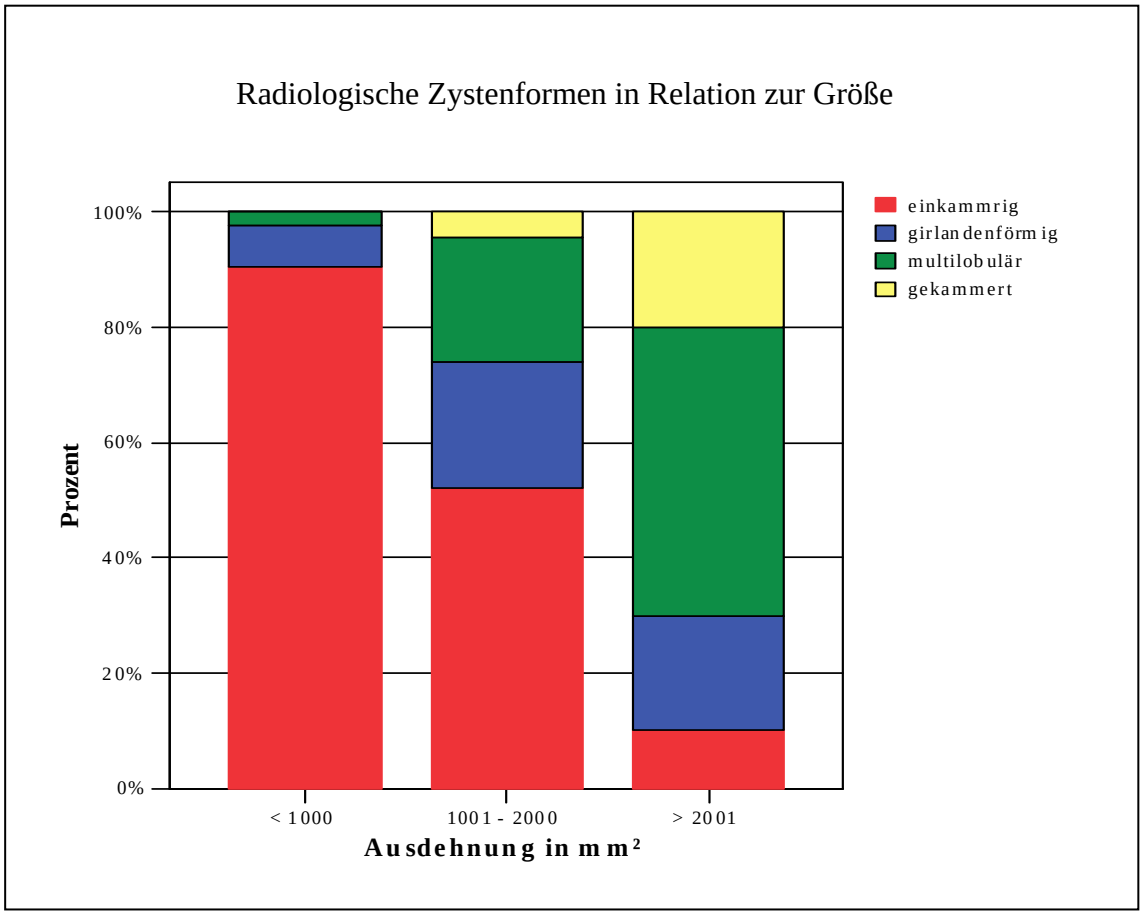

Abb. 13: Häufigkeitsverteilung der Zystenformen in Relation zur Größe (n=75)

4.1.4.7 Knöcherne Perforation

Eine Perforation des Knochens durch den odontogenen keratozystischen Tumor war bei der Auswertung der radiologischen Aufnahmen in 21 von 75 Fällen (28 %) feststellbar. Davon entfielen 18 Fälle (86 %) auf den posterioren Unterkiefer, mit jeweils 7 Fällen (39 %) rechtsseitig sowie 11 Fällen (61 %) linksseitig.

Ein signifikant vermehrtes Auftreten der knöchernen Perforation im linken sowie rechten Abschnitt distal der zweiten Molaren im Unterkiefer konnte festgestellt werden (p=0,037 / Chi-Quadrat Test).

In zwei Fällen (9 %) wurde, jeweils links- und rechtsseitig, im Corpus Mandibula der Knochen in cranialer Richtung durchbrochen, wobei in beiden Fällen der Kieferabschnitt unbezahnt war.
In einem Fall (5%) kam es durch den zystischen Tumor im linken posterioren Oberkiefer zur radiologisch erkennbaren Resorption des Orbitabodens und zur Perforation der lateralen Nasenwand.

Untersucht man das Auftreten der Perforation des Knochens in Abhängigkeit zur radiologischen Zystenform, so war feststellbar, dass alle gekammerten Zysten (3 von 3, 100%) und die Mehrzahl (7 von 11, 64 %) der multilobulären Prozesse eine Perforation des Kieferknochens verursachten.

Bei den einkammrigen, zystischen Strukturen (16% / 8 von 51) als auch bei den Formen mit girlandenförmiger Randkontur (30 % / 3 von 10) führte die Minderheit zu radiologisch sichtbaren Kompaktaperforationen. Folglich war der Anteil der Perforationen bei den einkammrigen Zysten am kleinsten, gefolgt von den girlandenförmigen, den multilobulären und den gekammerten Formen. Dieser Zusammenhang war signifikant (p=0,0003 / Chi-Quadrat Test).

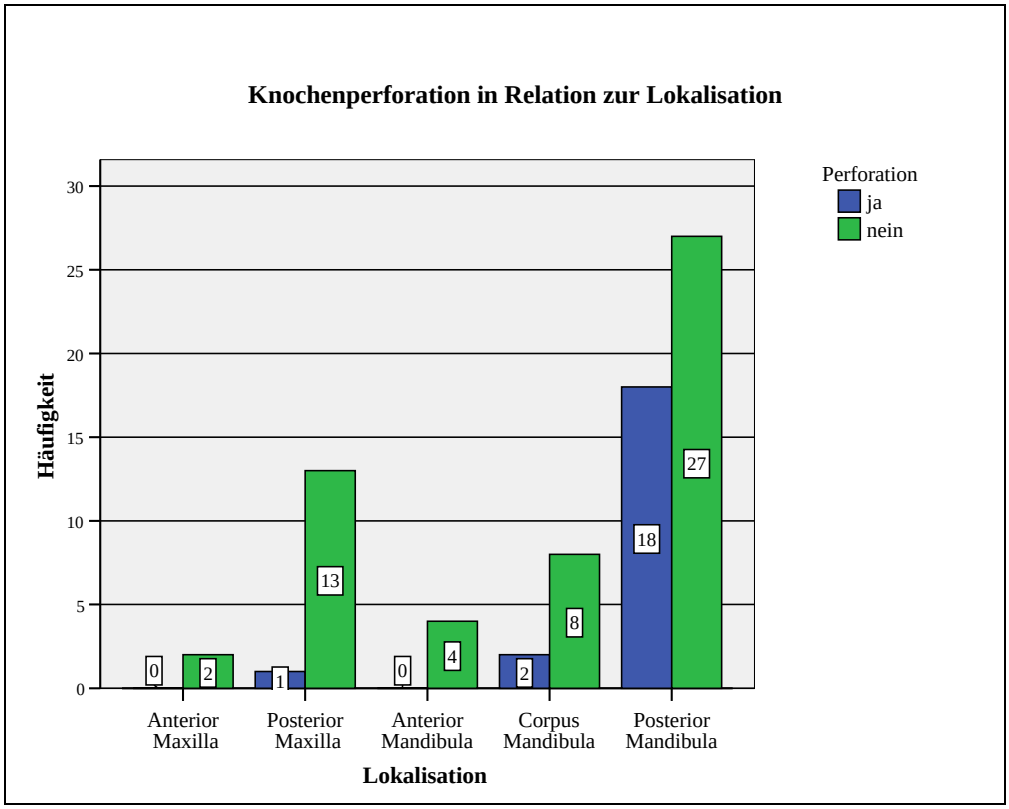

Abb. 14: Knöcherne Perforation in Relation zur anatomischen Lage (n=75)

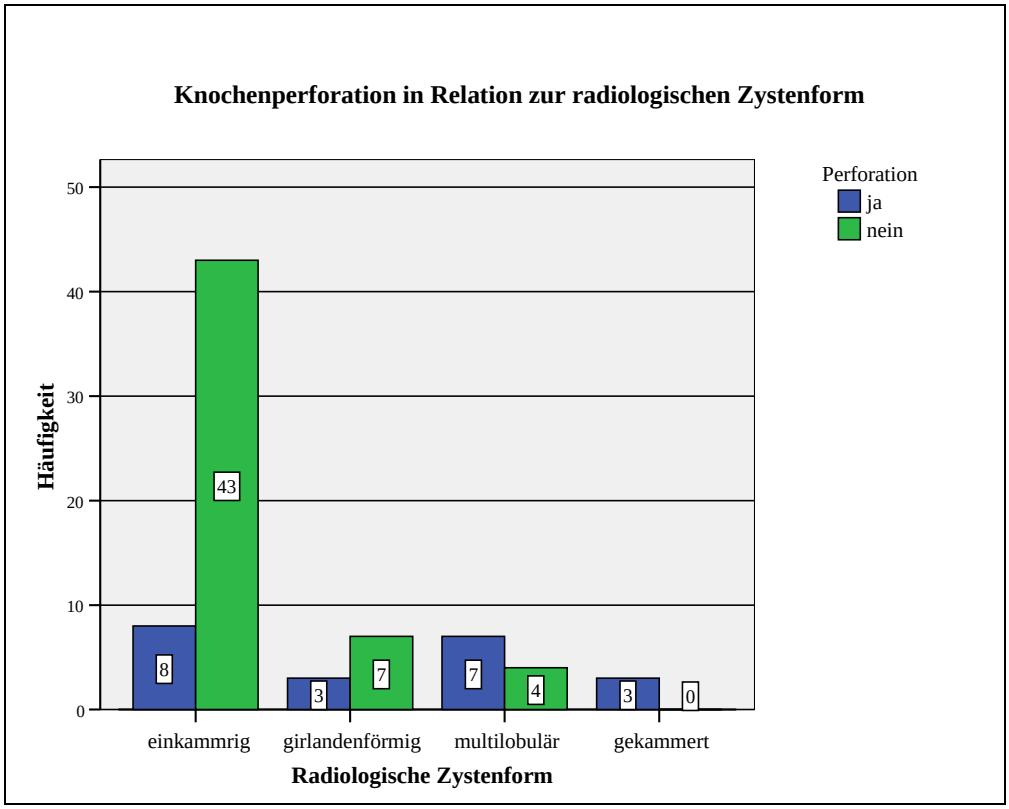

Abb. 15: Knöcherne Perforation in Relation zur Zystenform (n=75)

Bei der Auswertung der radiologischen knöchernen Perforation in Abhängigkeit von der flächigen Ausdehnung fiel auf, dass diese mit zunehmender Größe zahlreicher in Erscheinung trat. Dieser Zusammenhang war signifikant (p=0,00001) / Chi-Quadrat).

Bei der Keratozystengruppe mit einer maximalen Fläche von 1000mm² war bei 7,2% (3 von 42) der Läsionen mindestens ein Durchbruch der Kompakta erkennbar. Die Gruppe mit einer Zystengröße zwischen 1001mm² bis 2000mm² zeigten in 47,8% (11 von 23) radiologisch eine Perforation. Der prozentual höchste Anteil entfiel auf die keratozystischen odontogenen Tumoren mit einer Ausdehnung von mindestens 2001 mm², die in 70% (7 von 10) der Fälle die Knochenwand perforierten.

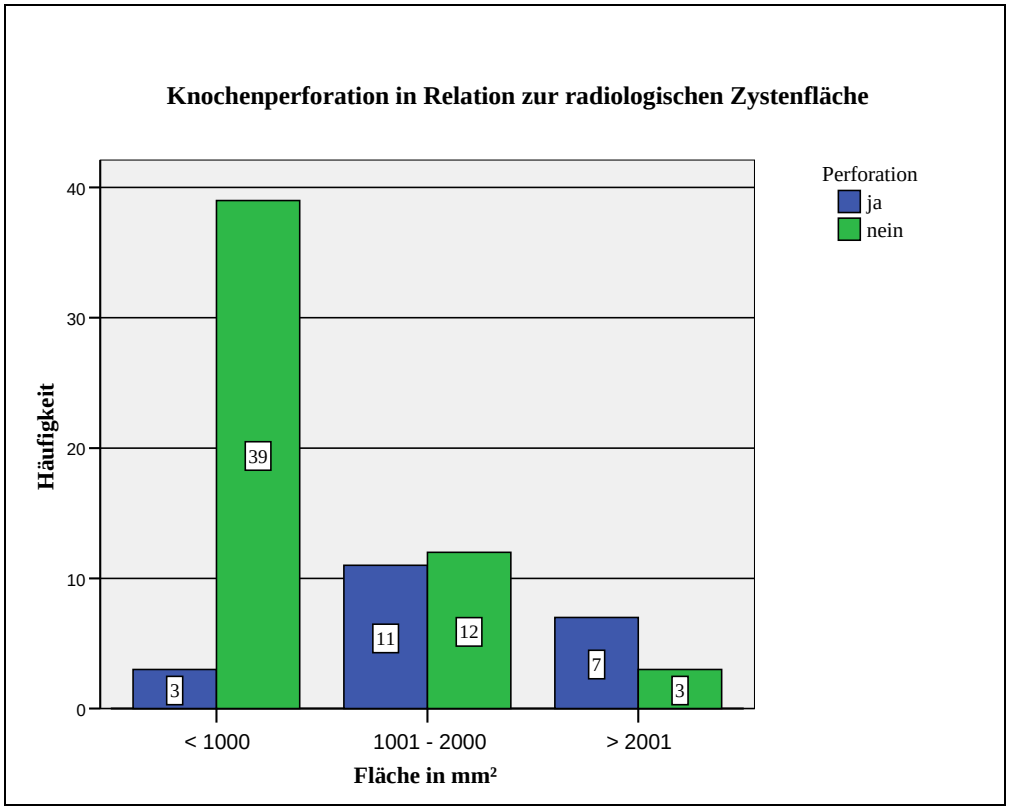

Abb. 16: Knöcherne Perforation in Relation zur Zystenfläche (n=75)

4.1.5 Operative Therapie

Bei den 53 erkrankten Patienten wurden insgesamt 80 operative Eingriffe aufgrund einer Keratozyste bzw. eines Rezidivs durchgeführt.

Die häufigste Operationsmethode war die der Zystektomie einschließlich peripherer Osteotomie, die in 70 % (n=56) zur Anwendung kam. Die einfache Zystektomie in Verbindung mit anschließender Kürettage der zystischen Kavität wurde in 16% (n=13) der Fälle durchgeführt. Auf die Resektion des zystentragenden Knochens entfielen sieben der operierten Fälle (9%). Die Zystostomie (n=4) kam bei 5% der operierten Zysten, davon einmalig mit Obturator, zum Einsatz. Bei den durchgeführten Operationen erfolgte in 53 von 80 Fällen (65,0%) eine Rekonstruktion oder Auffüllung des Defektes.

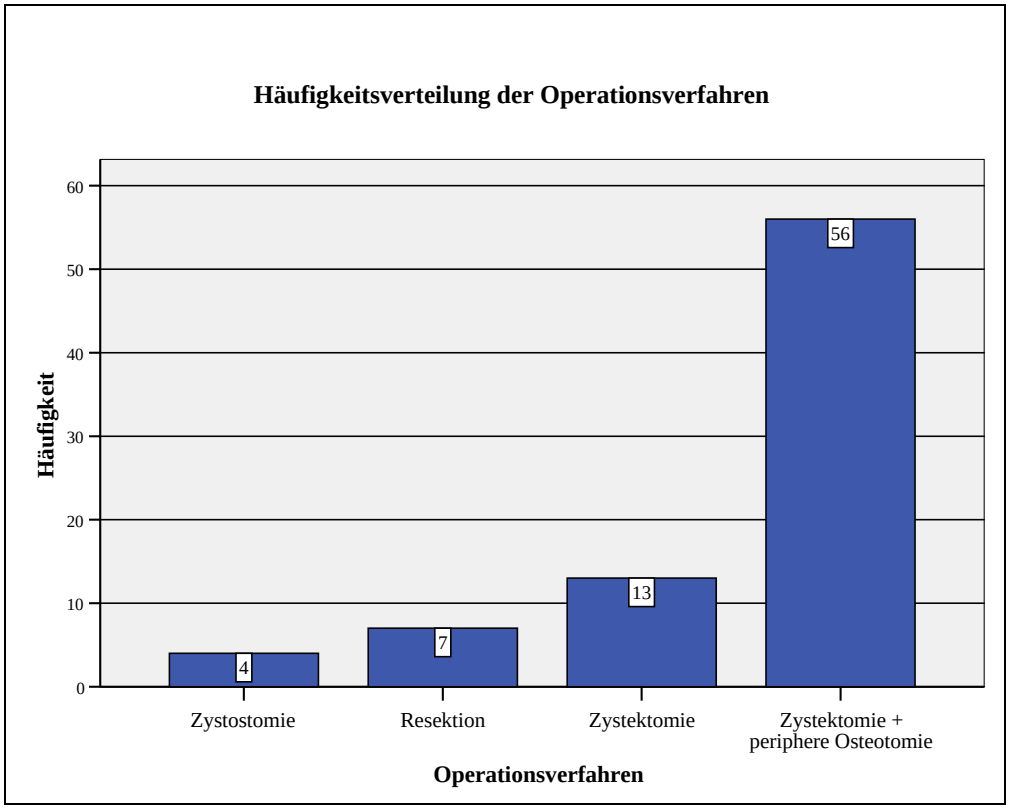

Abb. 17: Verteilung der Operationsmethoden im Untersuchungszeitraum (n=80)

Nach einfacher Zystektomie (n=13) wurde die knöcherne Kavität in einem Fall (7,7%) mit einem Allotransplantat gefüllt, achtmal (61,5%) wurde autogene Beckenkammspongiosa verwendet. In vier operierten Fällen (30,8%) fand nach einfacher Zystektomie und Kürettage keine Defektauffüllung statt; diese Fälle stellten sich alle auf der präoperativen Panoramaschichtaufnahme als einkammrig dar.

Im Rahmen der Zystektomie einschließlich peripherer Osteotomie (n=56) wurde der Defekt in 35 Fällen (62,5%) mit autogener Knochenspongiosa vom Becken und in zwei Fällen (3,6%) mit alloplastischem Knochenersatzmaterial aufgefüllt. In 19 Fällen (33,9%) wurde auf eine Rekonstruktion im Sinne einer Defektauffüllung verzichtet.

Eine Defektfüllung (n=46) nach Zystektomie und Kürettage oder durch Zystektomie einschließlich peripherer Osteotomie fand bei Keratozysten statt, deren Ausdehnung auf dem Röntgenbild im Median 1175,0mm² (Range: 290mm² - 2700mm²) betrug.

Die durch Zystektomie oder durch Zystektomie einschließlich peripherer Osteotomie therapierten Tumoren ohne intraoperative Defektauffüllung (n=23) wiesen radiologisch eine mediane Fläche von 274,0mm² auf (Range: 100mm² - 1849mm²), wovon 14 Fälle (60,9%) im Oberkiefer und neun Fälle (39,1%) im Unterkiefer vorkamen.

Bei der resektiven Therapie (n=7) wurde die Kieferkontinuität in drei Fällen (42,9%) mit einem Autotransplantat vom Becken und in drei Fällen (42,9%) von der Fibula wiederhergestellt, wobei Fibulatransplantate ausschließlich bei Patienten mit NBCCS Anwendung fanden. In einem Patientenfall (14,2%) der Unterkieferkontinuitätsresektion, bei Tumorlage im rechten posterioren Unterkiefer, wurde eine Resektionsplatte mit Gelenkersatz eingepasst.

Die präoperative radiologische Ausdehnung der resezierten Tumoren (n=7) ergab einen Medianwert von 2250,00mm² (Range: 1450mm² - 3000mm²), wobei sich die zystischen Prozesse in fünf Fällen (71,4%) multilobulär und in zwei Fällen (28,6%) als gekammert darstellten. In 71,4% (n=5) der Fälle waren die resezierten Läsionen im posterioren Unterkiefer einschließlich des aufsteigenden Astes lokalisiert. Auf den Bereich des Unterkieferkörpers entfielen 28,6% (n=2) der Fälle; diese traten als multiple Tumoren bei Patienten mit NBCCS auf.

Die Zystostomie (n=4) fand in zwei Fällen als rein minimalinvasive Operationstechnik bei ausgedehnten Keratozysten im posterioren Unterkiefer Anwendung, wobei davon einmalig zusätzlich ein Obturator eingesetzt wurde.

In zwei weiteren Fällen, im distalen und anterioren Unterkiefer, wurden die Zysten ebenfalls mittels Partsch I therapiert. Die zystostomierten Prozesse wiesen radiologisch im Median eine Fläche 960mm² (Range: 204mm² - 1600mm²) auf.

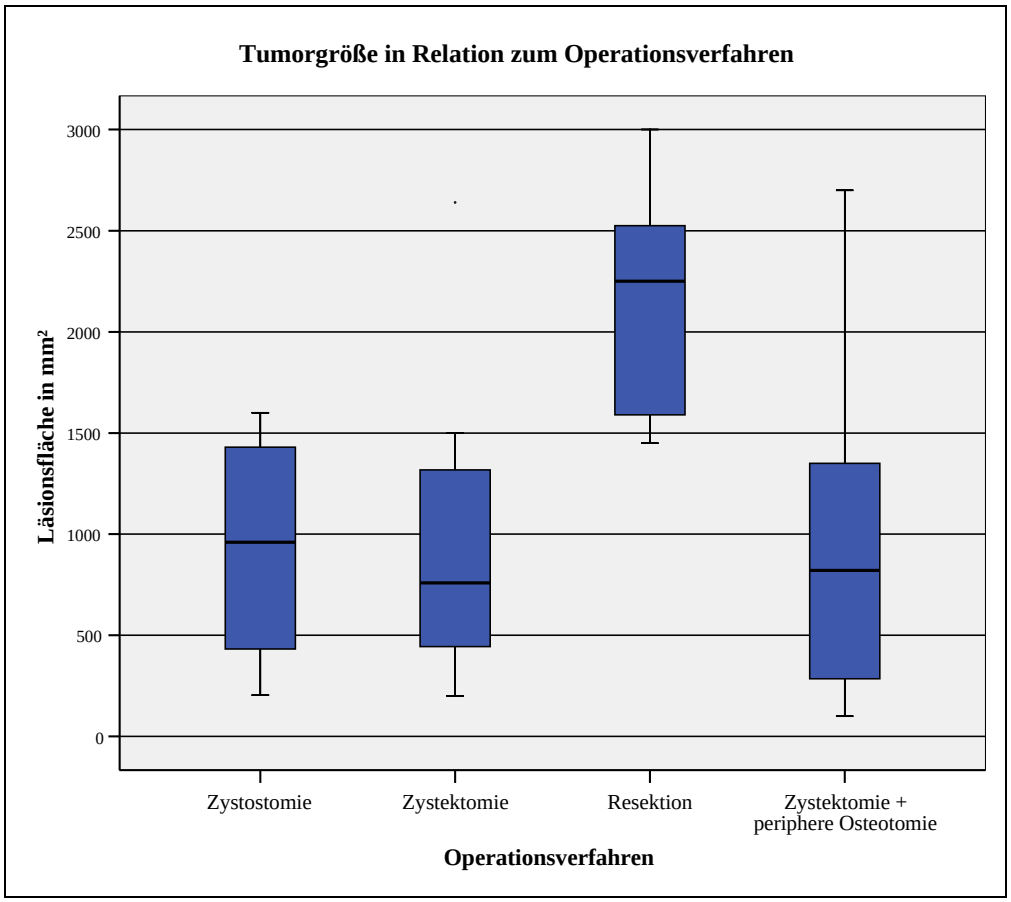

Abb. 18: Tumorgröße in Relation zur Operationstechnik (n=75)

Bei den insgesamt 80 operierten Keratozysten waren nervale Gewebestrukturen in 57,5% (n=46) involviert. Von diesen Fällen konnte der Nerv durch Neurolyse in 82,6% (n=38) erhalten werden, in acht Fällen (17,3%) dagegen war eine Opferung unumgänglich.

In 18 Fällen von 80 Operationen (22,5 %) wurden Ober- und Unterkiefer nach Zystenentfernung intermaxillär fixiert. In einem Fall, bei Tumorlage im rechten posterioren Unterkiefer und einer radiologischen Läsionsfläche von 2640mm², frakturierte nach peripherer Osteotomie des Zystenbettes der Kieferknochen. Die Fraktur wurde intra operationem mit Osteosyntheseplatten versorgt.

4.1.6 Postoperativer Heilungsverlauf und Komplikationen

Bei insgesamt 80 Zystenoperationen traten in 16,3% (n=13) Störungen im Heilungsverlauf auf. Die häufigste Komplikation war die sechsmal (7,5%) auftretende starke Schwellung und Ödembildung nach Zystektomie einschließlich peripherer Osteotomie, wobei davon in fünf Fällen der posteriore Unterkiefer, mit Beteiligung von Kieferwinkel sowie aufsteigendem Ast, und in einem Fall der posteriore Oberkiefer betroffen war. Die fünf Zystenoperationen im Unterkiefer, die radiologisch eine mediane Fläche von 1700,0mm² (Range: 450mm² - 2700mm²) aufwiesen, beinhalteten stets eine Defektfüllung mit autogener Beckenkammspongiosa.

In vier Fällen (5,0%) waren Störungen der Wundheilung zu beobachten, die durch lokale Maßnahmen in Kombination mit antibiotischer Therapie versorgt werden konnten. In einem Fall entwickelte sich die Wundheilungsstörung in Form einer Wunddehiszenz mit freiliegendem Beckenkammtransplantat nach Zystektomie und peripherer Osteotomie. In zwei Fällen nach Zystenentfernung im posterioren Oberkiefer musste zusätzlich einmalig eine Verbandsplatte zum temporären Verschluss der Mund-Antrum-Verbindung eingegliedert werden. In einem weiteren operativen Fall nach Kontinuitätsresektion und Exartikulation des rechten posterioren Unterkiefers kam es zu Entzündungszeichen im Bereich der Operationsstelle, die sich jedoch nach Antibiogramm und folgende hochdosierte intravenöse Antibiose zurückbildeten.

Nach zwei operierten Fällen (2,5%) waren postoperative Komplikationen zu beobachten, die eine operative Intervention erforderten. Diese traten einmalig in Form einer akuten Abszedierung nach Unterkieferresektion auf und führten trotz operativer Revision zur partiellen Nekrose des mikrovaskulär gestielten Beckenkammtransplantates. Im zweiten Fall kam es, bei Tumorlage im rechten posterioren Unterkiefer, nach Zystektomie inklusive Knochenausfräsung und Auffüllung des Knochendefektes mit Beckenkammspongiosa zu keiner knöchernen Konsolidierung. Deshalb erfolgte eine erneute stationäre Aufnahme des Patienten zur operativen Revision und Plattenosteosynthese.

In einem Fall (1,3%) nach Kontinuitätsresektion im rechten posterioren Unterkiefer trat postoperativ eine armbetonte Hemiparese links auf, die durch einen ischämischen Hirninfarkt im Mediaursprungsgebiet rechts verursacht wurde.

Bei der Untersuchung des postoperativen Heilungsverlaufes in Relation zur Operationstechnik zog die Resektion des zystischen Tumors in drei von sieben Fällen (42,9%) eine Komplikation nach sich, was der höchsten postoperativen Morbidität entsprach. Insgesamt 16,1% (9 von 56 Fällen) der Komplikationen im Heilungsverlauf traten nach Zystektomie einschließlich peripherer Osteotomie auf. Im Rahmen der Zystektomie und Kürettage waren 7,7% (1 von 13) der Komplikationen zu verzeichnen. Die geringste postoperative Morbidität stellte das Verfahren der Zystostomie dar, das zu keinen Komplikationen führte.

	Operationsmethoden			
	Zystostomie	**Zystektomie**	**Zystektomie + periphere Osteotomie**	**Resektion**
Starke Schwellung, Ödembildung Anzahl / Prozent	0 / 0%	0 /0 %	6 / 10,7%	0 / 0%
Komplikationen mit Interventionspflicht Anzahl / Prozent	0 / 0%	0 / 0%	1 / 1,8%	1 / 14,3%
Wunddehiszenzen ohne Interventionspflicht Anzahl / Prozent	0 / 0%	1 / 7,7%	2 / 3,6%	1 / 14,3%
Sonstige Komplikationen Anzahl / Prozent	0 / 0%	0 / 0%	0 / 0%	1 / 14,3%
Keine Komplikationen Anzahl / Prozent	4 / 100%	12 / 92,3%	47 / 83,9%	4 / 57,1%
Gesamtzahl der Operationen Anzahl / Prozent	4 / 100%	13 / 100%	56 / 100%	7 / 100%

Tab. 6: Art der Komplikationen in Abhängigkeit zum Operationsverfahren (n=80)

4.1.7 Rezidivverhalten

Für die Auswertung des Rezidivverhaltens standen 38 von 53 Patientenfällen mit einem Follow-up von mindestens 1,5 Jahren (18 Monate) zur Verfügung. Die Analyse der Rezidivhäufigkeit ergab, dass von den 38 operierten Patienten bei zehn Patienten im Untersuchungszeitraum Rezidive auftraten, wobei ein Patient ein zweites Rezidiv nach initialer Operation entwickelte. Bezogen auf die Patientenanzahl ergab sich eine Rezidivrate von 26,3 %.

Von den zehn Patienten zeigte keiner eine Assoziation zum NBCCS. Bei neun von zehn Patienten trat der keratozystische odontogene Tumor erstmalig auf; ein Patient stellte sich initial bereits mit einem Rezidiv in der Poliklinik vor.

Acht der Rezidive (72,8%) waren asymptomatisch und wurden durch radiologische Aufnahmen im Rahmen der Nachsorge auffällig. Bei drei von elf Rezidiven (27,3%) waren dagegen klinische Symptome vorhanden, die bei einer Patientin zum Zeitpunkt der eigenen klinischen Nachuntersuchung präsent waren.

Patienten nummer	Alter bei primärer Operation	Geschlecht	Lokalisation	Zeit zwischen Primärzyste und Rezidiv
1	43 Jahre	Männlich	Posterior Mandibula	4,98 Jahre
10	36 Jahre	Männlich	Posterior Mandibula	2,63 Jahre
12*	69 Jahre	Weiblich	Posterior Mandibula	4,46 Jahre
17	29 Jahre	Männlich	Posterior Maxilla	1,51 Jahre
19	36 Jahre	Männlich	Posterior Mandibula	1,99 Jahre
25	25 Jahre	Männlich	Posterior Mandibula	6,57 Jahre
26	17 Jahre	Weiblich	Posterior Mandibula	2,56 Jahre
31	22 Jahre	Männlich	Anterior Mandibula	13,17 Jahre
37	30 Jahre	Männlich	Corpus Mandibula	3,32 Jahre
42	35 Jahre	Weiblich	Posterior Mandibula	3,57 Jahre
42	35 Jahre	Weiblich	Posterior Mandibula	10,19 Jahre

* Patientin stellte sich primär schon mit einem Rezidiv vor

Tab. 7: Übersicht der Rezidivzysten (n=11)

Bei den syndromalen Patienten (n=6) entwickelten zwei von insgesamt sechs Patienten im Untersuchungszeitraum mindestens eine neue Zyste in anderer anatomischer Lokalisation. Echte Rezidive wurden in dieser Patientengruppe nicht beobachtet, wenn auch aufgrund der beträchtlichen Tendenz zur Zystenneubildung bei NBCCS Patienten sich die Differenzierung zwischen wahrem Rezidiv und Neuauftreten in entsprechender Region schwierig gestaltet.

Die Rezidive (n=11) traten im Median 3,6 Jahre (Range: 1,5 Jahre bis 13,2 Jahre) nach operativer Therapie auf. Mit 72,8% der Rezidive trat die Mehrzahl (n=8) innerhalb von fünf Jahren auf. Die Minderheit der Rezidive (n=3) präsentierte sich nach fünf Jahren (27,2%).

Bei Analyse des Rezidivverhaltens in Abhängigkeit zum Geschlecht fällt auf, dass sieben von 24 (29,2 %) männlichen und drei von 14 (21,4 %) weiblichen Patienten Rezidive entwickelten. Daraus folgt, dass die Mehrzahl der Rezidive bei männlichen Patienten auftraten, jedoch wurde kein signifikanter Unterschied im Rezidivverhalten in Abhängigkeit zum Geschlecht festgestellt (p=0,715 / Chi-Quadrat Test).

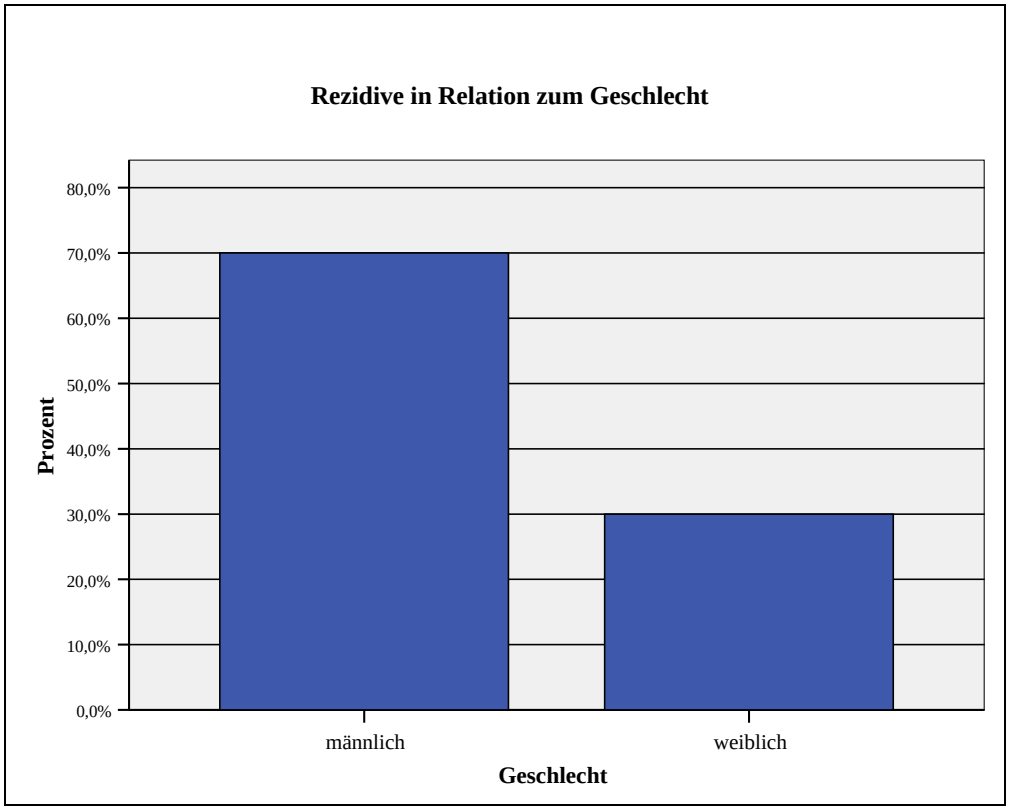

Abb. 19: Rezidivverhalten in Relation zum Geschlecht (n=10)

Bei der Untersuchung der Rezidivrate in Abhängigkeit vom Patientenalter wird deutlich, dass sich in der Gruppe der 20-39 Jährigen (7 von 21) und in der Gruppe der über 60 Jährigen (1 von 3) jeweils 33,0% der Rezidive entwickelten. Auf die Gruppe der unter 19 Jährigen (1 von 6) sowie auf die Altersklasse der 40-59 Jährigen (1 von 6) entfielen jeweils 17% der Rezidive. Keine Altersgruppe war bezüglich der Rezidive signifikant häufiger betroffen (p=0,647 / Chi-Quadrat Test).

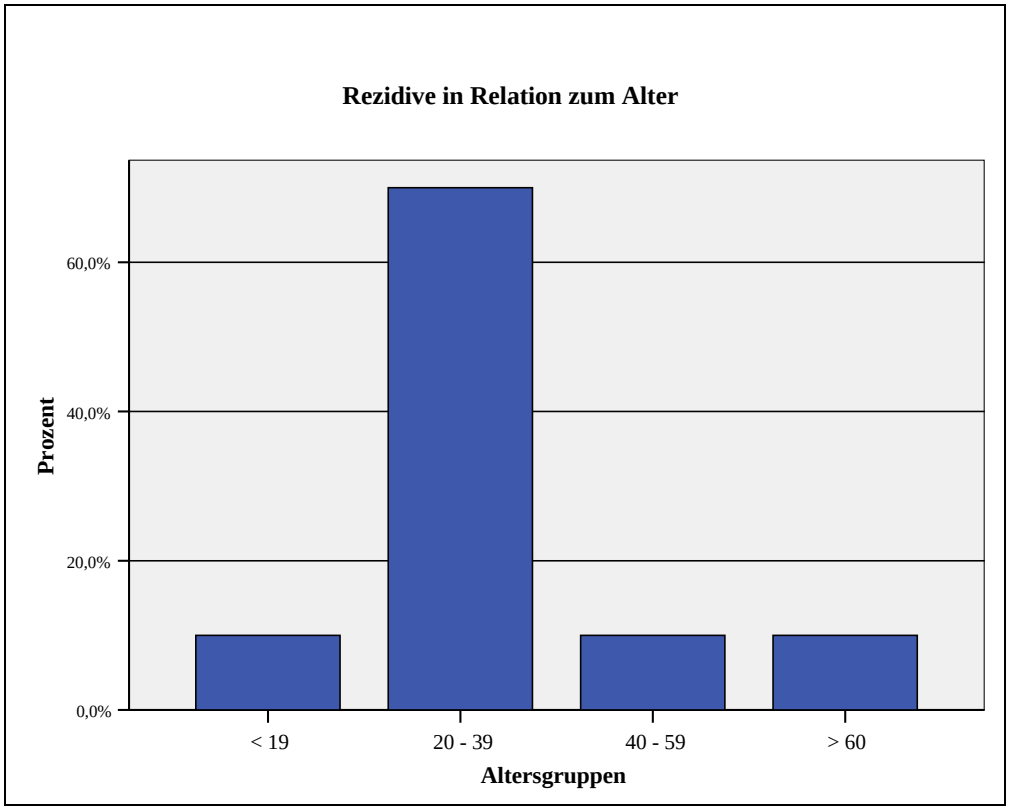

Abb. 20: Rezidivverhalten bezüglich des Patientenalters (n=10)

Die höchste Rezidivrate bezüglich der Lokalisation stellte mit 50% (1 von 2) der anteriore Unterkiefer dar, gefolgt vom posterioren Unterkiefer, in dem sich 25,8% (8 von 31) der Rezidive entwickelten. Im Corpus Mandibula (1 von 7) als auch im posterioren Oberkiefer (1 von 7) präsentierten sich jeweils 14,3% der Rezidive. Keine der anatomischen Regionen war bedeutend häufiger betroffen (p=0,673 / Chi-Quadrat Test). Die Keratozysten im anterioren Oberkiefer (n=2) konnten nicht ausgewertet werden, da diese außerhalb des Follow-up (1,5 Jahre) lagen.

		Rezidivverhalten (Follow-up mindestens 1,5 Jahre)		
Lokalisation		**nicht rezidiviert**	**rezidiviert**	**Gesamt**
Posterior Maxilla	Anzahl	6	1	7
	Prozent	85,7%	14,3%	100%
Anterior Mandibula	Anzahl	1	1	2
	Prozent	50,0%	50,0%	100%
Corpus Mandibula	Anzahl	6	1	7
	Prozent	85,7%	14,3%	100%
Posterior Mandibula	Anzahl	23	8	31
	Prozent	74,2%	25,8%	100%
Gesamtzahl	Anzahl	32	11	47
	Prozent	76,6%	23,4%	100%

Tab. 8: Rezidivverhalten bezüglich der Lokalisation

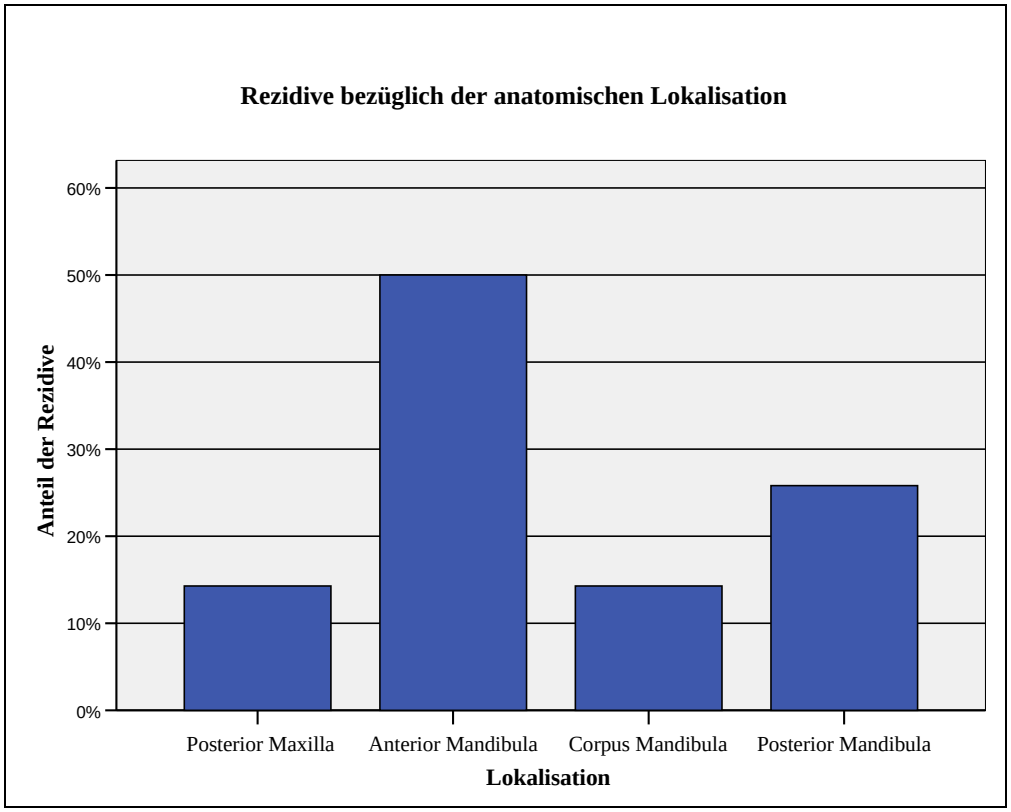

Abb. 21: Rezidivverhalten in Abhängigkeit zur anatomischen Lage (n=11)

Bei der Analyse der Rezidive hinsichtlich der Operationsmethode entfiel die höchste Rezidivrate auf die Zystektomie in 57,1% (4 von 7) der Fälle. Nach Zystektomie einschließlich peripherer Osteotomie wurde in 19,4 % (7 von 36) der Fälle ein Wiederauftreten der Zyste beobachtet.

Im Vergleich zur alleinigen Zystektomie und Kürettage zeigte sich somit eine geringere Rezidivrate, wobei jedoch das Signifikanzniveau, aufgrund der geringen Fallzahl, knapp verfehlt wurde (p=0,058 / Chi-Quadrat Test). Die Kontinuitätsresektion der zystischen Tumoren zog keine Rezidive (0 von 4) nach sich. Die zystostomierten Keratozysten (n=4) konnten nicht bewertet werden, da diese außerhalb des Follow-up lagen.

		Rezidivverhalten (Follow-up mindestens 1,5 Jahre)		
Operationsmethode		**nicht rezidiviert**	**rezidiviert**	**Gesamt**
Zystektomie	Anzahl	3	4	7
	Prozent	42,9%	57,1%	100%
Zystektomie plus periphere Osteotomie	Anzahl	29	7	36
	Prozent	80,6%	19,4%	100%
Resektion	Anzahl	4	0	4
	Prozent	100,0%	0,0%	100%
Gesamtzahl	Anzahl	36	11	47
	Prozent	76,6%	23,4%	100%

Tab. 9: Rezidivverhalten bezüglich der Operationsmethode

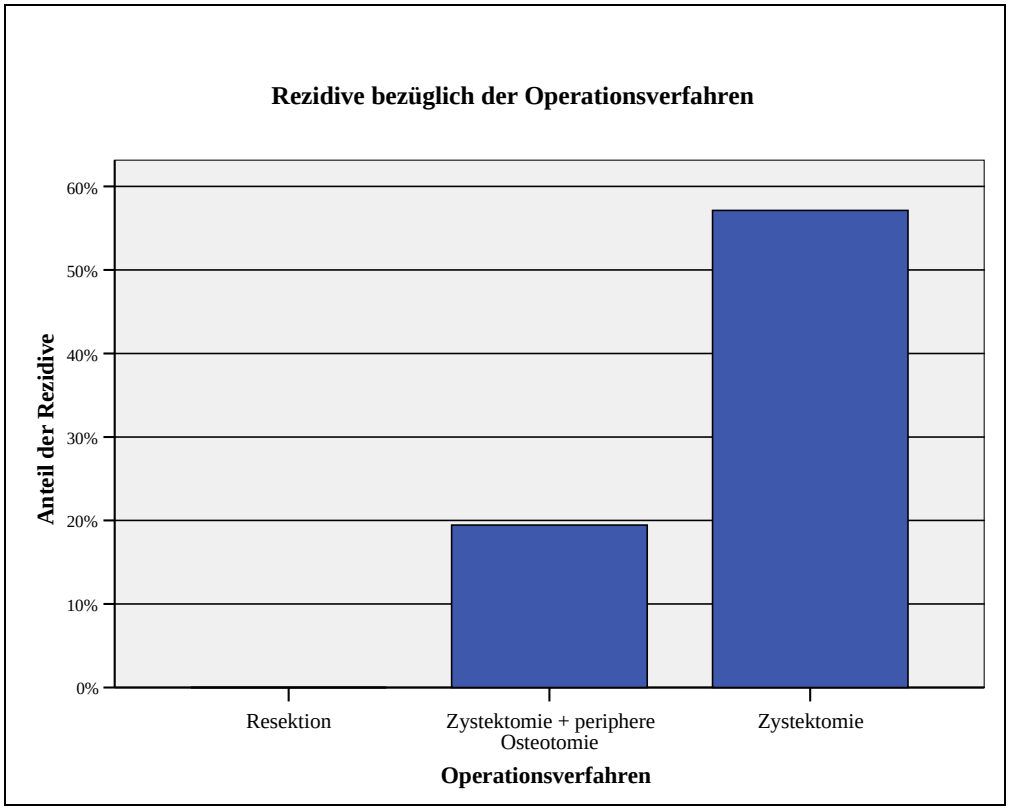

Abb. 22: Rezidivverhalten in Abhängigkeit zum Operationsverfahren (n=11)

Die höchste Rezidivrate hinsichtlich der radiologischen Läsionsfläche ergab sich bei den Tumoren zwischen 1001mm² - 2000mm² mit 29,4% (5 von 17), gefolgt von den Prozessen kleiner 1000mm² mit 15,0% (3 von 20) sowie den Tumoren größer 2001mm² mit 14,3% (1 von 7) bei etwa gleicher Rezidivrate.

		Rezidivverhalten (Follow-up mindestens 1,5 Jahre)		
Läsionsfläche		**nicht rezidiviert**	**rezidiviert**	**Gesamt**
< 1000mm²	Anzahl	17	3	20
	Prozent	85,0%	15,0%	100%
1001mm²- 2000mm²	Anzahl	12	5	17
	Prozent	70,6%	29,4%	100%
>2001mm²	Anzahl	6	1	7
	Prozent	85,7%	14,3%	100%
Gesamtzahl	Anzahl	35	9	44
	Prozent	79,5%	20,5%	100%

Tab. 10: Rezidivverhalten bezüglich der Läsionsfläche

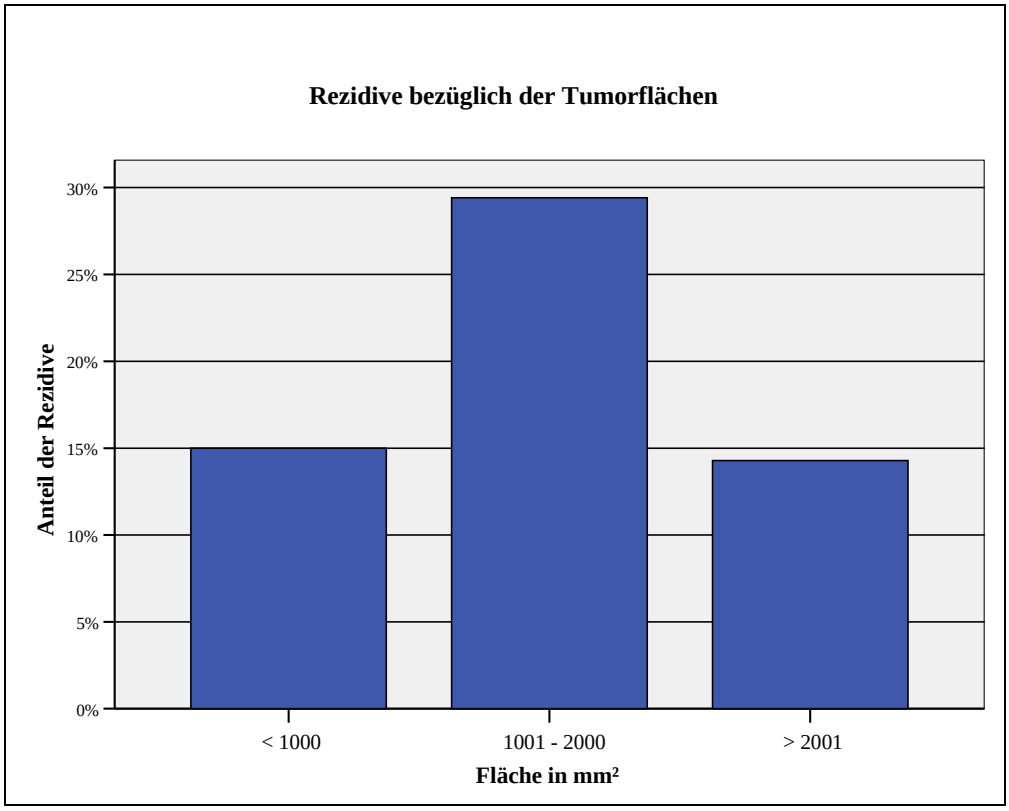

Abb. 23: Rezidivverhalten bezüglich der Läsionsfläche (n=9)

4.2 Klinische Untersuchung

Die klinischen Nachuntersuchungen fanden im Zeitraum zwischen 1.5.2005 und 31.3.2006 in der Klinik für Mund-, Kiefer- und Gesichtschirurgie, Charité - Universitätsmedizin Berlin, Campus Virchow Klinikum, statt.

Es stellten sich von den 53 eingeladenen Patienten 38 in der Poliklinik vor, so dass 71,7 % aller Erkrankten nachuntersucht werden konnten. Von den 15 verbliebenen Patienten war in acht Fällen der aktuelle Wohnort nicht festzustellen, sechs Patienten lehnten eine Untersuchung ab. Ein Patient war zwischenzeitlich verstorben.

4.2.1 Klinische Befunde

Klinische Hinweise für ein Rezidiv ergaben sich bei einem von 38 untersuchten Fällen zum Zeitpunkt der Nachuntersuchung. Die Patientin berichtete über Schmerzen unterschiedlicher Qualität. Zudem zeigte sich extraoral eine diffuse Schwellung; intraoral war eine knöcherne Auftreibung des zuvor operierten Kieferabschnitts tastbar.

In einem Fall klagte ein Patient über stetig wiederkehrende stechende Schmerzen im Bereich der entfernten Keratozyste. Eine aktuelle Panoramaschichtaufnahme als auch eine Computertomographie lieferten keine Hinweise für ein Rezidiv oder andere pathologische Strukturen.

Bei 35 von 38 nachuntersuchten Patienten war zur Entfernung der Keratozyste der operative Eingriff im Unterkiefer erforderlich. Eine intraoperative Nervbeteiligung des Nervus alveolaris inferior im Sinne von Nervneurolyse oder Verlagerung war bei 15 Fällen (42,9%) der 35 nachuntersuchten Patienten gegeben.

Die Untersuchung der Sensibilität des Nervus alveolaris inferior ergab in den 15 Fällen dreimalig (20,0%) eine Gefühlsstörung im Bereich des Lippenrots als Hypästhesie und in fünf Fällen (33,3%) als Parästhesie. Ein physiologisches Empfinden war bei sieben Patienten (46,6%) gegeben.

Unter den 35 nachuntersuchten Patienten wurde eine Anästhesie in drei Fällen (8,6%) befundet. Bei diesen Patienten wurde der keratozystische odontogene Tumor zweimal durch eine Kontinuitätsresektion entfernt; einmal durch Zystektomie einschließlich peripherer Osteotomie und Beckenspongiosaplastik unter Mitnahme des Nervus alveolaris inferior, da dieser mit dem Zystenbalg fest verwachsen war.

Bei zwei Patienten waren zum Zeitpunkt der klinischen Nachuntersuchung die Austrittspunkte des Nervus mentalis druckdolent. Von den drei nachuntersuchten Fällen mit Keratozysten im Oberkiefer bestand bei einer Patientin nach Zystektomie und peripherer Osteotomie sowie Knochenteilentfernung im Bereich der rechten Kieferhöhle eine Druckdolenz am Austrittspunkt des Nervus infraorbitalis. Sensibilitätsstörungen im Versorgungsgebiet des Nervus lingualis als auch mimische Einschränkungen der Gesichtsmuskulatur durch Läsionen des Nervus facialis wurden bei keinem Patienten festgestellt.

Die Narbenverhältnisse waren zum Zeitpunkt der Untersuchung bei allen Patienten reizlos. In einigen Fällen wurde über intraorale Sensibilitätsstörungen der Mundschleimhaut im Bereich der Inzision berichtet.

Die Schneidekantensdistanz bei aktiver Mundöffnung nach Zystenoperation im Unterkiefer wurde ebenfalls bei den Patienten beurteilt. In drei von 35 Fällen (9%) berichteten die Patienten subjektiv über eine eingeschränkte Mundöffnung. In diesen Fällen handelte es sich stets um pathologische Prozesse im posterioren Unterkiefer mit Ausdehnung in den Kieferwinkel und den aufsteigenden Ast. Alle drei Keratozysten wiesen radiologisch eine Läsionsfläche von mehr als 2000mm² auf.

In diesen Fällen wurde der Tumor einmal durch Kontinuitätsresektion einschließlich Exartikulation entfernt und der Defekt mit einem mikrovaskulär gestielten Transplantat von der Fibula rekonstruiert.

Zweimal wurde der keratozystische odontogene Tumor durch eine Zystektomie inklusive peripherer Osteotomie und Beckenkammspongiosaplastik therapiert; dabei frakturierte bei einem Patienten die Mandibula, welche intraoperativ mittels Osteosyntheseplatten geschient wurde.

4.2.2 Radiologische Befunde

Radiologische Hinweise für ein Rezidiv ergaben sich bei drei von 38 (11%) untersuchten Patienten zum Zeitpunkt der Nachuntersuchung. Bei der Patientin mit den weiter oben erwähnten klinischen Symptomen wurde der Verdacht auf ein Keratozystenrezidiv durch die radiologische Aufnahme bekräftigt. Die anderen zwei Patienten zeigten dagegen osteolytische Prozesse ohne klinische Krankheitszeichen im entsprechenden Kieferabschnitt.

Somit wurde zum Zeitpunkt der eigenen Nachuntersuchung der Verdacht auf ein Rezidiv bei drei Patienten erhoben, der sich später durch die Operation bzw. durch die histopathologische Untersuchung des Exzidates bestätigte.

4.2.3 Länge der postoperativen Verlaufskontrolle

Die mediane Nachuntersuchungszeit des gesamten Patientengutes (n=53) betrug 4,2 Jahre.
Die Zeitspanne betrug minimal 4 Tage und reichte bis maximal 14,4 Jahre. In 13 (24,5%) Fällen war der Follow-up kürzer als 1 Jahr. Über einen Zeitraum von mehr als 5 Jahren konnten 23 von 53 (44,4%) Patienten postoperativ kontrolliert werden.

4.3 Histologische Untersuchung

Die lichtmikroskopische Analyse der Hämatoxylin-Eosin-Schnitte (n=72) zeigte keratozystische odontogene Tumoren mit überwiegender Parakeratose, vereinzelt mit Hyperparakeratose und fokaler Orthokeratose. Gemischte ortho- und parakeratinisierte Formen wurden in 9 Fällen (12,5%) lichtmikroskopisch beobachtet. Formen mit ausschließlicher Orthokeratose waren dagegen nicht nachweisbar.

Bei 23 (31,9%) Schnittpräparaten lagen mäßig bis starke Entzündungszeichen vor, geprägt durch die Ansammlung von neutrophilen Granulozyten, Lymphozyten und Plasmazellen.

In einigen Präparaten mit starkem Entzündungsinfiltrat konnte abschnittsweise ein fokaler Verlust der Hornschicht im bedeckenden Epithel festgestellt werden. Zusätzlich wurden vielfach Wandverdickungen und die typische Ansammlung oben genannter Entzündungszellen beobachtet, wodurch sich das typische histologische Bild änderte.

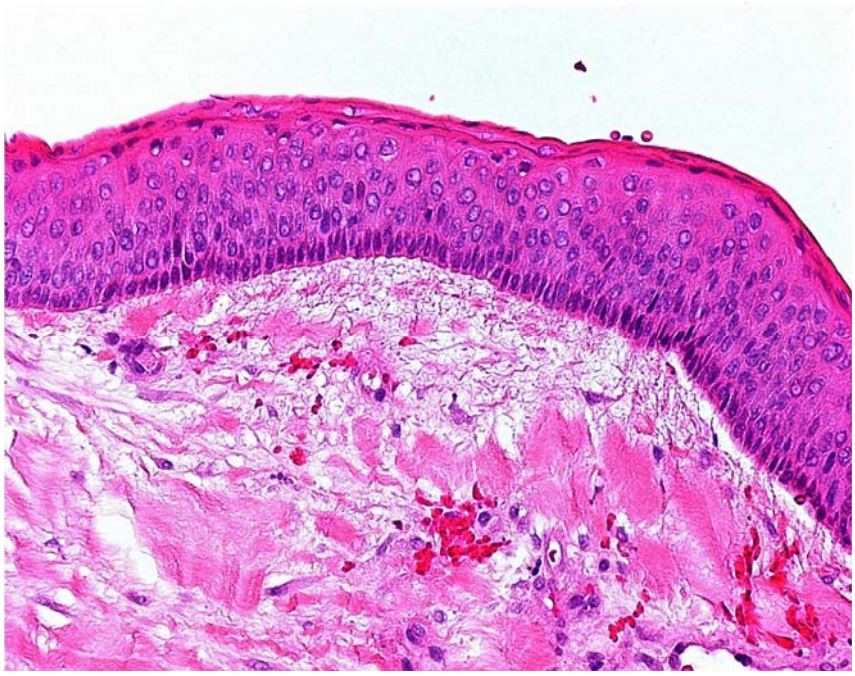

Abb. 24: Hämatoxylin-Eosin-Präparat, mikroskopische Vergrößerung 20fach, keratozystischer odontogener Tumor mit parakeratinisiertem Epithel und deutlicher Pallisadenstellung der Basalzellen

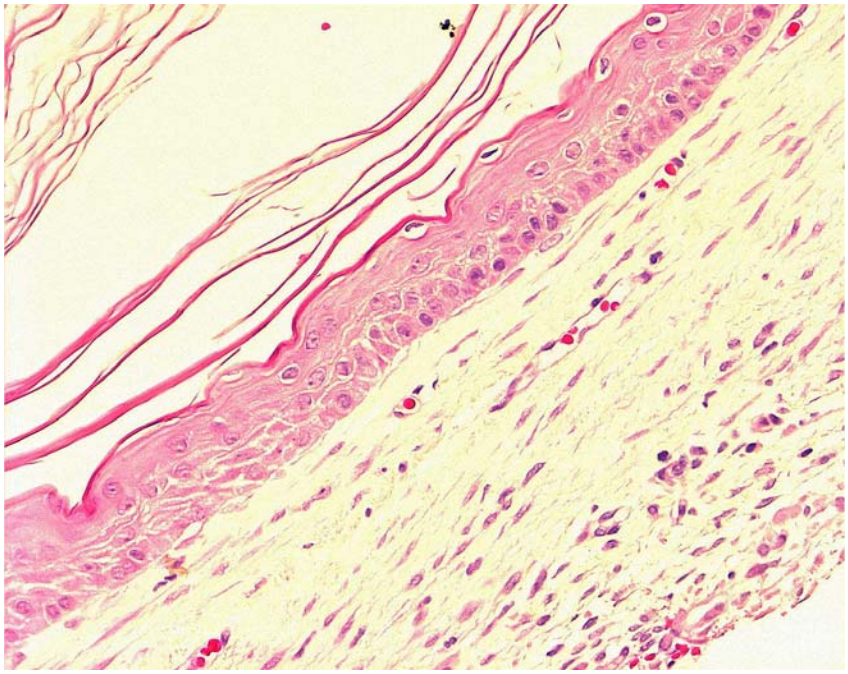

Abb. 25: Hämatoxylin-Eosin-Präparat, mikroskopische Vergrößerung 20fach, keratozystischer odontogener Tumor mit fokaler Orthokeratose

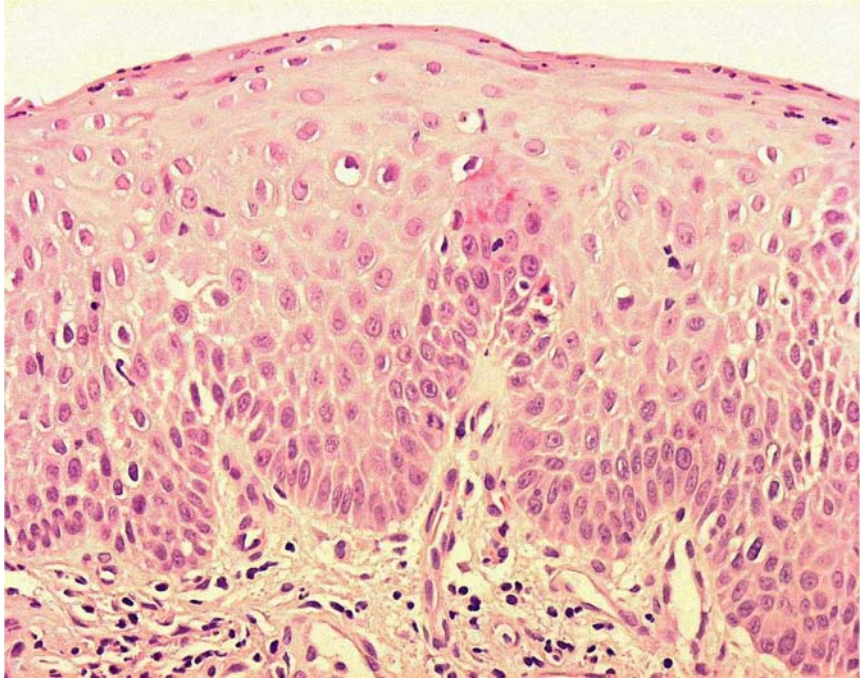

Abb. 26: Hämatoxylin-Eosin-Präparat, mikroskopische Vergrößerung 40fach, geringes entzündliches Infiltrat unterhalb der Basalmembran

4.4 Immunhistochemische Untersuchung

4.4.1 Nachweis von Ki67

In allen 54 untersuchten Schnittpräparaten war die Expression von Ki67 nachweisbar. Die positive nucleäre Immunreaktion war lichtmikroskopisch deutlich an der roten Färbung im Zystenepithel zu erkennen. Im Durchschnitt wurden 21,2 Ki67-positive Zellen pro High Power Field (HPF) bei einer Standardabweichung von 12,2 positiven Zellen beobachtet. Die keratozystischen odontogenen Tumoren in Assoziation zum NBCCS zeigten im Mittel eine positive Ki67-Expression von 18,9 Zellen pro HPF, während bei den Tumoren ohne Assoziation durchschnittlich 21,8 positive Zellen pro HPF festgestellt wurden. Ein signifikanter Unterschied zwischen beiden Gruppen existierte diesbezüglich nicht (p=0,805 / Mann-Whitney-U Test).

Wurde die Ki67-Expression in Abhängigkeit der Entität bestimmt, so unterschied sich die mittlere Anzahl positiver Zellen pro HPF in primären Tumoren mit 23,6 pro HPF statistisch nicht signifikant von 18,4 pro HPF in Rezidivtumoren (p=0,492 / Mann-Whitney-U Test). Dagegen war die mittlere Anzahl der Ki67-positiven Reaktionen pro HPF mit 29,0 Zellen signifikant höher in Tumoren mit mäßig bis starker Entzündung als bei Präparaten mit keiner oder geringer Entzündung, bei denen durchschnittlich 16,8 positive Zellen pro HPF nachgewiesen werden konnten (p=0,001 / Mann-Whitney-U Test).

Parameter	**Anzahl**	Ki67-Expression pro HPF				
		Mittelwert	**Minimum**	**Maximum**	**SD**	**p-Wert**
Gesamt	54	21,2	2,2	61,4	12,2	
NBCCS						
Non Syndrom	40	21,8	2,2	61,4	13,2	
Syndrom	14	18,9	6,8	37,5	8,1	0,805
Entität (Non Syndrom)						
Primärtumor	26	23,6	3,5	61,4	15,2	
Rezidivtumor	14	18,4	2,2	33,0	8,3	0,492
Entzündung						
keine bis gering	34	16,8	2,2	37,5	8,7	
mäßig bis stark	20	29,0	5,0	61,4	13,5	0,001

Tab. 11: Ki67-Expression in Relation zu klinischen und histopathologischen Parametern

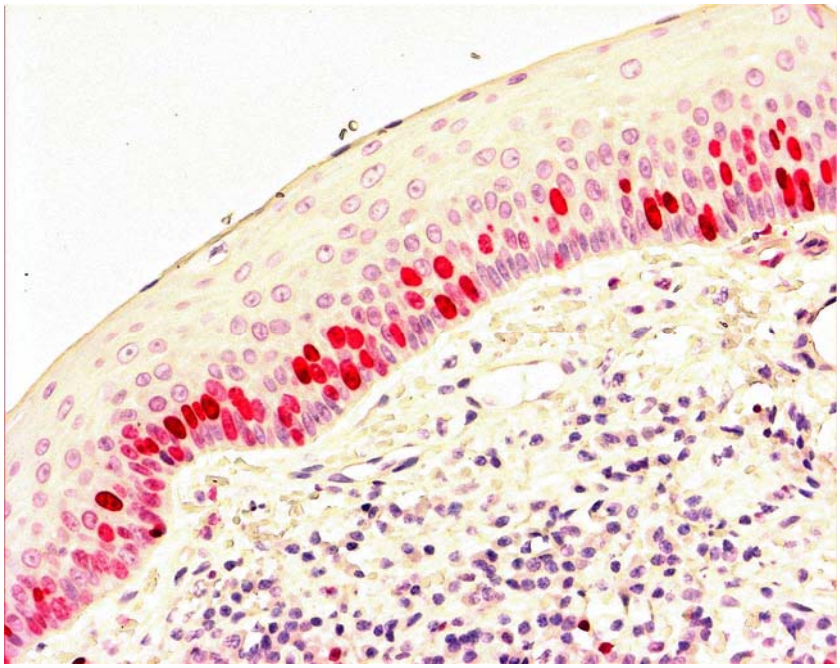

Abb. 27: Immunhistochemische Ki67-Färbung mit LSAB, hohe Ki67-Expression

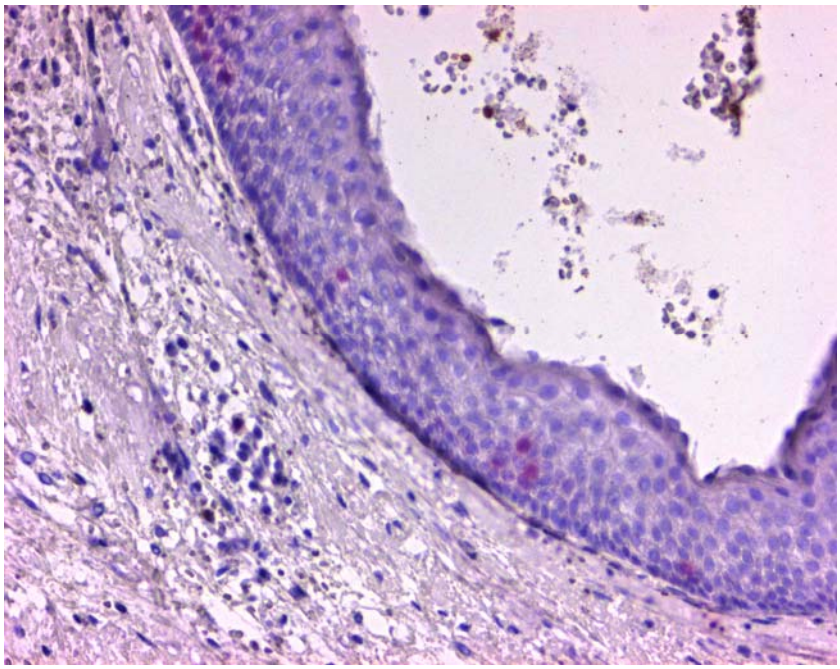

Abb. 28: Immunhistochemische Ki67-Färbung mit LSAB, niedrige Ki67-Expression

4.4.2 Nachweis von p53

Von den 54 untersuchten keratozystischen odontogenen Tumoren war p53 in 49 (90,7%) Präparaten nachweisbar. Eine positive Immunreaktion war deutlich an der roten Färbung der Zellen zu erkennen. In fünf (9,3%) Fällen, alle nonsyndromal, wurden keine p53-positiven Zellen beobachtet. Durchschnittlich zeigten sich 6,2 positive Zellen pro HPF in den untersuchten zystischen Tumoren, bei einer Standardabweichung von 5,6 positiven Zellen pro HPF.

Die Läsionen ohne Assoziation zum NBCCS wiesen mit einer mittleren Zellanzahl von 6,8 pro HPF keinen signifikanten Unterschied zu den Läsionen im Rahmen zum NBCCS auf, bei denen der Mittelwert bei 4,7 p53-positiven Zellen pro HPF lag (p=0,657 / Mann-Whitney-U Test). Auch der Vergleich der mittleren p53-Expression in Primärläsionen mit 7,3 Zellen pro HPF und in Rezidiven mit 5,8 Zellen pro HPF ergab keinen signifikanten Unterschied (p=0,944 / Mann-Whitney-U Test). Des Weiteren konnte keine signifikante Änderung der p53-Expression in Abhängigkeit zur Inflammation nachgewiesen werden, mit Durchschnittswerten von 5,4 p53-positiven Zellen pro HPF bei Tumoren mit keiner bzw. geringer Entzündung und 7,7 p53-positiven Zellen pro HPF bei Tumoren mit mäßig bzw. starker Entzündung (p=0,111 / Mann-Whitney-U Test).

Parameter	**Anzahl**	p53-Expression pro HPF				
		Mittelwert	**Minimum**	**Maximum**	**SD**	**p-Wert**
Gesamt	54	6,2	0	20,4	5,6	
NBCCS						
Non Syndrom	40	6,8	0	20,4	6,2	
Syndrom	14	4,7	1,1	8,9	2,7	0,657
Entität (Non Syndrom)						
Primärtumor	26	7,3	0	20,4	6,9	
Rezidivtumor	14	5,8	0	19,4	5,0	0,944
Entzündung						
keine bis gering	34	5,4	0	20,4	5,4	
mäßig bis stark	20	7,7	0	19,6	5,8	0,111

Tab. 12: p53-Expression in Relation zu klinischen und histopathologischen Parametern

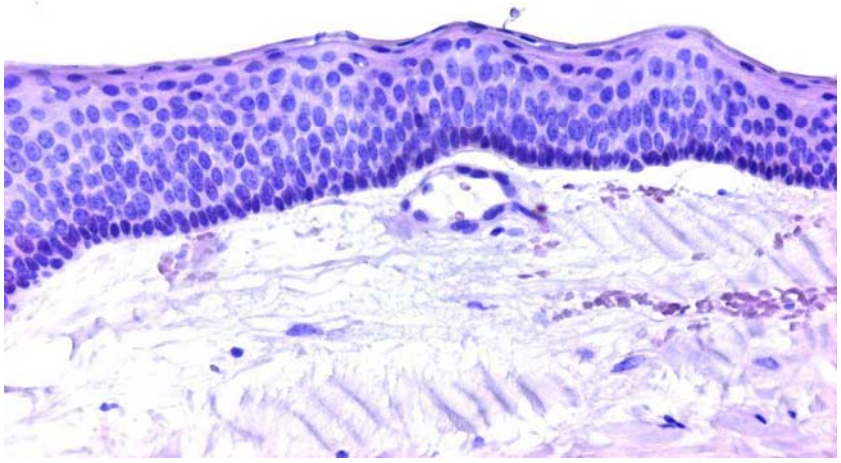

Abb. 29: Immunhistochemische p53-Färbung mit LSAB, keine positive Expression, sporadischer keratozystischer odontogener Tumor

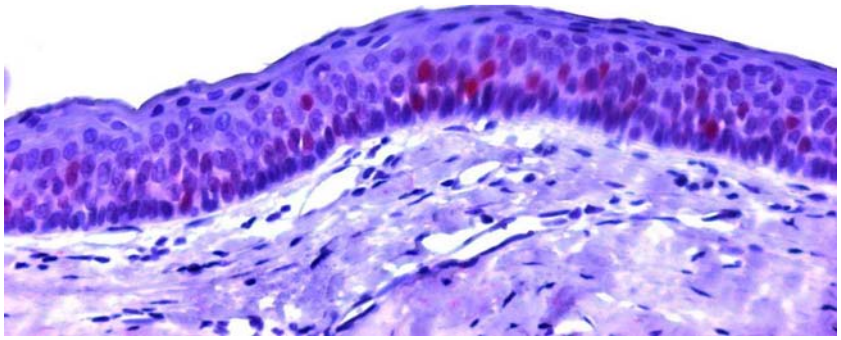

Abb. 30: Immunhistochemische p53-Färbung mit LSAB, positive Expression, NBCCS assoziierter keratozystischer odontogener Tumor

4.4.3 Nachweis von Cyclin D1

Von den 54 untersuchten zystischen Tumoren zeigten alle Cyclin D1-exprimierende Zellen, die deutlich durch die rote nucleäre Färbereaktion nachgewiesen wurden. Die durchschnittliche Anzahl Cyclin D1-positiver Zellen lag bei allen 54 Tumoren bei 20,6 pro HPF. Die Standardabweichung der Gesamtpopulation betrug 13,1 Zellen pro HPF. Die Tumoren, die im Rahmen zum NBCCS auftraten, wiesen durchschnittlich 33,5 Cyclin D1-positive Zellen pro HPF auf, verglichen zu 16,1 Zellen pro HPF bei zystischen Tumoren ohne Assoziation zum Syndrom. Dieser Unterschied war statistisch signifikant (p=0,001 / Mann-Whitney-U Test).

Dagegen konnte keine statistische Signifikanz zwischen Primärtumoren mit durchschnittlich 15,0 positiven Zellen pro HPF und Rezidivtumoren, die im Schnitt 17,9 positive Zellen pro HPF aufzeigten, nachgewiesen werden (p=0,243 / Mann-Whitney-U Test). Bei der Auswertung der Tumoren hinsichtlich des Entzündungsgrades wurden bei Läsionen mit keiner bzw. geringer Inflammation durchschnittlich 21,1 Cyclin D1-positive Zellen pro HPF beobachtet, während bei Läsionen mit mäßiger bis starker Inflammation im Mittel 19,6 Zellen pro HPF Cyclin D1 exprimierten. Dabei ließen sich keine signifikanten Unterschiede feststellen (p=0,830 / Mann-Whitney-U Test).

Parameter	**Anzahl**	Cyclin D1-Expression pro HPF				
		Mittelwert	**Minimum**	**Maximum**	**SD**	**p-Wert**
Gesamt	54	20,6	0,6	57,0	13,1	
NBCCS						
Non Syndrom	40	16,1	0,6	41,2	9,5	
Syndrom	14	33,5	1,2	57,0	13,2	0,001
Entität (Non Syndrom)						
Primärtumor	26	15,0	0,6	41,2	11,0	
Rezidivtumor	16	17,9	7,0	30,8	6,0	0,243
Entzündung						
keine bis gering	34	21,1	1,2	57,0	13,9	
mäßig bis stark	20	19,6	0,6	41,2	11,6	0,830

Tab. 13: Cyclin D1-Expression in Relation zu klinischen und histopathologischen Parametern

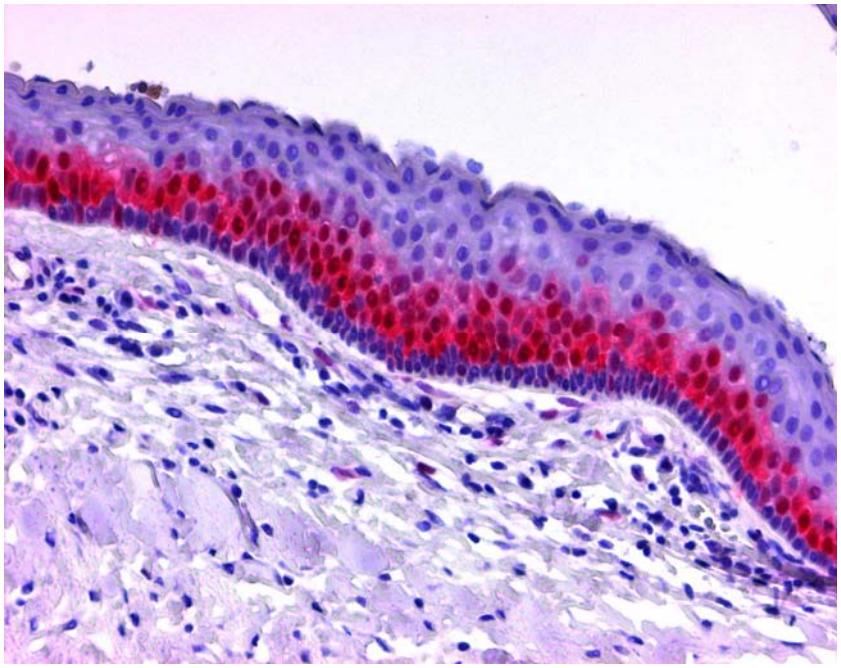

Abb. 31: Immunhistochemische Cyclin D1-Färbung mit LSAB, hohe Cyclin D1-Expression, NBCCS assoziierter keratozystischer odontogener Tumor

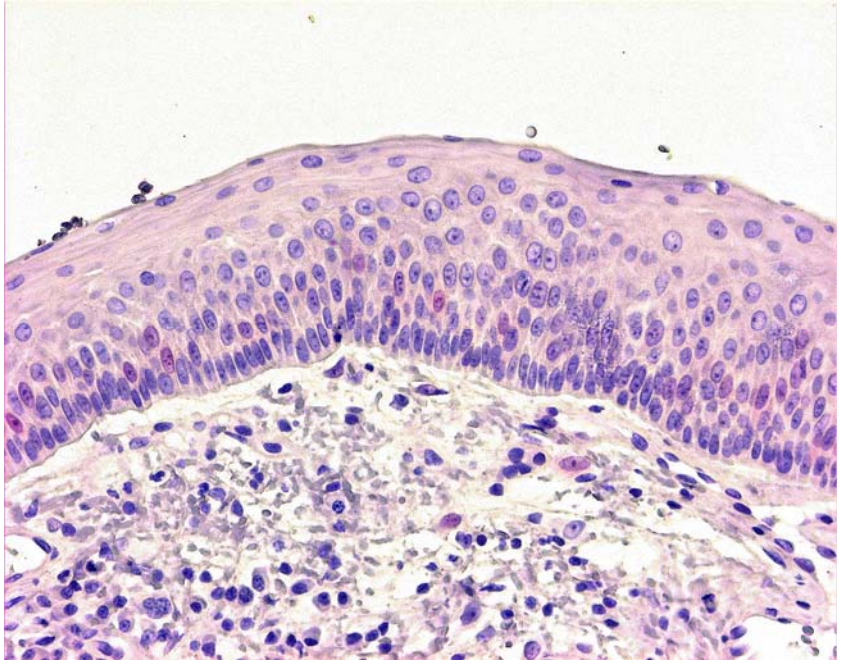

Abb. 32: Immunhistochemische Cyclin D1-Färbung mit LSAB, niedrige Cyclin D1-Expression, sporadischer keratozystischer odontogener Tumor

4.4.4 Zusammenfassung der immunhistochemischen Ergebnisse

Immunhistochemisch wurde die Antigen-Expression von Ki-67, p53 und Cyclin D1 in den keratozystischen odontogenen Tumoren bestimmt und in Beziehung zu klinischen und histologischen Kriterien des odontogenen Tumors gesetzt.

Hierbei konnte bei den keratozystischen odontogenen Tumoren mit mäßig bis starker Entzündung eine signifikant (p=0,001 / Mann-Whitney-U Test) höhere Ki67-Expression pro HPF gegenüber den Präparaten mit keiner bzw. niedriger Entzündung nachgewiesen werden. Obwohl eine positive Reaktion in allen zystischen Tumoren beobachtet wurde, konnten keine signifikanten Unterschiede im Anteil der Ki67-positiven Zellen zwischen sporadischen und NBCCS assoziierten Tumortypen als auch nicht zwischen den primären und rezidivierten keratozystischen odontogenen Tumoren festgestellt werden.

Die p53-Expression war in 90,7% der untersuchten Präparate nachweisbar. Während sich bei den sporadischen Tumoren nicht in allen Fällen eine p53-Expression zeigte, war bei Untersuchung der NBCCS assoziierten Tumoren ausnahmslos eine positive Reaktion zu beobachten. Es ließen sich jedoch keine signifikanten Unterschiede in Abhängigkeit zum NBCCS bzw. bezüglich des Entzündungsgrades erkennen. Auch änderte sich der Anteil p53-positiver Zellen zwischen Primär- und Rezidivtumor nicht signifikant.

Eine Cyclin D1-Expression war immunhistochemisch in allen keratozystischen Tumoren sichtbar. Dabei fiel auf, dass Cyclin D1-positive Zellen pro HPF signifikant (p=0,001 / Mann-Whitney-U Test) häufiger bei syndromalen Tumoren als bei sporadischen Tumoren auftraten. Signifikante Unterschiede hinsichtlich des Entzündungsgrades oder zwischen Primär- und Rezidivtumor waren nicht feststellbar.

Neben den oben genannten Ergebnissen war eine mögliche Verwendung der Antikörper als prognostische Marker für die Rezidiventwicklung von Interesse. Jedoch waren nur zwei Patientenfälle mit Primärtumor und Rezidivtumor im Untersuchungszeitraum auswertbar. Es wurden keine nennenswerten Unterschiede in Bezug auf die Antikörper-Expression festgestellt, so dass auf eine statistische Analyse verzichtet wurde.

5 Diskussion

5.1 Klinische Parameter

In Bezug auf die Altersverteilung deckten sich die ermittelten Daten dieser Untersuchung teilweise mit den Angaben der Literatur. Demnach zeigte sich in Übereinstimmung mit den Ergebnissen von Shear, Meara, Browne [20, 72, 102] in unserer Arbeit eine besondere Anhäufung der Erkrankung mit 47,2% der Fälle in der zweiten und dritten Lebensdekade. Der jedoch zumeist beschriebene zweite Altersgipfel im fünften und sechsten Lebensjahrzehnt ließ sich in der vorliegenden Untersuchung nicht nachweisen [108]. Die Altersspanne von fünf bis 81 Jahren sowie das ermittelte Durchschnittsalter von 38 Jahren der Erkrankten ähnelte den Daten anderer Publikationen über den keratozystischen odontogenen Tumor [2, 17, 42, 77].

Das in der vorliegenden Studie signifikant frühere Erkrankungsalter der Patienten mit NBCCS im Vergleich zur nonsyndromalen Gruppe bestätigt die Untersuchungen von Woolgar et al. [124], wonach sich bei Patienten in Assoziation zum Gorlin-Goltz-Syndrom (NBCCS) der primäre keratozystische odontogene Tumor bedeutend früher manifestiert. Folglich sollte bei betroffenen Patienten immer der Verdacht auf eine Assoziation zum NBCCS erhoben werden und entsprechende diagnostische Verfahren initiiert werden.

Wie in den meisten Untersuchungen zuvor [2, 17, 20, 42, 77, 102, 126], zeigte sich hinsichtlich der Geschlechtsverteilung ein Überwiegen der Männer gegenüber den Frauen. Im untersuchten Patientengut lag die Relation bei 1,79: 1 zu ungunsten der Männer. Dennoch fanden verschiedene Autoren auch eine häufigere Erkrankung beim weiblichen Geschlecht vor [23]. Grundsätzlich muss jedoch von einer Prädilektion der Männer, die in der Literatur von 1,35 bis 4,3: 1 variiert [108], ausgegangen werden.

Die Symptome des keratozystischen odontogenen Tumors waren uneinheitlich. Extraorale Schwellungen unterschiedlicher Konsistenz waren dabei in 43,4% der Fälle das Hauptsymptom. Schmerzen, zum Teil im Zusammenhang mit putriden Flüssigkeitsentleerungen, sowie Fistelungen stellten mit 35,8% das zweithäufigste Krankheitszeichen dar.

Damit entsprachen unsere Resultate denen anderer Studien, worin Schwellung, Schmerz oder beides als Ausdruck einer entzündlichen Infektion vordergründig auftraten [17, 23, 25, 77, 108, 126]. Dagegen traten Parästhesien (9,6%) sowie knöcherne Auftreibungen (15,%), wie auch von El-Hajj, Meara und Machtens [31, 66, 72] beschrieben, seltener auf. Andere Autoren hingegen geben eine knöcherne Expansion in 60% der Fälle an [20]. Stoelinga folgend sind diese aber für den keratozystischen Tumor eher uncharakteristisch [108]. Nur bei sehr ausgedehnten Tumoren kommt eine meist nach lingual gerichtete knöcherne Expansion der Kortikalis vor [17].

Auffällig war, dass sich mit 47,2% die Mehrzahl der Patienten ohne subjektive Krankheitszeichen in unserer Klinik vorstellte. In diesen Fällen wurde die Keratozyste häufig im Rahmen radiologischer Routineaufnahmen bei zahnärztlichen Untersuchungen entdeckt. Annähernd gleiche Resultate publizierte Brannon [17], wonach 50% der Keratozysten asymptomatisch waren.

Gründe für die lange Beschwerdefreiheit seitens der Patienten liegen vermutlich im Wachstumsverhalten der Keratozyste. Diese breitet sich vorwiegend von anterior nach posterior entlang des Knochenmarks aus. Umbauvorgänge an der Kortikalis und Reize am Periost bleiben aus, wodurch klinisch sichtbare knöcherne Auftreibungen, wenn überhaupt, erst spät zustande kommen [102, 108].

Hinsichtlich der anatomischen Lokalisation des keratozystischen odontogenen Tumors ergab sich ein bevorzugter Befall des Unterkiefers, der in 78,3% der Fälle betroffen war. Die Angaben anderer Autoren variieren diesbezüglich zwischen 60,0% und 80,0% [55]. In unserem Patientengut manifestierten sich 59.0% aller keratozystischen Tumoren (inklusive NBCCS) im distalen Unterkiefer, einschließlich des Kieferwinkels und des aufsteigenden Astes. Diese Lageverteilung spiegelt die aktuellen Angaben in der Literatur wieder, wonach mehr als 50% aller Keratozysten im posterioren Unterkiefer zu finden sind [20, 77]. Als Ursache werden die im retromolaren Abschnitt zahlreich auftretenden Überbleibsel der Zahnleiste (Serres’sche Epithelreste) und die sogenannten epithelialen Residuen in der oralen Mukosa diskutiert [108, 111].

Interessanterweise existierte eine deutliche Anhäufung (70%) im posterioren Unterkiefer nur für den sporadischen odontogenen keratozystischen Tumor. Im Gegensatz dazu war dieses kennzeichnende Verteilungsmuster für NBCCS assoziierte Tumoren nicht zu beobachten. Die syndromalen keratozystischen odontogenen Tumoren traten mit 39 % gegenüber den sporadischen Formen mit 16% vermehrt im Oberkiefer auf, wobei erstere mit jeweils 31,6% am zahlreichsten im Corpus der Mandibula und im posterioren Oberkiefer zu beobachten waren. In 26,3% der Fälle war der posteriore Unterkiefer, üblicherweise mit Beteiligung des Ramus ascendens, betroffen.

Ähnliche Daten publizierten Woolgar und Mitarbeiter, welche eine größere Anhäufung der sporadischen (60%) gegenüber den NBCCS assoziierten Tumoren (44%) im posterioren Unterkiefer beobachteten [124]. Dieses Ergebnis scheint mit der erblich bedingten Anhäufung von Mikrozysten und epithelialen Residuen in der oralen Schleimhaut bei NBCCS Patienten zusammenzuhängen. Diese treten nicht nur wie bei Patienten ohne syndromalen Hintergrund im posterioren Unterkiefer auf, sondern sind zusätzlich in der Mukosa aller zahntragenden Abschnitte zahlreich zu finden. [108, 111].

In 15,1% der Fälle traten die zystischen Tumoren zum Untersuchungszeitpunkt multipel im Kieferknochen auf. Die Angaben anderer Autoren liegen zwischen 7,0% und 20,7% [21, 102]. In der vorliegenden Arbeit traten bei Patienten mit NBCCS (66,7%) multiple Tumoren signifikant häufiger im Vergleich zu Patienten ohne NBCCS (8,5%) auf. Das Ergebnis ist vermutlich auf die genetische Prädisposition für die Ausbildung von keratozystischen Tumoren beim NBCCS zurückzuführen.

Vor der vergleichenden Diskussion der radiologischen Parameter, einschließlich der Größen- bzw. Flächenbestimmung, waren folgende Ausgangskriterien zu berücksichtigen. Die für die Auswertung genutzten Panaromaschichtaufnahmen, Unterkieferübersichtsaufnahmen (p.-a. 15°) und Aufbissaufnahmen wurden zum Teil mit unterschiedlichen Gerätetypen, Kassetten- und Foliensystemen angefertigt. Deshalb war es hinsichtlich der Aufnahmeart und -technik unmöglich, einen einheitlichen Standard zu schaffen.

Auf die Berücksichtigung der verschiedenen aufnahmespezifischen Vergrößerungsfaktoren, die jeweils unterschiedlichen Einfluss auf die radiologische Größe der Keratozyste haben, wurde bewusst verzichtet, da nicht vorwiegend die reale Ausdehnung, sondern vielmehr das Erscheinungsbild in Relation zu anderen klinischen Parametern von Interesse war.
Im Röntgenbild erschienen die Keratozysten als mono- oder polyzystische Hohlräume, wobei sich die Mehrzahl in 68,0% der Fälle als runde bis ovale, einkammrige Strukturen darstellte. Dabei war im Oberkiefer ausschließlich diese Morphologie zu beobachten, was möglicherweise einerseits an einer gewissen Unschärfe durch die Kiefer- und Nasenhöhle [108], andererseits durch die spongiösere Knochenstruktur, im Vergleich zum Unterkiefer, liegen kann.

Für die Keratozyste typische radiologische Eigenschaften wie Lumina mit girlandenförmiger Randkontur (13,3%), multilobuläre (14,7%) oder gekammerte (4,0%) Strukturen wurden in 32,0% der Fälle beobachtet. Obwohl sich ein Überwiegen der unilokulären zystischen Strukturen in der Literatur bestätigt [17, 20, 23, 42, 80], geht die Häufigkeitsverteilung der oben erwähnten verschiedenen radiologischen Erscheinungsformen zum Teil erheblich auseinander. Dies liegt vermutlich an der begrenzten Aussagekraft des radiologischen Befundes. So kann eine vorliegende Mehrkammrigkeit des zystischen Hohlraumes durch knöcherne Aufrauhungen am Kieferwinkel und durch eine unterschiedlich starke Knochenresorption [119] oder partielle Septierungen [71] vorgetäuscht werden.

Etwa Dreiviertel (72%) aller radiologisch untersuchten Tumoren wiesen eine Verbindung zu Zähnen auf. Dabei war in 26,7% der Fälle die Zyste an einen impaktierten oder verlagerten Zahn, wobei dieser dann im Zystenlumen lag, geknüpft. Dieser Anteil ist etwa identisch mit den Angaben von Haring und Toller [42, 115].

In Bezug auf pathologische Veränderungen an Zähnen durch keratozystische odontogene Tumoren entsprachen die Ergebnisse denen anderer Untersuchungen. So bildeten Wurzelresorptionen mit 5,6% die Ausnahme, während Zahnwanderungen in Form von Kippungen und Verdrängungen mit 13,0% zahlreicher auftraten [17, 49].

Die in der vorliegenden Arbeit ausgemessenen Werte für Länge, Breite und Fläche der Keratozysten ergaben im Median 40,4mm, 23,4mm und 920,0mm².

Forsell folgend sollte demnach bei einer Ausdehnung von mehr als 30mm und Lage im posterioren Unterkiefer der Verdacht auf einen keratozystischen odontogenen Tumor gestellt werden [32].

Kennzeichnend war, dass die radiologische Erscheinung mit der gemessenen Zystengröße, in einigen Fällen sogar signifikant, korrelierte. So war die Mehrzahl (90,5%) der einkammrigen Keratozysten nicht größer als 1000mm². Für die Keratozyste radiologisch eher typische Kennzeichen, wie girlandenförmige Randkonturen, multilobuläre oder gekammerte Hohlräume, traten vermehrt bei Läsionen über 1000mm² bzw. über 2000mm² auf.

Vermutlich kommen bei größeren odontogenen keratozystischen Tumoren typische Wachstumscharakteristika, wie die ungleichmäßige intraluminale Druckverteilung durch die unterschiedlich starke Keratinabstoßung [119] oder regional unterschiedliche Turn-over-Raten von Zystenepithel und Bindegewebe [92], deutlicher zum Tragen.

Im Zuge der radiologischen Auswertung fiel weiterhin auf, dass zum einen die Perforation der knöchernen Kortikalis (28%) signifikant häufiger im posterioren Unterkiefer auftrat (p=0,037). Dabei war hauptsächlich, anscheinend durch die im Vergleich zur bukkalen Seite dünneren Kortikalis [108], der Knochen in kranial-lingualer Richtung durchbrochen. Zum anderen bestand ein signifikanter Zusammenhang zwischen der Tumorgröße und vorliegender Knochenperforation, welche mit zunehmender Ausdehnung zahlreicher beobachtet wurde, was wiederum auf eine primäre Ausbreitung innerhalb der Knochenspongiosa hinweist [107].

5.2 Therapeutische Parameter

An jede ärztliche Intervention wird die prinzipielle Forderung gestellt, dass diese unter möglichst geringer Patientenbelastung zum bestmöglichen Behandlungserfolg führen soll. Obwohl das Wiederauftreten der Keratozyste nach operativer Entfernung nach wie vor ein Problem für den Kieferchirurgen darstellt, ist es unserer Meinung nach dennoch wichtig, die Operationsmethoden für odontogene keratozystische Tumoren nicht ausschließlich hinsichtlich der Rezidivrate zu beurteilen. Vielmehr muss die Invasivität der chirurgischen Maßnahme in einem gerechten Verhältnis zum Ausgangsbefund stehen.

Die höchste Rezidivrate (57,1%) zeigte sich in unserer Untersuchung nach einfacher Zystektomie (Partsch II). Entsprechende Daten publizierten Blanas und Mitarbeiter, die Rezidivquoten nach Partsch II in 56 % der Fälle beschrieben [13]. Im Vergleich dazu trat nach Zystektomie einschließlich peripherer Osteotomie eine nahezu signifikant (p=0,058) günstigere Rezidivquote (19,4%) auf.
Somit ist die aggressive Zystektomie in Kombination mit peripherer Osteotomie therapeutisch günstiger zu bewerten. Dies scheint in der sichereren Entfernung von Tochterzysten, von Fragmenten des Zystenepithels und Balganteilen, die sonst in situ verbleiben, zu liegen. Da durch den dünnen, fragilen Balg die Enukleation in toto erschwert wird und selten gelingt [77], können mittels Knochenausfräsung übersehene, sonst zurückbleibende zystische Strukturen besser eliminiert werden. Dabei ist zusätzlich, im Fall einer knöchernen Perforation, auf die Exzision der darüberliegenden Mundschleimhaut zu achten [108, 112]. Die knöchernen Defekte werden durch verschiedenartige Knochenersatzmaterialien aufgefüllt, wobei in unserer Klinik autogene Knochenspongiosa vom Becken das Mittel der Wahl ist.

Der postoperative Behandlungsverlauf nach einfacher Zystektomie (92,3%) als auch nach radikaler Zystektomie (89,9%) war zum größten Teil komplikationslos. In einem Fall (1,8%) nach Zystektomie, Osteotomie und Defektfüllung mit Spongiosa vom Becken blieb die knöcherne Heilung aus, so dass eine operative Revision einschließlich Stabilisierung mittels Osteosyntheseplatten erfolgen musste.

Für die in 10,7% der Fälle starke Schwellung und Ödembildung, die nur nach radikaler Zystektomie zu beobachten war, scheinen verschiedene Umstände verantwortlich zu sein. Zunächst handelte es sich bei fünf der sechs Tumoren um relativ ausgedehnte (mediane Fläche 1700,0mm²) Prozesse. Weiterhin war die Keratozyste einmalig im posterioren Oberkiefer und in fünf Fällen im distalen Unterkiefer mit Beteilung von Kieferwinkel und aufsteigendem Ast lokalisiert, was zusätzlich die Operation erschwerte. Da bei letzteren die Störungen des Heilungsverlaufs ausnahmslos mit lokalen, physikalischen Maßnahmen beherrschbar waren, können sie aber nicht als Nachteil dieser Therapiemethode gelten.

Die Resektion erwies sich in Einklang mit den Ergebnissen anderer Autoren als rezidivprophylaktisch sicherstes Verfahren.
Obwohl die Kontinuitätsresektion (9,0%) der Tumoren kein Rezidiv nach sich zog, wurden trotz Radikalität dieses Verfahrens denkwürdige Rezidive in autologen Knochentransplantaten beschrieben [28]. Diesbezüglich sind vermutlich neuentstandene Keratozysten aus Basalabtropfungen der bedeckenden Mundschleimhaut oder zurückgelassene Zystenbestandteile der Mutterzyste als Ursache zu sehen [119].

Wenngleich sich die radikale Resektion mit Kontinuitätsverlust als zuverlässigste operative Methode in Hinsicht auf die Rezidivquote erwies, ist sie unbestritten eine große Belastung für den Patienten. Im Vergleich zu den anderen operativen Techniken zog die Resektionstherapie am häufigsten postoperative Störungen im Heilungsverlauf bzw. Komplikationen nach sich. Allein 42,9% aller Wundheilungsstörungen waren nach resektiven Radikaloperationen zu verzeichnen. Dauerhafte Anästhesien im Innervationsgebiet des Nervus alveolaris inferior, wie in der eigenen klinischen Nachuntersuchung befundet, wirkten sich zusätzlich nachteilig für die Lebensqualität der Patienten aus. Neben der langen Operationsdauer und dem operativen Zweiteingriff zur Entfernung des Osteosynthesematerials können zusätzlich Korrektureingriffe aufgrund von funktionellen und ästhetischen Einschränkungen seitens der Patienten erforderlich sein.

Abweichend davon zeigten Untersuchungen [11], dass nach kastenförmiger Resektion ohne Kontinuitätsverlust ähnlich gute Ergebnisse im Behandlungsverlauf wie bei den anderen untersuchten Operationstechniken, erzielt werden. Der komplizierte postoperative Therapieverlauf ist nahezu ausschließlich nach En-bloc-Resektion zu erwarten.

Nach herkömmlicher Zystostomie (5,0%) wurden in unserem Untersuchungsgut keine Rezidive beobachtet. Jedoch lassen die kurzen Verlaufskontrollen (kleiner 18 Monate) keinen statistischen Vergleich und keine abschließende Bewertung zu. Wie sich in Übereinstimmung mit der Literatur bestätigte, bestehen nach Partsch I geringe bzw. keine postoperativen Komplikationen. Deshalb sollte unserer Meinung nach die Zystostomie nur als rein palliative Methode Anwendung finden. Das Verfahren der Zystostomie führt zwar zu einer Verringerung des Wachstums, jedoch muss eine erfolgreiche Therapie grundsätzlich auf der chirurgischen Entfernung aller pathologischen Strukturen beruhen.

Inwieweit das individuelle Rezidivverhalten vom Alter oder vom Geschlecht abhängt, wird in der Literatur kontrovers diskutiert. Während Ahlfors et. al [2] geschlechtsspezifische Unterschiede schildert, gibt Anand [4] keine diesbezüglichen Besonderheiten an. In Bezug auf das Alter wird eine bevorzugte Disposition sowohl in jungen Jahren [33] als auch im fünften Lebensjahrzehnt [77] angegeben, während andere Autoren [20] keine Abhängigkeit nachweisen. In unserer Untersuchung hatte weder das Geschlecht (p=0,715) noch eine Altersgruppe (p=0,647) signifikanten Einfluss auf die Rezidivrate.

Neben den oben erwähnten Parametern war die Abhängigkeit der Rezidivquote von der radiologischen Tumorgröße und der anatomischen Lokalisation von Bedeutung. Erstaunlicherweise rezidivierten die Keratozysten mit einer flächenhaften Ausdehnung zwischen 1001mm² und 2000mm² häufiger (29,4%) als jene über 2001mm² (14,3%). Dieses Ergebnis ist vermutlich auf die rezidivprophylaktisch sicherste Therapie in Form der Kontinuitätsresektion zurückzuführen, die ausschließlich bei großen Keratozysten (mediane Fläche 2250,00mm²) Anwendung fand. Auf der anderen Seite scheinen Rückschlüsse von der radiologischen Größe auf die reale Tumorausdehnung ungenau und schwierig zu sein [77]. In Übereinstimmung mit anderen Autoren [33, 77] korrelierte die Rezidivrate nicht mit der Tumorgröße.

Bei Betrachtung der anatomischen Lokalisation manifestierte sich die höchste Rezidivrate (50%) im Bereich der Unterkiefersymphyse. Wenn auch El-Hajj und Anneroth [31] die gleiche Beobachtung machten, ist dieses Resultat jedoch aufgrund unserer kleinen Fallzahl (n=2) in dieser Region zu relativieren. In diesem Fall war auffällig, dass die Mutterzyste auf dem präoperativen Röntgenbild apikal an beide Eckezähne grenzte. Anstelle einer Extraktion wurden im Rahmen der radikalen Zystektomie die Wurzelspitzen reseziert. Dabei könnten zurückgelassene Zystenbestandteile das Rezidiv verursacht haben [23]. Der posteriore Unterkiefer war in 25,8% der Fälle am zweithäufigsten betroffen. Die schlechte operative Übersicht, verbunden mit einer großen Tumorgröße und der damit schwierig durchzuführenden kompletten Entfernung, begünstigen anscheinend ein Wiederauftreten in dieser anatomischen Region [71, 119].

Wie einleitend erwähnt, trägt die regelmäßige Nachsorge zum Rezidivausschluss einen wichtigen Bestandteil zum Therapieerfolg bei. Ähnlich den Literaturdaten [12, 23] traten auch in der vorliegenden Arbeit die meisten Rezidive (72,8%) innerhalb der ersten 5 Jahre auf.

Dennoch zeigen unsere Untersuchungen, dass ein großer Teil der Rezidive auch später auftreten kann. Der Studie von Crowley [25] folgend, traten 25% der Rezidive nach 9 Jahren oder später auf; in einem Fall sogar 41 Jahre nach initialer Zystenentfernung. Deshalb ist es unserer Meinung nach sinnvoll, auch nach 5 oder mehr Jahren im Abstand von 24 Monaten eine Kontrolluntersuchung, unter Umständen zeitlebens, durchzuführen.

Zusammenfassend ist in Übereinstimmung mit der Literatur [12, 36] die einfache Zystektomie einschließlich Kürettage nicht als Therapiemittel für den keratozystischen odontogenen Tumor zu empfehlen. Obwohl sich die Zystektomie mit geringen postoperativen Komplikationen für den Patienten als sehr schonend erweist, kann eine Entfernung der rezidivwirksamen morphologischen Strukturen, wie Mikrozysten und Epithelinseln, nicht gewährleistet werden.

Bei ähnlich guten Resultaten im Behandlungsverlauf und einer im Vergleich nahezu signifikant niedrigeren Rezidivrate, ist das Verfahren der Zystektomie mit peripherem Ausfräsen des Tumorbettes günstiger zu beurteilen.

Dieses Verfahren ist auch bei relativ ausgedehnten Prozessen einsetzbar, so dass eine Kontinuitätsresektion vermieden und damit Form und Funktion des Kieferknochens erhalten werden kann. Zwar ist die radikale Resektion des zystentragenden und angrenzenden Knochens am sichersten für die Rezidivprognose, jedoch rücken durch die Invasivität des Verfahrens, verbunden mit der hohen Komplikationsrate im Heilungslauf, erhebliche Nachteile in den Vordergrund. Möglicherweise ist eine Zweitoperation zur Entfernung eines eventuellen Rezidivs schonender als die primäre Radikaloperation. Im Einzelfall sollte daher bei ausgedehnten Prozessen, in Absprache mit dem Patient, ein konservatives Verfahren im Sinne der initialen Dekompression mit anschließender Zystektomie in Betracht gezogen werden.

5.3 Immunhistochemische Parameter

5.3.1 Zellzyklus und Tumorentstehung

Während der letzten beiden Jahrzehnte hat sich durch Fortschritte der molekularen Genetik und Pathologie ein besseres Verständnis für die Tumorgenese herausgebildet.

Eine zentrale Rolle spielt dabei im Wesentlichen die Deregulation von kooperierenden Gensystemen, zumeist Onkogene und Tumorsuppressorgene, die einen gestörten Ablauf von Zellzyklus und programmiertem Zelltod zur Folge haben [86].
Dagegen liegt im gesunden, ausgereiften, sich aber ständig erneuerndem Gewebe, eine kontrollierte Balance zwischen Zellvermehrung durch Mitose und Zelltod durch Apoptose vor.

Im Zellzyklus durchläuft eine Körperzelle der Reihenfolge nach die G1-, S-, G2-, und M-Phase. Dabei kommt es in der S-Phase (Synthese-Phase) zur Verdopplung der DNS, während in der M-Phase (Mitose-Phase) die DNS gleichmäßig auf zwei Tochterzellen verteilt wird.
Die Synthese-Phase (S-Phase) und die Mitose-Phase (M-Phase) werden durch die Zwischenphasen G1 und G2, in denen durch verschiedene biochemische Signalwege Wachstumsabläufe reguliert werden, voneinander getrennt [34]. Daneben existiert eine G0-Phase, in der sich teilungsfähige, aber ruhende Zellen befinden [90]. Die Übergänge zwischen der G1- und S-Phase und zwischen der G2- und M-Phase werden als Kontrollpunkte („checkpoints“) bezeichnet, in denen grundsätzlich der Zellzyklus gestoppt werden kann.

So soll beim Übergang von der G1- in die S-Phase die Aktivierung des Tumorsuppressorgenprodukts p53 zu einem G1-Block oder zum programmierten Zelltod führen [34]. Bei vielen Tumoren wird der G1-S-Kontrollpunkt ungehindert passiert, wodurch die Tumorzellen einer Inaktivierung entgehen. Als zentrale Checkpointregulatoren werden die Cyclin-abhängigen Kinasen („cyclin-dependent kinases“, CDKs) angesehen. Diese Enzyme bilden einen spezifischen Komplex mit Proteinen, den sogenannten Cyklinen. Diese werden in den jeweiligen Phasen neu synthetisiert und am Ende derselben wieder abgebaut [90]. So werden in der G1-Phase nacheinander die Cycline D, E und A synthetisiert, die sich mit den von ihnen abhängigen Kinasen (CDKs) verbinden.

Zum Beispiel sind die Cyclin D-CDK-Komplexe in der Lage, das Retinoblastomprotein pRB zu phosphorylieren, dieses Tumorsuppressorprotein funktionell zu inaktivieren und damit die Zellzyklusprogression von der G1 in die S-Phase voranzutreiben [90]. Des Weitern wird die Enzymaktivität durch spezifische Cyclin-Kinase-Inhibitoren („cyclin-dependent kinases inhibitors“, CKIs) gesteuert, die bei Aktivität die Zellzyklusprogression inhibieren [34]. In diesem Zusammenhang sind Proteine, wie $p16^{Ink4a}$ der Ink4 Familie bzw. $p21^{Cip1}$ und $p27^{Kip1}$ der Cip/Kip Familie beschrieben worden [48].

Neben der Begutachtung des konventionell-histologischen Schnittpräparates gewinnt die immunhistochemische Analyse von epithelialen Zellmarkern für die Diagnostik odontogener Tumoren und Zysten kontinuierlich an Bedeutung [99, 100]. Bei der Auswertung der keratozystischen Tumoren war für uns in erster Linie der Nachweis der Antigene Ki67, p53 und Cyclin D1 in Abhängigkeit von klinischen und histopathologischen Parametern relevant.

5.3.2 Ki67 beim keratozystischen odontogenen Tumor

In der Tumordiagnostik werden in den letzten Jahren immunhistochemisch detektierbare Antikörper gegen proliferationsassoziierte Antigene als Hilfsmittel eingesetzt. Unter diesen Proliferationsmarkern haben insbesondere Antikörper, die den Nachweis des Ki67-Proteins erlauben, Bedeutung erlangt.

Das Ki67-Protein kommt in zwei molekularen Splicevarianten von 319 kDa und 358 kDa vor [27]. Es tritt in allen aktiven Phasen, der G1-, S-, G2- und M-Phase des Zellzyklus, jedoch nicht in G0 arretierten Zellen, auf [94, 99]. Neben der bereits etablierten Rolle von Ki67 als Prognosemarker bei einer Reihe von malignen Tumoren, ist in anderen Untersuchungen eine erhöhte Expression beim odontogenen keratozystischen Tumor gegenüber der follikulären oder radikulären Zyste nachgewiesen worden [70, 91]. Zum Nachweis des Proteins stehen eine Reihe von Antikörpern zur Verfügung, wobei am häufigsten der monoklonale Antikörper MIB-1 zum Einsatz kommt [94]. Dieser Antikörper hat den Vorteil, dass Ki-67 auch in Paraffinschnitten darstellbar ist, weshalb dieser Klon ebenfalls in unserer Arbeit verwendet wurde.

Bei allen 54 immunhistochemisch untersuchten keratozystischen odontogenen Tumoren konnte eine positive Ki67-Expression nachgewiesen werden, wobei der Mittelwert bei 21,2 positiven Zellen pro HPF lag. In unserer Untersuchung konnten keine signifikanten Unterschiede in der Anzahl von Ki67-positiven Zellen zwischen sporadischen Tumoren gegenüber Tumoren beim NBCCS festgestellt werden ($p=0,805$).

Dagegen fanden Li und Mitarbeiter [59] einen signifikant höheren Anteil Ki67-positiver Zellen beim Tumor in Assoziation zum NBCCS gegenüber der sporadischen Form vor, was damit unserem Resultat widerspricht. Dieses abweichende Ergebnis scheint unmittelbar mit der Antikörperspezifität für Ki67 zusammenzuhängen.

Im Gegensatz zu oben genannter Studie erfolgte jedoch der Nachweis von Ki67 nicht mit MIB-1, sondern einem anderen monoklonalen Antikörper, dem Klon Ki67. Das passt gut zu den Ergebnissen von Gonzales-Moles et al. [38], die, wie in unserer Untersuchung, bei Verwendung von MIB-1 keine signifikante Abhängigkeit zwischen sporadischen und syndromalen keratozystischen odontogenen Tumoren nachwiesen.

Auch der Vergleich der Ki67-positiven Zellen pro HPF zwischen den Primärtumoren gegenüber den Rezidivtumoren stellte keinen signifikanten Zusammenhang dar (p=0,492). Dieses Resultat stimmt gut mit den Publikationen anderer Autoren überein, wonach eine erhöhte Zellproliferationsrate, bezogen auf die Ki67-Expression, vermutlich keinen Einfluss auf das Rezidivverhalten des keratozystischen odontogenen Tumors hat [38, 59].

In der vorliegenden Arbeit konnte ein signifikanter Zusammenhang zwischen keratozystischen Tumoren mit keiner bzw. geringer Entzündung verglichen mit Tumoren mit mäßiger und starker Entzündung belegt werden (p=0,492). Die Zellproliferationsrate im Zystenepithel, basierend auf dem Nachweis von Ki67, war damit in unserer Studie bei mäßig bis stark entzündeten zystischen Tumoren höher. Inwieweit jedoch eine vorliegende Inflammation das gesamte biologische Wachstumsverhalten des primär nicht entzündungsbedingten keratozystischen odontogenen Tumors beeinflusst, ist schwierig zu klären.

Einerseits könnten durch ein entzündliches Infiltrat verstärkt ausgeschüttete Wachstumsfaktoren oder Zytokine, wie Interleukin-1, Interleukin-6 und Tumornekrosefaktor, den Zellzyklus und somit das Zellwachstum modulieren und zu einer höheren Zellproliferationsrate in mäßig bis stark entzündeten keratozystischen Tumoren führen [27]. Auf der anderen Seite ist, den Untersuchungen von Kalpan und Hirshberg folgend, vermutlich eine erhöhte Ki67-Expression bzw. eine erhöhte Zellproliferationsrate auf entzündete und dadurch metaplastische Epithelabschnitte begrenzt, ohne dabei auf die gesamte Proliferationsaktivität des keratozystischen odontogenen Tumors Einfluss zu nehmen [46].

5.3.3 P53 beim keratozystischen odontogenen Tumor

Das Protein p53 ist ein Produkt des Tumorsuppressorgens TP53, dessen Name auf die molekulare Masse von 53 kDa zurückzuführen ist.

Dieses Tumorsuppressorprotein reguliert als Transkriptionsfaktor nach DNA-Schädigung das Zellwachstum, indem es wichtige Zielproteine aktiviert. Solch ein Zielprotein ist der CDK Inhibitor $p21^{Cip1}$, der die Aktivität der Cycline hemmt und somit die Zellzyklusprogression stoppt [15, 86]. Dadurch wird Reparaturenzymen die Gelegenheit gegeben, den Schaden zu beheben. Zusätzlich kann bei sehr großer Schädigung der betroffenen Zelle der programmierte Zelltod (Apoptose) durch p53 eingeleitet werden [86].

Experimentelle Daten weisen darauf hin, dass der Funktionsverlust von p53 zu einer Instabilität und Anhäufung von erblich geschädigten Zellen führt und damit zur Tumorentstehung beiträgt. So konnten Mutationen des Tumorsuppressorgens TP53 als auch Veränderungen auf der Proteinebene in nahezu 50% aller menschlichen malignen Tumoren nachgewiesen werden [86].

Odgen und Mitarbeiter fanden erstmals 1992 immunhistochemisch p53-positive Areale in Keratozysten [79]. Darauf folgend wiesen weitere Untersuchungen auch eine positive Expression von p53 bei anderen odontogenen Zysten nach [61, 105]. Diese Untersuchungen basierten auf der Beobachtung, dass mutiertes p53-Protein in der Zelle länger stabil bleibt, sich ansammelt und somit immunhistochemisch detektierbar ist [65]. Dagegen ist unter physiologischen Bedingungen die Halbwertszeit des Proteins sehr kurz und dadurch der Nachweis sehr schwer [79]. Jedoch muss die immunhistochemisch belegbare Expression von p53 in Keratozysten nicht zwingend mit einer Mutation zusammenhängen [61]. Vielmehr erfolgt, möglicherweise aufgrund der hohen Proliferationsrate der Epithelzellen [92], eine Anhäufung und/oder Stabilisierung des Wildtyps von p53 [61, 105].

In der vorliegenden Untersuchung war p53 immunhistochemisch in 90,7% der keratozystischen odontogenen Tumoren nachweisbar. Dabei wurde der spezifische Antikörper DO-7, der sowohl mit der Mutante als auch mit dem Wildtyp des p53 Proteins reagiert, verwendet [121]. Im Vergleich zwischen sporadischen keratozystischen odontogenen Tumoren und NBBCS assoziierten Formen wurden keine signifikanten Unterschiede in der Anzahl p53-positiver Zellen pro HPF festgestellt ($p=0,657$).

Lo Muzio und Mitarbeiter [63] berichteten bei Verwendung des gleichen Antikörpers, bei NBCCS assoziierten Tumoren eine signifikant erhöhte p53-Expression gegenüber den sporadischen Tumoren, die ausnahmslos keine Expression zeigten.

Dagegen konnten wir p53-positive Zellen auch in sporadischen Tumoren nachweisen, was an der höheren Sensitivität unseres Detektionskits (ChemMate™, Dako) liegen könnte. Auffällig waren in unserer Studie 12,5% der sporadischen Tumoren, bei denen keine positive p53-Expression ersichtlich war, obwohl der Mittelwert der p53-positiven Zellen pro HPF der sporadischen Tumoren (6,8) etwas über dem der NBCCS Tumoren (4,7) lag.

Alle keratozystischen Tumoren in Verbindung zum NBCCS waren dagegen für p53 ausnahmslos positiv, was wiederum auf Unterschiede zwischen beiden Tumorsubtypen hinweisen könnte. In Übereinstimmung mit unserer Arbeit konnten auch Lombardi et al. keinen Zusammenhang hinsichtlich des immunhistochemischen Profils für p53 zwischen Primär- und Rezidivtumoren feststellen [65]. Des Weiteren hatte der Entzündungsgrad in unseren Präparaten auch keinen signifikanten Einfluss auf die Anzahl der p53-positiven Zellen (p=0,111).

5.3.4 Cyclin D1 beim keratozystischen odontogenen Tumor

Die Gruppe der D-Cycline (Cyclin D1, D2, D3) und ihre katalytischen Partner CDK4 und CDK6 gehören zusammen zu den Zellzyklusregulatoren [29]. Während Cyclin D2 und Cyclin D3 hauptsächlich in blutbildenden Zellen bedeutsam sind, wird Cyclin D1 besonders in epithelialen Zellen exprimiert. Cyclin D1 ist ein 34 kD schweres Protein und wird durch das CCND1 Gen auf dem Chromosom 11q13 kodiert [48].

Die zentrale Funktion von Cyclin D1 in Abhängigkeit von CDK4 und CDK6 ist die Steuerung des Übergangs von der G1-Phase in die S-Phase [48], wobei alle D-Cycline im Sinne von mitogenen Sensoren während der G1-Phase agieren [29].

Obwohl die D-Cycline biochemisch schwer differenzierbar sind, wird Cyclin D1 vorwiegend bei Tumoren überexprimiert [29], so dass wahrscheinlich dieses Protein bei Deregulation in der Tumorgenese eine wichtige Rolle einnimmt.

Ein direkter Zusammenhang zwischen der Tumorentstehung und der Überexpression von Cyclin D1 ist bei Nebenschilddrüsen-Adenomen, beim Mantelzell-Lymphom und bei Mammakarzinomen nachgewiesen worden [29]. In der publizierten Literatur ist Cyclin D1 beim keratozystischen odontogenen Tumor bisher sehr selten untersucht worden.

In der vorliegenden Arbeit wurde eine Expression von Cyclin D1 unter Verwendung des Klons AM29 in allen keratozystischen odontogenen Tumoren nachgewiesen. Wir konnten keinen signifikanten Zusammenhang in der Cyclin D1-Expression zwischen Primär- und Rezidivtumoren feststellen (p=0,243). Auch beeinflusste ein unterschiedlich starkes entzündliches Infiltrat im Schnittpräparat die Expression von Cyclin D1 nicht signifikant (p=0,830).

Dagegen wiesen wir eine signifikant höhere Expression von Cyclin D1 bei NBCCS assoziierten keratozystischen odontogenen Tumoren gegenüber den nonsyndromalen Formen nach (p=0,001). Unsere Ergebnisse bestätigen somit die Resultate von Lo Muzio et al. [63] und Kichi et al. [48], die ebenfalls bei keratozystischen odontogenen Tumoren in Verbindung zum NBCCS eine erhöhte Färbereaktion hinsichtlich Cyclin D1 feststellten.

Somit zeigte der keratozystische Tumor in dieser Untersuchung bei Patienten mit NBCCS ein deutlich anderes immunhistochemisches Profil für Cyclin D1 gegenüber den Patienten ohne Verbindung zum Syndrom.

Warum die NBCCS Tumoren Cyclin D1 stärker exprimierten, ist mit dem heutigen Kenntnistand nur hypothetisch zu erklären, so dass weitere Untersuchungen nötig sind. Wahrscheinlich deutet die stärkere Färbereaktion für Cyclin D1 auf ein erhöhtes zelluläres Wachstumspotential hin [48]. In diesem Zusammenhang könnte die Inaktivierung des humanen Patched-Genes bei Patienten mit Naevoid-Basalzell-Karzinom-Syndrom (NBCCS) die Regulation des Zellzyklus stören, was einen Verlust der Zellwachstumskontrolle im Zystenepithel zur Folge hätte [63]. Dadurch wäre möglicherweise die erhöhte Expression von Cyclin D1 beim keratozystischen Tumor in Assoziation zum NBCCS zu erklären.

6 Zusammenfassung

In einem Untersuchungszeitraum von 15 Jahren zwischen 1990 und 2006 wurden in der Klinik für Mund-, Kiefer- und Gesichtschirurgie, Charité - Universitätsmedizin Berlin, Campus Virchow Klinikum, 53 Patienten in insgesamt 80 Operationen aufgrund des keratozystischen odontogenen Tumors (Keratozyste) therapiert.

Das Durchschnittsalter der Patienten lag bei 38 Jahren mit einer Spannbreite von fünf bis 81 Jahren, wobei Patienten mit Naevoid-Basalzell-Karzinom-Syndrom (NBCCS) signifikant (p=0,023) früher erkrankten im Vergleich zu den Patienten ohne Syndrom. Bei der Geschlechtsverteilung zeigte sich eine männliche Prädisposition in einem Verhältnis von 1,79: 1 von Männern zu Frauen.

In Übereinstimmung mit der Literatur trat der Hauptteil der Tumoren in 78,3% der Fälle im Unterkiefer auf. Das gehäufte Vorkommen im posterioren Unterkiefer mit Beteiligung von Kieferwinkel und/oder Ramus ascendens in 70% der Fälle war besonders typisch für den sporadischen, nonsyndromalen Tumor. Im Vergleich dazu manifestierte sich der keratozystische Tumor in Verbindung zum NBCCS vermehrt im Oberkiefer (39%). Auch die deutliche Anhäufung im posterioren Unterkiefer existierte für diesen Typ nicht. Demzufolge weisen beide Tumortypen bestimmte klinische Unterschiede auf.

Im Röntgenbild präsentierte sich der keratozystische odontogene Tumor vorwiegend (63,8%) als unspezifische einkammrige zystische Struktur mit mehr oder weniger gerade verlaufender Randkontur. Die aus dem Röntgenbild ermittelte Fläche lag zwischen 100mm² und 3000mm². Dabei zeigte die Struktur des zystischen Tumors auf dem Röntgenbild eine Abhängigkeit von der Ausdehnung.

In Hinsicht auf die Rezidivrate des keratozystischen Tumors konnte in dieser Klinik ein Zusammenhang zur Operationsmethode nachgewiesen werden. Bei ähnlich guten postoperativen Heilungsverläufen war die Zystektomie einschließlich peripherer Osteotomie des Tumorbettes mit einer Rezidivquote von 19,4% der alleinigen Zystektomie mit einer Rezidivrate von 57,1% nahezu signifikant (p=0,058) überlegen.

Nach der radikalen Resektion des keratozystischen Tumors wurden im Untersuchungszeitraum zwar keine Rezidive beobachtet, jedoch brachte dieses Operationsverfahren mit 42,9% die höchste Rate an postoperativen Wundheilungsstörungen bzw. Komplikationen hervor. Diese Tatsache zeigt, dass der therapeutische Nutzen und die große Patientenbelastung hier eng beieinander liegen.

Neben den klinischen und therapeutischen Ergebnissen konnten in dieser Arbeit wichtige Merkmale des keratozystischen Tumors durch die immunhistochemische Untersuchung herausgestellt werden. So ließ sich Ki67 in allen Tumoren nachweisen, wobei eine signifikante (p=0,001) Abhängigkeit vom Entzündungsgrad beobachtet werden konnte.

Der ausnahmslose positive Nachweis von p53 und insbesondere die signifikant (p=0,001) höhere Cyclin D1-Expression beim keratozystischen odontogenen Tumor in Verbindung zum NBCCS im Vergleich zum sporadischen Typ zeigen, dass sich beide Subtypen neben den genannten klinischen Charakteristika auch immunphänotypisch unterscheiden. Bei einer Fragestellung in Hinsicht auf den Tumorsubtyp ist der immunhistochemische Nachweis von Cyclin D1 demnach als differentialdiagnostisches Hilfsmittel denkbar.

Zukünftige Untersuchungen müssen zeigen, inwieweit die Anwendung von spezifischen molekularen Biomarkern beim keratozystischen odontogenen Tumor eine Differenzierung zwischen Subtypen ermöglicht und somit frühzeitig eine prognostische Aussage in Hinsicht auf das Wachstumsverhalten und die Rezidivneigung des Tumors getroffen werden kann.

7 Literaturverzeichnis

[1] Agaram NP, Collins BM, Barnes L, Lomago D, Aldeeb D, Swalsky P, Finkelstein S, Hunt JL. Molecular analysis to demonstrate that odontogenic keratocysts are neoplastic. Arch Pathol Lab Med 128 (3): 313-7, 2004.

[2] Ahlfors E, Larsson A, Sjogren S. The odontogenic keratocyst: a benign cystic tumor? J Oral Maxillofac Surg 42 (1): 10-9, 1984.

[3] Altini M, Cohen M. The follicular primordial cyst - odontogenic keratocyst. Int J Oral Surg 11 (3): 175-82, 1982.

[4] Anand VK, Arrowood JP, Jr., Krolls SO. Malignant potential of the odontogenic keratocyst. Otolaryngol Head Neck Surg 111 (1): 124-9, 1994.

[5] Anand VK, Arrowood JP, Jr., Krolls SO. Odontogenic keratocysts: a study of 50 patients. Laryngoscope 105 (1): 14-6, 1995.

[6] August M, Faquin WC, Troulis M, Kaban LB. Differentiation of odontogenic keratocysts from nonkeratinizing cysts by use of fine-needle aspiration biopsy and cytokeratin-10 staining. J Oral Maxillofac Surg 58 (9): 935-40; discussion 940-1, 2000.

[7] August M, Faquin WC, Troulis MJ, Kaban LB. Dedifferentiation of odontogenic keratocyst epithelium after cyst decompression. J Oral Maxillofac Surg 61 (6): 678-83; discussion 683-4, 2003.

[8] Barnes I, Eveson JW, Reichart P, Sikransky D. World Health Organization, classification of tumors, pathology and genetics. Head and neck tumors. Lyon: IARC Press, 2005.

[9] Barreto DC, Bale AE, De Marco L, Gomez RS. Immunolocalization of PTCH protein in odontogenic cysts and tumors. J Dent Res 81 (11): 757-60, 2002.

[10] Barreto DC, Gomez RS, Bale AE, Boson WL, De Marco L. PTCH gene mutations in odontogenic keratocysts. J Dent Res 79 (6): 1418-22, 2000.

[11] Bataineh AB, al Qudah M. Treatment of mandibular odontogenic keratocysts. Oral Surg Oral Med Oral Pathol Oral Radiol Endod 86 (1): 42-7, 1998.

[12] Bell RB, Dierks EJ. Treatment options for the recurrent odontogenic keratocyst. Oral and Maxillofacial Surgery Clinics of North America 15 (3): 429-446, 2003.

[13] Blanas N, Freund B, Schwartz M, Furst IM. Systematic review of the treatment and prognosis of the odontogenic keratocyst. Oral Surg Oral Med Oral Pathol Oral Radiol Endod 90 (5): 553-8, 2000.

[14] Boenisch T. Handbuch Immunchemische Färbemethoden 3. Auflage: DakoCytomation Corporation, Carpinteria, CA, USA und DakoCytomation GmbH, Hamburg, Deutschland, p. 36-42, 2003.

[15] Bosch FX, Homann N, Conradt C, Dietz A, Erber R. p53-Mutationen/p53-Proteinuberexpression. Differentielle Bedeutung fur die Progression von Kopf-Hals-Karzinomen. Hno 47 (9): 833-48, 1999.

[16] Bradley PF, Fisher AD. The cryosurgery of bone. An experimental and clinical assessment. Br J Oral Surg 13 (2): 111-27, 1975.

[17] Brannon RB. The odontogenic keratocyst. A clinicopathologic study of 312 cases. Part I. Clinical features. Oral Surg Oral Med Oral Pathol 42 (1): 54-72, 1976.

[18] Brannon RB. The odontogenic keratocyst. A clinicopathologic study of 312 cases. Part II. Histologic features. Oral Surg Oral Med Oral Pathol 43 (2): 233-55, 1977.

[19] Brosch F. Über einen Fall von Epidermoidzyste des Unterkiefers. Dtsch Zahnärztl Wsch 41: 1020-1022, 1938.

[20] Browne RM. The odontogenic keratocyst. Clinical aspects. Br Dent J 128 (5): 225-31, 1970.

[21] Browne RM. The odontogenic keratocyst. Histological features and their correlation with clinical behaviour. Br Dent J 131 (6): 249-59, 1971.

[22] Chapelle KA, Stoelinga PJ, de Wilde PC, Brouns JJ, Voorsmit RA. Rational approach to diagnosis and treatment of ameloblastomas and odontogenic keratocysts. Br J Oral Maxillofac Surg 42 (5): 381-90, 2004.

[23] Chirapathomsakul D, Sastravaha P, Jansisyanont P. A review of odontogenic keratocysts and the behavior of recurrences. Oral Surg Oral Med Oral Pathol Oral Radiol Endod 101 (1): 5-9; discussion 10, 2006.

[24] Chuong R, Donoff RB, Guralnick W. The odontogenic keratocyst. J Oral Maxillofac Surg 40 (12): 797-802, 1982.

[25] Crowley TE, Kaugars GE, Gunsolley JC. Odontogenic keratocysts: a clinical and histologic comparison of the parakeratin and orthokeratin variants. J Oral Maxillofac Surg 50 (1): 22-6, 1992.

[26] da Silva MJ, de Sousa SO, Correa L, Carvalhosa AA, De Araujo VC. Immunohistochemical study of the orthokeratinized odontogenic cyst: a comparison with the odontogenic keratocyst. Oral Surg Oral Med Oral Pathol Oral Radiol Endod 94 (6): 732-7, 2002.

[27] de Paula AM, Carvalhais JN, Domingues MG, Barreto DC, Mesquita RA. Cell proliferation markers in the odontogenic keratocyst: effect of inflammation. J Oral Pathol Med 29 (10): 477-82, 2000.

[28] DeGould MD, Goldberg JS. Recurrence of an odontogenic keratocyst in a bone graft. Report of a case. Int J Oral Maxillofac Surg 20 (1): 9-11, 1991.

[29] Diehl JA. Cycling to cancer with cyclin D1. Cancer Biol Ther 1 (3): 226-31, 2002.

[30] Donoff RB, Harper E, Guralnick WC. Collagenolytic activity in keratocysts. J Oral Surg 30 (12): 879-84, 1972.

[31] el-Hajj G, Anneroth G. Odontogenic keratocysts--a retrospective clinical and histologic study. Int J Oral Maxillofac Surg 25 (2): 124-9, 1996.

[32] Forssell K. The primordial cyst. A clinical and radiographic study. Proc Finn Dent Soc 76 (3): 129-74, 1980.

[33] Forssell K, Forssell H, Kahnberg KE. Recurrence of keratocysts. A long-term follow-up study. Int J Oral Maxillofac Surg 17 (1): 25-8, 1988.

[34] Funk JO, Kind P. Zellzykluskontrolle, genetische Instabilitat und Krebs. Hautarzt 48 (3): 157-65, 1997.

[35] Ganten D, Ruckpaul K. Molekularmedizinische Grundlagen von heriditären Tumorerkrankungen. Berlin: Springer, p. 57-85, 2001.

[36] Ghali GE, Connor MS. Surgical management of the odontogenic keratocyst. Oral and Maxillofacial Surgery Clinics of North America 15 (3): 383-392, 2003.

[37] Giuliani M, Grossi GB, Lajolo C, Bisceglia M, Herb KE. Conservative management of a large odontogenic keratocyst: report of a case and review of the literature. J Oral Maxillofac Surg 64 (2): 308-16, 2006.

[38] Gonzalez-Moles MA, Mosqueda-Taylor A, Delgado-Rodriguez M, Martinez-Mata G, Gil-Montoya JA, Diaz-Franco MA, Bravo-Perez JJ, N MG. Analysis of p53 protein by PAb240, Ki-67 expression and human papillomavirus DNA detection in different types of odontogenic keratocyst. Anticancer Res 26 (1A): 175-81, 2006.

[39] Gorlin RJ. Nevoid basal cell carcinoma (Gorlin) syndrome: unanswered issues. J Lab Clin Med 134 (6): 551-2, 1999.

[40] Gorlin RJ, Goltz RW. Multiple nevoid basal-cell epithelioma, jaw cysts and bifid rib. A syndrome. N Engl J Med 262: 908-12, 1960.

[41] Grgic A, Aliani S, Dill-Mueller D, Heinrich M, Heckmann M, Kramann B, Uder M. [Nevoid basal cell carcinoma syndrome]. Rontgenpraxis 56 (1): 29-36, 2005.

[42] Haring JI, Van Dis ML. Odontogenic keratocysts: a clinical, radiographic, and histopathologic study. Oral Surg Oral Med Oral Pathol 66 (1): 145-53, 1988.

[43] Hauer A. Ein Cholestetatom im linken Unterkiefer unter einem retiniertem Weisheitszahn. Z Stomatol 24: 40-49, 1926.

[44] Jackson IT, Potparic Z, Fasching M, Schievink WI, Tidstrom K, Hussain K. Penetration of the skull base by dissecting keratocyst. J Craniomaxillofac Surg 21 (8): 319-25, 1993.

[45] Kallenberger K. Über das Vorkommen von Cholesteatomen am Kiefer. Schweiz Mschr Zahnheilk 63: 32-41, 1953.

[46] Kaplan I, Hirshberg A. The correlation between epithelial cell proliferation and inflammation in odontogenic keratocyst. Oral Oncol 40 (10): 985-91, 2004.

[47] Katz JO, Underhill TE. Multilocular radiolucencies. Dent Clin North Am 38 (1): 63-81, 1994.

[48] Kimi K, Kumamoto H, Ooya K, Motegi K. Immunohistochemical analysis of cell-cycle- and apoptosis-related factors in lining epithelium of odontogenic keratocysts. J Oral Pathol Med 30 (7): 434-42, 2001.

[49] Klammt J. Die Zysten des Kieferknochens. Leipzig: Johann Ambrosius Barth, 1976.

[50] Knudson AG, Jr. Mutation and cancer: statistical study of retinoblastoma. Proc Natl Acad Sci U S A 68 (4): 820-3, 1971.

[51] Kolar Z, Geierova M, Bouchal J, Pazdera J, Zboril V, Tvrdy P. Immunohistochemical analysis of the biological potential of odontogenic keratocysts. J Oral Pathol Med 35 (2): 75-80, 2006.

[52] Kramer IR, Toller PA. The use of exfoliative cytology and protein estimations in preoperative diagnosis of odontogenic keratocysts. Int J Oral Surg 2 (4): 143-51, 1973.

[53] Kramer IRH, Pindborg JJ, Shear M. The WHO Histological Typing of Odontogenic Tumours. A commentary on the Second Edition. Cancer 70 (12): 2988-94, 1992.

[54] Kramer IRH, Pindborg JJ, Shear M. WHO International histological classification of tumours. Histological Typing of Odontogenic Tumors. Second Edition. Berlin: Springer-Verlag, 1992.

[55] Lam KY, Chan AC. Odontogenic keratocysts: a clinicopathological study in Hong Kong Chinese. Laryngoscope 110 (8): 1328-32, 2000.

[56] Lench NJ, High AS, Markham AF, Hume WJ, Robinson PA. Investigation of chromosome 9q22.3-q31 DNA marker loss in odontogenic keratocysts. Eur J Cancer B Oral Oncol 32B (3): 202-6, 1996.

[57] Lench NJ, Telford EA, High AS, Markham AF, Wicking C, Wainwright BJ. Characterisation of human patched germ line mutations in naevoid basal cell carcinoma syndrome. Hum Genet 100 (5-6): 497-502, 1997.

[58] Levanat S, Gorlin RJ, Fallet S, Johnson DR, Fantasia JE, Bale AE. A two-hit model for developmental defects in Gorlin syndrome. Nat Genet 12 (1): 85-7, 1996.

[59] Li TJ, Browne RM, Matthews JB. Epithelial cell proliferation in odontogenic keratocysts: a comparative immunocytochemical study of Ki67 in simple, recurrent and basal cell naevus syndrome (BCNS)-associated lesions. J Oral Pathol Med 24 (5): 221-6, 1995.

[60] Li TJ, Browne RM, Matthews JB. Expression of epidermal growth factor receptors by odontogenic jaw cysts. Virchows Arch A Pathol Anat Histopathol 423 (2): 137-44, 1993.

[61] Li TJ, Browne RM, Prime SS, Paterson IC, Matthews JB. p53 expression in odontogenic keratocyst epithelium. J Oral Pathol Med 25 (5): 249-55, 1996.

[62] Li TJ, Kitano M, Chen XM, Itoh T, Kawashima K, Sugihara K, Nozoe E, Mimura T. Orthokeratinized odontogenic cyst: a clinicopathological and immunocytochemical study of 15 cases. Histopathology 32 (3): 242-51, 1998.

[63] Lo Muzio L, Staibano S, Pannone G, Bucci P, Nocini PF, Bucci E, De Rosa G. Expression of cell cycle and apoptosis-related proteins in sporadic odontogenic keratocysts and odontogenic keratocysts associated with the nevoid basal cell carcinoma syndrome. J Dent Res 78 (7): 1345-53, 1999.

[64] Loescher AR, Robinson PP. The effect of surgical medicaments on peripheral nerve function. Br J Oral Maxillofac Surg 36 (5): 327-32, 1998.

[65] Lombardi T, Odell EW, Morgan PR. p53 immunohistochemistry of odontogenic keratocysts in relation to recurrence, basal-cell budding and basal-cell naevus syndrome. Arch Oral Biol 40 (12): 1081-4, 1995.

[66] Machtens E, Hjorting-Hansen E, Schmallenbach HJ, Werz L. Keratozyste--Ameloblastom, ein klinische diagnostisches Problem. Dtsch Zahn Mund Kieferheilkd Zentralbl Gesamte 58 (5): 157-65, 1972.

[67] Magnusson BC. Odontogenic keratocysts: a clinical and histological study with special reference to enzyme histochemistry. J Oral Pathol 7 (1): 8-18, 1978.

[68] Main DM. The enlargement of epithelial jaw cysts. Odontol Revy 21 (1): 29-49, 1970.

[69] Manfredi M, Vescovi P, Bonanini M, Porter S. Nevoid basal cell carcinoma syndrome: a review of the literature. Int J Oral Maxillofac Surg 33 (2): 117-24, 2004.

[70] Matthews JB, Mason GI, Browne RM. Epithelial cell markers and proliferating cells in odontogenic jaw cysts. J Pathol 156 (4): 283-90, 1988.

[71] McIvor M. The radiological features of odontogenic keratocysts. Br J Oral Surg 10 (2): 116-25, 1972.

[72] Meara JG, Shah S, Li KK, Cunningham MJ. The odontogenic keratocyst: a 20-year clinicopathologic review. Laryngoscope 108 (2): 280-3, 1998.

[73] Meerkotter VA, Shear M. Multiple Primordial Cysts Associated with Bifid Rib and Ocular Defects. Oral Surg Oral Med Oral Pathol 18: 498-503, 1964.

[74] Mikulicz J. Beitrag zur Genese der Dermoide am Kopfe. Wien Med Wschr 26: 953-56, 986-86, 1004-8, 1876.

[75] Minami M, Kaneda T, Ozawa K, Yamamoto H, Itai Y, Ozawa M, Yoshikawa K, Sasaki Y. Cystic lesions of the maxillomandibular region: MR imaging distinction of odontogenic keratocysts and ameloblastomas from other cysts. AJR Am J Roentgenol 166 (4): 943-9, 1996.

[76] Morgan TA, Burton CC, Qian F. A retrospective review of treatment of the odontogenic keratocyst. J Oral Maxillofac Surg 63 (5): 635-9, 2005.

[77] Myoung H, Hong SP, Hong SD, Lee JI, Lim CY, Choung PH, Lee JH, Choi JY, Seo BM, Kim MJ. Odontogenic keratocyst: Review of 256 cases for recurrence and clinicopathologic parameters. Oral Surg Oral Med Oral Pathol Oral Radiol Endod 91 (3): 328-33, 2001.

[78] Nakamura N, Mitsuyasu T, Mitsuyasu Y, Taketomi T, Higuchi Y, Ohishi M. Marsupialization for odontogenic keratocysts: long-term follow-up analysis of the effects and changes in growth characteristics. Oral Surg Oral Med Oral Pathol Oral Radiol Endod 94 (5): 543-53, 2002.

[79] Ogden GR, Chisholm DM, Kiddie RA, Lane DP. p53 protein in odontogenic cysts: increased expression in some odontogenic keratocysts. J Clin Pathol 45 (11): 1007-10, 1992.

[80] Partridge M, Towers JF. The primordial cyst (odontogenic keratocyst): its tumour-like characteristics and behaviour. Br J Oral Maxillofac Surg 25 (4): 271-9, 1987.

[81] Partsch C. Über Kiefercysten. Dtsch Mschr Zahnheilk 10: 271-304, 1892.

[82] Partsch C. Zur Behandlung der Kiefercysten. Dtsch Mschr Zahnheilk 28: 252-260, 1910.

[83] Philippsen HP. Om keratocyster (kolesteatomer) I kaeberne. Tandlagebladet 60: 963-980, 1956.

[84] Pindborg JJ, Hansen J. Studies on Odontogenic Cyst Epithelium. Acta Pathol Microbiol Scand 58: 283-94, 1963.

[85] Pogrel MA, Jordan RC. Marsupialization as a definitive treatment for the odontogenic keratocyst. J Oral Maxillofac Surg 62 (6): 651-5; discussion 655-6, 2004.

[86] Poremba C, Simon R, Boecker W, Dockhorn-Dworniczak B. Molekulare Ursachen der Tumorentstehung. Der Onkologe 5 (10): 847-854, 1999.

[87] Reichart PA, Philipsen HP, Sciubba JJ. Die neue WHO-Klassifikation der Tumoren des Kopfes und des Halses. Mund Kiefer Gesichtschir 10 (1): 1-2, 2006.

[88] Robinson HB. Primordial cyst versus keratocyst. Oral Surg Oral Med Oral Pathol 40 (3): 362-4, 1975.

[89] Rodu B, Tate AL, Martinez MG, Jr. The implications of inflammation in odontogenic keratocysts. J Oral Pathol 16 (10): 518-21, 1987.

[90] Royer HD, Grinstein E, Janz M. Regulation des Zellzyklus und therapeutische Implikationen. Der Onkologe 5 (10): 884-890, 1999.

[91] Saracoglu U, Kurt B, Gunhan O, Guven O. MIB-1 expression in odontogenic epithelial rests, epithelium of healthy oral mucosa and epithelium of selected odontogenic cysts. An immunohistochemical study. Int J Oral Maxillofac Surg 34 (4): 432-5, 2005.

[92] Scharffetter K, Balz-Herrmann C, Lagrange W, Koberg W, Mittermayer C. Proliferation kinetics-study of the growth of keratocysts. Morpho-functional explanation for recurrences. J Craniomaxillofac Surg 17 (5): 226-33, 1989.

[93] Schmidt BL, Pogrel MA. The use of enucleation and liquid nitrogen cryotherapy in the management of odontogenic keratocysts. J Oral Maxillofac Surg 59 (7): 720-5; discussion 726-7, 2001.

[94] Scholzen T, Gerdes J. The Ki-67 protein: from the known and the unknown. J Cell Physiol 182 (3): 311-22, 2000.

[95] Schwenzer N, Ehrenfeld M. Zahn-, Mund- und Kieferheilkunde Band 3 Zahnärztliche Chirurgie. Stuttgart: Thieme-Verlag, p. 344-388, 2000.

[96] Scultetus J. Armamentarium chirurgicum. Frankfurt: Johann Gerlin, 1666.

[97] Shafer WG, Hine MK, Levy BM. A textbook of oral pathology. Philadelphia: Saunders, 1983.

[98] Shear M. The aggressive nature of the odontogenic keratocyst: is it a benign cystic neoplasm? Part 1. Clinical and early experimental evidence of aggressive behaviour. Oral Oncol 38 (3): 219-26, 2002.

[99] Shear M. The aggressive nature of the odontogenic keratocyst: is it a benign cystic neoplasm? Part 2. Proliferation and genetic studies. Oral Oncol 38 (4): 323-31, 2002.

[100] Shear M. The aggressive nature of the odontogenic keratocyst: is it a benign cystic neoplasm? Part 3. Immunocytochemistry of cytokeratin and other epithelial cell markers. Oral Oncol 38 (5): 407-15, 2002.

[101] Shear M. Developmental odontogenic cysts. An update. J Oral Pathol Med 23 (1): 1-11, 1994.

[102] Shear M. Odontogenic keratocysts: clinical features. Oral and Maxillofacial Surgery Clinics of North America 15 (3): 335-345, 2003.

[103] Shear M. Odontogenic keratocysts: natural history and immunohistochemistry. Oral and Maxillofacial Surgery Clinics of North America 15 (3): 347-362, 2003.

[104] Shear M. Primordial cysts. J Dent Assoc S Afr 15: 211, 1960.

[105] Slootweg PJ. p53 protein and Ki-67 reactivity in epithelial odontogenic lesions. An immunohistochemical study. J Oral Pathol Med 24 (9): 393-7, 1995.

[106] Soskolne WA, Shear M. Observations on the pathogenesis of primordial cysts. Br Dent J 123 (7): 321-6, 1967.

[107] Spitzer WJ, Steinhauser EW. Radiologic findings in odontogenic keratocysts. Dtsch Zahnarztl Z 40 (6): 602-5, 1985.

[108] Stoelinga PJ. Long-term follow-up on keratocysts treated according to a defined protocol. Int J Oral Maxillofac Surg 30 (1): 14-25, 2001.

[109] Stoelinga PJ. The treatment of odontogenic keratocysts by excision of the overlying, attached mucosa, enucleation, and treatment of the bony defect with carnoy solution. J Oral Maxillofac Surg 63 (11): 1662-6, 2005.

[110] Stoelinga PJ, Peters JH. A note on the origin of keratocysts of the jaws. Int J Oral Surg 2 (2): 37-44, 1973.

[111] Stoelinga PJW. Etiology and pathogenesis of keratocysts. Oral and Maxillofacial Surgery Clinics of North America 15 (3): 317-324, 2003.

[112] Stoelinga PJW. Excision of the overlying, attached mucosa, in conjunction with cyst enucleation and treatment of the bony defect with carnoy solution. Oral and Maxillofacial Surgery Clinics of North America 15 (3): 407-414, 2003.

[113] Thosaporn W, Iamaroon A, Pongsiriwet S, Ng KH. A comparative study of epithelial cell proliferation between the odontogenic keratocyst, orthokeratinized odontogenic cyst, dentigerous cyst, and ameloblastoma. Oral Dis 10 (1): 22-6, 2004.

[114] Todd R, August M. Molecular approaches to the diagnosis of sporadic and nevoid basal cell carcinoma syndrome-associated odontogenic keratocysts. Oral and Maxillofacial Surgery Clinics of North America 15 (3): 447-461, 2003.

[115] Toller P. Origin and growth of cysts of the jaws. Ann R Coll Surg Engl 40 (5): 306-36, 1967.

[116] Toller PA. Autoradiography of explants from odontogenic cysts. Br Dent J 131 (2): 57-61, 1971.

[117] Toller PA. Newer concepts of odontogenic cysts. Int J Oral Surg 1 (1): 3-16, 1972.

[118] Voorsmit RA. The incredible keratocyst: a new approach to treatment. Dtsch Zahnarztl Z 40 (6): 641-4, 1985.

[119] Voorsmit RACA. The incredible keratocyst. M.D. Dissertation, The Catholic University of Nijmegen, the Netherlands, 1984.

[120] Wagner H. Eine follikuläre Oberkieferzyste. Zahnärztl. Rdsch. 22, 1933.

[121] Wagner Y, Filippi A, Kirschner H, Dreyer T. Cytokeratin and p53 expression of odontogenic cysts. Mund Kiefer Gesichtschir 3 (5): 263-9, 1999.

[122] Weinberger W. Ein Fall von dermoidartiger Zyste im Oberkiefer. Z Stomatol 33: 736-739, 1935.

[123] Woolgar JA, Rippin JW, Browne RM. A comparative study of the clinical and histological features of recurrent and non-recurrent odontogenic keratocysts. J Oral Pathol 16 (3): 124-8, 1987.

[124] Woolgar JA, Rippin JW, Browne RM. The odontogenic keratocyst and its occurrence in the nevoid basal cell carcinoma syndrome. Oral Surg Oral Med Oral Pathol 64 (6): 727-30, 1987.

[125] Wright JM. The odontogenic keratocyst: orthokeratinized variant. Oral Surg Oral Med Oral Pathol 51 (6): 609-18, 1981.

[126] Zachariades N, Papanicolaou S, Triantafyllou D. Odontogenic keratocysts: review of the literature and report of sixteen cases. J Oral Maxillofac Surg 43 (3): 177-82, 1985.

[127] Zhao YF, Wei JX, Wang SP. Treatment of odontogenic keratocysts: a follow-up of 255 Chinese patients. Oral Surg Oral Med Oral Pathol Oral Radiol Endod 94 (2): 151-6, 2002.

8 Erklärung über Selbständigkeit

„Ich, Kevin Dauter, erkläre, dass ich die vorgelegte Dissertationsschrift mit dem Thema:

„Der keratozystische odontogene Tumor (Keratozyste) -
klinische, therapeutische und immunhistochemische Parameter“

selbst verfasst und keine anderen als die angegebenen Quellen und Hilfsmittel benutzt, ohne die (unzulässige) Hilfe Dritter verfasst und auch in Teilen keine Kopien anderer Arbeiten dargestellt habe.“

Datum Unterschrift

9 Danksagung

Ich danke Herrn Prof. Dr. Dr. Klein für die freundliche Überlassung des Themas meiner Dissertation.

Mein besonderer Dank gilt Herrn OA Dr. Dr. Raguse und Herrn Schwabe für die Betreuung meiner Arbeit und ihren fachlichen Rat.

Ferner gilt mein Dank allen Mitarbeitern und Mitarbeiterinnen der Klinik für Mund-, Kiefer- und Gesichtschirurgie, Charité - Universitätsmedizin Berlin, Campus Virchow Klinikum sowie allen Mitarbeitern und Mitarbeiterinnen des Instituts für Pathologie, Charité - Universitätsmedizin Berlin, Campus Mitte, für deren Unterstützung.

Nicht zu letzt herzlichen Dank meinen Eltern für alles, was sie mir ermöglicht haben.

10 Lebenslauf

„Mein Lebenslauf wird aus Datenschutzgründen in der elektronischen Version meiner Arbeit nicht mit veröffentlicht.“

Datum Unterschrift

11 Publikation

Auszüge der Ergebnisse dieser Untersuchung wurden bereits im Rahmen des Vortrages

„Der odontogene keratozystische Tumor - klinische, histologische und immunhistochemische Parameter“
(K. Dauter, J. D. Raguse, J. Bier, M. Schwabe, M. Klein)

auf dem 57. Kongress der Deutschen Gesellschaft für Mund-, Kiefer- und Gesichtschirurgie vom 29. Mai bis 2. Juni 2007 in Rostock-Warnemünde präsentiert.