

Aus der Klinik für Radiologie  
der Medizinischen Fakultät Charitè – Universitätsmedizin Berlin

DISSERTATION

T2-gewichtete MR-Tomographie fokaler Leberläsionen  
ohne und mit dem i.v. Kontrastmittel Resovist®:  
Vergleich einer schnellen mit einer hochaufgelösten Sequenz

T2-weighted MR-Imaging of Focal Liver Lesions without and  
with the i.v. Contrast Agent Resovist®:  
Comparison of a Fast with a High-Resolution Sequence

zur Erlangung des akademischen Grades  
Doctor medicinae (Dr. med.)

vorgelegt der Medizinischen Fakultät  
Charitè - Universitätsmedizin Berlin

von

Viola C.C. Bresan

Datum der Promotion: 03.03.2023

# Inhaltsverzeichnis

<b>Vorwort</b> .....	<b>V</b>
<b>Abkürzungsverzeichnis</b> .....	<b>VI</b>
<b>Tabellenverzeichnis</b> .....	<b>VII</b>
<b>Abbildungsverzeichnis</b> .....	<b>IX</b>
<b>Abstract</b> .....	<b>X</b>
<b>1 Einleitung und Zielstellung</b> .....	<b>1</b>
<b>2 Grundlagen</b> .....	<b>6</b>
2.1 Bildentstehung in der Magnetresonanztomographie.....	6
2.1.1 Bildgebung .....	6
2.1.1.1 Grundlagen.....	6
2.1.1.2 Relaxationszeiten .....	9
2.1.1.2.1 T1-Relaxationszeit .....	10
2.1.1.2.2 T2-Relaxationszeit .....	11
2.1.1.3 Kontrast und Bildqualität.....	11
2.1.2 Geläufige Sequenzen in der MRT-Diagnostik fokaler Leberläsionen ...	11
2.2 Kontrastmittel.....	14
2.2.1 Unspezifische, extrazelluläre KM (UKM) .....	15
2.2.2 Leberspezifische KM .....	17
2.2.2.1 (RES-)spezifische, superparamagnetische Eisenoxidpartikel (SPIO).....	17
2.2.2.2 Hepatozytenspezifische (paramagnetische) Kontrastmittel .....	19
2.3 Weitere Verfahren zur Detektion und Differenzierung fokaler Leberläsionen .....	20
2.3.1 Computertomographie.....	20
2.3.2 Sonographie .....	21
2.3.3 Nuklearmedizinische Diagnostik .....	22
2.3.4 Bildgestützte Punktion.....	22
2.4 Leberläsionen und ihr Signalverhalten in der Magnetresonanztomographie ..	23
2.4.1 Benigne Leberläsionen.....	24
2.4.1.1 Hämangiome .....	24

2.4.1.2 Fokale noduläre Hyperplasien .....	26
2.4.1.3 Leberzelladenome .....	27
2.4.1.4 Zysten .....	29
2.4.2 Maligne Leberläsionen .....	31
2.4.2.1 Hepatozelluläres Karzinom (HCC) .....	31
2.4.2.2 Cholangiozelluläres Karzinom .....	34
2.4.2.3 Metastasen .....	36
<b>3 Material und Methoden .....</b>	<b>39</b>
3.1 Patienten .....	39
3.2 Untersuchungsprotokoll und Auswertung .....	40
3.2.1 MR-Tomograph und Sequenzen .....	40
3.2.2 Kontrastmittel: Resovist® (Ferucarbotran) .....	41
3.2.3 Untersuchungsprotokoll .....	41
3.2.4 Auswertung .....	42
3.2.4.1 Qualitative Auswertung .....	42
3.2.4.2 Quantitative Auswertung .....	43
3.3 Statistische Auswertung .....	44
<b>4 Ergebnisse .....</b>	<b>46</b>
4.1 Qualitative Auswertung .....	46
4.1.1 Qualitätsmerkmal: Gesamtbildqualität .....	46
4.1.2 Qualitätsmerkmal: Leber-Läsionskontrast .....	49
4.1.3 Qualitätsmerkmal: Artefakte .....	57
4.1.4 Qualitätsmerkmal: Qualität der Fettsättigung .....	59
4.2 Quantitative Auswertung .....	59
4.2.1 Quantitatives Merkmal: Leber-Läsions-Kontrast anhand der Signalintensitäten .....	59
4.2.2 Quantitatives Merkmal: Anzahl Läsionen bis 4 mm .....	61
4.2.3 Quantitatives Merkmal: Anzahl Läsionen 5 – 9 mm .....	64
4.2.4 Quantitatives Merkmal: Anzahl der Läsionen > 9 mm .....	66
<b>5 Diskussion .....</b>	<b>71</b>
5.1 Interpretation meiner Ergebnisse .....	71
5.2 Einbettung der Studie in bisherigen Stand / Entwicklung / Forschung .....	72
5.3 Einschränkungen der Studie / Methodenkritik .....	73

---

5.4 Schlussfolgerung .....	74
<b>6 Zusammenfassung .....</b>	<b>75</b>
<b>Literaturverzeichnis .....</b>	<b>77</b>
<b>Eidesstattliche Versicherung .....</b>	<b>83</b>
<b>Anteilerklärung .....</b>	<b>85</b>
<b>Lebenslauf.....</b>	<b>88</b>
<b>Publikationsliste .....</b>	<b>90</b>
<b>Danksagung .....</b>	<b>91</b>
<b>Anhang (Bescheinigung Statistik) .....</b>	<b>92</b>

## **Vorwort**

Teilergebnisse der vorliegenden Arbeit wurden veröffentlicht in: Rief M, Wagner M, Franiel T, Bresan V, Taupitz M, Klessen C, Hamm B, Asbach P. Detection of focal liver lesions in unenhanced and ferucarbotran-enhanced magnetic resonance imaging: A comparison of T2-weighted breath-hold and respiratory-triggered sequences. *Magn Reson Imaging*. 2009; 27(9): 1223-1229.

---

## Abkürzungsverzeichnis

BH-SS-FSE .....	breath-hold-single-shot-fast spin-echo
CCC.....	Cholangiozelluläres Karzinom
CT.....	Computertomographie
df .....	degrees of freedom (Anzahl d. Freiheitsgrade)
FNH .....	Fokale Noduläre Hyperplasie
FOV .....	Field of view
Gd.....	Gadolinium
HASTE.....	Half-Fourier single-shot Turbo-Spinecho=
HCC.....	Hepatocelluläres Karzinom
Hf.....	Hochfrequenz
KM .....	Kontrastmittel
LLC.....	Leber-Läsions-Kontrast
MR.....	Magnetresonanz
MRT.....	Magnetresonanztomographie
PACE.....	T2w -TSE with prospective acquisition correction= RT-FSE (respiratory triggered fast spin-echo)
PPM.....	Parts per Million
RES .....	Retikuloendotheliales System
ROI .....	Region of interest
SE.....	Spinecho
SNR .....	signal-to-noise ratio (Signal-Rausch-Verhältnis)
SPIO.....	superparamagnetisches eisenoxidhaltiges Kontrastmittel
T1w.....	T1-gewichtet
T2w.....	T2-gewichtet
TE.....	Echozeit
TNM.....	Tumorklassifikationssystem maligner Tumoren
TR.....	Repetitionzeit
TSE .....	Turbo-Spinecho
UKM .....	unspezifisches extrazelluläres Kontrastmittel

## Tabellenverzeichnis

<b>Tabelle 1:</b>	Kontrastmittel in der Leber-MRT-Diagnostik.....	15
<b>Tabelle 2:</b>	Diagnosen .....	40
<b>Tabelle 3:</b>	Sequenzparameter .....	41
<b>Tabelle 4:</b>	Übersicht Bewertungsmaßstab der Qualitätsmerkmale der MRT-Sequenzen .....	43
<b>Tabelle 5:</b>	Qualitativer Leber-Läsions-Kontrast (LLC) im Vergleich der Sequenzen ohne und mit Kontrastmittel Resovist .....	50
<b>Tabelle 6:</b>	Friedmann-Test: Vergleich der 4 Bedingungen qualitativer Leber-Läsionskontrast .....	50
<b>Tabelle 7:</b>	Qualitätsmerkmal Artefakte: Vergleich der vier Bedingungen anhand ihrer Bewertungen .....	57
<b>Tabelle 8:</b>	Statistik (Cochran-Test) für Qualitätsmerkmal Artefakte, Vergleich der vier Bedingungen.....	57
<b>Tabelle 9:</b>	Bewertungsscore bezüglich Artefakte unter Anwendung der HASTE-Sequenz ohne Resovist.....	58
<b>Tabelle 10:</b>	Bewertungsscore bezüglich Artefakte unter Anwendung der PACE-Sequenz ohne Resovist.....	58
<b>Tabelle 11:</b>	Bewertungsscore bezüglich Artefakte unter Anwendung der HASTE-Sequenz mit Resovist.....	58
<b>Tabelle 12:</b>	Bewertungsscore bezüglich Artefakte unter Anwendung der PACE-Sequenz mit Resovist.....	58
<b>Tabelle 13:</b>	Vergleich der Sequenzen hinsichtlich des quantitativen LLC über alle Diagnosen (Mittelwert mit Standardabweichung, Median und Perzentile) .....	59
<b>Tabelle 14:</b>	Varianzanalyse mit Messwiederholung für quantitative Leber-Läsionskontraste .....	61
<b>Tabelle 15:</b>	Vergleich der Sequenzen hinsichtlich des quantitativen Leber-Läsionskontrast für die drei Untergruppen von Läsionen (Mittelwert mit Standardabweichung).....	61
<b>Tabelle 16:</b>	Anzahl der Patienten mit erkannten Läsionen $\leq 4$ mm Durchmesser, gruppiert nach Anzahl der in den einzelnen Sequenzen gesehenen Läsionen.....	62
<b>Tabelle 17:</b>	Friedmann-Test: Vergleich der vier Bedingungen des quantitativen Merkmal Anzahl der Läsionen $\leq 4$ mm .....	62
<b>Tabelle 18:</b>	Multiple Paarvergleiche mittels exaktem Wilcoxon-Test.....	63
<b>Tabelle 19:</b>	Anzahl der Patienten mit erkannten Läsionen 5 – 9 mm Durchmesser, gruppiert nach Anzahl der in den einzelnen Sequenzen gesehenen Läsionen.....	64
<b>Tabelle 20:</b>	Friedmann-Test zum Vergleich der vier Sequenzen.....	65

---

<b>Tabelle 21:</b> Post-Hoc-Paarvergleich (multipler Paarvergleich mit dem exakten Wilcoxon-Test) .....	65
<b>Tabelle 22:</b> Anzahl der Patienten mit erkannten Läsionen > 9 mm Durchmesser, gruppiert nach Anzahl der in den einzelnen Sequenzen gesehenen Läsionen.....	67
<b>Tabelle 23:</b> Friedmann Test für das quantitative Qualitätsmerkmal Läsionsgruppe > 9mm .....	67
<b>Tabelle 24:</b> Post-Hoc-Paarvergleich.....	68



## Abbildungsverzeichnis

<b>Abbildung 1:</b>	Mittlerer Score der Gesamtbildqualität im Vergleich der Sequenzen (T2w- HASTE und T2w-PACE-TSE) ohne und mit Zugabe des Kontrastmittels Resovist.....	47
<b>Abbildung 2:</b>	Vergleich der Sequenzen bzgl. exzellenter bis guter Gesamtbildqualität.....	47
<b>Abbildung 3:</b>	Qualitativer Leber-Läsionskontrast (LLC) im Vergleich der Sequenzen ohne und mit Kontrastmittel Resovist.....	51
<b>Abbildung 4:</b>	Qualitativer Leber-Läsionskontrast (LLC) im Vergleich der Sequenzen ohne und mit Kontrastmittel Resovist. Oben (blau) = T2w-HASTE und unten (grün) = T2w-PACE-Sequenz. (Die niedrige Bewertung zeigt das bessere Ergebnis.).....	53
<b>Abbildung 5:</b>	A-D: T2-gewichtete MR-Aufnahmen einer 69 Jahre alten Patientin mit multiplen Lebermetastasen eines Nebennierenkarzinoms .....	54
<b>Abbildung 5:</b>	E-H: Bei der gleichen Patientin axiale Schicht in Höhe des kaudalen rechten Leberlappens mit einer sehr kleinen Metastase .....	55
<b>Abbildung 6:</b>	T2-gewichtete MR-Aufnahmen eines 76 Jahre alten Patienten mit einem mäßig differenzierten hepatozellulären Karzinom im rechten Leberlappen .....	56
<b>Abbildung 7:</b>	Vergleich der Sequenzen hinsichtlich des quantitativen Leber-Läsions-Kontrastes (LLC) anhand des Medianwertes mit Standardabweichung. KM=Resovist .....	60
<b>Abbildung 8:</b>	Vergleich der Sequenzen hinsichtlich der Erkennbarkeit kleinster Leberläsionen ( $\leq 4$ mm) anhand ihrer Medianwerte mit Standardabweichung.....	63
<b>Abbildung 9:</b>	Vgl. der Sequenzen hinsichtlich der Erkennbarkeit kleiner Leberläsionen (5 – 9 mm) anhand ihrer Medianwerte mit Standardabweichung.....	66
<b>Abbildung 10:</b>	Vgl. der Sequenzen hinsichtlich der Erkennbarkeit großer Leberläsionen (> 9 mm) anhand ihrer Medianwerte mit Standardabweichung.....	69
<b>Abbildung 11:</b>	T2-gewichtete MR-Aufnahmen einer 72 Jahre alten Patientin mit Lebermetastasen eines Kolonkarzinoms.....	70

## Abstract

### Deutsch

**Ziel:** Die vorliegende Studie hatte zum Ziel, für die Magnetresonanztomographie (MRT) der Leber zu untersuchen, wie sich die i.v. Injektion des Eisenoxid-Nanopartikel-basierten Kontrastmittels (KM) Resovist® auf die Darstellung fokaler Leberläsionen in einer schnellen T2w turbo Spinecho Sequenz (T2w-HASTE, während Atemstopp), und in einer T2w turbo Spinecho Sequenz mit Atemnavigation (T2w-PACE-TSE, während freier Atmung) auswirkt.

**Material und Methoden:** Es wurden retrospektiv MRT-Untersuchungen von 42 Patienten (18 Männer und 24 Frauen im Alter zwischen 28 und 77 Jahren, im Mittel  $58,1 \pm 13,5$  Jahre) mit fokalen Leberläsionen aus einem Zeitraum von 16 Monaten analysiert. Alle Patienten hatten Resovist® in einer Standarddosierung erhalten. Die Bildakquisition mit T2w-HASTE und T2w-PACE-TSE erfolgte vor sowie ab 10 min nach i.v. KM-Injektion. Es wurden qualitativ die vier Parameter *Gesamtbildqualität*, *Leber-Läsions-Kontrast*, *Artefakte* und *Qualität der Fettsättigung* auf einer Skala von 1–5 bewertet. Quantitativ wurden die zwei Parameter *Leber-Läsions-Kontrast* anhand von region-of-interest-basierten Messungen und *Anzahl erkennbarer Läsionen* in Abhängigkeit des Läsionsdurchmessers bestimmt ( $\leq 4$  mm, 5 – 9 mm,  $> 9$  mm). Zusätzlich erfolgte eine Einteilung nach Zysten, Metastasen oder soliden Tumoren. Die statistische Auswertung wurde für die qualitativen Variablen mit dem Cochran-Test und mit dem McNemar-Test durchgeführt. Für die quantitativen Variablen wurde die Varianzanalyse für Messwiederholungen als multiples Verfahren verwendet. Signifikanz wurde für  $p < 0,05$  festgelegt.

**Ergebnisse:** Qualitative Auswertung (=: nicht signifikant; <: signifikant): *Gesamtbildqualität*: T2w-HASTE nativ = T2w-HASTE KM < T2w-PACE-TSE nativ = T2w-PACE-TSE KM; *Leber-Läsions-Kontrast*: T2w-HASTE nativ = T2w-HASTE KM < T2w-PACE-TSE nativ < T2w-PACE-TSE KM; *Artefakte*: Tendenziell beste Bewertung für die T2w-PACE KM; *Qualität der Fettsättigung*: Nur für T2w-PACE-TSE – bei 24/42 homogen, bei 14/42 geringe Inhomogenität, bei 4/42 unzureichende Fettsuppression. Quantitative Auswertung: *Leber-Läsions-Kontrast*: T2w-HASTE nativ < T2w-HASTE KM = T2w-PACE-TSE nativ < T2w-PACE-TSE KM; *Anzahl erkennbarer Läsionen*  $\leq 4$  mm: T2w-HASTE nativ = T2w-HASTE-KM < T2w-PACE-TSE nativ = T2w-PACE-TSE KM; *Anzahl erkennbarer Läsionen* 5 – 9 mm: T2w-HASTE nativ = T2w-HASTE KM < T2w-PACE-TSE nativ < T2w-

PACE-TSE KM; Anzahl erkennbarer Läsionen > 9 mm: T2w-HASTE nativ = T2w-HASTE KM < T2w-PACE-TSE nativ = T2w-PACE-TSE KM.

**Schlussfolgerung:** Die T2w-PACE-TSE ist der T2w-HASTE in der nativen und KM-unterstützten Untersuchung bezüglich Bildqualität, Erkennbarkeit fokaler Leberläsionen und quantitativem Leber-Läsions-Kontrast signifikant überlegen, sodass der zeitliche Mehraufwand für die T2w-PACE TSE gerechtfertigt erscheint. In beiden Sequenzen führt die Injektion von Resovist zu einer tendenziellen, jedoch nicht signifikanten Erhöhung der Anzahl der erkannten Läsionen.

### Englisch:

**Purpose:** Aim of the study was to evaluate the effect of an i.v. Injection of the iron-oxide based contrast medium (CM) Resovist® on liver lesions diagnostics efficiency for a fast T2-weighted single shot breathhold TSE-sequence (T2w-HASTE) in comparison to a high resolution T2-weighted TSE-sequence with prospective acquisition correction acquired during free breathing (T2w-PACE-TSE).

**Materials und Methods:** A retrospective analysis of the MRI examinations of 42 patients (18 men and 24 women between the ages of 28 and 77 years, mean  $58.1 \pm 13.5$  years) with focal liver lesions acquired over a period of 16 months was performed. In all patients, the images were acquired before (native) and starting at 10 min after i.v. injection of a standard dose of Resovist® using the T2w-HASTE and T2w-PACE-TSE sequence. The four key parameters, i.e. overall image quality, liver-lesion contrast, artifacts and quality of fat saturation were qualitatively evaluated on a scale of 1–5. Two parameters were determined quantitatively: Liver-lesion contrast and the number of recognizable lesions depending on the lesion diameter ( $\leq 4$  mm, 5-9 mm, > 9 mm). In addition, lesions were classified in cysts, metastases and solid tumors. A statistical evaluation was carried out for the qualitative variables using Cochran test and McNemar test. For the quantitative variables, an analysis of variance based on repeated measurements was used as a multiple method. The significance level was set at  $p < 0.05$ .

**Results:** Qualitative evaluation (=: not significant; <: significant): Overall image quality: T2w-HASTE native = T2w-HASTE CM < T2w-PACE-TSE = T2w-PACE-TSE CM; Liver-lesion contrast: T2w-HASTE native = T2w-HASTE CM < T2w-PACE-TSE native < T2w-PACE-TSE CM; Artifacts: Tendentially best rating for the T2w-PACE CM; quality of fat

saturation: Only for T2w-PACE-TSE - homogeneous in 24/42, low inhomogeneity in 14/42, inadequate fat suppression in 4/42. Quantitative evaluation: liver-lesion contrast: T2w-HASTE native < T2w-HASTE CM = T2w-PACE-TSE native < T2w-PACE-TSE CM; number of detectable lesions  $\leq$  4 mm: T2w-HASTE native = T2w-HASTE-CM < T2w-PACE-TSE native = T2w-PACE-TSE CM; number of recognizable lesions 5 - 9 mm: T2w-HASTE native = T2w-HASTE CM < T2w-PACE-TSE native < T2w-PACE-TSE CM number of detectable lesions > 9 mm: T2w-HASTE native = T2w-HASTE CM < T2w-PACE-TSE native = T2w-PACE-TSE CM.

**Conclusion:** The T2-weighted PACE-TSE is significantly superior to the T2-weighted HASTE in both in native and in the contrast-enhanced examination, with respect to image quality, recognizability of focal liver lesions and quantitative liver-lesion contrast. Thus, the additional time required for the T2-weighted PACE TSE seems to be justified. In both sequences, the application of Resovist tends to increase slightly the number of detected lesions, this effect is however not significant.

# 1 Einleitung und Zielstellung

Die Magnetresonanztomographie (MRT) ist seit über dreißig Jahren im klinischen Einsatz und stellt eines der wichtigsten bildgebenden diagnostischen Verfahren dar, um Raumforderungen, Fehlbildungen, Entzündungen u. Ä. zu erfassen.

Der Effekt der magnetischen Resonanz wurde 1946 entdeckt. Auf Grund ihrer kontrastreicheren Darstellung von Weichteilgewebe und Flüssigkeit im Vergleich zu Standardverfahren (z. B. CT), hat sie in der Diagnostik von abdominellen Erkrankungen einen festen Platz eingenommen. Durch enorme Entwicklungsschritte und damit verbundene zahlreiche Verbesserungen ist sie eine stabile Methode auch in der Leberdiagnostik geworden (Taupitz und Hamm 2007).

Die häufigste Indikation für bildgebende Verfahren in der Leberdiagnostik ist die Frage nach fokalen Läsionen, da die Leber ein häufiger Ort von Metastasen ist.

Die operative Entfernung bzw. Behandlung von malignen Lebertumoren hat sich verbessert und kann die Lebenserwartung des Patienten erhöhen. Bei Verdacht auf eine Leberläsion folgt meist die Sonographie und Computertomographie (CT). Beide Methoden zusammen haben eine Zuverlässigkeit in der Detektion von ca. 95 %. Etwa 20 % der Leberläsionen sind gutartig. Aber gerade die Primärdiagnostik mittels Ultraschall zeigt eine hohe Unsicherheit in der Charakterisierung bei den multiplen Erscheinungsbildern maligner Läsionen und der untersucherabhängigen Beurteilung. Daher besteht für die MRT eine wichtige und hohe Anforderung in Form der bildmorphologischen Lokalisierung und Charakterisierung.

Die generell hohe Sensitivität des Magnetresonanztomographie-Verfahrens verbessert sich noch unter Anwendung von Kontrastmitteln (KM) (Choi et al. 2006), die kaum Nebenwirkungen haben. Dennoch besteht eine Lücke im Nachweis kleinerer Läsionen. Hierbei ermöglichen KM eine verbesserte Detektion.

Prinzipiell stehen mehrere KM zur Untersuchung des Abdomens zur Verfügung. Ein Leber-spezifisches und in dieser Arbeit auch verwendetes KM ist Resovist (siehe Kapitel 2.2). Resovist ist ein Kontrastmittel für die MRT-Diagnostik der Leber auf der Basis von superparamagnetischen Eisenoxid-Nanopartikeln (Superparamagnetic Iron Oxide Nanoparticles, SPIO).

Ein Problem der optimalen Darstellung der Leber sind die Bewegungsartefakte (Atmung) bei der Untersuchung. Beim Vergleich der Magnetresonanztomographie mit der Computertomographie stellen sich Vor- und Nachteile dar.

### **Vorteile der Magnetresonanztomographie**

In der MRT ist eine bessere Dignitätsbeurteilung fokaler Leberläsionen möglich als durch andere bildgebende Verfahren (Hammerstingl et al. 2008; Reimer et al. 2000), einschließlich der CT.

Aufgrund der Schwächen der Computertomographie bei Raumforderungen unterhalb einer Größe von 1 – 2 cm, sowie in der Detektion von Tumorgewebe mit geringem Dichteunterschied zum umliegenden Gewebe konnte sich die MRT etablieren. Bezüglich der Sensitivität stellt die MRT bei der Diagnostik von Leberläsionen (je nach Läsionstyp) ein vergleichbares oder sogar besseres Verfahren als die CT dar (Tonan et al. 2007, Namkung et al. 2007, Lencioni et al. 2005, Herold 2005, Helmberger et al. 1999; Reimer et al. 2000, Stoker et al. 2002).

Aus klinischer Sicht ist z. B. die häufig schwierige Unterscheidung zwischen Hämangiom und Metastase mit der MRT in mindestens 90 % der Fälle sicher möglich (Reiser und Semmler 2002). Die Sensitivität für Leberläsionen unter 1 cm Größe zeigt anhand der Studienlage Unterschiede auf. So zeigen Studien zufolge SPIO-MRT- Untersuchungen eine vergleichbare Genauigkeit, Sensitivität und positiven Vorhersagewert in der Detektion von hepatozellulären Karzinomen wie das multiphasische CT (Kim 2008). Bei „SPIO“ handelt es sich um superparamagnetische Eisenoxid-Nanopartikel.

Stoker et al. und Jung et al. konnten 2002 in diesem Zusammenhang sogar eine Überlegenheit des MRT im Vergleich zum Spiral-CT aufzeigen.

Vorteilhaft ist ebenfalls bei der MRT die freie Wählbarkeit der Schnittebene bei hohem Weichteilkontrast. Mit der Möglichkeit sagittaler, koronarer, axialer oder schräger Einstellungen können die Schnittbilder dem Verlauf anatomischer Strukturen angepasst werden ohne die Lage des Patienten zu verändern.

Der Vorteil der frei wählbaren Schnittebenen hat sich durch die Möglichkeit der 3D-Rekonstruktion von CT-Daten mit isotropen Voxeln jedoch relativiert. Die CT kann die gewünschte Ebene nachträglich bei Bedarf rekonstruieren.

Ein wichtiger Vorteil der Leber-MRT besteht in der OP-Planung. Die genaue topographische Beurteilung z. B. des Tumors zu den umliegenden Gefäßen und Organen ist aufgrund der frei wählbaren Schichtebene in der MRT sehr gut möglich.

Ein weiterer Vorteil besteht beispielsweise vor Leberteileresektionen, um abzuklären, ob das Restparenchym ausreichend funktionsfähig ist. Hier kann die MRT Aufschlüsse über fibrotische Bezirke oder Steatosis hepatis (nach z. B. Chemotherapie) geben.

Die MRT kommt ohne schädliche ionisierende Strahlung aus, somit besteht ein Vorteil, das Krebsrisiko durch diagnostische Röntgenstrahlen nicht zu erhöhen (Berrington de Gonzales et al. 2004).

### **Nachteile der Magnetresonanztomographie**

Nachteilig ist der Zeit- und Kostenaufwand. Der geringe Durchmesser der Röhre kann zudem bei den Patienten Beklemmungs- und Angstgefühle verursachen.

Die MRT ist weniger als die CT in seiner Durchführung standardisiert.

Einschränkungen stellen das Vorhandensein von Metallteilen dar (z. B. Osteosynthesematerial, Ports etc.). Sie stören das Magnetfeld und erzeugen Bildartefakte. Zudem können Metallteile durch das Magnetfeld bewegt werden und Verletzungen auslösen (z. B. Granatsplitter).

Strukturen mit geringem Wassergehalt (Knochen, Lunge) sind für die Darstellung mit der MRT ungeeignet.

Nachteilig für die Bildqualität in der MRT im Bereich des Abdomens sind Bewegungsartefakte durch Atmung und Pulsation von Herz und großen Gefäßen. Durch technische Weiterentwicklung konnten sie relativiert werden. Die Entwicklung schnellerer Pulssequenzen mit kürzeren Messzeiten, und damit verbunden eine Untersuchung in Atemanhalte-technik, bildet einen Ansatz, diese Artefakte zu unterdrücken (Gaa et al. 1996; Helmberger et al. 2000).

Ein spezifisches Problem diesbezüglich besteht am Oberbauch durch Bewegungsartefakte auf Grund der Atmung. Erst nach Reduktion dieser Artefakte kann eine ausreichende Bildqualität und anatomische Detailerkennbarkeit gewährleistet werden.

Eine gute Bildqualität wird oft auch mit einer hohen örtlichen Auflösung gleichgesetzt. Weitere Bildgütekriterien sind das hohe Signal-Rausch-Verhältnis, die geometrische Bildgüte, der Signalkontrast und die Bildhomogenität.

Diese Kriterien beeinflussen sich zudem in hohem Maße gegenseitig. Die zu einem oder mehreren Kriterien gehörenden Messparameter werden in der Regel der jeweiligen diagnostischen Fragestellung zulasten anderer Parameter angepasst.

Die freie Wahl der Schichtebene in der MRT spielt meist eine nachrangige Rolle im Bereich des Abdomens bzw. der Leber. Das Hauptaugenmerk dort ist der hohe Weichteilkontrast bei gleichzeitig guter räumlicher Auflösung. Kontrast und Bildqualität müssen jedoch im Zusammenhang gesehen werden.

Ein Ansatzpunkt für diese besonderen Herausforderungen innerhalb der Leberdiagnostik stellt z. B. der Einsatz von Navigatortechnik dar. Um eine Datenakquisition während der freien Atmung zu ermöglichen, bedarf es entsprechender technischer Ausstattung. Es werden die Daten eines bestimmten Atemabschnittes (meist Expirationsplateau) akquiriert. Die Atemphasen werden durch einen Bauchgurt oder unter Verwendung der Navigatortechnik zum Monitoring der Zwerchfellbewegung erkannt. Atemtriggerung bedeutet aber auch eine verlängerte Untersuchungszeit. Bei effizienter Atemtriggerung kann damit eine signifikante Bildqualitätsverbesserung erreicht werden (Klessen et al. 2005).

Klessen et al. konnten 2005 in einer Vergleichsstudie von 40 Patienten die besten Ergebnisse hinsichtlich Detailerkennbarkeit und Bildqualität für die hochaufgelöste T2-gewichteten (T2w) Turbospinecho-Sequenz mit Atemnavigation (turbo spin-echo sequence with prospective acquisition correction = T2w-PACE-TSE) versus der konventionellen und schnellen T2w-Sequenz in Atemanhaltetechnik (Half Acquisition Single-Shot Turbo Spin Echo = HASTE) aufzeigen. Ähnliches beschreiben auch Kim et al. 2008 und Paulheit et al. 1998.

### **Zielstellung**

Die interessierende Frage war daher: Wie wirkt sich die Anwendung von Resovist (Kontrastmittel für die MRT der Leber auf Basis von superparamagnetischen Eisenoxid-Nanopartikeln) in der T2w-Atemstopp-HASTE Sequenz (T2w-HASTE) versus T2w-PACE-TSE während freier Atmung mit Atemnavigator auf die Darstellung fokaler Leberläsionen aus?

Der Fokus der Arbeit liegt auf der wissenschaftlichen Evaluation der Darstellung fokaler Leberläsionen in zwei verschiedenen Sequenzen ohne und mit intravenöser Applikation von Resovist. Der Grundlagenteil dieser Arbeit zeigt deren aktuellen Stand, klinische Anwendungen sowie Vor- und Nachteile gegenüber etablierten bildgebenden Verfahren auf.



**Die Hypothese dieser Arbeit lautet:**

Die Kombination einer hochaufgelösten T2w-PACE-TSE mit dem gewebespezifischen Eisenoxid-haltigen Kontrastmittel Resovist verbessert die Darstellung fokaler Leberläsionen gegenüber der Vergleichstechnik HASTE ohne und mit Resovist sowie gegenüber der T2w-PACE-TSE ohne Resovist.

Es erfolgte eine retrospektive Analyse der MRT-Sequenzen von 42 Patienten mit fokalen Leberläsionen mit qualitativer und quantitativer Kontrastauswertung. Um die Hypothese zu prüfen, mussten die Ergebnisse mit einem Standard verglichen und bewertet werden. Diesen stellte in erster Linie der histologisch gesicherte Befund des Patienten dar. War dieser nicht vorhanden, wurde die Darstellung der Leberläsion durch andere bildgebende Verfahren als Standard verwendet (CT, Sonographie, Folge-MRT im Verlauf).

Daher wurden bei 42 Patienten Leberläsionen in einer optimierten T2w-Sequenz in Atemanhaltetechnik (T2w-HASTE-Sequenz) und einer T2-gewichteten Turbospinecho-Sequenz mit Atemnavigation (T2w-PACE-TSE) anhand qualitativer und quantitativer Parameter verglichen. Folgende Parameter wurden dabei bewertet:

- Gesamtbildqualität
- Leber-Tumor-Kontrast
- Artefakte
- Anzahl der erkennbaren Läsionen in Abhängigkeit der Läsionsgröße

Alle genannten Parameter wurden für die PACE- versus HASTE-Sequenzen sowohl ohne als auch mit Resovist verglichen.

---

## 2 Grundlagen

### 2.1 Bildentstehung in der Magnetresonanztomographie

#### 2.1.1 Bildgebung

##### 2.1.1.1 Grundlagen

Die Magnetresonanztomographie (MRT), auch Kernspintomographie genannt, ist eine bildgebende Technik zur Darstellung der inneren Organe und Gewebe mit Hilfe von Magnetfeldern und Hochfrequenzwellen.

Das physikalische Prinzip wurde 1946 von Felix Bloch und Edward Purcell unabhängig voneinander entdeckt und erstmalig beschrieben. Zunächst fand es Anwendung in Physik und Chemie. 1952 erhielten die beiden Wissenschaftler dafür den Nobelpreis für Physik. Die entscheidende Weiterentwicklung zu einer Bild erzeugenden Technik in der Medizin wurde durch Paul C. Lauterbur und Sir Peter Mansfield im Jahr 1973 vorangetrieben. Dafür erhielten sie 2003 den Nobelpreis für Medizin. Praktisch verfügbar ist das Verfahren seit 1984.

Die Kernspintomographie kommt ohne Röntgenstrahlung aus. Die MRT arbeitet mit Magnetfeldern und Radiowellen. Es ist ein Verfahren zur bildlichen Darstellung von Körperschichten mit Hilfe des Resonanzeffektes zwischen Atomkernen und einer jeweils genau zugeordneten elektromagnetischen Welle, wobei sich der zu untersuchende Körper in einem von außen aufgeprägten Magnetfeld befinden muss.

Das Grundprinzip der MRT basiert auf Atomkernen mit einem *Spin* als Grundbausteine des Menschen. Im Körper sind das vor allem Wasserstoffatomkerne (Protonen). Wasserstoffatomkerne haben für die MRT zwei entscheidende Vorteile. Zum einen ist es das häufigste Element im menschlichen Körper (ca.  $10^9$  Protonen/m<sup>3</sup> Gewebe) und für die MRT das empfindlichste.

Als Spin oder Kernspin bezeichnet man den Eigendrehimpuls eines Protons um seinen eigenen Schwerpunkt. Das Elektron des Atoms wird dabei außer Acht gelassen. Das Proton dreht sich um sich selbst wie ein Kreisel. Die Eigendrehung ist eine Grundeigenschaft der Elementarteilchen.

Sich bewegende Ladungen induzieren Strom und dadurch entsteht ein lokales Magnetfeld. Somit könnte man sie als kleine Stabmagneten betrachten (Schild 1987). Dadurch können Sie vom äußeren Magnetfeld des MRT-Gerätes beeinflusst werden.

Im Normalzustand sind die magnetischen Momente im Gewebe ungeordnet und kompensieren sich dadurch. Durch das starke statische Magnetfeld im Kernspintomographen zwingt man die Atomkerne in eine bestimmte Richtung. Die Protonen richten sich nun in paralleler und antiparalleler Magnetfeldrichtung an den Feldlinien aus. Dabei präzedieren sie wie ein Kreisel um die magnetische Feldrichtung.

Diese beiden Zustände (parallel und antiparallel) unterscheiden sich in ihrem Energieniveau und sind daher unterschiedlich besetzt. Das parallele Energieniveau ist das energieärmere und weist daher mehr Protonen auf als das antiparallele. Zahlenmäßig ist dieser Unterschied jedoch nur gering, bewirkt aber eine nachweisbare Magnetisierung des Körpers in Richtung des äußeren Magnetfeldes. Es entsteht die sogenannte Longitudinalmagnetisierung.

Um schlussendlich eine Bildgebung zu erzeugen, wird der o. g. Gleichgewichtszustand gestört, indem ein Hochfrequenz(Hf)-Impuls eingestrahlt wird. Jetzt können einige Protonen vom energieärmeren Zustand in den energiereicheren antiparallelen Zustand angehoben werden. Diese Energieübertragung nennt man Resonanz.

Resonanz kann nur dann erfolgen, wenn die Frequenz des eingestrahlten HF-Impulses mit der Eigenpräzessionsfrequenz der Protonen (Larmorfrequenz) übereinstimmt. Es ist also eine definierte Energiezufuhr mit entsprechender Frequenz notwendig.

Neben der Ausrichtung in parallel und antiparallel beginnen sich die Protonen auf eine bestimmte Art zu bewegen, die man Präzessionsbewegung (Kreiselbewegungen der Protonen in Richtung des äußeren Magnetfeldes) nennt und deren Geschwindigkeit mit der Präzessionsfrequenz beschrieben wird. Die Präzessionsfrequenz oder Larmorfrequenz lässt sich mit der Larmor-Gleichung beschreiben und nimmt mit der Stärke des Magnetfeldes zu.

Larmor-Gleichung:  $\omega_0 = \gamma \times B_0$

*Dabei sind:*  $\omega_0$ : Larmorfrequenz in [MHz];

$\gamma$ : gyromagnetische Konstante, charakteristisch für jedes Element, für Protonen = 42,58 MHz/T;

$B_0$ : Stärke des Magnetfeldes in Tesla [T]

Um die Kerne dauerhaft zur Präzession anzuregen, ist das zweite, äußere Feld (ein hochfrequentes Wechselfeld „HF-Feld“) nötig. Durch den HF-Impuls verringert sich nicht nur die Longitudinalmagnetisierung, sondern wird auch eine Transversalmagnetisierung erzeugt, die vom Ort und Gewebetyp abhängig ist. Sie entsteht nach verringerter Longitudinalmagnetisierung und Synchronisierung der präzedierenden Protonen. Die Transversalmagnetisierung besteht quer zum äußeren Magnetfeld.

Schaltet man diese Hochfrequenzwellen wieder ab, so richten sich die Atome wieder nach dem starken Magnetfeld aus. Das System kann wieder relaxieren. Bei diesem Rückstellvorgang geben die Atome selbst Energie ab und kehren in die parallele Ausrichtung zurück. Das Spinensemble strebt im statischen Magnetfeld seinem energetischen Gleichgewichtszustand zu. Nach einer Zeit erholt sich die Längsmagnetisierung vollständig. Das entspricht der Längsrelaxation. Ihre Zeitkonstante, die angibt wie schnell die Erholung abläuft, nennt man T1. (siehe Kapitel 2.1.1.2.1).

Indem sich die Longitudinalmagnetisierung wieder aufbaut, fällt die Quermagnetisierung wieder auf Null ab. Dieser Vorgang entspricht der T2-Relaxationszeit (siehe Kapitel 2.1.1.2.2). Die synchronisierte Präzession induziert in der Empfängerspule einen elektrischen Strom, der Voraussetzung für die Bildrekonstruktion ist.

Ebenfalls Voraussetzung für die Bildrekonstruktion ist die exakte Information über den jeweiligen Entstehungsort des MR-Antwortsignals. Ansonsten erhält man am Ende einer Magnetresonanzuntersuchung ein Gesamtsignal über das ganze im Magnetfeld befindliche Volumen ohne Ortsauflösung.

Um ein Tomogramm zu erhalten, muss also zusätzlich eine Ortskodierung durchgeführt werden. Lauterbur entwickelte hierzu die entscheidende Methode.

Dabei wird die Abhängigkeit der Larmorfrequenz von der magnetischen Feldstärke genutzt. Existiert an jedem Ort des zu untersuchenden Objekts ein anderes Feld und damit auch unterschiedliche Resonanzfrequenzen, kann durch eine Frequenzanalyse jeder Frequenz ein bestimmter Ort zugeordnet werden. Zur Erzeugung eines ortsabhängigen Magnetfeldes benutzt man magnetische Gradienten, die, zueinander senkrecht stehend, das äußere Magnetfeld überlagern.

Diese Gradientenspulen werden in allen drei Raumrichtungen unabhängig in schneller Folge an- und abgeschaltet. Mit diesen zusätzlichen Magnetfeldern (Gradientenfeldern), die von geringer Stärke im Vergleich zum äußeren Magnetfeld sind, können die Signale

der Protonen lokalisiert und später zu einem digitalen Schnittbild zusammengesetzt werden.

Die empfangenen MR-Signale sind zunächst Rohdaten. Mittels der MR-Bildgebungstechnik wird also nicht direkt ein Bild gemessen, sondern eine Messmatrix mit Rohdaten gefüllt. Die Anordnung der Rohdaten nennt man auch den „k-Raum“. Um die einzelnen Voxel zu lokalisieren werden Frequenzkodiergradient und Phasenkodiergradient geschaltet.

Diese Messmatrix ist der k-Raum von Ortsfrequenzen. Dabei entspricht jede Ortsfrequenz einem bestimmten Streifenmuster. Mit einem vielseitigen mathematischen Verfahren, der 2-dimensionalen Fourier-Transformation, wird dann aus den Rohdaten im k-Raum die Grauwertverteilung im Bild berechnet und es wird jedem Pixel der zugehörige Grauwert zugeordnet. So kann anhand der Daten ein MR-Bild rekonstruiert werden. (Siemens Medical 2003)

Die Intensität der Signale der Protonen wird dann in Grauwerte umgesetzt und erlaubt so Aussagen zum Gewebetyp. Die Signalstärke der Voxel bei der Bildgebung wird in Grauwerten kodiert abgegeben. Die Signalintensität im Bild ist vor allem von der T1- und T2-Relaxationszeit abhängig. Es gibt keine Normwerte für das Signal bestimmter Gewebe und keine definierte Einheit, wie die Hounsfield-Einheiten beim CT. Die beim MRT angegebenen Einheiten sind willkürlich. Die Interpretation bezieht sich auf den Gesamtkontrast und die Signalunterschiede zwischen den Geweben.

Um die Aussagefähigkeit der Bilder bei bestimmten klinischen Fragestellungen zu erhöhen, kann es sinnvoll sein, KM zu verwenden. Die Untersuchungsdauer hängt stark von der zu untersuchenden Region ab.

### **2.1.1.2 Relaxationszeiten**

Nach Abschaltung des HF-Impuls bewegen sich die Wasserstoffkerne in ihre Gleichgewichtslage zurück und verlieren dabei die zuvor aufgenommene Energie und senden dabei das Radiosignal aus. Diesen Vorgang nennt man Relaxation.

Man unterscheidet dabei zwei voneinander unabhängig ablaufende Prozesse, eine longitudinale Relaxation oder auch Spin-Gitter-Relaxation (T1-Zeit) und die transversale Relaxation oder Spin-Spin-Relaxation (T2-Zeit).

Die Messung der T1-gewichteten (T1w) und T2w-Sequenzen wird als Grundlage für die Bilderzeugung genutzt. Die Signalintensitäten im Bild sind abhängig von der T1- und T2-

Relaxationszeit. Je nachdem welche der beiden Zeiten umgesetzt wird, bezeichnet man diese Bilder als T1- oder T2-gewichtet.

Zusätzlich können auch sogenannte protonengewichtete Bilder erzeugt werden. Die Relaxationszeiten der Protonen hängen von den molekularen Umgebungen ab und sind damit gewebeabhängig. Der Kontrast zwischen Gewebeteilen entsteht also dann, wenn sich die Protonendichte oder die Relaxationszeiten unterscheiden.

Die CT ist nur von einem einzigen wesentlichen Parameter (der Elektronendichte des durchstrahlten Gewebes) abhängig, die die Graustufen des Gewebes bewirkt. Die Signalintensität eines MRT-Bildes ist abhängig von der Wasserstoffatom-Kerndichte, den zwei Relaxationszeiten der angeregten Wasserstoffatom-Kerne und bei einem bewegten Medium (z. B. Blut) auch von der Flussgeschwindigkeit der Wasserstoffatom-Kerne.

#### **2.1.1.2.1 T1-Relaxationszeit**

Die T1 ist eine Zeitkonstante und ein Maß für den Aufbau der Längsmagnetisierung. Sie beschreibt das Zurückkippen des Vektors nach dem HF-Impuls in Richtung des äußeren Magnetfeldes  $B_0$ . Sie ist mit der Abgabe von Energie an die Umgebung (das Gitter) verbunden und wird deshalb auch Spin-Gitter-Relaxationszeit genannt.

Sie beschreibt die Wechselwirkung mit den umgebenen Atomen des Atomgitters, die in eine Relaxation mündet. Der Wert T1 beschreibt die Zeit, in der 63 % der ursprünglichen Längsmagnetisierung wieder erreicht sind. Die T1-Relaxationszeit ist von mehreren Parametern abhängig:

- von der Gewebezusammensetzung und der Umgebungsstruktur (dem Gitter)
- von der Magnetfeldstärke
- von der Temperatur (Wärmeleitfähigkeit des Gewebes)

Die T1 Zeit von menschlichem Gewebe liegt im Bereich von einer halben bis mehreren Sekunden für Körperflüssigkeiten wie Blut oder Liquor und für Fett bei ca. 100 ms.

### **2.1.1.2.2 T2-Relaxationszeit**

Die T2-Relaxationszeit ist die Zeitspanne, welche die T2-Relaxation in Anspruch nimmt. T2-Relaxation beschreibt den Übergang der Transversalmagnetisierung in ihren Gleichgewichtszustand ( $M_{xy}(0)$ ), der durch die Zeitkonstante T2 bestimmt wird. Dieser Zerfall lässt sich anhand einer Exponentialfunktion darstellen:

$$M_{xy}(t) = M_{xy}(0) * \exp(-t/T2)$$

Die Abnahme der Transversalmagnetisierung entsteht durch Dephasierung der Protonen. Die Kohärenz zwischen den kreiselnden Spins geht verloren. Die Spins geraten außer Phase und die Quermagnetisierung nimmt ab. Das MR-Signal klingt exponentiell ab. Die Phasenkohärenz der Spins ist nach der Zeit T2 auf 37 % des Ausgangswertes gefallen. Nach 2-mal T2 ist sie auf 14% gesunken und nach 5-mal T2 fast völlig verschwunden. Die T2-Relaxation ist im Gegensatz zur T1-Relaxation unabhängig von der Magnetfeldstärke. Temperatur und Gewebezusammensetzung haben hingegen Einfluss auf die T2-Relaxation.

### **2.1.1.3 Kontrast und Bildqualität**

Das Entscheidende für eine genaue Diagnostik von Leberläsionen in der MRT sind ein hoher Kontrast der Läsion zum umgebenen Lebergewebe sowie eine gute Bildqualität. Die gute Bildqualität entsteht in Abwesenheit von Bewegungsartefakten und bei einem hohen Signal-Rausch-Verhältnis. In der Standarduntersuchung der Nativdiagnostik kommt in der Regel eine T1- und T2-Sequenz zum Einsatz.

## **2.1.2 Geläufige Sequenzen in der MRT-Diagnostik fokaler Leberläsionen**

Die Wahl der MRT-Sequenz hängt von der jeweiligen Fragestellung ab. Alle Sequenzen liefern unterschiedliche Bilder mit unterschiedlichen Informationen. Die Sequenz bestimmt in der Magnetresonanztomographie den Ablauf einer MRT-Untersuchung (z. B. Festlegung der Zahl, Dauer und Folge von HF-Impulsen und Gradientenschaltungen). Eine Sequenz ist durch das verwendete Sequenzverfahren und durch ihre Sequenzparameter definiert. Die Wasserstoffatomkerne können durch zahlreiche unterschiedliche Sequenzverfahren zur Magnetresonanz gebracht werden.

Die Standarduntersuchung beinhaltet native T1w-Sequenzen und T2w-Sequenzen. Generell könnte man sagen, dass zur Diagnostik bzw. Detektion am Anfang meist die native T1w- oder T2w-TSE-Sequenz steht.

Unter Messsequenzen versteht man eine Abfolge von Hochfrequenzimpulsen, bei denen die Abstände zwischen den Impulsen als auch die Auffangbereiche für das Antwortsignal verändert werden. Je kürzer der Abstand zwischen den HF-Impulsen (Verkürzung der Messdauer) umso geringer ist die Signalintensität des empfangenden Signals. Da es diesbezüglich Gewebeunterschiede gibt, resultieren daraus verschiedenen Signalintensitäten mit entsprechenden Kontrastunterschieden. Folglich bedeutet die Festlegung der Sequenzparameter ein Ausloten von der zu untersuchenden Region, der Akquisitionszeit und dem Bildkontrast.

Veränderbare Parameter sind dabei vor allem die Repetitionszeit (time to repeat=TR) und die Echozeit (Time to echo=TE). TR beschreibt dabei die Abstände der HF-Impulse und TE den Abstand der Empfangszeitpunkte vom Anregungsimpuls. Durch Veränderungen dieser Parameter kann man T1w-Bilder (kurze TR und kurze TE) oder eher T2w-Bilder (lange TR und lange TE) erzeugen. Protonendichte-gewichtete Bilder entstehen durch lange Repetitionszeit und kurze Echozeit.

Etabliert haben sich **Spinechoverfahren** (Spinecho = SE in der klinischen MRT) als ein Standardverfahren. Das entscheidende Merkmal der Spinechotechnik ist, dass nach einem primären schichtselektiven 90° Hochfrequenzanregungsimpuls nach der Zeit TE/2 ein stärkeres Antwortsignal (Spinecho) durch einen oder mehrere 180° Rephasierungsimpuls(e) ausgelöst wird. Die Zeit zwischen dem 90° Impuls und dem Echo ist die TE-Zeit. Hierbei können sowohl T1-, T2-, und protonendichte-gewichtete Bilder erzeugt werden. Der Vorteil ist eine gute Bildqualität bei hohem Signal-zu Rausch-Verhältnis. Nachteilig ist die lange Messzeit mit konsekutiv vermehrten Bewegungsartefakten.

Ein weiteres Verfahren ist das **Gradientenechoverfahren**. Es bildet die Grundlage vieler Schnellbildverfahren. Im Gegensatz zum Spinechoverfahren wird beim Gradientenechoverfahren die Echoauslösung nicht durch einen 180 Grad Hochfrequenzimpuls sondern durch die Umkehr der Ausrichtung des Frequenzkodiergradienten erreicht. Dadurch sind kürzere TE und TR-Zeiten möglich. Um trotz der verkürzter TR-Zeit ein ausreichen-



des Signal zu erhalten, wird ein Anregungswinkel  $< 90^\circ$  verwendet. Das Gradientenechoverfahren wird z. B. auch als FLASH-Technik (Fast Low Angle Shot) oder FFE-Technik (Fast Field Echo) bezeichnet.

Das **Mehrschichtverfahren** ist sowohl für Spinecho- als auch für Gradientenechosequenzen anwendbar. Dadurch ist es möglich geworden, mit einer Messung gleichzeitig mehrere Schichten darzustellen. Das führte zu einer deutlichen Beschleunigung der Bilderstellung in der MRT. Bei der Mehrschichtgradientenechosequenz können im Vergleich mit der Mehrschichtspinechosequenz deutlich mehr Schichten bei gleicher Puls-wiederholzeit gemessen werden. Durch das verschachtelte Aneinanderreihen mehrerer Einzelschichtmessungen ist die Gradientenechotechnik in ein Mehrschichtverfahren überführbar.

**Turbo-Spinecho-Sequenzen (TSE)** sind modifizierte SE-Sequenzen mit deutlich verkürzten Messzeiten. In der Zeit, in der eine Spinecho-Sequenz ein einziges Echo aufnimmt, erzeugt eine Turbo-Spinecho-Sequenz eine Serie von unterschiedlich phasenkodierten Echos. Es werden also pro Anregung durch zusätzliche  $180^\circ$  HF-Impulse mehrere Echos erzeugt und empfangen. Die aufeinanderfolgenden Echos werden auch als Echo-Train (Echozug) bezeichnet. Die Anzahl der Echos im Echozug ergibt den Turbofaktor. So werden nun pro Anregung mehr Echos ausgelesen und der Bildaufbau ist dadurch schneller erreicht. Somit verkürzt sich die Messzeit um den Turbofaktor. Turbo-SE-Sequenzen werden vorwiegend in der T2-gewichteten Bildgebung verwendet.

### **Single-Shot-Fast-Spin-Echo (SSFSE)-Sequenz (= T2w-HASTE)**

Die SSFSE- oder HASTE-Sequenzen sind sehr schnelle Sequenzen mit Messzeiten von  $\leq 1 - 2$  s. Diese Sequenz stellt eine Weiterentwicklung der Turbo-SE-Technik dar und bietet die Kombination mit Half-Fourier-Bildgebung. Nach einer Anregung werden mit einem Echozug alle Phasenkodierschritte für eine Schicht aufgenommen.

Die Half-Fourier-technik nutzt dabei die Symmetrie des k-Raums, indem sie ca. die Hälfte des k-Raumes misst und die gemessenen Daten in die andere, nicht gemessene Hälfte spiegelt (Nitz et al. 2007).

### **T2w-PACE-TSE (= T2 gewichtete Atemnavigator-gesteuerte Turbospinecho-Sequenz)**

Sie stellt eine hochaufgelöste T2w-TSE-Sequenz mit Atem-Navigator-Steuerung dar. So sind Bewegungskorrekturen und eine Artefaktreduzierung möglich.

Die wichtigsten Leber-Sequenzen im klinischen Alltag sind:

- T1w-Gradientenecho in Phase und in Gegenphase
- T2w-Single Shot (z. B. HASTE)
- T2w-TSE mit Fettunterdrückung mit und ohne Atemnavigator (PACE)
- Kontrastmitteldynamik mit T1w-2D oder 3D-Gradientenecho
- T1w-Gradientenecho mit Fettunterdrückung post KM

## 2.2 Kontrastmittel

Bei der nativen MRT werden die Kontraste durch die unterschiedlichen Relaxationszeiten der verschiedenen Gewebe und die Protonendichte erzeugt und durch Messparameter (TR, TE) weiter beeinflusst. Trotz der bestehenden Unterschiede bezüglich T1- und T2-Relaxationszeit sowie auch der Protonendichte der verschiedenen Gewebe und der verschiedenen Messparameter können Kontrastmittel weitere Verbesserungen bewirken.

Durch MRT-Kontrastmittel werden die Relaxationszeiten verkürzt. Diese Eigenschaften bestimmter Materialien wurde schon 1953 von Bloch et al. beschrieben und erstmals von Lauterbur et al. zur möglichen Entwicklung von Kontrastmitteln für die MRT angewandt (Bloch et al.1946). In der Magnetresonanztomographie werden seit ca. 30 Jahren routinemäßig Kontrastmittel intravenös appliziert. Dadurch werden in den meisten Fällen relevante Zusatzinformationen gewonnen. Im klinischen Alltag standen oder stehen verschiedene Substanzgruppen zur Verfügung. Man unterscheidet folgende Kontrastmittel (siehe auch Tabelle 1):

### 1. Unspezifische KM (UKM):

- verteilen sich im Extrazellulärraum und werden rasch unverändert renal ausgeschieden
- es sind niedermolekulare gadoliniumhaltige Verbindungen
- sind nicht spezifisch für die Leber/Leberzellen

### 2. Leberspezifische KM:

Diese werden in RES-spezifische KM und hepatozytenspezifische KM unterteilt:

- superparamagnetische Eisenoxidpartikel mit Anreicherung in RES-System (derzeit nicht verfügbar) oder
- paramagnetische niedermolekulare Substanzen mit hepatozellulärer Aufnahme

**Tabelle 1:** Kontrastmittel in der Leber-MRT-Diagnostik

Unspezifische extrazelluläre Kontrastmittel	(Leber-)spezifische Kontrastmittel	
	RES-spezifisch	Hepatozyten-spezifisch
In klin. Anwendung: Magnevist (Gd-DTPA)** Omniscan® (Gd-DTPA-BMA)**	Resovist® * (Ferucarbutran)	MultiHance® (Gd-BOPTA)***
Dotarem® (Gd-DOTA) Prohance® (Gd-HP-DO3A) Gadovist® (Gadobutrol)	Endorem® * (Ferumoxides)  Ferridex® *	Primovist® (Gd-EOB-DTPA)***

\* keines dieser eisenoxidbasierten KM ist in Europa oder in den USA noch in Anwendung. Diese Substanzen wurden vom Markt genommen.

\*\* darf gegenwärtig nicht mehr angewendet werden

\*\*\* darf für gewebespezifische Untersuchungen angewendet werden

Es hat bezüglich der Gadolinium-haltigen Kontrastmittel nun jüngst einige Änderungen gegeben, um gesundheitliche Risiken zu minimieren. Ich werde darauf im Kapitel Diskussion noch einmal genauer eingehen.

### 2.2.1 Unspezifische, extrazelluläre KM (UKM)

Die unspezifischen Kontrastmittel sind ausschließlich Gadoliniumchelate. Es sind niedermolekulare Gadolinium-haltige Verbindungen.

Gadoliniumverbindungen sind die ältesten und am längsten verwendeten Kontrastmittel in der MRT. Gadolinium ist chemisch betrachtet eine seltene Erde, die in ungebundener Form giftig ist. Durch Chelatbildung an z. B. Diäthylentriaminpentaessigsäure (DTPA) ist dieses Problem in der Praxis gelöst.

Gadoliniumchelate sind paramagnetische Substanzen und besitzen somit primär keine magnetischen Eigenschaften. In einem vorhandenen äußeren Magnetfeld zeigen sie aber eine Magnetfeld-verstärkende Wirkung.

Sie wirken stark verkürzend auf die T1-Relaxationszeit (Anzai et al. 1997, Frank 1994; Hendrick et al. 1993). Aufgrund des starken T1-Effektes werden sie überwiegend in Verbindung mit T1-gewichteten Sequenzen eingesetzt und führen dort zu einer Signalintensitätserhöhung. Aufgrund des Anstieges der Signalintensität (SI) bei stark T1-gewichteten Sequenzen werden sie auch als positive KM bezeichnet. Hingegen hohe Konzentrationen von paramagnetischer KM in Kombination mit stark T1- und T2- gewichteten Sequenzen zeigen einen SI-Abfall (Mayo-Smith et al. 1996).

Gadoliniumchelate sind hydrophil und verteilen sich daher nach intravenöser Applikation im intravasalen bzw. interstitiellen Bereich.

Gd-Komplexe sind daher besonders zur Darstellung gut vaskularisierter Bereiche geeignet. Sie werden über die Nieren rasch wieder ausgeschieden.

In der Leber verhalten sich diese KM eher relativ unspezifisch. Fokale Leberläsionen können zwar verbessert diagnostiziert werden, aber eine erhöhte Detektionsrate konnte nicht aufgezeigt werden (Lee 1991).

Sie gelten prinzipiell als sicher. Dennoch soll hier auf die Problematik mit den Gadoliniumhaltigen Kontrastmitteln hingewiesen werden. Bei Patienten mit stark eingeschränkter Nierenfunktion muss die Indikation jedoch wegen des Risikos einer NSF (nephrogenen systemischen Fibrose) streng gestellt werden. Ursächlich dabei ist die Freisetzung von Gadolinium-Ionen, welche die Entstehung von NSF zumindest (mit)verursacht (Kurtkoti et al. 2009).

Obgleich man nicht ausschließen kann, dass *alle* Gadoliniumhaltigen Präparate eine NSF hervorrufen können, geht die Pharmakovigilanz-Arbeitsgruppe (PhVWP) des europäischen Ausschusses für Humanarzneimittel (CHMP) davon aus, dass die chemischen Eigenschaften der Kontrastmittel eine gewisse Risikoabstufung zulassen. Daraufhin empfahl die PhVWP weitere, abgestufte Zulassungsänderungen für alle Gadoliniumhaltigen Kontrastmittel. Diese Zulassungsänderungen bestehen auch in Deutschland.

Natürliche paramagnetische Substanzen wären z. B. Abbauprodukte des Hämoglobins wie Desoxyhämoglobin.

In den letzten Jahren hat sich ein weiteres Problem ergeben. Die Zulassung intravenöser linearer Gadoliniumhaltiger Kontrastmittel ruht seit dem 28.02.2018 in Deutschland. Man hat festgestellt, dass Gadolinium langfristig in verschiedenen Geweben abgelagert wird, z. B. in Arealen des Gehirns (Nucleus dentatus), sowie in anderen Geweben (z.B. Knochen) unabhängig von einer Niereninsuffizienz.

Da die langfristigen Risiken einer Gadoliniumablagerung nicht bekannt sind, soll die Zulassung für intravenöse Gadoliniumhaltige Kontrastmittel, die auf sogenannten linearen Komplexbildnern basieren, ruhen. Das sind z. B. Magnevist (Komplexbildner DTPA) oder auch Gadodiamid (Omniscan), Gadoversetamid (Optimark). Ausnahmen bilden die Wirkstoffe Gadoxetsäure (Primovist) und Gadobensäure (MultiHance) für die MRT-Bildgebung der Leber, da diese partiell im Leberparenchym angereichert werden und daher zur

Detektion und Charakterisierung fokaler Leberläsionen gegenüber den unspezifischen Substanzen einen Vorteil bieten (siehe 2.2.2.2). Es dürfen routinemäßig nur noch die Kontrastmittel angewendet werden, die auf zyklischen Komplexen beruhen. Diese sind Gadovist, Dotarem und Prohance.

## **2.2.2 Leberspezifische KM**

### **2.2.2.1 (RES-)spezifische, superparamagnetische Eisenoxidpartikel (SPIO)**

Die vorhandenen superparamagnetischen Mittel arbeiten alle nach dem folgenden Prinzip. Ein super-paramagnetisches Eisenoxidteilchen (SPIO) besteht aus einem zentralen Eisenoxidkern, der z. B. von einer Dextranhülle umgeben wird (Weissleder et al. 1990). Die Ummantelung (aus Polymeren, insbesondere Dextran und dessen Derivate) ist verantwortlich für die biologischen Eigenschaften des Kontrastmittels. Diese Eisenoxidpartikel haben einen kleinen hydrodynamischen Durchmesser (25 – 100 nm) und können im Falle von Resovist sogar als Bolus (Reimer et al. 1999) verabreicht werden.

Ihr Einsatz in der Leberdiagnostik basiert auf der Phagozytose durch Zellen des retikulo-endothelialen Systems (RES). Durch Makrophagen bzw. Kupffer-Zellen vor allem in der Leber, geringer auch in der Milz, Knochenmark und Lymphknoten, werden diese Eisenpartikel aufgenommen (Bellin et al. 1994; Zheng et al. 2002).

#### **MRT Verhalten**

SPIO bewirken lokale Störmagnetfelder mit nachfolgender Verkürzung der T2-Relaxationszeit. Dies führt auf den MRT-Bildern zu einem deutlichen Signalabfall des gesunden Lebergewebes. Aufgrund des Signalabfalls werden superparamagnetische KM auch als negative KM bezeichnet (Gandon et al. 1991). Das Leber- bzw. Milzgewebe kommt dunkler zur Darstellung. Durch die spezifische Aufnahme in Zellen des RES ist hiermit z. B. eine Entdeckung von Fremdgewebe (Metastasen) durch fehlende KM-Aufnahme (hell) innerhalb der Leber möglich. Neben der verbesserten Darstellung von z. B. Neoplasien erhält man auch weitere Informationen zur Tumorcharakterisierung. Hintergrund ist, dass Fokal Noduläre Hyperplasien (FNH), Adenome und gut differenzierte hepatozelluläre Karzinome (HCC) in variablen Ausmaß ebenfalls Kupffer-Zellen beinhalten. Somit können partiell primäre von sekundären Lebertumoren abgegrenzt werden.

Im klinischen Alltag wurden superparamagnetische KM hauptsächlich zusammen mit T2-gewichteten Sequenzen eingesetzt.

## Studienlage

Untersuchungen zeigten, dass die Verteilung, die Phagozytose durch Zellen des RES und die Umverteilung vom intravasalen in den extravasalen Raum einerseits vom hydrodynamischen Durchmesser der Eisenoxide und zum anderen auch von ihrer Ummantelung (Coating) abhängen (Frank et al. 1994, Weissleder et al. 1989).

Weiterführende Studien belegten, dass superparamagnetische KM mit sehr kleinen hydrodynamischen Durchmessern eine längere intravasale Zirkulationszeit und somit einen länger nutzbaren Blutpool-Effekt aufweisen als Eisenoxidpartikel mit größeren hydrodynamischen Durchmessern (Anzai et al. 1997; Bremer et al. 1999). Anhand ihres hydrodynamischen Durchmessers teilt man Eisenoxide daher weiterführend in Gruppen mit kleinen (SPIO) und ultrakleinen Partikeln (USPIO: ultrasmall superparamagnetic iron oxides) ein. Anzai beschreibt 2004 die Anwendung von SPIO-Nanopartikeln als einzigartig aufgrund ihrer multiplen Potentiale bei hoher Genauigkeit.

## Resovist

Das in dieser Arbeit verwendete Kontrastmittel Resovist (SH U 555 A) wurde von der Schering AG (Berlin, Deutschland) gemeinsam mit der Meito Sango Corporation Ltd. (Nagoya, Japan) entwickelt. Der Handelsname ist Resovist®.

Resovist stellt(e) ein modernes leberspezifisches Kontrastmittel für die MRT dar. Resovist® gehört neben AMI-25 (Endorem®, dem Ersten für die MRT-Leberdiagnostik zugelassenen superparamagnetischen KM), zu der Gruppe der SPIO's. Resovist® besitzt im Vergleich zu AMI-25 keine Dextran-, sondern eine Carboxidextranhülle (Bellin et al. 1994; Hamm et al. 1994) und besteht aus kleinsten Eisenoxidpartikeln. Die Abnahme der Transversalmagnetisierung entsteht durch Dephasierung der Protonen.

Resovist® ist in Europa für die Leber-MRT-Untersuchungen zugelassen, jedoch mittlerweile aus wirtschaftlichen Gründen vom Markt genommen worden. Dennoch soll es hier stellvertretend für andere RES-spezifische KM stehen.

Resovist bewies sich in vielen Studien als ein sicheres und effektives KM (Hamm et al. 1994, Hori et al. 2006, Reimer et al. 2003, Annemans et al. 2008, Cheng et al. 2007, Cho et al. 2009), welches im Gegensatz zu den Eisenoxiden AMI-25 und AMI-227 im Bolus ohne relevante Nebenwirkungen appliziert werden kann. Grazioli et al. (2009) beschrieben dabei eine langsame Bolusgabe als vorteilhaft für die Darstellbarkeit.

Eisenoxide wie AMI-25 hingegen, konnten auf Grund kardiovaskulärer Nebenwirkungen und starker Schmerzen nicht als Bolus appliziert werden. Das Potential von Kontrastmitteln in der MRT, insbesondere von Resovist, konnte in vielen Arbeiten gezeigt werden. Es zeigt vor allem eine hohe Genauigkeit und Spezifität von Resovist, speziell für die Detektion von Metastasen der Leber (Taupitz et al. 2003, Jung et al. 2005, Santoro et al. 2009, Vogl et al. 1997) sowie der Differenzierung von HCC und anderen fokalen Leberläsionen (Li YW et al. 2015).

Auch im Vergleich zu Spiral-CT-Untersuchungen der Leber mit KM zeigten MRT-Bilder mit Resovist bessere Ergebnisse (Lencioni et al. 2005, Reimer et al. 2000, Jung et al. 2005). Obgleich Resovist mittlerweile vom Markt genommen wurde, kann man diese Ergebnisse als beispielhaft für diese Substanzklasse ansehen.

Eisenoxidbasierte KM sind gegenwärtig komplett vom Markt genommen. Mittlerweile können auch kleinere eisenoxidbasierte KM hergestellt werden, so z. B. USPIO, die kleiner sind als 20 nm und VSOP (very small iron oxid particle). VSOP sind sehr kleine Partikel (< 10 nm) und könnten Anwendung u. a. in der Leber-MRT-Diagnostik finden. Sie befinden sich gegenwärtig in der experimentellen Phase. Damit lassen sich hohe Kontraste in beiden Richtungen (T1 und T2) (Kaufels et al. 2008) erzielen.

Es wird momentan weiterhin an Eisenoxidpartikeln gearbeitet und die Ergebnisse wären daher übertragbar.

### **2.2.2.2 Hepatozytenspezifische (paramagnetische) Kontrastmittel**

Hepatobiliäre Kontrastmittel sind wasserlösliche, paramagnetische, niedermolekulare Substanzen. Sie sind lipophiler als die unspezifischen KM und können so zu einem Teil von den Hepatozyten aufgenommen werden.

Gadolinium ist hierbei meist die kontrastgebende Substanz und liegt in komplexierter Form gebunden vor. Dieser Gadolinium-Komplex wird aktiv von den Leberzellen aufgenommen und bewirkt im T1w-Bild eine hellere Darstellung des Leberparenchyms (Signalintensitätsanstieg).

Dabei verkürzen sie die T1-Relaxationszeit und bewirken so einen Signalanstieg in der Leber.

Diese hepatozytenspezifische KM (z. B. Gd-EOB-DTPA/“Primovist“) führen nach intravenöser Injektion und aktiver Aufnahme vom Hepatozyten zu einem verstärkten Leber-Tumor-Kontrast. Der über die Hepatozyten aufgenommene Anteil wird biliär und der extrazellulär verbliebene Anteil über die Niere ausgeschieden. So kann zusätzlich zur hepato-biliären Bildgebung eine funktionelle Bildgebung des Galleflusses, sowie eine strukturelle und funktionelle Darstellung der Nieren erfolgen.

## **2.3 Weitere Verfahren zur Detektion und Differenzierung fokaler Leberläsionen**

### **2.3.1 Computertomographie**

Die Computertomographie erstellt mittels Röntgenstrahlung Absorptionsaufnahmen des Objekts aus vielen Richtungen und rekonstruiert daraus die Volumenstruktur. Die Bildgebung basiert also auf der unterschiedlichen Absorption von Röntgenstrahlung aufgrund unterschiedlicher Gewebedichten. Beim klassischen Röntgenverfahren bestehen die gemessenen Daten aus einem zweidimensionalen Bild, bei der CT aus einem eindimensionalen Absorptionsprofil. Zur Auswertung bedarf die Computertomographie jedoch zwingend einer rechnergestützten Auswertung, um aus den gewonnenen Rohdaten Schnittbilder zu erzeugen. In der Regel setzen sich diese 3D-Rekonstruktionen aus Einzelschnitten zusammen, die quer durch das Objekt verlaufen. Damit kann für jedes Voxel (Volumenelement des Objektes – entspricht einem dreidimensionalen Pixel) der Absorptionsgrad ermittelt werden.

Intrahepatische Läsionen sind z. T. bereits in der Nativ-CT-Aufnahme sichtbar. Dies gilt für Zysten und manche Tumoren. Andere Tumoren sind eher schlecht sichtbar, deshalb braucht man für die Leber-CT in der Regel Kontrastmittel. Die Sensitivität der Detektion fokaler Leberläsionen wird durch kontrastmittelgestützten CT-Aufnahmen mit etwa 71 % eingeschätzt (Semelka et al. 2001, Lackner 1998). Durch Spätaufnahmen nach Kontrastmittelapplikationen kann die Sensitivität weiter erhöht werden.

Die wesentlichen Vorteile der CT sind die hohe Detailauflösung, z. B. bei knöchernen Strukturen und ein relativ geringer zeitlicher Aufwand. Unter Anwendung von Mehrzeilen-scanner und zum Teil bei Kontrastmittelanwendung ist eine Darstellung auch mittlerer und kleinerer Gefäße, z. B. Koronargefäße möglich. Kurze Aufnahmezeiten, mit und ohne



jodbasierten Kontrastmitteln, erschließen auch den Magen-Darm-Trakt in der sogenannten virtuellen Endoskopie. Atemanhaltetechnik unterdrückt die Artefakte. Zudem stellen praktische Vorteile wie die Überwachung des Patienten während der CT-Untersuchung einen wichtigen Punkt dar.

Nachteilig ist die Strahlenexposition. Dieser Nachteil der CT fällt vor allem im Vergleich zum strahlenfreien MRT stark ins Gewicht. Mit ca. 1,3 Röntgenaufnahmen pro Einwohner und Jahr nimmt Deutschland einen Spitzenplatz ein. Die medizinische Anwendung von ionisierender Strahlung führt zu einer zusätzlichen Strahlenexposition von ca. 2 mSv/a pro Einwohner. Theoretisch verursacht dies 1,5 % der jährlichen malignen Tumoren (Berrington de Gonzalez et al. 2004).

### **2.3.2 Sonographie**

In der Sonographie werden Schallwellen in einer nicht (menschlich) hörbaren Frequenz verwendet. Die Schallwellen liegen in einem Bereich zwischen 1 – 20 Megahertz.

Ultraschall stellt eine mechanische Welle dar, die sich longitudinal in einem elastischen Medium fortsetzt. Die unterschiedlichen Schallleitungsgeschwindigkeiten und die Reflexivität der verschiedenen Gewebearten bilden die Voraussetzung der Bildgebung der Sonographie. Diagnostischer Ultraschall arbeitet nach einem Impuls-Echo-Verfahren. Das Kristall im Ultraschallkopf kann elektrische Schwingungen in mechanische umsetzen und umgekehrt. Dazu wird an das Kristall ein elektrisches Wechselfeld angelegt und die Verformungen des Kristalls verursachen Schallwellen. Treffen nun Schallwellen in umgekehrter Richtung auf das Kristall, entsteht durch Verformung elektrische Energie. Damit ist die Grundlage der Bildrekonstruktion gegeben.

Ein Vorteil der Sonographie liegt in dem schnellen, kostenarmen und weit verbreiteten Verfahren. Daher wird es oft als Screening- und Kontrollverfahren benutzt, z. B. bei Patienten mit bekannten Leberläsionen. Die Sensitivität hinsichtlich fokaler Leberläsionen wird im Allgemeinen mit ca. 67 % angegeben.

Nachteile sind Artefakte vor allem durch Luftüberlagerung, mit nachfolgend geminderter Bildqualität und Aussagefähigkeit. Zudem ist diese Methode vom Untersucher abhängig. Beispielsweise lassen sich selbst steinhaltige Gallenblasen so anschallen, dass sie steinfrei wirken oder ein unauffälliges Leberparenchymbild schließt niemals eine danebenlie-

gende Metastase aus. Ein weiterer Nachteil ist die eingeschränkte Untersuchungsfähigkeit bei z. B. postoperativen Patienten (Wundverhältnisse, Verbände, etc.) oder stark adipösen Patienten. In der Literatur beschreiben verschiedene Autoren diese Einschränkungen der abdominellen Sonographie mit einer Größenordnung bis zu 5 % (Schild et al.1987).

### **2.3.3 Nuklearmedizinische Diagnostik**

In der Leberdiagnostik hat sich die Rolle der Nuklearmedizin gewandelt. Nuklearmedizinische Techniken ergänzen die bildgebenden Verfahren durch die besondere Möglichkeit der Darstellung von Funktion und Metabolismus. Es gibt verschiedene nuklearmedizinische Untersuchungsverfahren: die Blutpool- und Perfusionsszintigraphie, die Kolloidszintigraphie, die hepatobiliäre Funktions-szintigraphie und die Positronenemissionstomographie.

Die Bedeutung der konventionellen nuklearmedizinischen Diagnostik von Raumforderungen der Leber hat sich mit der Entwicklung in der Sonographie, CT und MRT deutlich gewandelt.

Mit der Positronen-Emissions-Tomographie (PET) ist eine gewebe- und funktionsspezifische Charakterisierung in Ergänzung zu den modernen, morphologischen Verfahren möglich und somit ist sie prinzipiell zur Dignitätsbeurteilung bekannter Leberläsionen geeignet.

Die Szintigraphie wird kaum noch zur Abbildung von sekundären Lebertumoren durchgeführt. Die beschriebenen nuklearmedizinischen Methoden finden ihren Einsatz vorwiegend in der differenzialdiagnostischen Eingrenzung fokaler Leberläsionen.

### **2.3.4 Bildgestützte Punktion**

Die bildgestützte Punktion ist eine invasive Untersuchung zur Gewinnung einer Gewebeprobe (z. B. Lebergewebe, ggf. auch Tumorgewebe) mittels einer Punktionsnadel.

Im klinischen Alltag wird dieses Verfahren zur Diagnosesicherung eingesetzt. Meistens erfolgt eine Stanzbiopsie (Gewinnung eines Gewebezylinders) unter CT-Kontrolle oder alternativ unter Sonographiekontrolle. Bildgestützte Punktionen sind auch im MRT möglich. Die Biopsieform hängt von der Fragestellung ab. Die CT-gestützte Biopsie wird in

ihrer Sensitivität in der Literatur unterschiedlich bewertet. So beschreiben Lüning et al. eine Sensitivität von etwa 92 % und eine Spezifität von 96 %.

## **2.4 Leberläsionen und ihr Signalverhalten in der Magnetresonanztomographie**

Die Einteilung fokaler Leberläsionen kann nach verschiedenen Gesichtspunkten erfolgen. Nachfolgende Übersicht erfolgt nach den Kriterien: primärer oder sekundärer Lebertumor sowie der Dignität (maligne oder benigne).

### **A. Primäre Lebertumoren**

Es sind Lebertumoren, die vom Gewebe der Leber ausgehen. Der primäre maligne Lebertumor ist in Deutschland selten. Die Zahl der Neuerkrankungen wird auf 2 – 4 pro 100 000 Einwohnern (Hochrisikogebiete Afrika und Asien mit 20 – 150/100 000 Einwohner) geschätzt, wobei Männer dreimal häufiger betroffen sind als Frauen.

Primär / benigne:

- Hämangiome
- Infantile Hämangioendotheliome
- Fokal noduläre Hyperplasien (FNH)
- Leberzelladenome
- Cholangiom

Primär / maligne:

- Hepatozelluläre Karzinome (HCC)
- Cholangiozelluläre Karzinome (CCC)
- Kombinierte Leberzell- und Cholangiokarzinome
- Gallengangszystangiokarzinome
- Undifferenzierte Karzinome
- Embryonale Hepatoblastome
- Hämangiosarkome

### **B. Sekundäre Lebertumoren**

Sekundäre Lebertumoren sind Absiedelungen anderer Primärtumoren, wie z. B. Lebermetastasen vom Kolonkarzinom. Sekundäre Lebertumoren sind in den Industrieländern wesentlich häufiger vertreten.

- Metastasen
- Hämopoetische und lymphoide Neoplasmen

### **C. Unklassifizierte Lebertumoren**

### **D. Andere fokale Leberläsionen**

- Zysten (kongenital oder parasitär)
- Abszesse

Es wird in dem nachfolgenden Kapitel auf die häufigsten und in der vorliegenden Arbeit vorkommenden Leberläsionen näher eingegangen.

#### **2.4.1 Benigne Leberläsionen**

Etwa zwanzig Prozent der Gesamtbevölkerung weisen benigne Leberläsionen auf. Normalerweise verursachen diese Tumoren keine Beschwerden, weshalb sie häufig während einer aus einem anderen Grund durchgeführten Untersuchung der Leber zufällig entdeckt werden oder unentdeckt bleiben.

##### **2.4.1.1 Hämangiome**

###### **Definition / Epidemiologie**

Dieser häufige benigne Tumor der Leber ist meist kleiner als 3 cm und liegt oft solitär und subkapsulär. Hämangiome sind die häufigsten benignen von Endothel ausgehenden Gefäßtumoren. In 10 – 30 % kommen Hämangiome multipel vor (Hämangiomatose). Anhand der Autopsiebefunde sind Frauen häufiger als Männer betroffen. Ursächlich dafür könnten Schwangerschaft und die Einnahme von östrogen- und progesteronhaltigen Präparaten (z. B. Kontrazeptiva) sein, die Wachstumstendenzen bewirken. Nach der Größe und dem KM-Anfärbeverhalten werden drei Typen unterschieden:

- |         |  |
|---------|--|
| Typ I   | Kapilläres Hämangiom (1 – 2 cm Durchmesser)  |
| Typ II  | Kavernöse Hämangiome (< 5 cm Durchmesser) stellen die häufigsten Hämangiome dar und sind oft lobuliert |
| Typ III | Riesenhämangiome (> 5 cm Durchmesser)  |

## **Histologie / Pathologie**

Sie treten häufiger im rechten Leberlappen auf. Es werden prinzipiell kapilläre und kavernöse Hämangiome unterschieden. Je nach Stadium können kavernöse, thrombosierte, sklerosierte oder nekrotisierte Hämangiome unterschieden werden (Rummeny et al. 1995). Der Tumor neigt selten zu Blutungen und kann auch abdominelle Symptome verursachen. Man geht davon aus, dass es angeborene Gefäßmissbildungen sind, die mit der Zeit größer werden können.

## **Verhalten in der Bildgebung**

### Sonographie

In der Sonographie erscheint das Hämangiom als glatt begrenzte, runde bis ovale, homogen echoreiche Läsion mit randständiger Vaskularisation. In der Kontrast-verstärkten Sonographie erkennt man die zentripetale Füllung.

### CT-nativ

In der CT imponiert das Hämangiom bereits in der nativen Phase als scharf berandetes und hypodenses Gebilde mit homogener Gewebedichte.

### CT-KM

Hier zeigt sich in der frühen arteriellen Phase eine periphere Dichteanhebung, die sich in der portal-venösen Phase zentripetal fortsetzt und schließlich die gesamte Läsion erfasst. Nach 3 – 30 min erscheint es als isodens zum umgebenden Lebergewebe. Dieses Erscheinungsbild wird als *fill-in* oder *Irisblenden-Phänomen* bezeichnet.

Auf Grund von möglichen sklerosierten oder thrombosierte Anteilen der komplex aufgebauten Hämangiome, kann es zu untypischem KM-Verhalten kommen und die Abgrenzung zum Cholangiokarzinom schwierig sein.

### MRT-nativ

In der nativen MRT zeigen Hämangiome in der T2-gewichteten Bildgebung eine hohe Signalintensität, bedingt durch die langen (charakteristischen) T2-Relaxationszeiten im Vergleich zu normalem Leberparenchym. Ursächlich hierfür sind das sehr langsam fließende Blut und ein dementsprechend hoher Flüssigkeitsgehalt der Läsion (Reiser und Semmler 2002). Das typische T2w-Bild zeigt eine sehr SI-reiche homogene und scharf strukturierte Läsion gegenüber dem restlichen Lebergewebe. In der T1-Wichtung wirken sie hypointens.

### MRT-UKM

Hierbei zeigen die Hämangiome Kontrastierungen ähnlich wie im CT zunächst mit einer peripheren Anreicherung und nachfolgend dann ein komplettes fill-in mit hohen Signalintensitäten.

### MRT-Resovist

Hierbei zeigen sich diskrete Signalverluste in den T2-gewichteten Sequenzen im Randbereich. Dies entspricht der phagozytären Aufnahme durch das Gefäßendothel.

## **2.4.1.2 Fokale noduläre Hyperplasien**

### **Definition / Epidemiologie**

Die FNH stellt einen primär gutartigen epithelialen Tumor der Leber dar. Sie tritt häufiger bei jungen Frauen als bei Männern auf. In der westlichen Bevölkerung tritt sie mit einer Prävalenz von 3 – 5 % auf. Etwa 20 % der fokal nodulären Hyperplasien haben bereits ihren Wachstumsbeginn im Kindesalter.

So wurde die vor Jahren postulierte ursächliche Wirkung der Kontrazeptiva auf ihre lediglich wachstumsfördernde Eigenschaft bei vorbestehendem FNH reduziert. Nach Absetzen oder Fortführung der östrogenhaltigen Kontrazeptiva, zeigten sich aber bei der Mehrzahl der Patientinnen keine Wachstumsveränderungen der FNH (Herold 2010). Komplikationen sind selten. Bei Größenzunahme unter oraler Kontrazeptiva-Einnahme ist der Einnahmestopp angezeigt.

### **Histologie / Pathologie**

Pathologisch-anatomisch ist sie eine gut umschriebene Struktur, die sich klar vom Lebergewebe ohne Kapsel absetzt. Meist tritt sie solitär auf. Sie ist scharf begrenzt, ca. 5 – 15 cm groß und hat eine zentrale sternförmige Narbe, von der Bindegewebssepten radspeicherartig ausstrahlen. Die Septen sind lymphozytär infiltriert, aber die lobuläre Leberarchitektur fehlt. Der Gehalt an Glycogen und Fett ist in diesen Zellen erhöht. Mikroskopisch erkennt man Hepatozyten und Kupffersche Sternzellen sowie blind endende Gallenwege. Diese Gallengänge haben keinen Anschluss an das intrahepatische Gangsystem.

## **Verhalten in der Bildgebung**

### Sonographie

Das Echomuster ist insgesamt wenig wegweisend. Meist handelt es sich um eine echoarme Läsion, die jedoch schwierig abgrenzbar sein kann. Im KM-verstärkten Bild zeigt sie ein typisches zentrifugal gerichtetes starkes arterielles Anfärben mit Aussparung des zentralen Nidus.

### CT-nativ

Das Signalverhalten ist aufgrund der ähnlichen Zusammensetzung der FNH zum gesunden Lebergewebe kaum anders als das des umliegenden Leberparenchyms.

### CT-KM

Dort zeigt sich eine scharf begrenzte und arteriell hypervaskularisierte Läsion. Portalvenös kann sich eine KM-Aussparung im Bereich der zentralen Narbe zeigen.

### MRT-nativ

Im T1 gewichteten Bild der MRT zeigt sich die FNH isointens bis diskret hypointens. Im T2-gewichteten Bild erscheint sie leicht hyper- bis isointens. Die nur teilweise vorhandene zentrale Narbe ist oft die einzige gut erkennbare Struktur im MRT. Diese erscheint in T1-Wichtungen signalarm und in T2w-Sequenzen signalreich.

### MRT-UKM

Nach Gabe von Gd-haltigen unspezifischen Kontrastmitteln zeigt die FNH im T1w-Bild in der arteriellen Phase einen starken und nahezu homogenen Signalanstieg mit Ausnahme der eventuell vorhandenen zentralen Narbe. Anschließend stellt sich Isointensität zum Lebergewebe ein.

### MRT-Resovist

FNH's zeigen einen signifikanten Signalverlust in T2-gewichteten Sequenzen auf, gemäß dem Vorhandensein eines RES. In T1-gewichteten Sequenzen zeigen FNH eine mäßige Hyperintensität.

## **2.4.1.3 Leberzelladenome**

### **Definition / Epidemiologie**

Sie sind primär von den Hepatozyten ausgehende Tumoren der Leber und treten relativ selten auf, häufiger bei Frauen mittleren Alters, als bei Männern. Die Ätiologie wird mit

der langfristigen Einnahme von Kontrazeptiva bzw. Anabolika und Steroideinnahme in Zusammenhang gebracht. Weitere Risikofaktoren stellen die Adipositas, metabolisches Syndrom und Glycogenspeicherkrankheiten dar (Kapp et al. 2009). Es wird aktuell ein Anstieg der Inzidenz beobachtet. Eine Entartungstendenz zum HCC ist möglich (Flemming et al. 2006). Es werden vier Subtypen unterschieden, die auch verschiedene therapeutische Konsequenzen haben. Die exakte Diagnostik ist daher von Relevanz.

### **Pathologie / Histologie**

Makroskopisch können sie bis zu 40 cm groß werden. Das große, oberflächlich gelegene Adenom kann zu Komplikationen (Ruptur, lebensbedrohliche Blutung) führen und stellt eine OP-Indikation dar (Herold 2013).

Mikroskopisch zeigen sich Hepatozyten, die glykogenhaltige oder fetthaltige Vakuolen enthalten können und dadurch hell wirken. Im Unterschied zur FNH findet man beim Adenom keine Gallengänge, Zentralvenen oder Kupffersche Sternzellen. Eine Pseudokapsel ist vorhanden. Oft sieht man Nekrosen oder Einblutungen.

### **Verhalten in der Bildgebung**

#### Sonographie

In der Sonographie zeigen sich wenig spezifische Hinweise für das Adenom. Es kann sowohl echoarm als auch echoreich sein, oft isoechogen zum Lebergewebe. Zudem zeigt es sich häufig inhomogen und ohne Randstruktur. Nur die KM-gestützte Sonographie zeigt hier bessere Erkennbarkeit.

#### CT-nativ

Im CT erscheinen Leberzelladenome aufgrund ihres möglichen Fettgehaltes partiell hypointens oder inhomogen auf Grund zusätzlicher hyperdenser Anteile. Nekroseareale imponieren stärker hypodens. Mögliche Einblutungen sind hyperdens.

#### CT-KM

In der Frühphase einer dynamischen Untersuchung zeigt sich ein kurzfristiges und ausgeprägtes Enhancement entsprechend der arteriellen Versorgung. In der portalen Phase erscheinen sie eher hypodens.



### MRT-nativ

In T1-gewichteten Bildern stellen sich Leberzelladenome hypointens oder isointens und im T2-Bild iso- bis hyperintens dar. Eventuell vorhandene Fetteinlagerungen und Einblutungen führen zu einer charakteristischen Darstellung von Adenomen.

### MRT-UKM

Es zeigt sich ein frühes, kurzes aber kräftiges Enhancement mit nachfolgend schnellem Signalabfall. Allgemein zusammenfassend könnte man in T2w-Sequenzen von einem hyperintensiven Verhalten sprechen.

### MRT-Resovist

Das Leberadenom zeigt nach Resovistgabe eine betonte KM-Aufnahme im Randsaumbereich in T2-gewichteten Sequenzen. In T2w stellt es sich am Rand mit Signalverlust dar.

## **2.4.1.4 Zysten**

### **Definition / Epidemiologie**

Leberzysten stellen flüssigkeitsgefüllte Hohlräume der Leber dar, welche in das Lebergewebe eingebettet sind oder ihm aufsitzen können.

Es gibt mehrere Arten von Leberzysten. Die erbliche Form der Zystenleber (autosomal-rezessive Erkrankung) zeigt eine deutliche Organvergrößerung mit vielen serös gefüllten Zysten. Das Leberparenchym ist auf ein Minimum reduziert. Man unterscheidet dabei die isolierte Zystenleber von dem generalisierten Zystenleiden mit Einbeziehung von weiteren Organen.

Die meisten Leberzysten entstehen durch eine Fehlentwicklung bestimmter Gewebe noch im Mutterleib (dysontogenetische Zysten). Diese Zysten können einzeln oder gehäuft auftreten. Die Prävalenz solitärer Zysten wird mit etwa 1 % beschrieben (Manns et al. 1998). Eine eher seltene Ursache für Leberzysten in Deutschland ist die parasitäre Form.

Leberzysten verursachen meistens keine Beschwerden und sind oft Zufallsdiagnosen. Erst mögliche Komplikationen wie Einblutungen, Rupturen, Infektionen und größenbedingte Verdrängungen anderer Organe mit Beschwerden im rechten Oberbauch bewirken die Diagnostik bzw. stellen OP-Indikationen dar. Parasitär bedingte Zysten sollten

immer operiert werden. Große Zysten sollten operativ entfernt werden, da die Punktion keinen anhaltenden Erfolg verspricht (Müller 2002/03).

### **Pathologie / Histologie**

Echte Zysten weisen histologisch immer eine Epithelauskleidung auf. Dabei handelt es sich um Zylinderepithel. Pseudozysten haben dagegen nur eine bindegewebige Zystenwand.

### **Verhalten in der Bildgebung**

#### Sonographie

In der Sonographie stellen sie sich rund, echofrei, glatt begrenzt und ohne erkennbare Wand dar. Erkennbar sind Randschatten, distale Schallverstärkung und ein betontes Ein- und Austrittsecho.

#### CT-nativ

Leberzysten stellen sich in der CT als runde und glatt-begrenzte Raumforderungen mit dünner Wand dar. Der Inhalt ist homogen und zeigt wasserähnliche Dichtewerte.

#### CT-KM

Eine KM Gabe bei Zysten ist eher nicht erforderlich. Sie sind gut nativ zu erkennen.

#### MRT-nativ

Zysten lassen sich bereits im nativen MRT gut charakterisieren. Dadurch ist eine KM-Gabe oft nicht nötig. Aufgrund des Wassergehaltes der Zysten ergibt sich im MRT eine lange T1- und T2-Relaxationszeit. Folglich zeigt sich im T1-gewichteten Bild ein fast fehlendes Signal, während Zysten in T2-gewichteten Bildern eine hohe, homogene Signalintensität haben. Dadurch gibt es Ähnlichkeiten mit den Hämangiomen im T2-gewichteten Bild.

#### MRT-UKM

Eine Differenzierung ist über die Kontrastmittelgabe möglich, wobei Zysten keinerlei Signalveränderungen aufweisen.

#### MRT-Resovist

Bei fehlenden Kupfferschen Sternzellen besteht keine Veränderung der Signalintensität unter Anwendung von diesem KM.

## 2.4.2 Maligne Leberläsionen

Maligne Leberläsionen unterscheidet man in primäre und sekundäre Formen.

Die primär malignen Lebertumoren der Leber entstehen ursprünglich im Lebergewebe und können vom Hepatozyten oder Gallengangsepithelien ausgehen.

Der Begriff sekundärer Lebertumor geht auf den Ursprung aus einem anderen Primärtumor als Absiedlung zurück. Hierbei steht an erster Stelle die Metastase, gefolgt von hämopoetischen und lymphoiden Neoplasmen.

Auf die beiden wichtigsten primären malignen Leberläsionen – das hepatozelluläre Karzinom (HCC) und das seltenerer vorkommende cholangiozelluläre Karzinom (CCC) – gehe ich im nächsten Punkt genauer ein. Zudem gibt es noch einen Mischtyp von HCC und CCC und einen undifferenzierten Typ, ohne erkennbaren Ursprung.

Die Detektion und Differenzierung solcher Läsionen ist insbesondere für das onkologische Patientenmanagement von größter Wichtigkeit und stellt eine der zentralsten Aufgaben der bildgebenden Diagnostik dar. Die frühe und sichere Erkennung maligner Leberprozesse entscheidet über den Krankheitsverlauf. Die Prognose maligner Leberläsionen gilt prinzipiell als schlecht. Die lange Symptomarmut bedingt oft eine späte Diagnostikstellung.

Interessanterweise gibt es territoriale Unterschiede der einzelnen Läsionsformen. So zeigt sich in Westeuropa eine höhere Häufung sekundärer gegenüber primären Prozessen. In Mitteleuropa stellen die Lebermetastasen ca. 97 % der malignen Leberveränderungen dar. In Afrika oder Asien beispielsweise zeigt sich dagegen das primäre Leberzellkarzinom als häufigster maligner Tumor überhaupt mit einer Inzidenz von ca. 65 %. Als wahrscheinliche Ursache wird die hohe Infektionsrate mit dem Hepatitis Virus angenommen.

Das diagnostische Spektrum der Leberdiagnostik reicht von der Eingangsuntersuchung Sonographie über das CT und MRT bis hin zu endoskopischen Punktionstechniken.

### 2.4.2.1 Hepatozelluläres Karzinom (HCC)

#### Definition / Epidemiologie

Das HCC stellt unter den primär malignen Lebertumoren die häufigste bösartige Primärläsion mit rascher Progredienz dar (Petry et al. 1997). Das HCC ist weltweit betrachtet

eines der häufigsten Karzinome (ca. 6 % aller Malignome beim Mann) mit jedoch auffälligen geographischen Unterschieden. In den westlichen Industrieländern stellt es ein seltener Tumor dar. Die Inzidenz des primären Leberzellkarzinoms in Asien und Afrika ist deutlich höher und gilt dort als das häufigste Malignom.

Einfluss nehmende Faktoren sind die Leberzirrhose unabhängig von ihrer Genese, jedoch am häufigsten durch Hepatitis B und C (Tsukuma et al. 1993) und die Langzeittherapie mit Androgenen. Der Tumor entwickelt sich in ca. 50 % der Fälle auf dem Boden einer chronischen Hepatitis B oder zu 25 % auf Basis der Hepatitis C (Herold 2013).

Hepatitis B/C-Viren gelten als Leberkarzinogene. Der Tumor kann sich prinzipiell in allen Altersgruppen manifestieren, zeigt aber seine größte Häufigkeit in der 5. – 7. Lebensdekade. Die Prognose ist prinzipiell schlecht.

Kurative Ansätze sind Leberteileresektion oder Hepatektomie mit nachfolgender Lebertransplantation. Lokale ablativierende Therapieverfahren sind z. B. Radiofrequenzablation, perkutane Äthanolinjektion, Laserinduzierte Thermotherapie, Magnetic drug therapy (MDT). Palliative Therapieformen sind Chemotherapie (keine lebensverlängernde Wirkung) und Gabe von Sorafenib – einem Multikinaseinhibitor (geringe lebensverlängernde Wirkung).

### **Pathologie / Histologie**

Makroskopisch lassen sich solitäre, diffuse und nodulär multizentrische Typen unterscheiden. Eine Pseudokapsel kann vorhanden sein. Oft zeigen große Tumoren zentrale Nekrosen und Einblutungen. Die Größe kann dabei zwischen wenigen Millimetern bis mehreren Zentimetern variieren.

Das HCC zeigt ein expansives teilweise infiltratives, auch intravasales Wachstum, welches zu Thrombosen führen kann. Ein Budd-Chiari-Syndrom kann auftreten. Das verdrängende Wachstum verlegt oder komprimiert gesundes Lebergewebe und intrahepatische Blutgefäße werden atrophisch. Die dadurch entstandenen Veränderungen werden Zahnsche Infarkte genannt (Riede et al. 1995). So erklärt sich ein sehr variierendes klinisches Bild, von Symptomlosigkeit bis hin zu starken Schmerzen, Ikterus und Aszitesbildung.

Histologisch kann man verschiedene Erscheinungsformen beschreiben. Sie reichen von reifen, ausdifferenzierten trabekulären Typen mit adenoiden oder gallengangähnlichen Strukturen bis zum undifferenzierten anaplastischen Bild.

Metastasierungen finden sich in der Lunge, im Magen und im Skelett.

## **Verhalten in der Bildgebung**

### Sonographie

Sonographisch zeigen sich große Unterschiede. Kleine Formen erscheinen echoarm, evtl. mit echoarmem Halo. Große Formen zeigen zunehmend zentrale Echodichte. Bestehen Nekrosen zeigt sich im Ultraschall ein komplexes Muster. Im Doppler sind vermehrt arterielle Signale zu erkennen.

### CT-nativ

Es zeigt sich im nativen CT als inhomogen strukturierte Raumforderung die gering hypodens bis isodens erscheint. Oft ist eine Kapsel zu finden. Das HCC ist gut perfundiert. Somit sind sie dann mit KM gut erkennbar.

### CT-KM

Die nativ eher hypodense Raumforderung färbt sich mit KM diagnostisch hinweisend in der früharteriellen Phase rasch an und bleibt länger kontrastiert als das umgebene Lebergewebe. Es präsentiert sich ein generalisiertes oder ringförmiges Enhancement mit kapselartiger Begrenzung. HCC-Herde können bei Leberverfettung maskiert sein.

### MRT-nativ

Einige wichtige MRT-Kriterien für das Vorliegen eines HCC sind (Taupitz und Hamm, 2007):

- prinzipiell im MRT ein vielfältiges Erscheinungsbild, auf T1-gewichteten Aufnahmen meist hypointens, im T2-gewichteten Bild hyperintens mit unregelmäßigem Mosaikmuster
- kapselartiger signalarmer Saum (Pseudokapsel)
- Nachweis signalintensiver Binnenstrukturen im T1-gewichteten Bild
- Gefäßinfiltrationen

### MRT-UKM

Hierbei zeigt sich in Relation zu der hypervaskulären Gefäßversorgung der HCC in den dynamischen Sequenzen ein frühes, heterogenes Enhancement. Ist eine Pseudokapsel vorhanden, so besitzt diese unmittelbar nach Kontrastmittelgabe ein schwaches Signal, um dann nach Minuten ein Signalanstieg zu zeigen. Das Kontrastmittel-Enhancement

korreliert histologisch betrachtet mit noch funktionstüchtigen Hepatozyten, die ihrerseits auf ein gut differenziertes Karzinom hinweisen.

### MRT-Resovist

Das HCC präsentiert sich eher hyperintens. Bei multifokalen Formen gelingt oft die bessere Detektion. Wenn jedoch in hochdifferenzierten Formen des HCC Kupffersche Sternzellen enthalten sind, zeigt sich in T2w-Sequenzen ein Signalabfall und diskret auch in T1w.

## **2.4.2.2 Cholangiozelluläres Karzinom**

### **Definition / Epidemiologie**

Das Cholangiozelluläre Karzinom (CCC) entsteht überwiegend in Lebern ohne Zirrhose. Er zählt zu den seltenen Tumoren und nimmt Ausgang vom Gallengangssystem. Seine Entstehung wird vermutlich durch chemische Substanzen, parasitäre Erkrankungen des Gallengangssystems sowie durch bestimmte Medikamente begünstigt. Pathogenetisch weiterhin begünstigende Faktoren werden in der Literatur in Form der primär sklerosierenden Cholangitis (PSC) in 3 – 19 % und der Colitis ulcerosa angegeben. Da dieser bösartige Lebertumor erst in sehr fortgeschrittenem Stadium zur Diagnose kommt (z. B. durch Ikterus), ist er der chirurgischen Therapie in Form einer Leberteilektomie nur in der Minderheit der Fälle zugänglich. Therapieansätze sind neben der chirurgischen Resektion auch palliative Maßnahmen bei z. B. hiliärem Typ eine Stenttherapie plus photodynamischer Therapie mittels Photosensibilisatoren und Lasertherapie. Eine kurative Therapie wird nur durch R0-Resektion erreicht.

### **Pathologie / Histologie**

Man unterscheidet morphologisch zwei verschiedene Typen. Es liegt der duktale Typ vor, wenn der Tumor von den großen intrahepatischen Gallengängen ausgeht. Liegt der Ursprung in den kleinen Gallengängen ist es der Ductulus-Typ. Eine wichtige Sonderform stellt der Hilus-Typ dar, der im Bereich der Hepatikus-Gabel liegt und auch als Klatskin-Tumor bekannt ist.

Cholangiozelluläre Tumore sind teilweise schleimproduzierende Adenokarzinome, die sich vergleichbar mit dem HCC solitär, multilokulär oder diffus manifestieren können. Cholangiokarzinome weisen keine Gallebildung auf.

## **Verhalten in der Bildgebung**

### Sonographie

In der Sonographie lassen sich oft echoarme Strukturen nachweisen, welche die Gallengänge verlegen. Durch die Verlegung der Gallengänge können erweiterte Gallengänge in der Sonographie messbar sein. Je nach Stadium sind auch Metastasen der Leber oder ein Aszites erkennbar.

### CT-nativ

In der CT zeigt sich oft ein hypointenser, großer runder bis ovaler Tumor mit unregelmäßigem Rand. Teilweise sind tüpfelartige Einschlüsse im Zentrum oder Verkalkungen möglich. Eine Kapselretraktion gilt als typisch. Aufgrund der Gefäßarmut sieht man oft erst in den Spätskans eine zunehmende Kontrastierung. Zusätzlich zeigen sich segmentale Gefäßerweiterungen. Eine schwierige Differentialdiagnose besteht zum Adeno-Karzinom, welches sich oft nur histologisch klären lässt.

### CT-KM

Hierbei zeigt sich eine randständige KM-Anreicherung, die dann im Verlauf zunimmt.

### MRT-nativ

Im MRT entspricht das Bild eines umschriebenen Cholangiokarzinoms dem einer intrahepatischen Metastase. Typisch sind die signalarme Darstellung im T1-gewichteten Bild und die mäßige Hyperintensität im T2-gewichteten Bild (Taupitz und Hamm 1996).

### MRT-UKM

Das kontrastmittelunterstützte Bild variiert dabei vom minimalen und diffusen Enhancement bis hin zur deutlichen heterogenen Anreicherung.

### MRT-Resovist

Da das CCC kein RES besitzt, zeigen sich keine Signalabfälle nach KM-Gabe in T2-Wichtung. In T1-Wichtung zeigt sich in einzelnen Fällen in der peripheren Zone eine Hyperintensität.

### **2.4.2.3 Metastasen**

#### **Definition / Epidemiologie**

Sie sind in Mitteleuropa die häufigsten malignen Raumforderungen der Leber. Die Detektion von Lebermetastasen verändert die Tumorklassifikation im TNM-System, mit Konsequenzen für Prognose und Therapie.

Metastasen sind wie schon beschrieben sekundäre Absiedelungen maligner Primärtumoren, die auf verschiedenen Absiedlungswegen entstehen. Meistens sind Metastasen schlechter differenziert als der Primärtumor. Ihre histologischen Eigenschaften sind vom Ursprungsgewebe deutlich entfernt und sie zeigen eine erhöhte Wachstumsprogredienz. Sie sind Marker für den Übergang einer lokal begrenzten Neoplasie hin zu einer systemisch generalisierten Erkrankung und stellen noch vor den Hämangiomen die größte Gruppe intrahepatischer Raumforderungen dar. Die Primärtumoren liegen meist im Gastrointestinaltrakt, in der Lunge oder in der Mamma.

Neoplasmen des Gastrointestinaltraktes, der Milz und des Pankreas metastasieren in erster Linie über das Pfortadersystem in die Leber. Über den Weg von portocavalen Shunts können auch die paarigen Bauchorgane hepatisch metastasieren. Den Weg über die Arteria hepatica nehmen Tumorzellen aus dem Gebiet der Lunge, der Mamma und der Schilddrüse. Die Metastasierung kann auch lymphatisch erfolgen. Die Symptomatik betroffener Patienten ist lange Zeit relativ unspezifisch.

#### **Pathologie / Histologie**

Makroskopisch variieren Metastasen als solitäre Herde oder seltener in Form von diffus-infiltrativem Wachstum. Es überwiegen die knotigen, eher solitären Strukturen, die je nach Wachstumsdynamik auch Einblutungen und Nekrosen aufweisen können. Zentrale Einziehungen stellen den Tumorzerfall dar.

Mikroskopisch zeigen Tumorzellen unterschiedlich geformte Kerne in unterschiedlichen Mitosestadien. Das Kern-Plasma-Verhältnis ist zugunsten des Kerns verschoben.

#### **Verhalten in der Bildgebung**

##### Sonographie

In der Sonographie zeigt sich eine variable Echostruktur, oft echoarm und multipel.



### CT-nativ

In der nativen CT erscheinen Metastasen oft als multiple, hypodense Herde mit unscharfer Begrenzung. Einige Läsionen zeigen aber nur geringe Dichteunterschiede zur Umgebung auf oder zeigen Inhomogenitäten innerhalb des Herdes durch z. B. Nekrosen oder Einblutungen auf.

### CT-KM

Die Darstellung von Metastasen mit KM ist im Wesentlichen vom Vaskularisationsgrad und dem Vorhandensein von Nekrosen abhängig. Bei den hypervaskularisierten Herden zeigt sich in der arteriellen Phase ein kurzes kräftiges Enhancement, welches dann in der portal-venösen Phase deutlich abnimmt. Hier wird das Lebergewebe maximal mit KM angereichert und es kommt zu einem Dichteausgleich zwischen Leberparenchym und Metastase. Bei hypovaskulären Läsionen zeigt sich kaum ein KM-Enhancement in allen Phasen der dynamischen CT und es ergibt sich der größte Leber-Läsionskontrast in der portalvenösen Phase.

### MRT-nativ

Das MR-tomographische Bild ist variabel, entsprechend der morphologischen Vielfalt ihrer Tumoren. Metastasen zeigen eine inhomogene Struktur und sind teilweise durch ein begleitendes perifokales Ödem gekennzeichnet. Insgesamt lassen sie sich dennoch gut von anderen fokalen Leberläsionen differenzieren und zeigen allgemeingültige Befunde in der MRT (Reiser und Semmler 2002). Sie können hypervaskularisiert (z. B. Karzinoid, GIST, Nierenzellkarzinom) oder hypovaskularisiert sein (z. B. kolorektales Karzinom). Verallgemeinert zeigen sich Metastasen im T1-gewichteten Bild hypointens zum restlichen Lebergewebe und im T2w-Bild hyperintens.

T2-gewichtet können Metastasen eindeutige Malignitätskriterien aufweisen. Dazu zählen z. B. das „target sign“ bei der sich eine Läsion mit signalintensivem Zentrum und schwächeren Rand darstellt. Hierbei entspricht die Signalintensität des Zentrums mit einem nekrotisch-liquidem Gewebe. Weiterhin für Malignität steht das halo-sign, welches eine hypointense Läsion mit hyperintensen Saum darstellt.

### MRT-UKM

Hypovaskularisierte Metastasen zeigen nach der KM-Gabe einen deutlichen Kontrast zur KM-durchströmten Leber aufgrund ihres geringen Enhancement. Häufig zeigen Metastasen ein ringförmiges Enhancement gegenüber dem Lebergewebe. Dieser Ring entspricht der vaskularisierten Randzone.

Durch die dynamische Bildgebung im MRT wird die Perfusion der Gewebe in verschiedenen Phasen visualisiert. Die Blutversorgung des normalen Leberparenchyms erfolgt zu 75 % portal-venös und zu 25 % arteriell. Lebermalignome werden dagegen überwiegend arteriell versorgt.

### MRT-Resovist

In der T2w-Darstellung zeigt sich kein Signalabfall und somit ist die Abgrenzung der hellen Metastase vom gesunden dunklen Lebergewebe gut möglich.

## 3 Material und Methoden

### 3.1 Patienten

Im Rahmen einer retrospektiven Studie erfolgte eine qualitative und quantitative Auswertung von MRT-Untersuchungen von insgesamt 42 Patienten mit fokalen Leberläsionen. Es wurden Untersuchungen aus einem Zeitraum von 16 Monaten ausgewertet. Das Protokoll zu der hier beschriebenen Studie erhielt von der Ethikkommission der Charite ein positives Votum (Titel des Protokolls: „Detektion fokaler Leberläsionen in der nativen und Ferucarbotran verstärkten Magnetresonanztomographie: Vergleich einer T2-gewichteten Sequenz mit Atemtriggerung und einer T2-gewichteten Sequenz in Atemanhaltetechnik“, Antragsnummer EA/130/08).

Es wurden die MRT Untersuchungen von 18 Männer und 24 Frauen im Alter von 28,1 bis 77,4 Jahren (Durchschnittsalter  $58,1 \pm 13,5$  Jahre) mit Verdacht auf oder bestehenden fokalen Leberläsionen im Zeitraum von 16 Monaten ausgewertet.

In allen 42 Fällen wurden eine oder mehrere fokale Leberläsionen nachgewiesen, z.T. unterschiedlicher Art. Die Indikation zur Bildgebung erfolgte in allen Fällen zur Abklärung bei Verdacht auf eine maligne Leber Raumforderung. Bei den 42 Patienten ergaben sich unter Hinzuziehung aller Informationen:

- 27 Patienten mit eindeutig benignen Befunden (8 x Hämangiom; 3 x FNH, 3 x Leberzelladenom; 12 x Leberzyste; 1 x Granulom bei Sarkoidose) und
- 15 Patienten mit eindeutig malignen Befunden (9 x Metastasen verschiedener Primärtumoren; 5 HCC; 1 x Lymphom)

Die Diagnosen wurden bei 12 Patienten durch einen vorliegenden histologischen Befund bestätigt (siehe Tabelle 2).

Bei 30 Patienten konnte anhand weiterer bildgebender Verfahren oder vorbekannten histologischen Daten ebenfalls die MRT-Verdachtsdiagnose bestätigt werden. Bei 17 Patienten lagen histologisch gesicherte Grunderkrankungen vor.

**Tabelle 2:** Diagnosen

Haupt-Diagnosen	n	zusätzl. Zysten	Patienten (Nr.) mit dieser Diagnose	Sicherung	
				Histologie	Bildgebung
Hämangiome	8		2, 5, 6, 15, 17, 23, 25, 37	-	8
FNH	3	2*	16, 39, 40	1	2
Leberzelladenom	3	3*	8, 21, 31	-	3
Zysten	12		7, 9, 10, 13, 18, 24, 26, 27, 30, 34, 35, 38	-	12
HCC	5		1, 4, 19, 20, 22	5	-
Lymphom	1	1*	42	1	-
Sarkoidose	1		32	1	-
Metastasen	9	6*	3, 11, 12, 14, 28, 29, 33, 36, 41	4	-
Gesamt	42	12*		12	30

\*Diese Patienten hatten zusätzlich zystische Leberläsionen.

## 3.2 Untersuchungsprotokoll und Auswertung

### 3.2.1 MR-Tomograph und Sequenzen

Die Bildgebung erfolgte mit einem supraleitenden Magneten (Magnetom Symphony Quantum; Siemens, Erlangen, Deutschland) bei einer Magnetfeldstärke von 1,5 Tesla.

Für die Untersuchung wurde eine zirkulär polarisierte 4-Kanal-Körper-Phased array-Spule verwendet. Die maximale Gradientenamplitude des Gradientensystems lag bei 40 mT/m. Alle Bilder wurden in transversaler Schichtführung angefertigt.

Das FOV (field of view) lag zwischen 225 x 300 und 315 x 420 mm, je nach Körperrumfang des Patienten.

Die verwendeten Sequenzen waren:

1. T2-gewichtete PACE-TSE-Sequenz mit Atemnavigator
2. T2-gewichtete HASTE-Sequenz

Die verwendeten Sequenzparameter sind in Tabelle 3 dargestellt.

**Tabelle 3:** Sequenzparameter

Sequenz	TR (ms)	TE (ms)	ETL	FS	NEX	Matrix (N <sub>phase</sub> x N <sub>frequency</sub> )	Anz. der Schichten	ST (mm)	TA
HASTE	∞	63	256	nein	1	115 x 256	23	7	19 s
PACE	Ein Atem- zyklus	80	21	ja	2	168 x 320	42	4	7 min 24 s ± 2 min 13 s

TR: Repetitionszeit; TE: Echozeit; ms: Millisekunden; ETL: echo train length; FS: fat saturation (Fettsättigung); ST: slice thickness (Schichtdicke); PACE: prospective acquisition correction; TA: Aquisitionszeit, NEX: numbers of excitation (Anzahl der Anregungen)

### 3.2.2 Kontrastmittel: Resovist® (Ferucarbotran)

Das angewandte Kontrastmittel war ausschließlich Resovist.

Resovist (SH U 555 A/Ferucarbotran) wurde im Bolus ohne relevante Nebenwirkungen über einen venösen Zugang appliziert. Die von uns verwendete Dosis entsprach der Standarddosis und wurde gewichtsabhängig durch Fertigspritzen appliziert. Ein ml Resovist enthält 540 mg Ferucarbotran, entsprechend 0,5 mmol (= 28 mg) Eisen.

Patienten mit einem Gewicht unter 60 kg erhielten 0,9 ml Resovist (entsprechend 0,45 mmol bzw. 25,07 mg Eisen) und Patienten mit einem Gewicht über 60 kg erhielten 1,4 ml Resovist (entsprechen 0,7 mmol bzw. 39 mg Eisen). Eine Dosiseinschränkung bei Nieren- oder Leberfunktionsstörungen ist bei Resovist nicht notwendig.

Resovist liegt in gebrauchsfertiger wässriger Lösung vor und wurde über einen entsprechenden Filter durch einen großkalibrigen venösen antekubitalen Zugang injiziert. Vor und nach Injektion wurde mit physiologischer Kochsalzlösung gespült.

Die Gabe von Resovist (Ferucarbotran) bei T2w-Sequenzen erfolgt in der Uptake-Phase (entspricht mindestens 10 Minuten nach Injektion). Anhand der Dokumentationen zu den Untersuchungen wurde ausgewertet, ob es bei der Injektion des Kontrastmittels unerwünschte Wirkungen gegeben hatte.

### 3.2.3 Untersuchungsprotokoll

Die Untersuchung der 42 Patienten erfolgte in Rückenlage des Patienten bei Lagerung mit dem Kopf voran. Zur Reduzierung von Artefakten durch die Peristaltik im Gastrointestinaltrakt erhielten alle Patienten 40 mg Buscopan intramuskulär in den Deltamuskel des linken Armes unmittelbar vor der MRT-Untersuchung.

Es erfolgten die in 3.2.1 genannten T2-gewichteten Sequenzen vor und ab 10 Minuten nach Applikation von Resovist: T2w-HASTE-Sequenz in Atemstopp-Technik und T2w-PACE-Sequenz während freier Atmung.

Der Atemnavigator wurde auf das rechte Diaphragma platziert. Alle Aufnahmen wurden in transversaler Schichtführung durchgeführt.

Die beiden Sequenzen wurden vor ihrem regelmäßigen Einsatz in der klinischen Routine und damit vor Beginn der Einschlussphase der hier vorgestellten retrospektiven Auswertung optimiert, um eine optimale Bildqualität zu erreichen. Daraus resultiert der Unterschied in der Schichtdicke (4 mm bei der T2w-HASTE Sequenz vs. 7 mm bei der T2w-PACE-TSE Sequenz) und die Anwendung der Fettsättigung nur bei der T2w-PACE-TSE Sequenz.

Die technischen Daten der Sequenzen sind in der Tabelle 3 einsehbar.

In der klinischen Routine wurden vor der Kontrastmittelinjektion zusätzlich T1w Gradientenechosequenzen während Atemstopp durchgeführt. Diese gingen aufgrund der Fragestellung in die hier vorgestellte Auswertung nicht mit ein.

### **3.2.4 Auswertung**

Es wurden nur intraindividuelle Vergleiche vorgenommen. Damit wurden pro Patient sechs Merkmale (vier qualitative und zwei quantitative Kriterien) für vier Bedingungen/Gruppen bei allen 42 Patienten ausgewertet. Die vier Gruppen stellen sich wie folgt dar:

- ohne Resovist: HASTE-Sequenz
- ohne Resovist: PACE-Sequenz
- mit Resovist: HASTE Sequenz
- mit Resovist: PACE-Sequenz

#### **3.2.4.1 Qualitative Auswertung**

Die qualitative Auswertung umfasste die vier Parameter Gesamtbildqualität, Leber-Läsions-Kontrast, Artefakte und die Qualität der Fettsättigung und erfolgte im Konsens durch zwei Radiologen mit 6 bzw. 9 Jahren Erfahrung in MRT-Diagnostik der Leber.

Die Sequenzen wurden separat ausgewertet. Zunächst wurden die Bilder aller Patienten ausgewertet, die präkontrast mit der HASTE Sequenz aufgenommen wurden, dann die der präkontrast T2w-PACE-Sequenz. Im Anschluss folgten die postkontrast T2w-HASTE-Sequenz und postkontrast PACE-Sequenz.

Innerhalb jedes Auswertblocks wurden die Abfolge der Patienten randomisiert. Die Auswerter waren gegenüber Angaben zu den Patienten und der Sequenz sowie Kontrastmittelgabe verblindet.

Hierbei wurden Qualitätskriterien nach den untenstehenden Merkmalen (siehe Tabelle 4) bewertet. Diese Kriterien wurden mit einem Score in 5 Qualitätsstufen beurteilt. Nur bei der Bewertung der Fettsättigung wurden 3 Qualitätsstufen verwendet. Bei dem qualitativen Leber-Läsions-Kontrast wurde der Gesamteindruck bewertet, also nicht nach einzelnen Läsionen oder Diagnosen getrennt.

**Tabelle 4:** Übersicht Bewertungsmaßstab der Qualitätsmerkmale der MRT-Sequenzen

Qualitätsmerkmal	Bewertung
Gesamtbildqualität	1 = exzellent, 2 = gut, 3 = angemessen, 4 = schlecht, 5 = unzureichend, nicht diagnostisch verwertbar
Leber-Läsions-Kontrast	1 = exzellent, 2 = gut, 3 = angemessen, 4 = schlecht, 5 = nicht diagnostisch auswertbar
Artefakte	1 = keine, 2 = mild, 3 = moderat, 4 = ausgeprägt, 5 = nicht diagnostisch auswertbar
Qualität der Fettsättigung	1 = homogene Fettsättigung, 2 = wenige Bereiche mit unzureichender Fettsättigung, 3 = überall unzureichende Fettsättigung

### 3.2.4.2 Quantitative Auswertung

Es wurden zwei Parameter ausgewertet: Der quantitative Leber-Läsions-Kontrast und die Anzahl der erkennbaren Läsionen.

Für die Auswertung des Leber-Läsions-Kontrast wurden in einer übergreifenden Analyse alle Diagnosen zusammengefasst. Für eine weiterführende Auswertung wurden die Läsionen dann in drei Gruppen eingeteilt: Primäre solide Leberläsionen (FNH, Adenom, HCC), sekundäre solide Läsionen (Metastase, Lymphom) und zystische Läsionen (Hämangiome, Zyste). Hämangiome und Zysten wurden nur bei Patienten ausgewertet, bei denen ansonsten keine soliden Leberläsionen vorlagen. Damit sollte vermieden werden, dass die zystischen Läsionen, die häufig zusätzlich zu den soliden Läsionen vorliegen,

das Ergebnis der Auswertung des quantitativen Leber-Läsions-Kontrastes zu stark beeinflussen, da zystische Läsionen aufgrund ihrer langen T2-Relaxationszeit in der T2w Bildgebung besonders signalreich und damit kontrastreich zur Darstellung kommen.

Zur Ermittlung des Leber-Läsions-Kontrastes wurden Regions of Interest (ROI) in den Bildern positioniert. Mit einer entsprechenden standardmäßig am MR-Tomographen installierten Auswerte-Software wurde in diesen ROIs die mittlere Signalintensität (SI) bestimmt und dokumentiert. Diese ROIs wurden bei jedem Patienten in allen vier Sequenzen an gleicher anatomischer Lokalisation positioniert, dies in der auszuwertenden Leberläsion und in der gleichen Schicht im benachbarten Lebergewebe auf Höhe der Läsion. Es wurde bei der Positionierung der ROI darauf geachtet, dass sie keine Gefäßanschnitte, keine übermäßigen Bewegungsartefakte und keine Areale mit lokalen Signalinhomogenitäten einschließt, um einen repräsentativen Mittelwert der Signalintensität des betreffenden Gewebes zu erhalten. Bei Vorliegen von mehreren Läsionen wurde die größte Läsion zur Auswertung herangezogen. Falls ein Patient mehrere unterschiedliche Leberläsionen zeigte, wurde entsprechend die größte Läsion pro Diagnose analysiert.

Der quantitative Leber-Läsions-Kontrast (LLC) wurde nach folgender Formel berechnet:

$$\text{LLC} = (\text{SI Leber} - \text{SI Läsion}) / (\text{SI Leber} + \text{SI Läsion})$$

Für die Analyse der Anzahl der erkennbaren Läsionen wurden die Läsionen in drei Größenengruppen unterteilt:

- 1) Klein, bis 4 mm
- 2) Mittelgroß, 5 – 9 mm
- 3) Groß, > 9 mm

Wenn bei einem Patienten bis zu 9 Läsionen vorlagen, wurden diese ausgezählt und die Summe notiert. Bei Patienten mit 10 und mehr Läsionen wurde als Ergebnis die Anzahl 10 notiert. Dies betraf 7 der 42 Patienten. Nach Durchführung und Protokollierung der Auswertung wurde das tatsächliche Vorhandensein der Läsionen in Zusammensicht aller vorhanden Sequenzen festgelegt.

### 3.3 Statistische Auswertung

Die untersuchten ordinal skalierten Größen wurden beschreibend anhand der absoluten und prozentualen Häufigkeiten dargestellt, bei ausreichender Anzahl der Ausprägungen



wurden zusätzlich Minimum und Maximum sowie der Median angegeben. Quantitative Parameter wurden anhand von Mittelwert und Standardabweichung sowie Minimum und Maximum und den Quartilen beschrieben.

Die Bewertung der Bildqualität und Artefakte wurde dichotomisiert, um Symmetrietests anwenden zu können. Bei diesen Größen wurde von einer Auswertung mittels Rangvarianzanalyse für verbundene Beobachtungen aufgrund der geringen Anzahl unterschiedlicher Bewertungen abgesehen. Die vier Untersuchungsbedingungen wurden als verbundene Beobachtungen mittels Cochran-Test global auf Unterschiede geprüft und bei Signifikanz mittels multiplen alpha-adjustierten McNemar-Tests paarweise verglichen.

Um die vier Untersuchungstechniken (T2w HASTE, T2w-PACE-TSE, jeweils ohne und mit KM) hinsichtlich der Bewertung der Leber-Läsions-Kontraste sowie der Anzahl der Läsionen in den Größen bis 4 mm, 5 – 9 mm und > 9 mm zu vergleichen, wurde der Friedman-Test gewählt.

Post-Hoc-Paarvergleiche erfolgten mit alpha-adjustierten exakten Wilcoxon-Tests.

Der Leber-Läsions-Kontrast (LLC) wurde als quantitativer normalverteilter Parameter mittels Varianzanalyse für Messwiederholungen auf Unterschiede zwischen den vier Untersuchungsbedingungen geprüft. Aufgrund der signifikanten Innersubjekteffekte wurden lineare Kontraste berechnet, um zu testen, inwieweit sich die vier Untersuchungsbedingungen paarweise unterschieden. Die jeweiligen Mittelwerte der betrachteten Variablen wurden in den Abbildungen als „geschätztes Randmittel“ dargestellt.

Es wurde stets zweiseitig getestet und ein Signifikanzniveau von 5 % zugrunde gelegt. Die statistische Analyse erfolgte mit SPSS für Windows, Version 16 (SPSS Inc., Chicago, IL).

## 4 Ergebnisse

Alle Untersuchungen waren aus technischer Sicht erfolgreich durchgeführt worden. Es traten keine technisch bedingten Artefakte auf. In keinem Fall hatte die Untersuchung abgebrochen werden müssen.

Die Kontrastmittelgabe war in allen 42 Fällen gut vertragen worden. Die Auswertung war bei allen 42 untersuchten Patienten möglich.

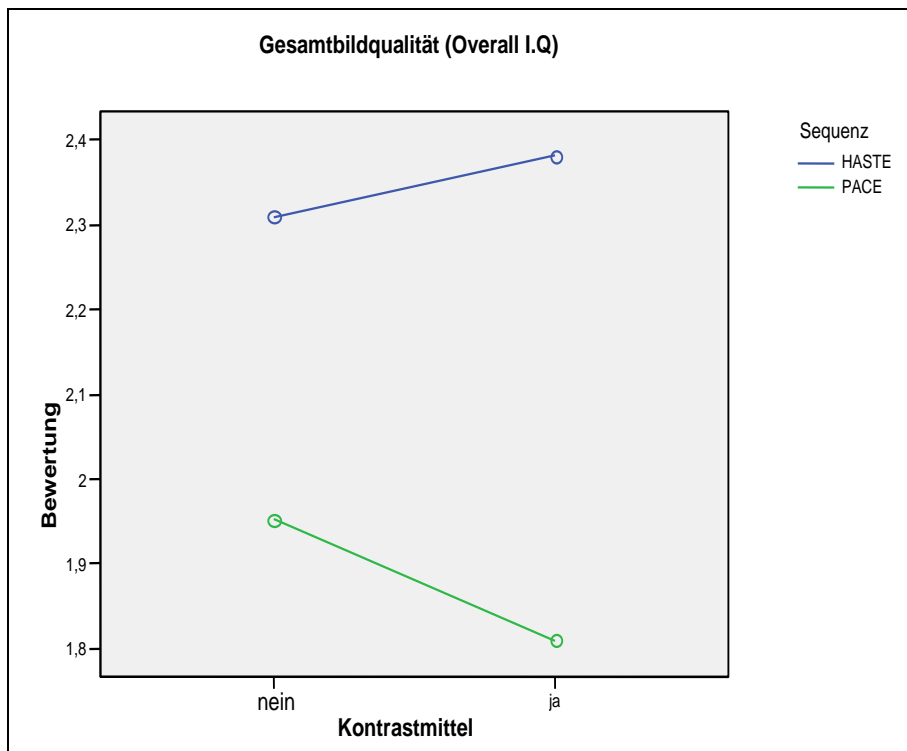
### 4.1 Qualitative Auswertung

Es stellte sich nahezu durchgehend die PACE-Sequenz mit Kontrastmittel als beste Kombination dar. Es bestand zudem für alle Vergleiche Signifikanz, wie anhand der Tabellen nachfolgend belegt wird.

Die Ergebnisse der qualitativen Auswertung sind in den nachfolgenden Tabellen wiedergegeben. Die Tabellen geben die jeweils zwei Sequenzen (T2w-HASTE und T2w-PACE-TSE) zu je zwei verschiedenen Bedingungen (ohne und mit Kontrastmittel Resovist) wieder und werden zu jedem Qualitätsmerkmal einzeln betrachtet.

#### 4.1.1 Qualitätsmerkmal: Gesamtbildqualität

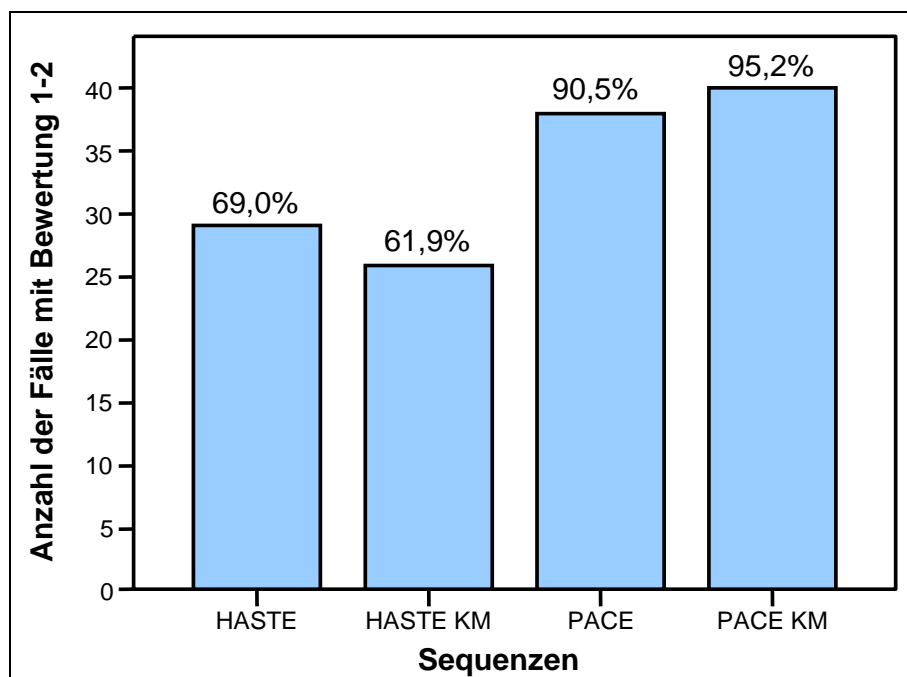
Bezüglich der allgemeinen Bildqualität zeigte sich die PACE-Sequenz mit Resovist der T2w-HASTE-Sequenz mit oder ohne Resovist signifikant überlegen (Abb.1). Die beste Bildqualität wurde bei T2w-PACE-TSE mit Resovist erreicht. Auch zeigten die T2w-PACE-Sequenzen ohne Resovist eine deutlich bessere Bildqualität als die T2w-HASTE-Sequenzen unabhängig von der Art der Leberläsion. Dabei erhielten 95,2 % der Fälle eine Bewertung mit 1 oder 2 auf einer Bewertungsskala von 1 bis 5 (1 = exzellent, 5 = unzureichend).



**Abbildung 1:** Mittlerer Score der Gesamtbildqualität im Vergleich der Sequenzen (T2w- HASTE und T2w- PACE-TSE) ohne und mit Zugabe des Kontrastmittels Resovist (Score: 1 – exzellent bis 5 – unzureichend)

In der Abbildung 1 zeigt sich ein deutlicher Unterschied der Bildqualität zugunsten der T2w- PACE-Sequenz (grün markiert) mit einer Bewertung besser als 2. Ein weiterer Qualitätssprung konnte durch Hinzunahme von Resovist nur bei der PACE-Sequenz gezeigt werden.

### Bildqualität



**Abbildung 2:** Vergleich der Sequenzen bzgl. exzellenter bis guter Gesamtbildqualität

Im allgemeinen Vergleich der vier Bedingungen ergab sich ein signifikanter Unterschied (global) zwischen den vier Bedingungen (Cochran Test,  $p < 0,001$ ). Der daraufhin notwendige Post-Hoc-Paarvergleich ergab obenstehende Ergebnisse, die graphisch im Säulendiagramm (Abbildung 2) zusammengefasst sind. Die T2w-PACE-Sequenzen zeigten in über 90 % der Fälle eine Bewertung zwischen 1 und 2.

### **1. Vergleich T2w-HASTE-Sequenz ohne Resovist versus T2w-PACE-Sequenz ohne Resovist**

Im Vergleich der beiden Sequenzen ohne Kontrastmittel zeigte sich eine bessere Bewertung für die PACE Sequenz. Der Unterschied hierbei ist signifikant (Mc Nemar-Test,  $p = 0,012$ ;  $p[\text{adj}] = 0,036$ ).

Eine bessere Bewertung für die PACE-Sequenz bestand in 10 Fällen, das heißt in 23,8 % der Fälle.

Übereinstimmung in den Ergebnissen der verglichenen Sequenzen (bei Gruppierung der Bewertung) bestand bei 31 Fällen, das heißt bei 73,8 %.

Nur in einem Kasus (2,4 %) zeigte sich eine bessere Bewertung für die T2w-HASTE-Sequenz.

### **2. Vergleich T2w-HASTE-Sequenz ohne Resovist versus T2w-HASTE-Sequenz mit Resovist**

Der Vergleich erbrachte **keinen** signifikanten Unterschied (McNemar-Test,  $p = 0,549$ ).

Eine Übereinstimmung konnte in 31 Fällen (73,8 %) beschrieben werden.

In 4 Fällen (9,5 %) besteht eine bessere Bewertung für die T2w-HASTE-Sequenz mit KM und in 7 Fällen (16,7 %) fand sich eine schlechtere Bewertung für HASTE mit Kontrastmittel.

### **3. Vergleich T2w-HASTE-Sequenz ohne Resovist versus T2w-PACE-Sequenz mit Resovist**

Es zeigte sich die PACE Sequenz mit Resovist der HASTE-Sequenz überlegen.

Der Unterschied war statistisch signifikant (McNemar-Test,  $p = 0,003$ ;  $p[\text{adj}] = 0,015$ ).

Eine bessere Bewertung für T2w-PACE mit Resovist ergab sich in 12 Fällen, das entspricht 28,6 % und in nur einem Fall (2,4 %) zeigte sich die T2w-HASTE- Sequenz als überlegen. Zu einer Übereinstimmung (bei Gruppierung der Bewertung) der zu vergleichenden Sequenzen kam es in 29 Fällen (69,1 %).

#### 4. Vergleich T2w-HASTE-Sequenz mit Resovist versus T2w-PACE-Sequenz ohne Resovist

Die PACE-Sequenz ohne Resovist zeigte eine bessere Bewertung als die T2w-HASTE-Sequenz mit Resovist. Dieser Unterschied ist signifikant (McNemar-Test,  $p = 0,004$ ;  $p[\text{adj}] = 0,016$ ). Eine Übereinstimmung (bei Gruppierung der Bewertung) besteht in 26 Fällen entsprechend 61,9 %.

In 14 Fällen (33,3 %) konnte für die T2w-PACE-Sequenz eine signifikant bessere Bewertung nachgewiesen werden. Nur zweimal (4,8 %) ergab sich eine bessere Bewertung der HASTE-Qualität mit Resovist.

#### 5. Vergleich T2-w-HASTE-Sequenz versus T2w-PACE-Sequenz jeweils mit Resovist

Die bessere Bewertung erfolgte für die PACE-Sequenz in 14 Fällen (33,3 %). In keinem Fall (0,0 %) konnte eine bessere Bewertung der T2w-HASTE-Qualität aufgezeigt werden. Der Vergleich dieser beiden Sequenzen zeigt einen signifikanten Unterschied (McNemar-Test,  $p < 0,001$ ;  $p[\text{adj}] < 0,001$ ).

Eine Übereinstimmung (bei Gruppierung der Bewertung) bestand in 28 Fällen (66,7 %).

#### 6. Vergleich T2w-PACE-Sequenz ohne Resovist versus T2w-PACE-Sequenz mit Resovist

Dieser Vergleich erbrachte **keinen** qualitativen Unterschied.

Die Anwendung von Resovist zeigte hier keinen Vorteil.

Das Ergebnis dieses Vergleiches erbrachte im McNemar-Test keine Signifikanz (McNemar-Test,  $p = 0,625$ ). In 38 Fällen bestand eine Übereinstimmung (bei Gruppierung der Bewertung). Das sind 90,5 % der Fälle. Drei Fälle (somit 7,1 %) zeigten eine bessere Bewertung für die PACE-Sequenz mit Resovist. In einem Kasus (2,4 %) war die PACE-Sequenz ohne Anwendung von Resovist besser.

#### 4.1.2 Qualitätsmerkmal: Leber-Läsionskontrast

Beim Qualitätsmerkmal Leber-Läsionskontrast zeigte sich die PACE-Sequenz erneut der HASTE-Sequenz überlegen. Dieser Unterschied ist signifikant und besteht bereits ohne Hinzunahme des Kontrastmittels.

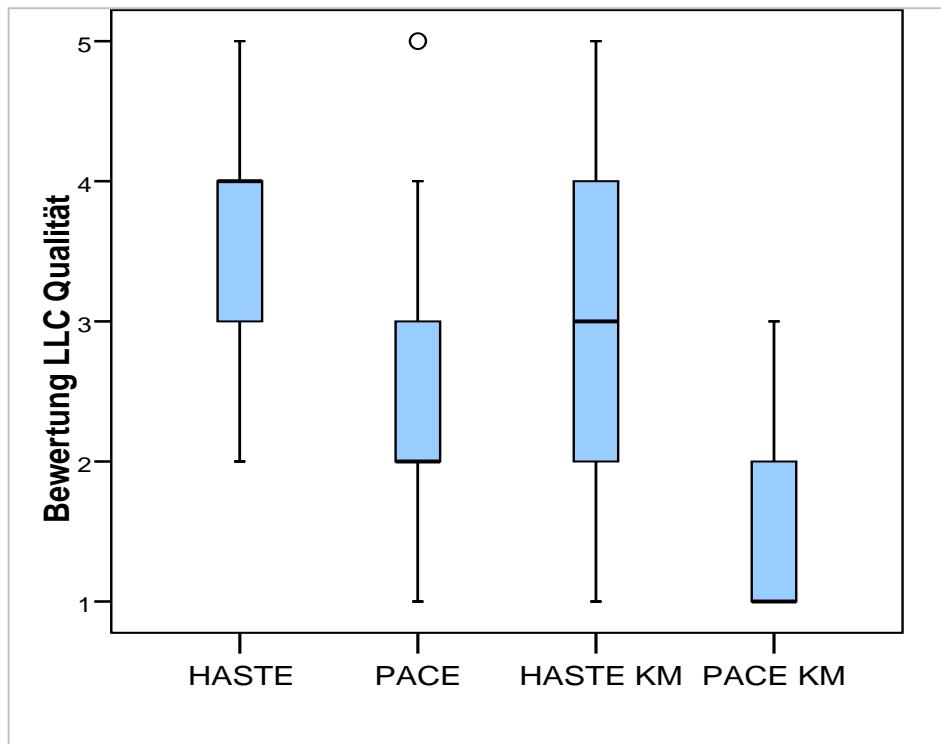
**Tabelle 5:** Qualitativer Leber-Läsions-Kontrast (LLC) im Vergleich der Sequenzen ohne und mit Kontrastmittel Resovist

	N	Mittelwert	Standard- abweichung	Minimum	Maximum	Perzentile		
						25	50 (Median)	75
LLC Qualität HASTE	42	3,45	1,041	2	5	2,75	<b>4,00</b>	4,00
LLC Qualität PACE	42	2,14	,926	1	5	1,75	<b>2,00</b>	3,00
LLC Qualität HASTE mit Resovist	42	3,17	1,010	1	5	2,00	<b>3,00</b>	4,00
LLC Qualität PACE mit Resovist	42	1,36	,533	1	3	1,00	<b>1,00</b>	2,00

**Tabelle 6:** Friedmann-Test: Vergleich der 4 Bedingungen qualitativer Leber-Läsionskontrast

Statistik für Test	
N	42
Chi-Quadrat	93,195
Df	3
Asymptotische Signifikanz	,000

Der Friedmann-Test zeigt einen signifikanten Unterschied (global) zwischen den vier Bedingungen (Friedman-Test,  $p < 0,001$ ). Daher wurde der Wilcoxon-Test gewählt, um so einen multiplen Paarvergleich vorzunehmen. Dieser ergab Signifikanz aller Vergleiche, auch nach Adjustierung aufgrund multiplen Testens mit  $p < 0,001$ . Die Ausnahme stellte der Vergleich zwischen T2w-HASTE vs. T2w-HASTE KM ( $p = 0,109$ ) dar. Hier zeigte sich kein signifikanter Unterschied.



**Abbildung 3:** Qualitativer Leber-Läsionskontrast (LLC) im Vergleich der Sequenzen ohne und mit Kontrastmittel Resovist

### 1. Vergleich T2w-HASTE-Sequenz ohne Resovist versus T2w-PACE-Sequenz ohne Resovist

Es zeigte sich ein deutlicher Unterschied in der Bewertung beider Sequenzen. Die T2w-PACE-Sequenz konnte in 38 von 42 Fällen die besseren Ergebnisse nachweisen.

In keinem Fall ist T2w-HASTE besser als T2w-PACE-TSE.

Dieser Unterschied ist signifikant. ( $p \leq 0,001$ ).

### 2. Vergleich T2w-HASTE-Sequenz ohne Resovist versus T2w-HASTE-Sequenz mit Resovist

Dieser Vergleich erbrachte keinen signifikanten Unterschied für dieses Qualitätsmerkmal. Der Paarvergleich zeigt im Vergleich dieser Sequenzen zwar Unterschiede, jedoch ohne Signifikanz ( $p = 0,109$ ).

In 19 Fällen ergibt die T2w-HASTE-Sequenz mit Resovist bessere Ergebnisse.

In 10 Fällen ist die T2w-HASTE-Sequenz ohne Resovist besser.

### **3. Vergleich T2w-HASTE-Sequenz ohne Resovist versus T2w-PACE-Sequenz mit Resovist**

Die T2w-PACE-Sequenz mit dem Kontrastmittel Resovist zeigt einen klaren Vorteil gegenüber der T2w-HASTE-Sequenz ohne Resovist in 39 von 42 Fällen. Der Unterschied ist signifikant ( $p \leq 0,001$ ).

### **4. Vergleich T2w-HASTE-Sequenz mit Resovist versus T2w-PACE-Sequenz ohne Resovist**

Die besseren Ergebnisse zeigte hierbei die T2w-PACE-Sequenz, auch ohne Resovist.

Der Vergleich beider Sequenzen ergab einen signifikanten Unterschied ( $p < 0,001$ ).

In 29 von 42 Fällen zeigt sich die T2w-PACE-Sequenz ohne Resovist gegenüber T2w-HASTE-Sequenz mit Resovist als überlegen.

In nur 4 von 42 Fällen zeigte die T2w-HASTE-Sequenz mit Resovist eine bessere Bewertung.

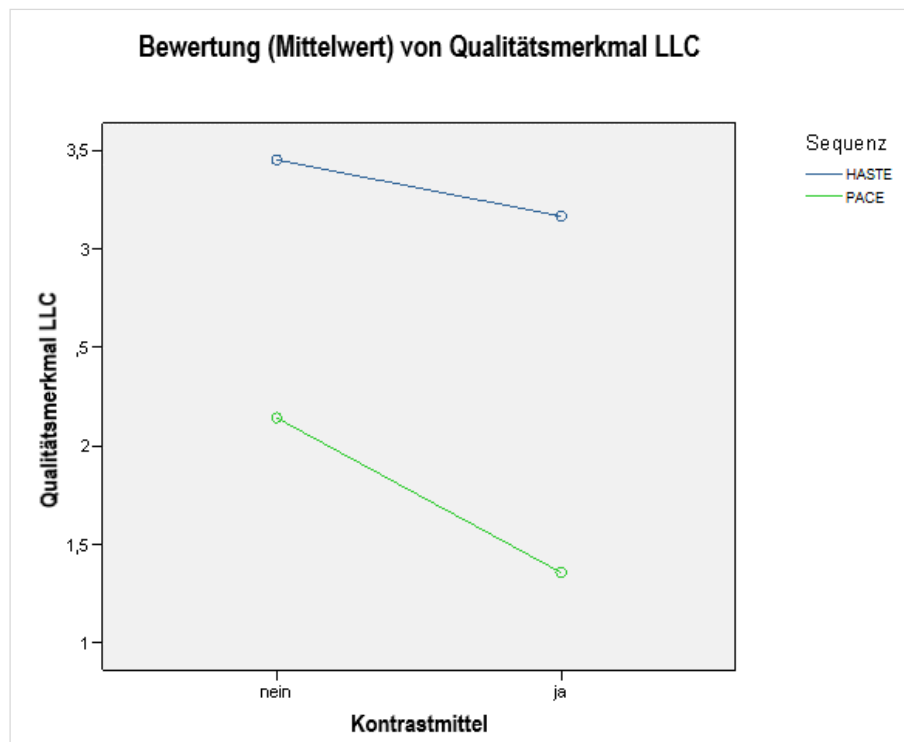
### **5. Vergleich T2w-PACE-Sequenz mit Resovist versus T2w-HASTE-Sequenz mit Resovist**

Die PACE-Sequenz mit KM zeigt das bessere Ergebnis dieses Vergleiches. Der Unterschied ist statistisch signifikant. In 40 Fällen ergab sich ein signifikant besseres Ergebnis für die T2w-PACE-Sequenz mit KM ( $p < 0,001$ ).

### **6. Vergleich T2w-PACE-Sequenz mit Resovist versus T2w-PACE-Sequenz ohne Resovist**

In 27 Fällen zeigte sich ein signifikant ( $p \leq 0,001$ ) besseres Ergebnis für die T2w-PACE-Sequenz mit Resovist. In nur 1 von 42 Fällen ergab sich eine bessere Bewertung der T2w-PACE-Sequenz ohne Resovist.





**Abbildung 4:** Qualitativer Leber-Läsionskontrast (LLC) im Vergleich der Sequenzen ohne und mit Kontrastmittel Resovist. Oben (blau) = T2w-HASTE und unten (grün) = T2w-PACE-Sequenz. (Die niedrige Bewertung zeigt das bessere Ergebnis.)

Bei den Abbildungen 3 und 4 sowie in der Tabelle 5 erkennt man deutliche Unterschiede in der Qualitätsbewertung für den qualitativen Leber-Läsions-Kontrast hinsichtlich der angewendeten Sequenzen. Abbildung 4 drückt diesen Unterschied globaler aus und verstärkt optisch den gewonnenen Unterschied beider Sequenzen.

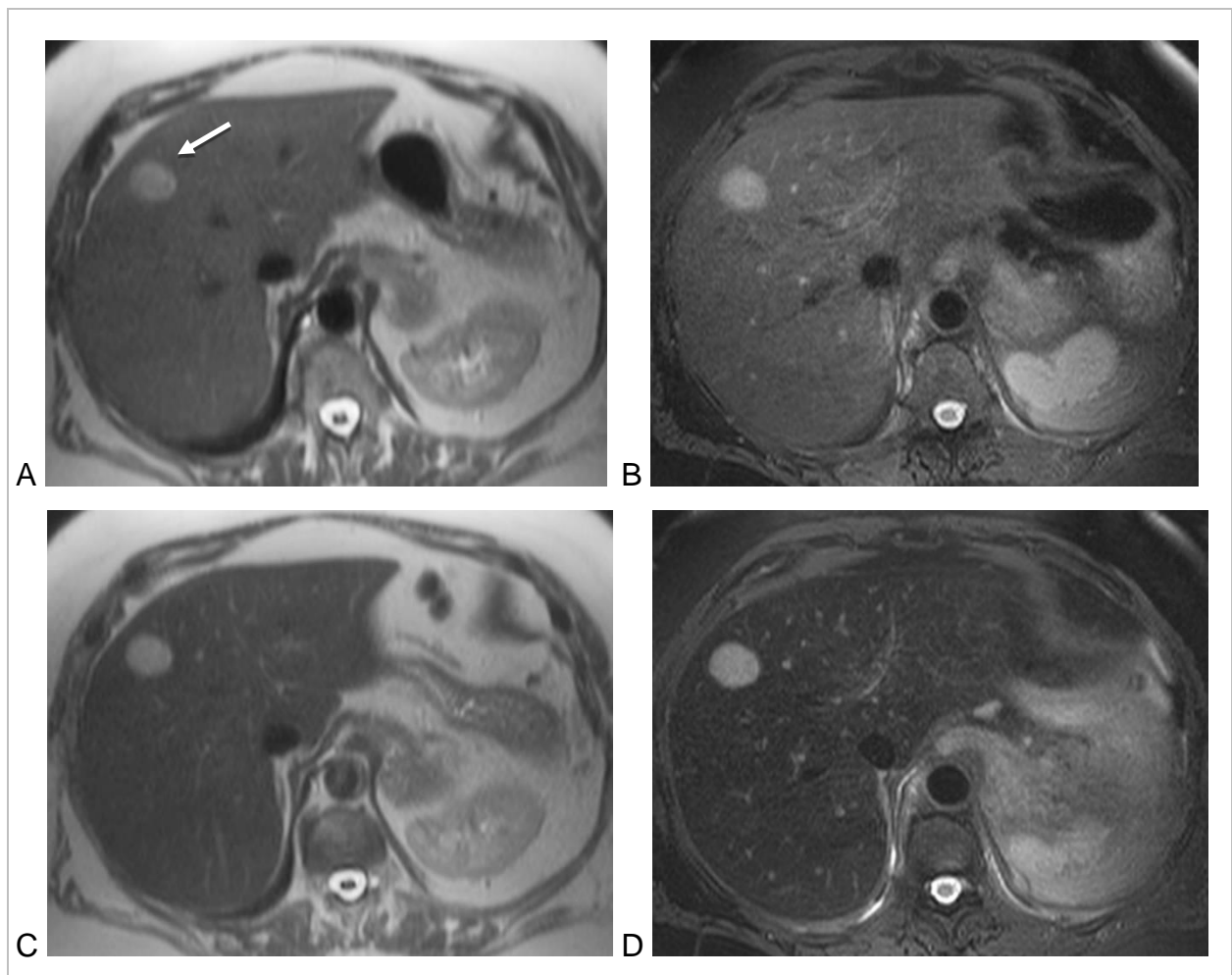
Es bestehen signifikante Unterschiede zwischen den zwei Bedingungen von T2w-HASTE bzw. T2w-PACE-TSE. Die Bewertung hinsichtlich qualitativem Leber-Läsions-Kontrast liegt bei T2w-HASTE nur zwischen 3 bis 4 und verbessert sich nicht signifikant durch Hinzunahme des Kontrastmittels. Die T2w-PACE Sequenz liegt bereits bei Ihrer Bewertung ohne Kontrastmittel um den Wert 2 und verbessert sich sogar auf eine exzellente Beurteilung nach Hinzunahme von Resovist.

Zur Veranschaulichung dieser Ergebnisse zum qualitativen Leber-Tumor-Kontrast sei auf die Abbildungen 5, 6 und 7 verwiesen.

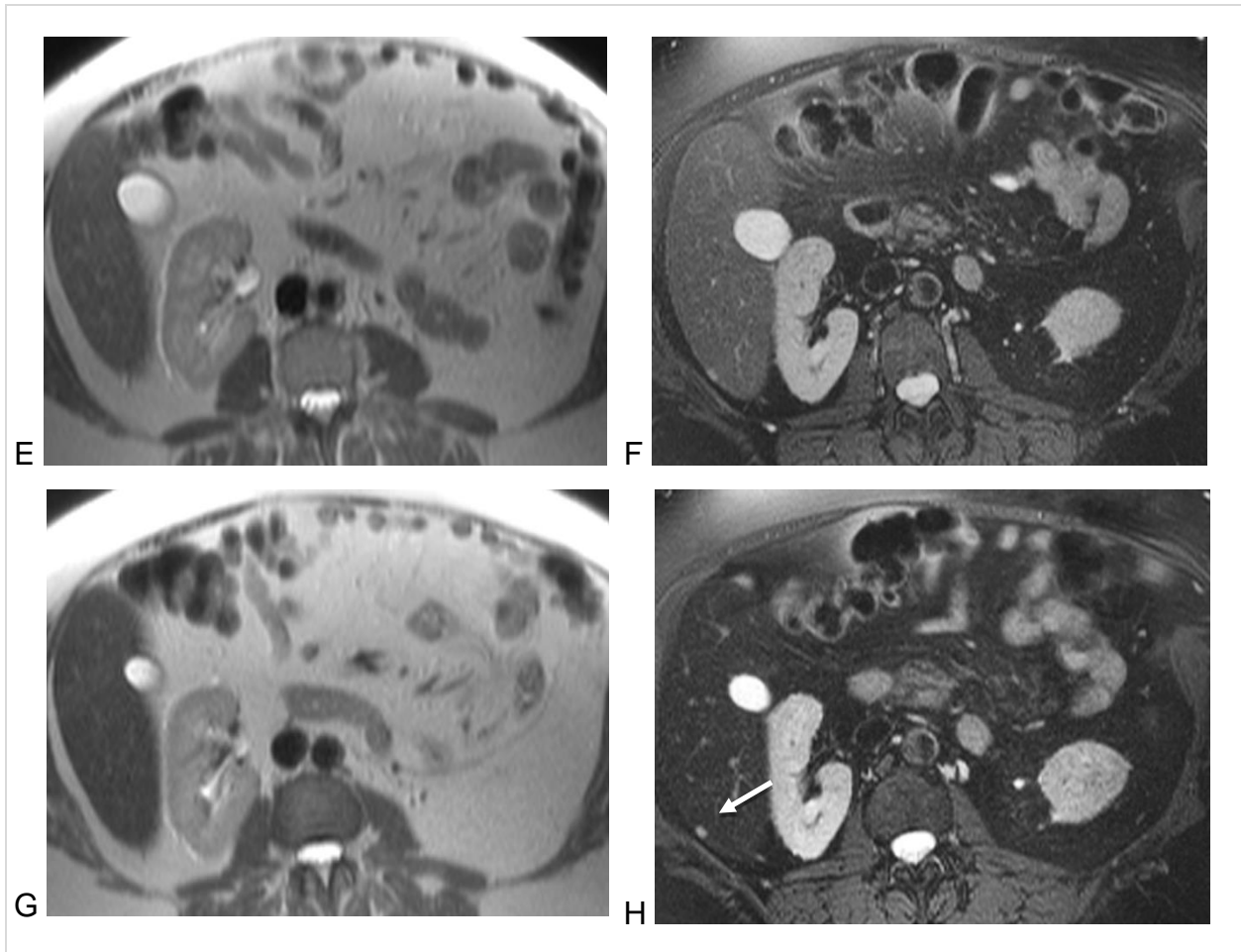
Anhand einer mittelgroßen Metastase in einer ansonsten normalen Leber bei einer Patientin mit einem Nebennierenkarzinom wird gezeigt (Abb. 5 A-D), dass die Metastase in allen vier Untersuchungstechniken zu erkennen ist. Allerdings ist der qualitative Leber-Tumor-Kontrast in der T2w-HASTE-Sequenz ohne Kontrastmittel am geringsten und wird

nur unwesentlich durch die Anwendung von Resovist gesteigert, während in der T2w-PACE-Sequenz bereits ohne Resovist ein hoher Leber-Tumor-Kontrast erzielt wird, der durch die Anwendung von Resovist deutlich gesteigert wird.

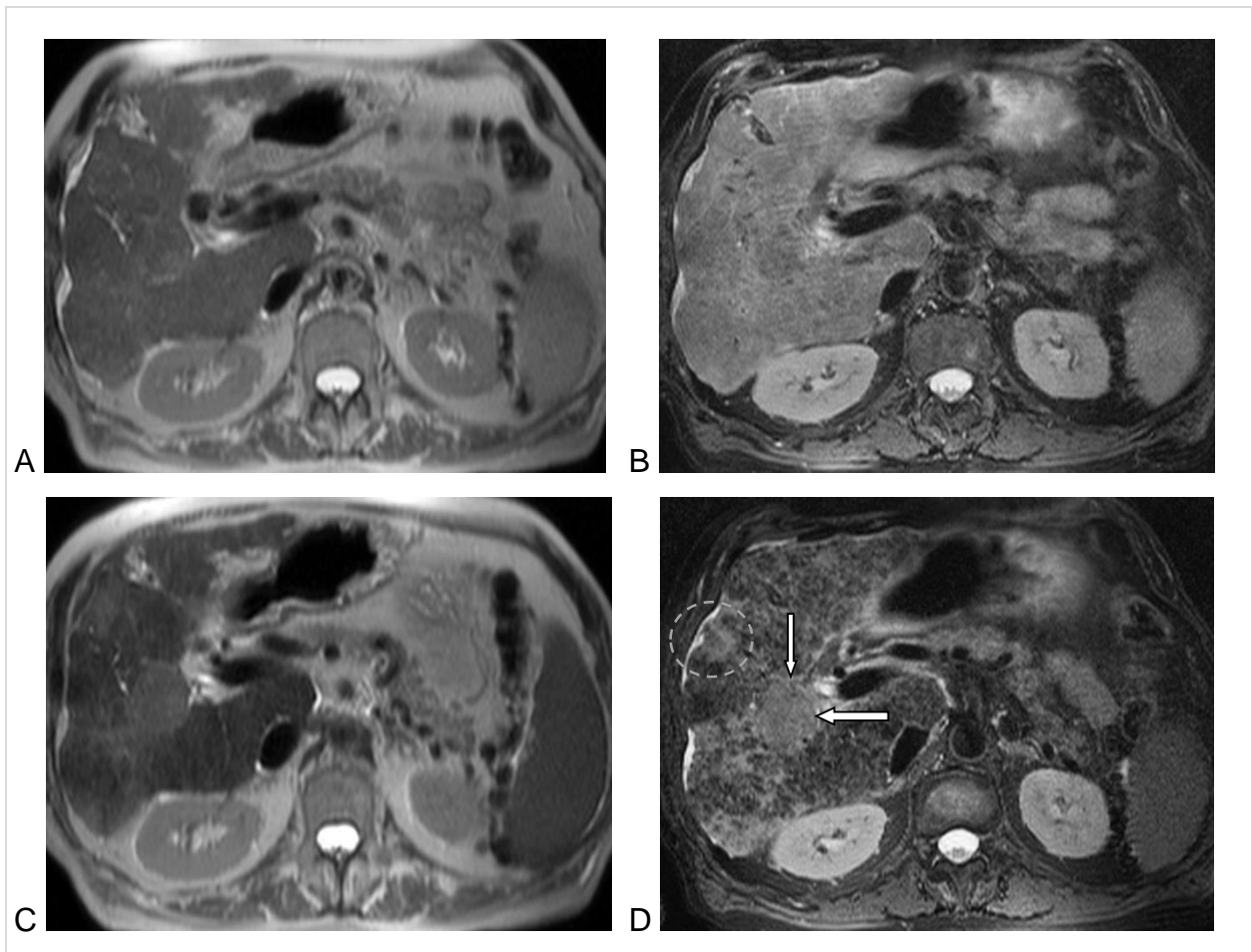
Im Fall einer sehr kleinen Metastase bei dieser Patientin wird deutlich, dass diese nur in der T2w-PACE-Sequenz nach Anwendung von Resovist aufgrund des dann überlegenen Kontrastes eindeutig zu erkennen ist (Abb. 6 E-H). Auch in der zirrhotischen Leber kommen maligne Raumforderungen in der T2w-PACE-Sequenz nach Anwendung von Resovist mit dem höchsten qualitativen Leber-Tumor-Kontrast zur Darstellung (Abb. 7).



**Abbildung 5:** A-D: T2-gewichtete MR-Aufnahmen einer 69 Jahre alten Patientin mit multiplen Lebermetastasen eines Nebennierenkarzinoms. Hier dargestellt eine axiale Schicht in mittlerer Höhe der Leber mit einer Metastase (Pfeil in A). Linke Spalte (A, C): T2w HASTE-Sequenz vor und nach Injektion von Resovist; rechte Spalte (B, D): T2w-PACE-Sequenz vor und nach Injektion von Resovist. Vor KM-Injektion (obere Reihe) normale signalarme Darstellung des Leberparenchyms und mäßig hyperintense Darstellung der Metastase. Nach KM-Injektion Signalabsenkung des Leberparenchyms ohne Signaländerung der Metastase. Die Signalabsenkung des Leberparenchyms ist in der T2w-HASTE-Sequenz gering ausgeprägt und führt nur zu einer geringen Erhöhung des Leber-Tumor-Kontrastes. In der T2w-PACE-Sequenz stärkerer Signalverlust des Leberparenchyms mit resultierend hohem Leber-Tumor-Kontrast. Ebenso bessere Bildqualität der T2w-PACE-Sequenz im Vergleich zu T2w-HASTE-Sequenz.



**Abbildung 5:** E-H: Bei der gleichen Patientin axiale Schicht in Höhe des kaudalen rechten Leberlappens mit einer sehr kleinen Metastase (Pfeil in H). Linke Spalte (E, G): T2w-HASTE-Sequenz vor und nach Injektion von Resovist; rechte Spalte (F, H): T2w-PACE-Sequenz vor und nach Injektion von Resovist. Die kleine Metastase ist in der T2w-HASTE-Sequenz weder vor noch nach KM-Injektion zu erkennen. Sie ist in der T2w-PACE-Sequenz vor KM-Injektion zu erahnen, nach KM-Injektion deutlich zu erkennen. Dies resultiert aus der Kombination von höherer Empfindlichkeit gegenüber dem Kontrastmittel und höherer Ortsauflösung der T2w-PACE-Sequenz im Vergleich zur T2w-HASTE-Sequenz. Allerdings benötigt die T2w-PACE-Sequenz für die Aufnahme der gesamten Leber ca. 7 min gegenüber 23 sek bei der T2w-HASTE-Sequenz.



**Abbildung 6:** T2-gewichtete MR-Aufnahmen eines 76 Jahre alten Patienten mit einem mäßig differenzierten hepatozellulären Karzinom im rechten Leberlappen. Linke Spalte (A, C): T2w-HASTE-Sequenz vor und nach Injektion von Resovist; rechte Spalte (B, D): T2w-PACE-Sequenz vor und nach Injektion von Resovist. In der Nativuntersuchung ist die Läsion weder in der T2w-HASTE-Sequenz (A) noch in der T2w-PACE-Sequenz (B) sicher erkennbar. Nach i.v. KM-Injektion (C, D) besteht Erkennbarkeit der Läsion in beiden Sequenzen, jedoch mit höherem Kontrast in der T2w-PACE-Sequenz (D, Pfeile). Areale mit konfluierender Fibrose bei zugrundeliegender Leberzirrhose sind am besten in der T2w-PACE-Sequenz nach KM-Injektion zu erkennen (D, eine beispielhafte Region mit Kreis markiert).

### 4.1.3 Qualitätsmerkmal: Artefakte

Bei dem Qualitätsmerkmal Artefakte konnten keine signifikanten Unterschiede zwischen den Bedingungen aufgezeigt werden.

**Tabelle 7:** Qualitätsmerkmal Artefakte: Vergleich der vier Bedingungen anhand ihrer Bewertungen

	Häufigkeiten	
	Wert	
	1-2	3-4
Artefakte HASTE	32	10
Artefakte PACE	25	17
Artefakte HASTE KM	32	10
Artefakte PACE KM	35	7

Die gute Bewertung bezüglich Artefakte konnte z.B. bei HASTE ohne Kontrastmittel (32-mal milde Bewertung) nicht durch Hinzunahme von Resovist verbessert werden. Bei PACE konnte eine Besserung der Bewertung durch das Kontrastmittel erreicht werden, diese war aber nicht signifikant (siehe Tabelle 8).

**Tabelle 8:** Statistik (Cochran-Test) für Qualitätsmerkmal Artefakte, Vergleich der vier Bedingungen

Statistik für Test	
N	39
Cochrans Q-Test	7,714
Df	3
Asymptotische Signifikanz	,052

Der Vergleich der 4 Sequenzen zum Qualitätsmerkmal **Artefakte** zeigt keinen signifikanten Unterschied (Cochran-Test,  $p = 0,052$ ).

Auch die Hinzunahme von Kontrastmittel ergab keine signifikante Verbesserung.

Die weiteren Tabellen untermauern zwar kleine Unterschiede, diese sind jedoch nicht signifikant zwischen der HASTE-Sequenz und PACE-Sequenz in diesem Punkt.

## 1. Artefakte T2w-HASTE ohne Resovist

**Tabelle 9:** Bewertungsscore bezüglich Artefakte unter Anwendung der HASTE-Sequenz ohne Resovist

Bewertung	Häufigkeit	Prozent	Gültige Prozente	Kumulierte Prozente
Gültig	1	2	4,8	4,8
	2	30	71,4	76,2
	3	8	19,0	95,2
	4	2	4,8	100,0
Gesamt	42	100,0	100,0	

## 2. Artefakte T2w-PACE-TSE ohne Resovist

**Tabelle 10:** Bewertungsscore bezüglich Artefakte unter Anwendung der PACE-Sequenz ohne Resovist

Bewertung	Häufigkeit	Prozent	Gültige Prozente	Kumulierte Prozente
Gültig	2	25	59,5	59,5
	3	16	38,1	97,6
	4	1	2,4	100,0
Gesamt	42	100,0	100,0	

## 3. Artefakte T2w-HASTE mit Resovist

**Tabelle 11:** Bewertungsscore bezüglich Artefakte unter Anwendung der HASTE-Sequenz mit Resovist

Bewertung	Häufigkeit	Prozent	Gültige Prozente	Kumulierte Prozente
Gültig	2	32	76,2	76,2
	3	10	23,8	100,0
Gesamt	42	100,0	100,0	

## 4. Artefakte T2w-PACE-TSE mit Resovist

**Tabelle 12:** Bewertungsscore bezüglich Artefakte unter Anwendung der PACE-Sequenz mit Resovist

Bewertung	Häufigkeit	Prozent	Gültige Prozente	Kumulierte Prozente
Gültig	2	35	83,3	83,3
	3	7	16,7	100,0
Gesamt	42	100,0	100,0	

Die Tabellen 9-12 zeigen den Vergleich der Sequenzen anhand des mittleren Bewertungsscores bezüglich Artefakte. Der Vergleich der Bewertung zeigt hier eine bessere Bewertung für HASTE. Der Unterschied ist aber nicht signifikant.

#### 4.1.4 Qualitätsmerkmal: Qualität der Fettsättigung

Da nur die T2w-PACE-TSE Sequenz mit einer Fettsättigung kombiniert war und somit kein Vergleich mit der T2w-HASTE Sequenz erfolgen kann, erfolgt hier lediglich eine Beschreibung der Ergebnisse für die T2w-PACE-TSE Sequenz. Bei 24 Patienten wurde die Qualität der Fettsättigung mit homogen bewertet, bei 14 Untersuchungen wurde sie als in wenigen Bereichen mit unzureichender Fettsättigung bewertet und bei 4 Patienten als überall mit unzureichender Fettsättigung.

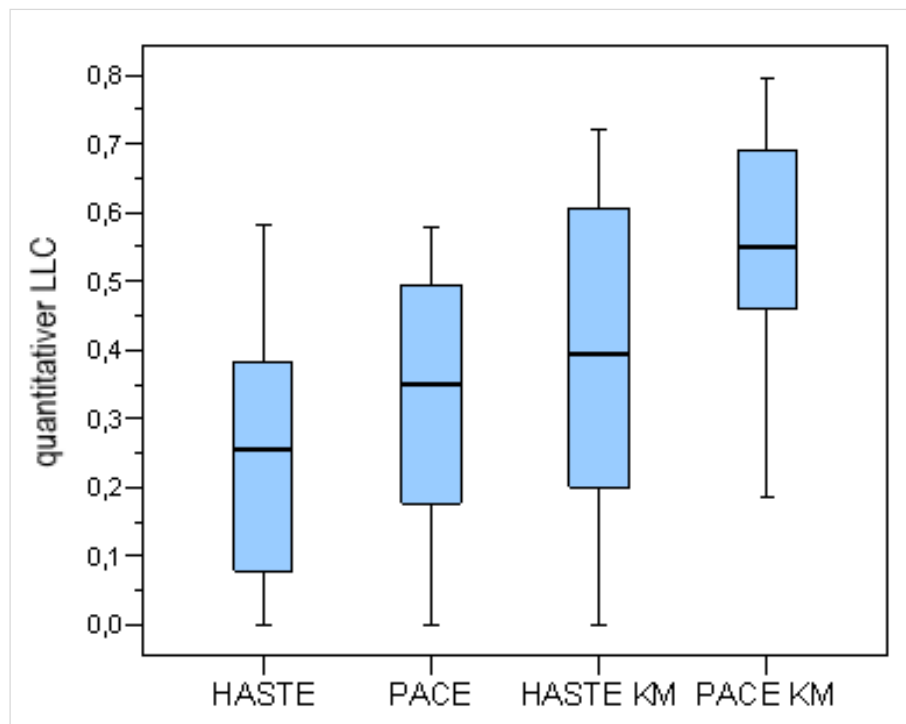
## 4.2 Quantitative Auswertung

### 4.2.1 Quantitatives Merkmal: Leber-Läsions-Kontrast anhand der Signalintensitäten

Auch bei diesem Quantitätsmerkmal zeigte sich das gewohnte Bild des besten Ergebnisses durch Hinzunahme von Resovist. Die beste Bewertung erhielt T2w-PACE mit Kontrastmittel. Die nachfolgende Tabelle zeigt die Mittelwerte und Standardabweichungen der des quantitativen Leber-Läsionskontrastes Kontrastwerte anhand der Signalintensitäten.

**Tabelle 13:** Vergleich der Sequenzen hinsichtlich des quantitativen LLC über alle Diagnosen (Mittelwert mit Standardabweichung, Median und Perzentile)

Sequenz	N	Mittelwert	Standard-ab- weichung	Perzentile		
				25	50 (Median)	75
HASTE	42	0,2409	0,16910	0,0786	<b>0,2541</b>	0,3829
PACE	42	0,3370	0,17008	0,1750	<b>0,3511</b>	0,4965
HASTE + Resovist	42	0,3879	0,21653	0,1987	<b>0,3949</b>	0,6073
PACE + Resovist	42	0,5563	0,16831	0,4533	<b>0,5508</b>	0,6941



**Abbildung 7:** Vergleich der Sequenzen hinsichtlich des quantitativen Leber-Läsions-Kontrastes (LLC) anhand des Medianwertes mit Standardabweichung. KM=Resovist

Im Mittel lagen die Werte der Kontraste der nativen T2w-HASTE und T2w-PACE-Sequenzen bei 0,24 und 0,33. Dabei sind die Kontraste der HASTE-Sequenzen signifikant kleiner als die Kontraste der T2w-PACE-Sequenz ( $p < 0,001$ ).

Der Vergleich der Kontraste von T2w-HASTE mit Resovist und T2w-PACE-TSE mit Resovist zeigt die Werte im Mittel bei 0,38 und 0,55. Damit unterschieden sie sich signifikant voneinander ( $p < 0,001$ ) mit einer besseren Bewertung für die T2w PACE-TSE mit Kontrastmittel.

Zwischen den Sequenzen T2w-HASTE mit Resovist und T2w-PACE-TSE ohne Resovist ließ sich anhand der Mittelwerte von 0,33 und 0,38 kein signifikanter Unterschied nachweisen ( $p = 0,077$ ).

In den Sequenzen T2w-PACE-TSE mit Resovist konnten die besten Ergebnisse anhand des höchsten Kontrastes nachgewiesen werden (siehe Abbildung 8).

Aufgrund der hier aufgezeigten Unterschiede kann ebenfalls der Rückschluss auf einen signifikanten Unterschied zwischen T2w-HASTE und T2w-HASTE mit Resovist sowie T2w-PACE-TSE und T2w-PACE-TSE mit Resovist gezogen werden.



**Tabelle 14:** Varianzanalyse mit Messwiederholung für quantitative Leber-Läsionskontraste

Quelle	factor1	Quadratsumme vom Typ III	Df	Mittel der Quadrate	F	Signifikanz
Leber-Läsionskontrast	HASTE/PACE	,388	1	,388	22,370	< 0,001
	PACE/HASTE + Resovist	,109	1	,109	3,296	0,077
	HASTE + Resovist / PACE + Resovist	1,191	1	1,191	42,555	< 0,001

Zusammenfassend besteht ein signifikanter Unterschied im Kontrast zwischen der T2w-HASTE und der T2w-PACE-TSE sowie T2w-HASTE mit Resovist und T2w-PACE-TSE mit Resovist (siehe Tabelle 14:  $p < 0,001$ ).

Im Vergleich zwischen T2w-PACE-TSE und T2w-HASTE mit Resovist liegt hier kein signifikanter Unterschied vor ( $p = 0,077$ ).

In den Sequenzen T2w-PACE mit Resovist konnten die besten Ergebnisse anhand des höchsten Kontrastes nachgewiesen werden (siehe Abbildung 7).

Die Auswertung des quantitativen Leber-Läsionskontrastes getrennt nach den drei Gruppen primäre solide, sekundäre solide und zystische Leberläsionen ist in Tabelle 15 wiedergegeben. Die Ergebnisse der übergreifenden Auswertung spiegeln sich hier wider. Für alle 4 Untersuchungstechniken zeigt sich eine Zunahme des quantitativen Leber-Läsions-Kontrastes von den primären soliden über die sekundären soliden zu den zystischen Leberläsionen.

**Tabelle 15:** Vergleich der Sequenzen hinsichtlich des quantitativen Leber-Läsionskontrast für die drei Untergruppen von Läsionen (Mittelwert mit Standardabweichung)

Sequenz	Primäre solide Leberläsionen (n=11)	Sekundäre solide Leberläsionen (n=10)	Zystische Leberläsionen (n=20)
HASTE	0,10 ± 0,09	0,21 ± 0,12	0,34 ± 0,16
PACE	0,16 ± 0,13	0,31 ± 0,08	0,44 ± 0,13
HASTE + Resovist	0,20 ± 0,15	0,42 ± 0,25	0,48 ± 0,17
PACE + Resovist	0,38 ± 0,14	0,58 ± 0,13	0,64 ± 0,12

#### 4.2.2 Quantitatives Merkmal: Anzahl Läsionen bis 4 mm

Hierbei wurde die Anzahl der kleinen Leberläsionen mit einem Durchmesser bis 4 mm in den jeweiligen Sequenzen bei allen 42 Patienten ausgewertet und gezählt (Tabelle 16). Der Friedman-Test (Tabelle 17) zeigte einen signifikanten Unterschied (global) zwischen

den vier Bedingungen (Friedman-Test,  $p < 0,001$ ). Daher wurde ein Post-Hoc-Paarvergleich nötig. Dazu wurde der multiple Paarvergleich mit dem exakten Wilcoxon-Test verwendet (Tabelle 18)

**Tabelle 16:** Anzahl der Patienten mit erkannten Läsionen  $\leq 4$  mm Durchmesser, gruppiert nach Anzahl der in den einzelnen Sequenzen gesehenen Läsionen

Anzahl gesehener Läsionen	HASTE	HASTE mit Resovist	PACE	PACE mit Resovist
0	28	28	22	17
1	7	4	11	10
2	3	4	1	5
3	2	3	2	2
4	0	0	1	1
10	2	3	5	6
Gesamtzahl Pat.	42	42	42	42
Gesamtzahl Läsionen*	19	21	23	30

\*Summe nur aus Patienten mit weniger als 10 erkannten Läsionen

Tabelle 16 zeigt die Anzahl der gesehenen Läsionen bis 4 mm Größe pro Sequenz von allen 42 Patienten auf. So werden beispielsweise keine Läsionen (0) dieser Größe unter Anwendung der HASTE-Sequenz bei 28 Patienten entdeckt. Mittels PACE und Kontrastmittel sind jedoch nur 17 Patienten ohne fokale Läsionen.

**Tabelle 17:** Friedmann-Test: Vergleich der vier Bedingungen des quantitativen Merkmal Anzahl der Läsionen  $\leq 4$ mm

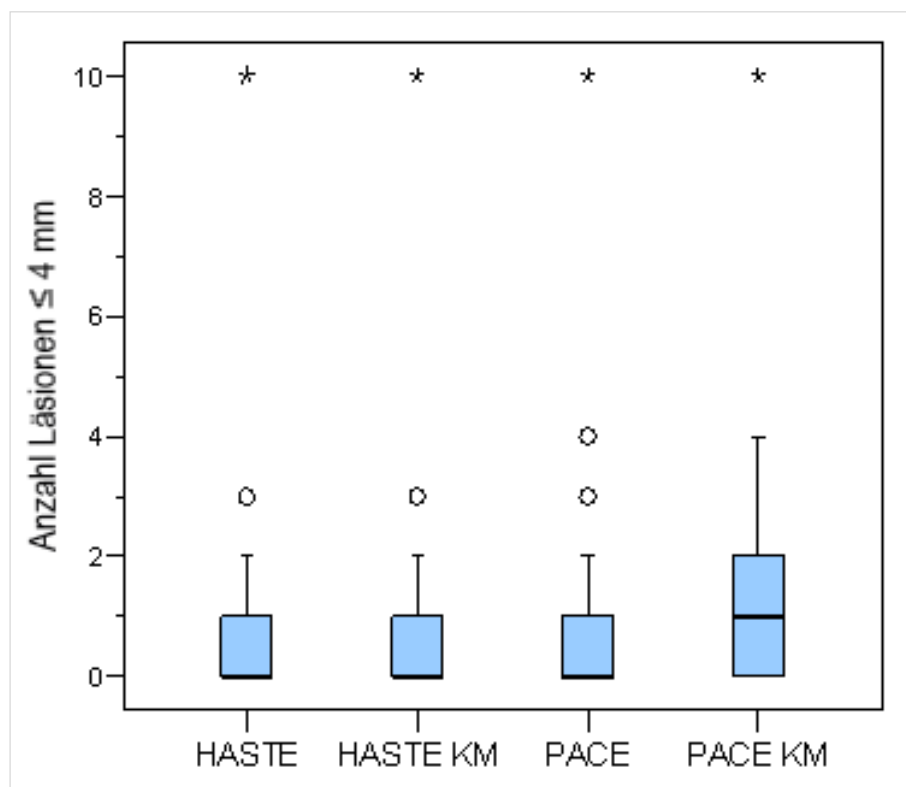
Statistik für Test	
N	42
Chi-Quadrat	18,592
Df	3
Asymptotische Signifikanz	$< 0,001$

Der Friedmann-Test zeigt einen signifikanten Unterschied (global) zwischen den vier Bedingungen (Friedman-Test,  $p < 0,001$ ). Daher erfolgte nun der exakte Wilcoxon-Test.

**Tabelle 18:** Multiple Paarvergleiche mittels exaktem Wilcoxon-Test

	HASTE + Resovist 0 – 4 mm / HASTE 0 – 4 mm	PACE 0 – 4 mm / HASTE 0 – 4 mm	PACE + Resovist 0 – 4 mm / HASTE 0 – 4 mm	PACE 0 – 4 mm / HASTE + Resovist 0 – 4 mm	PACE + Resovist 0 – 4 mm / HASTE + Resovist 0 – 4 mm	PACE + Resovist 0 – 4 mm / PACE 0 – 4 mm
Exakte Signifikanz (2-seitig)	0,188	<b>0,022</b>	<b>0,000</b>	0,209	<b>0,007</b>	<b>0,023</b>
p (adjust.)	–	0,088	<b>0,001</b>	–	<b>0,035</b>	0,069

Der Paarvergleich (Tabelle 18) ergab signifikante Unterschiede zwischen den beiden Sequenzen T2w-HASTE und T2w-PACE. Insbesondere ist die T2w-PACE-Sequenz mit Kontrastmittel der T2w-HASTE-Sequenz mit Kontrastmittel überlegen. Die T2w-PACE-Sequenz mit Kontrastmittel ist der T2w-PACE-Sequenz ohne Kontrastmittel nur tendenziell überlegen, aber nicht signifikant.

**Abbildung 8:** Vergleich der Sequenzen hinsichtlich der Erkennbarkeit kleinster Leberläsionen ( $\leq 4$  mm) anhand ihrer Medianwerte mit Standardabweichung

Der Paarvergleich ergab signifikante Unterschiede zwischen den beiden Sequenzen T2w-HASTE und T2w-PACE-TSE.

Kleine Leberläsionen mit einem Durchmesser  $\leq 4$  mm konnten signifikant häufiger in den T2w-PACE-Sequenzen mit Resovist versus T2w-HASTE ohne Resovist erkannt werden. Die Hinzunahme von Kontrastmittel ergab bei den T2w-HASTE-Sequenzen keinen signifikanten Unterschied, jedoch bei den T2w-PACE-Sequenzen.

Der Vergleich zwischen T2w-PACE und T2w-PACE mit Resovist erbrachte nur vor der Adjustierung einen signifikanten Unterschied (siehe Tabelle 18).

Zusammenfassend können anhand der vorliegenden Auswertung die höchste Anzahl kleiner Leberläsionen (bis 4 mm) in den T2w-PACE-Sequenzen mit Kontrastmittel erkannt werden (siehe Abbildung 9). Der Unterschied zu den anderen Sequenzen ist signifikant.

### 4.2.3 Quantitatives Merkmal: Anzahl Läsionen 5 – 9 mm

Hierbei wurde die Anzahl der Leber-Läsionen mit einem Durchmesser zwischen 5 – 9 mm in den jeweiligen Sequenzen bei allen 42 Patienten ausgewertet (siehe Tabelle 19). Der Friedman-Test (Tabelle 17) zeigte einen signifikanten Unterschied (global) zwischen den vier Bedingungen (Friedman-Test,  $p < 0,001$ ).

**Tabelle 19:** Anzahl der Patienten mit erkannten Läsionen 5 – 9 mm Durchmesser, gruppiert nach Anzahl der in den einzelnen Sequenzen gesehenen Läsionen

Anzahl gesehener Läsionen	HASTE	HASTE mit Resovist	PACE	PACE mit Resovist
0	17	15	11	10
1	13	15	13	10
2	4	4	8	6
3	2	1	3	6
4	2	3	1	2
5	1	0	1	1
6	1	2	2	2
7	1	1	2	1
10	1	1	1	4
Gesamtzahl Pat.	42	42	42	42
Gesamtzahl Läsionen*	53	57	73	72

\*Summe nur aus Patienten mit weniger als 10 erkannten Läsionen

Tabelle 19 zeigt die erkannten Leberläsionen dieser Größengruppe pro Sequenz von allen 42 Patienten auf. So werden beispielsweise keine Läsionen (0) dieser Größe unter

Anwendung der T2w-HASTE-Sequenz bei 17 Patienten entdeckt. Im Gegensatz dazu waren bei der T2w-PACE-Sequenz mit Kontrastmittel nur 10 Patienten ohne entdeckte Läsion dieser Größe.

**Tabelle 20:** Friedmann-Test zum Vergleich der vier Sequenzen zeigt einen signifikanten Unterschied im quantitativen Merkmal Anzahl der Läsionen 5 – 9 mm

Statistik für Test	
N	42
Chi-Quadrat	31,378
df	3
Asymptotische Signifikanz	< 0,001

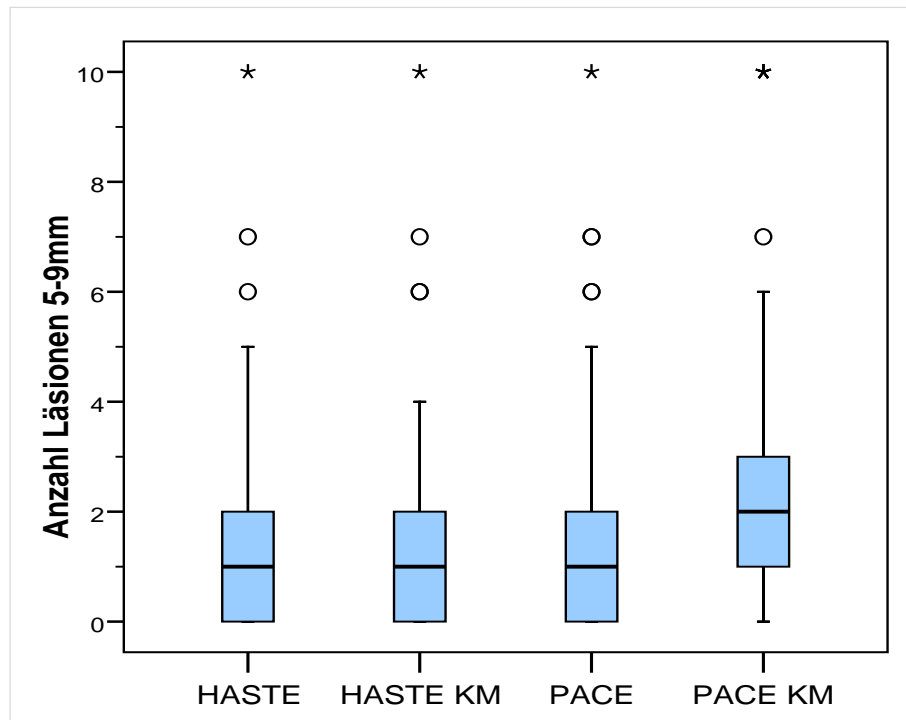
Es besteht ein signifikanter Unterschied (global) zwischen den vier Bedingungen (siehe Tabelle 20, Friedman-Test,  $p < 0,001$ ).

Daher wurde ein Post-Hoc-Paarvergleich (multipler Paarvergleich mit dem exakten Wilcoxon-Test) nötig.

**Tabelle 21:** Post-Hoc-Paarvergleich (multipler Paarvergleich mit dem exakten Wilcoxon-Test)

	HASTE+ Resovist 5 – 9 mm / HASTE 5 – 9 mm	PACE 5 – 9 mm / HASTE 5 – 9 mm	PACE + Resovist 5 – 9 mm / HASTE 5 – 9 mm	PACE 5 – 9 mm / HASTE + Resovist 5 – 9 mm	PACE + Resovist 5 – 9 mm / HASTE + Resovist 5 – 9 mm	PACE + Resovist 5 – 9 mm / PACE 5 – 9 mm
Exakte Signifikanz (2-seitig)	0,125	<b>0,022</b>	<b>&lt; 0,001</b>	<b>0,012</b>	<b>&lt; 0,001</b>	<b>0,014</b>
p (adjust.)	–	<b>0,044</b>	<b>&lt; 0,001</b>	<b>0,048</b>	<b>0,005</b>	<b>0,042</b>

Post-Hoc-Paarvergleich (multipler Paarvergleich mit dem exakten Wilcoxon-Test) bestätigt alle Paarvergleiche als signifikant



**Abbildung 9:** Vgl. der Sequenzen hinsichtlich der Erkennbarkeit kleiner Leberläsionen (5 – 9 mm) anhand ihrer Medianwerte mit Standardabweichung

Dabei zeigen sich alle Paarvergleiche als signifikant, auch nach Adjustierung aufgrund multiplen Testens mit  $p < 0,001$ . Eine Ausnahme stellt der Vergleich T2w-HASTE vs. T2w-HASTE mit KM dar, mit fehlender Signifikanz ( $p = 0,125$ , siehe auch Tabelle 21).

Zusammenfassend werden Leberläsionen von einem Durchmesser 5 – 9 mm in höchst möglicher Anzahl in der T2w-PACE-Sequenz unter Hinzunahme von Kontrastmittel erfasst.

In den T2w-PACE-Sequenzen ohne Kontrastmittel werden ebenfalls noch signifikant mehr Leberläsionen (5 – 9 mm) detektiert, als mit T2w-HASTE.

Es scheint anhand der vorliegenden Fallzahl keinen wesentlichen Unterschied zwischen T2w-HASTE ohne und mit Kontrastmittel zu geben (siehe Abbildung 10). Die wenigsten Leberläsionen (5 – 9 mm) werden mittels HASTE bzw. HASTE mit KM erkannt.

#### 4.2.4 Quantitatives Merkmal: Anzahl der Läsionen > 9 mm

Es wurde die Anzahl der Leberläsionen mit einem Durchmesser von > 9 mm in den jeweiligen Sequenzen bei allen 42 Patienten ausgewertet und gezählt. Anhand des Friedman-Tests konnte auch hier ein signifikanter Unterschied (global) zwischen den Sequenzen gezeigt werden.

**Tabelle 22:** Anzahl der Patienten mit erkannten Läsionen > 9 mm Durchmesser, gruppiert nach Anzahl der in den einzelnen Sequenzen gesehenen Läsionen

Anzahl gesehener Läsionen	HASTE	HASTE mit Resovist	PACE	PACE mit Resovist
0	7	6	2	1
1	12	12	13	13
2	12	10	10	10
3	2	4	5	4
4	2	1	3	3
5	3	2	2	3
6	1	2	2	2
7	2	3	2	2
9	0	0	1	2
10	1	2	2	2
Gesamtzahl Pat.	42	42	42	42
Gesamtzahl Läsionen*	85	91	105	116

\*Summe nur aus Patienten mit weniger als 10 erkannten Läsionen

Diese Tabelle zeigt die erkannten Leberläsionen dieser Größengruppe pro Sequenz von allen 42 Patienten auf. So werden beispielsweise keine Läsionen (0) dieser Größe unter Anwendung der HASTE-Sequenz bei 7 Patienten erkannt.

**Tabelle 23:** Friedmann Test für das quantitative Qualitätsmerkmal Läsionsgruppe > 9mm

Statistik für Test	
N	42
Chi-Quadrat	29,875
Df	3
Asymptotische Signifikanz	,000

Der Friedmann-Test (Tabelle 23) zeigt einen global signifikanten Unterschied zwischen den vier Sequenzen (Friedman-Test,  $p < 0,001$ ).

Daher wurde ein Post-Hoc-Paarvergleich (multipler Paarvergleich mit dem exakten Wilcoxon-Test) nötig.

**Tabelle 24:** Post-Hoc-Paarvergleich

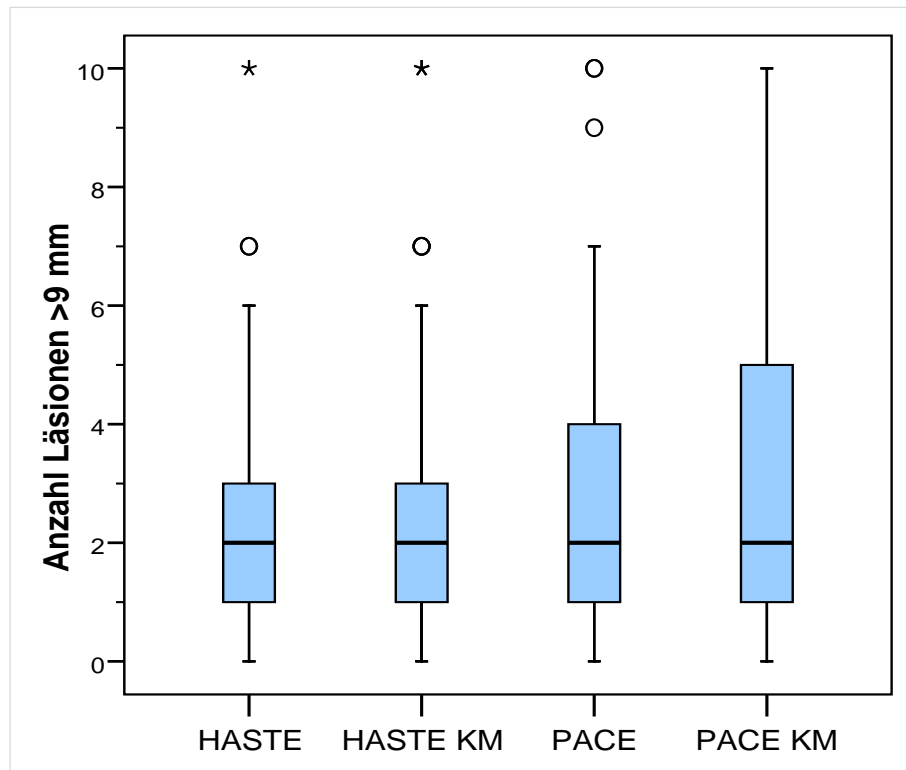
	<b>HASTE + Resovist &gt; 9 mm / HASTE &gt; 9 mm</b>	<b>PACE &gt; 9 mm / HASTE &gt; 9 mm</b>	<b>PACE + Resovist &gt; 9 mm / HASTE &gt; 9 mm</b>	<b>PACE &gt; 9 mm / HASTE+ Resovist &gt; 9 mm</b>	<b>PACE + Resovist &gt; 9 mm / HASTE+ Resovist &gt; 9 mm</b>	<b>PACE+ Resovist &gt; 9 mm / PACE &gt; 9 mm</b>
Exakte Signifikanz (2-seitig)	<b>0,047</b>	<b>0,022</b>	<b>0,000</b>	<b>0,002</b>	<b>0,002</b>	0,313
p (adjust.)	0,094	0,064	<b>0,003</b>	<b>0,010</b>	<b>0,010</b>	0,313

In der Tabelle 24 werden anhand des Post-Hoc-Paarvergleichs (multipler Paarvergleich mit dem exakten Wilcoxon-Test) signifikante Unterschiede zwischen den Sequenzen aufgezeigt.

Dieser ergab in fast allen Paarvergleichen auch nach Adjustierung signifikante Unterschiede. Ausnahme stellte der Paarvergleich HASTE-Sequenz vs. HASTE-Sequenz mit Resovist und PACE-Sequenz vs. HASTE-Sequenz nativ dar. Hierbei konnte keine Signifikanz dargestellt werden.

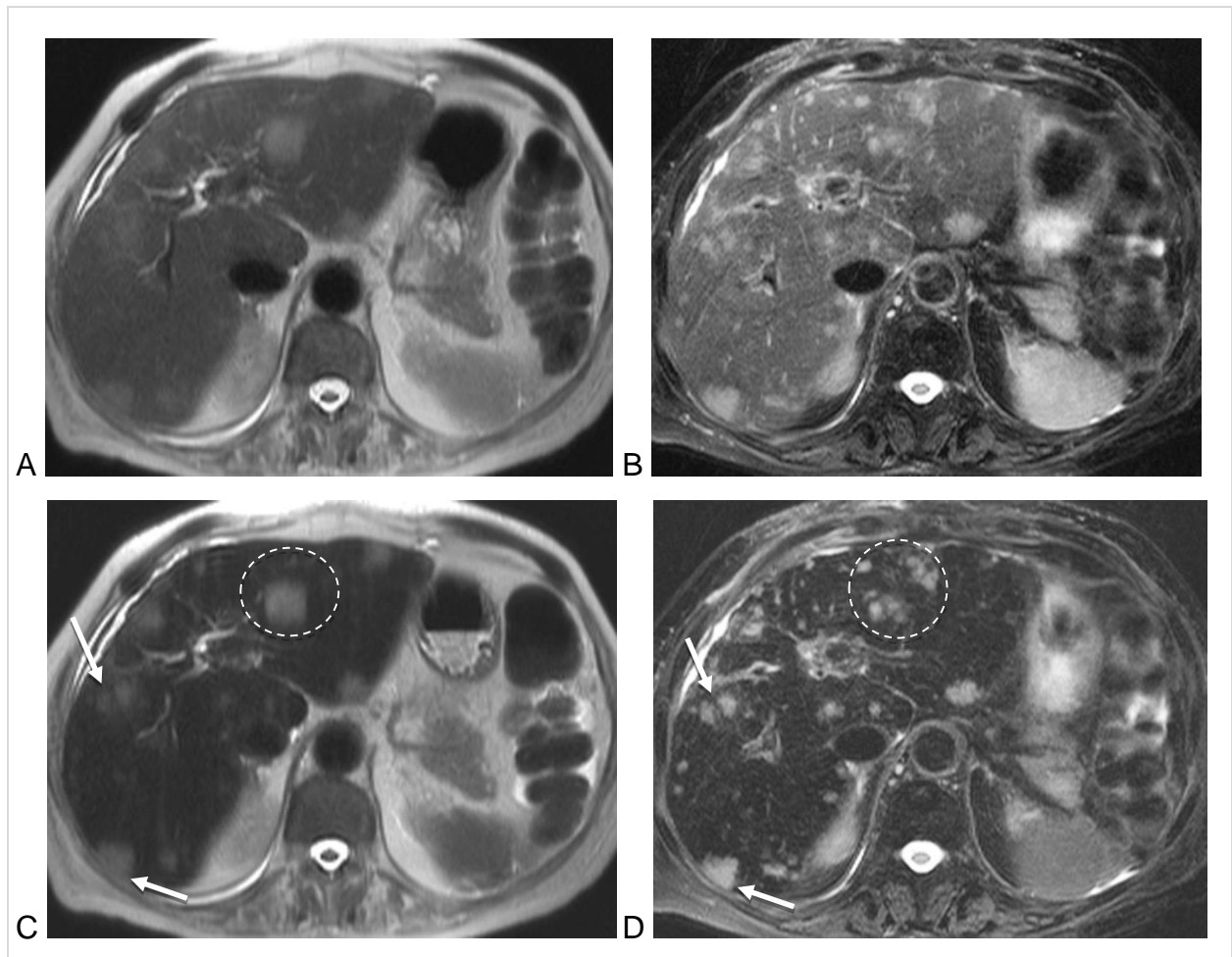
Der Unterschied in dieser Läsionsgrößen-Gruppe im Vergleich der einzelnen Bedingungen ist nicht mehr so deutlich. Dennoch stellt sich hier das gewohnte Bild der besten Sequenz T2w-PACE mit Resovist ein. Innerhalb des Quantitätsmerkmals „Läsionsgröße“ zeigt die T2w-PACE-Sequenz die besseren Ergebnisse (siehe Abbildung 10). Dabei ist ebenfalls ein weiterer positiver Einfluss durch das Kontrastmittel erkennbar, aber nicht immer statistisch signifikant.





**Abbildung 10:** Vgl. der Sequenzen hinsichtlich der Erkennbarkeit großer Leberläsionen (> 9 mm) anhand ihrer Medianwerte mit Standardabweichung

Die Ergebnisse der beiden quantitativen Auswertungen „quantitativer Leber-Läsions-Kontrast“ und Anzahl der detektierten Läsionen lassen sich mit dem in Abbildung 11 gezeigten Beispiel gut veranschaulichen. Es wird deutlich, dass der Leber-Läsionskontrast für die T2w-HASTE-Sequenz ohne Kontrastmittel am geringsten ist und für die T2w-PACE-Sequenz mit Kontrastmittel am höchsten. Dazwischen liegen die HASTE-Sequenz mit Kontrastmittel und die T2w-PACE-Sequenz ohne Kontrastmittel. Zwischen diesen besteht zwar statistisch kein Unterschied, in dem Beispiel in Abbildung 11 erscheint die T2w-PACE-Sequenz ohne Kontrastmittel der T2w-HASTE-Sequenz mit Kontrastmittel etwas überlegen. Bezüglich der Anzahl erkennbarer Läsionen zeigt Abbildung 11 auch, dass die T2w-PACE Sequenz mit Kontrastmittel die beste Erkennbarkeit insbesondere von kleinen Läsionen bietet.



**Abbildung 11:** T2-gewichtete MR-Aufnahmen einer 72 Jahre alten Patientin mit Lebermetastasen eines Kolonkarzinoms. Linke Spalte (A, C): T2w-HASTE-Sequenz vor und nach Injektion von Resovist; rechte Spalte (B, D): T2w-PACE-Sequenz vor und nach Injektion von Resovist. Der Kontrast zwischen Metastasen und Lebergewebe ist in der T2w-PACE-Sequenz (B vor, D nach Kontrastmittelinjektion) höher als in der T2w-HASTE-Sequenz (A vor, C nach Kontrastmittelinjektion). In der T2w-PACE-Sequenz sind im Vergleich zur T2w-HASTE-Sequenz mehr kleine Metastasen zu erkennen. Kommentar: Die Schichten wurden so ausgewählt, dass die Metastasen im rechten Leberlappen verglichen werden können (Pfeile in C und D). Die T2w-HASTE-Sequenz wird während Atemanhaltens und die T2w-PACE-Sequenz während freien Atmens aufgenommen. Daher besteht zwischen den Sequenzen ein Unterschied in der Position und Winkelung der Leber im Oberbauch, sodass die Darstellung der Metastasen im linken Leberlappen nicht verglichen werden kann (Kreise in C und D).

## 5 Diskussion

### 5.1 Interpretation meiner Ergebnisse

Die Studie demonstrierte, dass atemgetriggerte T2-gewichtete TSE-Sequenzen mit oder ohne dem hier verwendeten Kontrastmittel Resovist in der Lage sind eine signifikant höhere Rate an fokalen Leberläsionen zu detektieren als T2-gewichtete Sequenzen in Atemanhaltetechnik. Die Anwendung von SPIO-haltigem Kontrastmittel führte in dieser Studie in beiden Sequenzen ebenfalls zu einer verbesserten Läsions-Detektion im Vergleich zu den Sequenzen ohne das Kontrastmittel. Die Rate der erkannten Leberläsionen war ebenfalls höher in den PACE Sequenzen ohne Kontrastmittel im Vergleich zu den kontrastmittelhaltigen HASTE-Sequenzen. Die erhobenen Ergebnisse legen nahe, dass die hohe Auflösung der atemgetriggerten Sequenzen den damit verbundenen höheren Zeitaufwand rechtfertigt und ein wichtiger Faktor der Läsionsdetektion darstellt.

#### **T2w-PACE-Sequenz besser als T2w-HASTE-Sequenz**

In dieser Arbeit konnte eine signifikant höhere Detektionsrate fokaler Leberläsionen und die besten Bildqualitätsergebnisse unter Anwendung der T2w-PACE-TSE im Vergleich zu T2w-HASTE aufgezeigt werden. Dieser Punkt unterstreicht den wichtigen Parameter der räumlichen Auflösung, der eine höhere Aquisitionszeit benötigt und somit atemgetriggerte Sequenzen rechtfertigt.

#### **Mit Resovist besser als ohne Resovist**

Weiterhin kann man für beide Sequenzen festhalten, dass eine höhere Detektionsrate an Leberläsionen unter Anwendung des Kontrastmittels gesehen wurde, als ohne.

Konkret erwies sich die Hinzunahme von Resovist (Ferucarbotran) in der Uptake-Phase als sinnvoll. Der erhöhte Leberläsions-Kontrast erlaubt eine verbesserte Detektion der Leberläsionen in Anzahl und Größe, speziell von kleineren Läsionen.

Deshalb sollten atemgetriggerte Sequenzen nach Gabe von Ferucarbotran-KM oder einem vergleichbaren KM angefertigt werden.

#### **Auch ohne Resovist ist die T2w-PACE-Sequenz besser**

Obwohl die besseren Ergebnisse unter Anwendung von Kontrastmittel Resovist hier eindeutig belegt wurden, erwiesen sich die T2w-PACE-TSE Sequenzen sogar ohne Kontrastmittel besser als T2w-HASTE mit Resovist.

### **Verlaufskontrollen ohne Resovist**

Weiterhin lässt sich anhand der Ergebnisse zusammenfassen, dass bei Patienten, die im Rahmen der Verlaufskontrolle bekannter Leberläsionen untersucht werden, Ferucarbotran vermeidbar ist zugunsten einer nativen hochauflösenden T2w-PACE-TSE-Sequenz.

### **Besonderheit kleine Hämangiome**

Zu beobachteten war eine Tendenz, dass kleinere Hämangiome und kleine Adenome sowie FNH's weniger gut in Ferucarbotran-haltigen Aufnahmen erkennbar sind, als im Vergleich dazu ohne KM, passend zu dem Beginn der Gabe eisenhaltiger Partikel. Daher scheinen T2w-Sequenzen (HASTE) ohne KM sinnvoll. Andererseits scheinen regenerative Knoten bei Leberzirrhose-Patienten besser in SPIO-haltigen atemgetriggerten T2w-TSE erkennbar zu sein.

## **5.2 Einbettung der Studie in bisherigen Stand / Entwicklung / Forschung**

In den letzten 20 Jahren wurden die konventionellen T2w Spin-Echo-Techniken durch schnellere Techniken in Atemstopp weitgehend ersetzt und geprüft, ob sie eine nützliche Methode mit niedrigerer Anfälligkeit bezüglich Bewegungsartefakten sind. T2w-HASTE-Sequenzen gehören zu den am weitest verbreiteten Sequenzen, die erlauben, die gesamte Leber in einem Atemzyklus zu scannen.

Parallel dazu wurde eine andere Sparte von T2w-Techniken auf der Basis freier Atemtechnik entwickelt. Eine Annäherung hieran ist das respiratorische Monitoring durch Anlage eines Gurts im Abdomenbereich des Patienten (Lee et al. 2007). Im weiteren Verlauf kam es zur Verwendung des Navigators, der in Höhe des Diaphragmas positioniert wird und dadurch die Atemzyklen des Patienten registriert. Die spätere Technik zeichnete direkt die Atembewegungen auf, im Gegensatz zu der indirekten Abdomen-Gurtmethode. Im Bereich der Diagnostik fokaler Leberläsionen zeigt die Navigatortechnik eine höhere Sensitivität als die Gurttechnik (Kim et al. 2008). Alle Atemtriggertechniken umschreiben Methoden für Aufnahmen des oberen Abdomens während einer fixen Periode des Atemzyklus des Patienten mit dem Ziel, die Aquisitionszeit zu erhöhen und damit auch die räumliche Auflösung und SNR (signal-to-noise ratio).

Letztlich sind freie Atemtechniken empfindlicher in puncto der peristaltischen Bewegung des Gastrointestinaltrakt und reduzieren die Bildqualität beträchtlich durch die Bewegungsartefakte und Unschärfe. Sogar nach intramuskulärer Injektion von spasmolytischen Medikamenten zeigt der linke Leberlappen noch verstärkt Artefakte wegen der nahen anatomischen Lage zum Magen (Wagner et al. 2008).

Die bisher vorhandenen Studien richteten ihren Fokus auf die Leberläsions-Detektion unter dem Vergleich von Sequenzen in Atemanhaltetechnik versus atemunabhängigen hochauflösenden Sequenzen in der Uptake-Phase von SPIO-haltigem KM. Diese Studien verwendeten T2w-Gradientenechosequenzen in Atemanhaltetechnik. Ein systematischer Vergleich zwischen T2w-HASTE und T2w-PACE-TSE-Sequenzen ist bisher nicht erfolgt. Insbesondere ist unklar, ob die räumliche Auflösung, der „Signal-changing effect“ des Kontrastmittels oder die Kombination aus beidem die Verbesserung der Darstellung fokaler Leberläsionen bewirkt.

Ziel dieser Arbeit war es daher herauszufinden, ob die ausgedehnte Aufnahmezeit der atemunabhängigen Sequenzen (T2w-PACE-TSE) eine substantielle Verbesserung im Vergleich zu T2w-HASTE mit Kontrastmittelanwendung (und in kurzer Zeit) darstellt und welchen zusätzlichen Einfluss die Verwendung von Resovist (Ferucarbotran) dabei hat.

### **Praktische Schlussfolgerung mit Nützlichkeit meiner Ergebnisse**

Resovist® und andere SPIO-basierte KM für MRT der Leber sind derzeit nicht verfügbar. Vor dem Hintergrund das Gadolinium-haltige KM zunehmend als problematisch angesehen werden (NSF, Gadolinium-Ablagerungen im Gehirn und anderen Geweben) könnte die Anwendung von SPIO-basierten KM in Zukunft wieder erfolgen.

### **5.3 Einschränkungen der Studie / Methodenkritik**

Es gibt einige Einschränkungen betreffend diese Studie. Zum einen war die Schichtdicke der T2w-HASTE-Sequenzen dicker als die der PACE-Sequenzen. Das ist grundsätzlich ohne wesentliche Bildqualitätseinbuße möglich. Die PACE-Sequenzen erlauben dünnere Schichten als man es bei einfacher Anregungen tun kann. Für eine vergleichbare Bildqualität wurde bei den HASTE-Sequenzen keine Fettsättigung angewandt.

Weiterhin erwähnenswert ist die eher heterogene Verteilung der Leberläsionen der Patienten dieser Studie. Aber die Gesamtanzahl und -verteilung von Leberläsionen rechtfertigt nicht eine Reduktion auf bestimmte, spezifische Leberläsionen z. B. Adenome. Weiterhin wurden in dieser Studie keine Sequenztechniken verwendet, die eine Aquisitionszeitverringerung erlaubte, wie parallele Bildgebung.

#### **5.4 Schlussfolgerung**

Zusammenfassend ist anhand der vorliegenden Ergebnisse eine SPIO-haltige KM-Gabe (Resovist) vor T2w-Sequenzen (HASTE) ebenso empfehlenswert wie Prä- und Post-Kontrastmittel-Aufnahmen von atemgetriggerten T2w-TSE-Aufnahmen (PACE) innerhalb der Leberdiagnostik. Sie ist abhängig von der klinischen Fragestellung.

Die erhöhte Aquisitionszeit der atemgetriggerten PACE-Sequenzen wird durch die bessere Bildqualität und höhere Leberläsions-Detektionsrate aus meiner Sicht gerechtfertigt. Bei Follow-up-Patienten mit Leberläsionen könnte man SPIO-haltige KM-Aufnahmen durch PACE-Sequenzen ohne Resovist ersetzen.

## 6 Zusammenfassung

Die vorliegende Studie hatte zum Ziel, für die Magnetresonanztomographie (MRT) der Leber vergleichend zu untersuchen, wie sich die i.v. Injektion des Eisenoxid-Nanopartikel-basierten Kontrastmittels (KM) Resovist® auf die Darstellung fokaler Leberläsionen in einer T2w half fourier single shot turbo Spinecho Sequenz ohne Fettsuppression (T2w-HASTE, aufgenommen während Atemstopp), und in einer T2w turbo Spinecho Sequenz mit Fettsättigung und Atemnavigation (T2w-PACE-TSE, aufgenommen während freier Atmung) auswirkt.

Dazu wurden retrospektiv MRT-Untersuchungen von 42 Patienten (18 Männer und 24 Frauen im Alter zwischen 28 und 77 Jahren, im Mittel  $58,1 \pm 13,5$  Jahre) mit fokalen Leberläsionen aus einem Zeitraum von 16 Monaten analysiert. Alle Patienten hatten Resovist® in einer Standarddosierung erhalten ( $\leq 60$  kg KG: 0,9 ml,  $> 60$  kg KG: 1,4 ml). Die Bildakquisition mit T2w-HASTE (Aufnahmezeit: 19 s) und T2w-PACE-TSE (Aufnahmezeit:  $7 \text{ min } 24 \text{ s} \pm 2 \text{ min } 13 \text{ s}$ ) erfolgte vor sowie ab 10 min nach i.v. KM-Injektion. Die Beurteilung erfolgte im Konsens durch 2 erfahrene Radiologen. Es wurden qualitativ die vier Parameter „Gesamtbildqualität“, „Leber-Läsions-Kontrast“, „Artefakte“ und „Qualität der Fettsättigung“ auf einer Skala von 1–5 bewertet. Quantitativ wurden die zwei Parameter „Leber-Läsions-Kontrast“ anhand von region-of-interest-basierten Messungen und „Anzahl erkennbarer Läsionen“ in Abhängigkeit des Läsionsdurchmessers bestimmt ( $\leq 4$  mm, 5 – 9 mm,  $> 9$  mm). Zusätzlich erfolgte eine Einteilung nach Zysten, Metastasen oder soliden Tumoren.

Zur statistischen Bewertung wurden die qualitativen Variablen dichotomisiert und mit dem Cochran-Test für alle Verfahren und paarweise mit dem McNemar-Test bewertet. Im Einzelfall wurde auch mit der Rangskalierung und dem Wilcoxon-Test gerechnet.

Für die quantitativen Variablen, für die die Normalverteilung geprüft wurde, erfolgte die Bewertung mit der Varianzanalyse für Messwiederholungen als multiples Verfahren für abhängige Variablen. Gerechnet wurde mit einer Irrtumswahrscheinlichkeit von 5 %, was einen p-Wert  $< 0,05$  entspricht.

Die Ergebnisse der qualitativen Auswertung waren (=: nicht signifikant; <: signifikant): Gesamtbildqualität: T2w-HASTE nativ = T2w HASTE KM  $<$  T2w-PACE-TSE nativ = T2w-PACE-TSE KM; Leber-Läsions-Kontrast: T2w-HASTE nativ = T2w-HASTE KM  $<$  T2w-

PACE-TSE nativ < T2w-PACE-TSE KM; Artefakte: Tendenziell beste Bewertung für die T2w-PACE KM, Bewertungen mit 1 und 2 für 35/42 Patienten, insgesamt keine signifikanten Unterschiede zwischen den Gruppen; Qualität der Fettsättigung. Nur für T2w-PACE-TSE – bei 24/42 homogen, bei 14/42 geringe Inhomogenität, bei 4/42 unzureichende Fettsuppression.

Die Ergebnisse der quantitativen Auswertung waren:

Leber-Läsions-Kontrast: T2w-HASTE nativ < T2w-HASTE KM = T2w-PACE-TSE nativ < T2w-PACE-TSE KM; Anzahl erkennbarer Läsionen ≤ 4 mm: T2w-HASTE nativ = T2w-HASTE-KM < T2w-PACE-TSE nativ = T2w-PACE-TSE KM; Anzahl erkennbarer Läsionen 5 – 9 mm: T2w-HASTE nativ = T2w-HASTE KM < T2w-PACE-TSE nativ < T2w-PACE-TSE KM; Anzahl erkennbarer Läsionen > 9 mm: T2w-HASTE nativ = T2w-HASTE KM < T2w-PACE-TSE nativ = T2w-PACE-TSE KM.

Zusammenfassend ist zu sagen, dass die T2w-PACE-TSE der T2w-HASTE in der nativen und KM-unterstützten Untersuchung jeweils bezüglich Bildqualität, Erkennbarkeit fokaler Leberläsionen und quantitativem Leber-Läsions-Kontrast signifikant überlegen ist, sodass der zeitliche Mehraufwand für die T2w-PACE TSE gerechtfertigt erscheint. In beiden Sequenzen führt die Injektion von Resovist zu einer tendenziellen, jedoch nicht signifikanten Erhöhung der Anzahl der erkannten Läsionen.



## Literaturverzeichnis

- Annemans L, Lenconi R, Warie H, Bartolozzi C, Ciceri M, Müller U : Health economic evaluation of ferucarotran-enhanced MRI in the diagnosis of liver metastases in colorectal cancer patients. *Int J Colorectal Dis.* (2008) 23(1): 77–83.
- Anzai Y, Prince MR, Chenevert TL, Maki JH, Londy F, London M, McLachlan SJ: MR angiography with an ultrasmall superparamagnetic iron oxide blood pool agent. *J Magn Reson Imaging* (1997) 7: 209–214.
- Anzai Y: Superparamagnetic iron oxide nanoparticles: nodal metastases and beyond. *Top Magn Reson Imaging* (2004) 15(2): 103–111.
- Bellin MF, Zaim S, Auberton E, Sarfati G, Duron JJ, Khayat D, Grellet J: Liver metastases: safety and efficacy of detection with superparamagnetic iron oxide in MR imaging. *Radiology* (1994) 193(3): 657–663.
- Berrington de González A, Darby S: Risk of cancer from diagnostic X-rays: estimates for the UK and 14 other countries. *Lancet* (2004) 363(9406): 345–351.
- Bloch, F: The principle of Nuclear Induction Experiment. *Physiol. Review* (1946) 70(7-8): 460–474.
- Bremer C, Allkemper T, Baermig J, Reimer P: RES-specific imaging of the liver and spleen with iron oxide particles designed for blood pool MR-angiography. *JMRI* (1999) 10(3): 461–467.
- Cheng WZ, Zeng MS, Yan FH, Rao SX, Shen JZ, Chen CZ, Zhang SJ, Shi WB: Ferucarbotran versus Gd-DTPA-enhanced MR imaging in the detection of focal hepatic lesions. *World J Gastroenterol.* (2007) 13(36): 4891–4896.
- Cho ES, Yu JS, Ahn JH, Park MS, Kim JH, Chung JJ, Kim KW: Ferucarotran-enhanced T2-weighted magnetic resonance imaging: differentiation of hepatic cavernous hemangiomas from malignant solid lesions. *Abdom Imaging* (2009) 34(4): 494–501.
- Choi JY, Kim MJ, Kim JH, Kim SH, Ko HK, Lim JS, Oh YT, Chung JJ, Yoo HS, Lee JT, Kim KW: Detection of hepatic metastasis: manganese- and ferucarbotran-enhanced MR imaging. *Eur J Radiol.* (2006) 60(1): 84–90.
- Flemming P, Lehmann U, Kreipe H, Wilkens L: Leberzelladenom: Entartungspotenzial und Abgrenzung vom hepatozellulären Karzinom. *Der Pathologe* (2006) (27): 238–243.
- Frank H, Weissleder R, Brady TJ: Enhancement of MR angiography with iron oxide: preliminary studies in whole-blood phantom and in animals. *Am J Roentgenol.* (1994) 162(1): 209–213.
- Gaa J, Fischer H, Laub G, Georgi M: Breath-hold MR imaging of focal liver lesions: comparison of fast and ultrasound techniques. *Eur Radiologie* (1996) 6(6): 838–843.

- Gandon Y, Heautot JF, Brunet F, Guyader D, Deugnier Y, Carsin M: Superparamagnetic iron oxide: clinical time-response study. *Eur J Radiol.* (1991) 12(3): 195–200.
- Grazioli L, Bondioni MP, Romanini L, Frittoli B, Gambarini S, Donato F, Santoro L, Colagrande S: Superparamagnetic iron oxide-enhanced liver MRI with SHU 555 A (Resovist) : New protocol infusion to improve arteial phase evaluation-a prospective study. *J Magn Reson Imaging* (2009) 29(3): 607–616.
- Hamm B, Staks T, Taupitz M, Maibauer R, Speidel A, Huppertz A, Frenzel T, Lawaczeck R, Wolf KJ, Lange L: Contrast-enhanced MR imaging of liver and spleen: first experience in humans with a new superparamagnetic iron oxide. *J Magn Reson Imaging* (1994) (4): 659–668.
- Hammerstingl R, Huppertz A, Breuer J, Balzer T, Blakeborough A, Carter R, Fustè LC, Heinz-Peer G, Judmaier W, LAniado M, Manfredi RM, Mathieu DG, Müller D, Mortele K, Reimer P, Reiser MF, Robinson PJ, Shamsi K, Stotzer M, Taupitz M, Tombach B, Valeri G van Beers BE, Vogl TJ, European EOB-study group: Diagnostic efficacy of gadoxetic acid (Primovist)-enhanced MRI and spiral CT for a therapeutic strategy: comparsion with intraoperative and histopathologic findings in focal liver lesions. *Eur Radiol.* (2008) 18(3):457–467.
- Helmberger T; Gregor M; Holzknrecht N, Rau H, Scheidler J; Reiser M: Einfluss von biphasischer Spiral-CT, nativer und eisenoxidverstärkter MRT auf Therapie und Therapiekosten bei Patienten mit fokalen Leberläsionen. *Fortschr Röntgenstr* (2000): 172: 251–259.
- Helmberger TK, Schröder J, Holzknrecht N et al.: T2-weighted breathold imaging of the liver: a quantitative and qualitative comparison of fast spin echo and half Fourier single shot fast spin echo imaging. *MAGMA* (1999) 9(1-2): 42–51.
- Hendrick RE, Haacke EM: Basic physics of MR contrast agents and maximization of image contrast. *JMRI*, (1993) 3(1): 137–148.
- Herold G: *Innere Medizin.* 2005: 478–481.
- Herold G: *Innere Medizin.* 2010: 540.
- Herold G: *Innere Medizin.* 2013: 559–560.
- Hori M, Murakami T, Kim T, Iannaccone R, Abe H, Onishi H, Tomoda K, CAtalano C, Passariello R, Nakamura H: Hemodynamic characterization of focal hepatic lesions: role of ferucarbotran -enhanced dynamic MR imaging using T2-weighted multishot spin-echo echo-planar sequence. *J Magn Reson Imaging.* (2006) (4): 509–519
- Jung G, Poll L, Cohnen M, Salch A, Vogler H, Wettstein M, Willers R, Mödder U, Koch JA: Differential diagnosis of focal liver lesions using contrast-enhanced MRI with SHU 555 A in comparsion with unenhanced MRI and multidetector spiral-CT. *ROFO.* (2005) 177(11): 1571–1577.
- Kapp N, Curtis KM: Hormonal contraceptive use among women with liver tumors: a systematic review. *Contraception* (2009) 80: 387–390.

- Kaufels N, Korn R, Wagner S, Schink T, Hamm B, TAupitz M, Schnorr J: Magnetic resonance imaging of liver metastases: experimental comparison of anionic and conventional superparamagnetic iron oxide particles with a hepatobiliary contrast medium during dynamic and uptake phases. *Invest Radiol.* (2008) 43(7): 496–503.
- Kim BS, Kim JH, Choi GM, Kim SH, Park JK, Song BC, Kang W: Comparison of three free-breathing T2-weighted MRI sequences in the evaluation of focal liver lesions. *Am J Roentgenol.* (2008) 190(1): W19–27.
- Klessen C, Asbach P, Kroencke TJ, Fischer T, WArmuth C, Stemmer A, Hamm B, Taupitz M: Magnetic resonance imaging of the upper abdomen using a free-breathing T2-weighted turbo spin echo sequence with navigator triggered prospective acquisition correction. *J Magn Reson Imaging* (2005) 21(5): 576–582.
- Kreft B, Layer G, Kuhl C, Sommer T, Gieseke J, Schild H: Turbo-spin-echo sequences with selective fat suppression (SPIR) in the MRI of focal liver lesions at 0.5 tesla]. *Rofo* (1995) 163(5): 411–416.
- Kurtkoti J, Snow T, Hiremagalur B: Gadolinium and nephrogenic systemic fibrosis: association or causation. *Nephrology (Carlton)* 2008 13(3): 235–241.
- Lackner KJ: Geschichte und technisch-physikalische Grundlagen, in Thurn P, Büchler E, Lackner KJ et al. (Hrsg): Einführung in die radiologische Diagnostik. Georg Thieme Verlag 1998: 1–54.
- Lauterbur PC: Image formation by induced local interactions: examples employing nuclear magnetic resonance. *Nature* (1973) 242: 190-191.
- Lee MJ, Saini S, Hamm B, Taupitz M, Hahn PF, Seneterre E, Ferrucci JT: Focal Nodular Hyperplasia of the liver: MR Findings in 35 Proved Cases. *Am J Roentgenol.* (1991) 156(2): 317–320.
- Lee SS, Byun JH, Byun JH, Hong HS, Park SH, Won HJ, Shin YM, Lee MG: Image quality and focal lesion detection on T2-weighted MR imaging of the liver: comparison of two high-resolution free-breathing imaging techniques with two breath-hold imaging techniques. *J Magn Reson Imaging.* (2007) 26(2): 323–330.
- Lencioni R, Della Pina C, Bruix J, Majno P, Grazioli L, Morana G, Filipone A, Laghi A, Bartolozzi C: Clinical management of hepatic malignancies: ferucarbotran-enhanced magnetic resonance imaging versus contrast-enhanced spiral computed tomography. *Dig Dis Sci* (2005) 50(3): 533–557.
- Li YW, Cheng ZG, Wang JC, Zhang ZM: Superparamagnetic iron oxide-enhanced magnetic resonance imaging for focal hepatic lesions: systematic review and meta-analysis. *World J Gastroenterol.* (2015) 21(14): 4334–4344.
- Lüning M, Schmeißer B, Wolff H: Ergebnisanalyse 96 CT-gestützter Feinnadelbiopsien bei Raumforderungen der Leber. *Fortschritt Röntgenstr.* (1984)154: 267-275.
- Manns MP, Rambusch E, Caselitz M: Leber und intrahepatische Gallenwege, in Schettler G, Greten H (Hrsg): Innere Medizin. Georg Thieme Verlag (1998): 889–904.

- Mayo-Smith WW, Saini S, Slater G, Kaufman JA, Sharma P, Hahn PF: MR contrast material for vascular enhancement: value of superparamagnetic iron oxide. *Am J Roentgenol.* (1996) 166(1): 73–77.
- Müller M: Chirurgie für Studium und Praxis. Medizinische Verlags- und Informationsdienste Breisach (2002/03).
- Namkung S, Zech CJ, Helmberger T, Reiser MF, Schoenberg SO: Superparamagnetic iron oxide (SPIO)-enhanced liver MRI with ferucarbotran: efficacy for characterization of focal liver lesions. *J Magn Reson Imaging.* (2007) 25(4): 755–65.
- Nitz WR, Runge VM, Schmeets SH: Praxiskurs MRT. Georg Thieme Verlag (2007): 40–41.
- Paulheit D, Textor J, Gieseke B, Kreft S, Flacke S, Schild H: Verbesserung der Sensitivität T2w-Sequenzen in der MR Diagnostik fokaler Leberläsionen: Sind ultraschnelle Sequenzen in Atemstillstand oder atemgetriggerte Dünnschichtuntersuchungen der richtige Weg?, in Röntgenkongreß, Abstracts, Georg Thieme Verlag (1998) Röntgenkongreß, Abstracts, O.-H. Wegener (Hrsg.).
- Petry W, Heintges T, Hensel F, Erhardt A, Wenning M, Niederau C, Häussinger D: Hepatocellular carcinoma in Germany. Epidemiology, etiology, clinical aspects and prognosis in 100 consecutive patients of a university clinic]. *Z Gastroenterol.* (1997) Dec; 35(12): 1059–67.
- Reimer P, Allkemper T, Matuszewski L, Balzer T: Contrast-enhanced 3D-MRA of the upper abdomen with a bolus-injectable SPIO (SH U 555 A). *J Magn Reson Imaging* (1999) 10(1): 65–71.
- Reimer P, Balzer T: Ferucarbotran (Resovist): a new clinically approved RES-specific contrast agent for contrast-enhanced MRI of the liver: properties, clinical development, and applications. *Eur Radiol* 2003 6: 1266–76. Epub 2002 Nov 1. Review.
- Reimer P, Jähnke N, Fiebich M, Schima W, Deckers F, Marx C, Holzknacht N, Saini S: Hepatic lesion detection and characterization: value of nonenhanced MR imaging, superparamagnetic iron oxide-enhanced MR imaging, and spiral CT-ROC analysis. *Radiology* (2000) 217(1):152–158.
- Reiser M, Semmler W: Magnetresonanztomographie. Springer Verlag 2002: 689–720.
- Riede UN, Denk H, Schaefer HE: Leber, in Riede UN, Schaefer HE (Hrsg): Allgemeine und spezielle Pathologie. Georg Thieme Verlag 1995.
- Rief M, Klessen Ch, Wagner M, Bresan V, Taupitz M, Hamm B, Asbach P: Detection of focal liver lesions in unenhanced and ferucarbotran-enhanced magnetic resonance imaging: a comparison of T2-weighted breath-hold and respiratory-triggered sequences. *Magnetic Resonance Imaging* 27 (2009) 1223–1229.
- Rummeny EJ, Reimer P, Daldrup H, Peters PE: Detektion von Lebertumoren. *Radiologe* (1995) 35(2): 252–258.

- Santoro L, Grazioli L, Filippone A, Grassetonio E, Belli G, Colagrande S : Resovist enhanced MR imaging of the liver: does quantitative assessment help in focal lesion classification and characterization? *J Magn Reson Imaging* (2009) 30(5): 1012–1020.
- Schild H, Kreitner KF, Thelen M, Grönninger J, Weber M, Börner N, Störkel J, Eissner D: Fokal Noduläre Hyperplasie der Leber bei 930 Patienten. *Fortschr. Röntgenstr.* (1987) 147,6: 612–618.
- Schild H: MRI made easy. Schering 1990.
- Semelka RC, Martin DR, Balci C: Focal liver lesions: comparison of dual-phase CT and multisequence multiplanar MR imaging including dynamic gadolinium enhancement. *J Magn Reson Imaging* (2001) 13: 397–401.
- Siemens medical: Magnete, Spins und Resonanzen: Eine Einführung in die Grundlagen der Magnetresonanztomographie. Siemens AG (2003):110-121.
- Stoker J, Romijn MG, de Man RA, Brouwer JT, Weverling GJ, van Muiswinkel JM, Zondervan PE, Lameris JS, Ijzermans JNM: Prospective comparative study of spiral computer tomography and magnetic resonance imaging for detection of hepatocellular carcinoma. *GUT*. (2002) 51(1): 105–107.
- Taupitz M, Hamm B: Fokale Leberläsionen, in Hamm B, Krestin GP, Laniado M, Nicolas V, Taupitz, M (Hrsg): MRT von Abdomen und Becken. GeorgThieme Verlag (2007): 1–37.
- Taupitz M, Hamm B: MRT der Leber, In Kahn T: Leber-Galle-Pankreas. Georg Thieme Verlag (1996): 48–77.
- Taupitz M, Hamm, B: Stellenwert der MRT in der Diagnostik fokaler Leberläsionen. *Der Radiologe* (1995) (Suppl. 2) 35: 243–247.
- Taupitz M, Schmitz S, Hamm B: Superparamagnetic iron oxide particles: current state and future development. *ROFO*.(2003) 175(6): 752–765.
- Tonan T, Fujimoto K, Azuma S, Ono N, Matsushita S, Kojiro M, Hayabuchi N: Evaluation of small ( $\leq 2$  cm) dysplastic nodules and well-differentiated hepatocellular carcinomas with ferucarbotran-enhanced MRI in a 1.0-T MRI unit: utility of T2\*-weighted gradient echo sequences with an intermediate-echo time. *Eur J Radiol*. (2007) 64(1): 133–9. Epub 2007 Apr 3.
- Tsukuma H, Hiyama T, Tanaka S, Nakao M, Yabuuchi T, Kitamura T, Nakanishi K, Fujimoto I, Inoue A, Yamazaki H :Risk factors for hepatocellular carcinoma among patients with chronic liver disease. *N Engl J Med* 1993 328(25): 1797-801.
- Vogl Th; Schwarz W.; Hammerstingl, R, Kümmel S, Balzer JO, Mack MG, Diebold T, Balzer T, Shamsi K, Bechstein WO, Schremm H, Neuhaus P: Dynamische und statische MRT mit dem superparamagnetischen MRT-Kontrastmittel Resovist zur Darstellung von primären und sekundären Lebertumoren. *Fortschr. Röntgenstr.* (1997) 167(9): 264–273.

- Wagner M, Klessen C, Rief M, Elgeti T, Taupitz M, Hamm B, Asbach P: High-resolution T2-weighted abdominal magnetic resonance imaging using respiratory triggering: impact of butylscopolamine on image quality. *Acta Radiol.* (2008) 49(4): 376–382.
- Weissleder R, Elizondo G, Wittenberg J, Lee AS, Josephson L, Brady TJ: Ultrasmall superparamagnetic iron oxide: characterization of a new class of contrast agents for MR imaging. *Radiology* (1990) 175(2): 494-498.
- Weissleder R, Stark DD: Magnetic resonance imaging of the liver. *Magn Reson Q* (1989) 5(2): 97–121.
- Zheng WW, Zhou KR, Chen ZW, Shen JZ, Chen CZ, Zhan SJ: Characterization of focal hepatic lesions with SPIO-enhanced MRI. *World J Gastroenterol* (2002) 8(1): 82–86.

## Eidesstattliche Versicherung

Ich, Viola Bresan, versichere an Eides statt durch meine eigenhändige Unterschrift, dass ich die vorgelegte Dissertation mit dem Thema:

**T2-gewichtete MR-Tomographie fokaler Leberläsionen  
ohne und mit dem i.v. Kontrastmittel Resovist®:  
Vergleich einer schnellen mit einer hochaufgelösten Sequenz**

**(T2-weighted MR-Imaging of Focal Liver Lesions without and  
with the i.v. Contrast Agent Resovist®:  
Comparison of a Fast with a High-Resolution Sequence)**

selbstständig und ohne nichtoffengelegte Hilfe Dritter verfasst und keine anderen als die angegebenen Quellen und Hilfsmittelgenutzt habe. Alle Stellen, die wörtlich oder dem Sinne nach auf Publikationen oder Vorträgen anderer Autoren/innen beruhen, sind als solche in korrekter Zitierung kenntlich gemacht. Die Abschnitte zu Methodik (insbesondere praktische Arbeiten, Laborbestimmungen, statistische Aufarbeitung) und Resultaten (insbesondere Abbildungen, Graphiken und Tabellen) werden von mir verantwortet.

Ich versichere ferner, dass ich die in Zusammenarbeit mit anderen Personen generierten Daten, Datenauswertungen und Schlussfolgerungen korrekt gekennzeichnet und meinen eigenen Beitrag sowie die Beiträge anderer Personen korrekt kenntlich gemacht habe (siehe Anteilserklärung). Texte oder Textteile, die gemeinsam mit anderen erstellt oder verwendet wurden, habe ich korrekt kenntlich gemacht.

Meine Anteile an etwaigen Publikationen zu dieser Dissertation entsprechen denen, die in der untenstehenden gemeinsamen Erklärung mit dem Erstbetreuer angegeben sind. Für sämtliche im Rahmen der Dissertation entstandenen Publikationen wurden die Richtlinien des ICMJE (International Committee of Medical Journal Editors; [www.icmje.org](http://www.icmje.org)) zur Autorenschaft eingehalten. Ich erkläre ferner, dass ich mich zur Einhaltung der Satzung

der Charité – Universitätsmedizin Berlin zur Sicherung Guter Wissenschaftlicher Praxis verpflichtet.

Weiterhin versichere ich, dass ich diese Dissertation weder in gleicher noch in ähnlicher Form bereits an einer anderen Fakultät eingereicht habe.

Die Bedeutung dieser eidesstattlichen Versicherung und die strafrechtlichen Folgen einer unwahren eidesstattlichen Versicherung (§§156, 161 des Strafgesetzbuches) sind mir bekannt und bewusst.

-----  
Datum

-----  
Unterschrift



## Anteilerklärung

### Anteilerklärung an etwaigen erfolgten Publikationen

Frau Viola Bresan hatte folgenden Anteil an der folgenden Publikation:

Rief M, Wagner M, Franiel T, Bresan V, Taupitz M, Klessen C, Hamm B, Asbach P. Detection of focal liver lesions in unenhanced and ferucarbotran-enhanced magnetic resonance imaging: A comparison of T2-weighted breath-hold and respiratory-triggered sequences. Magn Reson Imaging. 2009; 27: 1223-1229

Beitrag im Einzelnen:

Organisation der retrospektiven qualitativen und quantitativen Bildauswertung.

Erhebung der Referenzdaten: Informationen aus den Krankenakten, Befunde der Pathologie, Bildgebung (bildgebende Voruntersuchungen, aktuelle Vergleichsuntersuchungen, Folgeuntersuchungen, hier Schwerpunkt auf MRT und CT als Bilddaten und, falls extern, auch schriftliche Befunde)

Beteiligung an der Festlegung der endgültigen Diagnosen

Erstellen der Datentabellen für die statistische Auswertung.

Vorbereitung von Teilen des Manuskriptes für o.g. Publikation, vor allem für den Abschnitt „materials and methods“

Beteiligung an der Auswahl der MRT-Fallbeispiele für die Publikation.

Die in der o.g. Publikation enthaltene statistische Auswertung wurde von mir gemeinsam mit dem Erstautor der Publikation, Herrn Matthias Rief, vorbereitet, mit einem Mitarbeiter des Institutes für Statistik an der Charité (Herrn Dietz) besprochen, und von diesem ausgeführt. In der Dissertation sind zahlreiche darüberhinausgehende statistische Auswertungen und entsprechende tabellarische und graphische Darstellungen enthalten, die ich unabhängig von der statistischen Beratung durch Herrn Dietz nach ergänzender Beratung durch einen weiteren Statistiker durchgeführt habe.

**Folgende 4 genannten Tabellen** sind sowohl in der o.g. Publikation als auch in der Dissertation enthalten und wurden von mir in gemeinsamer Arbeit mit z.B. Rief, Taupitz, Asbach erstellt.

- Die in der o.g. Publikation Rief et al. aufgeführte Tabelle 1 („Lesion classification“) entspricht in der Dissertation der Tabelle 2 („Diagnosen“)
- Die in der o.g. Publikation gezeigte Tabelle 2 („Sequence parameters“) entspricht in der Dissertation der Tabelle 3 („Sequenzparameter“).
- Die in der o.g. Publikation gezeigte Tabelle 3 („liver-lesion contrast: results from the quantitative evaluation“) entspricht der Tabelle 13 („Vergleich der Sequenzen hinsichtlich des quantitativen LLC über alle Diagnosen“) in meiner Dissertation.
- Die in der o.g. Publikation gezeigte Tabelle 4 („results from the qualitative evaluation“) ist in Teilen in meiner Dissertation in Tabelle 5 („Qualitativer LLC im Vergleich der Sequenzen ohne und mit KM Resovist“) mit eingegangen.

Die Abbildungen mit MRT-Fallbeispielen, die in der Publikation enthalten sind, sind zum Teil auch in der Dissertation wiedergegeben. Allerdings habe ich die Bilder aus den Originaldatensätzen nochmals neu bezüglich Helligkeit und Kontrast sowie Bildausschnitt eingestellt, z.T. mit zusätzlichen Markierungen versehen und im Vergleich zur Publikation mit ausführlicheren Legenden. Zusätzlich habe ich ein weiteres MRT-Fallbeispiel eingefügt.

**Folgende 2 Abbildungen** sind sowohl in der o.g. Publikation als auch in der Dissertation enthalten und wurden von mir in gemeinsamer Arbeit mit z.B. Rief, Taupitz, Asbach erstellt.

- Die in der o.g. Publikation dargestellte Fig.2 („MR images of a 76 year-old male with moderately differentiated HCC in the right hepatic lobe“) entspricht meiner Abbildung 6 („T2-gewichtete MR Aufnahmen eines 76 Jahre alten Patienten mit einem mäßig differenzierten HCC im rechten Leberlappen“) in der Dissertation.
- Die Fig.3 der o.g. Publikation („MR images of a 72-year-old female with metastatic colon cancer“) entspricht in meiner Dissertation der Abbildung 11 („T2-gewichtete MR-Aufnahmen einer 72 Jahre alten Patientin mit Lebermetastasen“).

Alle Tabellen und Abbildungen, die Ergebnisse **meiner** ergänzenden statistischen Auswertung beinhalten (Tabelle 1, 4, 6-12, 14-24, Abbildung 1-5, 7-10), sind inhaltlich und in Bezug auf die Darstellung neu im Vergleich zur Publikation.

---

Unterschrift, Datum und Stempel des erstbetreuenden Hochschullehrers

---

Unterschrift der Doktorandin

## **Lebenslauf**

Mein Lebenslauf wird aus datenschutzrechtlichen Gründen in der elektronischen Version meiner Arbeit nicht veröffentlicht.

Mein Lebenslauf wird aus datenschutzrechtlichen Gründen in der elektronischen Version meiner Arbeit nicht veröffentlicht.

## Publikationsliste

Rief M, Klessen Ch, Wagner M, **Bresan V**, Taupitz M, Hamm B, Asbach P: Detection of focal liver lesions in unenhanced and ferucarbotran-enhanced magnetic resonance imaging: a comparison of T2-weighted breath-hold and respiratory-triggered sequences. *Magnetic Resonance Imaging* 27 (2009) 1223–1229.

Bresan V, Irlbacher K, Bittner R, Meyer R, Dietz R, Möckel M: Ungewöhnliches Leriche-Syndrom. *Z Kardiol* 92: 260-266 (2003)

## Danksagung

An dieser Stelle möchte ich Herrn Prof. Dr. med. Matthias Taupitz für die Rahmenbedingungen und für die Unterstützung, die diese Promotion ermöglicht haben, danken.

Ebenfalls möchte ich für die thematische Unterstützung und Bereitstellung der Messdaten durch Dr. Christian Klessen und PD Dr. P. Asbach und Dr. Rief für die hier vorliegende Arbeit danken.

Ganz besonders erwähnen und danken möchte ich Herrn Dietz, Frau Schulz und Herrn B. Schicke, die mich mit ihrer Kompetenz und Freundlichkeit zu jeder Frage der Statistik der Promotion geduldig beraten und unterstützt haben.

Meinem Mann Michael Wimmer und meinen Kindern möchte ich vor allem für ihre familiäre Unterstützung der Arbeit danken.

## Anhang (Bescheinigung Statistik)



CharitéCentrum für Human- und Gesundheitswissenschaften

Charité | Campus Charité Mitte | 10117 Berlin

Institut für Biometrie und klinische Epidemiologie (iBikE)

Direktor: Prof. Dr. Geraldine Rauch

Postanschrift:  
Charitéplatz 1 | 10117 Berlin  
Besucheranschrift:  
Reinhardtstr. 58 | 10117 Berlin

Tel. +49 (0)30 450 562171  
geraldine.rauch@charite.de  
<https://biometrie.charite.de/>



Name, Vorname: Bresan, Viola

Emailadresse: vccb@gmx.de

Matrikelnummer: -

PromotionsbetreuerIn: Prof Dr Taupitz

Promotionsinstitution/ Klinik: Radiologie Charité

### Bescheinigung

Hiermit bescheinige ich, dass Frau Viola Bresan innerhalb der Service Unit Biometrie des Instituts für Biometrie und klinische Epidemiologie (iBikE) bei mir eine statistische Beratung zu einem Promotionsvorhaben wahrgenommen hat. Folgende Beratungstermine wurden wahrgenommen:

- Termin 1: 30.04.2019

Folgende wesentliche Ratschläge hinsichtlich einer sinnvolle Auswertung und Interpretation der Daten wurden während der Beratung erteilt:

- Geeignete Lage und Streuungsmaße in der deskriptiven Statistik angeben
- Verwendete Tests für die Gruppenvergleiche sind angemessen

Diese Bescheinigung garantiert nicht die richtige Umsetzung der in der Beratung gemachten Vorschläge, die korrekte Durchführung der empfohlenen statistischen Verfahren und die richtige Darstellung und Interpretation der Ergebnisse. Die Verantwortung hierfür obliegt allein dem Promovierenden. Das Institut für Biometrie und klinische Epidemiologie übernimmt hierfür keine Haftung.

Datum: 30.04.2019

Name des Beraters/ der Beraterin: Alice Schneider



CHARITÉ  
UNIVERSITÄTSMEDIZIN BERLIN  
Institut für Biometrie und Klinische Epidemiologie  
Dr. Jochen Kruppa  
Campus Charité Mitte  
Charitéplatz 1 | D-10117 Berlin  
Reinhardtstr. 58 | 10117 Berlin  
Telefon +49 (0)30 450 562171  
www.charite.de