Aus der Medizinischen Klinik mit Schwerpunkt
Gastroenterologie/Hepatologie
der Medizinischen Fakultät Charité – Universitätsmedizin Berlin

DISSERTATION

Die Rolle des Hedgehog-Signalwegs in der Leberregeneration in einem Mausmodell der Nichtalkoholischen Steatohepatitis (NASH)

zur Erlangung des akademischen Grades
Doctor medicinae (Dr. med.)

vorgelegt der Medizinischen Fakultät
Charité – Universitätsmedizin Berlin

von

Susanne Fleig

aus Ulm

Gutachter/in: 1. Prof. Dr. med. T. Berg

2. Prof. Dr. med. R. Somasundaram

3. Prof. Dr. med. F. Lammert

Datum der Promotion: 09. September 2011

Danksagung / Acknowledgments

Anna Mae Diehl for her genius, her infinite amount of ideas on how to fix fatty livers, her being a wonderful person and for having me in her lab.

Alessia Omenetti for general moral and life support in the lab, for teaching me tissue culture, Italian and Immunohistochemistry and for her many hints and help with lots of little things.

Steve S. Choi for his help with the manuscript and many emails back and forth.

Harry Liu Yang for teaching me all the basic RNA- and DNA-Analysis and for never despairing (No problem! It's easy.)

Jiawen Huang for his help with the mice and teaching me how to work with them.

Youngmi Jung for her help with immunohistochemistry and for counting infinite numbers of cells.

Margon Vandongen for never letting me forget to write my day's work into my labbook and also for counting lots of cells.

The Diehl Lab!

Ein Teil dieser Daten wurde auf der Digestive Disease Week 2007 in Washington, D.C., bereits als Poster präsentiert („Accumulation of Hedgehog-reactive Progenitors increases with Severity of Fatty Liver Damage in Mice").

Wesentliche Teile dieser Arbeit wurden in [1] veröffentlicht.

Inhaltsverzeichnis

Danksagung / Acknowledgments 3
1. Einleitung 6
1.1 Nichtalkoholische Fettlebererkrankung (NAFLD) und die Ob/ob-Maus 6
1.1.1 Prävalenz der nichtalkoholischen Fettleber und Steatohepatitis 7
1.1.2 Pathogenese und histopathologische Merkmale 8
1.1.3 Die Ob/ob-Maus als experimentelles Modell 9
1.2 Leberregeneration und Progenitorzellen 9
1.2.1 Leberregeneration durch Proliferation adulter Hepatozyten 9
1.2.2 Leberregeneration durch Proliferation von Progenitorzellen 11
1.3 Der Hedgehog Signalweg und seine Rolle bei der Entwicklung und Tumorentstehung der Leber 16
1.3.1 Der Hedgehog-Signalweg 16
1.3.2 Hedgehog-Signale in der Leberentwicklung 19
1.3.3 Sonic Hedgehog in der Tumorentstehung 20
1. 4 Mesendodermale Zellen und mesenchymal-epitheliale Transitionen 23
1.4.1 Epithel und Mesenchym 24
1.4.2 Epithelial-mesenchymale Transition und mesenchymal-epitheliale Transition 24
1.4.3 Epithelial-mesenchymale Transition in der Leber 25
2 Ziele und Fragestellungen 27
3 Methodik 28
4 Ergebnisse 34
4.1 Normale Leber vs. NASH– chronische Veränderungen in der Leber 34
4.1.1 Ob/ob-Mäuse entwickeln spontan eine Fettleber 34
4.1.2 Ob/ob-Mäuse mit NASH weisen spontan signifikant mehr Gallenkanälchen und Ovalzellen auf 35
4.1.3 Erhöhte Expression von Ihh-Ligand in der Leber von ob/ob-Mäusen.. 37
4.1.4 Unterschiedliche Verteilung der Aktivität des Hedgehog-Signalwegs im Lebergewebe von Wildtyp- und Ob/ob-Mäusen 39
4.2 Auswirkungen der akuten Schädigung durch Ethionin auf die normale (Wildtyp) und chronisch geschädigte (NASH) Leber 41
4.2.1. Ob/ob-Mäuse reagieren besonders vulnerabel auf Ethionin 41
4.2.2 Ethionin verändert die Vorläuferzellpopulation in Mauslebern 44
4.2.3. Hedgehog-Aktivität und Hepatozyten-Schädigung bzw. Vorläuferzellantwort verlaufen parallel 46
4.2.4 HNF-6, ein Marker epithelialer Hepatozyten, ist weniger aktiv in Ob/ob-Hepatozyten und sinkt nach akuter Leberschädigung deutlich ab 49

4.2.5 Ob/ob-Mäuse reagieren auf Schädigung durch Ethionin mit Fibrose .. 50
5 Diskussion 52
5. 1 Ausgeprägter pathologischer Phänotyp im untersuchten experimentellen Modell; das Ausmaß der Antwort auf Ethionintoxizität ist dosisabhängig 52
5.2 Progenitorzellen in chronischem (NASH) und akut-auf-chronischem Leberschaden 54
5.3 NCAM als Progenitormarker 56
5.4 Der Hedgehog-Signalweg in der chronisch und akut-auf-chronisch geschädigten Leber 58
5.5 Hedgehog und Fibrose 60
5.6 Fibrose in ob/ob-Mäusen nach Behandlung mit Ethionin 61
6 Zusammenfassung 64
7 Referenzen 66
8. Abkürzungen 72
IX Anhang: Selbständigkeitserklärung 75
Lebenslauf und Publikationsliste 76

Abbildungsverzeichnis:

Abbildung 1: Modell des Stammzellkompartiments der Leber (nach [29], [56]) 15
Abbildung 2: Der Hedgehog-Signalweg im inaktiven Ruhezustand 18
Abbildung 3: Der Hedgehog-Signalweg im aktivierten Zustand 19
Abbildung 4: Experimentelles Design 27
Abbildung 5: Ob/ob-Mäuse entwickeln spontan eine Fettleber 35
Abbildung 6: Vermehrte Population von Progenitorzellen in Ob/ob-Mäusen 37
Abbildung 7: Erhöhte Hedgehog-Signalweg-Aktivität in ob/ob-Lebern mit NASH..... 39
Abbildung 8: Veränderte Lokalisierung Gli-2-positiver Zellen in Ob/ob-Lebern 41
Abbildung 9: Ob/ob-Mäuse reagieren besonders vulnerabel auf Ethionin 43
Abbildung 10: Ethionin verändert die Vorläuferzellpopulation in Kontroll- und ob/ob-Mauslebern 45
Abbildung 11: Relative mRNA-Expression für Peptide des Hedgehog-Signalwegs nach Behandlung mit Ethionin 46
Abbildung 12: Reziproke Expression von HNF-6 und GLI2 in Wildtyp- und Ob/ob-Mäusen ohne und mit Ethioninbehandlung 48
Abbildung 13: Nach Ethioningabe sind Fibrosemarker auf mRNA- und Proteinebene in Ob/ob-Mäusen erhöht 51

Tabellenverzeichnis:

Tabelle 1: Charakteristische Marker von Hepatoblasten, Ovalzellen, adulten Hepatozyten und Gallengangsepithelzellen 13
Tabelle 2: Primer-Sequenzen für die Realtime-PCR (mRNA-Analyse) 30
Tabelle 3: Wildtyp- und Ob/ob-Mäuse ohne und nach Behandlung mit Ethionin 42

1. Einleitung

Der Hedgehog-Signalweg spielt sowohl in der Morphogenese und Organentwicklung als auch in der Tumorigenese eine wichtige Rolle. Für die Tumore der Leber ist Hedgehog-Aktivität im Hepatom und im hepatozellulären Karzinom (HCC) belegt. Wie auch in anderen Organen entstehen Tumoren in der Leber häufig als Folge einer chronischen Entzündung, sei es eine Virushepatitis, eine alkoholische oder eine nichtalkoholische Steatohepatitis – alle diese Entzündungsprozesse können über die Fibrose zur Zirrhose und zum hepatozellulären Karzinom fortschreiten.

Chronische Entzündung erfordert chronische Regeneration; in der Leber ist Regeneration über Mitose adulter Hepatozyten oder über Expansion und Differenzierung aus Progenitorzellen möglich.

Mit der Zunahme der Zivilisationskrankheiten Diabetes und Adipositas steigt auch die Prävalenz und Inzidenz der Nichtalkoholischen Steatohepatitis. Es stellt sich nun die Frage, ob nicht der Schlüssel zur Tumorigenese in der Regeneration liegt und ob Signalwege, die in Tumoren aktiv sind, nicht bereits in der Regeneration eine Rolle spielen.

Aus diesem Grund soll in dieser Arbeit an einem Mausmodell der nichtalkoholischen Fettlebererkrankung untersucht werden, ob in diesem Modell der Leberregeneration Vorläuferzellen rekrutiert werden und ob der Hedgehog-Signalweg hierbei eine Rolle spielt.

Im Folgenden soll in die drei großen Bereiche Nichtalkoholische Fettlebererkrankung, Leberregeneration und Progenitorzellen sowie Hedgehogsignalweg und seine Rolle in der Entwicklung und Tumorentstehung in der Leber eingeführt werden. Ausblickend soll die Einleitung auch in den Bereich der mesenchymal-epithelialen sowie epithelial-mesenchymalen Transition (MET/EMT) einführen. Die genauen Ziele und Fragestellungen werden anschließend in Kapitel 2 erörtert.

1.1 Nichtalkoholische Fettlebererkrankung (NAFLD) und die Ob/ob-Maus

Fälle von Leberverfettung und Leberversagen bei Adipositas, bei Diabetes oder nach bariatrischer Operation ohne Einfluss von Alkohol wurden bereits seit den 1950er Jahren beschrieben [2-4], oder durch einseitige Diät experimentell herbeigeführt [5]. Als eigene Entität wurde die nichtalkoholische Fettlebererkrankung jedoch erst später

wahrgenommen. Der Begriff „Nichtalkoholische Steatohepatitis“ wurde 1980 durch Ludwig et al. geprägt [6].

Die nichtalkoholische Fettlebererkrankung (NAFLD, Nonalcoholic Fatty Liver Disease) ist definiert als histopathologische Veränderung wie bei einer alkoholischen Fettleber bei Patienten, bei denen anamnestisch ein relevanter Alkoholgenuss nicht nachgewiesen werden kann. Eine nichtalkoholische Fettleber (Steatose) findet sich bei (viszeraler) Adipositas, Dyslipidämie (Hypertriglyceridämie), Diabetes Mellitus Typ 2 (Insulinresistenz) als Teilkomponenten des metabolischen Syndroms; auch bei seltenen angeborenen Stoffwechseldefekten (z.B. Hypobetalipoproteinämie) kann eine Fettlebererkrankung auftreten. [7]

Das Spektrum der nichtalkoholischen Fettlebererkrankung erstreckt sich von Steatose über Steatohepatitis und Fibrose bis hin zur Zirrhose. NAFLD ist vermutlich die Ursache vieler „kryptogener“ Leberzirrhosen.

1.1.1 Prävalenz der nichtalkoholischen Fettleber und Steatohepatitis

Eine Annäherung an die Prävalenz der NAFLD kann beispielsweise über die populationsbasierte Datenbank der dritten National Health & Nutrition Examination Study (NHANES III) Studie aus den USA (1988-1994) versucht werden. Die Referenzpopulation dieser Studie ist die Gesamtbevölkerung der USA entsprechend der Verteilung nach dem Zensus von 1980. Hier zeigen sich folgende Werte: 27% der erwachsenen Teilnehmer haben über den Normwert erhöhte Leberenzyme, von denen 79% nicht durch eine andere Ursache erklärt werden können; das entspräche einer Prävalenz der nichtalkoholischen Fettlebererkrankung (NAFLD) von 23%.

Wenn man als strengeres Kriterium für eine Fettleber nicht die Erhöhung der Transaminasen über die Normwertgrenze, sondern über das 1.5fache des Normalwerts nimmt, ergibt sich eine niedrigere Prävalenz von allerdings immer noch 11% der erwachsenen US-Bevölkerung; in jedem Fall handelt es sich um eine häufige Krankheit [8].

In einer Autopsiestudie fanden sich bei 2,7% aller schlanken und 18,5% aller fettleibigen, nicht alkoholabhängigen Patienten eine Steatohepatitis [9].

Aus der Zusammenschau der aktuell verfügbaren Daten kann auf eine Progredienz der Fettleber zur Steatohepatitis in etwa 10%-20% der Patienten geschlossen werden, von diesen wiederum sind etwa 5% fortschreitend zur Zirrhose.

Es besteht eine direkte Beziehung zwischen BMI und der Wahrscheinlichkeit einer NAFLD: diagnostiziert anhand der Transaminasenerhöhung liegt bei

Normgewichtigen bei etwa 10-15%, bei Adipösen mit einem BMI >35 in 70-80% eine Steatose vor. Dementsprechend dürfte in bis zu 3% der Normgewichtigen und 15-20% der schwer Fettleibigen eine Steatohepatitis vorhanden sein [10]. Für Mitteleuropa gibt es keine guten epidemiologischen Daten. Wahrscheinlich liegt die Prävalenz trotz auch hier zunehmender Probleme mit Adipositas und Diabetes Mellitus 2 noch unter dem amerikanischen Niveau, aber mit steigender Tendenz. Auch durch die besseren Behandlungsmöglichkeiten der Virushepatitiden wird der Anteil der NASH-verursachten Leberzirrhosen in den kommenden Jahren deutlich steigen und klinisch deutlich an Relevanz gewinnen.

1.1.2 Pathogenese und histopathologische Merkmale der NAFLD / NASH

Bei beinahe allen Patienten mit NAFLD ist eine Insulinresistenz nachweisbar. Über eine verminderte Glukoseaufnahme in die Muskulatur kommt es zur Steigerung der peripheren Lipolyse. Durch die erhöhte Konzentration von Fettsäuren im Blut ist die Aufnahme freier Fettsäuren in der Leber erhöht, so dass es zu einer Steigerung der Triglyceridsynthese kommt. Da vermindert Apolipoproteine gebildet werden, ist die Sekretion der Triglyceride in Form von VLDL vermindert. Der intrahepatische Pool an freien Fettsäuren ist somit erhöht. Damit wird die mitochondriale und peroxisomale Fettsäureoxidation gesteigert; die Bildung von Sauerstoffradikalen steigt an [7].

Dieser vermehrte oxidative Stress führt zur replikativen Seneszenz der adulten Hepatozyten über eine H_2O_2-vermittelte Erhöhung der Expression des Zellzyklus-Inhibitors p21 [11, 12].

Über die Expression proinflammatorischer Zytokine wie NF-κB und Tumornekrosefaktor α (TNFα) kommt es zur Inflammation und Steatohepatitis.

Als chronische Entzündung ist die nichtalkoholische Steatohepatitis ein Zustand chronischer Zellschädigung und kontinuierlichen Zelluntergangs, was ständige Regeneration notwendig macht. Über Sternzellaktivierung und Fibrosierung kann die Steatohepatitis zur Zirrhose fortschreiten.

Histologisch findet sich primär eine Leberzellverfettung (Steatose), also eine Einlagerung von Fetten, meist Triglyceriden, in die Hepatozyten. Es wird zwischen groß- und kleintropfiger (makro- und mikrovesikulärer) Verfettung unterschieden. Die Verfettung beginnt in der Regel perivenulär (läppchenzentral). Um von einer Verfettung zu sprechen, müssen mehr als 5% der Hepatozyten fettbeladen sein. Je nachdem, ob weniger als ein Drittel, zwischen einem und zwei Drittel oder mehr als

66% der Hepatozyten von Verfettung betroffen sind, spricht man von einer milden, mäßigen oder schwergradigen Steatose.
Für die Diagnose einer Steatohepatitis erwartet man zusätzlich zur Steatose geringe gemischtzellige entzündliche Infiltrate, Hepatozytenschädigung in Form von Zellschwellung (Ballonierung), oder das Vorhandensein von Mallory-Denk-Körpern (MDB, kleine zytoplasmatische Einschlüsse in den ballonierten Hepatozyten) oder nukleäre Vakuolisierung (Glykogen-Lochkerne). Die Fibrose beginnt ebenfalls in der Regel läppchenzentral (perisinusoidal/perizellulär). Bei Progredienz kommt es zur periportalen Fibrose mit brückenbildenden Septen [7].

1.1.3 Die Ob/ob-Maus als experimentelles Modell der NAFLD

Die Ob/ob-Maus ist ein seit den 1970er Jahren bekanntes Mausmodell, das spontan das 2-3fache Körpergewicht einer normalen Maus entwickelt und damit sehr adipös ist. Mit der Entdeckung von Leptin 1994 konnte dieser Phänotyp erklärt werden: Ob/ob-Mäuse haben eine Loss-of-function-Mutation im Leptingen. 1995 konnte gezeigt werden, dass das ob-Gen bei normalen Mäusen das 16kD-Protein Leptin kodiert; durch Zugabe von Leptin war der adipöse Phänotyp der Ob/ob-Mäuse komplett reversibel [13-15]. Die Ob/ob-Maus entwickelt spontan eine Fettleber bzw. Steatohepatitis und zeigt eine Insulinresistenz und Dyslipidämie; im höheren Alter wird ein Diabetes manifest [16] und die Ob/ob-Maus zeigt das Vollbild des metabolischen Syndroms. Die Ob/ob-Maus ist aufgrund ihres spontanen Phänotyps ein gängiges Modell für die nichtalkoholische Steatohepatitis [17].

1.2 Leberregeneration und Progenitorzellen

Der Mechanismus der Leberregeneration ist abhängig von der Art der Leberschädigung. Einerseits ist Regeneration über einen Wiedereintritt der adulten Hepatozyten in den Zellzyklus möglich. In besonderen Fällen können adulte Stammzellen in der Leber zur Regeneration beitragen durch Expansion des Progenitorzellpools und anschließende Ausdifferenzierung zu Hepatozyten.

1.2.1 Leberregeneration durch Proliferation adulter Hepatozyten

1.2.1.1 Mechanismus der Regeneration bei gesundem Restgewebe

Die meisten Formen der Leberschädigung erfordern zur Regeneration keine Stamm- oder Vorläuferzellen. Ist das verbleibende Lebergewebe gesund wie z.B. im Falle der partiellen Hepatektomie, erfolgt die Regeneration über einen Wiedereintritt der

adulten Hepatozyten in den Zellzyklus und wiederholte Zellteilung [18] solange, bis die Leber mindestens 85% ihres Ausgangsgewichts wiedererlangt hat. Dieser Mechanismus funktioniert auch wiederholt, Hepatozyten können sich mehr als 100 Mal teilen, ohne ihre Funktion einzubüßen [19].

Die regenerative Fähigkeit der Hepatozyten lässt sich besonders gut in Studien der Leberrepopulation untersuchen. Im Falle einer toxischen Schädigung im Gegensatz zur Resektion ist der Mechanismus der Regeneration aus adulten Hepatozyten jedoch beeinträchtigt, da ein geschädigter Hepatozyt eher in Apoptose geht, als sich zu replizieren. Werden nach einer toxischen Schädigung allerdings Hepatozyten einer gesunden Leber transplantiert, sind diese in der Lage, die Leber wieder vollständig funktional zu besiedeln. Solange also ausreichend gesunde Hepatozyten vorhanden sind, sind zur Regeneration keine Vorläuferzellen nötig [20].

1.2.1.2 Schädigungsmuster bei der NAFLD

Im Falle der NAFLD ist die Apoptoserate der adulten Hepatozyten erhöht [12, 21, 22]. Gleichzeitig wird die Teilung adulter Hepatozyten gehemmt: Untersuchungen von Yang (2001) und Koteish (2002) zeigen beispielsweise, dass die Replikation adulter Hepatozyten in Mäusen mit nichtalkoholischer oder alkoholischer Fettlebererkrankung nach partieller Hepatektomie verglichen mit gesunden Kontrollmäusen stark beeinträchtigt ist [23, 24]. In einer anderen Untersuchung von Yang (2004) wiesen frisch isolierte Hepatozyten von ob/ob-Mäusen mit NAFLD signifikant mehr DNA-Schäden auf als Kontrollhepatozyten [25]. Außerdem inkorporierten die aus Mäusen mit einer Fettleber isolierten Hepatozyten nach Exposition gegenüber einem Mitogen viel seltener BrdU als Hepatozyten aus gesunden Mäuselebern [25]: Trotz einem Mitosereiz war die Bereitschaft zur Zellteilung erniedrigt.

Ob/ob Mäuse haben basal erhöhte Serum-ALT-Werte und entwickeln spontan eine Fettleber (NAFLD) [25]; die Mitochondrien der Hepatozyten der ob/ob-Mäuse produzieren signifikant mehr H_2O_2 [25].

Im Falle einer chronischen Entzündung und Zellschädigung dürfte bei Ob/ob-Mäusen die Regenerationskapazität der adulten Hepatozyten stark eingeschränkt sein.

1.2.2 Leberregeneration durch Proliferation von Progenitorzellen

1.2.2.1 Ovalzellen: Vorläuferzellen in der Leber

Auf die Existenz endogener Stammzellen in der Leber wurde zuerst anhand der Beobachtung geschlossen, dass bestimmte toxische Reize zur Ansammlung ovaler Zellen im Bereich der Portalregion des Leberläppchens führten. Sogenannte Ovalzellen wurden erstmals 1937 durch Kinosita et al. in der Leber von Ratten beschrieben, die einem Karzinogen ausgesetzt waren. Die Bedeutung dieser kleinen, ovoiden Zellen wurde allerdings erst später untersucht.

1978 beschrieb Shinozuka diese ovalen Zellen in folgendem Experiment [26]: Gruppen von männlichen Sprague-Dawley-Ratten wurden entweder mit einer cholin-defizienten oder einer cholin-supplementierten Diät ernährt. Diese enthielten entweder kein Ethionin oder Ethionin (Methionin-Analogon, ein bekanntes Leberkarzinogen) in unterschiedlichen Konzentrationen (0,05–0,1%; zur Tumorinduktion werden gemeinhin Konzentrationen um 0,25% verwendet) [26]. Die Tiere wurden nach 1, 2, 4 und 10 Wochen getötet und die Lebern histologisch aufgearbeitet, Ebenso wurde jeweils eine Blutprobe entnommen und auf GPT, Bilirubin und Alpha-Fetoprotein (AFP) untersucht.

Histologisch wurden vor allem vier Parameter gemessen: Fettige Infiltration, Zellnekrose, Proliferation von ovalen Zellen und Mitoserate der Hepatozyten.

Unabhängig von der Gabe von Ethionin waren die Lebern der Tiere mit cholin-supplementierter Diät normal. Cholin wird endogen zu Methionin verarbeitet, bei hohen Methionin-Spiegeln ist Ethionin als Methionin-Analogon nicht oder nur wenig toxisch; nur ein Tier aus der Ethionin-Gruppe zeigte eine leichtgradige Proliferation ovaler Zellen. Die cholindefizient, aber ohne Ethionen ernährten Tiere hingegen entwickelten zunächst eine Fettleber, die bis zur zehnten Woche persistierte; nach etwa zwei Wochen sah man einzelne Nekrosen fettig durchsetzter Zellen. Vermehrte Mitosen oder ovale Zellen traten nicht auf.

Die Tiere, deren cholinarmer Diät Ethionin zugesetzt war, entwickelten zunächst eine weniger starke Fettleber; nach vier Wochen zeigten sich jedoch massive Infiltrate ovaler Zellen v.a. periportal, mit vielen Mitosen. Die Hepatozyten zeigten sowohl Schwellung als auch hyaline Degeneration; Nekrosefoki traten jedoch nicht auf. Mitosen parenchymaler Zellen waren sehr selten.

In immunhistochemischen Färbungen waren bei der cholin-supplementierten Diät etwa 50% der Hepatozyten positiv für Albumin, während Alphafetoprotein (AFP) nicht

nachgewiesen werden konnte. In der cholindefizienten Gruppe färbten sich die Hepatozyten aufgrund der hohen zellulären Verfettung nur wenig positiv für Albumin.
Bei Ethionin-Zugabe in der cholindefizienten Gruppe nahm das Ausmaß der Zellverfettung ab, entsprechend zeigte sich eine etwas deutlichere Albuminfärbung der Hepatozyten. AFP blieb negativ. Allerdings zeigten viele ovale Zellen, besonders periportal, eine starke Färbung sowohl für Albumin als auch für AFP. Nach zehn Wochen war diese Färbung nicht mehr nachweisbar, die neugebildeten Gallenkanälchen waren zu diesem Zeitpunkt immunhistochemisch unauffällig.
AFP wird sowohl in der Leberentwicklung und jungen Hepatozyten exprimiert, als auch in Tumoren, und es gilt als Stammzellmarker.
Bei cholindefizient ernährten Tieren mit Ethionin-Supplementierung fielen also drei Dinge besonders auf: eine starke Proliferation ovaler Zellen, ein Anstieg von AFP sowohl im Serum als auch in der Leber, und Kolokalisation von AFP und Albumin in den ovalen Zellen.
Shinozuka et al. hielten es bereits damals für möglich, dass die ovalen Zellen einerseits die Zellpopulation darstellen, aus der sich später einmal ein hepatozelluläres Karzinom entwickeln (AFP-Positivität), die sich andererseits aber auch zu normalen adulten Hepatozyten ausdifferenzieren könnte (Albumin-Produktion). Auch andere Gruppen ([27], [28], [29]) hatten damals bereits ovale Zellen beobachtet und als Vorläufer von Hepatozyten vorgeschlagen. Desweiteren beschrieb Shinozuka die Gabe von Ethionin als wirksame Methode zur Induktion ovaler Zellen, auch im Hinblick auf deren Isolation und Kultur.

1.2.2.2 Charakterisierung der Ovalzellen

In der zitierten Arbeit von Shinozuka [26] wurden bereits einige Charakteristika der Ovalzellen genannt: Sie proliferieren periportal und wachsen mit steigender Leberschädigung entlang der Gallencanaliculi ins Parenchym vor. Sie sind ein heterogenes Zellkompartiment: Sie exprimieren ebenso Marker fetaler wie adulter Hepatozyten. Darüber hinaus exprimieren sie Marker von Gallengangepithelien in unterschiedlichen Kombinationen. Ihr Zellpool expandiert in chronisch geschädigtem Lebergewebe. Wichtige Marker der verschiedenen Zelltypen der Leber sind in Tabelle 1 zusammengefasst (modifiziert und erweitert nach Thorgeirsson [18]).

Tabelle 1: Charakteristische Marker von Hepatoblasten, Ovalzellen, adulten Hepatozyten und Gallengangsepithelzellen

Marker	Hepatoblast	Ovalzelle	Hepatozyt	Gallengangs epithelzelle	Referenzen
CK-7	-	-	-	+	[30], [31],[32]
CK-19	+	+	-	+	[30], [31], [33]
OV 6	(+)	+	-	+	[34]
A6	+/-	+	-	+	[35, 36]
Albumin	+	+/-	+	-	[30], [31], [33]
AFP	+	+	-	-	[30],[31], [33]
µGT	+	+	-	+	[30], [31]
GST	?	+	-	-	[37], [38]
NCAM (CD 56)	?	+/-	-	+	[39], [40]

“Spezifischere” Ovalzellmarker sind A6 und OV6; NCAM scheint sich im Rahmen der Regenerationsantwort zu verändern [41], ist in Nagern und Menschen jedoch mehrfach beschrieben als Marker reaktiver kleiner Gallenkanälchen (im Rahmen der Regeneration) [40].

Ovalzellen haben einen Durchmesser von etwa 10 µm und eine hohe Kern-Plasma-Relation. Ultrastrukturanalysen „kleiner Zellen“ in der Periportalregion von Lebern mit chronischer Schädigung (De Vos, [42], Review von Lowes [43]) unterschieden drei Zelltypen: Typ I-Zellen mit einem primitiven Phänotyp, lokalisiert in der Nähe proliferierender Gallenkanäle und um Hepatozyten. Typ II-Zellen mit denselben Charakteristika, nur ausschließlich in Gegenden von proliferierenden Gallenkanälchen, und Typ III-Zellen, die im Phänotyp reifen Hepatozyten ähnlich sind mit prominentem Nukleus und viel Zytoplasma.

Lee beschreibt im Hamster [44] drei ähnliche Kompartimente mit immunologisch unterschiedlichen Charakteristika: Typ I ist eine primitive Ovalzelle, die weder AFP, noch CK19, OV6 oder π-Gluthation-S-Transferase (GST) exprimiert; Typ II, eine hepatozytenähnliche Zelle, die AFP exprimiert, nicht jedoch die anderen Marker exprimiert; Typ III eine Gallengangsepithel-ähnliche Zelle, die OV6, π-GST und CK19 exprimiert.

Die Gruppe um George Yeoh beschreibt vor allem zwei Populationen von ovalen Zellen: eine sehr grosse, die Marker von fetalen und adulten Gallengangepithelzellen exprimiert, und eine kleine, die fetale und adulte Hepatozytenmarker exprimiert [38, 45].

Insgesamt handelt es sich bei den ovalen Zellen also um ein heterogenes Zellkompartiment, das hepatozytäre, hepatoblastäre und biliäre Marker in unterschiedlicher Kombination exprimiert.

Folgerichtig können Ovalzellen unter den richtigen Bedingungen in vitro sowohl zu Hepatozyten als auch zu Gallengangepithelzellen ausdifferenziert werden [18]: Ovalzellen aus Mäusen, die eine cholindefiziente, ethionin-supplementierte Diät über mehrere Wochen erhalten hatten, konnten in vitro auf einem Fibroblasten-Feeder-Layer und in einer 3D-Kollagenmatrix zu Hepatozyten ausreifen [46]; in Anwesenheit von HGF und/oder Keratinocyte Growth factor bilden sie gallengangähnliche Strukturen. Die Ausdifferenzierung in Gallenkanäle konnte auch in vivo nachgewiesen werden [47]. In Analogie zum hämopoetischen System wäre die Ovalzelle eine auf zwei mögliche Schicksale festgelegte, demnach bipotente, Progenitorzelle [48].

1.2.2.3 Proliferation durch Progenitorzellen

Gordon beobachtete in einer Untersuchung, dass bei Ratten, die nach einer akuten, toxischen Leberschädigung einem Stimulus ausgesetzt werden, der ohne die toxische Vorschädigung eine Proliferation der Hepatozyten induzieren würde, stattdessen viele Progenitorzellen in der Leber akkumulierten [49].

Thorgeirsson beschreibt 1996 [29] ein Modell, in dem Ratten zunächst mit AAF (2-Acetyl-Aminofluoren, einem Mitosehemmstoff für adulte Hepatozyten) behandelt und danach einer partiellen Hepatektomie unterzogen werden. Auch hier kommt es zu einer massiven Expansion der ovalen Zellen, zunächst periportal, dann in die Azini hineinwachsend. Alison [50] beschreibt im selben Modell ein Einwachsen von „Neoductuli“ ins Lebergewebe; eine Regeneration durch adulte Hepatozyten wird nicht beobachtet. Die Neoductuli sind positiv für die Zytokeratine 7, 8, 18 und 19 sowie für Vimentin (Marker einer mesenchymalen Zelle); bei niedriger AAF-Dosierung wird eine Differenzierung zu Hepatozyten beobachtet, bei hoher AAF-Dosierung kommt es eher zu Apoptose.

Roskams untersuchte 2003 menschliche Leberbiopsien von Patienten mit Fettlebererkrankung alkoholischer und nichtalkoholischer Genese auf das Vorliegen von Ovalzellen; in zwei Proben mit bereits ausgeprägter Zirrhose zeigte sich elektronenmikroskopisch ein schwerer ultrastruktureller Schaden in den Hepatozyten; eine besondere Untergruppe, nämlich in Kontinuität mit Vorläuferzellen tubulär angeordnete Hepatozyten, zeigte jedoch eine normale Binnenstruktur [51] .

Sie schloss daraus, dass diese Zellen, die noch in direktem Kontakt mit den Vorläuferzellen standen, von letzteren abstammten. Ovalzellen könnten damit auch beim Menschen in vivo durch Ausdifferenzierung in Hepatozyten zur Leberregeneration beitragen.

Es wird vermutet, dass die Ovalzelle von einer pluripotenten Leber-Progenitorzelle im Bereich der Hering'schen Kanäle abstammt ([52],[50],[53],[54]). In der gesunden Leber ist diese Stammzelle inaktiv; bei Schädigung des Gewebes wird sie aktiviert und bildet Ovalzellen. Damit entsprächen die Hering'schen Kanäle der in anderen Geweben bekannten sog. Stammzellnische (z. B. im Darmepithel im unteren Drittel der Krypten lokalisiert (Zelle 1-5 [55]). Die Ovalzellen expandieren bei toxischer Gewebeschädigung und differenzieren sich anschließend zu Gallengangepithelzellen oder Hepatozyten aus.

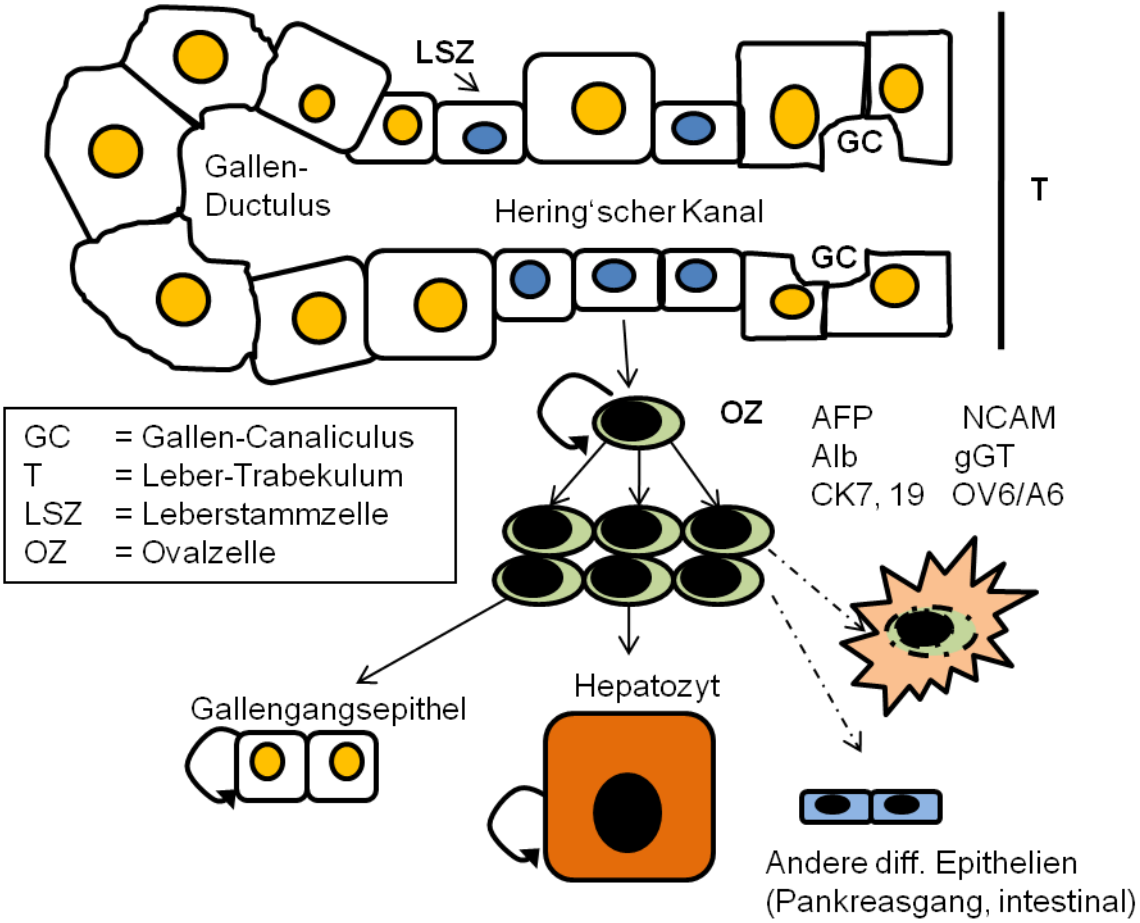

Abbildung 1: Modell des Stammzellkompartiments der Leber und mögliche Regenerationsmechanismen (nach [29], [56])

Im Gegensatz zu dieser „Mehrheitsmeinung" diskutieren andere Studien die Entstehung der ovalen Zellen durch Dedifferenzierung adulter Hepatozyten ([57],

[58]) oder durch Einwanderung von multipotenten Stammzellen aus dem Knochenmark [59].

Sigal und Reid haben bereits 1992 [60] einen Erklärungsansatz beschrieben, der beide möglichen Regenerationsmechanismen elegant vereint. Ein Argument gegen die Stammzelltheorie ist oft, dass das Stammzellkompartiment bei einer Schädigung initial nicht expandiert. Jedoch ist eine solche Zeitverzögerung nicht unerwartet: auch in anderen Stammzellkompartimenten (Haut, Darm) zeigt sich eine gute Pufferkapazität der differenzierten Zellen. Diese können mit einem Großteil an Schädigungen gut umgehen und diese eigenständig beheben. Das Stammzellkompartiment expandiert grundsätzlich nicht, außer es handelt sich um einen chronischen oder sehr starken akuten Schaden der differenzierten Zellen. Die Proliferation der adulten Zellen im Parenchym reicht in den meisten Schädigungsfällen auch in der Leber aus, um das zugrundegegangene Gewebe angemessen zu ersetzen.
Regeneration im Falle einer akuten oder chronischen, toxischen Schädigung der adulten Hepatozyten, bei der diese soweit geschädigt sind, dass sie nicht mehr zur Zellteilung fähig sind, verliefe also nach folgendem Mechanismus: Toxische Schädigung führt zu vermehrter Apoptose der Hepatozyten; dies wirkt als Stimulus auf die residenten Stammzellen und führt zur Aktivierung. Es werden Ovalzellen als bipotente Vorläuferzellen gebildet. Dieser Zellpool expandiert und differenziert schließlich zu Hepatozyten und Gallenkanälchen aus [61]. Im Weiteren wird über Umbaumechanismen und Produktion extrazellulärer Matrix durch die Itozellen bzw. myofibroblastische Sternzellen die Architektur wiederhergestellt.

1.3 Der Hedgehog Signalweg und seine Rolle bei der Entwicklung und Tumorentstehung der Leber

Der sogenannte Hedgehog Signalweg spielt eine Schlüsselrolle in der Embryonalentwicklung, in der Homöostase adulter Gewebe, in der Regeneration bei chronischen Entzündungsprozessen und in der Karzinogenese.

1.3.1 Der Hedgehog-Signalweg

1.3.1.1 Entdeckung und Namensgebung

Hedgehog-Proteine sind in der Embryonalentwicklung hochaktive Morphogene. Entdeckt wurden sie zunächst in Drosophila [62] im Rahmen der Identifizierung von

Genmutationen, die zu Störungen in der Polarisierung und Segmentierung während der Embryonalentwicklung führen. Für die Entdeckung von Genen, die die Embryonalentwicklung in Drosophila steuern, haben C. Nüsslein-Volhard, E.B. Lewis und E.A. Wieschaus 1995 den Nobelpreis für Medizin oder Physiologie erhalten.
Bei einer Mutation im Hedgehog-Gen bzw. bei Ausschalten des Hedgehog-Gens kam es zu einer nicht nur ventral, sondern am ganzen Körper behaarten Fliege, die in ihrem Aussehen an einen Igel erinnerte, was zur Namensgebung führte.
In Säugetieren gibt es nicht nur ein, sondern drei Hedgehog-Proteine: Sonic Hedgehog (SHH), Indian Hedgehog (IHH) und Desert Hedgehog (DHH). Im Folgenden soll der Signalweg in Säugetieren betrachtet werden.

1.3.1.2 Die Signalmoleküle und der Signalablauf im Hedgehog-Signalweg

Sonic Hedgehog ist ein Protein von initial 45 kD. Nach Autokatalyse bleiben ein 20kD großer, aktiver N-terminaler Rest (SHH-N), der C-terminal mit einem Cholesterin verestert wird, und ein inaktiver C-terminaler Rest (SHH-C) von 25kD Größe. Von der hedgehogproduzierenden Zelle wird das aktive Protein über den Dispatched-Rezeptor aus der Zelle sezerniert [63]. Auf der Zielzelle bindet Hedgehog an Patched (PTCH-1), einen 7-Transmembranrezeptor, der im Ruhezustand Smoothened (SMO) inhibiert, ein Membranprotein weiter abwärts im Signalübertragungsweg.
In Abwesenheit von Hedgehog-Ligand wird also SMO von PTCH-1 inhibiert. GLI ist in Ruhe an SUFU (suppressor of fused) gebunden, was eine Translokation in den Kern verhindert [64].
SMO-Inaktivierung führt zur Bildung eines GLI-Degradationskomplexes: GLI (GLI-1, -2, -3, Zinkfinger-Transkriptionsfaktoren) wird phosphoryliert durch Caseinkinase Ia (CKIa), Glycogen Synthase Kinase-3ß (GSK3ß) und Proteinkinase A (PKA), und schließlich ubiquitiniert. Dadurch wird die Transkription reprimiert ([65], Abb. 2).

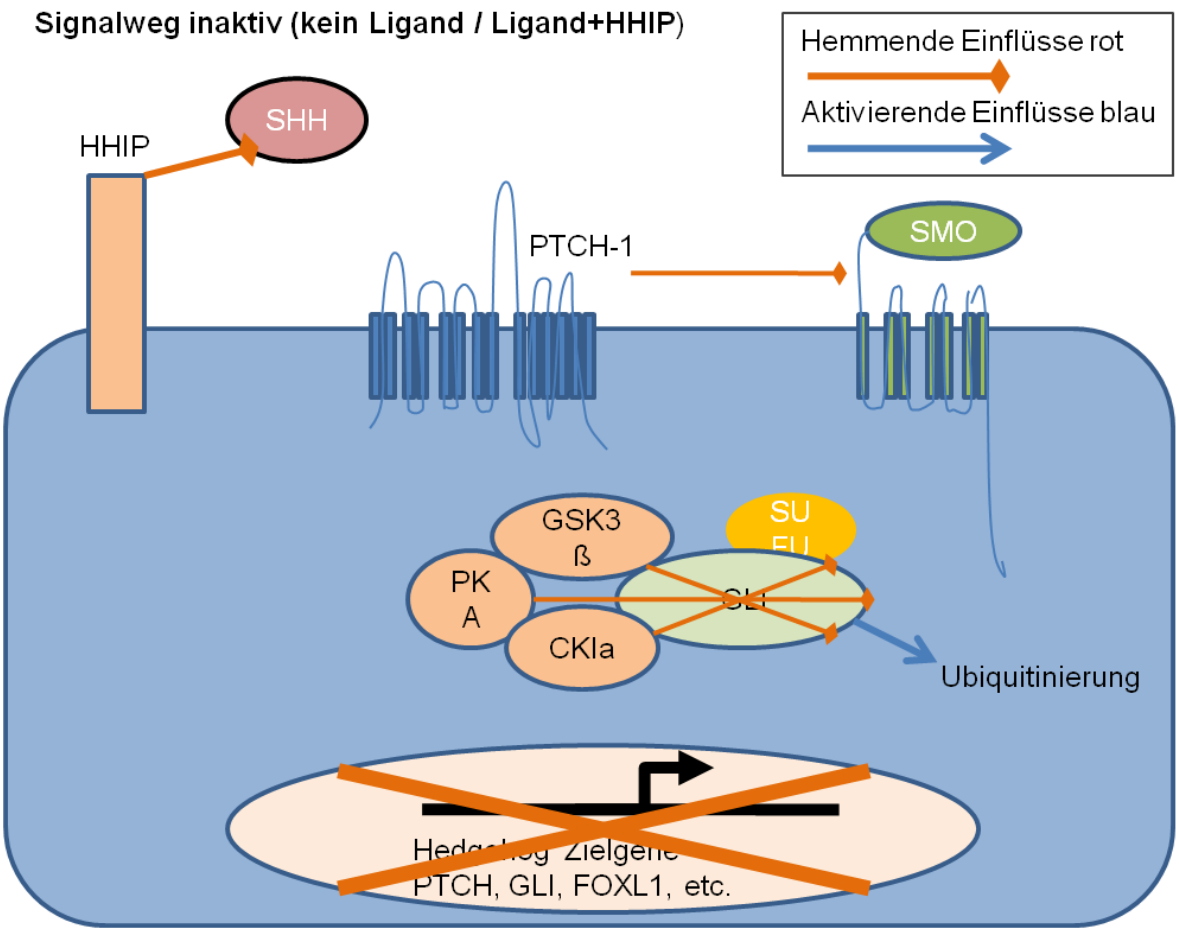

Abbildung 2: Der Hedgehog-Signalweg im inaktiven Ruhezustand

Nach Bindung eines Hedgehog-Liganden an PTCH-1 wird PTCH-1 inhibiert, die Inhibierung von SMO wird dadurch aufgehoben. SMO aktiviert die STK36 Serin/Threoninkinase, die GLI stabilisiert. Die Bindung von GLI an SUFU wird durch Phosphorylierung gelöst und GLI kann in den Kern translozieren. Hier können die GLI-Proteine als Transkriptionsfaktoren aktiv werden [65]. Zielgene sind u.a. *GLI1, PTCH-1, CCND2, FOXL1* und andere (Abb. 3). Die Bindung von SHH an PTCH-1 kann durch das Hedgehog-Inhibiting-Protein verhindert werden (HHIP).

Die Hochregulierung der Transkription von PTCH-1 stellt einen negativen Feedbackmechanismus dar, da durch mehr PTCH-1-Protein in der Zellmembran SMO stärker inhibiert wird und somit mehr Hedgehog-Protein für eine weitere Aktivierung notwendig wäre. Die Hedgehog-abhängige Hochregulierung von CCND-2 und FOXM-1 führt zur Proliferation der Zielzellen durch Aktivierung des Zellzyklus. Die negative Feedbackschleife über PTCH-1-Expression erklärt zum Teil die nur vorübergehende Aktivierung der Zielzelle [65].

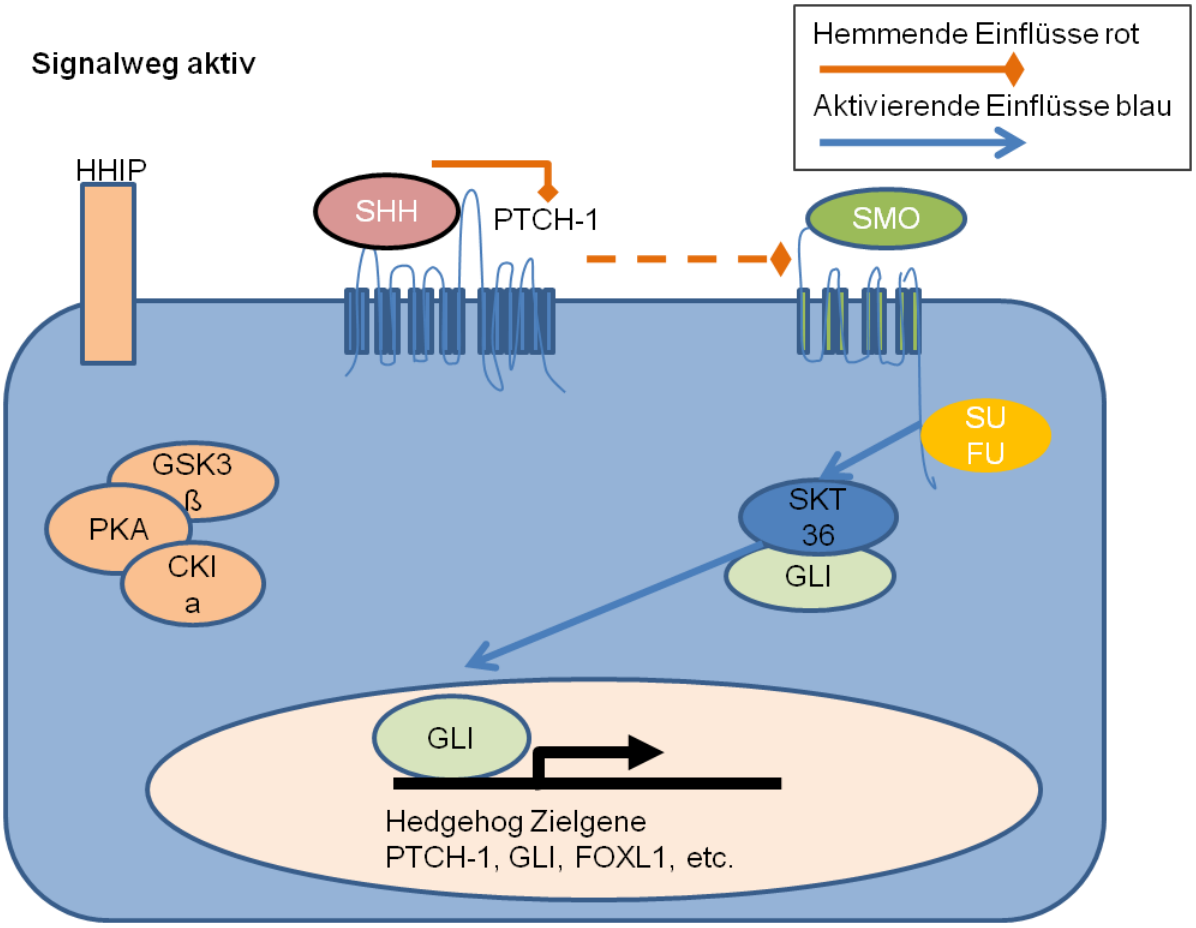

Abbildung 3: Der Hedgehog-Signalweg im aktivierten Zustand

1.3.2 Hedgehog in der Leberentwicklung

Der aktuelle Stand der Forschung zur Bedeutung des Hedgehog-Signalwegs in der Organentwicklung (Malrotation u.ä.) und Homöostase des Gastrointestinaltrakts ist von van den Brink [66] umfassend dargestellt worden. Für die Fragestellungen der hier vorgelegten Arbeit ist vor allem der Stellenwert des Hedgehog-Signalwegs in der Leber bedeutsam.

Die Leber entwickelt sich aus dem ventralen Vordarm-Endoderm (ventral foregut endoderm) [67]. Im Rahmen der Ausbildung der anterior-posterioren Achse kommt es zur Verdickung und Ausknospung endodermaler „Anhängsel“ aus dem Darmrohr (in der Maus am embryonalen Entwicklungstag E 8,5 bis 9,5), die unterschiedliche Organe bilden, beispielsweise Schilddrüse, Thymus, Luftwege, Leber und Pankreas [66].

Die örtliche Nähe zum kardialen Mesoderm ist notwendig für die Entwicklung von Luftwegen und Leber ([68], [69], [70]). Dort werden (in der Maus im Zeitraum E 8.25

bis E 8.5) offensichtlich Faktoren produziert und ausgeschüttet, die in der Entwicklung dieser Organe eine essentielle Rolle spielen.
Das kardiale Mesoderm induziert SHH-Expression im dorsalen Endoderm, was dort lokal die Pankreas-Entwicklung hemmt und die Leberentwicklung zulässt. Eine Behandlung des isolierten ventralen Vordarm-Endoderms mit SHH reicht aus, um die Expression des frühesten Pankreas-Markers pdx1 zu unterdrücken [71].
Allerdings ist die Rolle des Hedgehog-Signalwegs in der Leberentwicklung noch nicht völlig geklärt, da sie in Mäusen, deren SHH oder GLI ausgeschaltet wurde, anscheinend normal vonstatten geht [72]. Wahrscheinlich ist SHH initial aktiv und für die Leberentwicklung wichtig, wird dann aber im weiteren Verlauf ausgeschaltet, wie eine kürzlich veröffentlichte Studie aus Tokyo zeigt [73].

1.3.3 Sonic Hedgehog in der Tumorentstehung

Bisher wurde die Rolle des Hedgehog-Signalwegs in der Embryonalentwicklung beschrieben; im Abschnitt über Vorläuferzellen in der Leber wurde besprochen, dass der Vorläuferzellpool in einem Gewebe in Zuständen chronischer Entzündung (erhöhter oxidativer Stress) expandiert und aktiv ist.
Vorläufer- und Stammzellen kommunizieren über embryonale Signalübertragungswege wie Hedgehog, BMP/TGFβ, FGF, Wnt- oder Notch-Signaling. Im Zustand der Entzündung werden Gene transkriptionell hochreguliert, die Liganden dieser Signalübertragungswege kodieren. Der aktivierte Pool an Vorläuferzellen soll das geschädigte Gewebe reparieren.
In einem Zustand chronischer Entzündung und auch im Alterungsprozess ist die Reparatur geschädigten Gewebes dauerhaft nötig; hier kommt es auch teilweise zum epigenetischen „Silencing“ von Genen, die negativ regulierend wirken, um dadurch den Reparaturprozess zu fördern. Ein hierdurch „überschießender“ Reparaturprozess kann schließlich zur Tumorbildung führen. Beispielhaft findet sich eine CpG-Hypermethylierung des HHIP in manchen Pankreaskarzinomen [74], oder eine Hypermethylierung von HHIP im hepatozellulären Karzinom [75].
Auch durch Amplifikation oder Mutation von Genen bzw. durch Verlust einzelner Gene im Rahmen von Mutationen kann ein Tumor entstehen. Tumoren entstehen mit besonderer Häufigkeit an Orten chronischer Regeneration: so zum Beispiel das Magenkarzinom bei chronischer Helicobacter-pylori-Gastritis, Bronchialkarzinom bei langjährigen Rauchern oder Basalzellkarzinome an sonnenexponierter Haut.

1.3.3.1 Gain-of-function-/Loss-of-function-Mutationen im Hedgehog-Signalweg

Mittlerweile ist bei vielen Tumoren eine Veränderung im Hedgehog-Signalweg nachgewiesen. So findet man in 10-20% der Basalzellkarzinome eine Gain-of-function-Mutation von SMO, die eine Ligand-unabhängige Daueraktivierung des Hedgehogsignalwegs zur Folge hat [76]. In anderen Formen des Basalzellkarzinoms ist eine Loss-of-Function-Mutation von PTCH-1 beschrieben, die durch mangelnde Inhibierung von SMO ebenfalls zu dauerhaft aktiviertem Hedgehog-Signaling führt. Im Falle des Gorlin-Syndroms ist eine spezifische Mutation im PTCH-1-Gen über denselben Mechanismus verantwortlich für die Ausbildung multipler Basalzellkarzinome, sowie in etwa 10% der Fälle auch eines Medulloblastoms [77].
Als negatives Feedback ist das HHIP in vielen Fällen von Basalzellkarzinom hochreguliert, in Karzinomen von Pankreas, Lunge, Magen und Darm findet sich jedoch eine Minderexpression [78]. In einigen Fällen von Medulloblastom im Kindesalter wurde eine Mutation im SUFU-Gen nachgewiesen [79]. GLI-1 ist überexprimiert im malignen Gliom [80] und in Zelllinien maligner Lebertumore [81], GLI-2 im Plattenepithelkarzinom des oberen Verdauungstrakts [82] und sehr wahrscheinlich auch im Prostatakarzinom [83]. Im Fall der GLI-Proteine und von SMO handelt es sich also um Mutationen oder Veränderungen, die zu einer konstitutionellen Aktivierung des Signalübertragungswegs führen, so dass sie als Proto-Onko-Gene gelten können; PTCH-1, HHIP und SUFU führen über Mutationen oder Veränderungen, die sie inaktivieren, zur Tumorigenese, sie könnten also als Tumor-Suppressor-Gene betrachtet werden [65].

1.3.3.2 Der Hedgehog-Signalweg als therapeutisches Ziel

Moleküle der embryonalen Signaltransduktionswege bzw. der Stammzell-Signaltransduktionswege gewinnen zunehmend an Bedeutung in der Onkologie als Biomarker. Darüberhinaus werden einige Antagonisten therapeutisch erprobt.
Der erste bekannte Antagonist des Hedgehog-Signalwegs ist Cyclopamin, ein Teratogen. In einer Schafherde, die auf einer Weide mit wildwachsender „corn lily“ (*veratrum californicum*) in Idaho graste, wurden mehrere einäugige Kälber geboren; die US-amerikanische Food and Drug Administration ließ daraufhin ab 1957 die Pflanze untersuchen. 1968 konnte ein Protein isoliert werden, das für diese Miss-bildung verantwortlich war: es wurde daher Cyclopamin genannt. Seine Wirksamkeit als Antagonist im Hedgehog-Signalweg wurde erst 1998 durch Beachy entdeckt [84,

85]. 2004 zeigten Taipale und Beachy, dass Cyclopamin die Effekte onkogener Mutationen in SMO und PTCH-1 teilweise bis vollständig aufheben kann [86].
Antagonisten von SMO werden bereits in der klinischen Forschung getestet. In einem aktuellen Bericht von Von Hoff [87] wurde durch den oral wirksamen Antagonist GDC-0449 bei mehr als 50% von Patienten mit fortgeschrittenem Basalzellkarzinom eine Besserung des Befunds erreicht, die Bilder in der Publikation sind beeindruckend. „Besserung“ wurde bei radiologisch fassbaren Befunden mithilfe der alle 8 Wochen erhobenen RECIST-Kriterien (Response Evaluation Criteria in Solid Tumors der WHO) festgestellt. Die Tumoren wurden in stabile bzw. progrediente Befunde eingeteilt, ein partielles bzw. komplettes Ansprechen musste an zwei Vorstellungsterminen bestätigt werden. Radiologisch nicht fassbare, fortgeschrittene Lokalbefunde wurden fotodokumentiert. Ein komplettes Ansprechen war als Verschwinden eines palpablen oder sichtbaren Befundes definiert, ein partielles Ansprechen als eine Größenreduktion um mindestens 50%.

1.3.3.3 Lebertumore: Hedgehog in Hepatoblastom und HCC

Das Hepatoblastom ist der häufigste maligne Lebertumor im Kindesalter. Die Patienten sind im Median 6-36 Monate alt, die Inzidenz liegt bei etwa 1:1.000.000 in den westlichen Ländern [88]. Histologisch ähnelt das Hepatoblastom verschiedenen Stadien der sich entwickelnden Leber mit malignen, epithelialen Zellen und mit fetaler oder embryonaler Differenzierung. Teilweise finden sich auch mesenchymale Zellnester mit unreifem Bindegewebe, Spindelzellen und Osteoid [88]. Sicklick [81] wies 2006 Hedgehog-Aktivität in Hep3B-Zellen nach, einer humanen Hepatoblastom-Zelllinie. Eichenmüller et al [89] zeigten 2009 in Resektionsmaterial von 27 humanen, histologisch gesicherten Hepatoblastomen in allen Fällen Hedgehog-Aktivität auf RNA-Ebene. In 26% der Fälle konnten sie eine Hemmung von HHIP (in diesem Falle ein funktionelles Tumor-Suppressor-Gen, s.o.) durch transkriptionelles Silencing durch CpG-Hypermethylierung im Promotorbereich nachweisen; nach Demethylierung wurde experimentell die HHIP-Produktion partiell wiederhergestellt. Außerdem zeigten sie die Induktion von Apoptose in kultivierten Hepatoblastom-zellen durch medikamentöse Blockade des Hedgehog-Pathway mit Cyclopamin.

Auch im hepatozellulären Karzinom spielt der Hedgehog-Signalweg eine Rolle. Sicklick et al [81] wiesen 2006 auch die Expression von Komponenten des Hedgehog-Signalwegs in HepG2-Zellen nach, einer aus einem hepatozellulären

Karzinom abgeleiteten Zelllinie. Außerdem wiesen sie in 14 histologisch gesicherten, humanen HCC-Resektionspräparaten erhöhte Hedgehog-Aktivität nach, in einem Falle sogar eine Punktmutation in SMO in dem Bereich des Proteins, der mit PTCH-1 interagiert. Auch in zwei weiteren Arbeiten chinesischer Arbeitsgruppen konnte Hedgehog-Aktivität in humanem HCC nachgewiesen werden [90], [91]. Umgekehrt zeigten Tada et al. eine verminderte Expression von HHIP im HCC [75], und Kim et al [92] konnten die Proliferationsrate von HCC-Zelllinien durch die Zugabe eines GLI-2-Antisense-Oligonukleotids dramatisch senken.

Ein HCC entsteht in etwa 60% der Fälle auf dem Boden der Leberzirrhose. In der fibrotisch oder zirrhotisch umgebauten Leber ist die Zahl der myofibroblastischen Sternzellen deutlich erhöht. 2008 zeigte Yang, dass myofibroblastische Sternzellen Hedgehogliganden sowie -Rezeptoren exprimieren. In Kulturen primärer hepatischer Sternzellen aus Ratten nahm mit zunehmender Aktivierung vom ruhenden zum myofibroblastischen Phänotyp die SHH-Produktion zu, während die Zugabe eines Hedgehog-Inhibitors zur Apoptose der Sternzellen führte. In chronisch geschädigter Leber wird vermehrt PDGF gebildet. Zugabe von PDGF in die Zellkultur beschleunigte die Aktivierung von Sternzellen und steigerte die Hedgehog-Expression [93].

Wenn Hedgehog-Aktivität ein Viabilitätsfaktor für hepatische Sternzellen ist und diese in der Zirrhose vermehrt sind, könnte in der zirrhotischen Leber auch die Hedgehog-Aktivität erhöht sein; möglicherweise besteht hier ein Zusammenhang mit der Tumorentstehung. Über die Rolle des Hedgehog-Signalwegs in der Leberregeneration ist noch wenig bekannt.

1. 4 Mesendodermale Zellen und mesenchymal-epitheliale Transitionen (MET)

Wenn man die Reparaturvorgänge nach Gewebeschädigung verstehen möchte, muss man zunächst verstehen, wie die Zellen aus verschiedenen Kompartimenten nach der Schädigung miteinander kommunizieren und sich wechselseitig beeinflussen. Die im vorigen Abschnitt genannten Sternzellen ändern beispielsweise ihren Phänotyp von einem ruhenden hin zu einem mehr myofibroblastischen; überschiessende bzw. fehlgeleitete Regeneration endet in übermässiger Produktion extrazellulärer Matrix und damit nicht funktionalen Narbengewebes. Wenn Zellen ihren Phänotyp und ihre Ausdifferenzierung ändern, kommt es zum Übergang von

epithelialem zu mesenchymalem Phänotyp und vice versa; dieses in der Entwicklungsbiologie sicher und im erwachsenen Gewebe umstritten nachgewiesene Phänomen soll im Folgenden genauer betrachtet werden, da es möglicherweise in der Regeneration eine wichtige Rolle spielt und in der Diskussion thematisiert wird.

1.4.1 Epithel und Mesenchym

Epithel ist eine Schicht von Zellen, die geordnet in einer Ebene aneinanderliegen und durch laterale Zell-Zell-Verbindungen miteinander zusammenhängen. Epithelzellen sind polarisiert: es kann eine apikale und eine basale Seite unterschieden werden. Das Aktin-Filament-Skelett der Zellen ist apikobasal ausgerichtet. Zytokeratine bilden den größten Anteil der intermediären Filamente. Der Kontakt zur extrazellulären Matrix findet vor allem im Kontakt zur Basalmembran statt. Epitheliale Zellen haben sehr spezialisierte Funktionen und werden daher oft als terminal differenzierte Zellen betrachtet. Die epithelialen Zellen der Leber sind Hepatozyten und Gallengangs-epithel [94].

Mesenchymale Zellen hingegen bilden ein diffuses Netzwerk. Sie haben an unterschiedlichen Punkten Kontakt zu anderen Zellen, das Aktinskelett ist weniger geordnet. Haupt-Intermediärfilament ist Vimentin. Die mesenchymale Zelle hat überall Kontakt zur extrazellulären Matrix, die sie auch selbst produziert. Die extrazelluläre Matrix bildet ein dichtes Netzwerk aus Kollagen-Fasern, Fibronektin und anderen Matrixproteinen.
Mesenchymale Zellen sind elongierter und ausgedehnter als Epithelzellen, oft werden sie als spindelförmig beschrieben. Die „klassische“ mesenchymale Zelle ist der Fibroblast [94].

1.4.2 Epithelial-mesenchymale Transition (EMT) und mesenchymal-epitheliale Transition (MET)

Unter Epithelial-mesenchymaler Transition versteht man den Vorgang, bei dem eine ausdifferenzierte, epitheliale Zelle sich entdifferenziert, die apiko-basale Ausrichtung verliert, den Kontakt zur Basalmembran und die engen Kontakte mit den Nachbarzellen aufgibt und beginnt, sich wie eine mesenchymale Zelle zu verhalten. Mesenchymal-epitheliale Transition bezeichnet das Gegenteil: eine mesenchymale Zelle gewinnt eine apikobasale Ausrichtung und baut neben der Expression differenzierter Epithelmarker enge Kontakte zu den Nachbarzellen auf.

EMT/MET ist seit Jahrzehnten in der Entwicklungbiologie bekannt [95]. Zur ersten EMT kommt es, wenn sich aus den Epiblasten das primäre Mesenchym bildet. Bei der Entwicklung der drei Keimblätter Ektoderm, Mesoderm und Endoderm findet im Mesoderm MET statt, wenn es im Rahmen der Somitogenese zur Bildung sekundärer Epithelien kommt [96].

Im erwachsenen Gewebe ist die epithelial-mesenchymale Transition besonders im Bereich der Karzinogenese bekannt. EMT ist hier unter anderem verantwortlich für Zellmigration, Invasion und Metastasierung. Epitheliale Tumorzellen lösen sich durch EMT mithilfe der Produktion von Metalloproteinasen etc. aus dem Zellverband und infiltrieren entweder direkt das umgebende gesunde Gewebe oder wandern über Blut- oder Lymphbahnen in andere Körpergewebe aus, wo es wiederum durch MET zur Bildung von Tochtergeschwülsten kommt [97].

Viele Arbeitsgruppen haben *in vitro* die Möglichkeiten der Ent- und Transdifferenzierung epithelialer Zellen belegt. der Nachweis *in vivo* hingegen gestaltet sich schwieriger. Funktional kommt es beim Übergang von Epithel zu Mesenchym zunächst zu einer Herunterregulierung der Expression von Cadherin (Zonula adhärens), Occludin und Claudin (Zonula occludens) sowie Desmoplakin (Desmosomen), so dass die Zellen sich aus ihrer lateralen Umgebung lösen können. Zytokeratine gehen verloren, dafür werden Vimentin produziert und vermehrt Metalloproteinasen exprimiert (z. B. Metalloproteinase 1, 2, 5, 7, 9, 14), die den Zellen erlauben, sich von der Basallamina zu lösen und diese zu durchqueren. Es werden vermehrt Proteine der extrazellulären Matrix wie Kollagen I und Fibronektin gebildet.

In Tumoren wurden viele Faktoren gefunden, die E-Cadherin transkriptionell unterdrücken; diese sind alle mit speziellen EMT-Prozessen in der Entwicklung verbunden, und ihre Überexpression führt nicht nur zum Verlust von E-Cadherin, sondern reprogrammiert die Zelle hin zu einem mesenchymalen Phänotyp [94].

1.4.3 Epithelial-Mesenchymale Transition in der Leber

Die Entwicklung der Leber erfordert eine Migration mesendodermaler Zellen während der Embryogenese. Dan et al. berichteten 2006 [98] über die Isolierung und Charakterisierung einer humanen Vorläuferzelllinie aus embryonaler Leber (hFLMPC, human fetal liver multipotent progenitor cell), die sich abhängig vom Kulturmedium in (epitheliale) Hepatozyten und Gallengangepithelzellen, aber auch in

(mesenchymale) Fettzellen, Knorpel, Knochen und Endothelzellen ausdifferenzieren können. Sie schließen daraus, dass es sich bei dieser Zelllinie um Zellen aus dem Mesendoderm handelt, die in der Lage sind, von einem mesenchymalen in einen epithelialen Phänotyp überzugehen. Diese Zellen waren unter anderem EpCAM-positiv. Nach Transplantation in adulte Mäuse mit Leberschädigung integrierten sich diese EpCAM(+)-Zellen ins Leberparenchym und differenzierten zu Hepatozyten aus.

Während *in vitro* diese hFLMPC initial immunologisch viele Marker mesenchymaler Zellen wie Vimentin und CD44h exprimierten, aber negativ für AFP und Albumin waren, sank im Verlauf die Expression von Vimentin und CD44h bis zum Verschwinden ab und das Genexpressionsprofil näherte sich dem eines adulten Hepatozyten an. So fand sich *in vitro* bei Kultur auf einer kollagenbeschichteten Zellkulturplatte ab Tag 3 Albumin; an Tag 21 waren 96% der Zellen positiv. Vorübergehend kam es an Tag 4/5 zur Expression von AFP, an Tag 21 war AFP nicht mehr nachweisbar. Die Zellen flachten ab, vergrößerten sich und bildeten zwischen sich kleine Gallenkanälchen. An Tag 21 speicherten sie Glykogen, produzierten α-1-Antitrypsin, und exprimierten zuvor nicht nachweisbare Hepatozytenmarker wie HNF1a, HNF3b und HNF4a.

Bei Kultur auf einem kollagenbeschichteten dreidimensionalen Konstrukt bildeten sich aus hFLMPC ab Tag 5 zystische und tubuläre Strukturen. Die Zellen säumten deren Lumen und bilden Tight Junctions aus. Apikal liessen sich Mikrovilli nachweisen. Immunologisch wurden mesenchymale Marker nicht mehr exprimiert, dafür gGT, CK-7 und CK-19: es waren Gallengangepithelzellen entstanden.
In Immunofluoreszenz-Doppelfärbungen ließ sich die Coexpression von Albumin und Vimentin in der Übergangsphase nachweisen, es handelte sich also um eine mesenchymal-epitheliale Transition. Fetale humane EpCAM(+) Zellen produzieren und reagieren auf Hedgehog-Signale [99].

Es handelt sich somit um einen *in-vitro*-Nachweis von MET in humanen Lebervorläuferzellen, die *in vivo* Regenerationspotential zeigen; zusätzlich findet sich Aktivität des Hedgehogsignalwegs. Welche Rolle spielt Hedgehog in der Regeneration durch Vorläuferzellen, und ist dem Phänomen von EMT/MET auch im adulten Gewebe Bedeutung zuzusprechen?

2 Ziele und Fragestellungen

In der gesunden Leber stehen Zelltod und Regeneration durch Teilung adulter Hepatozyten im Gleichgewicht. In der nichtalkoholischen Steatohepatitis ist dieses Gleichgewicht gestört, durch oxidativen und metabolischen Stress kommt es zum Zellzyklusarrest und zur replikativen Seneszenz. Regeneration und Bildung neuer Hepatozyten kann folglich nur über eine Aktivierung des Progenitorzellpools stattfinden. Dementsprechend ergaben sich aus den einleitend beschriebenen Befunden für die vorliegende Arbeit folgende Ziele und Fragestellungen:

1) Entwicklung eines Modells progredienter oxidativer Leberschädigung

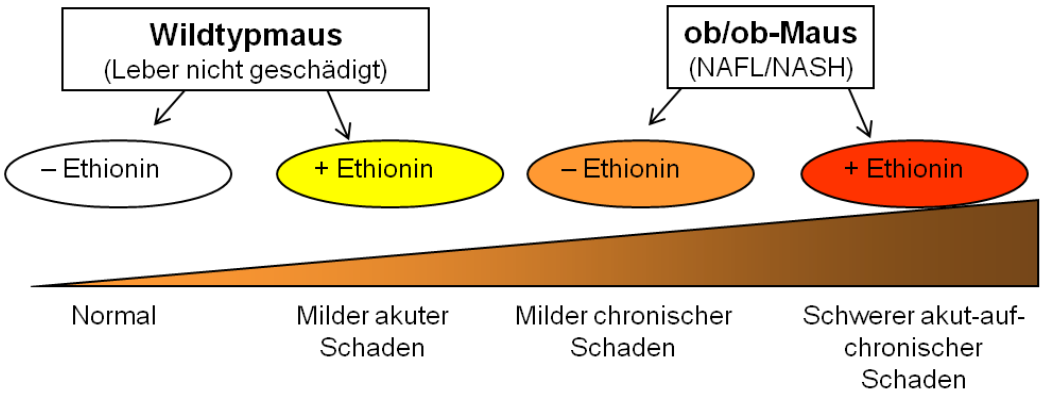

Abbildung 4: Experimentelles Design zur Entwicklung einer progredienten oxidativen Leberschädigung

2) Charakterisierung der Progenitorzellantwort in diesem Modell mittels Immunhistochemie (bekannte Marker A6, NCAM, CK-19)

3) Spielt der Hedgehog-Signalweg nicht nur bei der Tumorentstehung, sondern bereits bei der Regeneration der Leber eine Rolle, insbesondere bei expandiertem Progenitorzellpool?

4) Besteht zwischen der Schwere der Leberschädigung, der Progenitorzell-antwort und dem Ausmaß der Hedgehog-Aktivierung eine Korrelation?

5) Verändert sich das Muster der Expression epithelialer und mesenchymaler Marker innerhalb des Lebergewebes als Reaktion auf den Stress in einem Modell akut-auf-chronischer Leberschädigung? Spielen Hedgehog-Signale dabei eine Rolle?

6) Führt die einwöchige Leberschädigung durch Ethionin bereits zu einer Induktion der Fibrogenese?

3 Methodik

Die Experimente wurden während eines zweisemestrigen Forschungsaufenthalts (SS 2006 und WS 2006/07) im Labor von Prof. Anna Mae Diehl an der Duke-University, Durham, NC, USA durchgeführt.

In-Vivo-Experiment: Acht Wochen alte, männliche C57/BL6 ob/ob-Mäuse (n=25) und C57/BL6 Wildtyp-Mäuse (n=15) (alle Tiere aus dem Jackson Laboratory, Bar Harbor, Maine, USA) wurden normal ernährt. Um eine Proliferation der Ovalzellen zu erreichen, wurde dem Trinkwasser das Hepatotoxin D,L-Ethionin (Alfa Aesar, Lancaster, England) in Konzentrationen von 0,15% und 0,075% zugesetzt (jeweils 10 Ob/ob- bzw. Wildtyp-Mäuse pro Gruppe; die niedrigere Konzentration an Ethionin erhielt lediglich eine Gruppe aus 10 Ob/ob-Mäusen, da bei diesen eine höhere Ethionin-Toxizität bekannt ist), eine Kontrollgruppe bestehend aus jeweils fünf Tieren erhielt reines Trinkwasser.
Nach einer Woche wurden die Tiere in Inhalationsnarkose hepatektomiert und Blutproben wurden entnommen. Die Versorgung der Tiere, die Ethionin-Gabe im Rahmen der Studie sowie die finale Hepatektomie und Tötung der Tiere wurden durch das „Duke University Medical Center Institutional Animal Care and Use Comittee" begutachtet und genehmigt und erfüllte die Tierschutz-Leitlinien des National Institute of Health (NIH), veröffentlicht im „Guide for the Care and Use of Laboratory Animals“ (http://www.nap.edu/openbook.php?record_id=5140&page=R1).
(Aktenzeichen der Genehmigung der Tierversuche / genehmigtes Animal Protocol des Labors an der Duke-University für den Zeitraum 2006/2007: A061-04-02)
Jeweils ein Drittel der Leber wurde in 10% phosphatgepuffertem Formalin (bei 4°C) fixiert, eines (für Gefrierschnitte) in OCT in flüssigem Stickstoff gefroren (bei -80°C), der Rest (für RNA- und Proteinanalysen) wurde schockgefroren und bei -80°C aufbewahrt. Die Blutproben wurden auf Eis gelagert, das Serum abzentrifugiert und anschließend bei -80°C aufbewahrt.

Serumanalysen: Serum-Alanin-Aminotransferase (ALT), Aspartat-Aminotransferase (AST), alkalische Phosphatase (AP), Bilirubin, Glukose und Albumin wurden nach enzymatischen Standardtests im Pathology Department der University of North Carolina, Chapel Hill, bestimmt.

RNA-Isolierung Schockgefrorenes Lebergewebe (±50 mg/Probe) wurde in 1 ml TRIzol-Reagenz (Invitrogen, Carlsbad, CA) homogenisiert. Nach Zugabe von 200µl Chloroform wurden die beiden Flüssigkeitsphasen sorgfältig mit dem Schüttelmixer vermischt und anschließend bei 14000 Umdrehungen pro Minute bei 4°C zentrifugiert. Der Überstand wurde abpipettiert und 1:1 mit 70%igem Ethanol verdünnt. Danach wurde die RNA mithilfe des Qiagen RNEasy Mini Kit nach Angaben des Herstellers extrahiert. Die RNA-Konzentration wurde bei 260nm in einem Biorad-SmartSpec-Plus-Spektrophotometer gemessen.

Reverse-Transcriptase PCR. 5 µg RNA (+H_2O bis zu einem Volumen von insgesamt 11µl) wurden mit 1µl RNAse-freier DNAse 1 (Qiagen, Valencia, CA, USA) und 0,5 µl RNAse-Inhibitor (Invitrogen, Carlsbad, CA, USA) behandelt und für 10 min bei 37°C inkubiert. Nach der DNAse-Behandlung wurden 5X first Strand-Puffer, DTT, dNTPs, und Random Primers zugegeben (Dosierung siehe unten) und die Proben wurden zunächst für 2 Minuten bei 70°C und danach für 10 Minuten bei 25°C inkubiert. Anschließend wurde Superscript RNAseH-Reverse Transcriptase und RNAse Inhibitor zugegeben und die Proben für eine Stunde bei 42°C aufbewahrt. Die reverse Transkriptase wurde inaktiviert durch Aufheizen der Proben auf 70°C für weitere 10 Minuten. Danach wurden die Proben auf 4°C abgekühlt.

Für die reverse Transkription wurden folgende Mengen an Reagenzien pro Probe verwendet: 2.5 µl Random Primers, 5 µl 5X First Strand –Puffer, 2,5 µl 0,1 M DTT, 1 µl 10 µM dNTPs, 0,5 µl RNAse-Inhibitor und 1 µl Superscript RNAse H-Reverse Transkriptase (alle von Invitrogen, Carlsbad, CA, USA) (Volumen insgesamt inklusive Probe und H_2O 25 µl.)

Die transkribierte cDNA wurde in 175 µl RNAse- und DNAse-freiem Wasser verdünnt zu einer Endkonzentration von 25 µg/ml.

Semiquantitative mRNA-Analyse durch Real-time RT-PCR. Die mRNA wurde durch Realtime RT-PCR quantifiziert (Biorad iCycler IQ realtime PCR.) Für die Amplifizierungsreaktionen nutzten wir iQ-SYBR Green Supermix (Bio-Rad, Hercules, CA, USA). Jeweils 2 µl cDNA wurden mit spezifischen Vorwärts- und Rückwärts-Primern in einer Konzentration von 20 pM für die quantitative Realtime-PCR in zwei Schritten eingesetzt (zunächst 10 Minuten bei 95°C, danach 40 Zyklen von jeweils 15 Sekunden bei 95°C und 60s bei 60°C.) Jede Probe wurde für jedes Gen in Triplets

analysiert und der Mittelwert zum Housekeeping-Gen 18s normalisiert. Der angegebene Wert entspricht jeweils dem Verhältnis der Genexpression im untersuchten Gewebe zur Expression des jeweiligen Gens im jeweiligen Kontrollgewebe gemäß der ΔΔCt- Methode. Die Amplicons wurden anschließend auf einem 2%-Agarose-Gel nach Größe aufgetrennt, um sicherzustellen, dass es sich beim gemessenen Produkt auch um eine einzige Sequenz in der gewünschten Größe handelt.

Tabelle 2: Primer-Sequenzen für die Realtime-PCR (mRNA-Analyse)

Name	Vorwärts-Sequenz	Rückwärts-Sequenz	Produkt (bp)
αSMA	AAACAGGAATACGACGAAG	CAGGAATGATTTGGAAAGGA	**135**
Col Ia1	GAGCGGAGAGTACTGGATCG	GCTTCTTTTCCTTGGGGTTC	**158**
TGFβ	TTGCCCTCTACAACCAACACAA	GGCTTGCGACCCACGTAGTA	**103**
PTCH	ATGCTCCTTTCCTCCTGAAACC	TGAACTGGGCAGCTATGAAGTC	**168**
SMO	GCCTGGTGCTTATTGTGG	GGTGGTTGCTCTTGATGG	**75**
GLI-1	AACTCCACAGGCACACAGG	GCTCAGGCTTCTCCTCTCTC	**79**
GLI-2	CCATTCATAAGCGGAGCAAG	CCAGGTCTTCCTTGAGATCG	**105**
GLI-3	GCTCTTCAGCAAGTGGTTCC	CTGTCGGCTTAGGATCTGTTG	**122**
Mpk	GCGTGTAGTGCCTGTACCTT	GTAGGGCCCTGAATAATAGCTG	**181**
18S	**TTGACGGAAGGGCACCACCAG**	**GCACCACCACCCACGGAATCG**	**130**

Immunhistochemie: Lebergewebe wurde für 48h in 10% phosphatgepuffertem Formalin bei 4°C fixiert, anschließend zweimal mit Wasser gewaschen und bei 4°C in 70% Ethanol aufbewahrt. Danach wurden sie in Paraffin eingebettet. Nach Standardmethoden wurden Dünnschnitte angefertigt und auf Glasobjektträgern platziert. Vor der Färbung wurden die Gewebeschnitte vom Paraffin befreit und schrittweise rehydriert in Xylen (4 x 5 Minuten), 100% Ethanol (3 x 5 Minuten), 95% Ethanol (2 x 5 Minuten), 70% Ethanol (2 x 5 Minuten), 30% Ethanol (1 x 5 Minuten), danach in destilliertem Wasser kurz gespült und bei 4°C aufbewahrt bzw. umgehend gefärbt.

α-smooth muscle actin (αsma) Für die immunhistochemische Färbung von αsma wurde das DAKO Envision System (DAKO) nach dem Protokoll des Herstellers

genutzt. Zunächst wurden die Gewebeschnitte mit einem Reagenz behandelt, das die endogene Peroxidase hemmt (5 Minuten.) Das Gewebe wurde mit dem primären Antikörper inkubiert (αsma-Antikörper, DAKO; Verdünnung 1:200 über Nacht bei 4°C.) Danach wurde es drei Mal für jeweils 4 Minuten mit PBS gewaschen und anschließend für 5 Minuten inkubiert mit peroxidasegekoppeltem Polymer, das an Ziege-Anti-Maus-IgG gekoppelt war (Verdünnung 1:2 in PBS.) Das Gewebe wurde dann mit Mayer's Hämatoxylin-Lösung (Sigma) gegengefärbt. Positive Kontrolle: Maus-Gallenblase (Glatte Muskelzellen); Negativkontrolle: Maus-Lebergewebe, welches anstelle des 1. Antikörpers 1% Rinderserumalbumin ausgesetzt war.

CD56/Neural Cell Adhesion Molecule (NCAM) Für die immunhistochemische Färbung von CD56 wurden Dünnschnitte mit einem Maus-Anti-Human-CD56-Antikörper über Nacht bei 4°C inkubiert (Klon 1B6, Verdünnung 1:50, Vector Laboratories, Burlingame, CA) und mit dem DAKO Envision System Kit gefärbt (Dako, Carpinteria, CA), wie beschrieben in [100]. Der sekundäre Antikörper wurde mithilfe der Avidin-Biotin-Peroxidase-Methode und 3,3'-Diaminobenzidin (DAB) als Substrat (Vector Laboratories) sichtbar gemacht. Negativkontrolle durch Auslassen des ersten Antikörpers. Pro Schnitt wurden bei 40x Vergrößerung in sieben Gesichtsfeldern (mit Portalfeldern) gefärbte und ungefärbte Zellen pro Portalfeld gezählt. Die Zählung wurde durch zwei unabhängige Untersucher durchgeführt.

HNF-6, A6, CK-19-Immunhistochemie: Zunächst 10 Minuten Inkubation in 3% Hydrogenperoxid zur Blockierung der endogenen Peroxidase. Die Antigene wurden freigelegt durch Erhitzen in einem 10mM Natrium-Zitratpuffer (pH 6) für 10 Minuten oder durch Inkubation mit 0.25% Pepsin für 15 Minuten. Nach 30 Minuten in DAKO Protein Block (X9090; Dako) wurden die Schnitte mit den primären Antikörpern bei 4°C über Nacht inkubiert; CK 19 (M0772; Dako), HNF-6 (sc-13050; Santa Cruz Biochemistry), und A6 (ein Geschenk von Dr. Valerina Factor, NIH, Bethesda, MD, USA.) Ziege-Anti-Ratte IgG-Meerrettichperoxidase (HRP, horseradish peroxidase) (sc-2006, 1:500; Santa Cruz Biochemistry) für A6, Polymer-HRP Anti-Hase (K4003; Dako) für HNF-6 und Polymer-HRP Anti-Maus (K4001; Dako) für CK 19 als sekundäre Antikörper. Färbung mit 3,3-Diaminobenzidin (DAB). Weglassen des primären Antikörpers führte zur Eliminierung der Färbung, was für die Spezifität der Antikörper spricht.

Die quantitative Auswertung der immunhistochemischen Befunde erfolgte als Mittelwerte aus jeweils 10 Gesichtsfeldern pro Schnitt bei 40-facher Vergrößerung. Im Falle von A6 und CK-19 wurden die positiv gefärbten Zellen in 10 Portalfeldern gezählt, der Hauptgallengang wurde jeweils ausgelassen. Im Falle von HNF-6 wurde die Menge positiv gefärbter Hepatozyten geteilt durch die Gesamtanzahl von Hepatozyten pro Gesichtsfeld, um der Tatsache Rechnung zu tragen, dass die Hepatozyten der steatotischen Leber der ob/ob-Maus viel größer sind als die normaler Mäuse.

TUNEL-Assay (Terminal Deoxynucleotidyl Transferase-Mediated dUDP Nick-End Labeling Assay) wurde mithilfe des *In Situ Cell Death Detection Kit, POD* (Roche Applied Science) ausgeführt entsprechend dem Protokoll des Herstellers. Durch Inkubation mit Proteinase K (20 µg/ml) für 30 Minuten wurden die Gewebeschnitte bzw. Zellmembranen und -kerne durchlässig gemacht, so dass die Chromosomen für das TUNEL-Reagenz erreichbar waren. Nach zwei Waschungen mit phosphat-gepufferter Salzlösung (phosphate buffered saline, PBS) wurden die Schnitte für eine Stunde bei 37°C mit TUNEL-Reagenz inkubiert, um die Apoptose-induzierten DNA-Brüche zu markieren. Nach zwei weiteren Waschungen mit PBS wurde ein Anti-Fluorescein-Antikörper auf die Schnitte gegeben, der mit Meerrettichperoxidase gekoppelt war. Nach 45 Minuten Inkubation bei 37°C erneut zwei kurze Spülungen mit PBS, bevor das Substrat der Meerrettichperoxidase, Diaminobenzidin, hinzugegeben wurde. Gegenfärbung in Mayer's Hämatoxylin (Sigma) für 30 Sekunden. Die Positivkontrolle wurde vor der TUNEL-Markierung mit DNAse 1 behandelt, die Negativkontrolle mit einer TUNEL-Lösung inkubiert, in der das markierende Enzym fehlte (Terminale Transferase).

Sirius Red Färbung Gewebeschnitte wurden 30 Minuten lang in einer dunklen Kammer in gesättigter Pikrin-Säure gefärbt, die jeweils 0,1% „Sirius Red“ und 0,1% „Fast Green“ zur Gegenfärbung enthielt (beide von SIGMA). Kollagene Fasern stellen sich leuchtend rot dar, das restliche Gewebe wird als Kontrast grün gefärbt.

Morphometrie: Der Anteil mit Sirius Red gefärbten Gewebes wurde durch morphometrische Analyse quantifiziert mithilfe der MetaView Software (Universal Imaging, Downington, PA, USA). Mit Sirius Red gefärbtes Kollagen wurde in 11 – 12 Gesichtsfeldern pro Schnitt bei 20x-Vergrößerung gemessen; die Ausschnitte

wurden sorgfältig daraufhin ausgewählt, dass sich keine größeren Gefäße oder andere anatomische Strukturen in ihnen befanden, die natürlicherweise viel Kollagen enthalten.

Hydroxyprolin Assay. Der Hydroxyprolinanteil in Proben schockgefrorenen Lebergewebes wurde kolorimetrisch bestimmt. Jeweils 30 µg schockgefrorenen Lebergewebes wurde in 12 N HCl für 24 Stunden bei Raumtemperatur und danach in 6 N HCl sechs Stunden bei 110°C hydrolysiert. Die Flüssigkeit im Hydrolysat wurde unter Vakuum verdunstet und das Sediment wurde in 1 ml destillierten Wassers wieder gelöst. Die Proben wurden einmal gefiltert und anschließend in 0,5 ml Chloramin-T-Lösung (1,41 g Chloramin-T gelöst in 80 ml Acetat-Citrat-Puffer und 20 ml 50%igem Isopropylalkohol) für 20 Minuten bei Raumtemperatur inkubiert. Dann wurde jeweils 0,5 ml Ehrlich'sche Lösung zugegeben (7,5 g Dimethylamino-benzaldehyd gelöst in 13 ml 60%iger Perchlorsäure und 30 ml Isopropylalkohol.) Alle Proben wurden 15 Minuten lang bei 65°C inkubiert. Nach Abkühlen wurde die Absorption bei 561 nm gemessen. Die Hydroxyprolin-Konzentration wurde berechnet anhand einer Standardkurve, die mit hochaufgereinigtem Hydroxyprolin (Sigma) hergestellt wurde, und ist angegeben in mg Hydroxyprolin pro g Lebergewebe.

Statistische Analyse:. Die Ergebnisse sind dargestellt als Mittelwerte ± Standardfehler („Standard Error of Mean", SEM). Zur Berechnung der Signifikanz wurde der Student's *t*-test für unverbundene Stichproben verwendet; Unterschiede wurden als signifikant angesehen bei $P < 0,05$.

4 Ergebnisse

4.1 Normale Leber vs. Nichtalkoholische Steatohepatitis – Veränderungen in der chronisch geschädigten Leber

4.1.1 Ob/ob-Mäuse entwickeln spontan eine Fettleber

Zur Untersuchung von Regeneration in einem krankheitsrelevanten experimentellen Situation musste im ersten Schritt ein Modell progredienter Leberschädigung entwickelt werden; hierfür wurden Wildtyp- und Ob/ob-Mäuse mit dem Hepatotoxin Ethionin behandelt. Zunächst sollen jedoch die beiden Kontrollgruppen ohne Ethioninbehandlung betrachtet werden, um die Unterschiede zwischen den beiden Mausmodellen ohne zusätzliche Manipulation aufzuzeigen.

Die Leptin-defiziente ob/ob-Maus entwickelt spontan eine Steatose und oft auch eine Steatohepatitis [101-105]. Ein solcher chronischer Reiz führt zu chronischer Regeneration, wir erwarteten also in der Leber der ob/ob-Maus ein bereits aktiviertes Regenerationssystem. Außerdem reagieren die Tiere durch diese steatotische Vorschädigung auf zusätzliche hepatotoxische Reize besonders empfindlich.

Unsere ob/ob-Mäuse waren sehr adipös, sie wogen das zwei- bis dreifache ihrer Wildtyp-Altersgenossen (Abb. 5 A). Auch das Lebergewicht in der ob/ob-Gruppe war signifikant größer als das der Kontrollen, selbst nach Normalisierung zum Körpergewicht. Dies zeigt, dass die Tiere eine Hepatomegalie entwickelt hatten (Abb. 5 B). Verglichen zu gesunden Lebern (Abb. 5 C) wiesen die Lebern der ob/ob-Mäuse signifikante makro- und mikro-vesikuläre Steatose auf (Abb. 5 D). Ballonierte Hepatozyten waren häufig. Infiltrate mit entzündlichen Zellen waren selten, eine Fibrose wurde nicht beobachtet. Dennoch waren Serummarker einer Leberschädigung wie AST, ALT und alkalische Phosphatase in der ob/ob-Gruppe signifikant höher als bei ihren Wildtyp-Artgenossen (Abb. 5 F, G, H). Diese Ergebnisse sind konsistent mit früheren Beobachtungen, dass ob/ob-Mäuse spontan eine nichtalkoholische Steatohepatitis entwickeln. Dafür spricht auch die Tatsache, dass die transkribierte mRNA für Collagen Iα1 in unbehandelten ob/ob-Mäusen dreimal höher ist als in den Wildtyp-Kontrollen (Abb. 5 E); die Albuminproduktion als Zeichen der Syntheseleistung der Leber ist in den Ob/Ob-Kontrollen nicht erniedrigt (Abb. 5 I). In der unbehandelten Ob/ob-Gruppe findet sich also bereits spontan eine Steatose bzw. Steatohepatitis im Sinne einer chronischen Schädigung, während die Lebern der Wildtyp-Kontrollen erwartungsgemäß völlig unauffällig sind.

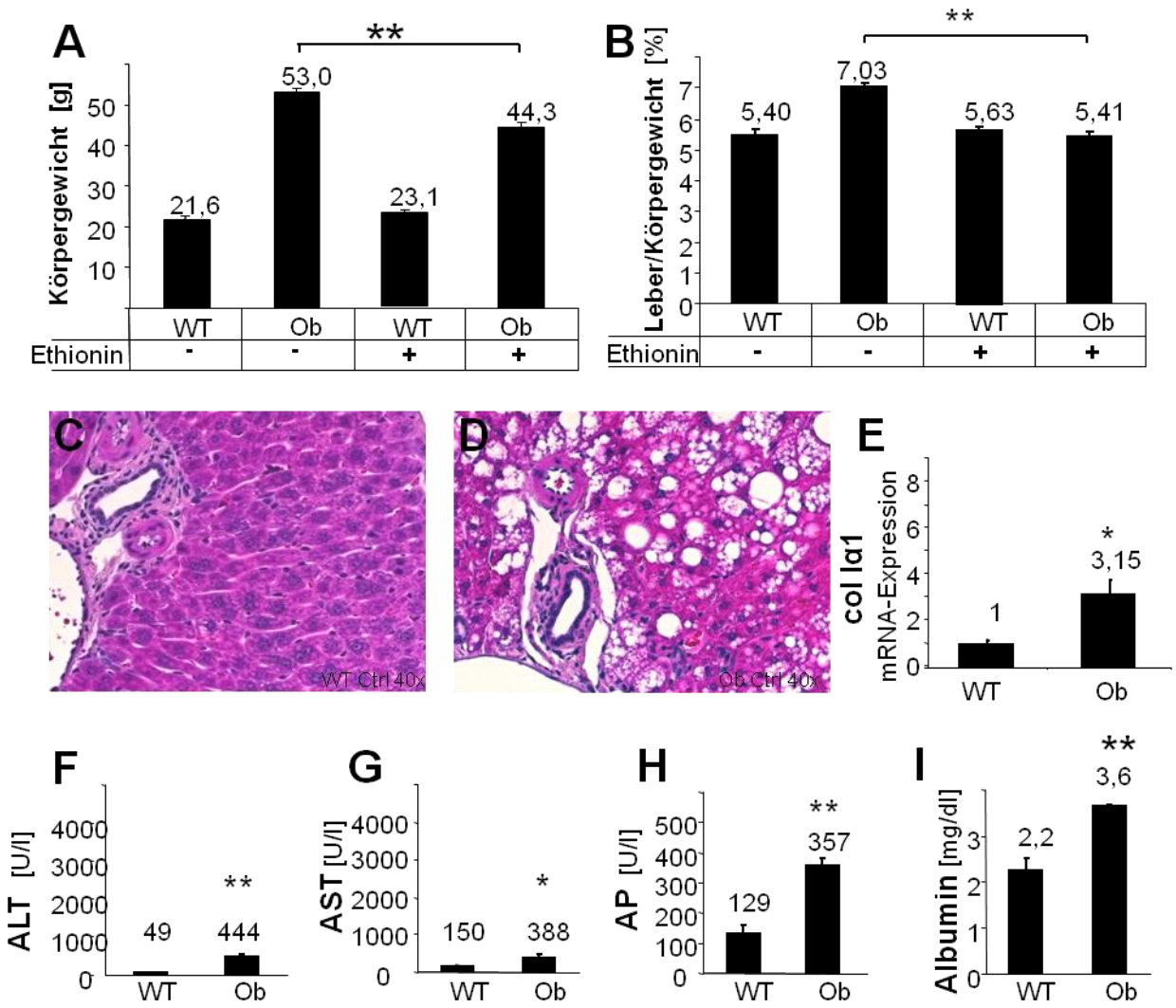

Abbildung 5: Ob/ob-Mäuse entwickeln spontan eine Fettleber

„Ethionin“ bezeichnet die Gruppe, die 0,15% Ethionin im Trinkwasser hatte. **A** Körpergewicht der Kontrollmäuse Wildtyp (WT) und Ob/Ob (beide n=5) ohne Ethionin sowie der WT- (n=10) und Ob/ob-Mäuse (n=3) nach Behandlung mit Ethionin 0,15% im Trinkwasser. **B** Verhältnis von Leber- zum Körpergewicht; Ob/ob-Mäuse haben spontan eine Fettleber; nach Gabe von Ethionin normalisiert sich das Verhältnis. **C** H/E-Färbung (40x) der Leber, WT-Kontrolle, Portalfeld, normales Leberparenchym. **D** H/E-Färbung (40x) der Leber, Ob/ob-Kontrolle. Portalfeld, Leberparenchym mit klein- und großvakuolig fettig degenerierten Hepatozyten. **E** Relative Menge an mRNA von Collagen Ia1 in Ob/ob-Kontrollen bezogen auf Wildtyp-Kontrollen. **F, G, H, I** Serumbestimmung von ALT, AST, AP und Albumin in Wildtyp- und Ob/ob-Kontrollmäusen. * P <0,05; ** P<0,001

4.1.2 Bei ob/ob-Mäusen mit nichtalkoholischer Steatohepatitis finden sich spontan signifikant mehr Gallenkanälchen und Ovalzellen bzw. unreife Gallengangsepithelzellen

Bei Menschen mit nichtalkoholischer Steatohepatitis (NASH) ist die Apoptoserate der Hepatozyten erhöht [101]. Crary zeigte 1998, dass in entzündetem Lebergewebe die Expression des Zellzyklusinhibitors p21 in überlebenden Hepatozyten mit dem Schweregrad der Erkrankung korreliert [106]. Außerdem spielt oxidativer Stress eine Rolle in der Pathogenese der Fettlebererkrankung [103], und oxidativer Stress

inhibiert die regenerative Kapazität adulter Hepatozyten. Eine Regeneration des Leberparenchyms durch Proliferation adulter Hepatozyten ist bei NASH somit unwahrscheinlich. Dies bedeutet umgekehrt einen starken Aktivierungsstimulus für die ruhenden Vorläuferzellen in den Heringschen Kanälen: es kommt zur Expansion des Vorläuferzellpools und zur Bildung vieler kleiner Gallenkanälchen. Eine solche replikative Seneszenz der adulten Hepatozyten und Akkumulation von Vorläuferzellen bzw. Ovalzellen wurde auch direkt für ob/ob-Mäuse mit NASH berichtet [104].

Daher wurden zunächst Leberschnitte unbehandelter ob/ob-Mäuse (n=5) mit denen ihrer Wildtyp-Altersgenossen (n=5) im Hinblick auf Gallenkanälchen und Vorläuferzellen verglichen. Zur immunhistochemischen Charakterisierung wurden drei bereits bewährte Marker verwendet (siehe Tab. 1): A6, ein Marker für bipotente, hepatische, epitheliale Vorläuferzellen (Ovalzellen) und Gallengangsepithelien [35, 36] (Abb. 6 A, B), CD56/NCAM (Neural Cell Adhesion Molecule), ein Marker für Ovalzellen und unreife Gallengangsepithelzellen (Abb. 6 D, E), und CK-19, ein Marker unreifer und ausgereifter Gallengangsepithelzellen [107] (Abb. 6 G, H). Für diese Marker positive Zellen wurden pro Schnitt in zehn Portalfeldern gezählt unter Auslassung des Hauptgallengangs.

In den Wildtyp-Kontrollmäusen fanden sich im Schnitt 3,7 ± 1,6 für A6 positiv gefärbte Zellen pro Portalfeld, bei den ob/ob-Mäusen waren es 15,4 ± 1,6 Zellen pro Portalfeld ($p < 0,05$). In der NCAM-Färbung waren im Wildtyp durchschnittlich 17,0 ± 1,6 Zellen positiv, in der ob/ob-Maus 27,1 ± 2,1 ($p < 0,05$). Für CK-19 färbten sich im Wildtyp 7,1 ± 0,9 Zellen positiv, in der ob/ob-Maus 23,2 ± 6,2 ($p < 0,05$).

Für alle drei Marker zeigten sich demnach signifikant mehr positive Zellen in den Lebern der ob/ob-Mäuse (Abb. 6 C, F, I). Gallenkanälchen mit verschiedenartig weit ausgereiften Zellen finden sich folglich vermehrt in Lebern von ob/ob-Mäusen mit NASH.

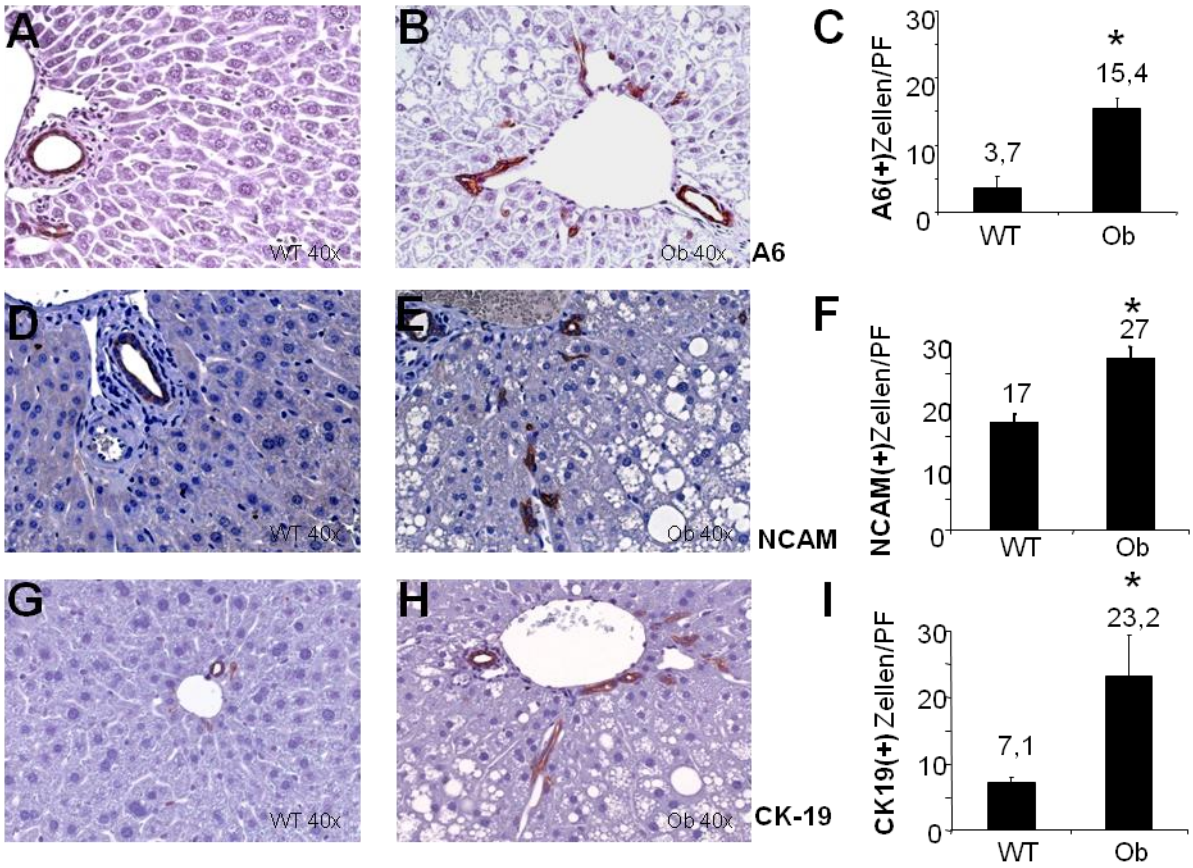

Abbildung 6: Vermehrte Population von Progenitorzellen in Ob/ob-Mäusen mit NASH

Färbung mit A6 (**A**, **B**), NCAM (**D**, **E**), CK-19 (**G**, **H**); Immunohistochemie in repräsentativen Leber-Schnitten von unbehandelten Wildtyp (**A**, **D**, **G**) und Ob/ob-Mäusen (**B**, **E**, **H**). In unbehandelten Ob/ob-Lebern mit NASH finden sich folglich signifikant mehr Zellen im Bereich der Gallenkanälchen, die sich auf die getesteten Progenitorzellmarker positiv färben. 400fache Vergrößerung; zur Quantifizierung wurden für diese Marker positive Zellen in jeweils 10 Portalfeldern pro Schnitt gezählt. (***** $p<0,05$ im Vgl. zum Wildtyp.)

4.1.3 Erhöhte Expression von Ihh-Ligand in der Leber von ob/ob-Mäusen mit NASH

Da frühere Arbeiten von Kollegen aus unserem Labor gezeigt hatten, dass unreife Gallenkanälchen Hedgehog-Ligand exprimieren und dass der Hedgehog-Signalweg das Wachstum solcher Zellen fördert [99], nutzten wir im nächsten Schritt semiquantitative Realtime-PCR und Immunhistochemie, um die Basalwerte der mRNA- und der Proteinexpression von Hedgehog-Liganden in Kontroll- und ob/ob-Lebern zu vergleichen. Proteinanalyse in Form von Western Blots nach Proteinisolation aus Lebergewebe war nicht erfolgreich: eine Isolation der Progenitorzellen vor Proteinisolation ist technisch sehr aufwändig, und bei der im Vergleich zu den Hepatozyten sehr geringen Menge an Vorläuferzellen im Gewebe war ein Nachweis von Ihh oder Shh im Western-Blot aus dem Gesamtprotein nicht

möglich. Die Immunhistochemie ist hier sensitiver, da man das Protein direkt an der Zelle markiert und so auch bei geringer Konzentration im Gesamtgewebe sichtbar machen kann.

Die mRNA-Konzentrationen im Lebergewebe für Sonic Hedgehog (Shh) waren in Kontrollen und Ob/ob-Mäusen vergleichbar und nicht signifikant unterschiedlich (Abb. 7 A); die mRNA-Level sind (da semiquantitativ) jeweils normiert als Verhältnis zum Level in den Wildtyp-Kontrollmäusen (Wildtyp-Kontrolle = 100%). In diesem Fall lagen die mRNA-Spiegel für Sonic Hedgehog in der Wildtyp-Kontrolle bei 100 ± 39%, in den ob/ob-Mäusen bei 130 ± 32% (kein signifikanter Unterschied). Für Indian Hedgehog lagen die Spiegel im Wildtyp bei 100 ± 38%, in den ob/ob-Mäusen bei 18 ± 2,8% ($p < 0,05$), damit sind sie also in den ob/ob-Mäusen fünffach niedriger (Abb. 7 B). Insgesamt sind diese Ergebnisse jedoch äußerst vorsichtig zu werten; schließlich handelt es sich um mRNA aus dem Gesamt-Lebergewebe. Der Anteil der Hedgehog-produzierenden Zellen am Gesamtlebergewebe liegt deutlich unter dem der Hedgehog-empfangenden Zielzellen; der Anteil der Zellen, die die mRNA für Hedgehog tatsächlich hochreguliert haben, ist also extrem gering. Entsprechend zeigt sich die Amplifikation in der Realtime-PCR erst in relativ späten Zyklen (28-32). Für ein signifikanteres und genaueres Ergebnis wäre es hier nötig gewesen, in der Immunhistochemie über Mikrodissektionstechniken die RNA gezielt aus den Zellen zu isolieren, die in der Immunhistochemie positiv waren. Dies war in unserem Labor technisch nicht möglich. Zusätzlich muss die Menge der produzierten mRNA nicht mit der Menge an Protein korrelieren, so dass eine Aussage ausschließlich zur mRNA-Expression ohne einer Entsprechung auf Proteinebene schwer zu interpretieren ist.

Die Immunhistochemie (als Direktnachweis tatsächlich produzierten Proteins) zeigte nämlich im Gegensatz dazu eine deutlich vermehrte periportale Akkumulation Ihh-positiver Zellen in den ob/ob-Lebern. In den Wildtyp-Lebern fanden sich durchschnittlich 9,2 ± 0,8 Ihh-positive Zellen, in den ob/ob-Lebern waren es mit 33 ± 2,6 positiven Zellen ($p < 0,05$) signifikant mehr (Abb. 7 E).

Sowohl in den Kontrollen als auch bei den Ob/ob-Mäusen waren die Ihh-positiven Zellen zumeist Epithelien der Gallenkanälchen (Abb. 7 C+D). Manche Stromazellen innerhalb und am Rande der Portalfelder schienen auch Ihh zu exprimieren.

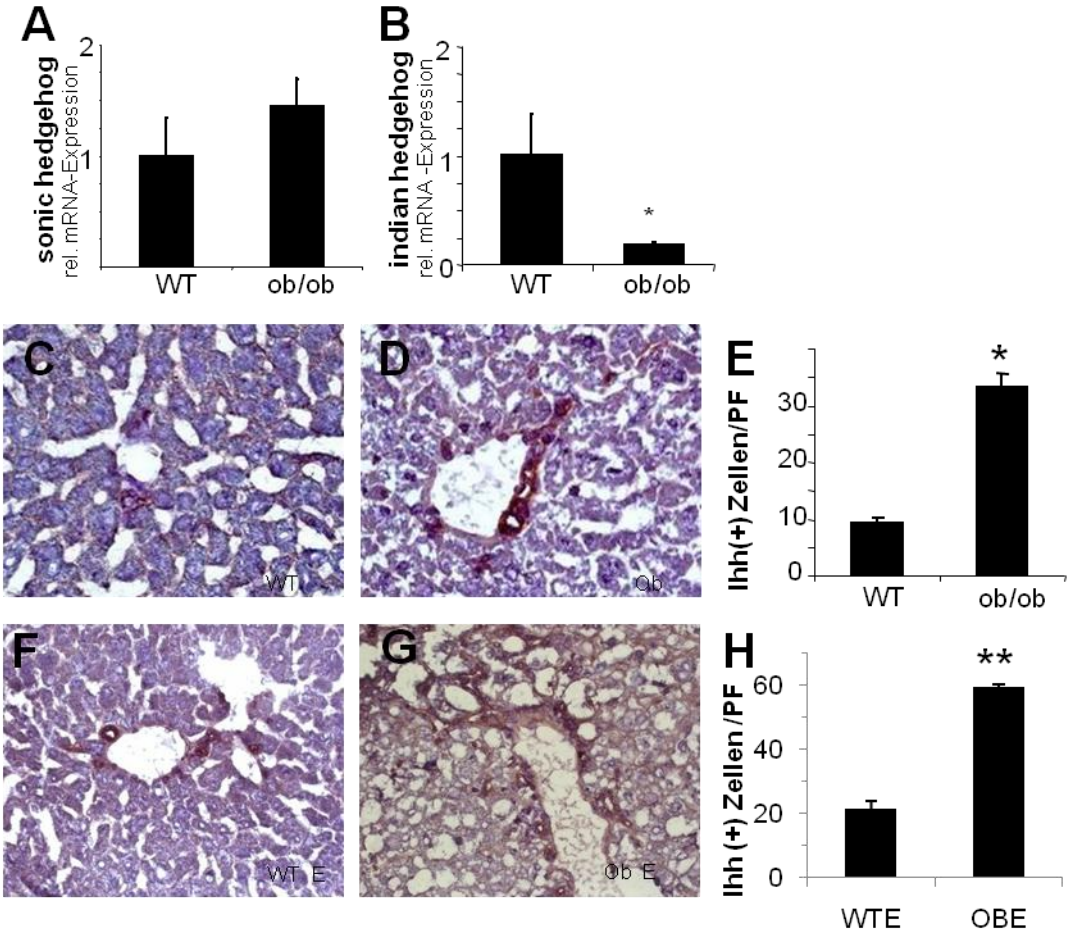

Abbildung 7: Erhöhte Expression von Hedgehog-Ligand und Induktion von Hedgehog-Signalweg-Aktivität in ob/ob-Lebern mit NASH
Das Verhältnis von shh-mRNA (**A**) und ihh-mRNA (**B**) in Wildtyp- und Ob/ob-Kontrollmäusen Immunhistochemie: Färbung für Ihh in Wildtyp-Kontrolle (**C**) und Ob/ob-Kontrolle (**D**) sowie nach Behandlung mit 0,15% Ethionin im Trinkwasser in Wildtyp (**F**) und Ob/ob-Maus (**G**).
E, H Quantifizierung durch Auszählen von Ihh-positiven Zellen in je 10 Portalfeldern (PF) pro Schnitt (n=5, außer ObE: n=3). Die Ihh-Expression in Lebern mit NASH (**D**) ist signifikant höher als im Wildtyp (**C**); im Vergleich zur unbehandelten Kontrolle verdoppeln sich die Ihh-(+)-Zellen in beiden Gruppen; der Unterschied zwischen WT und Ob/ob ist signifikant. Abb. 400fache Vergrößerung (außer **F**: 100fach) (***** $p<0,05$, ** $p<0,001$ im Vgl. zum Wildtyp ohne bzw. mit Ethioninbehandlung.)

4.1.4 Unterschiedliche Verteilung der Aktivität des Hedgehog-Signalwegs im Lebergewebe von Wildtyp- und Ob/ob-Mäusen

Um zu klären, ob die Expression von Hh-Ligand bei Ob/ob-Mäusen mit NASH auch mit erhöhter Aktivität des Signalwegs korreliert, wurde zunächst die Expression der hedgehog-regulierten Transkriptionsfaktoren GLI-1, GLI-2 und GLI-3 [65, 91, 92] evaluiert.

Bei der mRNA-Analyse von RNA aus Gesamtlebergewebe fanden sich keine signifikanten Unterschiede für die Expression der einzelnen Transkriptionsfaktoren in den unbehandelten Mäusen (Abb. 8 A-C): GLI-1 (jeweils Wildtyp vs. Ob/ob) 100% ±

8% vs. 67% ± 16% , p = 0,39; GLI-2 100% ± 16% vs. 140% ± 12%, p = 0,29; GLI-3 100% ± 19% vs. 130% ± 23%, p = 0,27.

Dieser nicht signifikante Unterschied überrascht bei der großen Menge adulter Hepatozyten im Verhältnis zur Vorläuferzellpopulation nicht, auch hier trat eine Amplifikation der Transkriptionsfaktor-mRNA erst in sehr späten Zyklen auf (Zyklus 35-37; siehe auch Abschnitt dazu in 4.1.3).

Aus den genannten Gründen gingen wir auch hier zur Immunhistochemie über, um die einzelnen Zellen innerhalb des Gewebes besser identifizieren und charakterisieren zu können. Bei den Antikörpern für GLI-1 und GLI-3 zeigte sich eine sehr starke unspezifische Hintergrundfärbung, die bei GLI-2 nicht auftrat, so dass wir uns in der Immunhistochemie für GLI-2 als Marker für Hedgehog-Signalweg-Aktivität entschieden.

Im gesunden Lebergewebe färbten sich vor allem sinusoidale Zellen im ganzen Lobulus positiv für GLI-2, außerdem wenige Gallengangsepithelzellen im Portalfeld (Abb. 8 D). Adulte Hepatozyten exprimierten GLI-2 nicht. In den Lebern der ob/ob-Mäuse war die Anzahl der GLI-2(+) Zellen zwar statistisch signifikant, aber nur wenig erhöht (Wildtyp: 39 ± 2,4 positive Zellen, Ob/ob-Maus 54 ± 1,8, $p < 0,05$). Jedoch unterschied sich das Muster der angefärbten Zellen deutlich: In den ob/ob-Lebern finden sich wenige GLI-2-positive Sinusoidalzellen, dafür viel mehr positive Zellen im Portaltrakt. Die meisten dieser positiven Zellen sind Zellen innerhalb der Gallenkanälchen. Einige GLI-2-exprimierende kleine Stromazellen wurden periportal beobachtet (Abb. 8 E). Die Population von Gallenkanälchen und portalen Stromazellen, die GLI-2 produzieren, ist also in der Leber von Ob/ob-Mäusen mit nichtalkoholischer Steatohepatitis gering erhöht, und das Verteilungsmuster unterscheidet sich deutlich von dem in Wildtypmäusen (siehe Pfeile Abb. 8 D + E).

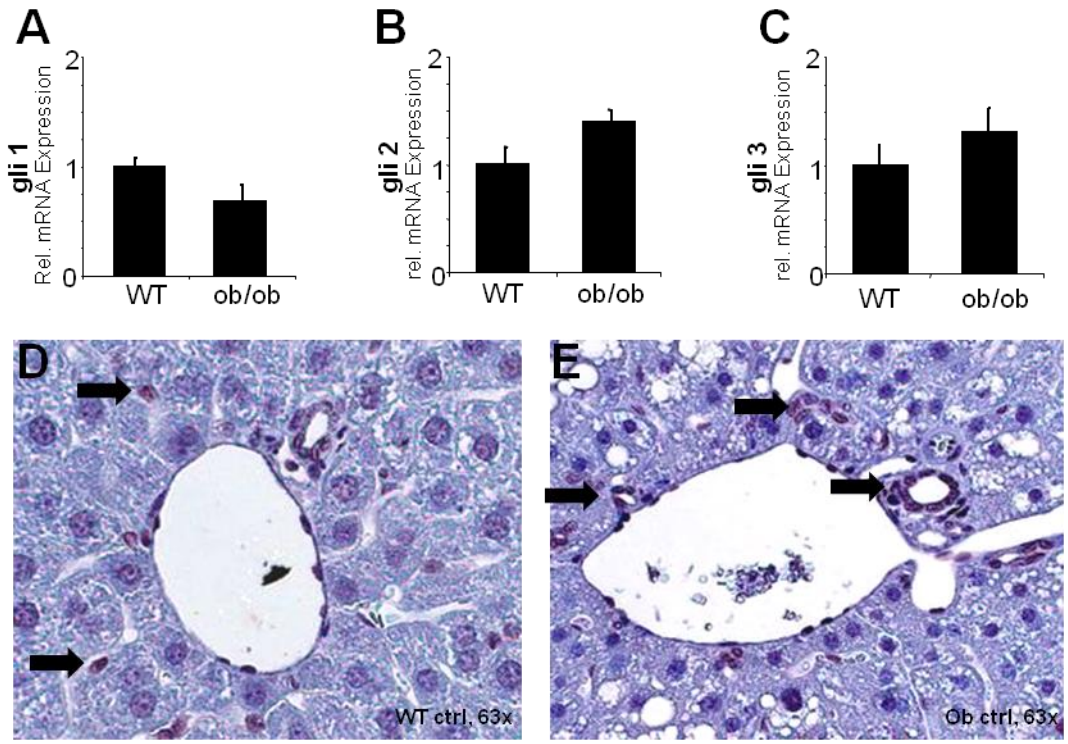

Abbildung 8: Veränderte Lokalisierung Gli-2-positiver Zellen in Ob/ob-Lebern mit NASH

A, **B**, **C**: mRNA-Expression von Gli1, Gli2, Gli3 in unbehandelten Wildtyp- und Ob/ob-Mäusen (nicht signifikant unterschiedlich.)

D, **E**: Immunhistochemie, Färbung von Gli2 in Wildtyp und Ob/ob-Maus; Gli2(+)-Zellen sind bei unterschiedlicher Verteilung beispielhaft mit einem Pfeil markiert. In den Wildtyp-Lebern färben sich vermehrt portalfeldfernere Sinusoidalzellen positiv (Pfeile, D), in den Ob/ob-Lebern Zellen kleiner Gallenkanälchen. (Vergrößerung D 630fach, E 400fach)

4.2 Auswirkungen der akuten Schädigung durch Ethionin auf die normale (Wildtyp) und chronisch geschädigte (NASH) Leber

4.2.1. Ob/ob-Mäuse reagieren besonders vulnerabel auf Ethionin

Um die Rolle des Hedgehog-Signalwegs bei der Vorläuferzellantwort auf Leberschädigung zu untersuchen, behandelten wir die Mäuse mit Ethionin. Ethionin ist ein Methioninanalogon, das oxidativen Stress und eine ATP-Depletion der Hepatozyten auslöst und dadurch zum Leberzelluntergang führt [108]; in hohen Dosen ist es karzinogen. Es wurde beschrieben, dass Ethionin zusätzlich zu einer Cholin-defizienten Diät zu einer Induktion von Ovalzellen in der Leber führt [109]; ähnliches wurde auch in unserem Labor bei früheren Experimenten beobachtet [104]. Ein bereits vorgeschädigtes Organ wie die Fettleber reagiert offenbar besonders empfindlich auf Ethionin, so dass der Vorläuferzellpool dort besonders schnell expandiert.

Ethionin wurde in einer Konzentration von 0,15% über eine Zeitspanne von einer Woche dem Trinkwasser beigemischt. Der Wasserverbrauch der beiden

Mausgruppen war vergleichbar, so dass ob/ob-Mäuse und Kontrollen eine ähnlich hohe Gesamtdosis Ethionin aufnahmen. Aufgrund des unterschiedlichen Körpergewichts war deshalb die gewichtsbezogene Ethionindosis bei den ob/ob-Mäusen signifikant niedriger als in den Kontrollen. Dennoch war der Ethionin-induzierte Leberschaden bei den ob/ob-Mäuse deutlich schlimmer ausgeprägt (Tab. 3).

Tabelle 3: Wildtyp- und Ob/ob-Mäuse ohne und nach Behandlung mit Ethionin

	Kontrolle		Nach Behandlung mit Ethionin		
	WT	Ob/ob	WT + 0,15%	Ob/ob + 0,075%	Ob/ob + 0,15%
Körpergewicht (KG) (g)	21,6 ±1	53,0±0,9**	23,1±0,4	63,4±2,1*	44,3±1,1**
Lebergewicht (LG) (g)	1,16±0,03	3,72±0,09**	1,3±0,03	4,67±0,57*	2,40±0,1**
LG/KG (%)	5,40±0,26	7,03±0,11**	5,63±0,13	7,74±0,58*	5,41±0,15**
AST (IU/l)	150±17	388±83*	157±12	532±143*	3717±1037**
ALT (IU/l)	49±5	444±49**	123±11	658±112*	3602±945**
AP (IU/l)	129±28	357±25**	261±11	414±68*	442±114*

(* $p < 0,05$, ** $p < 0,001$ in Ob/ob-Mäusen -/+ Ethionin im Vgl. zum jeweiligen Wildtyp - / + 0,15% Eth.)

Während aus der Kontrollgruppe bei 0,15% Ethionin im Trinkwasser keines der Tiere starb oder signifikant Gewicht verlor, überlebten aus der ob/ob-Gruppe mit der hohen Ethionin-Konzentration (0,15%) nur 3 von 10 Tieren ($p < 0,001$), und alle Überlebenden zeigten einen signifikanten Gewichtsverlust (Ob/ob: 53,0 ± 0,9g vs. Ob/ob + E (0,15%): 44,3 ± 1,1g, $p < 0,05$.) Bei diesem überraschend deutlichen Ergebnis wiederholten wir das Experiment mit einer Dosis von 0,075% Ethionin im Trinkwasser; hierunter überlebten alle ob/ob-Mäuse. Die Transaminasen und die alkalische Phosphatase waren in der niedriger dosierten Gruppe bereits deutlich angestiegen (Tab. 3), auch auf der Ebene der mRNA-Expression fanden sich deutliche Unterschiede (siehe Abb. 11). Histologisch zeigte sich jedoch kein besonders eindrücklicher Befund, so dass wir für die Immunhistochemie jeweils die Gruppe mit der hohen Ethionindosis nutzten.

Bei den überlebenden ob/ob-Mäusen der mit 0,15% Ethionin behandelten Gruppe kam es zu deutlicher Leberatrophie (Lebergewicht in der ob/ob-Kontrollgruppe: 3,72 ± 0,09g vs. Ob/ob +E (0,15%): 2,4 ± 0,10g, $p < 0,05$). Im Hinblick darauf, dass die ob/ob-Mäuse initial ja bereits spontan eine Fettleber hatten, die sich im erhöhten

Verhältnis von Leber- zu Körpergewicht widerspiegelt (7,03% ± 0,11% in der Ob/ob-Kontrollgruppe), zeigt der Rückgang auch dieses Verhältnisses nach Behandlung mit Ethionin, dass das Lebergewicht prozentual deutlich stärker abnimmt als das Gesamtkörpergewicht (5,41% ± 0,15%).

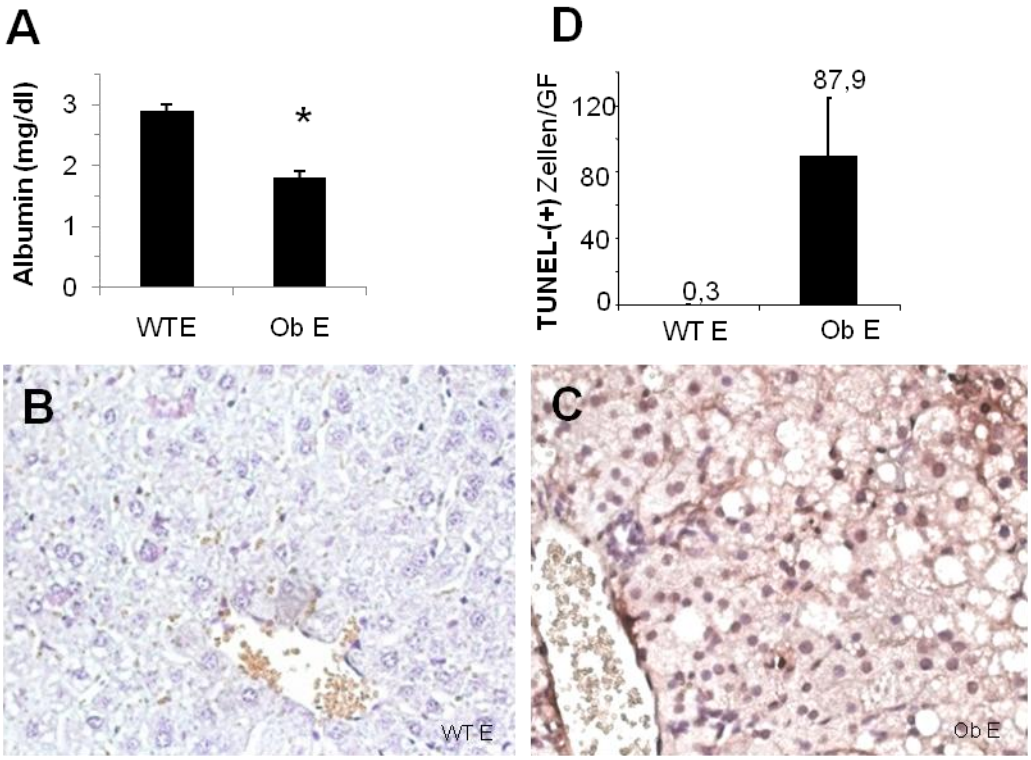

Abbildung 9: Ob/ob-Mäuse reagieren besonders vulnerabel auf Ethionin
A Serumalbumin in Wildtyp- und ob/ob-Mäusen nach Ethioninbehandlung (0,15%) im Trinkwasser; die Leberzellschädigung zeigt sich auch in einem Einbruch der Albuminsyntheseleistung. (Weitere Serumwerte siehe **Tabelle 3**, vgl. auch Abb. 5 ohne Ethionin**.**)
B, **C**: TUNEL-Färbung in Wildtyp – bzw. Ob/ob-Leber; deutlich ausgeprägter Parenchymschaden in der Ethioninbehandelten Ob/ob-Maus (**C**). Quantifizierung auch hier über Auszählen positiver Zellen in zehn Gesichtsfeldern pro Schnitt, **D** (n=10 WT/n=3 Ob/ob). Vergrößerung 400x.
(* $p<0,05$ im Vgl. zur Wildtyp-Ethioningruppe)

Bei den Wildtypmäusen kam es unter Ethioninbehandlung (0,15%) zu keiner signifikanten Veränderung des Verhältnisses von Lebergewicht zu Körpergewicht (WT 5,40% ±0,26 vs. WT+E 5,63%±0,13).

Obwohl die Wildtypmäuse keine offensichtlichen Schäden (Gewichtsverlust, Aktivitätsverlust o.ä.) durch die Ethioninbehandlung davontrugen, verdoppelten sich ihre Serumwerte für AST, ALT und alkalische Phosphatase, was für eine gewisse (milde) Leberschädigung spricht. AST und ALT erhöhten sich auch leicht bei den mit 0,075% Ethionin behandelten ob/ob-Mäusen. Bei den überlebenden Ob/ob-Mäusen aus der hochdosierten Ethioningruppe erhöhten sich die Werte der Aminotransferasen auf das beinahe Zehnfache verglichen mit den Werten der Ob/ob-

Kontrollmäuse (Tab. 3, $p < 0,001$), im Vergleich zum Wildtyp sogar auf das 20-70fache. Auch die Werte für alkalische Phosphatase waren erhöht in der Ob/ob-Gruppe verglichen mit den ethioninbehandelten Wildtypkontrollmäusen. Als Marker für die Syntheseleistung der Leber ist Albumin im Serum der ethioninbehandelten Ob/ob-Mäuse deutlich erniedrigt (Abb. 9 A). Die hohe Parenchymschädigung durch Ethionin-Behandlung wurde durch TUNEL-Färbung bestätigt (Abb. 9 B-D).

4.2.2 Ethionin verändert die Vorläuferzellpopulation in Kontroll- und ob/ob-Mauslebern

Nach der Ethioninbehandlung führten wir dieselben immunhistochemischen Färbungen durch wie zur Charakterisierung der Vorläuferzellpopulation bei beiden unbehandelten Kontrollgruppen (i.e. A6, CD56/NCAM, CK-19.) In der H&E-Färbung (Abb. 10 A, B) zeigte sich in beiden Gruppen eine deutliche Expansion der Portalfelder mit einer Vermehrung der Gallenkanälchen, wobei diese Antwort in der Ob/ob-Gruppe deutlich stärker war. Diese haben wir nicht quantifiziert, die Abbildungen sprechen jedoch für sich (Abb. 10 B, D, G; vgl. Abb. 6 B, E, H und Abb. 5 D).

Die Charakteristika der Vorläuferzellen unterschieden sich jedoch stark in beiden Gruppen. Die A6-positiven Zellen (Abb. 10 C, D, E) waren in beiden Gruppen vermehrt, allerdings war die Anzahl A6-positiver Zellen bei den mit 0,15% Ethionin behandelten Ob/ob-Mäusen deutlich höher als bei den ethioninbehandelten Wildtypmäusen ($27,8 \pm 5,3$ vs $7,4 \pm 2,5$, $p < 0,05$). Verglichen mit der jeweiligen unbehandelten Kontrollgruppe (WT vs. Ob/ob, Abb. 6) hat sich die Menge an A6-positiven Zellen in beiden Gruppen jeweils ungefähr verdoppelt.

Die Anzahl NCAM-positiver Zellen (Abb. 10 F, G, H) ist nach Ethioninbehandlung in beiden Gruppen niedriger als in der jeweiligen Kontrolle; auffallend war die hohe Anzahl NCAM-negativer, proliferierender Gallenkanälchen in den ethioninbehandelten Ob/ob-Mäusen; gemessen am Anteil der NCAM-positiven Zellen an der Gesamtzahl der proliferierenden Zellen in den Gallenkanälchen pro Portalfeld ist dieser Unterschied besonders deutlich. Deshalb wählten wir bei der Quantifizierung diese Form der Darstellung (NCAM(+)-Zellen/Gesamtzahl proliferierende Zellen). Hier zeigt sich bei den ethioninbehandelten Wildtypmäusen ein Verhältnis von $5,9 \pm 0,8$ NCAM-positiven Zellen/Gallengangsepithelzellen, in den ethioninbehandelten Ob/ob-Mäusen ist dies umgekehrt bei $0,05 \pm 0,04$ NCAM-positiven Zellen/Gallengangsepithelzellen. Die proliferierenden Gallenkanälchen scheinen bei beiden Maustypen also unterschiedliche Charakteristika zu haben.

Die Anzahl der CK-19 positiven Zellen (Abb. 10 I, J, K) blieb in der Ob/ob-Gruppe weitgehend konstant; ohne Ethionin fanden sich 23,2 ± 10,8 positive Zellen, mit Ethionin 20,9 ± 1,3 (nicht signifikant). In der WT-Gruppe verdreifachte sich die Anzahl CK-19 positiver Zellen von unbehandelt etwa 7,1 ± 1,6 auf 23,4 ± 2,5 nach Ethioninbehandlung, so dass sie in beiden Gruppen nach Ethioninbehandlung etwa gleich sind.

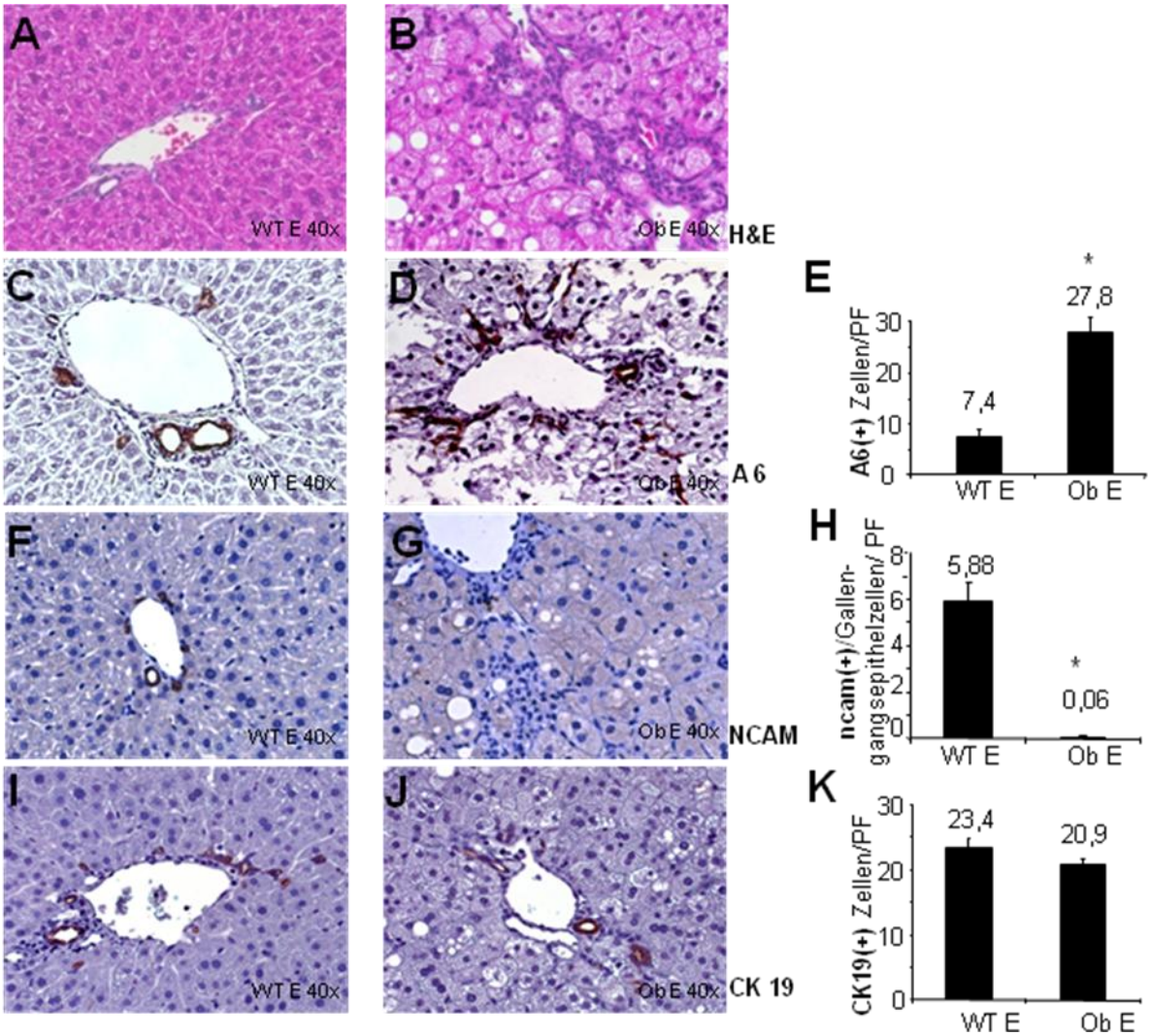

Abbildung 10: Ethionin verändert die Vorläuferzellpopulation in Kontroll- und ob/ob-Mauslebern

Marker für Ovalzellen, Hepatoblasten und Gallengangsepithelzellen in Wildtyp- und Ob/ob-Mäusen nach Ethioningabe; WT linke Spalte (A, C, F, I), Ob/ob rechte Spalte (B, E, G, J).
(**A**, **B**) H&E-Färbung; (**C-E**) A6-Färbung und Quantifizierung; in Ob/ob-Mäusen zeigt sich eine deutliche A6-Färbung der proliferierenden Gallenkanälchen als Marker für Vorläuferzellen; (**F-H**) NCAM-Färbung und Quantifizierung; im Gegensatz zur unbehandelten ob/ob-Maus sind die proliferierenden Gallengangsepithelien nach Ethioninbehandlung nicht mehr NCAM (+); (**I-K**) CK19-Färbung und Quantifizierung; in Ethionin-behandelten Wildtyp- und ob/ob-Mäusen zeigt sich periportal eine vergleichbare Dichte an CK19-positiven Oval- bzw. Gallengangsepithelzellen. 400fache Vergrößerung. (* $p<0,05$ im Vgl. zum ethioninbehandelten Wildtyp).

4.2.3. Hedgehog-Aktivität und Hepatozyten-Schädigung bzw. Vorläuferzellantwort verlaufen parallel.

Um festzustellen, wie die Ethionin-induzierten Veränderungen der Vorläuferzell-populationen sich auf die Aktivität des Hedgehogsignalwegs auswirken, isolierten wir RNA aus Lebergewebe und analysierten die mRNA-Expression verschiedener Gene mittels semiquantitativer Realtime-PCR.

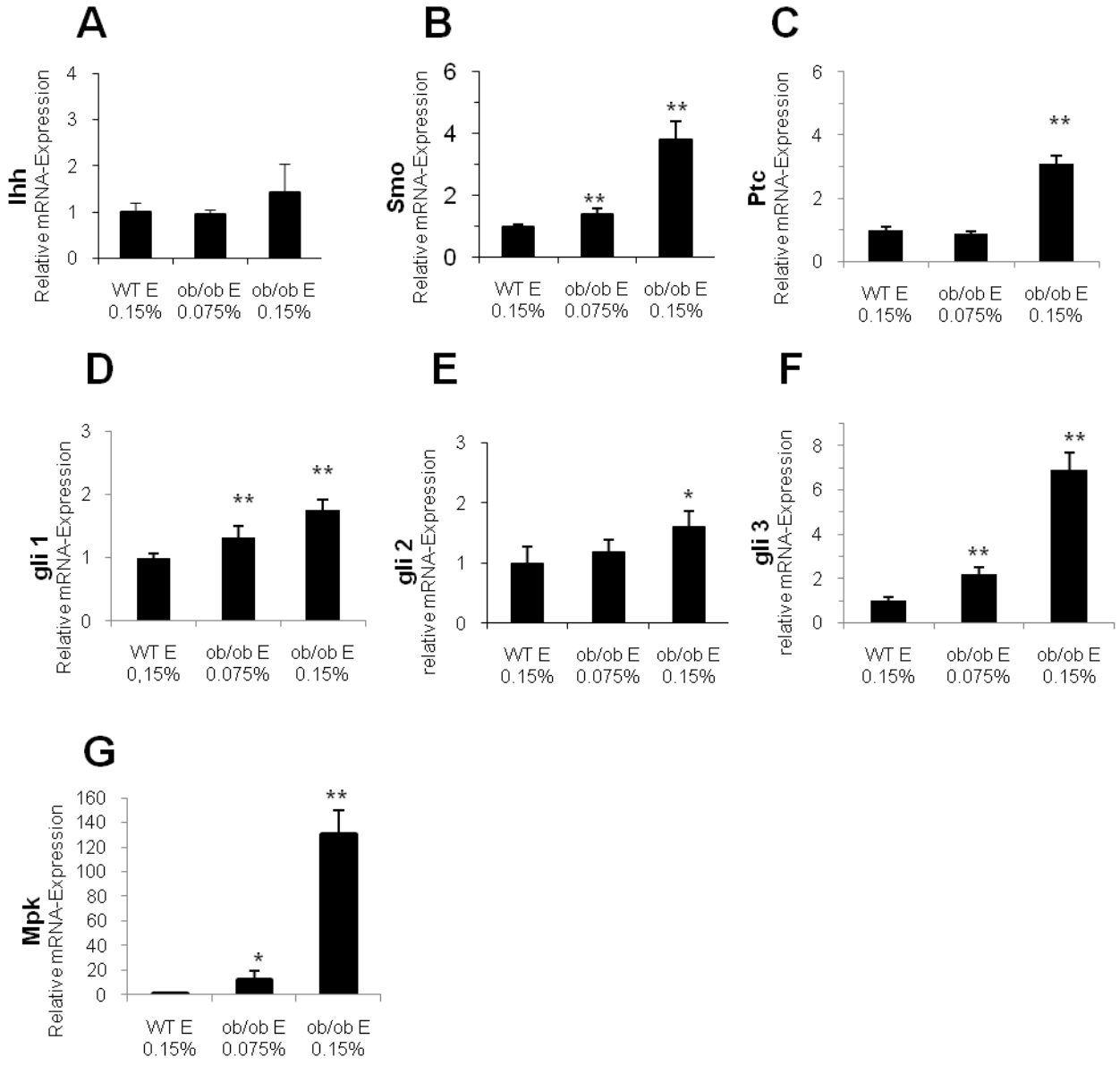

Abbildung 11: Relative mRNA-Expression für Peptide des Hedgehog-Signalwegs nach Behandlung mit Ethionin

Relative mRNA-Expression nach Ethioningabe (Wildtyp 0,15%/ Ob/ob 0,075%/ Ob/ob 0,15%). (**A**) Ihh; (**B**) SMO; (**C**) PTCH; (**D**) Gli1; (**E**) Gli2; (**F**) Gli 3; (**G**) Muskelpyruvatkinase (mpk), ein anderer Marker von Lebervorläuferzellen. Die mRNA für Peptide von Liganden und Transkriptionsfaktoren des Hh-Signalwegs ist deutlich erhöht in ob/ob-Mäusen nach Ethioninbehandlung; bezüglich der Höhe der Expression zeigt sich eine Dosisabhängigkeit. (* $p<0,05$; ** $p<0,001$ im Vgl. zu WT E)

Wie schon bei der Untersuchung der Basalwerte unterschied sich die Expression von des Liganden Indian Hedgehog (Ihh) im Lebergewebe nach Ethioningabe nicht wesentlich (Abb. 11 A). Der Signalweg scheint jedoch deutlich stärker aktiviert zu sein in der Gruppe der Ob/ob-Mäuse verglichen mit den ebenfalls behandelten Wildtyp-Mäusen: so ist der Rezeptor Patched (PTCH-1) in der höher behandelten Ob/ob-Gruppe 3,1-fach erhöht (Abb. 11 C), Smoothened (SMO) 3,8-fach (Abb. 11 B), GLI-1 1,8-fach (10 D), GLI-2 1,6-fach (10 E), GLI-3 6,9-fach (10 F). Der Anstieg der Expression dieser Marker scheint dosisabhängig (siehe Abb. 11), ist jedoch bei der niedrigeren Dosis bei geringer n-Zahl nicht in allen Fällen signifikant.
Ebenso führte die Ethioninbehandlung bei Ob/ob-Mäusen zu einer sehr deutlichen, dosisabhängigen Erhöhung der Expression der Muskel-Pyruvatkinase, einem weiteren Marker für hepatische Vorläuferzellen bzw. ovale Zellen [47, 110]. In der Ob/ob-Gruppe mit der niedrigeren Ethionindosis liegt die Expression 12-fach über der Expression der behandelten Wildtypmäuse, in der höherdosierten Ob/ob-Gruppe gar 130-fach darüber (Abb. 11 G).

Da sich die RNA-Analyse bereits bei der Untersuchung der basalen Werte für den Hedgehog-Liganden als nicht sensitiv genug erwiesen hat, um Veränderungen in Subpopulationen verschiedener Zellen innerhalb der Leber darzustellen, untersuchten wir auch die ethioninbehandelten Leberschnitte immunhistochemisch auf die Expression von Ihh und GLI-2. Ethionin erhöhte die Anzahl Ihh-produzierender Zellen in beiden Mäusepopulationen (Abb. 7 F – H); hier zeigt sich insgesamt eine Verdoppelung der Ihh(+) Zellen pro Portalfeld verglichen mit der jeweiligen Kontrollgruppe (WT + E 21,56 ± 2,21 Zellen vs. WT 9,21± 0,81 Zellen; Ob E 59,35 ± 0,73 Zellen vs. Ob/ob 33,03 ± 2,05 Zellen).

Ethionin erhöhte die Anzahl im Kern GLI-2-positiver Hepatozyten in den ob/ob-Lebern (vgl. Abb. 12 I und K). Interessant ist hier wiederum die unterschiedliche Färbung der Zelltypen: Hepatozyten unbehandelter ob/ob-Mäuse und beide Gruppen Wildtyp-Mäuse exprimierten kein GLI-2. In den unbehandelten Wildtyp-mäusen zeigten sich nur vereinzelt Sinusoidalzellen positiv für GLI--2 (Abb. 12 H). Nach Ethionin-Behandlung trat eine deutliche Positivität in den periportalen Gallenkanälchen auf, außerdem in Sinusoidalzellen in einiger Entfernung zum Portalfeld; die Hepatozyten waren negativ (Abb. 12 J). In den Ob/ob-Mäusen zeigte sich bereits spontan eine GLI-2-Positivität in den Ductuli und ebenfalls sinusoidal

(Abb. 12 I); nach Ethioninbehandlung schienen auch die periportalen Hepatozyten GLI-2 zu exprimieren (Abb. 12 K).

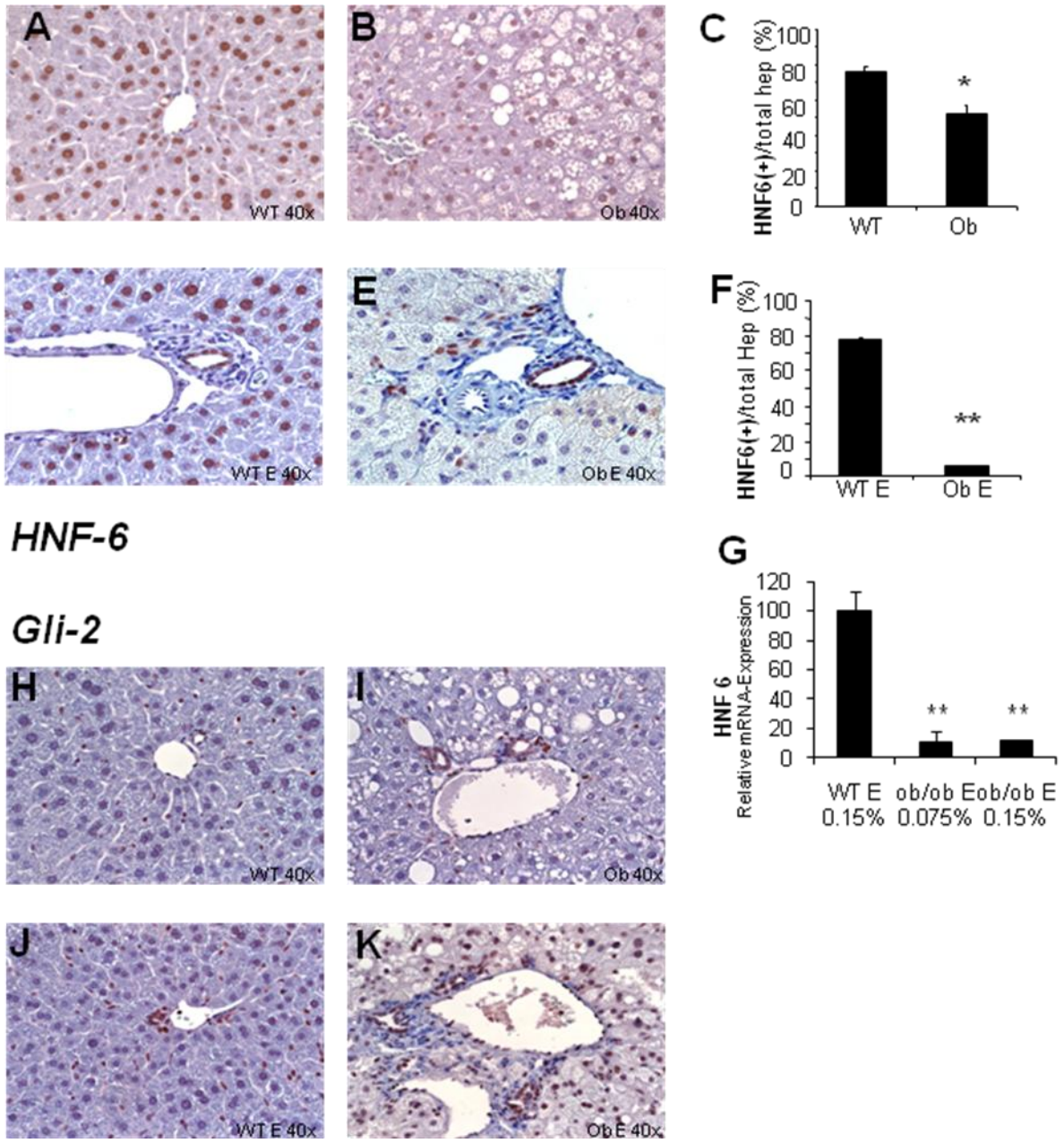

Abbildung 12: Reziproke Expression von HNF-6 als Marker hochdifferenzierter Hepatozytenfunktion (A-G) und GLI2 als Marker der Hedgehog-Aktivierung (H-K) in Wildtyp- und Ob/ob-Mäusen ohne und mit Ethioninbehandlung

A, **B**: HNF6-Färbung in Wildtyp- und Ob/ob-Maus ohne Ethionin. **D**, **E**: HNF6-Färbung nach Ethioninbehandlung in Wildtyp- und Ob/ob-Maus. **C, F**: Quantifizierung (positive/Gesamthepatozyten). **G**: Relative mRNA-Expression von HNF6 in den ethioninbehandelten Wildtyp- und Ob/ob-Mäusen.
H-K: Bei Wildtypmäusen ohne Ethionin nur vereinzelt sinusoidal Gli2-positive Zellen (**H**); nach Ethioninbehandlung deutliche Positivität in den periportalen Gallenkanälchen sowie in Sinusoidal-zellen in einiger Entfernung zum Portalfeld; die Hepatozyten sind negativ (**J**). In den Ob/ob-Mäusen bereits spontane Positivität in Ductuli und sinusoidal (**I**); nach Ethioninbehandlung scheinen auch die periportalen Hepatozyten Gli2 zu exprimieren (**K**), Vergrößerung 400fach. (* $p<0,05$, ** $p<0,001$ im Vgl. zur jeweiligen WT-Kontrolle)

Der Nachweis von GLI-2 in den Nuclei adult erscheinender Hepatozyten bei den ethioninbehandelten Ob/ob-Mäusen ist besonders spannend, da GLI-2 ein transkriptioneller Regulator mesenchymaler Zellen ist [92, 111, 112]. Bei ob/ob-Mäusen, die die schwere akut-auf-chronische Leberschädigung durch die hohe Ethionindosis überlebt hatten, war eine Fibrose und Atrophie der Leber aufgefallen (Abb. 13).

4.2.4 HNF-6, ein Marker epithelialer Hepatozyten, ist weniger aktiv in Ob/ob-Hepatozyten und sinkt nach akuter Leberschädigung deutlich ab

Die Zeichen für Fibrose und Atrophie sowie die höhere Gli2-Positivität in den geschädigten Ob/ob-Lebern veranlasste uns, auch die Expression von HNF-6 zu untersuchen, einem transkriptionalen Regulator in differenzierten epithelialen Leberzellen. Die basale Expression von HNF-6 unterschied sich in Ob/ob- und Wildtyp-Lebern. Obwohl die Kerne der Gallengangsepithelzellen in beiden Gruppen stark positiv waren für HNF-6, färbten sich die Kerne der Hepatozyten in den Wildtyp-Lebern viel stärker positiv als in denen der Ob/ob-Mäuse (vgl. Abb. 12 A und B). Da die Hepatozyten in der Fettleber deutlich vergrößert sind (und damit weniger pro Gesichtsfeld), zogen wir zur Quantifizierung der HNF6-positiven Hepatozyten das Verhältnis an positiven zu den Gesamthepatozyten pro Gesichtsfeld heran.

Nicht nur die Stärke der Färbung, auch der Anteil HNF-6-exprimierender Hepatozyten war in den Ob/ob-Lebern reduziert (WT: 75,8% ± 3,3% vs. Ob/ob 52,6% ± 4,4%, $p < 0,05$; Abb. 12 C). Obwohl den Hepatozyten dieser Marker differenzierter adulter Leberzellen fehlt bzw. er reduziert war, behielten die Ob/ob-Lebern gewebespezifische Funktionen von Hepatozyten aufrecht: die Albuminproduktion war sogar höher bei den ob/ob-Mäusen als im Wildtyp (Abb. 5 I).

Bei den Wildtyp-Mäusen hatte Ethionin keinen signifikant messbaren Einfluss auf die HNF-6-Expression. (Abb. 12 A/D bzw. C/F, Anteil HNF6-positiver Hepatozyten im Kontroll-Wildtyp 75,8% ± 3,3% vs. 77,3% ± 1,3% in den ethioninbehandelten Tieren.)

In den ob/ob-Mäusen verlor sich die schwache basale HNF-6-Expression unter Ethionin beinahe völlig; der Anteil HNF6-positiver Hepatozyten in der unbehandelten Ob/ob-Gruppe reduzierte sich gegenüber der unbehandelten Ob/ob-Gruppe (52,6% ± 4,4%) nach Ethioninbehandlung auf 6,2% ± 0,6% ($p < 0,05$). Dieser Effekt ist zellspezifisch, da sich die Färbung der Gallengangsepithelzellen in allen Gruppen nicht veränderte, auch nicht unter Ethioningabe (siehe Abb. 12 A, B, D, E.) Dieselbe Tendenz zeigte sich bereits auf mRNA-Ebene (Abb. 12 G).

4.2.5 Ob/ob-Mäuse reagieren auf Schädigung durch Ethionin mit Fibrose

Zur Klärung der Frage, ob die Leberschädigung durch Ethionin auch eine Fibrose induziert, verglichen wir Fibrose-Marker in ethioninbehandelten Wildtyp- und ob/ob-Mäusen. In den ob/ob-Mäusen fanden sich höhere mRNA-Level für Kollagen Ia1 (col Ia1, Abb. 13 A), α-smooth-muscle-actin (αsma, Abb. 13 B), und transforming growth factor beta (tgfβ, Abb. 13 C) als in ethioninbehandelten Wildtyp-Mäusen. Bereits auf mRNA-Ebene zeigt sich eine Dosisabhängigkeit: Immer bezogen auf die ethioninbehandelten Wildtypmäuse ist Col Iα1 in Ob/ob-Mäusen mit der niedrigeren Ethionindosis (0,075%) 6,08fach erhöht (±1,35), in der höheren (0,15%) 12,33fach (±1,73). Für TGFβ zeigt sich ein Faktor von 1,98 ± 0,36 in der niedrigen, von 4,22 ± 0,50 in der höheren Ethionindosis. Für αSMA liegen die Werte respektive bei 2,33 ± 0,46fach in der niedrigen und 6,05 ± 2,05fach in der höherdosierten Ob/ob-Gruppe. Alle diese Ergebnisse erreichten ein Signifikanzniveau von $p < 0,001$.

Immunhistochemisch bestätigte sich dies, die Lebern der Mäuse mit 0,15% Ethionin zeigten mehr Sirius-Red-(+) Fasern als Lebern der Wildtyp-Kontrollen nach Ethionin (Abb. 13 D-F; morphometrisch ergibt sich ein Faktor von 2,2).

Während dieser kurzen, einwöchigen Behandlungsperiode erhöhte sich auch der Hydroxyprolingehalt in den mit 0,15% Ethionin behandelten ob/ob-Lebern um den Faktor 2,8 verglichen mit den unbehandelten ob/ob-Kontrollen, während er in den Wildtypmäusen unverändert blieb (Abb. 13 G). Damit zeigen sich erhöhte Fibrosemarker sowohl auf der mRNA- als auch auf der Proteinebene, und auf der Proteinebene konnte diese Erhöhung sowohl morphometrisch als auch über den Gesamthydroxyprolingehalt des Gewebes nachgewiesen werden. Die Stärke der Fibrose korrelierte mit der Aktivierung des Hedgehogsignalwegs und der Ansammlung hedgehog-responsiver Zellen nach Schädigung der reifen, adulten Hepatozyten.

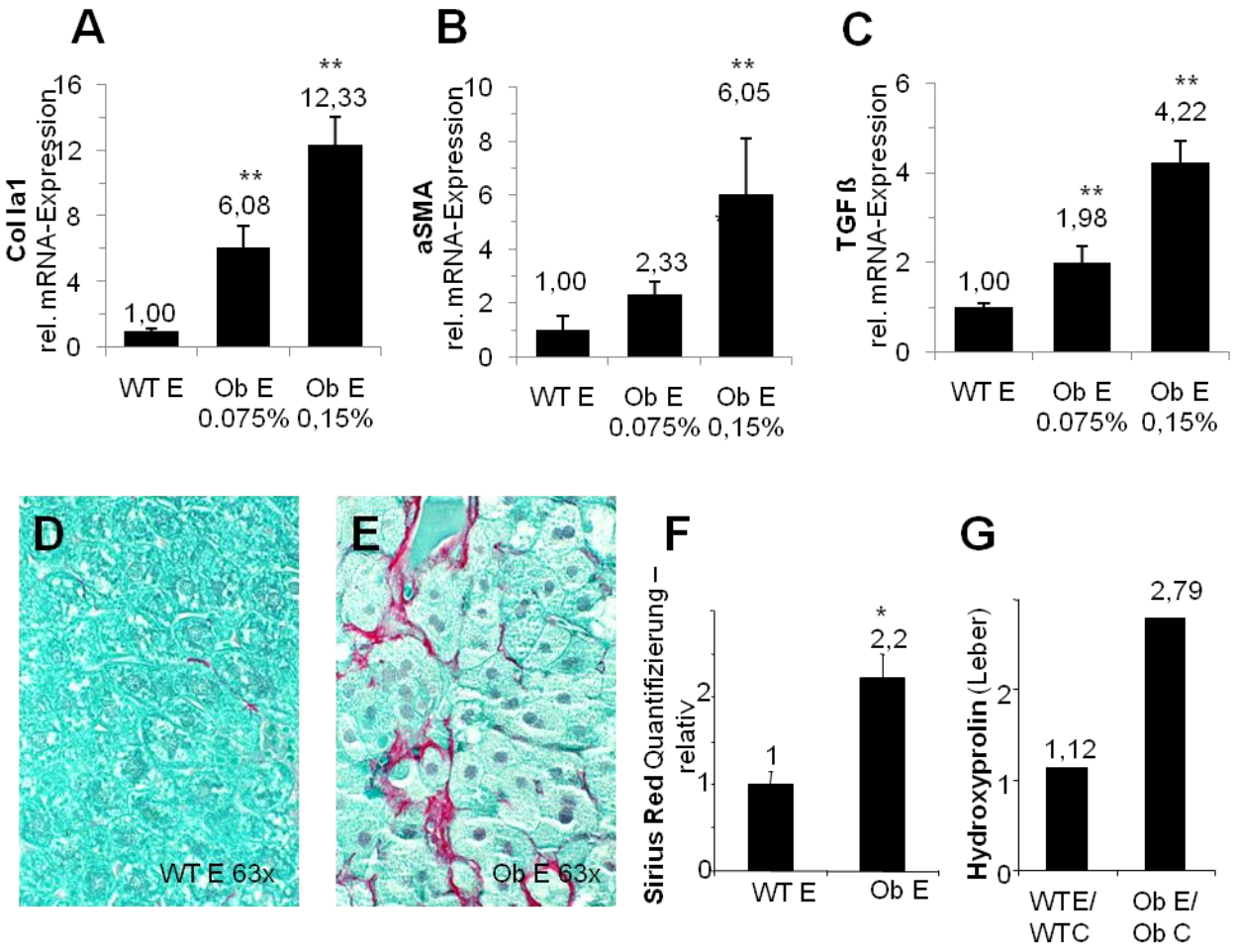

Abbildung 13: Nach Ethioningabe sind Fibrosemarker auf mRNA- und Proteinebene in Ob/ob-Mäusen erhöht

Die mRNA-Spiegel von Fibrosemarkern sind nach Ethioningabe in ob/ob-Mäusen gegenüber dem Wildtyp erhöht (**A**-**C**). Auch die Kollagenfärbung mit Sirius Red zeigt eine gesteigerte Fibrogenese in Ethioninbehandelten Ob/Ob-Mäusen gegenüber dem ethioninbehandelten Wildtyp (**D**: Wildtyp; **E**: Ob/ob). Dies wird durch die Quantifizierung der Kollagenfasern am SiriusRed-Schnitt bestätigt (**F**). Die Bestimmung von Hydroxyprolin im Lebergewebe zeigt in Ob/ob-Mäusen nach Ethionin 0,15% einen 2,79-fachen Anstieg im Vergleich zur Ob/ob-Kontrolle ohne Ethionin, während die Ethioninbehandlung in den Wildtypmäusen zu keiner signifikanten Steigerung der Hydroxyprolin-Serumkonzentrationen führt (**G**). *: $p<0,05$: **$p<0,001$; Vergrößerung 630-fach.

5 Diskussion

Bei Menschen mit nichtalkoholischer Steatohepatitis (NASH) ist die Apoptoserate der Hepatozyten erhöht [101] und das Gleichgewicht zwischen Zellteilung und Zelltod gestört. Crary zeigte 1998, dass in entzündetem Lebergewebe die Expression des Zellzyklusinhibitors p21 in überlebenden Hepatozyten mit dem Schweregrad der Erkrankung korreliert [106]; die Hepatozyten begeben sich also in replikative Seneszenz.

Außerdem spielt oxidativer Stress eine Rolle in der Pathogenese der Fettlebererkrankung [103], und oxidativer Stress inhibiert per se die regenerative Kapazität adulter Hepatozyten. Eine Regeneration des Leberparenchyms durch Proliferation adulter Hepatozyten ist bei NASH somit unwahrscheinlich. Die Leberregeneration erfordert vermutlich die Hilfe hepatischer Progenitor-Populationen. Die Faktoren, die zur Aktivierung und Proliferation des Progenitorzellpools nach einer solchen chronischen Schädigung durch oxidativen Stress führen, sind bislang nicht ausreichend verstanden.

Zur besseren Klärung der möglichen Zusammenhänge zwischen oxidativer Leberschädigung und der Aktivierung von Vorläuferzellen als Ausgangspopulation für die Regeneration des Leberparenchyms kombinierten wir zwei in der Literatur gut belegte Modelle für Leberschädigung durch oxidativen Stress – NASH und ethioninininduzierte Hepatotoxizität [102, 103]. Für beide Modelle war gezeigt worden, dass die Proliferation adulter Hepatozyten beeinträchtigt ist und stattdessen kompensatorisch der Progenitorzellpool expandiert [101, 104, 109, 113].

5. 1 Ausgeprägter pathologischer Phänotyp im untersuchten experimentellen Modell; das Ausmaß der Antwort auf Ethionintoxizität ist dosisabhängig

Wir bildeten zunächst vier experimentelle Gruppen: Ob/ob-Mäuse und Wildtypmäuse, jeweils eine Gruppe mit normalem Trinkwasser und eine, in der dem Trinkwasser Ethionin beigefügt war (siehe auch Abschnitt 3). Bei einer Dosierung von 0,15% Ethionin im Trinkwasser, wie sie zuvor schon publiziert worden war [109], verstarben nach einwöchiger Behandlung 7 von 10 Ob/ob-Mäusen, so dass wir eine fünfte Gruppe mit Ob/ob-Mäusen und halber Ethionindosierung (0,075%) einführten. Diese Dosierung wurde von allen Tieren problemlos vertragen. Wahrscheinlich

reagierten die Tiere bei bestehendem chronischem Vorschaden (NASH) deutlich empfindlicher auf Ethionin als ihre Wildtyp-Kontrollgruppe mit gesunden Lebern.
Die drei überlebenden Mäuse der hohen Ethionindosierung zeigten einen ausgeprägt pathologischen Phänotyp mit Leberatrophie, Gewichtsverlust, reduzierter Albumin-sekretion (Abb. 9 A) und einer drastischen Erhöhung der Transaminasen auf über 3000 U/l (Tab. 3, Abb. 5 A, B). In der TUNEL-Färbung war die Apoptoserate in den adulten Hepatozyten verglichen mit den ethioninbehandelten Wildtypmäusen deutlich erhöht (Abb. 9 C, D). In der Immunhistochemie zeigte sich eine deutliche Expansion des Progenitorzellpools mittels Färbung von A6 (Abb. 10 D), NCAM (Abb. 10 G) und CK-19 (Abb. 10 J), und bereits in der H&E-Färbung (Abb. 10 B) zeigen sich deutlich vermehrte Gallencanaliculi. Auf mRNA-Ebene ist die Muskelpyruvatkinase mpk (Abb. 11 G) als Progenitormarker im Vergleich zu den ethioninbehandelten Wildtypmäusen um den Faktor 130 erhöht.
In den Lebern dieser Ob/ob-Mäuse fand sich zudem nach der einwöchigen Ethioninbehandlung ein Anstieg verschiedener Fibrosemarker: Für αsma, ist die mRNA um den Faktor 6 (Abb. 13 B), für TGFβ um den Faktor 4 (Abb. 13 C) höher als in den behandelten Wildtypmäusen. Die Expression der mRNA für Kollagen 1αI ist in der Ob/ob-Gruppe mit 0,15% Ethionin um den Faktor 12 höher als in der ethioninbehandelten Wildtypgruppe (Abb. 13 A), auf Proteinebene bestätigt sich eine deutliche Vermehrung der extrazellulären Matrix in der Sirius-Red-Färbung (Abb. 13 E). Nach morphometrischer Quantifizierung weist diese einen signifikanten Unterschied zur Kontrolle auf (Erhöhung der Menge kollagener Fasern um den Faktor 2,2; Abb. 13 F), dies ließ sich auf anderem Wege über eine Messung des Gesamt-Hydroxyprolingehalts im Gewebe bestätigen, hier hat sich der Gehalt nach Ethioninbehandlung um den Faktor 2,79 in den Ob/ob-Mäusen erhöht (Abb. 13 G). Messungen der Aktivität des Hedgehog-Signalwegs zeigten auf mRNA-Ebene (Abb. 11) für Hedgehog-Rezeptor PTCH-1 (Abb. 11 C), Korezeptor SMO (Abb. 11 B) als auch für die Transkriptionsfaktoren Gli 1-3 (Abb. 11 D-F) eine signifikante Erhöhung, auf Proteinebene wies die Immunhistochemie eine vermehrte Expression von Hedgehog-Ligand (Abb. 7 G) und Transkriptionsfaktor Gli-2 auf (Abb. 12 K).
Der pathologische Phänotyp der Ob/ob-Gruppe mit der niedrigeren Ethionindosierung war weniger ausgeprägt: Leber- und Körpergewicht waren nicht erniedrigt, das Verhältnis von Leber- zu Körpergewicht war ebenso hoch wie in den unbehandelten Ob/ob-Mäusen; es bestand also noch kein Hinweis auf

Leberatrophie. Serummarker des Leberschadens sind jedoch bereits erhöht (ALT, AST, AP; siehe Tab. 3). Die Immunhistochemie zeigte in der H&E-Färbung deutlich weniger Progenitorzellexpansion als in der höherdosierten Gruppe (die Daten sind hier nicht gezeigt; aufgrund einer im Vergleich zur Kontroll-ob/ob-Maus leicht erhöhten, im Vergleich zur höherdosierten Ethioningruppe aber deutliche niedrigeren Progenitorzellexpression wurde auf eine ausführliche immunhistochemische Charakterisierung dieser Gruppe verzichtet.) Auf mRNA-Ebene zeigte sich die Muskelpyruvatkinase als Progenitorzellmarker jedoch bereits signifikant erhöht auf das 12fache der ethioninbehandelten Wildtypgruppe (Abb. 11 G).

Bezüglich des Hedgehog-Signalwegs war die mRNA-Expression von Rezeptor, Korezeptor und Liganden des Hedgehog-Signalweg bereits erhöht (Abb. 11 A-F). Die Fibrosemarker col 1αI, TGFβ und αsma wiesen bei dieser niedrigeren und von den Tieren gut tolerierten Ethionindosierung bereits eine signifikante Erhöhung um den Faktor 6 (Col 1αI; Abb. 13 A) bzw. 2 (TGFβ und αsma; Abb. 13 B, C) im Vergleich zu den ethioninbehandelten Wildtypmäusen auf.

Zusammenfassend zeigte sich bei den Ob/ob-Mäusen mit der höheren Ethionindosierung von 0,15% im Trinkwasser ein deutlich pathologischer Phänotyp sowohl makroskopisch als auch auf mRNA- und Proteinebene. Das experimentelle Modell der oxidativen Leberschädigung als Kombination aus zwei bereits bekannten Modellen (NASH, Ethionin) war erfolgreich. Die verschiedenen erwähnten Aspekte des pathologischen Phänotyps werden im folgenden einzeln betrachtet.

In der mRNA-Analyse wurde bezüglich der Genexpression von Fibrosemarkern und Hedgehog-Signalweg-Aktivität eine Steigerung in Abhängigkeit von der Ethionindosis nachgewiesen. Damit konnte zum ersten Mal auf mRNA-Ebene belegt werden, dass bezüglich progredientem oxidativem Leberschaden, Progenitorzellantwort, Hedgehog-Signalaktivierung und Fibrosemarkern eine Dosisabhängigkeit besteht.

5.2 Progenitorzellen in chronischem (NASH) und akut-auf-chronischem Leberschaden

Wir konnten die Ergebnisse unserer und anderer Arbeitsgruppen belegen [26, 105, 108, 109] : auch in unserem Modell zeigte sich bereits in Ruhe eine Expansion des Progenitorzellpools in den Ob/ob-Mäusen, und Ethionin führte zu einer Induktion ovaler Zellen. Bereits in den unbehandelten Ob/ob-Mäusen mit NASH zeigte sich die Anzahl A6-positiver Zellen um den Faktor 4 höher als in den unbehandelten Wildtypmäusen (Abb. 6 A, B, C). A6 ist nach Engelhardt et al [35, 36] positiv in

Ovalzellen, Hepatoblasten (Maus-Entwicklungstag 12-15) und Gallengangs-epithelzellen. Auch die NCAM-Färbung, die in reaktiven Gallenkanälchen positiv ist [39] , wies in den Ob/ob-Mäusen mit NASH signifikant mehr positive Zellen auf als in den unbehandelten Wildtypmäusen (Abb. 6 D, E, F). CK-19 färbte in Ob/ob-Mäusen in etwa dreimal mehr Zellen positiv als in den Wildtypmäusen ohne NASH (Abb. 6 G, H, I). In unbehandelten Ob/ob-Mäusen mit chronischer, oxidativer Schädigung durch NASH zeigt sich also auf der Ebene verschiedener immunhistochemischer Marker eine Expansion des Progenitorzellpools.

Nach Ethioningabe erhöhte sich im hier dargestellten experimentellen Modell erhöhte sich auch in der Wildtypmaus ohne Lebervorschädigung die Anzahl der für Progenitormarker positiv gefärbten Zellen. Die Anzahl A6-positiver Zellen erhöhte sich um den Faktor 2 (Abb. 6 A, C und Abb. 10 C, E); für CK-19 färbten sich dreimal mehr Zellen positiv nach Ethioningabe (Abb. 6 G, I und Abb. 10 I, K). Der akute Schaden allein hatte in den zuvor lebergesunden Mäusen demnach bereits eine Auswirkung auf den Progenitorzellpool.

Die durch die Steatohepatitis vorgeschädigten Organe der Ob/ob-Mäuse erhielten durch die Ethioningabe einen zweiten Schädigungsreiz. In der Literatur sind viele andere Modelle für Induktion von Ovalzellen bzw. Progenitorzellen beschrieben, die einer initialen Leberschädigung einen zweiten, akuten Reiz folgen lassen; beispielhaft sei hier auf Bustos [114] verwiesen, der nach einer initialen toxischen Schädigung eine Hemihepatektomie durchführt (siehe auch Abschnitt 5.5).

Ethionin als zusätzlicher, akuter Reiz im hier dargestellten Experiment hatte in der Ob/ob-Maus mit NASH deutliche Auswirkungen: ähnlich wie in den Wildtypmäusen erhöhte sich die Anzahl A6-positiv gefärbter Zellen nach Ethioningabe etwa um den Faktor zwei (Abb. 6 B, C: 15,4 positive Zellen vs. Abb. 10 D, E: 27,8 positive Zellen); damit fanden sich in den Ob/ob-Mäusen auch nach Ethioningabe noch etwa dreimal mehr A6-positive Zellen als in den Wildtypmäusen. Die Anzahl CK-19-positiver Zellen veränderte sich nicht wesentlich (Abb. 6 E, F vs. Abb. 10 G H), wenngleich bereits in der H&E-Färbung (Abb. 10 B) deutlich mehr Gallenkanälchen zu sehen waren als vor der Schädigung. Die NCAM-Färbung zeigte nach Ethioningabe noch frappierendere Unterschiede und soll im folgenden Abschnitt ausführlich betrachtet werden. Auf mRNA-Ebene zeigte sich die Muskelpyruvatkinase (mpk), die in Ovalzellen exprimiert wird und einen Marker für Progenitorzellen darstellt [47], eine Erhöhung

um den Faktor 130 im Vergleich zu den ethioninbehandelten Wildtypmäusen (Abb. 11 G).

Zusammenfassend konnte in unserem Modell der oxidativen Leberschädigung bereits sowohl in chronischem Schaden bei Ob/ob-Mäusen mit NASH als auch nach akuter Schädigung in Wildtypmäusen nach einwöchiger Ethioningabe eine Expansion des Progenitorzellpools beobachtet werden. In den Ob/ob-Mäusen mit NASH und Ethionin ist der Pool an Progenitorzellen deutlich stärker expandiert als nach jeder der einzelnen Schädigungstypen alleine.

5.3 NCAM als Progenitormarker

Interessanterweise zeigte sich nicht nur eine Induktion von Vorläuferzellen, sondern auch eine Veränderung der Charakteristika dieses Zellpools nach Ethioningabe; dies wird am deutlichsten beim Betrachten der NCAM-Färbung. Während bei den unbehandelten Ob/ob-Mäusen die Epithelzellen kleiner Gallenkanälchen stark positiv für NCAM waren (Abb. 6 E) verlor sich diese Färbung in den neuen kleinen Gallenkanälchen nach Ethioningabe beinahe völlig (Abb. 10 G). Der Unterschied des Verhältnisses von NCAM-positiven Zellen zur Gesamtanzahl der neuen Gallengangsepithelien der proliferierenden Gallenkanälchen in Wildtypmäusen und Ob/ob-Mäusen war eklatant (Abb. 10 F, G, H). Schmelzer aus der Gruppe von Reid unterscheidet in einem Review 2006 [115] zwei Populationen von Vorläuferzellen, die sich voneinander und von adulten Hepatozyten unterscheiden: die Leberstammzelle (hepatic stem cell), deren Anzahl während des ganzen Lebens stabil bleibe und durch eine hohe Expression von CK-19, NCAM, Claudin-3 (CLDN-3), und EpCAM bei geringer Expression von Albumin sowie geringer bis fehlender Expression von AFP charakterisiert sei. Hepatoblasten als zweiter Vorläuferzelltyp seien hingegen vornehmlich in der Embryonal- und Fetalentwicklung vorhanden, gingen danach in ihrer Anzahl deutlich zurück und machten < 0,1% der Zellen einer adulten Leber aus. Sie seien charakterisiert durch hohe Spiegel von AFP und Albumin, eine niedrige Expression von CK-19 und den Verlust von NCAM und CLDN-3. Diese Hepatoblasten stellen nach Reid [115] den Anteil der Progenitorzellen dar, der sich als Reaktion z.B. auf einen toxischen Leberschaden am stärksten verändert.
Im hier dargestellten Experiment beobachteten wir in den Ob/ob-Mäusen nach Ethioningabe das Exempel einer chronischen Schädigung, die von einem akuten Schaden überlagert wird („akuter auf chronischer Leberschaden“). Die deutliche

Expansion der Progenitorzellen (Abb. 10 B, D, G, J) entspricht diesem Schädigungsmuster. Gleichzeitig nimmt der Anteil der NCAM-positiven Zellen unter den Progenitorzellen ab, während der Anteil NCAM-negativer Zellen in diesem proliferierenden Kompartiment zunimmt. Nach Reids Nomenklatur könnte es sich bei diesen NCAM-negativen Zellen um Hepatoblasten handeln, die als Reaktion auf den toxischen Reiz expandieren. Zur weiteren Prüfung dieser Hypothese müssten zusätzliche Zellmarker wie EpCAM und CLDN-3 untersucht werden.
Van den Heuvel [41] beschreibt in einer Studie mit Doppelfärbungen, dass NCAM ein Marker für proliferierende/reaktive Gallenkanälchen sei und sich im Regenerationsfall verändere; Ovalzellen waren in seiner Untersuchung NCAM-negativ, so dass er NCAM nicht als Ovalzellmarker, wohl aber als Marker für reaktive Gallenkanälchen einschätzt.
Insgesamt scheint die Nomenklatur und die Zuordnung von Zellmarkern zu verschiedenen Phänotypen von Vorläuferzellen in der Literatur noch nicht eindeutig. Interessant bleibt die Veränderung der NCAM-Expression nach Ethioningabe in den Ob/ob-Mäusen; je nach Literatur handelt es sich bei den negativen Zellen innerhalb der proliferierenden Gallenkanälchen möglicherweise um Hepatoblasten oder Ovalzellen, in beiden Fällen jedoch um ein Kollektiv von Vorläuferzellen mit bipotentem Charakter. Der „Verlust“ an Färbung in diesem Kompartiment zeigt eine Änderung im Zellcharakter.

Alison führte 1996 ein Experiment mit einem ebenfalls zweistufigen Modell der Leberschädigung durch [50]. In Ratten wurde nach Gabe von 2-Acetylaminofluoren (2-AAF) in unterschiedlichen Dosen (2,5 bis 5mg/kg/d) eine Hemihepatektomie durchgeführt. Adulte Hepatozyten teilten sich nicht, stattdessen beobachtete er ein Auswachsen kleiner Gallenkanälchen ins Gewebe. Diese Zellen waren positiv für CK7, CK8, CK18 und CK19 sowie für den mesenchymalen Marker Vimentin. Unter der höheren Dosis 2-AAF beobachtete er vermehrt Apoptosen; unter der niedrigeren 2-AAF-Dosis differenzierten sich die kleinen Gallenkanälchen innerhalb von zwei Wochen zu Hepatozyten aus. Um zu testen, ob die Progenitorzellantwort in Form von kleinen proliferierenden Gallenkanälchen im hier dargestellten Modell im Verlauf ebenfalls zu Hepatozyten ausdifferenzieren, müsste das Experiment mit einer höheren n-Zahl wiederholt werden; nach einwöchiger Ethioninbehandlung würde man nur einen Teil der Tiere töten, die anderen könnte man ohne eine Fortführung der Ethioninbehandlung beispielsweise nach zwei und drei Wochen sakrifizieren und

dann die Progenitorzellen und Hepatozyten über verschiedene epitheliale und mesenchymale Marker wie Vimentin, HNF-6 und die bereits erwähnten Ovalzellmarker immunhistochemisch charakterisieren.

5.4 Der Hedgehog-Signalweg in der chronisch und akut-auf-chronisch geschädigten Leber

Da der Hedgehog-Signalweg die Entwicklung zahlreicher Gewebe, einschließlich der Leber, beeinflusst und auch bei der Remodellierung und Regeneration geschädigter Epithelien in adulten Geweben aktiv ist, vermuteten wir, dass der Hedgehog-Signalweg in den Regenerationsprozess involviert sein könnte. Diese These wird durch verschiedene Befunde unterstützt: Aktivität des Hedgehog-Signalwegs in mesendodermalen Zellen konnte sowohl in Zellkultur embryonaler Mäuse-stammzellen als auch in fetaler Mäuseleber nachgewiesen werden, ebenso zeigte sich Hedgehog-Aktivität in adulten Mäuse-Leberstammzelllinien [99]. Hemmung des Hedgehog-Signalwegs führte zum Absterben der Zellen in Kultur; Sicklick schloss daraus, dass der Hedgehog-Signalweg ein Viabilitätsfaktor für adulte Progenitorzellen in der Leber sei [99]. Er wies ebenfalls nach, dass der Hedgehog-Signalweg im HCC aktiv ist [81] und dass das Verhältnis von PTCH-1 zu SMO-Expression mit der Tumorgröße korrelierte. Omenetti zeigte 2007 [116], dass im Fibrosemodell der Gallengangsligatur in der Maus der Hedgehog-Signalweg aktiviert wird. In Kokulturen von hepatischen Sternzellen und einer PTCH-1-exprimierenden Zelllinie unreifer Cholangiozyten zeigte sie, dass beide Zelltypen Hedgehog-Liganden produzieren und dadurch gegenseitig Proliferation stimulieren. In einem chronisch biliären Krankheitsbild wie der primären biliären Zirrhose konnte in menschlichen Leberpräparaten eine Aktivierung des Hedgehog-Signalwegs nachgewiesen werden [117].

In dem in dieser Arbeit beschriebenen experimentellen Modell konnten wir sowohl auf mRNA- als auch auf Proteinebene eine deutliche Aktivierung des Hedgehog-Signalwegs feststellen. Immunhistochemisch war sowohl in Wildtyp- als auch in Ob/ob-Mäusen der Hedgehog-Liganden Ihh nachweisbar (Abb. 7 C, D); in der Ob/ob-Leber mit NASH zeigt sich bereits eine dreimal höhere Anzahl Ihh-positiver Zellen als in den nicht-geschädigten Lebern der Wildtyp-Mäuse (Abb. 7 E). Nach Ethioningabe hat sich die Anzahl dieser Zellen in beiden Mausmodellen etwa verdoppelt (Abb. 7 F, G, H). Beide Stimuli einzeln (Ethionin bzw. NASH) führten also zu einer Vermehrung

der Ihh-positiven Zellen, und in der Kombination (Ethionin bei Ob/ob-Mäusen) ist die Anzahl Ihh-produzierender Zellen am höchsten (Abb. 7 H). Auch auf der Ebene des Effektorproteins Gli-2 (Abb. 12 H–K) zeigt sich, dass mit zunehmender Leberschädigung mehr Zellen Gli-2-positiv gefärbt sind. Die höchste Anzahl fand sich wieder in der Gruppe der ethioninbehandelten Ob/ob-Mäuse.

Auf mRNA-Ebene konnte nicht nur ein Anstieg der Translation von PTCH-1, SMO und Gli1-3 nachgewiesen werden, es zeigte sich zudem eine Dosisabhängigkeit: in den Ob/ob-Mäusen mit der niedrigeren Ethionindosis von 0,075% war der Anstieg geringer als in der Gruppe mit der höheren Dosis von 0,15% (Abb. 11 A-F).

Der Nachweis dieser Aktivierung ist allerdings auf dieser Ebene nicht unproblematisch. Die Expression der mRNA von Rezeptoren, Liganden und Transkriptionsfaktoren des Signalwegs wurde an RNA-Extrakt aus dem Gesamtlebergewebe untersucht. Um in diesem Substrat nachweisbar zu werden, muss eine Aktivierung des Hedgehogsignalwegs in einem so kleinen Zellkompartiment wie den Progenitorzellen sehr deutlich sein, Ein signifikant meßbarer Unterschied auf mRNA-Ebene bedeutet folglich entweder einen sehr hohen Anstieg der Translation in einem sehr kleinen Zellkompartiment wie den Vorläuferzellen oder aber die Rekrutierung anderer Zelltypen, so dass bei einem Anstieg das jeweilige Gen einfach von mehr Zellen exprimiert wird als zuvor. Um welchen Fall es sich handelt, kann leider aus der RNA der Gesamtleber nicht differenziert werden. In den unbehandelten Wildtyp- und Ob/ob-Mäusen fand sich z.B. kein Unterschied in der Expression der Gene des Hedgehog-Signalwegs (Daten nicht gezeigt), da der diese Gene exprimierende Anteil an Zellen am Gesamtgewebe so gering ist, dass die Sensitivität der Methode zur Detektion nicht ausreichend ist.

Der Nachweis einer Aktivierung auf Proteinebene war aus Gesamt-Leber-Protein nicht möglich: bei verschiedenen Versuchen mithilfe des Western-Blotting für Shh, PTCH-1, Smo, Gli-2 konnte im Gewebe Hedgehog-Aktivität überhaupt nicht nachgewiesen werden. Dies kann am ehesten durch den geringen Anteil positiver Zellen und aufgrund der niedrigen Gesamtmenge von Hedgehog-Protein erklärt werden, die möglicherweise unter der Nachweisgrenze der Methode liegt. In der Immunhistochemie kann dieses Problem umgangen werden, da man genau differenzieren kann, welcher Zelltyp sich positiv färbt, und auch eine einzige positive Zelle in einem Präparat auszumachen wäre. Um diese Sensitivität auch auf RNA-

Ebene zu erreichen, wäre eine Mikrodissektion von Zellen aus Gewebeschnitten nötig gewese. Hierzu fehlten leider die technischen Voraussetzungen.

Zusammenfassend zeigt sich auf Proteinebene in der Immunhistochemie bereits eine deutlich erhöhte Grundaktivität des Hedgehog-Signalwegs in der unbehandelten Ob/ob-Maus mit NASH; nach akuter Schädigung durch Ethionin nimmt diese deutlich zu. Der bereits ohne Ethionin expandierte Progenitorzellpool (Abb. 6) und die höhere Anzahl Ihh-positiver Zellen (Abb. 7) spricht für die Hypothese, dass in einem Zustand chronischer Regeneration aufgrund chronischer Inflammation mit oxidativem Schaden der Hedgehog-Signalweg bereits aktiv ist. Nach akuter Schädigung durch einwöchige Gabe von Ethionin wird diese Aktivität noch gesteigert (Abb. 7), ebenso steigt die Anzahl an Vorläuferzellen (Abb. 10). Hinweise auf Tumorigenese finden sich aufgrund der kurzen Dauer des Experiments nicht, die Tiere wurden ja bereits eine Woche nach Beginn der Ethioningabe getötet.
Um den Zusammenhang zwischen Schädigung, Regenerationsantwort und Tumorgenese zu beleuchten, wären Studien von deutlich längerer Laufzeit nötig. Beispielsweise könnte man in einem ähnlichen Aufbau wie im aktuellen Experiment nur einen Teil der Tiere nach der einwöchigen Behandlung mit Ethionin töten, um die Regenerationsantwort zu untersuchen, und die anderen ohne weitere Gabe von Toxinen über mehrere Monate nachbeobachten. Es ist auch nicht klar, ob die Ethionindosis von 0,15% und die Dauer der Exposition von einer Woche ausreichend wären für die Induktion eines Tumors in der Leber, so dass möglicherweise auch Experimente mit unterschiedlicher Dosis nötig wären.

5.5 Hedgehog und Fibrose

Eine Verbindung zwischen Progenitorzellexpansion und Fibrose beschrieb Bustos [114] bereits 2000. In einem Modell einer zunächst toxischen (Valganciclovir nach Hochregulation der Thymidinkinase durch einen adenoviralen Vektor), dann operativen Leberschädigung (Hemihepatektomie) wies er eine Zunahme von Ovalzellen nach; begleitend fand die Arbeitsgruppe Hinweise auf eine Induktion von Fibrogenese: sie maßen erhöhte Fibronektinspiegel und eine deutlich erhöhte Anzahl von Lebersternzellen.
Hinweise auf einen Zusammenhang zwischen Hedgehog-Signalweg und Fibrose finden sich in der zitierten Arbeit von Omenetti [116]: Ptc-LacZ-Mäusen exprimieren

aufgrund einer heterozygoten Defizienz weniger PTCH-1; damit kann SMO nicht ausreichend inhibiert werden (siehe 1.3.1.2) und der Hedgehog-Signalweg ist stärker aktiv. Nach Ligatur des Hauptgallengangs entwickelten diese Tiere mit konstitutionell höherer Hedgehog-Aktivität eine deutlich ausgeprägtere Fibrose- und Progenitor-antwort als Wildtypmäuse.

In der hier vorgestellten experimentellen Anordnung scheint die Hedgehogaktivität in Form von Gli-2-Expression (Abb. 12 K) und Ihh-Expression (Abb. 7 G, H) immunhistochemisch mit der Ausbildung einer Leberfibrose (Abb. 13 D-G) zu korrelieren. Ebenso auf der Ebene der Translation zeigte sich eine parallele Zunahme von Hedgehogaktivität (Abb. 11 B-F) und Fibrosemarkern (Abb. 13 A-C). Dieser Befund könnte eine Verbindung zwischen Hedgehog-Signalweg und Fibrogenese nahelegen.

Zur Prüfung einer Verbindung zwischen Zunahme der Aktivität des Hedgehog-Signalwegs und Zunahme der Fibrose über Aktivierung myofibroblastischer Sternzellen könnten im vorliegenden Modell Doppelfärbungen (Gli-2/Vimentin) durchgeführt werden, um zu sehen, ob die Gli-2-exprimierenden Zellen tatsächlich mesenchymalen Ursprungs sind.

Desweiteren müsste man zur Klärung einer kausalen Beteiligung des Hedgehog-Signalwegs an der Fibrogenese das Experiment wiederholen und um eine Gruppe erweitern, in der der Hedgehog-Signalweg geblockt wird; hier müsste die Fibroseantwort dann deutlich schwächer ausfallen.

5.6 Fibrose in ob/ob-Mäusen nach Behandlung mit Ethionin

Ein überraschendes Ergebnis war die schon nach einer Woche der Ethioninbehandlung deutlich ausgeprägte Fibrose in den ob/ob-Mäusen (Abb. 13). Saxena et al. aus der Arbeitsgruppe um Friedman und Anania zeigten 2002 [118], dass Leptin von aktivierten Lebersternzellen in Wildtypmäusen stärker exprimiert wird und über den OB-R-Rezeptor und den JAK/Stat-Signalweg direkt zu einer verstärkten Fibroseantwort führt. Ob/ob-Mäuse sind leptindefizient. Im Einklang mit seiner Hypothese findet sich bei ihnen nach einem Tetrachlorkohlenstoffschaden weder eine vermehrte Aktivierung der Sternzellen noch eine deutliche Fibroseantwort.

Im Gegensatz dazu zeigten die am hier etablierten Model erhobenen Daten eindeutig eine Zunahme der Fibrosemarker auf verschiedenen Ebenen. Auf mRNA-Ebene war

die Expression von TGFβ, αsma und col 1αI signifikant erhöht in der ethioninbehandelten Ob/ob-Maus, dies war sogar dosisabhängig (Abb. 13 A, B, C). Die Kollagenexpression zeigt sich auch auf Proteinebene gesteigert: die Sirius-Red-Färbung (Abb. 13 D, E) wies eine morphometrisch meßbare Zunahme in den ethioninbehandelten Ob/ob-Mäusen auf (Anstieg im Vergleich zur ethioninbehandelten Wildtypgruppe um den Faktor 2,2; Abb. 13 F). Zur Prüfung dieser Ergebnisse wurde zudem die Konzentration von Hydroxyprolin im Lebergewebe bestimmt; hier zeigte sich ein Anstieg im Vergleich zur unbehandelten Ob/ob-Kontrollgruppe um den Faktor 2,79 (Abb. 13 G).

Dieses unerwartete und zur Untersuchung von Saxena et al. [118] im Gegensatz stehende Ergebnis kann verschiedene Ursachen haben. Zum einen ist es möglich, dass die Schädigung durch Ethionin stärker bzw. andersartig war als die im obengenannten Experiment durch Tetrachlorkohlenstoff und dass sie daher zu einer Aktivierung der Fibroseantwort über einen leptinunabhängigen, anderen Signalweg in den Sternzellen geführt hat.

Zum anderen wäre denkbar, dass die Fibroseantwort in den hier vorgestellten Experimenten nicht primär von den Sternzellen ausging: die mRNA-Quantifizierung erfolgte ja auch aus der gesamten Leber und lässt folglich keinen Rückschluss auf die mRNA-exprimierende Zelle zu, im Allgemeinen ist dies jedoch die myofibroblastische Sternzelle. Die Tatsache, dass sich die Expression verzwölffacht, spricht entweder für eine außergewöhnliche Hochregulation von Fibrogenese in einem sehr kleinen Zellkompartiment oder dafür, dass andere bzw. häufiger vorkommende Zellen wie die Hepatozyten sich an der Expression von Fibroseproteinen beteiligen.

Auffällig war bereits die Tatsache, dass sich in den ethioningeschädigten Ob/ob-Mäusen die Hepatozyten selbst im Kern Gli-2-positiv färbten; während sie in allen anderen Gruppen negativ blieben (Abb. 12 H, I, J vs. 12 K) Gleichzeitig schienen die Hepatozyten in dieser Gruppe einen differenzierten epithelialen Marker, den leberspezifischen Transkriptionsfaktor HNF-6, zu verlieren. Selbstverständlich kann in der hier vorliegenden experimentellen Anordnung aus dem Nachweis von Korrelationen nicht auf Kausalitäten geschlossen werden. Trotzdem wäre die interessante Hypothese in weiteren Projekten zu prüfen, dass die Hepatozyten als Antwort auf den „Stress“faktor Ethionin in der akuten Phase der Schädigung einen Teil ihrer epithelialen Eigenschaften verloren und dafür mesenchymale

Eigenschaften annahmen wie beispielsweise die Produktion von extrazellulärer Matrix, in diesem Falle Collagen Ia1.

Für epitheliale Zellen in der Niere ist eine solche Reaktion auf Stress beschrieben; sie können ihre Morphologie verändern, sie können die Expression inflammatorischer Gene hochregulieren und auch Gene exprimieren, die sie mit mesenchymalen gewebeständigen Stammzellen teilen [119].

In der Fibroseforschung wird das Hypothese der epithelial-mesenchymalen Transition derzeit intensiv diskutiert; Iwano [120] publizierte 2002 Daten, die belegen sollten, dass im Rahmen der Fibrose in der Niere Tubulusepithelzellen durch EMT die Basalmembran durchwandern und einen Großteil der für die Fibrose nötigen Myofibroblasten bilden können. Diese Ergebnisse konnten jedoch bis heute nicht repliziert werden.

Duffields und Humphreys zeigten 2010 [119] durch Lineage-Tracing-Analyse, dass die Myofibroblasten in der Niere von den Perizyten abstammen, einer den Lebersternzellen ähnlichen Zellpopulation, die im ruhenden Zustand in der Nähe zu kleinen Blutgefäßen und in direktem Kontakt mit den Endothelzellen steht.

Wenn man den Begriff der epithelial-mesenchymalen Transition so definiert, dass die in Frage kommende Zelle sich komplett aus dem epithelialen Verband lösen, eine Basalmembran durchwandern und eine myofibroblastische mesenchymale Zelle werden muss, dann findet eine epithelial-mesenchymale Transition so auch in unserem Experiment nicht statt; die Hepatozyten sind ja durchaus noch als Hepatozyten erkennbar. Wenn man die Reaktion jedoch als Stressreaktion betrachtet, in der die Hepatozyten als Antwort auf den akuten Stressor Ethionin replikativ seneszent werden, Kollagen produzieren und Stammzellmarker (Gli-2) exprimieren, um insbesondere in den Ob/ob-Mäusen eine (wenn auch defizitäre) „Wundheilung“ zu unterstützen, würde man nicht von einer epithelial-mesenchymalen Transition sprechen. Die Zellen ändern zwar nicht grundsätzlich ihren Charakter, prägen aber doch zumindest bezüglich ihres Transkriptions- und translationsmusters mesenchymale Eigenschaften aus.

Insgesamt erscheint es dringlich, auch in der aktuellen wissenschaftlichen Diskussion zu einer schärferen Definition des Begriffes „epithelial-mesenchymale Transition“ zu gelanden. Ein Großteil der in der Literatur aufscheinenden Widersprüche könnte sich nach Korrektur für die widersprüchlichen Begriffs-definitionen weitgehend auflösen.

6 Zusammenfassung

Leptindefiziente Ob/ob-Mäuse entwickeln spontan eine Fettleber und Steatohepatitis und sind damit ein Modell für NASH.

1. Durch Kombination von gesunden Wildtyp- und chronisch geschädigten Ob/ob-Mäusen mit dem Hepatotoxin und Ovalzell-Induktor Ethionin wurde ein Modell progredienter Leberschädigung entwickelt mit den Stufen einer gesunden Leber, chronischer Inflammation, akuter Schädigung mit Ethionin im Wildtyp und akut-auf-chronischer Leberschädigung mit Ethionin in den Ob/ob-Mäusen. Serummarker wie ALT, AST und AP belegen dies (Tab. 3).
2. Mittels Immunhistochemie und Färbung der bekannten Progenitorzellmarker CK-19, NCAM und A6 wurde nachgewiesen, dass im Vergleich zur Wildtyp-Maus in der Ob/ob-Maus als Modell der milden Steatohepatitis der Progenitorzellpool bereits expandiert ist (Abb. 6).
3. Der Hedgehog-Signalweg spielt eine Rolle in der Leberentwicklung und konnte im hepatozellulären Karzinom und im Hepatoblastom hochaktiv nachgewiesen werden. Da Tumore häufig auf dem Boden chronischer Inflammation und damit chronischer Regeneration entstehen, wurde im hier etablierten Modell die Aktivität des Hedgehog-Signalwegs untersucht. Dabei konnte mithilfe der Immunhistochemie in den Ob/ob-Mäusen mit NASH eine Aktivierung des Hedgehog-Signalwegs nachgewiesen werden: sowohl Ihh als Ligand als auch der Transkriptionsfaktor Gli-2 als Effektormolekül waren deutlich hochreguliert (Abb. 7, Abb. 12). Interessanterweise zeigte sich bereits in Wildtyp- und Ob/ob-Mäusen ohne Toxinbehandlung eine unterschiedliche räumliche Verteilung der hedgehog-aktiven Zellen im Lebergewebe (Abb. 8).
4. Wird auf diesen chronischen Entzündungszustand der NASH ein zusätzlicher akuter, toxischer Schaden durch die Gabe von Ethionin erzeugt, kommt es zur Apoptose adulter Hepatozyten (Abb. 9) und zur Expansion sowie Veränderung des Progenitorzellpools (Abb. 10). Die Expansion ist bereits in der H&E-Färbung deutlich, die Färbungen für CK-19, NCAM und A6 zeigen nach Ethionin deutliche Unterschiede zum Kontrollbefund. NCAM scheint kein spezifischer Marker für Progenitorzellen zu sein, sondern er scheint sich im Rahmen der Aktivierung der Zellen zu verändern.

5. Die vorgeschädigte Leber der Ob/ob-Maus reagiert besonders sensibel auf Ethionin (Abb. 9) und zeigt eine vermehrte Fibroseantwort (Abb. 13). Dieser Befund steht im Widerspruch zu Berichten anderer Arbeitsgruppen, die Ob/ob-Maus würde aufgrund der Leptindefizienz und damit reduzierter Antwort myofibroblastischer Sternzellen keine Fibrose entwickeln [118]. Die hier vorgestellten Daten zeigen jedoch zweifelsfrei eine deutliche Erhöhung der Sirius-Red-positiv gefärbten Bindegewebsfasern, eine 2,8-fache Erhöhung des Hydroxyprolins sowie eine deutlich gesteigerte Expression der mRNA für Collagen Iα1, TGFß und αsma in der ethioningeschädigten Ob/ob-Leber. Möglicherweise liegt dies an der hier stärkeren Schädigung, die entweder die myofibroblastischen Sternzellen trotz Leptindefizienz aktiviert oder zusätzliche Zellen, z.B. Hepatozyten, zur Produktion von Matrixproduktion stimuliert.
6. Die Aktivierung des Hedgehog-Signalwegs durch den zusätzlichen Ethioninschaden konnte sowohl auf mRNA- als auch auf Proteinebene nachgewiesen werden: sowohl die Translation der Hedgehogsignalweg-rezeptoren PTCH-1 und SMO sowie der Transkriptionsfaktoren Gli-1, Gli-2 und Gli-3 (Abb.10) wurde dosisabhängig mit zunehmender Schwere des Leberschadens gesteigert. In der Immunhistochemie verdoppelt sich der Anteil Ihh-exprimierender Zellen nach Ethioninbehandlung sowohl in den Wildtyp-, als auch in den Ob/ob-Mäusen. Nach Ethioninbehandlung sind in den Ob/ob-Mäusen viele Hepatozyten im Kern positiv für Gli-2. Die Frage, ob das für junge, noch nicht ausgereifte, regenerierte Hepatozyten spricht oder für eine Umdifferenzierung bzw. Reaktivierung embryonaler Signalwege aufgrund des Stress durch die Toxizität kann mit der gegenwärtigen experimentellen Anordnung nicht beantwortet werden.

Damit konnte gezeigt werden, dass der Hedgehog-Signalweg in einem Modell der nichtalkoholischen Steatohepatitis aktiv ist und seine Aktivität mit zunehmender Schädigung und Expansion des Progenitorzellpools ansteigt. Zur weiteren Analyse dieses Regenerationsmechanismus müsste untersucht werden, wie er durch eine Hemmung des Hegdehog-Signalwegs verändert wird und ob unter diesen Bedingungen weiterhin Fibrose induziert wird. Möglicherweise ist der Hedgehog-Signalweg ein Kandidat für die therapeutische Manipulation und Verhinderung unerwünschter Regenerationsergebnisse wie Fibrose oder Karzinomentwicklung. Auch das Ausmaß der Regenerationsantwort könnte so beeinflusst werden.

7 Referenzen

1. Fleig, S.V., et al., *Hepatic accumulation of Hedgehog-reactive progenitors increases with severity of fatty liver damage in mice.* Lab Invest, 2007. **87**(12): p. 1227-39.
2. Zelman, S., *The liver in obesity.* AMA Arch Intern Med, 1952. **90**(2): p. 141-56.
3. Catlin, R., *Liver dysfunction after intestinal bypass.* JAMA, 1976. **236**(15): p. 1693-4.
4. McGill, D.B., et al., *Cirrhosis and death after jejunoileal shunt.* Gastroenterology, 1972. **63**(5): p. 872-7.
5. Groen, J., *An Experimental Syndrome of Fatty Liver, Uric Acid Kidney Stones, and Acute Pancreatic Necrosis Produced in Dogs by Exclusive Feeding of Bacon.* Science, 1948. **107**(2782): p. 425-6.
6. Ludwig, J., et al., *Nonalcoholic steatohepatitis: Mayo Clinic experiences with a hitherto unnamed disease.* Mayo Clin Proc, 1980. **55**(7): p. 434-8.
7. Tannapfel, A., et al., *[Histopathological diagnosis of non-alcoholic and alcoholic fatty liver disease. Grade 2 consensus-based guidelines].* Pathologe. **31**(3): p. 225-37.
8. Clark, J.M., F.L. Brancati, and A.M. Diehl, *Nonalcoholic fatty liver disease.* Gastroenterology, 2002. **122**(6): p. 8.
9. Wanless, I.R. and J.S. Lentz, *Fatty liver hepatitis (steatohepatitis) and obesity: an autopsy study with analysis of risk factors.* Hepatology, 1990. **12**(5): p. 1106-10.
10. Sanyal, A.J., *AGA technical review on nonalcoholic fatty liver disease.* Gastroenterology, 2002. **123**(5): p. 1705-25.
11. Mehta K, V.T.D., Shah N, Mobarhan S, *Nonalcoholic Fatty Liver Disease: pathogenesis and the role of antioxidants.* Nutr Rev, 2002. **60**: p. 289-293.
12. Tsukamoto H, L.S., *Current concepts in the pathogenesis of alcoholic liver injury.* FASEB J, 2001. **15**: p. 1335-1349.
13. Campfield, L.A., et al., *Recombinant mouse OB protein: evidence for a peripheral signal linking adiposity and central neural networks.* Science, 1995. **269**(5223): p. 546-9.
14. Halaas, J.L., et al., *Weight-reducing effects of the plasma protein encoded by the obese gene.* Science, 1995. **269**(5223): p. 543-6.
15. Pelleymounter, M.A., et al., *Effects of the obese gene product on body weight regulation in ob/ob mice.* Science, 1995. **269**(5223): p. 540-3.
16. Koenig, R.J., D.C. Araujo, and A. Cerami, *Increased hemoglobin AIc in diabetic mice.* Diabetes, 1976. **25**(1): p. 1-5.
17. Koteish, A. and A.M. Diehl, *Animal models of steatosis.* Semin Liver Dis, 2001. **21**(1): p. 89-104.
18. Fausto, N. and J.S. Campbell, *The role of hepatocytes and oval cells in liver regeneration and repopulation.* Mech Dev, 2003. **120**(1): p. 117-30.
19. Overturf, K., et al., *The repopulation potential of hepatocyte populations differing in size and prior mitotic expansion.* Am J Pathol, 1999. **155**(6): p. 2135-43.
20. Sandgren, E.P., et al., *Complete hepatic regeneration after somatic deletion of an albumin-plasminogen activator transgene.* Cell, 1991. **66**(2): p. 245-56.
21. Feldstein, A.E. and G.J. Gores, *Apoptosis in alcoholic and nonalcoholic steatohepatitis.* Front Biosci, 2005. **10**: p. 3093-9.

22. Rashid A, W.T., Huang CC, Chen CH, Lin H, Yang SQ, Lee FYJ, *Mitochondrial proteins that regulate apoptosis and necrosis are induced in mouse fatty liver.* Hepatology, 1999. **29**: p. 1131-1138.
23. Koteish A, Y.S., Lin H, Huang J, Diehl AM, *Ethanol induces redox-sensitive cell-cycle-inhibitors and inhibits liver regeneration after partial hepatectomy.* Alcohol Clin Exp Res, 2002. **26**: p. 1710-1708.
24. Yang SQ, L.H., Mandal AK, Huang J, Diehl AM, *Disrupted signaling and inhibited regeneration in obese mice with fatty livers: implications for nonalcoholic fatty liver disease pathophysiology.* Hepatology, 2001. **34**: p. 694-706.
25. Yang SQ, K.A., Lin HZ, Huang J, Roskams T, Dawson V, Diehl AM, *Oval Cells Compensate for Damage and Replicative Senescence of Mature Hepatocytes in Mice With Fatty Liver Disease.* Hepatology, 2004. **39**: p. 403-411.
26. Shinozuka, H., et al., *Early histological and functional alterations of ethionine liver carcinogenesis in rats fed a choline-deficient diet.* Cancer Res, 1978. **38**(4): p. 1092-8.
27. Inaoka, Y., *Significance of the so-called oval cell proliferation during azo-dye hepatocarcinogenesis.* Gann, 1967. **58**(4): p. 355-66.
28. Onoe, T., et al., *Alpha-Fetoprotein and early histological changes of hepatic tissue in DAB-hepatocarcinogenesis.* Ann N Y Acad Sci, 1975. **259**: p. 168-80.
29. Thorgeirsson, S.S., *Hepatic stem cells in liver regeneration.* FASEB J, 1996. **10**(11): p. 1249-56.
30. Marceau, N., *Cell lineages and differentiation programs in epidermal, urothelial and hepatic tissues and their neoplasms.* Lab Invest, 1990. **63**(1): p. 4-20.
31. Shiojiri, N., J.M. Lemire, and N. Fausto, *Cell lineages and oval cell progenitors in rat liver development.* Cancer Res, 1991. **51**(10): p. 2611-20.
32. Van Eyken, P. and V.J. Desmet, *Cytokeratins and the liver.* Liver, 1993. **13**(3): p. 113-22.
33. Germain, L., M.J. Blouin, and N. Marceau, *Biliary epithelial and hepatocytic cell lineage relationships in embryonic rat liver as determined by the differential expression of cytokeratins, alpha-fetoprotein, albumin, and cell surface-exposed components.* Cancer Res, 1988. **48**(17): p. 4909-18.
34. Dunsford, H.A. and S. Sell, *Production of monoclonal antibodies to preneoplastic liver cell populations induced by chemical carcinogens in rats and to transplantable Morris hepatomas.* Cancer Res, 1989. **49**(17): p. 4887-93.
35. Engelhardt, N.V., et al., *Common antigen of oval and biliary epithelial cells (A6) is a differentiation marker of epithelial and erythroid cell lineages in early development of the mouse.* Differentiation, 1993. **55**(1): p. 19-26.
36. Engelhardt, N.V., et al., *Common antigens of mouse oval and biliary epithelial cells. Expression on newly formed hepatocytes.* Differentiation, 1990. **45**(1): p. 29-37.
37. Smith, P.G., L.B. Tee, and G.C. Yeoh, *Appearance of oval cells in the liver of rats after long-term exposure to ethanol.* Hepatology, 1996. **23**(1): p. 145-54.
38. Tee, L.B., P.J. Smith, and G.C. Yeoh, *Expression of alpha, mu and pi class glutathione S-transferases in oval and ductal cells in liver of rats placed on a choline-deficient, ethionine-supplemented diet.* Carcinogenesis, 1992. **13**(10): p. 1879-85.
39. Roskams, T., R. De Vos, and V. Desmet, *'Undifferentiated progenitor cells' in focal nodular hyperplasia of the liver.* Histopathology, 1996. **28**(4): p. 291-9.

40. Roskams, T., et al., *Hepatic OV-6 expression in human liver disease and rat experiments: evidence for hepatic progenitor cells in man.* J Hepatol, 1998. **29**(3): p. 455-63.
41. Van Den Heuvel, M.C., et al., *Expression of anti-OV6 antibody and anti-N-CAM antibody along the biliary line of normal and diseased human livers.* Hepatology, 2001. **33**(6): p. 1387-93.
42. De Vos R, D.V., *Ultrastructural characteristics of novel epithelial cell types identified in human pathological liver specimens with chronic ductular reaction.* Am J Pathol, 1992. **140**: p. 1441-1450.
43. Lowes KN, C.E., Olynyk JK, Abraham LJ, Yeoh GCT, *Oval cell-mediated liver regeneration: Role of cytokines and growth factors.* Journal of Gastroenterology and Hepatology, 2003. **18**: p. 4-12.
44. Lee JH, R.H., Sell S, *Heterogeneity of the "oval cell"...* J. Hepatol., 1997.
45. Tee, L.B., et al., *Dual phenotypic expression of hepatocytes and bile ductular markers in developing and preneoplastic rat liver.* Carcinogenesis, 1996. **17**(2): p. 251-9.
46. Lazaro, C., Rhim JA, Yamada Y, Fausto N, *Generation of hepatocytes from oval cell precursors in culture.* Cancer Res, 1998. **58**: p. 5114-5122.
47. Tee, L.B., et al., *Differentiation of oval cells into duct-like cells in preneoplastic liver of rats placed on a choline-deficient diet supplemented with ethionine.* Carcinogenesis, 1994. **15**(12): p. 2747-56.
48. Wang, X., et al., *The origin and liver repopulating capacity of murine oval cells.* Proc Natl Acad Sci U S A, 2003. **100 Suppl 1**: p. 11881-8.
49. Gordon GJ, C.W., Hixson DC, Grisham JW, *Liver regeneration in rats with retrorsin-induced hepatocellular injury proceeds through a novel cellular response.* Am J Pathol, 2000. **156**: p. 607-619.
50. Alison, M.R., et al., *Liver damage in the rat induces hepatocyte stem cells from biliary epithelial cells.* Gastroenterology, 1996. **110**(4): p. 1182-90.
51. Roskams T, Y.S., Koteish A, Durnez A, De Vos R, Huang J, Achten R, Verslype C, Diehl AM, *Oxidative Stress and Oval Cell Accumulation in Mice and Humans with Alcoholic and Nonalcoholic Fatty Liver Disease.* Am J Pathol, 2003. **163**(4): p. 1301-1310.
52. Paku, S., et al., *Origin and structural evolution of the early proliferating oval cells in rat liver.* Am J Pathol, 2001. **158**(4): p. 1313-23.
53. Theise, N.D., et al., *The canals of Hering and hepatic stem cells in humans.* Hepatology, 1999. **30**(6): p. 1425-33.
54. Alison, M.R., *Liver stem cells: implications for hepatocarcinogenesis.* Stem Cell Rev, 2005. **1**(3): p. 253-60.
55. Yen, T.H. and N.A. Wright, *The gastrointestinal tract stem cell niche.* Stem Cell Rev, 2006. **2**(3): p. 203-12.
56. Locum, D., *Regenerative Biology and Medicine*. 1 ed. Vol. 1. 2006.
57. Block, G.D., et al., *Population expansion, clonal growth, and specific differentiation patterns in primary cultures of hepatocytes induced by HGF/SF, EGF and TGF alpha in a chemically defined (HGM) medium.* J Cell Biol, 1996. **132**(6): p. 1133-49.
58. Braun, K.M. and E.P. Sandgren, *Cellular origin of regenerating parenchyma in a mouse model of severe hepatic injury.* Am J Pathol, 2000. **157**(2): p. 561-9.
59. Petersen, B.E., et al., *Bone marrow as a potential source of hepatic oval cells.* Science, 1999. **284**(5417): p. 1168-70.
60. Sigal, S.H., et al., *The liver as a stem cell and lineage system.* Am J Physiol, 1992. **263**(2 Pt 1): p. G139-48.

61. Alison, M., et al., *Wound healing in the liver with particular reference to stem cells.* Philos Trans R Soc Lond B Biol Sci, 1998. **353**(1370): p. 877-94.
62. Nusslein-Volhard, C. and E. Wieschaus, *Mutations affecting segment number and polarity in Drosophila.* Nature, 1980. **287**(5785): p. 795-801.
63. Burke, R., et al., *Dispatched, a novel sterol-sensing domain protein dedicated to the release of cholesterol-modified hedgehog from signaling cells.* Cell, 1999. **99**(7): p. 803-15.
64. Tukachinsky, H., L.V. Lopez, and A. Salic, *A mechanism for vertebrate Hedgehog signaling: recruitment to cilia and dissociation of SuFu-Gli protein complexes.* J Cell Biol. **191**(2): p. 415-28.
65. Katoh, Y. and M. Katoh, *Hedgehog signaling pathway and gastrointestinal stem cell signaling network (review).* Int J Mol Med, 2006. **18**(6): p. 1019-23.
66. van den Brink, G.R., *Hedgehog signaling in development and homeostasis of the gastrointestinal tract.* Physiol Rev, 2007. **87**(4): p. 1343-75.
67. Zaret, K.S., *Molecular genetics of early liver development.* Annu Rev Physiol, 1996. **58**: p. 231-51.
68. Ledouarin, N., *[Induction of Prehepatic Endoderm by Mesoderm of the Cardiac Region in the Chick Embryo.].* J Embryol Exp Morphol, 1964. **12**: p. 651-64.
69. Douarin, N.M., *An experimental analysis of liver development.* Med Biol, 1975. **53**(6): p. 427-55.
70. Gualdi, R., et al., *Hepatic specification of the gut endoderm in vitro: cell signaling and transcriptional control.* Genes Dev, 1996. **10**(13): p. 1670-82.
71. Deutsch G, J.J., Zheng M, Lora J, Zaret KS, *A bipotential precursor population for pancreas and liver within the embryonic endoderm.* Development, 2001. **128**: p. 871-881.
72. Litingtung, Y., et al., *Sonic hedgehog is essential to foregut development.* Nat Genet, 1998. **20**(1): p. 58-61.
73. Hirose, Y., T. Itoh, and A. Miyajima, *Hedgehog signal activation coordinates proliferation and differentiation of fetal liver progenitor cells.* Exp Cell Res, 2009. **315**(15): p. 2648-57.
74. Martin, S.T., et al., *Aberrant methylation of the Human Hedgehog interacting protein (HHIP) gene in pancreatic neoplasms.* Cancer Biol Ther, 2005. **4**(7): p. 728-33.
75. Tada, M., et al., *Down-regulation of hedgehog-interacting protein through genetic and epigenetic alterations in human hepatocellular carcinoma.* Clin Cancer Res, 2008. **14**(12): p. 3768-76.
76. Xie, J., et al., *Activating Smoothened mutations in sporadic basal-cell carcinoma.* Nature, 1998. **391**(6662): p. 90-2.
77. Lo Muzio, L., *Nevoid basal cell carcinoma syndrome (Gorlin syndrome).* Orphanet J Rare Dis, 2008. **3**: p. 32.
78. Olsen, C.L., et al., *Hedgehog-interacting protein is highly expressed in endothelial cells but down-regulated during angiogenesis and in several human tumors.* BMC Cancer, 2004. **4**: p. 43.
79. Taylor, M.D., et al., *Mutations in SUFU predispose to medulloblastoma.* Nat Genet, 2002. **31**(3): p. 306-10.
80. Kinzler, K.W., et al., *Identification of an amplified, highly expressed gene in a human glioma.* Science, 1987. **236**(4797): p. 70-3.
81. Sicklick, J.K., et al., *Dysregulation of the Hedgehog pathway in human hepatocarcinogenesis.* Carcinogenesis, 2006. **27**(4): p. 748-57.

82. Snijders, A.M., et al., *Rare amplicons implicate frequent deregulation of cell fate specification pathways in oral squamous cell carcinoma.* Oncogene, 2005. **24**(26): p. 4232-42.
83. Thiyagarajan, S., et al., *Role of GLI2 transcription factor in growth and tumorigenicity of prostate cells.* Cancer Res, 2007. **67**(22): p. 10642-6.
84. Cooper, M.K., et al., *Teratogen-mediated inhibition of target tissue response to Shh signaling.* Science, 1998. **280**(5369): p. 1603-7.
85. Gaffield, W., et al., *A looking glass perspective: thalidomide and cyclopamine.* Cell Mol Biol (Noisy-le-grand), 1999. **45**(5): p. 579-88.
86. Taipale, J., et al., *Effects of oncogenic mutations in Smoothened and Patched can be reversed by cyclopamine.* Nature, 2000. **406**(6799): p. 1005-9.
87. Von Hoff, D.D., et al., *Inhibition of the hedgehog pathway in advanced basal-cell carcinoma.* N Engl J Med, 2009. **361**(12): p. 1164-72.
88. Weinberg, A.G. and M.J. Finegold, *Primary hepatic tumors of childhood.* Hum Pathol, 1983. **14**(6): p. 512-37.
89. Eichenmuller, M., et al., *Blocking the hedgehog pathway inhibits hepatoblastoma growth.* Hepatology, 2009. **49**(2): p. 482-90.
90. Huang, S., et al., *Activation of the hedgehog pathway in human hepatocellular carcinomas.* Carcinogenesis, 2006. **27**(7): p. 1334-40.
91. Patil, M.A., et al., *Hedgehog signaling in human hepatocellular carcinoma.* Cancer Biol Ther, 2006. **5**(1): p. 111-7.
92. Kim, Y., et al., *Selective down-regulation of glioma-associated oncogene 2 inhibits the proliferation of hepatocellular carcinoma cells.* Cancer Res, 2007. **67**(8): p. 3583-93.
93. Yang, L., et al., *Sonic hedgehog is an autocrine viability factor for myofibroblastic hepatic stellate cells.* J Hepatol, 2008. **48**(1): p. 98-106.
94. De Wever, O., et al., *Molecular and pathological signatures of epithelial-mesenchymal transitions at the cancer invasion front.* Histochem Cell Biol, 2008. **130**(3): p. 481-94.
95. Ekblom, P., *Developmentally regulated conversion of mesenchyme to epithelium.* FASEB J, 1989. **3**(10): p. 2141-50.
96. Kalluri, R. and E.G. Neilson, *Epithelial-mesenchymal transition and its implications for fibrosis.* J Clin Invest, 2003. **112**(12): p. 1776-84.
97. Tse, J.C. and R. Kalluri, *Mechanisms of metastasis: epithelial-to-mesenchymal transition and contribution of tumor microenvironment.* J Cell Biochem, 2007. **101**(4): p. 816-29.
98. Dan, Y.Y., et al., *Isolation of multipotent progenitor cells from human fetal liver capable of differentiating into liver and mesenchymal lineages.* Proc Natl Acad Sci U S A, 2006. **103**(26): p. 9912-7.
99. Sicklick, J.K., et al., *Hedgehog signaling maintains resident hepatic progenitors throughout life.* Am J Physiol Gastrointest Liver Physiol, 2006. **290**(5): p. G859-70.
100. Torbenson, M., et al., *Bile ducts and ductules are positive for CD56 (N-CAM) in most cases of extrahepatic biliary atresia.* Am J Surg Pathol, 2003. **27**(11): p. 1454-7.
101. Roskams, T., et al., *Oxidative stress and oval cell accumulation in mice and humans with alcoholic and nonalcoholic fatty liver disease.* Am J Pathol, 2003. **163**(4): p. 1301-11.
102. Nanji, A.A., *Animal models of nonalcoholic fatty liver disease and steatohepatitis.* Clin Liver Dis, 2004. **8**(3): p. 559-74, ix.

103. Chitturi, S. and G.C. Farrell, *Etiopathogenesis of nonalcoholic steatohepatitis.* Semin Liver Dis, 2001. **21**(1): p. 27-41.
104. Yang, S., et al., *Oval cells compensate for damage and replicative senescence of mature hepatocytes in mice with fatty liver disease.* Hepatology, 2004. **39**(2): p. 403-11.
105. Yang, S.Q., et al., *Disrupted signaling and inhibited regeneration in obese mice with fatty livers: implications for nonalcoholic fatty liver disease pathophysiology.* Hepatology, 2001. **34**(4 Pt 1): p. 694-706.
106. Crary, G.S. and J.H. Albrecht, *Expression of cyclin-dependent kinase inhibitor p21 in human liver.* Hepatology, 1998. **28**(3): p. 738-43.
107. Yovchev, M.I., et al., *Novel hepatic progenitor cell surface markers in the adult rat liver.* Hepatology, 2007. **45**(1): p. 139-49.
108. Padma, P. and O.H. Setty, *Protective effect of vitamin E against ethionine toxicity.* Biochem Mol Biol Int, 1997. **41**(4): p. 785-95.
109. Akhurst, B., et al., *A modified choline-deficient, ethionine-supplemented diet protocol effectively induces oval cells in mouse liver.* Hepatology, 2001. **34**(3): p. 519-22.
110. Akhurst, B., et al., *Differential lymphotoxin-beta and interferon gamma signaling during mouse liver regeneration induced by chronic and acute injury.* Hepatology, 2005. **41**(2): p. 327-35.
111. Cheng, W., et al., *Sonic Hedgehog mediator Gli2 regulates bladder mesenchymal patterning.* J Urol, 2008. **180**(4): p. 1543-50.
112. Katoh, Y. and M. Katoh, *Hedgehog signaling, epithelial-to-mesenchymal transition and miRNA (review).* Int J Mol Med, 2008. **22**(3): p. 271-5.
113. Braun, L., R. Mikumo, and N. Fausto, *Production of hepatocellular carcinoma by oval cells: cell cycle expression of c-myc and p53 at different stages of oval cell transformation.* Cancer Res, 1989. **49**(6): p. 1554-61.
114. Bustos, M., et al., *Liver damage using suicide genes. A model for oval cell activation.* Am J Pathol, 2000. **157**(2): p. 549-59.
115. Schmelzer, E., E. Wauthier, and L.M. Reid, *The phenotypes of pluripotent human hepatic progenitors.* Stem Cells, 2006. **24**(8): p. 1852-8.
116. Omenetti, A., et al., *Hedgehog-mediated mesenchymal-epithelial interactions modulate hepatic response to bile duct ligation.* Lab Invest, 2007. **87**(5): p. 499-514.
117. Jung, Y., et al., *Bile ductules and stromal cells express hedgehog ligands and/or hedgehog target genes in primary biliary cirrhosis.* Hepatology, 2007. **45**(5): p. 1091-6.
118. Saxena, N.K., et al., *Leptin in hepatic fibrosis: evidence for increased collagen production in stellate cells and lean littermates of ob/ob mice.* Hepatology, 2002. **35**(4): p. 762-71.
119. Humphreys, B.D., et al., *Fate tracing reveals the pericyte and not epithelial origin of myofibroblasts in kidney fibrosis.* Am J Pathol. **176**(1): p. 85-97.
120. Iwano, M., et al., *Evidence that fibroblasts derive from epithelium during tissue fibrosis.* J Clin Invest, 2002. **110**(3): p. 341-50.

8. Abkürzungen

µGT	Gamma-Glutamyl-Transpeptidase
AAF	2-Acetyl-Aminofluoren (Karzinogen)
AFP	Alfa-Fetoprotein; wird exprimiert in Leberentwicklung und Tumor, Marker für Leberstammzellen und junge Hepatozyten
ALT	Alanin-Aminotransferase
AST	Aspartat-Aminotransferase
BMI	Body mass index
BMP	Bone Morphogenic Protein
Bp	Basenpaare (Maß der Länge des Produkts bei der Realtime RT-PCR)
BrdU	Bromdesoxyuridin; zur Markierung proliferierender Zellen im vitalen Gewebe für anschließende labordiagnostische Detektion
CCND-2	Cyclin-D2 (G1/S-Phase im Zellzyklus)
CKIa	Caseinkinase Ia
DAB	Diaminobenzidin (Färbung der mit HRP-markierten Antikörper)
DHH	Desert Hedgehog
EMT	Epithelio-mesenchymale Transition
EpCAM	Epithelial Cell Adhesion Molecule
FOXL-1	Protein aus der FOX-Familie von Transkriptionsfaktoren
FOXM-1	Forkhead-Box M1-Protein, gehört zu den FOX-Transkriptionsfaktoren, spielt eine Rolle im Zellzyklus (hohe Expression in S-, G2/M-Phase)
GLI	Protein, erstmals aus dem Glioblastom isoliert (Zinkfinger-Transkriptionsfaktoren des Hh-Signalwegs)
GSK3ß	Glycogen Synthase Kinase-3ß
GST	π-Gluthation-S-transferase
HCC	Hepatozelluläres Karzinom
H&E	Hämatoxylin/Eosin-Färbung
HGF	Hepatocyte Growth Factor
HHIP	Hedgehog Inhibiting Protein
HNF6	Hepatic nuclear factor 6, epithelialer Hepatozytenmarker
HRP	Horseraddish-Peroxidase (Meerrettich-Peroxidase, Immunhistochemie)
IHH	Indian Hedgehog
MDB	Mallory-Denk bodies, Mallory-Körperchen
MET	Mesenchymal-epitheliale Transition
MPK	Muskelpyruvatkinase
NAFL, NAFLD	Nonalcoholic Fatty Liver (disease), nichtalkoholische Fettlebererkrankung
NASH	Nichtalkoholische Steatohepatitis
NAS	NAFLD Activity Score, Vorschlag für histologisches Staging und Grading

NFκB	Nuclear factor kappa beta
Notch	Der Notch-Signalweg ist ein hochkonservierter Signalweg, der für die Zell-Zell-Kommunikation und Differenzierung notwendig ist
PBS	Phosphat-gepufferte Kochsalzlösung
PDGF	platelet derived growth factor
PDX1	Pancreatic and duodenal homeobox 1(= insulin promoter factor 1) - frühester bekannter Pankreasmarker in der Organogenese
PKA	Proteinkinase A
PTCH-1	Patched
ROS	Reactive Oxygen Species, Sauerstoffradikale
SHH	Sonic Hedgehog
SMO	Smoothened
STK36	Serin/Threoninkinase 36
SUFU	Suppressor of fused
TGFß	Transforming Growth Factor ß
TNFα	Tumornekrosefaktor alpha
VLDL	Very low density lipoprotein
WNT	Signalweg mit wichtigen Funktionen in Entwicklung und Tumor

Erklärung

„Ich, Susanne Fleig, erkläre, dass ich die vorgelegte Dissertation mit dem Thema:

„Die Rolle des Hedgehog-Signalwegs in der Leberregeneration in einem Mausmodell der Nichtalkoholischen Steatohepatitis (NASH)“

selbst verfasst und keine anderen als die angegebenen Quellen und Hilfsmittel benutzt, ohne die (unzulässige) Hilfe Dritter verfasst und auch in Teilen keine Kopien anderer Arbeiten dargestellt habe.“

06.07.2011 Susanne Fleig

Mein Lebenslauf wird aus datenschutzrechtlichen Gründen in der elektronischen Version meiner Arbeit nicht veröffentlicht.