

**Aus der Klinik für Pferde, allgemeine Chirurgie und Radiologie
des Fachbereichs Veterinärmedizin
der Freien Universität Berlin**

**Stereologisch-histologische Analyse
von Hodenschnitten und Hodenbiopsien beim Hengst**

**Inaugural-Dissertation
zur Erlangung des Grades eines
Doktors der Veterinärmedizin
an der
Freien Universität Berlin**

**vorgelegt von
Jana Herz, geb. Sobe
Tierärztin aus Strausberg**

**Berlin 2017
Journal-Nr.: 3958**

**Aus der Klinik für Pferde, allgemeine Chirurgie und Radiologie
des Fachbereichs Veterinärmedizin
der Freien Universität Berlin**

**Stereologisch-histologische Analyse von Hodenschnitten und
Hodenbiopsien beim Hengst**

**Inaugural-Dissertation
zur Erlangung des Grades eines
Doktors der Veterinärmedizin
an der
Freien Universität Berlin**

vorgelegt von
Jana Herz, geb. Sobe
Tierärztin
aus Strausberg

Berlin 2017

Journal-Nr.: 3958

Gedruckt mit Genehmigung des Fachbereichs Veterinärmedizin
der Freien Universität Berlin

Dekan: Univ.-Prof. Dr. Jürgen Zentek
Erster Gutachter: Univ.-Prof. Dr. Johannes Handler
Zweiter Gutachter: Univ.-Prof. Dr. Robert Klopfleisch
Dritter Gutachter: Univ.-Prof. Dr. Mathab Bahrahmsoltani

Deskriptoren (nach CAB-Thesaurus):

Stallions; testes; biopsy; histology; diagnostic techniques; inflammation

Tag der Promotion: 22.08.2017

Bibliografische Information der *Deutschen Nationalbibliothek*

Die Deutsche Nationalbibliothek verzeichnet diese Publikation in der Deutschen Nationalbibliografie; detaillierte bibliografische Daten sind im Internet über <http://dnb.ddb.de> abrufbar.

ISBN: 978-3-86387-844-3

Zugl.: Berlin, Freie Univ., Diss., 2017

Dissertation, Freie Universität Berlin

D 188

Dieses Werk ist urheberrechtlich geschützt.

Alle Rechte, auch die der Übersetzung, des Nachdruckes und der Vervielfältigung des Buches, oder Teilen daraus, vorbehalten. Kein Teil des Werkes darf ohne schriftliche Genehmigung des Verlages in irgendeiner Form reproduziert oder unter Verwendung elektronischer Systeme verarbeitet, vervielfältigt oder verbreitet werden.

Die Wiedergabe von Gebrauchsnamen, Warenbezeichnungen, usw. in diesem Werk berechtigt auch ohne besondere Kennzeichnung nicht zu der Annahme, dass solche Namen im Sinne der Warenzeichen- und Markenschutz-Gesetzgebung als frei zu betrachten wären und daher von jedermann benutzt werden dürfen.

This document is protected by copyright law.

No part of this document may be reproduced in any form by any means without prior written authorization of the publisher.

Alle Rechte vorbehalten | all rights reserved

© Mensch und Buch Verlag 2017

Choriner Str. 85 - 10119 Berlin

verlag@menschundbuch.de – www.menschundbuch.de

Meinem Großvater Dr. Ernst Sobe gewidmet

Abkürzungsverzeichnis

A	Fläche
Aa	Flächendichte
Abb.	Abbildung
a/f	Rahmenfläche
a(p)	Testpunktfläche
asf	Fraktion der Probenflächen (area sampling fraction)
cm	Zentimeter
D	Dimension
DPBS	Dulbecco's phosphate buffered saline
DSO	tägliche Menge an zu ejakulierenden Spermien (Daily Sperm Output)
DSP	tägliche Spermienproduktion (Daily Sperm Production)
FNAB	Feinnadelaspirationsbiopsie
FSH	Follikel stimulierendes Hormon
G	Gauge
g	Gramm
GnRH	Gonadotropin Releasing Hormon
h	Höhe
HE	Hämatoxylin - Eosin
hsf	Fraktion der Probenhöhe (high sampling fraction)
I	Schnittpunkte
ISCI	Intrazytoplasmatische Spermien Injektion
IUR	isotrop einheitlich zufällig (isotropic uniform random)
LH	luteinisierendes Hormon
LI	Längendichte
MHz	Megahertz
µm	Mikrometer
ml	Milliliter
mm	Millimeter
mm ³	Kubikmillimeter
NeHo	Nebenhoden
Nr.	Nummer
Nv	Anzahl innerhalb bekannten Volumens

P	Punkt
p/l	Länge der Testlinie pro Punkt
Pp	Punktedichte
Q	Partikel
ref	Referenzraum
ρ	Dichte
ssf	Fraktion der Schnittproben (section sampling fraction)
Strukt.	Struktur
SURS	systematisch einheitlich zufällige Probennahme (systematic uniform random sampling)
T	Scheibendicke
t	Dicke der Schnitte
Tab.	Tabelle
TESE	Testikuläre Spermienextraktion
TSW	Totale skrotale Weite
URS	einheitlich zufällige Probennahme (uniform random sampling)
V	Volumen
VUR	vertikal einheitlich zufällig (vertical uniform random)
Vv	Volumendichte

Inhaltsverzeichnis

1. Einleitung	1
2. Literaturübersicht.....	3
2.1 Anatomie des Hoden	3
2.2 Histologie.....	4
2.3 Spermatogenese	7
2.4 Der Zyklus des Keimepithels	8
2.5 Einfluss von Alter und Jahreszeit auf die Spermatogenese.....	10
2.6 Die andrologische Untersuchung	11
2.7 Die Hodenbiopsie und ihre Bedeutung.....	14
2.8 Die Stereologie	17
2.8.1 Grundgedanke und Prinzipien der Stereologie.....	17
2.8.2 Volumenmessung	25
2.8.3 Längenmessung	25
2.8.4 Schätzung der Anzahl von Zellen	26
2.8.5 Oberflächenbestimmung	27
3. Material und Methoden.....	29
3.1. Versuchsaufbau.....	29
3.2 Klinische und andrologische Untersuchung	29
3.3 Kastration	33
3.4 Makroskopische Untersuchung des Hodens	33
3.5 Ermittlung der absoluten Hodenvolumina	33
3.6 Probengewinnung und Aufbereitung.....	34
3.6.1 Hodenbiopsien.....	35
3.6.2 Präparation der Hodenschnitte	36
3.6.3 Fixation	38
3.6.4 Einbettung	38
3.6.5 Herstellung der Schnittpräparate	39
3.6.6 Färbungen	40
3.7 Stereologische Analyse	42
3.8 Auswertung und Statistik	43
4. Ergebnisse	45
4.1. Hengste.....	45
4.2. Klinisch andrologische Untersuchung	45
4.2.1 Sonographie	45

4.3 Makroskopische Untersuchung der Hoden.....	45
4.3.1 Konsistenz der Hoden.....	45
4.3.2 Hodengewicht und -volumen.....	45
4.3.3 Vermessung der Hoden.....	46
4.4 Bestimmung der Volumenanteile von Tubuli seminiferi und Interstitium der Hoden in Abhängigkeit von verschiedenen Einflussfaktoren.....	46
4.4.1 Probenart.....	46
4.4.2 Fixationsmedium.....	47
4.4.3 Färbung.....	47
4.4.4 Hodenseite.....	48
4.5 Vergleich der Volumina von Tubuli seminiferi und Interstitium der Hoden in Abhängigkeit von Probenart, Fixation und Färbung.....	49
4.6 Vergleich der Volumina von Tubuli seminiferi und Interstitium der Hoden hinsichtlich der Probenlokalisationen.....	51
4.6.1 Hodenbiopsien.....	51
4.6.2 Hodenschnitte.....	53
4.7 Vergleich der Volumina von Tubuli seminiferi und Interstitium der Hoden hinsichtlich der mikroskopischen Positionen.....	57
4.7.1 Hodenbiopsien.....	57
4.7.2 Hodenschnitte.....	59
4.8. Verteilung der Volumina von Tubuli seminiferi und Interstitium im Hodenseitenvergleich.....	63
4.8.1 Hodenbiopsien.....	63
4.8.2 Hodenschnitte.....	66
4.9 Vergleich der Volumenanteile von Tubuli seminiferi und Interstitium der Hoden zwischen den einzelnen Hengsten.....	69
4.9.1 Hodenbiopsien.....	69
4.9.2 Hodenschnitte.....	74
4.10 Das Auftreten von Lymphozyten unter Berücksichtigung von Probenart, Fixation und Färbung.....	78
4.11 Vergleich der anteiligen Volumenprozentage von Tubuli-seminiferi- und Interstitium-Artefakten unter verschiedenen Einflussfaktoren.....	79
4.11.1 Probenart.....	79
4.11.2 Fixationsmedium.....	79
4.11.3 Färbung.....	79
4.12 Vergleich der Tubuli-seminiferi- und Interstitium-Artefakte-Volumenprozentage in Abhängigkeit von Probenart, Fixation und Färbung.....	79
5. Diskussion.....	82
5.1 Auswahl der Hengste.....	82
5.2 Makroskopische Untersuchung der Hoden.....	83

5.3 Bestimmung des Referenzvolumens	84
5.4 Probengewinnung und Aufbereitung.....	85
5.4.1 Hodenbiopsien.....	85
5.4.2 Hodenschnitte.....	86
5.5 Bewertungskriterien der klinischen, praktischen oder biologischen Relevanz der Volumenprozente	87
5.6 Die Auswirkung separater Einflussfaktoren auf die Volumenanteile von Tubuli seminiferi und Interstitium.....	88
5.6.1 Probenart.....	88
5.6.2 Fixation	90
5.6.3 Färbung	93
5.7 Die Auswirkung zusammenhängender Einflussfaktoren auf die Volumenanteile von Tubuli seminiferi und Interstitium	93
5.8 Einfluss der Hodenseite auf die Volumina der Tubuli seminiferi und Interstitium.....	94
5.9 Die Probenlokalisierung und ihr Effekt auf die Volumenprozente der Tubuli seminiferi und Interstitium.....	95
5.10 Einfluss der mikroskopischen Position auf die Volumenprozente der Tubuli seminiferi und Interstitium.....	96
5.10.1 Hodenbiopsien.....	96
5.10.2 Hodenschnitte.....	96
5.11 Vergleich der Hengste hinsichtlich der Volumenprozente von Tubuli seminiferi und Interstitium.....	97
5.11.1 Hodenbiopsien.....	97
5.11.2 Hodenschnitte.....	98
5.12 Der Befund von Lymphozyten unter Berücksichtigung von Probenart, Fixation und Färbung.....	99
5.13 Der Einfluss der Probenart, Fixation und Färbung auf die Entstehung von Artefakten	100
6. Zusammenfassung.....	102
7. Summary.....	104
8. Literaturverzeichnis	106
9. Anhang.....	125
9.1 Tabellenverzeichnis.....	125
9.2 Abbildungsverzeichnis	126
9.3 Rezepte.....	130

1. Einleitung

Neben den modernen diagnostischen Verfahren der Infertilitätsdiagnostik tragen insbesondere Hodenbiopsien zur Abklärung von Azoo- und Oligozoospermie sowie degenerativen und neoplastischen Veränderungen des Hodens beim Hengst bei (ROSER und FABER 2007, BALL 2008, BLANCHARD 2011). So erlauben histologische Analysen eine Beurteilung der Funktionalität der Gonaden durch die qualitative Auswertung der Spermatogenese sowie der zytologischen Analyse und somit des Fertilitätsstatus des Hengstes. Ebenso könnten Hodenbiopsien beim Hengst zukunftsweisend eine Rolle bei der assistierten Reproduktionstechnologie spielen. Hierfür wären experimentelle Studien nötig, die einen wissenschaftlichen Vergleich verschiedener Versuchsgruppen, beispielsweise auf Pharmatherapeutika, saisonalen oder altersbedingten Einflüssen erfordern (RODE et al. 2016). Histopathologische Analysen sind dabei oftmals auf qualitative oder semiquantitative Aussagen beschränkt. Zudem liegt zum jetzigen Zeitpunkt keine Quantifizierung von Zellen im histologischen Schnittbild zum Hengsthoden vor, um Biopsien zweifelsfrei interpretieren zu können (RICHTERICH und WEHREND 2009).

Ein weiteres Manko bei der Interpretation histologischer Schnittbilder und der Entnahme von Hodenbiopsien resultiert aus dem Umstand, dass unter dem Mikroskop lediglich ein Ausschnitt des ganzen Organs untersucht wird. So werden zweidimensionale Schnitte von räumlichen Objekten angefertigt, wodurch nicht alle Bestandteile des Gewebes in ihrer dreidimensionalen Struktur erscheinen und bestimmte Anteile nicht mehr sichtbar sind (HOWARD und REED 2005). Deshalb sind verlässliche, aussagekräftige Daten zur histomorphologischen Untersuchung von großer Bedeutung.

Bisherige Studien zur Messung histologischer Strukturen im Schnittbild des Hengsthodens nutzten vor allem morphometrische oder sogenannte Model-basierende Methoden zur Quantifizierung von Zellen. Hierfür wendeten Wissenschaftler Korrekturfaktoren an, um die unregelmäßig geformten und verteilten Strukturen biologischen Gegebenheiten anzupassen (JOHNSON und NEAVES 1981).

Die Methode der Wahl, um aussagekräftige, mathematisch und statistisch robuste sowie annahmefreie Daten für die Quantifizierung von Strukturen zu erhalten, ist die sogenannte „Design-based Stereology“. Durch sie können zweidimensional erscheinende Strukturen, basierend auf Schnittbildern, mit Hilfe geometrischer Testsysteme in Daten umgerechnet werden, die ihrer ursprünglichen dreidimensionalen Struktur entsprechen. So können

Volumen, Länge, Oberfläche und Anzahl von Strukturen gemessen werden, die in Bezug zu ihrem Referenzvolumen interpretiert werden. Die „Design-based Stereology“ ermöglicht ein effizientes und effektives Sammeln von Daten, ohne Annahmen über Form, Orientierung oder Größe der Strukturen zu treffen. Stereologische Analysen des Hodens wurden bisher nur an Menschen, Ratten und Mäusen vorgenommen (NOORAFSHAN 2014).

Ziel dieser Arbeit ist es, mit Hilfe der „Design-based Stereology“ erstmalig die Volumenanteile von Tubuli seminiferi und Interstitium des Hengsthoden anhand von Biopsien und Schnitten zu bestimmen, um damit bessere Voraussetzungen für die histologische Interpretation von Hodenbiopsien zu schaffen. Durch den Vergleich von Biopsien und Schnitten des Hodens soll die Aussagekraft der Biopsieproben hinsichtlich der Repräsentation für das gesamte Organ geprüft werden. Weiterhin werden verschiedene Einflüsse wie Fixation und Färbung, Probenlokalisierung, Probenposition unter dem Mikroskop sowie die Hodenseite auf die Anteile der Tubuli seminiferi und Interstitium des Hodens untersucht. Ebenfalls werden die Volumina der Hoden der einzelnen Hengste gegenübergestellt. Ergänzend werden die Proben auf das Vorkommen von Entzündungszellen geprüft sowie das Vorkommen von Artefakten innerhalb der Gewebeschnitte analysiert.

2. Literaturübersicht

2.1 Anatomie des Hoden

Die paarig angelegten Hoden (Testes) und die mit ihnen verbundenen Nebenhoden (Epididymides) liegen nach ihrem Abstieg (Descensus testis) durch den Leistenkanal außerhalb des Körpers im Hodensack, Scrotum, in der Regio publica, dem cranialen Zwischenschenkelspalt (BUDRAS und KÖHLE 2013). Als Keimdrüse dient der Hoden der Produktion von Spermazellen und Sexualhormonen (GILLE 2008). Die Form des Hodens wird als eiförmig beschrieben. Sein Gewicht beträgt 150-400 Gramm, die Breite 50-70 Millimeter, die Höhe 60-70 Millimeter und die Länge 70-150 Millimeter. Die Maße variieren je nach Rasse, Alter und Funktionszustand des Hengstes (WISSDORF et al. 2010). Die Lage des Hodens richtet sich nach der Lagebeziehung zum Nebenhoden. Dieser besteht aus Nebenhodenkopf (Caput epididymidis), Nebenhodenkörper (Corpus epididymidis) und Nebenhodenschwanz (Cauda epididymidis). Die Längsachse ist als annähernd horizontal anzusehen. Das bedeutet, dass das Kopfende des Hodens (Extremitas capitata) nach cranial und das Schwanzende (Extremitas caudata) nach caudal weist. Der Nebenhodenkörper heftet sich zusammen mit dem Hodengekröse, Mesorchium am caudodorsalen Rand (Margo epididymalis) des Hodens an. Cranioventral befindet sich der freie Rand des Hodens (Margo liber) (GASSE 2004). Durch den Abstieg des Hodens aus der Leibeshöhle in den Hodensack erfolgt die Ausstülpung der äußeren und inneren Rumpffaszie. Durch sie entstehen die Hüllen des Hodens. Von außen umgibt der Hodensack (Scrotum) den Hoden. Er besteht aus einer pigmentierten, wenig behaarten und mit Talg und Schweißdrüsen versetzten Haut. Die sich anschließende Unterhaut (Tunica dartos) setzt sich aus glatter Muskulatur und elastischen Fasern zusammen. Sie bildet eine mediane Scheidewand (Septum scroti) und teilt den Hodensack somit in zwei Kammern. Die Scheidewand ist äußerlich als Hodensacknaht (Raphe scroti) sichtbar. Der Tunica dartos liegt innen eine aus lockeren kollagenen und elastischen Bindegewebsfasern verschiebliche Schicht, das Stratum subdartoicum (GASSE 2004), an. Als Abspaltung der äußeren Rumpffaszie (Fascia spermatica externa) schließt sie sich dieser Verbindungsschicht an (GILLE 2008). An der caudalen und lateralen Seite des Hodens befindet sich der Musculus cremasterica als Abspaltung des Muskulus obliquus abdominis. Bedeckt wird der sogenannte Heber des Hodens von der Fascia cremasterica (WISSDORF et al. 2010). Die Abspaltung der inneren Rumpffaszie (Fascia spermatica interna) und ihr Wandblatt (Lamina parietalis) als Ausstülpung des Peritoneums, der sogenannten Scheidenhaut (Tunica vaginalis) bilden zusammen den sogenannten Scheidenhautfortsatz (Processus vaginalis), der durch den Leistenkanal tritt. Bei Übertritt der Lamina parietalis auf die Gekrösefalten von

Hoden, Nebenhoden und Samenstrang entsteht das Organblatt (Lamina visceralis) der Tunica vaginalis. Die Übergangsstelle der Wand in das Organblatt bildet das Hodengekröse (Mesorchium) aus. Zwischen den beiden Blättern der Tunica vaginalis befindet sich ein mit Peritonealflüssigkeit gefüllter Spaltraum (Cavum vaginale), welcher über den Scheidenhautring (Anulus vaginalis) mit der Bauchhöhle in Verbindung steht (GILLE 2008). Auf die Lamina visceralis folgt die mit ihr fest verwachsene Bindegewebskapsel (Tunica albuginea testis) in der sichtbar Gefäßzweige der Arteria und Vena testicularis verlaufen (AMANN 1981). Dabei überziehen die Äste der Arteria testicularis die distale Fläche des Hodens, während die Äste der Vena testicularis die proximale Hälfte der Hodenoberfläche einnehmen (IPPENSEN et al. 1972).

2.2 Histologie

Das Hodenparenchym wird von einer derben kollagenfaserreichen Kapsel, der Tunica albuginea, umschlossen. Neben dem Kollagenfasergeflecht enthält sie elastische Fasern und glatte Muskelzellen. Von der Tunica albuginea testis ziehen Bindegewebssepten (Septula testis) radiär auf das Hodeninnere zu. Sie vereinigen sich zum Bindegewebskörper (Mediastinum testis) mit eingeschlossener Zentralvene in den cranialen zwei Dritteln des Hodens (AMANN et al. 1977). Die Septen mit enthaltenden Blutgefäßen und Nerven unterteilen das Hodenparenchym in Hodenläppchen (Lobuli testis). Diese setzen sich aus zwei Komponenten zusammen, der interstitiellen Komponente mit Leydig-Zellen, Blut- und Lymphgefäßen, Nervengeflechten, Fibrozyten, mononukleären Zellen sowie lockerem Bindegewebe und der tubulären Komponente mit beigeordneten Samenkanälchen (Tubuli seminiferi), in deren Wand sich das Keimepithel (Epithelium spermatogenicum) sowie die Sertolizellen befinden (AMANN 2011a).

Das Interstitium der Hengste ist pigmentiert, wobei der Grad der Pigmentierung mit dem Alter der Hengste ansteigt (JOHNSON und NEAVES 1981). Die Volumenanteile des Hodenparenchyms setzen sich aus 22 % Leydig-Zellen einschließlich azellulären Komponenten, 72 % Tubuli seminiferi, 3,5 % Blutgefäßen und 0,9 % Lymphgefäßen ungeachtet des Alters der Hengste zusammen. Das interlobuläre Zellbild wird von den Leydig-Zellen dominiert (JOHNSON und NEAVES 1981). Sie ordnen sich in Gruppen oder strangförmig an, liegen dabei in enger Nachbarschaft zu Blut- und Lymphgefäßen und zur basalen Lamina der Tubuli seminiferi (AMANN 2011a). Ihre Zelleiber sind azidophil, unregelmäßig polygonal und haben einen runden euchromatinreichen Kern mit deutlichem Nukleolus. Die Zellorganellen des hell erscheinenden Zytoplasmas enthalten unter anderem einen hohen Gehalt an glattem endoplasmatischem Retikulum, Mitochondrien vom Tubulus Typ, zahlreiche Lysosomen, Lipidvakuolen sowie Peroxysomen, die auf die endokrine Funktion der Leydig-

Zellen hinweisen (LIEBICH 2004). Endogen gesteuert wird die Steroidsynthese der Leydig-Zellen durch das luteinisierende Hormon (LH) der Hypophyse. Die Leydig-Zellen produzieren sowohl Testosteron als auch Östrogene (MUYAN et al. 1993) und greifen somit in Regulationsmechanismen des keimbereitenden Epithels, die Ausprägung des Hengstspezifischen Phänotyps und die Funktion der männlichen Geschlechtsorgane ein. Die tubuläre Komponente kann bei Hengsten ab einem Alter von dreizehn Jahren eine Länge von 2790 Metern pro Hoden erreichen (JOHNSON und NEAVES 1981). Die Tubuli seminiferi sind bogenförmig und bestehen aus drei Abschnitten. Den Hauptanteil bilden dabei die Tubuli seminiferi convoluti. Dieser Abschnitt bildet stark geschlängelte U-förmige Schleifen aus und ist der Sitz der Keimzellproduktion. Die Enden des Schleifenkonvoluts münden in gerade Abschnitte, die Tubuli seminiferi recti. Das Epithel der geraden Samenkanälchen ist iso- bis hochprismatisch und enthält Lymphozyten und Makrophagen (LIEBICH 2004). Diese auch als Übergangszone bezeichneten Abschnitte anastomosieren in den vorderen zwei Dritteln des Hodens zum kanalikulären Hodennetz, das Rete testis (AMMAN et al. 1977), um dann über Ausführungsgänge in den Nebenhoden zu gelangen. Das Hodennetz ist sekretorisch aktiv, indem es luminale Samenflüssigkeit sezerniert. Das Epithel erscheint platt bis hochprismatisch (LIEBICH 2004). Die Basalmembran der Hodenkanälchen besteht aus kollagenen und elastischen Fasern, durchsetzt mit Myozyten, welche den Transport der Spermien unterstützen (MAEKAWA et al. 1996). Die Wand der Tubuli seminiferi convoluti ist mit somatischen Zellen, den Sertolizellen und dem Keimepithel (Epithelium spermatogenicum) ausgekleidet.

Die Sertolizellen reichen von der Basallamina der Tubuluswand bis in das Lumen der Tubuli seminiferi convoluti und umgeben dabei 15-25 % des Keimepithels (AMANN 2011a). Die Sertolizelle streckt sich flaschenhalsartig, breit der Basallamina aufliegend in Richtung Tubuluslumen, um eine Vielzahl dünner Zytoplasmaausläufer zu entlassen und so in ihrer Gesamtheit verschiedene Keimzellentwicklungsstufen zu ummanteln (WROBEL 1998). Der Kern der Sertolizelle ist von unregelmäßiger Gestalt, dabei birnenförmig bis länglich mit prominentem Nukleolus, der wenig Heterochromatin enthält (SINOWATZ 2001). Das Zytoplasma der Sertolizellen ist mit reichlich Zellorganellen und Zelleinschlüssen ausgestattet, welche die vielfältigen Funktionen der Sertolizellen ermöglichen. Die durch zahlreiche Zellkontakte weit in das Lumen der Tubuli reichenden Zytoplasmaausläufer der Sertolizellen gewährleisten den Keimzellen eine gute Stabilität sowie über transzellulären Stoffaustausch eine Ernährungsgrundlage. Des Weiteren wird die Überführung reifer Spermatozoen vom Keimepithel in das Tubuluslumen, die sogenannte Spermiation, durch Zytoplasmaströmungen unterstützt. Die Sekretion intratubulärer Samenflüssigkeit durch die Sertolizellen fördert den Transport der reifen Spermien über das Rete testis in die

Nebenhodengänge. Anfallende Zellbestandteile während der Spermiation sowie apoptotische Keimzellen werden durch die Fähigkeit zur Phagozytose von den Sertolizellen eliminiert. Die Sertolizelle verfügt über Rezeptoren für das aus der Hypophyse sezernierte follikelstimulierende Hormon (FSH) und Testosteron. Die Synthese und Sekretion verschiedener Proteine ermöglicht die Kommunikation zwischen Sertoli-, Keim- und Leydigzellen sowie die Interaktion mit FSH. Eine der wichtigsten Eigenschaften der Sertolizellen ist die Aufrechterhaltung einer Schutzbarriere für die sich entwickelnden Keimzellen. Dazu bilden die benachbarten Sertolizellen enge Verbindungskomplexe aus, sogenannte Tight junctions, welche die Basis für die Blut-Hoden-Schranke bilden. Diese Barriere hat zur Folge, dass innerhalb des Tubulusepithels ein basales und ein adluminales Kompartiment entsteht. Spermatogonien befinden sich im basalen, Spermatozyten sowie Spermatisden entwickeln sich im adluminalen Kompartiment. Diese Anordnung schützt den Prozess der meiotischen Reifung und Spermiogenese vor schädigenden Einflüssen aus dem Blut, vor allem auch vor den Zellen des Immunsystems, welche die sich entwickelnden Keimzellen als fremd erkennen würden (LIEBICH 2004).

Das Keimepithel setzt sich aus verschiedenen Entwicklungsstufen der Keimzellen (Cellulae spermatogenicae) zusammen. Dazu gehören die Spermatogonien, primäre und sekundäre Spermatozyten und Spermatisden (AMMAN 2011a). Die Spermatogonien des Hengstes werden in A1-, A2-, A3-, B1- und B2-Subtypen eingeteilt. Diese unterscheiden sich aufgrund ihrer Lage zur Basallamina, der Form des Zellkerns, der Nukleoli und der Verteilung des Chromatins. A1-Spermatogonien haben einen flachen ovalen Zellkern, welcher mehrere kleine Nukleoli und Chromatinverdichtungen enthält, die der Kernmembran anliegen. A2-Spermatogonien zeichnen sich durch einen großen Zellkern mit kaum sichtbarem Heterochromatin aus. Der Kernmembran haften unterschiedlich große Heterochromatinteile an. A3-Spermatogonien besitzen einen sehr großen Zellkern mit darin enthaltenen ein bis zwei ebenfalls großen Nukleoli und fein verteilten Heterochromatinteilchen. Die B-Spermatogonien befinden sich von der Basallamina weiter entfernt als die A-Spermatogonien. Für die B1-Spermatogonien ist ein großer runder bis ovaler Zellkern mit großen Chromatinflocken kennzeichnend, die größer als die Nukleoli sind und der Kernmembran anhaften. Bei den B2-Spermatogonien ist der runde Zellkern kleiner, mit weniger und ebenfalls kleineren Chromatinflocken als die Nukleoli (JOHNSON 1991a). Weiter lumenwärts befinden sich die primären Spermatozyten. Sie sind die größten Spermatogenesenzellen im Keimepithel und befinden sich zwischen den Spermatogonien und Spermatisden (WROBEL 1998). Die sekundären Spermatozyten können aufgrund ihrer kurzen Lebensdauer nur selten lumenwärts erfasst werden. Zudem sind sie deutlich kleiner als die primären Spermatozyten (RÜSSE und SINOWATZ 1998). Die Spermatisden

durchlaufen vier verschiedene Umgestaltungsphasen bis sie sich zum reifen Spermium entwickelt haben. Zu Beginn ihrer Entwicklung sind diese Zellen dicht an der Wand des Tubuluslumens lokalisiert, um sich während ihrer Differenzierung auf die Basalmembran hin zu bewegen und kurz vor Beendigung erneut das Tubuluslumen zu erreichen. Die Zytoplasmaausläufer der Sertolizellen umgeben die Köpfe der Spermatiden, wobei die Schwanzfäden sich frei in das Tubuluslumen strecken. Spermatiden sind kleiner als Spermatozyten. Charakteristisch ist dabei die Umgestaltung des Kerns und des Zytoplasmas (LIEBICH 2004). Die beiden ersten Phasen der Umgestaltung sind durch runde, die beiden folgenden durch elongierte Zellkerne gekennzeichnet (WROBEL 1998).

2.3 Spermatogenese

Die Spermatogenese stellt die Gesamtheit der Prozesse bestehend aus Zellteilungen und Differenzierungen dar, die der Entstehung von Spermien im Keimepithel der Tubuli seminiferi dienen (JOHNSON et al. 2011). Die Grundlagen für die Spermatogenese werden in der frühen Embryonalzeit gelegt, in der die ursprünglichen Keimzellen (Gonozyten) in die Hodenanlage einwandern. Die Keimzellen absolvieren zwischen der frühen Embryonalzeit und dem Erreichen des adulten Stadiums mehrere Vermehrungsphasen über Gonozyten, Prospermatogonien bis hin zu den Spermatogonien, den Samenbildungszellen (RÜSSE und SINNOWATZ 1998). Die Spermatogonien können aufgrund ihrer Lagebeziehung zur Basallamina und ihrer Morphologie in verschiedene Subtypen unterteilt werden. Dabei werden A1-, A2-, A3-, B1- und B2-Spermatogonien beim Hengst unterschieden (JOHNSON 1991b). Es können zwei Kategorien von Typ-A-Spermatogonien unterschieden werden: Erstens Stammzellspermatogonien, die sich der Mitose unterziehen, um sich selbst zu duplizieren und die Stammzellpopulation aufrecht zu erhalten. Zweitens Spermatogonien, die durch Mitosen Tochterzellen beziehungsweise Subtypen produzieren, aus denen primäre Spermatozyten hervorgehen, die sich zu Spermien differenzieren. Die Sicherung der Stammzellpopulation durch Mitosen findet über das gesamte adulte Leben statt (JOHNSON et al. 2011). Mit Einsetzen der Pubertät des Hengstes, gemessen am Gehalt und der Vorwärtsbeweglichkeit der Spermien im Alter von zirka 83 Wochen (NADEN et al. 1990), beginnen die zyklisch ablaufenden Samenbildungsprozesse. Die Gesamtdauer der Spermatogenese, also der Zeit von der ersten mitotischen Teilung einer Typ-A1-Spermatogonie bis zur Ausdifferenzierung eines Spermiums, beträgt beim Hengst 57 Tage (JOHNSON 1991b). Der zeitliche Ablauf der Spermatogenese beinhaltet drei aufeinanderfolgende Abschnitte. Die Spermatozytogenese, die primäre und sekundäre meiotische Teilung sowie die Spermio-genese (MEYERS 2000).

Die Spermatozytogenese ist durch die mitotischen Teilungen der Spermatogonien charakterisiert. Sie beginnt mit der Teilung einer Tochterzelle des Subtyps A, die durch Zytoplasma-brücken miteinander verbunden bleiben. Die A-Spermatogonien teilen sich zu weiteren A-Subtypen (A1-A3) mitotisch über die B1-Subtypen, bis die B2-Spermatogonien entstehen, welche sich ebenfalls mitotisch zum primären Spermatozyten teilen (AMANN 2011b). Im zweiten Abschnitt verdoppeln die primären Spermatozyten ihre DNA, bevor sie in die erste Reifeteilung (Reduktionsteilung) eintreten. Die zweite Reifeteilung (Äquationsteilung) schließt sich ohne DNA-Verdopplung an, wodurch haploide Spermatiden entstehen (RÜSSE und SINOWATZ 1998). Der nunmehr letzte Abschnitt der Spermatogenese umfasst die Spermio-genese, bei der sich durch Umgestaltungsprozesse differenzierte reife Spermien entwickeln (LIEBICH 2004). Eingeteilt werden diese Umbauvorgänge in die Golgi-, Kappen-, Akrosomen- und Reifungsphase. Dabei stellen die Bildung des Akrosoms aus dem Golgi-Apparat, die Elongation des Kerns, die Chromatinkondensation und Ausbildung der Geißel die bedeutendsten Veränderungen dar (RÜSSE und SINOWATZ 1998). Morphologisch sind die Spermien am Ende der Spermio-genese ausdifferenziert. Ihre endgültige Befruchtungsfähigkeit erhalten sie während der Passage durch den Nebenhoden (LIEBICH 2004).

2.4 Der Zyklus des Keimepithels

Die Regulation der Entwicklung von Keimzellen während der Spermatogenese unterliegt einer zeitlichen und räumlichen Ordnung. Während der Differenzierung der Spermatogonien zu Spermien ordnen sich die Keimzellen in den Samenkanälchen in beständigen Mustern entsprechend ihrer Entwicklungsstadien an. Die regelmäßige Wiederholung und der vollständige Ablauf einer Serie bestimmter Zellbildmuster an einer definierten Stelle im Samenkanälchen wird als Keimepithelzyklus bezeichnet (LEBLOND und CLERMONT 1952). Für den Hengst können acht verschiedene solcher Zellbildmuster oder Stadien differenziert werden. Zyklisch wiederkehrend tritt beim Hengst alle 12,2 Tage an einer bestimmten Stelle des Keimepithels, nach Durchlaufen der acht Stadien, die gleiche Zellgemeinschaft erneut auf, die mit der Teilung einer A1-Spermatogonie beginnt (SWIERSTRA et al. 1974). Eine detaillierte Einteilung der acht Stadien nahmen JOHNSON et al. (1990) vor. Er bediente sich der Nomarski-Optik, um die Stadien zu differenzieren. Einteilungskriterien waren dabei die Kernform, die Bündelformation, die Ausrichtung der Keimzellen zum Tubuluslumen und die Freisetzung der Spermatiden. Die Einteilung der Entwicklung der Spermatiden in die Untergruppen (Sa, Sb1, Sb2, Sc, Sd1, Sd2) beruht hierbei auf den Beschreibungen für den Menschen nach CLERMONT (1963), die von JOHNSON und THOMPSON (1983) für den Hengst übertragen wurde:

- Stadium I: primäre Spermatozyten (präleptoten, leptotän, pachytän)
Sb1-Spermatiden (runder Zellkern, sich entwickelndes Flagellum, ausgeprägtes Akrosom)
- Stadium II: primäre Spermatozyten (leptotän, pachytän)
Sb2-Spermatiden (ovaler Zellkern)
- Stadium III: primäre Spermatozyten (zygotän, pachytän)
Sbc-Spermatiden (länglicher Zellkern, ausgeprägte Manschette)
- Stadium IV: primäre Spermatozyten (zygotän, pachytän)
Sekundäre Spermatozyten
Sc-Spermatiden
- Stadium V: primäre Spermatozyten (pachytän)
Sa-Spermatiden (früheste Form, runder Zellkern, großer Golgiapparat, akrosomales Vesikel)
Sd1-Spermatiden (verschwinden der Manschette, abschließende Reifung, Anordnung von Mitochondrien entlang des Flagellums)
- Stadium VI: B-Spermatogonien
primäre Spermatozyten (pachytän)
Sa-Spermatiden
Sd1-Spermatiden
- Stadium VII: B-Spermatogonien
primäre Spermatozyten (pachytän)
Sa-Spermatiden
Sd2-Spermatiden (späteste Form, luminal gelegen)
- Stadium VIII: primäre Spermatozyten (pachytän, preleptotän)
Sa-Spermatiden
Sd2-Spermatiden (mit „Residual Bodies“, distaler Schlussring, verlängertes Mittelstück)

A-Spermatogonien befinden sich in allen Stadien.

Jedes der acht Stadien ist durch die spezifische Anordnung von vier bis fünf verschiedenen Keimzelltypen geprägt (JOHNSON 1991b). Dabei entsteht ein kennzeichnendes Schichtmuster, bei dem jede Ebene eine Generation an Keimzellen darstellt, die 12,2 Tage weiter entwickelt ist als die darunter gelegene. So ordnen sich die jüngeren Generationen näher der Lamina propria an, während sich die älteren näher dem Lumen befinden. Dabei entwickeln sich die vier bis fünf Generationen an Keimzellen nebeneinander und zeitgleich, um nach einer Gesamtdauer von 57 Tagen oder 4,7 Zyklen den Prozess der Spermatogenese durchlaufen zu haben (AMANN 2011b).

2.5 Einfluss von Alter und Jahreszeit auf die Spermatogenese

Das Alter, in dem ein Hengst das erste Mal erfolgreich eine Stute belegen kann, wird als Pubertät definiert (AMANN und SCHANBACHER 1983). Mit der Pubertät tritt der Hengst in die Geschlechtsreife ein, während die zyklisch ablaufenden Samenbildungsprozesse im Hoden einsetzen. Dem Beginn der Spermatogenese geht eine Veränderung der Hypothalamus-Hypophysen-Gonaden-Achse voraus. Es konnte beobachtet werden, dass bereits im Alter von etwa 9 Monaten die Serumkonzentrationen von FSH und LH ansteigen. Die Serumkonzentrationen von Testosteron steigen mit etwa 18 Monaten deutlich an (NADEN et al. 1990; CLAY und CLAY 1992). Wenig später beginnt die Produktion der Samenzellen. Das Alter der Pubertät erreichten die Hengste, definiert nach WOLF et al. (1965), mit einem Ejakulat von 50×10^6 Samenzellen und einer Vorwärtsbeweglichkeit von durchschnittlich 10 % in einem Alter von 83 Wochen (NADEN et al. 1990). Mit dem Einsetzen der Geschlechtsreife sind die Hoden des Hengstes noch nicht vollständig entwickelt. So ändert sich mit fortschreitendem Alter sowohl das histologische als auch das morphologische Aussehen des Hodens. Hengste mit einem Alter von einem Jahr zeigen im histologischen Bild für gewöhnlich eine hohe Dichte an reifenden Sertoli-Zellen, vereinzelte Spermatogonien, wenige primäre Spermatozyten sowie ein stark ausgeprägtes Interstitium. Das Lumen der Tubuli seminiferi ist lediglich angelegt und erreicht sein komplettes Lumen erst bei etwa 1,5 Jahre alten Hengsten. Ab einem Alter von 2,5-3 Jahren können alle Stadien der Spermatogenese mit den entsprechenden Keimzellen beobachtet werden (JOHNSON 1991b, JOHNSON et al. 1991c). Die Entwicklung der Tubuli seminiferi beginnt zentral und weitet sich auf die Peripherie aus (CLEMMONS et al. 1995). Bei pubertären Hengsten können lediglich unreife Leydig-Zellen beobachtet werden. Vollständig entwickelte Leydig-Zellen, die sich um die Tubuli seminiferi anordnen, werden ab einem Alter von zwei bis drei Jahren festgestellt. Mit zunehmendem Alter dehnen sich die Leydig-Zellen auf das gesamte Interstitium aus (ALMAHBOBI et al. 1988). So verschiebt sich das Verhältnis von Leydig-Zellen zu Tubuli Seminiferi von 1:12 bei 2-3-Jährigen zu 1:4 bei Hengsten ab 13 Jahren (JOHNSON und NEAVES 1981).

Die Menge der produzierten Spermien über eine bestimmte Zeitspanne spiegelt die Kapazität der Spermatogenese wieder und lässt sich am besten über die „Daily Sperm Production“-DSP ausdrücken (AMANN 2008). Die Menge an täglich produzierten Spermien ist vom Alter und auch von der Jahreszeit abhängig. Die reproduktiven Funktionen des Hengstes erreichen ihre maximale Kapazität mit der Zunahme der Tageslichtlänge. Daher gehören sie zu den sogenannten „long-day-breeders“ (ROSER 2000). Der DSP/g – die täglich produzierte Menge Spermien pro Gramm Hodenparenchym – steigt bis zu einem Alter von vier bis fünf Jahren an und stabilisiert sich danach bis zu einem Alter von 20 Jahren

auf einem gleichbleibenden Niveau (JOHNSON und NEAVES 1981, JOHNSON und THOMPSON 1983).

Die Steigerung der DSP geht mit einer altersbedingten Zunahme der Serumkonzentrationen von FSH, LH und Testosteron (JOHNSON und THOMPSON 1983, NADEN et al. 1990), einer Zunahme des Hodengewichtes sowie der Anzahl der Sertoli-Zellen einher (JOHNSON und THOMPSON 1983, JOHNSON et al. 1991c). Mit zunehmendem Alter verdoppelt sich die Anzahl der Leydig-Zellen pro Gramm Parenchym, wobei sich das Volumen verdreifacht und die Leydig-Zellen Teile des Bindegewebes ersetzen. Ebenso vergrößern sich Durchmesser und Länge der Tubuli seminiferi bei erwachsenen Hengsten (JOHNSON und NEAVES 1981). Die reproduktiven Eigenschaften des Hengstes sind photoperiodisch geprägt (CLAY et al. 1987, GERLACH und AURICH 2005, LEME et al. 2012). Mit der Zunahme der Tageslichtlänge während der Frühjahrs und Sommermonate führt die vermehrte GnRH-Synthese im Hypothalamus über den Hypophysenvorderlappen zu einer vermehrten Sekretion der Gonadotropine und damit zu einer Steigerung der Hodenfunktion (AURICH 2005). Während der Zuchtsaison sind die Serumwerte für FSH (HARRIS et al. 1983), LH und Testosteron erhöht (CLAY et al. 1988, JOHNSON und THOMPSON 1983). Verschiedene Autoren konnten jedoch keine signifikanten Unterschiede der Serumkonzentration von FSH zwischen den Jahreszeiten feststellen (JOHNSON und THOMPSON 1983, CLAY und CLAY 1992). Während der Zuchtsaison nimmt der Hoden an Gewicht zu (JOHNSON und THOMPSON 1983). Die Anzahl der Sertoli-Zellen pro Hoden ist während der Zuchtsaison größer (JOHNSON und NGUYEN 1986, JOHNSON et al. 1991d). Es konnte festgestellt werden, dass die Anzahl der Sertoli-Zellen pro Hoden in der Zuchtsaison um bis zu 36 % steigt (JOHNSON und THOMPSON 1983). Ebenso verhält es sich mit einer steigenden Anzahl der Leydigzellen während der Zuchtsaison (JOHNSON und THOMPSON 1986, 1987, JOHNSON und TATUM 1989). Sowohl die Anzahl der Sertoli-Zellen als auch die der Leydig-Zellen korreliert positiv mit der DSP (JOHNSON et al. 1994, JOHNSON und THOMPSON 1986). Die saisonalen Anstiege der DSP werden durch einen zweifachen Anstieg von Typ-A-Spermatogonien während der Zuchtsaison erklärt. Aus der höheren Vermehrungsrate der A-Spermatogonien resultiert die höhere Anzahl primärer Spermatozyten (JOHNSON 1985, 1991a). Trotz der saisonalen Unterschiede reicht die Kapazität der Spermatogenese beim Hengst aus, um auch außerhalb der Zuchtsaison eine Stute erfolgreich zu belegen (AURICH 2005).

2.6 Die andrologische Untersuchung

Die andrologische Untersuchung findet vorwiegend im Rahmen von Zuchttauglichkeitsuntersuchungen statt. Ziel der Untersuchung ist es, die Eignung des Hengstes

für die Zucht auf der Grundlage von geschlechtlichen und gesundheitlichen Parametern zu prüfen (WABERSKI und SIEME 2009). So untersucht man die Hengste vor der ersten Zuchtnutzung, wie auch vor dem Verkauf, überprüft die Eignung von Samenspendern für die instrumentelle Samenübertragung und klärt die Ursache für unzureichende Befruchtungsergebnisse oder untersucht Erkrankungen des Genitaltraktes (WEITZE 2001). Die andrologische Untersuchung sollte nach einem festgelegten Untersuchungsprotokoll erfolgen, damit jeder Hengst vollständig untersucht wird und nach identischen Kriterien beurteilt werden kann. Abweichend vom Untersuchungsprotokoll können weiterführende Untersuchungen erfolgen, sofern diese vorberichtlich oder auf Grund der Untersuchungsergebnisse notwendig sind (BRINSKO et al. 2011, WABERSKI und SIEME 2005).

Vor der eigentlichen andrologischen Untersuchung sollte eine genaue Identifikationsprüfung erfolgen, um eine eindeutige Zuordnung des Hengstes zu den Untersuchungsergebnissen zu gewährleisten. Ebenso liefert eine ausführliche Anamnese wichtige Informationen, um die Ergebnisse der andrologischen Untersuchung zweifelsfrei interpretieren zu können. Bei bereits bestehendem Zuchteinsatz sind Beginn und Häufigkeit des Deckeinsatzes sowie der Deckerfolg von besonderem Interesse. Weitere wichtige Informationen liefern vorhergehende Erkrankungen, Medikamentenapplikation und Nutzung des Hengstes (BRINSKO et al. 2011, CRABTREE 2010).

Im Anschluss an die Identifikationsprüfung folgt eine gründliche allgemeine Untersuchung. Die Feststellung des allgemeinen Gesundheitszustandes, inklusive des Bewegungsapparates sowie der Erbgesundheit sind hier zu berücksichtigen (BALL 2008). Die spezielle andrologische Untersuchung lässt sich in die morphologische Untersuchung der Geschlechtsorgane, die Prüfung des Paarungsverhaltens, die biologische Samenuntersuchung und die mikrobielle Untersuchung einteilen (WEITZE 2001). Die Untersuchung der äußeren Genitalien erfolgt sowohl adspektorisch als auch palpatorisch und eventuell sonographisch. Beim Skrotum wird auf das Haarkleid und die Haut geachtet. Die Skrotalhaut ist dünn, glatt und elastisch. Die einzelnen Schichten sind dabei verschieblich. Die Hoden sollten nahezu symmetrisch in ihrer Größe und Form sein. Die ovoiden Hoden befinden sich skrotal und sind von prall- bis festelastischer Konsistenz. Ihre Längsachse ist als horizontal, parallel zur Körperachse des Hengstes beschrieben. Der Nebenhoden lässt sich palpatorisch eindeutig in seine drei Abschnitte Nebenhodenkopf, -körper und -schwanz differenzieren. Der walnussgroße Nebenhodenschwanz ist am caudalen Hodenpol tastbar. Die Nebenhodenköpfe sind kleiner und sitzen den cranialen Hodenpolen kappenförmig auf. Dorsal des Hodens befinden sich die platten, etwa

bleistiftgroßen Nebenhodenkörper. Sowohl der Hoden als auch der Nebenhoden sind verschieblich im Skrotum, weder höher temperiert noch schmerzhaft. Die Palpation der Samenstränge erfolgt vom craniodorsalen Pol des Hoden bis zum Eintritt in den äußeren Leistenring. Es ist ebenfalls auf eine gute Verschieblichkeit, auf vermehrte Wärme und Schmerzhaftigkeit zu achten (WABERSKI und SIEME 2005, CRABTREE 2010).

Die Beurteilung der Hodengröße muss unter Berücksichtigung von Alter, Rasse, Saison und Zuchtstatus erfolgen (BURNS et al. 1984). Gemessen werden kann die Größe des Hodens mittels Messzirkel oder Ultraschall (LOVE et al. 1991). Um die Hodengröße mit dem Messzirkel zu bestimmen wird eine Hand oberhalb der Hoden platziert und dieser in das ventrale Skrotum gelagert. Die „Totale Skrotale Weite“ (TSW) wird ermittelt, indem die Schenkel des Messzirkels jeweils an die weiteste Stelle der Hodenkurvatur positioniert werden (BALL 2014). Durch die Ermittlung der TSW lassen sich Rückschlüsse auf die Hodenmasse ziehen, welche wiederum mit der täglichen Spermaproduktion (DSP, Daily Sperm Production) und der täglichen Menge an zu ejakulierenden Spermien (DSO, Daily Sperm Output) im Zusammenhang steht. Ebenso können mit dem Messzirkel die Länge, Höhe und Breite der Hoden gemessen werden (GEBAUER et al. 1974). Genauere Hodenmaße erhält man durch die Vermessung mittels Sonografie. Für die sonografische Untersuchung eignen sich sowohl Linearschallköpfe als auch Rektalsonden. Der Frequenzbereich sollte bei mindestens 5 MHz liegen, wobei 7,5-MHz-Schallköpfe eine noch detailliertere Untersuchung der Hodenstrukturen erlauben (LOVE 1992). Die Messergebnisse von Höhe, Breite und Länge liefern das Hodenvolumen über die Formel: $\text{Volumen} = 4/3 \pi \times \text{Höhe}/2 \times \text{Breite}/2 \times \text{Länge}/2$. Die Höhe und Breite des Hodens werden gemessen, indem der Schallkopf an der ventralen Kontur horizontal im rechten Winkel zur Längsachse des Hodens ausgerichtet wird. Die Länge erhält man durch vertikales Anlegen des Schallkopfes am caudalen Hodenpol mit cranialer Schallrichtung. Durch die Addition beider Hodenvolumina lässt sich aus der Formel: $\text{DSO (Milliarden)} = 0,024 \times (\text{Volumen}) - 1,26$ der Daily Sperm Output berechnen (LOVE et al. 1991). Der Hoden wird systematisch sonographisch untersucht. Auf die Kontaktfläche sollte dabei immer ausreichend Ultraschallgel aufgetragen werden. Das Hodenparenchym stellt sich sonographisch durchgehend homogen, grau und granulär, „Salz- und Pfeffer-Struktur“ bei mittlerer Echogenität dar (GLATZEL et al. 2011). Im Zentrum des Hodens tritt die Zentralvene als anechogene Linie in Erscheinung und wird von einer echoreichen Grenzlinie umgeben. Es werden verschiedene Schallkopfpositionen für die Untersuchung beschrieben. Entscheidend dabei ist, dass der gesamte Hoden durch langsames Bewegen des Schallkopfes und unter Veränderung der Winkelung untersucht wird (TURNER 1998, CHENIER 2007). Der Nebenhodenschwanz stellt sich durch die Volumenzunahme der Nebenhodengänge als

„Schweizer-Käse-Struktur“ dar und er ist der Nebenhodenteil, der sich sonografisch am besten offenbart (LOVE 1992).

2.7 Die Hodenbiopsie und ihre Bedeutung

Bei der Hodenbiopsie wird der Keimdrüse ein Gewebestück entnommen, welches in seiner Größe ausreichend ist, um eine charakteristische Gruppe von Samenkanälchen beurteilen zu können, ohne das Hodengewebe nachhaltig zu schädigen (CHARNY 1940). Während die Entnahme von Hodenbiopsien in der Humanmedizin in der Diagnostik des sub- und infertilen Mannes fest etabliert ist, wird sie in der Veterinärmedizin vergleichsweise selten durchgeführt. Verantwortlich dafür sind zum einen die Furcht vor Komplikationen und zum anderen die geringe Vertrautheit der Praktiker mit dieser Technik zu sehen (PEARSON et al. 2011). Als mögliche Komplikationen können bei dieser invasiven Methode Blutungen, Entzündungen, Nekrosen, Adhäsionen oder Infektionen auftreten (DEL VENTO et al. 1992, CARLUCCIO et al. 2003). Obwohl einige Studien zeigen, dass die mit der Biopsie verbundenen Veränderungen im Hodengewebe vorübergehend sind und keinen nachteiligen Effekt auf die Funktionalität der Hoden haben, gilt sie als Reservetechnik in der Veterinärmedizin und wird nur bei entsprechend strenger Indikationsstellung durchgeführt. (DEL VENTO et al. 1992, BARTMANN et al. 1999, FABER und ROSA 2000, BALL 2008, RODE et al. 2016).

Der Biopsieentnahme vorangestellt ist eine umfassende andrologische Untersuchung sowie weiterführende Untersuchungen wie die Sonographie, die Endoskopie der Harnröhre, die Erstellung eines Hormonprofils, wie auch die mikrobiologische und biochemische Analyse des Ejakulates (VARNER et al. 2000, BALL 2008, WABERSKI und SIEME 2005). Diese Untersuchungen erlauben jedoch nur eine begrenzte Aussage über mögliche Gründe von Fertilitätsstörungen. So können sowohl degenerative Veränderungen des Hodens, vermutete Tumore, als auch Ursachen einer Azoospermie, bei der obstruktive Ursachen ausgeschlossen werden können, nur mittels Hodenbiopsie diagnostiziert werden (DEL VENTO et al 1992, BALL 2008, RICHTERICH und WEHREND 2009, BLANCHARD 2011, BLANCHARD et al. 2012). Die Hodenbiopsie ermöglicht eine Beurteilung der Funktionalität der Gonaden durch die qualitative Auswertung der Spermatogenese und die zytologische Analyse (RICHTERICH und WEHREND 2009). Neben der Untersuchung der Spermatogenese kann auch der intratestikuläre Hormonstatus mittels Hodenbiopsie erhoben werden und somit die endokrinen, parakrinen und autokrinen Modulatoren der Hodenfunktion überprüft werden (ROSA 2000).

Traditionellerweise wird die Entnahme von Hodenbiopsien vor allem aus diagnostischen Gründen durchgeführt. Mit der Weiterentwicklung der assistierten Reproduktionstechnologie und Einführung der Intrazytoplasmatischen Spermien-Injektion (ICSI) wechselte die Bedeutung der Hodenbiopsien in der Humanmedizin vom diagnostischen auch in den therapeutischen Bereich. So können bei Sub- oder Infertilitäten, die nicht obstruktiv bedingt sind, anhand von Biopaten Spermien extrahiert (TESE, testikuläre Spermienextraktion) und damit Eizellen befruchtet werden (CHAN und SCHLEGEL 2000). Ob dieses Verfahren nützlich für die ICSI der Veterinärmedizin ist, gilt es noch zu bestimmen (ROSER und FABER 2007, RODE et al. 2016). Die Entnahme von Hodenbiopsien beim Hengst und deren Auswirkungen auf die Spermatogenese wurden erstmals von GALINA (1971) beschrieben. Die bestmögliche Lokalisation zur Durchführung einer Hodenbiopsie unter Schonung der Gefäße beim Hengst ist das craniolaterale Viertel des Hodens (IPPENSEN et al. 1972, SMITH 1974). In Anlehnung an die Humanmedizin sollten Biopsieproben unter Berücksichtigung der anatomischen Verhältnisse aus verschiedenen Regionen gewonnen werden, da die Verteilung intakter Spermatogenese inhomogen ist und somit die Trefferquote für das Aufdecken von Alterationen erhöht wird (LELLEI et al. 2001, BERGMANN 2007, RICHTERICH und WEHREND 2009). Es gibt mehrere Techniken, um eine Hodenbiopsie zu entnehmen. Zum einen die Inzisionsbiopsie oder auch offene Hodenbiopsie, zum anderen die Split-needle-Biopsie, in Form der manuellen Tru-cut-Biopsie oder der automatischen spring-loaded-Biopsie sowie die Feinnadelaspirationsbiopsie (DEL VENTO et al. 1992, BARTMANN et al. 1999; FABER und ROSER 2000; CARLUCCIO et al. 2003, LEME und PAPA 2010, THRELFALL 2011). Die Techniken unterscheiden sich sowohl am Gehalt der gewonnenen Probe als auch in der Qualität und hinsichtlich des Ausmaßes ihres invasiven Charakters. Jede Hodenbiopsieentnahme sollte unter sterilen Bedingungen durchgeführt werden.

Bei der Inzisionsbiopsie befindet sich der Patient in Vollnarkose. Das Skrotum wird aseptisch vorbereitet und anschließend unter Sichtkontrolle chirurgisch geöffnet. Ebenso wird, unter Schonung der Gefäße, mit der Tunica albuginea verfahren. Das hervortretende Hodengewebe wird mit einem Skalpell entnommen. Abschließend werden die Tunica albuginea, das parietale Blatt der Tunica vaginalis und das Skrotum mit resorbierbarem Nahtmaterial verschlossen (DEL VENTO et al. 1992). Mit dieser Methode erhält man die größte Gewebeprobe mit den wenigsten Artefakten, jedoch ist sie auch die invasivste Art der Hodenbiopsie, wodurch die Komplikationsrate gegenüber den anderen Methoden deutlich erhöht ist und somit beim Hengst eine untergeordnete Rolle spielt (THRELFALL 2011). Ebenso findet heute die Verwendung von manuellen Split needles kaum noch statt. Hierfür

wird vor der Biopsieentnahme eine kleine Hautinzision gemacht, um das Einführen der Nadel zu erleichtern.

Die Methoden der Wahl sind heute die automatischen spring-loaded-Biopsiegeräte und die Feinnadelaspirationsbiopsie (FNAB) (BALL 2014). Die Probenentnahme mit einem automatischen Biopsiegerät findet unter Sedation am stehenden Tier statt. Das Skrotum wird ebenfalls aseptisch vorbereitet. Die Punktionsstelle befindet sich im craniolateralen Viertel des Hodens und wird lokalanästhesiert, um anschließend einen kleinen Schnitt in das Skrotum zu setzen. Der Hoden wird dann mit der freien Hand in das ventrale Skrotum verlagert und das Biopsieinstrument wird an der Schnittstelle des Skrotums gegen die Tunica vaginalis platziert und parallel zur Längsachse des Hodens in das Parenchym entladen und zurückgezogen. Weitere Proben können entnommen werden, indem man den Winkel für die Probenentnahme durch die gleiche Schnittstelle leicht variiert (ROSER und FABER 2007). Ein anschließender Verschluss des Skrotums ist nicht zwingend notwendig (BALL 2014). Mit den automatischen Biopsiegeräten kann man gute Ergebnisse erhalten, welche repräsentative Aussagen erlauben. So erhielten FABER und ROSA 2000 mit einem 14-G-Split-needle-spring-loaded-Biopsiegerät im Schnitt 79 Tubuli seminiferi pro Biopsieprobe und RODE et al. (2016) im Schnitt 67 Tubuli-seminiferi-Querschnitte, ohne die Fertilität der Hengste längerfristig nachteilig zu beeinflussen. BARTMANN et al. (1999) erhielten hingegen mit einem 18-G-automatischen Biopsiegerät zwischen zwanzig und sechzig Tubuli seminiferi pro Biopsie. Für die Fixierung der Gewebeproben wird Bouinsche Lösung eingesetzt (DEL VENTO et al. 1992, FABER und ROSA 2000, RICHTERICH und WEHREND 2009). Sollen immunhistochemische Verfahren angewendet werden, empfiehlt sich als Fixationsmedium 4 % Formalin (BARTMANN et al. 1999).

Die FNAB erfordert ebenfalls ein steriles Probenfeld sowie eine Sedation des Patienten. Sie stellt die am wenigsten invasive Methode der Biopsieentnahme dar. Die Probe wird ebenfalls im craniolateralen Viertel des Hodens gewonnen. Eine auf einer Spritze aufgesetzte, 22-23 G starke Nadel wird senkrecht in das Hodenparenchym geführt. Durch Zurückziehen des Spritzenkolbens entsteht ein Unterdruck und die Nadel wird innerhalb des Gewebes ein paarmal vor und zurückgeschoben. Nach der Aspiration wird durch Zurückgleiten des Spritzenkolbens der Unterdruck aufgehoben. Die Nadel wird aus dem Hoden entfernt und von der Spritze gelöst. Diese wird mit Luft gefüllt und erneut mit der Nadel verbunden und das gewonnene Zellmaterial auf einen Objektträger aufgetragen (LEME und PAPA 2010). Durch die FNAB erhält man lediglich Zellen, die aus ihrem ursprünglichen Gewebeverband herausgelöst sind. Erfahrungen in der Interpretation von FNAB sind limitiert, zudem fehlen Standards über qualitative und quantitative Ergebnisse dieser Zellausstriche, welche den

diagnostischen Wert der FNAB für die Aussage über Spermatogenese herabsetzt. Die FNAB eignet sich gut für die Tumordiagnostik und das Aufdecken von Entzündungen. (LEME und PAPA 2010; THRELFALL 2011, BALL 2014).

2.8 Die Stereologie

2.8.1 Grundgedanke und Prinzipien der Stereologie

Das Wort „Stereologie“ leitet sich aus den griechischen Worten „stereos“ (räumlich) und „logos“ (Lehre) ab. Der interdisziplinäre Wissenschaftszweig der Stereologie beschäftigt sich mit der Interpretation quantitativer geometrischer Daten von dreidimensionalen Strukturen, die anhand zweidimensionaler Bildebenen gemessen werden (WEIBEL 1979; DEHOFF 2000). Die Stereologie, so wie wir sie heute verstehen, beruht dabei auf Grundlagen der stochastischen Geometrie, geometrischer Wahrscheinlichkeit und Statistik (VOSS 2007; HSIA et al. 2010; TSCHANZ et al. 2014). Das Interesse der Forscher an geometrischen Prinzipien lässt sich bis in die Antike zurückverfolgen. So konnte sich die klassische Euklidische Geometrie durch die bekannten Arbeiten der Mathematiker PYTHAGORAS und EUKLID entwickeln und auf diese Weise Objekte konstruiert sowie deren mathematischen Formbeziehungen verstanden werden. Die Anfänge der stochastischen Geometrie gestaltete der Mathematiker CAVALIERI (1635, zit. nach MOUTON 2005) durch seine Entdeckung, das Volumen eines unregelmäßig geformten Objektes durch Schnittflächen zu errechnen, maßgeblich mit und ist gegenwärtig die am häufigsten genutzte Methode, um das Referenzvolumen biologischer Strukturen zu ermitteln (HOWARD und REED 2005c; HSIA et al. 2010). Den Ausgangspunkt für die Theorie der geometrischen Wahrscheinlichkeitslehre lieferte BUFFON (1777, zit. nach MOUTON 2005, VOSS 2007) mit seinem Nadelproblem. Der Mathematiker konnte feststellen, dass die Wahrscheinlichkeit einer Schnittstelle, zwischen einer beliebig geworfenen Nadel auf ein Gitter aus Linien bestehend, direkt proportional zur Länge der Nadel ist. Diese Theorie bildet noch heute die Basis für Längen und Oberflächenmessungen der modernen Stereologie. Der Geologe DELESSE (1847, zit. nach CRUZ-ORIVE 1997) arbeitete an einer Möglichkeit, den Gehalt eines Minerals in einem Gestein messen zu können. Unter Anwendung der stochastischen Geometrie konnte der Forscher belegen, dass sich die Volumendichte V_v eines im Gestein enthaltenen Minerals direkt proportional zur Flächendichte A_a dieses Minerals in einem zufälligen Steinanschliff ändert: $V_v = A_a$. Die Formel von Delesse wurde von ROSIWAL (1898, zit. nach CRUZ-ORIVE 1997) um die Längendichte L_l erweitert. Demnach lässt sich die Volumendichte eines Objektes aus seiner Längendichte im Anschnitt errechnen: $V_v = A_a = L_l$. Anfang des 20. Jahrhunderts wurde die Formel von THOMPSON (1930, zit. nach HOWARD und REED 2005d) durch ein Punktzählverfahren erweitert. Er positionierte ein Punktegitter zufällig auf

ein Objekt und zählte die Punkte, die das Objekt trafen und teilte diese Anzahl durch die Punkte, die den gesamten Schnitt trafen und ermittelte so die Volumendichte des Objektes: $V_v = A_a = L_l = P_p$. Etwa zur selben Zeit deckte WICKSEL (1925, zit. nach MOUTON 2005) das sogenannte „Corpuscle Problem“ auf. Der Mathematiker demonstrierte, dass die Wahrscheinlichkeit eines willkürlich geformten Objektes, in histologischen Schnitten zu erscheinen, abhängig von dessen Größe, Form und Ausrichtung ist. So haben größere Objekte, Gebilde mit einer komplexeren Form und Objekte, die in Richtung Schnittrichtung orientiert sind, eine höhere Wahrscheinlichkeit gesammelt zu werden (Abb.1; SCHMITZ und HOF 2005).

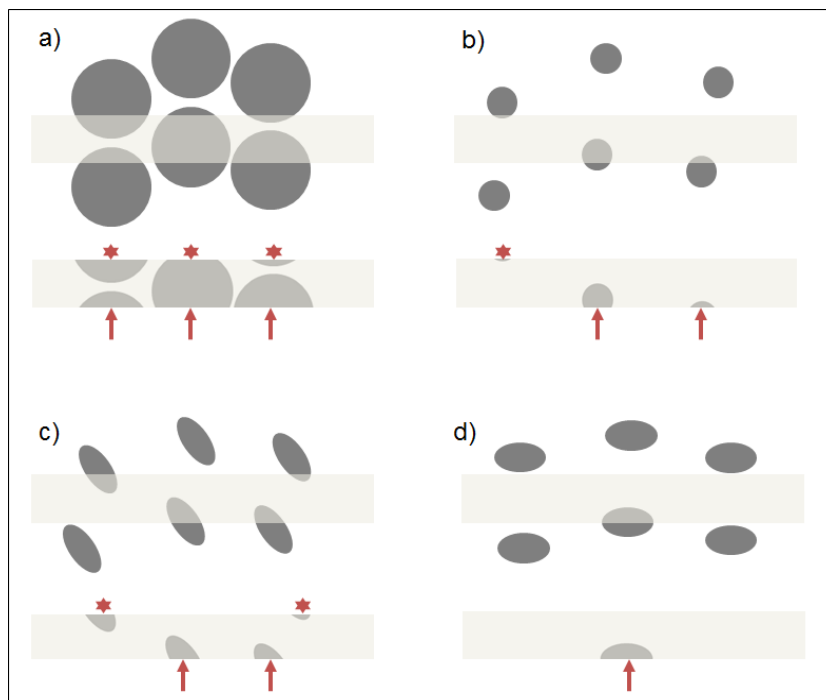


Abb. 1: Demonstration des Unterschiedes zwischen der wahren Anzahl von Partikeln in einem Gewebeausschnitt und den Partikeln die tatsächlich im Schnittbild erscheinen.

In allen Beispielen liegt die gleiche Anzahl und Dichte an Partikeln vor. Die räumliche Verteilung der Partikel ist bei Betrachtung des jeweiligen Mittelpunktes ebenso identisch. Beispiel a) und b) unterscheiden sich hinsichtlich ihrer Größe, wohingegen Beispiel c) und d) in ihrer räumlichen Orientierung verschieden sind. Der hellgraue Balken symbolisiert den Schnitt durch das Gewebe mit den enthaltenen Partikeln. Die mit Sternchen markierten angeschnittenen Fragmente würden bei der alleinigen Betrachtung der oberen Seite des Schnittes gezählt, wohingegen bei einer Zählung der unteren Seite des Schnittes die mit Pfeil gekennzeichneten Partikel gezählt würden (modifiziert nach SCHMITZ und HOF 2005).

Neu geschaffene technische Voraussetzungen im Bereich der Mikroskopie veranlassten Wissenschaftler vor allem im Bereich der Biologie und Medizin dazu, Lösungen für die Quantifizierung dreidimensionaler Objekte zu erarbeiten. Da biologische Strukturen im Allgemeinen nicht klassisch geformt und inhomogen verteilt sind, entwickelten sowohl Wicksele als auch andere Wissenschaftler Annahmen und model-basierende Korrekturfaktoren in dem Versuch, biologische Strukturen klassischen euklidischen Formeln anzupassen, beispielsweise in der Annahme, dass eine Zelle der Form einer Kugel entspricht (PETERSON 1999; WEIBEL et al. 2007). Das Wort Stereologie (und damit die Anerkennung als eigener Wissenschaftszweig) wurde 1961 auf dem sogenannten Feldberg-Treffen in Deutschland eingeführt. Ein Jahr später gründete sich auf einem internationalen Kongress mit Teilnehmern verschiedenster Wissenschaftsbereiche in Wien die „International Society for Stereology“, um sich über Lösungen für die Analyse von dreidimensionalen Objekten anhand von zweidimensionalen Schnitten auszutauschen (MOUTON 2005). Im Lauf der folgenden Jahre lehnten Wissenschaftler die bisherigen Modelle und auf Annahmen basierenden Methoden zur Quantifizierung biologischer Strukturen zunehmend ab. Sie schlossen sich mit Mathematikern zusammen und entwickelten auf Grundlage der stochastischen Geometrie und Wahrscheinlichkeitstheorie die Basis für die korrekte Quantifizierung nicht klassisch geformter biologischer Objekte. Als Lösung für die Gegebenheit inhomogener Verteilung biologischer Strukturen in einem Organ und das zeitliche Erfordernis einer repräsentativen Stichprobennahme zur Bestimmung des Gehaltes bestimmter Strukturen entstanden sogenannte „sampling designs“, welche den Weg einer neuen annahmefreien „unbiased“ oder „design-based“ Stereologie ermöglichten (MOUTON 2005). Den Durchbruch für die erste wirkliche „unbiased“ Methode für die Quantifizierung der Anzahl von Objekten innerhalb eines Gewebeschnittes bekannten Volumens (N_V) lieferte der unter Pseudonym bekannte Stereologe STERIO (1984) und lieferte damit die Lösung für das „Corpuscle Problem“. Er entwickelte eine Methode, das sogenannte „Disector-Prinzip“ – auch als „physical disector“ bezeichnet – mit der es möglich wurde, die Anzahl von Partikeln in einem Gewebestück zu zählen, ohne Annahmen über die Größe, Form, Orientierung oder Verteilung dieser Partikel innerhalb der Gewebestückregion zu benötigen. Diese Entwicklung hatte zur Folge, dass fortan alle stereologischen Parameter auf der Basis von „unbiased“ Methoden gemessen werden sollten und somit auf mathematisch und statistisch robusten Daten beruhten.

Die „design-based-Stereologie“ folgt dabei einigen Prinzipien, um unbiased Resultate zu erhalten. Eines der obersten Gebote in der „design-based-Stereologie“ ist es, auf allen Ebenen der Arbeitsschritte „unbiased“ Methoden anzuwenden, um akkurate stereologische Parameter zu erhalten (HSIA et al. 2010). Dies bedeutet, dass alle Arbeitsschritte frei von

systematischen Fehlern durchgeführt werden und somit Resultate liefern, die nah am wahren beziehungsweise erwarteten Wert liegen und somit als statistisch unverzerrt gelten. In der Stereologie spiegelt das Wort „bias“ den Unterschied zwischen dem durchschnittlichen Schätzwert und dem wahren Wert wieder. Stimmt der Mittelwert mehrerer Werte einer Probe annähernd mit dem wahren Wert überein, so ist die Richtigkeit hoch. Die Studie ist also frei von systematischen Fehlern (TSCHANZ et al. 2014). In stereologischen Analysen wird eine hohe Richtigkeit angestrebt, welche wiederum vom Design der Studie abhängig ist (NOORAFSHAN 2014). Weiterhin gilt es die Variabilität einzelner Werte einer Probe gering zu halten, um eine möglichst hohe Genauigkeit beziehungsweise Präzision zu erreichen. Die Effizienz und der notwendige Zeitaufwand bei der Erarbeitung der stereologischen Parameter sollen dabei in einem angemessenen Verhältnis zueinander stehen. Die Präzision bezieht sich dabei auf die Vergleichbarkeit der Messungen und deren Genauigkeit, welche wiederum abhängig vom Auswertungsaufwand und Untersuchungsmaterial ist. Prinzipiell ist eine Anpassung der Präzision über die Vergrößerung des Stichprobenumfangs der einzelnen Individuen oder der Anzahl der auszuwertenden Gewebeblöcke effizienter, als sich auf eine verstärkte Auswertung der einzelnen Gesichtsfelder zu fokussieren (GUNDERSON et al. 1999). Dieser Ansatz wurde unter dem Zitat: „Do more less well“ durch GUNDERSON und OSTERBY (1981) bekannt. Während die Präzision der Zählergebnisse also angepasst und geprüft werden kann, lässt sich die Richtigkeit der Ergebnisse nicht durch mehr Messdaten erhöhen. Die einzige Möglichkeit, akkurate Daten zu ermitteln, ist die Einhaltung eines experimentellen Designs unter Anwendung von unbiased Methoden in allen Arbeitsschritten der Studie (HSIA et al. 2010; NOORFRASHAN 2014; TSCHANZ et al. 2014).

In Abhängigkeit von Organ, Gewebe oder Struktur sowie dem Parameter, der gemessen werden soll, gestaltet sich das stereologische Design der Studie. Von Beginn an entscheidend für das Design der Studie ist, die Gegebenheit der Organstruktur sowie den zu berechnenden Parameter zu kennen (OCHS 2015). Da stereologische Messungen meistens als Dichten – also Quantitäten pro Volumeneinheit des Referenzraums – berechnet werden, müssen diese durch Multiplikation mit dem Gesamtvolumen des Referenzraumes in absolute Werte umgewandelt werden. Die alleinige Betrachtung von Dichten, unabhängig vom Gesamt-Organvolumen, kann zu inkorrekten biologischen Interpretationen dieser Daten führen und wird als „reference trap“ bezeichnet (HSIA et al. 2010; WEST 2012). Um nicht in die Referenzfalle zu tappen, wird vor Gewebeaufbereitung und Stichprobennahme das Volumen des Basisreferenzraumes bestimmt. Dafür stehen zwei Standardmethoden zur Verfügung. Eine Möglichkeit bietet die Methode von SCHERLE (1970) nach dem Archimedes-Prinzip, bei dem das Volumen über den Auftrieb der verdrängten

Flüssigkeitsmenge gemessen wird. Die zweite Möglichkeit, das Referenzvolumen zu bestimmen, bietet die sogenannte Cavalieri-Methode (HOWARD und REED 2005c; HSIA et al. 2010; TSCHANZ et al. 2014). Hierbei wird das Organ in gleich dicke parallele Scheiben geschnitten und das Volumen errechnet, indem die stets gleich positionierten Flächen dieser Scheiben summiert und mit dem Intervallabstand „T“ multipliziert werden. Der erste Schnitt muss dabei zufällig gewählt sein. Auf die Schnitte wird dann ein zufällig positioniertes Punktgitter gelegt (Abb. 2). Das Punktgitter besteht aus Kreuzen mit einer bekannten Fläche $a(p)$. Das Volumen des Objektes ergibt sich aus der Summe der gezählten Punkte aller Schnittflächen, multipliziert mit der Testpunktfläche $a(p)$ und der Scheibendicke „T“ (NOORAFSHAN 2014).

$$V(\text{Ref}) = a(p) \times T \times \sum P$$

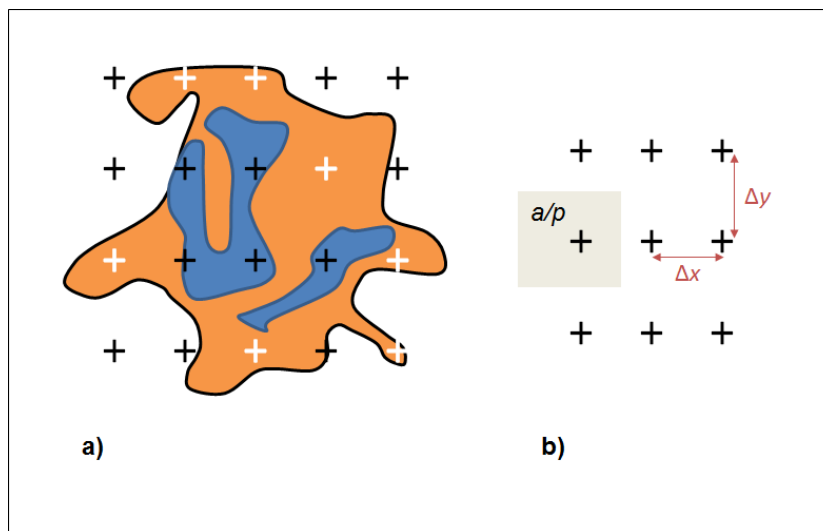


Abb. 2: Darstellung der Cavalieri-Methode

Für die Bestimmung der Fläche des orangenen Gewebeteils a), werden alle Gitterpunkte gezählt (weiß), die mit ihrer rechten unteren Ecke innerhalb des orangenen Gewebes liegen. Der Abstand zwischen den Punkten des Zählgitters (Δx , Δy) ist konstant b), jeder Punkt repräsentiert eine konstante Fläche a (a/p , grau) (modifiziert nach HOWARD und REED 2005c).

Der erste Schritt zur Bestimmung eines stereologischen Parameters schließt einen statistisch korrekten Auswahlprozess (sampling) ein. Die Wahrscheinlichkeit eines Objektes, in die Stichprobe einzugehen, ist direkt proportional zu seinem dreidimensionalen Ausmaß (HYDE et al. 2006). Da es aufgrund des hohen Zeit- und Kostenaufwandes oft nicht realisierbar ist, das gesamte Organ zu analysieren, werden in der Stereologie Stichproben entnommen, die das gesamte Organ repräsentieren sollen. Die Probengewinnung soll

folglich so strukturiert sein, dass jeder Bereich des zu untersuchenden Organs die gleiche Chance hat, in die Auswertung einzugehen, unabhängig von seiner Größe, Form, Verteilung oder Orientierung (SCHMITZ und HOF 2005, HSIA et al. 2010, WEST 2012). Diese Auswahl erfolgt stufenweise hierarchisch in einem stereologischen Probensammelschema. Sie beinhaltet die Anfertigung von Serienschnitten, die Auswahl von Stichproben innerhalb der Schnitte und letztendlich im Gewebe selbst bei der Auswahl der zu quantifizierenden Objekte. Wenn auf jeder dieser Ebenen die Wahrscheinlichkeit für die Stichprobennahme aller Objekte gleich ist, gilt das Sampling als statistisch unverzerrt und wird als „uniform random sampling“ (URS) bezeichnet. Bei der einheitlich zufälligen Stichprobennahme hat zwar jede Position die gleiche Chance, in die Stichprobensammlung einzugehen, jedoch könnte es zu einer Häufung von Proben in einem bestimmten Bereich kommen, so dass mehrere Schnitte nötig wären, um eine wirklich repräsentative Probennahme, insbesondere für heterogene Gewebe eines Organs, zu erhalten. Kombiniert man die einheitlich zufällige Probenziehung mit einer systematischen Komponente ergibt sich daraus das „systematic uniform random sampling“ (SURS). Hierbei erfolgt die erste Stichprobennahme der Grundgesamtheit zufällig. Von diesem Startpunkt ausgehend werden systematisch, unter Einhaltung eines einheitlichen Abstandes, weitere Proben gesammelt. Das Prinzip der systematisch einheitlich zufälligen Probenziehung gewährleistet eine Stichprobensammlung, die für das gesamte zu untersuchende Organ repräsentativ ist und reduziert die Variabilität der untersuchten Ergebnisse (HOWARD und REED 2005b; GUNDERSEN et al. 1999).

Ein weiteres unabdingbares Prinzip der unbiased Stereologie ist es, ein Studiendesign zu entwickeln, welches gewährleistet, dass die Proben mit den zu untersuchenden Strukturen eine beliebige richtungsunabhängige Orientierung, sprich Isotropie, im Raum einnehmen (HYDE et al. 2006; NOORAFSHAN 2014). Die sogenannten isotropic uniform random (IUR) Schnitte bilden die Grundlage für die stereologische Analyse. Untersucht man homogen verteilte Strukturen eines Organs, deren histologischer Aufbau beliebige Richtungen im Raum einnimmt, sind diese dementsprechend isotrop und bedürfen keines besonderen Schnittverfahrens (MANDARIM-DE-LACERDA 2003). Bei heterogenen, richtungssensitiv verteilten Strukturen oder bei der Bestimmung der stereologischen Parameter wie Länge und Oberfläche wird das Prinzip der systematic uniform random sampling (SURS) durch ein spezifisches Verfahren erweitert, um IUR-Schnitte zu erhalten. Diese Verfahren ermöglichen eine isotrope Orientierung der Gewebe, bevor die ausgewählten Schnitte analysiert werden (HYDE et al. 2006, TSCHANZ et al. 2014). Eine Möglichkeit zur Erstellung von IUR-Schnitten bietet das Verfahren des „Orientator“ für größere Proben oder das des „isectors“ für kleinere Proben (MATTFELD et al. 1990; NYENGAARD und GUNDERSON 1992; OCHS 2015). Diese beiden Verfahren sichern die Randomisierung der Richtungen aller Strukturen

im Raum. Bei einem Organ wie dem Hoden bietet sich ein weiteres Verfahren an, um die bevorzugte Richtungsorientierung der Tubuli seminiferi parallel zur Längsachse des Hodens zu beeinflussen. „Vertical uniform random“ (VUR) Schnitte sind parallele Schnitte zu einer fixierten, jedoch willkürlich gewählten Achse (BADDELEY et al. 1986). Vertikale Schnitte beim Hoden haben den Vorteil, dass daraus Querschnitte der Tubuli seminiferi entstehen und somit deren Strukturen gut beurteilt werden können. Die vertikale Achse wird üblicherweise so gewählt, dass sie der Längsachse des Hodens entspricht. Der Hoden wird anschließend in Scheiben senkrecht zu der gewählten Vertikalachse geschnitten. Diese Scheiben werden danach randomisiert um die Vertikalachse rotiert, damit das Prinzip der Isotropie gewährleistet wird. Darauf folgend werden die Scheiben in Dreiecke, anschließend in Streifen und die Streifen in Blöcke geschnitten. Die Blöcke werden abschließend so geformt, dass die Vertikalachse auf dem Objektträger eindeutig zuordbar ist (WREFORD 1995). Die Auswahl der Streifen und Blöcke folgt dabei dem Prinzip des SURS. Zu beachten gilt, dass VUR lediglich in zwei Ebenen isotrop sind. Die dritte fehlende Dimension lässt sich durch die Verwendung spezieller Test-Systeme mit cycloiden Testlinien, die in Abhängigkeit von der Vertikalachse platziert werden, ausgleichen, wodurch unbiased Messungen orientierungssensitiver Strukturen, wie der Länge und Oberfläche ermöglicht werden (BADDELEY et al. 1986; GLASER und GLASER 2000; CLAUSEN et al. 2000; MANDARIM-DE-LACERDA 2003; HYDE et al. 2006).

Die Betrachtung von Strukturen auf dem Objektträger beinhaltet immer die Reduktion der quantitativen Eigenschaft um eine Dimension. Während sich Volumina (3D) im Schnitt als Flächen (2D) darstellen, werden Oberflächen (2D) zu Linien (1D), lineare Strukturen (1D) zu Punkten (0D) (Abb. 3) und die dimensionslose Zahl von Partikeln (0D), werden in Abhängigkeit von ihrer Partikelhöhe senkrecht zum Schnitt abgebildet (WEIBEL et al. 2007; WEST 2012).

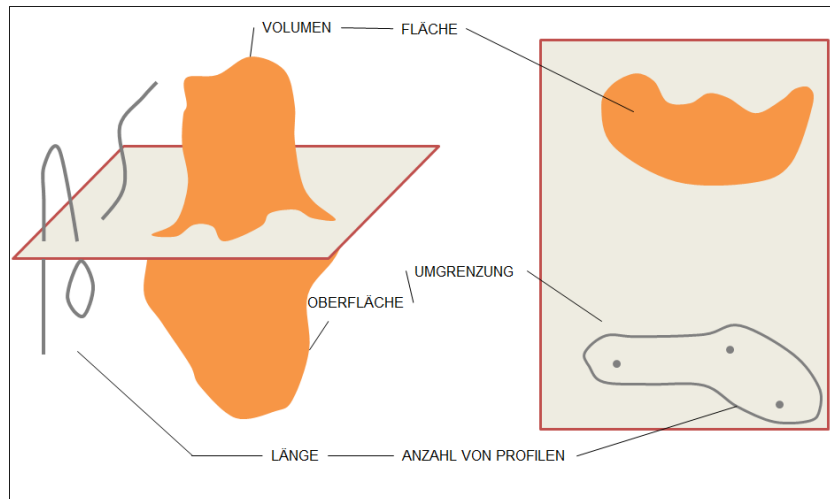


Abb. 3: Illustration des Dimensionsverlustes der Objekte von 3D zu 2D im Schnitt

Um zweidimensionale Schnitte und die enthaltenen Strukturen interpretieren zu können, werden in der design-based Stereologie spezielle geometrische Testsysteme verwendet, die diesen Dimensionsverlust berücksichtigen und somit eine akkurate Analyse und Berechnung der Parameter ermöglichen. Die Summe der Dimension des zu untersuchenden Parameters und des verwendeten Testsystems muss dabei mindestens drei ergeben (HSIA et al. 2010):

$$\text{Parameter Dim} + \text{Testsystem Dim} \geq 3$$

Somit können mit Hilfe von Testpunkten (0D) Volumina (3D), mit Testlinien (1D) Oberflächen (2D), mit Testfeldern (2D) Längen (1D) und mit Testvolumina (3D) Partikelanzahlen (0D) von Strukturen berechnet werden (Abb. 4).

TESTSYSTEM	PUNKT (0D)	LINIE (1D)	FLÄCHE (2D)	VOLUMEN (3D)
EIGENSCHAFTEN	VOLUMEN (3D)	OBERFLÄCHE (2D)	LÄNGE (1D)	ANZAHL (0D)
= ZÄHLBARES EREIGNIS				

Abb. 4: Interaktion des geometrischen Testsystems mit der Struktureigenschaft mit dem Ergebnis eines zählbaren Ereignisses (modifiziert nach HOWARD und REED 2005a)

Voraussetzung für unbiased Messungen aus der Interaktion zwischen dem Textsystem und der zu untersuchenden Struktur ist zum einen die zufällige Platzierung der Testsysteme auf den Schnitten nach dem SURS-Prinzip und bei der Messung von orientierungssensitiven Parametern, wie der Länge oder der Oberfläche von Strukturen, die Anfertigung von IUR-Schnitten (HOWARD und REED 2005a, WEST 2012).

2.8.2 Volumenmessung

Die Berechnung der Volumendichte verschiedener Komponenten des Hodens, zum Beispiel der Tubuli seminiferi oder die des Interstitium testis, erfolgt mit Hilfe eines Punktzählverfahrens. Dafür wird ein Gitter, bestehend aus Kreuzen, über den Hodenschnitt gelegt, wobei jedes Kreuz durch einen Punkt repräsentiert wird. Die Volumendichte der zu untersuchenden Struktur erhält man durch die Formel:

$$Vv(\text{Struktur, ref}) = P(\text{Struktur})/P(\text{ref})$$

wobei $P(\text{Struktur})$ für die Punkte steht, welche die Struktur des Interesses treffen und $P(\text{ref})$ für die Punkte des Referenzraums (NOORAFSHAN 2014). Werden die Gebote der zufälligen Probenauswahl und der zufälligen Auswahl der Auswertungsfelder eingehalten, kann dies dazu führen, dass die Punkte, die innerhalb des Referenzraumes $P(\text{ref})$ landen, von einem zum anderen Auswertungsfeld variieren. Die erhobenen Schätzwerte aller Individuen im Durchschnitt zu betrachten würde zu inkorrekten Daten führen. Daher wird empfohlen, die Punkte, die die Struktur des Interesses treffen, über alle Untersuchungsfelder zu summieren und diese durch die Summe aller Punkte, die den Referenzraum treffen, zu teilen.

$$Vv(\text{Struktur, ref}) = \sum P(\text{Struktur})/\sum P(\text{ref})$$

Die Berechnung des absoluten Volumens erhält man durch Multiplikation der Volumendichte mit dem Referenzvolumen (HOWARD und REED 2005d, NOORAFSHAN et al. 2010, XIA et al. 2011).

$$V(\text{Struktur}) = Vv(\text{Struktur, ref}) \times V(\text{ref})$$

2.8.3 Längenmessung

Die Berechnung der Längendichte von Strukturen, wie der Tubuluslänge im Hoden, erfolgt mit Hilfe von Zählrahmen einer bekannten Fläche. Dabei handelt es sich um ein zweidimensionales Testsystem, welches sowohl durch seine Position, als auch durch seine Orientierung im Raum charakterisiert ist. Für die Messung von Längendichten ist es daher

unbedingt erforderlich, isotrope Schnitte anzufertigen, um zu gewährleisten, dass die Interaktion zwischen dem Testsystem und der Struktur isotrop ist. Die Längendichte einer Struktur aus dünnen IUR Schnitten errechnet sich aus der Formel:

$$L_v(\text{Struktur, ref}) = 2\sum Q / (\sum P \times a/f).$$

Der Zählrahmen besteht dabei aus Eingrenzungs- und Ausgrenzungslinien, wobei nur die Profile der Tubuli in die Messung $\sum Q$ eingehen, die nicht die Ausgrenzungslinien berühren. Im Nenner der Formel wird die Anzahl der gezählten Rahmen summiert und mit der Rahmenfläche a/f multipliziert (NOORAFSHAN 2014). Die Berechnung der Längendichte aus dicken VUR-Schnitten erfolgt mit Hilfe zyklorder Testlinien, die parallel zur Vertikalachse positioniert werden (BADDELEY et al. 1986). Die Berechnung erfolgt mit der Formel:

$$L_v(\text{Struktur, ref}) = 2/t \times p/l \times \sum I / \sum P$$

Wobei „t“ die Dicke der Schnitte wiedergibt und „p/l“ die Länge der Testlinien pro Punkt repräsentiert. „I“ stellt die Schnittpunkte zwischen der Struktur und dem Testsystem dar und „P“ bildet die Punkte des Referenzraumes ab (GOKHALE 1990, HOWARD und REED 2005f).

Die Absolute Tubuluslänge ergibt sich aus der Multiplikation der Längendichte mit dem Referenzvolumen:

$$L(\text{Struktur}) = L_v(\text{Struktur, ref}) \times V(\text{ref})$$

2.8.4 Schätzung der Anzahl von Zellen

Die Messung der Anzahl von Zellen muss mit einem dreidimensionalen Testsystem kombiniert werden, um unbiased Ergebnisse zu erhalten. Dieses Testsystem entsteht durch die Verwendung von zwei Schnitten, bekannter Fläche und Abstand, welche ein definiertes Volumen (3D) ergeben (WEST 2012). Die Zusammensetzung von zwei Schnitten führt zur Bezeichnung der Methode als sogenanntes „Disector-Prinzip“. Gegliedert werden diese zum einem in die Volumenbasierende-Ratio-Technik der sogenannten „Physical und Optical Disector“-Technik und zum anderen in die „Optical Fractionator“-Methode. Der Physical Disector besteht aus zwei parallelen Schnitten desselben Gewebeblockes, mit bekanntem Abstand. Der Optical Disector wird durch parallele Ebenen erzeugt, durch die Fokussierung mit dem Mikroskop in der z-Ebene. Ein Zählrahmen (unbiased counting frame) bekannter Fläche „A“ mit Ein- und Ausgrenzungslinien wird über die zu untersuchende Struktur gelegt und definiert das Referenzvolumen des Disectors, wobei „h“ den Abstand zwischen den Schnittpaaren, beziehungsweise die Verschiebung zwischen den optischen Ebenen des

Optical Disectors repräsentiert. Erfasst werden die Partikel, die innerhalb oder partiell innerhalb des Referenzvolumens liegen und nicht die Ausgrenzungslinie berühren. In die Zählung gehen jedoch nur diejenigen Partikel „Q“ ein, die lediglich in einem der beiden Schnitte oder innerhalb einer Fokusebene liegen (HYDE et al. 2006; NOORAFSHAN et al. 2010; NOORAFSHAN 2014). So werden die Partikel unabhängig von ihrer Größe, Form oder Ausrichtung einmalig gezählt. Für die Berechnung der Anzahl von Partikeln ergibt sich folgende Formel:

$$Nv(\text{Partikel, ref}) = \sum Q / \sum A \times h$$

Die Errechnung der absoluten Partikelanzahl erfolgt aus der Multiplikation mit dem Referenzvolumen:

$$N(\text{Partikel}) = Nv(\text{Partikel, ref}) \times V(\text{ref})$$

Eine weitere Möglichkeit die Anzahl von Partikeln zu bestimmen ist das „Optical Fractionator“-Prinzip. Der Vorteil dieser Methode ist, dass keine Bestimmung des Referenzvolumens nötig ist und sich Gewebedeformationen – wie Schrumpfungen – nicht auf die Bestimmung der hier absoluten Zahlenwerte auswirken. Bei der Methode des Optical Fractionator werden nach einem mehrstufigen Fraktionierungsprinzip definierte Teilstücke eines Gesamtvolumens hergestellt. Anhand der Auszählung von Partikeln dieser Teilstücke kann man am Ende der Zählungen eine Hochrechnung zur Anzahl der Partikel im gesamten Organ fertigen, indem mit dem Kehrwert der Fraktionen multipliziert wird.

$$N_{\text{total}} = \sum Q \times 1/\text{ssf} \times 1/\text{asf} \times 1/\text{hsf}$$

Die Zählungen der Partikel „Q“ erfolgen nach dem „Optical Disector“-Prinzip. Die erste Fraktion „section sampling fraction“ (ssf) entsteht durch Schneiden des Organs in gleich dicke Scheiben und Auswahl nach dem SURS-Prinzip. Die zweite Fraktion „area sampling fraction“ (asf) stellt die Fraktion der auszuwertenden Flächen des „unbiased counting frame“ dar. Die dritte Fraktion „section thickness fraction“ (hsf) entsteht, indem man die Höhe des Disektors „h“ durch die Scheibendicke „t“ teilt (WEST et al. 1991; PETERSEN et al. 1999; PETERSEN und PAKKENBERG 2000).

2.8.5 Oberflächenbestimmung

Die Bestimmung der Oberfläche von Strukturen (2D) erfolgt mit Hilfe von Testlinien (1D). Da diese richtungssensitiv sind, müssen Schnitte angefertigt werden, die das Prinzip der Isotropie garantieren. Werden IUR angefertigt, erfolgt die Messung mit Hilfe gerader Linien.

Im Falle von VUR sind zyклоide Testlinien erforderlich, die in Abhängigkeit der Vertikalachse platziert werden. Die Oberflächendichte errechnet sich aus folgender Formel:

$$S_v(\text{Struktur, ref}) = 2 \times \frac{\sum l}{\sum P} \times l/p$$

Das „l“ im Zähler stellt die Anzahl der Interaktion zwischen der Oberflächenstruktur und der Testlinie dar. „P“ ist die Anzahl der Punkte, die den Referenzraum treffen und l/p ist die Länge der Testlinien pro Punkt. Die totale Oberfläche errechnet sich durch die Multiplikation der Oberflächendichte mit dem Referenzvolumen (HOWARD und REED 2005e, NOORAFSHAN 2014):

$$S(\text{Struktur}) = S_v(\text{Struktur, ref}) \times (V_{\text{ref}})$$

3. Material und Methoden

3.1. Versuchsaufbau

Das Material für die zu untersuchenden Proben stammt von in der Klinik für Pferde der FU-Berlin zur Kastration vorgestellten Hengsten. Die in der Studie aufgenommenen Pferde hatten alle ein Mindestalter von drei Jahren, waren zum Zeitpunkt der Klinikaufnahme klinisch und andrologisch gesund und wurden vor der Kastration züchterisch nicht genutzt. Die Kastrationen fanden in den Monaten August bis November statt (Tab. 1). Die Probengewinnung und Aufbereitung fand unmittelbar nach der Kastration statt.

Tab. 1: Übersicht der Hengste zur Probengewinnung

Hoden	Rasse der Hengste	Alter der Hengste	Datum der Probenentnahme
1	Traber	4	09.08.11
2	Traber	10	09.08.11
3	Quarter Horse	4	18.08.11
4	Dt. Sportpferd	4	25.08.11
5	Brandenburger	3	11.10.11
6	Warmblut	4	27.10.11
7	Warmblut	4	08.11.11
8	Warmblut	14	08.11.11

3.2 Klinische und andrologische Untersuchung

Entweder im Rahmen der stationären Aufnahme oder präoperativ wurden die Hengste klinisch untersucht. Direkt vor der Kastration wurde eine andrologische Untersuchung unter Sedation durchgeführt. Der Ablauf der Untersuchung richtete sich stets nach dem gleichen Protokoll. Dieses gab zunächst eine adspektorische und palpatorische Prüfung der Hoden und Nebenhoden vor. Dabei wurden Lage, Form, Oberfläche, Konsistenz, Temperatur, Verschieblichkeit und Schmerzhaftigkeit untersucht. Ebenfalls erfolgte die Untersuchung des Samenstranges auf Temperatur, Schmerzhaftigkeit und Verschieblichkeit. Im Anschluss

erfolgte die sonographische Untersuchung der Hoden und Nebenhoden mittels Rektalsonde der Firma Esaote Europe B. V., Maastricht, Niederlande, mit einer Frequenz von 5 MHz und einer eingestellten Eindringtiefe von 9 cm. Die Positionierung des Schallkopfes fand in folgenden elf Schnittebenen statt (Abb. 5-16).

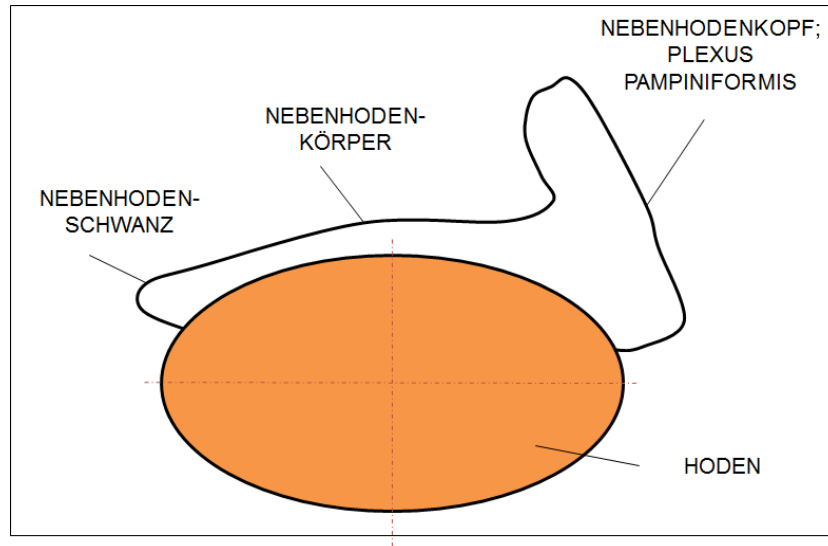


Abb. 5: Schema des Hodens für die sonografische Untersuchung

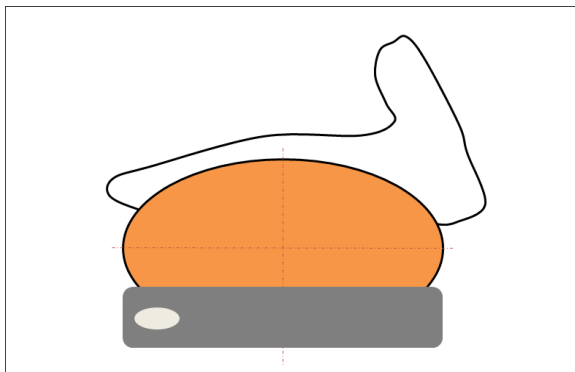


Abb. 6: Längsschnitt lateromedial, ventrale Schallkopfposition nach LOVE (1992)

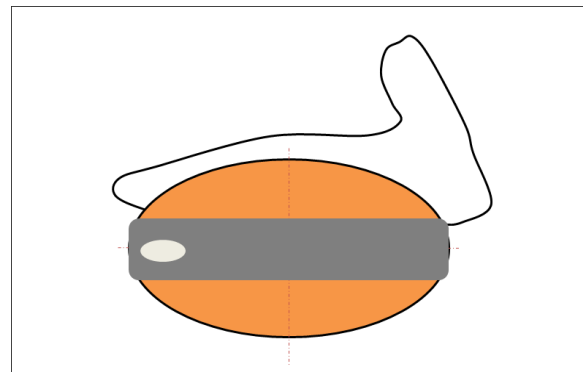


Abb. 7: Längsschnitt, lateromedial, Schallkopf mittig positioniert nach LOVE (1992)

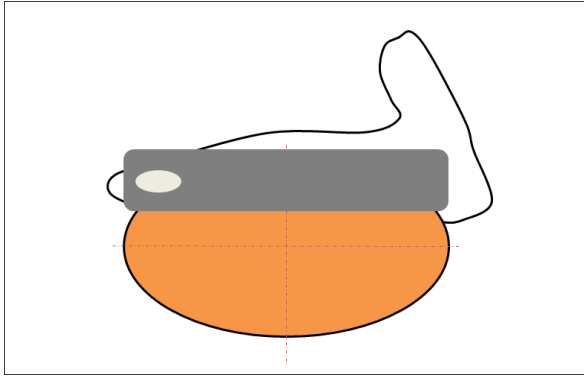


Abb. 8: Längsschnitt lateromedial, dorsale Schallkopfposition nach LOVE (1992)

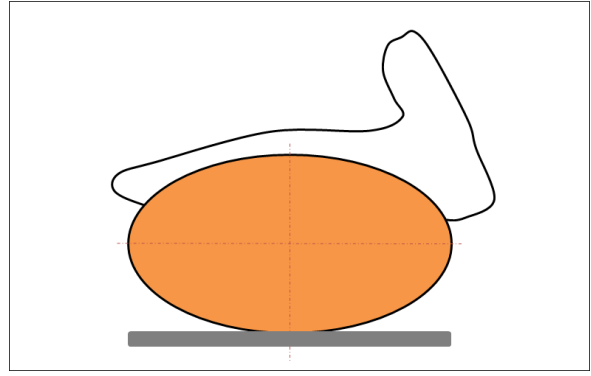


Abb. 9: Längsschnitt ventrodorsal, nach LOVE et al. (1991)

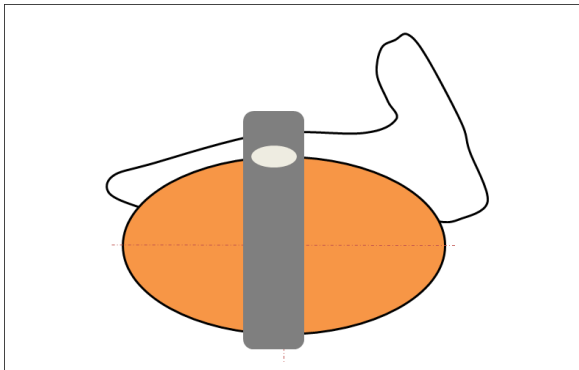


Abb. 10: Querschnitt lateromedial, Schallkopf mittig positioniert nach LOVE (1992)

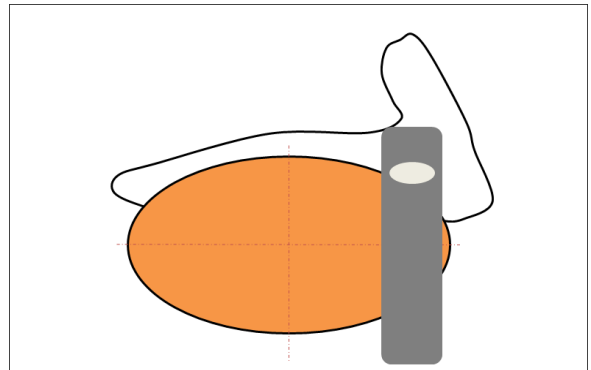


Abb. 11: Querschnitt lateromedial, Schallkopf cranial positioniert nach LOVE (1992)

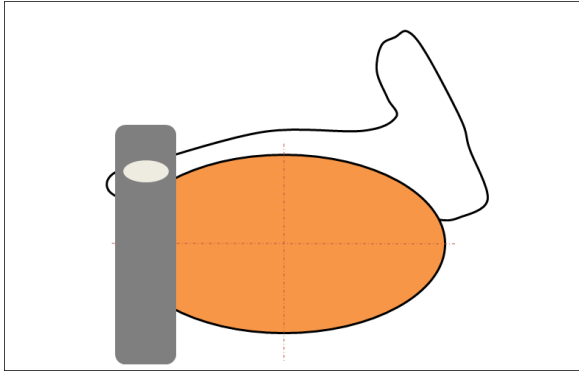


Abb. 12: Querschnitt lateromedial, Schallkopf caudal positioniert nach LOVE (1992)

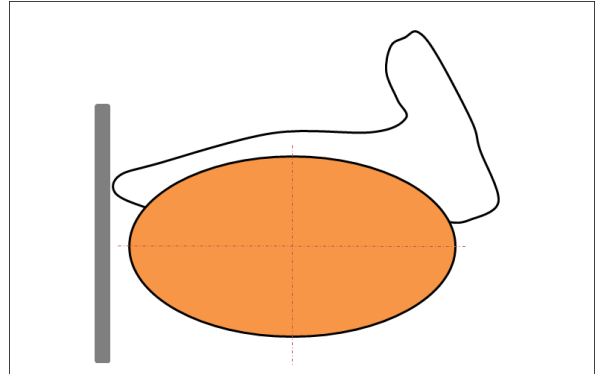


Abb. 13: Nebenhodenschwanz von ventral geschallt nach LOVE (1992)

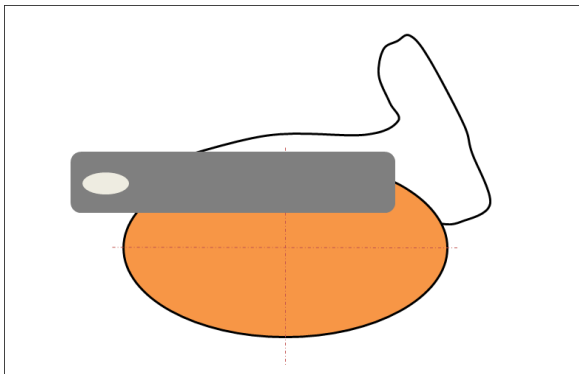


Abb. 14: Schallkopfposition NeHo-Schwanz

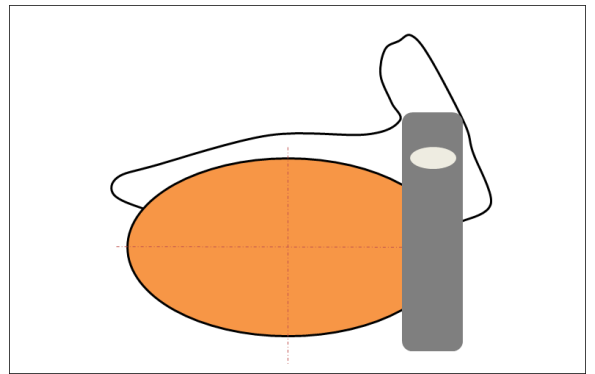


Abb. 15: Schallkopfposition NeHo-Kopf

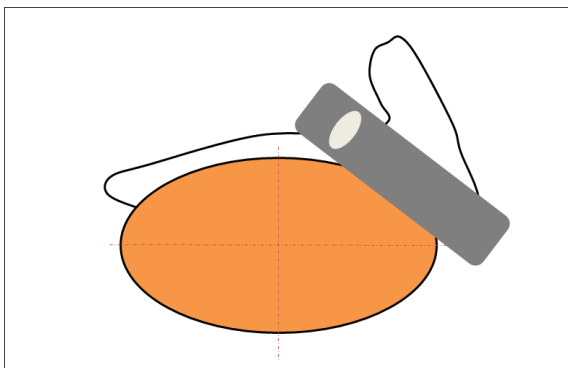


Abb. 16: Schallkopfposition NeHo-Kopf nach LOVE (1992)

3.3 Kastration

Die Kastration der Hengste wurde unter Allgemeinanästhesie vorgenommen. Direkt nach der Entnahme der Hoden wurden diese in DPBS mit Calcium- und Magnesium-Lösung gegeben (Bio Whittaker® – Dulbecco's Phosphate Buffered Saline (DPBS) with Calcium and Magnesium, Lonza, Walkersville, USA) und für die weitere Bearbeitung in das Labor verbracht.

3.4 Makroskopische Untersuchung des Hodens

Nach Erhalt der Hoden im Labor wurden diese mit DPBS-Lösung (Bio Whittaker® – Dulbecco's Phosphate Buffered Saline (DPBS) without Calcium and Magnesium, Lonza, Walkersville, USA) und Gazetupfern vom Blut gereinigt. Vor der weiteren Untersuchung wurde der Plexus pampiniformis abgetrennt. Es folgte die Prüfung der Konsistenz des Hodens. Die Länge, Breite und Höhe des Hoden wurden mit Hilfe einer Schiebelehre (Emil Lux GmbH & Co. KG, Wermelskirchen, Deutschland) in Millimetern gemessen. Um Messergebnisse zu erhalten, die den natürlichen anatomischen Verhältnissen nahe kommen, wurde der Hoden mit Hilfe einer Klemme am Nebenhoden hängend fixiert. Anschließend wurde der Nebenhoden vorsichtig vom Hoden abpräpariert. Der Quer- und Längsumfang des Hoden wurde an einem Maßband abgelesen und das Gewicht mit einer geeichten Präzisionswaage (P1200, Mettler Toledo GmbH, Gießen, Deutschland) bestimmt.

3.5 Ermittlung der absoluten Hodenvolumina

Die Volumenmessung der Hengsthoden wurde anhand der Wasserverdrängung in einem geeichten Messzylinder bestimmt (SCHERLE 1970). Dazu wurde der Messzylinder mit 600 ml Wasser befüllt (W1). Es wurde darauf geachtet, dass sich der Hoden frei in der Flüssigkeit ohne Kontakt zu den Rändern oder dem Boden des Messzylinders befindet (Abb. 17). Die verdrängte Wassermenge in ml (W2) wurde notiert. Das Hodenvolumen V_{Hoden} (mm^3) wurde nach folgender Formel bestimmt:

$$V_{\text{Hoden}} = V_{\text{verdrängte Immersionsflüssigkeit}} = (W2-W1)/G_{\text{Immersionsflüssigkeit}} \text{ (mm}^3\text{)}$$

Nach jeder Messung wurde die exakte Wassermenge von 600 ml (W1) neu geprüft und wenn nötig korrigiert. Aus der Differenz der verdrängten Immersionsflüssigkeit in ml (W2-W1) und dem spezifischen Gewicht des Wassers (bei Raumtemperatur $0,001 \text{ g/mm}^3$) berechnet man das absolute Volumen der durch die Hoden verdrängten Immersionsflüssigkeit und damit das absolute Volumen der Hoden. Die so errechneten Volumina stellten den Basisreferenzraum V_{Hoden} dar, anhand dessen zusammen mit den Volumendichten V_v

(Struktur/ref) die absoluten Volumina der untersuchten Strukturparameter $V(\text{Struktur})$ errechnet wurden.

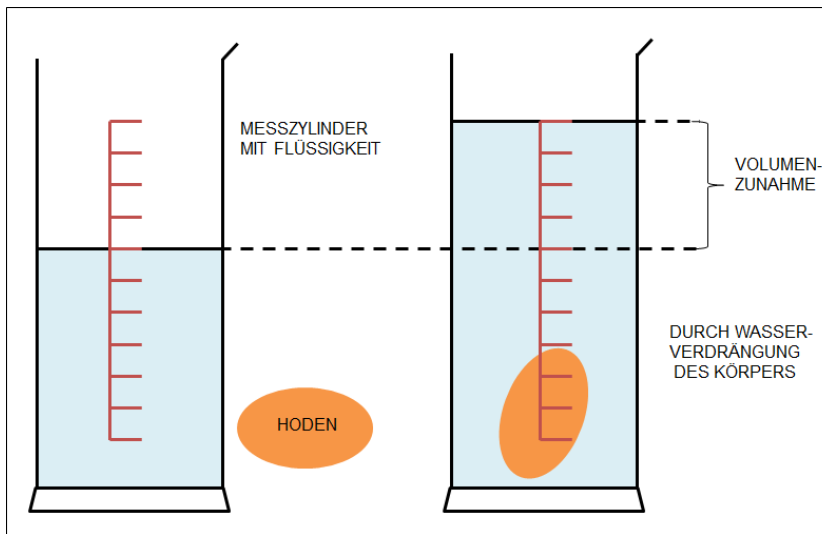


Abb. 17: Ermittlung des absoluten Hodenvolumens mittels Wasserverdrängung

3.6 Probengewinnung und Aufbereitung

Für die Untersuchung des Hodens wurden sowohl Hodenbiopsien als auch -schnitte angefertigt. Die Ebenen der Probengewinnung bis hin zur Aufbereitung und Auswertung unter dem Mikroskop sind schematisch in Abbildung 18 dargestellt. Auf jeder Ebene der Probenauswahl wurde das Prinzip des SURS beziehungsweise für die Hodenschnitte das Prinzip der VUR eingehalten.

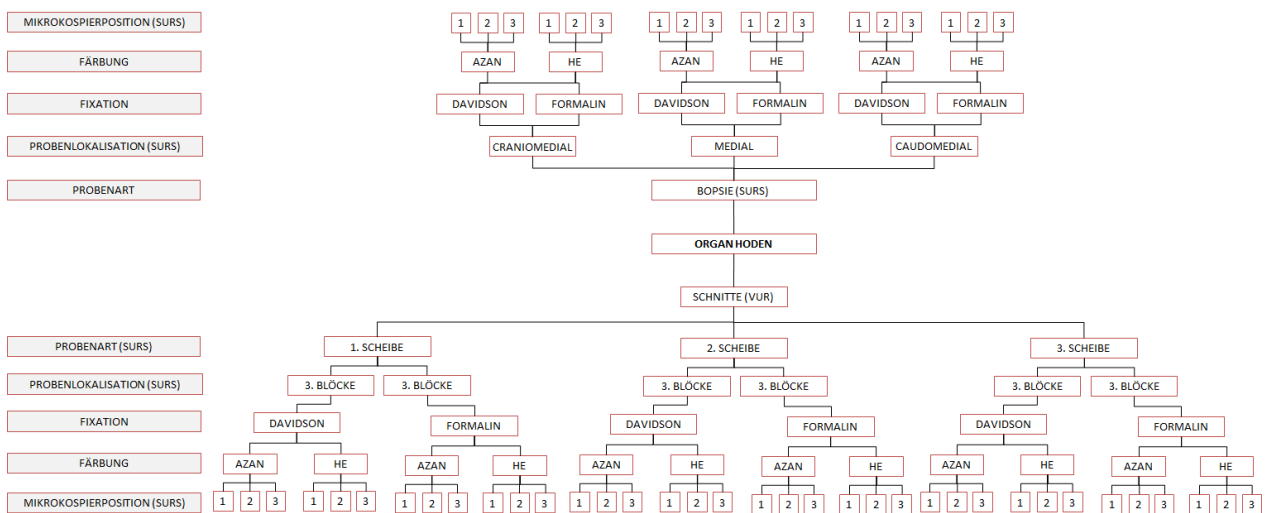


Abb. 18: Schema der Probengewinnung und Aufbereitung des Hodens

3.6.1 Hodenbiopsien

Die Entnahme der Hodenbiopsien erfolgte mit dem automatischen Biopsiegerät Precisa® 14G (HS Hospital Service S.p.A., Italien). Die Probenentnahme erfolgte im craniolateralen Viertel der Hoden (ROSER und FABER 2007). Es wurde Hodenparenchym aus jeweils drei Stichrichtungen (craniomedial, medial, caudomedial) entnommen. Die Eindringtiefe des Biopsiegerätes wurde auf 2,0 cm eingestellt. Das Biopsiegerät wurde in die gewünschte Stichrichtung bis zur zweiten Markierung der externen Kanüle in das Hodenparenchym eingeführt und das Stylet vorgeschoben. Daraufhin erfolgte das Auslösen des Federmechanismus, der die Außenkanüle über das Stylet schiebt. Das Stylet, mit darauf befindlicher Gewebeprobe, wird zurückgezogen, die Außenkanüle vom Biopsiegerät entfernt und die Probe entnommen. Insgesamt wurden pro Hoden sechs solcher Gewebeproben, durch Eingehen in die gleiche Inzisionsstelle entnommen. Pro Stichrichtung wurden zwei Proben gewonnen, wobei der Winkel zwischen den Proben nur minimal variiert wurde (Abb. 19). Für jeden Hoden wurde ein neues Biopsiegerät verwendet. Nach Gewinnung der Proben wurden diese auf eine mit Filterpapier ausgelegte Einbettungskassette (QPath Kassette Macro StarIV, Engelbrecht, Deutschland) verbracht.

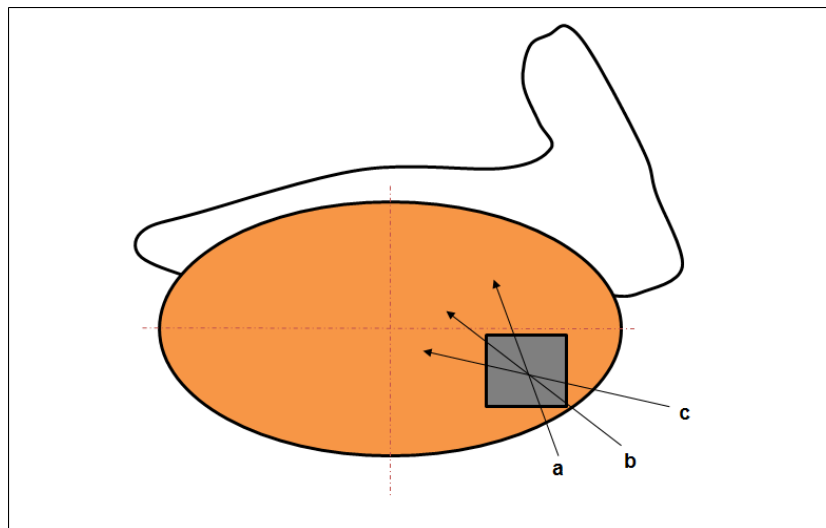


Abb. 19: Einstichrichtungen zur Biopsieprobennahme (a: craniolateral; b: craniomedial; c: caudomedial)

3.6.2 Präparation der Hodenschnitte

Die Präparation der Schnitte des Hodens wurde nach dem Prinzip der VUR durchgeführt (WREFORD 1995). Vor der eigentlichen Präparation der Hodenschnitte wurde den Hoden eine Vertikalachse zugeordnet. Diese Achse entsprach der Längsachse des Hodens, also einer gedachten Linie zwischen dem cranialen und caudalen Hodenpol (Abb. 20).

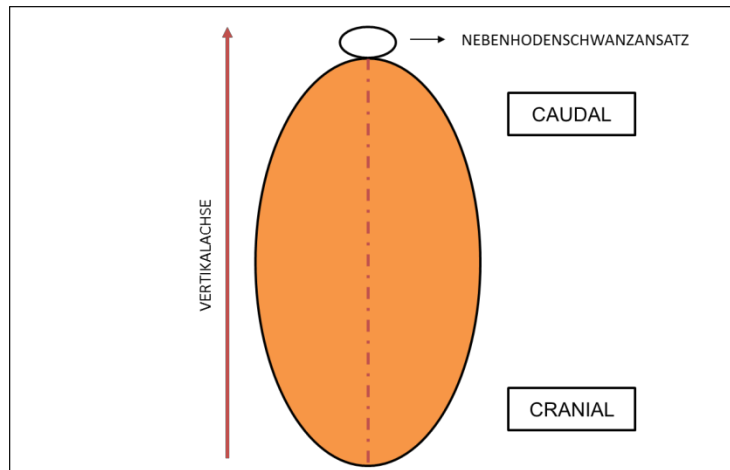


Abb. 20: Hoden mit zugeordneter Vertikalachse

Nach der Zuordnung der Vertikalachse wurden die Hoden zur Stabilisierung für die Schnitte auf einer Styroporplatte mit Hilfe von zwei Kanülen (B Braun Petzhold GmbH 0,80x120 mm 21 G) am cranialen und caudalen Hodenpol fixiert. Entsprechend der Länge der Hoden wurden diese in neun Scheiben geschnitten. Im Anschluss wurden die Scheiben der Reihenfolge nach so platziert, dass sie auf ihrer caudalen Fläche zu liegen kamen (Abb. 21).

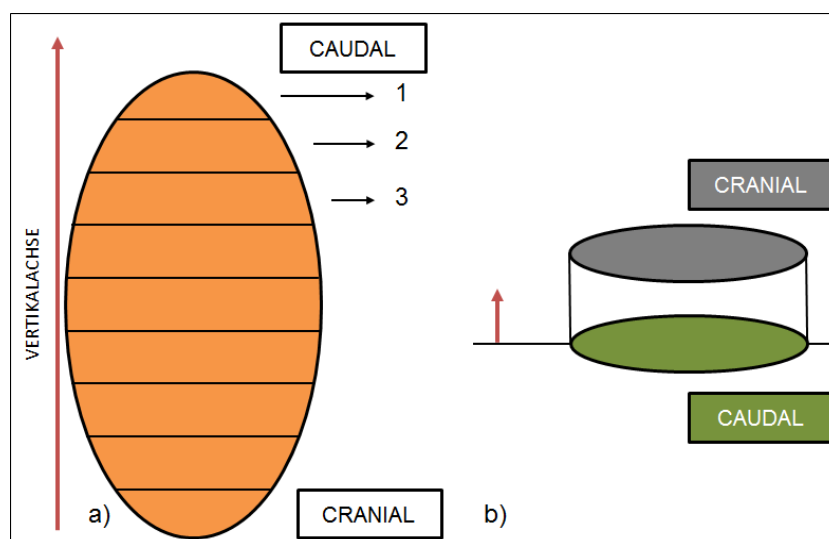


Abb. 21: a) 8 Schnitte senkrecht zur Vertikalachse, b) Die Scheiben wurden auf ihrer caudalen Fläche platziert

Die Auswahl der Proben erfolgte nach der SURS, das heißt, die Auswahl der ersten Probe erfolgt zufällig, die darauffolgenden systematisch einheitlich. Die ersten drei Scheiben wurden von 1 bis 3 durchnummeriert und eine Zahl zwischen 1 und 3 wurde zufällig ermittelt (random.org). Von dieser Zahl ausgehend wurde jede dritte Scheibe zur weiteren Bearbeitung herangezogen. Die Hodenscheiben wurden von der Ansatzstelle des Nebenhodens als Startpunkt ausgehend (0°) um ihre Vertikalachse rotiert. Der Drehwinkel wurde aus einer Zahl zwischen 0° und 360° zufällig ermittelt (random.org). Von diesem Drehwinkel ausgehend wurden die Scheiben mit Hilfe einer Schablone in drei gleich große Stücke geschnitten, die dadurch jeweils einen Winkel von 120° erhielten (Abb. 22). Anschließend wurde jedes Winkelstück in drei Streifen geteilt, wobei die Schnitlinien parallel zur jeweiligen linken Dreiecksgrenze verliefen (WREFORD 1995).

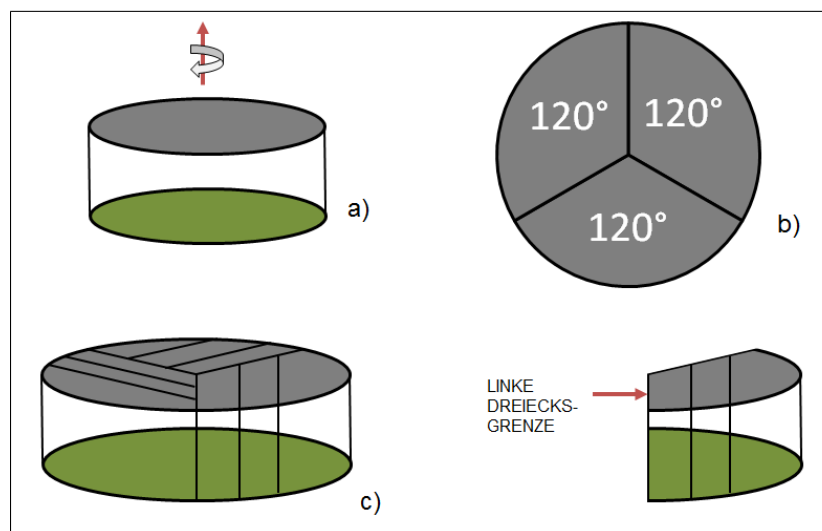


Abb. 22: a) Rotation der Scheiben um ihre Vertikalachse – Startpunkt Ansatzstelle Nebenhoden; b) Winkelstücke; c) Schnitte parallel zur linken Dreiecksgrenze

Am Ende der Präparation der Hodenschnitte wurde jeder Streifen in vier Blöcke geschnitten sodass zwölf Schnittproben pro Winkelstück entstanden, welche systematisch von 1 bis 12 durchnummeriert wurden. Aus diesen zwölf Proben wurde eine Zahl zwischen 1 und 12 zufällig ermittelt (random.org). Die aufgrund dieser Zufallszahl ermittelte Probe und die numerisch darauf folgende wurden je in einer mit Filterpapier ausgelegte Einbettungskassette (QPath Kassette Macro StarIV, Engelbrecht, Deutschland) parallel zur Vertikalachse platziert. Pro Hodenscheibe wurden folglich sechs Gewebeproben entnommen. Für den Fall, dass die Proben zu groß für die Einbettungskassetten waren, wurden sie so gekürzt, dass sie, ohne gequetscht zu werden, in die Einbettungskassetten passten. Um die Vertikalachse auf den Schnittpräparaten unter dem Mikroskop eindeutig zuordnen zu können, wurden die Proben so in der Kassette angeordnet, dass sie ein Dreieck

bildeten, dessen Spitze die Richtung der Vertikalen angab. Die Probe an der Dreiecksspitze entspricht dabei der ersten Probe, rechts der Ersten wurde die Zweite platziert, die dritte Probe folglich links der Ersten (Abb. 23).

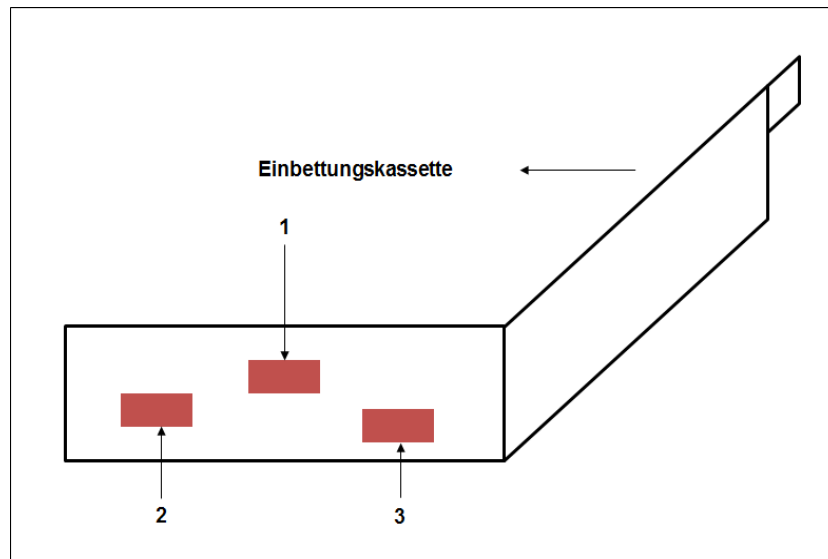


Abb. 23: Einbettungskassette mit Proben ; Dreiecksspitze Richtung Vertikalachse

3.6.3 Fixation

Die Proben wurden unmittelbar nach der Gewinnung und Aufbereitung in die Fixationslösung gegeben und verblieben in dieser für maximal einen Tag bis sie zu histologischen Schnitten weiterverarbeitet wurden. Fixiert wurden die Proben jeweils mit fünfprozentigem Formaldehyd und Davidson-Lösung (siehe Anhang 9.3).

3.6.4 Einbettung

Die Entwässerung und Einbettung der Proben erfolgte mittels Einbettautomaten (Tissue – Tek® VIP Sakura Finetek Germany GmbH, Heppenheim). Daran schloss sich die Einbettung der Proben in Paraffin (Tab. 2) an. Nach Beendigung der Einbettung wurde das Gewebe in Metallformen gesetzt und mit flüssigem Paraffin aufgefüllt. Zum Aushärten wurden die Proben auf eine Kälteplatte mit mindestens 4 °C gelagert, sodass die in Paraffin gegossenen Gewebeproben gut abgelöst werden konnten. Bis zur Weiterverarbeitung zu Schnitten wurden die ausgelösten Blöcke bei Raumtemperatur aufbewahrt.

Tab. 2: Programm der Entwässerung und Paraffineinbettung im Tissue – Tek®VIP

Schritt	Reagenz	Zeit	Temperatur
1	Formalin 10 %	60 min	40°C
2	Wasser	50 min	40°C
3	Ethanol 70 %	50 min	40°C
4	Ethanol 80 %	50 min	40°C
5	Ethanol 96 %	50 min	40°C
6	Ethanol 96 %	50 min	40°C
7	Ethanol 100 %	50 min	40°C
8	Ethanol 100 %	50 min	40°C
9	Xylol	50 min	40°C
10	Xylol	50 min	40°C
11	Paraffin	50 min	60°C
12	Paraffin	50 min	60°C
13	Paraffin	50 min	60°C
14	Paraffin	50 min	60°C

3.6.5 Herstellung der Schnittpräparate

Die Anfertigung der Schnitte erfolgte mit einem Schlittenmikrotom (Fa. Leica SM 2000R, Heidelberg/Fa. Mikrotom HM430, Walldorf). Die 3-5 µm dicken Schnitte wurden auf einen Objektträger (SuperFrost®) aufgetragen und 10 Minuten im Trockner bei 80 °C nachgetrocknet. Die getrockneten Präparate wurden sodann mit Xylol (Chemosolute, Fa. Th. Geyer GmbH & Co. KG, Rennigen) entparaffiniert, daran anschließend in einer absteigenden

Alkoholreihe rehydratisiert (Ethanol, CG-Chemikalien, Laatzten) (Tab. 3) und in Leitungswasser verbracht.

Tab. 3: Protokoll des Entparaffinierens

Schritt	Reagenz	Zeit	Wiederholungen
1	Xylol	5 min	2
2	Ethanol 100 %	3 min	3
3	Ethanol 96 %	3 min	2
4	Ethanol 75 %	3 min	1
5	H ₂ O	1 min	1

3.6.6 Färbungen

Alle Gewebeschnitte wurden sowohl mit Hämatoxylin-Eosin (HE) als auch mit Azan gefärbt. Die HE-Färbung der Formalin und Davidson fixierten Gewebe fand im automatischen Färbegerät Leica Autostainer XL (Leica Microsystems Nussloch GmbH, Nussloch) statt. Die HE-Färbung diente als Übersichtsfärbung zur Beurteilung der Hoden. Das Hämatoxylin färbte dabei alle Zellkerne blau, während das Eosin das Zytoplasma rot färbte. Die rehydrierten Schnitte wurden in Hämalaun nach Mayer (Roth, Karlsruhe) gefärbt. Danach wurden die Schnitte in Leitungswasser gewaschen, mit Eosin (1% in Wasser, Fa. WALDECK GmbH & Co. Division Chroma, Münster) gegengefärbt und mit Wasser gespült (Tab. 4). In einer aufsteigenden Alkoholreihe fand anschließend die Entwässerung statt.

Tab. 4: Färbeprotokoll Hämalaun – Eosin (HE)

Schritt	Reagenz	Zeit	Wiederholungen
1	Hämalaun nach Mayer	3 min	1
2	H ₂ O	10 min	1
3	1%iges, wässriges Eosin	30 sec	1
4	H ₂ O	5 sec	1
5	Ethanol 70 %	3 min	1
6	Ethanol 96 %	3 min	2
7	Ethanol 100 %	3 min	3
8	Xylol	5 min	2

Die Azan Färbung nach Heidenhain (Tab. 5), für die Formalin und Davidson fixierten Gewebeschnitte, diente zur besseren Differenzierung von extrazellulären Bindegewebsfasern, Geweben und Zellbestandteilen. Bindegewebsfasern und Kollagen färbten sich dabei blau, Zytoplasma und Zellkerne rot, Muskelgewebe orange (RIEDELSEIMER und BÜCHL-ZIMMER-MANN 2015).

Tab. 5: Färbeprotokoll Azan

Schritt	Reagenz	Zeit	Wiederholungen
1	Azokarminlösung vorgewärmt 56 °C	10 min	1
2	Abspülen Aqua dest.	kurz	1
3	Differenzieren in 0,1% Anilinlösung	bis nur noch Zellkerne gefärbt sind	
4	Abspülen Essigsaurer Alkohol	1 min	1
5	Phosphorwolframlsg. 5%	60 min	1
6	Abspülen Aqua dest.		1

7	Anilinblau-Orange-Essigsäure Gebrauchslösung	5 - 10 min	1
8	Abspülen Aqua dest.	kurz	1
9	Differenzieren in 96% Ethanol		1
10	Entwässern in 100% Ethanol		2
11	Xylol		1

Nachdem die Schnittpräparate histochemisch gefärbt wurden, folgte die Eindeckung der Schnitte mit dem Leica CV 5030 (Leica Microsystems Nussloch GmbH, Nussloch) Eindeckautomat.

3.7 Stereologische Analyse

Die stereologisch-lichtmikroskopische Analyse der Hodenschnitte und Hodenbiopsien erfolgte mit einem Lichtmikroskop (Nicon Eclipse 50i, Nikon, Düsseldorf) bei vierfacher Objektivvergrößerung. Das lichtmikroskopische Bild wurde über eine mit dem Mikroskop verbundene Kamera (Nicon Digital Sight DS-U3, Nikon, Düsseldorf) auf den Monitor eines Computers übertragen und mit Hilfe der installierten Software (NIS Elements Version 4.0, Nikon, Düsseldorf) manuell ausgewertet. Die eingestellte Objektivvergrößerung und die Vergrößerungsangabe des stereologischen Programms stimmten dabei stets überein. Zur Quantifizierung der Volumendichte $V_v(\text{Strukt}, \text{Ref})$ der Tubuli seminiferi sowie des Interstitiums der Hodenschnitte und Biopsien wurde durch die Software ein Flächengitter auf die von der Kamera projizierten Bilder gelegt und so mittels Punktzählverfahren ausgewertet. Um das dreidimensionale Merkmal „Volumen“ quantifizieren zu können, musste für die Analyse ein nulldimensionales Testsystem gewählt werden, um zu gewährleisten, dass die Summe der Dimension aus Merkmal und verwendetem Textsystem ein dreidimensionales Ergebnis liefert (HOWARD und REED 2005a). Da das gewählte Testsystem eines Flächengitters aus Rasterkreuzen besteht, wurde gemäß dem SURS-System ein dem Rasterkreuz anliegender imaginärer Testpunkt (nulldimensional) für die gesamte lichtmikroskopische Auswertung festgelegt. Die Auswahl der zu untersuchenden mikroskopischen Gesichtsfelder folgte dabei ebenfalls dem SURS-Prinzip, indem das erste Gesichtsfeld zufällig gewählt wurde und von diesem ausgehend weitere Gesichtsfelder durch manuelles Verstellen des Objektträger-Tisches in 2 mm Schritten in der x- und der y- Achse meanderförmig ausgewertet wurden. Pro Probe wurden drei solcher Gesichtsfelder

ausgewertet. Das auf die Gesichtsfelder projizierte Flächengitter bestand aus 25 x 19 Kreuzen, wobei jedes Kästchen eine Größe von 100 μm^2 umfasste. Die auf die zu analysierenden Strukturparameter (Tubuli seminiferi und Interstitium) fallenden Testpunkte wurden angeklickt und für jeden Strukturparameter manuell gezählt. Anteilig zu den jeweilig untersuchten Strukturparametern wurden ebenfalls die im Zellverband auftretenden Artefakte (Artefakte der Tubuli seminiferi und des Interstitiums) sowie das Vorkommen von Entzündungszellen erfasst. Die Berechnung der Volumendichte $V_v(\text{Strukt}, \text{Ref})$ eines Strukturparameters (Strukt) in seinem Referenzraum erfolgte durch die Summierung der auf den Strukturparameter fallenden Testpunkte $\sum P(\text{Strukt})$, dividiert durch die Gesamtzahl aller gezählten Testpunkte $\sum P(\text{Ref})$:

$$V_v(\text{Struktur}, \text{ref}) = \sum P(\text{Struktur}) / \sum P(\text{ref})$$

Das absolute Volumen eines Strukturparameters $V(\text{Struktur})$ wurde durch Multiplikation der Volumendichte $V_v(\text{Struktur}, \text{ref})$ mit dem Referenzvolumen $V(\text{Ref})$ berechnet (Kap. 2.8.2):

$$V(\text{Struktur}) = V_v(\text{Struktur}, \text{ref}) \times V(\text{Ref})$$

3.8 Auswertung und Statistik

Die statistische Auswertung erfolgte mit dem Programm JMP 10.0 (SAS Institute Inc., Cary, NC). Die Versuchsergebnisse wurden auf Normalverteilung geprüft. Da die Daten nicht normalverteilt waren, wurden sie als Median-, Minimum- und Maximumwerte sowie Quartile dargestellt und Einflüsse der untersuchten Parameter auf die Messwerte mit nichtparametrischen Tests (Wilcoxon signed-rank-Test, Kruskal-Wallis-Test) geprüft. Alle Wahrscheinlichkeitswerte mit $p < 0,05$ wurden als statistisch signifikant gewertet.

Die Ermittlung biologischer Effekte wurde als Unterschied zwischen zwei Medianen mit nur einem Freiheitsgrad in Form der Effektgröße r aus Chi-Quadrat und der standardisierten Teststatistik z aus folgender Formel berechnet:

$$r = z / \sqrt{N} \text{ oder aus } r = \sqrt{(\chi^2 / N)};$$

N entspricht der Fallzahl (ROSENTHAL und DIMATTEO 2001; ROSENBERG 2010). Für Tests bei mehr als einem Freiheitsgrad lässt sich aus Chi-Quadrat der Kontingenzkoeffizient K berechnen, welcher die Stärke des Zusammenhangs zwischen Variablen widerspiegelt:

$$K = \sqrt{(\chi^2 / (\chi^2 + N))} \text{ (ZWERENZ 2009; BOURIER 2013).}$$

Die Effektstärken von COHEN (1988) wurden nach Modifikation von ELLIS (2010) in folgenden Intervallen interpretiert: 0,1 bis 0,3 – kleiner Effekt, 0,3 bis 0,5 – mittlerer Effekt und über 0,5 – starker Effekt.

4. Ergebnisse

4.1. Hengste

Bei den untersuchten Hengsten handelte es sich um Warm-, Vollblüter und Traber in einem Alter zwischen drei und vierzehn Jahren, die zur Kastration in die Klinik für Pferde, allgemeine Chirurgie und Radiologie der FU Berlin eingestellt wurden. Keiner der Hengste befand sich zuvor im Deckeinsatz.

4.2. Klinisch andrologische Untersuchung

Alle Hengste waren klinisch gesund. Die andrologische Untersuchung der Hengste war ohne besonderen Befund.

4.2.1 Sonographie

Die ultrasonographische Untersuchung der Hoden war sowohl bezüglich ihrer Echogenität als auch ihrer Homogenität unauffällig.

4.3 Makroskopische Untersuchung der Hoden

4.3.1 Konsistenz der Hoden

Die Palpation der Hoden wies bei allen untersuchten Hengsten eine prall- bis festelastische Konsistenz auf.

4.3.2 Hodengewicht und -volumen

Es wurde sowohl das Gewicht der Hoden gemessen als auch deren Volumen mit Hilfe der Wasserverdrängung bestimmt. Nachstehend wurden die Medianwerte der Gewichte und der Volumina errechnet. Für die linken Hoden wurden 193,08 (158,50 – 277,70) g und für die rechten Hoden 189,75 (156,40 – 257,70) g ermittelt. Es ergab sich kein signifikanter Unterschied zwischen den Gewichten der linken und rechten Hoden. Das errechnete Volumen der linken und rechten Hoden lag bei 185.000 (160.000 – 260.000) mm³ und 190.000 (150.000 – 240.000) mm³ und wies keinen Unterschied zwischen beiden Seiten auf.

4.3.3 Vermessung der Hoden

Die Länge, Breite, Höhe, sowie der Längs- und Querumfang der linken Hoden ergaben im Median: 94,55 (83,87 – 103,69) mm, 52,91 (51,12 – 63,60) mm, 62,10 (55,51 – 65,11) mm, 257,5 (237,0 – 301,0) mm und 183,0 (168,0 – 209,0) mm. Die Vermessung der rechten Hoden ergab folgende Werte für Länge, Breite, Höhe sowie Längs- und Querumfang: 88,56 (88,16 – 106,50) mm, 53,98 (49,53 – 61,95) mm, 60,23 (55,52 – 64,42) mm, 255,0 (234,0 – 281,0) und 179,5 (169,0 – 202,0) mm. Für keines der Vermessungsergebnisse ergab sich ein signifikanter Unterschied zwischen linken und rechten Hoden.

4.4 Bestimmung der Volumenanteile von Tubuli seminiferi und Interstitium der Hoden in Abhängigkeit von verschiedenen Einflussfaktoren

4.4.1 Probenart

Die Volumenprozent der Tubuli seminiferi und des Interstitiums, in Abhängigkeit der Probenart, sind in Abb. 24 dargestellt. Der Medianwert der Tubuli seminiferi für die Biopsien lag bei 41,82 (0,0 – 85,37) und für das Interstitium bei 58,18 (14,63 – 100) %. Der Medianwert für die Schnitte lag für die Tubuli seminiferi bei 66,53 (0,0 – 90,52) % und für das Interstitium bei 33,47 (9,48 – 100,0) %. Das Volumen der Tubuli seminiferi lag somit in den Schnitten deutlich höher als bei den Biopsien, wohingegen bei den Biopsieproben das Volumen des Interstitiums dominierte ($p < 0,0001$).

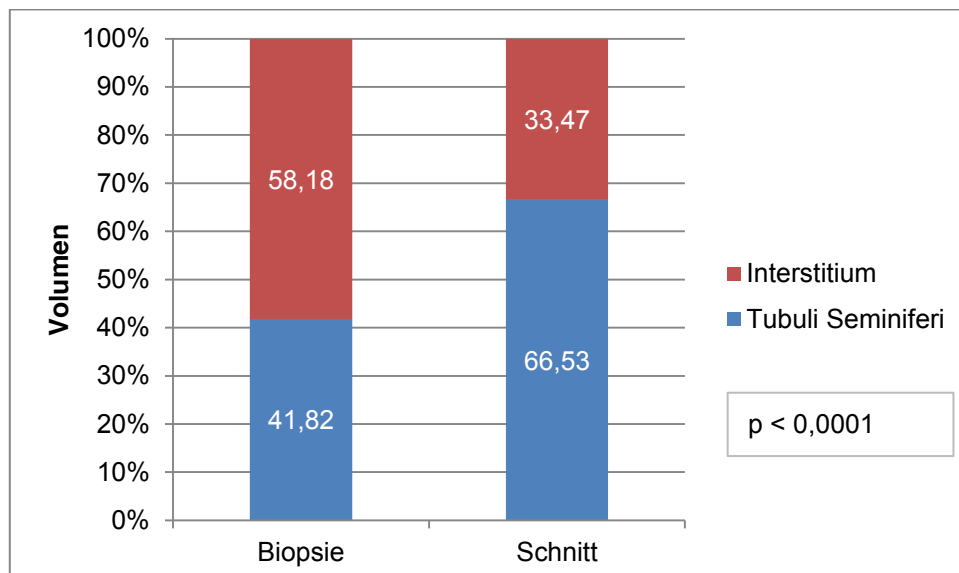


Abb. 24: Vergleich der Volumina der Tubuli seminiferi und des Interstitiums in Abhängigkeit der Probenart

4.4.2 Fixationsmedium

Die Volumenprozentage der Tubuli seminiferi und des Interstitiums in Abhängigkeit der Fixation sind in Abb. 25 dargestellt. Der Medianwert für die Tubuli seminiferi nach Fixation nach Davidson lag bei 57,89 (0,0 – 81,74) und für das Interstitium bei 42,11 (18,26 – 100,0) %. Der Medianwert der Tubuli seminiferi der Formalinfixierung betrug 69,26 (0,0-90,52) %, der des Interstitiums 30,74 (9,48 – 100,0)%. Sowohl für den Vergleich der Anteile der Tubuli seminiferi als auch für das Interstitium ergab sich ein hochsignifikanter Unterschied ($p < 0,0001$) in Abhängigkeit vom verwendeten Fixationsmedium. So lagen die Volumenprozentage der Tubuli seminiferi in Formalin fixierten Präparaten deutlich höher als bei den mit Davidson fixierten.

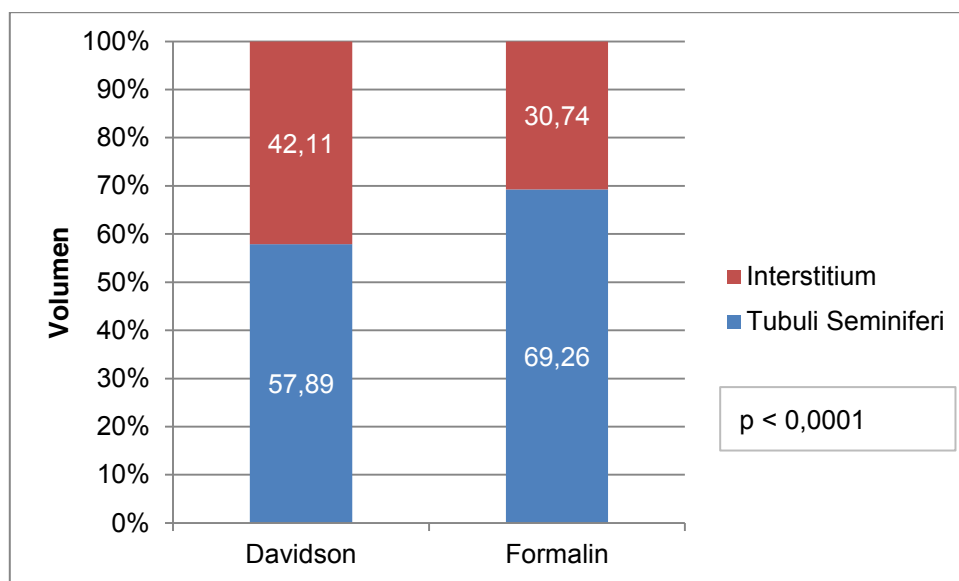


Abb. 25: Vergleich der Volumina der Tubuli seminiferi und des Interstitiums in Abhängigkeit des Fixationsmediums

4.4.3 Färbung

Die Verteilung der Volumina von Tubuli seminiferi und des Interstitiums in Bezug zu der Färbung sind in Abb. 26 dargestellt. Der Medianwert der Tubuli seminiferi betrug 61,90 (0,0 – 90,52) und der des Interstitiums 38,10 (9,48 – 100,0) % für die Azanfärbung sowie 62,01 (0,0 – 86,53) für die Tubuli seminiferi und 37,99 (13,47 – 100,0)% für das Interstitium der HE-Färbung. Die Verteilung der Volumina von Tubuli seminiferi und Interstitium in Abhängigkeit der Färbung ergab keinen signifikanten Unterschied.

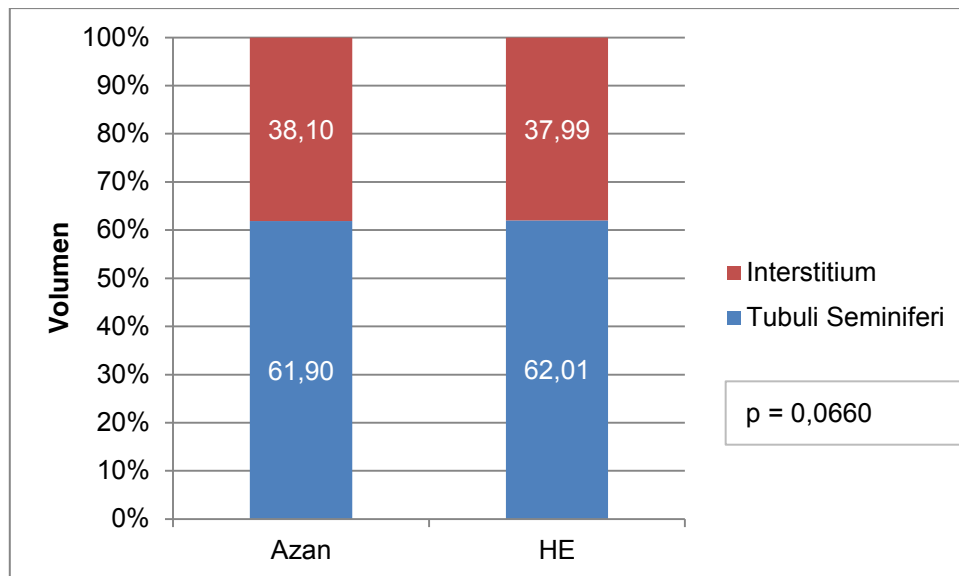


Abb. 26: Vergleich der Volumina der Tubuli seminiferi und des Interstitiums in Abhängigkeit der Färbung

4.4.4 Hodenseite

Wurden die Volumenprozentage der Tubuli seminiferi und des Interstitiums in Abhängigkeit zur Hodenseite betrachtet (Abb. 27), ergab sich folgender Medianwert der Tubuli seminiferi 61,40 (0,0 – 86,60) und des Interstitiums 38,60 (13,40 – 100 0) % für die linken Hoden sowie 62,32 (0,0 – 90,52) Tubuli seminiferi und 37,68 (9,48 – 100,0) % Interstitium für die rechten Hoden. Der Vergleich der Volumina in Bezug zur Hodenseite ergab keinen signifikanten Unterschied.

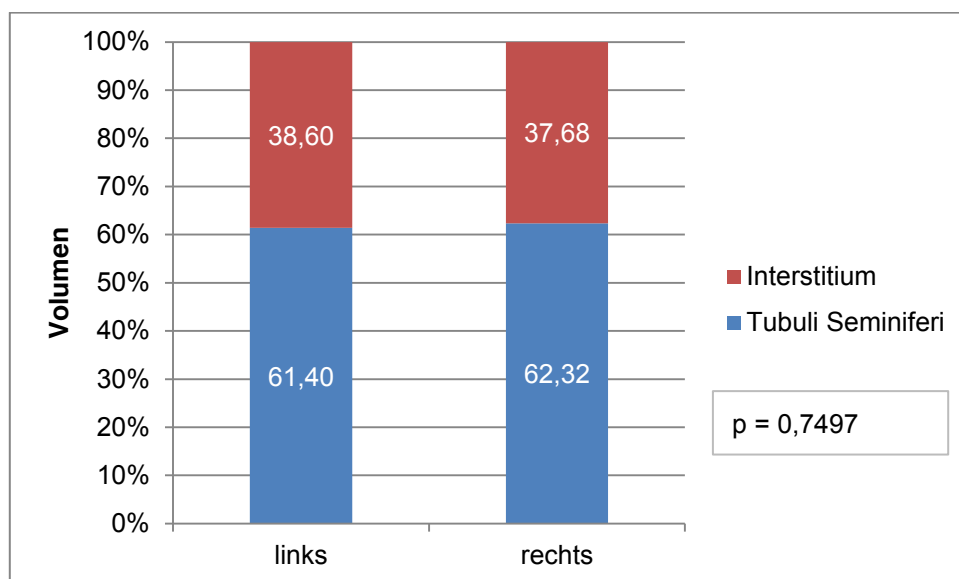


Abb. 27: Vergleich der Volumina der Tubuli seminiferi und des Interstitiums in Abhängigkeit der Hodenseite

4.5 Vergleich der Volumina von Tubuli seminiferi und Interstitium der Hoden in Abhängigkeit von Probenart, Fixation und Färbung

Die Volumenprozentage der Tubuli seminiferi und Interstitium in Bezug auf die Parameter Probenart, Fixationsmedium und Färbung zueinander sind in Tab. 6 und Abb. 28 dargestellt.

Tab. 6: Median-, Minimal- und Maximalwerte der Tubuli-seminiferi- und Interstitium-Volumenprozentage in Abhängigkeit der Probenart, Fixation und Färbung

Strukturparameter	Fixation	Färbung	Verteilung	Volumen (%)	
				Biopsie	Schnitt
Tubuli seminiferi	Davidson	Azan	Median	45,54	60,74
			Min.	0,00	0,00
			Max.	75,79	81,74
	HE	Median	39,93	60,91	
		Min.	0,00	0,00	
		Max.	67,21	76,63	
Formalin	Azan	Median	39,57	71,93	
		Min.	0,00	0,00	
		Max.	85,37	90,52	
HE	Median	41,08	73,05		
	Min.	0,00	0,00		
	Max.	64,81	86,53		
Interstitium	Davidson	Azan	Median	54,46	39,26
			Min.	24,21	18,26
			Max.	100,00	100,00
	HE	Median	60,07	39,09	
		Min.	32,79	23,37	
		Max.	100,00	100,00	
Formalin	Azan	Median	60,43	28,07	
		Min.	14,63	9,48	
		Max.	100,00	100,00	
HE	Median	58,92	26,95		
	Min.	35,19	13,47		
	Max.	100,00	100,00		

Die Gegenüberstellung der Probenarten Biopsie und Schnitt ergab für alle Fixations- und Färbekombination einen hochsignifikanten Unterschied ($p < 0,0001$) der Volumenprozentage. So lagen die Volumina der Tubuli seminiferi bei den Schnitten deutlich höher als bei den Biopsien. Umgekehrt lagen die Volumina des Interstitiums bei den Biopsien wesentlich höher als bei den Schnittproben.

Die vergleichende Betrachtung der Volumenprozentage auf Grundlage der verwendeten Fixationsmedien Davidson und Formalin ergab für die Azanfärbung der Biopsien einen hochsignifikanten Unterschied ($p < 0,0001$). Für die Davidson-fixierten und mit Azan gefärbten Biopsien wurden wesentlich höhere Tubuli seminiferi Volumenprozentage

festgestellt, als für die mit Formalin fixierten und Azan-gefärbten Biopsien. Für die mit HE gefärbten Biopsien konnten keine signifikanten Unterschiede in Bezug auf Fixationsmedien festgestellt werden.

Die Auswirkung der angewandten Fixationsmedien auf die Schnittproben führte unabhängig von der Färbung zu hochsignifikanten Unterschieden der Volumenprozentanteile von Tubuli seminiferi und Interstitium ($p < 0,0001$). Die in Formalin fixierten Schnittpräparate wiesen stets mehr Tubuli-seminiferi-Volumenprozentanteile auf als die in Davidson fixierten Schnittproben.

Beim Vergleich der Färbemethoden ergaben sich lediglich Auswirkungen auf die Volumenprozentanteile bei den Biopsien. Wurden die Biopsien in Davidson fixiert und mit Azan gefärbt, stellte sich ein hochsignifikanter Unterschied ($p = 0,0003$) der Volumenprozentanteile im Vergleich zu den mit HE gefärbten Biopsien heraus. Die Färbungen der in Formalin fixierten Biopsien ergaben keine signifikanten Unterschiede der Volumenprozentanteile.

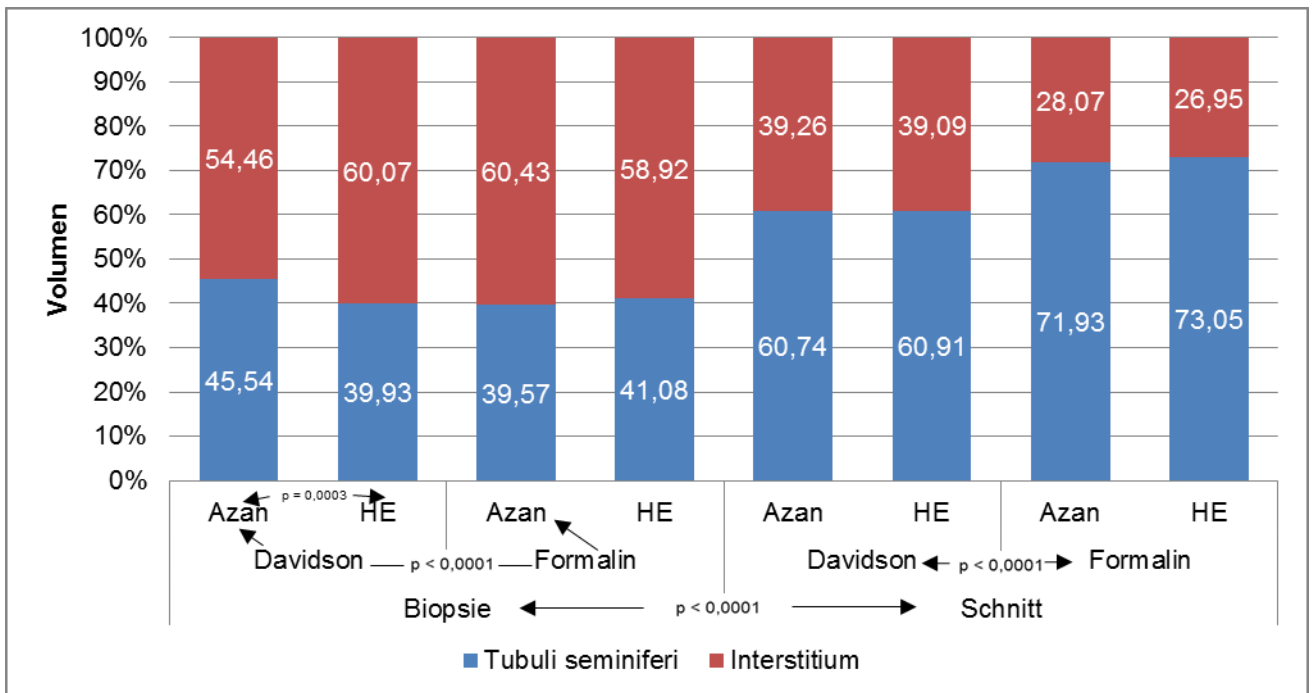


Abb. 28: Vergleich der Volumenprozentanteile in Abhängigkeit der Probenart, Fixation und Färbung

4.6 Vergleich der Volumina von Tubuli seminiferi und Interstitium der Hoden hinsichtlich der Probenlokalisationen

4.6.1 Hodenbiopsien

Keine der drei Probenlokalisationen der Biopsien (craniomedial, medial, caudomedial) hatte einen signifikanten Einfluss auf die Verteilung der Volumenprozent der Tubuli seminiferi und des Interstitiums (Tab. 7 und Abb. 29 – 32).

Tab. 7: Median-, Minimal- und Maximalwerte der Tubuli-seminiferi- und Interstitium-Volumenprozent der Biopsien in Abhängigkeit der Probenlokalisation, Fixation und Färbung

Strukturparameter	Fixation	Färbung	Verteilung	Volumen (%)		
				Probenlokalisation		
				craniomedial	medial	caudomedial
Tubuli seminiferi	Davidson	Azan	Median	42,31	50,23	45,01
			Min.	9,71	26,04	0,00
			Max.	69,87	75,79	72,44
		HE	Median	40,41	39,31	41,12
			Min.	10,19	15,38	0,00
			Max.	65,91	61,47	67,21
	Formalin	Azan	Median	39,26	42,53	38,31
			Min.	0,00	9,46	0,00
			Max.	60,71	60,40	85,37
		HE	Median	42,26	40,21	41,11
			Min.	4,26	3,72	0,00
			Max.	54,72	61,21	64,81
Interstitium	Davidson	Azan	Median	57,69	49,77	54,99
			Min.	30,13	24,21	27,56
			Max.	90,29	73,96	100,00
		HE	Median	59,59	60,69	58,88
			Min.	34,09	38,53	32,79
			Max.	89,81	84,62	100,00
	Formalin	Azan	Median	60,74	57,47	61,69
			Min.	39,29	39,60	14,63
			Max.	100,00	90,54	100,00
		HE	Median	57,74	59,79	58,89
			Min.	45,28	38,79	35,19
			Max.	95,74	96,28	100,00

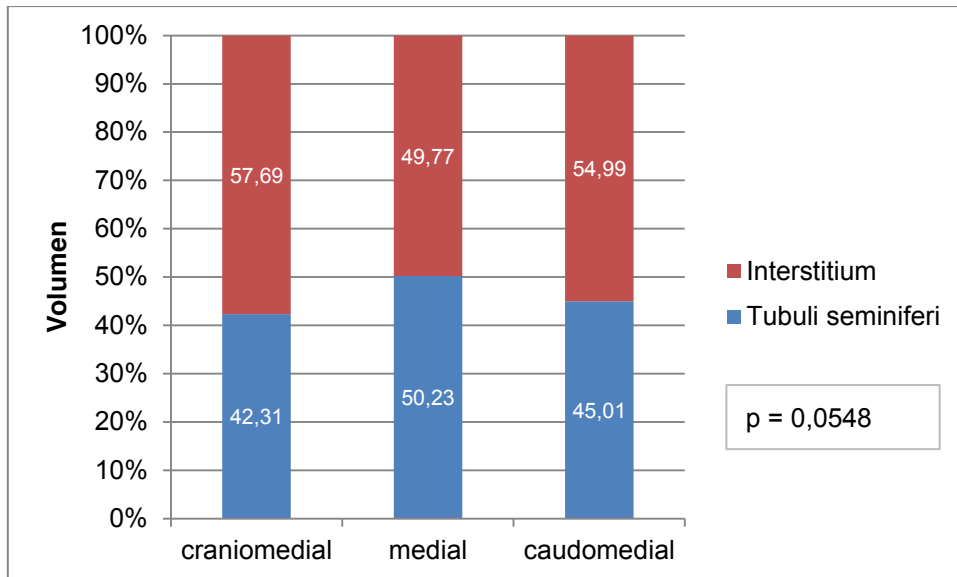


Abb. 29: Vergleich der Volumenprozentage von Tubuli seminiferi und Interstitium der Biopsien hinsichtlich der Probenlokalisationen nach Fixation in Davidson und Färbung mit Azan

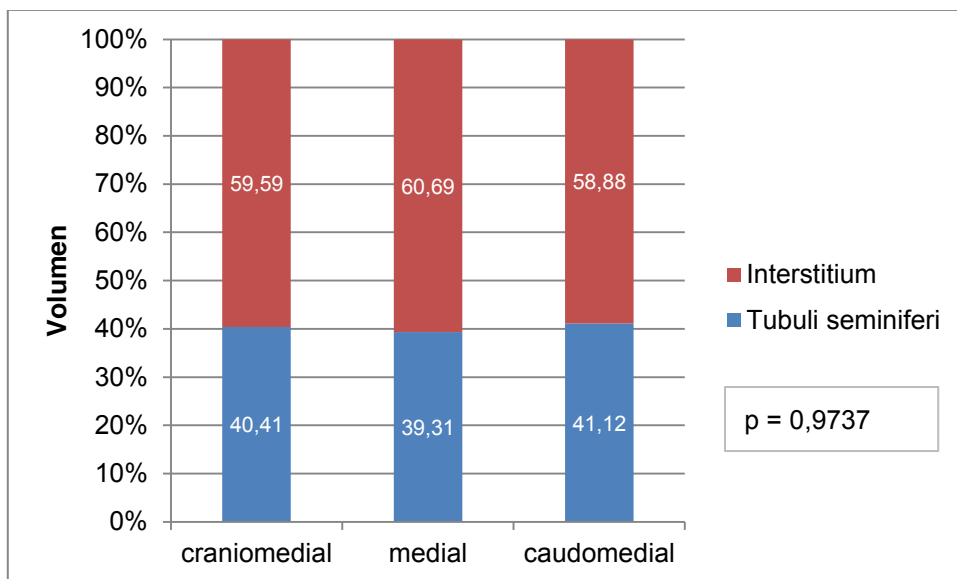


Abb. 30: Vergleich der Volumenprozentage von Tubuli seminiferi und Interstitium der Biopsien hinsichtlich der Probenlokalisationen nach Fixation in Davidson und Färbung mit HE

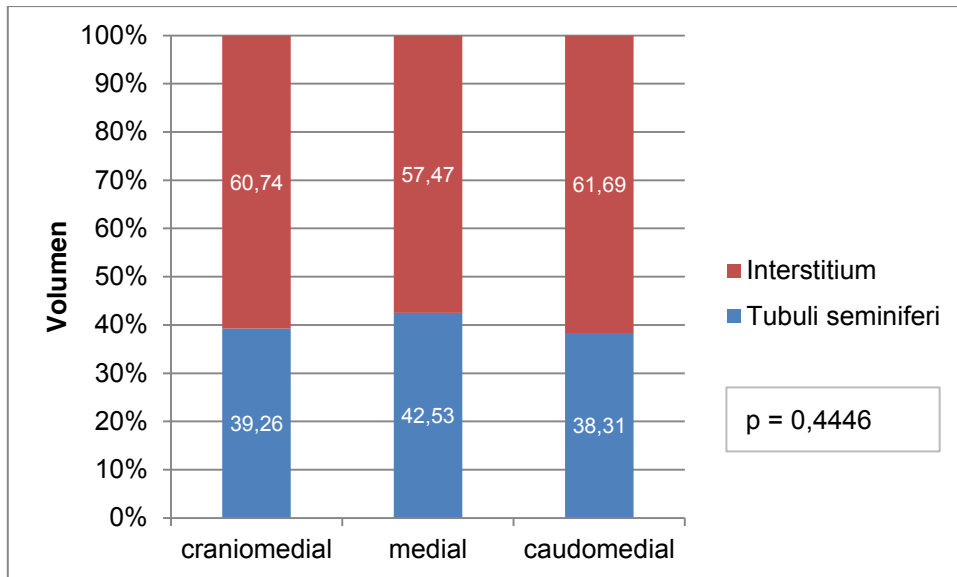


Abb. 31: Vergleich der Volumenprozentage von Tubuli seminiferi und Interstitium der Biopsien hinsichtlich der Probenlokalisationen nach Fixation in Formalin und Färbung mit Azan

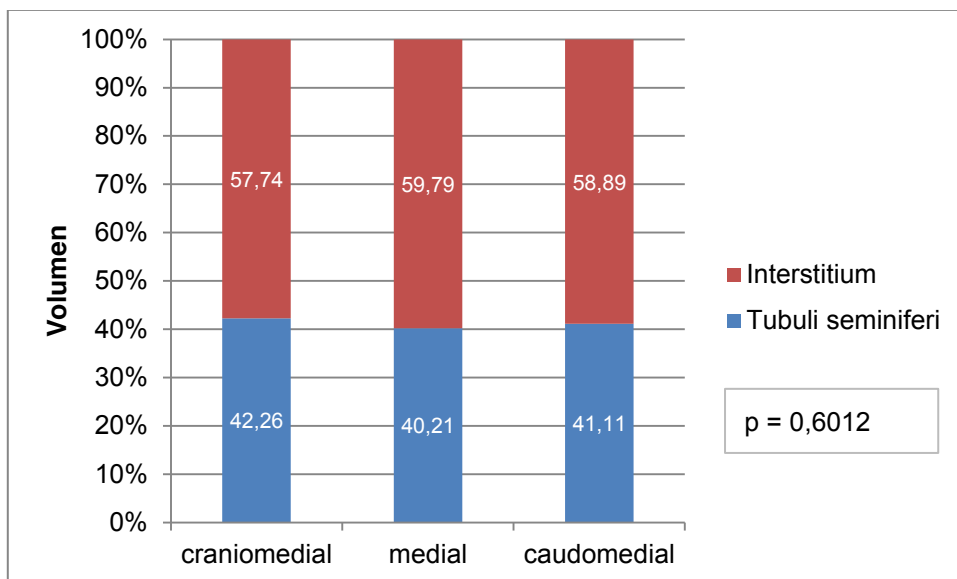


Abb. 32: Vergleich der Volumenprozentage von Tubuli seminiferi und Interstitium der Biopsien hinsichtlich der Probenlokalisationen nach Fixation in Formalin und Färbung mit HE

4.6.2 Hodenschnitte

Wurden für die stereologische Untersuchung die aus den Hodenschnitten gewonnenen Gewebeblöcke analysiert, so ergaben sich hinsichtlich ihrer Lokalisation in Block 1-3 mit entsprechender Fixation und Färbung folgende Medial-, Minimal- und Maximalwerte hinsichtlich der Volumenprozentage von Tubuli seminiferi und Interstitium (Tab. 8 und Abb. 33

– 36). Die hier dargestellten Ergebnisse der stereologischen Auswertung sind alle vergleichbar bezüglich der Probenlokalisierung. Der Vergleich der Blöcke in Zusammenhang mit der jeweiligen Fixation und Färbung ergab keine signifikanten Unterschiede.

Tab. 8: Median-, Minimal- und Maximalwerte der Tubuli-seminiferi- und Interstitium-Volumenprozentage der Schnitte in Abhängigkeit der Probenlokalisierung, Fixation und Färbung

Strukturparameter	Fixation	Färbung	Verteilung	Volumen (%)		
				Probenlokalisierung		
				Block 1	Block 2	Block 3
Tubuli seminiferi	Davidson	Azan	Median	60,32	62,11	60,00
			Min.	0,00	0,00	0,00
			Max.	76,42	77,89	81,74
		HE	Median	58,84	62,32	60,47
			Min.	0,00	0,00	0,00
			Max.	76,63	75,89	76,42
	Formalin	Azan	Median	71,90	73,26	70,84
			Min.	31,55	29,91	0,00
			Max.	90,52	87,79	86,17
		HE	Median	73,00	73,52	72,53
			Min.	39,23	18,32	0,00
			Max.	86,03	86,53	84,33
Interstitium	Davidson	Azan	Median	39,68	37,89	40,00
			Min.	23,58	22,11	18,26
			Max.	100,00	100,00	100,00
		HE	Median	41,16	37,68	39,53
			Min.	23,37	24,11	23,58
			Max.	100,00	100,00	100,00
	Formalin	Azan	Median	28,10	26,74	29,16
			Min.	9,48	12,21	13,83
			Max.	68,45	70,09	100,00
		HE	Median	27,00	26,49	27,47
			Min.	13,97	13,47	15,67
			Max.	60,77	81,68	100,00

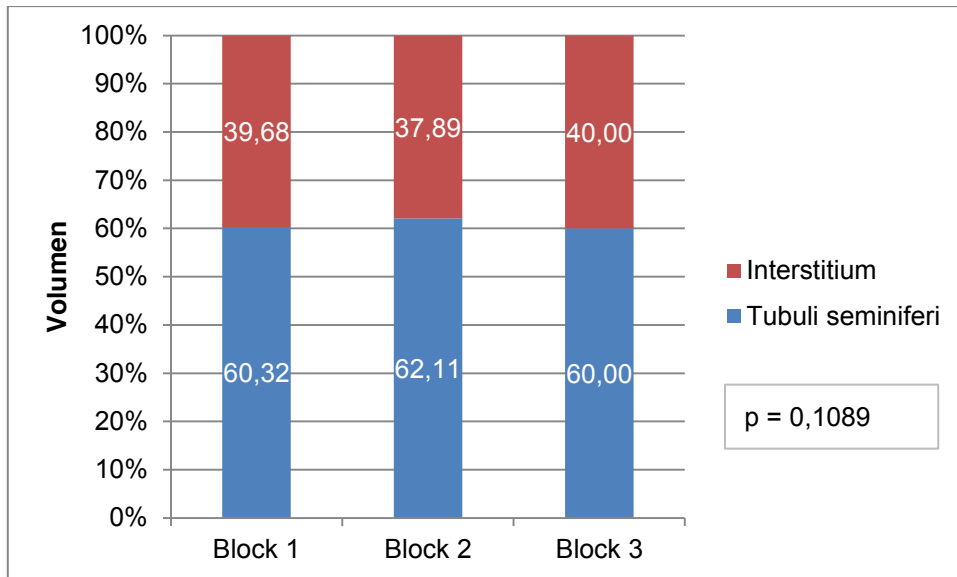


Abb. 33: Vergleich der Volumenprozentage von Tubuli seminiferi und Interstitium der Schnitte hinsichtlich der Probenlokalisationen nach Fixation in Davidson und Färbung mit Azan

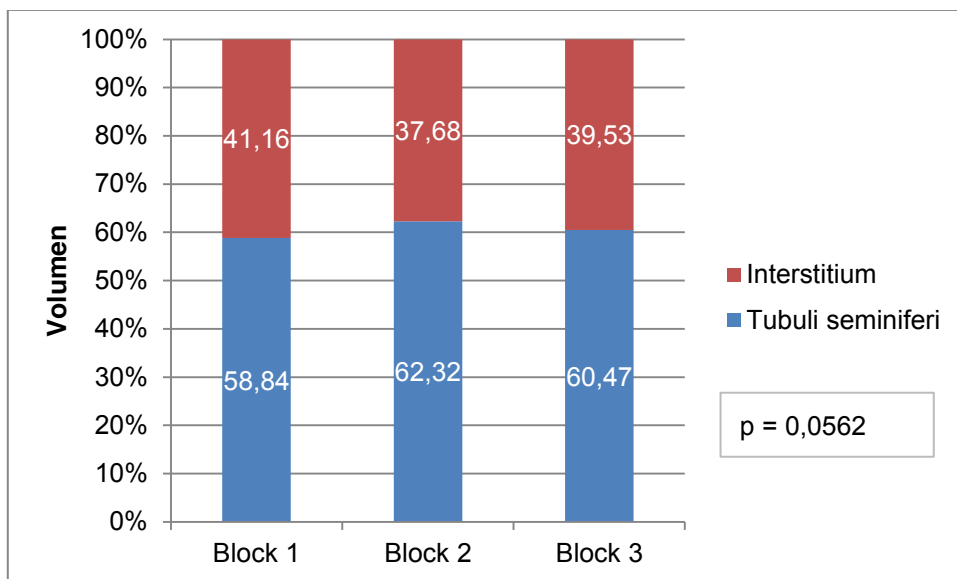


Abb. 34: Vergleich der Volumenprozentage von Tubuli seminiferi und Interstitium der Schnitte hinsichtlich der Probenlokalisationen nach Fixation in Davidson und Färbung mit HE

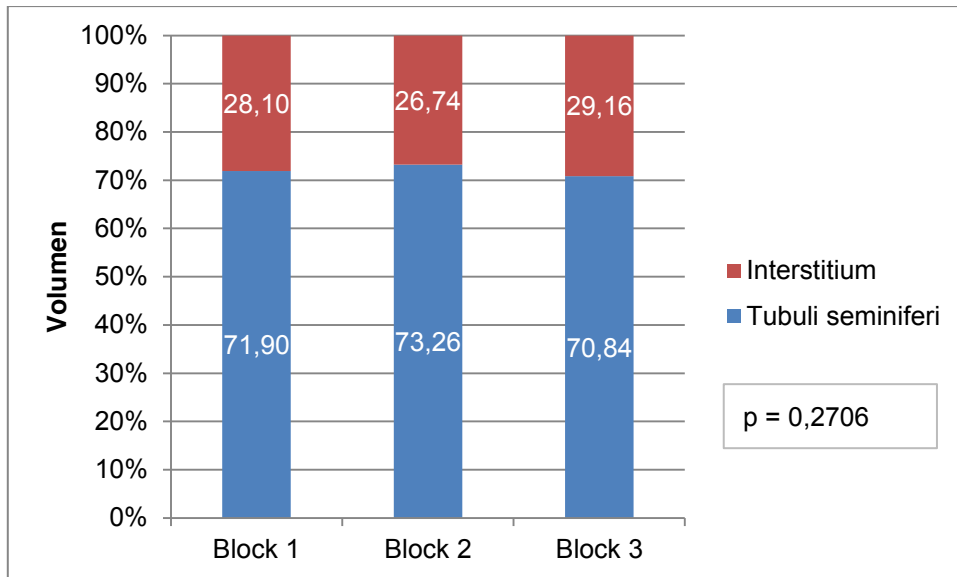


Abb. 35: Vergleich der Volumenprozentage von Tubuli seminiferi und Interstitium der Schnitte hinsichtlich der Probenlokalisationen nach Fixation in Formalin und Färbung mit Azan

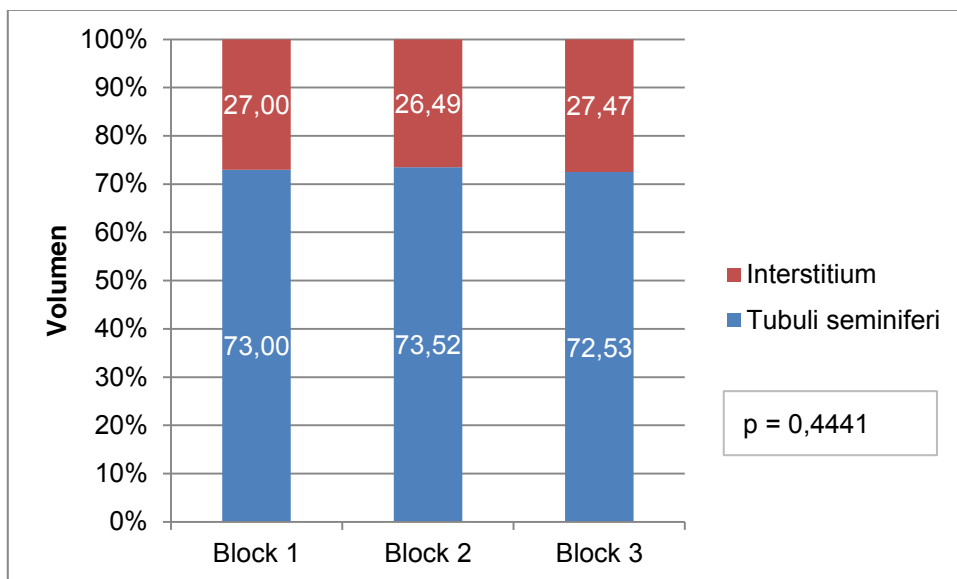


Abb. 36: Vergleich der Volumenprozentage von Tubuli seminiferi und Interstitium der Schnitte hinsichtlich der Probenlokalisationen nach Fixation in Formalin und Färbung mit HE

4.7 Vergleich der Volumina von Tubuli seminiferi und Interstitium der Hoden hinsichtlich der mikroskopischen Positionen

4.7.1 Hodenbiopsien

Von jeder Biopsieprobe wurden drei Gesichtsfelder mikroskopisch ausgewertet. Die Median-, Minimal- und Maximalwerte der ausgewerteten Positionen sind in Tab. 9 aufgelistet. Die ausgewählten Positionen der Biopsien unterschieden sich nicht hinsichtlich der Verteilung der Volumenprozent von Tubuli seminiferi und Interstitium (Abb. 37 – 40).

Tab. 9: Median-, Minimal- und Maximalwerte der Tubuli-seminiferi- und Interstitium-Volumenprozent in Abhängigkeit der mikroskopischen Positionen der Biopsien

Strukturparameter	Fixation	Färbung	Verteilung	Volumen (%)		
				Mikroskopische Positionen		
				Position 1	Position 2	Position 3
Tubuli seminiferi	Davidson	Azan	Median	49,14	43,80	47,37
			Min.	0,00	0,00	9,71
			Max.	75,79	65,38	72,44
		HE	Median	39,93	38,73	42,49
			Min.	0,00	0,00	7,55
			Max.	61,47	67,21	65,91
	Formalin	Azan	Median	41,27	36,39	41,67
			Min.	0,00	0,00	0,00
			Max.	77,63	58,38	85,37
		HE	Median	41,20	38,80	40,97
			Min.	2,40	2,76	0,00
			Max.	64,81	60,42	61,21
Interstitium	Davidson	Azan	Median	50,86	56,20	52,63
			Min.	24,21	34,62	27,56
			Max.	100,00	100,00	90,29
		HE	Median	60,07	61,27	57,51
			Min.	38,53	32,79	34,09
			Max.	100,00	100,00	92,45
	Formalin	Azan	Median	58,73	63,61	58,33
			Min.	22,37	41,62	14,63
			Max.	100,00	100,00	100,00
		HE	Median	58,80	61,20	59,03
			Min.	35,19	39,58	38,79
			Max.	97,60	97,24	100,00

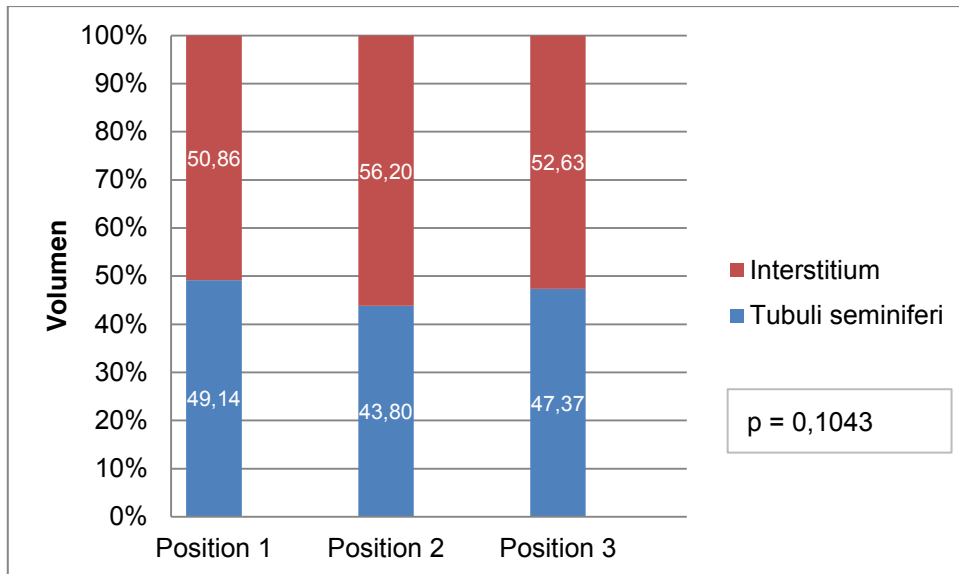


Abb. 37: Vergleich der Volumenprozentage von Tubuli seminiferi und Interstitium der Biopsien hinsichtlich der mikroskopischen Positionen nach Fixation in Davidson und Färbung mit Azan

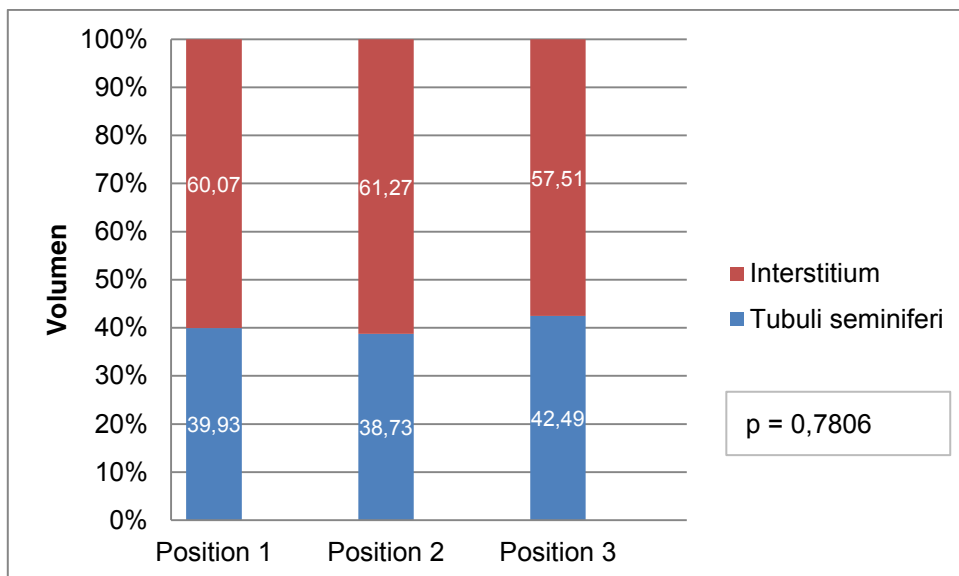


Abb. 38: Vergleich der Volumenprozentage von Tubuli seminiferi und Interstitium der Biopsien hinsichtlich der mikroskopischen Positionen nach Fixation in Davidson und Färbung mit HE

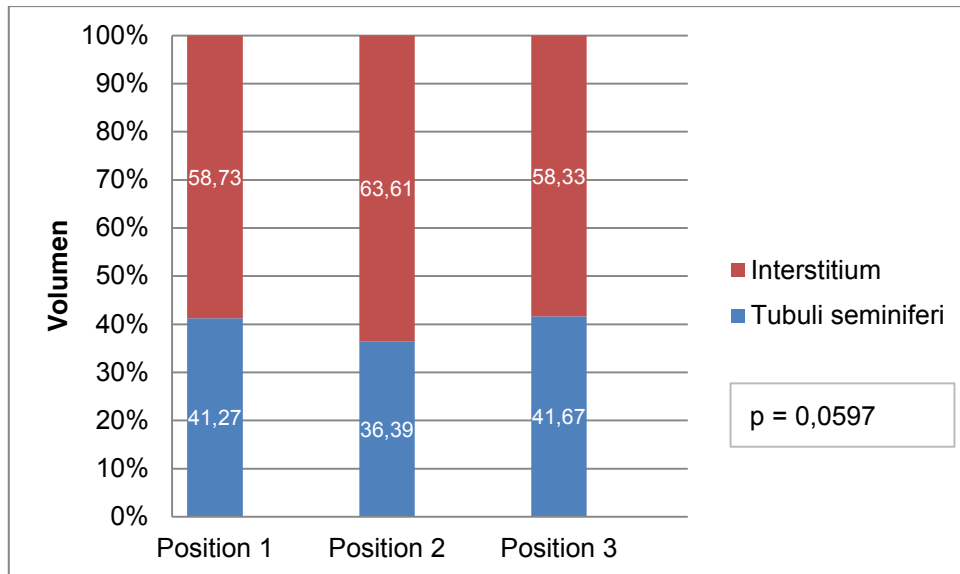


Abb. 39: Vergleich der Volumenprozentage von Tubuli seminiferi und Interstitium der Biopsien hinsichtlich der mikroskopischen Positionen nach Fixation in Formalin und Färbung mit Azan

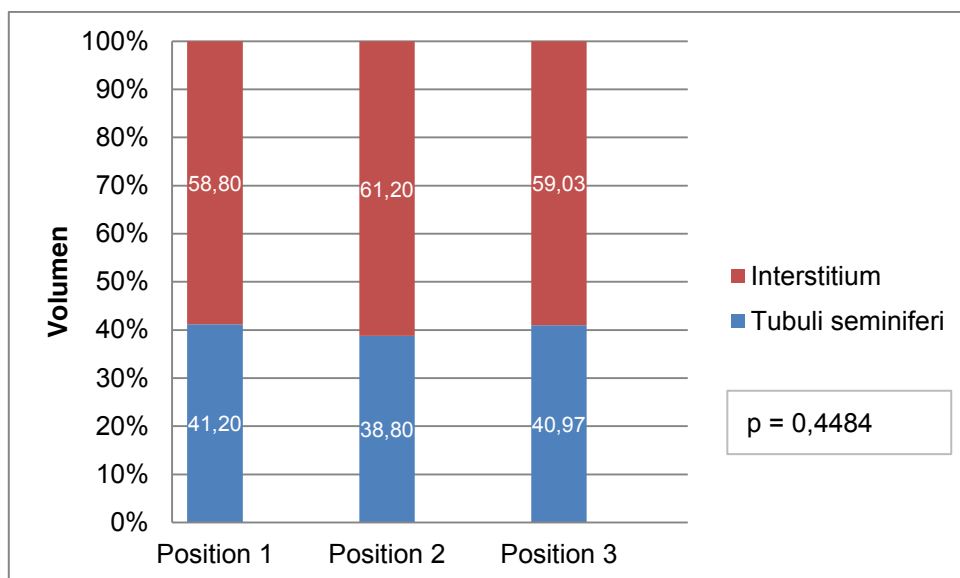


Abb. 40: Vergleich der Volumenprozentage von Tubuli seminiferi und Interstitium der Biopsien hinsichtlich der mikroskopischen Positionen nach Fixation in Formalin und Färbung mit HE

4.7.2 Hodenschnitte

Jeder entnommene Gewebekblock wurde anhand von drei Positionen lichtmikroskopisch ausgewertet. Der Einfluss der Positionen auf die stereologisch untersuchten Parameter Tubuli seminiferi und Interstitium sowie der Fixationen Davidson und Formalin, der Färbungen Azan und HE wurde anhand der Median-, Minimal-, und Maximalwerte in Tab. 10

und der Medianwerte in Abb. 41 – 44 dargestellt. Für die Schnitte, die in Davidson fixiert wurden, konnten ähnliche nicht signifikante Ergebnisse der Volumenprozent von Tubuli seminiferi und Interstitium ermittelt werden. Für die in Formalin fixierten Schnittpräparate konnte ein hochsignifikanter Unterschied zwischen den Positionen bei der Azan- und der HE-Färbung festgestellt werden. So waren die höchsten Werte für die Tubuli-seminiferi-Volumenprozent bei den mit Azan gefärbten Präparaten von Position 2 im Vergleich zu den Positionen 1 und 3 nachweisbar ($p < 0,0001$). Die Position 3 dieser Gegenüberstellung zeigte dabei den niedrigsten Volumenprozentanteil der Tubuli seminiferi und folglich den größten Anteil an Interstitium. Auch bei den HE gefärbten Schnitten stellte sich die Position 2 gegenüber den Positionen 1 und 3 als diejenige heraus, in der die Tubuli-seminiferi-Volumenprozent deutlich höher lagen als bei den anderen beiden Positionen ($p = 0,0005$). In dieser Gruppe verzeichnete ebenso die Position 3 die niedrigsten Werte der Tubuli-seminiferi- und die höchsten für die Interstitium-Volumenprozent.

Tab. 10: Median-, Minimal- und Maximalwerte der Tubuli-seminiferi- und Interstitium-Volumenprozent in Abhängigkeit der mikroskopischen Positionen der Schnitte

Strukturparameter	Fixation	Färbung	Verteilung	Volumen (%)		
				Mikroskopische Positionen		
				Position 1	Position 2	Position 3
Tubuli seminiferi	Davidson	Azan	Median	60,42	60,42	61,27
			Min.	0,00	0,00	0,00
			Max.	81,13	77,05	81,74
		HE	Median	61,83	60,58	60,56
			Min.	4,09	0,00	0,00
			Max.	76,42	76,63	76,42
	Formalin	Azan	Median	73,37	73,58	69,05
			Min.	46,07	30,95	0,00
			Max.	85,26	87,79	90,52
		HE	Median	72,63	74,11	71,91
			Min.	36,00	0,00	0,00
			Max.	85,05	86,03	86,52
Interstitium	Davidson	Azan	Median	39,58	39,58	38,73
			Min.	18,87	22,95	18,26
			Max.	100,00	100,00	100,00
		HE	Median	38,17	39,42	39,44
			Min.	23,58	23,37	23,58
			Max.	95,91	100,00	100,00
	Formalin	Azan	Median	26,63	26,42	30,95
			Min.	14,74	12,21	9,48
			Max.	53,93	69,05	100,00
		HE	Median	27,37	25,89	28,09
			Min.	14,95	13,97	13,47
			Max.	64,00	100,00	100,00

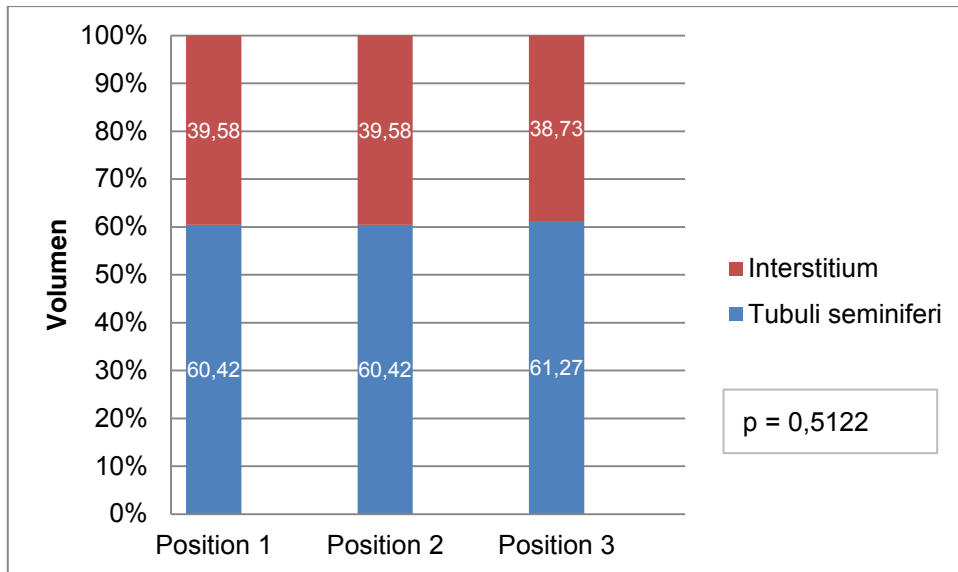


Abb. 41: Vergleich der Volumenprozent von Tubuli seminiferi und Interstitium der Schnitte hinsichtlich der mikroskopischen Positionen nach Fixation in Davidson und Färbung mit Azan

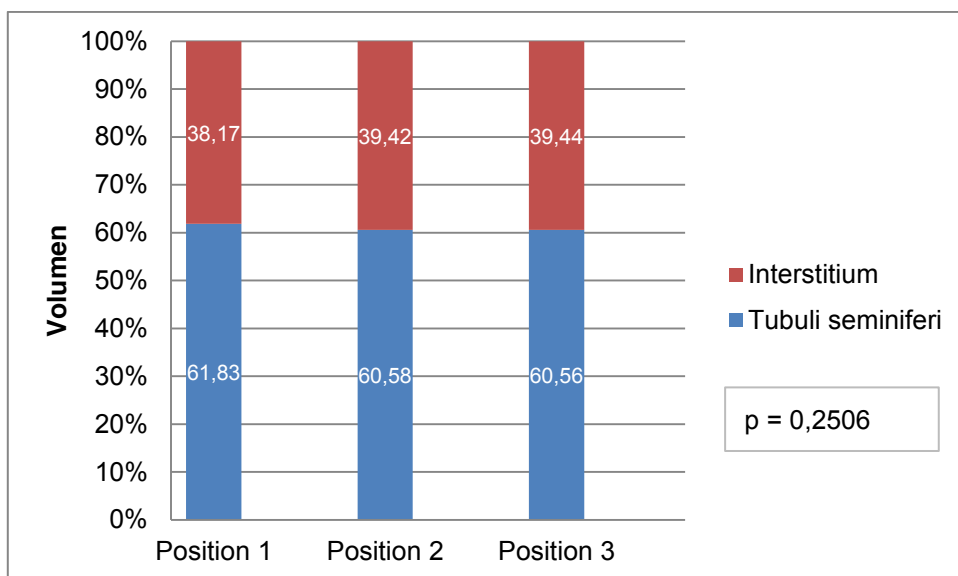


Abb. 42: Vergleich der mikroskopischen Positionen hinsichtlich der Volumenprozent von Tubuli seminiferi und Interstitium der Schnitte nach Fixation in Davidson und Färbung mit HE

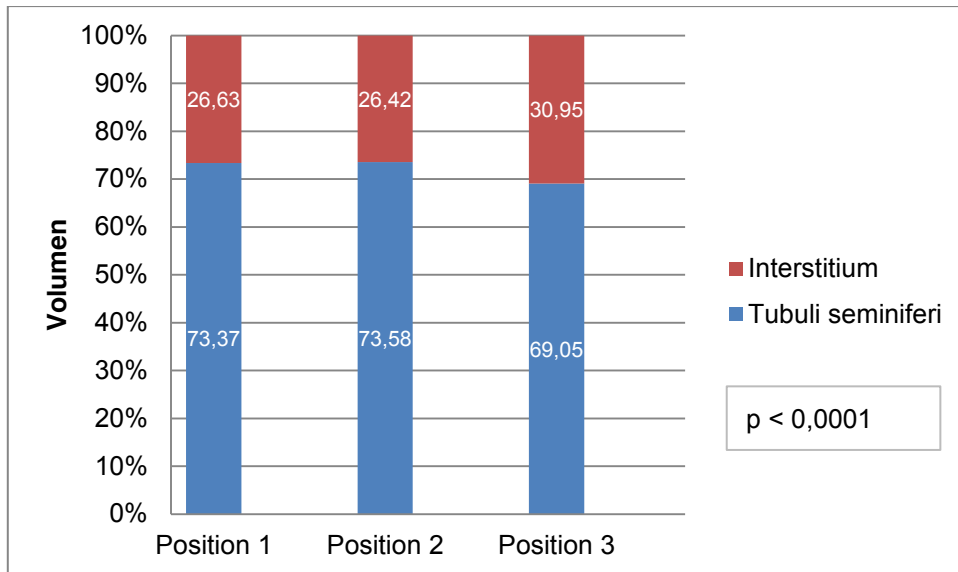


Abb. 43: Vergleich der mikroskopischen Positionen hinsichtlich der Volumenprozentage von Tubuli seminiferi und Interstitium der Schnitte nach Fixation in Formalin und Färbung mit Azan

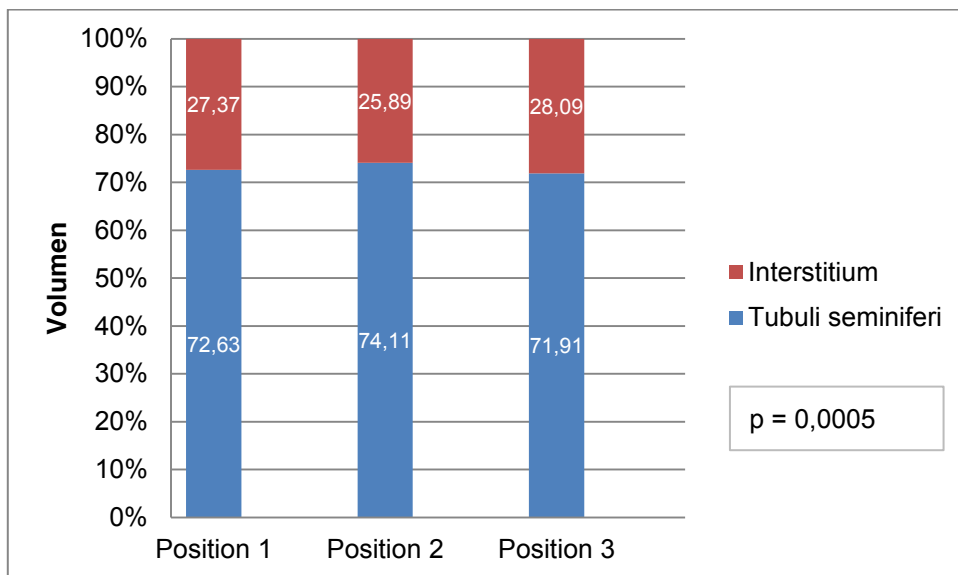


Abb. 44: Vergleich der mikroskopischen Positionen hinsichtlich der Volumenprozentage von Tubuli seminiferi und Interstitium der Schnitte nach Fixation in Formalin und Färbung mit HE

4.8. Verteilung der Volumina von Tubuli seminiferi und Interstitium im Hodenseitenvergleich

4.8.1 Hodenbiopsien

Hinsichtlich der Volumenprozentage von Tubuli seminiferi und Interstitium der Biopsien im Hodenseitenvergleich ergaben sich die folgenden Median-, Minimal- und Maximalwerte (Tab. 11). Eine signifikante Abweichung der Volumenprozentage im Vergleich von Biopsieproben linker und rechter Hoden konnte nicht festgestellt werden (Abb. 45 – 48). Die Anteile der Volumenprozentage waren für alle Fixationen als auch Färbungen vergleichbar.

Tab. 11: Median-, Minimal- und Maximalwerte der Tubuli-seminiferi- und Interstitium-Volumenprozente der linken und rechten Hodenbiopsien

Strukturparameter	Fixation	Färbung	Verteilung	Volumen (%)	
				Hodenseitenvergleich Biopsien	
				links	rechts
Tubuli seminiferi	Davidson	Azan	Median	46,23	45,28
			Min.	0,00	0,00
			Max.	75,79	72,44
		HE	Median	41,96	39,08
	Min.		0,00	0,00	
	Max.		65,91	67,21	
	Formalin	Azan	Median	38,55	41,63
			Min.	0,00	0,00
Max.			66,88	85,37	
HE		Median	38,72	42,20	
	Min.	0,00	0,00		
	Max.	61,21	64,81		
Interstitium	Davidson	Azan	Median	53,77	54,72
			Min.	24,21	27,56
			Max.	100,00	100,00
		HE	Median	58,04	60,92
	Min.		34,09	32,79	
	Max.		100,00	100,00	
	Formalin	Azan	Median	61,45	58,37
			Min.	33,12	14,63
Max.			100,00	100,00	
HE		Median	61,28	57,80	
	Min.	38,79	35,19		
	Max.	100,00	100,00		

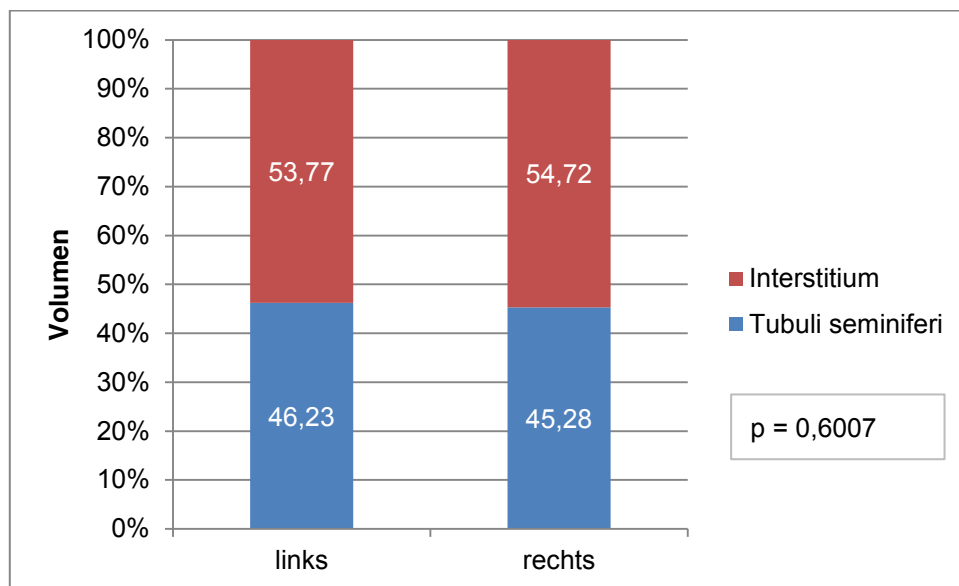


Abb. 45: Vergleich der Volumenprozente von Tubuli seminiferi und Interstitium der linken und rechten in Davidson fixierten und mit Azan gefärbten Biopsien

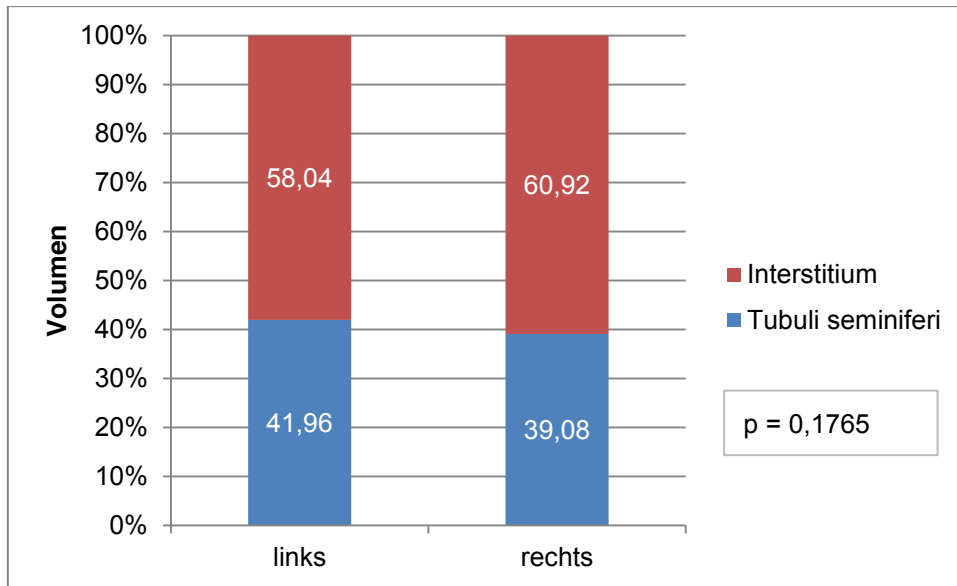


Abb. 46: Vergleich der Volumenprozentage von Tubuli seminiferi und Interstitium der linken und rechten in Davidson fixierten und HE gefärbten Biopsien

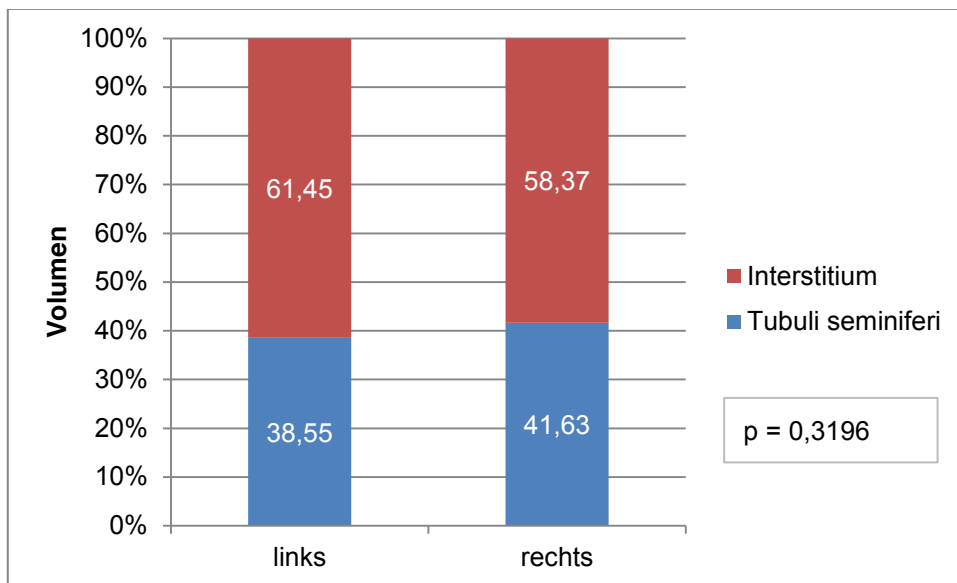


Abb. 47: Vergleich der Volumenprozentage von Tubuli seminiferi und Interstitium der linken und rechten in Formalin fixierten und mit Azan gefärbten Biopsien

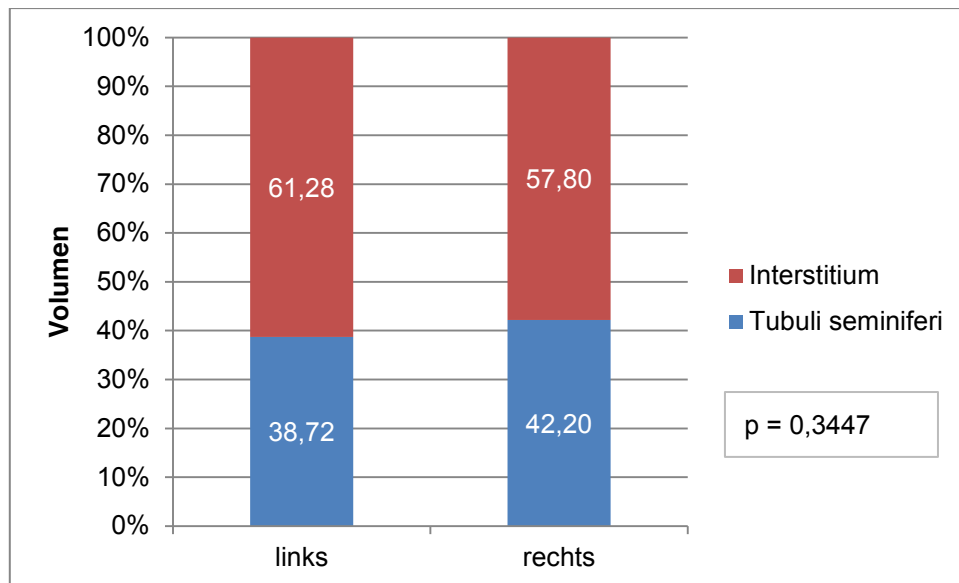


Abb. 48: Vergleich der Volumenprozentage von Tubuli seminiferi und Interstitium der linken und rechten in Formalin fixierten und mit HE gefärbten Biopsien

4.8.2 Hodenschnitte

Die Verteilung der Volumenprozentage von Tubuli seminiferi und Interstitium im Hodenseitenvergleich der Schnitte erreichten folgende Median-, Minimal- und Maximalwerte wie in Tab. 12 und Medianwerte wie in den Abb. 49 – 52 dargestellt. Für den Vergleich der in Formalin fixierten und HE-gefärbten Schnitte des linken und rechten Hoden ließ sich feststellen, dass die Tubuli-seminiferi-Volumenprozentage der linken Hoden höhere Werte aufwiesen als die der rechten Hoden (Abb. 52). Im Umkehrschluss ergaben sich höhere Werte für die Interstitium-Volumenprozentage des rechten Hodens ($p = 0,0087$). Die anderen Fixations- und Färbekombinationen erreichten vergleichbare Werte.

Tab. 12: Median-, Minimal- und Maximalwerte der Tubuli-seminiferi- und Interstitium-Volumenprozentage der linken und rechten Hodenschnitte

Strukturparameter	Fixation	Färbung	Verteilung	Volumen (%)	
				Hodenseitenvergleich Schnitte	
				links	rechts
Tubuli seminiferi	Davidson	Azan	Median	60,21	61,60
			Min.	0,00	0,00
			Max.	81,13	81,74
	HE	Median	60,78	61,16	
		Min.	0,00	0,00	
		Max.	76,63	76,63	
Formalin	Azan	Median	73,16	71,13	
		Min.	0,00	31,55	
		Max.	86,60	90,52	
HE	Median	74,11	71,79		
	Min.	0,00	35,79		
	Max.	86,03	86,52		
Interstitium	Davidson	Azan	Median	39,79	38,40
			Min.	18,87	18,26
		HE	Median	39,22	38,84
			Min.	23,37	23,37
	Formalin	Azan	Median	26,85	28,87
			Min.	13,40	9,48
		HE	Median	25,89	28,21
			Min.	13,97	13,47
Max.	100,00	64,21			

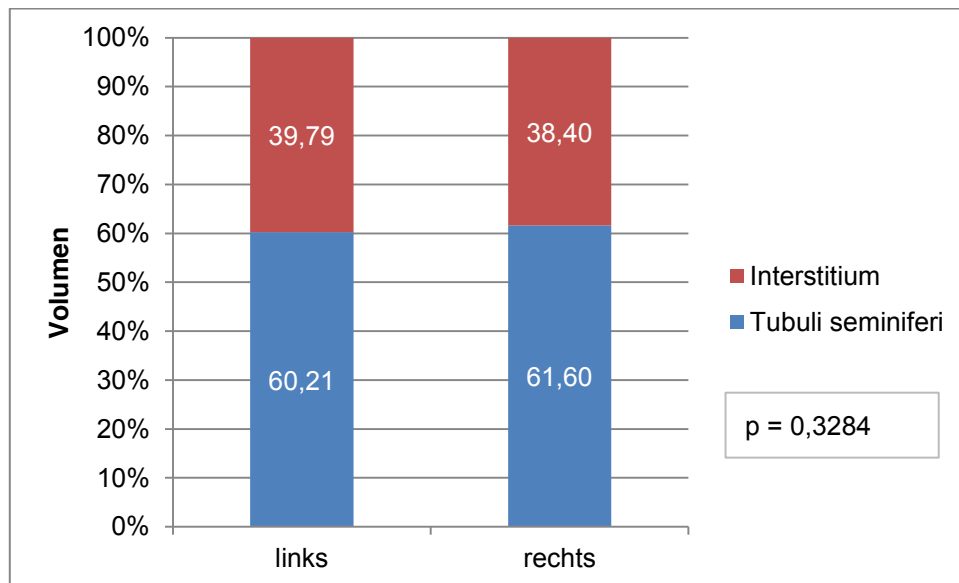


Abb. 49: Vergleich der Volumenprozentage von Tubuli seminiferi und Interstitium der linken und rechten in Davidson fixierten und mit Azan gefärbten Schnitte

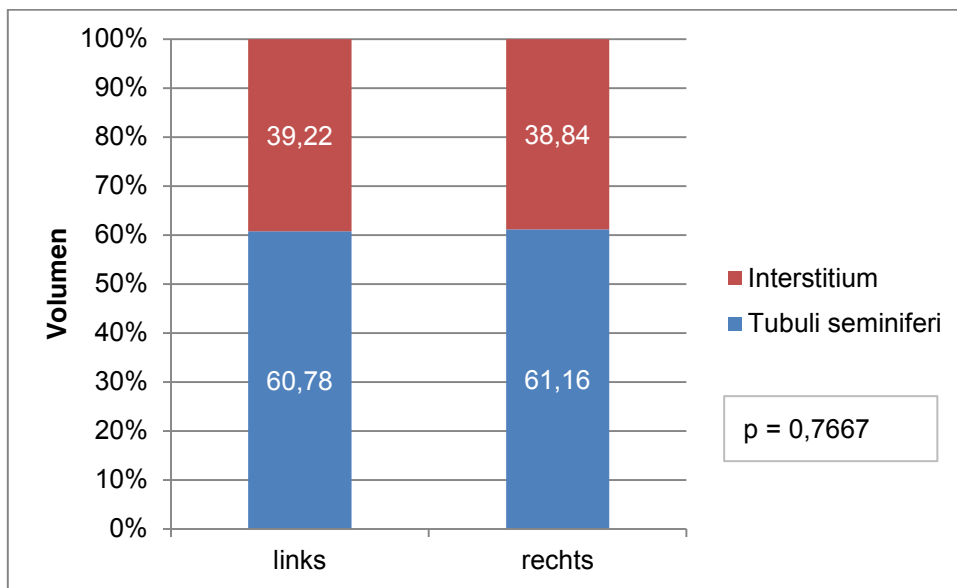


Abb. 50: Vergleich der Volumenprozentage von Tubuli seminiferi und Interstitium der linken und rechten in Davidson fixierten und mit HE gefärbten Schnitten

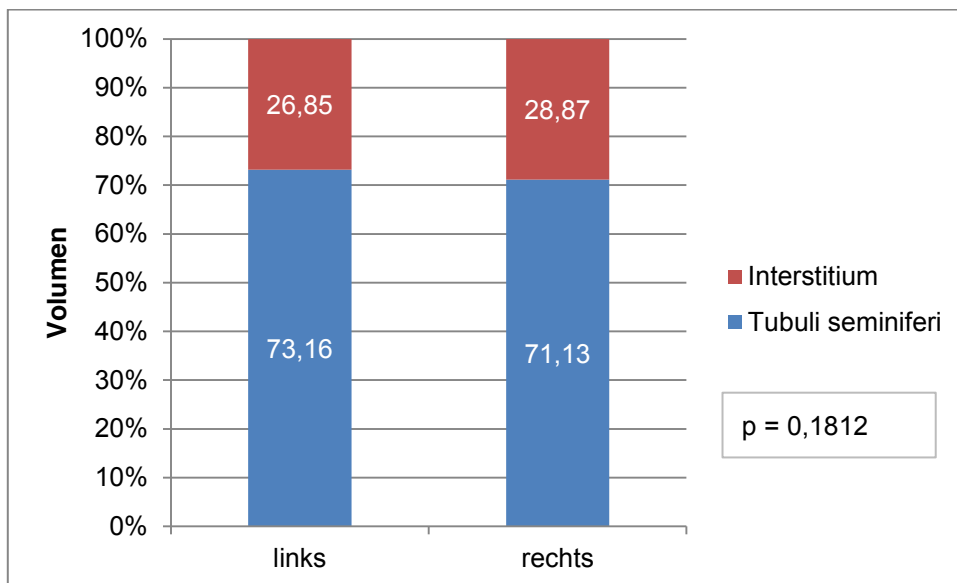


Abb. 51: Vergleich der Volumenprozentage von Tubuli seminiferi und Interstitium der linken und rechten in Formalin fixierten und mit Azan gefärbten Schnitten

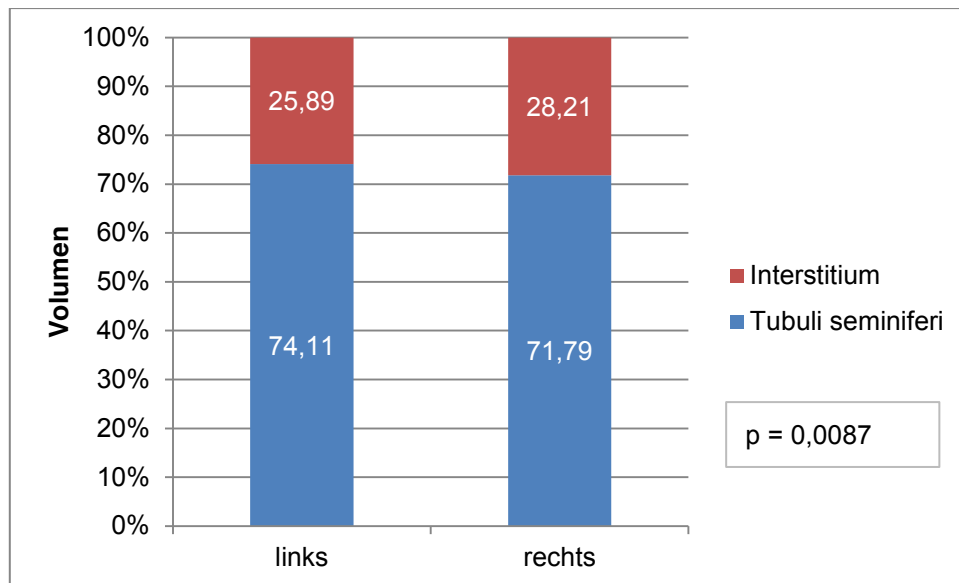


Abb. 52: Vergleich der Volumenprozentage von Tubuli seminiferi und Interstitium der linken und rechten in Formalin fixierten und mit HE gefärbten Schnitten

4.9 Vergleich der Volumenanteile von Tubuli seminiferi und Interstitium der Hoden zwischen den einzelnen Hengsten

4.9.1 Hodenbiopsien

Die Volumenprozentage von Tubuli seminiferi und Interstitium der einzelnen Hengste anhand der Median-, Minimal- und Maximalwerte der Biopsien sind in Tab. 13 zusammengestellt. Für den Vergleich der Biopsien, die in Davidson fixiert und mit Azan gefärbt wurden, ergab sich ein signifikanter Unterschied ($p = 0,0440$) zwischen den Hengsten (Abb. 53). Wurden die Volumenprozentage der Tubuli seminiferi und Interstitium einzelner Hengste direkt miteinander verglichen, so stellte sich ein sehr signifikanter Unterschied zwischen den Hengsten Nr. 1 und 7 sowie 5 und 7 ($p = 0,0051$; $p = 0,0090$) dar. Die Tubuli-seminiferi-Volumenprozentage von Hengst Nr. 7 waren viel höher als die der Hengste Nr. 1 und 5. Die Gegenüberstellung der Hengste Nr. 1 und 8 sowie Nr. 5 und 8 ergab einen signifikanten Unterschied ($p = 0,0136$; $p = 0,0200$) der Tubuli-seminiferi-Volumenprozentage. Sie waren für Hengst Nr. 8 entsprechend höher.

Tab. 13: Volumenprozent von Tubuli seminiferi und Interstitium anhand der Biopsien einzelner Hengste

Strukturparameter	Fixation	Färbung	Verteilung	Volumen (%)							
				Biopsien							
				1	2	3	4	5	6	7	8
Tubuli seminiferi	Davidson	Azan	Median	37,75	45,37	44,53	45,61	43,43	45,42	54,78	53,23
			Min.	0,00	26,04	16,30	0,00	31,91	23,38	19,10	9,71
			Max.	55,91	72,44	63,96	61,11	53,57	69,87	64,15	75,79
		HE	Median	39,19	43,13	44,60	35,20	37,51	41,48	42,49	42,32
			Min.	0,00	7,55	15,38	0,00	25,89	27,78	23,53	28,14
			Max.	67,21	65,79	61,22	52,20	53,21	54,65	61,47	61,70
	Formalin	Azan	Median	29,70	40,38	38,33	39,16	38,43	37,88	46,51	45,80
			Min.	0,00	22,81	17,65	0,00	22,80	9,46	33,64	27,59
			Max.	60,40	85,37	54,12	77,63	56,25	60,71	58,38	61,54
		HE	Median	33,13	37,18	36,77	37,02	43,90	39,59	46,35	43,70
			Min.	0,00	3,72	13,92	0,00	24,89	4,26	26,04	26,67
			Max.	60,21	60,45	59,31	58,77	61,21	56,38	60,42	64,81
Interstitium	Davidson	Azan	Median	62,25	54,63	55,47	54,39	56,57	54,58	45,22	46,77
			Min.	44,09	27,56	36,04	38,89	46,43	30,13	35,85	24,21
			Max.	100,00	73,96	83,70	100,00	68,09	76,62	80,90	90,29
		HE	Median	60,81	56,87	55,34	64,80	62,49	58,52	57,51	57,68
			Min.	32,79	34,21	38,78	47,80	46,79	45,35	38,53	38,30
			Max.	100,00	92,45	84,62	100,00	74,11	72,22	76,47	71,86
	Formalin	Azan	Median	70,30	59,62	61,67	60,84	61,57	62,12	53,49	54,20
			Min.	39,60	14,63	45,88	22,37	43,75	39,29	41,62	38,46
			Max.	100,00	77,19	82,35	100,00	77,20	90,54	66,36	72,41
		HE	Median	66,87	62,82	63,23	62,98	56,10	60,41	53,65	56,30
			Min.	39,79	39,55	40,69	41,23	38,79	43,62	39,58	35,19
			Max.	100,00	96,28	86,08	100,00	75,11	95,74	73,96	73,33

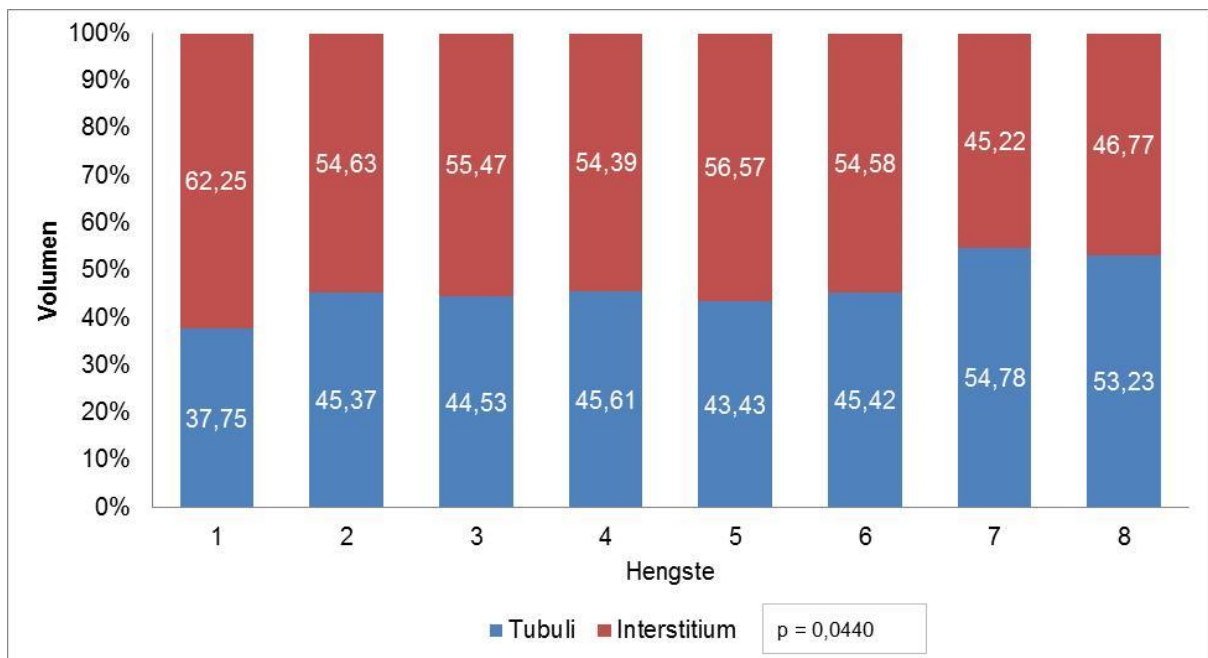


Abb. 53: Vergleich der Tubuli seminiferi- und Interstitium-Volumenprozent zwischen den Hengsten anhand der in Davidson fixierten und mit Azan gefärbten Biopsien

Der Vergleich der Tubuli-seminiferi- und Interstitium-Volumenprozent der Hengste anhand mit Davidson fixierter und HE gefärbter Biopsien ergab keinen signifikanten Unterschied (Abb. 54). Bei der direkten Gegenüberstellung der Hengste Nr. 4 und 8, Nr. 4 und 3 sowie

Nr. 4 und 7 konnten signifikante Unterschiede ermittelt werden ($p = 0,0200$; $p = 0,0227$; $p = 0,0413$). Für Hengst Nr. 4 resultierten die niedrigsten Tubuli-seminiferi-Volumenprozentage gegenüber den anderen Hengsten.

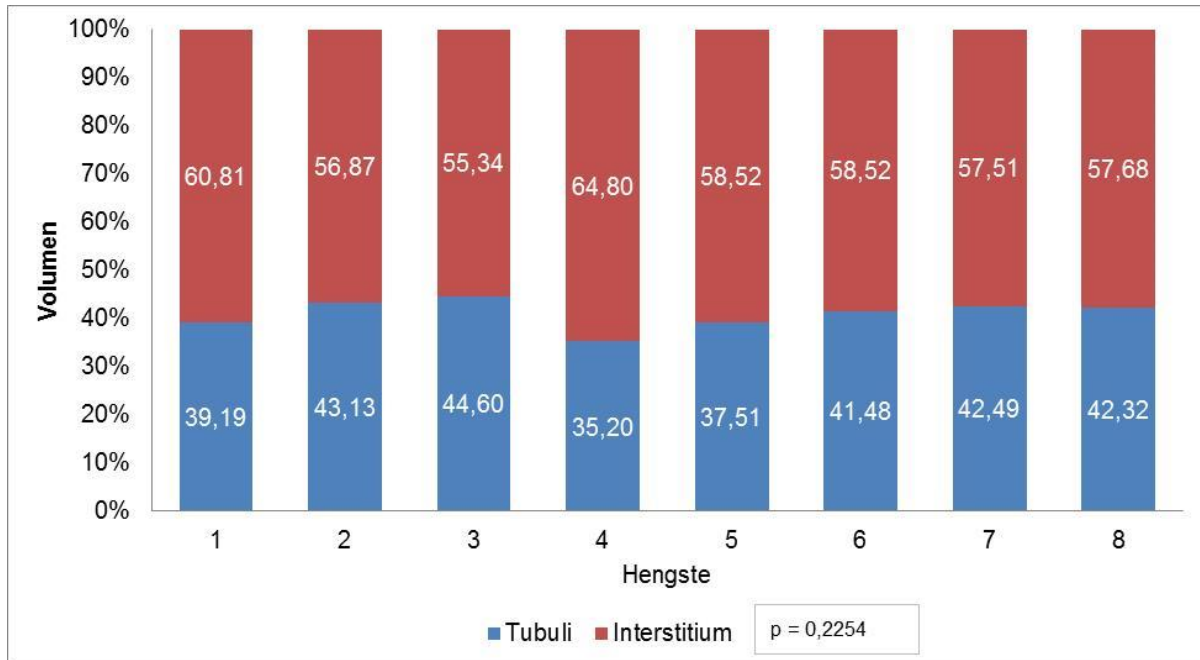


Abb. 54: Vergleich der Tubuli-seminiferi- und Interstitium-Volumenprozentage zwischen den Hengsten anhand der in Davidson fixierten und mit HE gefärbten Biopsien

Wurden die Biopsieproben mit Formalin fixiert und mit Azan gefärbt, stellte sich ein sehr signifikanter Unterschied der Tubuli-seminiferi- und Interstitium-Volumenprozentage zwischen den Hengsten heraus ($p = 0,0065$). In der direkten Gegenüberstellung der Hengste ergab der Vergleich der Hengste Nr. 1 und 7 den größten signifikanten Unterschied ($p = 0,0013$), wobei bei Hengst Nr. 7 der höchste Anteil von Tubuli-seminiferi-Volumenprozentagen ermittelt werden konnte. Ebenfalls deutlich fiel der Unterschied im Vergleich der Hengste Nr. 1 und 8 aus ($p = 0,0028$). Weiterhin resultierten aus den Vergleichen der Hengste Nr. 4 und 7, Nr. 3 und 7, Nr. 1 und 2, Nr. 5 und 7 sowie Nr. 6 und 7 signifikante Unterschiede ($p = 0,0119$; $p = 0,0176$; $p = 0,0199$; $p = 0,0268$ und $p = 0,0268$). Die zuletzt genannten Hengste der einzelnen Vergleiche hatten stets die höheren Tubuli-seminiferi-Volumenprozentage (Abb. 55).

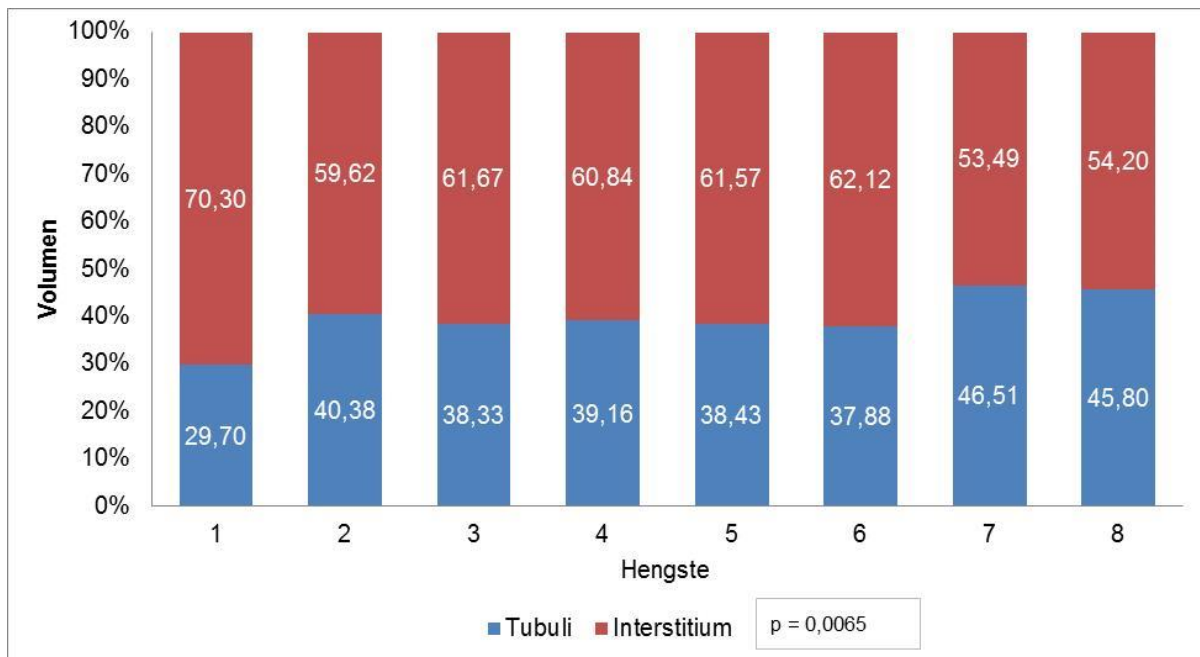


Abb. 55: Vergleich der Tubuli-seminiferi- und Interstitium-Volumenprozente zwischen den Hengsten anhand der in Formalin fixierten und mit Azan gefärbten Biopsien

Die größte Differenz der Verteilung der Tubuli-seminiferi- und Interstitium-Volumenprozente ergab sich für den Vergleich der in Formalin fixierten und HE gefärbten Biopsien der Hengste mit einem sehr signifikanten Unterschied ($p = 0,0032$). Zu erheblichen Unterschieden führte der direkte Vergleich der Tubuli-seminiferi- und Interstitium-Volumenprozente der Hengste Nr. 1 und 7, Nr. 1 und 8, Nr. 1 und 5 sowie Nr. 3 und 7 ($p = 0,0012$; $p = 0,0013$; $p = 0,0042$ und $p = 0,0065$). Die Gegenüberstellungen der Hengste Nr. 3 und 8, Nr. 4 und 7, Nr. 4 und 8 sowie Nr. 3 und 5 ergaben signifikante Unterschiede ($p = 0,0109$; $p = 0,0130$; $p = 0,0302$ und $p = 0,0382$). Dabei wiesen die jeweils zuletzt genannten Hengste stets die höheren Tubuli-seminiferi-Volumenprozente auf (Abb. 56).

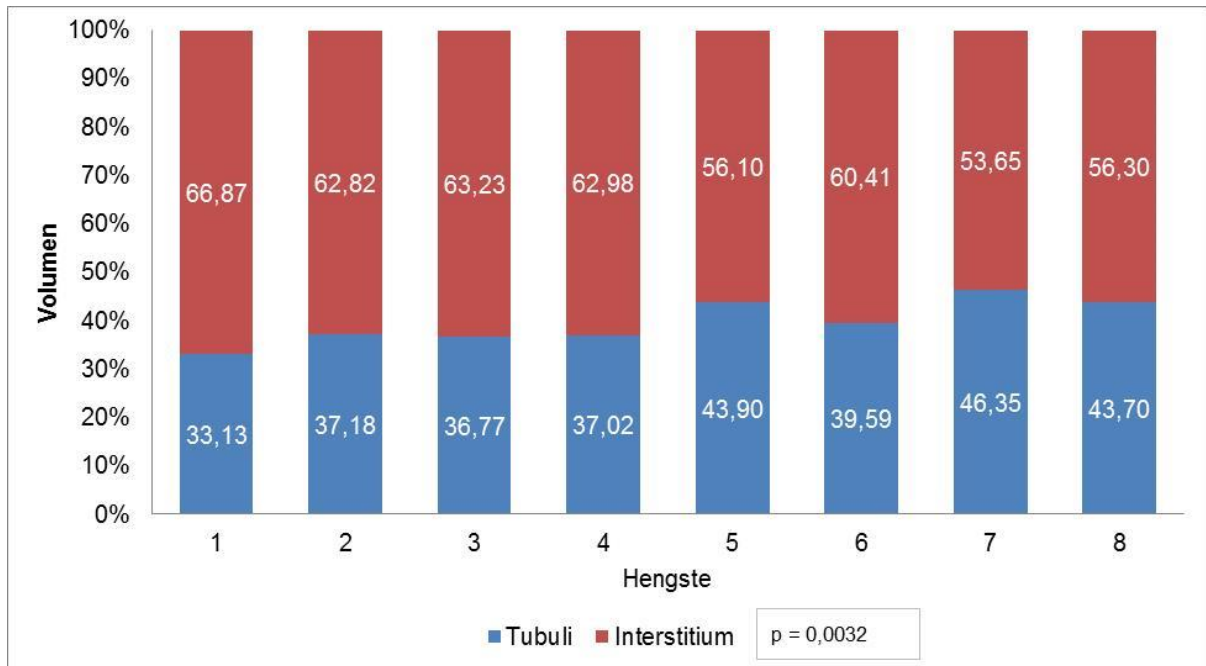


Abb. 56: Vergleich der Tubuli-seminiferi- und Interstitium-Volumenprozentage zwischen den Hengsten anhand der in Formalin fixierten und mit HE gefärbten Biopsien

4.9.2 Hodenschnitte

Die Median-, Minimal- und Maximalwerte der Volumenprozent von Tubuli seminiferi und Interstitium in den Schnitten einzelner Hengste sind in Tab. 14 zusammengestellt.

Tab. 14: Volumenprozent von Tubuli seminiferi und Interstitium anhand der Schnitte einzelner Hengste

Strukturparameter	Fixation	Färbung	Verteilung	Volumen (%)							
				Schnitte							
				1	2	3	4	5	6	7	8
Tubuli seminiferi	Davidson	Azan	Median	54,92	59,44	57,68	69,73	58,53	63,58	66,63	62,17
			Min.	0,00	0,00	38,53	0,00	0,00	15,52	29,47	34,69
			Max.	81,13	72,21	66,04	81,74	67,36	76,84	77,78	70,74
		HE	Median	55,55	58,28	56,82	68,22	56,85	64,04	67,68	64,10
			Min.	0,00	0,00	0,00	0,00	0,00	44,42	43,84	1,47
			Max.	76,42	73,61	66,13	76,63	73,54	76,00	76,63	72,39
	Formalin	Azan	Median	71,08	70,52	70,21	76,84	68,95	75,00	76,84	70,64
			Min.	30,95	0,00	49,16	29,91	30,95	51,60	56,16	37,83
			Max.	87,79	81,68	79,79	90,52	79,79	84,63	85,89	82,95
		HE	Median	72,31	72,26	69,26	76,63	69,58	73,70	75,92	72,95
			Min.	33,15	0,00	47,06	18,54	18,32	54,19	40,72	41,47
			Max.	84,84	86,53	79,16	86,03	79,16	81,26	85,89	83,79
Interstitium	Davidson	Azan	Median	45,08	40,56	42,32	30,27	41,47	36,42	33,37	37,83
			Min.	18,87	27,79	33,96	18,26	32,64	23,16	22,22	29,26
			Max.	100,00	100,00	61,47	100,00	100,00	84,48	70,52	65,31
		HE	Median	44,45	41,72	43,18	31,78	43,15	35,96	32,32	35,90
			Min.	23,58	26,39	33,87	23,37	26,46	24,00	23,37	27,61
			Max.	100,00	100,00	100,00	100,00	100,00	55,58	56,16	98,52
	Formalin	Azan	Median	28,92	29,47	29,79	23,16	31,05	25,00	23,16	29,36
			Min.	12,21	18,32	20,21	9,48	20,21	15,37	14,11	17,05
			Max.	69,05	100,00	50,84	70,09	69,05	48,40	43,84	62,17
		HE	Median	27,69	27,74	30,74	23,37	30,42	26,30	24,08	27,05
			Min.	15,16	13,47	20,84	13,97	20,84	18,74	14,11	16,21
			Max.	66,85	100,00	52,94	81,41	81,68	45,81	59,28	58,53

Für die mit Davidson fixierten und mit Azan gefärbten Hodenschnitte der Hengste ergab sich hinsichtlich der Volumenprozent von Tubuli seminiferi und Interstitium ein hochsignifikanter Unterschied ($p < 0,0001$). Von allen Fixations- und Färbekombinationen der Schnitte wies diese Gruppe die meisten Unterschiede im Bezug der Volumenprozent im direkten Vergleich auf (Abb. 57). Die Gegenüberstellung der Hengste Nr. 5 und 7, Nr. 3 und 7, Nr. 1 und 7, Nr. 2 und 7, Nr. 5 und 6, Nr. 3 und 6 sowie Nr. 1 und 6 ergab für alle einen hochsignifikanten Unterschied ($p < 0,0001$). Wurden die Hengste Nr. 1 und 4, Nr. 3 und 4, Nr. 5 und 4, Nr. 5 und 8, Nr. 1 und 8, Nr. 2 und 4 sowie Nr. 8 und 7 verglichen, resultierten hochsignifikante Unterschiede der Volumenprozent ($p = 0,0002$; $p = 0,0002$; $p = 0,0002$; $p = 0,0004$; $p = 0,0005$; $p = 0,0007$; $p = 0,0007$). Sehr signifikante Unterschiede ergaben die Vergleiche der Hengste Nr. 3 und 8, Nr. 2 und 6 sowie auch Nr. 8 und 4 ($p = 0,0011$; $p = 0,0024$; $p = 0,0075$). Einen signifikanten Unterschied erreichten die Hengste Nr. 6 und 7; Nr. 6 und 4 sowie Nr. 2 und 8 im direkten Vergleich ($p = 0,0136$; $p = 0,0335$; $p = 0,0423$). Die zuletzt genannten Hengste der einzelnen Paare wiesen dabei stets die höheren Tubuli seminiferi-Volumenprozent gegenüber den zuerst genannten Hengstnummern auf.

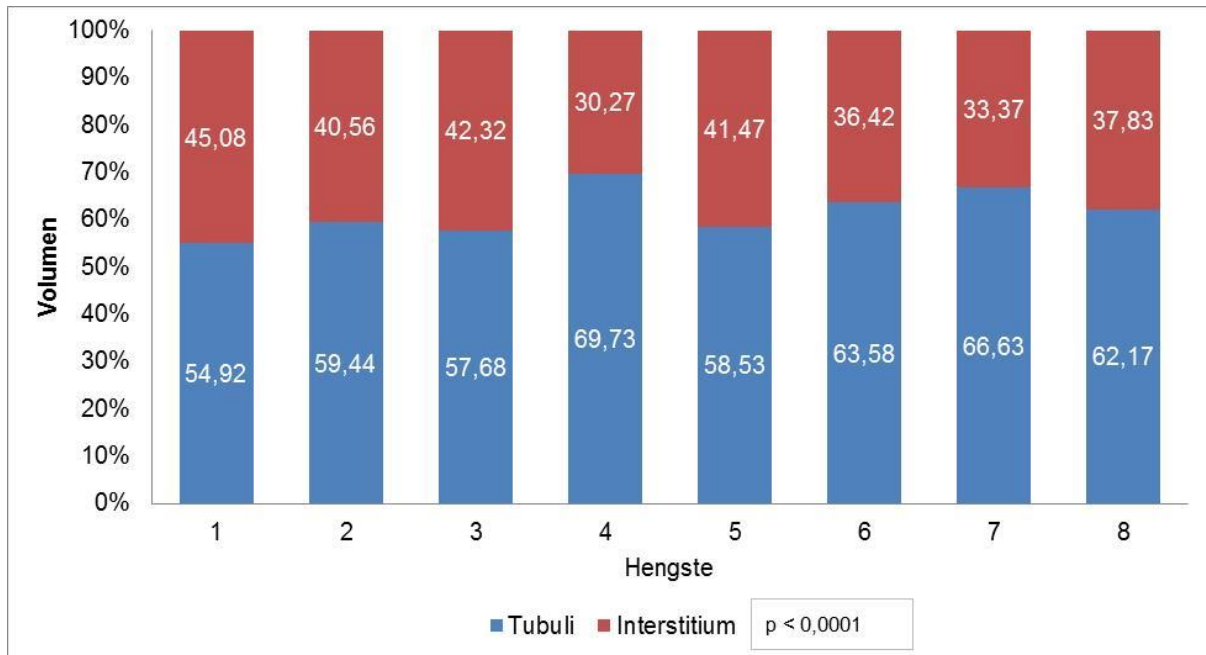


Abb. 57: Vergleich der Tubuli-seminiferi- und Interstitium-Volumenprozente zwischen den Hengsten anhand der in Davidson fixierten und mit Azan gefärbten Schnitten

Für die Schnittproben der Hengste, welche mit Davidson fixiert und mit HE gefärbt wurden, ergab sich hinsichtlich der Volumenprozente von Tubuli seminiferi und Interstitium ein hochsignifikanter Unterschied ($p < 0,0001$). Wurden die einzelnen Hengste direkt miteinander verglichen (Abb. 58), so ergab sich für die Hengste Nr. 3 und 7, Nr. 5 und 7, Nr. 3 und 6, Nr. 5 und 6, Nr. 2 und 7, Nr. 5 und 8, Nr. 3/8 sowie Nr. 1 und 7 ein hochsignifikanter Unterschied ($p < 0,0001$) hinsichtlich der Volumenprozente. Die Hengste der Nr. 2 und 6 spiegelten ebenso einen hochsignifikanten Unterschied ($p = 0,0006$) wider. Für die Gegenüberstellung der Hengste Nr. 1 und 6, Nr. 8 und 7, Nr. 5 und 4, Nr. 3 und 4, Nr. 2 und 8 und Nr. 1 und 8 ergaben sich sehr signifikante Unterschiede ($p = 0,0017$; $p = 0,0017$; $p = 0,0032$; $p = 0,0035$; $p = 0,0040$; $p = 0,0089$). Signifikante Unterschiede resultierten aus dem Vergleich der Hengste Nr. 2 und 4, Nr. 6 und 7, Nr. 1 und 4 ($p = 0,0102$; $p = 0,0135$; $p = 0,0366$). Die zuletzt genannten Hengste der einzelnen Paare wiesen dabei stets die höheren Tubuli-seminiferi-Volumenprozente auf.

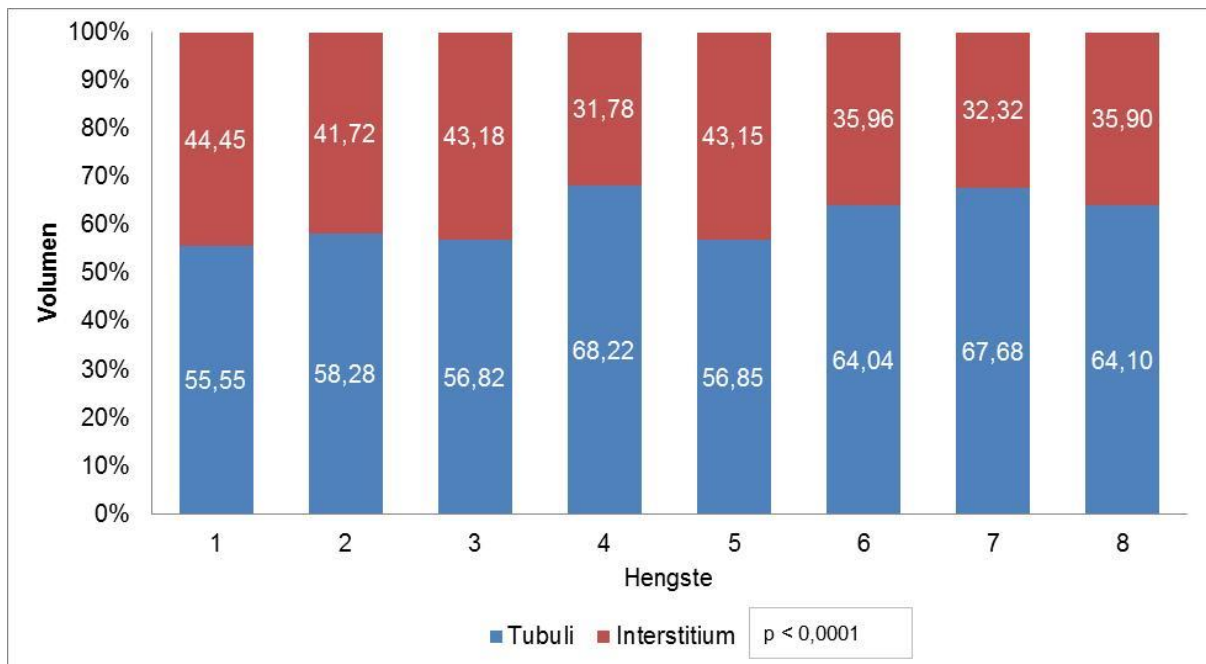


Abb. 58: Vergleich der Tubuli-seminiferi- und Interstitium-Volumenprozentage zwischen den Hengsten anhand der in Davidson fixierten und mit HE gefärbten Schnitten

Für die Schnittproben der Hengste, welche mit Formalin fixiert und mit Azan gefärbt wurden, ergab sich hinsichtlich der Volumenprozentage von Tubuli seminiferi und Interstitium ein hochsignifikanter Unterschied ($p < 0,0001$). Von allen Fixations- und Färbekombination der Schnitte wies diese Gruppe die wenigsten Unterschiede im direkten Vergleich auf (Abb. 59). Wurden die Hengste direkt miteinander verglichen, so ergaben sich sowohl für die Hengste Nr. 5 und 7, Nr. 3 und 7, Nr. 5 und 4 ($p < 0,0001$) als auch für die Hengste Nr. 2 und 7 ($p = 0,0001$), Nr. 5 und 6, Nr. 3 und 4, und Nr. 2 und 4 hochsignifikante Unterschiede ($p = 0,0003$). Sehr signifikante Unterschiede der Volumenprozentage konnten für die Hengste Nr. 8 und 7, Nr. 1 und 4, Nr. 8 und 4, Nr. 3 und 6, Nr. 1 und 7 und Nr. 2 und 6 festgestellt werden ($p = 0,0012$; $p = 0,0017$; $p = 0,0018$; $p = 0,0019$; $p = 0,0022$; $p = 0,0024$). Ein signifikanter Unterschied wurde für die Hengste Nr. 8 und 6 und Nr. 1 und 6 nachgewiesen. Die zuletzt genannten Hengste der einzelnen Paare stehen dabei stets für die höheren Tubuli-seminiferi-Volumenprozentage.

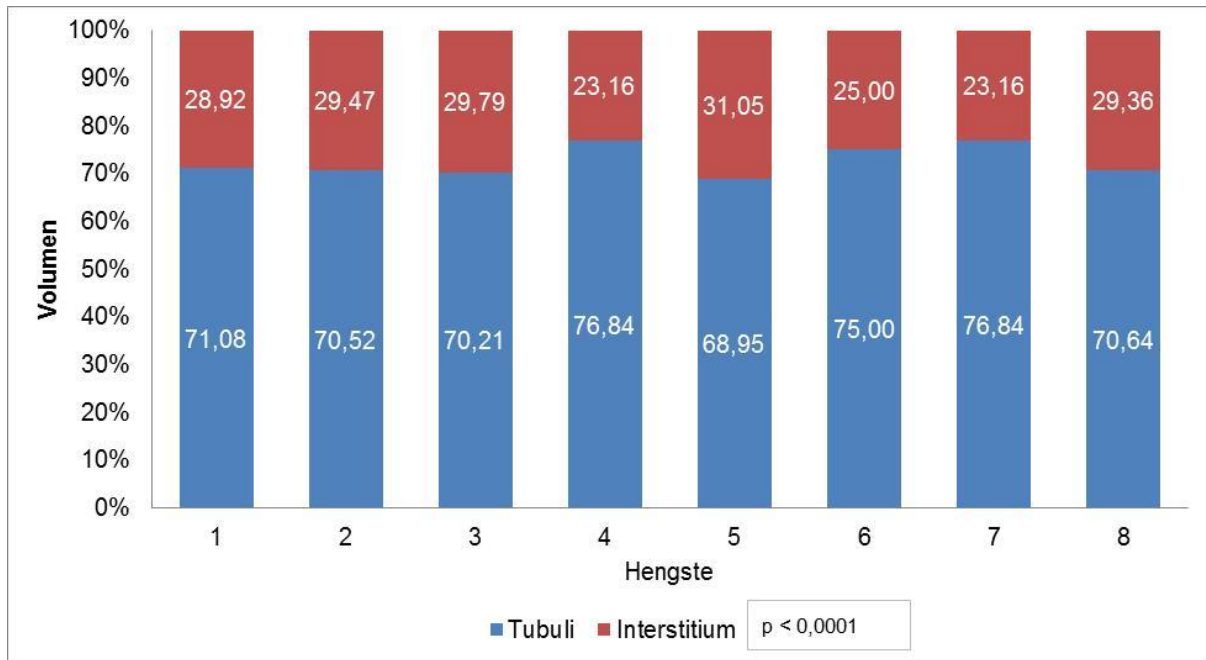


Abb. 59: Vergleich der Tubuli-seminiferi- und Interstitium-Volumenprozente zwischen den Hengsten anhand der in Formalin fixierten und mit Azan gefärbten Schnitten

Für die Schnittproben der Hengste, welche mit Formalin fixiert und mit HE gefärbt wurden, ergab sich hinsichtlich der Verteilung der Volumenprozente von Tubuli seminiferi und Interstitium ein hochsignifikanter Unterschied ($p < 0,0001$). Im direkten Vergleich der Hengste (Abb. 60) zeigten die Hengste Nr. 3 und 4, Nr. 3 und 8, Nr. 5 und 7, Nr. 5 und 6, Nr. 3 und 6 und Nr. 5 und 4 einen hochsignifikanten Unterschied ($p < 0,0001$) bezüglich der Tubuli seminiferi- und Interstitium-Volumenprozente. Wurden die Hengste Nr. 5 und 7, Nr. 1 und 4, Nr. 3 und 8, Nr. 8 und 4, Nr. 6 und 4 und Nr. 2 und 4 miteinander verglichen, so ergaben sich sehr signifikante Unterschiede ($p = 0,0020$; $p = 0,0022$; $p = 0,0026$; $p = 0,0028$; $p = 0,0038$; $p = 0,0064$). Signifikante Unterschiede der Volumenprozente konnten für die Hengste Nr. 5 und 2, Nr. 3 und 2, Nr. 1 und 7, Nr. 8 und 7, Nr. 2 und 7, Nr. 5 und 1 sowie Nr. 3 und 1 ermittelt werden ($p = 0,0191$; $p = 0,0156$; $p = 0,0228$; $p = 0,0278$; $p = 0,0340$; $p = 0,0426$; $p = 0,0500$). Die zuletzt genannten Hengste der einzelnen Gegenüberstellungen wiesen dabei stets die höheren Tubuli-seminiferi-Volumenprozente auf.

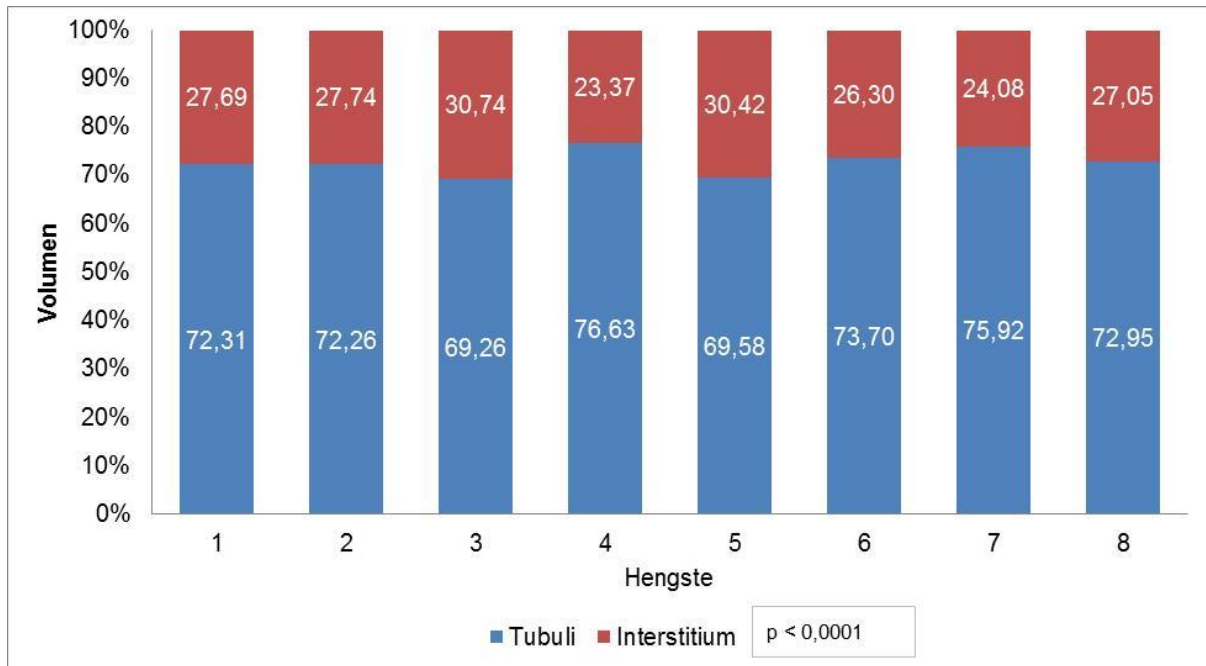


Abb. 60: Vergleich der Tubuli seminiferi- und Interstitium-Volumenprozente zwischen den Hengsten anhand der in Formalin fixierten und mit HE gefärbten Schnitten

4.10 Das Auftreten von Lymphozyten unter Berücksichtigung von Probenart, Fixation und Färbung

Das Vorkommen von Lymphozyten, in Abhängigkeit der Probenart, ergab einen signifikanten Unterschied ($p = 0,0170$). Der Medianwert der Schnitte lag bei 0,00 (0,00 - 4,89), der Medianwert der Biopsien bei 0,00 (0,00 - 0,00) %. So konnten die Lymphozyten ausschließlich bei der Auswertung der Schnittproben beobachtet werden, jedoch nicht bei den Biopsieproben. Insgesamt wurde das Auftreten von Lymphozyten bei sechs von acht Hengsten notiert. Bei Hengst Nr. 1 und Nr. 6 konnten überhaupt keine Lymphozyten entdeckt werden. Bei Hengst Nr. 2 wurde, mit großem Abstand zu den anderen Hengsten, das häufigste Auftreten von Lymphozyten verzeichnet.

Der Einfluss des verwendeten Fixationsmediums blieb ohne signifikanten Unterschied. Dennoch wurden die meisten Zählungen der Lymphozyten bei den mit Davidson fixierten Schnitten erhoben. Der Medianwert der Davidson-fixierten Schnitte betrug 0,60 (0,00 – 21,05) % und für die mit Formalin fixierten Schnitte 0,00 (0,00 - 2,83) %.

Die angewandte Färbung hatte einen hochsignifikanten Einfluss auf den Nachweis von Lymphozyten bei den Schnitten ($p = 0,0003$). Die Lymphozyten wurden am häufigsten in mit HE gefärbten Schnitten entdeckt. Der Medianwert der HE Färbung lag bei 0,00 (0,00 - 4,89) %, der Medianwert der Azan-Färbung betrug 0,00 (0,00 - 1,90) %.

4.11 Vergleich der anteiligen Volumenprozent von Tubuli-seminiferi- und Interstitium-Artefakten unter verschiedenen Einflussfaktoren

4.11.1 Probenart

Die anteiligen Volumenprozent der Artefakte von Tubuli und Interstitium ergaben beide in Abhängigkeit der Probenart einen hochsignifikanten Unterschied ($p < 0,0001$). Der Medianwert der Tubuli-Artefakte lag für die Biopsien bei 0,79 (0,00 - 21,05) % und für die Schnitte bei 0,87 (0,00 - 12,00) %. Der Medianwert der Interstitium-Artefakte für die Biopsien ergab 3,64 (0,00 - 23,46) % und für die Schnitte 1,83 (0,00 - 37,68) %. Das Vorkommen von Tubuli-seminiferi-Artefakten lag somit bei den Schnitten höher, wohingegen bei den Biopsien die Interstitium-Artefakte häufiger vertreten waren.

4.11.2 Fixationsmedium

Das Fixationsmedium hatte lediglich einen Einfluss auf die Volumenprozent der Tubuli-seminiferi-Artefakte, mit einem hochsignifikanten Unterschied von ($p < 0,0001$). Die Formalin fixierten Proben hatten höhere Volumenprozent der Tubuli-seminiferi-Artefakte mit einem Median von 1,42 (0,00 – 12,00) %, gegenüber den mit Davidson fixierten Proben mit einem Median von 0,60 (0,00 – 21,05) %.

4.11.3 Färbung

Weder die Azan- noch die HE-Färbung hatten einen signifikanten Einfluss auf die Volumenprozent der Tubuli-seminiferi- und Interstitium-Artefakte.

4.12 Vergleich der Tubuli-seminiferi- und Interstitium-Artefakte-Volumenprozent in Abhängigkeit von Probenart, Fixation und Färbung

Die Verteilung der anteiligen Volumenprozent der Tubuli-seminiferi- und Interstitium-Artefakte in Zusammenhang mit der Probenart, dem verwendeten Fixationsmedium, als auch der Färbung sind in Tab. 15 dargestellt.

Bei der vergleichenden Betrachtung der Probenarten Biopsie und Schnitt ergaben lediglich die in Formalin fixierten Proben einen hochsignifikanten Unterschied ($p < 0,0001$) für die Volumenprozent der Tubuli-seminiferi-Artefakte. Die in Formalin fixierten und Azan- sowie HE-gefärbten Schnitte hatten höhere Tubuli-seminiferi-Artefakt-Volumenprozent als die Biopsien.

Tab. 15: Median-, Minimal- und Maximalwerte der anteiligen Volumenprozent der Tubuli-seminiferi- und Interstitium Artefakte in Abhängigkeit der Probenart, Fixation und Färbung

Strukturparameter	Fixation	Färbung	Verteilung	Volumen (%) Artefakte	
				Biopsie	Schnitt
Tubuli seminiferi	Davidson	Azan	Median	0,91	0,49
			Min.	0,00	0,00
			Max.	21,05	8,00
		HE	Median	0,00	0,63
			Min.	0,00	0,00
			Max.	12,50	4,21
	Formalin	Azan	Median	0,83	1,68
			Min.	0,00	0,00
			Max.	8,57	12,00
		HE	Median	0,80	1,68
			Min.	0,00	0,00
			Max.	11,22	9,89
Interstitium	Davidson	Azan	Median	2,66	1,92
			Min.	0,00	0,00
			Max.	14,63	20,42
		HE	Median	3,18	2,08
			Min.	0,00	0,00
			Max.	23,46	29,26
	Formalin	Azan	Median	4,05	1,68
			Min.	0,00	0,00
			Max.	20,22	18,32
		HE	Median	4,12	1,52
			Min.	0,00	0,00
			Max.	23,17	37,68

Für die Volumenprozent der Interstitium-Artefakte konnten im Vergleich von Biopsie und Schnitt für alle Färbe- und Fixationskombinationen Unterschiede ermittelt werden. Für alle Formalin fixierten, wie auch für die Davidson-fixierten und HE-gefärbten Proben ergaben sich hochsignifikante Unterschiede ($p < 0,0001$). Für die Davidson- und Azan-gefärbten Proben wurde ein sehr signifikanter Unterschied festgestellt ($p = 0,0072$). Die Biopsien waren stets die Proben mit den höheren Anteilen der Interstitium-Artefakt-Volumenprozent gegenüber den Schnitten.

Die Gegenüberstellung der verwendeten Fixationsmedien Davidson und Formalin ergab nur für die Schnittproben hochsignifikante Unterschiede, hinsichtlich der Tubuli-seminiferi-Artefakte ($p < 0,0001$). So wiesen die in Formalin fixierten Schnitte höhere Tubuli-seminiferi-Artefakt-Volumenprozent auf als die in Davidson fixierten Proben.

Wurden die Fixationsmedien hinsichtlich der Artefakte des Interstitiums verglichen, ergaben sich sowohl für die Biopsien als auch für die Schnitte Unterschiede bezüglich der

Volumenprozent. Die Azan-gefärbten Biopsien hatten einen hochsignifikanten und die HE-gefärbten Biopsien einen sehr signifikanten Unterschied der Interstitium-Artefakt-Volumenprozent ($p < 0,0001$; $p = 0,0012$). Die in Formalin fixierten Biopsien hatten stets höhere Interstitium-Artefakt-Volumenprozent als die in Davidson fixierten. Auf die Schnitte hatte das Fixationsmedium lediglich Einfluss auf die HE gefärbten Proben. Mit Davidson fixierte Schnitte hatten höhere Interstitium-Artefakt-Volumenprozent gegenüber den mit Formalin fixierten ($p = 0,0003$).

Der direkte Vergleich der verwendeten Färbungen im Zusammenhang mit der Probenart wie auch dem Fixationsmedium ergab keine signifikanten Unterschiede hinsichtlich der Artefakte von Tubuli seminiferi und Interstitium.

5. Diskussion

5.1 Auswahl der Hengste

Hengste, die im Zeitraum von August bis November 2011 in der Klinik für Pferde der FU Berlin zur routinemäßigen Kastration vorgestellt wurden, ein Mindestalter von drei Jahren aufwiesen und klinisch sowie andrologisch gesund waren, wurden in die vorliegende Studie aufgenommen. Keiner der Hengste befand sich zuvor im Zuchteinsatz. Die Charakterisierung der Pubertät des Hengstes wird in der Literatur sehr unterschiedlich ausgeführt. So richten sich die Angaben sowohl nach spermatologischen Kriterien im Ejakulat (SKINNER und BOWEN 1968; NADEN et al. 1990) als auch nach Serum-Hormonkonzentrationen (CLAY und CLAY 1992; MELO et al. 1998). Nutzen die Autoren histologische Kriterien zur Definition der Pubertät, so kommen JOHNSON (1991b) und JOHNSON et al. (1991c) zu dem Schluss, dass im Alter von 1,5 Jahren das komplette Lumen der Tubuli seminiferi angelegt ist und ab einem Alter von 2,5 – 3 Jahren alle Stadien der Spermatogenese beobachtet werden können. Den Übergang vom präpubertären zum postpubertären histologischen Bild konnten MELO et al. 1998 bei Pantaneiro-Hengsten im Alter von 27,8 Monaten beobachten. Die histologischen Veränderungen der Tubuli seminiferi wurden ebenfalls von WEBER GREGORY et al. dokumentiert (2013). In dieser Studie erreichten alle Criollo-Hengste im Alter von 20 Monaten die Pubertät. Die für diese Studie ausgewählten Hengste wiesen das histologische Bild eines adulten Hoden auf und entsprachen somit den Anforderungen für die Volumenbestimmung der Tubuli seminiferi und des Interstitiums.

Ein weiteres Auswahlkriterium beinhaltete die klinische und andrologische Gesundheit der Hengste. Die Untersuchungen richteten sich stets nach dem gleichen Protokoll. Die andrologische Untersuchung fand unter Sedation statt. Die adspektorische und palpatorische Untersuchung ließ sich bei allen Hengsten gut durchführen. Für die Sonographie der Hoden wurde eine Rektalsonde mit einer eingestellten Frequenz von 5 MHz und einer Eindringtiefe von 9 cm verwendet. Der gesamte Hoden wie auch der Nebenhoden wurde systematisch anhand von elf Schnittebenen ultrasonographisch untersucht (LOVE 1992; LOVE et al. 1991). Die Empfehlung der Ultraschallfrequenz für die Untersuchung der Hoden reicht in der Literatur von 5 – 10 MHz. Eine Untersuchung mit 5 MHz liefere übereinstimmend adäquate Bilder, wobei mit einer Frequenz von 7,5 – 10 MHz eine detailliertere Untersuchung möglich wäre und feinere pathologische Veränderungen sichtbar würden (TURNER 1998; WABERSKI und SIEME 2005; POZOR 2005; CRABTREE 2010; GLATZEL et al. 2011).

5.2 Makroskopische Untersuchung der Hoden

Die in dieser Studie ermittelten Gewichte der Hoden wurden mit einer kalibrierten Präzisionswaage bestimmt. Diese Methode entspricht wissenschaftlichen Standards und ist zur Bestimmung von Gewichten fest etabliert. Hodenhüllen, Nebenhoden und Plexus pampiniformis wurden vor dem Wiegen abpräpariert um mögliche Fehlerquellen und Differenzen der Messergebnisse durch Variabilität von Größe und Gewicht der umliegenden Gewebe auszuschließen. Die Hodengröße wurde mit einer Schieblehre gemessen. Um den natürlichen anatomischen Gegebenheiten gerecht zu werden, wurden die Werte am hängenden Hoden ermittelt. Dafür wurde der Nebenhoden mit einer Klemme fixiert. Die Gewichte und die Dimensionen der Hoden des Hengstes sind sowohl alters-, rasse- und saisonal bedingt verschieden. In einem bestimmten physiologischen Rahmen gibt es Unterschiede der Hodenmaße zu verzeichnen (LOVE et al. 1991; PARLEVLIE et al. 1994). Eine Zunahme der Hodengröße konnte bis zu einem Alter von sieben Jahren beobachtet werden (MERKT und KLUG 1989; AURICH 2005). Ebenso konnten JOHNSON und NEAVES (1981) eine altersbedingte signifikante Zunahme des Hodengewichtes von 2-3- zu 4-5- bis hin zu 13-20-jährigen Hengsten feststellen. Die Beobachtung der Gewichtszunahme der Hoden mit steigendem Alter machten JOHNSON et al. (1991d) ebenfalls, stellten aber fest, dass die Schwankungen innerhalb einer Alterskategorie größer waren als die Unterschiede zwischen den einzelnen Altersgruppen. Ebenso kommt es während der Decksaison zu einer Größenzunahme der Hoden (JOHNSON und THOMPSON 1983; CLAY et al. 1987; JOHNSON et al. 1991c). Empfehlungen für die Mindestgröße der Hoden von Warmblut- und Miniaturpferden wurden von verschiedenen Autoren ermittelt (KLUG 1995; THOMPSON et al. 1979; PACCAMONTI et al. 1999). Eindeutige Daten zum Größenunterschied der Hoden von Kaltblütern und Warmblütern gibt es jedoch nicht (AMANN 2011a).

In der vorliegenden Studie waren an Rassen Warmblüter, Traber und ein Quarter Horse vertreten. Der Median für das Alter der Hengste lag bei 4,5 (3-14) Jahren. Trotz saisonaler und altersbedingter Unterschiede zum Zeitpunkt der Kastration entsprachen die Hodenmaße und Gewichte den in der Literatur aufgeführten Werten. Es wurden weder signifikante Unterschiede zwischen den Gewichten noch den Maßen der linken und rechten Hoden festgestellt. Der Median für das Gewicht sowie für Länge, Höhe und längs- und Querumfang des linken Hoden war größer als für den rechten Hoden. In der Literatur wird ebenfalls beschrieben, dass der linke Hoden gegenüber dem rechten Hoden oftmals etwas größer ist (RIEGEL und HAKOLA 2002; KAVAK et al. 2003; MINA und MOREL 2015).

5.3 Bestimmung des Referenzvolumens

Eine der unabdingbaren Grundsätze der unbiased Stereologie ist die Bestimmung des Referenzvolumens des Organs, aus dem die Strukturparameter gemessen werden sollen. Ohne die Kenntnis des Referenzvolumens können die stereologisch ermittelten Dichten nicht in absolute Werte umgerechnet werden; somit besteht die Gefahr von Fehlinterpretationen der erhobenen Daten am Ende der Auswertung (MAYHEW et al. 2003; HOWARD und REED 2005c). Die Betrachtung von Ergebnissen, die auf relativen Daten beruhen, ohne die Berücksichtigung des Referenzraums birgt die Gefahr der „reference trap“ – Bezugsregion-Falle (BRAENDGAARD und GUNDERSON 1986). Ein populäres Fallbeispiel aus den Neurowissenschaften belegt die Relevanz des Referenzraumes und verdeutlicht, zu welchen Fehlinterpretationen eine alleinige Betrachtung von relativen Daten führen kann. Mehrere Jahrzehnte lang wurde die allgemeine These vertreten, dass bei alternden Menschen ein fortschreitender Verlust von Neuronen im Gehirn für die verminderten motorischen und wahrnehmenden Fähigkeiten verantwortlich sei. Die Beurteilungen des Gehirnnervenzellrückgangs basierten dabei größtenteils auf Schätzungen von Dichten ohne Bezüge zum Referenzraum. Der Fragestellung, warum die Nervenzellen alternder Menschen zugrunde gehen, widmete sich im Jahre 1984 die Forschungsgruppe von H. HAUG. Mit Hilfe von design-based Methoden unter Berücksichtigung des Referenzraums stellten sie fest, dass die Gehirne älterer Menschen im Vergleich zu jüngeren Menschen während der Fixierung mit Formalin weniger schrumpfen. Die Interpretation der Dichten und Berücksichtigung der Gehirnvolumina führte zu dem Ergebnis, dass der Verlust der Neuronen während des Alterns gering war. Die Ergebnisse der alten These unterlagen folglich der „reference trap“ (HAUG et al. 1984; Mouton 2005; HOWARD und REED 2005c). In der Stereologie kommen üblicherweise zwei Methoden zum Einsatz, um das Referenzvolumen zu ermitteln. Die Bestimmung des Volumens erfolgt entweder mittels Flüssigkeitsverdrängung (SCHERLE 1970) oder nach dem sogenannten Cavalieri-Prinzip (HOWARD und REED 2005c). In dieser Studie wurden die Hodenvolumina mittels Wasserverdrängung bestimmt. Dafür wurde ein geeichter Messzylinder verwendet. Für ein isoliertes Organ wie den Hoden findet diese Methode häufig Anwendung (ZHENGWEI et al. 1997; NOORAFSHAN et al. 2005; NOORAFSHAN et al. 2010; MEHRANJANI 2009). Das Organ muss dabei vollständig in die Immersionsflüssigkeit eintauchen, ohne dabei Wandkontakt zu dem Messgefäß zu haben. Anderenfalls würden die Messergebnisse verfälscht. Weiterhin ist bei der Präparation darauf zu achten, dass alle nicht zum Organ gehörigen Strukturen vor der Messung entfernt werden, um vergleichbare Messergebnisse zu erhalten (TSCHANZ et al. 2014).

Bei anderen Organen – wie der Lunge – wird empfohlen, das Referenzvolumen mit der Cavalieri-Methode zu bestimmen. Bei der Immersionsmethode werden die Lungen zuvor fixiert, jedoch oftmals unzureichend, wodurch restliche elastische Fasern und hydrostatische Drücke des eingeträufelten Fixativs die Ergebnisse um bis zu 15 % verfälschen (HSIA et al. 2010).

Der in dieser Studie ermittelte Median für das Volumen lag bei den rechten Hoden etwas höher als bei den linken Hoden. Dieser Unterschied war nicht signifikant. Hier hätte die Bestimmung des Mittelwertes einen realeren Eindruck vermittelt. So lagen die Volumina im Mittel für die linken Hoden höher, was auch den größeren Werten der Abmessungen für die linken Hoden entsprach. LOVE et al. (1991) bestimmten ebenfalls die Hodenvolumina von Hengsten mit Hilfe der Wasserverdrängung. Die von Ihnen ermittelten Hodenvolumina waren etwas geringer als die dieser Studie. Der Unterschied erklärt sich dadurch, dass LOVE et al. (1991) sowohl Ponyhengste, als auch junge Hengste im Alter von zwei Jahren in seine Studie aufnahm.

5.4 Probengewinnung und Aufbereitung

5.4.1 Hodenbiopsien

Die Hodenbiopsien wurden in dieser Arbeit mit dem automatischen Biopsiegerät Precisa® 14 G (HS Hospital Service S.p.A., Italien) entnommen. Die Durchführung einer Biopsie mit Schussautomatik wurde für Hengste erstmalig von HILLMANN et al. (1994) beschrieben. Gegenüber anderen Biopsie-Techniken hat diese Methode den Vorteil, dass sie zum einem am stehenden sedierten Pferd vorgenommen werden kann (ROSER 2009) und zum anderen auch von ungeübten Personen durchführbar ist. So ließen PEARSON et al. (2011) in ihrer Studie die Biopsie-Entnahme nach kurzer Einführung von Studenten durchführen. 14-G-starke Biopsiekanülen kommen in zahlreichen Fällen zum Einsatz. Die Autoren beschreiben eine gute Größe der Probe sowie guten Gewebeerhalt und keine nachhaltig negativen Effekte für Fertilität und Gesundheit der Hengste (FABER und ROSA 2000, RICHTERICH und WEHREND 2009, RODE et al. 2016). Wird die Größe der Kanüle hingegen zu klein gewählt, muss mit unzureichender Gewebearchitektur oder sogar mit nicht auswertbaren Proben gerechnet werden. In einer Studie von BARTMANN et al. (1999) konnten zwei von sechs Biopsieproben mit einer 18-G-Schussautomatik überhaupt nicht interpretiert werden, da die Proben zu klein waren und zu viele Artefakte aufwiesen. Ebenso beschreiben CARLUCCIO et al. (2003) die Destruktion von Zellkomponenten nach Verwendung zu kleiner Kanülen.

Die Entnahme von Hodenbiopsien beim Hengst erfolgte im craniolateralen Viertel des Hodens, um Komplikationen durch Punktion von Gefäßen zu vermeiden (IPPENSEN et al. 1972, SMITH 1974). In Anlehnung an die Humanmedizin wird empfohlen, die Biopsien an drei verschiedenen Lokalisationen zu entnehmen, da für den Menschen ein ungleiches Verteilungsmuster der Spermatogenese bekannt ist (CHAN und SCHLEGEL 2000; BERGMANN 2007; RICHTERICH und WEHREND 2009). Die drei Gewebeproben wurden durch eine Inzisionsstelle mit Veränderung des Winkels der Biopsienadel in craniomedialer, medialer und caudomedialer Stichrichtung gewonnen (FABER und ROSA 2000, RICHTERICH und WEHREND 2009). Eine vorherige Inzision des Skrotums war nicht nötig, da es sich in dieser Studie um zu beprobende Hoden nach bereits erfolgter Kastration handelte. Pro Stichrichtung wurden in der vorliegenden Arbeit zwei Proben entnommen. Für jeden Hoden wurde ein neues Biopsiegerät verwendet. Die Methode der Biopsieprobennahme sollte in dieser Studie anhand der in der Literatur aufgeführten Techniken erfolgen, um die Resultate dieser Arbeit praxisnahen Bedingungen entsprechend interpretieren zu können.

Kritisch daran ist zu bemerken, dass unter den hier gewählten design-based Methoden die Stichprobensammlung für das gesamte Organ repräsentativ sein muss, um das Prinzip des „systematic uniform random sampling“ (SURS) einzuhalten. Aufgrund der anatomischen Verhältnisse und des Erfordernisses praxisnaher Gegebenheiten erfolgte die Biopsieprobennahme, wie oben beschrieben, ausschließlich im craniolateralen Viertel des Hodens. Von der Inzisionsstelle ausgehend wurden die Proben systematisch einheitlich unter zufälliger Änderung des Probenwinkels entnommen. Auch die spätere Auswertung unter dem Mikroskop fand unter einem statistisch korrekten Auswahlprozess statt.

Insgesamt wurden für diese Studie 96 Hodenbiopsien entnommen. Wie auch in anderen Studien beschrieben, waren die erhaltenen Gewebestücke der Biopsien unterschiedlich groß (FABER und ROSA 2000, CARLUCCIO et al 2003, RODE et al 2016). Bei vier von 96 Probennahmen gelang die Biopsie erst beim zweiten Versuch. Alle Biopate enthielten trotz ihrer unterschiedlichen Größe die verschiedenen Zellkomponenten, so dass eine Auswertung der Tubuli seminiferi und des Interstitiums möglich war.

5.4.2 Hodenschnitte

Da es sich bei den Tubuli seminiferi des Hodens um eine anisotrope Struktur handelt, also eine 3D-Struktur mit einer bevorzugten Richtungsorientierung im Gewebe, muss für die Auswertung gewährleistet werden, dass jede Orientierung mit der gleichen

Wahrscheinlichkeit auftritt. Da die Tubuli seminiferi eine präferierte Orientierung parallel zur Längsachse des Hoden haben, hat es sich als praktisch erwiesen, sogenannte „vertical uniform random“ (VUR) Schnitte anzufertigen. Andere Möglichkeiten, die Isotropie sicherzustellen, bietet das Verfahren des „Orientators“ oder das des „Isectors“ um „isotropic uniform random“ (IUR) Schnitte zu erhalten (MATTFELD et al. 1990, NYENGAARD und GUNDERSON 1992, OCHS 2015). Die Methode des „Orientators“ wird bei Hoden oftmals angewendet (NOORAFSHAN et al. 2005, MEHRANJANI et al. 2009, NOORAFSHAN et al. 2010, NOORAFSHAN 2014).

Je nach Fragestellung der Studie können IUR-Schnitte jedoch zu ungewöhnlichen Orientierungen der Strukturen führen, so dass diese schwer zu interpretieren sind. Durch die Methode der VUR-Schnitte ist es möglich, die Orientierung in einer Dimension zu fixieren. Für den Hoden werden üblicherweise Schnitte angefertigt, die orthogonal zur Längsachse des Hodens verlaufen. So erhält man gute Querschnitte der Tubuli seminiferi zur Beurteilung der darin enthaltenen Strukturen (WREFORD 1995, ZHENGWEI et al. 1997, MEACHEM et al. 2005, OSINUBI et al. 2005). Die in dieser Studie angefertigten VUR-Schnitte wurden nach der Methode von WREFORD (1995) angefertigt. Die Auswahl der zu untersuchenden Schnitte entsprach dem SURS-Prinzip.

5.5 Bewertungskriterien der klinischen, praktischen oder biologischen Relevanz der Volumenprozent

In dieser Studie wurde erstmalig das Volumen der Tubuli seminiferi und des Interstitiums unter Anwendung design-basierter Stereologie beim Hengst anhand von Hodenbiopsien und Hodenschnitten bestimmt. Verschiedene Einflussfaktoren wurden hinsichtlich ihrer Signifikanz überprüft. Die Ergebnisse dieser Studie wurden als statistisch signifikant bezeichnet, wenn sie einen p-Wert kleiner als 0,05 annahmen. In diesem Fall wurde die Nullhypothese verworfen und die Alternativhypothese – das heißt, dass es einen Unterschied gibt – angenommen. Besonders kleine p-Werte werden daher oft als besonders starker Unterschied interpretiert. So informiert der p-Wert zwar darüber, ob es einen Effekt gibt, jedoch deckt er nicht die Größe oder Stärke dieses Effektes auf (SULLIVAN und FEINN 2012). Statistisch signifikante Ergebnisse bedeuten somit nicht zwangsläufig eine praktische, biologische oder klinische Relevanz. (LANGE 2000; BAULIG et al. 2008; PREL et al. 2009; KLEIST 2010). Der p-Wert ist unter anderem vom Datenumfang abhängig; so ist es bei Studien mit großer Fallzahl sehr wahrscheinlich, dass die Nullhypothese abgelehnt wird und jeder kleine Unterschied schnell signifikant wird (SEDLMEIER 1996).

Da es für diese Studie und ihre Ergebnisse keine vergleichbaren Angaben in der Literatur gibt und statistische Signifikanzen trotz nahe aneinander liegender Medianwerte gab, soll die kritische Beurteilung der Ergebnisse nicht allein auf Grundlage des p-Wertes diskutiert werden, sondern sollen zusätzlich sogenannte Effektstärken in die Diskussion einfließen. Zur Einschätzung der praktischen, klinischen oder biologischen Bedeutsamkeit gibt es eine Vielzahl von Effektstärkemaßen, welche als Interpretations- oder Orientierungshilfe für die Stärke und damit für die Bedeutung der Ergebnisse herangezogen werden können. (KLEIST 2010). Durch die Berechnung der Effektstärken (ROSENTHAL und DIMATTEO 2001; ROSENBERG 2010) bzw. der Kontingenzkoeffizienten (ZWERENZ 2009; BOURIER 2013) war es möglich, die biologische Bedeutung der in der vorliegenden Studie erhaltenen statistischen Aussagen besser einzuordnen.

5.6 Die Auswirkung separater Einflussfaktoren auf die Volumenanteile von Tubuli seminiferi und Interstitium

5.6.1 Probenart

Das Material für histopathologische Analysen besteht entweder aus Proben des post mortem entnommen Organs in Form von Gewebeschnitten, einer Biopsieprobe oder im Falle von Untersuchungen des Hodens nach erfolgter Kastration.

Design-basierte stereologische Untersuchungen von Hoden, die auf Gewebeproben einer Biopsie basieren, sind vor allem in der Humanmedizin vertreten. In der Literatur sind unter anderem pharmakotherapeutische (ZHENGWEI et al. 1998; McLACHLAN et al. 2002), pathohistologische (SÖRENSEN und MÜLLER 1990; XIA et al. 2011) und retrospektive stereologische Studien zur Auswirkung auf die Hodenzellen vertreten (RALEIGH et al. 2004). In der Veterinärmedizin sind ebenfalls design-basierte stereologische Studien an Hoden vertreten. Hauptsächlich sind sie jedoch auf toxikologische sowie experimentelle Untersuchungen an Labortieren wie Ratten, Mäusen, Hamstern und Kaninchen beschränkt (ARIYARATNE und CHAMINDRANI MENDIS-HANDAGMA 2000; LIU et al. 2009; WREFORD et al. 2001; PANAHI et al. 2015; MEACHEM et al. 2005; ZHANG et al. 2002). Im Großtierbereich sind design-basierte stereologische Studien in der Literatur weniger vertreten. Sie befassen sich vor allem mit Fragestellungen zum Rassevergleich (McCOARD et al. 2003; AKOSMAN et al. 2013) oder saisonal bedingter reproduktiver Veränderungen im Hoden (DOROSTGHOAL et al. 2009).

Design-basierte stereologische Bestimmungen des Volumens der Tubuli seminiferi und des Interstitiums wurden bisher nur anhand von Hodenschnitten beim Menschen (JOHNSON et

al. 1986), Ratten (MEHRANJANI et al. 2009; CHANG et al. 2011), Schafböcken (DOROSTGHOAL et al. 2009) und Mäusen (NOORAFSHAN et al. 2010 und 2011) vorgenommen.

In dieser Studie wurden erstmalig, anhand von design-basierten stereologischen Methoden, die Volumenanteile von Tubuli seminiferi und Interstitium beim Hengst bestimmt. Die Auswirkung der Probenart auf die Verhältnisse der Volumenanteile von Tubuli seminiferi und Interstitium wurde gegenübergestellt. Es konnte gezeigt werden, dass sich die Volumenanteile deutlich zwischen den Probenarten unterscheiden. So liegen bei den Hodenschnitten deutlich höhere Volumenprozent der Tubuli seminiferi 66,53 (0,0–90,52) %, als bei den Biopsien 41,82 (0,0–85,37) % vor. Im Umkehrschluss sind bei den Biopsieproben deutlich höhere Volumenprozent des Interstitiums 58,18 (14,63–100) % als bei den Hodenschnitten 33,47 (9,48–100) % gemessen worden. Dieses Ergebnis war statistisch hochsignifikant ($p < 0,0001$), ebenso konnte ein starker Effekt ($r = 0,6$) festgestellt werden, welcher die Stärke des Unterschiedes zwischen den Biopsien und Schnitten bekräftigt. Vergleichsdaten zu diesen Ergebnissen liegen bislang nicht vor. Sie sollten für die Interpretation von Hodenbiopsien unbedingt berücksichtigt werden.

In einer Studie von RICHTERICH und WEHREND (2009) wurden nach erfolgter Biopsieprobennahme eines infertilen Hengstes unter anderem eine reduzierte Anzahl von Tubuli seminiferi und ein erhöhter Anteil von Bindegewebe festgestellt. Bei der Biopsieprobe eines weiteren infertilen Hengstes bescheinigen die Autoren ein unauffälliges Verhältnis der Tubuli seminiferi und des Bindegewebes. Gleichzeitig räumen die beiden Autoren ein, dass für eine Interpretation histologischer Schnittbilder von Hengsthoden bisher zu wenig wissenschaftliche Aufarbeitung erfolgt sei. Sie betonen, dass eine Quantifizierung der Zellen des Hengsthoden bislang nicht erfolgt sei.

Sicherlich sind mit Biopsieproben von Hengsthoden Aussagen bezüglich des Fertilitätsstatus oder das Aufdecken pathohistologischer Veränderungen möglich (BARTMANN et al. 1999; RICHTERICH und WEHREND 2009; RODE et al. 2016). Angaben bezüglich quantitativer Veränderungen beruhen dabei jedoch lediglich auf subjektiven, nicht reproduzierbaren Angaben, wie „gering“, „größtenteils“, „meistens“. Die Erfassung reproduzierbarer, mathematisch und statistisch robuster quantitativer Daten ist für eine objektive Bewertung histologischer Schnittbilder unbedingt erforderlich. Solche Daten können durch die design-basierte Stereologie ermittelt werden und sind vor allem im Hinblick auf Studien zur assistierten Reproduktionstechnologie im wissenschaftlichen Vergleich verschiedener

experimenteller Versuchsgruppen zwingend notwendig, um die erhobenen Daten korrekt interpretieren zu können.

Auf Grundlage der erhobenen Daten in dieser Studie muss die Aussagekraft einer Biopsieprobe für den gesamten Hoden in Frage gestellt werden. Diese Studie stellt lediglich die Unterschiede der Verhältnisse von Tubuli-seminiferi- und Interstitium-Volumenprozenten heraus. Weitere Messungen anderer Strukturparameter des Hoden anhand von Biopsien und Schnitten wären nötig, um die Aussagekraft von Biopsieproben für das gesamte Organ weiter zu prüfen.

Stereologische Vergleichsstudien von Biopsien und Schnitten des Hoden liegen für den Menschen vor. PETERSEN et al. (2000) quantifizierten Leydig- und Sertoli-Zellen anhand von Biopsie- und Schnittproben. In ihrer Studie wurde kein Unterschied zwischen den beiden Probenarten festgestellt. Allerdings wurden hierbei offene Biopsieproben entnommen, die somit deutlich mehr Gewebe enthielten.

5.6.2 Fixation

Sowohl die Proben der Hodenbiopsien als auch die der Hodenschnitte wurden jeweils in 5 % Formaldehydlösung und Davidson-Lösung fixiert (Rezepte siehe Anhang). Dafür wurden die Proben unverzüglich nach ihrer Entnahme – beziehungsweise Präparation – in das jeweilige Fixationsmittel verbracht und in diesem für maximal 24 Stunden bis zur weiteren Verarbeitung aufbewahrt. Die wässrige Formalinlösung mit 4 – 10 % Formaldehydgehalt ist eine weitverbreitete Art der Gewebeerhaltung. Sie dient als Routine-Fixierung, wie auch für die in-situ-Hybridisierung und Immunhistologie (KIERNAN 2008, LANG 2013, MULISCH 2015).

Für die histologische Fertilitätsdiagnostik oder für Toxizitätsstudien von Hoden wird von der Verwendung einer Formalinfixierung abgeraten, da diese in einem weitgehenden Strukturverlust morphologischer Details des Hodenparenchyms und Schrumpfungartefakten resultiert (HEDINGER 1991; HESS und MOORE 1993; LATENDRESSE et al. 2002; McLACHLAN et al. 2007). Ein weiterer Nachteil der Formalinfixierung ist die langsame Penetration der Hoden, da diese zum Zwecke von toxikologischen Studien oftmals als ganzes Organ fixiert werden müssen (CREASY 2003).

Verschiedene Organisationen und Verbände, wie die „Organization for Economic Cooperation and Development“ (OECD), „Office of Prevention, Pesticides and Toxic

Substances“ (OPPTS) und „International Conference on Harmonization“ (IHC) empfehlen für die histologische Beurteilung von Hodengewebe Bouinsche Lösung oder vergleichbare Fixierungen (HARLEM und NOLTE 1997; LATENDRESSE et al. 2002; CREASY 2003).

Bouinsche Lösung beinhaltet Pikrinsäure, Formaldehyd und Essigsäure. Sie eignet sich sehr gut zur Fixierung von Hodengewebe und wird vielfach zur histologischen Fertilitätsdiagnostik angewendet (WINSTANLEY et al. 2004; BERGMANN 2007, RICHTERICH und WEHREND 2009, RODE et al. 2016). Aufgrund der enthaltenen Pikrinsäure als Komponente der Bouinschen Lösung birgt diese Fixierung einige Sicherheitsrisiken für den Anwender. Pikrinsäure ist allergen, wahrscheinlich kanzerogen und unter Umständen explosiv, zudem muss sie gesondert entsorgt werden, weiterhin ist die Lagerfähigkeit begrenzt. Für eine optimale Fixierung, Färbung sowie immunhistochemische Untersuchungen ist anschließend eine mehrfache Waschung mit Alkohol nötig, um restliche Pikrinsäure zu entfernen. (FOLEY 2001; LATENDRESSE et al. 2002; LANNING et al. 2002). Ein entscheidender Nachteil der Bouinschen Lösung sind für diese Studie jedoch die durch diese Fixierung bedingten Schrumpfungartefakte zentraler Tubuli seminiferi.

Eine gute Alternative zur Bouinschen Lösung ist die modifizierte Davidson-Lösung, basierend auf einem Eisessig-, Alkohol- und Formalingemisch. Neben wenigen Schrumpfungartefakten zentraler Tubuli seminiferi liefert die Davidson-Lösung bessere morphologische Details und ist durch den Ersatz der Pikrinsäure durch Alkohol sicherer für den Anwender (LATENDRESSE et al. 2002; CREASY 2003). Das Fixiermittel ist nach dem britischen Hämatologen William McKay Davidson benannt; seine Zusammensetzung wurde das erste Mal von MOORE et al. (1953) sowie MOORE und BARR (1954) veröffentlicht (KIERNAN 2008). Die Rezepte für die Davidson-Lösung und der sogenannten modifizierten Davidson-Lösung variieren in der Literatur. Das Rezept, bestehend aus zwei Teilen 37 % Formaldehyd, drei Teilen 100 % (oder 95%) Alkohol, drei Teilen destilliertem Wasser und einem Teil Eisessig, sowie Eosin zum Anfärben der Lösung, postulierten MOORE und BARR (1954) als modifizierte Davidson-Lösung, durch das Weglassen der Komponente Glycerol, die in der ursprünglichen Zusammensetzung der Davidson-Lösung enthalten war (SPEILBERG et al. 1993; JOHNSON et al. 2009). Andere Autoren unterscheiden die Davidson-Lösung von der modifizierten Davidson-Lösung anhand des unterschiedlichen Gehaltes an Alkohol, Formalin und Eisessig. So enthält Davidson-Lösung einen höheren Anteil Alkohol und Eisessig, dafür weniger Formalin, während die modifizierte Davidson-Lösung verhältnismäßig mehr Formalin und weniger Eisessig enthält (LATENDRESSE et al. 2002; CREASY und JONASSEN 1999; DIMAANO et al. 2009). Den entscheidende Nachteil

der Davidson-Lösung gegenüber der modifizierten Davidson-Lösung ist in der schwachen Anfärbung des Akrosoms der Spermatozoen zu sehen (LATENDRESSE et al. 2002).

Grundsätzlich sollten Fixationsprotokolle dem Zweck der Studie angepasst werden (HESS und MOORE 1993; FOLEY 2001). So sollten in dieser Studie keine Zelldetails analysiert werden, sondern die Volumina der Tubuli seminiferi und des Interstitiums. Das verwendete Fixationsmedium hatte in dieser Studie einen ausschlaggebenden Einfluss auf die Verteilung der Volumenprozent. So stellte sich heraus, dass bei Formalin fixierten Präparaten höhere Volumenprozent der Tubuli seminiferi gemessen wurden als bei den mit Davidson fixierten Proben (69,26 versus 57,89 %). Das Ergebnis ist statistisch hochsignifikant ($p = < 0,0001$). Für den Zusammenhang zwischen dem Fixiermittel und den Tubuli seminiferi konnte jedoch nur ein geringer Effekt ($r = 0,3$) ermittelt werden.

Formalin wird als relativ schwaches Fixiermittel beschrieben. Um trotzdem eine gute Fixierung zu erhalten, sollte das zu fixierende Gewebe nicht zu groß sein, also eine Größe von 5 mm nicht überschreiten (LATENDRESSE et al. 2002; CREASY 2003). Die Eindringzeit von Formalin in das Gewebe wird mit etwa 1 mm/h angegeben, in Abhängigkeit von Konzentration, Temperatur und Gewebekonsistenz. So dringt Formalin zwar relativ schnell in das Gewebe ein, jedoch verläuft die Vernetzungsreaktion sehr langsam, die wiederum unabhängig von der Gewebegröße ist. Eine adäquate Fixierzeit wird daher mit mindestens 24 h angegeben (LANG 2013). Eine bessere Fixierung von Hodengewebe als mit Formalin wird durch neutral gepuffertes Formalin erzielt, so bestätigen HESS und MOORE (1993) einen normalen Gewebezusammenhang zwischen Tubuli seminiferi und Interstitium.

Trotz der übereinstimmenden Empfehlungen in der Literatur, für die Fixierung von Hodengewebe Bouinsche Lösung oder Davidson Lösung einzusetzen, hatte die in dieser Studie eingesetzte 5 % Formaldehydlösung keinen negativen Effekt auf die Volumenprozent der Tubuli seminiferi. Im Gegenteil die Formalinfixierung war der Davidson Fixierung in Hinblick auf die Messergebnisse der Volumenprozent der Tubuli seminiferi überlegen.

Wäre die Bestimmung weiterer Strukturparameter des Hodens in dieser Studie relevant gewesen, so ist gemäß den Angaben in der Literatur die Davidson-Lösung das weitaus geeignetere Fixationsmedium für die Untersuchung morphologischer Details. So erschienen die Tubuli seminiferi oftmals wie ausgewaschen, ferner wäre eine eindeutige morphologische Zuordnung bestimmter Zellkomponenten schwierig gewesen.

5.6.3 Färbung

Die Proben dieser Studie wurden jeweils mit Hämatoxylin-Eosin (HE) und Heidenhains Azan gefärbt. Die HE-Färbung ist eine weitverbreitete Standardfärbung für die Beurteilung histologischer Präparate. Die Azan-Färbung nach Heidenhain zeichnet sich dadurch aus, dass sie Bindegewebe blau färbt. Besonders gute Färberesultate erhält man mit sublimathaltiger Fixierung, möglich sind aber auch Bouin und mit Qualitätseinbußen auch Formalin (HOEPKE 1929; RIEDELSHEIMER und BÜCHL-ZIMMERMANN 2015).

Geprüft werden sollte im Rahmen dieser Studie, ob die Färbung mit Azan gegenüber der HE-Färbung einen Vorteil bei der Bestimmung des Volumens der Tubuli seminiferi hat. Beim Vergleich der verwendeten Färbemittel konnte in dieser Studie kein Unterschied festgestellt werden. Die Abgrenzung der Tubuli seminiferi vom Interstitium war mit der HE-Färbung ebenso gut möglich wie mit den speziell angefärbten Bindegewebsrändern der Tubuli durch die Azan-Färbung nach Heidenhain.

5.7 Die Auswirkung zusammenhängender Einflussfaktoren auf die Volumenanteile von Tubuli seminiferi und Interstitium

Die Wahl des Fixiermittels und der Färbung sollten sich idealerweise danach richten, welche Organe und Strukturparameter untersucht werden sollen (HESS und MOORE 1993; FOLEY 2001). Alle Fixierungen haben erwünschte und unerwünschte Resultate bei der Gewebeerhaltung zur Folge. Um negative Effekte möglichst zu reduzieren und positive zu maximieren werden häufig Fixiergemische wie Bouin oder Davidson-Lösung eingesetzt. Ebenso gibt es keine Färbung, die alle Gewebekomponenten gleichzeitig darstellt (JUNQUEIRA und CARNEIRO 1991).

Wurden die Volumenprozent der Tubuli seminiferi und des Interstitiums in Abhängigkeit der Faktoren interagierend untersucht, ergaben sich in Hinblick auf die Probenart für alle Fixations- und Färbekombinationen herausragende Unterschiede, so waren alle Ergebnisse hochsignifikant. Bei den Schnitten lagen die Volumenprozent der Tubuli seminiferi stets höher als bei den Biopsien. Große Effekte hatte die Formalinfixierung ($r = 0,7$) auf die Probenarten. Die Eignung der Formalinfixierung für die Biopsieproben sollte somit als kritisch betrachtet werden. Bekräftigt wird die Einschätzung auch bei der Gegenüberstellung der Fixationsmedien anhand der Biopsien. So wirkte sich bei den Biopsieproben die Fixierung mit Davidson ($r = 0,3$) und die Färbung mit Azan ($r = 0,2$) positiv auf die Volumenprozent der Tubuli seminiferi aus – gegenüber der Fixierung mit Formalin oder der Färbung mit HE – das Ergebnis war statistisch hoch signifikant. Die Relevanz dieses Ergebnisses kann jedoch

als klein interpretiert werden. Hingegen hatte die Färbung keinen Einfluss auf die mit Formalin fixierten Biopsien. Möglicherweise besteht hier ein Zusammenhang zwischen den Anforderungen des Färbemittels Azan gegenüber dem Fixationsmedium. Gute Färberesultate mit Azan werden demnach für Fixationen mit sublimathaltigen Fixierungen wie auch mit Bouin oder ähnlichen Fixationslösungen beschrieben (HOEPKE 1929; RIEDELSHEIMER und BÜCHL-ZIMMERMANN 2015). So beschreiben YAKUBI et al. (2001) eine sehr schwache Anfärbung großer Granula bei der Kombination von Formalin und Azan gegenüber anderen Fixations-Färbekombinationen. In einer Studie zum Färbeverhalten verschiedener Strukturen am Hühnerauge belegen PRINSEN et al. (2011) ebenfalls eine schwächere Qualität für die morphologische Beurteilung der Bowmanschen als auch der Basalmembran des Auges von Hühnern bei der Kombination aus Formalinfixierung und Färbung mit Azan.

Bei den Schnittproben wiesen die mit Formalin fixierten, unabhängig von den Färbungen, gegenüber den mit Davidson fixierten Proben deutlich höhere Volumenprozent der Tubuli seminiferi auf. Diesen statistisch hochsignifikanten Beobachtungen konnte für die Azan-gefärbten Schnitte ein mittlerer Effekt ($r = 0,5$) und für die HE-gefärbten Schnitte ein hoher Effekt ($r = 0,6$) beigemessen werden.

5.8 Einfluss der Hodenseite auf die Volumina der Tubuli seminiferi und Interstitium

Zwischen dem linken und rechten Hoden gab es bei den Biopsieproben hinsichtlich der Volumenprozent von Tubuli seminiferi und Interstitium keine Unterschiede. Ebenso verhielt es sich bei der differenzierten Betrachtung der Hodenbiopsien in Abhängigkeit von Fixation und Färbung. Lediglich bei den Hodenschnitten konnte bei den Formalin fixierten und HE-gefärbten Proben ein statistisch sehr signifikantes Ergebnis ermittelt werden. So hatte der linke Hoden höhere Tubuli seminiferi Volumenprozent als der rechte. Die Relevanz dieses Ergebnisses kann aufgrund der kleinen Effektstärke ($r = 0,1$) als gering eingeschätzt werden. Die in dieser Studie untersuchten Hoden wiesen alle eine prall- bis festelastische Konsistenz auf. Die Ultraschalluntersuchung der Hoden wies keine pathologischen Befunde auf. Zudem gab es keinen statistisch signifikanten Unterschied bei der Vermessung der linken und rechten Hoden.

Für die Diskussion, ob eine Biopsieprobe eines Hodens ausreichend ist, bezieht sich THRELFALL (2011) auf verschiedene Autoren, die im Falle von Hoden gleicher Größe und Konsistenz eine unilaterale Biopsie als ausreichend betrachten, so sei die Spermatogenese beider Hoden gleich gut verteilt. In einer Studie von SKAKKEBAEK und HELLER (1973)

wurde bezüglich der Sertolizell-Ratio ebenfalls kein Unterschied zwischen linken und rechten Hoden fertiler Männer festgestellt. Die Hodengröße und Konsistenz alleine gibt jedoch nicht in allen Fällen einen Aufschluss darüber, ob ein Fertilitätsproblem vorliegt (RICHTERICH und WEHREND 2009; BLANCHARD et al. 2012).

In der assistierten Reproduktionsmedizin wird von verschiedenen Autoren die Biopsieprobennahme von beiden Hoden empfohlen (SCHULZE et al. 1990; PLAS et al. 1999; McLACHLAN et al. 2007), um eine optimale Diagnose und therapeutische Ergebnisse für die testikuläre Spermienextraktion (TESE) zu erzielen. Das Ausmaß inhomogener Verteilung intakter Spermatogenese variiert zwischen verschiedenen pathologischen Erscheinungen (LELLEI et al. 2001).

5.9 Die Probenlokalisierung und ihr Effekt auf die Volumenprozentage der Tubuli seminiferi und Interstitium

Die Entnahme von Hodenbiopsien erfolgt in Anlehnung an die EAU-Richtlinien (European Association of Urology Working Group on Male Infertility) der Humanmedizin unter Berücksichtigung der anatomischen Verhältnisse an drei verschiedenen Lokalisationen (BERGMANN 2007). In der Humanmedizin sind inhomogene Verteilungsmuster bei sub- und infertilen Männern bekannt. Durch die Entnahme multipler Biopsien wird so die Treffsicherheit für das Aufdecken von Alterationen erhöht (LELLEI et al. 2001). In einer Studie zu Auswirkung und Potential wiederholter Hodenbiopsien beim Hengst stellten RODE et al. (2016) unter anderem fest, dass trotz normal erwarteter Spermatogenese einzelne Tubuli seminiferi bei drei von vier Hengsten eine veränderte Spermatogenese zeigten. In der Studie wird jedoch nicht erwähnt, ob diese Veränderungen nur bei bestimmten Probenlokalisationen auftraten oder ob sie erst im Laufe der Probenahme histologisch sichtbar wurden und somit Folge der wiederholten Hodenbiopsien waren.

In dieser Studie erfolgte die Probenahme der Biopsien nach den Ausführungen von ROSER und FABER (2007) im craniolateralen Viertel des Hoden mit jeweils drei Stichrichtungen (RICHTERICH und WEHREND 2009). Für die Probenlokalisationen konnten in dieser Studie keine statistisch signifikanten Unterschiede festgestellt werden. Für die Bestimmungen der Volumenprozentage der Tubuli seminiferi und des Interstitiums waren alle drei Lokalisationen gleichermaßen geeignet.

Die Proben für die Schnitte wurden nach den in WREFORD (1995) dargestellten Schritten zur Anfertigung von VUR Schnitten hergestellt. Die Auswahl der Probenlokalisation folgte

dabei dem SURS Prinzip der design-basierten Stereologie (HOWARD und REED 2005b). Dieses Prinzip gewährleistet, dass die entnommen Proben für das gesamte Organ repräsentativ sind und somit als statistisch unverzerrt gelten. Die Auswahl der Probenlokalisierung hatte keinen Einfluss auf die Volumenprozent der Tubuli seminiferi und des Interstitium.

5.10 Einfluss der mikroskopischen Position auf die Volumenprozent der Tubuli seminiferi und Interstitium

Die Auswahl der zu untersuchenden mikroskopischen Gesichtsfelder erfolgte gemäß dem SURS-Prinzip zufällig. Die Auswahl der ersten zu untersuchenden mikroskopischen Position erfolgte demnach zufällig, die darauf folgenden systematisch einheitlich durch Verstellen des Objektträgertisches in der x- und y-Achse. Das Gebot des SURS (TSCHANZ et al. 2014) wurde demnach konsequent bis zum letzten Auswertungsschritt eingehalten.

5.10.1 Hodenbiopsien

Für die mikroskopischen Positionen der Biopsien konnten keine statistisch signifikanten Unterschiede festgestellt werden. Zu beobachten war jedoch, dass die Volumenprozent der Tubuli seminiferi der Positionen 2 für alle Färbe- und Fixationskombinationen stets den kleinsten Wert angenommen haben. Dies könnte an den Bearbeitungsprozessen der Proben liegen, so waren die Biopsien auf den Objektträgern im mittleren Bereich oftmals auseinandergezogen, so dass in diesem Bereich weniger Tubuli seminiferi gezählt werden konnten.

5.10.2 Hodenschnitte

Für die Hodenschnitte ließen sich für die in Formalin fixierten Präparate hochsignifikante Unterschiede feststellen. Die Relevanz dieser Beobachtung kann jedoch als gering eingestuft werden, da für diesen Zusammenhang ein kleiner Effekt ($K = 0,1-0,3$) berechnet werden konnte. Mögliche Ursachen für die unterschiedlichen Volumenprozent der mikroskopischen Positionen für die Schnitte sind in der Auswahl der Positionen nach dem SURS-Prinzip zu sehen. So wurden die Bereiche nicht nach Belieben an einer bestimmten Region untersucht, sondern jeder Bereich der Probe hatte die gleiche Chance, in die Zählung einzugehen. Daher fielen in die Zählungen auch Randbereiche der Proben, so dass mehr Interstitiumsanteile als Tubuli seminiferi gezählt wurden.

5.11 Vergleich der Hengste hinsichtlich der Volumenprozentage von Tubuli seminiferi und Interstitium

In einer Studie von JOHNSON und NEAVES (1981) wurden unter anderem alters- sowie saisonal bedingte Veränderungen der Tubuli seminiferi von Hengsten untersucht. Sie stellten postpubertäre (2-3 Jahre), adulte (4-5 Jahre) und alte (13-20 Jahre) Hengste gegenüber. Sie stellten fest, dass das Volumen der Tubuli seminiferi über die Altersgruppen hinweg steigt und dass die Zunahme des Gewichtes des Hodenparenchyms während der Zuchtsaison sich auch in einer Zunahme des Volumens der Tubuli seminiferi widerspiegelt. Die Daten wurden jedoch nicht auf Grundlage design-basierter Stereologie erhoben.

In dieser Studie wurden Hoden von insgesamt acht Hengsten untersucht. Das Alter lag im Median bei 4,5 Jahren. Der jüngste Hengst war drei Jahre alt, der älteste Hengst vierzehn Jahre alt. Die Kastrationen erfolgten in der Zeit von August bis November. Keiner der Hengste war zuvor im Zuchteinsatz.

5.11.1 Hodenbiopsien

Für die Biopsieproben, welche mit Davidson fixiert und mit Azan gefärbt wurden, ergab sich für die Gruppe ein statistisch signifikantes Ergebnis. In dieser Gruppe hatte Hengst Nr. 7 die höchsten Volumenprozentage der Tubuli seminiferi und Hengst Nr. 1 die niedrigsten. Beide Hengste hatten das gleiche Alter. Für Hengst Nr. 7 konnte ein höheres Hodengewicht festgestellt werden als für Hengst Nr. 1, trotz der Kastration des Hengstes Nr. 7 im November. Möglicherweise kann der Unterschied in diesem Fall durch den Rasseunterschied von Traber und Warmblut erklärt werden. Insgesamt konnte für diese Gruppe der Hengste nur eine kleine Effektstärke bemessen werden ($K = 0,3$).

Die Biopsieproben der Davidson-fixierten und HE-gefärbten Proben ließen für die Gruppe keinen signifikanten Unterschied erkennen. Bei dieser Gegenüberstellung wurden für Hengst Nr. 3 die höchsten Tubuli-seminiferi-Volumenprozentage gemessen und für Hengst Nr. 4 die niedrigsten. Auch diese beiden Hengste hatten das gleiche Alter und wurden im gleichen Monat kastriert. Die höheren Volumenprozentage lassen sich hier jedoch nicht mit einem größeren Hodengewicht begründen, so hatte Hengst Nr. 3 sogar ein geringeres Hodengewicht als Hengst Nr. 4. Erneut könnten rassespezifische Ausprägungen eine Rolle spielen, Hengst Nr. 3 ist ein Quarter Horse, Hengst Nr. 4 hingegen ein Warmblut. In dieser Hengstgruppe konnte ebenfalls eine kleine Effektstärke gemessen werden ($K = 0,2$).

Die Biopsieproben der Formalin fixierten Gruppen ergaben statistisch sehr signifikante Ergebnisse. Sowohl in der Gruppe der Azan-gefärbten als auch in der mit HE gefärbten Proben wurden bei der direkter Gegenüberstellung der Hengste untereinander die höchsten Tubuli-seminiferi-Volumenprozentage für Hengst Nr. 7 festgestellt und für Hengst Nr. 1 die niedrigsten. Die kritische Beurteilung dieser Ergebnisse entspricht der für die Gruppe der Davidson-fixierten und Azan-gefärbten Proben der Biopsien. Für die in Formalin fixierten Gruppen konnte eine mittlere Effektstärkemaße gemessen werden ($K = 0,3-04$).

5.11.2 Hodenschnitte

Für die Schnittproben ergaben sich für alle Fixations- und Färbekombinationen in den Gruppen statistisch hochsignifikante Ergebnisse. Die direkte Gegenüberstellung der Hengste zeigte für die in Davidson fixierten Proben, dass Hengst Nr. 4 die höchsten Tubuli-seminiferi-Volumenprozentage aufwies. Für Hengst Nr. 1 konnten erneut die niedrigsten Tubuli-seminiferi-Volumenprozentage gemessen werden. Beide Hengste waren gleich alt, sie wurden im gleichen Monat kastriert, die Hodengewichte unterschieden sich nur minimal zugunsten Hengst Nr. 4. Mögliche Rasseunterschiede könnten auch bei dieser Gegenüberstellung eine Rolle gespielt haben, so entsprach Hengst Nr. 4 einem Warmblut und Nr. 1 einem Traberhengst. Für die Davidson-fixierten Schnitte wurde eine mittlere Effektstärke errechnet ($K = 0,4$).

Für die Schnittproben der Formalin fixierten Gruppen stellte sich Hengst Nr. 4 ebenfalls als der Hengst mit den höchsten Tubuli-seminiferi-Volumenprozentagen heraus, für die Azan-gefärbten Proben war Hengst Nr.7 gleichwertig mit Hengst Nr. 4. Die wenigsten Tubuli-seminiferi-Volumenprozentage zeigten sich in diesen Gruppen für Hengst Nr. 3. Alle hier aufgezählten Hengste hatten das gleiche Alter. Die Hengste Nr. 3 und Nr. 4 wurden während der Zuchtsaison kastriert, Hengst Nr. 7 außerhalb der Zuchtsaison. Die Hodengewichte dieser hier gegenübergestellten Hengste mit den höheren Volumenprozentagen der Tubuli seminiferi hatten höhere Hodengewichte als Hengst Nr. 3. Die Hengste Nr. 4 und Nr. 7 waren Warmblüter, Hengst Nr. 3 ein Quarter Horse. Die Effektstärke für Gruppen der in Formalin fixierten Schnitte war klein ($K = 0,3$).

Grundsätzlich spiegeln die Ergebnisse dieser Studie an Hengsten nicht die Ergebnisse von JOHNSON und NEAVES (1981) wider. Hervorgehoben werden sollte allerdings, dass die Ergebnisse der vorangestellten Studie nicht auf der Grundlage design-basierter Stereologie erhoben wurden, außerdem beruhen die Daten lediglich auf Hodenschnitten und nicht – wie in dieser Studie – auch auf Hodenbiopsien.

Die kleinen bis mittleren Effektstärken dieser Studie deuten an, dass die praktische beziehungsweise biologische Relevanz der Ergebnisse trotz statistischer Signifikanzen nicht überbewertet werden sollte. So lagen die Werte der einzelnen Hengste nahe beieinander.

In dieser Studie wurde eine recht heterogene Hengstgruppe bezüglich der Rassen, des Alters und des Zeitpunktes der Kastration gegenübergestellt. Laut BADER und BUSCH (2005) erstreckt sich die Zuchtsaison von April/Mai bis September, das heißt, die Hälfte der Hengste dieser Studie wurde innerhalb der Zuchtsaison kastriert, die andere Hälfte außerhalb. Eine Bestätigung dafür, dass sich der Monat der Kastration, das Hodengewicht, wie auch das Alter der Hengste in der Höhe der Tubuli-seminiferi-Volumenprozente widerspiegeln, konnte in dieser Studie nicht gezeigt werden. Der Schwerpunkt dieser Studie lag allerdings nicht auf der Prüfung der Auswirkung der oben genannten Faktoren. Für eine Angabe bezüglich der Auswirkungen von Jahreszeit, Alter, Hodengewicht und Rasse wäre der Vergleich mehrerer Hengste unter identischen Bedingungen nötig.

5.12 Der Befund von Lymphozyten unter Berücksichtigung von Probenart, Fixation und Färbung

Die Vorstellung, in einem normalen Hoden würden keine Lymphozyten vorkommen, ist nicht korrekt. Für verschiedene Spezies ist bekannt, dass Lymphozyten vor allem im Rete testis vertreten sind, sowie eine dünne Besiedlung auch im Interstitium zu finden ist, gleichwohl sind sie im normalen Hoden eher selten auffindbar. Dessen ungeachtet steigt die Anzahl der Lymphozyten im Interstitium infolge von Infektionen durch eine experimentell bedingte autoimmune Orchitis, physikalischem Trauma oder in Folge von Tumorgeschehen im Hoden dramatisch an. Ein weiterer Ansatzpunkt für das Vorkommen von Lymphozyten könnte in Folge der Kastration gesehen werden. In Studien an Ratten und Mäusen konnte eine experimentell bedingte autoimmune Orchitis hervorgerufen werden, indem die Tiere einer Vasektomie unterzogen wurden. Ähnliche Resultate wurden bei Kaninchen, Meerschweinchen und Rhesusaffen erzielt, durch eine Vasektomie oder durch Obstruktion des Nebenhoden (HEDGER 2015). Als Auslöser kommen neben alleinigen infektiösen Ursachen ebenso verschiedene andere Faktoren in Frage, welche das Immunsystem aktivieren können und zum Einströmen von Lymphozyten in das Hodengewebe führen (SCHUPPE und MEINHARDT 2005).

In dieser Studie waren bei sechs von acht Hengsten Lymphozyteninfiltrationen ausschließlich im Interstitium der Hodenschnitten zu sehen. Das Fixationsmedium hatte keinen statistisch signifikanten Einfluss auf das Aufdecken der Lymphozyten, jedoch wurde in den Davidson-fixierten Schnitten das Vorkommen von Lymphozyten häufiger beobachtet

als bei den Formalin fixierten Schnitten. Die Färbung hatte dagegen einen statistisch hochsignifikanten Einfluss, so wurden die Lymphozyten wesentlich häufiger bei der HE-Färbung beobachtet. Dies kann darauf zurückgeführt werden, dass bei der HE-Färbung Zellkerne blau-violett gefärbt werden, hingegen bei der Azan-Färbung rot. Der bessere Kontrast zum Interstitium ist mit der HE-Färbung gegeben.

Verschiedene Autoren berichten darüber, dass in Folge einer Hodenbiopsie Lymphozyteninfiltrate in der Region der Punktionsstelle bis hin zum Interstitium vorkommen (LOPTATE et al. 1989; DELVENTO et al. 1992; CARLUCCIO et al. 2003; THREFALL 2011). In einer Studie von RODE et al. 2016 konnten die Lymphozyten-Infiltrationen lediglich an der Einstichstelle der Biopsie in der Tunica albuginea festgestellt werden. Allerdings wurde hier auch der Fokus der Untersuchung lediglich auf den Bereich der Punktionsstelle gelegt.

In dieser Studie konnte für Hengst Nr. 2 das häufigste Auftreten von Lymphozyten beobachtet werden. Die Unterschiede der Hengste lassen sich durch die Auswahl der zu untersuchenden Hodenscheiben nach dem SURS-Prinzip erklären. So kann für einige Hengste genau die Region ausgewählt worden sein, welche dem Bereich der Biopsieentnahmestellen entsprach und somit das häufigere Vorkommen von Infiltraten mit Lymphozyten erklärt.

Da in den Hodenbiopsien keine Lymphozyten auffindbar waren, ist ihr Vorkommen in den Hodenschnitten eher als Folge der Biopsieprobennahme zu sehen. Zwischen der Biopsieprobennahme und dem Anfertigen der Schnittpräparate vergingen in dieser Studie 20-30 Minuten. Ebenso konnten RODE et al. (2016) nach erfolgter Hodenbiopsie mit sich direkt anschließender Kastration und Anfertigung von Hodenschnitten Lymphozyteninfiltrationen in diesen Proben feststellen. Anders als bei RODE et al. (2016) fand in dieser Studie die Kastration vor der Probennahme der Biopsie und Schnitte statt. Daten zu Einwanderungszeiten von Lymphozyten in das Hodengewebe liegen nicht vor. Abschließend ist im Rahmen dieser Studie nicht eindeutig beurteilbar ob die Lymphozyteninfiltrate allein durch die Biopsieprobennahmen oder auch aufgrund der vorangegangenen Kastration gesehen werden müssen.

5.13 Der Einfluss der Probenart, Fixation und Färbung auf die Entstehung von Artefakten

Ein Gewebeatfakt auf einem präparierten Objektträger wird durch verschiedene äußere Faktoren hervorgerufen. Diese Artefakte können bereits bei der Probenahme auftreten, durch die Fixation bedingt sein, während der Bearbeitung und Einbettung der Gewebe,

letztlich auch während des Schneidevorgangs mit dem Mikrotom entstehen (RASTOGI et al. 2013). Der Deformation der Gewebeproben nach der Entnahme, insbesondere für die Biopsieproben, wurde entgegengewirkt, indem sie auf Filterpapier platziert wurden, was eine Aufräufelung der Proben verhinderte.

Die Vor- und Nachteile der in dieser Studie angewandten Fixationsmedien wurden bereits im Abschnitt 5.6.2 diskutiert. Der Hoden ist ein extrem sensibles Organ hinsichtlich des geeigneten Fixationsmediums und der Bearbeitungsprozesse. Die optimale Fixationsprozedur ist die Perfusionsfixation, die jedoch für die meisten Routinestudien zu aufwendig ist (HARLEM und NOLTE 1997). Es ist bekannt, dass die Formalinfixierung und anschließende Einbettung in Paraffin, wie in dieser Studie, zu erheblichen Schrumpfungartefakten führt. Die Tubuli seminiferi lösen sich von der Basalmembran, weiterhin ist eine Differenzierung von Zelldetails äußerst schwierig (HESS und MOORE 1993; LATENDRESSE 2002; HOWROYD et al. 2005). Für die Fixierung mit Formalin wird empfohlen, mit Methacrylate einzubetten, um bessere Ergebnisse zu erzielen (HESS und MOORE 1993). Hingegen ergibt die Einbettung in Paraffin gute Resultate für die Fixierung der Proben in Bouin oder Davidson (LANNING et al. 2002; LATENDRESSE 2002).

Die Ergebnisse dieser Arbeit zu den Artefakten bestätigen die Feststellungen der vorangestellten Studien. So konnten bei den in Formalin fixierten Proben wesentlich häufiger Tubuli-seminiferi-Artefakte festgestellt werden als bei den Proben, welche in Davidson fixiert wurden. Zudem waren bei der Formalinfixierung für die Schnittproben gegenüber den Biopsien deutlich mehr Tubuli-seminiferi-Artefakte festzustellen. Dies kann damit erklärt werden, dass die Biopsieproben aufgrund ihrer geringen Größe schneller durch Formalin fixiert werden als die Schnittproben. Interstitiums-Artefakte zeigten sich hingegen häufiger bei den Biopsieproben. Die Formalinfixierung führte auch hier zu deutlich mehr Artefakten des Interstitiums als die Davidson-Fixierung. Die Interstitiums-Artefakte der Schnittproben waren für die Davidson-fixierten Schnitte deutlicher ausgeprägt. Das häufigere Vorkommen der Interstitiums-Artefakte bei den Biopsien ist vor allem auf die Entstehung von Artefakten während des Schneidens der Proben am Mikrotom zu sehen. Für die sehr kleinen Biopsieproben war es oftmals schwierig, den Anschnitt in einer Ebene zu treffen, was zu Dehnungsartefakten führen kann.

6. Zusammenfassung

Herz, Jana (2017):

Stereologisch-histologische Analyse von Hodenschnitten und Hodenbiopsien beim Hengst

Ziel dieser Arbeit war es, das Volumen der Tubuli seminiferi und des Interstitiums mit designbasierten stereologischen Methoden anhand von Hodenbiopsien und Hodenschnitten zu bestimmen. Durch den Vergleich der Ergebnisse der Hodenbiopsien und der Hodenschnitte wurden die Biopsien hinsichtlich der Repräsentation für das gesamte Organ geprüft. Außerdem wurden verschiedene Einflussfaktoren wie Fixation, Färbung, Hodenseite, Probenlokalisierung und Probenposition unter dem Mikroskop untersucht sowie die Volumina der einzelnen Hengste verglichen. Weiterhin wurde das Vorkommen von Entzündungszellen und Artefakten in den Gewebeschnitten analysiert.

Das Hodengewebe wurde von acht, drei bis vierzehnjährigen Hengsten entnommen. Die Gewinnung der Hodenbiopsien erfolgte im craniolateralen Viertel des Hodens an drei verschiedenen Einstichrichtungen (FABER und ROSA 2000). Die Proben der Hodenschnitte entstanden durch VUR Schnitte nach WREFORD (1995).

Die Probenart hatte einen starken Effekt auf das Volumen der Tubuli seminiferi und des Interstitiums. Der Unterschied des Volumens war für den Vergleich zwischen den Probenarten Biopsie und Schnitt statistisch hochsignifikant. Die Hodenschnitte hatten stets ein höheres Volumen der Tubuli seminiferi als die Biopsien. Andersherum zeigten die Hodenbiopsien ein höheres Volumen für das Interstitium.

Das verwendete Fixationsmittel hatte auf die Bestimmung der Volumenprozentanteile einen starken Effekt. Für die isolierte Betrachtung, unabhängig der Probenart, konnten für die in Formalin fixierten Präparate ein höheres Volumen der Tubuli seminiferi ermittelt werden. Die differenzierte Betrachtung bezüglich der Probenart, ließ für die Schnittproben ebenfalls erkennen, dass sich die Fixation mit Formalin in einem deutlich höheren Volumen der Tubuli seminiferi gegenüber den in Davidson fixierten Schnitten ausdrückte. Für die Biopsien wirkte sich hingegen die Davidsonfixierung etwas stärker hinsichtlich des Volumens der Tubuli seminiferi aus.

Die Färbung mit Azan hatte gegenüber der HE Färbung keinen Effekt. Lediglich für die Biopsieproben, welche mit Davidson fixiert und Azan gefärbt wurden, konnte gezeigt werden, dass das Volumen höher war, als für die Färbung mit HE.

Zwischen dem linken und rechten Hoden konnten keine Unterschiede festgestellt werden. Der Vergleich der Hodenseiten, unter Berücksichtigung der Probenart, Fixation und Färbung, hatte lediglich bei den Hodenschnitten einen kleinen Effekt. Bei den Formalin fixierten und mit HE gefärbten Schnitten wurde ein statistisch signifikantes Ergebnis festgestellt. Der linke Hoden hatte gegenüber dem rechten Hoden ein höheres Volumen der Tubuli seminiferi. Die verschiedenen Probenlokalisationen hatten weder für die Biopsien noch für die Schnitte einen Einfluss auf das Volumen der Tubuli seminiferi und Interstitium.

Die Einstellung der mikroskopischen Position für die Untersuchung der Präparate blieb für die Biopsien ohne bedeutenden Unterschied. Es ließ sich trotzdem feststellen, dass die Mitte der Biopsie Proben für die Auswertung der Tubuli seminiferi weniger geeignet war. Ein geringer Effekt ließ sich hingegen für die mit Formalin fixierten Schnitte feststellen. Die letzte Position verzeichnete dabei das statistisch signifikant niedrigste Volumen der Tubuli seminiferi.

Bei den Hengsten gab es sowohl bei den Biopsien als auch bei den Schnittproben signifikante Unterschiede. Es konnten kleinere und mittlere Effekte der Fixationen und Färbungen hinsichtlich der Volumen von Tubuli seminiferi und Interstitium festgestellt werden. Das Auftreten von Lymphozyten konnte bei insgesamt sechs von acht Hengsten ausschließlich in den Schnittproben festgestellt werden. Am häufigsten wurden sie bei den mit Davidson fixierten und HE gefärbten Schnitten beobachtet.

Die Artefakte der Tubuli seminiferi konnten am häufigsten für die Formalin fixierten Schnittproben festgestellt werden. Die Interstitium Artefakte waren insgesamt bei den Biopsien der Formalinfixierung am deutlichsten ausgeprägt. Bei den Schnittproben führte die Davidsonfixierung zu mehr Interstitium Artefakten als die Formalinfixierung.

In dieser Studie konnten deutliche Unterschiede der Volumen von Tubuli seminiferi und Interstitium im Vergleich der Probenarten festgestellt werden. Die Aussagekraft von Hodenbiopsien hinsichtlich der Repräsentation für den gesamten Hoden muss somit in Frage gestellt werden. Die Ergebnisse dieser Studie sollten bei der histologischen Beurteilung von Hodenbiopsien beim Hengst unbedingt berücksichtigt werden. Weitere stereologische Studien sind nötig, um die hier festgestellten Unterschiede im Zusammenhang mit weiteren Strukturparametern des Hengsthodens zu evaluieren.

7. Summary

Herz, Jana (2017):

A stereological and histological analysis of testicular excisions and testicular biopsies in stallions

The aim of this study was to determine the volume of the seminiferous tubules (tubuli seminiferi) and the testicular interstitium by the application of design-based stereological methods using testicular biopsies and testicular excisions. By comparing the findings of the testicular biopsies and the testicular excisions the biopsies were tested in terms of their being representative for the testes as a whole. In addition, various influential factors such as fixative, staining, right or left testis, sample site and position were examined under the microscope and the volumes of each stallion compared. Furthermore, an analysis of the presence of inflammatory cells and artefacts in the tissue sections was also carried out.

The testicular tissue was taken from eight stallions between the ages of three and fourteen years. The biopsy samples were taken from the cranio-lateral quarter of the testes at three different needle insertion angles (FABER und ROSA 2000). The testicular excision samples were obtained through VUR excisions according to WREFORD (1995).

The sample type had a strong effect on the volume of the seminiferous tubules and the testicular interstitium. The difference in volume was statistically highly significant for the comparison of the biopsy and excision sample types. The testicular excisions invariably showed a higher volume of seminiferous tubules than the testicular biopsies. In contrast, the testicular biopsies showed a higher volume of testicular interstitium.

The fixative used had a significant effect on the determination of the volume percentages. In an isolated analysis, regardless of the sample type, the samples fixed in formalin showed a higher volume of seminiferous tubules. In a differentiated analysis of sample types the excision samples fixed in formalin also exhibited a significantly higher volume of seminiferous tubules than those excision samples placed in Davidson's fluid. In contrast, the biopsy samples placed in Davidson's fluid showed a higher volume of seminiferous tubules.

Staining with Azan compared to H&E staining had no effect. Only those biopsy samples placed in Davidson's fluid for fixation and that were stained with Azan showed a higher volume than those samples stained with H&E.

No differences could be found between the left and right testicles. Taking the sample type, fixative and staining into consideration, a comparison of the testicles showed a small effect for the testicular excisions only. The excisions fixed in formalin and stained with H&E showed a statistically significant result. Compared to the right testicle, the left testicle exhibited a higher volume of seminiferous tubules.

The different sample sites had no influence on the volume of the seminiferous tubules and the testicular interstitium, neither for the biopsies nor for the excisions.

With regard to the biopsies, the focusing of the microscope for the examination of the specimens showed no significant differences. However, it was found that the centre of the biopsy samples was less suitable for the assessment of the seminiferous tubules. On the other hand, those excisions fixed in formalin demonstrated a lower effect. The final position showed the statistically significant lowest volume of seminiferous tubules.

There were significant differences among the stallions regarding both the biopsy and excision samples. Smaller and medium effects of the fixative and staining were established with regard to the volume of the seminiferous tubules and the testicular interstitium. In a total of six out of the eight stallions lymphocytes were found in the excision samples only. These were most frequently observed in the excision samples placed in Davidson's fluid and stained with H&E.

Artefacts in the seminiferous tubules were most frequently found in the excision samples placed in formalin. Artefacts in the testicular interstitium were most frequently observed in the biopsy samples fixed in formalin. The excision samples fixed in Davidson's fluid exhibited more artefacts in the testicular interstitium than those placed in formalin.

This study revealed significant differences in the volume of seminiferous tubules and the volume of the testicular interstitium when comparing the sample types. Therefore, the significance of testicular biopsies as representative for the testes as a whole must be questioned. The findings of this study should be taken into account when conducting an histological evaluation of testicular biopsies in stallions. Further stereological studies are necessary in order to evaluate the differences established in this analysis in connection with other structural.

8. Literaturverzeichnis

AKOSMAN M.S., LENGER Ö.F., DEMIREL H.H. (2013). Morphological, stereological and histometrical assessment of the testicular parameters between Holstein and Simmental Bulls. *Int J Morphol* 31, 1076-1080

ALMAHBOBI G., PAPADOPOULOS V., CARREAU S., SILBERZAHN P. (1988). Age-related morphological and functional changes in the leydig cells of the horse. *Biol Reprod* 38, 653-665

AMMAN R.P., JOHNSON L., PICLETT B.W. (1977). Connection between the seminiferous tubules and the efferent ducts in the stallion. *Am J Vet Res* 38, 1571-1579

AMANN R.P. (1981). A review of anatomy and physiology of the stallion. *J Equine Vet Sci* 83-105

AMANN R.P., SCHANBACHER B.D. (1983). Physiology of male reproduction. *J Anim Sci* 57, 380-403

AMANN R.P. (2008). The cycle of the seminiferous epithelium in humans: A need to revisit? *J Androl* 29 469-487

AMANN R.P. (2011a). Functional anatomy of the adult male. In: McKinnon A.O., Squires E.L., Vaala W.E., Varner D.D. (Hrsg.). *Equine Reproduction Volume 1 2nd Edition* Wiley Blackwell Ames Iowa USA, S 867-880

AMANN R.P. (2011b). Physiology and Endocrinology. In: McKinnon A.O., Squires E.L., Vaala W.E., Varner D.D. (Hrsg.). *Equine Reproduction Volume 1. 2nd Edition*. Wiley Blackwell Ames Iowa USA, S 881- 908

ARIYARATNE H.B.S., CHAMINDRANI MENDIS-HANDAGAMA S.M.L. (2000). Changes in the testis interstitium of sprague dawley rats from birth to sexual maturity. *Biol Reprod* 62, 680-690

AURICH C. (2005). Physiology der Fortpflanzungsfunktionen beim Hengst. In: Aurich C.(Hrsg.) *Reproduktionsmedizin beim Pferd. 2. Auflage* Parey Verlag Stuttgart, S 235-248

BADDELEY A.J., GUNDERSEN H.J.G., CRUZ-ORIVE L.M. (1986). Estimation of surface area from vertical sections. *J Microsc* 142, 259-276

BALL B.A. (2008). Diagnostic methods for evaluation of stallion subfertility: A review. *J Equine Vet Sci* 28, 650-665

BADER H., BUSCH W. (2005). Fortpflanzungsstörungen beim Hengst. In: Dietz O., Huskamp B. (Hrsg.). *Handbuch Pferdepraxis*. 3.Auflage Enke Verlag Stuttgart, S 573-589

BALL B.A. (2014). Applied Andrology in Horses. In: Chenoweth P.J., Lorton S.P. (Hrsg.) *Animal Andrology Theories and Applications*. CABI Wallingforth, UK S 254-296

BARTMANN C.P., SCHOON H.A., LORBER K., BRICKWEDEL I., KLUG E. (1999). Testicular sonography and biopsy in the stallion-indication, techniques and diagnostic relevance. *Pferdeheilkunde* 15, 506-514

BAULIG C., AL-NAWAS B., KRUMMENAUER F. (2008). p- Werte - statistische Signifikanz ist keine klinische Relevanz. *Dtsch Zahnärztl Z* 24, 126-128

BERGMANN M. (2007). Hodenbiopsie, Histologie und TESE. *J Urol Urogynäkol* 14, 5-12

BLANCHARD T.L. (2011). Clinical uses of testicular biopsy. In: McKinnon A.O., Squires E.L., Vaala W.E., Varner D.D. (Hrsg.). *Equine Reproduction Volume 1 2nd Edition* Wiley Blackwell Ames Iowa USA, S 1518 – 1522

BLANCHARD T.L., VARNER D.D., BRINSKO S.P., LOVE C.C. (2012). Azoospermia in stallions: determining the cause. *Compend Contin Educ Vet* 34, E1 – E8

BOURIER G. (2014). Zusammenhang zwischen zwei Merkmalen. In: *Beschreibende Statistik: Praxisorientierte Einführung – Mit Aufgaben und Lösungen*. 12 Auflage, Springer Gabler, Wiesbaden, S 195-233

BRAENDGAARD H., GUNDERSEN H.J. (1986). The impact of recent stereological advances on quantitative studies of the nervous system. *J Neurosci Methods* 18, 39-78

BRINSKO S.P., BLANCHARD T.L., VARNER D.D., SCHUHMACHER J., LOVE C.C., HINRICHS K., HARTMANN D. (2011). Examination of the stallion for breeding soundness. In: Brinsko S.P., Blanchard T.L., Varner D.D., Schuhmacher J., Love C.C., Hinrichs K., Hartmann D. (Hrsg.) Manual of equine reproduction. 3rd Edition Mobsy Missouri, USA, S 176-206

BUDRAS K.D., KÖHLE S. (2013). Männliche Geschlechtsorgane. In: Mülling C., Pfarrer C., Kölle S., Budras K.D. (Hrsg.) Atlas der Anatomie des Pferdes. 7.Auflage Schlüterische Verlagsgesellschaft Hannover S 150-153

BURNS P.J., JAWAD M.S., WELD J.M., KAUFMAN W.C., WITHERSPOON D.M., WILSON E.A., DOUGLAS M.D., DOUGLAS R.H. (1984). Effect of season, age and increased photoperiod on reproductive hormone concentration and testicular diameters in thoroughbred stallions. J Equine Vet Sci 4, 202-208

CARLUCCIO A., ZEDDA M.T., SCHIAFFINO G.M., PIRINO S., PAU S. (2003). Evaluations of testicular biopsy by tru-cut in the stallion. Vet Res Commun Suppl 1, 211-213

CHAN P.T.K., SCHLEGEL P.N. (2000). Diagnostic and therapeutic testis biopsy. Curr Urol Rep 1, 266-272

CHANG Q., LIU Z., MA W.Z., HEI C.C., SHEN X.S., QIAN X.J., XU Z.L. (2011). Drug synergistic antifertility effect of combined administration of low-dose gossypol with steroid hormones in rats. Chin Med J (Engl) 124, 1678-1682

CHARNY C.W. (1940). Testicular biopsy. JAMA 115, 1429-32

CHENIER T.S. (2007). Anatomy and examination of the normal testicle. In: Samper J.C., Pycock J.F., McKinnon A.O. (Hrsg.). Current therapy in equine reproduction. Saunders Elsevier, St Louis Missouri, USA, S 167-170

CLAY C.M., Squires E.L., AMANN R.P., PICKETT B.W. (1987). Influence of season and artificial photoperiod on stallions: testicular size, seminal characteristics and sexual behavior. J Anim Sci 64, 517-525

CLAY C.M., SQUIRES E.L., AMANN R.P., NETT T.M. (1988). Influences of season and artificial photoperiod on stallions: luteinizing hormone follicle stimulating hormone and testosterone. *J Ani Sci* 66, 1246-1255

CLAY, C.M., CLAY J.N. (1992). Endocrine and testicular changes associated with season, artificial photoperiod, and the peri-pubertal period in stallions. *Vet Clin North Am Equine Pract.* 8, 31-56

CLEMMONS A.J., THOMPSON D.L., JOHNSON L. (1995). Local initiation of spermatogenesis in the horse. *Biol Reprod* 52, 1258-1267

CLERMONT Y. (1963). The cycle of the seminiferous epithelium in man. *Am J Anat* 112, 35-51

COHEN J. (1988). *Statistical power analysis for the behavioral sciences.* 2nd Edition. Hillsdale: Lawrence Erlbaum Associates Publishers, New York

CRABTREE J. (2010). Prebreeding examination of the stallion 1. Physical examination. In *Practice* 32, 22- 28

CREASY D.M., JONASSEN H. (1999). Histological fixation of the testes: use of davidson`s fluid as an alternative to bouin`s fluid. *Vet Pathol* 36, 518-522

CREASY D.M. (2003). Evaluation of testicular toxicology: A synopsis and discussion of the recommendations proposed by the society of toxicologic pathology. *Birth Defects Res B Dev Reprod Toxicol* 86, 408-415

CRUZ-ORIVE L.M. (1997). Stereology of single objects. *J Microsc* 186, 93-107

DEHOFF R.T. (2000). Probes, populations, samples, measurements and relations in stereology. *Acta Stereol* 19, 1-8

DEL VENTO V.R., AMANN R.P., TROTTER G.W., D.N. Rao Veeramachaneni, Squires E.L. (1992). Ultrasonographic and quantitative histologic assessment of sequele to testicular biopsy in stallions. *Am J Vet Res* 53, 2094-2101

DIMAANO N., FIGLIUOLO L., WOLUJCZYK A. (2009). A modified davidson`s fixative prevents artifactual vacuolation of the optic nerve. *J Histotechnol* 32, 155-157

DOROSTGHOAL M., ERFANI MAJD E., GOORANI NEJAD S. (2009). Stereological study of arabian ram testis during different seasons. *Iran J Vet Res* 10, 360-366

ELLIS P.D. (2010). Effect sizes and the interpretation of results. In: *The essential guide to effect size: statistical power, meta- analysis and the interpretation of research results.* Cambridge University Press, UK, S 1-24

FABER N.F., ROSA J.F. (2000). Testicular biopsy in stallions: diagnostic potential and effects on prospective fertility. *J Reprod Fertil, Suppl* 56, 31-42

FOLEY G.L. (2001). Overview of male reproductive pathology. *Toxicol Pathol* 29, 49-63

GALINA C.S. (1971). An evaluation of testicular biopsy in farm animals. *Vet Rec* 12 628-631

GASSE H. (2004). Männliche Geschlechtsorgane, Organa genitalia masculina. In: Nickel R., Schummer A., Seiferle E. (Hrsg.). *Lehrbuch der Anatomie der Haussäugetiere; Band II Eingeweide; 9.Auflage, Parey Verlag Stuttgart, S 341-391*

GEBAUER M.R., PICKETT B.W., VOSS J.L., SWIERSTRA E.E. (1974). Reproductive Physiology of the stallion: II daily sperm output and testicular measurements. *J Am Vet Med Assoc* 165, 711- 713

GERLACH T., AURICH J.E. (2000). Regulation of seasonal reproductive activity in the stallion, ram and hamster. *Anim Reprod Sci* 58, 197-213

GILLE U. (2008).Männliche Geschlechtsorgane. In: Salomon F.V., Geyer H., Gille U. (Hrsg.) *Anatomie für die Tiermedizin 2. Auflage Enke Verlag Stuttgart, S 389-393*

GLATZEL P.S., LANGE A., TIBARY A. (2011). Geschlechtsorgane. In: Glatzel P.S. (Hrsg.) *Atlas der Ultraschalluntersuchung beim Pferd. Schlütersche Verlagsgesellschaft Hannover, S 114-181*

GOKHALE A.M. (1990). Unbiased estimation of curve length in 3-D using vertical slices. *J Microsc* 159, 133-143

GUNDERSEN H.J.G., OSTERBY R. (1981). Optimizing sampling efficiency of stereological studies in biology: or „Do more less well“. J Microsc 121, 65-73

GUNDERSEN H.J.G., JENSEN E.B.V., KIEU K., NIELSEN J. (1999). The efficiency of systematic sampling in stereology-reconsidered. J Microsc 193, 199-211

HARLEM J.H., NOLTE T. (1997). Testicular Toxicity; Regulatory Guidelines- The end of formaldehyde fixation. Toxicol Pathol 25, 414-417

HARRIS J.M., CLIFFORD H.G., EVANS I., EVANS M.J. (1983). Seasonal changes in serum levels of FSH, LH and Testosterone and in semen parameters in stallions. Theriogenology 19, 311-322

HAUG H., KÜHL S., MECKE E., SASS N., WASNER K. (1984). The significance of morphometric procedures in the investigation of age changes in cytoarchitectonic structures of human brain. J Hirnforsch 25, 353-374

HEDGER M.P. (2015). The immunophysiology of the male reproduction. In: Plant T.M., Zelzenik A.J. (Hrsg.). Knobil and Neill`s Physiology of reproduction. Volume 1 4th Edition. Elsevier USA, S 805- 894

HEDINGER C.E. (1991). Hodenbiopsien- männliche Sterilität (männliche Infertilität). In: Hedinger C.E., Dhom G. (Hrsg.). Pathologie des männlichen Genitale: Hoden, Prostata, Samenblasen. Springer Verlag Berlin Heidelberg, S 206-261

HESS R.A., MOORE B.J. (1993). Histological methods for evaluation of the testis. In: Chapin R.E., Heindel J.J. (Hrsg.). Methods in Toxicology: Male Reproductive Toxicology. Academic Press Inc, San Diego, CA, S 52-85

HILLMANN R.B., CASEY P.J., KENNEDY P.C., HUGHES J.P., LIU I.K. (1994). Testicular biopsy in stallion. In: Henry M. (Hrsg.). 6th Proceeding of the international Symposium on Equine Reproduction, San Diego, Brazil, S 145-146

HOEPKE H. (1929). Die Färbungen. In: Frey M., Hoepke H., Rein H., Rothmann S.t., Schaaf F.R., Unna P.G., Unna P. (Hrsg.). Physiologie der Haut- Chemie, Histologische Technik, Springer Verlag Berlin, S 470-570

HOWARD C.V, REED M.G. (2005a). Concepts. In: Unbiased stereology - Three - Dimensional Measurement in Microscopy. 2nd Edition. Garland Science, Liverpool UK, S 1-16

HOWARD C.V, REED M.G. (2005b). Random sampling and random geometry. In: Unbiased stereology - Three - Dimensional Measurement in Microscopy. 2nd Edition. Garland Science, Liverpool UK, S 17-34

HOWARD C.V, REED M.G. (2005c). Estimation of reference volume using the cavalieri method. In: Unbiased stereology - Three - Dimensional Measurement in Microscopy. 2nd Edition. Garland Science, Liverpool UK, S 35-52

HOWARD C.V, REED M.G. (2005d). Estimation of component volume and volume fraction. In: Unbiased stereology - Three - Dimensional Measurement in Microscopy. 2nd Edition. Garland Science, Liverpool UK, S 53-64

HOWARD C.V, REED M.G. (2005e). Estimation of total surface area and surface density. In: Unbiased stereology - Three - Dimensional Measurement in Microscopy. 2nd Edition. Garland Science, Liverpool S 103-118

HOWARD C.V, REED M.G. (2005f). Length estimation. In: Unbiased stereology - Three - Dimensional Measurement in Microscopy. 2nd. Edition. Garland Science, Liverpool UK S 119-126

HOWROYD P., HOYLE- THACKER R., LYGH T O., WILLIAMS D., KLEYMENOVA E. (2005). Morphology of the fetal rat testis preserved in different fixatives. Toxicol Pathol 33, 300-304

HSIA C.C.W., HYDE D.M., OCHS M., WEIBEL E.R. (2010). An official research policy statement of the american thoracic society / european respiratory society: standards for quantitative assessment of lung structure. Am J Respir Crit Care Med 181, 394-418

HYDE D.M., HARKEMA J.R., TYLER N.K., PLOPPER C.G. (2006). Design-based sampling and quantitation of the respiratory airways. Toxicol Pathol 34, 286-295

IPPENSEN E., KLUG-SIMON C.H., KLUG E. (1972). Der Verlauf der Blutgefäße vom Hoden des Pferdes im Hinblick auf eine Biopsiemöglichkeit. Zuchthygiene 7, 35-45

JOHNSON L., NEAVES W.B. (1981). Age-related changes in the Leydig cell population, seminiferous tubules, and sperm production in stallions. *Biol Reprod* 24, 703-712

JOHNSON L., THOMPSON D.L. (1983). Age-related and seasonal variation in sertoli cell population, daily sperm production and serum concentrations of follicle-stimulating hormone, luteinizing hormone and testosterone in stallion. *Biol Reprod* 29, 777-789

JOHNSON L. (1985). Increased daily sperm production in the breeding season of stallions is explained by an elevated population of spermatogonia. *Biol Reprod* 32, 1181-1190

JOHNSON L., NGUYEN H.B. (1986). Annual cycle of the sertoli cell population in adult stallion. *J Reprod Fertil* 76, 311-316

JOHNSON L., PETTY C.S., NEAVES W.B. (1986). Age-related variation in seminiferous tubules in men. A stereological evaluation. *J Androl* 7, 316-322

JOHNSON L., THOMPSON D.L. (1986). Seasonal variation in the total volume of leydig cells in stallion is explained by variation in cell number rather than cell size. *Biol Reprod* 35, 971-979

JOHNSON L., THOMPSON D.L. (1987). Effect of seasonal changes in leydig cell number on the volume of smooth endoplasmic reticulum in leydig cells and intratesticular testosterone content in stallions. *J Reprod Fertil* 81, 227-232

JOHNSON I., TATUM M.E. (1989). Temporal appearance of seasonal changes in numbers of sertoli cells, leydig cells and germ cells in stallions. *Biol Reprod* 40, 994-999

JOHNSON L., HARDY V.B., MARTIN M.T. (1990). Staging equine seminiferous tubules by Normarski Optics in unstained histologic sections and in tubules mounted in toto to reveal the spermatogenetic wave. *Anat Rec* 227, 167-174

JOHNSON L. (1991a). Seasonal differences in equine spermatogenesis. *Biol Reprod* 44, 284-291

JOHNSON L. (1991b). Spermatogenesis. In: Cupps P.T. (Hrsg.). *Reproduction in domestic animals*. Academic Press 4th Edition. San Diego, USA S 173-219

JOHNSON L., VARNER D.D., THOMPSON D.L. (1991c). Effect of age and season on the establishment of spermatogenesis in the horse. *J Reprod Fertil Suppl* 44, 87-97

JOHNSON L., VARNER D.D., TATUM M.E., SCRUTCHFIELD W.L. (1991d). Season but not age affects sertoli cell number in adult stallions. *Biol Reprod* 45, 404-410

JOHNSON L., CARTER G.K., VARNER D.D., TAYLOR T.S., BLANCHARD T.L., REMBERT M.S. (1994). The relationship of daily sperm production with number of Sertoli cells and testicular size in adult horses: role of primitive spermatogonia. *J Reprod Fertil* 100, 315-321

JOHNSON R., WOLF J., BRAUNBECK T. (2009). OECD Guidance document for the diagnosis of endocrine- related histopathology of the fish gonads S 1-96

JOHNSON L., GRIFFIN C.E., MARTIN M.T. (2011). Spermatogenesis. In: McKinnon A.O., Squires E.L., Vaala W.E., Varner D.D. (Hrsg.) *Equine Reproduction Volume 1*. 2nd Edition. Wiley Blackwell, Ames Iowa USA S 1026-1052

JUNQUEIRA L.C., CARNEIRO J. (1991). Mikroskopische Technik. In: *Histologie: Zytologie; Histologie und mikroskopische Anatomie des Menschen*. 3. Auflage, Springer Verlag Berlin Heidelberg, S 5-22

KAVAK A., LUNDEHEIM N., AIDNIK M., EINARSSON S. (2003). Testicular measurements and daily sperm output of Tori and Estonian breed Stallions. *Reprod Domest Anim* 38, 167-169

KIERNAN J.A. (2008). Fixation. In: *Histological and histochemical methods. Theory and practice*. 4th Edition. Scion Publishing, Oxfordshire, UK, S 12-44

KLEIST P. (2010). Wann ist ein Studienergebnis klinisch relevant?. *Schweiz Med Forum* 32, 525-527

KLUG E. (1995). Fruchtbarkeitskontrolle beim Pferd. In: Busch W., Zerbin K. (Hrsg.) *Fruchtbarkeitskontrolle bei Groß- und Kleintieren*. G Fischer Verlag, Jena, Stuttgart, 326-342

LANG G. (2013). Fixierung. In: *Histotechnik: Praxislehrbuch für die Biomedizinische Analytik*. 2. Auflage, Springer Verlag Wien, S 47-78

LANGE S. (2000). Statistische Signifikanz und klinische Relevanz. *Z Hautkr* 75, 225-229

LANNING L.L., CREASY D.M., CHAPIN R.E., MANN P.C., BARLOW N.J., REGAN K.S., GOODAMN D.G. (2002). Recommended approaches for the evaluation of testicular and epididymal toxicity. *Toxicol Pathol* 30, 507-520

LATENDRESSE J.R., WARBRITTON A.R., JONASSEN H., CREASY D.M. (2002). Fixation of testes and eyes using a modified davidson's fluid: Comparison with bouin's fluid and conventional davidson's fluid. *Toxicol Pathol* 30, 524-533

LEBLOND C.P., CLERMONT Y. (1952). Definition of the cycle of the seminiferous epithelium in the rat. *Ann N Y Acad Sci* Nov 20, 548-73

LELLEI I., MAGYAR E., ERDEI E. (2001). Histological evaluation of multiple testicular biopsies helping assisted reproduction. *Pathol Res Pract* 197, 727-733

LEME D.P., PAPA F.O. (2010). How to perform and interpret testicular fine needle aspiration in stallions. *J Equine Vet Sci* 30, 590-596

LEME D.P., PAPA F.O., Roser J.F. (2012). Reproductive characteristics of stallions during the breeding and non-breeding season in a tropical region. *Trop. Anim Health Prod* 44, 1703-1707

LIEBICH H.G. (2004). Männliche Geschlechtsorgane. In: Liebich H.G. (Hrsg.). *Funktionelle Histologie der Haussäugetiere*. 4. Auflage Schattauer Verlag Stuttgart, S 271-292

LIU Z., CHANG Q., XU Z., ZHANG Z. (2009). Stereological measurement of rat's seminiferous tubule. *Chin Med J* 21, 2643-2646

LOPTATE C., THREFALL W.R., ROSOL T.J. (1989). Histopathologic and gross effects of the testicular biopsy in the dog. *Theriogenology* 32, 585- 602

LOVE C.C., GARCIA M.C., RIERA F.R., KENNEY R.M. (1991). Evaluation of measures taken by ultrasonography and calliper to estimate testicular volume and predict daily sperm output in the stallion. *J Reprod Fert Suppl* 44, 99- 105

LOVE C.C. (1992). Ultrasonographic evaluation of the testis, epididymis, and spermatic cord of the stallion. *Vet Clin North Am Equine Pract* 8, 167- 182

MAEKAWA M., KAMIMURA K., NAGANO T. (1996). Peritubular myoid cells in the testis: Their structure and function. *Arch. Histol. Cytol* 59, 1-13

MANDARIM-DE-LACERDA C.A. (2003). Stereological tools in biomedical research. *An Acad Bras Cienc* 75, 469-486

MATTFELD T., MALL G., GHAREHBAGHI H., MÖLLER P. (1990). Estimation of the surface area and length with the orientator. *J Microsc* 159, 301-317

MAYHEW T.M., HUPPERTZ B., KAUFMANN P., KINGDOM J.C. (2003). The „reference trap“ revisited: examples of the dangers in using ratios to describe fetoplacental angiogenesis and trophoblast turnover. *Placenta* 24, 1-7

McCOARD S.A., WISE T.H., LUNSTRA D.D., FORD J. (2003). Stereological evaluation of the sertoli cell ontogeny during fetal and neonatal life in two diverse breeds of swine. *J Endocrinol* 178, 395-403

McLACHLAN R.I., O'DONNELL L., STANTON P.G., BALOURDOS G., FRYDENBERG M., KRETZER D.M., ROBERTSEN D.M. (2002). Effects of testosterone plus medroxyprogesterone acetate on semen quality, reproductive hormones, and germ cell populations in normal young man. *J Endocrinol Metab* 87, 546-556

McLACHLAN R.I., RAJPERT-DE MEYTS E., HOEI-HANSEN C.E., KRETZER D.M., SKAKKEBAEK N.E. (2007). Histological evaluation of the human testis- approaches to optimizing the clinical value of the assessment: Mini Review. *Hum Reprod* 22, 2-16

MEACHEM S.J., STANTON P.G., SCHLATT S. (2005). Follicle-stimulating hormone regulates both sertoli cell and spermatogonial populations in the adult photoinhibited djungarian hamster testis. *Biol Reprod* 72, 1197-1193

MEHRANJANI M.S., NOORAFSHAN A., MOMENI H.R., ABNOSI M.H., MAHMOODI M., ANVARI M., HOSEINI S.M. (2009). Stereological study of the effects of vitamin E on the testis structure in rats treated with para-nonylphenol. *Asian J Androl* 11, 508-516

MELO M.I.V., SERENO J.R.B., HENRY M., CASSALLI G.D. (1998). Peripuberal sexual development of Pantaneiro stallions. *Theriogenology* 50, 727-737

MERKT H., KLUG E. (1989). Gesundheitliche und Geschlechtliche Mindestanforderungen an Zuchthengste. *Dtsch Tierarztl Wochenschr* 96, 433-442

MEYERS S.A. (2000). Sperm Physiology In: Samper, J. (Hrsg.): *Equine Breeding Management and Artificial Insemination*. W.B. Saunders, Philadelphia, USA, S 27-39

MINA C.G., MOREL D. (2015). Selection for mare and stallion for breeding. In: *Equine reproductive physiology, breeding and stud management*. 4th Edition. CAB International, UK, S 101-125

MOORE K.L., GRAHAM M.A., BARR M.L. (1953). The detection of chromosomal sex in hermaphrodites from skin biopsy. *Surg Gynecol Obstet* 96, 641-648

MOORE K.L., BARR M.L. (1954). Nuclear morphology, according to sex, in human tissues. *Acta Anat (Basl)* 21, 197-208

MOUTON P.R. (2005). The history of modern stereology. *IBRO History of Neuroscience*. <http://ibro.info/programmes/history-of-neuroscience/>

MULISCH M. (2015). Fixierungen für Licht- und Elektronenmikroskopie. In: Mulisch M., Welsch U. (Hrsg). *Romeis Mikroskopische Technik*. 19. Auflage. Springer Verlag Berlin Heidelberg, S 87-98

MUYAN M., ROSER J.F., DYBDAL N., BALDWIN D.M. (1993). Modulation of gonadotropin-releasing hormone- stimulated luteinizing hormone release in cultured male equine anterior pituitary cells by gonadal steroids. *Biol Reprod* 49, 340-345

NADEN J., AMANN R.P., SQUIRES E.L. (1990). Testicular growth, hormon concentrations, seminal characteristics and sexual behaviour in stallions. *J Reprod Fertil* 88, 167-176

NOORAFSHAN A., KARBALAY-DOUST S., ARDEKANI F.M. (2005). High doses of nandrolone decanoate reduce volume of testis and length of seminiferous tubules in rats. *APMIS* 113, 122-125

NOORAFSHAN A., KARBALAY-DOUST S., VALIZADEH A., ALIABADI E., MIRKHANI H. (2010). Ameliorative effects of curcumin on the seminiferous epithelium in metronidazole – treated mice: a stereology study. *Toxicol Pathol* 38, 366-371

NOORAFSHAN A., KARBALY- DOUST S., VALIZADEH A., ALIABADI E. (2011). Ameliorative effects of curcumin on the structural parameters of seminiferous tubules and leydig cells in metronidazole- treated mice: A stereological approach. *Exp Toxicol Pathol* 63, 627-633

NOORAFSHAN A. (2014). Stereology as a valuable tool in the toolbox of testicular research. *Ann Anat* 196, 57- 66

NYENGAARD J.R., GUNDERSEN H.J.G. (1992). The isector: a simple and direct method for generating isotropic, uniform random sections from small specimens. *J Microsc* 165, 427-431

OCHS M. (2015). Morphometrie in der Mikroskopie: stereologische Methoden. In: Mulisch M., Welsch U. (Hrsg). *Romeis Mikroskopische Technik*. 19. Auflage. Springer Verlag Berlin Heidelberg, S 515-524

OSINUBI A.A., NORONHA C.C., OKANLAWON A.O. (2005). Morphometric and stereological assessment of the effects of long- term administration of quinine on the morphology of rat testis. *West Afr J Med* 24, 200-205

PACCAMONTI D.L., BUITEN A.V., PARLEVLIEET J.M., COLENBRANDER B. (1999). Reproductive parameters of miniature stallions. *Theriogenology* 51, 1343 – 1349

PANAHI M., KARIMAGHAI N., RAHMANIFAR F., TAMADON A., VAHDATI A., MEHRABANI D., KOOHI- HOSSEINABADI O., SEPEHRIMANESH M. (2015). Stereological evaluation of the testis in busulfan- induced infertility of hamster. *Comp Clin Path* 24, 1051-1056

PARLEVLIEET J.M., KEMP B., COLENBRANDER B. (1994). Reproductive characteristics and semenquality in maiden Dutch Warmblood stallions. *J Reprod Fertil* 101, 183-187

PEARSON L.K., RODRIGUEZ J.S., TIBARY A. (2011). How to obtain a stallion testicular biopsy using a spring-loaded split-needle biopsy Instrument. *AAEP proceedings* 57, 219-225

PETERSEN P.M., GIWERCMAN A., PAKKENBERG B. (1999). Stereological methods as efficient and unbiased tools to quantitate structures in the testis. *Scand J Work Environ Health* 25, Suppl 1, 31-33

PETERSEN P.M., PAKKENBERG B. (2000). Stereological quantitation of leydig and sertoli cells in the testis from young and old men. *Image Anal Stereol* 19, 215-218

PETERSON D.A. (1999). Quantitative histology using confocal microscopy: implementation of unbiased stereology procedures. *Methods Enzymol* 18, 493-507

PLAS E., RIEDI C.R., ENGELHARDT P.F., MÜHLBAUER H., PFLÜGER H. (1999). Unilateral or bilateral testicular biopsy in the era of intracytoplasmic sperm injection. *J Urol* 162, 2010-2013

PREL J.B., HOMMEL G., RÖHRING B., BLETTNER M. (2009). Konfidenzintervall oder p-Wert?. *Dtsch Arztlbl* 19,335-399

PRINSEN M.K., SCHIPPER M.E.I., WIJNANDS M.V.W. (2011). Histopathology in the isolated chicken eye test and comparison of different stainings of the cornea. *Toxicol In Vitro* 25, 1475-1479

POZOR M. (2005). Diagnostic applications of ultrasonography to stallion's reproductive tract. *Theriogenology* 64, 505-509

RALEIGH D., HONS B.S., O'DONNELL L., GRAEME J., SOUTHWICK M.D., KRETZER D.M., MCLACHLAN R. (2004). Stereological analysis of the human testis after vasectomy indicates impairment of spermatogenetic efficiency with increasing obstructive interval. *Fertil Steril* 81, 1595-1603

RASTOGI V., PURI N., ARORA S., KAUR G., YADAV L., SHARMA R. (2013). Artefacts: A diagnostic dilemma – a review. *J Clin Diagn Res.* 7, 2408-2413

RICHTERICH P., WEHREND A. (2009). Diagnostisches Vorgehen bei zwei infertilen Hengsten – Einsatz der Hodenbiopsie beim Hengst. *Tierärztl Prax Ausg G Grosstiere Nutztiere* 37, 391-398

RIEDELSHEIMER B., BÜCHL – ZIMMERMANN S. (2015). Färbungen. In: . In: Mulisch M., Welsch U. (Hrsg). Romeis Mikroskopische Technik. 19. Auflage. Springer Verlag Berlin Heidelberg, S 171-282

RIEGEL R.J., HAKOLA S.E. (2002). Anatomie und Physiologie des Geschlechtsapparates. In: Bild-Text- Atlas zur Anatomie und Klinik des Pferdes Band 2. Schlütersche Verlagsgesellschaft Hannover. S 13-22

RODE K., Sieme H., Otzen H., SCHWENNEN C., LÜPKE M., RICHTERICH P., SCHRIMPF R., DISTL O., BREHM R. (2016). Effects of repeated testicular biopsies in adult warmblood stallions and their diagnostic potential. J Equine Vet Sci 38, 33-47

ROSENBERG S.M. (2010). A generalized formula for converting chi- square tests to effect sizes for meta-analysis. PLoS One 5, 10.1371/journal.pone.0010059

ROSENTHAL R., DIMATTEO M.R. (2001). Meta-Analysis: Recent developments in quantitative methods for literature reviews. Annu Rev Psychol 52, 59-82

ROSER J.F. (2000). Reproductive endocrinology of the stallion. In: Samper J.C. (Hrsg.) Equine Breeding Management and Artificial Insemination 1st Edition.Elsevier, Philadelphia, USA, S 41-52

ROSA J.F., FABER N.F. (2007). Testicular Biopsy. In: Samper J.C.,Pycock J.F., Mc Kinnon A.O. (Hrsg.) Current therapy in equine reproduction. SaundersElsevier, St. Louis Missouri, USA, S 205-211

RÜSSE I., SINOWATZ F. (1998). Gametogenese. In: Rüsse I., Sinowatz F. (Hrsg.) Lehrbuch der Embryologie der Haustiere. 2. Auflage. Parey Buchverlag, Berlin, S 43- 92

SKAKKEBEAK N.E., HELLER C.G. (1973). Quantification of human seminiferous epithelium. J Reprod Fertil 32, 379- 389

SCHERLE W. (1970). A simple method für volumetry of organs in quantitative stereology. Mikroskopie 26 57-60

SCHMITZ C., HOF P.R. (2005). Design-based stereology in neuroscience. Neuroscience 130, 813-831

SCHULZE W., THOMS F., KNUTH U.A. (1999). Testicular sperm extraction: comprehensive analysis with simultaneously performed histology in 1418 biopsies from 766 subfertile men. Hum Reprod 14 Suppl 1, 82-96

SCHUPPE H.C., MEINHARDT A. (2005). Immune privilege and inflammation of the testis. Chem Immunol Allergy 88, 1-14

SEDLMEIER P. (1996). Jenseits des Signifikanztests- Rituals: Ergänzungen und Alternativen. Methodology 1, 41-63

SINOWATZ F. (2001). Morphologie und Histologie der männlichen Genitalorgane. In: Busch W., Holzmann A. (Hrsg.). Veterinärmedizinische Andrologie. 1. Auflage. Schattauer Stuttgart, S 1-17

SKINNER J.D., BOWEN J. (1968). Puberty in the Welsh Stallion. J Reprod Fertil 16, 133-135

SMITH J.A. (1974). Biopsy and the testicular artery of the horse. Equine Vet J 6, 81-83

SÖRENSEN F.B., MÜLLER J. (1990). Stereological estimates of nuclear volume in normal germ cells and carcinoma in situ of the human testis. Histopathology 17, 327-334

SPEILBERG L., EVENSEN O., BRATBERG B., SKJERVE E. (1993). Evaluation of five different immersion fixatives for light microscopic studies of liver tissue in atlantic salmon *salmo salar*. Dis Aquat Organ 17, 47-55

STERIO D.C. (1984). The unbiased estimation of number and size of arbitrary particles using the disector. J Microsc 134, 127-136

SULLIVAN G.M., FEINN R. (2012). Using effect size- or why the p value is not enough. J Grad Med Educ 4, 279- 282

SWIERSTRA E.E., GEBAUER M.R., PICKETT B.W. (1974). Reproductive physiology of the stallion. I. Spermatogenesis and testis composition. J. Reprod. Fertil 40, 113-123

THREFALL W.R. (2011). Testicular biopsy. In: McKinnon A.O., Squires E.L., Vaala W.E., Varner D.D. (Hrsg.). Equine Reproduction Volume 1 2nd Edition. Wiley Blackwell Ames Iowa, USA, S 1524 - 1530

THOMPSON D.L., PICKETT B.W., SQUIRES E.L., AMANN R.P. (1979). Testicular measurements and reproductive characteristics in stallions. J Reprod Fert Suppl 27, 13-17

TSCHANZ S., SCHNEIDER J.P., KNUDSEN L. (2014). Design-based stereology: Planning, volumetry and sampling are crucial steps for a successful study. Ann Anat 196, 3-11

TURNER R.M. (1998). Ultrasonography of the genital tract of the stallion. In: Reef V.B. (Hrsg.) Equine diagnostic ultrasound. 1.Auflage W.B.Saunders Company, Philadelphia, USA, S 446-454

VARNER D.D., BLANCHARD T.L., BRINSKO S.P., LOVE C.C., TAYLOR T.S., JOHNSON L. (2000). Techniques for evaluating selected reproductive disorders of stallions. Anim Rep Sci 493-509

VOSS K. (2007). Konvexe Mengen. In: Integralgeometrie für die Stereologie und Bildrekonstruktion. Springer-Verlag Berlin Heidelberg, S 1-12

WABERSKI D., SIEME H. (2005). Andrologische und spermatologische Untersuchung (Zuchttauglichkeitsuntersuchung) beim Hengst. In: Aurich C. (Hrsg.) Reproduktionsmedizin beim Pferd; 2. Auflage. Parey Verlag Stuttgart S 249-266

WEBER GREGORY J., TELLES ESMERALDINO A., BRUNELLI DE MORAES L., VIANNA LUZ D., MCMANUS C., MACEDO GREGORY R., MATOS R.C., MASCARENHAS JOBIM M.I. (2013). Peri-puberty in male Criolo horses – testicular development, histology of the seminiferous epithelium and epididymal sperm (Peri-Pubertät beim männlichen Criollo Pferd: Hodenentwicklung, Histologie des Keimepithels und Nebenhodenspermien). Pferdeheilkunde 29, 347-352

WEIBEL E.R. (1979). Introduction. In.: Weibel E.R. (Hrsg.) Stereological Methods Vol.1, Practical Methods for biological morphometrie. Academic Press London, S 1-7

WEIBEL E.R., HSIA C.C.W., OCHS M. (2007). How much is there really? Why stereology is essential in lung morphometry. J Appl Physiol 102, 459-467

WEITZE K.F. (2001). Andrologie beim Hengst. In: Busch W., Holzmann A. (Hrsg.) Veterinärmedizinische Andrologie. Schattauer Verlag Stuttgart S 337-400

WEST M.J., SLOMIANKA L., GUNDERSEN H.J.G. (1991). Unbiased stereological estimation of the total number of neurons in the subdivisions of the rat hippocampus using the optical fractionator. *Anat Rec* 231, 482-497

WEST M.J. (2012). Introduction in stereology. In: *Basic stereology for biologist and neuroscientists*. Cold Spring Harbor Laboratory Press, New York, S 1-14

WINSTANLEY A.M., MIKUZ G., DEBRUYNE F., SCHULMAN C.C., PARKINSON M.C. (2004). Handling and reporting of biopsy and surgical specimens of testicular cancer. *Eur Urol* 45, 564-573

WISSDORF H., BARTMANN C.P., GERHARDS H., HARPS O. (2010). Männliche Geschlechtsorgane mit Hodenhüllen und Harnröhre. In: *Wissdorf H., Gerhards H., Huskamp B., Deegen E. (Hrsg.). Praxisorientierte Anatomie und Propädeutik des Pferdes*. 3. Auflage, M & H Schaper, Hannover S 737-777

WOLF F.R., ALMQUIST J.O., HALE E.B. (1965). Prepubertal and pubertal characteristics of beef bulls on high nutrient allowance. *J Anim Sci* 24, 761-773

WREFORD N.G. (1995). Theory and practice of stereological techniques applied to the estimation of cell number and nuclear volume in the testis. *Microsc Res Tech* 32, 423-436

WREFORD N.G., KUMAR T.R., MATZUK M.M., KRETZER D.M. (2001). Analysis of the testicular phenotype of the follicle-stimulating hormone β -subunit knockout and the activin type II receptor knockout mice by stereological analysis. *Endocrinology* 142, 2916-2920

WROBEL K.H. (1998). Male reproductive system. In: *Dellmann H.D., Eurell J.A. (Hrsg.) Textbook of veterinary histology*. 5th Edition Williams & Wilkins, Maryland USA, S 226-246

XIA Y., ZHU W.J., HAO S.F., LIANG W.B., LI J. (2011). Stereological analysis of age-related changes of testicular peritubular cells in men. *Arch Gerontol Geriatr* 55, 116-119

YAKUBI A., SUZUKI S., MATSUMOTO M., KUROHMARU M., HAYASHI Y., NISHINAKAGAWA H. (2001). Staining pattern of the brush border and detection of cytoplasmic granules in the uriniferous tubules of female DBA/2Cr mouse kidney: comparison among various fixation and stains. *J Vet Med Sci* 63, 1339-1342

ZHANG R.D., WEN X.H., KONG L.S., DENG X.Z., PENG B., HUANG A.P., WAN Y., YANG Z.W. (2002). A quantitative (stereological) study of the effects of experimental unilateral cryptorchidism and subsequent orchiopexy on spermatogenesis in adult rabbit testis. *Reproduction* 124, 95-105

ZHENGWEI Y., MCLACHLAN R., BREMNER W.J., WREFORD N. (1997). Quantitative (stereological) study of normal spermatogenesis in adult monkey (*Macaca fascicularis*). *J Androl* 18, 681-687

ZHENGWEI Y., WREFORD N., ROYCE P., KRETSER D.M., MCLACHLAN R.I. (1998). Stereological evaluation of human spermatogenesis after suppression by testosterone treatment: Heterogeneous pattern of spermatogenetic impairment. *J Endocrinol Metab* 83, 1284-1291

ZWERENZ K. (2009). Zusammenhang bei qualitativen Variablen. In: *Statistik: Einführung in die computergestützte Datenanalyse*. Oldenbourg Wissenschaftsverlag GmbH, München, S 229-263

9. Anhang

9.1 Tabellenverzeichnis

Tab. 1: Übersicht der Hengste zur Probengewinnung	29
Tab. 2: Programm der Entwässerung und Paraffineinbettung im Tissue – Tek®VIP	39
Tab. 3: Protokoll des Entparaffinierens	40
Tab. 4: Färbeprotokoll Hämalaun – Eosin (HE)	41
Tab. 5: Färbeprotokoll Azan	41
Tab. 6: Median-, Minimal- und Maximalwerte der Tubuli-seminiferi- und Interstitium- Volumenprozentage in Abhängigkeit der Probenart, Fixation und Färbung.....	49
Tab. 7: Median-, Minimal- und Maximalwerte der Tubuli-seminiferi- und Interstitium- Volumenprozentage der Biopsien in Abhängigkeit der Probenlokalisierung, Fixation und Färbung.....	51
Tab. 8: Median-, Minimal- und Maximalwerte der Tubuli-seminiferi- und Interstitium- Volumenprozentage der Schnitte in Abhängigkeit der Probenlokalisierung, Fixation und Färbung.....	54
Tab. 9: Median-, Minimal- und Maximalwerte der Tubuli-seminiferi- und Interstitium- Volumenprozentage in Abhängigkeit der mikroskopischen Positionen der Biopsien	57
Tab. 10: Median-, Minimal- und Maximalwerte der Tubuli-seminiferi- und Interstitium- Volumenprozentage in Abhängigkeit der mikroskopischen Positionen der Schnitte.....	60
Tab. 11: Median-, Minimal- und Maximalwerte der Tubuli-seminiferi- und Interstitium- Volumenprozentage der linken und rechten Hodenbiopsien	64
Tab. 12: Median-, Minimal- und Maximalwerte der Tubuli-seminiferi- und Interstitium-Volu- menprozentage der linken und rechten Hodenschnitte	67
Tab. 13: Volumenprozentage von Tubuli seminiferi und Interstitium anhand der Biopsien einzelner Hengste.....	70
Tab. 14: Volumenprozentage von Tubuli seminiferi und Interstitium anhand der Schnitte einzelner Hengste.....	74
Tab. 15: Median-, Minimal- und Maximalwerte der anteiligen Volumenprozentage der Tubuli- seminiferi- und Interstitium Artefakte in Abhängigkeit der Probenart, Fixation und Färbung.....	80

9.2 Abbildungsverzeichnis

Abb. 1: Demonstration des Unterschiedes zwischen der wahren Anzahl von Partikeln in einem Gewebeausschnitt und den Partikeln die tatsächlich im Schnittbild erscheinen..	18
Abb. 2: Darstellung der Cavalieri-Methode	21
Abb. 3: Illustration des Dimensionsverlustes der Objekte von 3D zu 2D im Schnitt	24
Abb. 4: Interaktion des geometrischen Testsystems mit der Struktureigenschaft mit dem Ergebnis eines zählbaren Ereignisses (modifiziert nach HOWARD und REED 2005a).	24
Abb. 5: Schema des Hodens für die sonografische Untersuchung	30
Abb. 6: Längsschnitt lateromedial, ventrale Schallkopfposition nach LOVE (1992).....	30
Abb. 7: Längsschnitt, lateromedial, Schallkopf mittig positioniert nach LOVE (1992).....	30
Abb. 8: Längsschnitt lateromedial, dorsale Schallkopfposition nach LOVE (1992).....	31
Abb. 9: Längsschnitt ventrodorsal, nach LOVE et al. (1991).....	31
Abb. 10: Querschnitt lateromedial, Schallkopf mittig positioniert nach LOVE (1992).....	31
Abb. 11: Querschnitt lateromedial, Schallkopf cranial positioniert nach LOVE (1992).....	31
Abb. 12: Querschnitt lateromedial, Schallkopf caudal positioniert nach LOVE (1992).....	32
Abb. 13: Nebenhodenschwanz von ventral geschallt nach LOVE (1992).....	32
Abb. 14: Schallkopfposition NeHo-Schwanz.....	32
Abb. 15: Schallkopfposition NeHo-Kopf.....	32
Abb. 16: Schallkopfposition NeHo-Kopf nach LOVE (1992).....	32
Abb. 17: Ermittlung des absoluten Hodenvolumens mittels Wasserverdrängung.....	34
Abb. 18: Schema der Probengewinnung und Aufbereitung des Hodens.....	34
Abb. 19: Einstichrichtungen zur Biopsieprobennahme (a: craniolateral; b: craniomedial; c: caudomedial).....	35
Abb. 20: Hoden mit zugeordneter Vertikalachse.....	36
Abb. 21: a) 8 Schnitte senkrecht zur Vertikalachse, b) Die Scheiben wurden auf ihrer caudalen Fläche platziert.....	36
Abb. 22: a) Rotation der Scheiben um ihre Vertikalachse – Startpunkt Ansatzstelle Nebenhoden; b) Winkelstücke; c) Schnitte parallel zur linken Dreiecksgrenze	37
Abb. 23: Einbettungskassette mit Proben ; Dreiecksspitze Richtung Vertikalachse	38

Abb. 24: Vergleich der Volumina der Tubuli seminiferi und des Interstitiums in Abhängigkeit der Probenart	46
Abb. 25: Vergleich der Volumina der Tubuli seminiferi und des Interstitiums in Abhängigkeit des Fixationsmediums	47
Abb. 26: Vergleich der Volumina der Tubuli seminiferi und des Interstitiums in Abhängigkeit der Färbung	48
Abb. 27: Vergleich der Volumina der Tubuli seminiferi und des Interstitiums in Abhängigkeit der Hodenseite	48
Abb. 28: Vergleich der Volumenprozentage in Abhängigkeit der Probenart, Fixation und Färbung	50
Abb. 29: Vergleich der Volumenprozentage von Tubuli seminiferi und Interstitium der Biopsien hinsichtlich der Probenlokalisationen nach Fixation in Davidson und Färbung mit Azan	52
Abb. 30: Vergleich der Volumenprozentage von Tubuli seminiferi und Interstitium der Biopsien hinsichtlich der Probenlokalisationen nach Fixation in Davidson und Färbung mit HE ..	52
Abb. 31: Vergleich der Volumenprozentage von Tubuli seminiferi und Interstitium der Biopsien hinsichtlich der Probenlokalisationen nach Fixation in Formalin und Färbung mit Azan	53
Abb. 32: Vergleich der Volumenprozentage von Tubuli seminiferi und Interstitium der Biopsien hinsichtlich der Probenlokalisationen nach Fixation in Formalin und Färbung mit HE ...	53
Abb. 33: Vergleich der Volumenprozentage von Tubuli seminiferi und Interstitium der Schnitte hinsichtlich der Probenlokalisationen nach Fixation in Davidson und Färbung mit Azan	55
Abb. 34: Vergleich der Volumenprozentage von Tubuli seminiferi und Interstitium der Schnitte hinsichtlich der Probenlokalisationen nach Fixation in Davidson und Färbung mit HE ..	55
Abb. 35: Vergleich der Volumenprozentage von Tubuli seminiferi und Interstitium der Schnitte hinsichtlich der Probenlokalisationen nach Fixation in Formalin und Färbung mit Azan	56
Abb. 36: Vergleich der Volumenprozentage von Tubuli seminiferi und Interstitium der Schnitte hinsichtlich der Probenlokalisationen nach Fixation in Formalin und Färbung mit HE ...	56
Abb. 37: Vergleich der Volumenprozentage von Tubuli seminiferi und Interstitium der Biopsien hinsichtlich der mikroskopischen Positionen nach Fixation in Davidson und Färbung mit Azan	58
Abb. 38: Vergleich der Volumenprozentage von Tubuli seminiferi und Interstitium der Biopsien hinsichtlich der mikroskopischen Positionen nach Fixation in Davidson und Färbung mit HE	58
Abb. 39: Vergleich der Volumenprozentage von Tubuli seminiferi und Interstitium der Biospien hinsichtlich der mikroskopischen Positionen nach Fixation in Formalin und Färbung mit Azan	59

Abb. 40: Vergleich der Volumenprozent von Tubuli seminiferi und Interstitium der Biopsien hinsichtlich der mikroskopischen Positionen nach Fixation in Formalin und Färbung mit HE	59
Abb. 41: Vergleich der Volumenprozent von Tubuli seminiferi und Interstitium der Schnitte hinsichtlich der mikroskopischen Positionen nach Fixation in Davidson und Färbung mit Azan	61
Abb. 42: Vergleich der mikroskopischen Positionen hinsichtlich der Volumenprozent von Tubuli seminiferi und Interstitium der Schnitte nach Fixation in Davidson und Färbung mit HE	61
Abb. 43: Vergleich der mikroskopischen Positionen hinsichtlich der Volumenprozent von Tubuli seminiferi und Interstitium der Schnitte nach Fixation in Formalin und Färbung mit Azan	62
Abb. 44: Vergleich der mikroskopischen Positionen hinsichtlich der Volumenprozent von Tubuli seminiferi und Interstitium der Schnitte nach Fixation in Formalin und Färbung mit HE	62
Abb. 45: Vergleich der Volumenprozent von Tubuli seminiferi und Interstitium der linken und rechten in Davidson fixierten und mit Azan gefärbten Biopsien.....	64
Abb. 46: Vergleich der Volumenprozent von Tubuli seminiferi und Interstitium der linken und rechten in Davidson fixierten und HE gefärbten Biopsien	65
Abb. 47: Vergleich der Volumenprozent von Tubuli seminiferi und Interstitium der linken und rechten in Formalin fixierten und mit Azan gefärbten Biopsien.....	65
Abb. 48: Vergleich der Volumenprozent von Tubuli seminiferi und Interstitium der linken und rechten in Formalin fixierten und mit HE gefärbten Biopsien.....	66
Abb. 49: Vergleich der Volumenprozent von Tubuli seminiferi und Interstitium der linken und rechten in Davidson fixierten und mit Azan gefärbten Schnitte	67
Abb. 50: Vergleich der Volumenprozent von Tubuli seminiferi und Interstitium der linken und rechten in Davidson fixierten und mit HE gefärbten Schnitten.....	68
Abb. 51: Vergleich der Volumenprozent von Tubuli seminiferi und Interstitium der linken und rechten in Formalin fixierten und mit Azan gefärbten Schnitten	68
Abb. 52: Vergleich der Volumenprozent von Tubuli seminiferi und Interstitium der linken und rechten in Formalin fixierten und mit HE gefärbten Schnitten.....	69
Abb. 53: Vergleich der Tubuli seminiferi- und Interstitium-Volumenprozent zwischen den Hengsten anhand der in Davidson fixierten und mit Azan gefärbten Biopsien	70
Abb. 54: Vergleich der Tubuli-seminiferi- und Interstitium-Volumenprozent zwischen den Hengsten anhand der in Davidson fixierten und mit HE gefärbten Biopsien.....	71
Abb. 55: Vergleich der Tubuli-seminiferi- und Interstitium-Volumenprozent zwischen den Hengsten anhand der in Formalin fixierten und mit Azan gefärbten Biopsien	72

Abb. 56: Vergleich der Tubuli-seminiferi- und Interstitium-Volumenprozent zwischen den Hengsten anhand der in Formalin fixierten und mit HE gefärbten Biopsien.....73

Abb. 57: Vergleich der Tubuli-seminiferi- und Interstitium-Volumenprozent zwischen den Hengsten anhand der in Davidson fixierten und mit Azan gefärbten Schnitten75

Abb. 58: Vergleich der Tubuli-seminiferi- und Interstitium-Volumenprozent zwischen den Hengsten anhand der in Davidson fixierten und mit HE gefärbten Schnitten76

Abb. 59: Vergleich der Tubuli-seminiferi- und Interstitium-Volumenprozent zwischen den Hengsten anhand der in Formalin fixierten und mit Azan gefärbten Schnitten77

Abb. 60: Vergleich der Tubuli seminiferi- und Interstitium-Volumenprozent zwischen den Hengsten anhand der in Formalin fixierten und mit HE gefärbten Schnitten78

9.3 Rezepte

Formaldehyd 5%

Nach HALLMANN L. (1955). Klinische Chemie und Mikroskopie. 7. Auflage Georg Thieme Verlag Stuttgart S 17

Davidson Fixierung

Bestandteile	Prozentualer Anteil	Beispiel
37 % iger Formalin	2 Teile	500ml
96 % iger Alkohol	3 Teile	750ml
Eisessig	1 Teil	250ml
Aqua dest	3 Teile	750ml

1 % iger Eosin wässrig; wenige Tropfen zum Anfärben der Lösung

Rezept aus dem Institut der Tierpathologie FU-Berlin

Publikationsverzeichnis:

Neuhauser S., Herz J., Handler J. (2016).
Stereological evaluation of testicular biopsy specimens in stallions.
7th International Symposium on Stallion Reproduction.
Illinois, 27.-29. August 2016
Journal of Equine Veterinary Science 43, 579

Danksagung

Meinem Doktorvater, Herrn Prof. Dr. J. Handler, möchte ich für die Überlassung des interessanten Themas, die freundliche Zusammenarbeit und seine Unterstützung und Beratung bei der Durchführung der Arbeit herzlich danken.

Dr. S. Neuhauser möchte ich für die Einführung in das Thema und die fachkundige Betreuung während des praktischen Teils der Arbeit ausdrücklich danken.

Dr. S. Rheinfeld, meiner Mitdoktorandin und Freundin, möchte ich besonders für Ihre Organisationsfähigkeit und Gewissenhaftigkeit während der Durchführung der Versuche danken. Es ist wunderbar, dass wir durch Arbeitsteilung das beste Ergebnis erzielen konnten.

Mein besonderer Dank gilt den Mitarbeitern des Institutes für Tierpathologie, Dr. O. Kershaw sowie P. Nehrig, für die Beratung und Bearbeitung des Probenmaterials. Ihre Hilfsbereitschaft hat wesentlich zum Gelingen der Arbeit beigetragen.

Ein großes Dankeschön gilt meinem lieben und geschätzten Arbeitsteam, allen voran Dr. H. Großklaus. Durch Ihre Unterstützung war es möglich, das Ziel trotz eines langen Weges zu erreichen, indem Sie immer wieder Zeitfenster für die Fertigstellung meiner Doktorarbeit einräumte.

Mein herzlichster Dank gilt meinem erstklassigen Mann Peter, durch seine außerordentliche Unterstützung und seinem Beistand wurde das Projekt Doktorarbeit auch zu einem gemeinsamen Werk.

Abschließend danke ich meinen großartigen Eltern, die mich bewegt haben, meine beruflichen Träume und Ziele zu verfolgen, was ohne Ihre monumentale Unterstützung nicht möglich gewesen wäre. Danke, dass Ihr immer an mich geglaubt habt, mich immer ermutigt habt, niemals im Leben aufzugeben. Meiner Schwester danke ich für Ihre fröhliche und positive Lebenseinstellung, welche mich immer wieder ermutigt hat.

Erklärung

Hiermit bestätige ich, dass ich die vorliegende Arbeit selbstständig angefertigt habe. Ich versichere, dass ich ausschließlich die angegebenen Quellen und Hilfen in Anspruch genommen habe.

Berlin, den 26. November 2016

Jana Herz



mbvberlin mensch und buch verlag

39,90,00 Euro | ISBN: 978-3-86387-844-3