

Aus dem Julius Wolff Institut
der Medizinischen Fakultät Charité – Universitätsmedizin Berlin

DISSERTATION

**Fumagillin als Angiogenesehemmer im Osteotomiemodell
der Ratte**

zur Erlangung des akademischen Grades
Doctor medicinae (Dr. med.)

vorgelegt der Medizinischen Fakultät
Charité – Universitätsmedizin Berlin

von

Juliane-Simone Rauhe
aus Berlin

Gutachter: 1. Prof. Dr. rer. nat. B. Wildemann

2. Prof. Dr. med. K.-H. Frosch

3. Prof. Dr. W. Lehmann

Datum der Promotion: 30.11.2012

Inhaltsverzeichnis

1.	Einleitung	5
1.1	Knochenaufbau	5
1.1.1	Aufbau des langen Röhrenknochens	6
1.1.2	Zellen des Knochens	8
1.1.2.1	Osteoblasten	8
1.1.2.2	Osteoklasten	9
1.2	Physiologische Knochenheilung	10
1.2.1	Primäre und sekundäre Knochenheilung	10
1.2.2	Phasen der Knochenheilung	11
1.3	Pathologische Knochenheilung	13
1.3.1	Formen der pathologischen Knochenheilung	13
1.3.2	Pseudarthrose	13
1.3.2.1	Einteilung der Pseudarthrosen	14
1.3.2.2	Entstehung und Diagnostik	15
1.3.2.3	Therapie	16
1.4	Knochenheilung und Angiogenese	18
1.5	Angiogenese	18
1.6	Angiogeneseinhibition	19
1.7	Fumagillin	20
1.7.1	Wirkung von Fumagillin	21
1.8	Ziel der Arbeit	22
1.9	Vorversuche	23
2.	Material und Methoden	24
2.1	Tiermodell	24
2.1.1	Tiere	24
2.1.2	Implantate	24
2.1.3	Operatives Vorgehen	25
2.1.4	Postoperative Kontrollen	28
2.1.5	Euthanasie	28
2.1.6	Präparation	29
2.1.7	Gruppeneinteilung	29
2.2	Auswertung	30
2.2.1	Radiologie	30
2.2.2	Standzeiten 5 und 10 Tage	30
2.2.2.1	Einbettung und Schneiden	30
2.2.2.2	Histologische Färbungen	32
2.2.2.3	Immunhistochemie	34
2.2.2.4	Digitalisierung der histologischen Präparate	36
2.2.2.5	Region of Interest (ROI)	36
2.2.2.6	Messungen in den verschiedenen Färbungen	37
2.2.2.7	Gefäßzählung	38

2.2.3	Standzeiten 28,42 und 84 Tage	38
2.2.3.1	Biomechanik	38
2.2.3.2	Histomorphometrische Auswertung	41
2.2.3.2.1	Färbungen	43
2.2.3.3	Histomorphometrie	44
2.2.4	Statistik	45
3.	Ergebnisse	46
3.1	Radiologie	46
3.2	Histologie, 5 und 10 Tage Standzeit	49
3.2.1	Charakterisierung des Kallusgewebes	49
3.2.2	Bestimmung der Knorpelgewebsfläche	52
3.2.3	Bestimmung der Knochengewebfläche	54
3.2.4	Darstellung der Blutgefäße im Kallusgewebe	56
3.3	Biomechanik	58
3.4	Charakterisierung des Kallusgewebes, 28, 42 und 84 Tage Standzeit	62
4.	Diskussion	66
5.	Zusammenfassung	75
6.	Literaturverzeichnis	76
7.	Abkürzungsverzeichnis	83
8.	Abbildungsverzeichnis	85
9.	Tabellenverzeichnis	87
10.	Danksagung	88
11.	Publikationen	89
12.	Lebenslauf	90
13.	Selbstständigkeitserklärung	91

1. Einleitung

Diaphysäre Tibiafrakturen sind eine der häufigsten Verletzungen bei Frakturen langer Röhrenknochen und zeigen die höchste Rate an Heilungsstörungen.⁸⁰ Trotz moderner Therapieverfahren kommt es immer noch bei mehr als 5-10% der Tibiafrakturen zu einer verzögerten Heilung oder einem völligen Ausbleiben der knöchernen Überbrückung als schwerwiegende Komplikation.²⁵ Die Überlebensrate von Patienten mit multiplen Verletzungen steigt an, so dass hier verstärkter Behandlungsbedarf für Frakturen insbesondere im Zusammenhang mit weiteren schweren Verletzungen besteht.²⁶ Durch notwendige Revisionen und dadurch bedingte längerfristige Krankenhausaufenthalte entstehen sowohl persönliche als auch ökonomische Belastungen. Die Gründe des Auftretens gravierender Heilungsstörungen können vielfältigen Ursprungs sein und bleiben häufig ungeklärt. Dabei wird eine ungenügende Blutversorgung der Fraktur und ihrer Umgebung als Hauptursache diskutiert.^{40; 53; 78}

1.1 Knochenaufbau

Knochen ist das Stützgewebe des Körpers. Er vereint die Eigenschaften der Formbeständigkeit, Härte sowie Druck-, Zug-, Biegungs- und Torsionsfestigkeit.^{62; 68} Eine äußere Gewalteinwirkung auf den Knochen führt zu einer traumatischen Fraktur. Diese ist abhängig von der Stärke und Richtung der Gewalteinwirkung. Auch die mechanischen Eigenschaften des jeweiligen Knochens, insbesondere seine Festigkeit und Elastizität haben Einfluss auf das Ausmaß der Verletzung. Selbst die körpereigenen Muskelkräfte können dieses beeinflussen.⁶² Durch ein auftretendes Trauma wird das Ablaufen von Mechanismen in Gang gesetzt, die zur Heilung der Verletzung und zur Wiederherstellung des physiologischen Aufbaus führen sollen.⁷⁵

1.1.1 Aufbau des langen Röhrenknochenknochens

Die Eigenschaften des Knochens ergeben sich aus seinem Aufbau. Der lange Röhrenknochen wird in drei Abschnitte unterteilt. Er besteht aus der Diaphyse, der Metaphyse und der Epiphyse. Die Diaphyse ist das röhrenförmige Mittelstück.⁶⁸ Die Metaphyse ist eine Erweiterung der Diaphyse und setzt sich in der Epiphyse fort. Die Epiphyse bildet die Gelenkfläche. Durch ihre Verbreiterung trifft die Kraft am Gelenk auf eine größere Querschnittsfläche.⁷⁹ Während der Knochenentwicklung und des Wachstums werden Epiphyse und Diaphyse durch die Wachstumsfuge voneinander getrennt.

In jedem Knochen lassen sich die Spongiosa und die Kompakta unterscheiden. Die Spongiosa besteht aus schmalen Bälkchen, die von Knochenmark umgeben werden. Die Bälkchen richten sich in ihrer Anordnung entsprechend der mechanischen Belastung des Knochens aus. Die Kompakta ist die Rinde (Kortikalis) des Röhrenknochens. Sie kann beim Menschen an der Tibiavorderkante bis zu 1 cm dick sein.⁴⁹ Beide bestehen aus Knochengewebe, welches aus den Knochenzellen und der extrazellulären Matrix aufgebaut ist. Den größten Anteil an der Knochensubstanz haben mit ca. 70% Mineralien, welche aus Hydroxylapatitkristallen, Kalziumphosphat und Kalziumkarbonat bestehen. Ebenfalls einen beträchtlichen Anteil hat das Kollagen vom Typ I mit ca. 27%. Zu einem geringen Prozentsatz (ca. 2% des Knochengewebes) sind weitere Proteine am Aufbau beteiligt. Hierzu zählen vor allem Proteoglykane und Osteokalzin.⁶²

Entsprechend der Anordnung der Kollagenfasern können Geflecht- und Lamellenknochen unterschieden werden. Geflechtknochen entsteht immer dort, wo Knochengewebe schnell gebildet wird. Die Kollagenfibrillen liegen in vernetzten, aber ungeordneten, zufälligen Bündeln vor. Der Grad der Mineralisierung ist gering.⁶⁸ Biomechanisch hochwertiger ist der Lamellenknochen. Er ersetzt allmählich den Geflechtknochen. Hier liegt das Kollagen in geordneten Bündeln als Lamellen vor. In der Spongiosa werden diese Lamellen parallel zur Oberfläche angelegt, während sie in der Kompakta als funktionelle Einheit der Osteone vorliegen (Abb. 1). Jedes Osteon besteht aus 5-20 Knochenlamellen, die um die sogenannten Havers-Kanäle angeordnet

sind. In den Havers-Kanälen verlaufen die Blutgefäße. Von dort aus werden die Knochenzellen (Osteozyten) eines Osteons durch Diffusion versorgt (Abb. 1).⁴⁹

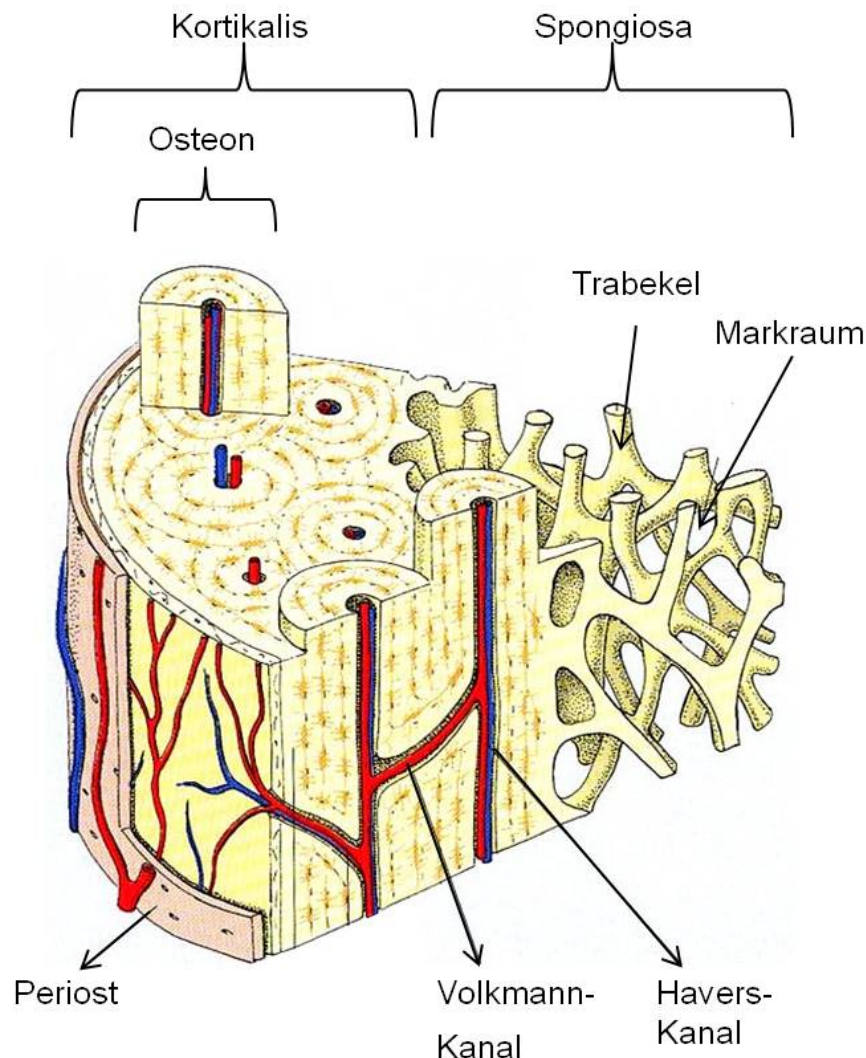


Abb. 1: Schematische Darstellung des mikroskopischen Knochenaufbaus⁷⁷

Von außen wird der Knochen von Periost umgeben. Es besteht aus dem Stratum fibrosum und dem Stratum osteogenicum. Dieses besteht aus nicht-mineralisierten Kollagenfibrillen und Zellen, die sich aus mesenchymalen Stammzellen, Osteoprogenitorzellen sowie ruhenden Osteoblasten und –klasten zusammensetzen. Diese Zellen sind für den Knochenumbau und Reparaturmaßnahmen verantwortlich. In das Stratum fibrosum strahlen die Sehnenansätze, die nicht direkt im Knochen

ansetzen, ein. Dadurch wird die Ansatzfläche vergrößert und die Kraft verteilt. Die im Periost enthaltenen Gefäße versorgen den Knochen. Größere dort liegende Gefäße treten als Arteriae nutritiae durch die Foramina nutritia des Knochens und erreichen die Kanäle des Knochenmarks.⁶⁸ Die ausgeprägte Innervierung des Periosts ist für die Schmerzempfindlichkeit des Knochens verantwortlich.⁴⁹

Die inneren Knochenoberflächen sind vom Endost überzogen, welches ähnlich aufgebaut ist wie das Stratum osteogenicum.^{49; 68} In den inneren Hohlräumen der langen Röhrenknochen liegt das Knochenmark. Die Unterteilung erfolgt in rotes und gelbes Knochenmark. Das rote Knochenmark ist hämatopoetisch aktiv und wird im Laufe des Lebens durch gelbes, fettzellenreiches Mark ersetzt. Im Gegensatz zu Kindern sind beim Erwachsenen nur noch wenige Knochen bzw. Knochenabschnitte an der Blutbildung beteiligt, so z.B. der Beckenkamm.^{8; 60}

1.1.2 Zellen des Knochens

Die Zellen des Knochens unterteilen sich in Osteoblasten, die Knochensubstanz aufbauen, und Osteoklasten, die Knochensubstanz abbauen. Somit wird der Knochen dynamisch an seine Aufgaben angepasst, denn die Zellen können über verschiedene Signalwege mit ihrer Umgebung kommunizieren.

1.1.2.1 Osteoblasten

Osteoblasten synthetisieren Kollagen, regulieren die Mineralisation und die Aktivität der Osteoklasten.⁴⁹ Ihre Entstehung aus multipotenten mesenchymalen Stammzellen läuft unter dem Einfluss von Hormonen und Wachstumsfaktoren ab. Die Zellen zeichnen sich durch einen exzentrischen, runden Kern, ein basophiles Zytoplasma und einen deutlichen Golgi-Apparat aus. Sie liegen dem nicht mineralisierten Osteoid auf. Einige von ihnen werden während der Mineralisierung eingemauert, andere gehen in Apoptose bzw. werden in einen inaktiven Zustand versetzt.⁵²

Die von der Knochenmatrix eingemauerten Osteoblasten heißen Osteozyten und liegen in Lakunen zwischen den Knochenlamellen. Sie erscheinen sternförmig, da ihre Fortsätze durch gap junctions funktionell miteinander verbunden sind.⁴⁹ So können sie mechanische Signale aus der Peripherie in das Zentrum des Knochens übermitteln und die Kontrolle über die Menge an Knochengewebe übernehmen.²⁹

Die Osteoblasten können über RANKL (Rezeptoraktivator vom NF- κ B Liganden), der den RANK-Rezeptor aktiviert, die Differenzierung der Osteoklasten (Kapitel 1.1.2.2) aktivieren. Über die Sekretion von Osteoprotegerin können sie die Differenzierung auch hemmen. Damit nehmen sie Einfluss sowohl auf den Knochenabbau als auch auf den -umbau.^{29; 52}

1.1.2.2 Osteoklasten

Osteoklasten sind die Gegenspieler der Osteoblasten. Ihre Hauptaufgabe ist die Resorption des Knochengewebes. Es handelt sich um mehrkernige Zellen, die aus denselben hämatopoetischen Stammzellen wie Monozyten und Makrophagen hervorgehen.⁸¹

Die aktivierten Osteoklasten sind polarisierte Zellen.⁸¹ Sie bilden an ihrer resorptiv aktiven Seite eine faltige Zellmembran aus, die sich an ihren seitlichen Rändern fest an die Oberfläche der Knochenmatrix bindet. In die entstandenen Lakunen werden über ATP-abhängige Protonenpumpen Wasserstoffionen und Chloridionen befördert. Durch die Bindung des Osteoklasten an die Knochenmatrix wird der Bereich, der vom Osteoklast begrenzt wird, vollständig vom übrigen Gewebe abgetrennt.^{29; 81} Durch den sauren pH-Wert in der Lakune werden die Kalziumverbindungen aufgelöst. Außerdem werden Enzyme wie die lysosomale Cysteinproteinase und Matrix-Metalloproteinasen sezerniert, welche die organische Matrix auflösen. Die Zelle nimmt die degenerierten Matrixbestandteile durch Endozytose auf. Am apikalen Zellpol erfolgt dann deren Exozytose.⁸¹

Durch die ständig ablaufenden physiologischen Umbauprozesse wird bei einem erwachsenen Menschen das Skelett in 10 Jahren einmal komplett erneuert.⁴⁹

1.2 Physiologische Knochenheilung

Der beschriebene physiologische Aufbau des Knochens wird bei Verletzungen zerstört und muss während des Heilungsprozesses wieder hergestellt werden. Die Knochenheilung stellt einen besonderen Prozess im menschlichen Körper dar, da sie im Idealfall ohne Narbenbildung abläuft.¹⁰

Grundsätzlich sind zwei Formen der Bildung von Knochengewebe in der Knochenentwicklung bekannt. Diese sind zum einen die direkte (intramembranöse/desmale) Ossifikation und zum anderen die chondrale Ossifikation, bei der zunächst eine knorpelige Vorstufe gebildet wird.⁴⁹

1.2.1 Primäre und sekundäre Knochenheilung

Man unterteilt die Knochenheilung neben der desmalen und chondralen auch in die primäre oder direkte und in die sekundäre oder indirekte Knochenheilung.

Die primäre Knochenheilung ist nur bei kleineren Defekten oder einem schmalen Frakturspalt anzutreffen. Sie wird bei modernen Osteosyntheseverfahren angestrebt. Im Frakturspalt entsteht kapillar- und fibroblastenreiches Granulationsgewebe, das primär Faserknochen und schließlich Lamellenknochen bildet. Es entsteht kein Kallus, sondern es kommt zu einer direkten knöchernen Überbrückung durch die Osteone. Dieses ist nur unter absoluter Stabilität möglich und tritt deshalb in der natürlichen Knochenheilung kaum auf.^{4; 50}

Die sekundäre Knochenheilung läuft über eine Kallusbildung ab. Durch die frakturbedingte Verletzung entsteht ein Hämatom, in dem sich Granulations- und Fasergewebe zu einem Kallus organisiert. Eingewanderte Fibroblasten reifen zu Osteoblasten heran und bilden Geflechtknochen. Geflechtknochen ist weniger belastbar und wird im Verlauf zu höherwertigem Lamellenknochen umgebaut.⁵ Mikrobewegungen und Belastung fördern den Prozess. Steigen Belastung und Bewegung jedoch über einen gewissen Grad weiter an, kommt es zu einer verzögerten bzw. ausbleibenden Knochenheilung.⁵⁰

1.2.2 Phasen der Knochenheilung

Die Knochenheilung erfolgt in mehreren Phasen (Abb. 2).^{1; 69}

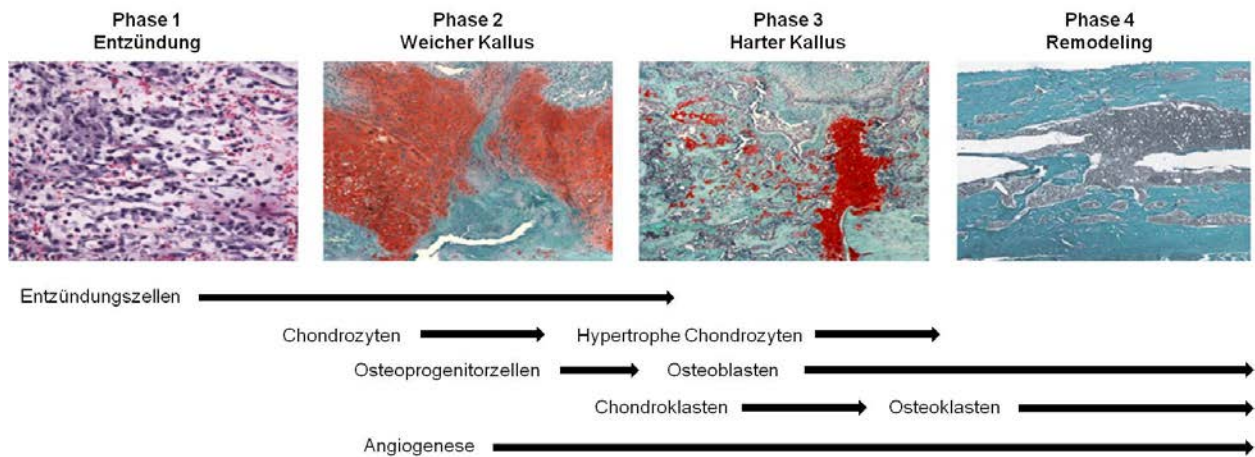


Abb. 2: Überblick über die vier Phasen der Knochenheilung und die daran beteiligten Zellen nach Schindeler *et al.*⁶⁹ In Phase 1 ist Bindegewebe im Kallus zu erkennen. Die Kerne der Entzündungszellen sind dunkel angefärbt. In den Phasen 2 und 3 erfolgt der schrittweise Umbau des zunächst überwiegend knorpeligen Kallusgewebes (rot) in mehr und mehr mineralisiertes Gewebe (blau-grün). Phase 4 zeigt mineralisiertes Gewebe (blau-grün).

Ein Trauma läuft mit der Bildung eines Hämatoms und mit einer Verletzung der umliegenden Weichteile ab. Zunächst kommt es im Frakturgebiet zu einer unspezifischen Entzündungsreaktion, welche ein bis drei Tage andauert.⁶ Es werden Entzündungszellen wie Makrophagen, degranulierende Blutplättchen, Granulozyten, Lymphozyten und Monozyten rekrutiert (Abb. 2). Eingewanderte Stammzellen beginnen, sich zu Chondrozyten und Osteoblasten zu differenzieren. Die phagozytierenden Zellen entfernen geschädigte Zellen und Strukturen aus der Frakturzone.^{4; 19; 39; 69} Die durch Makrophagen und Entzündungszellen ausgeschütteten Interleukine -1 und -6 sowie TNF- α fördern die Synthese von Extrazellulärmatrix und die Angiogenese.¹

Als nächstes läuft die Phase der Bildung des weichen Kallus ab (Abb. 2). Sie dauert ungefähr 2 Wochen.⁶ Die Makrophagen bauen die Fibrinfäden im Hämatom ab, während die Osteoklasten nekrotisches Knochengewebe entfernen.⁶⁰ Osteoprogenitorzellen und proliferierende Chondrozyten des Periosts formen den weichen Kallus. Der Knorpel ist primär avaskulär und entsteht dort, wo auf Grund von Beweglichkeit keine intramembranöse Ossifikation möglich ist.^{38; 55; 75} Subperiostal kann sich bereits in dieser frühen Phase der Heilung an der Diaphyse durch intramembranöse Ossifikation ein Gerüst aus Geflechtknochen bilden. Die Dicke dieses Gerüsts nimmt zum Frakturspalt hin zu.^{83; 87}

Die dritte Stufe ist die Phase eines harten Kallus (Abb. 2). Sie dauert beim Erwachsenen je nach Lokalisation ca. 3-4 Monate.⁶ Die Chondrozyten im Knorpel hypertrophieren und es kommt zur Mineralisation des Knorpels.^{6; 83} Es findet eine Formierung von mineralisiertem Knochen in der durch mineralisierten Knorpel stabilisierten Umgebung statt. Die Vaskularisierung ist ein wichtiger Bestandteil dieser Phase, da vor allem die Osteoblastendifferenzierung Sauerstoff abhängig ist.⁶⁹

In der vierten und letzten Stufe wird der neu gebildete Knochen einem Remodelling unterzogen (Abb. 2). Es entsteht kortikaler oder trabekulärer Knochen, der in den mechanisch stabileren Lamellenknochen umgebaut wird. Osteoklasten resorbieren den überflüssigen Knochen im Kallus, so dass der Knochen seine ursprüngliche Form annimmt.⁶⁹

Die Angiogenese läuft in allen Phasen der Knochenheilung ab.⁶⁹

1.3 Pathologische Knochenheilung

Die präzise Abfolge der in dem vorhergehenden Kapitel beschriebenen Mechanismen zur Frakturheilung kann durch vielfältige Faktoren und äußere Einflüsse gestört werden, so dass ein regelrechter Ablauf nicht mehr möglich ist. Eine pathologische Knochenheilung ist die Folge.

1.3.1 Formen der pathologischen Knochenheilung

Von einer pathologischen Knochenheilung wird gesprochen, wenn es in einem bestimmten Zeitrahmen nicht zu einer Heilung der Fraktur kommt. Bereits 4 Monate nach der erlittenen Verletzung spricht man von einer verzögerten Heilung. Ist nach 6 Monaten noch immer keine Konsolidierung der Fraktur erreicht worden, handelt es sich um ein Ausbleiben der Knochenheilung.⁸²

1.3.2 Pseudarthrose

Das Wort Pseudarthrose setzt sich aus den altgriechischen Wörtern pseude (deutsch: falsch) und arthron (deutsch: Gelenk) zusammen. Pseudarthrosen können kongenital auftreten. Es handelt sich hierbei um eine sehr seltene Missbildung. Die Inzidenz liegt bei 0,5 pro 100000 Geburten. Frakturen treten meist erst mit Gehbeginn auf, somit ist lediglich die Veranlagung angeboren. Bei Geburt liegt bei den Betroffenen meist nur eine Antekurvatur oder Verkürzung des betroffenen Knochens vor.³⁴ Im Gegensatz hierzu steht die Pseudarthrose nach einer Fraktur. Es handelt sich hierbei um das Ausbleiben der Knochenheilung mit definitiver Ausbildung eines Falschgelenkes. Echte Falschgelenke, die sowohl eine Gelenkkapsel also auch –flüssigkeit enthalten, entstehen sehr selten. Für die Verwendung des Begriffs Pseudarthrose sind diese nicht notwendig.⁶⁶ Der Begriff wird immer dann verwendet, wenn 6 Monate nach der Fraktur keine Konsolidierung erfolgte.⁶²

1.3.2.1 Einteilung der Pseudarthrosen

Die Diagnose erfolgt an Hand der radiologischen Untersuchung und wurde bisher nach der Einteilung von Weber und Czech vorgenommen (Abb. 3).⁸² Anhand dieser Klassifikation werden Pseudarthrosen in eine vitale und eine avitale Form eingeteilt. Erstere werden als reaktiv, osteogen und gut durchblutet erachtet und weiter in hypertroph, normotroph und hypotroph eingeteilt. Bei einer hypertrophen Pseudarthrose sind die Knochenenden am Frakturspalt verbreitert, weshalb sie auch als Elefantenfußpseudarthrose bezeichnet werden.⁶¹ Bei der hypotrophen Pseudarthrose sind die Frakturenenden gegenüber dem Knochenschaft verschmälert. Daraus ergibt sich, dass es bei normotrophen Pseudarthrosen weder zu einer Verschmälerung noch zu einer Verbreiterung des Knochens am Frakturspalt kommt.

Im Gegensatz dazu werden avitale Pseudarthrosen als nicht reaktiv und häufig atroph klassifiziert. Neben großen Knochendefekten wird eine unzureichende Blutzirkulation als verantwortlich angenommen. Die Prognose zur Knochenheilung ist wesentlich schlechter als bei den vitalen Pseudarthrosen.⁸²

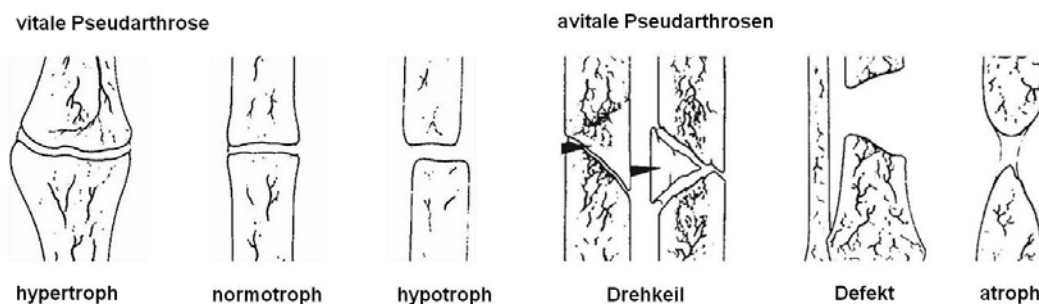


Abb. 3: Einteilung der Pseudarthrosen nach Weber und Czech⁸²

Neben den von Weber und Czech klassifizierten Pseudarthrosen existiert des Weiteren die Infektpseudarthrose. Wie der Name bereits sagt, handelt es sich hierbei um eine Infektion des Gewebes. Diese kann bei einer offenen Fraktur entstehen oder als reaktive Osteomyelitis. Auch der operative Eingriff kann durch mangelnde Asepsis die Infektion auslösen. Die bakterielle Infektion führt zu Nekrosen und damit zum Ausbleiben der Knochenheilung.⁶²

1.3.2.2 Entstehung und Diagnostik

Als wichtige Faktoren zur Bildung von Pseudarthrosen werden eine erhöhte Beweglichkeit im Frakturspalt, eine Minderdurchblutung, ein Verlust von Knochenfragmenten, aber auch eine zu starre Fixierung der Fraktur sowie eine Immunsuppression beschrieben. Darüber hinaus beeinflussen Infektionen und der Hormonspiegel die Bildung von Pseudarthrosen.^{51; 64} Auch die Lokalisation einer Fraktur spielt eine Rolle, da die Durchblutung und der Anteil an Spongiosa in den Knochen verschieden sind. So heilt eine distale Radiusfraktur z.B. schneller als eine Radiuschaftfraktur.⁶² Diabetes mellitus, rheumatoide Arthritis, Neuropathien und Osteoporose beeinflussen die Knochenheilung negativ. Ebenso wirken eine Steroidtherapie, eine Zytostatikatherapie, eine Strahlentherapie und eine Therapie mit nichtsteroidalen Antirheumatikern hemmend auf die Knochenheilung.⁶⁶

Klinisch auffällig werden Pseudarthrosen durch Schmerzen, Schwellung im Frakturbereich, Achsen- und Rotationsfehlstellungen, Kraftlosigkeit, Instabilität und Versteifungen sowie Bewegungseinschränkungen der benachbarten Gelenke. Jedoch kann ein straffer bindegewebiger Kallus die Pseudarthrose stabilisieren, dass sie klinisch zunächst nur wenig auffällig wird.¹⁵

Bei bestehendem Frakturspalt trägt ein konventionelles Röntgenbild in zwei Ebenen zur Diagnosefindung bei. Hinweise auf eine Pseudarthrose geben hier ein erweiterter Frakturspalt, ein wolkiger Reizkallus, Resorptionszonen sowie eine Lockerung des Osteosynthesematerials. Reicht das konventionelle Bild nicht aus, um die Überbrückung des Frakturspaltes zu beurteilen, ist eine Computertomographie notwendig. Hier sind auch Sequester (abgestorbene Knochenstücke) detailliert zu erkennen. In der Laboruntersuchung können sich ein erhöhtes CRP und eine beschleunigte Blutsenkungsgeschwindigkeit zeigen. Reaktive Pseudarthrosen sind durch ein verstärktes Signal in der Skelettszintigraphie gekennzeichnet, avitale hingegen können kein Technetium speichern.⁶⁶

Auf Grund dieser Komplexität der Entstehung und Ausprägung stellen sich Calori *et al.*⁹ die Frage, ob die bestehenden Klassifikationen der Pseudarthrosen ausreichend sind. Bei Weber und Czech findet nur die radiologische Komponente Berücksichtigung und

eine weitere Klassifikation nach Ilizarov beachtet nur die Morphologie des Knochens. Der neue Vorschlag für ein Scoringsystem berücksichtigt die Beschaffenheit des Knochens und die Art der primären Verletzung, die bereits erfolgte Behandlung, die Größe des Frakturspaltes, den Weichteilschaden, aber auch den Allgemeinzustand des Patienten, seine feste Medikation, Laborparameter und Vorerkrankungen wie z.B. Diabetes mellitus. Außerdem wird die Klassifikation nach Weber und Czech berücksichtigt. Damit werden erstmals die individuellen Risiken des entsprechenden Patienten bei der Klassifikation beachtet, da diese für die Heilungschancen, aber auch für das Therapiekonzept unumgänglich sind.⁹

1.3.2.3 Therapie

Die Therapie richtet sich nach der Art der Pseudarthrose. So bedürfen Pseudarthrosen nach Klavikulafrakturen häufig keiner Therapie, da sie asymptomatisch bleiben. Infektpseudarthrosen hingegen müssen antimikrobiell bis zur vollständigen Herdsanierung behandelt werden. Bei nekrotischem Gewebe und Knochenfragmenten erfolgt eine operative Entfernung, sofern die Fragmente nicht zur Stabilisierung beitragen.¹⁵ Allgemein lässt sich sagen, dass reaktive, vitale Pseudarthrosen mechanisch mit einem Verriegelungsnagel oder einer Plattenosteosynthese stabilisiert werden müssen, während bei avitalen Pseudarthrosen das Hauptaugenmerk neben der Stabilisierung auf der Revitalisierung liegt. Diese kann durch die Entfernung von Narbengewebe und die Anfrischung der Frakturzone erreicht werden. Eine weitere Möglichkeit ist die Dekortikation des Hauptfragmentes, die unter Belassung des Weichteilgewebes durchgeführt wird. Häufig ist jedoch eine autologe Spongiosaplastik erforderlich.⁶¹ Diese autologen Transplantate haben sowohl osteogene (knochenbildend), osteoinduktive (anregend auf die Knochenneubildung) als auch osteokonduktive (als Leitstruktur für die Knochenzellen wirkend) Effekte und fördern so den Heilungsprozess des Knochens.²⁵ Auch nicht operative Therapien stellen eine Behandlungsmöglichkeit dar. Hierzu zählen die extrakorporelle Stoßwellen- und die niedrig intensiv gepulste Ultraschalltherapie.¹⁵ Die Stoßwellentherapie verursacht Mikrofrakturen, so dass die Mediatoren der Frakturheilung aktiv werden.⁶⁶

Nach Schmidmaier *et al.*⁷⁰ konnten Bone Morphogenic Protein-7 und -2 erfolgreich an Patienten mit Heilungsverzögerungen angewendet werden. Eine erfolgreiche Behandlung wird auch von Keramaris *et al.*⁴⁰ beschrieben. Govender *et al.*³⁰ zeigten durch die Implantation von BMP-2 eine Reduktion der notwendigen Zweiteingriffe und einen verbesserten Heilungsprozess bei einer Kohorte von 450 Patienten mit offener Tibiafraktur. Eine sichere und effektive Behandlung von offenen Tibiafrakturen konnte für BMP-7 durch die Anwendung an Patienten von Friedlaender *et al.*²³ nachgewiesen werden. Sowohl BMP-2 als auch BMP-7 sind zur klinischen Verwendung zu gelassen.

Giannoudis *et al.*²⁴ haben das Diamant-Konzept (Abb. 4) zur Behandlung von Heilungsstörungen entwickelt. Demnach sollte eine Kombinationstherapie angewendet werden, die die Verbindung von osteogenen Zellen, osteoinduktiven Faktoren und osteokonduktiven Scaffolds berücksichtigt. Als weiteren Faktor gilt es, die mechanische Umgebung zu beachten und durch die Art der Stabilisierung den Heilungsverlauf positiv zu beeinflussen. Als ein ganz wesentlicher Einflussfaktor wird die Bedeutung der Angiogenese in dem folgenden Konzept hervorgehoben.²⁴

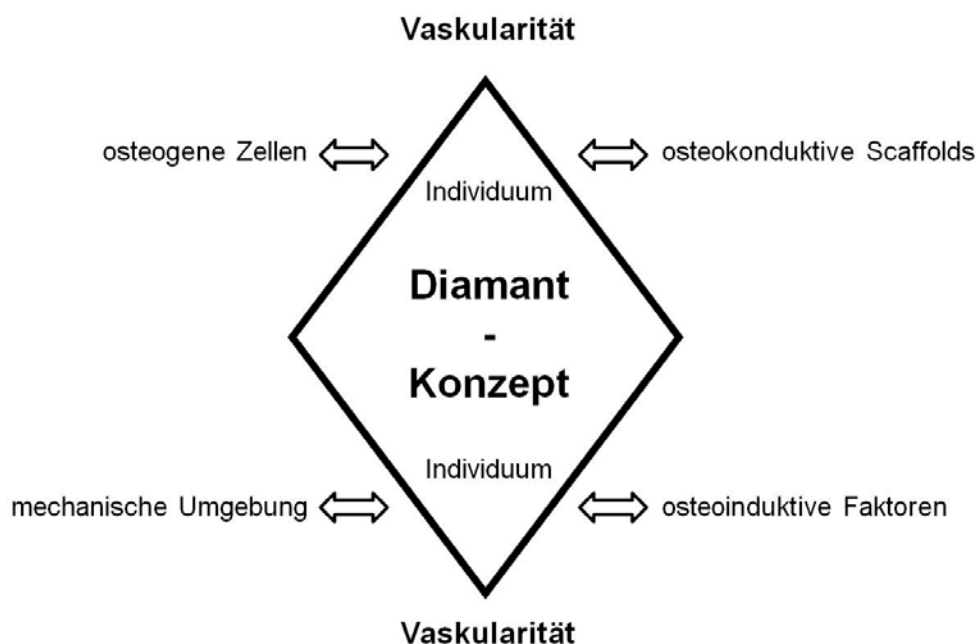


Abb. 4: Das Diamant-Konzept nach Giannoudis *et al.*, 2007²⁴

1.4 Knochenheilung und Angiogenese

Die erste These über den Zusammenhang zwischen Knochenheilung und Angiogenese stammt bereits aus dem Jahr 1763. Diese besagt, dass der Ursprung des Knochens in den Gefäßen liegt, die sowohl Blut als auch Mineralien herantransportieren.¹⁰ Heute bezeichnen Hankinson *et al.*³² die Angiogenese sogar als Schlüsselkomponente der Knochenheilung, da die metabolisch sehr aktive Region nur so mit Sauerstoff und Nährstoffen versorgt und von Entzündungs- und Vorläuferzellen der Knorpel- und Knochenzellen erreicht werden kann. Im Rahmen des Heilungsprozesses kann durch die Angiogenese der primär avaskuläre Knorpel vaskularisiert werden. So können chondroklastische Zellen und Osteoprogenitorzellen die Fraktur erreichen.^{32; 51} Beide Signalwege, sowohl der osteogene als auch der angiogene, sind eng miteinander verknüpft und teilen sich molekulare Schlüsselfaktoren, z.B. den Vascular Endothelial Growth Factor (VEGF) oder die Bone Morphogenetic Proteins (BMPs).¹⁷

1.5 Angiogenese

Von Angiogenese spricht man, wenn aus bereits bestehenden Gefäßen, wie sie für physiologische Prozesse wie z.B. Wachstum, Entwicklung und Wundheilung notwendig sind, neue Kapillaren gebildet werden. Für das Aufsprießen der neugebildeten Gefäße ist die Proliferation und die Migration von Endothelzellen der bereits bestehenden Gefäße Voraussetzung.^{14; 28; 85}

Die Angiogenese beginnt mit der Trennung der interzellulären Verbindungen der die Gefäße umgebenden Perizyten. Die Trennung wird durch die Spaltung der Extrazellulärmatrix durch Endothelproteasen möglich. Endothelzellen werden zur Wanderung angeregt und proliferieren. Sie formen das neue Gefäß und werden wieder von den Perizyten umschlossen, die nun erneut eine zelluläre Bindung eingehen. Durch diese Bindungen werden die neugebildeten Gefäße stabilisiert. Ein starker Stimulus für dieses Geschehen ist z.B. eine bestehende Hypoxie, welche dann die Expression von VEGF anregt und die Angiogenese einleitet.⁶⁷

In der Knochenheilung bewirkt die Angiogenese durch ein verstärktes Anfluten von Entzündungszellen eine Resorption nekrotischen Knochengewebes und die für die Heilung notwendige Voraussetzung der Revaskularisierung des geschädigten Gewebes.³² Die Mediation für die Kapillarinvasion erfolgt über VEGF, das auch in die intramembranöse Ossifikation eingebunden ist.²⁴

VEGF wird als der wichtigste Stimulator der Angiogenese beschrieben. Das Zytokin ist einer der Hauptakteure der Angiogenese. Während der Knochenheilung ist VEGF von entscheidender Bedeutung für die Gefäßinvasion in den hyalinen Knorpel und das knorpelige Remodelling der Fraktur.^{10; 83; 84} Die Stimulation seiner Expression erfolgt durch osteoinduktive Wachstumsfaktoren und Prostaglandine. Es wird von Osteoblasten gebildet und verstärkt die Chemotaxis, die Proliferation, die Differenzierung und die basale wie auch die PTH- induzierte cAMP Produktion in Osteoblasten. Außerdem interagiert es mit den Osteoklasten und sorgt für eine Resorption des Knorpels während der endochondralen Ossifikation. VEGF ist an dem Aufbau des Kallus und der Mineralisation des Gewebes bei knöchernen Verletzungen essentiell beteiligt.¹⁰

Um die Bedeutung der Angiogenese in der Frakturheilung zu klären, könnten Versuche zur Inhibition der Angiogenese hilfreich sein.

1.6 Angiogeneseinhibition

Die Angiogeneseinhibition ist die Hemmung der Gefäßneubildung, die durch einen Hemmstoff (Inhibitor) ausgelöst werden kann. Je nach dessen Wirkmechanismus teilt Folkman²⁰ die Angiogeneseinhibitoren in drei verschiedene Typen ein (Tab. 1).^{20; 21; 22}

Tab. 1: Einteilung der Angiogeneseinhibitoren nach Folkman²⁰

Typ	Anzahl der gehemmten Proteine	Beispiele
I	1	Avastin
II	2-3	Iressa
III	< 3	Fumagillin, TNP-470

Besonderes klinisches Interesse an der Hemmung der Neovaskularisierung besteht bei der Anti-Tumorthherapie, da die Blutgefäßversorgung des Tumors entscheidend für das Voranschreiten der Erkrankung ist. Eine Therapie mit Angiogeneseinhibitoren wird als weniger toxisch angesehen als eine konventionelle Chemotherapie. Das Risiko einer Resistenzbildung ist geringer. Als Therapie spielt die Angiogenese auch bei der Progression anderer Erkrankungen (z.B. diabetischer Retinopathie, Psoriasis, Endometriose, Arthritis oder altersbedingter Makuladegeneration) eine wichtige Rolle.^{20; 21; 22}

1.7 Fumagillin

Fumagillin wird vom Schimmelpilz *Aspergillus fumigatus* gebildet (Abb. 5).⁴¹

Die Produktion einer biologischen wirksamen Substanz durch den *Aspergillus fumigatus* ist bereits seit den 1950iger Jahren bekannt. Sie wurde zunächst nur als antimikrobiell beschrieben. Zu Beginn der 1980iger Jahre erfolgten erste Untersuchungen zu Angiogeneseinhibitoren und Fumagillin wurde 1990 als potenter Hemmstoff identifiziert.^{21; 22; 41; 88}

Das meist verwendete synthetische Analogon heißt TNP-470 und wird als weniger zyto- und neurotoxisch beschrieben (Abb. 5).^{20; 21; 27}

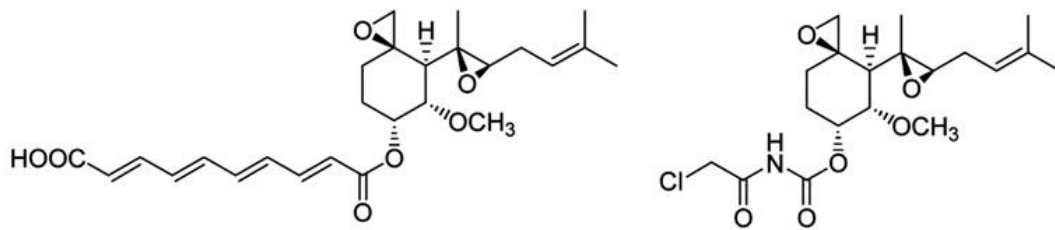


Abb. 5: Strukturformel von Fumagillin (links) und TNP-470 (rechts)³¹

1.7.1 Wirkung von Fumagillin

Fumagillin blockiert die Endothelproliferation über die Hemmung der Methioninaminopeptidase (MetAP), welche sich in die Typen I und II unterscheidet. Hierdurch kommt es zu einem Arrest des Zellzyklus in der G1-Phase.³ Fumagillin zeigt keine Reaktion mit der MetAP Typ I.² Es bindet vielmehr irreversibel und kovalent an die MetAP II.^{27; 46; 48} Die MetAP spaltet das Initiator-Methionin neu synthetisierter Proteine und hat somit eine sehr wichtige Bedeutung für posttranslationale Modifikationen und die Proteomkontrolle der Zelle.^{13; 41; 48}

Des Weiteren wird eine Beeinflussung des Wnt-Signalweges durch Fumagillin diskutiert.⁹⁰

Wnts sind cysteinreiche Glykoproteine, die einen Rezeptor gesteuerten Signalweg aktivieren.^{44; 56} Es handelt sich hierbei um einen transmembranösen Rezeptor, der eine intrazelluläre Signalkaskade in Gang setzt.^{44; 47; 52; 90} Es existieren zwei verschiedene Signalwege, der kanonische und der nicht-kanonische. Der für die Wirkung von Fumagillin bedeutende nicht-kanonische Wnt-Signalweg wird über die Wnt-Proteine Wnt 4, 5a und 11 gesteuert.^{11; 52; 89} Er kann über zwei verschiedene Signalkaskaden ablaufen. Eine Kaskade läuft über die Proteine Dishevelled, RhoA und JNK (c-Jun N-terminale Kinase) ab.^{45; 57} Der zweite Signalweg läuft über Kalziumionen ab. Hier sind PKC (Proteinkinase C) und CamKII (Ca²⁺-calmodulin dependent kinase II) notwendig (Abb. 6).⁵⁷ Beide Signalwege führen zu einem Umbau des Aktinskelettes, das Einfluss auf die Zellmigration und -proliferation nimmt.⁵⁶

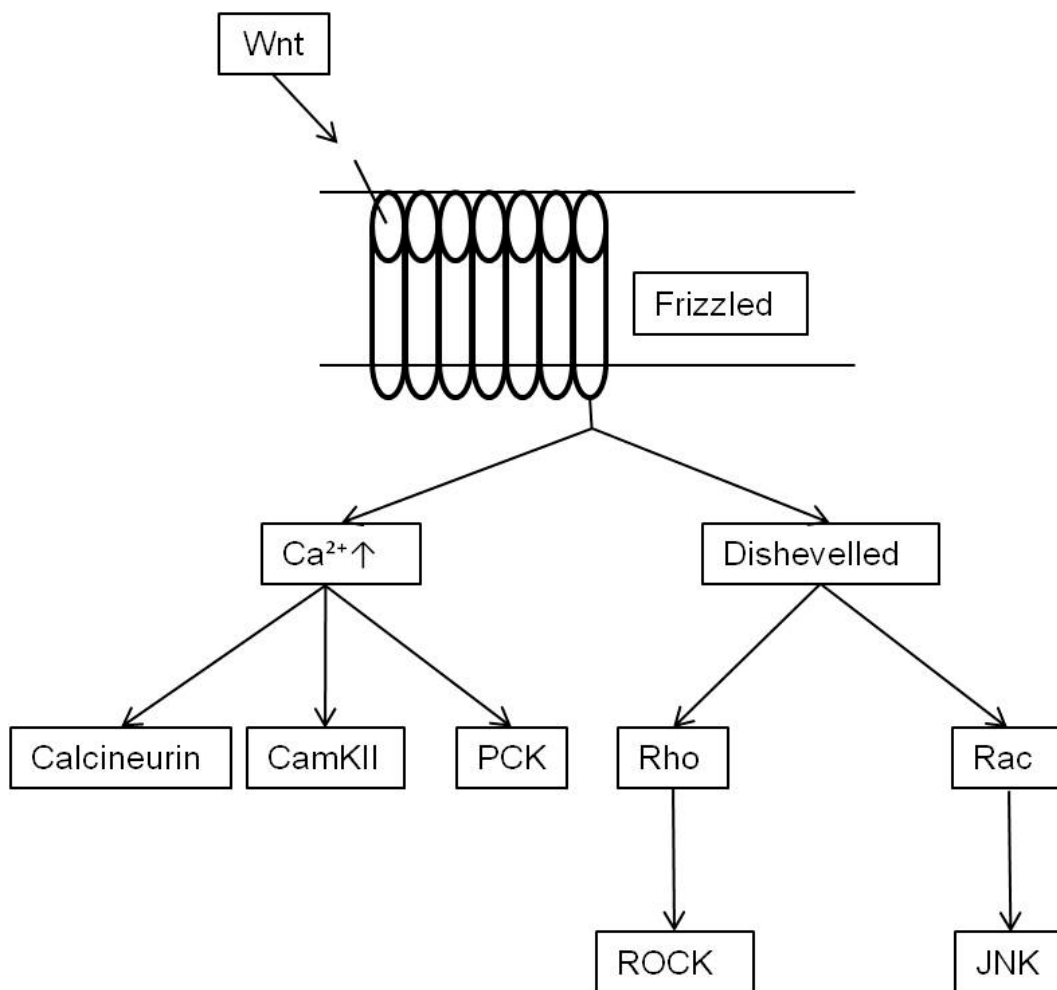


Abb. 6: Nicht-kanonischer Wnt-Signalweg⁶³

1.8 Ziel der Arbeit

Ziel dieser Arbeit war es, in-vivo eine Hemmung der Angiogenese durch die lokale Applikation von Fumagillin nach Knochen trauma zu erzielen und so eine biologisch induzierte atrophe Pseudarthrose zu erhalten. Dabei sollte sowohl die Gefäßdichte immunhistochemisch als auch der Heilungsverlauf durch radiologische, biomechanische und histologische/histomorphometrische Parameter charakterisiert werden.

1.9 Vorversuche

In der Arbeitsgruppe (Julius Wolff Institut für Biomechanik und Muskuloskeletale Regeneration, Forschungsfeld Knochenheilung, Stimulation der Heilung unter der Leitung von Prof. Britt Wildemann) wurden Vorversuche zur Angiogenesehemmung durchgeführt.

In-vitro wurden der Einfluss verschiedener Angiogenesehemmer (Fumagillin, Artesunate, Trimethoxystilbene und SU 5416) auf die metabolische Aktivität der Osteoblasten und der Endothelzellen getestet. Fumagillin und Artesunate zeigten eine Hemmung der Endothelzellen, jedoch einen geringen Einfluss auf die Osteoblasten. Mit beiden Angiogeneseinhibitoren erfolgte die weiterführende Untersuchung im Hühnerembryonentest an der Chorion Allantois Membran (HetCam –Test). Während es durch Artesunate zu einem Absterben der Embryonen bei allen getesteten Hühnereiern kam, zeigten die mit Fumagillin inkubierten Präparate vitales Gewebe mit einer reduzierten Zahl an Blutgefäße. So fiel die Entscheidung für die Anwendung in den in-vivo Versuchen zu Gunsten von Fumagillin.¹⁸

Auch die Kontrollgruppe wurde zuvor in der Arbeitsgruppe untersucht. Es handelt sich hierbei um einen Versuch, bei dem eine Osteotomie der Tibia an Ratten vorgenommen wurde, welche mittels Kirschner Draht intramedullär stabilisiert worden war. Allerdings waren die Kirschner Drähte der Kontrolle nur mit dem Trägermaterial Poly(D,L-Laktid) (PDLLA) beschichtet. Die Auswertung ergab ein Nichtheilungsmodell mit der Entstehung einer vitalen, hypertrophen Pseudarthrose. Die Teilergebnisse sind bereits veröffentlicht (Kratzel *et al.*, 2008).⁴³ In dieser Veröffentlichung nicht enthalten sind die Werte der Histomorphometrie. Sie wurden in einer parallelen Doktorarbeit erstellt und in der Arbeitsgruppe intern zum Vergleich persönlich weitergegeben. Das Versuchsdesign der vorliegenden Arbeit einschließlich Alter, Geschlecht und Gewicht der Tiere sowie des operativen Eingriffs, der radiologischen Verlaufsuntersuchungen, der biomechanischen Testung und der histologischen Aufarbeitung und Auswertung wurde entsprechend den verwendeten Methoden der Kontrollgruppe durchgeführt.

2. Material und Methoden

2.1 Tiermodell

2.1.1 Tiere

Die Durchführung der Tierversuche erfolgte mit der Genehmigung durch das Landesamt für Gesundheit und Soziales Berlin (Reg.-Nr.: G0347/06). Es wurden 56 weibliche Sprague-Dawley Ratten (Harlan Winkelmann GmbH, Borcheln, Deutschland) verwendet. Alle Tiere waren 5 Monate alt und wiesen ein Gewicht 250-280 g auf.

Die Haltung der Tiere sowie die Durchführung der chirurgischen Eingriffe und alle Nachuntersuchungen erfolgten in den Räumen der Forschungseinrichtung für experimentelle Medizin (FEM) der Charité Campus Virchow.

Nach der Anlieferung wurden die Tiere gewogen und adspektorisch untersucht. Die Eingewöhnungszeit betrug mindestens eine Woche. Vor dem Eingriff wurden die Tiere in Gruppen von bis zu 5 Tieren in Makrolonkäfigen (Typ IV) mit einer Bodenfläche von 1800 cm² und einer Höhe von 19 cm gehalten. Nach dem Eingriff wurden sie paarweise in 18 cm hohen Käfigen mit einer Bodenfläche von 810 cm² (Typ III) gehalten. Der Hell-Dunkelrhythmus betrug 12 Stunden. Die Raumtemperatur lag bei 21°C und die relative Luftfeuchtigkeit bei 60-70%. Sowohl Futter als auch Wasser standen ad libitum zur Verfügung. Es wurde Alleinfuttermittel (sniff-Alleinfuttermittel für Ratten und Mäuse, sniff Spezialdiäten GmbH, Soest, Deutschland) verwendet. Als Einstreu diente ein staubfreies Weichholzgranulat (Rettenmaier und Söhne GmbH & Co.KG, Rosenberg, Deutschland).

2.1.2 Implantate

Als intramedulläre Krafträger zur Stabilisierung der osteotomierten Tibia wurden Implantate der Firma Synthes (Synthes GmbH & Co.KG, Oberdorf, Schweiz) verwendet. Dabei handelte es sich um Titan-Kirschner Drähte mit 1 mm Durchmesser. Die Drähte wurden unter einer Laminar-Flow-Box beschichtet.

Die Beschichtung erfolgte nachdem Fumagillin (Fa. Enzo Life Science, Lörrach, Deutschland) in die Trägersubstanz PDLLA (Poly(D,L-Laktid), Resomer R 203 S, Böhlinger Ingelheim, Ingelheim, Deutschland) eingearbeitet worden war.

100 mg PDLLA wurden hierfür in 1,5 ml Ethylacetat in einem 15 ml Falcon Tube gelöst und mit einem PTFE-Filter (Polytetrafluoroethylen-Filter) steril filtriert. Das Eintauchen der Drähte erfolgte zweimal in lange, schmale Reaktionsgefäße. Zwischen den Tauchvorgängen wurde das Gefäß verschlossen und der Draht gedreht bzw. gewendet. Die Konzentration von Fumagillin betrug 10% w/w. Die beschichteten Drähte wurden über Nacht unter der Flow-Box getrocknet und doppelt steril verpackt. Die Lagerung erfolgte bei -20 °C im luftdicht verschlossenen Beutel mit Trockenmittel.

2.1.3 Operatives Vorgehen

Am Tag der Operation wurden die Tiere zunächst gewogen (Waage Kilomat Typ2106, Sartorius AG, Göttingen, Deutschland). Dann erfolgte die Narkoseeinleitung (Anästhesie-GME 4 Narkosegerät, Stephan GmbH Medizintechnik, Gackebach, Deutschland) in einer dicht schließenden Narkosebox mit 3,5% Isofluran (Abbott GmbH, Wiesbaden, Deutschland) und 1,2 l Sauerstoff pro Minute. Sobald das Tier eingeschlafen war, erfolgte die intraperitoneale Injektion mit Ursotamin® (Ketaminhydrochlorid, 80 mg/ kg Körpergewicht; Serumwerke, Bernburg, Deutschland) und Rompun® 2%ig (Xylazin 12 mg/kg Körpergewicht; Bayer Animal Health, Monheim, Deutschland). Mit Hilfe des Zwischenzehenreflexes wurde die Tiefe der Narkose überprüft. Sobald dieser Reflex nicht mehr vorhanden war, begannen die Vorbereitungen für den Eingriff.

Zunächst wurde die Hornhaut des Auges großzügig mit Salbe (Bepanthen-Augensalbe, Bayer Animal Health, Monheim, Deutschland) versehen, um sie vor Austrocknung zu bewahren. Zusätzlich erfolgte die Abdeckung mit einem Tupfer, um die Augen vor Lichteinfall zu schützen.

Das rechte Hinterbein wurde mit einer Schermaschine (Rasierapparat Favorita II GT 104, Aesculap®, Tuttlingen, Deutschland) bis zum Hüftkopf rasiert und das

verbleibende Fell mit Enthaarungscreme (Pilca, Schwarzkopf & Henkel, Düsseldorf, Deutschland) entfernt. Die Desinfizierung erfolgte mit Desinfektionsspray (Softasept® N Desinfektionsspray, B. Braun, Melsungen, Deutschland) und Braunodermlösung (Braunodermssprühlösung, B. Braun, Melsungen, Deutschland).

Durch die Haut ließen sich die Femurkondylen und die Tuberositas tibiae tasten sowie das Ligamentum patellae erkennen. Medial hiervon erfolgte der ca. 0,5 cm lange Hautschnitt. Eine y-förmige Gefäßaufzweigung über der Tuberositas tibiae stellte die Orientierungshilfe für das Ansetzen des Vorbohrdrahtes dar. Hierbei handelte es sich um einen 0,8 mm Kirschner Draht (Stahl, Synthes GmbH & Co.KG, Oberdorf, Schweiz). Dieser Draht wurde im 45° Winkel von craniomedial in den Markraum gebohrt und unter flacher werdendem Winkel durch Drehbewegungen und leichtem Druck bis vor das Sprunggelenk vorgeschoben (Abb. 7).

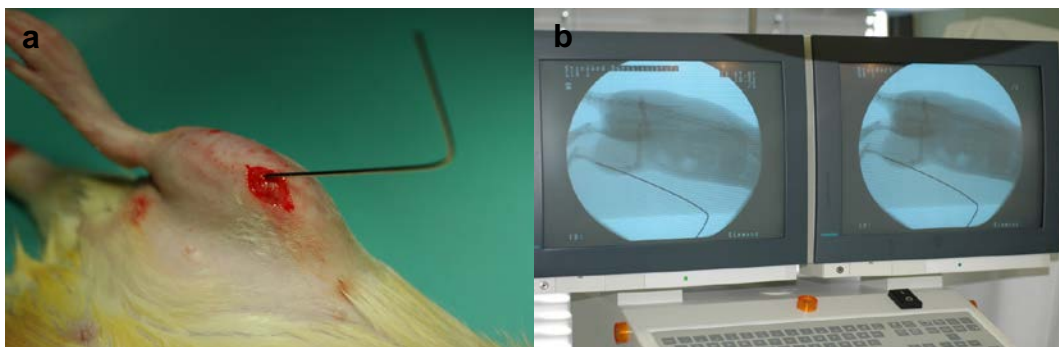


Abb. 7: Der Vorbohrdraht wurde in die Tibia eingebracht (a) und unter Kontrolle durch den C-Bogen vorsichtig bis kurz vor das distale Ende des Knochens vorgeschoben (b).

Während des Vorschiebens erfolgten immer wieder die Kontrolle und die sich daraus ergebende Korrektur der Position des Drahtes mit einem C-Bogen (Röntgen-Bogen Siremobil Iso-C, Siemens AG, Erlangen, Deutschland). Anschließend wurde der Vorbohrdraht unter vorsichtigen Drehbewegungen wieder entfernt und der Vorgang mit einem 1 mm starken Draht (Synthes GmbH & Co.KG, Oberdorf, Schweiz) wiederholt.

Auf Höhe des halben Unterschenkels wurde nun ein zweiter Hautschnitt gesetzt. Die Durchtrennung der Muskelfaszie erfolgte stumpf. Die Tibia wurde unter Schonung des Periosts über eine Länge von ca. 1 cm freipräpariert und mit einer handgeführten Trennscheibe (Proxxon, Modellbauer- und Graviererset mit Bohr- und Fräsgerät MICROMOT 50/E; Proxxon GmbH, Niersbach, Deutschland) unter Spülung mit steriler physiologischer Kochsalzlösung (Hersteller Plastipur®, Fresenius Kabi, Bad Homburg, Deutschland) durchtrennt (Abb. 8). Die Frakturierung der Fibula erfolgte anschließend manuell geschlossen. Nun wurde der beschichtete Marknagel eingebracht und die Knochenenden möglichst spaltfrei übereinander positioniert (Abb. 8).

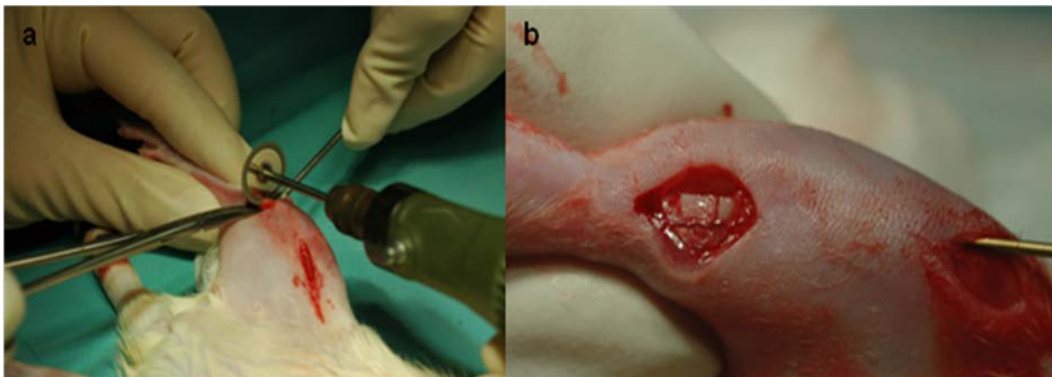


Abb. 8: Die Osteotomie der Tibia erfolgte mit der Trennschreibe (a) und in die osteotomierte Tibia wurde ein Titan-Kirschner Draht zur Stabilisierung eingebracht (b).

Die Muskelfaszie wurde fortlaufend genäht (P-3 13 mm 3/8 c 4 mm, Ethicon GmbH & Co.KG, Norderstedt, Deutschland) und die Haut mit einer Einzelknopfnahnt geschlossen (Vicryl 5-0, Ethicon GmbH & Co.KG, Norderstedt, Deutschland). Es erfolgte eine Behandlung der Wunde mit Gentamycinsalbe (Medphano Arzneimittel, Rüdersdorf, Deutschland) und eine Injektion mit 2 ml angewärmter Kochsalzlösung auf jeder Körperseite. Zur Analgesie erhielten die Tiere initial Temgesic® (Buprenorphin, 0,05 mg/kg Körpergewicht; Essex Pharma, München, Deutschland) subkutan.

Nach dem Wundverschluss wurden bereits Röntgenaufnahmen (Mobilett Plus Röntgengerät, Siemens AG, Erlangen, Deutschland) angefertigt. Dieses diente zur Beurteilung der Implantatposition sowie des Osteotomiespaltes. Die Aufnahmen

erfolgten in zwei Ebenen, lateromedial und kaudokranial. Hierzu wurde das Bein der anästhesierten Ratte vorsichtig einmal innen- und einmal außenrotiert auf der Röntgenplatte (Kodak PQ Storage Phosphor Screen Direct Viewer CR Cassette, Rochester, NY, USA) fixiert. Der Abstand der Platte zur Röntgenquelle betrug 90 cm bei einer Strahlendosis von 52 kV und 1,8 mAs Belichtungszeit. Anschließend wurden die Tiere in Brust-Bauchlage in ihren Käfig verbracht, mit einem Zellstofflies zugedeckt und bis zum Erwachen mit einer Rotlichtlampe bestrahlt. Es erfolgte eine Beimengung zum Trinkwasser von Tramal® (Tramadol, 25 mg/l, Grünenthal GmbH, Aachen, Deutschland) für die ersten drei postoperativen Tage. In diesem Zeitraum wurden die Ratten einzeln gehalten, um ein gegenseitiges Benagen der Wunde zu verhindern.

2.1.4 Postoperative Kontrollen

Postoperativ wurden alle Tiere mindestens einmal täglich tierärztlich untersucht. Hierbei wurde die Flüssigkeits- und Futteraufnahme kontrolliert, die Allgemeingesundheit und die operierte Gliedmaße untersucht und auf die Temperatur der Gliedmaße, Schwellungen und die Beschaffenheit der Wundränder geachtet. Weitere Röntgenbilder wurden bei den Standzeiten 5, 10 und 28 Tage am Tag der Euthanasie bzw. bei den übrigen Standzeiten nach 42 und 84 Tagen angefertigt.

2.1.5 Euthanasie

Wie in 2.1.3 beschrieben wurden die Tiere zunächst narkotisiert.

Durch die intrakardiale Injektion von 10 ml einer 1 M KCl-Lösung® (Fresenius Kabi, Bad Homburg, Deutschland) trat der Tod durch Herzstillstand ein.

2.1.6 Präparation

Zuerst wurden die Haut vom Unterschenkel mit Hilfe von Pinzette und Schere entfernt. Dann wurde der Unterschenkel im Kniegelenk exartikuliert und der Fuß im Tarsalgelenk abgesetzt. Das Abpräparieren des Weichteilgewebes erfolgte unter besonderer Vorsicht an der Osteotomiestelle, um das Kallusgewebe vollständig zu erhalten und keine Schäden durch die Präparation hervorzurufen. An der Tibia wurde der Markraum distal vorsichtig eröffnet, um das Eindringen der Fixierlösung, in welche die Knochen anschließend überführt wurden, ausreichend zu ermöglichen. Die Entfernung des Kirschner Drahtes erfolgte von proximal unter leichten Drehbewegungen.

2.1.7 Gruppeneinteilung

Die Tiere wurden randomisiert in 5 Gruppen mit den unterschiedlichen Standzeiten 5, 10, 28, 42 und 84 Tagen aufgeteilt. Die Gruppen mit den Standzeiten 5, 10 und 28 Tagen enthielten je 8 Tiere. Die Gruppen mit den Standzeiten 42 und 84 Tagen enthielten 16 Tiere, da sie noch einmal in 2 Gruppen à 8 Tiere unterteilt wurden, wovon eine in die histologische Auswertung und die andere in die biomechanische Testung gingen (Tab. 2). Die Kontrollgruppe wurde bereits vor dieser Arbeit operiert. Ein Teil der Ergebnisse wurde bereits veröffentlicht (Kratzel *et al.*, 2008).⁴³ Die nicht veröffentlichten Daten der Histomorphometrie stammen aus einer parallelen Doktorarbeit (Kapitel 1.9).

Tab. 2: Gruppeneinteilung

Standzeit in Tagen	5, 10	28, 42, 84	42, 84
Kontrollgruppe	n = 6 je Standzeit	n = 6 je Standzeit	n = 6 je Standzeit
Fumagillingruppe	n = 8 je Standzeit	n = 8 je Standzeit	n = 8 je Standzeit
Auswertung	radiologisch, histologisch, immunhistochemisch	radiologisch, histologisch	biomechanisch

2.2 Auswertung

2.2.1 Radiologie

Für die radiologische Auswertung des Kallusdurchmessers sowie dessen Veränderung über die Zeit wurden retrospektiv die digitalen Röntgenbilder zu den verschiedenen Standzeiten Tag 0, 28, 42 und 84 verwendet. Der Durchmesser des röntgendichten Gewebes wurde unter Zuhilfenahme des Programms (Image J, 1.41; National Institutes of Health, Bethesda, MD, USA) sowohl proximal als auch distal unmittelbar am Osteotomiespalt gemessen. Die Messung wurde dreimal wiederholt und der aus den Einzelwerten errechnete Mittelwert für die Auswertung herangezogen. Als Maßstab diente der Kirschner Draht, welcher einen einheitlichen Durchmesser von 1 mm aufwies. In der Auswertung wurde der Durchmesser des Kallusgewebes zum Zeitpunkt der jeweiligen Standzeit relativ zum Durchmesser am Operationstag angegeben.

2.2.2 Standzeiten 5 und 10 Tage

2.2.2.1 Einbettung und Schneiden

Bei den Standzeiten 5 und 10 Tage wurden die Tibiae für die immunhistochemische und histologische Auswertung in Paraffin eingebettet. Hierfür erfolgte zunächst eine Entkalkung.

Die Tibiae wurden 2-3 Tage in Fixationslösung (bestehend aus Formaldehyd 36 %ig 324 ml; Äthylalkohol oder Methylalkohol 100%ig; 540 ml; Barbitol Natrium Puffer pH 7,4/0,1 molar 130 ml; Glukose 6 g Merck, Darmstadt, Deutschland) fixiert und unter fließendem Leitungswasser für eine halbe Stunde gewässert. Die Entkalkung erfolgte mit EDTA (Entkalkungslösung, Herbeta-Arzneimittel, Berlin, Deutschland) für 2-3 Wochen bei 37°C. Die Lösung wurde alle 2-3 Tage gewechselt und die Steifigkeit der Knochen manuell kontrolliert. Der Entkalkungszeitpunkt wurde als erreicht betrachtet, wenn eine Biegung des Knochens manuell ohne großen Kraftaufwand möglich war. Nachdem die Präparate dann wieder mit Leitungswasser für eine Stunde gewässert

worden waren, wurden sie maschinell mit einem Entwässerungsautomaten (Leica TP 1020, Leica Mikrosystems, Wetzlar, Deutschland) mit Programm 3 entwässert (Tab. 3).

Tab. 3: Entwässerung im Entwässerungsautomaten

Flüssigkeit	Zeit
70% Alkohol	8h
80% Alkohol	4h
80% Alkohol	4h
96% Alkohol	8h
96% Alkohol	10h
Absoluter Alkohol	10h
Absoluter Alkohol	10h
Absoluter Alkohol	10h
Xylol	1h
Xylol	1,5h
Paraffin	2,5h
Paraffin	2h

Danach wurden die Knochen sofort in Paraffin (Paraplast Plus Tissue Embedding Medium, Tyco Healthcare, Schaffhausen, Schweiz) eingebettet. In einer metallenen Gussform wurden die Präparate mit flüssigem Paraffin aus dem Paraffinbad (Leica EG 1120, Leica Mikrosystems, Wetzlar, Deutschland) übergossen und auf einer Kühlplatte (Leica EG1130, Leica Mikrosystems, Wetzlar, Deutschland) gehärtet. Dann wurde der Block aus der Gussform entnommen.

Es wurden 4 µm dicke Longitudinalschnitte am Rotationsmikrotom (Leica RM 2125, Leica Mikrosystems, Wetzlar, Deutschland) angefertigt. Um bessere Schnitte zu erhalten, war es wichtig die Paraffinblöcke auf einem Eisblock gut zu kühlen, da sie sich sonst ausdehnten. Die Schnittebene wurde so gewählt, dass der Osteotomiespalt und der durch den Kirschner Draht entstandene Hohlraum über die gesamte Länge in der Schnittebene lagen. Eventuell entstandene Falten wurden in einem Wasserbad mit

einem Pinsel geglättet. Der Schnitt wurde auf einen Objektträger aufgebracht und in ein Wasserbad mit einer Temperatur von 45°C (Leica HI 1210, Leica Mikrosystems, Wetzlar, Deutschland) überführt. Dort wurde der Schnitt gestreckt und dann auf einer Wärmeplatte mit 37°C getrocknet. Das vollständige Trocknen erfolgte über Nacht in einen Trockenschrank mit 37°C.

2.2.2.2 Histologische Färbungen

Die in Paraffin eingebetteten Präparate wurden in Xylol für 2x 2 Minuten entparaffiniert und anschließend in einer absteigenden Alkoholreihe (2x 100 -96 -80 -70%) und Aqua dest. für je 2 Minuten rehydriert. Dann konnte die Färbung erfolgen.

Hämatoxylin Eosin Färbung (HE Färbung)

Diese Färbung dient als Übersichtsfärbung. Zellkerne färben sich blau an, während das Zytoplasma sich rot färbt.

- | | | |
|----|---|--------------|
| 1) | Hämatoxylin nach Harris | 7 Minuten |
| 2) | Spülen in Aqua dest. | 3x kurz |
| 3) | Eintauchen in HCl-Alkohol | kurz |
| 4) | Spülen unter fließendem Leitungswasser | 10 Minuten |
| 5) | Eosin | 2 Minuten |
| 6) | Eintauchen in 96% Alkohol | 2x kurz |
| 7) | 100% Alkohol | 2x 2 Minuten |
| 8) | Xylol | 2x 2 Minuten |
| 9) | Eindecken mit Vitroclud® (R. Langenbrinck, Teningen, Deutschland) | |

Alcian Blau Färbung

Die Färbung zeigt saure Mukosubstanzen leuchtend blau und eignet sich damit Knorpel darzustellen. Zellkerne färben sich hellrot und der Hintergrund zart rosa.

- | | | |
|----|---|--------------|
| 1) | 3% Essigsäure | 3 Minuten |
| 2) | 1% Alcianblaulösung (8GX Fa. Sigma-Aldrich Chemie GmbH, München, Deutschland) | 30 Minuten |
| 3) | Spülen in 3% Essigsäure | kurz |
| 4) | Spülen in Aqua dest. | kurz |
| 5) | Kernechtrot (Waldeck GmbH, Dicision Chroma®, Münster, Deutschland) | 5 Minuten |
| 6) | Spülen in Aqua dest. | kurz |
| 7) | aufsteigende Alkoholreihe 70- 80- 96- 100- 100% | je 1 Minute |
| 8) | Xylol | 2x 5 Minuten |
| 9) | Eindecken mit Vitroclud® (R. Langenbrinck, Teningen, Deutschland) | |

Movat Pentachrom Färbung

Die Färbung wurde angefertigt, um Weich- und Hartgewebe zu unterscheiden. Knochengewebe und Kollagen färben sich gelb, während sich mineralisierter Knorpel grün darstellt. Das übrige Knorpelgewebe färbt sich rötlich bis gelb. So sollten der neugebildete trabekuläre Knochen im Kallus und der gebildete Knorpel quantifiziert werden.

- | | | |
|----|---|------------|
| 1) | 1% Alcianblaulösung (8GX Fa. Sigma-Aldrich Chemie GmbH, München, Deutschland) | 10 Minuten |
| 2) | Abspülen in Leitungswasser | 5 Minuten |
| 3) | alkalischer Ethylalkohol (10 l NH ₃ OH und 90 ml 96% Ethylalkohol) | 1 Stunde |

- | | | |
|-----|--|--------------|
| 4) | Spülen unter fließendem Leitungswasser | 10 Minuten |
| 5) | Spülen in Aqua dest. | kurz |
| 6) | Weigert's Hämatoxylin (Aufbewahrung im Kühlschrank;
Eisenhämatoxylin A und B, 1:1, Waldeck GmbH,
Dicision Chroma®, Münster, Deutschland) | 10 Minuten |
| 7) | Spülen in Aqua dest. | kurz |
| 8) | Spülen unter fließendem Leitungswasser | 15 Minuten |
| 9) | Brillant Crocein-Säurefuchsin (Brilliantcrocein R,
Waldeck GmbH, Münster, Deutschland) | 12 Minuten |
| 10) | 0,5% Essigsäure | kurz |
| 11) | 5% Phosphorwolframsäure (Fa. Sigma-Aldrich
Chemie GmbH, München, Deutschland) | 20 Minuten |
| 12) | 0,5% Essigsäure, bewegen | 2 Minuten |
| 13) | 100% Ethylalkohol | 3x 5 Minuten |
| 14) | Saffron du Gâtinais (Waldeck GmbH, Dicision Chroma®,
Münster, Deutschland) | 1 Stunde |
| 15) | 100% Ethylalkohol | 3x spülen |
| 16) | 100% Ethylalkohol | 2 Minuten |
| 17) | Xylol | 2x 5 Minuten |
| 18) | Eindecken mit Vitroclud® (R. Langenbrinck, Teningen, Deutschland) | |

2.2.2.3 Immunhistochemie

Um die Gefäße darzustellen, wurde eine immunhistochemische Färbung durchgeführt. Dazu wurde ein Antikörper verwendet, der sich gegen das Aktin der glatten Muskelzellen (α -smooth muscle actin, α -sma) richtet. Die Gewebsantigene wurden mit dem Primärantikörper markiert. Um eine Hintergrundfärbung zu vermeiden, erfolgte die

Inkubation der Präparate vor dem Primärantikörper mit Normalserum. Dann wurde ein Sekundärantikörper dazu gegeben, an den eine alkalische Phosphatase gekoppelt war. Mit Hilfe von Chromogenpuffer wurde der pH-Wert optimiert, so dass die enzymatische Reaktion ablaufen konnte. Das Substrat wurde reduziert und färbte sich rot an. So konnte eine quantitative Bestimmung der Gefäße erfolgen.

- | | | |
|-----|---|--------------------|
| 1) | Spülen in Puffer (9 Teile Aqua dest. und 1 Teil Phosphat-Pufferlösung (Waldeck GmbH, Münster, Deutschland)) | 2x 5 Minuten |
| 2) | Inkubation bei Raumtemperatur mit Normalserum (horse) | 20 Minuten |
| 3) | Inkubation mit dem Primärantikörper in der Verdünnung 1:100; Antikörper in mouse anti-human (DAKO Denmark A/S, Glostrup, Denmark) | 1 Stunde bei 37°C |
| 4) | Spülen in Puffer | 2x 5 Minuten |
| 5) | Inkubation bei Raumtemperatur mit dem Sekundärantikörper in der Verdünnung 1:200; Alkaline Phosphatase anti-mouse made in horse (Vector Laboratories Inc., Burlingame, CA, USA) | 30 Minuten |
| 6) | Spülen in Puffer | 2x 5 Minuten |
| 7) | Inkubation mit Chromogenpuffer | 2x 5 Minuten |
| 8) | Entwicklung mit dem Substrat; Alkaline Phosphatase Substrate Kit I (Vector Laboratories Inc., Burlingame, CA, USA) | Mikroskopkontrolle |
| 9) | Spülen in Puffer | 2x 5 Minuten |
| 10) | kurz in Aqua dest. spülen | |
| 11) | Gegenfärbung in Hämatoxylin nach Mayer | 1 Minute |
| 12) | kurz in Aqua dest. spülen | |
| 13) | Spülen unter fließendem Leitungswasser | 5 Minuten |

- | | | |
|-----|---|--------------|
| 14) | Aufsteigende Alkoholreihe 70 -80 –96% | je 1 Minute |
| 15) | 100 % Alkohol | 2x 2 Minuten |
| 16) | Xylol | 2x 2 Minuten |
| 17) | Eindecken mit Vitroclud® (R. Langenbrinck, Teningen, Deutschland) | |

2.2.2.4 Digitalisierung der histologischen Präparate

Nach der Färbung wurden die Schnitte für die computergestützte Auswertung digitalisiert. Der Ausschnitt, der digitalisiert werden soll, wurde ausreichend groß gewählt und auf dem Objektträger mit einem Filzstift markiert. Er entsprach der 1,5-fachen Tibiabreite am Osteotomiespalt (Kapitel 2.2.2.5). Die Bilder wurden am Mikroskop (Leica DMAB, Mikroskopie & Systeme GmbH, Wetzlar, Deutschland) mit Hilfe einer Kamera (Sony 3CCD Color Video Camera, AVT Horn, MC 3254, Tokio, Japan) und des Programms AxioVision (Carl Zeiss Vision GmbH, Göttingen, Deutschland) mit einer 100fachen Vergrößerung über die MosaiXfunktion aufgenommen. Mit dem Programm wurde einen Maßstabsbalken eingefügt.

Für die histologische Auswertung wurde jeder Schnitt in derselben Ausrichtung der Tibia abfotografiert, damit die verschiedenen Aufnahmen besser miteinander zu vergleichen waren. Auf jedem Bild lag der kaudale Abschnitt des Unterschenkels oben und der kraniale unten. Ebenso stellte sich das proximale Ende des Knochens immer auf der rechten und das distale Ende immer auf der linken Seite dar.

2.2.2.5 Region of Interest (ROI)

Zur Bestimmung der Region of Interest wurde mit Hilfe vom Adobe Photoshop C3S (Adobe Systems, San Jose, CA, USA) eine Gerade durch den Osteotomiespalt gelegt. An dieser Geraden erfolgte die Messung des Tibiadurchmessers von der kranialen Außenkante zur kaudalen Außenkante der Kortikalis. Der ermittelte Durchmesser wurde mit 1,5 multipliziert und vom Osteotomiespalt nach proximal und distal abgemessen.

Die Begrenzung nach kranial und kaudal ergab sich aus dem Übergang des Kallus in Muskel- bzw. Fettgewebe (Abb. 9).

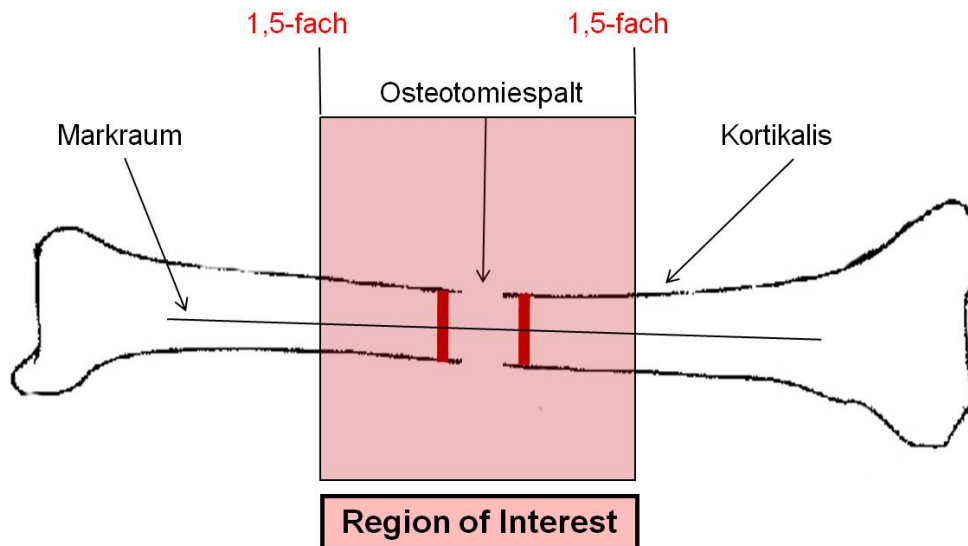


Abb. 9: Definition der Region of Interest (ROI)

2.2.2.6 Messungen in den verschiedenen Färbungen

Die Bestimmung der Kallusfläche erfolgte in der HE Färbung. Im AxioVision Programm wurde mit der Konturfunktion die gesamte Kallusfläche innerhalb der ROI bestimmt. Dieses erfolgte einzeln für die Quadranten distal-kranial, distal-kaudal, proximal-kranial und proximal-kaudal.

Ebenso wurde bei der Knorpelmessung in der Alcian Blau Färbung verfahren. Auch hier erfolgte eine Unterteilung in die vier oben genannten Quadranten.

Die Movat Pentachrom Färbung wurde verwendet, um den trabekulären neugebildeten Knochen auszumessen. Auch dieses erfolgte mit der Konturfunktion des AxioVision Programms.

2.2.2.7 Gefäßzählung

Zur Gefäßzählung wurde die α -sma Färbung verwendet. Die Betrachtung erfolgte ausschließlich innerhalb der ROI. Die Anzahl der Gefäße wurde immer auf die Fläche des Kallus bezogen.

Die Bilder wurden am Mikroskop mit Hilfe des Programms AxioVision mit einer 100fachen Vergrößerung als Mosaikbild, wie unter 2.2.2.4 beschrieben, aufgenommen. Zunächst wurde mit der Konturfunktion des Programms AxioVision die Fläche des Kallus ausgemessen. Die Gefäßzählung erfolgte mit dem Programm Adobe Photoshop C3S (Adobe Systems, San Jose, CA, USA). Jedes gezählte Gefäß wurde mit einem grünen Punkt markiert, um eine doppelte Zählung zu vermeiden. Jede Markierung wurde gleichzeitig mit einem mechanischen Zähler mitgezählt. Nur Gefäße, deren rote Anfärbung sie eindeutig als Gefäß auswies, kamen in die Auswertung. Um die Genauigkeit zu erhöhen, erfolgte ein Vergleich des digitalisierten Schnitts mit dem unter dem Lichtmikroskop. Jeder Schnitt wurde dreimal ausgezählt und aus den Einzelwerten der Mittelwert für die Auswertung zu Grunde gelegt.

2.2.3 Standzeiten 28, 42 und 84 Tage

2.2.3.1 Biomechanik

Die biomechanische Testung erfolgte 42 und 84 Tage nach der Osteotomie mit je 8 Tieren pro Standzeit. Um individuelle Unterschiede auszugleichen, wurde von jedem Tier die kontralaterale, nicht traumatisierte Tibia mituntersucht und die Ergebnisse der Testung der osteotomierten Tibia jeweils prozentual zur nicht operierten Seite ausgedrückt.

Die Untersuchung wurde an der Materialprüfmaschine Zwick 1455 (Zwick GmbH, Ulm, Deutschland) durchgeführt.

Für die Testung erfolgte die Einbettung der Tibiae am distalen und proximalen Ende. Dafür wurde die Tibia zunächst mit Hilfe eines Laserpointers und einer Haltevorrichtung senkrecht ausgerichtet (Abb. 10). Unter das jeweils freie Ende wurde zentral die erste

Einbettform positioniert und dann mit dem Einbettmedium gefüllt. Die Herstellung des Einbettmediums erfolgte mit Technovit-Pulver und Flüssigkeit (Technovit® 3040, Heraeus-Kulzer GmbH, Wehrheim, Deutschland). Die daraus entstandene leicht visköse Flüssigkeit wurde mit Hilfe einer 10 ml Einmal-Spritze in die Einbettform gegeben und härtete 10 Minuten aus (Abb. 10). In dieser Zeit wurde der Knochen mit 0,9% NaCl-Lösung feucht gehalten.





Abb. 10: Die Bilder zeigen das Einbetten der Tibia in das Einbettförmchen (a) und die Einbetthilfe (b).

Nach Aushärtung des Mediums in der ersten Form wurde die Tibia aus der Halterung gelöst. Nun erfolgte auf gleiche Weise die Einbettung in die zweite Form. Der Abstand beider Formen betrug immer 18 mm und wurde unter Zuhilfenahme einer Einbetthilfe (Abb. 10) eingehalten.

Nun erfolgte das Einspannen der eingebetteten Tibia (Abb. 11, 1) in die Torsionsmaschine und die Belastung mit einer Vorlast von 5N (Abb. 11, 2), um die Zugbelastung während der Testung zu verringern. Die Materialprüfmaschine brachte über einen Stempel (Abb. 11, 3) eine konstante Kraft auf einen Hebelarm (Abb. 11, 4a). Die lineare Bewegung des Stempels wurde über diesen Hebelarm in eine Rotationsbewegung umgesetzt. Zu Beginn der Testung wurde der Hebelarm auf einen

Winkel von 45° eingestellt. Über den zweiten Hebelarm (Abb. 11, 4b) wurde die Kraft aus der Drehbewegung auf die Messdose (Abb. 11, 5) übertragen. Die Messdose war mit dem Rechner verbunden. Die Aufzeichnung erfolgte mit dem Programm Catman 2.1® (Firma HBM, Darmstadt, Deutschland). Es speicherte die Daten und stellte sie graphisch dar.



- | | | |
|-----------------------|---------------|--------------------|
| 1) Tibia | 2) 5N Vorlast | 3) Stempel |
| 4) Hebelarm (a und b) | 5) Messdose | 6) Einbettförmchen |

Abb.11: Aufbau der Torsionstestung

In der Auswertung zeigte das Programm das Torsionsmoment in einem Diagramm gegenüber der Zeitachse. Das Torsionsmoment errechnet sich aus der aufgebrauchten Kraft und dem Hebelarm.

Aus diesen in Catman 2.1® gespeicherten Daten wurde im Programm Excel (Microsoft, Redmond, WA, USA) das maximale Drehmoment [Nmm] und die torsionale Steifigkeit [Nmm/°] bestimmt. Die grafische Darstellung der Daten zeigte auf der X-Achse die Winkeländerung [°] und auf der Y-Achse das Drehmoment [Nmm]. Die Steigung des Graphen stellte die Steifigkeit des Knochens dar und wurde durch eine

Ausgleichsgerade bestimmt. So erhielt man die torsionale Steifigkeit, während das maximale Drehmoment am höchst gelegenen Punkt des Graphen abgelesen wurde.

2.2.3.2 Histomorphometrische Auswertung

Die Tibiae wurden 28, 42 und 84 Tage nach der Osteotomie, wie in 2.1.6 beschrieben, präpariert und 5 Tage in Fixierlösung verwahrt. Für die geplante histomorphometrische Auswertung wurden die Präparate in Kunststoff eingebettet.

Nach Entnahme der Proben aus der Fixierlösung erfolgte eine Wässerung für eine halbe Stunden unter fließendem Leitungswasser. Dann folgte die Dehydrierung des Gewebes in einer Alkoholreihe mit aufsteigender Konzentration unter ständiger Durchmischung auf dem Schüttler (Tab.4)

Tab. 4: Dehydrierung für die Einbettung in Kunststoff

Flüssigkeit	Zeit	Temperatur
70% Alkohol	3 Tage	RT
80% Alkohol	3 Tage	RT
96% Alkohol	3 Tage	RT
96% Alkohol	7 Tage	RT
Absoluter Alkohol	7 Tage	RT
Absoluter Alkohol	7 Tage	RT
Absoluter Alkohol	7 Tage	RT
Xylol	4 h	RT
Präinfiltration	1 Tag	RT
Infiltration	7 Tage	bei 4°C

Nach 4-stündigem Verbleib in Xylol erfolgte die Präinfiltration für einen Tag mit Technovit 9100 NEU VLC (Firma Kulzer, Wehrheim, Deutschland). Daran schloss sich die Infiltration für 7 Tage bei 4°C ebenfalls mit Technovit 9100 NEU VLC (Firma

Heraeus-Kulzer, Wehrheim, Deutschland) an. Dieses Einbettmedium basiert auf einer Methacrylat-Basis und besteht aus der Basislösung, dem PMMA-Pulver, Härter 1 und 2. Nun erfolgten die Entnahme aus der Infiltrationslösung und die Polymerisation in Technovit Stammlösung A und B im Verhältnis 9 zu 1 über Nacht im Kühlschrank. Hierbei wurde neben der festgelegten Ausrichtung besonders darauf geachtet, dass keine Luftblasen entstanden. Sie wurden durch Bewegung der Knochen mit einer Pinzette entfernt.

Das ausgehärtete Plastik wurde in Quaderform am Handschleifgerät (Phoenix 3000; Jean Wirtz, Metec Laborgeräte Vertriebs GmbH; Düsseldorf, Deutschland) geschliffen und auf einen Technovit 3040 Block aufgeblickt, der aus einer Mischung von Technovit-Pulver und Flüssigkeit (Technovit® 3040, Heraeus-Kulzer GmbH, Wehrheim, Deutschland) bestand. So konnten die Blöcke fest in das Mikrotom eingespannt und bessere Schnitte erstellt werden.

Es wurden mit dem Hartschnittmikrotom (Leica SM 2500S Mikrotom, Firma Leica, Wetzlar, Deutschland) 6 µm dicke Longitudinalschnitte angefertigt. Die Befeuchtung des Blocks erfolgte während des gesamten Schneidevorganges mit Schneideflüssigkeit der Firma WIV (Schwetzingen, Deutschland). Nachdem der Schnitt vorsichtig vom Messer genommen wurde, wurde er auf einem mit 80% Alkohol befeuchteten Objektträger gelegt und wiederum mit Streckflüssigkeit aus 70% Alkohol und Butoxyethylacetat im Verhältnis 60:40 feucht gehalten. Krisolfolie, eine Schutzfolie aus Polyethylen, schützte die Schnitte und deckte sie ab. Mit Filterpapier eingedeckt wurde der Objektträger dann 24 Stunden im Wärmeschrank (Heraeus Instruments, Kendro Laboratory Products; Hanau, Deutschland; Typ: B 12) bei 60°C unter Druck getrocknet.

2.2.3.2.1 Färbungen

Safranin Orange/Lichtgrün Färbung

Um die Knorpel- und Knochenneubildung darzustellen, wurde eine Safranin Orange/Lichtgrün Färbung angefertigt. Knorpel färbt sich rot und Knochen blassgrün an.

- | | | |
|-----|---|---------------|
| 1) | Entplasten in Methylmethacrylat | 3x 15 Minuten |
| 2) | absteigende Alkoholreihe 100- 100- 96- 80- 70% | je 2 Minuten |
| 3) | Spülen in Aqua dest. | kurz |
| 4) | Safranin Orange (Merck 1382, Darmstadt, Deutschland) | 8 Minuten |
| 5) | Spülen in Aqua dest. | kurz |
| 6) | Lichtgrün 1:10 verdünnt mit Aqua dest. (Chroma 1B211, Münster, Deutschland) | 20 Minuten |
| 7) | Spülen in 1% Essigsäure | kurz |
| 8) | Spülen in 100% Alkohol | 3x |
| 9) | Xylol | 2x 5 Minuten |
| 10) | Eindecken mit Vitroclud® (R. Langenbrinck, Teningen, Deutschland) | |

Safranin Orange/von Kossa Färbung

Die kombinierte Safranin Orange/von Kossa Färbung lässt die Differenzierung von mineralisiertem Knochen- und Knorpelgewebe und nicht mineralisiertem Gewebe zu. Mineralisierte Gewebe färben sich schwarz an, während nicht mineralisierter und hyaliner Knorpel rot dargestellt werden. Das übrige Gewebe färbt sich zart rot.

- | | | |
|----|--|---------------|
| 1) | Entplasten in Methylmethacrylat | 3x 15 Minuten |
| 2) | absteigende Alkoholreihe 100- 100- 96- 80- 70% | je 2 Minuten |
| 3) | Aqua dest. | 2 Minuten |

-
- | | | |
|-----|---|--------------|
| 4) | 3% wässrige Silbernitratlösung (Merck 9512, Darmstadt, Deutschland) | 10 Minuten |
| 5) | Spülen in Aqua dest. | 3x kurz |
| 6) | Natriumcarbonat- Formaldehyd- Lösung (Merck 6392, Darmstadt, Deutschland) | 2 Minuten |
| 7) | Wässern mit Leitungswasser | 10 Minuten |
| 8) | 5% Natriumthiosulfat- Lösung (Merck 6516, Darmstadt, Deutschland) | 5 Minuten |
| 9) | Wässern mit Leitungswasser | 10 Minuten |
| 10) | Eintauchen in Aqua dest. | 5x |
| 11) | Safranin Orange | 8 Minuten |
| 12) | Eintauchen in Aqua dest. | 5x |
| 13) | 96% Alkohol | 2x 2 Minuten |
| 14) | 100% Alkohol | 2x 2 Minuten |
| 15) | Xylol | 2x 5 Minuten |
| 16) | Eindecken mit Vitroclud® (R. Langenbrinck, Teningen, Deutschland) | |

2.2.3.3 Histomorphometrie

Die Auswertung der histologischen Schnittpräparate der Standzeiten 28, 42 und 84 Tage und die Berechnung der verschiedenen Gewebeanteile erfolgte mit Hilfe der Histomorphometrie anhand eines Makros. Dieses Computerprogramm (KS Run 400 Version 3.0, Carl Zeiss Vision GmbH, Göttingen, Deutschland) ist speziell auf diese Messung angepasst und erfasst die einzelnen Gewebearten quantitativ. Das Programm erkennt Flächen anhand ihrer Farbpixel und kann diese so berechnen. Es wurde die Safranin Orange/von Kossa Färbung ausgewertet. Hierzu wurden die Schnitte, wie in 2.2.2.4 beschrieben, abfotografiert. Die Anweisungen des Programmes wurden schrittweise befolgt. Zunächst musste der Maßstab festgelegt werden. Hierzu wurde ein

durch das Programm eingeblendetes Rechteck auf die Größe des im Bild befindlichen Maßstabsbalkens mit der Länge 2 mm gebracht. Dann wurden nacheinander der laterale periostale Kallus, der laterale endostale Kallus, der mediale endostale Kallus und der mediale periostale Kallus mit einer Konturlinie markiert. Dasselbe geschah dann mit der lateralen und der medialen Kortikalis. Das Computerprogramm färbte nach jedem Schritt die markierten Flächen gelb an. Dieses zeigte es getrennt für den Knochen und den Kallus an, so dass man noch einmal die Flächen, die in die Berechnung eingingen, überprüfen und gegebenenfalls manuell korrigieren konnte. Alle Parameter wurden ausschließlich in der ROI bestimmt, welche ebenfalls in dem Programm festgelegt wurde. Mit einer eingeblendeten Linie wurde zweimal nacheinander die Breite der Tibia von Kortikalisaußenkante zu Kortikalisaußenkante gemessen, jeweils einmal proximal und distal des Osteotomiespalts. Daraus wurde die 1,5-fache Kortikalisbreite berechnet und in Form eines Rechteckes mit entsprechender Höhe eingeblendet wird. Dieses Rechteck wurde mittig über den Osteotomiespalt gelegt und manuell so angepasst, dass die gesamte laterale und mediale Kallusausdehnung innerhalb der Grenzen des Rechteckes enthalten war. Nun erfolgte die Gewebedifferenzierung automatisch anhand der Färbung. Die errechneten Werte wurden in einer Excel-Tabelle gespeichert.

Auch die Schnitte in der Safranin O/Lichtgrün Färbung wurden digitalisiert. Der Knorpel wurde wiederum mit der Konturfunktion des AxioVision Programmes ausgemessen.

2.2.4 Statistik

Die statistischen Daten wurden mit der Statistiksoftware SPSS (SPSS Inc., Chicago, USA) berechnet. Auf Grund der nicht normal verteilten Werte wurde für den Vergleich von zwei Gruppen der Mann Whitney U-Test verwendet.

Die Boxplots stellen den Median in der Mitte des Rechtecks als schwarzen Balken dar. Das obere Ende des Rechtecks zeigt das 25. und das untere das 75. Perzentil. Die darüber hinaus ragenden Antennen repräsentieren die höchsten bzw. niedrigsten Werte, ohne dass Extremwerte angegeben werden.

3. Ergebnisse

Alle Tiere erholten sich innerhalb der ersten 3 Tage nach der Operation und fingen an, die operierte Extremität unbeeinträchtigt zu belasten. Von den 56 operierten Tieren gingen 55 in die Auswertung ein. Lediglich bei einem Tier mit der Standzeit 5 Tage kam es zu einer Verschiebung des Kirschner Drahtes in proximale Richtung, so dass das Implantat den Osteotomiespalt nicht mehr überbrückte. Daraufhin wurde das Tier aus der Auswertung genommen, da es zu einer deutlichen Fehlstellung der Extremität gekommen war. Bei 3 weiteren Tieren kam es zu einer Dehiszenz der proximalen Naht, welche mit Gentamycinsalbe behandelt wurde. Durch die Behandlung kam es innerhalb von 7 Tagen zu einer vollständigen Ausheilung.

3.1 Radiologie

Die Auswertung der Röntgenbilder ergab, dass es sowohl in der Kontroll- als auch in der Fumagillingruppe zu allen Standzeiten zu keiner knöchernen Überbrückung des Osteotomiespalt gekommen war. Lediglich bei einem Tier aus der Fumagillingruppe war nach 84 Tagen eine knöcherne Überbrückung des Osteotomiespalt in beiden Ebenen radiologisch zu erkennen. Bei den übrigen Tieren waren der durch die Osteotomie entstandene Spalt und damit die Unterbrechung der Kortikalis zu erkennen. In der Kontrollgruppe zeigte sich eine trichterförmige Verbreitung der Knochenenden zum Osteotomiespalt. Auch wenn es in Abb. 12 am 84. Tag in der Kontrollgruppe so wirkt, als sei es zu einer knöchernen Überbrückung auf einer Seite des kortikalen Knochens gekommen, konnte dieses in der zweiten Ebene und im histologischen Schnitt nicht bewiesen werden. In der Fumagillingruppe sah man im Gegensatz zur Kontrollgruppe keine Verbreitung der Knochenenden zum Osteotomiespalt (Abb. 12). Hier blieben die Knochen schmal und rundeten sich zum Implantat ab.

Neben der Tibia war die manuell frakturierte Fibula zu erkennen. Sie wies in beiden Gruppen nach 84 Tagen eine Hypertrophie des Knochens an der Fraktur auf. Das intramedullär liegende Implantat stellte sich röntgendichter als der Knochen dar. Durch

diese deutliche Darstellung konnte es als Maßstab für die Messung des Tibiadurchmessers verwendet werden. Das umliegende Gewebe führte zu einer leichten Verschattung um den Knochen.

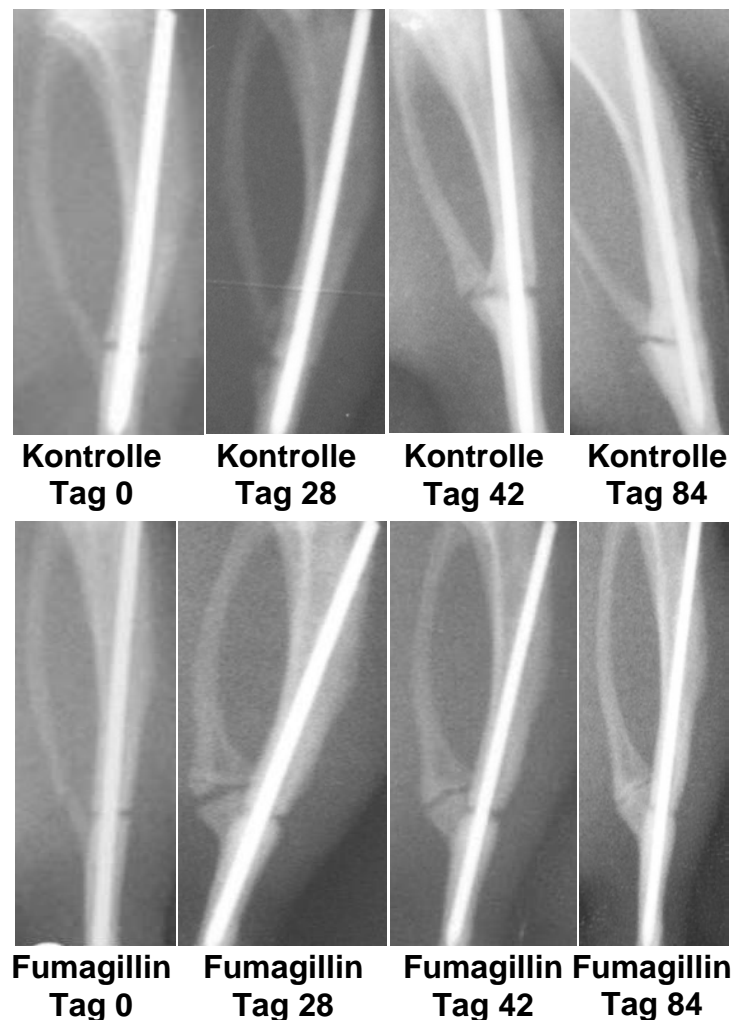
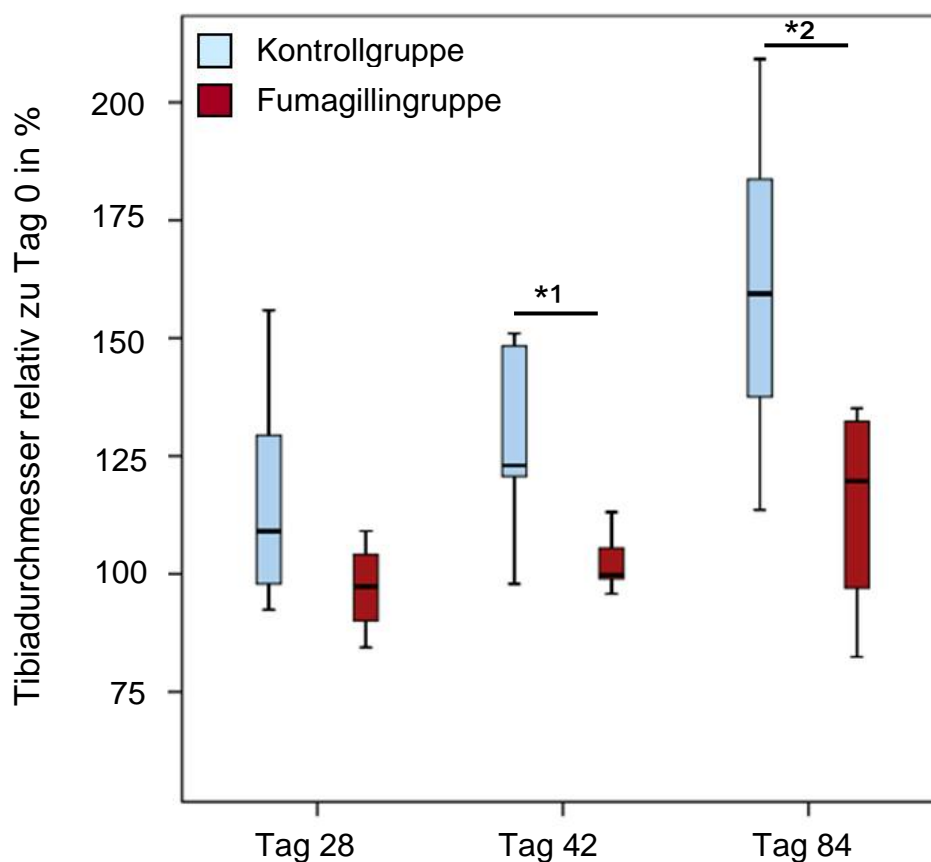


Abb. 12: Exemplarische Röntgenbilder der Kontrollgruppe (oben) und der Fumagillingruppe (unten) im Verlauf von Tag 0 bis Tag 84. In beiden Gruppen ist der Osteotomiespalt zu erkennen. In der Kontrollgruppe lässt sich deutlich der verbreiterte Kallus am Osteotomiespalt erkennen. Im Gegensatz dazu findet sich in der Fumagillingruppe ein hypertropher Kallus im Bereich der Fibulafraktur sowie ein normo-/hypotroph erscheinender Kallus am Osteotomiespalt. Der Titan-Kirschner Draht besaß einen Durchmesser von 1 mm.

Auf Höhe des Osteotomiespalts zeigte sich in der Auswertung am Tag 28, 42 und 84 in der Fumagillingruppe ein geringerer Tibiadurchmesser am Osteotomiespalt als in der Kontrollgruppe. Besonders deutlich wird dieses nach 42 und 84 Tagen. Nach 42 Tagen betrug der Median des Tibiadurchmessers in der Kontrollgruppe 122,97% des Tages der Operation und in der Fumagillingruppe 105,52%. Bis zu der Standzeit 84 Tage stieg er in der Kontrollgruppe auf 159,44%, während er für die Fumagillingruppe nur 124,56% erreichte. Die Unterschiede waren sowohl am Tag 42 als auch am Tag 84 signifikant ($p = 0,043$ und $p = 0,011$, Mann-Whitney U-Test; Abb. 13).



*1 $p = 0,043$ und *2 $p = 0,011$, Mann-Whitney U-Test

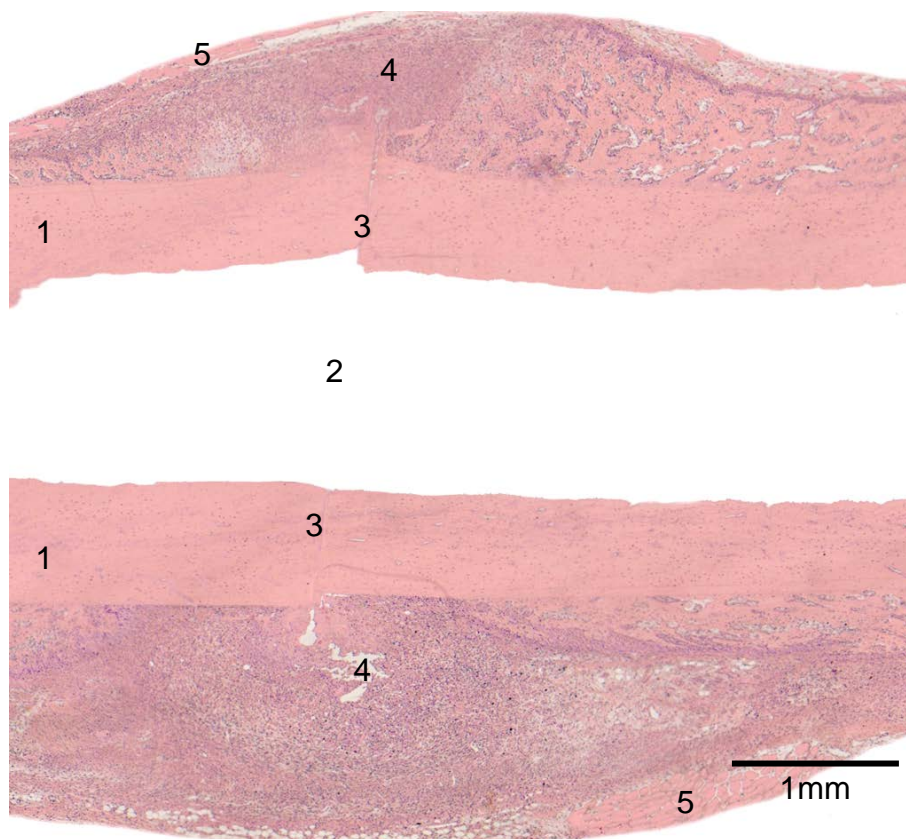
Abb. 13: Der Boxplot der radiologischen Auswertung zeigt den Tibiadurchmesser im Verhältnis zum Operationstag nach 28, 42 und 84 Tagen im Vergleich der Kontroll- und Fumagillingruppe.

3.2 Histologie, 5 und 10 Tage Standzeit

3.2.1 Charakterisierung des Kallusgewebes

Auf jedem der histologischen Schnitte war der Osteotomiespalt deutlich als Unterbrechung der Kortikalis zu erkennen (Abb. 14). Da es sich bei der Tibia um einen langen Röhrenknochen handelt, lagen die kraniale und kaudale Kortikalis parallel zueinander. Dazwischen lag die Markhöhle. Es konnte sich kein endostaler Kallus ausbilden, da beinahe der gesamte Markraum durch das Implantat ausgefüllt war. Periostal entstand während des Heilungsprozesses ein spindelförmiger Kallus um den Osteotomiespalt. Die größte Breite erreichte der Kallus auf Höhe des Osteotomiespalts.

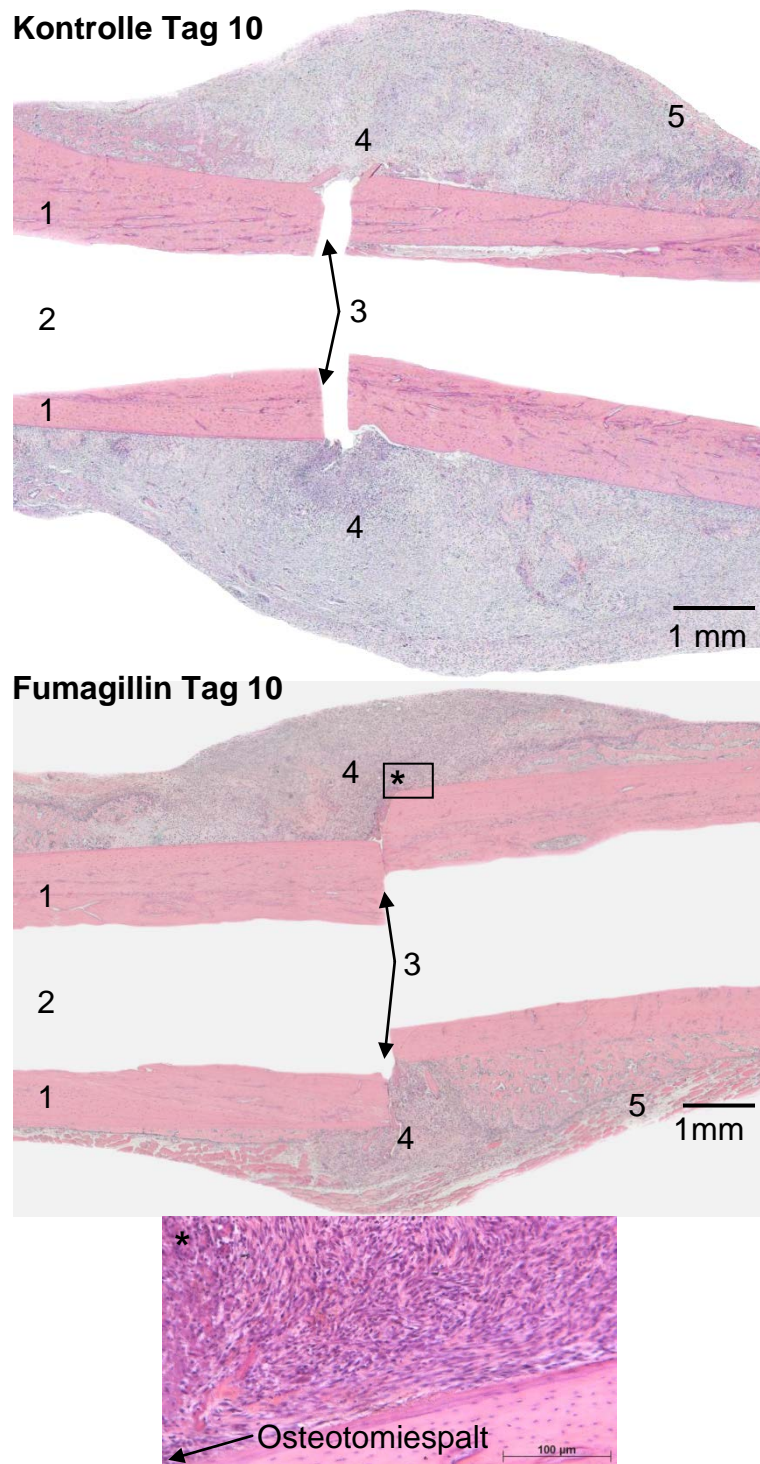
In Abb. 14 zeigt sich kranial und kaudal des Kallus Muskelgewebe. Es ließ sich durch die Anordnung der Zellen, den Gewebetyp und den Aufbau des Gewebes vom Kallus abgrenzen.



1) Kortikalis 2) Markhöhle 3) Osteotomiespalt 4) Kallus 5) Muskelgewebe

Abb. 14: Die HE Färbung gibt 10 Tage postoperativ in der Fumagillingruppe einen Überblick, der die Kortikalis, den Kallus, das umliegende Muskelgewebe als auch den Osteotomiespalt zeigt. Die Ziffern bezeichnen in allen histologischen Abbildungen dieselben Strukturen.

Der Schnitt der Kontrollgruppe (Abb. 15) zeigt einen Kallus, dessen Durchmesser sich zum Osteotomiespalt verbreitert und dort seine größte Ausdehnung erreicht. Der Kallus in der Fumagillingruppe hingegen bleibt über seine gesamte Länge im Vergleich schmal und erscheint somit kleiner. Der Ausschnitt in Abb. 15 zeigt eine Vergrößerung des Kallus direkt am Osteotomiespalt. Es sind Bindegewebszellen zu erkennen. Die Fasern sind halbkreisförmig um den Osteotomiespalt angeordnet. Am unteren Bildrand lässt sich der Knochen erkennen. Diesem aufliegend erkennt man das Periost und in der Kortikalis eingemauert die Osteozyten.



1) Kortikalis 2) Markhöhle 3) Osteotomiespalt 4) Kallus 5) Muskelgewebe

Abb. 15: Die HE Färbung an Tag 10 zeigt exemplarisch die Kallusbildung der Kontroll- und Fumagillingruppe. Der Kallus liegt spindelförmig um den Osteotomiespalt. Der Ausschnitt zeigt eine Vergrößerung des Kallus, mit den für diese frühe Phase charakteristischen Bindegewebszellen und -fasern.

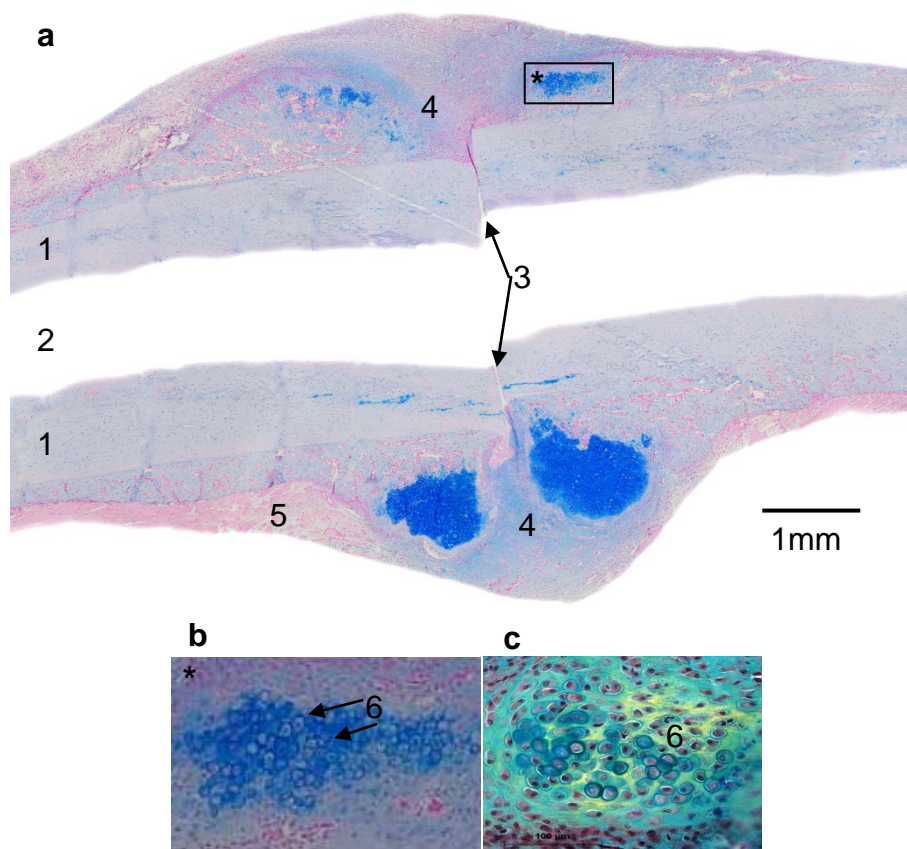
Bereits am 5. postoperativen Tag bestand auch in der objektiven Ausmessung ein beträchtlicher Unterschied in der Kallusgröße. Es wurde in der Kontrollgruppe ein größerer Kallus als in der Fumagillingruppe ausgemessen. Diese Diskrepanz verstärkte sich bis zum 10. Tag weiter. Am Tag 10 war der Unterschied mit einem p-Wert von 0,001 signifikant (Mann-Whitney U-Test; Tab. 5).

Tab. 5: Reaktiver Kallus in der HE Färbung

Gesamtkallus [mm²]	
	Median (25. – 75. Perzentile)
Kontrollgruppe Tag 5	17,7 (13,39 – 19,78)
Fumagillingruppe Tag 5	9,5 (6,88 – 16,69)
Kontrollgruppe Tag 10	26,4* (20,23 – 29,09)
Fumagillingruppe Tag 10	11,2* (10,16 – 12,45)

3.2.2 Bestimmung der Knorpelgewebsfläche

Der Heilungsprozess beider Gruppen war 5 Tage postoperativ nicht weit genug fortgeschritten, um Knorpel in der Alcian Blau Färbung nachweisen zu können. Dieses gelang erst am 10. postoperativen Tag. Knorpel bildete sich kranial und kaudal des Knochens innerhalb des Kallus. Auf beiden Seiten entstand eine Knorpelfläche distal und proximal des Osteotomiespalts, jedoch nicht direkt in dessen Verlängerung. In der Vergrößerung (Abb. 16, Ausschnitt b) sieht man deutlich die Chondrozyten des Knorpels. Die Zellen liegen wie eine Kappe auf dem trabekulären Knochen. Sie weisen ihre typische ovale Form auf und sind haufenartig angeordnet. Dieses lässt sich auch in Abschnitt c erkennen. Hier wurden die Zellen jedoch in der Movat Pentachrom Färbung angefärbt. In Grün wird nicht mineralisierter Knorpel dargestellt. In Grün- und Blautönen ist Bindegewebe zu erkennen. Die beginnende Mineralisation stellt sich Gelb dar.



1) Kortikalis 2) Markhöhle 3) Osteotomiespalt 4) Kallus 5) Muskelgewebe

Abb. 16: Die Abbildung zeigt den Osteotomiekallus in der Fumagillingruppe am 10. postoperativen Tag in der Alcian Blau Färbung (a und b). Im Kallus sind die blau angefärbten Chondrozyten (6) zu erkennen (Ausschnitt b). In Ausschnitt c sieht man die Chondrozyten (6) im nicht mineralisierten Knorpel in der Movat Pentachrom Färbung sowie in Gelb die beginnende Mineralisation.

In der Messung ergab sich in der Kontrollgruppe eine größere Knorpelfläche als in der Fumagillingruppe. Die Knorpelfläche in der Fumagillingruppe lag nur bei 28% der Kontrollgruppe (Tab. 6).

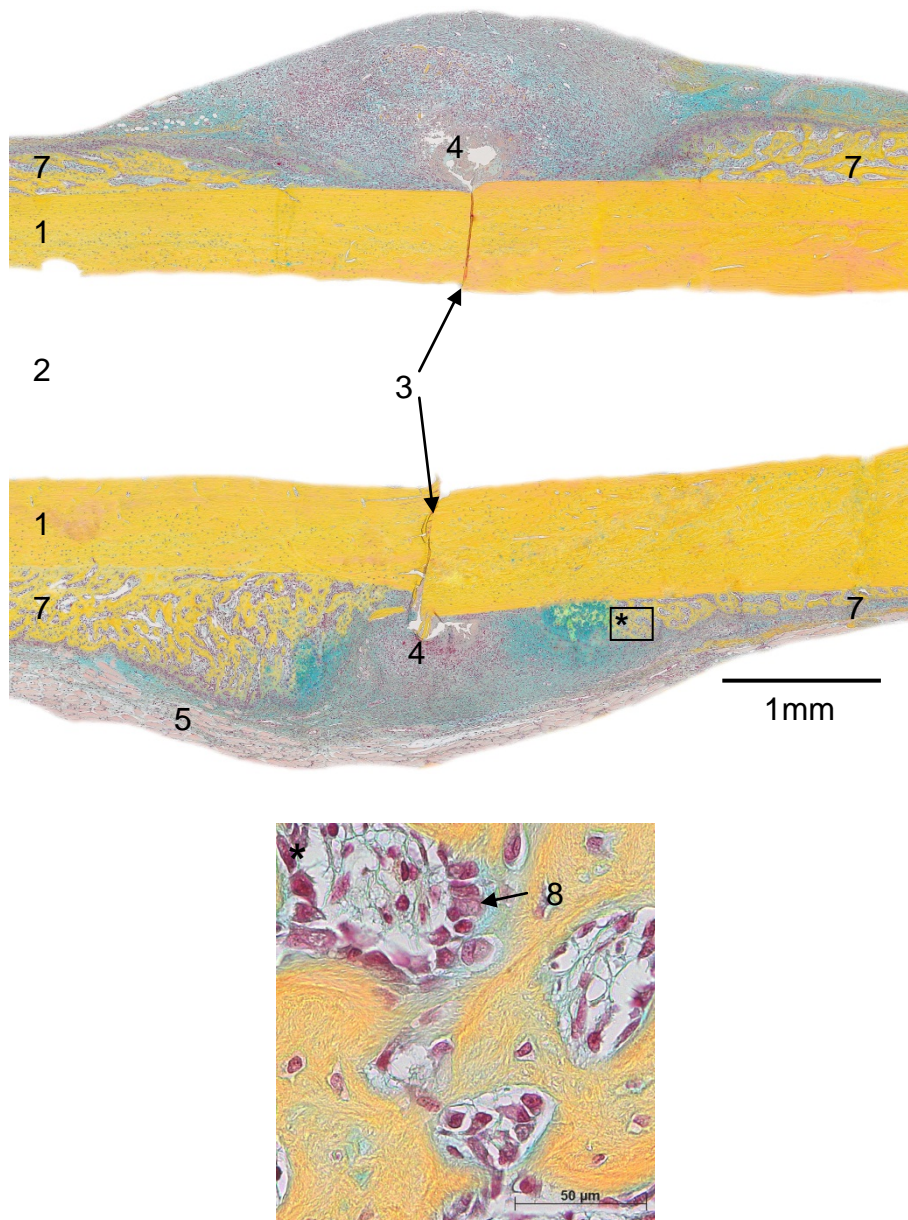
Tab. 6: Knorpelgewebe in der Alcian Blau Färbung

Anteil der Knorpelfläche am Gesamtkallus [%]	
	Median (25. – 75. Perzentile)
Kontrollgruppe Tag 10	12,3 (3,21 – 15,44)
Fumagillingruppe Tag 10	3,5 (1,75 – 9,75)

3.2.3 Bestimmung der Knochengewebfläche

Am 5. postoperativen Tag ließ sich in der Kontrollgruppe bereits trabekulärer Knochen im Kallusgewebe anfärben. In der Fumagillingruppe hingegen zeigte sich nur bei 4 von 8 Tieren trabekulärer Knochen, sodass keine statistische Auswertung erfolgen konnte.

Bis zum 10. postoperativen Tag schritt die Heilung weiter voran, so dass auch in der Fumagillingruppe bei allen Tieren trabekulärer Knochen nachgewiesen werden konnte. Dieser neugebildete Knochen entstanden entlang der Kortikalis und wurde zum Osteotomiespalt hin breiter. Jedoch endete er jeweils etwas proximal und distal des Osteotomiespalts und überbrückte diesen nicht (Abb. 17). Der Ausschnitt in Abb. 17 zeigt Osteoblasten im trabekulären Knochen. Sie liegen dem neu gebildeten Knochen an und weisen eine kubische Form auf.



1) Kortikalis 2) Markhöhle 3) Osteotomiespalt 4) Kallus 5) Muskelgewebe

Abb. 17: Die Abbildung zeigt eine exemplarische Darstellung einer Movat Pentachrom Färbung zur Standzeit 10 Tage in der Fumagillingruppe. Neben den beiden parallelen Kortices sieht man gelb gefärbt den trabekulären Knochen (7) innerhalb des bindegewebigen Kallus. Der Ausschnitt zeigt trabekulären Knochen mit Osteoblasten (8).

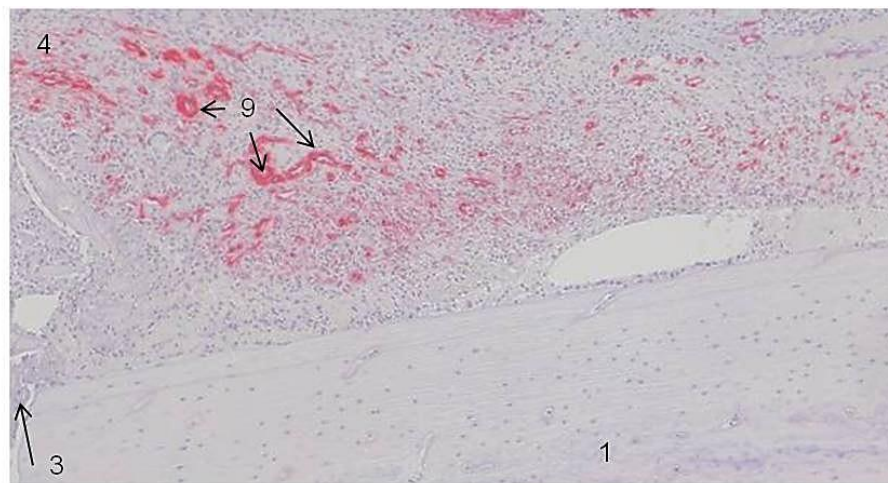
In der Kontrollgruppe nahm der trabekuläre Knochen nach 10 Tagen eine kleinere Fläche ein als in der Fumagillingruppe. Da die Fumagillingruppe einen kleineren Gesamtkallus aufwies, lag der prozentuale Anteil der Fläche des neugebildeten Knochens deutlich über der der Kontrollgruppe (Tab. 7). Die Unterschiede waren nicht signifikant.

Tab. 7: trabekuläres Knochengewebe in der Movat Pentachrom Färbung

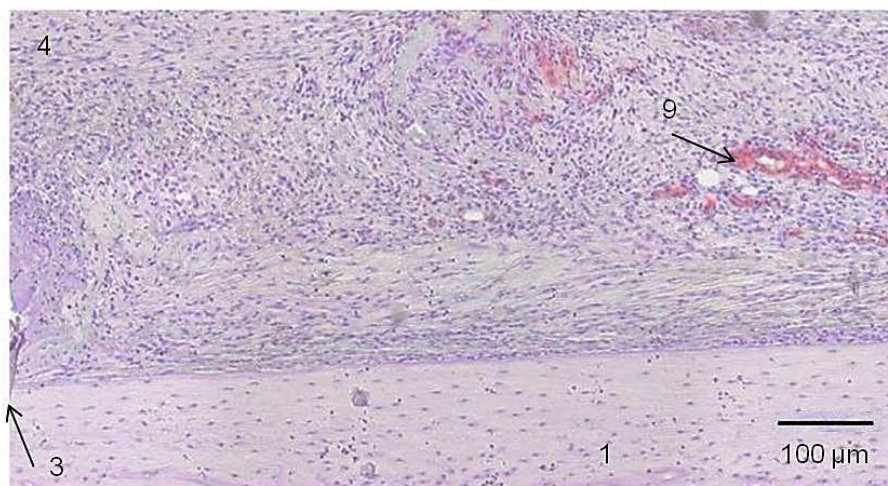
Anteil an trabekulärem Knochen am Gesamtkallus [mm²]	
	Median (25. – 75. Perzentile)
Kontrollgruppe Tag 5	4,3 (0,77 -78,6)
Fumagillingruppe Tag 5	nicht ausgebildet
Kontrollgruppe Tag 10	16,1 (11,12 – 20,89)
Fumagillingruppe Tag 10	24,8 (18,71 – 32,43)

3.2.4 Darstellung der Blutgefäße im Kallusgewebe

In der α -sma Färbung konnten die Gefäße durch ihr Lumen und die um dieses liegenden rot angefärbten Zellen eindeutig identifiziert werden. Jedoch gab es auch Gefäße, die lediglich angeschnitten waren. Es war kein Lumen zu erkennen. Die angeschnitten glatten Muskelzellen zeigten jedoch trotzdem die typische rote Anfärbung. Da im Kallus keine glatten Muskelzellen durch andere Gewebebestandteile zu erwarten waren, konnten auch diese als Gefäß gewertet werden. Die übrigen Zellen waren durch das Hämatoxylin blau gegengefärbt, so dass eine eindeutige Unterscheidung möglich war. Die Gefäßdichte nahm jeweils von distal und proximal zum Osteotomiespalt zu. Unter dem Mikroskop war augenscheinlich in der Kontrollgruppe eine höhere Gefäßdichte in der ROI zu erkennen als in der Fumagillingruppe (Abb. 18).



Kontrolle Tag 10



Fumagillin Tag 10

1) Kortikalis 3) Osteotomiespalt 4)Kallus

Abb. 18: Die Abbildung zeigt die exemplarische Darstellung der Gefäßbildung im Kallus 10 Tage postoperativ in der α -sma Färbung. Die glatten Muskelzellen der Gefäße (9) sind in Rot zu erkennen.

Dieser subjektive Eindruck konnte in der nachfolgenden Auszählung der Gefäße objektiviert werden. Bereits nach 5 Tagen wurden innerhalb der ROI in der Kontrollgruppe im Median 69,24 Gefäße/mm² Kallus gezählt, während es in der Fumagillingruppe 13,01 Gefäße/mm² waren. Deutlich war auch der Unterschied nach 10 Tagen. Hier waren es im Median 38,43 Gefäßen/mm² Kallus in der Kontrollgruppe

und 10,07 Gefäße/mm² in der Fumagillingruppe. Für beide Standzeiten konnte eine Signifikanz ($p = 0,005$ und $p = 0,001$, Mann-Whitney U-Test) gezeigt werden (Abb. 19).

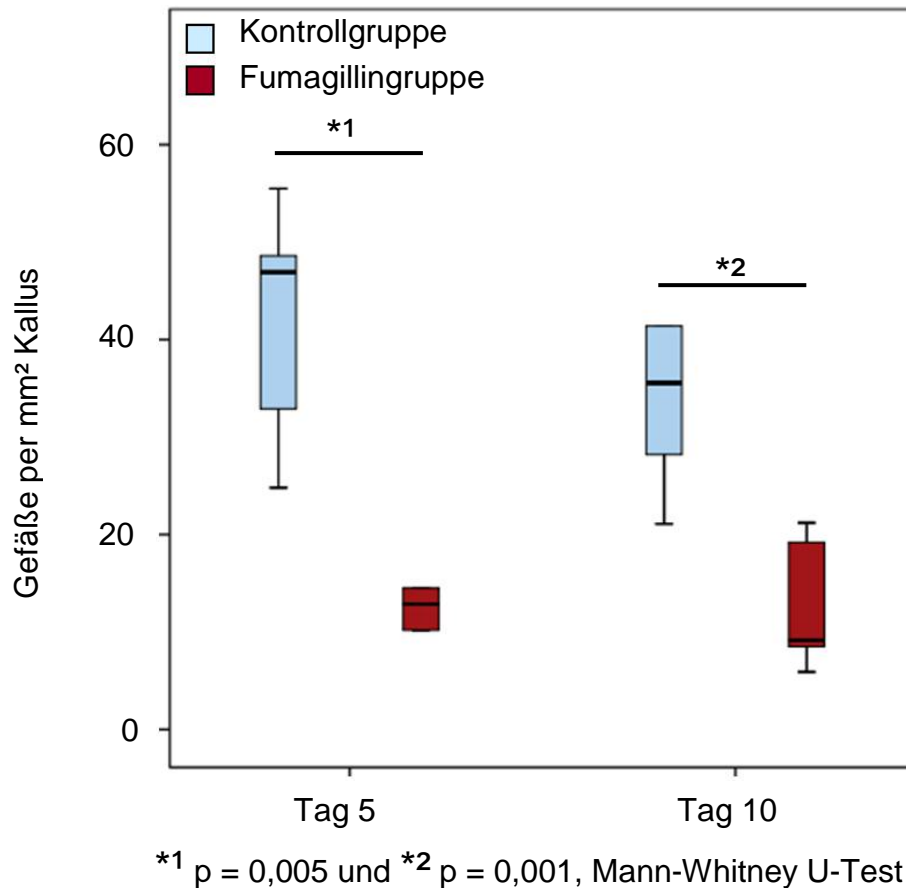


Abb. 19: Der Boxplot zur Darstellung der Gefäße zeigt die Gefäßdichte in der Kallusfläche pro mm² nach 5 und 10 Tagen im Vergleich der Kontroll- und Fumagillingruppe.

3.3 Biomechanik

In der biomechanischen Testung zeigte sich zwischen der intakten und die osteotomierten Tibia ein großer Unterschied. Bei den Versuchen mit der intakten Tibia kam es während der Testung durch die auf den Knochen aufbrachte Kraft zu einer Fraktur der Tibia. Die Fraktur war durch ein deutliches Knacken zu hören und stellte sich graphisch in dem plötzlichen steilen Abfall der Kurve des Torsionsmomentes (Abb.

20, oben) dar. Nach der Entnahme des Knochens aus der Testmaschine war mittig ein Frakturspalt zu sehen.

Anders verlief die Testung der osteotomierten Tibiae. Schon bei der Präparierung für die Testung, dem senkrechten Ausrichten des Knochens und der Einbettung in Technovit fiel eine deutliche Instabilität an der Osteotomiestelle auf. Das Aufbringen der Kraft durch die Testmaschine führte zu einer Verschiebung der Knochenenden, die durch den Kallus zusammengehalten wurden, gegeneinander. Es kam nicht zu einer Frakturierung des Knochens. Anstelle dessen gab das Kallusgewebe bei größer werdender Belastung nach. Es entstand weder ein Frakturspalt noch waren die Knochenenden am Osteotomiespalt zu sehen. In Abb. 20 (unten) zeigt sich dieses Geschehen graphisch durch einen geringeren, flacheren Abfall der Kurve.

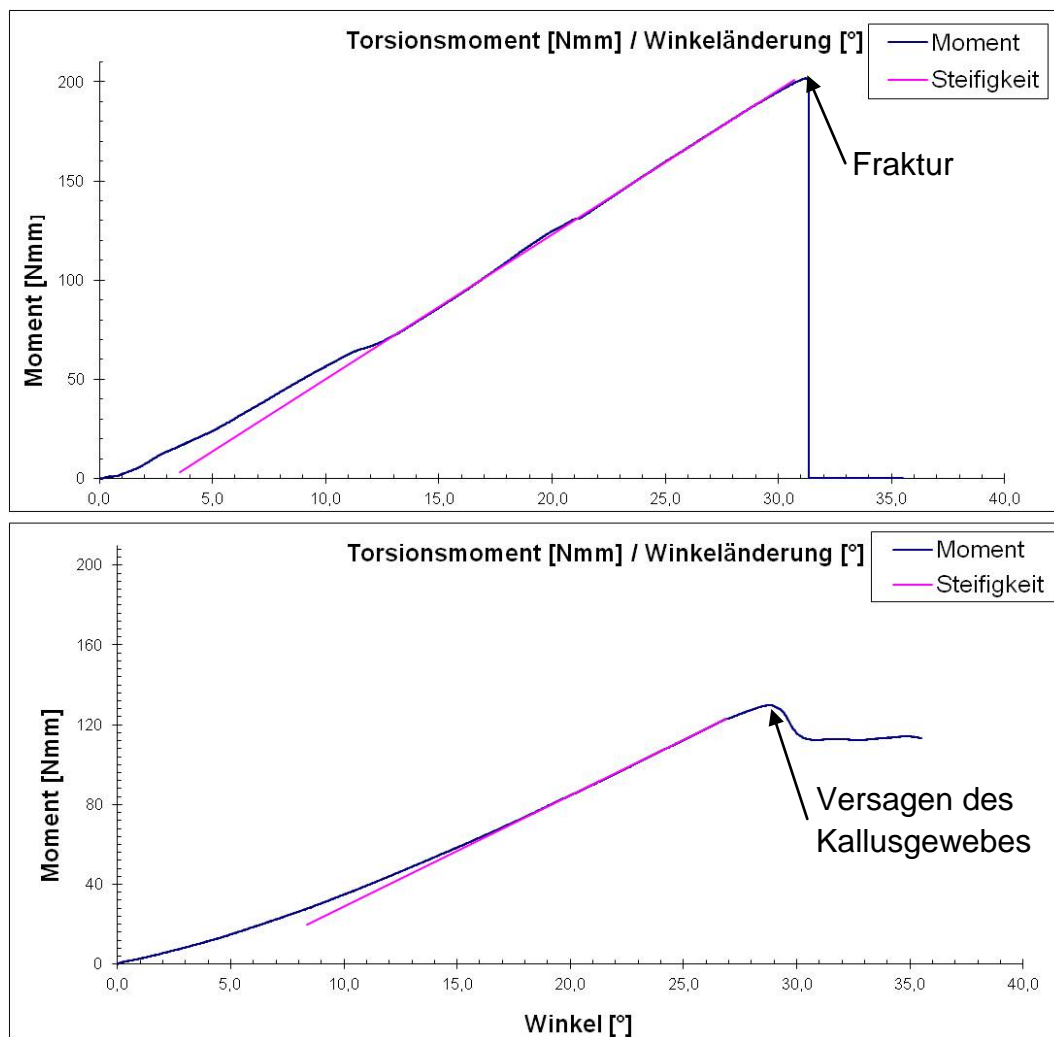


Abb. 20: Die Graphen zeigen den Unterschied der biomechanischen Testung zwischen einer intakten Tibia (oben) und einer osteotomierten Tibia (unten).

Das maximale Drehmoment sowie die Steifigkeit der Tibiae erreichten weder in der Kontroll- noch in der Fumagillingruppe Werte, die im Median 50% der Werte der intakten Tibiae überschritten.

Nach einer Standzeit von 42 Tagen lag das maximale Drehmoment der osteotomierten Tibia sowohl der Kontrollgruppe als auch der Fumagillingruppe unter 30% der intakten Tibiae, wobei die Fumagillingruppe noch unterhalb der Kontrollgruppe lag. Auch die Steifigkeit erreichte bei weitem nicht die der Gegenseite. Hier lag jedoch die Fumagillingruppe mit ihren Werten über denen der Kontrollgruppe.

Nach einer Standzeit von 84 Tagen zeigten sich im Vergleich zum 42. Tag erhöhte Werte für das maximale Drehmoment und die Steifigkeit. Nun zeigte die Fumagillingruppe sowohl ein größeres maximales Drehmoment als auch eine höhere Steifigkeit, auch wenn die Werte immer noch deutlich unter der intakten Gegenseite lagen (Abb. 21). Die Unterschiede waren nicht signifikant.

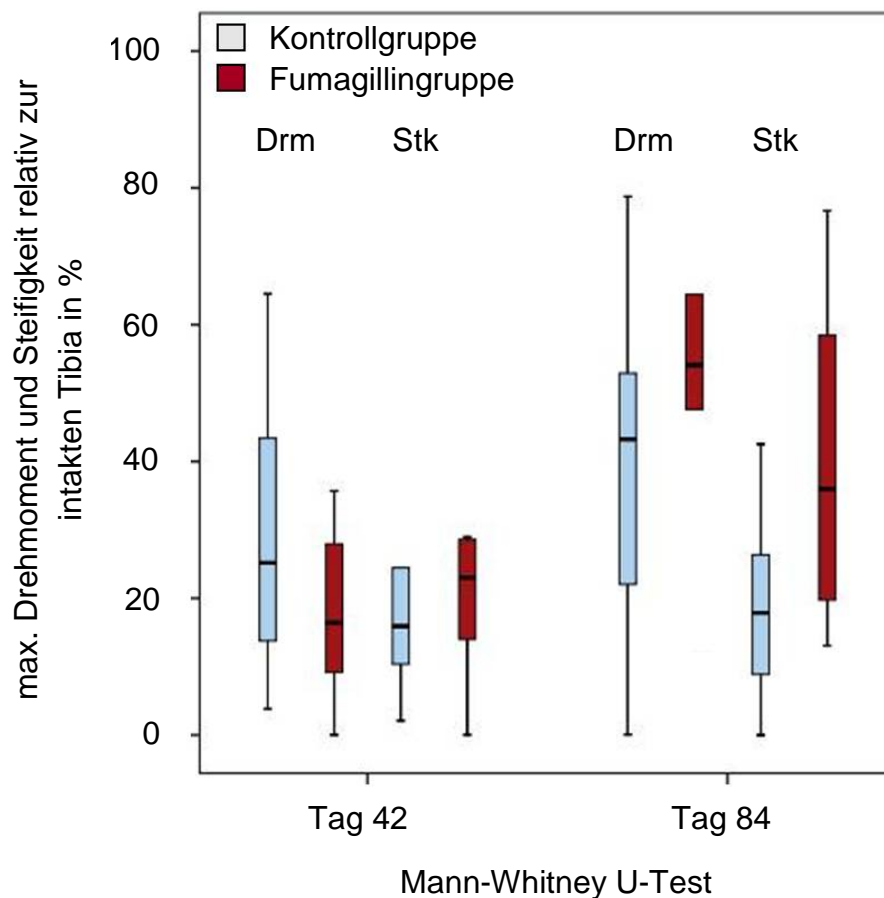
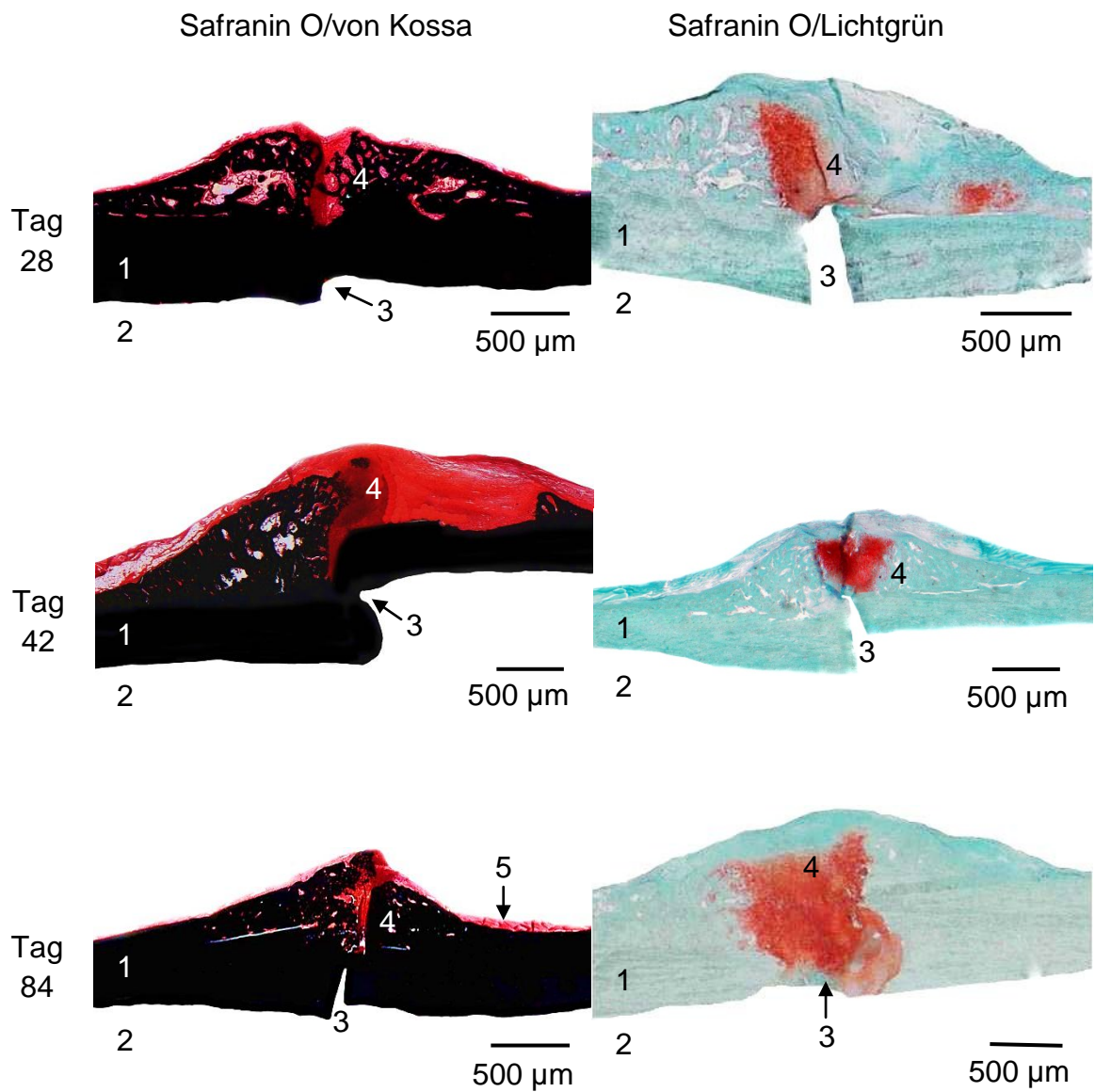


Abb. 21: Der Boxplot der biomechanischen Testung zeigt das maximale Drehmoment (Drm) und die Steifigkeit (Stk) im Verhältnis zur intakten Tibia im Vergleich der Kontroll- und der Fumagillingruppe.

3.4 Charakterisierung des Kallusgewebes, 28, 42 und 84 Tage Standzeit

In der Histomorphometrie erfolgte eine Charakterisierung des Kallus und seiner verschiedenen Bestandteile zu den späten Standzeiten. Die Kortikalis wurde auch zu den späten Zeitpunkten durch den Osteotomiespalt unterbrochen (Abb. 22). Um diesen war wiederum ein spindelförmiger Kallus auszumachen. Lediglich bei einem Tier mit der Standzeit 84 Tage war der Osteotomiespalt im Schnitt nicht mehr zu erkennen. Ein Teil des Kallus war nun bei allen Tieren bereits mineralisiert. Es fanden sich jedoch auch leuchtend rot angefärbte Areale, die hyalinen Knorpel darstellen. In blasserem Rot war das übrige umliegende Gewebe zu erkennen.

Um den Knorpel deutlich erkennbar darstellen zu können, wurde die SafraninO/Lichtgrün Färbung angefertigt. Hier lagen am Osteotomiespalt kranial und kaudal der Kortikalis rot angefärbte nicht mineralisierte Knorpelgebiete (Abb. 22). Der Osteotomiespalt war wiederum zu jeder der drei Standzeiten zu erkennen. Nur bei dem Tier aus der Fumagillingruppe war, wie schon in der Safranin O/von Kossa Färbung, eine Überbrückung zu erkennen. Das übrige Gewebe, zu dem mineralisierter Knorpel und Knochen sowie Bindegewebe zählen, war in blassgrün zu erkennen. Zwischen den einzelnen Standzeiten war auf den Bildern augenscheinlich kein Unterschied zu erkennen. Die Kallusbildung schien still zu stehen.



1) Kortikalis 2) Markhöhle 3) Osteotomiespalt 4) Kallus 5) Muskelgewebe

Abb. 22: Die Safranin O/von Kossa Färbung in der Fumagillingruppe zeigt in schwarz die Kortikalis und den mineralisierten Anteil des Kallus. In leuchtendem Rot ist das Knorpelgewebe am Osteotomiespalt (OS) in der Safranin O/Lichtgrün Färbung dargestellt.

Tab. 8: Histomorphologische Auswertung

	Tag 28	Tag 42	Tag 84
	Median (25. – 75. Perzentile)		
Periostaler Kallus/Tibiadurchmesser [mm²]:			
Kontrollgruppe	3,7* (2,9 – 4,2)	3,2 (2,4 – 4,8)	2,9* (2,4 – 4,3)
Fumagillingruppe	2,5* (1,6 – 3,4)	2,3 (2,2 – 2,8)	1,2* (1,0 – 1,7)
Knorpelfläche/periostalen Kallus [%]:			
Kontrollgruppe	6,2 (4,2 – 7,0)	4,6 (1,7 – 10,7)	6,9 (1,9 – 12,1)
Fumagillingruppe	13,9 (7,9 – 17,7)	11,1 (3,7 – 17,9)	4,3 (3,1 – 8,3)
mineralisiertem Knochen/periostalen Kallus [%]:			
Kontrollgruppe	48,4 (46,8 – 56,0)	40,5* (32,6 – 46,7)	59,0 (57,7 – 63,0)
Fumagillingruppe	57,6 (53,5 – 62,4)	66,5* (63,4 – 70,0)	65,5 (52,7 – 80,2)

Die Größe des periostalen Kallus wurde im Verhältnis zum Tibiadurchmesser bestimmt (Tab. 8). Es zeigte sich zu den späten Standzeiten ein größerer Kallus in der Kontrollgruppe als in der Fumagillingruppe. Insgesamt gesehen nahm bei den beiden Gruppen die Kallusgröße kontinuierlich von Tag 28 zu Tag 84 ab. Die Differenz zwischen den beiden Gruppen war jeweils für die Standzeiten 28 und 84 Tage signifikant. Die p-Werte lagen bei 0,019 und 0,005 (Mann-Whitney U-Test).

Für den periostalen Kallus wurde wiederum der prozentuale Anteil von Knorpelgewebe bestimmt. Er nahm in der Kontrollgruppe von Tag 28 zu Tag 84 zu. Die Fumagillingruppe verhielt sich umgekehrt. Am 28. Tag lag der Knorpelanteil am periostalen Kallus über dem der Kontrollgruppe. Durch die Abnahme der Knorpelfläche zum Tag 84 war sie zu dieser Standzeit in der Fumagillingruppe kleiner als in der Kontrollgruppe (Tab. 8). Dieses spiegelt sich auch in Abb. 23 (graue Linien) wider. Die Unterschiede zwischen den beiden Gruppen waren zu keinem Zeitpunkt signifikant.

Des Weiteren wurde der Anteil von mineralisiertem Knochengewebe am periostalen Kallus bestimmt. Dieser Anteil stieg in den beiden Versuchsgruppen zum 84. Tag an

(Tab. 8), auch wenn er in der Kontrollgruppe zu Tag 42 zunächst kleiner war als an Tag 28. Dieses ist auch in der Grafik zu erkennen (Abb. 23, schwarze Linien). Der mineralisierte Knochen hatte in der Fumagillingruppe einen größeren Anteil am periostalen Kallus als in der Kontrollgruppe. Der Unterschied war an Tag 42 signifikant ($p = 0,001$, Mann-Whitney U-Test).

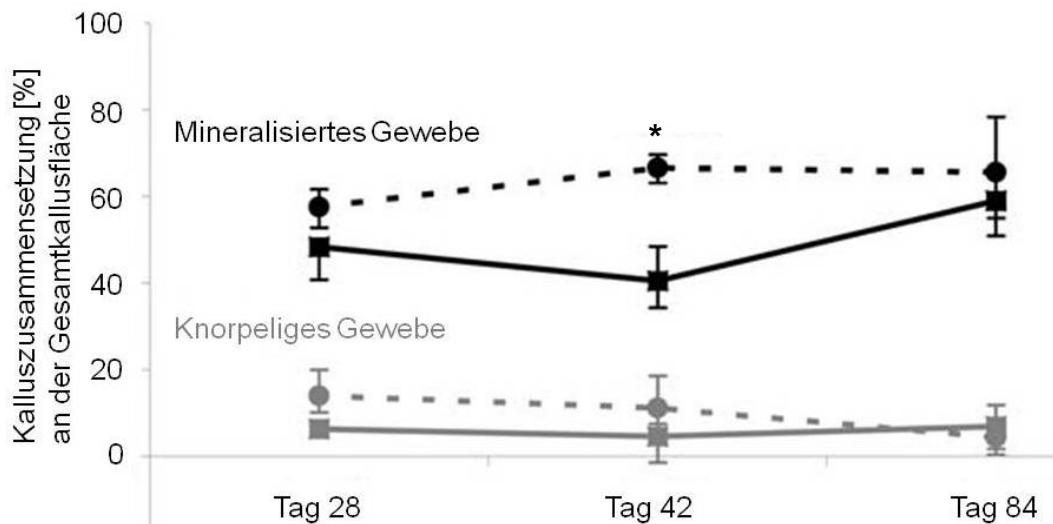


Abb. 23: Die Grafik zeigt den Anteil an mineralisiertem Gewebe in schwarz bzw. knorpeliges Gewebe in grau bezogen auf den Gesamtkallus im postoperativen Verlauf von Tag 28 bis Tag 84. Die durchgezogene Kurve stellt die Kontrollgruppe dar und die gestrichelte die Fumagillingruppe. * $p = 0,001$, Mann-Whitney U-Test.

4. Diskussion

Noch immer kann die Frakturheilung, insbesondere bei Verletzungen der langen Röhrenknochen, von schwerwiegenden Heilungsstörungen, die bis hin zum Ausbleiben der knöchernen Überbrückung führen, begleitet werden. Frakturen der Tibiadiaphyse sind die am häufigsten auftretenden Frakturtypen bei langen Röhrenknochen und zeigen eine hohe Rate an Pseudarthrosenbildung. Die Gründe, die bei ausreichender mechanischer Stabilisierung für das Ausbleiben der Heilung verantwortlich sind, bleiben häufig ungeklärt. Störungen der Vaskularisation an der Defektstelle werden maßgeblich für das Ausbleiben eines regelhaften Heilungsverlaufes diskutiert. Zuverlässige Tiermodelle, die die klinische Situation widerspiegeln und die Rolle der Blutversorgung nach Knochentrauma untersuchen, sind unumgänglich. Aus diesem Grund war es Ziel der vorliegenden Arbeit zu untersuchen, ob eine lokale Fumagillin induzierte Inhibition der Angiogenese an einer Knochendefektstelle möglich ist und wie sich die potentielle Hemmung der Gefäßneubildung auf den Heilungsverlauf auswirkt. Die Tibia wurde im Rattenmodell osteotomiert und mittels Marknagel stabilisiert. Der Marknagel war mit 10% Fumagillin (w/w in PDLLA) beschichtet. Der Heilungsverlauf wurde nach 5, 10, 28, 42 und 84 Tagen radiologisch, biomechanisch und histologisch verfolgt und die Ergebnisse mit den Befunden aus der Kontrollgruppe verglichen. In der Kontrollgruppe erfolgte die Beschichtung des Marknagels nur mit PDLLA.

Die Arbeit wurde in direktem Anschluss an die Arbeit zu der Kontrollgruppe von Kratzel *et al.*⁴³ durchgeführt. Im Sinne des 3-R-Prinzips (Replace, Reduce and Refine nach Russel und Burch⁶⁵) wurde auf eine wiederholte Kontrollgruppe verzichtet und das Versuchsdesign übereinstimmend gewählt. In Fortführung der Entwicklung des hypertrophen Pseudarthrosemodells galt es, ein Modell für eine inaktive, atrophe und avaskuläre Pseudarthrose, wie von Weber und Czech⁸² beschrieben, zu etablieren. Für die Studie wurden 5 Monate alte weibliche Sprague Dawley Ratten ausgewählt. Das Rattenmodell eignet sich zur Untersuchung der Knochenheilung, da diese bei der Ratte nach einem regelhaften Verlauf bereits nach ca. 4-5 Wochen abgeschlossen ist.⁵⁴ Da alle operierten Tiere das gleiche Alter aufwiesen, können altersbedingte

Stoffwechselunterschiede ausgeschlossen werden. Ratten sind mit 38% die Versuchstierart, die am häufigsten in experimentellen Studien zur Knochenheilung verwendet wird.⁵⁴ Da die makroskopische (Vierfüßler) und mikroskopische (z.B. keine Havers-Kanäle) Anatomie³⁷ des Menschen und der Ratte sich deutlich unterscheiden, handelt es sich hier um ein Modell zur Grundlagenforschung, bei dem die gewonnenen Erkenntnisse zur Klärung der Rolle der Angiogenese in der Knochenheilung beitragen können.

Für die operative Fixierung von Knochendefekten sind in der Literatur verschiedene Möglichkeiten für das Rattenmodell beschrieben. Hierzu zählen der externe Fixateur, die Plattenosteosynthese und die intramedulläre Stabilisierung.^{12; 35; 71} Bei der Verwendung einer externen Stabilisierung wäre es notwendig gewesen, die Wirksubstanz zusätzlich in die Osteotomieregion einzubringen. Bei einer beschichteten Platte wäre die Abgabe konzentriert aus der Richtung der Plattenposition erfolgt. In dieser Arbeit wurde die intramedulläre Stabilisierung mittels Marknagel gewählt. Ein Nagel liegt im Markraum des langen Röhrenknochens und wird vom Osteotomiespalt vollständig umgeben. Der Wirkstoff konnte in alle Richtungen der Osteotomieregion abgegeben werden, ohne dass eine weitere Manipulation notwendig wurde. Es bleibt allerdings zu bedenken, dass eine erhöhte Beweglichkeit im Osteotomiespalt möglich ist, da im Gegensatz zum Fixateur externe oder zur Plattenosteosynthese keine Verriegelung erfolgt. So sind Torsionsbewegungen um den Nagel und eine Kompression des Osteotomiespalts möglich. Es ist nachgewiesen, dass in Regionen mit erhöhter Beweglichkeit primär vermehrt Knorpel entsteht.⁵⁰ Im Frakturmodell an der Rattentibia nach Schmidmaier *et al.*⁷¹ kam es innerhalb von 84 Tagen bei intramedullärer Stabilisierung zu einer Heilung der Fraktur, so dass die operative Fixierung als ausreichend angesehen werden kann.

Für die Beschichtung der intramedullären Drähte boten sich absorbierbare Polymere als Trägersubstanz an, da diese bereits in anderen medizinischen Bereichen als Wirkstoffträger bei der Beschichtung von Nahtmaterial, Schrauben oder Clips erforscht und verwendet werden.⁸⁶ Schmidmaier *et al.*⁷⁴ führten zu der Marknagelbeschichtung mit PDLLA und eingearbeiteten Wirksubstanzen (IGF-1 und TGF- β 1) umfangreiche Versuche durch. Es wurde die gesamte Masse der Beschichtung quantifiziert, die

mechanischen Eigenschaften und der Abbau der Beschichtung bestimmt sowie die Sterilität des Beschichtungsvorganges nachgewiesen. Die Vorteile eines beschichteten Marknagels liegen in der Kombination aus der etablierten Osteosynthesemethode mit der Wirkstoffapplikation sowie in der nachgewiesenen lokalen Abgabe der eingearbeiteten Wirksubstanz und dem kompletten Metabolismus der Trägersubstanzen. Die Verwendung von Titanimplantaten in Kombination mit PDLLA kann ebenfalls positiv beurteilt werden. PDLLA weist eine signifikant höhere Haftung an Titan- als an Stahlimplantaten auf.⁷³ Des Weiteren wird davon ausgegangen, dass PDLLA keine Effekte auf den Organismus hervorruft. Raschke *et al.*⁵⁸ zeigten, dass eine PDLLA-Beschichtung bei einer intramedullären Stabilisation am Minischweinmodell zu keiner verstärkten Entzündungsreaktion führt. Dieses wurde als Zeichen für die Sicherheit dieses Applikationssystems gewertet. Auch Wildemann *et al.*⁸⁶ konnten keine Polymer-bedingten Entzündungsreaktionen nachweisen, nachdem sie einen beschichteten Kirschner Draht als intramedulläre Stabilisierung einer Fraktur der Rattentibia verwendetet hatten. Weiterhin wurde die Zellaktivität von humanen Osteoblasten in Zellkulturversuchen durch PDLLA nicht beeinträchtigt. Es wird davon ausgegangen, dass die Neubildung der Knochensubstanz unbeeinflusst bleibt.⁷²

Ein Vorteil der Kombination aus Osteotomie, dem beschichteten Marknagel und der so biologisch induzierten Pseudarthrose liegt in der Vermeidung von schweren mechanischen Manipulationen. In anderen Tiermodellen zur verzögerten bzw. Nicht-Heilung erfolgte zum eigentlichen Knochendefekt eine mechanische Schädigung des Periosts. Im Osteotomiemodell von Brownlow *et al.*⁷ wurde am Kaninchen ein 2 mm Tibiadefekt gesetzt. Zusätzlich erfolgte die Entfernung des Periosts distal und proximal des Osteotomiespalts auf der Breite eines Tibiadurchmessers. Hier heilte die Kontrollgruppe ohne Periostentfernung aus, während in der Versuchsgruppe mit Periostentfernung im gleichen Zeitraum eine atrophe Pseudarthrose entstand. Kokubo *et al.*⁴² forschten am Frakturmodell des Rattenfemurs. Auch hier heilte die gesetzte Fraktur bei den Tieren ohne Verödung des Periosts aus, während sich nach einer Verödung des Periosts im Verlauf von 8 Wochen bei den Versuchstieren eine atrophe Pseudarthrose ausbildete. In der Klinik gilt übereinstimmend, dass die Schonung des Periosts bei Eingriffen zur Stabilisierung von Frakturen hohe Priorität besitzt. Deshalb wurde in dieser Arbeit auf die Induktion einer Pseudarthrose durch die Schädigung des

Periosts verzichtet. Die durch Fumagillin biologisch induzierte Pseudarthrose wird als Methode erachtet, die die klinische Situation eher widerspiegelt.

Die verzögerte Knochenheilung bzw. ein völliges Ausbleiben der knöchernen Überbrückung zeigte sich bei diesem Modell in den verschiedenen Methoden der Auswertung. Auf den radiologischen Bildern waren in der Fumagillingruppe die Knochenenden schmal und nicht reaktiv. Es ist deshalb von der Entstehung einer atrophen Pseudarthrose auszugehen. Im Gegensatz dazu bildete sich in der Kontrollgruppe eine radiologisch sichtbare Hypertrophie am Osteotomiespalt.⁴³ Es ist zu beachten, dass Röntgenbilder lediglich mineralisierten Knochen zeigen. Somit wird ein guter Überblick über das neu gebildete Knochengewebe geliefert. Es werden jedoch keine Details erfasst. Darüber hinaus ist ein Röntgenbild eine zweidimensionale Darstellung des dreidimensionalen Knochens mit dem umgebenden Kallus. Es ist deshalb wichtig, die Tibia in zwei Ebenen zu röntgen, um einen räumlichen Eindruck der Osteotomieregion zu erhalten. Die Untersuchung mittels Computertomographie hätte durch die Möglichkeit der dreidimensionalen Rekonstruktion des Kallusgewebes die radiologischen Ergebnisse dieser Arbeit ergänzt. Allerdings stand ein hochauflösendes Gerät zu Beginn dieser Studie nicht zur Verfügung. Die konventionellen Röntgenbilder reichten aus, um zu erkennen, dass es bei beiden Gruppen zu keiner knöchernen Überbrückung kam. Im Vergleich zu den Osteotomiemodellen war es im Frakturmodell an der Ratte mit intramedullärer Stabilisierung nach Schmidmaier *et al.*⁷¹ im selben Zeitraum zu einer radiologisch sichtbaren Überbrückung gekommen. Die Osteotomie an sich scheint somit eine Methode zu sein, die zu einer Heilungsverzögerung führt. In Kombination mit der Angiogeneseinhibition scheint sich eine atrophe Pseudarthrose entsprechend der Definition nach Weber und Czech⁸² zu entwickeln. Das durch die Osteotomie herbeigeführte größere Weichteiltrauma und die damit einhergehende verstärkte Ausschüttung von Entzündungsmediatoren lassen sich als negative Einflussfaktoren diskutieren.⁴³ Von Kratzel *et al.*⁴³ wird besonders die Entzündungsreaktion als mögliche Ursache für das Ausbleiben der Heilung diskutiert. Der negative Einfluss eines Angiogeneseinhibitors auf die Knochenheilung zeigt sich in einer Arbeit von Hausman *et al.*³³. In einem Femur-Frakturmodell der Ratte, in dem eine systemische Behandlung mit dem Fumagillin-Analogen TNP-470 über 3 Wochen durchgeführt wurde, kam es in der behandelten Gruppe zu keinerlei Zeichen der

Kallusbildung und Knochenheilung. Hausman *et al.*³³ trafen jedoch keine Aussagen zu der Vaskularisierung im Frakturgebiet, so dass im Gegensatz zur Fumagillingruppe der vorliegenden Arbeit die Effektivität von Fumagillin im Sinne einer Gefäßreduktion nicht nachgewiesen werden konnte.

In der vorliegenden Arbeit zeigten sich Unterschiede in der Kalluszusammensetzung und –größe zwischen der Fumagillin- und Kontrollgruppe. Der Kallus war in der Fumagillingruppe im Vergleich zur Kontrollgruppe zu den Standzeiten 5 und 10 Tage verkleinert. Die Autoren Kratzel *et al.*⁴³ führten die Kallusgröße in ihrem Modell auf eine verstärkte Entzündungsreaktion zurück. Die kleinere Kallusfläche der Fumagillingruppe könnte deshalb durch eine geringe Entzündungsreaktion, die aufgrund der verminderten Vaskularisierung entstanden ist, erklärt werden.

Der relative Anteil von Knorpel am Kallus ist in der Fumagillingruppe gegenüber der Kontrollgruppe verringert. Da auch Hausman *et al.*³³ unter TNP-470 Behandlung nur wenige Chondrozyten im Kallus nachweisen konnten, scheint die Angiogeneseinhibition mit Fumagillin bzw. seinem Analogon die Knorpelbildung negativ zu beeinflussen. Die Knorpelbildung wurde jedoch nicht vollständig verhindert. Dieses wurde bei den Versuchen von Hietaniemi *et al.*³⁶ durch eine Kauterisierung des Periosts am Frakturspalt in der frühen Phase der Knochenheilung ausgelöst. In diesen Versuchen wurde erst 3 Wochen nach der Fraktur Knorpel in der Histologie nachgewiesen. In den Färbungen nach einer Woche konnte kein Knorpel nachgewiesen werden und nach 2 Wochen erfolgte keine histologische Auswertung. Da sowohl die Kauterisierung des Periosts, in dem die Gefäße verlaufen, als auch die Substanz induzierte Angiogenesehemmung zu einer verminderten Knorpelbildung führten, scheint die Blutversorgung über neu gebildete Gefäße essentiell für die Knorpelbildung im Kallus zu sein.

Weiterhin kam es in der Fumagillingruppe an Tag 5 und 10 zu einer verzögerten Bildung von trabekulärem Knochen im Vergleich mit der Kontrollgruppe. Zum einen kann eine verzögerte Knochenbildung durch die Schädigung des Periosts entstehen, da dieses die osteogenen Zellen enthält.⁴⁹ Auch wenn in dieser Arbeit das Periost nicht zusätzlich abgetragen wurde, kann man eine lokale Schädigung durch den Einsatz der

Diamanttrennscheibe nicht ausschließen. Zum anderen hängt die Entstehung neuen Knochens von der Stabilität im Osteotomiespalt ab.^{55; 75} Da beide Gruppen entsprechend der identischen Operationsmethode operiert wurden, lassen sich operationstechnisch bedingte Unterschiede ausschließen. Aus diesem Grund bleibt anzunehmen, dass die Unterschiede durch die reduzierte Vaskularisierung erklärt werden können. Dieses könnte durch die bereits erwähnte Arbeit von Hausman *et al.*³³ unterstützt werden, da diese Autoren durch die TNP-470 Behandlung im Vergleich zur nicht behandelten Kontrollgruppe eine minimale Knochenbildung zeigen konnten.

Zu beachten ist im Zusammenhang mit der Applikation von Fumagillin auch der Aspekt des Wnt-Signalweges. Er wird durch Fumagillin gehemmt und nimmt in komplexer Weise Einfluss auf die Knorpelbildung, da er sie sowohl stimuliert als auch inhibiert. Die Bildung von Osteoblasten und –klasten wird beeinflusst.⁴⁷ Darüber hinaus ist bekannt, dass über Wnt 5a im Rahmen des nicht-kanonischen Wnt-Signalweges die Endothelzellproliferation und –migration reguliert wird.⁵² Es kommt zu einem Zellzyklusarrest der Endothelzelle in der G1-Phase und somit zu einer Hemmung der Neovaskularisierung.³ In den in-vitro Vorversuchen zeigte sich eine Hemmung der metabolischen Osteoblastenaktivität durch den Angiogeneseinhibitor Fumagillin. Ein signifikanter Unterschied wurde im Vergleich zur unbehandelten Kontrolle bei einer Konzentration von 20% Fumagillin (w/w in PDLLA) nach 3 und 6 Tagen Kultivierung erzielt. Für 10% Fumagillin (w/w in PDLLA) ließ sich nur nach 3 Tagen Kultivierung eine signifikante Differenz ermitteln.¹⁸ Ob diese Hemmung der Osteoblasten in den in-vivo Versuchen eine Rolle spielte und das Ausbleiben der Heilung mit verursacht, kann aus den hier erhobenen Daten nicht entnommen werden und bedarf weiterer Untersuchungen.

In der immunhistologischen Auswertung zeigte sich deutlich, dass in der Fumagillingruppe der Kallus der ROI in der frühen Phase der Heilung signifikant weniger Gefäße pro Gewebsfläche als die Kontrollgruppe enthält.⁴³ Zwischen den einzelnen Präparaten dieser Arbeit variierte die Stärke der Anfärbung und der Gegenfärbung mit Hämatoxylin. Die Gefäßzählung wurde so zunächst erschwert. Durch die Verwendung eines gekoppelten sekundären Antikörpers konnte eine Verbesserung der Anfärbung erzielt werden. Duvall *et al.*¹⁶ verglichen die Gefäßzählung nach der

α -sma Färbung mit einer computertomographischen Gefäßauszählung im Mausmodell. Es konnte eine gute Übereinstimmung gezeigt werden, obwohl der Computertomograph eine exakte dreidimensionale Darstellung liefert. Damit scheint die Immunhistologie trotz der einzelnen Schnittebene und zweidimensionalen Darstellung zu genauen Ergebnissen zu führen.

Die Knochenheilung ist ein sehr stoffwechselaktiver Prozess, der von einer Gefäßneubildung abhängig ist.⁷⁶ Das bereits oben beschriebene Osteotomiemodell von Brownlow *et al.*⁷ konnte einen Zusammenhang zwischen Pseudarthrosenbildung und Vaskularisierung zeigen. Bei den Tieren, die später eine Pseudarthrose entwickelten, waren eine Woche nach der Operation keine Gefäße im Frakturspalt nachzuweisen. Die Pseudarthrose bildete sich aus, obwohl sich in der späteren Phase nach 8 Wochen postoperativ mehr Gefäße gebildet hatten als in der Kontrolle.⁷ Daraus lässt sich folgern, dass insbesondere die initiale Phase der Gefäßneubildung den Heilungsverlauf prägt bzw. über die regelhafte Heilung oder ein Ausbleiben der Heilung entscheidet. Dieser Aspekt wird dadurch unterstützt, dass Reed *et al.*⁵⁹ in ihrem Versuch durch Biopsien 11 bis 62 Wochen nach der Verletzung nachweisen konnten, dass atrophe Pseudarthrosen beim Menschen zu diesen Zeitpunkten nicht weniger Gefäße aufweisen als heilende Frakturen. Zu der frühen Phase werden keine Aussagen getroffen. Unter diesem Aspekt stellt sich die Frage, warum es in der Kontrollgruppe dieser Arbeit zu keiner Heilung kommt. Hier scheint sich wiederum der Einfluss der durchgeführten Osteotomie und der Entzündungsreaktion bemerkbar zu machen. Der Verlauf der Gefäßentwicklung wurde in dieser Arbeit nicht über den gesamten Untersuchungszeitraum untersucht, da keine Möglichkeit zur in-vivo computertomographischen Untersuchung zur Verfügung stand. Auf eine immunhistologische Auswertung wurde zugunsten einer Reduktion der Tierzahl zu den späten Zeitpunkten verzichtet, da sie in der Kunststoffeinbettung nicht möglich war. In einer Folgestudie soll dieser Aspekt jedoch beachtet werden.

Die ausbleibende Wiederherstellung der Stabilität konnte in der biomechanischen Testung gezeigt werden, obwohl die Knochenheilung bei der Ratte nach einer Fraktur zu diesem Zeitpunkt deutlich weiter fortgeschritten bzw. abgeschlossen ist.⁷¹ Da auch die Kontrollgruppe ein Modell für die ausbleibende Knochenheilung ist, kam es zu

keinen signifikanten Unterschieden zwischen beiden Gruppen. Die geringen Unterschiede könnten auf die unterschiedliche Kalluszusammensetzung, die auch zu den späten Standzeiten 28, 42 und 84 Tage bestand, zurückgeführt werden. Im Vergleich zu den Osteotomiemodellen erzielte das Frakturmodell an der Ratte nach Schmidmaier *et al.*⁷¹ nach 84 Tagen deutlich bessere biomechanische Ergebnisse von ca. 150% der intakten Gegenseite. Wie bereits erwähnt, ist somit gezeigt, dass die gewährleistete Stabilität für die Heilung der Fraktur ausreichend ist. Hausman *et al.*³³ konnten im Frakturmodell durch TNP-470 Applikation eine biomechanische Instabilität erreichen. Die Kontrollgruppe hierzu heilte regelhaft aus.³³ Somit scheint die Angiogeneseinhibition durch Fumagillin bzw. sein Analogon TNP-470 ein Aspekt zu sein, der durch die ausbleibende Knochenheilung zu einer biomechanischen Instabilität führt.

Auch zu den späten Standzeiten kam es histologisch zu keiner Überbrückung des Osteotomiespalts. Somit scheint die Hemmung der Neovaskularisierung, die für die frühe Phase gezeigt werden konnte, sich bis zu diesen Zeitpunkten auszuwirken. Im Frakturmodell nach Schmidmaier *et al.*⁷¹ kam es nach 84 Tagen bereits zu einem Remodelling und damit zu einer Heilung der Fraktur. Der Knorpelanteil ging vollständig zurück an Tag 84 und der mineralisierte Knochen nahm stark zu. Dieses konnte in beiden Gruppen, bei denen eine Osteotomie durchgeführt wurde, nicht erreicht werden. Obwohl es zu keiner Überbrückung des Osteotomiespalts gekommen ist, nahm die Kallusgröße in beiden Gruppen nach Tag 28 bereits ab. Hietaniemi *et al.*³⁶ konnten in ihren Versuchen nach 7 Wochen die größte Kallusausdehnung nachweisen und nach 9 Wochen zeigte sich eine hypertrophe Pseudarthrose, die auch noch nach 1 Jahr nachweisbar war. In der vorliegenden Arbeit waren die Veränderungen in der histomorphologischen Auswertung zwischen der Standzeit von 28 und 84 Tagen gering. Es ist deshalb anzunehmen, dass es auch im weiteren Verlauf zu keiner Überbrückung des Osteotomiespalts gekommen wäre.

Die Fumagillingruppe wies am 28. und 42. postoperativen Tag mehr Knorpel auf als die Kontrollgruppe. Im Gegensatz dazu konnten Hausman *et al.*³³ zeigen, dass sich unter der Wirkung von TNP-470 weniger Knorpel als in der Kontrollgruppe bildete. Allerdings lag die letzte Standzeit der Versuchstiere hier bei 21 Tagen, sodass der Verlauf der

histomorphologischen Untersuchung dieser Arbeit nicht verglichen werden kann. Hietaniemi *et al.*³⁶ setzten ihre Untersuchungen über ein Jahr fort. Nach 5-7 Wochen zeigte sich erst eine Vermehrung des Anteils an Proteoglykanen, die jedoch im Verlauf zu keiner Überbrückung führte. Dieser Verlauf ist auch über längere Zeit für die Fumagillingruppe dieser Arbeit anzunehmen, zumal die Knorpelfläche an Tag 84 zurückgegangen und kleiner als in der Kontrollgruppe war. Der Anteil von mineralisiertem Knochen war zu allen späten Zeitpunkten in der Fumagillingruppe größer als in der Kontrollgruppe. Im Gegensatz hierzu konnten Hausman *et al.*³³ in der mit TNP-470 behandelten Gruppe eine Minimierung der Bildung von mineralisiertem Gewebe feststellen.

Durch eine lokale Applikation von Fumagillin konnte in den in-vivo Versuchen eine Reduktion der Gefäße im frühen Kallusgewebe gezeigt werden. Es kam zu einer verminderten Kallusbildung und veränderten Kalluszusammensetzung. Nach der Osteotomie entsteht eine Pseudarthrose, bei der die knöchernen Überbrückung auch nach 84 Tagen ausbleibt. Diese zeigt sich unter dem Einfluss von Fumagillin nicht reaktiv und wirkt atroph. Die Osteotomie eignet sich als Modell für eine verzögerte Knochenheilung mit Pseudarthrosenbildung. Die atrophe Erscheinung dieser Pseudarthrose lässt sich durch Fumagillin induzieren.

Aufgrund dieser Ergebnisse könnte das Modell für die weitere Forschung an Strategien zur Verbesserung Knochenheilung nützlich sein. An diesem Modell können Therapien erforscht werden, die dann zu einer Heilung der Pseudarthrose führen sollen. Durch eine Entfernung des mit Fumagillin beschichteten Nagels besteht die Möglichkeit im Rahmen einer weiteren operativen Stabilisierung therapeutisch wirksame Pharmaka einzubringen und dann den Heilungsverlauf bis zur angestrebten vollständigen Wiederherstellung weiter zu verfolgen. Ein Vorteil dieses Modells liegt in der Schonung des Gewebes um die Osteotomie durch die intramedulläre Lage des Osteosynthesematerials. Da keine mechanische Manipulation notwendig ist, wird die Situation des Patienten, bei dem die regelrechte Knochenheilung ausbleibt simuliert.

5. Zusammenfassung

Die verzögerte Heilung von Frakturen stellt trotz moderner Osteosyntheseverfahren ein Problem dar. Tibiaschaftfrakturen zeigen bei mehr als 5-10% der Patienten eine verzögerte Heilung und häufig sind operative Reinterventionen notwendig.²⁵ Das Ziel dieser Arbeit ist es, ein Tiermodell für eine biologisch induzierte Pseudarthrose zu etablieren, um die Ursachen der verzögerten Heilung zu erforschen und Therapien zu testen. Dazu wurde die rechte Tibia der Ratten osteotomiert und mit einem Titan-Kirschner Draht intramedullär versorgt. Der Draht war mit der Trägersubstanz Poly(D,L-Laktid) und dem Angiogenesehemmstoff Fumagillin beschichtet. Die Gruppengröße zu den Standzeiten 5, 10 und 28 Tage betrug 8 Tiere und zu den Standzeiten 42 und 84 Tagen 16 Tiere, da neben Histologie und Radiologie eine biomechanische Testung durchgeführt wurde. Als Kontrolle diente eine Versuchsgruppe, deren Implantate nur mit der Trägersubstanz beschichtet waren.⁴³ Auf den Röntgenbildern zeigte sich bis zum 84. postoperativen Tag keine knöcherne Überbrückung des Osteotomiespaltes. Während in der Kontrollgruppe ein hypertropher Kallus zu erkennen war, erschienen die Knochen der Fumagillingruppe weniger reaktiv und hypotroph. Der reaktive Kallus und die Fläche des Knorpels waren in der Fumagillingruppe zu den frühen Zeitpunkten geringer. In der Gefäßdarstellung zeigten sich unter Fumagillin signifikant weniger Gefäße nach 5 und 10 Tagen. Sowohl für die Kontroll- als auch für die Fumagillingruppe ergaben sich in der biomechanischen Testung eine verringerte Steifigkeit und ein verringertes maximales Drehmoment im Vergleich mit der intakten Gegenseite. Die Werte der Kontrollgruppe lagen bis auf das Drehmoment an Tag 42 unterhalb der Werte der Fumagillingruppe. In der histologischen Auswertung zu den späteren Zeitpunkten war der periostale Kallus gegenüber der Kontrollgruppe verkleinert. Der Anteil von Knorpel am Kallus nahm in der Kontrollgruppe im Laufe der Zeit zu, während er in der Fumagillingruppe abnahm. Allerdings wies die Fumagillingruppe zu den späten Standzeiten einen höheren mineralisierten Knochenanteil am Kallus auf. Unter dem Einfluss von Fumagillin entstand eine Pseudarthrose mit verringerter Angiogenese, die wenig reaktiv und hypotroph war. Die Angiogenese scheint von großer Bedeutung für die Knochenheilung zu sein und dieses Modell kann als Grundlage für neue Strategien in der Forschung zur Verbesserung der Knochenheilung dienen.

6. Literaturverzeichnis

- 1) Ai-Aql ZS, Alagl AS, Graves DT, Gerstenfeld LC, Einhorn TA. Molecular mechanisms controlling bone formation during fracture healing and distraction osteogenesis. *J Dent Res.* 2008 Feb; 87(2):107-118.
- 2) Alvarado JJ, Nemkal A, Sauder JM *et al.*. Structure of a microsporidian methionine aminopeptidase type 2 complexed with fumagillin and TNP-470. *Mol Biochem Parasitol.* 2009 Dec; 168(2):158-67.
- 3) Arico-Muendel CC, Benjamin DR, Caiazzo TM *et al.*. Carbamate analogues of fumagillin as potent, targeted inhibitors of methionine aminopeptidase-2. *J Med Chem.* 2009 Dec; 52(24):8047-56.
- 4) Barnes GL, Kosteniuk PJ, Gerstenfeld LC, Einhorn TA. Growth factor regulation of fracture repair. *J Bone Miner Res.* 1999 Nov; 14(11):1805-15.
- 5) Bax BE, Wozney JM, Ashhurst DE. Bone morphogenetic protein-2 increases the rate of callus formation after fracture of the rabbit tibia. *Calcif Tissue Int.* 1999 Jul; 65(1):83-9.
- 6) Braun W, Rüter A. Fracture healing. Morphologic and physiologic aspects. *Unfallchirurg.* 1996 Jan; 99(1): 59-67.
- 7) Brownlow HC, Reed A, Simpson AHRW. The vascularity of atrophic non-unions. *Injury, Int. J. Care Injured* 33 (2002); 145–150.
- 8) Bucher O, Wartenberg H. *Cytologie, Histologie und mikroskopische Anatomie des Menschen.* Verlag Hans Huber, Bern, 1997.
- 9) Calori GM, Phillips M, Jeetle S, Tagliabue L, Giannoudis PV. Classification of non-union: Need for a new scoring system?. *Injury, Int. J. Care Injured* 2008 Sept; 39S2:S59-63.
- 10) Carano RAD, Filvaroff EH. Angiogenesis and bone repair. *Drug Discov Today.* 2003 Nov; 8(21):980-9.
- 11) Chien AJ, Conrad WH, Moon RT. A Wnt survival guide: from flies to human disease. *J Invest Dermatol.* 2009 Jul; 129(7):1614-27.
- 12) Claes L, Blakytyn R, Göckelmann M, Schoen M, Ignatius A, Willie B. Early dynamization by reduced fixation stiffness does not improve fracture healing in a rat femoral osteotomy model. *Inc. J Orthop Res.* 2009 Jan; 27(1):22-27.
- 13) Datta B. Roles of P67/MetAP2 as a tumor suppressor. *Biochim Biophys Acta.* 2009 Dec; 1796(2):281-92.

- 14) Dass CR, Tran TMN, Choong PFM. Angiogenesis inhibitors and the need for anti-angiogenic therapeutics. *J Dent Res.* 2007 Oct; 86(10):927-36.
- 15) Debrunner AM. *Orthopädie orthopädische Chirurgie.* 4. Auflage, Verlag Hans Huber, Bern, 2002.
- 16) Duvall CL, Taylor WR, Weiss D, Guldberg RE. Quantitative microcomputed tomography analysis of collateral vessel development after ischemic injury. *AJP – Heart* July 2004; 287 (1):H302-H310.
- 17) Deckers MML, van Bezooijen RL, van der Horst G *et al.* Bone morphogenetic proteins stimulate angiogenesis through osteoblast-derived vascular endothelial growth factor A. *Endocrinology*; 143(4):1545–1553, 2002.
- 18) Fassbender M, Strobel C, Rauhe JS, Bergmann C, Schmidmaier G, Wildemann B. Local inhibition of angiogenesis and the influence on bone healing in a rat osteotomy model. *Eur Cell Mater* 2011 Jul 6;22:1-11.
- 19) Fazzalari NL. Bone fracture and bone fracture repair. *Osteoporos Int* (2011); 22:2003–2006.
- 20) Folkman J. Endogenous angiogenesis inhibitors. *APMIS.* 2004 Jul-Aug; 112(7-8):496-507.
- 21) Folkman J. Angiogenesis. *Annu. Rev. Med.* 2006; 57:1-18.
- 22) Folkman J. Angiogenesis: an organizing principle for drug discovery?. *Nat Rev Drug Discov.* 2007 Apr; 6(4):273-86.
- 23) Friedlaender GE, Perry CR, Cole JD *et al.* Osteogenic protein-1 (bone morphogenetic protein-7) in the treatment of tibial nonunions: A prospective, randomized clinical trial comparing rhOP-1 with fresh bone autograft. *J Bone Joint Surg Am.* 2001; 83-A Suppl 1(Pt 2): S151–S158.
- 24) Giannoudis PV, Einhorn TA, Schmidmaier G, Marsh D. The diamond concept - open questions. *Injury. Int. J. Care Injured* (2008); 39 Suppl 2:S5-8.
- 25) Giannoudis PV, Kontakis G. Treatment of long bone aseptic non-unions: Monotherapy or polytherapy?. *Injury. Int. J. Care Injured* (2009); 40(10):1021-1022.
- 26) Giannoudis PV, Jones E, Einhorn TA. Fracture healing and bone repair. *Injury* 2011 Jun; 42(6):549-40.
- 27) Gibaldi M. Regulating angiogenesis: A new therapeutic strategy. *J. Clin. Pharmacol.* 1998; 38:898-903.
- 28) Glowacki J. Angiogenesis in fracture repair. *Clin Orthop Relat Res.* 1998 Oct, (355 Suppl):82-9.

- 29) Goltzman D. Discoveries, Drugs and Skeletal Disorders. Nature Publishing Group Volume 1, Oct 2002; 784-96.
- 30) Govender S, Csimma C, Genant HK *et al.*. Recombinant human bone morphogenetic protein-2 for treatment of open tibial fractures: A prospective, controlled, randomized study of four hundred and fifty patients. *J Bone Joint Surg Am.* 2002 Dec;84-A(12):2123-34.
- 31) Griffith EC, Su Z, Niwayama S, Ramsay CA, Chang YH, Liu JO. Molecular recognition of angiogenesis inhibitors fumagillin and ovalicin by methionine aminopeptidase 2. *Proc. Natl. Acad. Sci. USA* 1998 Dec 22; 95(26):15183-8.
- 32) Hankenson KD, Dishowitz M, Gray C, Schenker M. Angiogenesis in bone regeneration. *Injury.* 2011 Jun; 42(6):556-61.
- 33) Hausman MR, Schaffler MB, Majeska RJ. Prevention of fracture healing in rats by an inhibitor of angiogenesis. *Bone Vol. 29, No. 6, December 2001*:560–564.
- 34) Hefti F. Defektmissbildungen an der unteren Extremität. *Der Orthopäde* 2008. 37(4):381-402(22).
- 35) Heiner DE, Meyer MH, Frick SL, Kellam JF, Fiechtl J, Meyer RA Jr. Gene expression during fracture healing in rats comparing intramedullary fixation to plate fixation by DNA microarray. *J Orthop Trauma.* 2006 Jan; 20(1):27-38.
- 36) Hietaniemi K, Peltonen J, Paavolainen P. An experimental model for non-union in rats. *Injury Vol. 26, No. 10, pp. 681-686, 1995.*
- 37) Histing T, Garcia P, Holstein JH *et al.*. Small animal bone healing models: Standards, tips, and pitfalls results of a consensus meeting. *Bone.* 2011 Oct; 49(4):591-9.
- 38) Iwaki A, Jingushi S, Oda Y *et al.*. Localization and quantification of proliferating cells during rat fracture repair: Detection of proliferating cell nuclear antigen by immunohistochemistry. *J Bone Miner Res.* 1997 Jan; 12(1):96-102.
- 39) Kanichai M, Ferguson D, Prendergast PJ, Campbell VA. Hypoxia promotes chondrogenesis in rat mesenchymal stem cells: A role for AKT and hypoxia-inducible factor (HIF)-1alpha. *J Cell physiol.* 2008; 216(3):708-715.
- 40) Keramaris NC, Calori GM, Nikolaou VS, Schemitsch EH, Giannoudis PV. Fracture vascularity and bone healing: A systematic review of the role of VEGF. *Injury, Int. J. Care Injured* (2008) 39S2, S45–S57.
- 41) Klein C. On chance discovery in rational drug design. *Aspergillus fumigatus and angiogenesis. Pharm Unserer Zeit.* 2007; 36(6):450-1.

- 42) Kokubu T, Hak DJ, Hazelwood SJ, Reddi AH. Development of an atrophic nonunion model and comparison to a closed healing fracture in rat femur. *J Orthop Res.* 2003 May; 21(3):503-10.
- 43) Kratzel C, Bergmann C, Duda G, Greiner S, Schmidmaier G, Wildemann B. Characterization of a rat osteotomy model with impaired healing. *BMC Musculoskelet Disord.* 2008 Oct 8; 9:135.
- 44) Kubota T, Michigami T, Ozono K. Wnt signaling in bone metabolism. *J Bone Miner Metab.* 2009; 27(3):265-71.
- 45) Kühl M. Non-canonical Wnt signaling in *Xenopus*: regulation of axis formation and gastrulation. *Semin Cell Dev Biol.* 2002 Jun; 13(3):243-9.
- 46) Lee HW, Cho CS, Kang SK, Yoo YS, Shin JS, Ahn SK. Design, synthesis, and antiangiogenic effects of a series of potent novel fumagillin analogues. *Chem Pharm Bull.* 2007 Jul; 55(7):1024-9.
- 47) Liu F, Kohlmeier S, Wang CY. Wnt signaling and skeletal development. *Cellular Signal.* 2008 June; 20(6):999-1009.
- 48) Lowther WT, Matthews BW. Structure and function of the methionine aminopeptidases. *Biochim Biophys Acta.* 2000 Mar 7; 1477(1-2):157-67.
- 49) Lüllmann-Rauch R. *Histologie Verstehen-Lernen-Nachschießen*. Georg Thieme Verlag, Stuttgart, 2003.
- 50) Marsell R, Einhorn TA. The biology of fracture healing. *Injury.* 2011 Jun; 42(6):551-5.
- 51) Matsumoto T, Kuroda R, Mifune Y *et al.* Circulating endothelial/skeletal progenitor cells for bone regeneration and healing. *Bone.* 2008 Sep; 43(3):434-9.
- 52) Milat F, Ng KW. Is Wnt signalling the final common pathway leading to bone formation?. *Mol Cell Endocrinol.* 2009 Oct 30; 310(1-2):52-62.
- 53) Mori S, Yoshikawa H, Hashimoto J *et al.* Antiangiogenic agent (TNP-470) inhibition of ectopic bone formation induced by bone morphogenetic protein-2. *Bone.* 1998 Feb; 22(2):99-105.
- 54) O'Loughlin, Morr S, Bogunovic L, Kim AD, Park B, Lane JM. Selection and development of preclinical models in fracture-healing research. *J Bone Joint Surg Am.* 2008; 90:79-84.
- 55) Owen M. The origin of bone cells. *Int Rev Cytol.*, 1970; 28: 213-38.
- 56) Peterson RT. A noncanonical path to mechanism of action. *Chemistry & Biology* 13, September 2006, S924-926.

- 57) Piters E, Boudin E, Van Hul W. Wnt signaling: A win for bone. Arch Biochem Biophys. 2008 May 15; 473(2):112-6.
- 58) Raschke M, Wildemann B, Inden P *et al.*. Insulin-like growth factor-1 and transforming growth factor-beta1 accelerates osteotomy healing using polylactide-coated implants as a delivery system: A biomechanical and histological study in minipigs. Bone. 2002 Jan; 30(1):144-51.
- 59) Reed AAC, Joyner CJ, Brownlow HC, Simpson AHRW. Human atrophic fracture non-unions are not avaskular. J Orthop Res. 2002 May; 20(3):593-9.
- 60) Remedios A. Bone and bone healing. Vet Clin North Am Small Anim Pract. 1999 Sep; 29(5):1029-44.
- 61) Rössler H, Rüter W. Orthopädie und Unfallchirurgie. 16. Auflage, Urban & Fischer, Elsevier GmbH München, 2005.
- 62) Rössler H, Rüter W. Orthopädie und Unfallchirurgie. 19. Auflage, Urban & Fischer, Elsevier GmbH München, 2007.
- 63) Rubin JS, Barshishat-Kupper M, Feroze-Merzoug F, Xi ZF. Secreted WNT antagonists as tumor suppressors: Pro and con. Front Biosci. 2006 Sep 1; 11:2093-105.
- 64) Runkel M, Rommens PM. Pseudarthrose. Unfallchirurg. 2000 Jan; 103(1): 51-63.
- 65) Russell WMS, Burch RL. The Principles of Humane Experimental Technique. 238pp. Methuen, London. 1959.
- 66) Rüter A, Trentz O, Wagner M. Unfallchirurgie. 2. Auflage, Urban & Fischer, Elsevier GmbH, München, 2004.
- 67) Sato Y. Role of aminopeptidase in angiogenesis. Biol Pharm Bull. 2004 Jun; 27(6):772-6.
- 68) Schiebler TH, Schmidt W. Anatomie: Zytologie, Histologie, Entwicklungsgeschichte, makroskopische und mikroskopische Anatomie des Menschen. 8. Auflage, Springer-Verlag, Berlin, Heidelberg, New York, 1999.
- 69) Schindeler A, McDonald MM, Bokko P, Little DG. Bone remodeling during fracture repair: The cellular picture. Semin Cell Dev Biol. 2008 Oct; 19(5):459-66.
- 70) Schmidmaier G, Schwabe P, Wildemann B, Haas NP. Use of bone morphogenetic proteins for treatment of non-unions and future perspectives. Injury. 2007 Sep; 38 Suppl 4:S35-S41.
- 71) Schmidmaier G, Wildemann B, Melis B *et al.*. Development and characterization of a standard closed tibial fracture model in the rat. European Journal of Trauma 2004 No. 1, S35-42.

- 72) Schmidmaier G, Wildemann B, Lübberstedt M, Haas NP, Raschke M. IGF-I and TGF-Beta 1 Incorporated in a poly(D,L-lactide) implant coating stimulates osteoblast differentiation and collagen-1 production but reduces osteoblast proliferation in cell culture. *J Biomed Mater Res B Appl Biomater.* 2003 Apr 15; 65(1):157-62.
- 73) Schmidmaier G, Wildemann B, Cromme F, Kandziora F, Haas NP, Raschke M. Bone morphogenetic protein-2 coating of titanium implants increases biomechanical strength and accelerates bone remodeling in fracture treatment: A biomechanical and histological study in rats. *Bone.* 2002 Jun; 30(6):816–822.
- 74) Schmidmaier G, Wildemann B, Stemberger A, Haas NP, Raschke M. Biodegradable poly(D,L-lactide) coating of implants for continuous release of growth factors. *J Biomed Mater Res.* 2001; 58(4):449-55.
- 75) Simmons DJ. Fracture healing perspectives. *Clin Orthop Relat Res.*, 1985 Nov; (200): 100-13.
- 76) Stürmer KM. Pathophysiologie der gestörten Knochenheilung. *Orthopäde*, 1996 Sept; 25(5):386-393.
- 77) Trebsdorf M. *Biologie, Anatomie, Physiologie.* Lau-Verlag, Reinbek, 2000.
- 78) Triffitt PD, Gregg PJ. Depression of bone blood flow after blunt trauma. A fracture study in the adult rabbit. *Acta Orthop Scand.* 1994 Apr; 65(2):195-8.
- 79) Trostle SS, Markel MD. Fracture biology, biomechanics, and internal fixation. *Vet Clin North Am Food Anim Pract.* 1996 Mar; 12(1):19-46.
- 80) Tzioupis C, Giannoudis PV. Prevalence of long-bone non-unions. *Injury.* 2007 May; 38 Suppl 2:S3-9.
- 81) Väänänen HK, Zhao H, Mulari M, Halleen JM. The cell biology of osteoclast function. *J Cell Sci.* 2000 Feb; 113(Pt3):377-81.
- 82) Weber BG, Czech O. *Pseudarthrosen.* Huber, Bern Stuttgart Wien, 1973.
- 83) Webb JCJ, Tricker J. Bone biology- a review of fracture healing. *Current Orthopaedics* 2000; 14: 457-63.
- 84) Weiss S, Zimmermann G, Pufe T, Varoga D, Henle P. The systemic angiogenic response during bone healing. *Arch Orthop Trauma Surg*, 2009 Jul; 129(7):989–97.
- 85) van Wijngaarden J, Snoeks TJA, van Beek E *et al.*. An in vitro model that can distinguish between effects on angiogenesis and on established vasculature: Actions of TNP-470, marimastat and the tubulin-binding agent Ang-510. *Biochem Biophys Res Commun.* 2010 Jan 8; 391(2):1161-5.

- 86) Wildemann B, Sander A, Schwabe P *et al.*. Short term in vivo biocompatibility testing of biodegradable poly(D,L-lactide) - growth factor coating for orthopaedic implants. *Biomaterials*. 2005 Jun; 26(18):4035–40.
- 87) Willenegger H, Perren SM, Schenk R. Primary and secondary healing of bonefractures. *Chirurg*. 1971; 42(6):241-52.
- 88) Yamaguchi J, Hayashi Y. Syntheses of fumagillin and ovalicin. *Chemistry*. 2010 Apr 6; 16(13):3884–901.
- 89) Zhang DL, Gu LJ, Liu L *et al.*. Effect of Wnt signaling pathway on wound healing. *Biochem Biophys Res Commun*. 2009 Jan 9; 378(2):149–51.
- 90) Zhang Y, Yeh JR, Mara A *et al.*. A chemical and genetic approach to the mode of action of fumagillin. *Chem Biol*. 2006 Sep; 13(9):1001-9.

7. Abkürzungsverzeichnis

Abb.	Abbildung
AG	Aktiengesellschaft
α -sma	Alpha Smooth Muscle Actin
Aqua dest.	Aqua destillata
A/S	aktieselskab (deutsch: Aktiengesellschaft)
ATP	Adenosintriphosphat
BMP	Bone Morphogenic Protein
bzw.	beziehungsweise
C	Celsius
ca.	circa
Ca ²⁺	Kalziumionen
CamKII	Ca ²⁺ /Calmodulin anhängige Protein Kinase
cAMP	zyklisches Adenosinmonophosphat
cm	Zentimeter
cm ²	Quadratcentimeter
CRP	C-reaktives Protein
EDTA	Ethylendiamintetraessigsäure
et al.	et alii
Fa.	Firma
FGF	Fibroblast Growth Factor
g	Gramm
GmbH	Gesellschaft mit beschränkter Haftung
GmbH & Co.KG	Gesellschaft mit beschränkter Haftung und Compagnie Kommanditgesellschaft
h	Stunde
HCl	Salzsäure
Inc.	Incorporated
IGF	Insulin-like Growth Factor
JNK	C-Jun N-terminale Kinase
KCl	Kaliumchlorid
kg	Kilogramm
KG	Kommanditgesellschaft
kV	Kilovolt
l	Liter
M	Mol
mAs	Millicoulomb
max.	maximal
MetAP	Methioninaminopeptidase

mg	Milligramm
ml	Milliliter
mm	Millimeter
mm ²	Quadratmillimeter
µm	Mikrometer
N	Newton
NaCl	Natriumchlorid
NH ₃ OH	Hydroxylammonium
Nmm	Newtonmillimeter
PDLLA	Poly(D,L-Laktid)
PKC	Proteinkinase C
PTH	Parathormon
RANK	Receptor Activator of NF-κB
RANKL	Receptor Activator of NF-κB Ligand
Reg.-Nr.	Registriernummer
ROCK	Rho-assoziierte Protein Kinase
ROI	Region of Interest
RT	Raumtemperatur
Tab.	Tabelle
TGF	Transforming Growth Factor
TNF	Tumornekrosefaktor
VEGF	Vascular Endothelial Groth Factor
w/w	weight per weight
z.B.	zum Beispiel
%	Prozent
°	Grad

8. Abbildungsverzeichnis

	Seite
Abb. 1: Schematische Darstellung des mikroskopischen Knochenaufbaus ⁷⁷	7
Abb. 2: Überblick über die vier Phasen der Knochenheilung und die daran beteiligten Zellen nach Schindeler <i>et al.</i> ⁶⁹ In Phase 1 ist Bindegewebe im Kallus zu erkennen. Die Kerne der Entzündungszellen sind dunkel angefärbt. In den Phasen 2 und 3 erfolgt der schrittweise Umbau des zunächst überwiegend knorpeligen Kallusgewebes (rot) in mehr und mehr mineralisiertes Gewebe (blau-grün). Phase 4 zeigt mineralisiertem Gewebe (blau-grün).	11
Abb. 3: Einteilung der Pseudarthrosen nach Weber und Czech ⁸²	14
Abb. 4: Das Diamant-Konzept nach Giannoudis <i>et al.</i> , 2007 ²⁴	17
Abb. 5: Strukturformel von Fumagillin (links) und TNP-470 (rechts) ³¹	21
Abb. 6: Nicht-kanonischer Wnt-Signalweg ⁶³	22
Abb. 7: Der Vorbohrdraht wurde in die Tibia eingebracht (a) und unter Kontrolle durch den C-Bogen vorsichtig bis kurz vor das distale Ende des Knochens vorgeschoben (b).	26
Abb. 8: Die Osteotomie der Tibia erfolgte mit der Trennschreibe (a) und in die osteotomierte Tibia wurde ein Titan-Kirschner Draht zur Stabilisierung eingebracht (b).	27
Abb. 9: Definition der Region of Interest (ROI)	37
Abb. 10: Die Bilder zeigen das Einbetten der Tibia in das Einbettförmchen (a) und die Einbetthilfe (b).	39
Abb. 11: Aufbau der Torsionstestung	40
Abb. 12: Exemplarische Röntgenbilder der Kontrollgruppe (oben) und der Fumagillingruppe (unten) im Verlauf von Tag 0 bis Tag 84. In beiden Gruppen ist der Osteotomiespalt zu erkennen. In der Kontrollgruppe lässt sich deutlich der verbreiterte Kallus am Osteotomiespalt erkennen. Im Gegensatz dazu findet sich in der Fumagillingruppe ein hypertropher Kallus im Bereich der Fibulafraktur sowie ein normo-/hypotroph erscheinender Kallus am Osteotomiespalt. Der Titan-Kirschner Draht besaß einen Durchmesser von 1 mm.	47

Abb. 13:	Der Boxplot der radiologischen Auswertung zeigt den Tibiadurchmesser im Verhältnis zum Operationstag nach 28,42 und 84 Tagen im Vergleich der Kontroll- und Fumagillingruppe.	48
Abb. 14:	Die HE Färbung gibt 10 Tage postoperativ in der Fumagillingruppe einen Überblick, der die Kortikalis, den Kallus, das umliegende Muskelgewebe als auch den Osteotomiespalt zeigt. Die Ziffern bezeichnen in allen histologischen Abbildungen dieselben Strukturen.	50
Abb. 15:	Die HE Färbung an Tag 10 zeigt exemplarisch die Kallusbildung der Kontroll- und Fumagillingruppe. Der Kallus liegt spindelförmig um den Osteotomiespalt. Der Ausschnitt zeigt eine Vergrößerung des Kallus, mit den für diese frühe Phase charakteristischen Bindegewebszellen und -fasern.	51
Abb. 16:	Die Abbildung zeigt den Osteotomiekallus in der Fumagillingruppe am 10. postoperativen Tag in der Alcian Blau Färbung (a und b). Im Kallus sind die blau angefärbten Chondrozyten (6) zu erkennen (Ausschnitt b). In Ausschnitt c sieht man die Chondrozyten (6) im nicht mineralisierten Knorpel in der Movat Pentachrom Färbung sowie in Gelb die beginnende Mineralisation.	53
Abb. 17:	Die Abbildung zeigt eine exemplarische Darstellung einer Movat Pentachrom Färbung zur Standzeit 10 Tage in der Fumagillingruppe. Neben den beiden parallelen Kortices sieht man gelb gefärbt den trabekulären Knochen (7) innerhalb des bindegewebigen Kallus. Der Ausschnitt zeigt trabekulären Knochen mit Osteoblasten (8).	55
Abb. 18:	Die Abbildung zeigt die exemplarische Darstellung der Gefäßbildung im Kallus 10 Tage postoperativ in der α -sma Färbung. Die glatten Muskelzellen der Gefäße (G) sind in Rot zu erkennen.	57
Abb. 19:	Der Boxplot zur Darstellung der Gefäße zeigt die Gefäßdichte in der Kallusfläche pro mm ² nach 5 und 10 Tagen im Vergleich der Kontroll- und Fumagillingruppe.	58
Abb. 20:	Die Graphen zeigen den Unterschied der biomechanischen Testung zwischen einer intakten Tibia (oben) und einer osteotomierten Tibia (unten).	60
Abb. 21:	Der Boxplot der biomechanischen Testung zeigt das maximale Drehmoment (Drm) und die Steifigkeit (Stk) im Verhältnis zur intakten Tibia im Vergleich der Kontroll- und der Fumagillingruppe.	61

Abb. 22:	Die Safranin O/von Kossa Färbung in der Fumagillingruppe zeigt in schwarz die Kortikalis und den mineralisierten Anteil des Kallus. In leuchtendem Rot ist das Knorpelgewebe am Osteotomiespalt (OS) in der Safranin O/Lichtgrün Färbung dargestellt.	63
Abb. 23:	Die Grafik zeigt den Anteil an mineralisiertem Gewebe in schwarz bzw. knorpeligen Gewebe in grau bezogen auf den Gesamtkallus im postoperativen Verlauf von Tag 28 bis Tag 84. Die durchgezogene Kurve stellt die Kontrollgruppe dar und die gestrichelte die Fumagillingruppe. * p = 0,001, Mann-Whitney U-Test.	65

9. Tabellenverzeichnis

	Seite	
Tab. 1:	Einteilung der Angiogeneseinhibitoren nach Folkman ²⁰	20
Tab. 2:	Gruppeneinteilung	29
Tab. 3:	Entwässerung im Entwässerungsautomaten	31
Tab. 4:	Dehydrierung für die Einbettung in Kunststoff	41
Tab. 5:	Reaktiver Kallus in der HE Färbung	52
Tab. 6:	Knorpelgewebe in der Alcian Blau Färbung	54
Tab. 7:	trabekuläres Knochengewebe in der Movat Pentachrom Färbung	56
Tab. 8:	Histomorphologische Auswertung	64

10. Danksagung

Zunächst bedanke mich bei Univ.-Prof. Dr. Dipl.-Ing. Georg Duda, Leiter des Julius-Wolff-Instituts, für die Möglichkeit im Institut meine Dissertation durchführen zu können.

Mein Dank gebührt Univ. Prof. Dr. rer. nat. Britt Wildemann für die Möglichkeit, diese Dissertationsarbeit in ihrer Arbeitsgruppe schreiben zu dürfen und ihre Unterstützung bei der Durchführung und dem Schreiben.

Mein besonderer Dank gilt Dr. med. vet. Mirja Fassbender für ihre hervorragende Betreuung, Unterstützung und Hilfsbereitschaft bei jeder Frage, die sich mir bei der Durchführung und danach beim Schreiben dieser Arbeit stellte.

Außerdem bedanke ich mich bei Zeinab Kronbach für ihre Hilfe bei den verschiedenen praktischen Arbeitsschritten und bei Catrin Strobel für die Beschichtung der Drähte und die Ergebnisse der in-vitro bzw. in-ovo Versuche sowie bei der gesamten Arbeitsgruppe.

Bei den biomechanischen Untersuchungen unterstützte mich Alexander Schill. Für die Hilfe beim Schneiden und den Färbungen bedanke ich mich bei Gabriele Hardung, Gabriela Korus und Marzena Princ. Darüber hinaus ein Dankeschön an Mario Thiele für die Hilfe bei der Bildanalyse.

Für die Untersuchung der Kontrollgruppe gilt mein Dank Dr. med. vet. Christine Kratzel und Camilla Bergmann.

Außerdem möchte ich mich bei meiner Familie und meinen Freunden bedanken, die mich immer unterstützt haben und mir so beim Schreiben dieser Arbeit sehr geholfen haben.

11. Publikationen

Fassbender M, Strobel C, Rauhe JS, Bergmann C, Schmidmaier G, Wildemann B. Local inhibition of angiogenesis results in an atrophic non-union in a rat osteotomy model. Eur Cell Mater. 2011 Jul 6;22:1-11.

Schmidmaier G, Strobel C, Fassbender M, Rauhe JS, Wildemann B. Influence of Angiogenesis Inhibition on Bone Healing. Annual meeting of the Orthopaedic Research Society, New Orleans, LA, USA Mar 7 - 10 2010.

Fassbender M, Strobel C, Rauhe JS, Schmidmaier G, Wildemann B. Einfluss von Angiogenese-Inhibitoren auf die Knochenheilung. Osteologie, Berlin, 03.03. – 06.03.2010.

Mein Lebenslauf wird aus datenschutzrechtlichen Gründen in der elektronischen Version meiner Arbeit nicht veröffentlicht.

13. Selbstständigkeitserklärung

„Ich, Juliane-Simone Rauhe, erkläre, dass ich die vorgelegte Dissertation mit dem Thema:

„Fumagillin als Angiogenesehemmer im Osteotomiemodell der Ratte“

selbst verfasst und keine anderen als die angegebenen Quellen und Hilfsmittel benutzt, ohne die (unzulässige) Hilfe Dritter verfasst und auch in Teilen keine Kopien anderer Arbeiten dargestellt habe.“

Berlin, den 12. Juni 2012

Juliane-Simone Rauhe