

Aus der Klinik und Poliklinik für Zahn-, Mund- und Kieferheilkunde  
der Medizinischen Fakultät Charité – Universitätsmedizin Berlin

## DISSERTATION

**Einfluss eines Trikalziumphosphatgranulats mit einheitlicher  
Korngröße sowie eines Trikalziumphosphatputtys mit einem  
Gemisch von Granula unterschiedlicher Korngröße auf die  
Osteogenese und Volumenstabilität nach beidseitiger  
Sinusbodenaugmentation – ein Vergleich anhand einer  
randomisierten klinischen Studie mit Split-Mouth-Design**

zur Erlangung des akademischen Grades  
Doctor medicinae dentariae (Dr. med. dent.)

vorgelegt der Medizinischen Fakultät  
Charité – Universitätsmedizin Berlin

Von Esther Kluk  
aus Berlin

Gutachter:       1. Priv.-Doz. Dr. med. Dr. med. dent. M. Stiller  
                      2. Prof. Dr. R. Mengel  
                      3. Prof. Dr. Dr. B. Hoffmeister

Datum der Promotion: 23.06.2013

---

# INHALTSVERZEICHNIS

<b>ABKÜRZUNGSVERZEICHNIS.....</b>	<b>III</b>
<b>ABBILDUNGSVERZEICHNIS .....</b>	<b>IV</b>
<b>TABELLENVERZEICHNIS .....</b>	<b>VII</b>
<b>1. STAND DER FORSCHUNG.....</b>	<b>1</b>
1.1. Augmentative Maßnahmen in der Implantologie.....	1
1.2. Trikalziumphosphatkeramiken.....	5
1.3. Bestimmung der Zell- und Gewebsreifung durch Marker der Osteogenese.....	10
1.4. Bildgebende Verfahren und elektronische Datenverarbeitung .....	12
<b>2. PROBLEMSTELLUNG UND ZIELSETZUNG.....</b>	<b>16</b>
<b>3. MATERIAL UND METHODE.....</b>	<b>18</b>
3.1. Patientenauswahl .....	18
3.2. Sinusbodenaugmentation – Operatives Vorgehen.....	20
3.3. Bildgebende diagnostische Verfahren.....	22
3.3.1. Digitale Volumentomographie.....	22
3.3.2. Planungssoftware VoXim® und Vorgang der Volumenermittlung .....	23
3.4. Knochenersatzmaterialien.....	26
3.4.1. CEROS®-TCP-Granulat als Augmentat .....	28
3.4.2. CEROS®-TCP-Putty als Augmentat.....	29
3.5. Biopsiegewinnung und Implantatsetzung .....	31
3.6. Histologie, Histomorphometrie, Immunhistologie .....	32
3.6.1. Histologische Aufbereitung.....	32
3.6.2. Immunhistochemische Färbung .....	33
3.6.3. Histomorphometrie .....	35

---

3.6.4.	Immunhistologie .....	37
<b>3.7.</b>	<b>Methodik der statistischen Analyse .....</b>	<b>41</b>
<b>4.</b>	<b>ERGEBNISSE .....</b>	<b>43</b>
<b>4.1.</b>	<b>Klinischer Verlauf .....</b>	<b>43</b>
<b>4.2.</b>	<b>Histologische Ergebnisse .....</b>	<b>44</b>
4.2.1.	Histomorphometrische Ergebnisse .....	50
4.2.2.	Immunhistologische Ergebnisse .....	55
4.2.2.1.	Immunhistologie CEROS®-TCP-Granulat .....	57
4.2.2.2.	Immunhistologie CEROS®-TCP-Putty .....	61
<b>4.3.</b>	<b>Volumetomographische Ergebnisse mittels VoXim® .....</b>	<b>67</b>
<b>5.</b>	<b>DISKUSSION .....</b>	<b>75</b>
<b>5.1.</b>	<b>Trikalziumphosphat .....</b>	<b>75</b>
<b>5.2.</b>	<b>Studiendesign .....</b>	<b>76</b>
<b>5.3.</b>	<b>Diskussion der lichtmikroskopischen Präparate .....</b>	<b>79</b>
<b>5.4.</b>	<b>Diskussion der immunhistologischen Daten .....</b>	<b>83</b>
<b>5.5.</b>	<b>Diskussion der volumetrischen Analyse .....</b>	<b>85</b>
<b>6.</b>	<b>ZUSAMMENFASSUNG UND SCHUSSFOLGERUNG .....</b>	<b>90</b>
<b>7.</b>	<b>ANHANG .....</b>	<b>93</b>
<b>7.1.</b>	<b>Literaturverzeichnis .....</b>	<b>93</b>
<b>7.2.</b>	<b>Lebenslauf .....</b>	<b>109</b>
	<b>DANKSAGUNG .....</b>	<b>110</b>
	<b>EIDESSTATTLICHE ERKLÄRUNG .....</b>	<b>111</b>
	<b>PUBLIKATION .....</b>	<b>112</b>

---

## Abkürzungsverzeichnis

ALP	Alkalische Phosphatase
ASA	American Society of Anaesthesiologists
BCP	Biphasisches Calciumphosphat
β-TCP	Beta-Trikalziumphosphat
BM	Biomaterial
BPO	Benzoylperoxid
BSA	bovinen Serumalbumin
BSP	Bone sialoprotein
cGMP	Current Good Manufacturing Practice
CI	Konfidenzintervall
Col 1	Kollagen Typ 1
CT	Computertomographie
DICOM	Digital Imaging and Communications in Medicine
DVT	Digitale Volumetomogramm
ECM	Extrazelluläre Matrix
FM	Fibröse Matrix
GBR	Guided bone regeneration
HA	Hydroxylapatit
HyA	Hyaluronsäure
K	Knochen
N-BMA	N-Butylmetacrylat
Nr	Nummer
µm	Mikrometer
ml	Milliliter
MMA	Methylmetacrylat
MRT	Magnetresonanztomographie
MW	Mittelwert
MZ	Mesenchymzelle
OB	Osteoblast
OC	Osteoclastin
ON	Osteonektin
OPN	Osteopontin
OS	Osteoid
OZ	Osteozyt
Pat	Patient
PEG	Polyethylenglycol
RNA	Ribonukleinsäure
SBE	Sinusbodenelevation
TCP	Ceros-Granulat (Trikalziumphosphat)
TCP-HyA	Ceros-Putty (Trikalziumphosphat)
XRD	Röntgendiffraktometrie

---

## Abbildungsverzeichnis

- Abbildung 1: Röntgenologische Darstellung des Augmentats („gelb“ dargestellt) im Sekundär-DVT und Abbildung der knöchernen Kieferhöhlenbegrenzung („blau“ dargestellt) durch die Fusion mit dem Primär-DVT.
- Abbildung 2: Röntgenologische Darstellung des Augmentats nach Einheilzeit und Implantation („grün“ dargestellt) im Tertiär-DVT und Abbildung der knöchernen Kieferhöhlenbegrenzung („blau“ dargestellt) durch die Fusion mit dem Primär-DVT.
- Abbildung 3: Überlagerter röntgenologischer Datenausschnitt der rechten Kieferhöhle aus dem sekundären und tertiären DVT. Darstellung der Kieferhöhlen mit Augmentat nach SBE („gelb“ dargestellt) sowie Augmentat nach Einheilzeit und Implantation („grün“ dargestellt).
- Abbildung 4: Morphologie des Augmentats CEROS<sup>®</sup>-TCP-Granulat und CEROS<sup>®</sup>-TCP-Putty.
- Abbildung 5: Rasterelektronenmikroskopische Aufnahme von CEROS<sup>®</sup>-TCP-Granulat.
- Abbildung 6: Rasterelektronenmikroskopische Aufnahme des sterilen Ceros<sup>®</sup>-TCP-Putty in trockenem Zustand.
- Abbildung 7: Trepanbohrer mit Bohrstollen zur Biopsiegewinnung, Messstab in cm.
- Abbildung 8: Projektion der posterioren Maxilla mit histologischer Darstellung des Biopats nach Sinusbodenaugmentation bei einem vertikalen Knochendefizit im Seitenzahnbereich.
- Abbildung 9: Histologisches Übersichtsbild eines Biopats, entnommen sechs Monate nach Augmentation mit  $\beta$ -TCP.
- Abbildung 10: Neugebildetes Knochengewebe (K) steht partiell in Kontakt zu dem  $\beta$ -TCP-Augmentat (TCP = Ceros-Granulat).
- Abbildung 11: Undifferenzierte Mesenchymzellen (MZ), eingeflochten in eine retikuläre Fasermatrix des Knochenmarks.
- Abbildung 12: Übersichtsbild eines histologischen Präparates mit CEROS<sup>®</sup>-TCP-Granulat Partikel (TCP).
- Abbildung 13: Übersichtsbild des histologischen Präparates mit CEROS<sup>®</sup>-TCP-Putty Partikel (TCP-HyA).

- 
- Abbildung 14: Detailaufnahme eines histologischen Präparates im zentralen Bereich mit jungem Geflechtknochen (K) in Form von knöchernen Inseln im Biomaterial (TCP-HyA).
- Abbildung 15: Die Detailaufnahme zeigt den direkten Kontakt (Pfeilspitzen) zwischen Biomaterial (TCP) und neu gebildetem Knochen (K).
- Abbildung 16: Detailaufnahme mit osseointegrierten CEROS<sup>®</sup>-TCP-Putty Partikeln (TCP-HyA).
- Abbildung 17: Detailaufnahme des apikalen Bereichs. Die CEROS<sup>®</sup>-TCP-Putty Teilchen (TCP-HyA) sind in fibröser Matrix (FM) eingebettet.
- Abbildung 18: Fehlerbalkendiagramm mit einem 95%-Konfidenzintervall (CI) des Mittelwerts für den prozentualen Knochenanteil des histologischen Biopats im Vergleich der Biomaterialien CEROS<sup>®</sup>-TCP-Putty zu CEROS<sup>®</sup>-TCP-Granulat.
- Abbildung 19: Fehlerbalkendiagramm mit einem 95%-Konfidenzintervall (CI) des Mittelwerts für den prozentualen Anteil der persistierenden Biomaterial-Partikel im Vergleich der Biomaterialien CEROS<sup>®</sup>-TCP-Putty zu CEROS<sup>®</sup>-TCP-Granulat.
- Abbildung 20: Fehlerbalkendiagramm mit einem 95%-Konfidenzintervall (CI) des Mittelwerts für den prozentualen Anteil des Markraumes im Vergleich der Biomaterialien CEROS<sup>®</sup>-TCP-Putty zu CEROS<sup>®</sup>-TCP-Granulat.
- Abbildung 21: Gestapeltes Säulendiagramm mit Darstellung der prozentualen Anteile vom neu geformten Knochen (blaue Säule), vom persistierenden Biomaterial (rote Säule) sowie vom Markraum (grüne Säule) in der Gegenüberstellung der beiden Augmentate CEROS<sup>®</sup>-TCP-Putty und CEROS<sup>®</sup>-TCP-Granulat.
- Abbildung 22: Immunhistologischer Nachweis von Col 1 in der zentralen Region eines Biopats nach sechs Monaten Konsolidierung des CEROS<sup>®</sup>-TCP-Granulat (TCP).
- Abbildung 23: ALP-Immunexpression im zentralen Untersuchungsbereich des Biopats mit Augmentat CEROS<sup>®</sup>-TCP-Granulat (TCP).
- Abbildung 24: Immunhistochemische Expression von OC im zentralen Bereich eines CEROS<sup>®</sup>-TCP-Granulat (TCP) Biopats.
- Abbildung 25: Immunhistochemischer Nachweis von Col 1 im zentralen Bereich eines CEROS<sup>®</sup>-TCP-Putty (TCP-HyA) Biopats sechs Monate nach Sinusbodenaugmentation.

- 
- Abbildung 26: Immunhistochemische Färbung von ALP im zentralen Bereich eines CEROS<sup>®</sup>-TCP-Putty (TCP-HyA) Biopats.
- Abbildung 27: OC-Immunexpression im zentralen Untersuchungsbereich des Biopats mit CEROS<sup>®</sup>-TCP-Putty (TCP-HyA).
- Abbildung 28: Zusammensetzung im zentralen Untersuchungsbereich für die Expression der immunhistochemischen Knochenmarker Col 1, ALP, OC und BSP im Vergleich der Biomaterialien CEROS<sup>®</sup>-TCP-Putty („rot“ markiert) zu CEROS<sup>®</sup>-TCP-Granulat („grün“ markiert).
- Abbildung 29: Zusammensetzung im apikalen Untersuchungsbereich für die Expression der immunhistochemischen Knochenmarker Col I, ALP, OC und BSP im Vergleich der Biomaterialien CEROS<sup>®</sup>-TCP-Putty („rot“ markiert) zu CEROS<sup>®</sup>-TCP-Granulat („grün“ markiert).
- Abbildung 30: Röntgenologischer Datenausschnitt aus einem primären DVT mit Abbildung der blanden Kieferhöhlen.
- Abbildung 31: Röntgenologischer Datenausschnitt aus einem sekundären DVT mit Abbildung der Kieferhöhlen nach beidseitiger Augmentation.
- Abbildung 32: Röntgenologischer Datenausschnitt der linken Kieferhöhle nach Augmentation mit CEROS<sup>®</sup>-TCP-Granulat („gelb“ dargestellt).
- Abbildung 33: Röntgenologischer Datenausschnitt der rechten Kieferhöhle nach Augmentation mit CEROS<sup>®</sup>-TCP-Putty („gelb“ dargestellt).
- Abbildung 34: Überlagerter röntgenologischer Datenausschnitt aus dem sekundären und tertiären DVT.
- Abbildung 35: Darstellung des Biomaterial-Volumenschwunds (weiße Pfeile) in der rechten Kieferhöhle durch Überlagerung der sekundären Röntgenaufnahme (nach Augmentation „gelb“ dargestellt) mit dem tertiären DVT (nach Implantation „grün“ dargestellt).
- Abbildung 36: Säulendiagramm mit Darstellung des prozentualen Volumenschwunds der beiden Augmentate TCP-Putty (rote Säule) und TCP-Granulat (grüne Säule) pro Patient.
- Abbildung 37: Fehlerbalkendiagramm mit einem 95%-Konfidenzintervall (CI) des Mittelwerts für den prozentualen Volumenschwund der Ersatzmaterialien CEROS<sup>®</sup>-TCP-Putty und CEROS<sup>®</sup>-TCP-Granulat.



## **Tabellenverzeichnis**

- Tabelle 1: Patientendaten, Verteilung der Knochenersatzmaterialien.
- Tabelle 2: Kenngrößen der verwendeten Knochenersatzmaterialien im Vergleich.
- Tabelle 3: Primäre Antikörper.
- Tabelle 4: Sekundäre Antikörper.
- Tabelle 5: Bewertungsskala der immunhistochemischen Färbung.
- Tabelle 6: Ergebnisse der histomorphometrischen Vermessung der beiden  $\beta$ -TCP in der Region der rechten (I. Quadrant) und linken (II. Quadrant) posterioren Maxilla.
- Tabelle 7: Mittelwerte der Markerexpressionen nach immunhistochemischer Auswertung von osteogenen Zell- und Matrixbestandteilen in der zentralen Region.
- Tabelle 8: Mittelwerte der Markerexpressionen nach immunhistochemischer Auswertung von osteogenen Zell- und Matrixbestandteilen in der apikalen Region.
- Tabelle 9: Ergebnisse des Biomaterial-Volumens (Einheit: ml) im Seitenvergleich nach Augmentation und nach Implantation entsprechend der sechs monatigen Konsolidierungszeit.
- Tabelle 10: Prozentualer Volumenschwund der Biomaterialien nach einem halben Jahr Konsolidierung im Sinus maxillaris.

## **1. Stand der Forschung**

### **1.1. Augmentative Maßnahmen in der Implantologie**

Die Insertion von dentalen Implantaten ist heute ein fester Bestandteil der Zahnheilkunde. Durch die langfristige Erfolgssicherheit osseointegrierter Implantate gewinnt die Möglichkeit, verlorengegangene Zähne durch Implantate zu ersetzen, in der Bevölkerung zunehmend an Bedeutung (Belser, 2000). Im Jahr 2008 implantierten Zahnärzte in Deutschland schätzungsweise 950.000 künstliche Zahnwurzeln. Laut Angaben der Deutschen Gesellschaft für Implantologie (DGI) ist das ein Anstieg von einem Drittel im Vergleich zum Jahr 2006, wobei die jährliche Zuwachsrate auf 20 % beziffert wird.

Voraussetzung für das Setzen eines Zahnimplantates ist das Bestehen eines ausreichenden Knochenangebotes. Die knöchernen Verhältnisse am gewünschten Implantationsort erlauben verschiedene Methoden und ein individuelles Vorgehen des Operateurs. Aufgrund individueller und schwieriger anatomischer Gegebenheiten – entstanden etwa durch Resorptionsprozesse nach Zahnextraktion, durch eine vorangegangene profunde marginale Parodontitis oder durch apikale Entzündungsprozesse – werden präimplantologische augmentative Verfahren für eine langfristig erfolgreiche Implantation notwendig. Hierbei spielt die Primärstabilität der oralen enossalen Implantate für den Implantaterfolg eine wichtige Rolle. Eine ungünstige Defektmorphologie kann die knochenerhaltende Heilung limitieren (Hollinger, 1990). Liegt ein mangelndes Knochenangebot vor und wird die Kompensation eines Knochendefekts im Kiefer angestrebt, so kommen regenerative Maßnahmen der sogenannten gesteuerten Knochenregeneration (Guided Bone Regeneration/GBR) zum Einsatz.

Maßnahmen der GBR wie Osteoinduktion, Osteokonduktion, Distraction des Knochens und Nutzung von Gewebemembranen werden verwendet, um die Knochenneubildung zu fördern und trotz kritischer Defektmorphologie die Augmentation des Knochens zu ermöglichen. Von großer Bedeutung sind hierbei das osteogenetische Potential sowie die Vaskularisation des Wirtknochens, die eine gute Knochenheilung bedingen.

Um das schnell proliferierende, bedeckende Weichgewebe vom ortsständigen Knochen zu trennen und den osteo- und angiogenetischen Zellen vom angrenzenden Knochenmark die Penetration in den Defekt zu ermöglichen, werden Gewebebarrieren in Form von Membranen

und das Auffüllen des Defektes mit Stützmaterial erforderlich (Becker, 1990; Jovanovic, 1995; Hämmerle, 1998). Klinische Untersuchungen zeigen, dass das Verfahren der GBR bei Verwendung von autogenen und alloplastischen Materialien in Kombination mit Barrieremembranen eine zuverlässige Methodik des Knochenaufbaus darstellt (Zitzmann, 1997; Tawil, 2001).

In der humanen Maxilla stoßen Implantologen häufig auf anatomische Umstände, die eine erfolgreiche Implantation limitieren. Die Knochenatrophie nach Zahnverlust und auch hereditäre Umstände begrenzen oftmals die Möglichkeit der Implantatinsertion. Der in zentripedaler Richtung verlaufende Knochenabbau des zahnlosen maxillären Alveolarkamms macht die Implantation in der ursprünglichen Zahnposition oft unmöglich, sodass kaufunktionelle Probleme entstehen können (Cawood, 1988). Durch den reduzierten Alveolarfortsatz wird hierbei eine prothetische Rekonstruktion, die den biomechanischen Erfordernissen Rechnung trägt, erschwert. Auch die spongiöse Knochenqualität des Oberkieferalveolarfortsatzes von D3/D4 (nach Misch, 1990) schränkt die Knochen-Implantat-Kontaktfläche ein und mindert die Primärstabilität. Die Knochendichte nimmt zum anterioren Anteil der Maxilla zu und zum posterioren Anteil in Richtung Tuberbereich ab. Die Knochenqualitätsklassen sind nach Misch (1990) je nach Makrostruktur als Operationsbefund in vier Gruppen unterteilt.

D1: dichte Kompakta

D2: dichte poröse Kompakta, engmaschige Spongiosa

D3: dünne poröse Kompakta, weitmaschige Spongiosa

D4: weitmaschige Spongiosa

Eine oftmals reduzierte Restknochenhöhe im Oberkieferseitenzahnbereich lässt häufig nicht einmal die Insertion von längenreduzierten Implantaten zu.

Für die Wiederherstellung der Kaufunktion bei geringem vertikalem Knochenangebot des knöchernen Lagers im zahnlosen Oberkieferseitenzahnbereich, steht seit über 25 Jahren die heutzutage etablierte Operationstechnik der Sinusbodenelevation (SBE) nach Tatum und nachfolgender Augmentation zur Verfügung (Tatum, 1986). Diese hat sich als präimplantologische und implantationsbegleitende Maßnahme mit nachfolgender prothetischer Rekonstruktion zum oralchirurgischen Routineeingriff etabliert (Wallace, 2003; Szabo, 2005; Suba, 2006). Bei Implantation in den posterioren Abschnitten des Oberkiefers, unter Anwendung der SBE, kann von einer guten Prognose der Implantate ausgegangen werden (Lindemüller,

2006; Barone, 2011). Pjetursson et al. (2008) zeigen in einem systematischen Review mit 48 Volltext-Studien eine gute Prognose der inserierten Implantate im augmentierten Sinus maxillaris von 96,3 % bis 99,8 % nach drei Jahren, abhängig vom Implantatsystem und applizierten Biomaterial (BM).

Um das Knochendefizit des maxillären Alveolarkamms zu kompensieren wird BM als Osteokonduktor im Sinus maxillaris verwendet. Defekte, die in ihrer Ausdehnung sogenannte Critical-Size-Defekte überschreiten, sind im Rahmen einer ausschließlich körpereigenen Regeneration (ohne Zugabe von BM) mit starkem Knochenschwund verbunden. Infolgedessen gewinnt die Anwendung stabilisierender Materialien in der regenerativen und rekonstruktiven Oralchirurgie vor Implantation erheblich an Bedeutung (Winkler, 2002). Für die Implantatinsertion ist ein ausreichend stabiles Knochenlager in allen drei Dimensionen notwendig. Durch BM können solche Knochendefekte gefüllt werden, sodass durch körpereigene Regenerationsmechanismen, also durch Vaskularisation aus der Nachbarregion und Penetration von pluripotenten Zellen in das Augmentat, neuer vitaler Knochen entstehen kann (Nasr, 1999; Schlegel, 2002). In solchen Knochendefekten dient das BM als Füll- und Stützmaterial mit osteokonduktiven Eigenschaften. Die Osteokonduktion beschreibt die Eigenschaft eines Materials dem einwachsenden Knochengewebe als Träger und Leitgerüst zu fungieren, sodass größere Defekte ohne starke Resorptionen knöchern regeneriert werden (Schenk, 1991). Dafür sollte es einerseits die Eigenschaft besitzen, in der langsam verlaufenden Knochenregeneration stabil zu bleiben, andererseits sollte es auch durch Knochen vollständig substituierbar sein. Im Hinblick auf das ausreichend dimensionierte neu gewonnene vitale Knochenlager können dentale Implantate für die festsitzende prothetische Versorgung inseriert werden (Wiltfang, 2002).

Je nach Herkunft der BM können allogene, xenogene und synthetische (alloplastische) Materialien eingesetzt werden (Misch, 1993). Allogene BM stammen vom Individuum der gleichen Spezies. Der Spender und der Empfänger haben unterschiedliche Genetik (z. B. Mensch-Mensch, Affe-Affe). Xenogene BM stammen von einer anderen Spezies (z.B. Schwein, Rind). Alloplastische BM sind synthetischen oder natürlichen Ursprungs und als Hydroxylapatit und Trikalziumphosphat verfügbar. BM tierischen Ursprungs wird als biologisch sicheres Augmentationsmaterial angesehen (Poumarat, 1993). Wegen möglicher Infektionsgefahren und ungewollter immunologischer Reaktionen werden Fremdmaterialien biologischer Herkunft (von

humanen oder tierischen Spendern) jedoch kritisch diskutiert (Burchardt, 1983; Tomford, 2000), sodass der Bedarf nach kompatiblen, vollsynthetischen Material ersichtlich wird (Burg, 2000; Moore, 2001; Wiltfang, 2003; Khan, 2008; Kim, 2009).

Die osteoinduktive Fähigkeit der autogenen Knochentransplantate, undifferenzierte Mesenchymzellen zu Osteoblasten zu differenzieren, fehlt den BM jedoch. In den vergangenen Jahren wurden synthetische und allogene Ersatzmaterialien sowie deproteinisierter Knochen und autologe BM in weiten Bereichen der augmentativen Chirurgie als Stützmaterial in Knochendefekten genutzt (Haas, 1998; Mayfield, 2001; Hench, 2002). Dennoch wird autogener Knochen mit seinen osteogenetischen, -induktiven und osteokonduktiven Eigenschaften in der Literatur immer noch als der „Goldstandard“ innerhalb unterstützender Materialien in der Knochenregeneration angesehen, da es allen essentiellen physikochemischen und biologischen Eigenschaften gerecht wird (Buser, 1999; Den Boer, 2003; St John, 2003; Strietzel, 2004; Nkenke, 2009). Der zum Teil erheblich höhere operative Aufwand, die limitierte Verfügbarkeit und die erhöhte Patientenbelastung verdrängen jedoch zunehmend das autogene Transplantat als Material der Wahl (Kaptein, 1998; Bohner, 2000; Greenwald, 2001; Wiltfang, 2005; Horch, 2006). Beta-Trikalziumphosphat ( $\beta$ -TCP) als ein synthetisch hergestelltes BM, konnte in Studien, im Vergleich zum autologen Augmentat, nach sechsmonatiger Einheilzeit im Sinus maxillaris gleichwertige Knochendurchbauung im histologischen Bild (Buser, 1998; Szabo, 2001, 2005; Zijderveld, 2009) sowie auch im Computertomogramm (Halbhübner, 2004) aufweisen.

Aufgrund fehlender osteoinduktiver Eigenschaften von BM wird insbesondere bei ausgedehnten Defekten eine Mischung mit autogenem Knochen empfohlen (Schimmig, 2003; Fuerst, 2004). Jedoch liegen über die Osteogenese fördernden Zusätze, wie Eigenblut, autogenes Knochenmark oder mononukleares Zellmaterial keine Langzeitergebnisse vor. Im Vergleich der osteoinduktiven Verfahren konnte nur die Beimischung von autogenem Knochenmark zum  $\beta$ -TCP eine effektivere Knochenneubildung ermöglichen (Becker, 2006).

In Zellkulturversuchen haben sich von vielen BM vor allem Kollagenmatrizen, entmineralisierter boviner Knochen und synthetisch phasenreine  $\beta$ -TCP-Keramiken als vorteilhaft hinsichtlich Zellwachstum und Zellbesiedlung erwiesen. Das Resorptionsverhalten von  $\beta$ -TCP erweist sich im Vergleich zu xenogenen oder anderen synthetischen Materialien wie z. B. Hydroxylapatitkeramik als günstiger (Buser, 1998; Artzi, 2004; Nkenke, 2004).

Wegen nicht restlich auszuschließender Risiken für die Gesundheit des Patienten erfüllen Augmentationsmaterialien alloge- und xenogenen Ursprungs nicht mehr die heutigen Maßstäbe eines sicheren BM. Desweiteren zeigt sich xenogenes Knochenersatzmaterial (z.B. BioOss) als nicht resorbierbar, was dem für die Implantation benötigten vitalen funktionellen Knochen nicht gerecht wird. Im weiteren Verlauf der wissenschaftlichen Arbeit wird deshalb auf die Eigenschaften und Vorteile der  $\beta$ -TCP-Keramiken eingegangen.

## 1.2. Trikalziumphosphatkeramiken

Kalziumphosphat wird vom menschlichen Körper als anorganisches Mineral synthetisiert. Im humanen ausgewachsenen Hartgewebe liegt es in verschiedenen anorganischen Strukturphasen vor, wie z. B. im Knochen oder in der Zahnschmelze (LeGeros, 1991; Daculsi, 1997). Aufgrund der hohen Biokompatibilität wird das Kalziumphosphat als BM zur chirurgischen Behandlung für die Hartgewebsregeneration genutzt (LeGeros, 1991). Bedingt durch den gleichen chemischen Aufbau kann bei Einsatz im humanen osteogenen Gewebe eine Abwehrreaktion des ortsständigen Knochens ausgeschlossen werden (Langer, 1993). Die Knochenersatzmaterialien auf der Basis des  $\beta$ -TCP finden ihre klinische Anwendung nicht nur in der Oralchirurgie und in der Mund-Kiefer-Gesichtschirurgie (Somanathan, 2006; Meyer, 2009), sondern auch in der Orthopädie, Trauma-, Schädel- und Wirbelsäulenchirurgie (Ghazal, 1992; Rueger, 1998; Foitzik, 2003; Van Haaren, 2005). Beim Kalziumphosphat als BM handelt es sich chemisch um Hydroxylapatit (HA),  $\beta$ -TCP sowie biphasisches Kalziumphosphat (BCP), einem Composit-Werkstoff aus HA und  $\beta$ -TCP (Daculsi, 1989; Alam, 2001). Die als BM verwendeten Kristallphasen HA und  $\beta$ -TCP dokumentieren eine gute Biokompatibilität und rufen im Vergleich zu homologem und heterologem Material keine immunologischen Abwehrreaktionen hervor. Klinisch finden Knochenersatzmaterialien auf Kalziumphosphatbasis ihre Anwendung in der dentalen Implantation bei Augmentation im Unterkiefer sowie bei der Sinusbodenaugmentation im Oberkiefer. Ziel der Augmentation ist die knöcherne Durchbauung des stützenden Aufbaumaterials im Knochendefekt mit simultaner Degradation ohne Einwanderung von Weichgewebe (Damien, 1991). Das BM sollte in einer ähnlichen Geschwindigkeit biologisch abbaubar sein, wie die zur gleichen Zeit ablaufende Neubildung von Knochen. Die Voraussetzung für den Einsatz von Ersatzmaterialien ist ein moderat vorhandener vitaler Restknochen, von dem die Penetration pluripotenter Zellen in die Augmentatregion ausgehen

kann. Desweiteren gewährleistet der ortsständige Knochen die ausreichende Primärstabilität für das Implantat beim sogenannten einzeitigen Vorgehen.

Ein geeignetes Porensystem des BM ist Voraussetzung für das Einsprossen von Blutgefäßen und das Einwandern der knochenbildenden Zellen (Bohner, 2004). Die Oberflächengröße der Knochenersatzmaterialien wird durch Makro-, Mikro- und Mesoporositäten bestimmt, die wiederum das chemische und biologische Verhalten der Ersatzmaterialien beeinflussen (Dies, 1996; Weibrich, 2000). Die dichte, interkonnektierende Porenstruktur erschafft eine Kapillarkraft in das Zentrum der Partikel, welche die Zellproliferation und den Stoffwechselweg über die Blutzirkulation ermöglicht (Eggli, 1987; Lu, 1999). Der interkonnektierende Größenabstand von über 40 µm weist die günstigste Struktur für die Penetration, Kolonisation und Proliferation der humanen Osteoblasten in den Makroporen auf (Lu, 1999). Die interkonnektierende Struktur fördert nicht nur das Einwachsen der Gefäße und der Gewebezellen, sondern begünstigt auch die Resorption des BM. Die Mikroporosität vergrößert die spezifische Oberfläche und ermöglicht die Zirkulation der Extrazellulärflüssigkeit. Desweiteren fördert es offensichtlich den Degradationsprozess. Das Einwachsen des Knochens mittels Zellpenetration und Vaskularisation wird durch die Makrostruktur angeregt (Peters, 2004).

Unter physiologischen Bedingungen zeigt HA im Vergleich zu  $\beta$ -TCP eine höhere Stabilität bei schlechterer Löslichkeit und fehlender Resorption (Eggli, 1988; Lu, 2002; Galois, 2004). Nach Augmentation von HA sind in einem Knochendefekt Jahre später weiterhin Partikel in nahezu unveränderter Form nachweisbar, sodass es nur als „Füller“ fungiert (Radin, 1993). Hingegen wird  $\beta$ -TCP bereits nach Monaten weitgehend resorbiert (Ghazal, 1992). Idealerweise sollte die Zeit der Partikeldegradation, die der Neubildung des Knochens in der Region entsprechen. Der Defekt sollte nach der Heilung vollständig mit vitalem immunkompetentem Knochengewebe gefüllt sein. Im Vergleich von HA und  $\beta$ -TCP lässt sich ein signifikant besseres Ergebnis mit kompletter Knochenheilung bei Insertion von  $\beta$ -TCP feststellen (Gatti, 1990; Buser, 1998; Kamitakahara, 2008). Alle Kalziumphosphatpräparate bestätigen eine osseokonduktive Eigenschaft, obgleich sich bei synthetischem BM mit Makro- und Mikroporen mit einer Porengröße von 50-100 µm und einem interkonnektierenden Porensystem eine höhere kinetische Knochenneubildung zeigt. Diese wird durch verstärkte Resorption bei gleichzeitigem neu gewonnenem Knochen im Bereich der Resorption sichtbar (Daculsi, 2005).

Im histomorphometrischen Studienvergleich von Kalziumphosphatkeramiken als BM wies  $\beta$ -TCP nach sechs Monaten eine Degradation von 85 % vom inserierten Gesamtaugmentat auf, bei

HA hingegen konnte in demselben Zeitraum lediglich eine Reduktion des Materials von 5,4 % beobachtet werden (Eggli, 1988). Durch die schnelle Biodegradation des  $\beta$ -TCP stellt der zellulär vermittelte Abbau durch Osteoklasten nur eine untergeordnete Rolle dar; die Degradation findet vorwiegend durch einen physikochemischen Auflösungsprozess statt (Hench, 1991; Spector, 1991; Lu, 2002). Der genaue Mechanismus der Biodegradation ist jedoch noch nicht vollständig geklärt. Der dabei zeitgleich regenerierte Knochen stellt sich überwiegend strukturiert, geflechtartig dar und wird später aufgrund der Orientierung an funktionellen Anforderungen durch Lamellenknochen ersetzt (Klein, 1983; Gabrielli, 2001; Neukam, 2007).

Beta-TCP als BM wurden in vielen in vivo Studien untersucht. Wissenschaftliche Arbeiten zeigten, dass  $\beta$ -TCP als effektiver Osteokonduktor in Knochendefekten fungierte und sich in der inserierten Region eine positive Knochensubstitutionsrate bildete (Buser, 1998; Szabo, 2005; Zijderveld, 2005; Suba, 2006). Die  $\beta$ -TCP zeigten völlige Osseointegration (Jensen, 2006).

Das regenerative Potential, die Degradationsmuster und die verarbeitungstypischen Eigenschaften der  $\beta$ -TCP hängen dabei maßgeblich von der Porosität, den mechanischen Eigenschaften, der Phasenreinheit, der Löslichkeit, der Applikationsform bzw. Makrostruktur (Blöcke, Granulate, Puttys, Zemente) sowie der Bindung beispielsweise an Polymere, wie z.B. der Hyaluronsäure, ab (Bohner, 2010; Chazono, 2004; Knabe, 2008; Peters und Reif, 2004; Stiller, 2009).

Voraussetzung für die Einheilung des dentalen Implantates ist der gut vaskularisierte, zellreiche Knochen (Buser, 1991). Die zelluläre Besiedlung der Implantatoberfläche ist die Grundlage für einen festen Verbund zwischen Implantat und Knochen (Osseointegration; Schwarz, 2007). Dienen Knochenersatzmaterialien nur als Füllmaterial und werden diese nicht abgebaut, wird aufgrund des höheren Ersatzmaterial-Implantat-Kontaktes eine schlechtere Osseointegration zwischen dem vitalen Knochen und dem Implantat entstehen. Somit wird die Biomechanik beeinflusst, da durch Umleiten der funktionellen Kräfte eine andere strukturelle Ausrichtung der Knochenlamellen verursacht wird. Die höhere Knochendichte im augmentierten Areal führt zu einer funktionellen Knochenstruktur, die bei Insertion des Implantates eine zusätzliche endostale Stimulation des Knochenremodeling bewirkt. Das osseointegrative Verhalten der inserierten Implantate in Abhängigkeit vom Mengenverhältnis von wenig Knochen zu viel BM oder viel Knochen zu wenig BM ist jedoch nicht Bestandteil wissenschaftlicher Studien.

Zwar wird in Studien mit z.B. entproteinisiertem bovinem Knochen ein akzeptabler Knochen-BM-Kontakt erreicht (Jensen, 2006), jedoch ist nach Abschluss des Regenerationsvorganges der



Anteil an vitalem, neu regeneriertem Knochenvolumen geringer. Gerade dieser vitale Knochen und somit der daraus resultierende Vaskularisationsgrad des neuen Hartgewebsvolumens ist jedoch von entscheidender Bedeutung für die biologische Kompetenz und immunologische Potenz des Regenerates, z.B. unter dem Aspekt wechselnder Wirtsverhältnisse wie etwa Eintritt der Patienten in die Menopause, Erkrankungen wie Diabetes oder eine Periimplantitis und vieles mehr.

Der Verbund zwischen Wissenschaft und Technologie im Bereich der synthetischen Knochenersatzmaterialien führte in den letzten Jahren in der Industrie zu einer rasanten Entwicklung des Biomaterialdesigns. Das Ziel war es, ein Konzept bzw. ein artifizielles BM zu entwickeln, das in der Mikro- und Makrostruktur dem vitalen Knochen nahezu identisch ist. Somit könnte sich eine vollständige Degradation mit zeitgleicher vollständiger Knochendurchbauung im Defekt ergeben. Desweiteren sollte es in der klinischen Anwendung über die Eigenschaft einer besseren Handhabung verfügen. Diese könnte es dem Chirurgen erlauben, die Gefahr einer Dislokation des BM bei einer funktionellen Krafeinwirkung auf das BM im Einheilungszeitraum zu reduzieren.

Das wissenschaftliche Interesse legte in den letzten Jahren besonderen Fokus auf die optimierte Steuerung der Verarbeitungseigenschaften polymerbehandelter BM. Unter den zurzeit verfügbaren Polymeren hat sich insbesondere die Hyaluronsäure (HyA) wegen ihrer hervorragenden biologischen Eigenschaften als klinisch vorteilhaft erwiesen (Bohner, 2010; Puppi, 2010). HyA ist ein hochmolekulares Polysaccharid, welches als strukturelles Element in der extrazellulären Matrix der Haut, in den Sehnen, Muskeln, Gelenkknorpeln und in der Synovialflüssigkeit von Wirbeltieren vorkommt. Wegen seiner Interaktion mit Bindungsproteinen, Proteoglycanen und anderen bioaktiven Molekülen spielt es eine entscheidende Rolle in der Regulation des Wasserhaushaltes. Da HyA als Nichtimmunogen auch die Angiogenese fördert (West, 1985), wird es seit längerer Zeit auf den verschiedensten Gebieten der Humanmedizin wie z.B. der Traumatologie, der Rheumatologie, der regenerativen Medizin und der kosmetischen Medizin genutzt (Adams, 2000; Liao, 2005; Moreland, 2003; Mori, 2004; Puppi, 2010). Die oben erwähnten Aspekte prädestinieren HyA sowohl aus physikochemischer als auch biologischer Sicht dazu, im Komplex mit  $\beta$ -TCP dessen regeneratives Potential zu optimieren und die Verarbeitungseigenschaften der  $\beta$ -TCP weiter dahingehend zu

modifizieren, dass auch bei schwierigen Defektmorphologien die Applikation einfacher und sicherer gestaltet werden kann.

Eine schwierige Defektmorphologie liegt bei der SBE vor, bei der präimplantologisch durch Sinusbodenaugmentation das Knochenangebot im posterioren Oberkiefer auch bei sehr dünnem ortsständigen Knochen derart verbessert wird, dass die Insertion von zahnärztlichen Implantaten möglich ist. Im Vergleich zu einem normalen Knochendefekt, der dreidimensional durch die umfassenden Knochenwände und den operativen Zugang charakterisiert wird, zeigt der zu füllende Defekt bei der SBE erhebliche Besonderheiten und Unterschiede. Die Defektbegrenzung besteht in diesem Fall aus dem knöchernen Boden der Kieferhöhle, dem in die Kieferhöhle eingeschlagenen Knochendeckel und einem erheblichen Flächenanteil elevierter und zum Teil mechanisch instabiler Kieferhöhlenschleimhaut (Smiler, 1997; Tatum, 1986). Das Augmentationsmaterial muß nach Präparation der Kieferhöhlenschleimhaut über das faziale bzw. laterale Fenster in den sogenannten subantralen Hohlraum appliziert werden. Wegen der instabilen Defektbegrenzung sowohl im Bereich der Kieferhöhlenschleimhaut als auch im Bereich des fazialen Fensters ist daher die atraumatische Applikationstechnik des Augmentationsmaterials von besonderer Bedeutung, da im Falle der mechanischen Beschädigung der Kieferhöhlenschleimhaut die Erfolgsraten nach der SBE zum Teil erheblich sinken (Becker, 2008; Pommer, 2009). Es ist daher aus klinischer Sicht sinnvoll, den bisher bei der SBE üblichen und wissenschaftlich sehr gut dokumentierten Einsatz von  $\beta$ -TCP in Granulatform anderen Applikationsformen, beispielsweise in Form von Puttys, gegenüber zu stellen mit dem Ziel, die klinisch-operative Sicherheit zu verbessern und die Komplikationsraten zu reduzieren.

In der vorliegenden in vivo Studie wurde daher der Effekt von zwei BM auf  $\beta$ -TCP-Basis mit gleicher chemischer Zusammensetzung und unterschiedlicher Granulatomorphologie hinsichtlich der Knochenneubildung, der osteogenen Zellaktivität und der Volumenstabilität untersucht. Es sollte herausgefunden werden, ob sich aufgrund der Strukturänderung des  $\beta$ -TCP in Verbindung mit dem Gehalt an fermentierter HyA eine Optimierung der Materialeigenschaften hinsichtlich Einbringverhalten, Volumenstabilität und Knochenneubildungsrate erzielen lässt. Um diese Fragestellung wissenschaftlich fundiert beantworten zu können, müssen sowohl klinisch-radiologische als auch histomorphometrische und immunhistochemische Daten randomisiert im Split-Mouth-Verfahren erhoben werden.

### 1.3. Bestimmung der Zell- und Gewebsreifung durch Marker der Osteogenese

Ein BM sollte idealtypisch durch eine schnelle Resorption bei simultaner körpereigener Knochendurchbauung mit Inkorporation in den Wirtsknochen auffallen und dabei über einen anregenden Einfluss auf die Osteogenese verfügen (Jerosch, 2002; Horch, 2006). Für den Prozess der Knochenneubildung müssen sich die Osteoblasten differenzieren und eine Matrix produzieren, die für die Mineralisation bereitgestellt wird (Silbermann, 1983). Am Interface von Knochen und Augmentat findet eine Reaktionsabfolge statt, die das „In-Lösung-gehen“ des BM, die nachfolgende Präzipitation von Proteinen sowie den Ionenaustausch beinhaltet (Ducheyne, 1993). Die Prozesse, welche zur Gewebsneubildung verhelfen, also die Mechanismen der Zelladhäsion, der Ausbildung von extrazellulärer Matrix (ECM) und Mineralisation sowie die Knochendifferenzierung und Apatitpräzipitation bei Auflösung der Keramikpartikel, sind in stetiger Dynamik (Daculci, 2003). Die Osteoblastenzellkultur im Knochen ist ein Gefüge aus einer kollagenreichen, osteoblasten-spezifischen extrazellulären proteinreichen Matrix. Die Osteoblasten synthetisieren im Laufe der Differenzierung Kollagen Typ 1 (Col 1), alkalische Phosphatase (ALP) und nicht kollagene Knochenmatrixproteine wie Osteonectin (ON), Osteopontin (OPN), Bone sialoprotein (BSP) und Osteocalcin (OC) (Strauss, 1990; Yao, 1994; Sommer, 1996; Franceschi, 1999; Mizuno, 2001).

Die Proteine spielen eine entscheidende Rolle im Prozess der Zelldifferenzierung und Mineralisation. Aufgrund deren zeitlich und räumlich eng regulierten Expression (Sommer, 1996), werden die Matrixproteine in der mikrobiologischen Forschung als biochemische Marker zur Reflektion des Umbaus im skelettalen Metabolismus genutzt. Die undifferenzierten Mesenchymzellen entwickeln sich zu Osteoprogenitorzellen und reifen zu sekretorischen Osteoblasten heran, die eine kollagenreiche ECM synthetisieren. Aus den Osteoblasten gehen sodann die reifen Knochenzellen, die Osteozyten, hervor. Die Differenzierung ist begleitet von spezifischer Veränderung der RNA-Genexpression (Franceschi, 1999). Knochenangrenzende Osteoprogenitorzellen zeigen eine hohe Proliferationsrate während der aktiven Knochenbildung, äußern jedoch nur wenig Expression der knochenspezifischen Proteine. Die sekretorischen Osteoblasten hingegen zeigen eine geringe Teilungsrage und eine hohe Produktion der knochenspezifischen ECM (Strauss, 1990).

Die histochemische Färbung der osteogenen Marker (Col 1-, ALP-, OC-, BSP-Expression) wird für die Bemessungen der enzymatischen Bioaktivität genutzt, um den Osteoblasten Phänotyp bei

verschiedenen Zuständen zu ermitteln und die Zell- und Gewebsreifung unter dem Einfluss von Knochenersatzwerkstoffen und Implantaten zu charakterisieren (Zreiqat, 1996; Ohsawa, 2000; Zreiqat, 2003; Knabe, 2004; Wang, 2004). Hierbei wird die These vertreten, dass eine intensive Markerexpression der Probe, mit einer vermehrten Knochenbildung im lebenden Organismus korreliert. Durch die Darstellung und Wertung der Gewebsreaktion ergibt sich eine neue Auffassung über die Integration und die Biokompatibilität von Knochenersatzwerkstoffen.

Die Marker der Knochenbildung sind direkte oder indirekte Abbauprodukte der aktiven Osteoblasten. Diese werden während der Entwicklung der Osteoblasten ausgeschüttet und spiegeln Merkmale der Zellfunktion und der Knochenbildungsphasen wieder (Malaval, 1994; Cowles, 1998; Delmas, 2000).

Die Entwicklung von einer undifferenzierten Mesenchymzelle bis hin zum funktionstüchtigen Osteoblasten kann man in drei Phasen unterteilen:

1. Phase der Proliferation,
2. Reifen der extrazellulären Matrix und
3. Phase der Mineralisation (Owen, 1990; Aubin, 1998).

Initial wird von den aktiv proliferierenden Zellen eine Col 1-reiche ECM produziert. Eine wechselseitig induzierende Beziehung der Matrixproteine wird mit der Matrixreifung und Mineralisation assoziiert. Eine erhöhte Expression von ALP kann anschließend an der Phase der Proliferation, während der Differenzierung der Osteoblasten, festgestellt werden (Mizuno, 2001). Zu Beginn der Mineralisationsphase wird ein Anstieg der OC- und OP-Expression angegeben (Owen, 1990). Das Knochenmatrixprotein BSP spielt eine bedeutende Rolle bei mineralisierenden, verbindenden Gewebsprozessen (Zhou, 1994) und wird mit der Mineralisationsphase in Verbindung gebracht.

**Col 1** ist ein Protein, das dem Knochen Flexibilität und Elastizität verleiht. Nach Parfitt et al. (1987) konnte ein klarer Nachweis zwischen dem Procollagen-I-Spiegel und der Knochenbildungsrate geführt werden. Die Expression von Fibronectin, Col 1 und einigen nichtkollagenen Proteinen korreliert mit der frühen Knochenentwicklung (Cowles, 1998).

**ALP** ist ein ubiquitäres Enzym und hat seine Bedeutung in der Bildung von Osteoid. Die Induktion des Osteoblastenmarkers ALP ist direkt oder indirekt assoziiert mit der Synthese sowie der Akkumulation von kollagener Matrix (Franceschi, 1990). In einer in vitro Studie konnte die Genexpression von Col 1 und ALP vor der Bildung von mineralisierten Knochenarealen nachgewiesen werden (Yao, 1994).

**OC** wird von Osteoblasten, Odontoblasten und geringfügig von hypertrophen Chondrozyten synthetisiert. Es ist ein kleines nichtkollagenes Protein, das Hydroxylapatit in der Mineralisationsphase bindet (Poser, 1979). Das Knochenmatrixprotein OC zeigt seine Genexpression in der späten Phase der Zelldifferenzierung (Lian, 1989), wobei die genaue Funktion des OC in der Knochenbildung noch nicht geklärt ist (Price, 1980). Marker des Knochenabbaus sind Degradationsprodukte des bindegewebigen Knochens.

**BSP** ist ein phosphoriertes Glykoprotein der nicht-kollagenen Matrix, das von aktiven Osteoblasten und Odontoblasten produziert wird. Es zeigt sich während der Knochenbildung und Knochenreifung, dem „Remodelling“. Hierbei laufen Abbau- und Umbauprozesse bei wechselnden biomechanischen Belastungen ab (Lekic, 1996). Die genaue Funktion von BSP ist zwar noch ungeklärt, jedoch konnte die Expression des BSP als bestimmender Faktor der Knochenbildung und Mineralisation in vitro dargestellt werden (Chen, 1992; Cooper, 1998). Die BSP-Genexpression ist erstmals in voll differenzierten Osteoblasten nachzuweisen (Bianco, 1991). Somit spielt das Protein eine entscheidende Rolle während der verknüpfenden Gewebsprozesse der Knochenmineralisation.

Die immunhistochemische Analyse der osteogenen Marker bei Proben mit Ersatzmaterialien wurde durch Entwicklungsfortschritte innovativer Techniken und neuer Einbettkunststoffe auf nicht entkalkten Schnitten möglich (Röser, 2000).

Um das osteogene Potential der BM zu ermitteln, wurden in der vorliegenden Studie die Knochenbiopate immunhistologisch auf das Vorhandensein verschiedener knochenspezifischer Proteine (Col 1, OC, ALP, BSP) untersucht.

#### **1.4. Bildgebende Verfahren und elektronische Datenverarbeitung**

Um den Heilungsverlauf von BM beobachten zu können, gibt es verschiedene wissenschaftlich gut dokumentierte Verfahren. Als Basis gilt die klinische Begutachtung in engmaschigen Intervallen. Desweiteren wird in den meisten wissenschaftlichen Studien für die Bewertung der Knochenregeneration im augmentierten Areal das histologische Biopate herangezogen. Eine weitere gängige Befunderhebung erfolgt mittels zweidimensionalem Röntgenbild (z.B. Orthopantomogramm), dreidimensionalem DVT (Digitale Volumetomogramm) oder mittels

Computertomographie (CT). Die bildgebende Diagnostik ist eine wichtige Voraussetzung, um den generierten Knochen makrostrukturell beurteilen zu können.

Das dreidimensionale Röntgenbild, als fester Bestandteil in der zahnmedizinischen Diagnostik, hat sich erst in den letzten Jahren nach der Einführung des DVT und der Novellierung der Röntgenverordnung von 2002, welche das DVT als bildgebendes Verfahren der Zahnheilkunde anerkannte, in der Zahnheilkunde etabliert (Neugebauer, 2010).

Nach Insertion des BM kommt es während des Heilungsverlaufs durch die Regenerationsprozesse zu einer Schrumpfung des Augmentats und somit zu einer Reduktion des Gesamtvolumens (Hatano, 2004; Smolka, 2006). Dieser Volumenrückgang ist in etwa mit der Knochenresorption nach Zahnextraktion und Verlust der funktionellen Belastung vergleichbar (Jahangiri, 1998; Schneider, 1999; Grunder, 2000; Schropp, 2003, Boix, 2006). Handschel (2009) diskutierte in seiner Meta-Analyse, über den Abauf von zwei verschiedenen Effekten in der initialen Phase nach Augmentation von BM. Einerseits kommt es aufgrund von fehlender funktioneller Belastung zu einer Knochenresorption, andererseits wächst der Knochenanteil im augmentierten Bereich, sodass von teilweise degradierenden Teilchen mit ersetzttem Knochen ausgegangen wird. Um ein starkes und ausreichend dimensioniertes Implantatlager zu garantieren, gilt es eine ausreichende Volumenstabilität zu sichern.

Trotz der Wichtigkeit wurde die Forschung hinsichtlich der Volumenstabilität des inserierten BM bzw. des regenerierten Knochens in den letzten Jahren unzureichend betrieben. Dies spiegelt sich darin wieder, dass in der Literatur nur wenige Informationen über den entscheidenden Faktor der Entwicklung des BM nach Augmentation in allen drei Dimensionen zu finden sind. Für die spätere Implantation ist es jedoch wichtig, dass der menschliche Organismus in der Lage ist, das BM vollständig knöchern zu durchbauen und simultan abzubauen. Somit kann sich ein vitales, stabiles Knochenlager für die Implantation in allen drei Dimensionen entwickeln.

In der Wissenschaft wird aktuell die Volumenstabilität und die zeitliche Veränderung des augmentierten BM im Sinus maxillaris zunehmend diskutiert. Dies hängt in erster Linie mit der zunehmenden Verfügbarkeit dreidimensionaler radiologischer Verfahren zusammen. In vielen Studien wurden Röntgenbilder auf zweidimensionaler Ebene für den prä- und postoperativen Befund herangezogen (Frenken, 2010). Diese dienen dazu, eine Aussage über die Lage des subantralen Bodens treffen zu können sowie über einen Vergleich der Röntgendichte die knöcherne Durchbauung des augmentierten Bereichs abzuschätzen (Kassolis, 2000). Dennoch

wurden in der Literatur die Bemessungen der Volumenstabilität des inserierten Biomaterials im Sinusboden auf zweidimensionalen Röntgenaufnahmen durch Vermessung des vertikalen Volumenschwunds beschrieben (Keller, 1994; Kahnberg, 2001; Hatano, 2004). Aufgrund der zweidimensionalen Darstellung kann jedoch bei einer Gegenüberstellung zweier Materialien über die Unterschiede in der dritten Dimension nur gemutmaßt werden (Hieu, 2010).

Es gibt nur wenige aktuelle wissenschaftliche Forschungsansätze, in denen die dimensionsgerechte Stabilität des regenerierten Knochenlagers mittels dreidimensionaler röntgenologischer Bildgebung ermittelt wird. Wanschitz et al. (2006) berichteten in einer in vivo Fallstudie mit 33 Sinusbodenaugmentationen über einen Volumenschwund von 10-13,9 % in sechs Monaten. Hierbei wurde das Volumen des Augmentates (pyogenes HA) über CT-Daten ermittelt. Im gleichen Zeitintervall ermittelten Kirmeier et al. (2008) in einer Fallstudie mit 25 Sinusbodenaugmentationen mit verschiedenen BM (Algipore® oder Bio-Oss® in Kombination mit autogenem Knochen) eine Reduktion des Volumens um 26 %. In deren Studie wurden die CT-Aufnahmen postoperativ nach SBE und nach halbjähriger Konsolidierung des BM mittels Somaris® Sienet Magic View Software volumetrisch ausgewertet. Park (2010) wies in einer Fallstudie mit dreidimensionaler Röntgendiagnostik zwar darauf hin, dass die volumetrische Beständigkeit des augmentierten Areals für die langfristige Implantatstabilität von großer Bedeutung ist, nutzte für die Bemessung der Knochenstabilität jedoch nur den vertikalen Abstand im zweidimensionalen Bildausschnitt. Hierbei beschränkte sich die bildgebende Diagnostik der CT-Daten auf den optischen Vergleich in Bezug auf morphologisch sichtbare Veränderungen.

Durch die in den letzten Jahren zunehmend verfügbare Software zur dreidimensionalen Visualisierung medizinischer Volumendaten der DICOM-Informationen (Digital Imaging and Communications in Medicine) ist es möglich, die Volumenstabilität zuverlässig zu ermitteln. Solche speziellen Programme haben ihre Verwendung auch im klinischen Alltag und ermöglichen eine Steigerung des Informationsgehaltes für eine prächirurgisch prothetische Therapieplanung (Ziegler, 2002; Neugebauer, 2010). In einem dreidimensionalen Volumendatensatz ergeben sich Möglichkeiten der Rekonstruktion, wie die Darstellung sagittaler, axialer oder koronarer Ansichten sowie die Darstellung einer Panoramaansicht. Optional können in den Datenrekonstruktionen verschiedene Zusatzfunktionen wie Bildoptimierung oder Vermessung der dargestellten Strukturen in den Ebenen vorgenommen werden (Kawamata, 2000). Die beschriebene dreidimensionale Visualisierung mittels DVT-

---

Daten wird für die präimplantologische und umfangreiche Implantatplanung praktisch täglich eingesetzt (Park, 2009), doch ist die wissenschaftliche Evaluierung hinsichtlich der Volumenstabilität defizitär.

Die mangelnden Hinweise in der Literatur auf die Beurteilung der Volumenstabilität sind ein Grund dafür, dass in der vorliegenden Studie ein starker Fokus auf die zeitliche Volumenveränderung des regenerierten Knochens nach Sinusbodenaugmentation gelegt wird.

Es soll eine aussagekräftige Antwort über das vorhandene Knochenangebot nach einem halbjährigen Zeitintervall herausgearbeitet werden. Außerdem könnte im Hinblick auf weitere Studien, die die Methodik der Volumenermittlung und die Erörterung der Volumenstabilität von BM weiter verfolgen, ein Qualitätskriterium definiert werden. Entsprechend wird die Basis für eine langfristig stabile Situation durch augmentative Maßnahmen in allen drei Dimensionen geformt.



## 2. Problemstellung und Zielsetzung

$\beta$ -TCP haben sich als Augmentationsmaterial in den vergangenen Jahren bedingt durch deren Biokompatibilität und Bioaktivität klinisch etabliert. Dennoch sind Verbesserungen im unmittelbaren Vergleich zu humanem Knochen anzustreben, um die umfassende Neubildung des Knochens im Defekt zu garantieren und eine zeitgleiche, vollständige Degradation zu erreichen. Nach Einbringung des BM kommt es zu einer abnehmenden Volumenveränderung (Hatano, 2004; Wanschitz, 2006). Ein stabiles Stützgerüst als Implantatlager ist jedoch für die Insertion sowie der Konsolidierung des dentalen Implantats von großer Bedeutung, sodass die Weiterentwicklung der Materialvolumenstabilität als das zu verfolgende Ziel gilt.

In der vorliegenden in vivo Studie werden die knöchernen Einheil- und Umbauvorgänge eines neu entwickelten Biomaterials aus  $\beta$ -TCP verifiziert und im Paarvergleich mit einem etablierten  $\beta$ -TCP beurteilt (Kapitel 3). Es soll untersucht werden, ob durch die Strukturmodifikation des  $\beta$ -TCP eine höhere Knochenumbaurate und biologische Signalwirkung auf Knochenzellen zu erreichen ist. Das Einwachsverhalten kann durch eine veränderte Oberflächenmorphologie und Porosität beeinflusst werden, sodass durch die neuartige Struktur des  $\beta$ -TCP ein gesteigertes Remodeling angestrebt wird.

In der Studie soll das neu entwickelte BM Ceros®-TCP-Putty (Strukturverändertes  $\beta$ -TCP, angereichert mit fermentierter HyA) auf folgende Kriterien untersucht und mit dem wissenschaftlich und klinisch bewährten Material Ceros®-TCP-Granulat verglichen werden. Konkret werden folgende Fragestellungen beantwortet und folgende Ziele verfolgt:

1. Gemeinsamkeiten und Unterschiede der im direkten Vergleich zueinanderstehenden  $\beta$ -TCP bei beidseitiger Sinusbodenaugmentation werden hinsichtlich verschiedener Gesichtspunkte analysiert:
  - a) Wie ist die Neubildungsrate des regenerierten Knochens?
  - b) Sind Unterschiede von Degradation und knöcherner Integration festzustellen?
  - c) Hat sich die Handhabung verbessert und entstehen dadurch klinische Vorteile?
  - d) Wie zeigt sich das Resorptionsverhalten des BM?
  - e) Wird eine osteogene Aktivität des Gewebes sichtbar?
  - f) Kann man eine gesteigerte Volumenstabilität erkennen?
2. Die Fragestellungen werden wie folgt beantwortet:
  - a) Histomorphometrisch quantitativ in einem zweidimensionalen Biopatlängsschnitt.

- 
- b) Immunhistologische Charakterisierung der Zell- und Gewebsreifung durch Marker der Osteogenese. Es soll die Dynamik des Knochenstoffwechsels als Reaktion auf die Augmentation im klinischen Einsatz anhand objektivierbarer histologischer Verfahren untersucht werden.
- c) Volumetrisch in einem dreidimensionalen bildgebenden Röntgenverfahren.
3. Abschließend soll beantwortet werden, ob die Befunde der quantitativen Histomorphometrie mit den Ergebnissen der immunhistologischen Zellaktivität sowie mit den Resultaten der Volumenstabilität korrelieren. Ergibt sich eine Steigerung der Materialeigenschaften durch die morphologischen Unterschiede, welche eine klinische Verbesserung und ein Fortschritt für den Knochenaufbau mit sich bringen?

Die Auswertung dient zur Einschätzung des Osseointegrationsgrades der verwendeten Materialien. Diese soll ermitteln, ob sich eine Nutzungssteigerung des Augmentats zur Osteoregeneration für die klinische Anwendung entwickeln lässt.

### 3. Material und Methode

Im Rahmen der vorliegenden in vivo Studie wurden zwei synthetische BM auf  $\beta$ -TCP Basis mit verschiedenen Strukturmerkmalen randomisiert im Paarvergleich bzw. Split-Mouth-Design bei acht Patienten mit beidseitiger SBE angewendet und Knochenbiopate beim Re-entry bzw. der Implantatinsertion gewonnen. In die eine Kieferhöhle wurde ein handelsübliches  $\beta$ -TCP in Granulatform mit ca. 65 % Porosität (CEROS<sup>®</sup>-TCP-Granulat, TCP) und in die andere ein in der Morphologie abgewandeltes  $\beta$ -TCP in Putty-Struktur mit ca. 63 % Porosität, angereichert mit fermentierter HyA, (CEROS<sup>®</sup>-TCP-Putty, TCP-HyA) appliziert.

#### 3.1. Patientenauswahl

Die in vivo Studie erfolgte an acht Patienten mit einem versorgungsbedürftigen zahnlosen oder teilbezahnten Oberkiefer und der Planung einer implantatgetragenen prothetischen Versorgung. Aufgrund einer beidseitig ausgeprägten Atrophie des posterioren Oberkieferkammes mit einer Restsinusbodenhöhe von  $< 5$  mm, war eine beidseitige Sinusbodenaugmentation vor Implantation indiziert. Alle Kieferregionen wiesen eine Mindestbreite von ca. 6 mm auf, was im folgenden Studienablauf eine problemlose Knochenbiopsie ohne Schädigung des Kieferkammes ermöglichte.

Die Behandlung erfolgte an zwei Männern und sechs Frauen, im Alter zwischen 54 und 69 Jahren (Durchschnitt 63,0 Jahre). Die Patientenauswahl erfolgte nach eingehender ärztlicher und zahnärztlicher Untersuchung einschließlich einer initialen Bestimmung von SHBG (Sexualhormon-bindendes Globulin), freiem Testosteron und Östradiol. Zusätzlich wurde der freie Androgenindex sowie der Body-Mass-Index bestimmt und bei den weiblichen Patienten eine gynäkologische Anamnese erhoben. Ein Ausschluss aus der Studie erfolgte bei bedenklichem Allgemeinzustand (ASA-Klassifikation III und IV), jeglichem Drogenmissbrauch sowie schwerwiegenden Systemerkrankungen, welche die Behandlung oder das Endergebnis beeinflusst hätten. Die Patienten hatten eine gute Mundhygiene und litten an keiner akuten Parodontopathie. Bei den Untersuchungen, konnten keine pathologischen Veränderungen der Sinus maxillares festgestellt werden. Die Kieferhöhlen waren bei allen Probanden gut belüftet. Zwei Patienten (Pat. Nr. 1 und 6) konsumierten in unregelmäßigen Zeitabständen bis zu fünf

Zigaretten pro Tag; diese wurden über das erhöhte Risiko eines späteren Implantatverlustes infolge von Wundheilungsstörungen und schlechterer Osseointegration der dentalen Implantate aufgeklärt. Diese beiden Patienten wurden dahingehend instruiert, das Rauchverhalten ca. zwei Wochen präoperativ und 40 Wochen postoperativ zu reduzieren oder ganz zu unterlassen. Die Patienten wurden jedoch nicht von der Studie ausgeschlossen.

Bei jedem der acht Patienten wurde jeweils in den rechten und linken Sinus maxillaris ein unterschiedliches BM auf  $\beta$ -TCP-Basis, CEROS<sup>®</sup>-TCP-Granulat (TCP) oder CEROS<sup>®</sup>-TCP-Putty (TCP-HyA), augmentiert. Die mit TCP zu behandelnde Seite wurde randomisiert und nach einer vorgefertigten Liste zugeteilt (Tabelle 1). Die andere Seite wurde mit TCP-HyA behandelt. Zur Schaffung und Sicherung eines suffizienten Implantatlagers, war ein zweizeitiges Vorgehen indiziert. Bei dem ersten operativen Eingriff wurden die augmentativen Maßnahmen über eine SBE durchgeführt. Nach einer sechsmonatigen Einheilungszeit wurden die Implantate in einer zweiten Operation inseriert.

**Tabelle 1:** Patientendaten, Verteilung der Knochenersatzmaterialien.

	Name	Alter	Geschlecht	CEROS <sup>®</sup> -TCP-Putty	CEROS <sup>®</sup> -TCP-Granulat
1	I.G.	18.03.1955	W	Rechts	Links
2	P.K.	22.06.1949	W	Rechts	Links
3	S.G.	15.06.1942	W	Links	Rechts
4	A.S.	09.05.1940	W	Rechts	Links
5	S.T.	21.12.1946	M	Links	Rechts
6	U.R.	28.08.1945	M	Links	Rechts
7	L.V.	28.05.1949	W	Rechts	Links
8	B.F.v.G.	06.11.1942	W	Rechts	Links

Die Störgröße der verschiedenen Organismen (Mensch) mit beeinflussenden hormonellen und stoffwechselbedingten Faktoren entfiel, da bei allen Patienten jeweils beide  $\beta$ -TCP bei beidseitiger SBE im Paarvergleich (Split-Mouth-Design) verglichen wurden. Die operativen Behandlungen einschließlich Augmentation, Biopsie und Implantation wurden von demselben

routinierten Facharzt für Mund-Kiefer-Gesichtschirurgie durchgeführt. Dieser operierte mindestens 200-250 SBE pro Jahr.

Die Patienten wurden routinemäßig intensiv über den Ablauf des operativen Eingriffes für den Knochenaufbau, über die verwendeten BM sowie über die Implantation und die zeitgleiche Biopsie aufgeklärt. Vor Therapiebeginn haben alle Patienten ihr Einverständnis gegeben, wonach das im Rahmen von Operationen gewonnene Gewebe nicht zur kommerziellen Forschung verwendet würde. Hierbei wurden die Proben anonymisiert. Die Patienten gaben ihr Einverständnis zum Ablauf, zur Durchführung und zur Teilnahme an der Studie. Das Vorgehen der Studie ist konform mit den an der Charité-Universitätsmedizin Berlin geltenden Richtlinien des Protokolls der Ethikkommission.

Die Freilegung der Implantate wurde nach einer Einheilungszeit von ca. sechs Monaten durchgeführt. Die darauffolgende prothetische Versorgung wurde vom überweisenden Prothetiker umgesetzt. Sofern die Patienten in den vorgegebenen Zeiten des Studiendesigns nicht zu den Behandlungseinheiten bzw. den Nachkontrollen erschienen sind (kein Interesse, Umzug, verstorben etc.), wurden die Patientendaten als Drop-Out bewertet. Nach Insertion der Implantate unter Anwendung der Sinusbodenaugmentation im posterioren Abschnitt des Oberkiefers lehnte ein Patient (Pat. Nr. 8) die Nachkontrolle ab. Aufgrund einer Entzündung im 2. Quadranten war eine Probenentnahme für die histologische Auswertung nicht möglich. Durch eine konservative Nachbehandlung mit antibiotischer Gabe und Spülung der Wundränder war die Region nach ca. vier Wochen reizlos und gut verheilt. Der Patient konnte zur Weiterverfolgung des Therapieplans mit Vervollständigung der Studiendaten nicht mehr kontaktiert werden und konnte somit in der Studie nicht mehr berücksichtigt werden (Drop-Out-Rate = 1 Patient).

Die Datenerhebung erfolgte mithilfe der Patientenakten und den darin erhaltenden Röntgenbildern und Befunden.

### **3.2. Sinusbodenaugmentation – Operatives Vorgehen**

Unter antibiotischer Abschirmung wurde bei den Probanden die klassische Methode der lateralen SBE, der sogenannten „Window-Technik“ nach Tatum (1986), und die nachfolgende interne Augmentation beidseitig der Sinus maxillares angewandt. Diese Technik kommt zum Einsatz,

wenn das ortständige Knochenangebot im Oberkiefer eine Restalveolarkamm-Knochenhöhe von 5 mm unterschreitet. Damit ein ausreichend dimensioniertes Knochenlager für eine suffiziente Primärstabilität der Implantate entsteht, wurde die zweizeitige Implantation nach halbjähriger Einheilung und knöcherner Integration des Augmentates gewählt. Das primäre vertikale Knochenangebot am Insertionsort der Implantate vor Augmentation lag zwischen 2 und 6 mm. Die Kieferareale wiesen eine krestale Mindestbreite von 6 mm auf.

Im Anschluss der Analgosedierung (Dormicum® 5 mg/1 ml, Roche Deutschland) und lokaler Anästhesie (Ultracain® D-S 1:200.000, Sanovi-Aventis, Deutschland GmbH) erfolgte eine palatinal-crestale Schnittführung mit Präparation eines Mukoperiostlappens. Ein laterales Knochenfenster mit einer Größe von ca. 1-2 cm<sup>2</sup> wurde in der fazialen Kieferhöhlenwand mittels Kugeldiamanten bis zum Erreichen der Schneider'schen Membran angelegt. Durch Lösen der basalen Kieferhöhlenschleimhaut vom knöchernen Kieferhöhlenboden und der Verlagerung der Membran nach kranial (Sinusbodenelevation, „lifting“) entstand der gewünschte Hohlraum, in den das BM (Tabelle 1) randomisiert eingebracht wurde (Sinusbodenaugmentation).

Kurz vor dem Einbringen des BM, wurde Eigenblut des Patienten aus einer subcutanen Vene (der Vena basilica, Vena mediana cubiti, Vena cephalica) der Ellenbeuge (Fossa cubitalis) entnommen sowie autogener Knochen mit einer Knochenzange nach Luer vom Tuber maxillae gewonnen und miteinander vermischt. Das BM und die autogene Knochenaspäne wurden in einem Verhältnis ca. 10:1 vermengt. Nach großflächiger Abdeckung des lateralen Zuganges zur Kieferhöhle durch eine resorbierbare Membran (OSSIX™ PLUS, 25x30 mm, OraPharma, Inc., Warminster, Kalifornien) mittels der Technik der GBR, erfolgte das Zurückklappen des Mukoperiostlappens und der speicheldichte Nahtverschluss.

Die operativen Eingriffe wurden alle von demselben Operateur durchgeführt, sodass das Risiko einer veränderten Operationstechnik während der gesamten Studiendauer eliminiert wurde. Um bakteriellen Infektionen nach der Operation und den damit verbundenen Komplikationen vorzubeugen, erhielten die Patienten über sieben Tage postoperativ eine antibiotische Behandlung mit Clindamycin peroral 1200 mg pro Tag (Clindamycin-ratiopharm® 600 mg, Ratiopharm GmbH, Ulm, Deutschland). Zur Schmerzlinderung und Entzündungshemmung wurden den Patienten während der Operation Prednisolon (Solu-Decortin H 250 mg, Merck, Darmstadt, Deutschland) intravenös verabreicht. Um einen postoperativen Druck durch die Mukosa auf das Augmentat zu reduzieren wurde beidseitig in die vestibuläre Region ein Glukokortikoid submukös infiltriert (Dexabene® 4mg/ml, Merckle-Recordati KGaA, Darmstadt, Deutschland). Die analgetische Behandlung wurde mit Ibuprofen (IBU-ratiopharm® 400 akut,

Ratiopharm GmbH, Ulm, Deutschland) abgedeckt. Postoperative Wundkontrollen fanden am zweiten und siebten Tag nach den Eingriffen statt. Die Nahtentfernung wurde sieben bis zehn Tage postoperativ durchgeführt.

### **3.3. Bildgebende diagnostische Verfahren**

#### **3.3.1. Digitale Volumentomographie**

Um einen dreidimensionalen Vergleich der BM in Bezug auf die Volumenstabilität nach sechs Monaten in situ zu erhalten, wurde die röntgenologische Technik des DVT (KaVo-3D-eXam®, KaVo Dental GmbH, Biberach/Riß, Deutschland) angewandt. Das dreidimensionale Röntgen, wie z.B. das DVT in der Zahnmedizin, bietet die Möglichkeit, die vorliegenden anatomischen Strukturen im Kopfbereich ohne Dimensionsverlust röntgenologisch in allen Raumtiefen wiederzugeben. Aufgrund der Röntgendichte/Opazität des BM im Röntgenbild können der Verbleib und das Verhalten des Stoffes in der Verlaufskontrolle eruiert und verfolgt werden.

Es wurden drei DVT-Aufnahmen pro Studienpatient mittels digitalem Volumentomograph KaVo-3D-eXam® (0,25 mm Voxelgröße, 26 Sekunden Umlaufzeit) angefertigt. Das Expositionsfeld wurde aus strahlenschutzrechtlichen Gründen auf den Bereich des Oberkiefers reduziert.

Das erste DVT (Primär-DVT) wurde vor Therapiebeginn durchgeführt. Dieses DVT konnte über eventuelle pathologische Veränderungen des Kieferknochens und der Kieferhöhlen sowie der angrenzenden Nasenhöhlen Aufschluss geben. Bei allen Patienten konnten keine röntgenologischen Hinweise auf pathologische Prozesse im potentiellen Operationsgebiet festgestellt werden.

Die zweite radiologische Kontrollaufnahme (Sekundär-DVT) erfolgte unmittelbar nach der Sinusbodenaugmentation zur dreidimensionalen Darstellung des Augmentates und eventuellen Darstellung dislozierter Biomaterialanteile. Routinemäßig dient diese Aufnahme auch der Verifizierung des unmittelbar postoperativen möglichen Einblutungs- und Schleimretentionsverhaltens in die Kieferhöhlen.

Die dritte Aufnahme (Tertiär-DVT) wurde nach sechsmonatiger Einheilungszeit der BM in den Kieferhöhlen und erfolgter Knochenbiopsie sowie Implantatinsertion vorgenommen. Diese Aufnahme wird routinemäßig zur dreidimensionalen Darstellung des Augmentates und zur

dreidimensionalen Positionskontrolle der Implantate angefertigt, um ggf. Verletzungen der angrenzenden anatomischen Strukturen auszuschließen.

Aufgrund der Röntgendichte bzw. Opazität der in dieser Studie verwendeten  $\beta$ -TCP konnten das Schrumpfs- und Dislokationsverhalten, das Verhalten der Kieferhöhlenschleimhaut sowie der Verbleib der BM unmittelbar nach SBE sowie zum Zeitpunkt der Knochenbiopsie und Implantation zuverlässig mit dem DVT verfolgt werden. Alle Aufnahmedaten wurden in eine dreidimensionale Planungssoftware implementiert, um die Volumina der BM im Vergleich zu bestimmen.

In dem sekundären DVT konnte das Volumen des eingebrachten BM in den Kieferhöhlen beidseitig dreidimensional ermittelt werden. Gleichmaßen wurde dieses mit der tertiären Aufnahme nach sechs Monaten durchgeführt, um die Volumenstabilität des in die Kieferhöhlen eingebachten BM bzw. des neu gewonnenen Knochens aus den jeweiligen Werten ermitteln zu können und dessen Resorptionsrate zu beurteilen.

### **3.3.2. Planungssoftware VoXim® und Vorgang der Volumenermittlung**

Mittels der dreidimensionalen Planungssoftware VoXim® (IVS Technology GmbH, Chemnitz, Deutschland) können bildgestützte Diagnosen und aufwendige Therapie- und Operationsplanungen im Bereich der Medizin aufgestellt und bewältigt werden. Das System VoXim® arbeitet mit den Volumendaten von CT-, DVT- und MRT-Aufnahmen. Durch Schichtbilddaten wird die dreidimensionale Volumendatenverarbeitung ermöglicht. Das Programm weist ein breites Anwendungsgebiet im Bereich der volumetrischen Bildverarbeitung und Auswertung auf. Mittels VoXim®-Modulen ist es möglich, dreidimensionale Animationen aus vorhandenen Datensätzen zu erstellen.

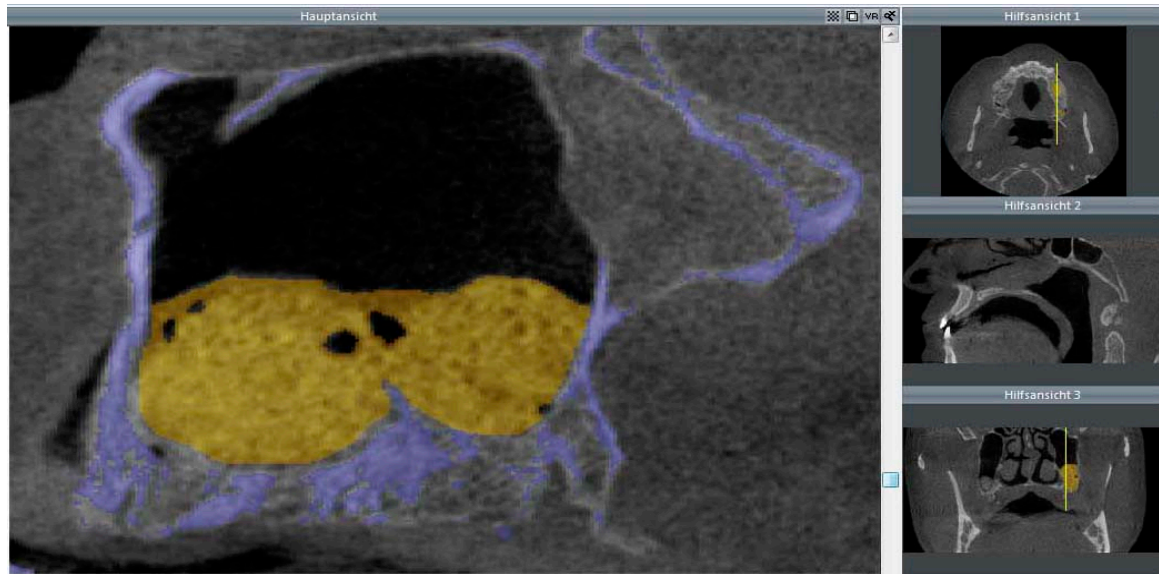
Von jedem der sieben Patienten wurden die dreidimensionalen Röntgendaten der Primär-, Sekundär- und Tertiäraufnahme in das Programm VoXim® importiert. Die Röntgenaufnahmen gaben Aufschluss über das vorhandene Volumen des eingebrachten BM. Um die Volumenstabilität der BM nach halbjähriger Einheitszeit mit denen unmittelbar nach der SBE vergleichen zu können, wurden die Volumina durch Segmentierung der augmentierten Sinusbodenräume aufgeschlüsselt und visualisiert. Sämtliche DVT-Datensätze der Patienten



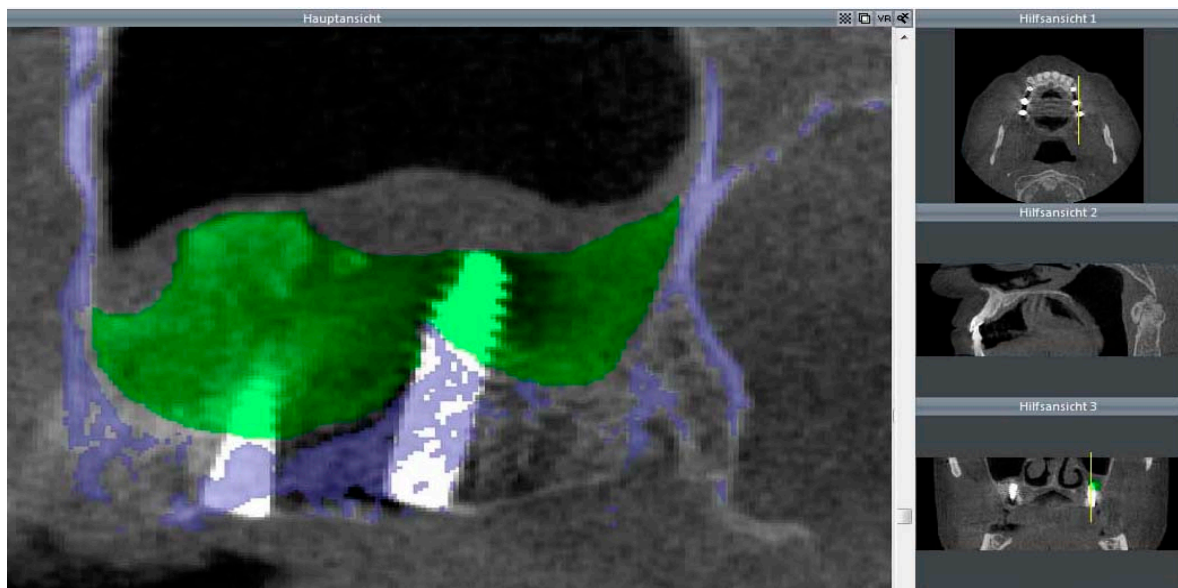
lagen im DICOM-Format (Digital Imaging and Communications in Medicine) vor. Dieses entspricht dem momentanen Standard für Datensätze aus der Radiologie.

Bei dem Transfer der DICOM-Datensätze wurde die Grauwertverteilung vorselektiert und die Grenzen der einem normalen Spiral-CT äquivalenten Hounsfield-Skala (Level= 665, Breite= 3379, Hounsfield-Einheiten= -1024 bis 2354) festgelegt. Die Anzahl der zu segmentierenden Schichten wurde zur Datensatzerstellung genutzt und ging aus den DICOM-Daten hervor. Die verfügbaren analysierten Schichtbilder je Datensatz (je Kieferhöhle) lagen zwischen 240 und 448. Das augmentierte Areal wurde manuell in jeder einzelnen Schicht markiert. Das Volumen wurde automatisch vom Analyseprogramm kalkuliert, indem die Summen der manuell gekennzeichneten BM-Areale gebildet wurden.

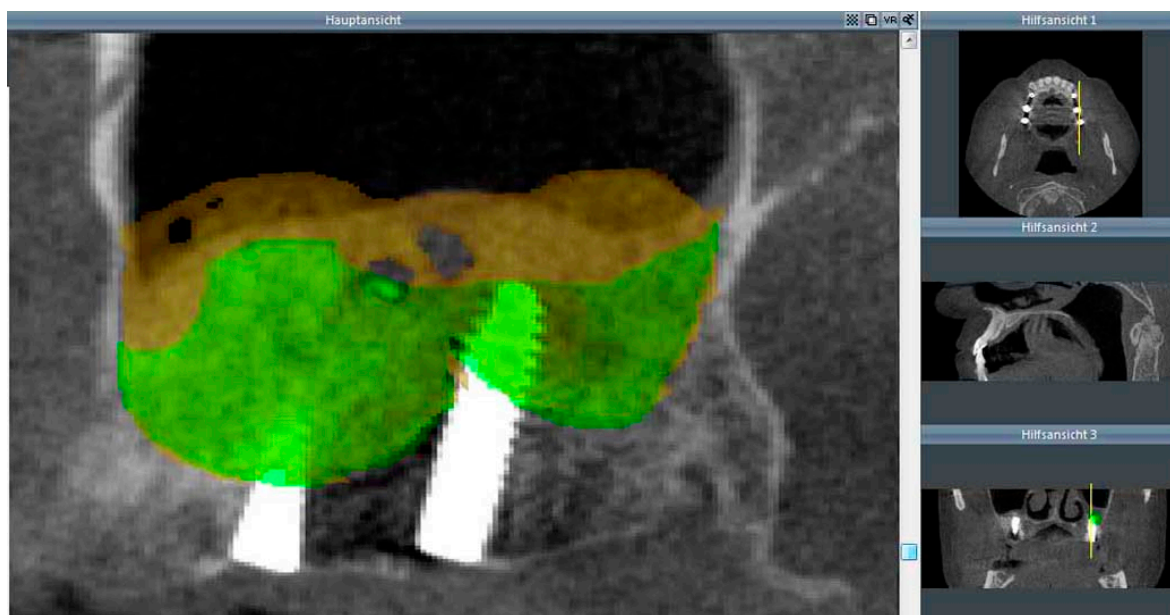Im tertiären DVT wurden die inserierten Implantate im augmentierten Bereich in die Markierung des Volumens mit einbezogen, sodass diese kurz vor Implantation das tatsächlich vorhandene Knochenvolumen repräsentierten. Das Programm VoXim® stellte einheitliche Parameter beim Datentransfer ein, wie z.B. die Pixelgröße von 0,31 mm Kantenlänge sowie den Schichtabstand von 0,2 mm. Um die einheitliche knöcherne Begrenzung des vorhandenen ortständigen Knochens des Sinus maxillaris zu bestimmen, wurde eine Schwellenwertsegmentierung im primären DVT für die knöchernen Anteile durchgeführt. Das primäre DVT wurde dann mit dem sekundären DVT fusioniert, sodass bei der Segmentierung des Augmentats im sekundären DVT die knöcherne Begrenzung des Sinus maxillaris vom primären DVT als Grenze dargestellt wurde (Abbildung 1). Durch Segmentierung des Augmentatareals wurde das Volumen mittels Programmverarbeitung visualisiert und in der Volumeneinheit Millimeter (ml) berechnet. Der gleiche Vorgang der Volumenberechnung wurde mit dem Tertiär-DVT nach Einheilzeit und Implantation durchgeführt (Abbildung 2). Die Abgrenzung der vorhandenen Knochenstrukturen erfolgte durch die Verwendung des fusionierten primären DVT. Für die verbesserte Ansichtsmöglichkeit wurden die relevanten Objekte (Augmentat, knöcherne Strukturen) farbig markiert. Zwecks optischer Darstellung des BM-Volumenschwunds nach halbjähriger Einheilzeit wurde das Augmentatareal des sekundären und tertiären DVT des Patienten überlagert dargestellt (Abbildung 3).



**Abbildung 1:** Röntgenologische Darstellung des Augmentats („gelb“ dargestellt) im Sekundär-DVT und Abbildung der knöchernen Kieferhöhlenbegrenzung („blau“ dargestellt) durch die Fusion mit dem Primär-DVT. Ansicht in der Saggitalebene, II. Quadrant, Pat. Nr. 5.



**Abbildung 2:** Röntgenologische Darstellung des Augmentats nach Einheilzeit und Implantation („grün“ dargestellt) im Tertiär-DVT und Abbildung der knöchernen Kieferhöhlenbegrenzung („blau“ dargestellt) durch die Fusion mit dem Primär-DVT. Ansicht in der Saggitalebene, II. Quadrant, Pat. Nr. 5.



**Abbildung 3:** Überlagerter röntgenologischer Datenausschnitt der rechten Kieferhöhle aus dem sekundären und tertiären DVT. Darstellung der Kieferhöhlen mit Augmentat nach SBE („gelb“ dargestellt) sowie Augmentat nach Einheilzeit und Implantation („grün“ dargestellt). Ansicht in der Saggitalebene, II. Quadrant, Pat. Nr. 5.

### 3.4. Knochenersatzmaterialien


Heute verwendete synthetische Knochenersatzmaterialien werden durch Sinterung hergestellt. Diese sind dadurch spröde und von geringer Festigkeit. Anwendung finden BM als Defektauffüller, im Rahmen einer Rekonstruktion von resezierten oder beschädigten Knochenregionen sowie für den Knochenaufbau im Sinus maxillaris bei atrophiertem Oberkieferalveolarkamm. In der gesteuerten Knochenregeneration dienen synthetische BM als Gerüst und Leitschiene. Die osteoinduktiven Eigenschaften der vitalen knochenbildenden Zellen fehlen jedoch, sodass BM häufig zur Anregung der positiven osteogenen Aktivität mit autologem Knochen vermischt werden. Durch die synthetische Herstellung stehen BM unbegrenzt zur Verfügung, zeigen nahezu konstante Produktionseigenschaften und haben den Vorteil, medizinische Risiken der Übertragung von Krankheitserregern durch die Materialquelle auszuschließen.

In der vorliegenden Studie wurden im Zuge der SBE in die geschaffenen Hohlräume zwischen Kieferhöhlenschleimhaut und knöchernen Kieferhöhlenboden zwei  $\beta$ -TCP in je eine Kieferhöhle als Augmentationsmaterial zur Schaffung eines ausreichenden Implantatlagereingebracht. Es

kamen TCP und TCP-HyA (Fa. Mathys Medical AG, Bettlach, Schweiz) zur Anwendung (Tabelle 2).

**Tabelle 2:** Kenngrößen der verwendeten Knochenersatzmaterialien im Vergleich.

Handelsname	CEROS®-TCP-Granulat	CEROS®-TCP-Putty
Material	β-Trikalziumphosphat-Keramik	β-Trikalziumphosphat-Keramik
Hersteller	Thommen Medical AG	Thommen Medical AG
Zusammensetzung	β-Trikalziumphosphat	β-Trikalziumphosphat
Chemische Formel	Ca <sub>3</sub> (PO <sub>4</sub> ) <sub>2</sub>	Ca <sub>3</sub> (PO <sub>4</sub> ) <sub>2</sub>
Herkunft	synthetisch (alloplastisch)	synthetisch (alloplastisch)
Applikationsform	Granulat	Pulver mit Hyaluronsäure (Hydrogel)
Partikelgröße	0,5-0,7 mm und 0,7-1,4 mm	0,12-0,25 mm und 0,5-0,7 mm
Porensystem	Interkonnektierend	Feinkörnige Granulate im Kornverbund bilden interkonnektierende Struktur
Porosität	bis 65 %	bis 63 %
Porengröße	Makroporen: 100-500 µm Mikroporen: 1-10 µm	Mikroporen: 10 µm
Porenart	Makro- und Mikroporen	Mikroporen
Resorption	3-18 Monate, Ersatzresorption	3-18 Monate, Ersatzresorption



Quelle: Thommen Medical, Waldenburg, Schweiz

**Abbildung 4:** Morphologie des Augmentats CEROS®-TCP-Granulat und CEROS®-TCP-Putty.

### 3.4.1. CEROS<sup>®</sup>-TCP-Granulat als Augmentat

#### Charakteristiken:

TCP ist ein synthetisches BM aus reinem  $\beta$ -TCP. Morphologisch zeigt es sich in einer porösen und interkonnektierenden Struktur. Diese hat osteokonduktive Eigenschaften für die Bildung neuen Knochens. Für den dentalen Gebrauch wird TCP in den Korngrößen von 0,5-0,7 mm und von 0,7-1,4 mm hergestellt. Durch die Technologie können Porosität und Porengröße sowie die Phasenreinheit und Keimfreiheit garantiert werden. Das TCP dokumentiert mehr als 25 Jahre klinische Erfahrung in der Oralchirurgie sowie in den Bereichen Orthopädie, Trauma- und Wirbelsäulenchirurgie.

#### Substanz:

Bei TCP handelt es sich um ein phasenreiches  $\beta$ -TCP mit einer geforderten Phasenreinheit von über 95 %. Das TCP weist die chemischen Formel  $\text{Ca}_3(\text{PO}_4)_2$  auf.

#### Porosität:

Das TCP besteht aus einem interkonnektierenden Porensystem aus Mikro- und Makroporen. Die Porosität beträgt 60 %.


#### Morphologie:

Das Granulat ist ein Knochenersatz mit einer sphärischen Porengröße von 100-500  $\mu\text{m}$  Makroporosität sowie einem Anteil von Mikroporen im Bereich 1-10  $\mu\text{m}$  (Abbildung 5). Der Anteil der Makroporen zwischen 100-500  $\mu\text{m}$  liegt bei 95 %. Die Größe und Verteilung der interkonnektierenden Makroporen begünstigen das Einwachsen von Blutgefäßen und vitaler Knochenzellen. Die Mikroporosität vergrößert die Oberfläche, ermöglicht die Zellernährung und fördert das Anwachsverhalten der Zellen auf der Implantatoberfläche.

#### Herstellung:

TCP entsteht durch einen Sinterungsprozess bei über 1200 °C aus Kalziumphosphatverbindungen. Während des Sinterungsprozesses wandeln sich die Kügelchen und es entstehen Poren in der Größe von 100-500  $\mu\text{m}$ . Mittels Röntgendiffraktometrie (XRD) werden die vollständige Umwandlung in die kristalline Form und die Phasenreinheit der

Kristallstruktur kontrolliert. Die Herstellung und die Produktendkontrolle von TCP erfolgen unter den überwachten Auflagen gemäß cGMP-Richtlinien.



Quelle: Thommen Medical, Waldenburg, Schweiz & Mathys, Bettlach, Schweiz

**Abbildung 5:** Rasterelektronenmikroskopische Aufnahme von CEROS<sup>®</sup>-TCP-Granulat. Vergrößerung: 50-fach.

### 3.4.2. CEROS<sup>®</sup>-TCP-Putty als Augmentat

Charakteristiken:

TCP-HyA ist ein knetbares BM aus reinstem, synthetischem  $\beta$ -TCP in einem gefriergetrockneten Hydrogel aus fermentierter HyA (Natriumhyaluronat) als Trägermaterial. Das Produkt kennzeichnet sich als ein poröses, resorbierbares und biokompatibles Material. Der Unterschied zum TCP liegt in der Partikelgröße. Die Teilchen haben eine Größe von 125-250  $\mu\text{m}$  und 500-710  $\mu\text{m}$  im Durchmesser zu je einem Anteil von 50 %, sodass dadurch eine größere Packdichte resultiert. Das trockene TCP-HyA Pulvergemisch kann mit Ringerlösung, autogenem Blut oder dessen Derivaten, Knochenmarkaspiraten oder antibiotischen Lösungen angemischt werden.

Substanz:

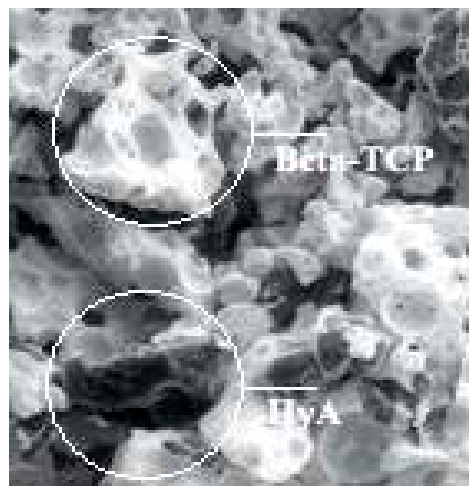
Bei dem TCP-HyA handelt es sich um ein phasenreiches  $\beta$ -TCP ( $\text{Ca}_3(\text{PO}_4)_2$ ) mit einer geforderten Phasenreinheit von über 95 %.

### Porosität, Morphologie:

TCP-HyA besteht aus feinsten  $\beta$ -TCP-Partikeln mit einer Korngrößenfraktion von 125-710  $\mu\text{m}$  und der HyA (Abbildung 6). Die Porosität beträgt  $60 \pm 3\%$ . Die  $\beta$ -TCP-Partikel sind aufgrund der spezifischen Herstellungstechnik mikroporös (ca. 10 micron Durchmesserporen). Diese kleinsten Poren von wenigen Mikrometern entstehen während dem eigentlichen Sinterungsprozess und führen zu einem äußerst feingliedrigem Porennetzwerk. Nach heutigem Wissensstand sind diese Poren allein zu klein, als dass Blutgefäße diese durchwachsen können. Da die feinkörnigen Partikel jedoch nicht passgenau im Defekt aufeinander zu liegen kommen, existieren im Kornverbund größere, interstitielle Porenräume. Diese sind in großer Masse interkonnektiert und bilden die Grundvoraussetzung zur Durchwachsung mit Blutgefäßen.

### Herstellung:

Das Natriumhyaluronat ist ein natürliches Derivat der HyA und wird durch Fermentation gewonnen. Durch das Anmischen mit Flüssigkeit entsteht ein Hydrogel, das dem TCP-HyA seine knetbare Eigenschaft verleiht. Putty wird durch gezielte Einwaage der beiden Komponenten ( $\beta$ -TCP-Partikel und HyA) zusammengefügt. Anschließend wird das Produkt autoklaviert, getrocknet und verpackt.



Quelle: Thommen Medical, Waldenburg, Schweiz & Mathys, Bettlach, Schweiz

**Abbildung 6:** Rasterelektronenmikroskopische Aufnahme des sterilen Ceros®-TCP-Putty in trockenem Zustand. Vergrößerung: 20-fach.



### 3.5. Biopsiegewinnung und Implantatsetzung

Nach der Konsolidierung des BM von sechs Monaten im Sinus maxillaris erfolgte zeitgleich mit der Implantatbettpräparation die Gewinnung der Knochenbiopsie. Unter lokaler Anästhesie wurde die Implantationsregion im augmentierten Bereich mittels Mukoperiostlappens unter Durchführung eines crestalen Schnittes mit mesialer Entlastung vorbereitet. Nach intraoperativer Begutachtung des Implantationsortes erfolgte die Entnahme des Biopats mit einem Trepanbohrer (Artikelnummer: 044.328, Straumann®, Basel, Schweiz). Um die gesamte Augmentatregion nicht durch weitere Defekte zu schwächen und ein realistisches Bild über die zukünftig periimplantäre Knochenmorphologie zu erhalten, wurde die Probenentnahme am Ort der Implantatinsertion gewonnen. Bei jedem Patienten wurde beidseitig jeweils ein Biopat gewonnen. Die Bohrung wurde unter permanenter Kühlung mit physiologischer Kochsalzlösung bei einem äußeren Bohrerdurchmesser von 3,5 mm durchgeführt. Der Durchmesser erlaubte das weitere Aufbereiten des Implantatbettes, das im Durchschnitt durch ein Implantat mit dem Durchmesser von 4,3 mm ( $\text{Ø } 3,5 \text{ mm} - 5,5 \text{ mm}$ ) versorgt wurde. Die Größe des Biopsiezylinders ergab sich aus dem Innendurchmesser des Trepanbohrers von 2,75 mm und der maximalen Länge von 12 mm (Abbildung 7). Die durchschnittliche Größe des Biopats betrug im Durchmesser ca. 2,5 mm und in der Länge ca. 5-8 mm je nach Fragilität des regenerierten Materials. Aus dem Biopat wurden später Schnitte gewonnen, die der histologischen und histomorphometrischen Analyse (quantitative Auswertung des neugewonnenen Knochens) sowie der immunhistologischen Auswertung (Nachweis für Zellaktivität) zugeführt wurden.



**Abbildung 7:** Trepanbohrer mit Bohrstollen zur Biopsiegewinnung, Messstab in cm.



Da bei allen Patienten eine prothetische Versorgung auf mehreren Implantaten beidseitig geplant war, wurden die Biopatientnahmen im Bereich mit dem geringsten ortständigem Knochen (ca. 2-3 mm) durchgeführt (Zahnregion 16/17 und 26/27). Die Implantatlänge wurde anhand des präoperativ vorhandenen Knochenangebotes ausgewählt. Die Implantatsetzung erfolgte nachdem das Insertionsbett schrittweise auf den gewünschten Implantatdurchmesser aufgearbeitet worden war. Das Schraubenimplantat wurde in die Knochenkavität inseriert und mit einer Deckschraube versehen. Die Einheilung der Implantate erfolgte nach Wundverschluss unbelastet, submukosal bis zur Freilegung nach sechs Monaten.

Bei den Studienpatienten wurden folgende Implantatsysteme verwendet: Ankylos<sup>®</sup> (Densplay Friadent, Mannheim, Deutschland) und Camlog<sup>®</sup> Typ Screw Line (CAMLOG Vertriebs GmbH, Wimsheim, Deutschland).

### **3.6. Histologie, Histomorphometrie, Immunhistologie**

Die histologische Untersuchung diente nach sechsmonatiger Einheilungsphase des BM im Sinus maxillaris zum Nachweis der knöchernen Integration und zur Einschätzung des biologischen Verhaltens des Lagergewebes. Das Biopate zeigt die Region des ortständigen Knochens des Sinusbodens sowie Areale mit dem augmentierten synthetischen BM, wie auch angrenzenden eingewanderten Knochen. Analysiert wurde nur das augmentierte Areal. Der ortständige Knochen wurde als schon vorher bestandenes Knochengüst nicht in die Bemessungen einbezogen.

#### **3.6.1. Histologische Aufbereitung**

Nach der intraoperativen Entnahme der Biopate wurden die Proben in HistoCHOICE<sup>®</sup> (Sigma-Aldrich, Steinheim, Deutschland) fixiert und mindestens fünf Tage bei Raumtemperatur (20-22 °C) gelagert. Die Weiterverarbeitung wurde entsprechend dem von Knabe (2006) publizierten Verfahren durchgeführt. Diese Verarbeitung ermöglichte die immunhistologische Untersuchung bei unentkalkten Schnitten.

Das Verfahren der Aufbereitung gestaltete sich wie folgt. Die Proben wurden von der kompletten Aufbereitung bis zur Polymerisation bei 4 °C gehalten. Zur Entwässerung wurden die Bioplate vier Tage mit 0,5 % Polyethylenglycol 400 (PEG 400; Merck, Darmstadt, Deutschland) in Aceton behandelt. Im Anschluss wurden die Proben jeweils drei Stunden nacheinander in reines Aceton, dann in Methylbenzoat und abschließend in Xylol gestellt. In einem Verhältnis von 40:60:2 wurden die Proben durch eine Lösung aus destabilisiertem Methylmetacrylat (MMA; Merck, Darmstadt, Deutschland), destabilisiertem N-Butylmetacrylat (N-BMA; Merck, Darmstadt, Deutschland) und PEG 400 infiltriert. Die Infiltrationsdauer betrug drei Tage und erfolgte bei Raumtemperatur. Darauf folgend wurde das Einbettmedium aus zwei Stammlösungen, bestehend aus MMA und N-BMA, hergestellt. Die Stammlösung A beinhaltete 100 ml MMA mit Benzoylperoxid (BPO) als Katalysator (Merck, Darmstadt, Deutschland) und die Stammlösung B enthielt 150 ml N-BMA mit 3 ml PEG 400 und 1,5 ml N-Dimethyl-p-Toluidin (Merck, Darmstadt, Deutschland). Beide Lösungen wurden vor der Einbettung im Verhältnis 2:3 gemischt und in Polyethylenbehälter gegeben. Je nach Größe der Probe lief die Polymerisation bis zu vier Tage lang.

Der Einbettvorgang ermöglichte Sägeschnitte der Proben in einer Dicke von 50 µm. Desweiteren erlaubte es die Bestimmung der Immunhistologie durch Aufrechterhaltung der Antigenität. Nach Beendigung der Polymerisation wurde von den Proben der Überschuss von Einbettmaterial entfernt und die getrimmte Probe mit Technovit 3040 (Heraeus Kulzer, Wehrheim, Deutschland) auf einen Probenträger geklebt. Durch Nutzung des Sägemikrotoms Leitz 1600 (Leitz, Wetzlar, Deutschland) wurden die Proben parallel zur Schnittebene angeschnitten und um die Schnittdicke von 50 µm hochgestellt. Der Acrylobjektträger (Plexiglas GS 209) wurde mittels eines Zweikomponentenklebers aus Epoxidharz (UHU, Bühl, Deutschland) aufgeklebt. Abschließend wurden die Proben durch Schleifpapier mit einer Körnung von 1200 und 4000 geschliffen und poliert (Schleifsystem Exakt 400 CS, Exakt, Norderstedt, Deutschland).

### **3.6.2. Immunhistochemische Färbung**

Die immunhistochemischen Färbungen wurden von Hand durchgeführt. Das Entplasten ist ein Vorgang, in dem das Paraffinwachs unter Belassung des zu untersuchenden Gewebes auf dem Objektträger entfernt wird. Die Proben wurden entplastet, in dem sie nacheinander in drei Bäder getaucht wurden, zuerst in Toluol (2x20 Minuten), danach in Xylol (2x20 Minuten) und

anschließend in Aceton (1x10 Minuten). Zwischen den Bädern erfolgte das Abspülen der Proben mit destilliertem Wasser. Die entplasteten Proben wurden in TRIS-Puffer bei pH 7,4 aufbewahrt, um eine Austrocknung zu vermeiden.

Um eine gleichmäßige Verteilung der aufgetragenen Reagenzien auf den Proben zu erzielen, wurde der Bereich der immunhistologischen Färbung mit dem Dako Pen (Dako, Glostrup, Dänemark) umrandet. Anschließend erfolgte das Inkubieren der Proben für 20 Minuten in der Nasskammer mit 2 % bovinen Serumalbumin (BSA; Sigma, St. Louis, USA) in Dako antibody diluent (Dako, Glostrup, Dänemark), um eine unspezifische Reaktion zu verhindern. Nachfolgend wurden die Proben mit der Peroxidase enzyme blocking solution (Dako, Glostrup, Dänemark) für 10 Minuten behandelt, um die im Gewebe vorhandenen Peroxidasen zu unterdrücken. Nach jedem Ablauf eines Durchganges mit den verschiedenen Lösungen erfolgte das Abspülen der Proben mit TRIS-Puffer dreimalig für zwei Minuten.

Die immunhistologische Visualisierung von Antigenen im Schnitt erfolgte durch die enzymatische Kopplung von farbkonjugierten Antikörpern. Diese waren spezifisch gegen das gesuchte Antigen gerichtet und bildeten gewebsgebundene Antigen-Antikörperkomplexe. Mittels der indirekten Färbemethode wurde der primäre Antikörper bei einer Verdünnung von 1:200 in Dako antibody diluent auf die Schnitte aufgetragen und 30 Minuten infiltriert. Nur bei dem Antikörper, entsprechend dem Antigen Alkalische Phosphatase, wurde die Verdünnung von 1:500 optimiert. Die Markierung erfolgte durch einen sekundären Antikörper, der mit Peroxidase konjugiert war. Als primäre Antikörper wurden monoklonale Antikörper, Anti-Alkalische Phosphatase (Sigma-Aldrich, Steinheim, Deutschland) und Anti-Osteocalcin (Abcam, Cambridge, Großbritannien) von der Maus sowie polyklonale Kaninchenantikörper, Anti-Kollagen Typ I (LF-39, National Institutes of Health, Bethesda, Maryland, USA) und Anti-Bone Sialoprotein (LF-84, National Institutes of Health, Bethesda, Maryland, USA) verwendet (Tabelle 3). Als Negativkontrolle dienten Maus- und Kaninchenantikörper PP54 und PP64 (Millipore, Billerica, Massachusetts, USA), wodurch falsch positive Ergebnisse aufgrund unspezifischer Bindungen der Antikörper ausgegrenzt werden konnten.

Bei dem sekundären Antikörper handelte es sich um ein mit Peroxidase markiertes Dextran (DakoCytomation Envision + Dual link System Peroxidase, Dako, Glostrup, Dänemark), das mit Schafs-, Maus- und Kaninchenantikörpern gekoppelt wurde (Tabelle 4). Nach Aufbringen eines Substrates 3-Amino-9-Ethylcarbazol (Dako, Glostrup, Dänemark) konnte in einer Substrat-Peroxidase-Reaktion, nach Einwirkzeit von fünf bis sieben Minuten, das farblose Chromogen als rote Färbung sichtbar gemacht werden. Hinterher wurden die Schnitte erneut dreimalig mit

destilliertem Wasser gespült, abschließend mit Meyers Hämalaun gegengefärbt und mit Kaisers Glyceringelantine (Merck, Darmstadt, Deutschland) eingedeckt. Alle durchgeführten Inkubationen erfolgten in einer feuchten Kammer. Als Negativkontrollen wurde bei jeder Färbung ein Schnitt mit Puffer anstelle des Antikörpers inkubiert.

**Tabelle 3:** Primäre Antikörper

<b>Antigen</b>	<b>Produzent / Nummer</b>	<b>Isotyp / Wirt</b>	<b>Klonnummer / Klonalität</b>
Col 1	National Institutes of Health LF-39	Kaninchen	Polyklonal
ALP	Sigma-Aldrich A2951	IgG2a Maus	8B6 Monoklonal
OC	Abcam Ab13420	IgG3 Maus	OCG3 Monoklonal
BSP	National Institutes of Health LF-84	Kaninchen	Polyklonal

**Tabelle 4:** Sekundäre Antikörper

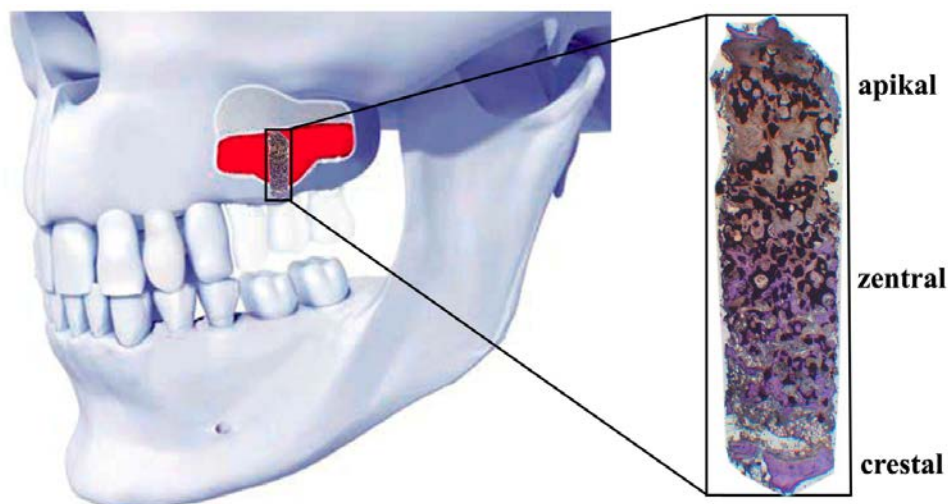
<b>Antigen</b>	<b>Produzent / Nummer</b>	<b>Herkunftstier</b>	<b>Klonnummer / Klonalität</b>
Maus & Kaninchen	Dako K4063	Schaf	Peroxidase

### 3.6.3. Histomorphometrie

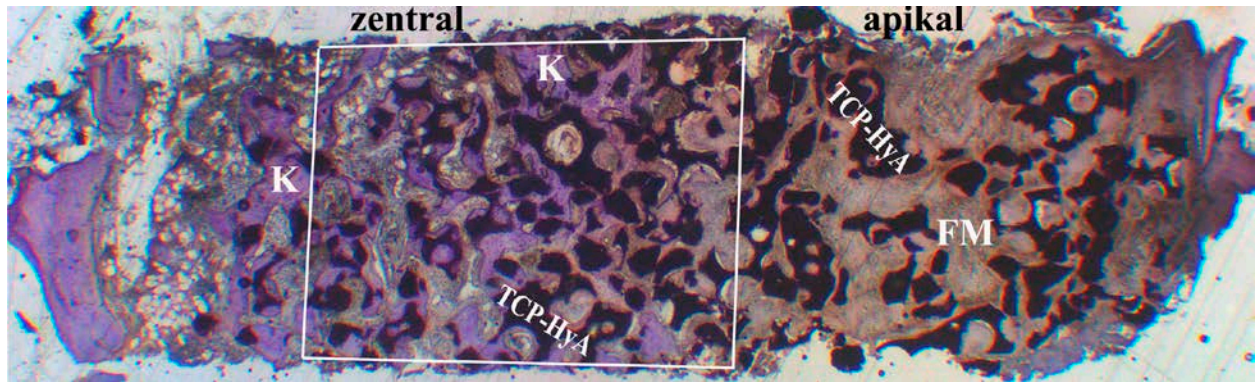
Die histologische Analyse der Gewebeschnitte erfolgte mit Hilfe eines Lichtmikroskopes (Vanox-T AH-2, Olympus, Hamburg, Deutschland) und einer angeschlossenen digitalen Kamera (ColorView IIIu<sup>®</sup>, Olympus, Hamburg, Deutschland). Die aufgenommenen Photographien der Präparate wurden an den verbundenen Computer gesendet. Die Dokumentation und Auswertung

ermöglichte ein digitales Bildanalyseprogramm, Analysis doku<sup>®</sup> (Olympus, Hamburg, Deutschland).

Zur quantitativen Auswertung der vorhandenen Bestandteile in den Proben wurden Längsschnitte eines Biopats beurteilt. Es wurden die Schnitte nach der immunhistologischen Färbung genutzt und gegebenenfalls mit einer Giemsa-Färbung ergänzt. Von jedem Patienten wurde jeweils eine Probe aus beiden Kieferhöhlenregionen ausgewertet (Abbildung 8). Eingangs wurde von jedem Schnitt eine Übersichtsaufnahme angefertigt (Abbildung 9). Dazu wurde die 10-fache Vergrößerung im Lichtmikroskop gewählt. Die Biopate enthielten nicht nur Bereiche des augmentierten Materials, sondern auch ortständigen Knochen, der für die Auswertungen irrelevant war. Die Längsschnitte wurden in drei Bereiche unterteilt. Der für die Analyse uninteressante ortständige Knochen stellte den crestalen Bereich dar. Das augmentierte Material befand sich im zentralen Teil des Biopats nahe dem Sinusboden sowie im apikalen Areal nahe der Schneider'schen Membran. Zur Beurteilung der morphometrischen Parameter wurde ein Rechteck mit einer Kantenlänge von ca. 2x3 mm herangezogen, welches im durchschnittlichen Abstand von 2 mm vom Kieferhöhlenboden positioniert wurde. Der Messabschnitt wurde im Bereich des zentralen Areals gewählt mit einer durchschnittlichen Fläche von 6 mm<sup>2</sup>. Die Einteilung wurde manuell durchgeführt. Die morphometrische Analyse erfolgte in dem vorab beschriebenen definierten Bereich und wurde für den knöchernen Anteil, den Weichgewebsanteil sowie für das verbliebene BM durchgeführt. Die Auswertung der Messwerte erfolgte als prozentuale Angabe der Gesamtfläche.



**Abbildung 8:** Projektion der posterioren Maxilla mit histologischer Darstellung des Biopats nach Sinusbodenaugmentation bei einem vertikalen Knochendefizit im Seitenzahnbereich.



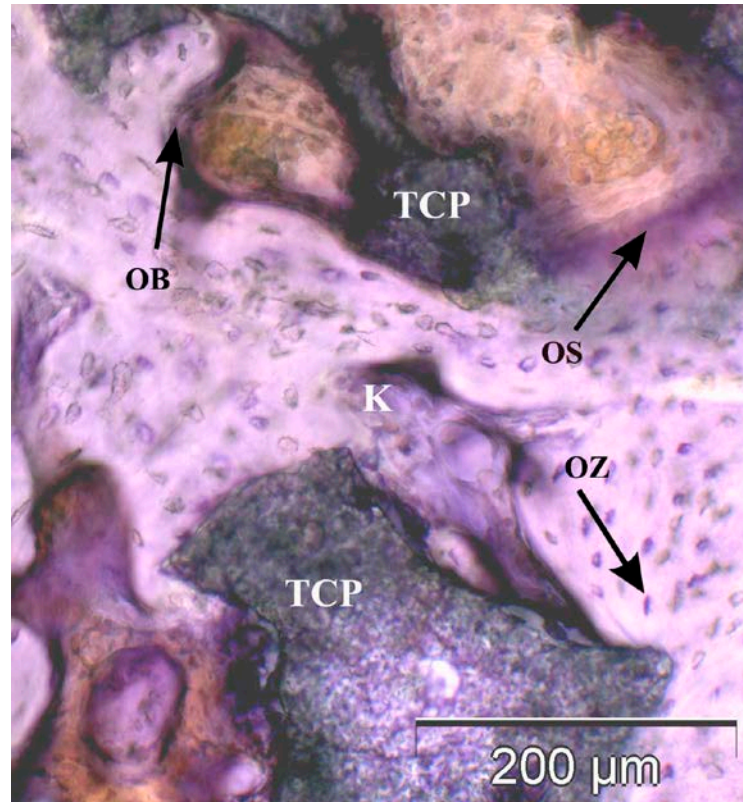
**Abbildung 9:** Histologisches Übersichtsbild eines Biopats, entnommen sechs Monate nach Augmentation mit  $\beta$ -TCP. Zu erkennen sind neu geformter Knochen (K), fibröse Matrix (FM) sowie rückständige Trikalziumphosphatpartikel (TCP-HyA). Für die histomorphometrische Wertung wurde ein Messabschnitt im Bereich des zentralen Areals von 5,5 mm<sup>2</sup> definiert (weißes Rechteck). Die morphometrische Messung erfolgte für den knöchernen Anteil, den Weichgewebsanteil sowie für das verbliebene Biomaterial. Pat. Nr. 1, Immunhistologische BSP-Färbung, Vergrößerung: 10-fach.

### 3.6.4. Immunhistologie

Die immunhistologischen Färbungen ermöglichten die deskriptive Analyse der Kernmorphologie und der Zellverteilung. Ziel der Immunhistologie war es, antigene Strukturen von Zellen und Gewebe durch spezifische Antikörper zu identifizieren und darzustellen.

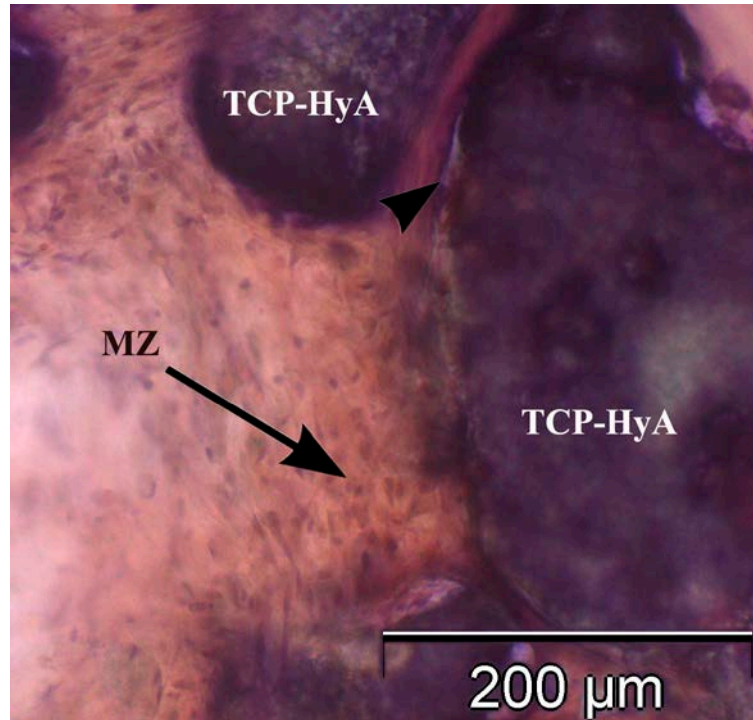
Die immunhistologisch gefärbten Schnitte wurden semi-quantitativ unter dem Lichtmikroskop ausgewertet (Farhadieh, 2004; Tavakoli, 1999; Knabe, 2005). Die mikroskopische Untersuchung wurde verblindet durchgeführt. Die Paraffinblöcke der Patienten waren mit dem Patientennamen, den Entnahmeregionen sowie mit den gefärbten Antikörpern gekennzeichnet. Erst in der statistischen Auswertung wurden die Ergebnisse der Blöcke zu ihren jeweiligen Gruppen zugeordnet.

Die Auswertung der Schnitte beruhte auf der Beurteilung der zellulären Komponenten sowie der Färbung der Matrixbestandteile. Als zellulärer Bestandteil wurden Osteoblasten, Osteozyten und Mesenchymzellen auf eine positive Färbung hin untersucht. Als Matrixbestandteile wurden Knochen, fibröse Matrix und Osteoid analysiert. Zuordnung und Erkennung der Bestandteile erfolgten durch geschulte Kenntnisse der Morphologie und der typischen Lokalisation der Gewebekomponenten (Abbildung 10 und 11).



**Abbildung 10:** Neugebildetes Knochengewebe (K) steht partiell in Kontakt zu dem  $\beta$ -TCP-Augmentat (TCP = Ceros-Granulat). Die Osteoblasten (OB) bilden einen Saum an der Knochenoberfläche und erzeugen die darunter liegende nicht mineralisierte Knochenmatrix, Osteoid (OS). Sichtbar ist hauptsächlich reifer Geflechtknochen, der teilweise eine lamelläre Ordnung erkennen lässt. Die Osteozyten (OZ) sind in die mineralisierte Knochenmatrix eingebettet. Pat. Nr. 2, Immunhistologische ALP-Färbung, Vergrößerung: 100-fach.





**Abbildung 11:** Undifferenzierte Mesenchymzellen (MZ), eingeflochten in eine retikuläre Fasermatrix des Knochenmarks. Angrenzend sind Teile von Knochenersatzgranulaten (TCP-HyA = Ceros-Putty) in das Gewebe eingebettet. Neugeformtes Knochengewebe stellt sich unmittelbar an der Grenze des Ersatzmaterials dar (Pfeilspitze). Pat. Nr. 2, Immunologische Col 1-Färbung, Vergrößerung: 100-fach.

Für die Analyse der Schnitte wurde das für die histologische Untersuchung genutzte Betrachtungsfeld in der Mitte zu einem zentralen und apikalen Bereich separiert, sodass zwei gleich große Abschnitte von je einer Fläche von ca. 3 mm<sup>2</sup> entstanden. Aufgrund der Teilung konnte eine getrennte Auswertung der zentralen und apikalen immunhistologischen Aktivität der zu untersuchenden Zellen und Gewebe abhängig vom Abstand zum ortständigen Knochen durchgeführt werden.

Die einzelnen Zellen und das Gewebe wurden separat nacheinander bewertet. In erster Linie wurde das Vorhandensein einer immunhistologischen Färbung ermittelt. Die Evaluierung wurde mittels einer Skala nach Knabe (2008) durchgeführt, welche die Stärke des Farbtons sowie das Aufkommen der immunologisch gefärbten Gewebeanteile beinhaltet. Wenn sich keine Reaktion auf den Schnitten sichtbar zeigte, wurde diese mit 0 bewertet. Das Ausmaß der Anfärbung der Matrix und der Zellkerne wurde in drei verschiedene Grade eingeteilt. Je nach Ausprägung der Reaktion „leicht, mittel oder stark“, wurden Positivzeichen +, ++ oder +++ vergeben.



Desweiteren wurde zwischen lokalisiertem Vorhandensein einer immunologischen Antwort sowie generalisiertem Vorkommen unterschieden. Bei der generalisierten Färbung der Zellbestandteile wurde die Bewertung gleichermaßen wie bei der lokalisierten Reaktion durchgeführt, nur die Positivzeichen wurden zusätzlich markiert. Für einen Datenvergleich wurde jeder Positivbewertung ein bestimmter Punktwert zugeschrieben (Tabelle 5). Diese wurden für das jeweilige BM sowie für den unterschiedlichen Bereich innerhalb des Biopats separat gemittelt und wie folgt gekennzeichnet: (0,0) als keine Expression, (0,1-0,9) entsprach der minimalen Färbung, (1,0-2,2) als milde Expression, (2,3-3,4) als moderate Färbung und (3,5-5,0) glich der starken Markerexpression.

Aufgrund der Schnittdicke konnten Überschneidungen innerhalb eines Expressionsmusters nicht ausgeschlossen werden.

**Tabelle 5:** Bewertungsskala der immunhistochemischen Färbung.

Lokalisation	Färbung	Bewertung	Punktzahl
Keine	Keine	0	0
Lokalisiert	Leicht	+	1
	Mittel	++	3
	Stark	+++	4
Generalisiert	Leicht	+	2
	Mittel	++	4
	Stark	+++	5

Quelle: Knabe, 2008

Die Kennzeichnung mittels Wertungsskala wurde deskriptiv durch Bestimmung der Häufigkeitsverteilung durchgeführt.

### 3.7. Methodik der statistischen Analyse

Die untersuchten Parameter der Versuchsblöcke der Histomorphometrie und der Immunhistochemie sowie die Volumenermittlung wurden jeweils einzeln analysiert und mit gemittelten Datenreihen je BM statistisch voruntersucht. Mit diesen Daten wurde pro Versuchsabschnitt eine Prüfung der Verteilungsfunktion durchgeführt, um zu bestimmen, ob mit den Variablen ein non-parametrischer oder parametrischer Test anzuwenden ist. In der vorliegenden Studie wurde der T-Test verwendet. Da zwei verschiedene BM bei jeweils einem identischen Patienten zum Einsatz kamen, konnte ein gepaarter Test durchgeführt werden.

Die **histomorphometrischen Ergebnisse** gaben die Strukturen des neugebildeten knöchernen Anteils, des Weichgewebes sowie des verbliebenen BM wieder (Kapitel 3.6.3). Der Mittelwert wurde je Flächenanteil pro Ersatzmaterial errechnet. Zum Vergleich der sich nach sechs Monaten durchschnittlich gebildeten quantitativen Mengen (Knochen, BM und Markraum) wurde der T-Test bei gepaarten Stichproben durchgeführt.

Die **immunhistologische Auswertung** (Kapitel 3.6.4) erfolgte deskriptiv nach der Bewertungsskala nach Knabe (Tabelle 5). Für den Datenvergleich wurden die Punktwerte der einzelnen zellulären Bestandteile und Matrixkomponenten von den jeweiligen osteogenen Markern (Col 1, ALP, OC, BSP) gemittelt. Diese wurden von den jeweiligen BM in Abhängigkeit der Lokalisation des augmentierten Raumes (apikal/zentral) verglichen.

Um eine Gesamtbeurteilung der osteogenen Aktivität der entsprechenden BM zu erreichen, wurde eine statistische Gegenüberstellung der BM nur mit den vier beschriebenen osteogenen Markerausschüttungen durchgeführt. Die zellulären Bestandteile und Matrixkomponenten wurden hierbei nicht berücksichtigt. Die Bewertung erfolgte für den zentralen und apikalen Analysebereich separat. Die Summe der Expressionen je Marker wurde als „Immun-Score“ beschrieben. Mit diesen Daten wurden gepaarte Tests durchgeführt.

Die untersuchten Parameter in der **volumetrischen Analyse** waren die Volumina (ml) des eingebrachten BM nach SBE sowie die des neu gewonnenen Knochens im Sinus maxillaris nach halbjähriger Konsolidierung (Kapitel 3.3.1). Um die Volumenveränderung des jeweiligen BM im augmentierten Raum zu beurteilen, wurde der prozentuale Volumenschwund der Augmentate pro Patient ermittelt und durch ein Säulendiagramm dargestellt. Zusätzlich wurden die prozentualen

---

Werten des Volumenschwunds genutzt, um die Volumenstabilität der Ersatzmaterialien gegeneinander mit Hilfe des T-Tests zu vergleichen. Die mittleren Werte des Volumenschwunds wurden graphisch dargestellt.

Zur statistischen Auswertung wurde das Programm SPSS Statistics 16.0 verwendet (SPSS inc., Chicago, Illinois, USA). Der Begriff statistische Signifikanz wurde in der gesamten Studie bei einer Irrtumswahrscheinlichkeit von kleiner oder gleich  $p \leq 0,05$  (5 %) definiert (Signifikanzniveau). Ein hochsignifikantes Ergebnis wurde bei  $p \leq 0,01$  (1 %) erreicht.

Die Ergebnisse wurden graphisch mit Fehlerbalken dargestellt. In der Darstellungsform entspricht das Quadrat in der Mitte dem Mittelwert. Die Fehlerbalken symbolisieren das Streuungsmaß. Durch die Wiedergabe der Breite der vielfachen Standardabweichung um den Mittelwert lag der tatsächliche Wert der gemessenen Größe mit einer Wahrscheinlichkeit von 95% innerhalb des Vertrauensintervalls (CI – Konfidenzintervall).

## 4. Ergebnisse

### 4.1. Klinischer Verlauf

In der vorliegenden Studie wurden bei sieben von acht Patienten nach einem halben Jahr dentale Implantate in den beidseitig augmentierten Oberkieferseitenzahnbereich mit TCP und TCP-HyA inseriert und röntgenologisch mittels dreidimensionalem bildgebenden Verfahren nachuntersucht. Patient Nummer 8 (Tabelle 1) konnte wegen eines totalen Studien-Drop-Out nicht in die weiteren Ergebnisbetrachtungen einbezogen werden.

Die Sinusbodenaugmentation verlief bei allen Patienten komplikationslos. Während der SBE gab es kein Anzeichen einer Perforation der Schneider'schen Membran. Bezüglich der klinischen Anwendung zeigten beide BM unterschiedliche Applikationseigenschaften, welche bei TCP-HyA durch eine festere, leicht formbare Struktur in einem verbesserten Stapelverhalten in den Defekt resultierte. Von allen Patienten wurden die beiden implantierten  $\beta$ -TCP-BM im klinischen und histologischen Befund gut toleriert. Der Heilungsverlauf fand bei 13 von 14 SBE ungestört statt. Nach dem Eingriff der SBE lag bei einem Patienten (Pat. Nr. 5) eine einseitig leichte, seröse Entzündung der Gingiva im bukko-subcrestalen Bereich, Zahnregion 26 vor. Diese war in Form einer verzögerten Wundheilung nach fünf Tagen verheilt. Es gab keine Anzeichen von Materialabstoßung, Nekrosen oder bakterieller Infektion. Nach Aussage des Operateurs waren TCP und TCP-HyA bei Einbringung in den Sinus maxillaris problemlos und unkompliziert in der Handhabung. Durch die neuartige spezielle Beschaffenheit des TCP-HyA ließ sich das Material während der Operation gut bearbeiten, formen und in den subantralen Hohlraum einbringen.

In der Einheilzeit der BM traten keine postoperativen Komplikationen, wie z.B. eine Sinusitis maxillaris, auf. Die nachfolgende Implantation nach sechs Monaten Konsolidierung des Augmentats gestaltete sich in 13 von 14 Bereichen unauffällig. Bei Patient Nummer 5 lag nach Implantatbohrung auf der linken Seite eine Mund-Antrum-Verbindung vor. Diese bedurfte keiner weiteren Behandlungsmaßnahmen aufgrund des sofortigen Verschlusses durch die Implantatinsertion. Bedingt durch die stabilisierende sechsmonatige Einheilphase des Augmentats konnte das Risiko des Abwanderns von BM-Partikeln in die Kieferhöhle ausgeschlossen werden.

Im Bereich des Implantatbettes zeigte sich das Knochen- und Weichgewebe in einer hinreichend dimensionierten Morphologie. In allen Fällen konnten zahnärztliche Implantate in das ausreichend dimensionierte Implantatlager mit guter Primärstabilität inseriert werden, was auf

eine solide verfestigte Binnenstruktur des Augmentates schließen lässt. Die für die Histologie entnommenen Bioptate wurden durch einen Trepanbohrer mit geringerem Durchmesser genommen als für die Implantatbohrung. Die finale Implantatbettaufbereitung wurde entsprechend der Herstellervorgaben mit den eigens zur Verfügung stehenden Schaftlochbohrern durchgeführt. Auf diese Weise konnte die Therapie ohne zusätzliche Defektsetzung und Belastung des Patienten umgesetzt werden. Bei der Vorbohrung mit dem Trepanbohrer sowie bei der endgültigen Aufbereitung des Implantatbettes ergaben sich keine erheblichen Differenzen der Gewebshärte zwischen den mit verschiedenen  $\beta$ -TCP augmentierten Bereichen. Im Vergleich konnte bei der Präparation des Implantatbettes keine Unregelmäßigkeit im Bohrvortrieb bei konstanten Bohrparametern wahrgenommen werden. Der Operateur konnte keinen Unterschied der beiden BM bezogen auf den Knochengewinn und der Primärstabilität bei der Implantatinsertion verzeichnen. Alle Implantate wurden in ein stabiles Knochenlager gesetzt.

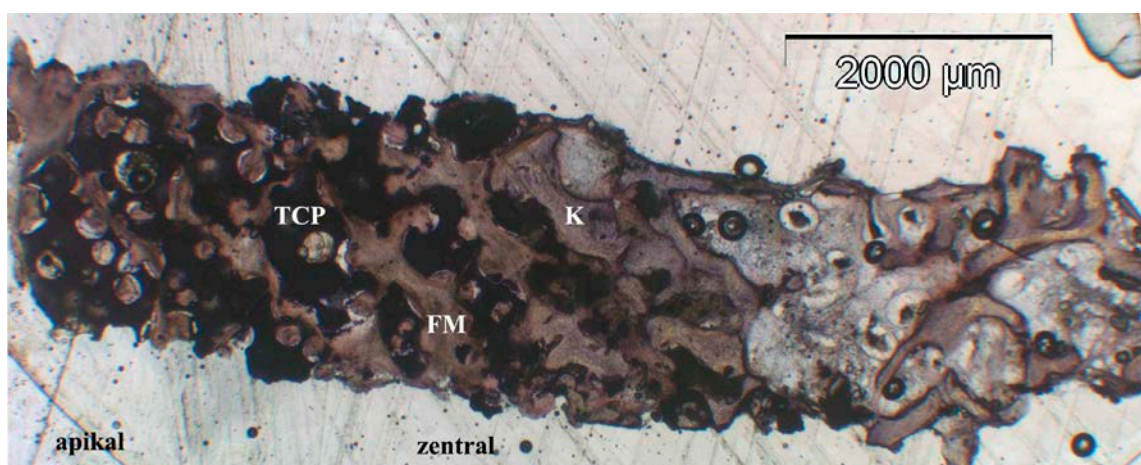
In der vorliegenden Studie wurden bei den sieben Patienten insgesamt 40 Implantate gesetzt. Die Region der Implantation wurde bei allen Patienten beidseitig im Bereich der Prämolaren sowie der ersten und zweiten Molaren gewählt. Die Freilegung der Implantate erfolgte nach sechs Monaten in situ. Bis zum Ende der Studie zum Zeitpunkt der Implantatfreilegung konnten keine Implantatverluste beobachtet werden. Alle Implantate zeigten sich bei der chirurgischen Implantatfreilegung osseointegriert und konnten sechs bis acht Wochen nachfolgend feststehend prothetisch versorgt und belastet werden. Entzündungszeichen im Versorgungsgebiet lagen nicht vor. Auch im 24-monatigen Nachbeobachtungsintervall waren keine Implantatverluste feststellbar.

## **4.2. Histologische Ergebnisse**

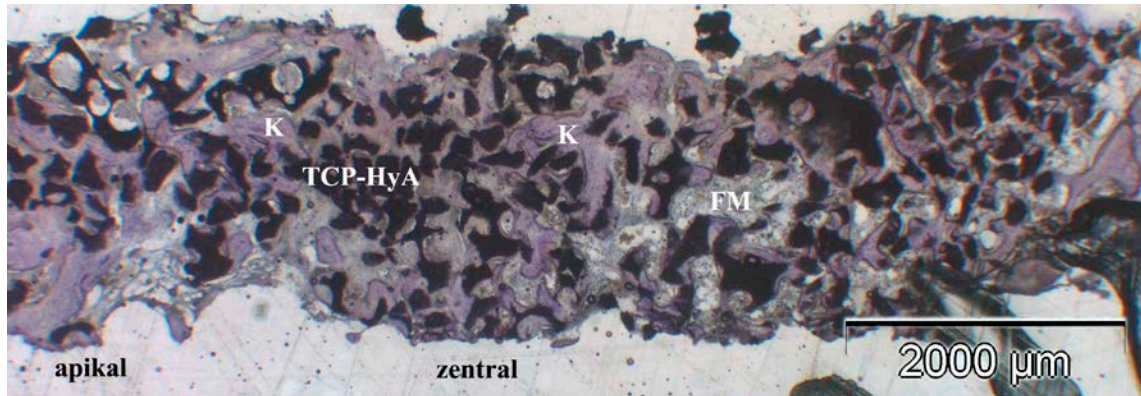
Die Proben wurden mittels Trepanbohrung unmittelbar vor Implantatinsertion nach sechsmonatiger Einheilung der BM von der Zahnregion der ersten und/oder zweiten Molaren entnommen. Die gesamten Bioptate konnten histologisch bearbeitet und immunhistochemisch gefärbt werden. Bei einigen histologischen Präparaten waren Artefakte, wie Lufteinschlüsse oder Faltenbildung ersichtlich. Jedoch waren die zu beurteilenden Strukturen nicht von diesen überlagert, sodass die Auswertung bei allen Bioptaten möglich war.

Histologisch zeigte sich in allen Biopaten sowohl bei TCP als auch bei TCP-HyA eine knöcherne Integration der eingebrachten BM. Die qualitative histologische Betrachtung von TCP und TCP-HyA zeigte im direkten optischen Vergleich Bereiche mit intensiver Knochenneubildung sowie Bereiche in denen Keramikpartikel in fibrösem Weichgewebe eingebettet waren. Der neugebildete Knochen schloss sich direkt an den ortständigen crestalen Knochen des Sinusbodens an und ging zu einem Großteil von der Oberfläche des Augmentatlagers von crestal aus. Das Ausmaß der Knochenneubildung wich je nach Lokalisation und Materialvariante im histologischen Übersichtsbild ab. In den Proben zeigte sich crestal ortständiger Knochen des schon vorher bestandenen knöchernen Sinusbodens. Diese Fläche wurde in den Analysen nicht berücksichtigt.

In den zentralen Bereichen des Biopats waren die Partikel des BM in einem Gerüst von neugebildetem Knochen in Form von jungem Geflechtknochen eingelagert. In den apikalen Arealen dominierte die fibröse Matrix, die die BM-Partikel umschloss. In den zentralen, sinusbodennahen Abschnitten war der knöcherne Anteil höher und der des BM geringer als in den apikalen schleimhautnahen Bereichen. Der vollständige knöcherne Umbau mit kompletter Degradation der BM war in keinem Biopat zu beobachten. Es gab in keinem Fall Anzeichen für Entzündungsprozesse. Eine osteoklastäre Resorption des Augmentats war ebenfalls nicht zu erkennen. Bei der Gegenüberstellung der BM in der makroskopischen Ansicht konnten deutliche Unterschiede in der Struktur ersichtlich werden (Abbildung 12 und 13).



**Abbildung 12:** Übersichtsbild eines histologischen Präparates mit CEROS<sup>®</sup>-TCP-Granulat Partikel (TCP). Die Morphologie zeigt sich kantig und mit kreisrunden Poren. K=Knochen, FM=Fibröse Matrix, Pat. Nr. 7, Regio 26, Immunhistochemische OC-Färbung, Vergrößerung: 10-fach.

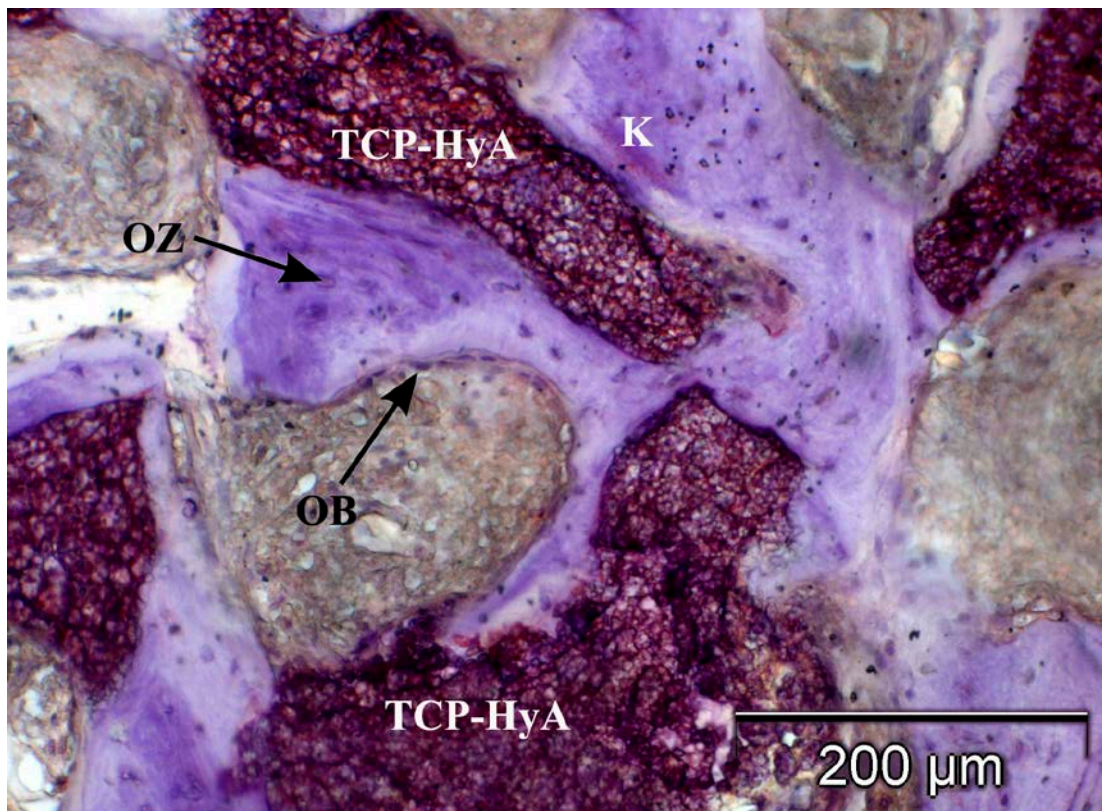


**Abbildung 13:** Übersichtsbild des histologischen Präparates mit CEROS<sup>®</sup>-TCP-Putty Partikel (TCP-HyA). Die Morphologie des Bioptates erscheint feingliederter. K=Knochen, FM=Fibröse Matrix, Pat. Nr. 7, Regio 16, Immunologische OC-Färbung, Vergrößerung: 10-fach.

Das TCP hob sich durch eine kantige, wabenstrukturähnliche Formation hervor. Die großen, kompakten Partikel waren mit kreisrunden Poren versehen und reihten sich dicht aneinander (Abbildung 12). Die Konstitution des TCP-HyA stellte sich mit unspezifisch kleinen und großen sowie verschieden förmigen Partikeln dar (Abbildung 13). Diese organisierten sich in einem dicht gepackten, mit Knochen durchzogenen Gerüst in diskontinuierlicher Verteilung. Im Ganzen wirkten die TCP-HyA Partikel in der Histologie kleiner und rundlicher als die Fragmente des TCP. Die TCP-HyA Teilchen machten den Anschein in kleinere Partikel zu zerfallen bzw. zu degradieren mit begleitender Neubildung von Knochengewebe. Die Formation aus Knochentrabekeln, BM-Teilchen und fibröser Matrix präsentierte sich durchgängig im zentralen und apikalen Bereich. Im Vergleich schienen die Restpartikel des TCP nach dem gleichen Zeitraum der Einheilung weiterhin in kompakten Fragmenten stabil zu bleiben. Die Formation aus Knochentrabekeln, BM-Teilchen und fibröser Matrix stellte sich von crestal ausgehend nur bis in den zentralen Bereich dar. Nach apikal waren die Partikel in das Weichgewebe eingebettet ohne neugebildete knöcherne Bereiche. Das TCP-HyA lieferte makroskopisch betrachtet regelmäßiger und von crestal bis apikal weiter durchzogene neugebildete Knochenareale als das TCP. In der optischen Nebeneinanderstellung schien TCP-HyA eine, im Gegensatz zu TCP, schnellere Resorption mit fortgeschrittener knöcherner Integration zu zeigen. Eine durchgängige knöcherne Durchbauung von crestal bis apikal mit neuem mineralisiertem Knochen zeigte sich bei dem Augmentat TCP bei einem Präparat (Pat. Nr. 2, Regio 27) und bei TCP-HyA in zwei Fällen (Pat. Nr. 7, Regio 16; Pat. Nr. 5, Regio 26).



Nach sechsmonatiger Einheilzeit des Materials im Sinus maxillaris konnte in der Detailaufnahme neu geformter Knochen um das BM beobachtet werden. Dieser zeigte sich mit einem hohen Osteozytengehalt. Die Osteoblasten (20-30  $\mu\text{m}$ ) mit elliptischer Form lagerten an der Oberfläche von Knochen trabekeln (Abbildung 14). Diese reihten sich dicht wie ein einschichtiges Epithel aneinander (Osteoblastenlayer). Mikroskopisch zeigte sich der neugebildete junge Geflechtknochen in Trabekelform.

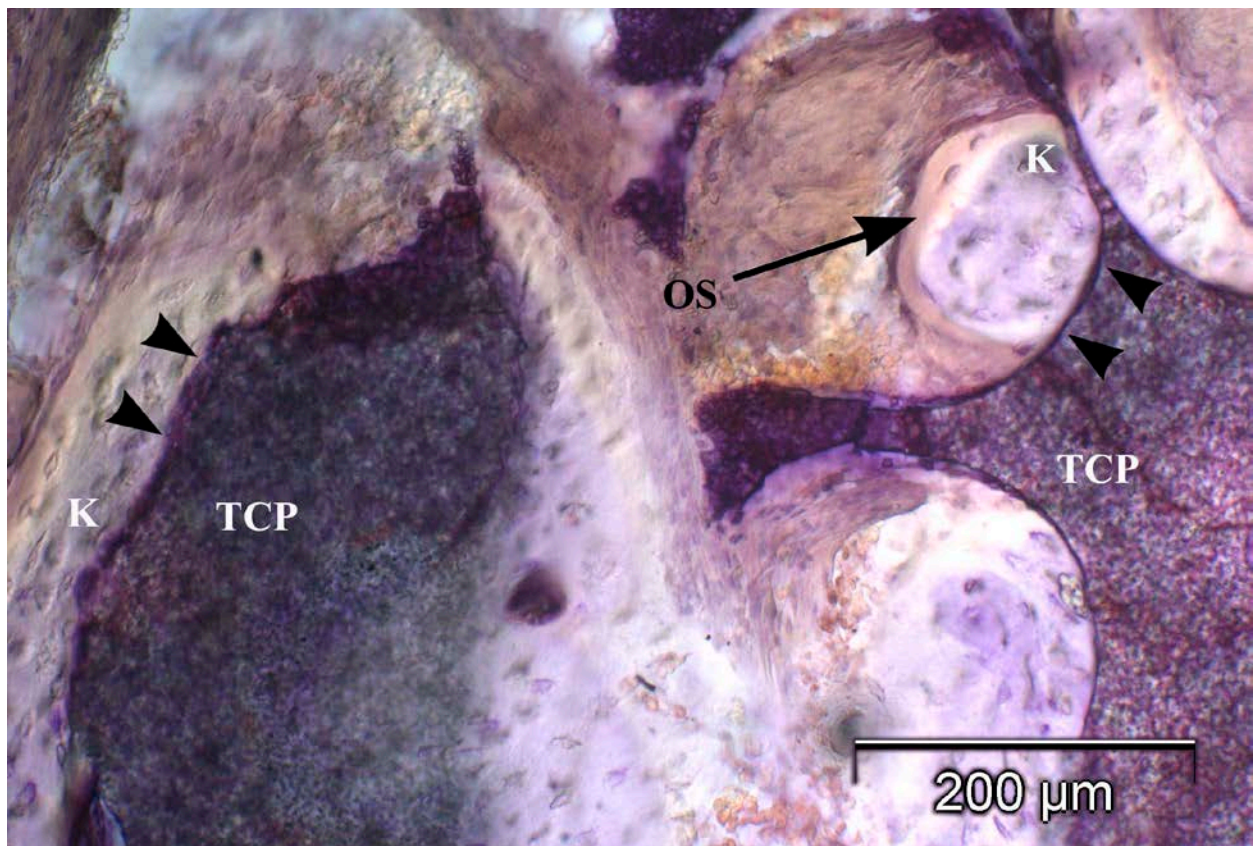


**Abbildung 14:** Detailaufnahme eines histologischen Präparates im zentralen Bereich mit jungem Geflechtknochen (K) in Form von knöchernen Inseln im Biomaterial (TCP-HyA). Die Osteoblasten (OB) bilden einen Saum im Randbereich. Die Osteozyten (OZ) liegen in abgeflachten Knochenhöhlen. Pat. Nr. 5, Regio 26 zentral, Immunhistochemische BSP-Färbung, Vergrößerung: 100-fach.

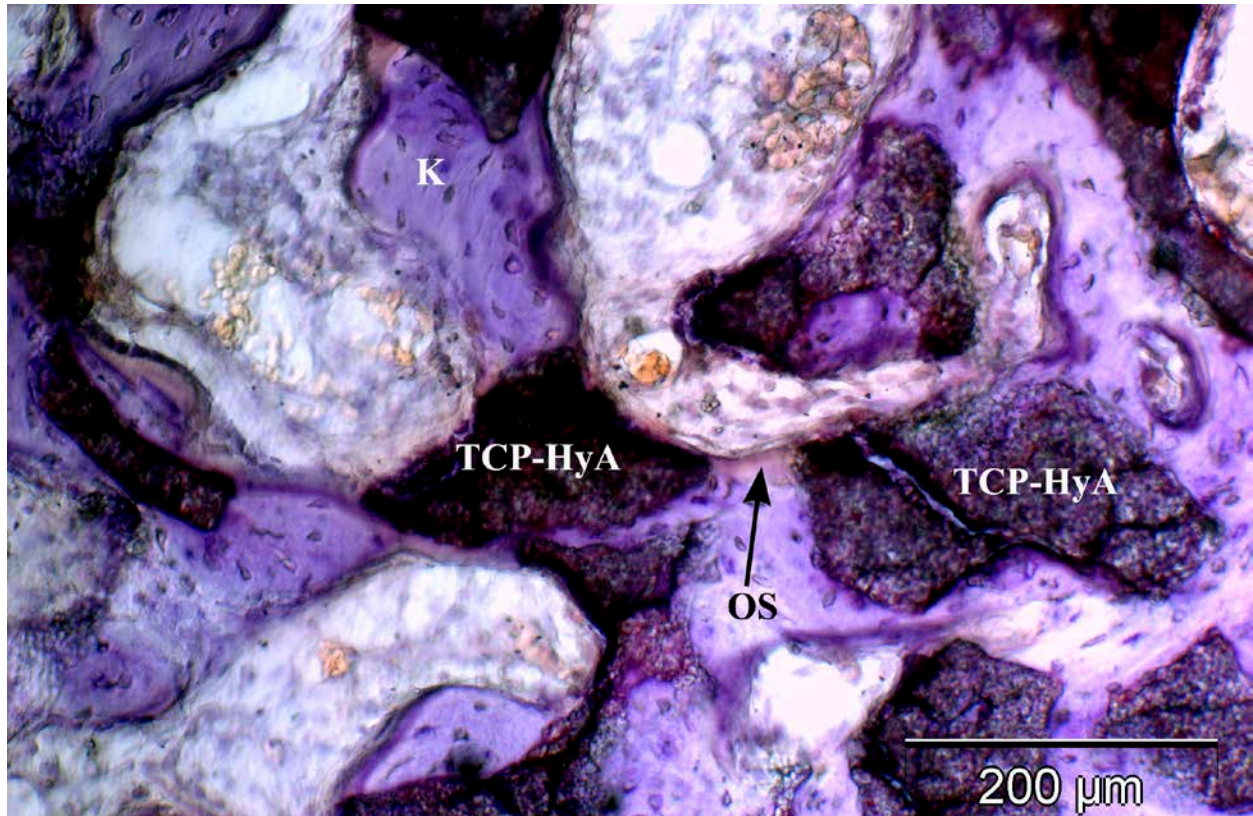
Im mikroskopischen Bild wurde sowohl bei TCP als auch bei TCP-HyA im zentralen Bereich ein hoher Anteil des BM in direktem Kontakt zu neugebildeten Knochen beobachtet. Um die Grenzflächen der BM-Knochen-Inseln war der knöcherne Anbau von Osteoid zu erkennen, das



durch die eingewanderten Osteoblasten synthetisiert wurde (Abbildung 15). Knochenbildende Zellen reihten sich an den Knochen trabekeln sowie dicht am BM. Im zentralen Bereich des Biopats dominierte neben Zeichen zellulärer Resorption der BM-Partikel ein appositioneller Knochenanbau. In den Poren der CEROS<sup>®</sup>-TCP-Granulat Partikel konnte eine deutliche Knochenbildung beobachtet werden. Die Bildung des neuen Knochengewebes an den TCP-HyA Teilchen gestaltete sich durch eine weitestgehende Knochenregeneration mit knöchern eingeschlossenen BM-Arealen (Abbildung 16). Die Neoosteogenese, angrenzend an BM-Teilchen, konnte an den TCP-HyA Proben in einer ausgeprägteren Form beobachtet werden.



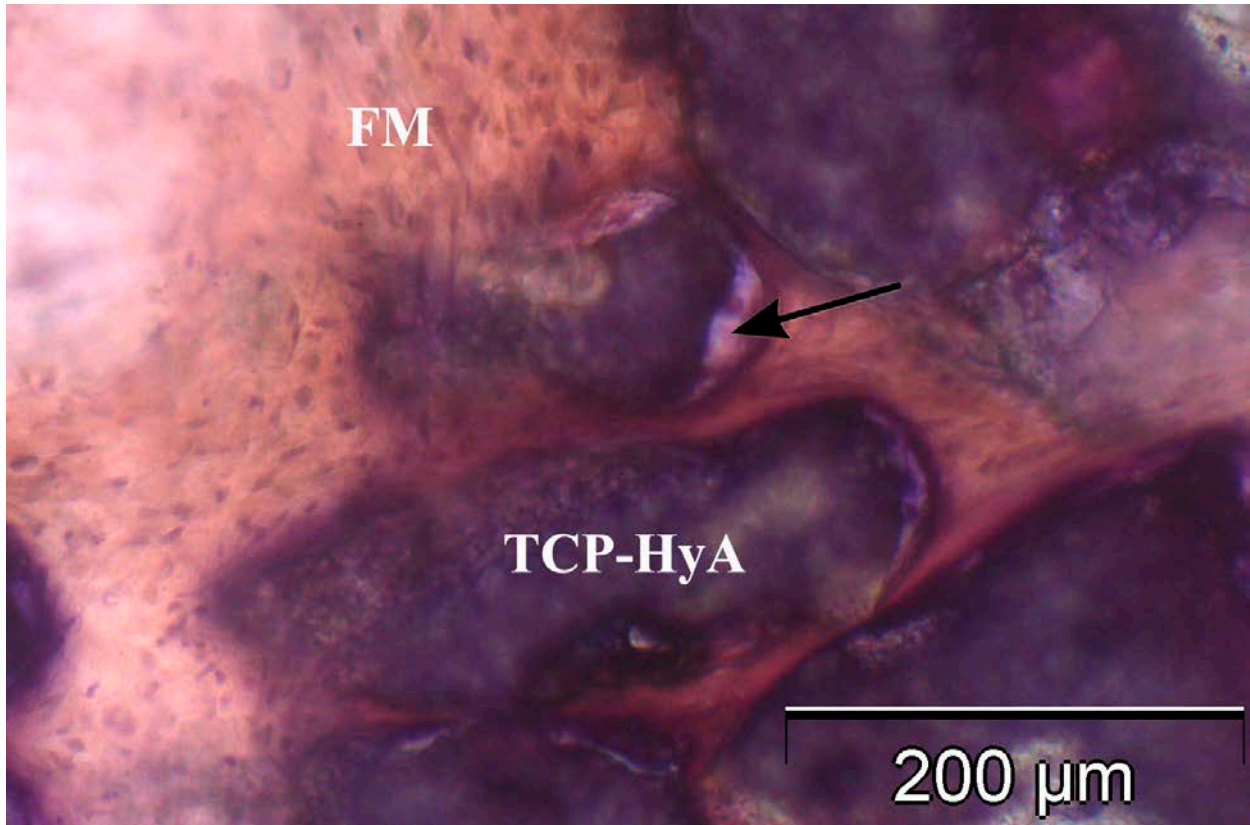
**Abbildung 15:** Die Detailaufnahme zeigt den direkten Kontakt (Pfeilspitzen) zwischen Biomaterial (TCP) und neu gebildetem Knochen (K). An den Knocheninseln wird das Osteoid (OS) angebaut. Pat. Nr. 2, II. Quadrant zentral, Immunhistochemische BSP-Färbung, Vergrößerung: 100-fach.



**Abbildung 16:** Detailaufnahme mit osseointegrierten CEROS®-TCP-Putty Partikeln (TCP-HyA). Es bilden sich neue Formationen unreifen Knochens in Form von knöchernen Inseln. Das Osteoid (OS) lagert den Knochenbälkchen (K) mit direktem Kontakt zu den Restpartikeln an. Pat. Nr. 1, Regio 17 zentral, Immunhistochemische BSP-Färbung, Vergrößerung: 100-fach.

Die nach apikal verlaufenden Areale waren durch Zonen von fibrösem Gewebe und Restpartikeln des BM charakterisiert. Das vor allem im apikalen Bereich befindliche aufgelockerte interstitielle Gewebe enthielt viele Fibroblasten. Im apikalen Anteil fand nach sechs Monaten vor allem eine bindegewebige Regeneration mit bindegewebig eingebetteten BM-Teilchen statt. An vielen BM Partikeln konnte eine beginnende Neosteogenese mit direktem Kontakt beobachtet werden (Abbildung 17). Eine osteoklastäre Resorption des Augmentats war nicht zu erkennen.





**Abbildung 17:** Detailaufnahme des apikalen Bereichs. Die CEROS<sup>®</sup>-TCP-Putty Teilchen (TCP-HyA) sind in fibröser Matrix (FM) eingebettet. Neues knöchernes Gewebe lagert sich an das Biomaterial (Pfeil). Pat. Nr. 2, I. Quadrant apikal, Immunhistochemische COL 1-Färbung, Vergrößerung: 100-fach.

Bei TCP-HyA konnte eine insgesamt stärkere und fortgeschrittenere Knochenneubildung als bei TCP-augmentierten Sinus maxillares beobachtet werden. Bei allen Präparaten wurden in sämtlichen Bereichen Anteile von BM-Partikeln mit einer guten Einheilung gesehen. Die histologischen Eindrücke spiegeln sich auch in den histomorphometrischen Daten wieder.

#### 4.2.1. Histomorphometrische Ergebnisse

Für die histomorphometrische Auswertung wurden die Daten des definierten Messabschnittes mit einer Größe von ca. 6 mm<sup>2</sup> innerhalb eines BM erhoben. Im Paarvergleich wurden die Daten in Prozent gegenübergestellt. Für jeden Patienten lagen die morphometrischen Daten für den knöchernen Anteil, den Weichgewebsanteil sowie für das verbliebene BM des rechten und linken

Augmentates separat vor (Tabelle 6). Die Werte wurden als Prozentangabe der definierten Gesamtfläche berechnet.

**Tabelle 6:** Ergebnisse der histomorphometrischen Vermessung der beiden  $\beta$ -TCP in der Region der rechten (I. Quadrant) und linken (II. Quadrant) posterioren Maxilla. Verzeichnet werden prozentual der neugewonnene Knochenanteil, der Anteil des restierenden Augmentats (Biomaterial=BM) sowie die fibröse Matrix des Knochenmarks (Markraum). TCP-HyA: Ceros-Putty, TCP: Ceros-Granulat.

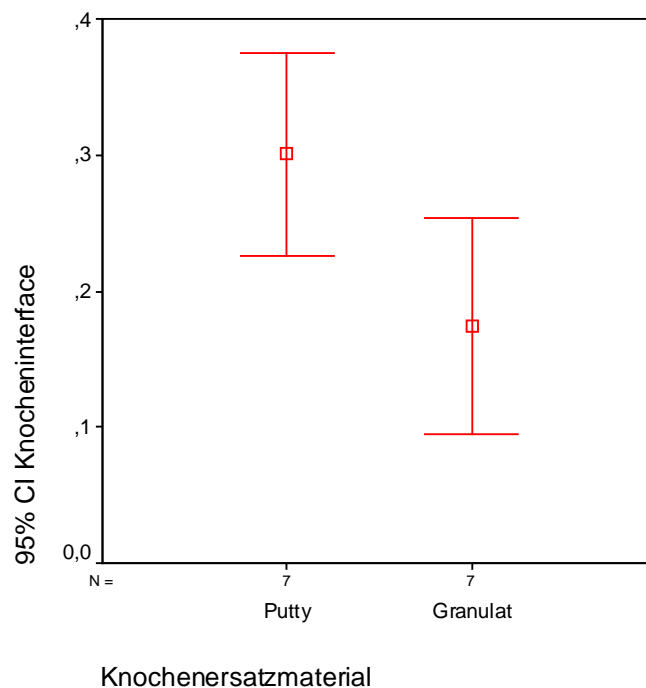
Pat. Nr.	Pat. Name	Quadrant	Fläche (mm <sup>2</sup> )	Knochen %	BM %	Markraum %	BM $\beta$ -TCP
1.	I.G.	<b>I.</b>	5,46	25,89	26,40	47,72	TCP-HyA
2.	P.K.	<b>I.</b>	5,61	37,43	39,48	23,09	TCP-HyA
3.	S.G.	<b>I.</b>	5,47	20,76	29,22	50,03	TCP
4.	A.S.	<b>I.</b>	5,58	33,22	26,40	40,38	TCP-HyA
5.	Dr. S.T.	<b>I.</b>	5,42	11,14	32,17	56,69	TCP
6.	U.R.	<b>I.</b>	5,23	12,77	33,41	53,82	TCP
7.	L.V.	<b>I.</b>	5,34	21,66	32,92	45,42	TCP-HyA

Pat. Nr.	Pat. Name	Quadrant	Fläche (mm <sup>2</sup> )	Knochen %	BM %	Markraum %	BM $\beta$ -TCP
1.	I.G.	<b>II.</b>	5,67	18,34	26,33	55,33	TCP
2.	P.K.	<b>II.</b>	5,26	35,02	27,81	37,17	TCP
3.	S.G.	<b>II.</b>	5,05	42,42	18,38	39,20	TCP-HyA
4.	A.S.	<b>II.</b>	5,57	10,02	45,42	44,56	TCP
5.	Dr. S.T.	<b>II.</b>	5,14	29,19	23,33	47,47	TCP-HyA
6.	U.R.	<b>II.</b>	5,29	20,70	39,30	39,99	TCP-HyA
7.	L.V.	<b>II.</b>	5,26	14,02	35,93	50,05	TCP

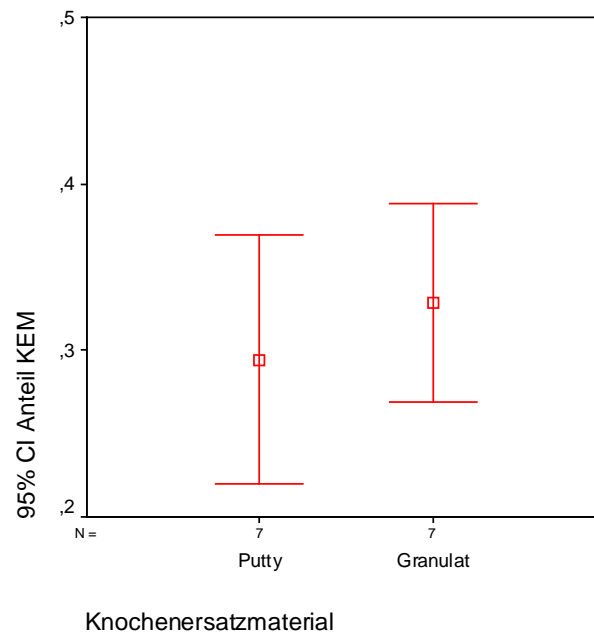
Die Ergebnisse wurden graphisch mit Fehlerbalken dargestellt, die den Mittelwert und das 95 %-Vertrauensintervall (CI – Konfidenzintervall) der jeweiligen Mittelwerte angaben.

Die Werte wurden statistisch mittels T-Test bei gepaarten Stichproben ausgewertet. Die Histomorphometrie zeigte bei der Gesamtauswertung aller TCP im Mittel eine neugebildete Knochenfläche von  $17,4 \pm 8,7$  % (Abbildung 18). Der prozentuale Anteil der persistierenden BM-Menge lag bei  $32,9 \pm 6,4$  % (Abbildung 19). Die Bereiche des Markraums machten  $49,7 \pm 6,8$  % aus (Abbildung 20).

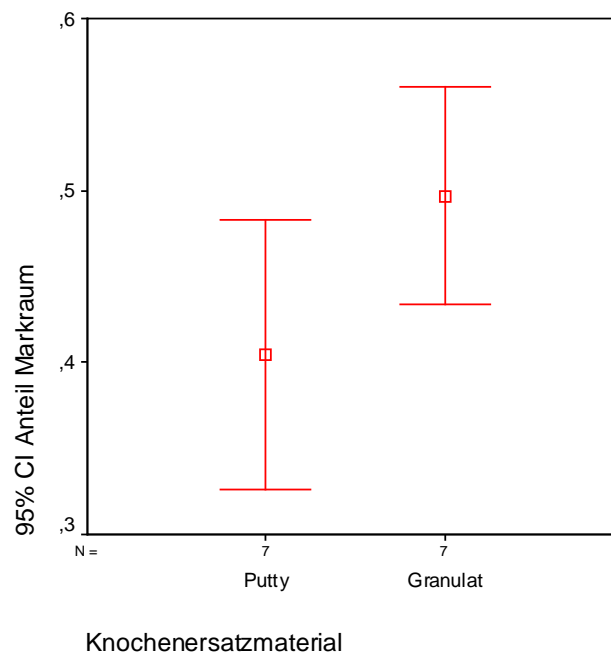
Bei der histomorphometrischen Gesamtauswertung von TCP-HyA war im Mittel ein neugebildeter Knochenanteil von  $30,1 \pm 8,1$  % zu beobachten (Abbildung 18). Der mittlere, prozentual noch vorhandene BM Anteil lag bei  $29,5 \pm 8,0$  % (Abbildung 19). Die Region des Knochenmarkraums ergab einen Mittelwert von  $40,5 \pm 8,5$  % (Abbildung 20).



**Abbildung 18:** Fehlerbalkendiagramm mit einem 95 %-Konfidenzintervall (CI) des Mittelwerts für den knöchernen Flächenanteil des histologischen Biopats im Vergleich der Biomaterialien CEROS<sup>®</sup>-TCP-Putty zu CEROS<sup>®</sup>-TCP-Granulat.



**Abbildung 19:** Fehlerbalkendiagramm mit einem 95 %-Konfidenzintervall (CI) des Mittelwerts für den Flächenanteil der persistierenden Biomaterial-Partikel im Vergleich der Biomaterialien CEROS<sup>®</sup>-TCP-Putty zu CEROS<sup>®</sup>-TCP-Granulat.

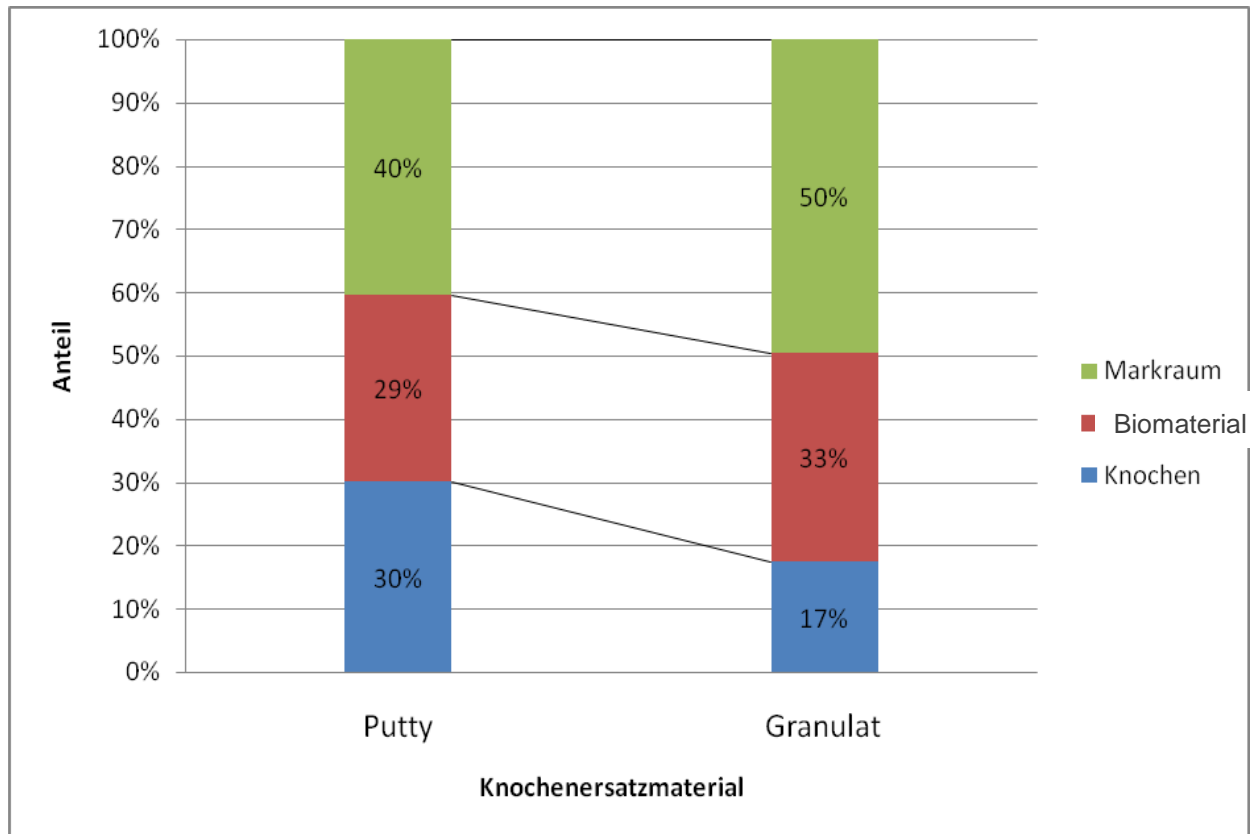


**Abbildung 20:** Fehlerbalkendiagramm mit einem 95 %-Konfidenzintervall (CI) des Mittelwerts für den Flächenanteil des Markraumes im Vergleich der Biomaterialien CEROS<sup>®</sup>-TCP-Putty zu CEROS<sup>®</sup>-TCP-Granulat.

---

Im direkten Vergleich konnte im Mittel ein deutlich höherer Knochenanteil bei TCP-HyA mit  $30,1 \pm 8,1$  % als bei TCP mit  $17,4 \pm 8,7$  % nachgewiesen werden, jedoch war das Ergebnis mit  $p = 0,06$  statistisch nicht signifikant größer ( $p > 0,05$ ). Die mittlere prozentuale Fläche der TCP-HyA-Restpartikel war geringfügig kleiner im Vergleich zu TCP. Das Gefälle mit  $p = 0,41$  war statistisch nicht signifikant ( $p > 0,05$ ). Ein größerer Anteil an Knochenmark und Bindegewebe konnte bei TCP mit  $49,7 \pm 6,8$  % im Gegensatz zu TCP-HyA mit  $40,5 \pm 8,5$  % ermittelt werden. Der hohe Betrag der fibrösen Matrix wies auf große Knochenmarksräume hin.

In der graphischen Darstellung sowie in dem optischen Vergleich waren Kontraste und klare aussichtsreiche Tendenzen hinsichtlich des BM TCP-HyA sichtbar, jedoch stellte sich keine statistische Signifikanz ( $p \leq 0,05$ ) dar. Die klare positive Affinität zu TCP-HyA wurde in dieser Stichprobe bei dem Vergleich der Prozentangaben des neugebildeten Knochens deutlich. Da die histomorphometrisch errechneten Anteile des gebildeten Knochens, des BM-Partikel sowie die des Markraumes zusammen 100 % betragen, konnten die im Mittel gewonnenen Werte in einem gestapelten Säulendiagramm optisch dargestellt werden. Eine direkte Gegenüberstellung der beiden Biomaterialien und der ermittelten Flächenanteile von neugebildetem Knochen, in Degradation befindlichen restierendem Biomaterial und der Markräume veranschaulicht die Abbildung 21.



**Abbildung 21:** Gestapeltes Säulendiagramm mit Darstellung der prozentualen Anteile vom neu geformten Knochen (blaue Säule), vom persistierendem Biomaterial (rote Säule) sowie vom Markraum (grüne Säule) in der Gegenüberstellung der beiden Augmentate CEROS<sup>®</sup>-TCP-Putty und CEROS<sup>®</sup>-TCP-Granulat.

#### 4.2.2. Immunhistologische Ergebnisse

In allen Proben war neu geformter Knochen als strukturierter Geflechtknochen sichtbar, in vielen Bereichen mit direktem Kontakt zum BM. Die Expression der immunhistologischen Knochenmarker konnte bei allen Präparaten mehr oder weniger ausgeprägt beobachtet werden und somit die Neogenese durch Osteoblasten dokumentieren. Bei der Negativkontrolle mit gereinigten Antikörpern (Kaninchen- bzw. Maus-Serum) wurde keine positive immunhistochemische Färbung exprimiert.

Die immunhistochemisch markierten Präparate wurden mittels Bewertungsskala (Tabelle 5) nach Intensität und Verteilung der zu untersuchenden Bestandteile beziffert. Die Schnitte wurden nach Expression der osteogenen Marker, ausgehend von den zellulären Komponenten sowie den



Matrixbestandteilen, beurteilt. Für den Vergleich der osteogenen Aktivität wurden die Punktwerte gemittelt. Die Auswertung der immunhistochemischen Expression wurde in der zentralen und apikalen Region separat ermittelt. Die Erhebung der Daten erfolgte deskriptiv. In der vorliegenden Studie wurden vier osteogene Marker der Knochenbildungsphasen verwendet und analysiert. Exprimiert wurden Col 1 als Marker der Proliferationsphase, ALP als Vertreter der Reifungsphase der ECM sowie OC und BSP als Marker der Mineralisationsphase. Tabelle 7 und 8 geben den Mittelwert der Markerexpression in Abhängigkeit von den zellulären Anteilen und Matrixkomponenten in der zentralen und apikalen Region an.

**Tabelle 7:** Mittelwerte der Markerexpressionen nach immunhistochemischer Auswertung von osteogenen Zell- und Matrixbestandteilen in der zentralen Region. Die Bioplate wurden von sieben Patienten im Paarvergleich zwischen den genutzten Augmentaten TCP-Granulat und TCP-Putty ausgewertet. Die Einstufung des Mittelwertes wurde wie folgt gekennzeichnet: (0,0) als keine Expression, (0,1-0,9) entsprach der minimalen Färbung, (1,0-2,2) als milde Expression, (2,3-3,4) als moderate Färbung und (3,5-5,0) gleich der starken Markerexpression.

Marker ZENTRAL	Biomaterial	Zelluläre Komponente			Matrixbestandteile		
		Osteoblasten	Osteozyten	Fibroblasten	fibröse Matrix	Knochen	Osteoid
Col 1	TCP-Granulat	2,1 mild	0,6 minimal	1,0 mild	3,0 moderat	1,4 mild	2,3 moderat
	TCP-Putty	1,9 mild	1,4 mild	1,9 mild	3,3 moderat	1,3 mild	2,3 moderat
ALP	TCP-Granulat	2,1 mild	0,9 minimal	2,7 moderat	3,9 stark	0,4 minimal	1,0 mild
	TCP-Putty	2,3 moderat	1,3 mild	2,4 moderat	3,1 moderat	0,7 minimal	1,6 mild
OC	TCP-Granulat	1,3 mild	0,1 minimal	1,3 mild	2,7 moderat	0,3 minimal	1,0 mild
	TCP-Putty	2,0 mild	0,9 minimal	1,7 mild	3,0 moderat	0,4 minimal	1,1 mild
BSP	TCP-Granulat	0,9 minimal	0,1 minimal	1,0 mild	2,7 moderat	0,3 minimal	1,3 mild
	TCP-Putty	2,3 moderat	1,1 mild	0,6 minimal	1,6 mild	0,6 minimal	1,1 mild

**Tabelle 8:** Mittelwerte der Markerexpressionen nach immunhistochemischer Auswertung von osteogenen Zell- und Matrixbestandteilen in der apikalen Region. Die Bioplate wurden von sieben Patienten im Paarvergleich zwischen den genutzten Augmentaten TCP-Granulat und TCP-Putty ausgewertet. Die Einstufung des Mittelwertes wurde wie folgt gekennzeichnet: (0,0) als keine Expression, (0,1-0,9) entsprach der minimalen Färbung, (1,0-2,2) als milde Expression, (2,3-3,4) als moderate Färbung und (3,5-5,0) gleich der starken Markerexpression.

Marker APIKAL	Biomaterial	Zelluläre Komponente			Matrixbestandteile		
		Osteoblasten	Osteozyten	Fibroblasten	fibröse Matrix	Knochen	Osteoid
Col 1	TCP-Granulat	0,1 minimal	0,1 minimal	1,7 mild	2,1 mild	0,4 minimal	0,3 minimal
	TCP-Putty	0,9 minimal	0,7 minimal	2,0 mild	1,4 mild	1,0 mild	1,0 mild
ALP	TCP-Granulat	0,7 minimal	0,1 mild	1,0 mild	2,7 moderat	0,0 keine	0,4 minimal
	TCP-Putty	1,6 mild	0,1 minimal	1,4 mild	2,9 moderat	0,1 minimal	1,0 mild
OC	TCP-Granulat	0,6 minimal	0,0 keine	0,6 minimal	2,3 moderat	0,0 keine	0,4 minimal
	TCP-Putty	0,9 minimal	0,3 minimal	1,6 mild	2,3 moderat	0,1 minimal	1,3 mild
BSP	TCP-Granulat	0,1 minimal	0,0 keine	0,4 minimal	1,3 mild	0,0 keine	0,3 minimal
	TCP-Putty	1,4 mild	0,6 minimal	0,6 minimal	1,3 mild	0,0 keine	0,4 minimal

#### 4.2.2.1. Immunhistologie CEROS®-TCP-Granulat

**Col 1** als Marker der Knochenbildungsphase der Proliferation wurde bei Nutzung des BM TCP im zentralen Bereich deutlich stärker als im Vergleich zum apikalen Areal sezerniert. Durch die Osteoblasten (Mittelwert = 2,1) und auch im Knochenmark (Mittelwert = 3,0) wurde zentral ein höheres Proteinlevel von Col 1 erreicht. Die gesteigerte Ausscheidung im zentralen Bereich deutet auf eine aktive Phase im Stadium der beginnenden Osteogenese hin (Abbildung 22).

Im apikalen Bereich nahe der Schneider'schen Membran wurde Col 1 von den Osteoblasten sowie von den Osteozyten (Mittelwert = 0,1) und Fibroblasten (Mittelwert = 1,7) durch eine minimale bis milde Expression reflektiert. Dieses stellte eine gering aktive Proliferation der knöchernen Zellen dar. In der apikalen Region konnte nur wenig knöcherne Matrix nachgewiesen werden. Die fibröse Matrix zeichnete sich durch eine milde Färbung der Col 1-

Expression (Mittelwert = 2,1) aus. Hingegen wurde Col 1 in der apikalen knöchernen Matrix nur vereinzelt (Mittelwert = 0,4) erkennbar.

**ALP** als Knochenmarker der Reifungsphase der ECM war im zentralen Untersuchungsareal, im Gegensatz zum apikalen Bereich, durch eine stärkere Färbung zu erkennen. Die humanen Osteoblasten zeigten sich durch eine milde ALP-Aktivität (Mittelwert = 2,1), welche von der Zelldichte abhängig war. In der fibrösen Matrix war eine Reduktion einer starken ALP-Proteinausscheidung (Mittelwert = 3,9) im zentralen Bereich zu der moderaten Proteinausscheidung (Mittelwert = 2,7) im apikalen Areal zu erkennen (Abbildung 23).

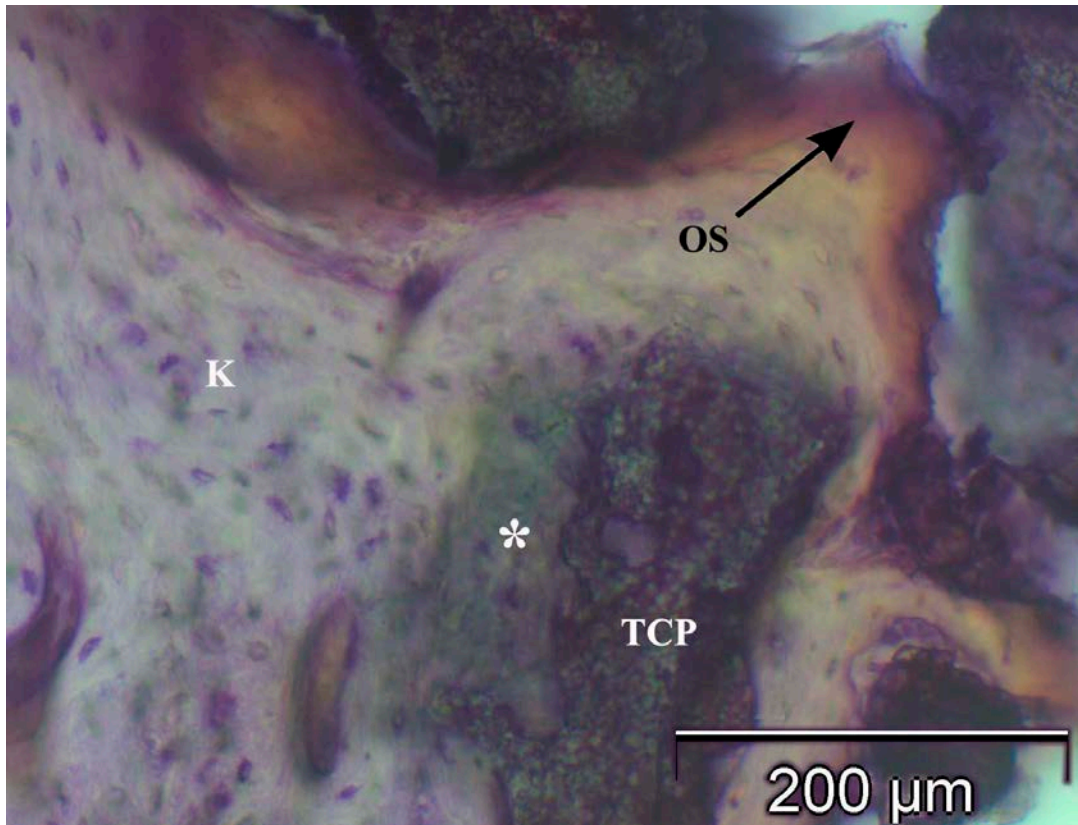
ALP konnte im apikalen Bereich für die zelluläre Komponente nur vereinzelt als minimale Färbung dargestellt werden. Nur die fibröse Matrix zeigte sich mit einer moderaten Proteinexpression (Mittelwert = 2,7). Der Nachweis einer Färbung in der knöchernen Matrix war sowohl apikal als auch zentral nur minimal vorhanden.

**OC** als Marker in der Knochenbildungsphase der Mineralisation war im zentralen Anteil durch eine moderate Färbung (Mittelwert = 2,7) zu beobachten. In der zentralen Region war eine gesteigerte Proteinexpression mit milder Färbung der Osteoblasten (Mittelwert = 1,3) und Fibroblasten (Mittelwert = 1,3) vorhanden. Die OC-Ausschüttung der Osteoblasten zeigte sich in direktem Kontakt mit der zum Teil intensiv gefärbten osteogenen zellreichen fibrösen Matrix (Abbildung 24).

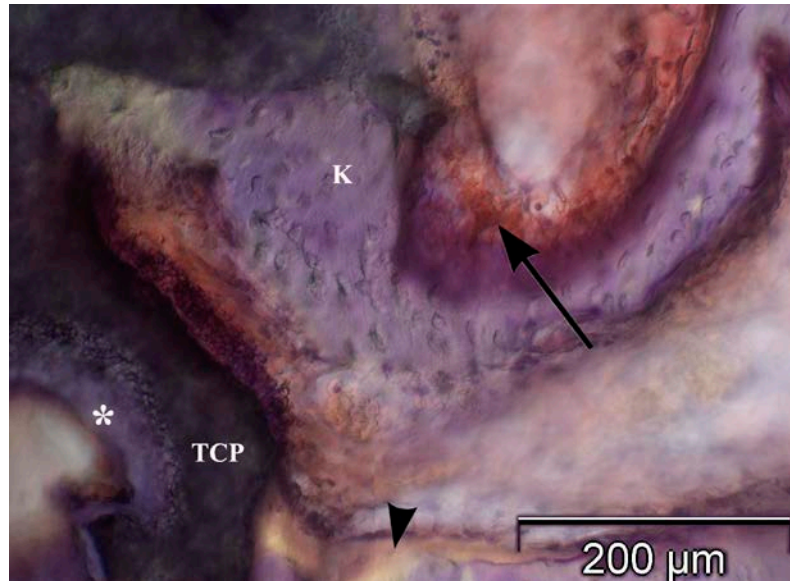
OC machte sich im apikalen Bereich gar nicht oder nur vereinzelt in zellulären Bestandteilen bemerkbar. In der mineralisierten Knochenmatrix konnte weder im apikalen noch im zentralen Gebiet eine auffällige OC-Expression nachgewiesen werden. Im apikalen Areal wurde nur die intensive OC-Reaktion in der nicht mineralisierten fibrösen Matrix des osteogenen Mesenchyms deutlich.

**BSP** als zusätzlicher Marker der Mineralisation wurde ähnlich wie OC von nur vereinzelt osteogenen Zellen sezerniert. Die minimale Färbung der zellulären Bestandteile war unabhängig von der untersuchten Region. Wie bei der OC-Färbung konnte im zentralen Bereich eine immunhistochemische, moderate BSP-Reaktion der fibrösen Matrix (Mittelwert = 2,7) nachgewiesen werden. In der knöchernen Matrix war weder im zentralen noch im apikalen Untersuchungsareal eine auffällige Expression zu erkennen und auch die reifen Osteozyten

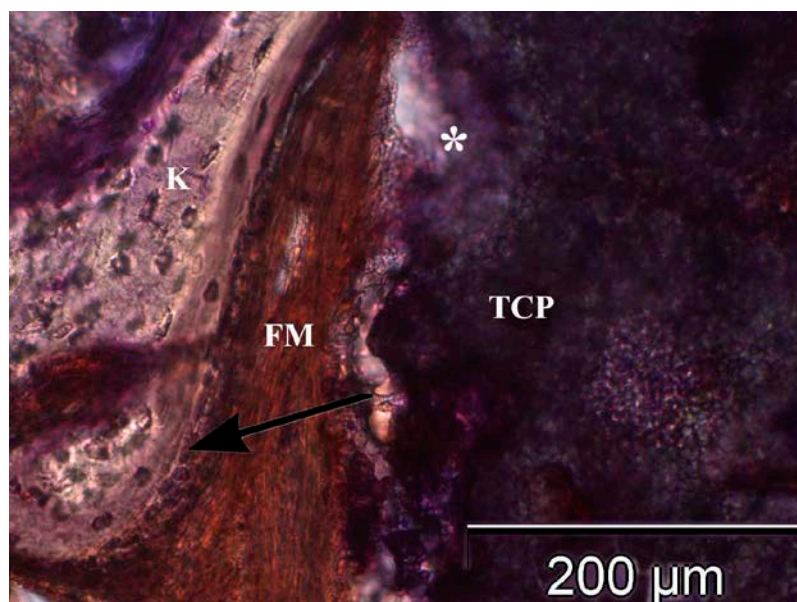
reagierten negativ. Im Osteoid konnten in der zentralen Region positive Reaktionen auf BSP (Mittelwert = 1,3) gezeigt werden.



**Abbildung 22:** Immunhistologischer Nachweis von Col 1 in der zentralen Region eines Bioprats nach sechs Monaten Konsolidierung des CEROS<sup>®</sup>-TCP-Granulat (TCP). Sichtbar ist neugebildetes Knochengewebe (K) mit randständig intensiv gefärbtem Osteoid (OS). Direkt an den BM-Partikeln bildet sich neuer Geflechtknochen (\*). Pat. Nr. 4, Regio 26, Immunhistologische Col 1-Färbung, Vergrößerung: 100-fach.



**Abbildung 23:** ALP-Immunexpression im zentralen Untersuchungsbereich des Biopats mit Augmentat CEROS<sup>®</sup>-TCP-Granulat (TCP). Es zeigt sich eine intensive Reaktion ausgehend von der nichtmineralisierten, fibrösen, mesenchymalen Matrix (Pfeil). Diese steht in enger Nachbarschaft zum reifen Geflechtknochen (K). Am Biomaterial beginnt sich neuer Knochen zu formieren (\*). Pat. Nr. 7, Regio 26, Immunhistologische ALP-Färbung, Vergrößerung: 100-fach.



**Abbildung 24:** Immunohistochemische Expression von OC im zentralen Bereich eines CEROS<sup>®</sup>-TCP-Granulat (TCP) Biopats. Die intensive Färbung der fibrösen Matrix (FM) stellt sich direkt an den jungen Knochen trabekeln (K) dar. Im Randbereich bilden Osteoblasten mit milder Färbung einen Saum (Pfeil). Pat. Nr. 5, Regio 17, Immunhistologische OC-Färbung, Vergrößerung: 100-fach.

#### 4.2.2.2. Immunhistologie CEROS<sup>®</sup>-TCP-Putty

**Col 1** als Knochenmarker der Proliferation und ECM-Bildung wurde durch die osteogenen Zellen bei Verwendung des BM TCP-HyA im zentralen Bereich stärker sezerniert als im apikalen. Vermehrt wurde im zentralen Areal das Protein Col 1 durch die Osteoblasten (Mittelwert = 1,9) ausgeschüttet sowie in der fibrösen Matrix des osteogenen Mesenchyms (Mittelwert = 3,3) exprimiert (Abbildung 25). Die Osteozyten, Fibroblasten sowie die mineralisierte Knochenmatrix und das Osteoid zeichneten sich im Mittel durch eine milde Färbung der Col 1-Expression aus. Die Anzahl der positiven Zellen war in den apikalen Arealen nur vereinzelt nachweisbar.

**ALP** wurde als Knochenmarker der postproliferativen Phase in der osteogenen zellreichen fibrösen Matrix sowohl zentral (Mittelwert = 3,1) als auch apikal (Mittelwert = 2,9) mit gesteigerter Proteinausschüttung exprimiert. In konfluirenden Zellschichten zeigten sich Osteoblasten im zentralen Bereich mit einer positiven ALP-Expression (Mittelwert = 2,3). Der Nachweis einer sichtbaren Produktion der ALP-Proteine für reife Osteozyten sowie für die mineralisierte Knochenmatrix erfolgte nur spärlich. Im Osteoid konnte zentral als auch apikal eine milde Färbung (Mittelwert = 1,6) dokumentiert werden (Abbildung 26).

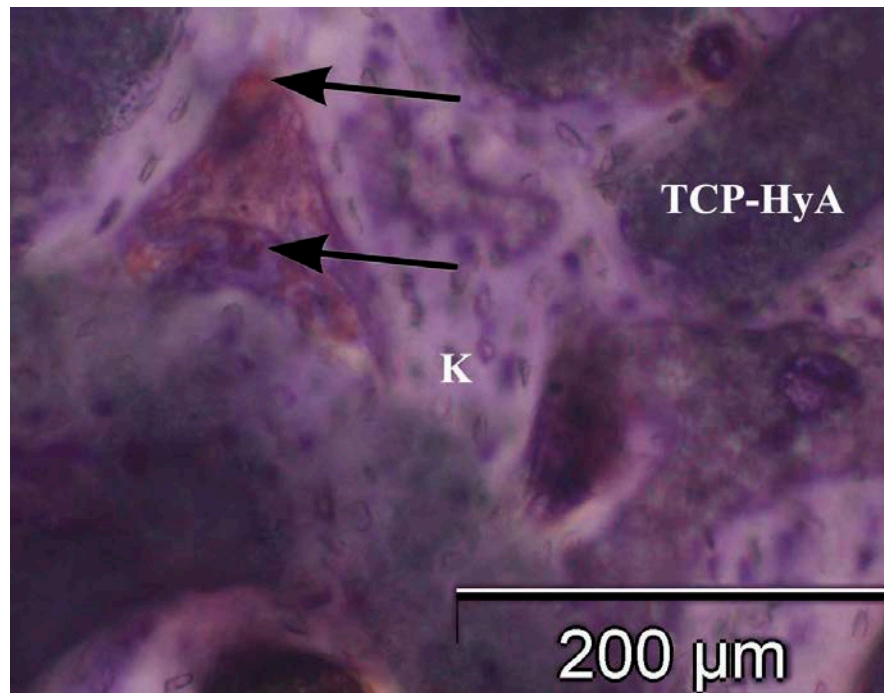
**OC** als Marker der Mineralisation zeigte sowohl im zentralen als auch im apikalen Bereich nur minimale Reaktionen in der knöchernen Matrix. Im zentralen Bereich war eine gesteigerte Proteinexpression der Osteoblasten (Mittelwert = 2,0) zu erkennen. Diese standen in direktem Kontakt zu aktiven fibrösen Arealen (Abbildung 27).

Im apikalen Anteil wurde von der zellulären Komponente, den Osteoblasten und Fibroblasten, nur eine minimale bis milde Expression reflektiert. Die reifen Osteozyten bildeten apikal kein OC. In den untersuchten Regionen wurde eine intensivere Markerreaktion nur in der fibrösen Matrix des osteogenen Mesenchyms (Mittelwert = 3,0) nachgewiesen.

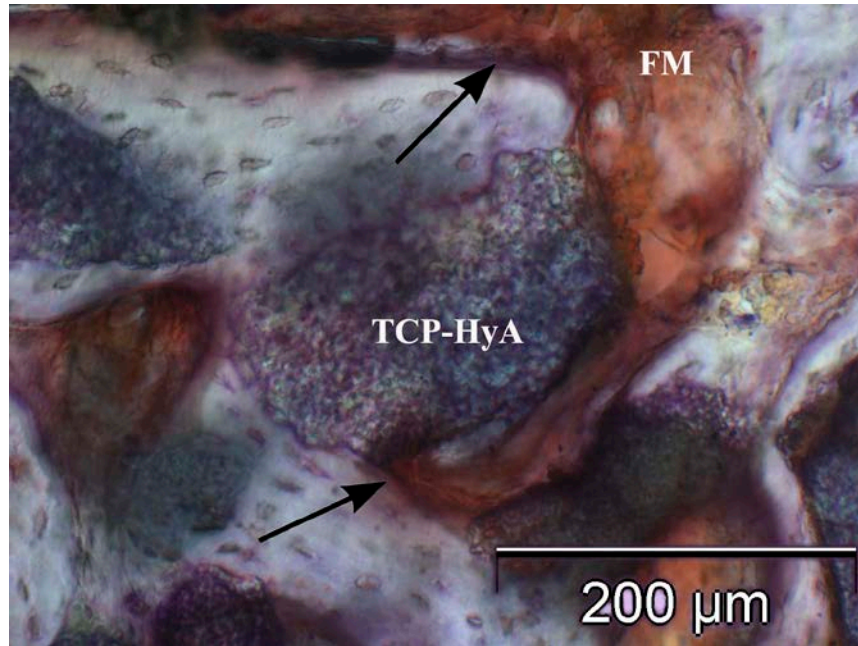
**BSP** wurde als weiterer Marker der Mineralisation in der fibrösen Matrix sowohl im zentralen als auch im apikalen Bereich in milder Färbung dargestellt. Tendenziell konnte eine erhöhte Markerexpression im zentralen Areal beobachtet werden. Dieses wurde bei der gesteigerten BSP-Proteinexpression durch die Osteoblasten (Mittelwert = 2,3) deutlich. Auch die Osteozyten reagierten in Knochenbildungszonennähe mit einer milden Farbreaktion (Mittelwert = 1,1).



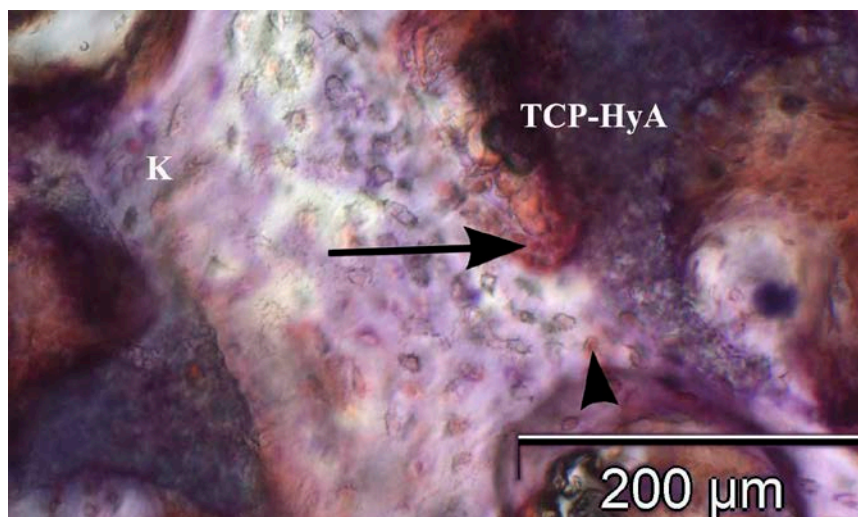
BSP wurde im apikalen Bereich nur wenig von den zellulären Bestandteilen exprimiert. Die Osteozyten sowie die mesenchymalen Zellen zeigten nur vereinzelt eine positive Reaktion (Mittelwert = 0,6). Während in der apikalen Region von den Osteoblasten eine milde BSP-Expression (Mittelwert = 1,4) ausging, wurde vom mineralisierten jungen Knochen keine Reaktion gezeigt.



**Abbildung 25:** Immunhistochemischer Nachweis von Col 1 im zentralen Bereich eines CEROS<sup>®</sup>-TCP-Putty (TCP-HyA) Biotats sechs Monate nach Sinusbodenaugmentation. Eine intensive Färbung von osteogenen Zellen und der fibrösen mesenchymalen Matrix ist erkennbar (Pfeile). Diese lagern sich an den neugeformten Knochen (K), der sich zwischen den persistierenden Biomaterial-Partikeln gebildet hat. Pat. Nr. 2, I. Quadrant, Immunhistologische Col 1-Färbung, Vergrößerung: 100-fach.



**Abbildung 26:** Immunhistochemische Färbung von ALP im zentralen Bereich eines CEROS<sup>®</sup>-TCP-Putty (TCP-HyA) Bioprats. Die intensive Färbung der fibrösen Matrix (FM) zeigt sich in direkter Nachbarschaft zum neu gebildeten Geflechtknochen. An mehreren Knochenrändern ist Osteoid mit milder Färbung sichtbar (Pfeile). Pat. Nr. 3, Regio 26, Immunhistologische ALP-Färbung, Vergrößerung: 100-fach.



**Abbildung 27:** OC-Immunexpression im zentralen Untersuchungsbereich des Bioprats mit CEROS<sup>®</sup>-TCP-Putty (TCP-HyA). Sichtbar ist ein Osteoblastensaum, der verstärkt OC ausschüttet (Pfeil). Umliegend kann man positiv reagierende Osteozyten (Pfeilkopf), eingebettet in Knochenmatrix (K), erkennen. Pat. Nr. 3, Regio 26, Immunhistologische OC-Färbung, Vergrößerung: 100-fach.



Die immunhistochemische Analyse der in Kunststoff eingebetteten Bioplate ergab, dass der Knochenmarker der Proliferation bei beiden verwendeten BM vor allem im zentralen Bereich von den Osteoblasten und der jungen fibrösen Matrix exprimiert wurde. Auch die mineralisierte Knochenmatrix ergab im Mittel eine milde Expression durch Col 1. Dieses deutete auf ein frühes Stadium der Osteogenese mit Proliferation der osteogenen Zellen hin. Die moderat bis stark sichtbare Produktion von Col 1 und ALP belegte durch die osteogene zellreiche fibröse Matrix im zentralen Bereich die aktive ECM-Bildung. Auch die positive Expression der Marker der Mineralisation OC und BSP war tendenziell im zentralen Bereich nachzuweisen und im apikalen nur vereinzelt vorhanden. Die Reaktion wurde primär durch die fibröse Matrix des osteogenen Mesenchyms ausgelöst und deutete auf einen verstärkten aktiven Ablauf der Mineralisationsphase und dessen Progression hin.

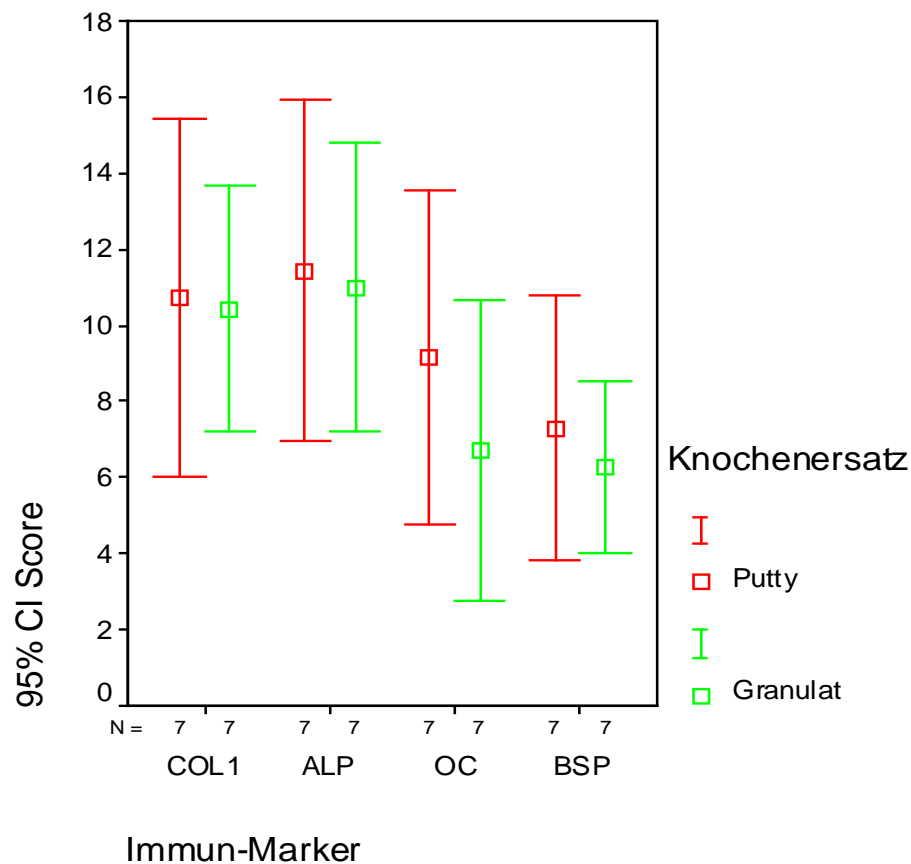
Die geringe Expression der osteogenen Marker ALP, OC und BSP in der mineralisierten Knochenmatrix gab Anzeichen auf einen noch geringen Entwicklungsstand der jungen Knochen trabekel. Der im zentralen Areal deutliche Nachweis von Col 1 im Knochen deutete auf aktive Knochenumbauprozesse hin. In den apikalen Untersuchungsbereichen waren positive Markerexpressionen für Col 1 und ALP durch die zellulären Bestandteile nur vereinzelt nachweisbar.

Die BSP-Ausscheidung der Osteoblasten in der zentralen Region stellte aktives Knochenwachstum mit Mineralisationszentren dar. Daraus ging hervor, dass überwiegend im zentralen Bereich die Expression von ALP, OC und BSP einen Anstieg der osteogenen Aktivität reflektierte und die Knochenbildung sich in der zentralen Phase der Ossifikation befand. In der apikalen Region hingegen zeigte sich die Osteogenese in einem frühen Stadium. Die verwendeten immunhistochemischen Knochenmarker standen primär in enger Beziehung zu Osteoblasten und Mesenchymzellen.

Im immunhistologischen Vergleich der verwendeten synthetischen BM konnte generalisiert bei allen vier Knochenmarkern eine intensivere Proteinexpression für die Bioplate mit TCP-HyA als mit TCP nachgewiesen werden.

Bei der statistischen Gegenüberstellung der BM hinsichtlich der gesamten osteogenen Aktivität wurden nur die vier osteogenen Markerausschüttungen verglichen. Die jeweiligen Färbungen der zellulären Bestandteile und Matrixkomponenten wurden hierbei nicht einzeln berücksichtigt, sondern die Scores (alle zellulären und Matrixkomponenten zusammen) pro Patient addiert und dann gemittelt. Die Beurteilung erfolgte für den zentralen und apikalen Analysebereich separat

und wird in Abbildung 28 (zentrales Untersuchungsfeld) und Abbildung 29 (apikales Untersuchungsfeld) dargestellt. Die Summation der Markerexpressionen je Marker wurde als „Immun-Score“ aufgestellt. Mit dem „Immun-Score“ wurden gepaarte Tests durchgeführt.

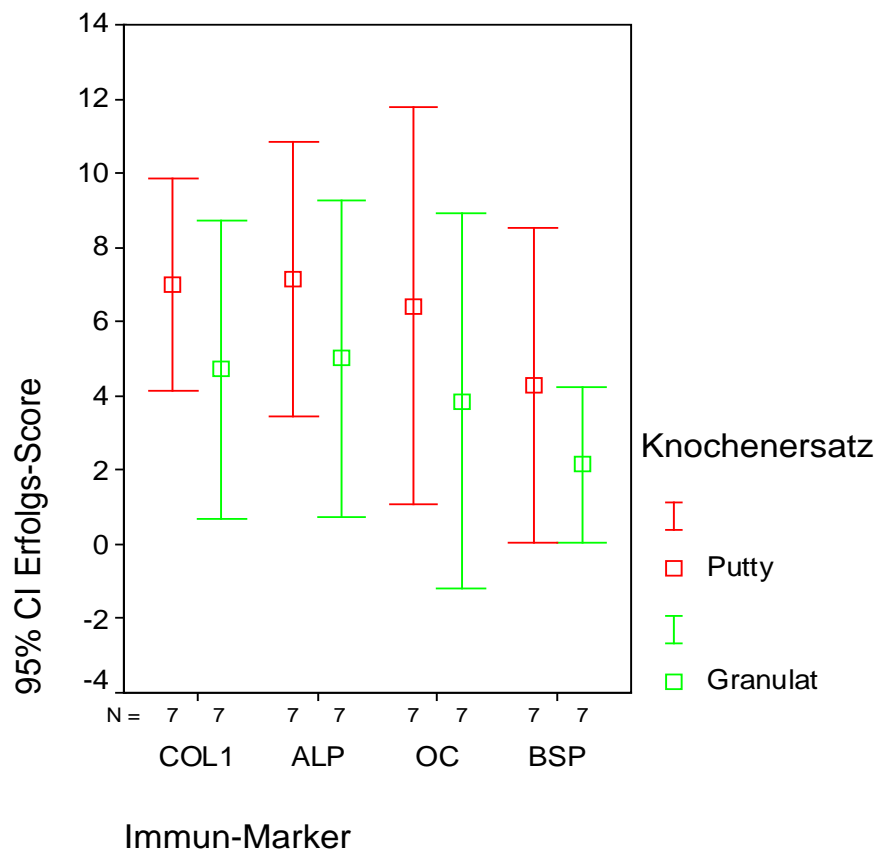


**Abbildung 28:** Zusammensetzung im zentralen Untersuchungsbereich für die Expression der immunhistochemischen Knochenmarker Col 1, ALP, OC und BSP im Vergleich der Biomaterialien CEROS<sup>®</sup>-TCP-Putty („rot“ markiert) zu CEROS<sup>®</sup>-TCP-Granulat („grün“ markiert). Markerexpression gemessen als Punktwert der Bewertungsskala nach Knabe (2008).

Bei dem Einsatz von TCP-HyA konnte in der zentralen Region ein Immun-Score bei Col 1 =  $10,7 \pm 5,1$ ; bei ALP =  $11,4 \pm 5,0$ ; bei OC =  $9,1 \pm 4,7$  und bei BSP =  $7,3 \pm 3,8$  erreicht werden.

Bei Verwendung von TCP lag in der zentralen Region der Immun-Score bei Col 1 =  $10,4 \pm 3,5$ ; bei ALP =  $11,0 \pm 4,1$ ; bei OC =  $6,7 \pm 4,3$  und bei BSP =  $6,3 \pm 2,4$ .

In der unmittelbaren Gegenüberstellung der beiden BM im zentralen Areal konnte im Mittel ein höherer Immun-Score bei TCP-HyA als bei TCP nachgewiesen werden, wobei die Differenz des Immun-Score der beiden BM zentral geringer war als im apikalen Bereich. Die Markerexpression war bei beiden BM im zentralen Gebiet deutlich höher als im apikalen. Im zentralen Areal der Stichproben war bei den Markern Col 1 ( $p = 0,89$ ), ALP ( $p = 0,88$ ), OC ( $p = 0,19$ ) und BSP ( $p = 0,51$ ) die Differenz jedoch nicht statistisch signifikant ( $p \geq 0,05$ ).



**Abbildung 29:** Zusammensetzung im apikalen Untersuchungsbereich für die Expression der immunhistochemischen Knochenmarker Col 1, ALP, OC und BSP im Vergleich der Biomaterialien CEROS<sup>®</sup>-TCP-Putty („rot“ markiert) zu CEROS<sup>®</sup>-TCP-Granulat („grün“ markiert). Markerexpression gemessen als Punktwert der Bewertungsskala nach Knabe (2008).

Bei Verwendung von TCP-HyA in der apikalen Region lag je Marker der Proteinlevel bzw. die Gesamtfarbtintensität bei Col 1 =  $7,0 \pm 3,1$ ; bei ALP =  $7,1 \pm 4,0$ ; bei OC =  $6,4 \pm 5,8$  und bei BSP =  $4,3 \pm 4,6$ .

Die Bioplate von TCP zeigten in der apikalen Region ein Proteinlevel bzw. eine Gesamtfarbindensität bei Col 1 =  $4,7 \pm 4,3$ ; bei ALP =  $5,0 \pm 4,6$ ; bei OC =  $3,9 \pm 5,5$  und bei BSP =  $2,1 \pm 2,3$ .

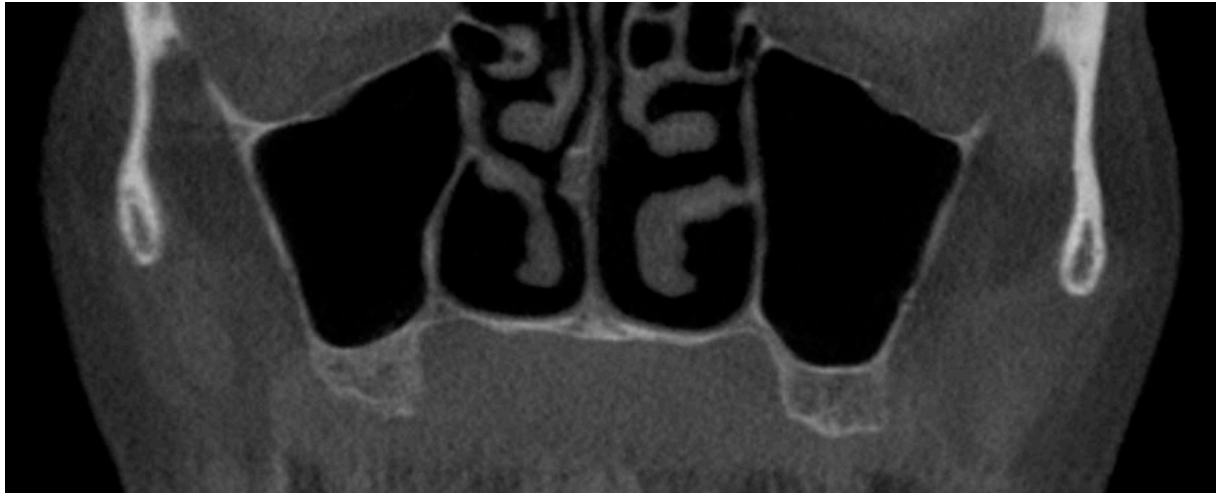
Der Vergleich der BM im apikalen Areal wies ebenfalls eine deutlich stärkere Färbung der Proben mit TCP-HyA bei allen vier Knochenmarkern Col 1, ALP, OC und BSP auf. Die verstärkte Proteinexpression bei TCP-HyA deutete auf stärkere Knochenumbauprozesse als bei TCP hin. In der apikalen Region der Stichprobe konnte bei der Gegenüberstellung aufgrund der niedrigen Fallzahl von sieben Patienten pro BM bei den Markern Col 1 ( $p = 0,39$ ), ALP ( $p = 0,46$ ), OC ( $p = 0,40$ ) und BSP ( $p = 0,13$ ) keine statistische Signifikanz erreicht werden ( $p \geq 0,05$ ).

Insgesamt kann aus immunhistochemischer Sicht festgestellt werden, dass im Mittel beide BM primär im zentralen Areal nach sechs Monaten Einheilungszeit ein aktives Voranschreiten der Knochenbildung, des Knochenwachstums und der Mineralisation zeigten. Die immunhistochemischen Ergebnisse zeigten ebenfalls eine klare positive Tendenz hinsichtlich der stärkeren osteogenen Gewebsaktivität bei TCP-HyA im Vergleich zu TCP und stimmten somit mit den positiven histomorphometrischen Ergebnissen überein (Kapitel 4.2.1).

### **4.3. Volumentomographische Ergebnisse mittels VoXim®**

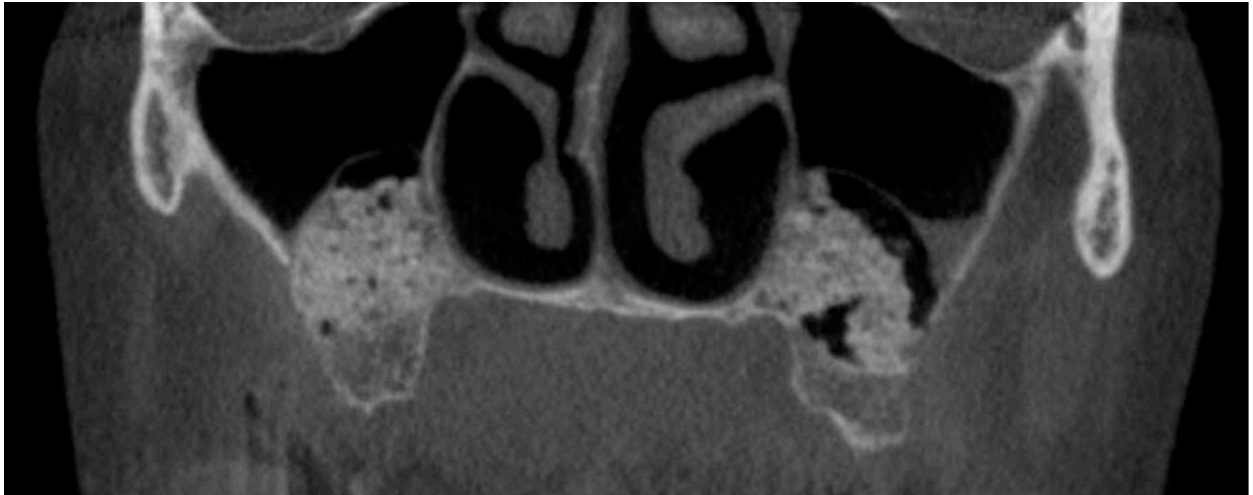
Die genutzte Software VoXim® und die daraus gewonnenen Bilder ermöglichten einen direkten volumetrischen Vergleich der inserierten Augmentate. Es konnten alle Datensätze der sieben Patienten ausgewertet werden. Ermittelt wurde die Volumenveränderung des jeweiligen BM in der gesamten Ausbreitung des augmentierten Raumes im Sinus maxillaris.

Die röntgenologischen Befunde der Patienten vor Therapiebeginn ergaben keine pathologischen Auffälligkeiten der Kieferhöhlenschleimhaut. Es lagen blande Kieferhöhlen vor (Abbildung 30).

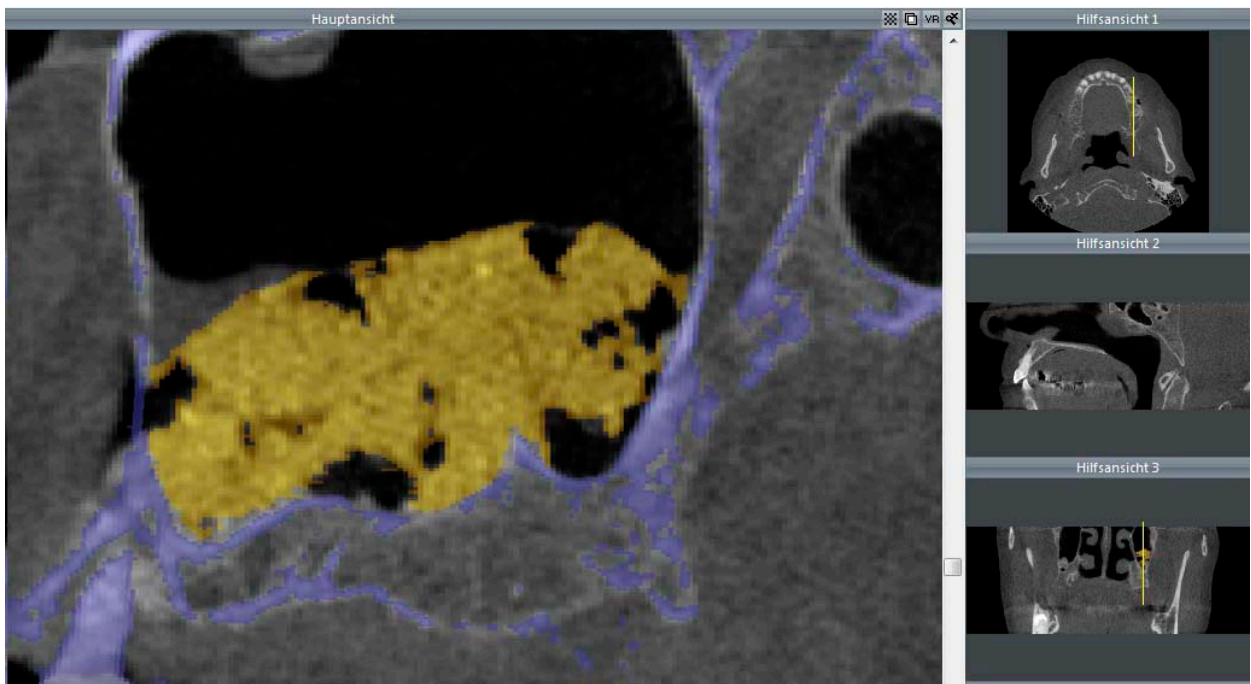


**Abbildung 30:** Röntgenologischer Datenausschnitt aus einem primären DVT mit Abbildung der blinden Kieferhöhlen. Ansicht in der Frontalebene, Pat. Nr. 4.

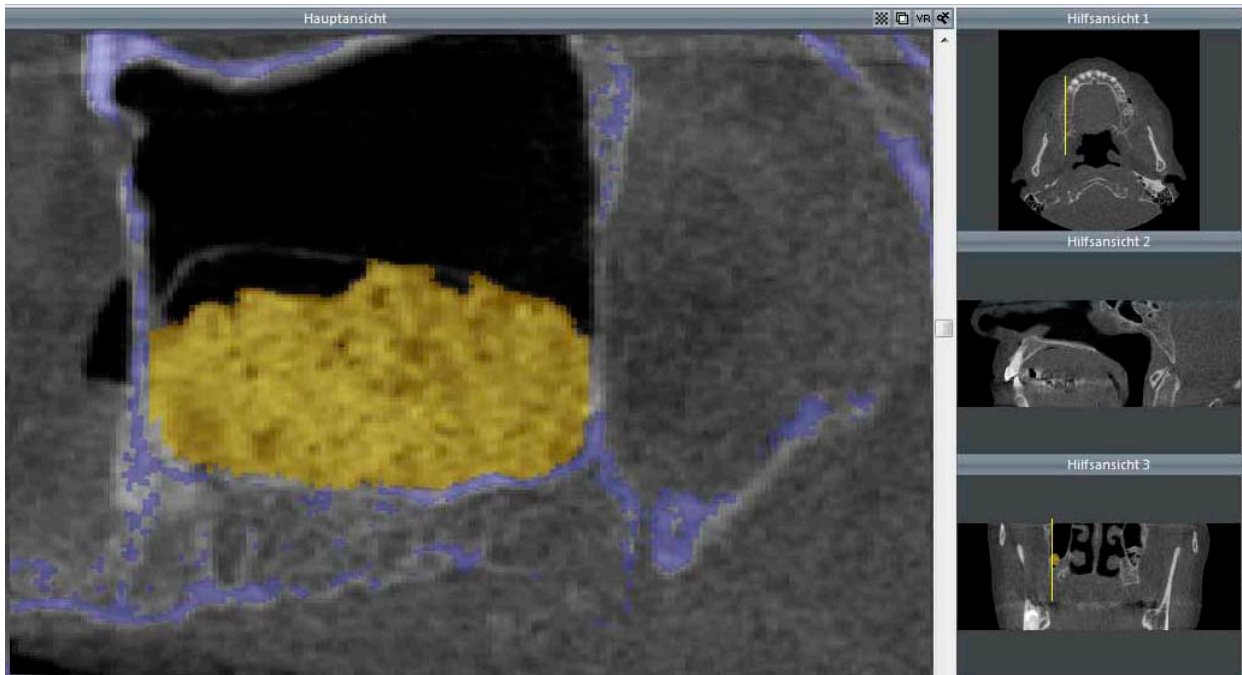
Bei der DVT-Untersuchung postoperativ nach SBE und Augmentation ließ die hohe Röntgendichte der beiden verwendeten Matrices eine gute postoperative Beurteilung des Augmentates zu (Abbildung 31). Somit war eine gute Abgrenzung zu den umliegenden knöchernen und weichgewebigen Strukturen möglich. Beide BM lagen in einer rundlich, halbmondartig aufgebauten Form am Kieferhöhlenboden vor. Im Formvergleich waren die Umrisse des TCP etwas kantiger. Bei TCP konnten in vier von sieben Fällen größere Lufteinschlüsse zwischen dem Augmentat beobachtet werden (Abbildung 32). Bei TCP-HyA waren bei einem von sieben Fällen größere Lufteinschlüsse zu erkennen (Abbildung 33). Bezüglich der Schleimhautverhältnisse nach Sinusbodenaugmentation konnte in neun von 14 augmentierten Fällen eine blande Kieferhöhle festgestellt werden. In fünf von 14 Kieferhöhlen war eine polypöse Verdickung der Schleimhaut über dem BM zu erkennen. Beim augmentierten TCP-HyA wurde in zwei von sieben Fällen eine luftblasenähnliche Struktur am Kieferhöhlenschleimhautrand vorgefunden.



**Abbildung 31:** Röntgenologischer Datenausschnitt aus einem sekundären DVT mit Abbildung der Kieferhöhlen nach beidseitiger Augmentation. Ansicht in der Frontalebene, Pat. Nr. 4.

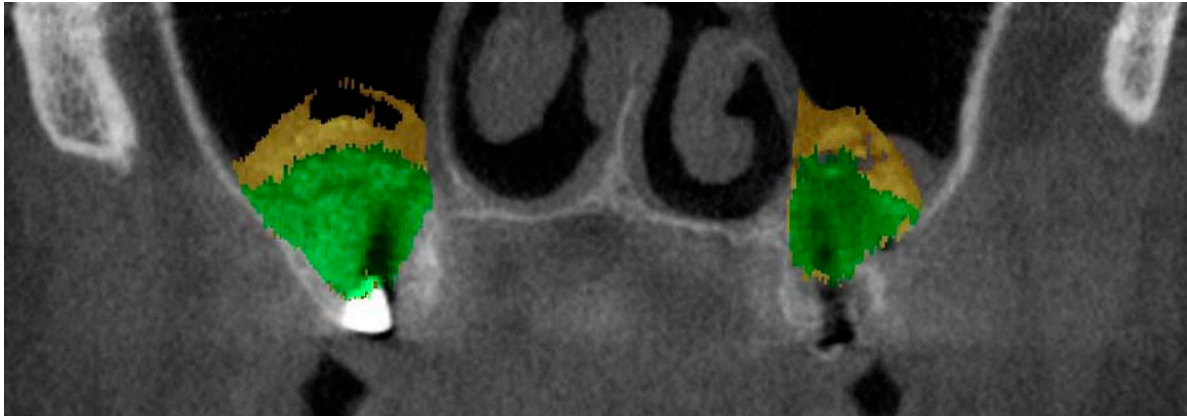


**Abbildung 32:** Röntgenologischer Datenausschnitt der linken Kieferhöhle nach Augmentation mit CEROS®-TCP-Granulat („gelb“ dargestellt). Die knöcherne Kieferhöhlenbegrenzung ist „blau“ abgebildet. Ansicht in der Saggitalebene, II. Quadrant, Pat. Nr. 4.



**Abbildung 33:** Röntgenologischer Datenausschnitt der rechten Kieferhöhle nach Augmentation mit CEROS<sup>®</sup>-TCP-Putty („gelb“ dargestellt). Die knöcherne Kieferhöhlenbegrenzung ist „blau“ abgebildet. Ansicht in der Sagittalebene, I. Quadrant, Pat. Nr. 4.

Der Röntgenbefund der Sinus maxillares postoperativ nach Implantation und Konsolidierung des BM von sechs Monaten zeigte bei allen Patienten eine röntgendicht abgrenzbare Struktur des Augmentats. Die Form des umgebauten BM war in einem kleineren Umfang als nach SBE mit rundlicher Knochenverteilung am Kieferhöhlenboden erkennbar (Abbildung 34). Bei Patient Nummer 4 war beidseits der Kieferhöhle eine schüsselförmige Anordnung des Augmentats zu erkennen, das auf eine starke Resorption beider BM hindeutete. Die nach SBE beobachteten Lufteinschlüsse zwischen den BM-Partikeln haben sich nach der sechsmonatigen Einheilungszeit verdichtet und sind in der Röntgendarstellung nicht mehr sichtbar. Eine veränderte Röntgendichte in der Verlaufskontrolle wurde als Anzeichen der ablaufenden Umbauprozesse und der knöchernen Durchbauung gewertet. Der Kieferhöhlenschleimhautbefund im Tertiär-DVT ergab in 14 von 14 Verläufen einen starken Rückgang bis zu einer kompletten Abnahme der verdickten Schleimhaut. Die luftblasenähnlichen Strukturen, die in zwei Fällen der Kontrollaufnahmen nach SBE bei TCP-HyA sichtbar waren, waren nicht mehr vorhanden. In den Kieferhöhlen ergaben sich keine Anzeichen für einen pathologischen Befund.



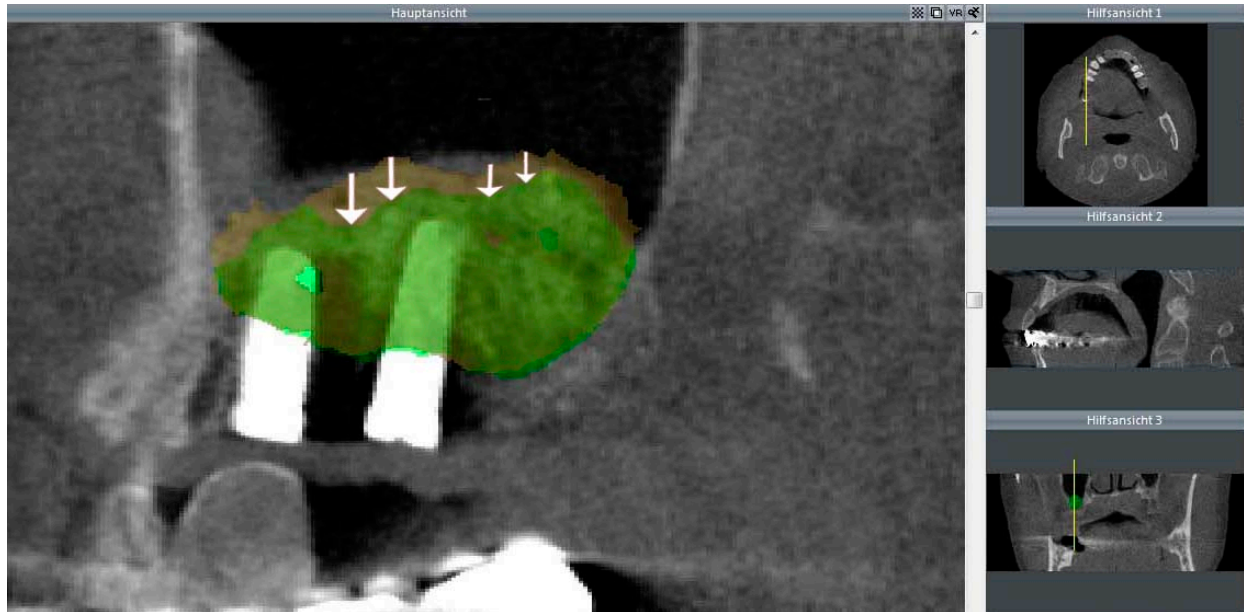
**Abbildung 34:** Überlagerter röntgenologischer Datenausschnitt aus dem sekundären und tertiären DVT. Darstellung der Kieferhöhlen mit Augmentat nach beidseitigen SBE („gelb“ dargestellt) sowie Augmentat nach beidseitiger Implantation nach sechs Monaten Konsolidierung („grün“ dargestellt). Ansicht in der Frontalebene, Pat. Nr. 5.

Die Betrachtung der Volumenschrumpfung innerhalb einer Kieferhöhle konnte nach sechsmonatiger Einheilzeit in allen Fällen ein Rückgang des Augmentatvolumens beobachtet werden (Tabelle 9). Bei allen Patienten verdeutlichte sich dieser Umstand in einer peripheren, zentripetal gerichteten Volumenreduktion. Dieses konnte in der Überlagerung der Volumendaten des sekundären und tertiären DVT visualisiert werden (Abbildung 35).

**Tabelle 9:** Ergebnisse des Biomaterial-Volumens (Einheit: ml) im Seitenvergleich nach Augmentation und nach Implantation entsprechend der sechs monatigen Konsolidierungszeit. Ceros-Putty fett und kursiv dargestellt.

Patient Nummer	Augmentation links (ml)	Nach Implantation links (ml)	Augmentation rechts (ml)	Nach Implantation rechts (ml)
1.	3,41	3,12	<b><i>2,14</i></b>	<b><i>1,97</i></b>
2.	2,27	1,98	<b><i>1,22</i></b>	<b><i>0,82</i></b>
3.	<b><i>2,09</i></b>	<b><i>1,94</i></b>	1,77	1,73
4.	3,43	2,47	<b><i>2,78</i></b>	<b><i>1,33</i></b>
5.	<b><i>5,65</i></b>	<b><i>3,59</i></b>	5,90	4,18
6.	<b><i>4,77</i></b>	<b><i>3,43</i></b>	3,68	3,17
7.	3,25	3,02	<b><i>3,66</i></b>	<b><i>2,42</i></b>

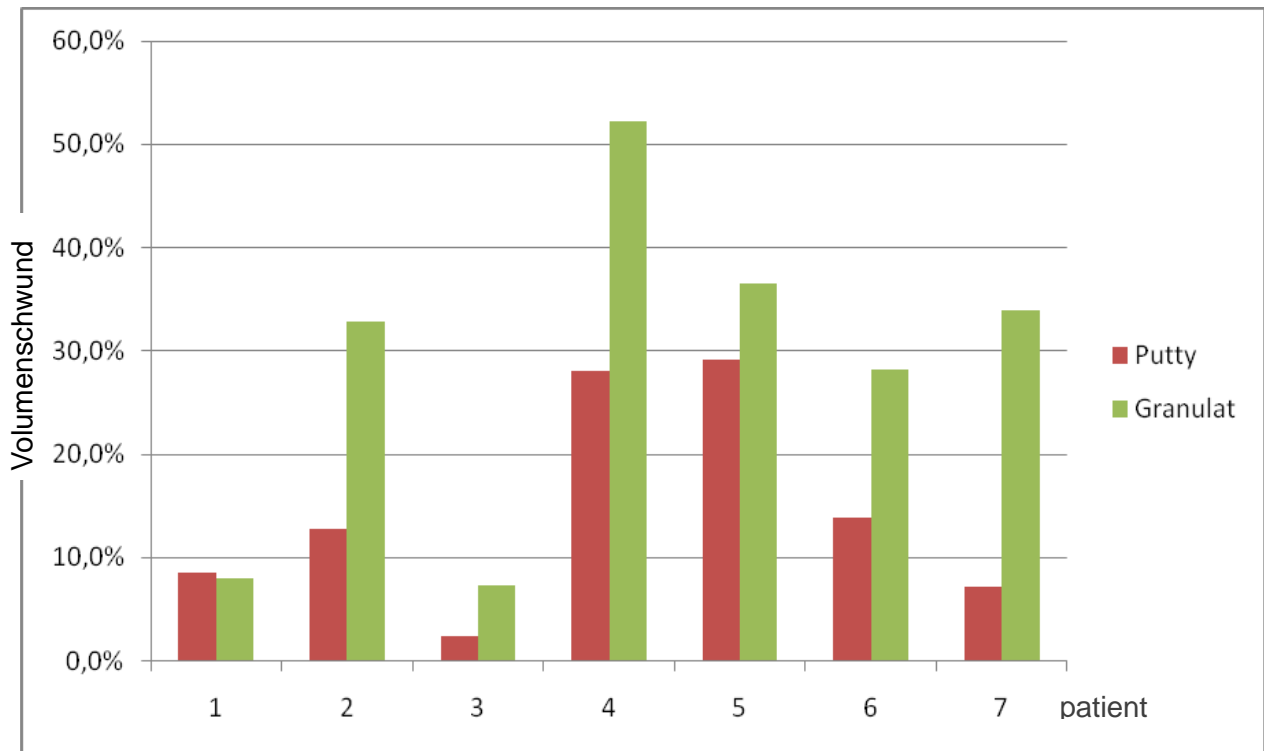




**Abbildung 35:** Darstellung des Biomaterial-Volumenschwunds (weiße Pfeile) in der rechten Kieferhöhle durch Überlagerung der sekundären Röntgenaufnahme (nach Augmentation „gelb“ dargestellt) mit dem tertiären DVT (nach Implantation „grün“ dargestellt). Ansicht in der Sagittalebene, I.Quadrant, Pat. Nr. 6.

Der Vergleich der beiden BM und deren Volumenstabilität untereinander machten deutlich, dass beidseitig sowohl bei TCP als auch bei TCP-HyA ein sichtbarer Volumenschwund abläuft. In der röntgenologischen Gegenüberstellung beider BM wurde ersichtlich, dass auf beiden Seiten das Augmentat eine gute Volumenstabilität zeigte und für die Implantation ein ausreichend dimensioniertes Knochenlager ausgebildet war. Da die dreidimensionale röntgenologische Verlaufskontrolle in kurzen Abschnitten im adäquaten Zeitrahmen ethisch nicht vertretbar war, konnte keine Aussage zur zeitlichen Biodegradation gemacht werden.

Die statistische Auswertung des Volumenschwunds der Augmentate mit Durchführung des T-Tests bei gepaarten Stichproben zeigte, dass die Volumenschrumpfung bei TCP im Zeitraum von sechs Monaten stärker abgelaufen ist als bei TCP-HyA. Die prozentualen Schrumpfungsraten verdeutlichen Abbildung 36 und Tabelle 10. Bis auf Patient Nr. 1, wo die Volumenreduktion bei TCP-HyA nur geringfügig stärker war als bei TCP, konnte bei allen anderen Patienten eine wesentlich stärkere prozentuale Schrumpfung bei TCP im Vergleich zu TCP-HyA beobachtet werden.



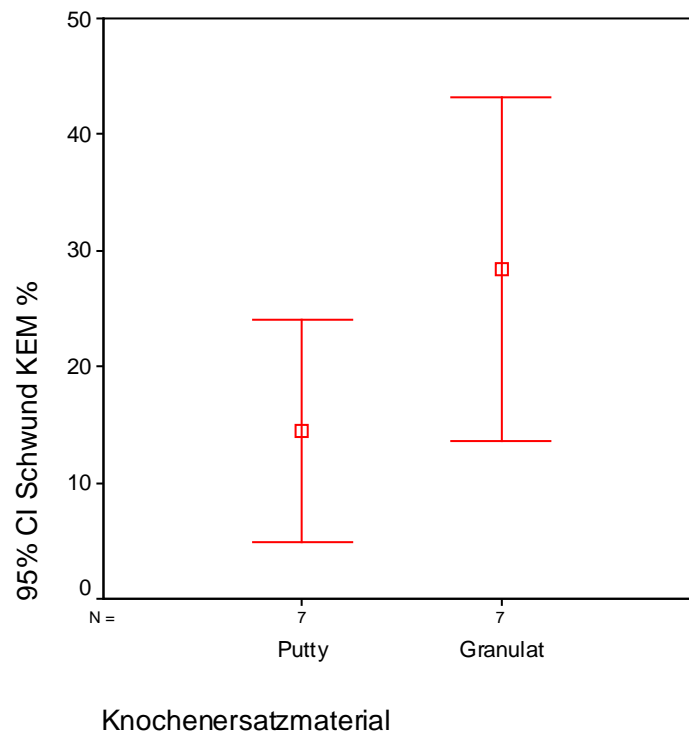
**Abbildung 36:** Säulendiagramm mit Darstellung des prozentualen Volumenschwunds der beiden Augmentate TCP-Putty (rote Säule) und TCP-Granulat (grüne Säule) pro Patient.

**Tabelle 10:** Prozentualer Volumenschwund der Biomaterialien nach einem halben Jahr Konsolidierung im Sinus maxillaris. Angabe der Volumenreduktion je Biomaterial und pro Patient (Pat.) in Prozent.

Volumenschwund	Pat. 1	Pat. 2	Pat. 3	Pat. 4	Pat. 5	Pat. 6	Pat. 7
TCP-Putty	8,5 %	12,8 %	2,3 %	28,0 %	29,2 %	13,9 %	7,1 %
TCP-Granulat	7,9 %	32,8 %	7,2 %	52,2 %	36,5 %	28,1 %	33,9 %

Der durchschnittliche Volumenschwund aller Augmentate mit TCP erreichte einen Mittelwert von  $28,4 \pm 16,1$  %. Dagegen lag der Mittelwert des Volumenschwunds aller Augmentate mit TCP-HyA bei  $14,5 \pm 10,3$  % (Abbildung 37). Das Resultat nach einem halben Jahr Konsolidierung der Augmentate wies auf eine deutlich stärkere Abnahme des Volumens bei TCP hin. Die Volumenschumpfung des TCP im Vergleich zu TCP-HyA zeigte jedoch nach der T-Test

Analyse mit  $p = 0,39$  keine statistische Signifikanz ( $p \geq 0,05$ ). Dennoch konnte eine klare Tendenz einer besseren Volumenstabilität von TCP-HyA dargelegt werden. Die positive Tendenz stimmte mit den histomorphometrischen und immunhistologischen Ergebnissen überein. Aus den Zahlen wird somit auch ersichtlich, dass bei größeren Augmentatvolumina mit einer stärkeren absoluten Schrumpfung gerechnet werden muß.



**Abbildung 37:** Fehlerbalkendiagramm mit einem 95 %-Konfidenzintervall (CI) des Mittelwerts für den prozentualen Volumenschwund der Biomaterialien CEROS<sup>®</sup>-TCP-Putty und CEROS<sup>®</sup>-TCP-Granulat.

## 5. Diskussion

### 5.1. Trikalziumphosphat

Die vorliegende Studie basierte auf der Grundlage, dass  $\beta$ -TCP ein erfolgreich klinisch angewandtes und in wissenschaftlichen Studien etabliertes BM ist (Merten, 2001; Szabo, 2001; Suba, 2006). Studien, die im direkten Vergleich  $\beta$ -TCP mit unterschiedlichen Verarbeitungseigenschaften gegenüberstellen, sind jedoch trotz der guten allgemeinen Literaturlage über die  $\beta$ -TCP nach wie vor selten (Knabe, 2008; Szabo, 2005). Der Einsatz von  $\beta$ -TCP in beiden untersuchten Varianten zeigte nach Anwendung im Sinus maxillaris eine vorhersagbare knöcherne Integration und Biomaterialdegradation, so dass daraus ein solides Knochenlager resultierte, welches in allen Fällen eine verlässliche Implantation ermöglichte. Beide verwendeten Substitute gehörten zu den synthetisch hergestellten  $\beta$ -TCP. Die Osteokonduktivität des BM war darauf zurückzuführen, dass es ähnliche Eigenschaften wie die humane Spongiosa besitzt. Das Gerüst der interkonnektierenden Poren stellte eine große Oberfläche bereit und förderte, aufgrund der Permeabilität, die Vaskularisation, die Zelleinwanderung und folglich die Knochenformation (Blokhuys, 2000). Die vorgestellten  $\beta$ -TCP wiesen die gleiche chemische Materialzusammensetzung auf, jedoch mit unterschiedlicher Morphologie und unterschiedlicher Reaktion in vivo. Ein weiterer Unterschied war, dass  $\beta$ -TCP in Putty-Struktur (CEROS<sup>®</sup>-TCP-Putty) mit fermentierter HyA angereichert wurde.

Aufgrund dessen konnte davon ausgegangen werden, dass die Degradation und Persistenz des eingebrachten alloplastischen BM von der Materialart und der Struktur abhängig war. Es galt festzustellen, ob die Modifikation der Mikrostrukturen der  $\beta$ -TCP eine Verbesserung der Materialeigenschaften ergibt und als BM somit zu einer klinisch relevanten, schnelleren und qualitativ besseren Einheilung führen kann. Desweiteren sollte geklärt werden, welchen Einfluß HyA im Komplex mit  $\beta$ -TCP auf die Knochenneubildungsrate hat mit dem Ziel, die Applikationseigenschaften bei schwierigen Defektmorphologien und ungünstigen intraoperativen Umständen, wie sie z.B. bei der SBE auftreten können, zu optimieren.

In einer neueren Studie von Zhou (2011) wurde der Zusammenhang zwischen kleinerer Partikelgröße und kleinerem Partikelabstand und erhöhter Knochenneubildung beschrieben. Um die osteokonduktiven Fähigkeiten hinsichtlich der Knochenbildungsrate zu steigern, sollte das BM  $\beta$ -TCP eine ähnliche Struktur wie biologischer Knochen aufweisen (Burg, 2000). Die

entscheidenden Charakteristiken der Osteokonduktion waren die Partikelgröße (Zhou, 2011) und der Partikelabstand (Xu, 2003) sowie die interkonnektierende Struktur (Weiss, 2003). Auch Gauthier (1998) und Galois (2004) fanden heraus, dass sich der Durchmesser der Mikroporen auf die Knochenneubildungsrate auswirkte.

Basierend auf dieser Erkenntnis hinsichtlich der Morphologie und des klinisch erfolgreich eingesetzten Materials  $\beta$ -TCP, erfolgte die Studienuntersuchung in vivo als Paarvergleich zweier verschiedener  $\beta$ -TCP, inseriert in je eine Kieferhöhle eines Patienten mit unterschiedlicher Struktur (Split-Mouth-Design). Es wurde ein handelsübliches  $\beta$ -TCP in Granulatform (CEROS<sup>®</sup>-TCP-Granulat, 60 % Porosität) mit einem in der Morphologie abgewandelten  $\beta$ -TCP in Putty-Struktur (CEROS<sup>®</sup>-TCP-Putty, 60 % Porosität, angereichert mit fermentierter HyA) verglichen (Tabelle 2). Während TCP eine homogene Mikrostruktur mit einer Korngröße von 0,5-0,7 mm und 0,7-1,4 mm besaß, bestand TCP-HyA aus unterschiedlichen Korngrößen zwischen 0,12-0,25 mm und 0,5-0,7 mm. Die durch komplexe Technologien erfolgte Umgestaltung der Struktur in einen hoch komplexen BM-Aufbau brachte hervor, dass der Erfolg der innovativen Struktur keiner bestimmten morphologischen Eigenschaft zuzuordnen war.

## 5.2. Studiendesign

Bedingt durch die Komplexität der Osteogenese wurden in der Studie verschiedene Analyseansätze genutzt. Zur Evaluierung der Knochenheilungsvorgänge wurden einerseits die Bioplate histomorphometrisch für die Quantifizierung der Knochenneubildung und der persistierenden Partikelmenge ausgewertet (Suba, 2006). Andererseits wurden die Proben immunhistologisch mittels Lichtmikroskop auf eine osteogene Gewebsantwort untersucht (Knabe, 2008). Desweiteren wurden die prä- und postoperativ nach SBE und nach Implantation angefertigten DVT-Daten volumetrisch analysiert, um eine Aussage über die Volumenstabilität zu treffen. Dieses praxisnahe Studiendesign wurde aufgestellt, um die komplexen Aspekte der Augmentateigenschaften zu beleuchten sowie das Verhalten unterschiedlicher Materialstrukturen in vivo zu vergleichen und daraus klinisch relevante Aussagen zu treffen. Die Untersuchung wurde auf einem Split-Mouth-Design aufgebaut, in der zwei unterschiedliche  $\beta$ -TCP bei demselben Patienten bilateral in je einen Sinus maxillaris zur Defektkompensation inseriert wurden. Somit konnten die individuellen Patientenfaktoren auf beide BM einwirken und diese gleichermaßen beeinflussen. Szabó (2001) stellte in seiner Studie im Split-Mouth-Design mit

histologischen und histomorphometrischen Auswertungen fest, dass die Schnelligkeit der Knochenbildungsrate des inserierten BM in jeweils eine Kieferhöhle bei jedem Patienten beidseitig überein stimmte. Hierbei hatte der individuelle Organismus einen starken Einfluss auf den Verbleib und das Verhalten der inserierten Augmentate. Durch den klinischen Paarvergleich konnte eine stärker fundierte Aussage getroffen werden, da die von dem Organismus abhängigen Faktoren auf beide inserierten BM zeitgleich und gleichermaßen einwirken konnten (Hujoel, 1992).

In Anlehnung an diverse vorausgegangene wissenschaftliche Berichte und gängige klinische Verfahren wurde eine Einheilzeit des BM von einem halben Jahr festgelegt (Merten, 2001; Strietzel, 2004), um hieraus aussagekräftige, histologische Veränderungen erfassen und hohe osteogene Gewebsaktivität registrieren zu können.

Die Zusammenstellung der Patienten erfolgte nach Vorstellung in einer niedergelassenen oralchirurgischen Praxis. Seitens der Patienten bestand der Wunsch nach einer implantatgetragenen prothetischen Versorgung mit beidseitig unzureichendem Knochenangebot in der posterioren Maxilla. Die klinische Durchführung der SBE mit Augmentation sowie die nach sechs Monaten durchgeführte Implantation verliefen ohne gravierende postoperative Komplikationen. In vielen aktuellen Studien wurden Risiken und auftretende Probleme, wie beispielsweise postoperative Belüftungsstörungen des Sinus maxillaris, eine Sinusitis maxillaris, Wundheilungsstörungen oder Abstoßung des Ersatzmaterials, diskutiert (Mardinger, 2007; Zijderveld, 2008). Diese konnten in der vorliegenden Studie bei den durchgeführten Kontrolluntersuchungen nach chirurgischem Eingriff weder bei TCP noch bei TCP-HyA bestätigt werden. Abgesehen von dem Drop-Out eines Patienten, wurden bei sieben Patienten alle 40 inserierten Implantate mit einer Suprakonstruktion erfolgreich versorgt. Die solide knöcherne Regeneration der entnommenen Bioplate spiegelte die gute Primärstabilität der Implantate bei Einbringung wieder. Bei einer vertikalen Restknochenhöhe im posterioren Anteil der Maxilla von  $< 5$  mm, konnte durch die knochenbauende Therapie eine Biopsie von im Durchschnitt 10 mm Länge erfolgen. Dies korrelierte mit der in der Literatur im Mittel gewonnenen vertikalen Knochenhöhe von 12 bis 16 mm nach Sinusbodenaugmentation (Chaushu, 2009; Meyer, 2009).

Im Rahmen der vorliegenden Studie konnten hinsichtlich des operativen Handlings verschiedene Vorteile gegenüber der Anwendung eines ausschließlichen Granulates ermittelt werden. Durch die Putty-Struktur verbessern sich einerseits die Stapeleigenschaften des Materials, wenn es in

zum Teil uneinsehbare Defektbezirke eingebracht wird, andererseits wird im Falle von stärkeren Blutungen im Operationsfeld das sogenannte Abschwemmen des Putty durch seine verfestigte Binnenstruktur verhindert. Das bedeutet, dass die rheologischen Eigenschaften von TCP-HyA auch unter klinisch schwierigen Bedingungen konstant bleiben. Gerade bei SBE muß z.B. immer mit Blutungen gerechnet werden, die dann das operative Endergebnis kompromittieren bzw. unvorhersehbar gestalten können (Jung, 2011). Hinsichtlich der klinischen Anwendung zeigen beide Materialien deutlich unterschiedliche Applikationseigenschaften. Die beim TCP-HyA deutlich festere Binnenstruktur der Augmentatportionen resultiert in einer wesentlich verbesserten Ortsständigkeit. Ein Abschwemmen der Materialien mit Durchwanderungstendenz bei z.B. sehr dünner Kieferhöhlenschleimhaut oder der Dislokation von Biomaterialpartikeln in die benachbarten anatomischen Strukturen mit den möglichen Folgen einer Sequestration wird hierdurch erheblich reduziert. Die erhöhte Rigidität des TCP-HyA lässt somit auch die Augmentation in weniger knöchern begrenzte Defekte zu, die bei reinen Partikulaten bzw. Granulaten nur mit zusätzlichen Stabilisierungsmaßnahmen wie z.B. Membranen und Pins möglich erscheinen. Da sich die Applikationseigenschaften klinisch nicht metrisch erfassen lassen, kann als einziger Parameter die Schrumpfung zur Beurteilung der Volumenkonstanz herangezogen werden. Die in der vorliegenden Studie vorgestellte Erfassung makromorphologischer Volumenänderungen in augmentierten Arealen ermöglicht erstmals nach der rein klinischen, radiologischen-tomographischen und histologischen Vermessung eine Aussage zur tatsächlichen dreidimensionalen Morphologie des dem Operateur zur Verfügung stehenden Knochenangebotes. Der in dieser Studie erarbeitete Algorithmus ist reproduzierbar und gestattet, das tatsächlich den klinischen Bedingungen entsprechende morphologische Korrelat zu ermitteln. Es gibt zurzeit in vitro Lösungsansätze für volumetrische Erfassungen, jedoch berücksichtigen diese nicht ausreichend die postoperativen Variabilitäten (Platzer, 2012) wie z.B. Schleimhautreaktionen und intraaugmentäre Diskontinuitäten in der Art von Lufteinschlüssen.

Ein direkter Vergleich der vorliegenden Studie mit anderen ist aufgrund von unterschiedlich angewandten Methoden sowie keinem einheitlichen Vorgehen in der Literatur nur bedingt möglich. So sollte beachtet werden, dass es sich innerhalb der vorliegenden Daten der Stichproben um eine Vermengung aus  $\beta$ -TCP mit autogenem Knochen im Verhältnis 10:1 handelt. Die Beimengung von autologen Knochensplittern ist eine oft durchgeführte Maßnahme (Becker, 1996; Horch, 2004). Dennoch wurde sie nicht als standardisierte Methode in den

ausgeführten Studien beschrieben. Der zusätzlich verwendete autologe Knochen sichert im Falle der SBE die Verfügbarkeit von genügend zellulären osteogenetisch aktiven Bestandteilen wie Osteoblasten und Osteozyten, die im Zusammenwirken mit den aus dem ortsständigen Knochen einwandernden Osteoprogenitorzellen die Osteoneogenese und Konsolidierung des augmentierten Volumens sichern (Cawood und Stoelinga, 1996, 2000, 2006). Sinkt also wie im Falle der SBE die Fläche und die Vaskularisation des ortsständigen knöchernen Kieferhöhlenbodens, von dem aus potentielle Osteoprogenitorzellen in das Augmentat einwandern können, so steigt die Notwendigkeit, dem BM autologen Knochen hinzuzufügen. In der vorliegenden Studie wurde daher auf die zusätzliche Gabe von autologem Knochen nicht verzichtet und mit der geringen hinzugefügten Menge ein hypothetisches Minimum an autologem Knochen gesichert. Damit sollte eine möglichst präzise Aussage zum Verhalten von TCP und TCP-HyA ohne gravierenden Einfluß des autologen Knochens gemacht und trotzdem eine Knochenbiopsieentnahme schon nach sechs Monaten ermöglicht werden.

### **5.3. Diskussion der lichtmikroskopischen Präparate**

Die Einführung der histomorphometrischen Analysen mittels Biopsie machte die Auswertung der neu gewonnenen Knochenmenge sowie einen Vergleich der BM möglich. Die einzelnen Mengenangaben vom neu gebildeten knöchernen Anteil, der persistierenden Partikel der BM sowie der Gewebsmatrices, gaben im Forschungsdesign den Erfolg des BM an und folglich im klinischen Gebrauch den Erfolg der Knochengewinnung für eine erfolgreiche Implantation (Norton, 2003; Boëck-Neto, 2005). Dennoch stieß die Histomorphometrie im histologischen Schnitt auf Barrieren. Demnach konnten bei der Vermessung der  $\beta$ -TCP-Bioptate aufgrund von Schichtdicke und -überlagerung Ungenauigkeiten auftreten. Aber auch durch den bestehenden Degradationsprozess der BM-Partikel konnten kleinste Teilchen nicht abgegrenzt werden und daraus resultierten ebenfalls abnehmende Messgenauigkeiten.

Unter Zuhilfenahme der lichtmikroskopischen histomorphometrischen Analyse konnte sowohl bei TCP als auch bei TCP-HyA eine sehr gute Osseointegration der BM und eine gute Osteoneogenese nachgewiesen werden. Die Beobachtung entsprach in etwa den in der Literatur angegebenen Ergebnissen bei Augmentation mit  $\beta$ -TCP (Szabo, 2001; Artzi, 2004). Die persistierenden BM-Partikel waren vor allem im zentralen Bereich überwiegend knöchern



umschlossen und die neu gewonnenen Knochen trabekel fügten sich mehrheitlich im direkten Kontakt zum BM. Dieses deutete auf ein Knochenremodelling im Sinne der Osteokonduktion hin, was sich anhand der Osteoblasten und des Osteoids, das dem Knochen randständig auflagerte, beobachten ließ. Darüber hinaus konnte Geflecht Knochen um die persistierenden BM-Partikel gefunden werden. Dies entspricht den Beobachtungen von Ewers (1986), der in seiner Studie Knochenumbauvorgänge und ein ossäres „Bridging“ zwischen Lagerknochen und Transplantat beschreibt.

Histologisch wiesen beide  $\beta$ -TCP-Substitute eine gute Osteokonduktivität auf. Dieses stimmt mit aktuellen Studien überein (Horch, 2006; Klijn, 2012). Im Vergleich konnte sichtbar gemacht werden, dass es in der TCP-HyA Gruppe zu einer stärkeren, ossären Durchbauung mit vielen knöchernen Zwischenverbindungen kam und ein deutlich höherer Knochenanteil vorlag. Hingegen ließ sich die Knochenmenge mit Einsatz von TCP mit weniger neuen ossären Formationen nach apikal und nicht so vielen Zwischenverbindungen der jungen Knochen trabekel darstellen. Während TCP-HyA einen prozentualen Knochenanteil von  $30,1 \pm 8,1$  % aufwies, kam der neugeformte Knochen des TCP nur auf  $17,4 \pm 8,7$  %. Der neue Knochen bildete sich vom dünnen ortständigen Alveolarkamm aufwärts in Richtung Schneider'scher Membran. Der prozentuale Knochenanteil konnte durch den Gebrauch von TCP-HyA im Bereich des Augmentationsgebietes erhöht werden. Jedoch war die Differenz der Knochenneubildung zwischen den beiden Gruppen nach der bewerteten Zeit statistisch nicht signifikant. Der histomorphometrische Vergleich der beiden  $\beta$ -TCP-Präparate ließ jedoch eine Korrelation zwischen der Strukturveränderung und des daraus folgenden positiven, osteogenen Potentials im osteokonduktiven Verhalten erkennen. Daraus lässt sich schließen, dass die Modifikation von BM durch bioaktivere Oberflächen die ossäre Integration beschleunigt und das Einsatzspektrum erweitert. Durch die Substanzeigenschaften von TCP-HyA wird eine bessere Diffusion von zellulären Komponenten und Kapillarisation ermöglicht, was somit zu erhöhtem Knochenan- bzw. umbau führt.

Als Trägermaterial des TCP-HyA wird ein gefriergetrocknetes Hydrogel aus fermentierter HyA verwendet. HyA wird aufgrund ihrer Eigenschaften der Viskoelastizität, des hygroskopischen Verhaltens, der Biokompatibilität sowie der ausgeschlossenen immunogenen Aktivität für viele verschiedene medizinische und pharmazeutische Applikationsformen genutzt (Liao, 2005). Da HyA als natürliche Komponente in der extrazellulären Matrix des menschlichen Körpers

vorliegt, ist davon auszugehen, dass es keinen großen Einfluss auf die Knochenregeneration im augmentierten Bereich hat. Dennoch haben Forscher in Tierexperimenten zeigen können, dass eine Korrelation zwischen dem Gehalt an HyA im Körper und einer osteogenetischen Wirkung besteht (Pilloni, 1998; Zou, 2008). Dieses Ergebnis geht mit den Daten der in vivo Studie von Chazono et al. (2004) konform. Diese verglichen das osteogenetische Verhalten von zwei Knochenersatzmaterialien auf  $\beta$ -TCP-Basis mit und ohne 3,5 %igen Hyaluronsäurekomplex, die in Oberschenkelknochen von Hasen implantiert wurden. Hierbei wurde eine leicht höhere Neubildungsrate bei dem Verbund von  $\beta$ -TCP mit HyA ermittelt sowie eine schnellere Resorption der  $\beta$ -TCP-Partikel. Im Gegensatz zu den Ergebnissen dieser Arbeitsgruppe konnte jedoch in der vorliegenden Studie an Hand der TRAP-Färbungen keine zellvermittelte Desintegration der  $\beta$ -TCP-Granulate über mehrkernige Riesenzellen festgestellt werden. Eine mögliche Erklärung könnte sein, dass die zellvermittelte Desintegration und Resorption über Osteoklasten und mehrkernige Riesenzellen eher im frühen Stadium der Augmentatreifung eine Rolle spielt und nach mehreren Monaten dann nur noch Löslichkeitsphänomene zum Tragen kommen (Chazono, 2004). Das HyA einen osteogenetisch stimulierenden Effekt ausüben kann, wurde auch in vivo an Tibia-Defekten von Ratten histomorphometrisch nachgewiesen, jedoch ohne die Verwendung von  $\beta$ -TCP (Aslan, 2006). Jedoch scheint auch der osteogenetische und möglicherweise auch osteoinduktive Effekt von HyA osteoblastenvermittelt molekulargewichts- und dosisabhängig zu sein, wie von Huang et al. (2003) in Zellkulturversuchen an Calvaria abstammenden mesenchymalen Zellen neugeborener Ratten gezeigt wurde. Die Ergebnisse der vorliegenden Studie dokumentieren klar, dass sowohl TCP als auch noch stärker TCP-HyA in der Lage sind, die Osteoblastendifferenzierung zu ermöglichen und zu stimulieren. Eine Erklärung für dieses Phänomen könnte einerseits sein, dass HyA über seine physikochemischen Eigenschaften die Wirkung von Wachstumsfaktoren verstärkt (Sasaki und Watanabe, 1995) und andererseits über seine osmotische Pufferfunktion, die Wirkung als Molekularsieb sowie die Homöostase des Wasserhaushaltes im Augmentat derart gute Bedingungen für die Proliferation und Reifung der Osteoblasten schafft (Fraser, 1997). Die Auswirkung des Zusatzes an HyA im BM ist indes nicht Bestandteil dieser Studie und sollte in weiterführenden Forschungen untersucht werden.

Entscheidend für den Langzeiterfolg eines Implantates ist das Ausmaß des Implantat-Knochen-Kontaktes (Schwarz, 2007), da die Kraftweiterleitung über das Knocheninterface ausgeübt wird. Die Knochenneubildung an der Implantatoberfläche und das Verwachsen des Knochens mit dem

Implantat, stellt eine gute Osseointegrität dar und ist die Grundlage für die Krafteinleitung über enossaler Implantate (Buser, 1991). Klinische Studien beschreiben deutliche Unterschiede bezüglich der Implantatüberlebensrate in Abhängigkeit der Implantatlokalisierung (Adell, 1990), sodass die Vermutung nahe liegt, dass die variablen Knochenstrukturen innerhalb der Insertionsregion und somit der Einfluss der verschiedenen großen Implantat-Knochen-Kontaktflächen eine entscheidende Rolle für die Implantatsekundärstabilität spielt.

Die im Mittel erhöhte Knochenbildung bei Verwendung von TCP-HyA nach halbjähriger Einheilzeit ließ eine bessere Osseointegration erwarten als bei Nutzung von TCP. Dennoch gaben die Bioplate den Ist-Zustand vor Implantation wieder, so dass über den Osseointegrationsgrad der Implantate nur gemutmaßt werden kann. Um eine gute Osseointegrität zu erreichen, ist eine gute Primärstabilität bei Implantatinsertion ein wichtiger Parameter. Die erfolgreiche Osseointegrität ist von dem Ausmaß und der Regenerationskapazität des ortständigen Knochens sowie von der Knochendichte im Bereich der Augmentation abhängig (Wiltfang, 2001). Weitere beeinflussende Faktoren der Osseointegration sind die unbelastete Einheilzeit des dentalen Implantates, die Oberflächenbeschaffenheit und die Implantatlänge (Schlegel, 2002, 2003). In der vorliegenden Studie zeigte sich bei beiden inserierten BM eine vorangeschrittene Osteogenese mit hoher zellulärer Aktivität, die eine günstige Wirkung auf die Osseointegration der Implantate erwarten lässt (Wheeler, 1997).

Ein entscheidender Parameter für die knöchernen Durchbauung ist die Degradation des Materials. Das Ersatzmaterial sollte nicht nur die Knochenneubildung stimulieren sondern auch während der Degradation des BM zeitgleich fortschreitend durch neues Knochengewebe ersetzt werden (Wiltfang, 2002; Ewers, 2004). Wenn das Material zu schnell abgebaut wird, ist die Integrität des Leitgerüsts in der Umbauphase gefährdet. Hingegen ist bei der anhaltenden Persistenz des BM im Defekt der Aufbau einer kontinuierlichen Knochenstruktur beeinträchtigt und fungiert dann allein als Füllmaterial (Schenk, 1991). Das Degradationsverhalten der beiden Substitutionsmaterialien war in der vorliegenden Studie nur schwierig festzustellen. Im histologischen Bild erkannte man bei beiden BM eine deutliche Verzahnung und Durchwachsung der  $\beta$ -TCP-Partikel mit knöchernen Trabekeln. Daraus ließ sich ein degradierender Prozess der BM mit Knochenumbau vermuten. Nichts desto trotz konnte anhand dieser Stichprobe keine fundierte Aussage über die Dauer der Degradation getroffen werden, da nur einmalig vor Implantation ein Knochenbioplat entnommen wurde. Somit konnte nur der Zustand nach einem halben Jahr der Konsolidierung des BM im Sinus maxillaris beurteilt werden. Um die

Degradation wissenschaftlich zu validieren, müssten Langzeituntersuchungen mit den Materialien erfolgen.

Die Menge der persistierenden Restpartikel betragen in der Studie bei Einsatz von TCP-HyA 29,5 % und bei TCP 32,9 %. In der Literatur variieren die Angaben der verbliebenen BM-Teilchen aus  $\beta$ -TCP nach halbjähriger Einheilzeit zwischen 5,8 % und 44 % (Buser, 1998; Merten, 2001; Szabo, 2005). Eine vollständige Resorption der Partikel ist nach ca. 1,8 Jahren erkennbar (Merten, 2001; Wiltfang, 2002), sodass die Ergebnisse der vorliegenden Studie in der histologischen Analyse die voranschreitende Degradation und den in absehbarer Zeit kompletten Abbau der Materialpartikel erwarten lassen.

#### **5.4. Diskussion der immunhistologischen Daten**

Die Darstellungen von Biopsiezylindern und konventionell histologische Untersuchungen nach SBE zeigen, dass die Knochenneubildung immer vom ortsständigen Knochen und nicht von der Schneider'schen Membran ausgehen (Knabe, 2008; Stiller, 2009). Die Materialkombination und der geringe Anteil von autologem Knochen machten es daher erforderlich, das Untersuchungsfenster für die histomorphometrische und immunhistochemische Evaluation dahingehend zu modifizieren, dass dieses näher an den ortsständigen Knochen herangerückt und im Fall der Immunhistochemie geteilt wird. Die Analyse der immunhistochemischen Schnitte erfolgte deskriptiv mittels Bewertungsskala nach Knabe (2008). Die durch die Osteoblasten synthetisierten Knochenproteine haben sich als dienliche Vertreter der verschiedenen Entwicklungsphasen der Osteogenese herausgestellt (Owen, 1990; Beresford, 1993; Delmas, 2000). Während Col 1 und ALP mit der Phase der Zellproliferation und der Differenzierung der Osteoblasten assoziiert werden (Mizuno, 2001), charakterisieren OC und BSP die anschließende Reifephase der extrazellulären Matrix mit Mineralisation des Knochengewebes (Lian, 1989; Cooper, 1998). Alper (1989) konnte in seiner Studie zeigen, dass der Proteinlevel von OC in Knochendefekten mit der Knochenneubildung im histologischen Bild korreliert. Auch Malaval (1994) bestätigte, dass der Proteinlevel der Knochenmarker mit der Knochenbildung korreliert. Die immunhistologischen Resultate zeigen die Nützlichkeit der biochemischen Parameter für die Darstellung der osteoblastischen Differenzierung und Reifung. Die Untersuchung der Zelldifferenzierung und Knochenreifung erfolgte in der vorliegenden Studie nach einem halben Jahr Einheilungszeit mittels immunhistologischer Färbung der Schnitte der unterschiedlichen  $\beta$ -

TCP-BM. In dem Forschungsdesign wurde das Expressionsprofil der Knochenmarker in humanen osteogenen Zellen quantitativ im Vergleich zu den verschiedenen  $\beta$ -TCP bestimmt. In den immunhistologischen Abbildungen der Stichprobe wurden deutliche Zeichen von osteogener Vitalität gefunden. Die deutliche Expression der Knochenmarker (Col 1, ALP, OC, BSP) wurde primär durch die fibröse Matrix des osteogenen Mesenchyms ausgelöst und gab Hinweise auf einen verstärkten aktiven Ablauf der Osteogenese und dessen Progression. Die Ausschüttung der osteogenen Marker war Ausdruck für die zelluläre Aktivität und variierte mit dem Entwicklungsstadium des Knochens (Roser, 2000). Die differierende Expression war wiederum zurückzuführen auf die osteoblastische Synthese der Marker in unterschiedlichen Reifephasen der Zelldifferenzierung (Aubin, 1998; Franceschi, 1999). Auch das Ergebnis der Gewebeanalyse durch die osteogenen Marker konnte bestätigen, dass die unterschiedliche Morphologie der  $\beta$ -TCP nicht nur die Knochenneubildung und die Partikeldegradation beeinflusste, sondern auch die Markerausschüttung im neuen Knochengewebe (Knabe, 2008).

In der vorliegenden Studie zeigten sich die osteogenen Marker als phänotypischer Maßstab der osteoblastischen Differenzierung und Gewebsreifung, bei beiden Ersatzmaterialien im zentralen Untersuchungsareal deutlich sichtbarer als im apikalen Bereich. Es konnte klar gezeigt werden, dass in der TCP-HyA-Gruppe die Expressionen von allen vier Markern höher ausfielen als in der TCP-Gruppe. Aus diesem Studienergebnis konnte geschlossen werden, dass beim Einsatz von TCP-HyA im Vergleich zu TCP stärkere Knochenumbauprozesse und eine fortgeschrittenere Knochenreifung erreicht werden. Obwohl in der Stichprobe die Markerexpression beim Gebrauch von TCP-HyA im Gegensatz zu TCP einen stärkeren „Immun-Score“ ergaben, ist zu bemerken, dass nach sechs Monaten Konsolidierung im Sinus maxillaris bei beiden BM eine deutliche osteogene Markerexpression erreicht werden konnte. Bei beiden BM konnte sonst das aktive Voranschreiten der Knochenbildung, des Knochenwachstums und der Mineralisation des Knochengewebes bestätigt werden. Die vorliegenden Studienergebnisse fanden Übereinstimmung mit denen von anderen Autoren. Miyamoto (2012) konnte beispielsweise in einer aktuellen histomorphometrischen und immunhistologischen Fallstudie nachweisen, dass der Einsatz von  $\beta$ -TCP als BM, aufgrund der interkonnektiven Porenstruktur, die Migration der Osteoprogenitorzellen fördert. Die genauen molekularen Mechanismen, die aufgrund einer veränderten Materialoberfläche zu einem gesteigerten Effekt auf die umgebenden Zellen und deren Signalwege führen, sind jedoch noch nicht hinreichend geklärt.

Schon innerhalb des recht kleinen Untersuchungsfensters war ein erheblicher Gradient des Immun-Scores festzustellen mit wesentlich stärkerer Färbung der zellulären – und Matrixkomponenten im zentralen Bereich gegenüber einer schwächeren Färbung im apikalen Bereich. Das BM TCP-HyA zeigte günstigere Bedingungen einer schnelleren Zelleinwanderung und osteogenen Zelldifferenzierung, ermittelt durch die erhöhte Markerexpression. Die stärkere Färbung im Immun-Score apikal bei TCP-HyA im Gegensatz zu TCP verdeutlicht bzw. untermauert eindrucksvoll die histomorphometrischen Ergebnisse. Auch dieser Umstand könnte somit ein Hinweis auf die HyA-vermittelte verstärkte Osteoblastendifferenzierung sein, die insbesondere dann zum Tragen kommt, wenn ein Defizit an zellulären Komponenten verzeichnet wird, wie es im apikalen Bereich des Augmentates der Fall ist. Dennoch waren der immunhistologischen Datenauswertung aufgrund von Schichtdicken und Überlagerungen Grenzen gesetzt. Dadurch wurde die Sichtbarkeit der Markerexpressionen und deren Zuordnung beeinträchtigt (Neo, 1998).

Bemerkenswert sind in diesem Zusammenhang die erheblichen Unterschiede in der Färbung und Morphometrie der Patienten, die darauf hindeuten, dass zusätzlich individuelle, geschlechtliche, altersabhängige und konstitutionelle Gesichtspunkte in spätere Betrachtungen mit einbezogen werden müssen. Aufschluß über diese Einflußfaktoren müssen in Zukunft dringend weitere klinische Studien geben.

## **5.5. Diskussion der volumetrischen Analyse**

Die Entwicklung in der Implantologie mit einem erweiterten Indikationsbereich verlangt immer mehr eine genaue Kenntnis über die BM sowie die Verbesserung dieser im Bereich der Volumenstabilität und der Partikeldegradation mit simultan verlaufender Knochenneubildung. Die klinische und erweiterte bildgebende Diagnostik ist sinnvoll, um die Komplikationsrate gering zu halten. Hatano (2004) konnte in seiner radiologischen Auswertung von Sinusaugmentaten mit 191 Patienten erkennen, dass die Langzeitstabilität des im Sinus maxillaris eingebrachten BM einen wichtigen Faktor hinsichtlich des Implantationserfolges darstellt. Auch Smolka (2006) bestätigte die Aussage, dass die BM-Resorption nach Augmentation zu einem insuffizienten Knochenvolumen im Implantationslager führen kann.

Damit eine Aussage über die Volumenstabilität getroffen werden konnte, wurden in den wissenschaftlichen Studien oftmals zweidimensionale Röntgenaufnahmen angefertigt und die vertikale Höhe zwischen Alveolarkamm und angehobenem Sinusboden gemessen (Uchida, 1998; Hatano, 2004; Zijderveld, 2009; Cha, 2011). Durch den klinischen Befund mittels Röntgenaufnahme, konnte im zweidimensionalen Bild mit geschultem Auge zwar eine Aussage über den vertikal höchsten Verlauf des neu geformten Knochens getroffen werden, jedoch konnte ein exaktes Volumen des eingebrachten Materials sowie das der ossären Struktur und deren Dimension nicht ermittelt werden (Wanschitz, 2006). Auch Fuhrmann (1995) konnte in seiner in vitro Studie bestätigen, dass Defekte in bucco-oraler Dimension nur mittels dreidimensionaler Bildgebung sicher dargestellt werden können. Für einen Vergleich zweier Materialien war das zweidimensionale Röntgenbild unzureichend.

Das Spektrum der dreidimensionalen CT-Aufnahme erweiterte sich in der Zahnmedizin mit der Anwendung einer dosisreduzierten Röntgenaufnahmetechnik, dem DVT, die bei einer verringerten Strahlenbelastung eine gute Abbildungsqualität ermöglichte (Thiel, 2001; Fuhrmann, 2003). Um eine adäquate Diagnostik sicherzustellen, sollte während der klinisch implantologischen Therapie nach Möglichkeit die dreidimensionale Röntgenaufnahme (DVT) in Anspruch genommen werden (Lee, 2010). Durch die diagnostisch wichtigen röntgenologischen Hilfsmittel kann das vorhandene Knochenangebot in allen drei Dimensionen eruiert und eine exakte Planung für die erfolgreiche Implantation in der Region durchgeführt werden (Ariji, 1994; Uchida, 1998; Johansson, 2001). Neueste humane Studien werten die Volumenstabilität von Knochenersatzmaterialien mittels dreidimensionalen bildgebendem Verfahren aus (Wanschitz, 2006; Kirmeier, 2008).

Wanschitz et al. (2006) bestimmten die Volumenveränderung eines Augmentats (Algipore® kombiniert mit autogenem Knochen) im Sinus maxillaris im sechsmonatigen Zeitintervall, um eine Aussage über das Knochenangebot für ein suffizientes Implantatlager zu treffen. Das Resorptionsverhalten des Augmentats wurde in 33 humanen Kieferhöhlen von 18 Patienten mittels CT-Bildern und dreidimensionalem Analyseprogramm ermittelt. Im halbjährigen Konsolidierungszeitraum wurde ein durchschnittlicher Volumenschwund von  $13,9 \% \pm 1,9 \%$  beobachtet. Bei 15 Patienten, die eine bilaterale SBE mit demselben BM erhalten haben, lag kein signifikanter Unterschied des volumetrischen Verhaltens im rechten zum linken Sinus maxillaris vor. Leider bezog sich die Forschungsgruppe nur auf die Volumenstabilität und gab keine Information über das vorhandene Knochen-BM-Verhältnis im Untersuchungsareal an.

Kirmeier et al. (2008) werteten die Volumenstabilität von Knochenersatzmaterialien nach Sinusbodenaugmentation bei 25 Fällen in einer retrospektiven Studie mittels CT-Bildern aus. Bei einer mittleren Volumenschrumpfung von 26 % konnte eine signifikante Reduktion der Augmentate festgestellt werden. Das Studienergebnis ließ jedoch viele beeinflussende Faktoren zu, wie z. B. verschieden inserierte BM oder ein breitgefächertes Zeitintervall zwischen den CT-Aufnahmen (von 6-48 Monaten), sodass von einer unpräzisen limitierten Aussage ausgegangen werden muss.

Die wissenschaftliche Informationslage über die Volumenstabilität ist heutzutage immer noch defizitär, doch zeigen die dreidimensionalen volumetrischen Auswertungsmethoden mittels CT wichtige Ansätze in der Forschung, um langfristige zeitliche Veränderungen im regenerierten, augmentierten Bereich zu quantifizieren.

In der vorliegenden Studie wurde eine neue Methode zur Volumenbestimmung des Augmentats im Sinusboden nach sechsmonatiger Konsolidierung angewandt. Die dreidimensionale Rekonstruktion und die volumetrische Messung mittels Vermessungsprogramm VoXim<sup>®</sup> bewältigten die bei den allgemein verwendeten zweidimensionalen Analysen aufgetretenen Schwierigkeiten und ermöglichten eine Aussage über das vertikale Knochenvolumen im Sinus maxillaris.

Die in der Studie für die Volumenberechnung genutzten DVT-Daten machten den Sinus maxillaris beidseitig sichtbar. Es konnten die Volumenreduktion der eingebrachten BM im Vergleich sowie eventuelle pathologische Befunde dargestellt werden. Durch das dreidimensionale kompatible Planungsprogramm (VoXim<sup>®</sup>) konnte der Gewinn der Volumenstabilität bei Nutzung von TCP-HyA im Vergleich zu TCP als Augmentat im Sinus maxillaris sichtbar gemacht werden. Bei dem Vergleich der Volumenmessergebnisse nach Einbringung des Augmentats TCP mit denen nach halbjähriger Konsolidierung ergab sich eine Volumenreduktion von durchschnittlich 28,4 %. Nach den vorliegenden Messergebnissen mit TCP-HyA im Sinus maxillaris bestand nach sechs Monaten ein Volumenschwund von 14,5 %. Vergleicht man hierbei die Werte des Volumenschwunds der beiden Augmentate über den angegebenen Zeitraum, so zeigte sich eine fast doppelt so große Reduktion beim Einsatz mit TCP.

Die in der vorliegenden Studie ermittelten Schrumpfungsraten zwischen TCP und TCP-HyA differieren zum Teil erheblich und sind aus deskriptiv-klinischer Sicht sehr bedeutsam, da diese unmittelbaren Einfluß auf die Positionierung ausreichend dimensionierter Implantate in das



Augmentat haben. Unglücklicherweise kann aus strahlenschutz-ethischen – und rechtlichen Gründen die Schrumpfung nur nach einem Zeitraum von mehreren Monaten ermittelt werden. Die in dieser Studie ermittelten Schrumpfungsraten unterscheiden also nicht zwischen der initialen Schrumpfung, die durch die Resorption des Blutes wenige Tage nach dem operativen Eingriff stattfindet und der sekundären Schrumpfung, die als ein Ergebnis der Degradation und mechanischen Verdichtung im Zusammenhang mit funktionellen Bewegungen, der externen Krafteinleitungen und Resorption des autologen Knochens zu werten ist. Als weitere Ursache für die Differenz der Schrumpfungsraten muß auch die feinere Kornstruktur von TCP-HyA diskutiert werden, die dann bei unmittelbarer präoperativer Zubereitung zu einer wesentlich höheren Packungsdichte der TCP-Granula führt (Bohner, 2010). Möglicherweise hat sogar die Bindung der TCP-Granula an die HyA einen schrumpfungsdämpfenden Effekt im Ergebnis einer erhöhten viskoelastizitätsbedingten Adhäsion der Biomaterialteilchen über den Zeitraum, in dem die Biodegradation der HyA stattfindet. Studien zeigen, dass dieser Umstand in Abhängigkeit der Molekülgröße mehrere Tage bis Wochen in Anspruch nehmen kann (Fraser, 1984; Lebel, 1989; Liao, 2005; Puppi, 2010; Zhong, 1994). Ob abschließend die tendenziell höhere Volumenstabilität des Putty eher auf die inhomogenere Verteilung der Korngrößen mit einer resultierend höheren Packungsdichte oder dem Effekt der Benetzung mit der fermentierten HyA zuzuordnen ist, muß in weiteren Studien geklärt werden.

Die Forschungsergebnisse der vorliegenden, innovativen Studie in Verbindung mit den zahlreichen wissenschaftlichen Veröffentlichungen, unterstreichen die klinische Notwendigkeit einer detaillierten präimplantologischen Diagnostik vor geplanter SBE. Durch die dreidimensionale Bildgebung ist die DVT-Aufnahme für viele oralchirurgische Fragestellungen indiziert und wird aufgrund des breiten Anwendungsspektrums zukünftig einen noch größeren Stellenwert bezüglich der zuverlässigen Diagnostik, der eindeutigen Planung und der strengen Dokumentationspflicht innerhalb der implantologischen Therapie erreichen.

Die Unterschiede im prozentualen histologischen Vergleich der Knochendurchbauung und die der Resorption des BM im volumetrischen Vergleich bestätigen, dass die veränderte Morphologie und Zusammensetzung des  $\beta$ -TCP nicht nur die Knochenneubildung, sondern auch die Volumenstabilität positiv beeinflusst. In der vorliegenden Studie konnten die Versuche verschiedene Faktoren von TCP und TCP-HyA als BM beleuchten und im Vergleich die Erfolgsraten beider Materialien zusammenfassend bestätigen. Es konnte dargestellt werden, dass

sich die beiden Vergleichsbiomaterialien trotz gleicher chemischer Zusammensetzung *in vivo* dennoch anders verhielten. Die Studie zeigte eindeutig, dass der Struktur des  $\beta$ -TCP eine bedeutende Rolle hinsichtlich der Knochenformation zuzuschreiben war. Ungeachtet der guten klinischen Erfolge konnten im Vergleich der beiden  $\beta$ -TCP weder über die histomorphometrischen Ergebnisse bezüglich der neu formierten Knochenquantität noch über die immunhistologische Analyse hinsichtlich der osteogenen Aktivität statistisch relevante Aussagen getroffen werden. Auch die volumetrischen Ergebnisse bezüglich der Volumenstabilität waren statistisch nicht signifikant. Dieses war vermutlich der geringen Fallzahl der Studie zuzuschreiben.

Durch morphologische Variationen der Implantatoberfläche zum einen und durch Knochenkonditionierung zum anderen ist man in der dentalen Forschung bemüht, eine schnellere prothetische Nutzbarkeit von Implantaten sicherzustellen. Durch die Studienergebnisse konnten die Erwartungen von dem innovativen, strukturveränderten TCP-HyA im Vergleich zum bewährten TCP hinsichtlich einer Verbesserung der Materialeigenschaften erfüllt werden. TCP-HyA scheint durch die neuartige Morphologie einen nutzbringenden Effekt mit schnellerer Interaktion der osteogenen Zellen an der Oberfläche hervorzurufen. Die in der Studie ersichtliche klare positive Tendenz der Knochenbildungsrate bei Nutzung des Augmentats TCP-HyA bestätigt nicht nur ein weiteres  $\beta$ -TCP-Präparat in der guten Einsetzbarkeit als BM im Sinus maxillaris, sondern deutet auch darauf hin, dass die zeitlich schnellere Knochendurchbauung möglicherweise die vorzeitige Insertion von Implantaten gestattet. Dennoch bedarf das neuartige  $\beta$ -TCP weiterführenden Untersuchungen mit einer höheren Probandenanzahl sowie mit längeren Kontrollzeiträumen. In weiteren Studien gilt es die Fragestellung zu beantworten, ob die schnellere und quantitativ erhöhte Knochenneubildung bei Sinusaugmentation von TCP-HyA eine zeitlich schnellere Implantatinsertion vor der geforderten sechsmonatigen Einheilzeit erlaubt. Desweiteren sollte die Fragestellung verfolgt werden, ob die innovative Applikationsform des TCP-HyA aufgrund der festeren Binnenstruktur einerseits eine Dislokation von Biomaterialpartikeln komplett verhindern kann und andererseits das BM durch die Rigidität bei kritischen Defektmorphologien (z.B. zweiwandigen Defekten) Anwendung findet.

## 6. Zusammenfassung und Schlussfolgerung

TCP und TCP-HyA gehören zu den synthetisch hergestellten BM, die auch im Bereich der Mund-, Kiefer- und Gesichtschirurgie genutzt werden.

Um ein im Oberkiefer ausreichend dimensioniertes Knochenlager für eine implantatgetragene prothetische Versorgung zu ermöglichen, wurden in die Kieferhöhlen eines Patienten die Knochenersatzmaterialien TCP einerseits als altbewährt erprobtes Material und andererseits TCP-HyA als innovatives Produkt eingebracht. Diese wurden nach halbjähriger Konsolidierung im Sinus maxillaris untersucht und nachfolgend als Implantatlager genutzt. Die knöchernen Integrität im augmentierten Bereich sowie der prozentuale Anteil neugewonnener Knochenareale wurden quantitativ morphometrisch im histologischen Bild dargestellt und berechnet. Um eine zelluläre Aussage über die Gewebsreifung unter dem Einfluss von BM zu treffen, wurde mittels immunhistochemischer Färbung die enzymatische Bioaktivität der osteogenen Marker charakterisiert. Desweiteren wurde die Volumenstabilität der beiden BM im Vergleich, durch die Überlagerung von dreidimensionalen DVT-Daten, ermittelt und optisch dargestellt.

In Bezug auf die SBE und Sinusbodenaugmentation bestätigten die synthetischen BM klare positive Ergebnisse. Beide  $\beta$ -TCP zeigten eine gute biologische Akzeptanz mit rascher Degradation in vivo und gleichzeitiger Knochenneubildung. Mit der Eigenschaft der Osteokonduktion wiesen die sterilen Materialien die Fähigkeit der kompletten Korporation im Knochendefekt auf. Die Knochenneubildung verlief nicht nur im Randbereich der Resorption des Augmentats, sondern auch weiter einwärts in Richtung Porenoberfläche. Die wissenschaftlich und klinisch erfolgreiche Nutzung der  $\beta$ -TCP als Augmentat zur Förderung der Osteoregeneration in ossären Defekten oder im Sinusboden nach SBE unter klinischen Bedingungen, konnte wie erwartet bestätigt werden. Die Applikationseigenschaften zeigten eine klare gewinnbringende Tendenz hinsichtlich der Nutzung des Augmentats TCP-HyA.

Aus **histologischer** Sicht war ersichtlich, dass der im Sinus maxillaris mit Knochenersatzmaterial gefüllte Raum bei beiden BM nach einem halben Jahr mit einer homogenen, wabigen Knochenstruktur eingenommen war. Knochentrabekel lagerten sich um verbliebene Keramikpartikel. Während des Reifungsprozesses des neu gebildeten Knochens entstand eine Verzahnung zwischen degradierendem Augmentat und entstandenem Geflechtknochen. Unregelmäßig verteilter Geflechtknochen bettete sich zwischen den synthetischen BM-Partikeln, sodass das Augmentat neben generiertem Knochengewebe

schrittweise degradierte. In der Gegenüberstellung der BM machten die TCP-HyA-Fragmente im Vergleich zum TCP den Anschein in kleinere Partikel zu degradieren, mit begleitender, schnellerer Neubildung von Knochengewebe. Auch konnte im Seitenvergleich optisch sichtbar gemacht werden, dass bei Verwendung von TCP-HyA nach einem halben Jahr ein nach apikal stärker mit Knochen durchbauter Bereich vorhanden war, als nach Augmentation mit TCP. Beide Materialien ließen sich gut verarbeiten.

Die **histomorphometrische** Analyse verdeutlichte in der Nebeneinanderstellung der BM die zeitlich schnellere Knochenneubildung bei Augmentation von TCP-HyA als beim Einsatz von TCP und leistete somit eine höhere Sicherheit bei der Einheilung der Implantate nach einem halben Jahr. Der prozentuale Anteil der persistierenden BM-Partikel war bei TCP-HyA etwas geringer als bei TCP und deutete daraufhin, dass die Degradation von TCP-HyA-Partikeln schneller abläuft und somit Übereinstimmung mit der zeitlichen Komponente der Knochenbildung fand.

Im **immunhistologischen** Vergleich der Knochensubstitute konnte im Mittel generalisiert bei allen vier Knochenmarkern Col 1, ALP, OC und BSP eine intensivere Proteinexpression für die Bioplate mit TCP-HyA nachgewiesen werden. Bei beiden BM konnte die positive Reaktion der Marker tendenziell im zentralen und apikalen Bereich nur vereinzelt nachgewiesen werden. Die Ausschüttung wurde primär durch die fibröse Matrix des osteogenen Mesenchyms ausgelöst und gab Anzeichen auf einen verstärkten aktiven Ablauf der Osteogenese und dessen Progression. Die verstärkte Proteinexpression bei TCP-HyA reflektierte höhere osteogene Aktivität und deutete somit auf stärkere Knochenumbauprozesse als bei TCP hin.

Die **dreidimensionale röntgenologische** Gegenüberstellung der BM zeigte, dass beidseitig eine gute Volumenstabilität der Augmentate erreicht wurde, um ein ausreichend dimensioniertes Knochenlager bereit zu stellen. Ein halbes Jahr nach Sinusbodenaugmentation konnte bei beiden BM eine mäßige Resorption beobachtet werden, die im prozentualen Volumenvergleich beim Ersatz von TCP schneller von statten ging als bei TCP-HyA. Aus dieser Stichprobe ging hervor, dass das Augmentieren mit TCP-HyA im Vergleich zu TCP zu einer deutlich verbesserten Volumenstabilität führte und somit durch ein stabileres Implantatlager eine verlässlichere Implantation ermöglicht wird.

Das Resultat der dreidimensionalen röntgenologischen Auswertung der Volumenstabilität stimmte mit der histologischen, histomorphometrischen und immunhistologischen Analyse überein. Die Ergebnisse wiesen auf eine klare positive Tendenz des Substitutionsmaterials TCP-HyA hinsichtlich der schnelleren Knochenneubildungsrate, der stärkeren Gewebsaktivität und der besseren Volumenstabilität im Vergleich zu TCP hin.

Bei vielfältiger Nutzung von BM im medizinischen Bereich, mit ihren unterschiedlichen Einsatzgebieten, vergrößern sich unweigerlich auch die Anforderungen an die Materialeigenschaften. Im oft knochenreduzierten und biomechanisch belasteten Implantatlager wird der Einsatz von resorptionsstarken Materialien mit Aktivierung einer parallel verlaufenden schnellen Knochenbildung verlangt, um ein stabiles Implantatlager in einem limitierten Zeitraum zu schaffen. Die Ergebnisse der vorliegenden Studie lassen darauf schließen, dass beide  $\beta$ -TCP die Differenzierung der Osteoblasten begünstigen und dass das synthetische BM als bioaktives Material für die Knochenregeneration bei Verwendung nach Substanzverlust an Alveolen und Kieferknochen allen Anforderungen gerecht wird. Dabei zeigte die statistische Auswertung in allen Versuchsblöcken (Histomorphometrie, Immunhistochemie, volumetrische Auswertung) eine klare gewinnbringende Tendenz bezüglich der Nutzung des Augmentats TCP-HyA. Jedoch müssen weitere Studien zeigen, ob diese Effekte auf die veränderte Granulatmorphologie bzw. -zusammensetzung oder auf den Effekt der fermentierten HyA zurückzuführen sind.

Die Vergleichswerte der getesteten BM wiesen aufgrund der geringen Fallzahl keine statistische Signifikanz auf. Derartige Versuche bedeuten einen enormen Aufwand mit ethischen Barrieren, weshalb die vorliegende in vivo Fallstudie mit einer kleinen Fallzahl zustande kam.

Damit eine fundierte Aussage mit signifikanten Werten getroffen werden kann, muss das synthetische Material TCP-HyA weitere wissenschaftlich randomisierte Studien mit höheren Probandenzahlen durchlaufen. Der Einsatz des Augmentates TCP-HyA, so lassen weitere Forschungsergebnisse erwarten, schafft optimale Voraussetzungen für ein erhöhtes Tempo bei der Umwandlung des synthetischen BM in körpereigenen, natürlichen Knochen. Folglich wird die Festigkeit des prospektiven Implantatlagers bzw. des dentalen Implanats gesteigert, was wiederum eine schnellere Implantatinsertion ermöglicht und somit zu einer höheren Akzeptanz für festsitzenden Zahnersatz führen sollte.

## 7. Anhang

### 7.1. Literaturverzeichnis

Adams ME, Lussier AJ, Peyron JG. A risk-benefit assessment of injections of Hyaluronan and its derivatives in the treatment of osteoarthritis of the knee. *Drug Safety* (2000) 23: 115-130.

Alam MI, Asahina I, Ohmamiuda K, Enomoto S. Comparative study of biphasic calcium phosphate ceramics impregnated with rhBMP-2 as bone substitutes. *J Biomed Mater* (2001) 54: 129-138.

Alper G, Bernick S, Yazdi M, Nimni ME. Osteogenesis in bone defects in rats: The effects of hydroxyapatite and demineralized bone matrix *Am J Med Sci* (1989) 298: 371-376.

Ariji Y, Kuroki T, Moriguchi S, Ariji E, Kanda S. Age changes in the volume of the human maxillary sinus, a study using computed tomography. *Dentomaxillofac Radiol* (1994) 23: 163-168.

Artzi Z, Weinreb M, Givol N, et al. Biomaterial resorption rate and healing site morphology of inorganic bovine bone and beta-tricalcium phosphate in the canine: a 24-month longitudinal histologic study and morphometric analysis. *Int J Oral Maxillofac Implants* (2004) 19: 357-368.

Aslan M, Simsek G, Dayi E. The effect of hyaluronic acid-supplemented bone graft in bone healing: experimental study in rabbits. *J Biomater Appl* (2006) 20: 209-220.

Aubin JE. Bone stem cells. *J Cell Biochem* (1998) 72: 73-82.

Barone A, Orlando B, Tonelli P, Covani U. Survival rate for implants placed in the posterior maxilla with and without sinus augmentation: a comparative cohort study. *J Periodontol* (2011) 82: 219-226.

Becker W, Becker B. Guided tissue regeneration for implants placed into extraction sockets and for implant dehiscences: Surgical techniques and case reports. *Int J Periodont Restor Dent.* (1990) 10: 377-392.

Becker W, Urist M, Becker BE, et al. Clinical and histologic observations of sites implanted with intraoral autologous bone grafts or allografts. 15 human case reports. *J Periodontol* (1996) 67: 1025-1033.

Becker S, Maissen O, Ponomarev I, Stoll T, Rahn B, Wilke I. Osteopromotion by a  $\beta$ -Tricalcium Phosphate/Bone Marrow Hybrid Implant for Use in Spine Surgery. *Spine* (2006) 31: 11-17.

---

Becker S, Terheyden H, Steinriede A, Behrens E, Springer I, Wiltfang J. Prospective observation of 41 perforations of the Schneiderian membrane during sinus floor elevation. *Clin Oral Implants Res* (2008) 19: 1285-1289.

Belser UC, Mericske-Stern R, Bernard JP, Taylor TD. Prosthetic management of the partially dentate patient with fixed implant restorations. *Clin Oral Implants Res* (2000) 11: 126-145.

Beresford JN, Graves SE, Smoothy CA. Formation of mineralised nodules by bone-derived cells in vitro: a model of bone formation? *Am J Med Genet* (1993) 45: 163-178.

Bianco P, Fisher LW, Young MF, Termine JD, Robey PG. Expression of Bone Sialoprotein (BSP) in Developing Human Tissues. *Calcif Tissue Int* (1991) 49: 421-426.

Blokhuis TJ, Termaat MF, den Boer FC, Patka P, Bakker FC, Haarman HJ. Properties of Calcium Phosphate Ceramics in Relation to Their In Vivo Behavior. *J Trauma: Injur, Infect, Crit Care* (2000) 48: 179-186.

Boëck-Neto RJ, Gabrielli MF, Shibli JA, Marcantonio E, Lia RC, Marcantonio E Jr. Histomorphometric evaluation of human sinus floor augmentation healing responses to placement of calcium phosphate or Ricinus communis polymer associated with autogenous bone. *Clin Implant Dent Relat Res*. (2005) 7: 181-188.

Bohner M. Calcium orthophosphates in medicine: from ceramics to calcium phosphate cements. *Injury* (2000) 31: 37-47.

Bohner M, Baumgart F. Theoretical model to determine the effects of geometrical factors on the resorption of calcium phosphate bone substitutes. *Biomaterials* (2004) 25: 3569-3582.

Bohner M. Design of ceramic-based cements and putties for bone graft substitution. *Eur Cell Mater* (2010) 20: 1-12.

Bohner M. Resorbable biomaterials as bone graft substitutes. *Mater Today* (2010) 13: 24-30.

Burchardt H. The biology of bone graft repair. *Clin Orthop Relat Res* (1983) 174: 28-42.

Burg KJ, Porter S, Kellam JF. Biomaterial developments for bone tissue engineering. *Biomaterials*. (2000) 21: 2347-2359.

Buser D, Schenk RK, Steinemann S, Fiorellini JP, Fox CH, Stich H. Influence of surface characteristics on bone integration of titanium implants. A histomorphometric study in miniature pigs, *J Biomed Mater Res* (1991) 25: 889-902.

Buser D, Hoffmann B, Bernard JP, Lussi A, Mettler D, Schenk RK. Evaluation of filling materials in membran-protected bone defects. A comparative histomorphometric study in the mandible of miniature pigs. *Clin Oral Implants Res* (1998) 9: 137-150.

Buser D, Dula K, Hess D, Hirt HP, Belser UC. Localized ridge augmentation with autografts and barrier membranes. *Periodontol 2000* (1999) 19: 151-163.

Cawood JL, Howell RA. A classification of the edentulous jaw. *Int J Oral Maxillofac Surg* (1988) 17: 232-236.

Cawood J, Stoelinga PJ. Report of the International Research Group on Reconstructive Preprosthetic Surgery: the history of the Consensus Conference on Reconstructive Preprosthetic Surgery. *Int J Oral Maxillofac Surg* (1996) 25: 81-84.

Cawood J, Stoelinga PJ. International Research Group on Reconstructive Preprosthetic Surgery. Consensus report. *Int J Oral Maxillofac Surg* (2000) 29: 159-162.

Cawood J, Stoelinga PJ. International academy for oral and facial rehabilitation—Consensus Report. *Int J Oral Maxillofac Surg* (2006) 35: 195-198.

Cha JK, Park JC, Jung UW, Kim CS, Cho KS, Choi SH. Case series of maxillary sinus augmentation with biphasic calcium phosphate: a clinical and radiographic study. *J Periodontal Implant Sci* (2011) 41: 98-104.

Chaushu G, Mardinger O, Calderon S, Moses O, Nissan J. The Use of Cancellous Block Allograft for Sinus Floor Augmentation With Simultaneous Implant Placement in the Posterior Atrophic Maxilla. *J Periodontol* (2009) 80: 422-428.

Chazono M, Tanaka T, Komaki H, Fujii K. Bone formation and bioresorption after implantation of injectable  $\beta$ -tricalcium phosphate granules–hyaluronate complex in rabbit bone defects. *J Biomed Mater Res* (2004) 70A: 542-549.

Chen J, Shapiro HS, Sodek J. Developmental expression of bone sialoprotein mRNA in rat mineralized connective tissues. *J Bone Miner Res* (1992) 7: 987-997.

Cooper LF, Yliheikkilä PK, Felton DA, Whitson SW. Spatiotemporal Assessment of Fetal Bovine Osteoblast Culture Differentiation Indicates a Role for BSP in Promoting Differentiation. *J Bone Miner Res* (1998) 13: 620-632.

Cowles EA, DeRome ME, Pastizzo G, Brailey LL. Mineralization and the Expression of Matrix Proteins During In Vivo Bone Development. *Calcif Tissue Int* (1998) 62: 74-82.



Daculsi G, LeGeros RZ, Nery E, Lynch K, Kerebel B. Transformation of biphasic calcium phosphate ceramics in vivo: Ultrastructural and physicochemical characterization. *J Biomed Mater* (1989) 23: 883-894.

Daculsi G, Bouler JM, LeGeros RZ. Adaptive Crystal Formation in Normal and Pathological Calcifications in Synthetic Calcium Phosphate and Related Biomaterials. *Int Rev Cytol* (1997) 172: 129-191.

Daculsi G, Corre P, Malard O, LeGeros R, Goyenvallé E. Performance for bone ingrowth of Biphasic calcium phosphate ceramic versus Bovine bone substitute. *Bioceramics* (2005) 18: 1379-1382.

Damien CJ, Parsons JR. Bone graft and bone graft substitutes: A review of current technology and applications. *J Applied Biomater* (1991) 2: 187-208.

Delmas PD, Eastell R, Garnero P, Seibel MJ, Stepan J. The Use of Biochemical Markers of Bone Turnover in Osteoporosis. *Osteoporos Int* (2000) 11: 2-17.

Den Boer FC, Wippermann BW, Blokhuis TJ, Patka P, Bakker FC, Haarman HJTM. Healing of segmental bone defects with granular porous hydroxyapatite augmented with recombinant human osteogenic protein-1 or autologous bone marrow. *J Orthopaed Res* (2003) 21: 521-528.

Dies F, Etienne D, Bou Abboud N, Ouhayoun JP. Bone regeneration in extraction sites after immediate placement of an e-PTFE membrane with or without a biomaterial. A report on 12 consecutive cases. *Clin Oral Impl Res* (1996) 7: 277-285

Ducheyne P, Radin S, King L. The effect of calcium phosphate ceramic composition and structure on in vitro behavior. I. Dissolution. *J Biomed Mater Res* (1993) 27: 25-34.

Egglí PS, Müller W, Schenk RK. The role of pore size on bone ingrowth and implant substitution in Hydroxyapatite and Tricalcium Phosphate ceramics; a histologic and morphometric study in rabbits. In: *Biomaterials and Clinical Applications* (1987) (ed.): Pizzoferrato, A. et al. Elsevier Science Publishers B.V., Amsterdam.

Egglí PS, Müller W, Schenk RK. Porous hydroxyapatite and tricalcium phosphate cylinders with two different pore size ranges implanted in the cancellous bone of rabbits. A comparative histomorphometric and histologic study of bony ingrowth and implant substitution. *Clin Ortho Relat Res* (1988) 232: 127-138.

Ewers R, Wangerin K. The autoclaved autogenous reimplant, an immediately relaced, mineral frame. *J Max-Fac Surg* (1986) 14: 138-142.

---

Ewers R, Goriwoda W, Schopper C, Moser D, Spassova E. Histologic findings at augmented bone areas supplied with two different bone substitute materials combined with sinus floor lifting. *Clin Oral Implants Res* (2004) 15: 96-100.

Farhadieh RD, Gianoutsos MP, Yu Y, Walsh W. The role of bone morphogenetic proteins BMP-2 and BMP-4 and their related postreceptor signaling system (Smads) in distraction osteogenesis of the mandible. *J Craniofac Surg* (2004) 15: 714-718.

Foitzik C, Staus H. Le Fort I Osteotomy in Atrophied Maxilla and Bone Regeneration With Pure-Phase [beta]-Tricalcium Phosphate and PRP. *Implant Dentistry* (2003) 12: 132-139.

Franceschi RT, Young J. Regulation of alkaline phosphatase by 1,25-dihydroxyvitamin D<sub>3</sub> and ascorbic acid in bone-derived cells. *J Bone Mineral Res* (1990) 5: 1157-1167.

Franceschi RT. The Developmental Control of Osteoblast-Specific Gene Expression: Role of Specific Transcription Factors and the Extracellular Matrix Environment. *Crit Rev Oral Biol Med* (1999) 10: 40-57.

Fraser JRE, Laurent TC, Engström-Laurent A, Laurent UBG. Elimination of hyaluronic acid from the blood stream in the human. *Clin Exp Pharmacol Physiol* (1984) 11: 17-25.

Fraser JRE, Laurent TC, Laurent UBG. Hyaluronan: its nature, distribution, functions and turnover. *J Intern Med* (1997) 242: 27-33.

Fuerst G, Tangl S, Gruber R, Gahleitner A, Sanroman F, Watzek G. Bone formation following sinus grafting with autogenous bone-derived cells and bovine bone mineral in minipigs: preliminary findings. *Clin Oral Implants Res* (2004) 15: 733-740.

Fuhrmann RA, Wehrbein H, Langen HJ, Diedrich PR. Assessment of the dentate alveolar process with high resolution computed tomography. *Dentomaxillofac Radiol* (1995) 24: 50-54.

Fuhrmann A, Schulze D, Rother U, Vesper M. Digital transversal slice imaging in dental-maxillofacial radiology: from pantomography to digital volume tomography. *Int J Comput Dent* (2003) 6: 129-140.

Gabrielli MA, Marcantonio jr. E, Goissis G, Okamoto T, Gabrielli MF, Vieira EH. Hydroxylapatite implants with or without collagen in the zygomatic arch of rats. Histological study. *Braz Dent J* (2001) 12: 9-15.

Galois L, Mainard D. Bone ingrowth into two porous ceramics with different pore sizes: an experimental study. *Acta Orthop Belg* (2004) 70: 598-603.

Gatti AM, Zaffe D, Poli GP. Behaviour of Tricalcium Phosphate and Hydroxyapatite granules in sheep bone defects. *Biomaterials* (1990) 11: 513-517.

Gauthier O, Bouler JM, Aguado E, Pilet P, Daculsi G. Macroporous biphasic calcium phosphate ceramics: influence of macropore diameter and macroporosity percentage on bone ingrowth. *Biomaterials* (1998) 19: 133-139.

Ghazal G, Prein J. Knochendefektfüllungen in den Kieferknochen mit Tricalciumphosphat. *Swiss Dent* 13 (1992) 1: 15-18.

Greenwald AS, Boden SD, Goldberg VM, Khan Y, Laurencin CT, Rosier RN. Bone-graft substitutes: facts, fiction, and applications. *J Bone Joint Surg* (2001) 83A: 98-103.

Grunder U. Stability of the Mucosal Topography Around Single-Tooth Implants and Adjacent Teeth: 1-Year Results. *Int J Periodontics Restorative Dent* (2000) 20: 11-17.

Haas R, Donath K, Födinger M, Watzek G. Bovine hydroxyapatite for maxillary sinus grafting – comparative histomorphometric findings in sheep. *Clin Oral Impl Res* (1998) 9: 107-116.

Hämmerle CH, Chiantella GC, Karring T, Lang NP. The effect of a deproteinized bovine bone mineral on bone regeneration around titanium dental implants. *Clin Oral Implants Res* (1998) 9: 151-162.

Halbhübner S; Dissertation. Augmentation dorsaler Spondylodesen bei der operativen Behandlung der idiopathischen Adoleszentenskoliose: autogener Knochen versus  $\beta$ -Tricalciumphosphat. Vorgelegt der Medizinischen Fakultät Charité der Humboldt-Universität zu Berlin. Berlin 2004

Handschel J, Simonowska M, Naujoks C, et al. A histomorphometric meta-analysis of sinus elevation with various grafting materials. *Head & Face Medicine* (2009) 5: 12.

Hatano N, Shimizu Y, Ooya K. A clinical long-term radiographic evaluation of graft height changes after maxillary sinus floor augmentation with a 2 : 1 autogenous bone/xenograft mixture and simultaneous placement of dental implants. *Clin Oral Implants Res* (2004) 15: 339-345.

Hench LL. Bioceramics: From Concept to Clinic. *J Am Ceram Soc* (1991) 74: 1487-1510.

Hench LL, Polak JM. Third-Generation Biomedical Materials; *Science* (2002) 295: 1014-1017.

Hieu PD, Chung JH, Yim SB, Hong KS. A radiographical study on the changes in height of grafting materials after sinus lift: a comparison between two types of xenogenic materials. *J Periodontal Implant Sci* (2010) 40: 25-32.

Hollinger JO, Kleinschmidt JC. The critical size defect as an experimental modal to test bone repair materials. *J Craniofac Surg* (1990) 1: 60-68.

Horch HH, Sader R, Kolk A. Synthetische, phasenreine Beta-Trikalziumphosphat-Keramik (Cerasorb) zur Knochenregeneration bei der rekonstruktiven Chirurgie der Kiefer – Eine klinische Langzeitstudie mit Literaturübersicht. *Deutsche Zahnärztliche Zeitschrift* (2004) 59: 680-686.

Horch HH, Pautke C. Regeneration instead of reparation. A critical review of the autogenous bone transplant as “golden standard” of reconstructive oral surgery. *Oral Maxillofac Surg* (2006) 10: 213-220.

Horch HH, Sader R, Pautke C, Neff A, Deppe H, Kolk A. Synthetic, pure-phase beta-tricalcium-phosphate-ceramic granules (Cerasorb<sup>®</sup>) for bone regeneration in the reconstructive surgery of the jaws. *Int J Oral Maxillofac Surg* (2006) 35: 708-713.

Huang L, Cheng YY, Koo PL, et al. The effect of hyaluronan on osteoblast proliferation and differentiation in rat calvarial-derived cell cultures. *J Biomed Mater Res A* (2003) 66: 880-884.

Hujoel PP, DeRouen TA. Validity issues in split-mouth trials. *J Clin Periodontol* (1992) 19: 625-627.

Jensen SS, Brogini N, Hjorting-Hansen E, Schenk R, Buser D. Bone healing and graft resorption of autograft, anorganic bovine bone and  $\beta$ -tricalcium phosphat. A histologic and histomorphometric study in the mandible of minipics. *Clin Oral Implants Res* (2006) 17: 237-243.

Jerosch J, Bader A, Uhr G. Knochen. *Curasan Taschenatlas spezial* (2002) Thieme, Stuttgart, New York.

Johansson B, Grepe A, Wannfors K, Hirsch JM. A clinical study of changes in the volume of bone grafts in the atrophic maxilla. *Dentomaxillofac Radiol* (2001) 30: 157-161.

Jovanovic SA, Schenk RK, Orsini M, Kenney EB. Supracrestal bone formation around dental implants: an experimental dog study. *Int J Oral Maxillofac Implants* (1995) 10: 23-31.

Jung J, Yim JH, Kwon YD, et al. A radiographic study of the position and prevalence of the maxillary arterial endosseous anastomosis using cone beam tomography. *Int J Oral Maxillofac Implants* (2011) 26: 1273-1278.

Kahnberg KE, Nilsson P, Hirsch JM, Ekestrubbe A, Gröndahl K. Sinus lifting procedure. One-stage surgery with bone transplant and implants. *Clin Oral Impl Res* (2001) 12: 479-487.

Kamitakahara M, Ohtsuki C, Miyazaki T. Review paper: behavior of ceramic biomaterials derived from tricalcium phosphate in physiological condition. *J Biomater Appl* (2008) 23: 197-212.

Kaptein ML, Hoogstraten J, de Putter C, de Lange GL, Blijdorp PA. Dental implants in the atrophic maxilla: measurements of patients' satisfaction and treatment experience. *Clinical Oral Implants Research*. (1998) 9: 321-6

Kawamata A, Ariji Y, Langlais RP. Three-dimensional computed tomography imaging in dentistry. *Dent Clin North Am* (2000) 44: 395-410.

Keller EE, Eckert SE, Tolman DE. Maxillary antral and nasal one-stage inlay composite bone graft: preliminary report on 30 recipient sites. *J Oral Maxillofac Surg* (1994) 47: 438-447.

Khan Y, Yaszemski MJ, Mikos AG, Laurencin CT. Tissue engineering of bone: material and matrix considerations. *J Bone Joint Surg Am* (2008) 90: 36-42.

Kim YK, Yun PY, Kim SG, Lim SC. Analysis of the healing process in sinus bone grafting using various grafting materials. *Oral Surg Oral Med Oral Pathol Oral Radiol Endod* (2009) 107: 204-211.

Kirmeier R, Payer M, Wehrschoetz M, Jakse N, Platzer S, Lorenzoni M. Evaluation of three-dimensional changes after sinus floor augmentation with different grafting materials. *Clin Oral Implants Res* (2008) 19: 366-372.

Klein CP, Driessen AA, de Groot K, van den Hooff A. Biodegradation behaviour of various calcium phosphate materials in bone tissue. *J Biomed Mater Res* (1983) 17: 769-784.

Klijn RJ, Hoekstra JW, Van Den Beucken JJ, Meijer GJ, Jansen JA. Maxillary sinus augmentation with microstructured tricalcium phosphate ceramic in sheep. *Clin Oral Implants Res* (2012) 23: 274-280.

Knabe C, Berger F, Gildenhaar R, Howlett CR, Markovic B, Zreiqat H. The functional expression of bone-derived cells grown on rapidly resorbable calcium phosphate ceramics. *Biomater* (2004) 25: 335-344.

Knabe C, Nicklin S, Yu Y, et al. Growth factor expression following clinical mandibular distraction osteogenesis in humans and its comparison with existing animal studies. *J Craniomaxillofac Surg* (2005) 33: 361-369.

Knabe C, Kraska B, Koch C, Gross U, Zreiquat H. A method for immunohistochemical detection of osteogenic markers in undecalcified bone sections. *Biotech Histochem* (2006) 81: 31-39.

Knabe C, Koch C, Rack A, Stiller M. Effect of  $\beta$ -tricalcium phosphate particles with varying porosity on osteogenesis after sinus floor augmentation in humans. *Biomaterials* (2008) 29: 2249-2258.

Langer R, Vacanti JP. Tissue engineering. *Science* (1993) 260: 920-926.

Lebel L, Fraser RE, Kimpton WS, Gabrielson J, Gerdin B, Laurent TC. A pharmacokinetic model of intravenously administered hyaluronan in sheep. *Pharmaceut Res* (1989) 6: 677-682.

Lee KS, Kwon YH, Herr Y, Shin SI, Lee JY, Chung JH. Incomplete bone formation after sinus augmentation: A case report on radiological findings by computerized tomography at follow-up. *J Periodontal Implant Sci* (2010) 40: 283-288.

LeGeros RZ. Calcium Phosphates in Oral Biology and Medicine. *Monogr Oral Sci.* (1991) 15: 1-201.

Lekic P, Sodek J, McCulloch CA. Osteopontin and bone sialoprotein expression in regenerating rat periodontal ligament and alveolar bone. *The Anatomical Record* (1996) 244: 50-58.

Lian J, Stewart C, Puchecz E, et al. Structure of the rat osteocalcin gene and regulation of vitamin D-dependent expression. *Proc Natl Acad Sci* (1989) 86: 1143-1147.

Liao YH, Jones SA, Forbes B, Martin GP, Brown MB. Hyaluronan: pharmaceutical characterization and drug delivery. *Drug Deliv* (2005) 12: 327-342.

Lindemüller IH, Lambrecht JT. Sinusbodenelevation und Implantation – eine Retrospektive Untersuchung. *Schweiz Monatsschr Zahnmed* (2006) 116: 142-149.

Lu J, Flautre B, Anselme K, et al. Role of interconnections in porous bioceramics on bone reconization in vitro and in vivo. *J Mater Sci: Mater Med* (1999) 10: 111-120.

Lu J, Descamps M, Dejou J, et al. The Biodegradation Mechanism of Calcium Phosphate - Biomaterials in bone. *J Biomed Mater Res* (2002) 63: 408-412

Malaval L, Modrowski D, Gupta AK, Aubin JE. Cellular expression of bone-related proteins during in vitro osteogenesis in rat bone marrow stromal cell cultures. *J Cell Physiol* (1994) 158: 555-572.

Mardinger O, Nissan J, Chaushu G. Sinus floor augmentation with simultaneous implant placement in the severely atrophic maxilla: technical problems and complications. *J Periodontol* (2007) 78: 1872-1877.

---

Mayfield LJA, Skoglund A, Hising P, Lang NP, Attstrom R. Evaluation following functional loading of titanium fixtures placed in ridges augmented by deproteinized bone mineral. A human case study. *Clin Oral Impl Res* (2001) 12: 508-514.

Merten HA, Wiltfang J, Grohmann U, Hoenig JF. Intraindividual comparative animal study of alpha- and beta-tricalcium phosphate degradation in conjunction with simultaneous insertion of dental implants. *J Craniofac Surg* (2001) 12: 59-68.

Meyer C, Chatelain B, Benarroch M, Garnier JF, Ricbourg B, Camponovo T. Massive sinus-lift procedures with beta-tricalcium phosphate: long-term results. *Rev Stomatol Chir Maxillofac* (2009) 110: 69-75.

Misch CE, Dietsch F. Bone-grafting materials in implant dentistry. *Implant Dent* (1993) 2: 158-67.

Miyamoto S, Shinmyouzu K, Miyamoto I, Takeshita K, Terada T, Takahashi. Histomorphometric and immunohistochemical analysis of human maxillary sinus-floor augmentation using porous  $\beta$ -tricalcium phosphate for dental implant treatment. *Clin Oral Implant Res* (2012) Article first published online.

Mizuno M, Kuboki Y. Osteoblast-Related Gene Expression of Bone Marrow Cells during the Osteoblastic Differentiation Induced by Type I Collagen. *J Biochem* (2001) 129: 133-138.

Moore WR, Graves SE, Bain GI. Synthetic bone graft substitutes. *ANZ J Surg* (2001) 71: 354-361.

Moreland LW. Intra-articular hyaluronan (hyaluronic acid) and hylans for the treatment of osteoarthritis: mechanisms of action. *Arthritis Res Ther* (2003) 5: 54-67.

Mori M, Yamaguchi M, Sumitomo S, Takai Y. Hyaluronan-based biomaterials in tissue engineering. *Acta Histochem Cytochem* (2004) 37: 1-5.

Nasr HF, Aichelmann-Reidy ME, Yukna RA. Bone and bone substitutes. *Periodontol* 2000 (1999) 19: 74-86.

Neo M, Herbst H, Voigt CF, Gross UM. Temporal and spatial patterns of osteoblast activation following implantation of  $\beta$ -TCP particles into bone. *J Biomed Mater Res* (1998) 39: 71-76.

Neugebauer J, Stachulla G, Ritter L, et al. Computer-aided manufacturing technologies for guided implant placement. *Expert Rev Med Devices* (2010) 7: 113-129.

Neukam FW, Wichmann M, Wiltfang J. Zahnärztliche Implantologie unter schwierigen Umständen. Georg Thieme Verlag KG (2007) 74: 76.

---

Nkenke E, Weisbach V, Winckler E, et al. Morbidity of harvesting of bone grafts from the iliac crest for preprosthetic augmentation procedures: A prospective study. *Int J Oral and Maxillofac Surg* (2004) 33: 157-163.

Nkenke E, Stelzle F. Clinical outcomes of sinus floor augmentation for implant placement using autogenous bone or bone substitutes: a systematic review. *Clin Oral Implants Res* (2009) 20: 124-133.

Norton RM, Odell EW, Thompson ID, Cook RJ. Efficacy of bovine bone mineral for alveolar augmentation: a human histologic study. *Clin Oral Impl Res* (2003) 14: 775-783.

Ohsawa K, Neo M, Matsuoka H, et al. The expression of bone matrix protein mRNAs around  $\beta$ -TCP particles implanted into bone. *J Biomed Mater Res* (2000) 52: 460-466.

Owen TA, Aronow M, Shalhoub V, et al. Progressive development of the rat osteoblast phenotype in vitro: reciprocal relationships in expression of genes associated with osteoblast proliferation and differentiation during formation of the bone extracellular matrix. *J Cell Physiol* (1990) 143: 420-430.

Park JB, Lim HS, Yoo KB. Computed Tomographic Evaluation of Sinus Augmentation with Simultaneous Endosseous Implant Placement. *Implant Dentistry* (2009) 18: 380-386.

Park J. Radiographic follow-up evaluation of sinus augmentation with deproteinized bovine bone and implant installation after loading. *Indian J Dent Res* (2010) 21: 603-605.

Parfitt AM, Simon LS, Villanueva AR, Krane SM. Procollagen type I carboxyterminal extension propeptide in serum as a marker of collagen biosynthesis in bone. *J Bone Miner Res* (1987) 5: 427-436.

Peters F, Reif D. Functional Materials for Bone Regeneration from Beta-Tricalcium Phosphate. *Materialwiss Werkstofftech* (2004) 35: 203-207.

Pilloni A, Bernard GW. The effect of hyaluronan on mouse intramembranous osteogenesis in vitro. *Cell Tissue Res* (1998) 294: 323-333.

Platzer A, Wildburger A, Lorenzoni M, et al. Human Cadaver Study Evaluating a New Measurement Technique for Graft Volumes after Sinus Floor Elevation. *Clin Implant Dent Rel Res* (2012) Article first published online.

Pommer B, Unger E, Sütö D, Hack N, Watzek G. Mechanical properties of the Schneiderian membrane in vitro. *Clin Oral Implants Res* (2009) 20: 633-637.



---

Poser JW, Price PA. A method for decarboxylation of  $\gamma$ -carboxyglutamic acid in proteins. *J Biol Chem* (1979) 254: 431-436.

Poumarat G, Squire P. Comparison of mechanical properties of human, bovine bone and a new processed bone xenograft. *Biomaterials* (1993) 14: 337-340.

Price PA, Parthemore JG, Deftos LJ. New biochemical marker for bone metabolism. Measurement by radioimmunoassay of bone GLA protein in the plasma of normal subjects and patients with bone disease. *J Clin Invest.* (1980) 66: 878-883.

Puppi D, Chiellini F, Piras AM, Chiellini E. Polymeric materials for bone and cartilage repair. *Prog Polym Sci* (2010) 35: 403-440.

Radin SR, Ducheyne P. The effect of calcium phosphate ceramic composition and structure on in vitro behavior. II. Precipitation. *J Biomed Mater Res* (1993) 27: 35-45.

Röser K, Johansson CB, Donath K, Albrektsson T. A new approach to demonstrate cellular activity in bone formation adjacent to implants. *J Biomed Mater Res* (2000) 51: 280-291.

Rueger JM, Linhard W, Sommerfeldt D. Biological reactions to calciumphosphate ceramic implants. Results of animal experiments. *Der Orthopäde* (1998) 27: 89-95.

Sasaki T, Watanabe C. Stimulation of osteoinduktion in bone wound healing by high-molecular weight hyaluronic acid. *Bone* (1995) 16: 9-15.

Schenk RK. Zur Problematik der Knochenersatzstoffe: Histophysiologie des Knochenumbaus und der Substitution von Knochenersatzstoffen. *Hefte zur Unfallheilkunde* (1991) 216: 23-35.

Schimmig R, Hoffmann M, Schmelzeisen R. Tissue engineering autologer Knochentransplantate. *Schweiz Monatsschr Zahnmed* (2003) 113: 1293-1301.

Schlegel KA, Neukam FW. Augmentationen, Knochenersatzmaterialien, Membranen. *Curriculum Zahnärztliche Chir Bd.1* (2002) 16: 434-444.

Schlegel KA, Schultze-Mosgau S, Wiltfang J. Implantologie in der Mund-Kiefer-Gesichtschirurgie. *HNO* (2002) 50: 699-718.

Schlegel KA, Kloss FR, Kessler P, Schultze-Mosgau S, Nkenke E, Wiltfang J. Bone conditioning to enhance implant osseointegration: an experimental study in pigs. *Int J Oral Maxillofac Implants* (2003) 18: 505-511.

Schneider R. Prosthetic concerns about atrophic alveolar ridges. *Postgrad Dent* (1999) 6: 3-7.

---

Schropp L, Wenzel A, Kostopoulos L, Karring T. Bone healing and soft tissue contour changes following single-tooth extraction: a clinical and radiographic 12-month prospective study. *Int J Periodont Restor Dent* (2003) 23: 313-323.

Schwarz F, Ferrari D, Herten M, et al. Effects of surface hydrophilicity and microtopography on early stages of soft and hard tissue integration at nonsubmerged titanium implants. An immunohistochemical study in dogs. *J Periodontol* (2007) 78: 2171-2184.

Silbermann M, Lewinson D, Gonen H, Lizarbe MA, von der Mark K. In vitro transformation of chondroprogenitor cells into osteoblasts and the formation of new membrane bone. *Anat Rec* (1983) 206: 373-383.

Smiler DG. The sinus lift graft: basic technique and variations. *Pract Periodontics Aesthet Dent* (1997) 9: 885-893.

Smolka W, Eggenesperger N, Carollo V, Ozdoba C, Iizuka T. Changes in the volume and density of calvarial split bone grafts after alveolar ridge augmentation. *Clin Oral Impl Res* (2006) 17: 149-155.

Somanathan RV, Simůnek A. Evaluation of the success of beta-tricalciumphosphate and deproteinized bovine bone in maxillary sinus augmentation using histomorphometry: a review. *Acta Medica* (2006) 49: 87-89.

Sommer B, Bickel M, Hofstetter W, Wetterwald A. Expression of matrix proteins during the development of mineralized tissues. *Bone* (1996) 19: 371-380.

Spector M. Charakterisierung biokeramischer Kalziumphosphatimplantate. *Hefte zur Unfallheilkunde* (1991) 216: 11-22.

St John TA, Vaccaro AR, Sah AP, et al. Physical and monetary costs associated with autogenous bone graft harvesting. *Am J Orthop* (2003) 32: 18-23.

Stiller M, Rack A, Zabler S, et al. Quantification of bone tissue regeneration employing beta-tricalcium phosphate by three-dimensional non-invasive synchrotron micro-tomography – a comparative examination with histomorphometry. *Bone* (2009) 44: 619-628.

Strauss PG, Closs EI, Schmidt J, Erfle V. Gene expression during osteogenic differentiation in mandibular condyles in vitro. *J Cell Biol* (1990) 110: 1369-1378.

Strietzel FP. Sinusbodenelevation und -augmentation. Evidenzgestützte Aussagen zu Prognose und Risikofaktoren. *Oral Maxillofac Surg* (2004) 8: 93-105.

Suba Z, Takács D, Matusovits D, Barabás J, Fazekas A, Szabó G. Maxillary sinus floor grafting with  $\beta$ -tricalcium phosphate in humans: density and microarchitecture of the newly formed bone. *Clin Oral Implants Res* (2006) 17: 102-108.

Szabo G, Suba Z, Hrabak K, Barabas J, Nemeth Z. Autogenous bone versus beta-tricalcium phosphate graft alone for bilateral sinus elevations (2- and 3-dimensional computed tomographic, histologic, and histomorphometric evaluations): preliminary results. *Int J Oral Maxillofac Implants* (2001) 16: 681-692.

Szabo G, Huys L, Coulthard P, et al. A prospective multicenter randomized clinical trial of autogenous bone versus beta-tricalcium phosphate graft alone for bilateral sinus elevation: histologic and histomorphometric evaluation. *Int J Oral Maxillofac Implants* (2005) 20: 371-381.

Tatum OH. Maxillary and sinus implant reconstruction. *Dent Clin North Am* (1986) 30: 207-229.

Tavakoli K, Yu Y, Shahidi S, Bonar F, Walsh WR, Poole MD. Expression of growth factors in the mandibular dsitraction zone: a sheep study. *Br J Plast Surg* (1999) 52: 434-439.

Tawil G, El-Ghoule G, Mawla M. Clinical evaluation of a bilayered collagen membrane (Bio-Gide) supported by autografts in the treatment of bone defects around implants. *Int J Oral Maxillofac Implants* (2001) 16: 857-863.

Thiel HJ, Hassfeld S. *Schnittbilddiagnostik in MKG-Chirurgie und Zahnmedizin*. Georg Thieme, Stuttgart-New York (2001).

Tomford WW. Bone allografts: past, present and future. *Cell Tissue Bank* (2000) 1: 105-109.

Uchida Y, Goto M, Katsuki T, Soejima Y. Measurement of Maxillary Sinus Volume Using Computerized Tomographic Images. *Int J Oral Maxillofac Implants* (1998) 13: 811-818.

Van Haaren EH, Smit TH, Phipps K, Wuisman PI, Blunn G, Heyligers IC. Tricalcium-phosphate and hydroxyapatite bone-graft extender for use in impaction grafting revision surgery. An in vitro study on human femora. *J Bone Joint Surg Br* (2005) 87: 267-271.

Wallace SS, Froum SJ. Effect of maxillary sinus augmentation on the survival of endosseous dental implants. A systematic review. *Ann Periodontol* (2003) 8: 328-43.

Wang C, Duan Y, Markovic B, et al. Phenotypic expression of bone-related genes in osteoblasts grown on calcium phosphate ceramics with different phase compositions. *Biomater* (2004) 25: 2507-2514.

Wanschitz F, Figl M, Wagner A, Rolf E. Measurement of volume changes after sinus floor augmentation with a phycogenic hydroxyapatite. *Int J Oral Maxillofac Implants* (2006) 21: 433-438.

Weibrich G, Trettin R, Gnoth SH, Götz H, Duschner H, Wagner W. Bestimmung der Größe der spezifischen Oberfläche von Knochenersatzmaterialien mittels Gasadsorption. *Mund Kiefer Gesichts Chir* (2000) 4: 148-152.

Weiss P, Obadia L, Magne D, et al. Synchrotron X-ray microtomography (on a micron scale) provides three-dimensional imaging representation of bone ingrowth in calcium phosphate biomaterials. *Biomater* (2003) 24: 4591-4601.

West DC, Hampson IN, Arnold F, Kumar S. Angiogenesis induced by degradation products of hyaluronic acid. *Science* (1985) 228: 1324-1326.

Wheeler SL. Sinus augmentation for dental implants: The use of alloplastic materials. *J Oral Maxillofac Surg* (1997) 55: 1287-1293.

Wiltfang J, Schultze-Mosgau S, Schlegel KA. Einfluss von Implantatbett und Implantatlager auf die Osseointegration. *ZM* (2001) 23: 44.

Wiltfang J, Merten HA, Schlegel KA, et al. Degradation characteristics of alpha and beta tricalcium-phosphate (TCP) in minipigs. *J Biomed Mater Res* (2002) 63: 115-121.

Wiltfang J, Schlegel KA, Schultze-Mosgau S, Nkenke E, Zimmermann R, Kessler P. "Sinus floor augmentation with beta-tricalciumphosphate (beta-TCP): does platelet-rich plasma promote its osseous integration and degradation?" *Clin Oral Implants Res* (2003) 14: 213-218.

Wiltfang J, Schultze-Mosgau S, Nkenke E, Thorwarth M, Neukam FW, Schlegel KA. Onlay augmentation versus sinuslift procedure in the treatment of the severely resorbed maxilla: a 5-year comparative longitudinal study. *Int J Oral Maxillofac Surg* (2005) 34: 885-889.

Winkler S. Implant site development and alveolar bone resorption patterns. *J Oral Implantol* (2002) 28: 226-229.

Xu H, Shimizu Y, Asai S, Ooya K. Experimental sinus grafting with the use of deproteinized bone particles of different sizes. *Clin Oral Implants Res* (2003) 14: 548-555.

Yao KL, Todescan R, Sodek J. Temporal changes in matrix protein synthesis and mRNA expression during mineralized tissue formation by adult rat bone marrow cells in culture. *J Bone Miner Res* (1994) 9: 231-240.

---

Zhong SP, Campoccia D, Doherty PJ, Williams L, Benedetti L, Williams DF. Biodegradation of hyaluronic acid derivatives by hyaluronidase. *Biomaterials* (1994) 15: 359-365.

Zhou HY, Takita H, Fujisawa R, Zizuno M, Kuboki Y. Stimulation by bone sialoprotein of calcification in osteoblast-like MC3T3-E1 cells *Calcif Tissue Int* (1994) 56: 403-407.

Zhou X, Zhang Z, Li S, Bai Y, Xu H. Osteoconduction of different sizes of anorganic bone particles in a model of guided bone regeneration. *Br J Oral Maxillofac Surg* (2011) 49: 37-41.

Ziegler CM, Woertche R, Brief J, Hassfeld S. Clinical indications for digital volume tomography in oral and maxillofacial surgery. *Dentomaxillofac Radiol* (2002) 31: 126-130.

Zijderveld SA, Zerbo IR, van den Bergh JP, Schulten EA, ten Bruggenkate CM. Maxillary sinus floor augmentation using a beta-tricalcium phosphate (Cerasorb) alone compared to autogenous bone grafts. *Int J Oral Maxillofac Implants* (2005) 20: 432-440.

Zijderveld SA, van den Bergh JP, Schulten EA, ten Bruggenkate CM. Anatomical and surgical findings and complications in 100 consecutive maxillary sinus floor elevation procedures. *J Oral Maxillofac Surg* (2008) 66: 1426-1438.

Zijderveld SA, Schulten EA, Aartman IH, ten Bruggenkate CM. Long-term changes in graft height after maxillary sinus floor elevation with different grafting materials: radiographic evaluation with a minimum follow-up of 4.5 years. *Clin Oral Implants Res* (2009) 20: 691-700.

Zitzmann NU, Naef R, Scharer P. Resorbable versus nonresorbable membranes in combination with Bio-Oss for guided bone regeneration. *Int J Oral Maxillofac Implants* (1997) 12: 844-852.

Zou L, Zou X, Chen L, et al. Effect of hyaluronan on osteogenic differentiation of porcine bone marrow stromal cells in vitro. *J Orthop Res* (2008) 26: 713-720.

Zreiqat H, Markovic B, Walsh WR, Howlett CR. A novel technique for quantitative detection of mRNA expression in human bone derived cells cultured on biomaterials. *J Biomed Mater Res* (1996) 33: 217-223.

Zreiqat H, Akin FA, Howlett CR, et al. Differentiation of human bone-derived cells grown on GRGDSP-peptide bound titanium surfaces. *J Biomed Mater Res* (2003) 64A: 105-113.

## **7.2. Lebenslauf**

"Mein Lebenslauf wird aus datenschutzrechtlichen Gründen in der elektronischen Version meiner Arbeit nicht veröffentlicht."

## **Danksagung**

Ein besonderer Dank gilt Herrn PD Dr. Dr. Michael Stiller für die Betreuung dieser Arbeit. Ich danke ihm für seine fachliche Unterstützung und Beratung.

Frau Prof. Dr. Christine Knabe danke ich für ihre Unterstützung sowie für die Überlassung des interessanten Themas mit einem so innovativen Studiendesign.

Ich möchte mich bei meinen Eltern und Schwiegereltern für ihre Unterstützung bei dieser Arbeit bedanken.

Nicht zuletzt danke ich meinem Ehemann für die allzeit gewährte Motivation und Unterstützung.

## **Eidesstattliche Erklärung**

„Ich, Esther Kluk, erkläre dass ich die vorgelegte Dissertation mit dem Thema: [**Einfluss eines Trikalziumphosphatgranulats mit einheitlicher Korngröße sowie eines Trikalziumphosphatputtys mit einem Gemisch von Granula unterschiedlicher Korngröße auf die Osteogenese und Volumenstabilität nach beidseitiger Sinusbodenaugmentation – Ein Vergleich anhand einer randomisierten klinischen Studie mit Split-Mouth-Design**] selbst verfasst und keine anderen als die angegebenen Quellen und Hilfsmittel benutzt, ohne die (unzulässige) Hilfe Dritter verfasst und auch in Teilen keine Kopien anderer Arbeiten dargestellt habe.“

Berlin, den

Unterschrift



## **Publikation**

Der folgende Artikel wurde bei der Fachzeitschrift „Acta Biomaterialia“ zur Publikation eingereicht.

Stiller M, Kluk E, Bohner M, Struck R, Knabe C.

Effect of a tricalcium phosphate (TCP) putty bone grafting material as compared to TCP granules on osteogenesis and bone formation after sinus floor augmentation in humans - a randomized clinical study with split mouth design.

Acta Biomaterialia (submitted)