

Aus dem Institut für Tierpathologie
des Fachbereichs Veterinärmedizin
der Freien Universität Berlin
und dem Julius Wolff Institut
Zentrum für Muskuloskeletale Chirurgie
der Charité – Universitätsmedizin Berlin
Campus Virchow Klinikum

**Anwendung eines Gelatine-Scaffolds und lokal applizierten Iloprost
zur Unterstützung der Knochenheilung in einem ovinen
Bohrlochdefektmodell in diaphysärem und metaphysärem Knochen**

Inaugural-Dissertation
zur Erlangung des Grades eines
Doktors der Veterinärmedizin
an der Freien Universität Berlin

vorgelegt von
Nicolai Wolfgang (geb. Kolarczik)
Tierarzt
aus Bremen

Berlin 2020

Journal-Nr.: 4248

**Gedruckt mit Genehmigung
des Fachbereichs Veterinärmedizin
der Freien Universität Berlin**

Dekan: Univ.-Prof. Dr. Jürgen Zentek
Erster Gutachter: Univ.-Prof. Dr. Robert Klopffleisch
Zweiter Gutachter: Univ.-Prof. Dr. med. vet. Christa Thöne-Reineke
Dritter Gutachter: PD Dr. Katharina Schmidt-Bleek

Deskriptoren (nach CAB-Thesaurus): sheep, animal models, fractures, surgical operations, histology, blood vessels, healing, tissue repair

Tag der Promotion: 25.01.2021

Meinen Eltern – für immer währende Rückendeckung
Meiner Frau Hannah – für deine Liebe und ein wenig Druck
Meinen Kindern

Den Schafen – in Dank

Inhaltsverzeichnis

Abkürzungsverzeichnis	VII
Abbildungsverzeichnis	VIII
Tabellenverzeichnis	X
1 Einleitung.....	1
2 Stand der Wissenschaft.....	2
2.1 Röhrenknochen des Schafes	2
2.1.1 Makroskopischer Aufbau des Röhrenknochens	2
2.1.2 Zelluläre Bestandteile des Knochens	3
2.1.3 Knochenarten	4
2.1.4 Knochenheilung	5
2.1.5 Diaphysäre vs. metaphysäre Knochenheilung	7
2.2 Bohrlochdefektmodelle.....	9
2.3 Knochenersatzmaterialien.....	11
2.4 Biomaterialien und Gelatine	15
2.5 Iloprost	18
2.6 Ziele und Hypothesen der Studie	23
3 Material und Methoden.....	24
3.1 Versuchstiere	24
3.1.1 Haltung und Fütterung	24
3.1.2 Versuchsaufbau.....	25
3.1.3 Gelatine Scaffold	27
3.1.4 Iloprost.....	28
3.2 Operatives Vorgehen und Materialeinsatz für Operationen	28
3.2.1 Narkose und Operationsvorbereitung	28
3.2.2 Chirurgisches Vorgehen	31
3.2.3 Implantation des Gelatine-Scaffold	35
3.2.4 Implantation von autologer Spongiosa	35
3.2.5 Chirurgischer Wundverschluss	35
3.2.6 Narkoseausleitung.....	36
3.2.7 Postoperative Nachsorge.....	36
3.2.8 Euthanasie.....	36
3.3 Aufbereitung der Knochenproben.....	37
3.3.1 Probengewinnung.....	37

3.3.2	Mikro CT Scans	38
3.3.3	Aufbereitung der Knochen für die histologische Auswertung.....	38
3.3.4	Anfertigung von Kunststoffschnitten.....	40
3.3.5	Histologische Färbung der Kunststoffschnitte	42
3.3.6	α -sma (α -smooth-muscle-actin) Färbung	43
3.3.7	TRAP (Tartratresistente saure Phosphatase Färbung)	43
3.4	Mikro CT	44
3.4.1	Räumliche Ausrichtung der digitalen Schnittbilder	44
3.4.2	Definition der Region of Interest (ROI) und Volume of Interest (VOI)	44
3.4.3	Auswertung der Kunststoffschnitte.....	45
3.4.4	Definition der Region of Interest.....	45
3.4.5	Deskriptive Analyse der histologischen Präparate	47
3.4.6	Histomorphometrische Auswertung	47
3.4.7	Gefäßzählung	48
3.4.8	Anteile von Osteoklastenoberfläche an Knochenoberfläche.....	49
3.4.9	Statistik.....	49
4	Ergebnisse.....	51
4.1	Operationsverlauf und Heilungsphase.....	51
4.2	Ergebnisse der Untersuchung mittels μ -CT	51
4.2.1	Auswertung des Verhältnis Knochenvolumen zu Gesamtvolumen (BV/TV)	53
4.2.2	Auswertung Bone Mineral Density (BMD)	56
4.3	Histologische Ergebnisse	59
4.3.1	Deskriptive Histologie	62
4.3.2	Ergebnisse der histomorphometrischen Analyse	71
4.3.3	Vaskularisierung in Bohrlochdefekten	87
4.3.4	Osteoklastenbesatz	89
5	Diskussion	91
5.1	Diskussion der Methoden	91
5.2	Diskussion der Ergebnisse	94
5.2.1	Einfluss der implantierten Materialien auf die Knochenheilung.....	94
5.2.2	Bohrlochdefektheilung	102
5.2.3	Verhalten des umgebenden Knochens während der Defektheilung	105
5.3	Schlussfolgerung.....	106
6	Zusammenfassung.....	108
7	Summary.....	110

Literatur	112
Anhang: Färbeprotokolle.....	123
Danksagung.....	128

Abkürzungsverzeichnis

μm	Mikrometer	MEA.....	Methoxyethylacetat
ABG.....	autologous bonegraft	MK.....	Metakarpus
ANOVA.....	Analysis of variance	ml.....	Milliliter
AR.....	Äußere ROI	mm.....	Millimeter
aS.....	autologe Spongiosa	MPa.....	Megapascal
ATP.....	Adenosintriphosphat	MR.....	Mittlere ROI
AVN.....	Avaskuläre Osteonekrose	MT.....	Metatarsus
BLC.....	bone lining cell	N.....	Nervus
BMD.....	Bone Mineral Density	ng.....	Nanogramm
BMP.....	Bone Morphogenic Protein	PAH.....	Pulmonäre arterielle Hypertension
BMP-2.....	bone-morphogenic-protein-2	pCO ₂	Kohlendioxidpartialdruck
BV.....	bone volume	PGG ₂	Prostaglandin G2
cAMP.....	cyclisches Adenosinmonophosphat	PGI.....	Prostaglandin I
cm ³	Kubikcentimeter	PLC.....	Phospholipase C
dest.....	destillata	PPAR.....	Peroxisomen-Proliferator-aktivierte Rezeptoren
EPC.....	Endothelial Progenitor Cells	Qlr/ll.....	lateral rechter/lateral linker Quadrant
g.....	Gramm	Qprox/dist.....	proximaler/distaler Quadrant
G.....	Gelatine	RIA.....	Reamer/Irrigator/Aspirator
G+I.....	Gelatine+Iloprost	ROI.....	Region of interest
hMSC.....	humane mesenchymale Stammzellen	RT.....	Raumtempereatur
HWZ.....	Halbwertszeit	TAO.....	Thrombangitis obliterans
IFN γ	Interferon Gamma	TGF β	Transforming Growth Factor β
IL1.....	Interleukin 1	TNF α	Tumor Nekrose Faktor Alpha
IL-10.....	Interleukin 10	TRAP.....	Tartratresistente saure Phosphatase
IL6.....	Interleukin 6	TV.....	total volume
IR.....	Innere ROI	TXA2.....	Thromboxan-A2
kV.....	Kilovolt	UR1.....	umgebende ROI 1
L.....	Leerdefekt	vgl.....	vergleiche
LDI.....	Ethyl-Lysin-Diisocyanat	VOI.....	Volume of Interest, Volume of Interest
Lig.....	Ligamentum	z.B.....	zum Beispiel
M.....	Musculus	α -sma.....	alpha smooth muscle actin
mAs.....	Milliampersekunde		
mbar.....	Millibar		

Abbildungsverzeichnis

Abb. 1:	Strukturformeln von Epoprostenol und Iloprost.....	19
Abb. 2:	Schematische Darstellung der Bohrlochdefektlokalisationen im Schafskelett.....	26
Abb. 3:	Gelatine Scaffolds präoperativ eingelegt in Ilomedin® (links) oder sterile Kochsalzlösung (rechts)	28
Abb. 4:	Markierung der proximalen und distalen Gelenkspalte zur Positionsbestimmung diaphysärer Defekte mit Bildwandler.....	31
Abb. 5:	Chirurgische Defektsetzung und Debridement	34
Abb. 6:	Implantation des Gelatine-Scaffold in einem diaphysären Bohrloch.	35
Abb. 7:	Röntgenaufnahme in der Sektion entnommener Knochen	38
Abb. 8:	Schnittebenen zur Anfertigung histologischer Präparate in diaphysären (links) und metaphysären (rechts) Bohrlochdefekten.....	41
Abb. 9:	Festlegung des VOI in diaphysären und metaphysären Bohrlochdefekten.....	44
Abb. 10:	Einteilung des Bohrlochdefektes und des umgebenden Knochens in Regions of Interest (ROI) für histomorphometrische Analyse.	46
Abb. 11:	α -sma Färbung der Gefäße im Kunststoffschnitt und Gegenfärbung mit Hämalaun nach Mayer	48
Abb. 12:	Osteoklastenzählung in Trapfärbung.....	49
Abb. 13:	Exemplarische Schnittbilder der Micro-CT-Untersuchung	52
Abb. 14:	BV/TV in Prozent in diaphysären Bohrlochdefekten	54
Abb. 15:	BV/TV in Prozent in metaphysären Bohrlochdefekten	55
Abb. 16:	BMD in mg/cm^3 in diaphysären Bohrlochdefekten	57
Abb. 17:	BMD in mg/cm^3 in metaphysären Bohrlochdefekten.....	58
Abb. 18:	diaphysärer Bohrlochdefekte nach 3 Wochen Heilungszeit in Safranin-Orange/von Kossa Färbung	60
Abb. 19:	Diaphysäre Bohrlochdefekte nach 9 Wochen Heilungszeit in Safranin-Orange/von Kossa Färbung	60
Abb. 20:	Metaphysäre Bohrlochdefekte nach 3 Wochen Heilungszeit in Safranin-Orange/von Kossa Färbung.	61
Abb. 21:	Metaphysäre Bohrlochdefekte nach 9 Wochen Heilungszeit in Safranin-Orange/von Kossa Färbung	62
Abb. 22:	Lateraler Einwuchs von Knochen trabekeln in einem diaphysären Bohrlochdefekt	63
Abb. 23:	Auflockerung des kortikalen Knochens in diaphysären Defekten.....	65

Abb. 24:	Verdichtung des an das Bohrloch angrenzenden Knochens	65
Abb. 25:	Integration eingebrachter autologer Spongiosa in neu gebildete Knochen trabekel	66
Abb. 26:	Bindegewebe in Bohrlochdefekten	67
Abb. 27:	autologe Spongiosa mit Osteoidsaum und Osteoblastenbesatz	69
Abb. 28:	Knochenflächenanteil in Prozent in diaphysären Bohrlochdefekten.....	71
Abb. 29:	Knochenflächenanteil in Prozent in metaphysären Bohrlochdefekten.....	72
Abb. 30:	Vergleich AR, MR, IR in diaphysären Bohrlochdefekten nach 3 Wochen Heilungszeit	74
Abb. 31:	Vergleiche IR, MR, AR in diaphysären Bohrlochdefekten nach 9 Wochen Heilungszeit	75
Abb. 32:	Vergleiche IR, MR, AR in metaphysären Bohrlochdefekten nach 3 Wochen Heilungszeit	76
Abb. 33:	Vergleiche IR, MR, AR in metaphysären Bohrlochdefekten nach 9 Wochen Heilungszeit	77
Abb. 34:	Vergleich der Knochenflächen in Bohrlochquadranten Qprox/dist und Qlr/II in Prozent in diaphysärem Knochen.....	79
Abb. 35:	Vergleich der Knochenflächen in Bohrlochquadranten Qprox/dist und Qlr/II in Prozent in metaphysärem Knochen.....	80
Abb. 36:	Vergleich der Knochenflächenanteile in UR1 und UR2 bei diaphysären Defekten.....	82
Abb. 37:	Vergleich der Knochenflächenanteile in UR1 und UR2 bei metaphysären Defekten.....	83
Abb. 38:	Vergleich der Knochenflächenanteile in UR1prox/dist und UR1 lr/II in diaphysärem Knochen in Prozent.....	85
Abb. 39:	Vergleich der Knochenflächenanteile in UR1prox/dist und UR1 lr/II in metaphysärem Knochen in Prozent.....	86
Abb. 40:	Vergleich diaphysärer und metaphysärer Gefäßzahlen/mm ² BGW im kompletten Bohrlochdefekt	88
Abb. 41:	Anteil der mit Osteoklasten besetzten Oberfläche an gesamter Knochenoberfläche in %	90

Tabellenverzeichnis

Tabelle 1: Eigenschaften eines Knochenersatzmaterials (nach Mauffrey, 2012):.....	12
Tabelle 2: Vorteile und Nachteile von verschiedener Knochenersatzmaterialien (nach Tang 2016).....	15
Tabelle 3: Anforderungen an einen optimalen Scaffold (nach Tang 2016)	16
Tabelle 4: Anzahl der in die Analyse eingegangenen Bohrlochdefektproben	27
Tabelle 5: Anzahl n der in die histologische Untersuchung eingehenden Proben	42
Tabelle 6: Protokoll zur Vorbereitung der Knochenproben für die Kunststoffeinbettung	123
Tabelle 7: Protokoll zur Entparaffinierung und Rehydrierung von Kunststoffschnitten.....	123
Tabelle 8: Färbeprotokoll für Safranin O./von Kossa Färbung.....	124
Tabelle 9: Färbeprotokoll für Movat-Pentachrom Färbung	125
Tabelle 10: Färbeprotokoll für a-sma-Färbung von Kunststoffschnitten	126
Tabelle 11: Färbeprotokoll für TRAP-Färbung von Kunststoffschnitten.....	127

1 Einleitung

Knochen besitzt ein hohes intrinsisches Heilungspotential und zeichnet sich insbesondere durch ein Heilungsvermögen aus, das zur Wiederherstellung der originären Organstruktur ohne Narbenbildung führt. Dennoch sehen sich orthopädische Chirurgen im klinischen Alltag mit Situationen konfrontiert, in denen ein Knochendefekt aufgrund seiner Größe, einer mechanischen Instabilität oder einer Einschränkung des körpereigenen Knochenheilungsvermögens, die intrinsische Heilungskapazität des Knochens übersteigt.

Bis heute gilt die Implantation körpereigenen Knochens, sogenannter autologer Bonegrafts, als klinischer Goldstandard in der Behandlung solcher Knochendefekte. Autologer Knochen zeichnet sich durch seine osteogenetischen, osteoinduktiven und osteokonduktiven Eigenschaften sowie seine Biokompatibilität aus. Weltweit werden jährlich ca. 2,2 Millionen Operationen dieser Art autologe Knochentransplantate genutzt, deren Kosten allein für die USA auf ca. 2,5 Milliarden US-Dollar beziffert werden (Mauffrey 2012). Neben den sozioökonomischen Anforderungen ist die Entnahme autologen Knochens mit Nebenwirkungen für die Betroffenen verbunden. In ca. 10% der Fälle kommt es nach der Entnahme autologer Knochentransplantate zur Komplikationen im Bereich der Entnahmestelle, wie Entzündungen, Hämatomen, Nervenschädigungen oder Frakturen (Dimitriou 2011). Aufgrund dieser Nachteile beim Einsatz autologer Transplantate ergibt sich die Notwendigkeit zur Entwicklung von Biomaterialien, die ähnliche positive Effekte auf die Knochenheilung vermitteln wie autologe Transplantate, aber keiner zweiten Operation zur Implantatgewinnung bedürfen.

Diese Studie untersucht einen knochenheilungsfördernden Einfluss des Gelatine-Scaffold G10_LNCO3 in einem ovinen Bohrlochdefektmodell. Ebendieser Scaffold wird zudem als Trägersystem für das Prostacyclinanalogon Iloprost verwendet, um dessen Wirkung zur Unterstützung der Knochenheilung nach lokaler Applikation im Großtier zu evaluieren. Beide Implantate werden mit dem klinischen Goldstandard autologe Spongiosa verglichen.

Eine nähere histologische Untersuchung der Bohrlochdefekte soll zudem Aufschluss über Unterschiede des Heilungsverhaltens diaphysärer und metaphysärer Defekte geben.

2 Stand der Wissenschaft

2.1 Röhrenknochen des Schafes

Röhrenknochen oder Ossa longa sind makroskopisch durch den tubulären Aufbau ihres Schaftes gekennzeichnet. Beim Schaf gehören, wie auch bei den anderen Haussäugetieren, der Oberarm- (Humerus), die Unterarm- (Ossa antebrachii), der Oberschenkel- (Os femoris), die Unterschenkel- (Ossa cruri) sowie die Mittelhand- (Ossa metacarpalia) und Mittelfußknochen (Ossa metatarsalia) zu den Röhrenknochen (König 2009).

2.1.1 Makroskopischer Aufbau des Röhrenknochens

Die Knochen bilden gemeinsam mit den knorpeligen Anteilen und den Bändern den passiven Bewegungsapparat höherer Wirbeltiere. Röhrenknochen oder Ossa longa finden sich an den Extremitäten und ermöglichen durch ihre mechanische Konfiguration raumgreifende Bewegungsmuster. Röhrenknochen bestehen aus der Diaphyse, dem namensgebenden röhrenförmigen Mittelstück und den proximalen sowie distalen Endstücken, den Epiphysen. Die jeweiligen Grenzbereiche zwischen diesen Anteilen werden Metaphysen genannt. Die Epiphysen sind von einer dünnen Knochenschicht (Substantia corticalis) umschlossen, die in sich ein stark verzweigtes Netz aus trabekulärem Knochen (Substantia spongiosa) einschließt. (Nickel 2004; Clarke 2008). Die Spongiosa dient der Abführung von an den knorpeligen Gelenkflächen und der unterliegenden Kompakta auftretenden Kräften auf den dichten Cortex der Diaphyse (Currey 2013). Der Übergang von den Epiphysen zu den Metaphysen bildet die Epiphysenfuge, auch Epiphysenplatte oder Wachstumsplatte genannt. Dieser Bereich besitzt eine herausragende Rolle beim Längenwachstum der Röhrenknochen. Der konische, verknöchernde Teil der Epiphysenfuge ist die Metaphyse. Auch dieser Bereich wird von einer Manschette aus kompaktem Knochen umschlossen und beherbergt in sich ein spongiöses Bälkchenwerk. Die sich anschließende Diaphyse besteht aus der röhrenförmigen Kortikalis und der innenliegenden Markhöhle. Diese wird vom bindegewebigen Endost überzogen, welches auch die Knochen trabekel der Meta- und Epiphysen umschließt. Außen liegt dem Knochen das Periost auf, das an den Gelenkflächen über die Gelenkkapsel hinweg seine Fortsetzung auf dem benachbarten Knochen findet (König 2009). Das Periost besteht aus zwei Schichten: Die äußere Faserschicht ist aus Fibrozyten, Kollagen, elastischen Fasern und Nerven aufgebaut. Die innere Cambium-Schicht enthält viele mesenchymale Stammzellen, Fibroblasten, osteogene Vorläuferzellen und Osteoblasten (Fan 2008).

Die Markhöhle innerhalb der Röhrenknochen setzt sich aus dem Cavum medullare der Diaphyse, sowie den Cellulae medullares der Metaphysen und Epiphysen zusammen. Dieser Raum zwischen den knöchernen Strukturen ist bei juvenilen Tieren mit rotem Knochenmark (Medulla ossium rubra) gefüllt. Bei ausgewachsenen Tieren findet sich dieses rote Knochenmark lediglich in den Epiphysen der Röhrenknochen sowie in den spongiösen Knochen des Rumpfes (Rippen, Sternum, Wirbelkörper, Becken) und den Schädelknochen. Vormals rotes Knochenmark enthaltende Anteile der Diaphysen und Metaphysen werden von Fettmark, Medulla osseum flava, ausgefüllt (Nickel 2004; Sinowatz 2012)

2.1.2 Zelluläre Bestandteile des Knochens

Osteoblasten sind kuboide Zellen mit einem Durchmesser von 20-30 µm. Sie besitzen eine hohe Stoffwechselaktivität und eine an diese angepasste reiche Organellenausstattung mit einem großen Zellkern sowie großem Golgi-Apparat und ausgedehntem endoplasmatischen Retikulum. Osteoblasten stammen von mesenchymalen Stammzellen ab. (Sinowatz 2012; Trammell 2013). Innerhalb der Osteoblastendifferenzierung werden vier Reifungsstadien unterschieden: Praeosteoblast, Osteoblast, Osteozyt und bone-lining cell. Reife Osteoblasten finden sich an Orten aktiver Knochenformation, wo sie täglich ca. 1 µm Osteoid produzieren. Osteoblasten bilden Kollagen Typ I und nicht kollagene Proteine wie Osteocalcin, ein calciumbindendes Eiweiß oder alkalische Phosphatase, die eine essentielle Rolle bei der Mineralisierung des Osteoids einnimmt. (Kular 2012). Im Verlauf der Osteoidsynthese werden die aktiven Osteoklasten von Osteoid umschlossen, wobei ihre Zell-Zell-Verbindungen erhalten bleiben. Mit zunehmender Dicke des Osteoids kommt es zu einem Auseinanderdriften der Osteoblasten, mit Verlängerung der Zellfortsätze und Schrumpfung des Zellkörpers, wodurch die vormaligen Osteoblasten zu Osteozyten werden (Sinowatz 2012). Bone-lining cells sind ruhende Osteoblasten mit einem spindelförmigen Zellkörper. Sie bedecken einschichtig die trabekulären und endostalen Oberflächen des Knochens und liegen unter dem Periost direkt dem mineralisierten Knochen an (Clarke 2008).

Mit mehr als 90-95% der zellulären Anteile stellen Osteozyten die größte Zellpopulation des adulten Knochens dar. Osteozyten können im Knochen viele Jahre überleben. Es handelt sich hierbei um frühere Osteoblasten, die durch die Sekretion und anschließende Mineralisation von Osteoid in der Knochenmatrix eingeschlossen werden. Sie verfügen in Folge ihrer geringeren Stoffwechselaktivität über weniger Zytoplasma und eine geringere Organellenausstattung als die metabolisch aktiveren Osteoblasten. Die Osteozyten eines Knochens sind über ein stark verzweigtes Netzwerk dendritischer Fortsätze miteinander verbunden, das die Kommunikation und den Stoffaustausch zwischen den Zellen ermöglicht. Es besteht Konsens darüber, dass dieses Netzwerk die Basis der Mechanotransduktion bildet, wobei mechanische

Belastungen in zelluläre Signale übersetzt werden. (Bonewald 2007; Sinowatz 2012; Trammell 2013)

Osteoklasten sind die einzigen bekannten zur Knochenresorption fähigen Zellen. Sie entstammen mononukleären Vorläuferzellen der Monozyten-Makrophagen-Vorläuferlinie des Knochenmarks. Ihr ausgedehnter Zellkörper enthält bis zu 50 Zellkerne und entsteht durch die Fusion von Monozyten. Das Zytoplasma beherbergt einen stark entwickelten Golgi-Apparat, viele Mitochondrien und ein großes raues endoplasmatisches Retikulum (Sinowatz 2012). Osteoklasten binden über Integrinrezeptoren in ihrer Zellmembran an Peptide der Knochenmatrix. Durch diese Bindung kommt es zur Polarisation der Osteoklasten und zur Ausbildung einer sogenannten ruffled border an der Kontaktfläche zum Knochen. An dieser Grenze sezerniert der Osteoklast H^+ mittels einer H^+ -ATPase und Chlorid-Kanälen, wodurch im Resorptionsbereich des Osteoklasten die mineralischen Komponenten der Knochenmatrix aufgelöst werden. Durch Produktion der Endoprotease Cathepsin K hydrolysiert der Osteoklast an der ruffled border Peptidbindungen in den Proteinanteilen der Knochenmatrix (Clarke 2008). Durch Neuorientierung des Zytoskelettes kommt es zur Ausbildung eines F-Aktin reichen Versiegelungsrings in der Peripherie des Osteoklasten. Dieser begrenzt die sogenannte Howship-Lakune seitlich, wodurch der unkontrollierte Austritt von Ionen und Enzymen aus dem Resorptionsbereich verhindert wird (Clarke 2008; Matsumoto 2013).

2.1.3 Knochenarten

Der Begriff Knochen fasst solche Gewebsformationen zusammen, denen ein spezifisches Baukonzept eigen ist: Das organische Grundgerüst bilden Kollagen Typ I Fibrillen, die durch Anlagerung anorganischen kristallinen Hydroxylapatits mineralisiert werden, das sich zu 85% aus Calciumphosphat und 10% aus Calciumcarbonat zusammensetzt. (Weiner 1999; Sinowatz 2012). Diese mineralisierten Kollagenfibrillen gelten als Grundbaustein des Knochens.

Strukturell lassen sich zwei Knochenarten unterscheiden: Der Geflechtknochen und der Lamellenknochen: Geflechtknochen, auch Primärknochen genannt, ist die phylogenetisch ältere Form des Knochengewebes. Geflechtknochen wird bei jeder Form der Knochenneubildung, sowie in der Embryonalentwicklung angelegt und in der Folge zu Lamellenknochen umgebaut (König 2009; Sinowatz 2012). Als großer Vorteil des Geflechtknochens ist anzusehen, dass er mit bis zu $4\mu\text{m}/\text{Tag}$ im Rahmen von Umbauvorgängen und während der Knochenheilung schnell anzulegen ist. (Currey 2013). Auch beim Schaf erfolgt die Bildung kortikalen Knochens über die Vorstufe eines wenig organisierten Geflechtknochens, der in der Folge durch einen stabileren, höher organisierten Lamellenknochen ersetzt wird (Kerschnitzki

2011). Strukturelle Unterschiede zum Lamellenknochen bestehen in einem ungeordneten Verlauf der 0,1-3 µm dicken Kollagenbündel, einem scheinbar willkürlichen Mineralisationsmuster und Grundsubstanz einer höheren Osteozytendichte des Geflechtknochens. (Gorski 1998; Hernandez 2004; Currey 2013). Aufgrund dieser strukturellen Eigenschaften besitzt der Geflechtknochen trotz einer starken Mineralisation eine recht geringe mechanische Stabilität.

Eine deutlich höhere mechanische Stabilität erreicht der Körper durch den Aufbau von hochorganisiertem Lamellenknochen, dessen Aufbau mit weniger als 1 µm pro Tag allerdings deutlich langsamer vonstattengeht. (Currey 2013). Die Kollagenfibrillen einer Lamelle verlaufen in ihrer Längsausrichtung parallel. Angrenzende Lamellen beinhalten dagegen Fasern von entgegengesetzter Ausrichtung. Diese Faserorganisation wird auch als speerholzähnlich bezeichnet (Weiner 1999). Der Aufbau aus parallel oder konzentrisch geschichteten Kollagenfibrillen mit jeweils entgegengesetzten Ausrichtungen ist das dem Lamellenknochen des adulten Körpers zugrundeliegende charakteristische Merkmal. Die Lamellen sind in sogenannten Osteonen organisiert. Jedes Osteon enthält ein zentrales, im Havers-Kanal verlaufendes Gefäß, das von 5-20 Lamellen umschlossen wird. Von diesem Zentralgefäß zweigen kleinere Gefäße ab, die innerhalb der sogenannten Volkmann-Kanäle in Richtung des End- und Periosts verlaufen. So erreicht der Lamellenknochen ein hohes Maß an Vaskularisierung. Zwischen den 3-7 µm dicken Lamellen aus Kollagenfibrillen und mineralisierter Grundsubstanz, liegen die Osteozyten, über deren Zytoplasmafortsätze in Knochenkanälchen die Osteozyten miteinander in Verbindung stehen. Jede statisch-mechanische Belastung des Knochens führt zu einer funktionellen Adaptation der Knochenbinnenstruktur. Überbleibsel im Rahmen von Umbauvorgängen abgebauter Osteone werden Schaltlamellen genannt. Sowohl Spongiosa als auch kortikaler Knochen sind aus Lamellenknochen aufgebaut (König 2009; Sinowatz 2012; Currey 2013).

2.1.4 Knochenheilung

Kommt es an einem Knochen zur Entstehung eines Defektes, sei dies durch eine übermäßige Krafteinwirkung oder auch z.B. durch chirurgische Resektion von Knochenanteilen, so beginnt im Defektbereich eine wohlabgestimmte Kaskade von Heilungsvorgängen. Diese schließen eine Vielzahl unterschiedlicher Zellen sowie humoraler Faktoren ein. Ziel dieser Prozesse ist die vollständige Wiederherstellung des Knochens und seiner Funktionsfähigkeit (Schell 2017). Diese Herstellung der vollständigen Funktionsfähigkeit gelingt ohne die Bildung von Narbengewebe, womit die Frakturheilung eine Wiederholung der Knochenentwicklung darstellt und somit als Geweberegeneration betrachtet werden kann (Marsell 2011).

Voraussetzung für eine primäre Knochenheilung ist die vollständige anatomische Reposition der Knochenfragmente mit einem maximalen Abstand von 150-300µm und deren optimale Fixation während des Heilungsverlaufes (Fossum 2009). Dieses Szenario kommt unter natürlichen Bedingungen nicht zustande, ist aber das bestmögliche Ergebnis einer Osteosynthese. Bei optimaler Fixation, einer interfragmentären Entfernungsdifferenz in Belastung von maximal 2% und maximal 10µm Abstand kann es zu einer sogenannten Kontaktheilung kommen (Shapiro 1988). Hierbei wandern Osteoklasten entlang der Knochenlängsachse über den Frakturspalt hinweg. Einsprossende Gefäße füllen die entstandenen Räume mit Osteoblastenvorläuferzellen, die ihrerseits nach Differenzierung zu Osteoblasten den Lammellenknochen wieder aufbauen. Auch die sogenannte Spalthheilung erfordert eine adäquate anatomische Reposition und Stabilisation, jedoch können hier auch Spalten bis zu 1mm überbrückt werden. Hierbei werden an den Frakturrenden zunächst orthogonal zur Knochenlängsachse verlaufende Knochenlamellen angelegt. Durch sekundäres Remodelling werden diese in der Folge durch längsverlaufende Osteone ersetzt (Fossum 2009; Marsell 2011). Intramembranöse Knochenheilung ist ebenfalls ein Phänomen bei Knochendefekten mit geringem Frakturstress. Sie verläuft ohne das Auftreten eines knorpeligen Vorläuferkallus durch direkte Differenzierung mesenchymaler Stammzellen des Bindegewebes zu Osteoblasten (Fossum 2009).

Sekundäre Knochenheilung ist die unter natürlichen Bedingungen, ohne Reposition der Fragmente und rigide Fixation, auftretende Art der Knochenheilung. Auch die sekundäre Knochenheilung besteht aus sich zeitlich und lokal überlappenden Phasen. In der Literatur wird der Ablauf meist in drei bis fünf Phasen eingeteilt. Mindestens werden eine initiale Entzündungsphase mit anschließender Reparations- und Remodellingphase beschrieben. Schmidt-Bleek et al. teilen den Verlauf in fünf Phasen: Proinflammatorische Phase, Antiinflammatorische Phase, Phase des weichen Kallus, Phase des harten Kallus und Remodelling Phase (Schell 2017).

Die entzündliche Phase der Knochenheilung beginnt mit dem Auftreten einer Fraktur und der damit verbundenen plötzlichen Diskontinuität des Knochens, Zerreißen von Knochenhäuten, Weichteilgewebe und Gefäßen und einer folgenden Einblutung. Blut- und Knochenmarkszellen strömen in den Frakturspalt ein. Durch die Unterbrechung der Blutversorgung herrschen hier hypoxische Bedingungen. Entzündungszellen, Leukozyten und Makrophagen migrieren in den Frakturspalt (Taguchi 2005; Kolar 2011). Insbesondere Makrophagen und T-Lymphozyten sezernieren unter den hypoxischen und sauren Bedingungen im Frakturhämatom Zytokine, die die Heilungskaskade initiieren (Schell 2017). Zu diesen proinflammatorischen Zytokinen zählen u.a. TNF α , das sekundäre inflammatorische Signale initiiert, chemotaktisch auf andere Zellen wirkt und mesenchymale Stammzellen zur

osteogenetischen Differenzierung stimuliert. Auch IL1 und IL6 spielen bei der akuten Entzündungsreaktion eine tragende Rolle und aktivieren die Angiogenese sowie die Differenzierung von Osteoblasten und Osteoklasten (Gerstenfeld 2003; Marsell 2011; Schmidt-Bleek 2012). Ebenso tragen Zytokine der TGF β -Superfamilie, denen auch die bone-morphogenic-proteins (BMP) angehören, zur Regulation der Frakturheilung entscheidend bei und steuern die osteogene Differenzierung mesenchymaler Stammzellen (Dimitriou 2005; Rausch 2017). Die akute inflammatorische Reaktion erreicht ihren Höhepunkt nach ca. 24 Stunden und verschwindet ca. eine Woche nach Fraktureintritt (Sfeir 2005; Wendler 2019).

Überlappend mit der inflammatorischen Phase beginnt der Körper nach wenigen Tagen mit der Bildung eines Kallus in und um den Frakturspalt, um eine vorläufige Stabilisierung zu gewährleisten. Der Ablauf dieser Reparatur Phase ist wesentlich durch die mechanischen Gegebenheiten am Frakturspalt bestimmt (Fossum 2009). Zunächst kommt es zur Invasion des Frakturhämatoms durch fibrovaskuläres Gewebe, das die Grundlage für den späteren Primärkallus aus Geflechtknochen bildet. Mesenchymale Stammzellen aus verletztem Gewebe oder dem Blut differenzieren zu Fibroblasten, Chondroblasten sowie Osteoblasten und erzeugen einen aus kollagenreichem Bindegewebe, Blutgefäßen, Knorpel, Geflechtknochen und Osteoid zusammengesetzten Primärkallus. Dieser Kallus mineralisiert in der Folge durch die Aktivität Alkalischer Phosphatase (Sfeir 2005). Insbesondere in Bereichen, deren reduzierte Blutversorgung zu hypoxischen Verhältnissen führt, kommt es zur Knorpelbildung mit anschließender enchondraler Knochenbildung (McKibbin 1978).

Der mineralisierte Kallus aus Geflechtknochen wird in der Remodelling Phase über mehrere Monate bis Jahre durch lamellaren Knochen ersetzt, die Markhöhle wiederhergestellt und mechanisch gering belasteter Kallus resorbiert (Gerstenfeld 2003; Marsell 2011). Die mechanischen Verhältnisse einer zunehmenden Kallusbelastung steuern durch elektrische Polaritäten entlang der Belastungslinien die Aktivität von Osteoklasten sowie Osteoblasten und sind für das Remodelling von entscheidender Bedeutung (Andrew 1971; Marsell 2011; Rausch 2017)

2.1.5 Diaphysäre vs. metaphysäre Knochenheilung

Die Heilung knöcherner Läsionen ist abhängig von der Position und Größe des Defektes, der mechanischen Stabilität und den damit auf das Gewebe einwirkenden Kräften. Allerdings unterscheidet sich die Knochenheilung zwischen diaphysären und somit kortikalen Knochendefekten und solchen, die trabekuläre Knochenregionen betreffen (Shapiro 2008; Monfoulet 2010).

Die Heilung diaphysärer Defekte ist insbesondere abhängig von der Defektgröße. Große, instabile Frakturen im kortikalen Knochen heilen über Formation großer Mengen von Kallusgewebe, während kleinere, stabile Defekte durch intramembranöse Knochenheilung verschlossen werden können (Shapiro 2008; Pobloth 2016). Bei diaphysären Knochendefekten ist das Volumen des gebildeten Kallus insbesondere von der Stabilität am Frakturspalt abhängig (Claes 2011). Zelllinienanalysen des Frakturkallus betonen die Bedeutung des Periosts für die diaphysäre Defektheilung. Mesenchymale Stammzellen des Periosts besitzen sowohl die Fähigkeit zur osteogenen sowie zur chondrogenen Differenzierung, wobei die letztendliche Differenzierung wesentlich von den mechanischen Bedingungen am Frakturspalt abhängt. (Colnot 2009).

Zwar ist metaphysäre Knochenheilung weniger genau untersucht als in diaphysärem Knochen, dennoch besteht Konsens hinsichtlich einiger Unterschiede:

Metaphysäre Defekte entwickeln unter klinischen Bedingungen bessere Heilungseigenschaften, da sie meist mechanisch stabiler sind, im Bereich des stark vaskularisierten Knochenmarks verlaufen und die bestehenden Knochentrabekel eine große Oberfläche für die Ablagerung neuen Knochengewebes bereitstellen (Aronson 1994; Shapiro 2008).

Han et al. vertreten eine Einteilung der metaphysären Knochenheilung in fünf sich zeitlich überlappende Stadien: Zunächst kommt es zu einer Blutung und folgend zu einer Entzündungsreaktion, die allerdings weniger stark ausfällt als diaphysär. Im zweiten Schritt werden mesenchymale Stammzellen des Knochens rekrutiert und differenzieren zu Osteoblasten. Anschließend kommt es zur Bildung von Geflechtknochen, der in der Folge zu Lamellenknochen umgebaut und schließlich in einer Remodelling Phase an die biologischen und mechanischen Gegebenheiten im Defektbereich angepasst wird (Han 2015).

Die Heilung metaphysärer Defekte ausgehend von angrenzenden Trabekeln wurde bereits 1952 beschrieben. Charnley und Baker untersuchten in einer Studie Biopsiekerne aus Arthrodesen humaner Kniegelenke. Ausgehend von bestehenden Trabekeln, welche im Heilungsverlauf an Durchmesser zunahmten, bildete sich ein Netzwerk aus Geflechtknochen, welches den Defektspalt überbrückte und sich zunehmend konsolidierte. Diese Knochenneubildung reichte vom Defektrand allerdings kaum weiter als 2 mm und scheint damit räumlich beschränkt (Charnley 1952). Eine Untersuchung an Ratten, Kaninchen und Hunden bestätigt die Ergebnisse von Charnley und Baker und demonstrierte in stabilen Frakturen ein von bestehenden Trabekeln ausgehendes Heilungsmuster. Allerdings konnten Jarry und Uthoff ebenso zeigen, dass die Neubildung von Knochen unter mechanisch instabilen Bedingungen vorwiegend aus dem Bindegewebe im Defektbereich hervorgeht. Mechanisch instabile Bedingungen fördern eine Entstehung von Geflechtknochen ausgehend vom

Bindegewebe im Defektbereich (Jarry 1971). In einem Osteotomiemodell der Kaninchentibia ermittelten Chen et al. sowohl eine initiale Knochenbildung ausgehend von bestehenden frakturnahen Trabekeln, als auch inselartige Knochenbildungen ausgehend von osteogen differenzierten mesenchymalen Zellen (Chen 2015). In distalen Radiusfrakturen formte sich in einer Untersuchung am Menschen innerhalb der ersten zwei Wochen nach Fraktur ein Gerüst aus Geflechtknochen per intramembranöser Knochenheilung ohne knorpeligen Vorläufer. Ausgehend von dieser Beobachtung mutmaßen die Autoren, auch in Hinblick auf ähnliche Ergebnisse in Bohrlochdefekten bei Ratten, dass die Stromazellen des Knochenmarks in dieser Studie eine wichtigere Rolle in der Reparatur der Defekte spielen als die Lining-cells auf den angrenzenden Trabekeln (Aspenberg 2013; Bernhardsson 2015).

In Zelllinienanalysen zeigte sich, dass Zellen des Endost und des stammzellreichen Knochenmarks insbesondere das Potential zur osteogenen Differenzierung (Osteoblasten, Osteozyten) besitzen. Während also osteogene Stammzellen bei diaphysären Defekten vor allem aus dem Periost stammen, werden in metaphysären Defekten solche Zellen aus dem Endost der Trabekel oder dem Bindegewebe herangezogen. Zudem beeinflusst insbesondere die mechanische Umgebung die Zellrekrutierung und stellt damit ein entscheidendes Kriterium des Defektschlusses dar (Colnot 2009; Sandberg 2016).

2.2 Bohrlochdefektmodelle

In der Erforschung neuer Knochenersatzmaterialien bleiben in vivo Versuche in der präklinischen Phase weiterhin unverzichtbar. Laut Reifenrath et al. ist aber eine stärkere Standardisierung von in vivo Modellen anzustreben, um eine hohe Vergleichbarkeit zwischen unterschiedlichen Studien zu gewährleisten (Reifenrath 2014). Bei der Auswahl des Versuchstieres sind insbesondere physiologische und pathophysiologische Analogien zum Menschen von großer Wichtigkeit. Zudem spielen die Handhabbarkeit, die Anforderungen an die Unterbringung, die Verfügbarkeit der Versuchstiere, deren Anschaffungs- und Unterhaltungskosten sowie die gesellschaftliche Akzeptanz der Spezies als Versuchstier eine bedeutende Rolle. Schafe mit abgeschlossener Skelettentwicklung bieten die Möglichkeit einer Erprobung neuer Knochenersatzmaterialien unter ähnlichen Gewichtsbedingungen, wie sie beim ausgewachsenen Menschen anzutreffen sind. Die Makrostruktur der Knochen ähnelt der des Menschen und ermöglicht die Erprobung von Methoden in dem Menschen ähnlichen Dimensionen (Auer 2007; Pearce 2007; Reichert 2009). Der ovine Knochen zeigt einen dem Menschen ähnlichen Knochenmetabolismus und vergleichbare Knochenbildungsraten, was das Schaf zu einem geeigneten präklinischen Modelltier für die Erforschung von Knochenersatzmaterialien macht (Nunamaker 1998; Nuss 2006).

Die Bedeutung des Schafes in der orthopädischen Forschung hat seit den frühen Neunzehnhundertneunziger Jahren stark zugenommen, was Pearce et al. insbesondere auf die zunehmende gesellschaftliche Ablehnung des Einsatzes von Begleittieren wie Hund und Katze für tierexperimentelle Studien zurückführt. Zwar eignen sich insbesondere Hunde unter biologischen Gesichtspunkten besser als Modelltier für die Erforschung humaner Knochen, doch bietet das Schaf insbesondere durch die Größe und Makrostruktur seiner Knochen sowie sein Gewicht entscheidende Vorteile für Rückschlüsse auf den Menschen (Pearce 2007; Ellinghaus 2011).

Bohrlochdefektmodelle bestehen für diaphysäre und metaphysäre Knochenbereiche in verschiedenen Spezies. Die Modelle dienen der Evaluation neuer Knochenersatzmaterialien hinsichtlich ihrer Biokompatibilität sowie ihrer osteoinduktiven, osteokonduktiven und osteointegrativen Kapazität.

Für die Ratte sind multiple diaphysäre Modelle beschrieben. Zur Untersuchung diaphysärer Defekte, nutzte Pereira et al. ein Modell mit 2mm großen unikortikalen Bohrlochdefekten im Rattenfemur, um das Heilungsverhalten spontan hypertensiver Ratten und Tieren mit Normotension zu vergleichen (Pereira 2007). Keibl et al. verwendeten ein bilaterales 2 mm Bohrlochmodell in der Ratte zur Testung verschiedener Kombinationen aus Fibrin, adipösen Stammzellen und BMP-2 in nicht-kritischen Defekten (Keibl 2011). Der Hund als Modelltier für die humane Knochenheilung wurde ebenso herangezogen. Eine Studie an ausgewachsenen Beageln, zur Evaluation unterschiedlicher Aspekte der Knochenqualität nach Langzeitgabe von Ibandronat, untersuchte das Heilungsverhalten von zehn diaphysären Defekten in den Tibiae von insgesamt 40 Hunden (Bauss 2004). Bei insgesamt 16 Schafen verwendete Ignatius et al. zusätzlich zu einem Osteotomiemodell ein Bohrlochdefektmodell in der Tibia. Für die Untersuchung der Osteointegration zweier Al_2O_3 Implantate in einer minimal belasteten Situation wurde ein zylindrisches Implantat von 3,7 mm Durchmesser in die Diaphyse der Tibia eingesetzt (Ignatius 2005). Eine 2007 veröffentlichte in vivo Studie untersuchte in einem bikortikalen 4 mm Bohrlochdefektmodell im Metakarpus (MK) von 20 Appenninica Schafen radiologisch und histopathologisch den Effekt von systemisch verabreichtem Naloxon und Calcium-Gluconat auf die Defektheilung (Petrizzi 2007). Bernhardsson fokussiert sich in einem Bohrlochmodell in der Rattentibia auf die Defektheilung in metaphysären Bohrlöchern. Die Daten belegen in der ersten Woche eine starke Knochenneubildung im Bohrlochdefekt und eine Verdichtung des umgebenden Knochens. In der Folge kommt es zu einer Reduktion des Knochens im Defekt, der gleichzeitig mit Knochenmark aufgefüllt wird.

Ebenso bestehen verschiedene metaphysäre Bohrlochmodelle für Untersuchungen im trabekulären Knochen. Eine Arbeit von Le Guehennec et al. beschreibt die bilaterale

Bohrlochdefektsetzung im lateralen Condylus ossis femoris, in der medialen proximalen Tibiametaphyse sowie dem Os parietale des Schädels. Diese Studie nutzte zehn Wistar Ratten und zehn Weiße Neuseeländer Kaninchen zur Implantation von makroporösen biphasischen Calciumphosphat Keramiken und verglich die Defektheilung mit Leerdefekten als Negativkontrolle (Le Guehenec 2005).

Apelt et al. beschreiben im Jahr 2005 die Evaluation von drei hydraulischen Knochenzementen in einem ovinen Bohrlochdefektmodell mit insgesamt vier Defekten in der distalen Epiphyse und der proximalen Metaphyse des Humerus und Femur. Jeder der vier Defekte besaß einen Durchmesser von 8 mm und eine Tiefe von 13 mm (Apelt 2004). 2006 veröffentlichte Nuss et al. eine ausführliche Beschreibung dieses Bohrlochdefektmodells zur Biokompatibilitätstestung und der Untersuchung des osteointegrativen, osteoinduktiven und osteokonduktiven Potentials neuer Knochenersatzmaterialien. Im Sinne einer stärkeren Standardisierung von Tiermodellen legte diese Arbeit ausführlich die chirurgischen Zugänge und die Methodik der Bohrlochdefektsetzung dar (Nuss 2006). Für die Maus veröffentlichten Monfoulet et al. ein kombiniertes Modell zur Untersuchung von Defekten in kortikalem und trabekulärem Knochen. Dabei wurden 0,9 mm im Durchmesser messende teils uni-, teils bikortikale Defekte in der Femurdiaphyse und 0,9 mm im Durchmesser und 1-1,5 mm tiefe Defekte in der distalen Metaphyse des Femur gesetzt (Monfoulet 2010). Kein solches Modell zur Evaluation diaphysärer und metaphysärer Defekte wurde bis 2016 beim Schaf publiziert. Unsere Arbeitsgruppe übernahm die von Nuss et al. beschriebene Vorgehensweise zur Defektsetzung in metaphysären Regionen, wobei jedes Bohrloch einen Durchmesser von 6 mm und eine Tiefe von 15 mm besitzt. Zusätzlich brachten wir je einen 6-mm-Defekt in den proximolateralen sowie distomedialen Metakarpus (MC) und Metatarsus (MT) der Vorder- und Hintergliedmaßen ein. Durch die Operation der linken und rechten Gliedmaßen zu zwei unterschiedlichen Zeitpunkten konnten insgesamt 16 Bohrlochdefekte pro Schaf gesetzt und evaluiert werden (Pobloth 2016; Huber 2017).

2.3 Knochenersatzmaterialien

Knochenersatzmaterialien, sogenannte Bonegrafts, kommen zum Einsatz, wenn der Gewebeschaden das intrinsische Heilungspotential des Knochens übersteigt. Dies kann zum einen durch große oder komplizierte Knochendefekte der Fall sein, zum anderen durch eine Einschränkung des dem Knochen eigenen Heilungspotentials. Gründe für eine solche Reduktion der Reparaturfähigkeit des Knochens stellen z.B. hohes Alter, langfristiger Nikotinabusus, Diabetes mellitus oder Autoimmunerkrankungen dar (Uebersax 2013). Im Falle einer Non-Union oder verzögerter Heilung von Frakturen besteht das therapeutische Vorgehen

in einer erneuten mechanischen Stabilisierung der Fraktur und falls nötig der biologischen Verstärkung der Knochenheilung beziehungsweise einer Kombination beider Verfahren (Sen 2007; Singh 2016). Weitere Indikationen zum Einsatz von Knochenersatzmaterialien sind Arthrodese, Knochenverlängerungen oder Füllungen knöcherner Defekte. Weltweit werden jedes Jahr ca. 2,2 Millionen solcher Operationen durchgeführt. Allein für die USA beziffert Mauffrey die Kosten für die ca. 500.000 dort durchgeführten Eingriffe auf 2,5 Milliarden US-Dollar (Mauffrey 2012). Zur biologischen Verstärkung der Knochenheilung gelten bis heute sogenannte autologe Bonegrafts (ABG) als Goldstandard (Sen 2007; Dimitriou 2011; Calori 2014; Singh 2016). Autologe Implantate vereinen in sich alle wichtigen Eigenschaften eines optimalen Knochenersatzmaterials: Osteoinduktivität, Osteogenese und Osteokonduktivität und ist zudem histokompatibel und nicht-immunogen (Dimitriou 2011; Calori 2014).

Tabelle 1: Eigenschaften eines Knochenersatzmaterials (nach Mauffrey, 2012):

Osteokonduktion	Eigenschaft eines Materials durch ein offenporiges Netzwerk eine Leitschiene für die zelluläre Besiedlung (Osteoblasten, Osteoprogenitorzellen) und Gefäßbildung während des Heilungsprozess darzustellen
Osteoinduktion	Eigenschaft eines Materials die Differenzierung von Stammzellen und Osteoprogenitorzellen in Osteoblasten zu stimulieren
Osteogenese	Fähigkeit von Osteoblasten eines Materials zur Mineralisierung von Kollagen und somit zur Knochenneubildung beizutragen.

Im klinischen Alltag werden als autologe Transplantate sowohl trabekulärer Knochen als auch kortikale Implantate genutzt.

Die Vorteile autologer Spongiosa liegen insbesondere in ihrer großen Knochenoberfläche. Diese ermöglicht den Transport großer Mengen zellulären Materials (mesenchymale Stammzellen, Osteoblasten) und erklärt die hervorragenden osteogenetischen und osteoinduktiven Eigenschaften autologer Spongiosa. Außerdem wird eingebrachte autologe Spongiosa schnell neu durchblutet und in den neu aufgebauten Knochen integriert (Pape 2010). Aufgrund der recht geringen mechanischen Stabilität ist der Einsatz autologer Spongiosa in großen Knochendefekten allerdings beschränkt.

Kortikale Implantate enthalten aufgrund ihrer kompakten Struktur im Verhältnis weniger knochenbildende Zellen, was ihre osteogenetischen und osteoinduktiven Eigenschaften einschränkt und Revaskularisierung sowie das Remodelling langsamer verlaufen lässt als bei autologer Spongiosa. (Pape 2010). Ein besonderer Mehrwert kortikaler Transplantate liegt in ihrer Kompressionsstabilität. Mit 130-290 MPa im Vergleich zu 2-38 MPa für trabekulären Knochen, eignen sich kortikale Implantate insbesondere für Defekte mit hoher axialer

Belastung z.B. in Femur oder Tibia (Calori 2011). Implantierter kortikaler Knochen wird in der Folge durch Osteoklasten abgebaut und schrittweise durch neu gebildeten Knochen ersetzt. Durch die osteoklastische Aktivität kommt es initial zu einer Schwächung der mechanischen Belastbarkeit des Implantates, wodurch es zu einem Versagen des kortikalen Autografts kommen kann (Khan 2005; Roberts 2012).

Klinisch ergeben sich durch die zusätzlichen Operationen zur Gewinnung autologer Transplante in ca. 10% der Fälle Komplikationen (Brutus 2006). Insbesondere kommt es zu Entzündungen, Infektionen und chronischen Schmerzen an der Entnahmestelle. Der vordere Beckenkamm stellt die häufigste Lokalisation zur Entnahme autologer Transplantate dar und bietet die Gewinnung suffizienter Mengen kortikalen und spongiosen Knochens. Die hier auftretenden Komorbiditäten umfassen Schmerzen, lokale Hämatome, Verletzungen der Urethra, Parästhesien im Innervationsgebiet des N. cutaneus femoris lateralis, Beschädigung des N. femoralis, Hernien und Frakturen des Beckenkammes. (Dimitriou 2011; Mauffrey 2012; Calori 2014). Zudem sind die entnehmbaren Mengen an ABG begrenzt. Engelstad konnte in einer humanen Kadaverstudie im Mittel 7 ml bis 11,3 ml komprimierte Spongiosa aus dem vorderen Beckenkamm, dem hinteren Beckenkamm und der proximalen Tibia gewinnen (Engelstad 2010). In einer klinischen Studie wurden im Mittel 6,2 cm³ aus dem vorderen Beckenkamm, 5,7 cm³ aus dem Olekranon und 7,3 cm³ aus der proximalen Tibia entnommen (Mauffrey 2012). Alternativ zur Entnahme aus dem Beckenkamm werden inzwischen größere Mengen autologer Spongiosa mittels Reamer/Irrigator/Aspirator (RIA) aus den Femur- oder Tibiametaphysen gewonnen (Pape 2010). Der Einsatz von RIA ermöglicht die Gewinnung größerer Mengen hochwertiger autologer Spongiosa aus dem intramedullären Kanal von Röhrenknochen. Eine Studie von Conway ergab für die RIA-Methode Mengen an autologer Spongiosa von 25-90 cm³ im Vergleich zur Gewinnung aus der Crista iliaca mit 5-72 cm³ (Conway 2010). Zudem verläuft der Eingriff schneller und mit geringeren Schmerzen als der Eingriff am vorderen Beckenkamm. Für das RIA-Verfahren wurden Komplikationen wie kortikale Perforation oder Frakturen im beschrieben (Dimitriou 2011).

Bei vaskularisierten autologen Transplantaten werden die zu- und abführenden Gefäße erhalten und chirurgisch Anastomosen zu den Gefäßen an der Implantationsstelle hergestellt. Osteozyten sowie Osteoprogenitorzellen bleiben dabei vital und das Implantat wird durch primäre oder sekundäre Knochenheilung in den Defekt integriert. Im Gegensatz zu nicht vaskularisierten kortikalen Autografts erfährt das vaskularisierte Transplantat keinen initialen Stabilitätsverlust sind aber aufwendiger in ihrer Gewinnung und Implantation. Häufig verwendete vaskularisierte Autografts stammen aus der Fibula, dem Beckenkamm oder dem distalen Radius (Roberts 2012).

Allotransplantate stammen von einem nicht-genetisch-identischen Individuum der gleichen Art. Sie stammen von humanen Kadavern oder auch lebenden Menschen z.B. gewonnen im Rahmen der Implantation einer Endoprothese des Hüftgelenkes. Diese Allografts werden in Knochenbanken mittels Ethanol von zellulären Bestandteilen befreit und anschließend durch Gammastrahlung sterilisiert. Allografts besitzen osteokonduktive und zu einem geringeren Maße und abhängig von der vorhergehenden Aufbereitung, osteoinduktive Eigenschaften. Neben trabekulären und kortikalen Transplantaten kommt allogenes Material auch als demineralisierte Knochenmatrix zum Einsatz (Roberts 2012; Campana 2014). Allerdings sind auch bei solchen Knochenmaterialien die Gewinnung, Verarbeitung und Lagerung mit hohem Aufwand und Kosten verbunden. Allografts bergen das Risiko von Abstoßungsreaktionen nach Implantation in den Empfängerkörper, die Gefahr von Krankheitsübertragung und unterliegen möglichen ethischen und religiösen Vorbehalten (Rohanizadeh 2008; Lyles 2015).

Weiterhin befinden sich synthetische Knochenersatzmaterialien im klinischen Einsatz, darunter Calcium-Sulfate, Calcium-Phosphate, Tricalcium-Phosphate und Hydroxylapatit. Diese Formulierungen haben rein osteokonduktive Eigenschaften und werden in unterschiedlichen Formulierungen wie Pulvern, Pellets oder Implantatbeschichtungen eingesetzt. Vorteile dieser synthetischen Produkte sind insbesondere die hohe Verfügbarkeit und die vergleichsweise geringen Kosten, sowie die mögliche Kombinationen mit Stammzellen oder Wachstumsfaktoren. Komorbiditäten oder das Risiko viraler Transmissionen bestehen nicht (Roberts 2012).

Da die Knochendefekte in dieser Studie mechanisch stabil und vergleichsweise klein sind, wurde für den Vergleich mit den implantierten Materialien autologe Spongiosa aus dem vorderen Beckenkamm als Goldstandard gewählt.

Tabelle 2: Vorteile und Nachteile von verschiedener Knochenersatzmaterialien (nach Tang 2016)

	Vorteile	Nachteile
Autologe Transplantate	osteogenetisch	Entnahmemorbidität
	osteokonduktiv	Limitierte Entnahmemengen
	osteoinduktiv	Limitierte Verfügbarkeit
Allologe Transplantate	osteokonduktiv	Keine Osteogenität und Vaskularisierung
	osteoinduktiv	Erhöhtes Abstoßungsrisiko
	hohe Verfügbarkeit	Mögliche Krankheitsübertragung
	Keine Spendermorbidität	Kosten
Synthetische/Biologische Ersatzmaterialien	Kombination mit Wachstumsfaktoren oder Stammzellen	Osteogenität durch Verarbeitungsprozess eingeschränkt
	Individuelle Anpassung an Defektgröße	Variable Biodegradierbarkeit
	Keine Spendermorbidität	Geringe Revaskularisierung
		Unklare Immunogenität
		Limitierte mechanische Eigenschaften

2.4 Biomaterialien und Gelatine

Die Limitationen des Einsatzes von autologen und allologen Transplantaten fördern seit Ende des 20. Jahrhunderts die Entwicklung sogenannter „Biomaterialien“. Williams versteht unter Begriff Biomaterial „ein mit biologischen Systemen in Kontakt stehendes Material, zur Evaluierung, Behandlung, Verstärkung oder dem Ersatz von Geweben, Organen oder Körperfunktionen“. Dabei betont der Autor insbesondere die Notwendigkeit einer Interaktion von Biomaterial und umliegendem Gewebe (Williams 2009). Die Auswahl geeigneter Biomaterialien erfolgte zu Anfang anhand ihrer biomechanischen Eigenschaften mit dem Ziel der strukturellen Wiederherstellung der Knochenfunktion. Darauf folgten bioaktive und bioresorbierbare Konstrukte zur Förderung des Gewebseinwuchs in knöchernen Defekte. Neueste Ansätze im Scaffolddesign umfassen offenporige, biodegradierbare Produkte, die auch als Träger für Wachstumsfaktoren, Arzneimittel, Genprodukte oder auch Stammzellen dienen. Diese Strategien zielen auf eine Verstärkung der Knochenbildung und Angiogenese ab (Bose 2012). Ein idealer Scaffold erfüllt alle Ansprüche bezüglich Biokompatibilität, Biodegradierbarkeit, einer mechanischen Ähnlichkeit zum umliegenden Gewebe sowie Porengröße und Porosität.

Tabelle 3: Anforderungen an einen optimalen Scaffold (nach Tang 2016)

Biokompatibilität	Unterstützung normaler Zellaktivität ohne Zelltoxizität auch im Laufe des Degradierungsprozesses. Das optimale Ersatzmaterial wirkt osteokonduktiv, osteoinduktiv und osteogenetisch und fördert gleichzeitig die Angiogenese.
Biodegradierbarkeit	Biologischer Abbau eines Ersatzmaterials über die Zeit, vorzugsweise mit einer kontrollierten Abbaurrate, um Knocheneinwuchs zu ermöglichen. Je nach Anwendungsgebiet kann die Degradierungsrate angepasst und inkorporierte Biomoleküle freigesetzt werden.
Mechanische Ähnlichkeit	Je nach Anwendungsgebiet muss ein Ersatzmaterial eine geeignete Lastübertragung gewährleisten und mechanischem Stress widerstehen können. Hierbei sind insbesondere auch mechanische Unterschiede beim Einsatz in kortikalem und trabekulärem Knochen von Bedeutung.
Porengröße und Porosität	Nährstoff- und Sauerstofftransport sind entscheidend für die Zellproliferation. Dabei erwiesen sich Poren zwischen 200-350µm Durchmesser als optimal für die Zellmigration. Konstrukte mit Mikro- und Makroporen sind besonders geeignet. Hohe Porosität verringert allerdings die mechanische Stabilität von Materialien.

Zur Herstellung von Scaffolds, die mehrere dieser Eigenschaften vereinen, werden häufig Biomaterialien aus natürlichen Polymeren herangezogen. Der Vorteil dieser natürlichen Quellen liegt insbesondere in der hohen Verfügbarkeit. Ein solches natürliches Polymer ist neben Fibrin, Alginaten, Seide, Hyaluronsäure und Chitosan auch Kollagen (Thein-Han 2011; Bose 2012). Kollagen ist eines der am weitesten verbreiteten Moleküle der Welt. Es umfasst ca. 25% der Trockenmasse von Säugetierkörpern. Kollagen I macht dabei rund 90% des Gesamtkollagens im Körper aus und findet sich insbesondere in Knochen, Bändern, Sehnen und der Haut (Parenteau-Bareil 2010). Kollagen I ist das Ausgangsmaterial der Gelatineherstellung. Bereits seit vielen Jahrzehnten findet industriell hergestellte Gelatine, neben Bereichen wie der Lebensmittelindustrie und Kosmetik, auch eine Vielzahl von Anwendungen in der Biomedizin, z.B. in Medikamentenkapseln, Wundauflagen und Produkten zur Hämostase (Ciardelli 2006; Rohanzadeh 2008). Synthetisiert wird Gelatine durch thermische oder chemische Denaturierung sowie partielle Hydrolyse von Kollagenmolekülen.

Gelatine ist ein lineares Polypeptidmolekül, das über wenige Verzweigungen verfügt. Kommerziell erhältliche Gelatine besitzt ein Molekulargewicht von ca. 40.000 - 90.000 Dalton. Sie ist wasserlöslich und eines von wenigen Molekülen mit guter Fähigkeit zur Schaumbildung. Die physiochemischen Eigenschaften von Gelatineprodukten sind wesentlich abhängig vom Herstellungsprozess und der folgenden Verarbeitung (Djagny 2001). Gelatine ist als Rohstoff günstig sowie in einer Vielzahl von chemischen Variationen und in standardisierter Qualität mit hoher Biosicherheit zu beziehen. Zudem besitzt sie exzellente Eigenschaften hinsichtlich ihrer

Biokompatibilität, Biodegradierbarkeit, Plastizität, Zelladhäsion, -migration und -proliferation. Gelatine wirkt nicht immunogen und zeigt *in vitro* sowie *in vivo* proangiogenetisches Potential (Draye 1998; Dreesmann 2007; Tronci 2010). Die Fähigkeit zur Bildung von Hydrogelen und hohe Plastizität erlaubt die Anwendung von gelatine-basierten Formulierungen in einer Vielzahl von Einsatzgebieten. Aufgrund der geringen mechanischen Stabilität sind dies insbesondere Situationen mit niedriger mechanischer Belastung. Zur Modifikation der mechanischen Eigenschaften wird Gelatine häufig experimentell mit Komponenten höherer mechanischer und biologischer Stabilität in Kompositmaterialien verwendet. In Kombination mit Materialien wie Hydroxylapatit, β -Tricalciumphosphat oder Calciumphosphat können spezifische Implantate entsprechend der biomechanischen Verhältnisse im Implantationsfeld generiert werden (Chang 2007; Otani 2015; Salifu 2017). Außerdem können Gelatineprodukte mit löslichen osteoinduktiven Molekülen, wie z.B. BMP-2, beladen werden und deren Freisetzungskinetik über die Modulierung der physiochemischen Eigenschaften des Gelatinemoleküls gesteuert werden (Takahashi 2005).

Zur Anpassung dieser physiochemischen Merkmale dient insbesondere die Quervernetzung von Gelatineketten (Crosslinking). Crosslinking-Verfahren ermöglichen sowohl die Erhöhung der thermischen und mechanischen Stabilität, als auch eine Verlängerung der Biodegradation von Gelatineprodukten (Coimbra 2014). Insbesondere chemisches Crosslinking gilt als zuverlässiges Verfahren zur Herstellung von Gelatinehydrogelen mit reproduzierbaren Eigenschaften.

Tronci et al. beschreiben die Herstellung gelatine-basierter Hydrogels, deren Eigenschaften hinsichtlich Quellfähigkeit, mechanischer Stabilität und Biodegradation durch Zugabe von Lysin-Diisocyanat-Ethylester (LDI) in wässrigem Milieu variiert werden können. LDI sorgt für eine Querverknüpfung von Gelatineketten durch Bindung von L-Lysin über Harnstoffbrücken. Der Grad der Quervernetzung von Gelatinemolekülen steigt proportional mit der zugegebenen Menge von LDI. Dies erlaubt eine zielgerichtete Modifikation der physiochemischen Merkmale von gelatinebasierten Hydrogelen (Tronci 2010).

G10_LNCO3 zeigte *in vitro* keine zytotoxischen Eigenschaften gegenüber murinen Fibroblasten und erwies sich ebenso geeignet als Substrat für die Besiedlung durch humane mesenchymale Stammzellen (Pierce 2012). Eine Studie von Ullm et. al beschreibt mit steigenden LDI-Konzentrationen eine Erhöhung der Steifigkeit und einen verlangsamten biologischen Abbau der untersuchten gelatine-basierten Hydrogele (ArcGel) mit 3-fachem (G10_LNCO3) und 8-fachem (G10_LNCO8) Überschuss an Diisocyanatgruppen. In der Formel GX_LNCOY steht das X für die Konzentration von Gelatine im Ausgangsmaterial in Prozent und das Y für den Überschuss an Diisocyanatgruppen im Vergleich zu den

Aminogruppen. Beide Materialien überzeugen in vitro durch gute Biokompatibilität, Zelladhäsion und Zellinfiltration. Subkutane Implantation in immunkompetente Nacktmäuse resultiert in guter Gewebsintegration ohne Anzeichen einer Fremdkörperreaktion (Ullm 2014). Tondera et al. untersuchten mittels multimodaler Bildgebung die Degradierung und Gewebsinteraktion dieser ArcGels in Nacktmäusen. Restitio ad integrum des Weichteilgewebes an den Implantationsstellen wurde für beide Implantate beobachtet. Dabei zeigte G10_LNCO8 eine verlängerte Degradierungsdauer von bis zu 63 Tagen im Vergleich zu G10_LNCO3 mit 35 Tagen (Tondera 2016).

Im Zuge eines Aufschlagvorganges kann den ArcGels Luft inkorporiert werden. Nach Abkühlung dieses Schaumes entsteht ein offenporiges, elastisches Gelatinegerüst. Diese dreidimensionalen Scaffolds aus G10_LNCO3 und G10_LNCO8 erwiesen sich in vitro als nicht-zytotoxisch. Bei der Besiedlung von G10_LNCO3 mit humanen mesenchymalen Stammzellen (hMSC) wird ein höherer Anteil osteogen differenzierter Zellen beobachtet. Dies deuten die Autoren als ein erhöhtes osteogenes Potential von G10_LNCO3 im Vergleich zu G10_LNCO8. Nach sechs Wochen Heilungszeit konnte in einem 5mm-Defektmodell der Ratte für G10_LNCO3 eine signifikant höhere Defektheilung gemessen werden. Die Ergebnisse für G10_LNCO3 ähnelten dabei denen einer Kontrollgruppe mit autologer Spongiosa (Neffe 2015). Lohmann et al. untersuchten das Heilungspotential von G10_LNCO3 im Vergleich zu autologer Spongiosa und einem kommerziell erhältlichen Knochenersatzmaterial (BioOss) in einem 8 mm-Schädeldeckendefekt-Modell bei Ratten. Das ArcGel unterstützte die Bildung ähnlicher Mengen neugebildeten Knochens wie der Gold-Standard. Auch Mikroarchitektur und mechanische Belastbarkeit des Knochens entsprachen dem autologer Spongiosa. BioOss erwies sich hinsichtlich dieser Parameter als dem ArcGel unterlegen. Die Autoren bezeichnen ArcGel als eine vielversprechende Alternative zu autologer Spongiosa in kritischen Knochendefekten und kündigen die weitere präklinische und klinische Erprobung dieses Knochenersatzmaterials an (Lohmann 2017).

In vitro wurde ein angiogenetisches Potential von G10_LNCO3 und ähnlichen Hydrogelen untersucht. Dabei wurde eine vermehrte Besiedlung der Hydrogele mit Endothelzellen sowie eine vermehrte Produktion von VEGF und Fibronectin dieser Zellen nachgewiesen (Tzoneva 2016).

2.5 Iloprost

Iloprost ist ein karbozyklisches Derivat von Epoprostenol, einem synthetischen Produkt, welches dem körpereigenen Prostacyclin (PGI₂) gleicht (Abb. 1). Als Prostacyclinanalogon ist die Geschichte von Iloprost unweigerlich mit der Geschichte von Prostacyclin (PGI₂)

verbunden. 1976 veröffentlichte die Londoner Arbeitsgruppe um Salvatore Moncada und John Vane die erste Studie zur Entdeckung eines instabilen Umbauproduktes von PGG_2 und PGH_2 . Unter Inkubation mit Mikrosomenpräparaten aus Kaninchen- und Schweineaortae sowie dem Fundus des Rattenmagens, kam es zur Bildung des von den Autoren zunächst Prostaglandin X genannten Moleküls. PGX zeigte die Fähigkeit humane Thrombozytenaggregation zu hemmen, Gefäße zu relaxieren und erwies sich als wichtigster physiologischer Gegenspieler von Thromboxan-A₂ (TXA₂) (Gryglewski 1976; Moncada 1976a; Moncada 1976b). PGX erhielt später den Namen Prostacyclin (PGI). 1981 untersuchten Schrör et al. - noch unter dem Namen ZK 36 374 - die Wirkung eines stabilen Prostacyclinanalogons in einem myokardialen Ischämiemodell der Katze. Hier wiesen sie einen signifikant protektiven Effekt von Iloprost bei myokardialer Ischämie nach, welchen sie auf eine thrombozytenstabilisierende, antiadrenerge und zytoprotektive Wirkung von Iloprost zurückführten (Schrör 1981).

Im Gegensatz zu Prostacyclin, welches bei physiologischen Temperaturen und pH-Wert rasch im Körper inaktiviert wird, zeigt Iloprost eine höhere chemische Stabilität. Seine molekularen, pharmakologischen und biochemischen Effekte entfaltet Iloprost über die hochaffine Bindung an IP- und EP₁-Rezeptoren. Die Affinität zu anderen Prostanoid-Rezeptoren wurde von Whittle als gering (FP, EP₃, EP₄) bzw. sehr gering (EP₂, DP₁, TP) beschrieben (Whittle 2012).

Die durch Prostanoid-Rezeptoren vermittelten Effekte, hängen insbesondere von der Art und Funktion der Zellen ab, in deren Membranen sie sich befinden.

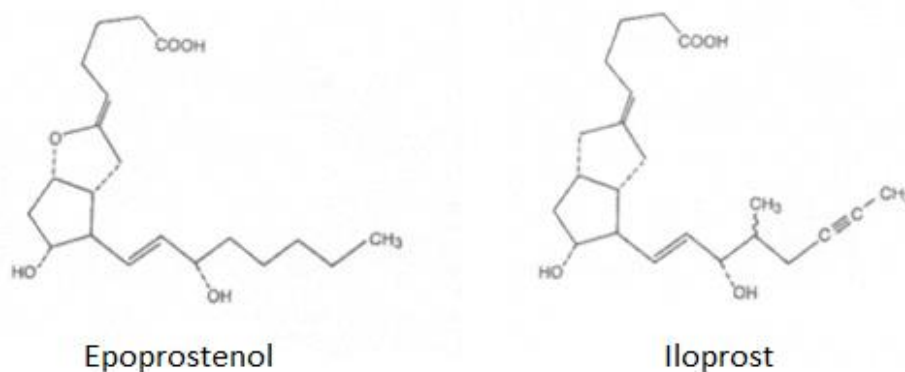


Abb. 1: Strukturformeln von Epoprostenol und Iloprost

IP-Rezeptoren finden sich in Zellmembranen verschiedenster Zelltypen. Über die Kopplung an G_s-, G_q- und G_i-Proteine stimuliert er die Umwandlung von ATP zu cAMP durch Adenylatzyklase, was letztendlich in einer Verringerung des intrazellulären Ca²⁺-Spiegels resultiert. Dadurch erschlaffen die glatten Muskelzellen in Gefäßwänden und es kommt zu Vasodilatation. Zudem vermittelt der IP-Rezeptor auf Thrombozyten antithrombotische, in Arterien atheroprotektive, nociceptive und immunmodulatorische Effekte (Hirata 2011). Die

atheroprotektive Wirkung vermittelt IP durch eine Verringerung der Konzentration oxidativer Metabolite an Gefäßendothelien, was inflammatorische Reaktionen verringert und so die Entstehung von Atherosklerose verlangsamt (Egan 2004).

Besonderes Interesse gilt den immunmodulatorischen Effekten von Iloprost und anderen Prostacyclinanaloga. So hemmen Iloprost und Cicaprost unter anderem die Produktion der proinflammatorischen Mediatoren TNF- α und Granulozyten-Monozyten-Kolonie-stimulierenden Faktor (GM-CSF) (Eisenhut 1993; Luttmann 1996; Czeslick 2003). Zhou et al. ermittelten eine Modulation der Zytokinausschüttung muriner dendritischer Zellen durch die Prostacyclinanaloga Iloprost, Cicaprost und Treprostinil. Nach Stimulation mit Lipopolysaccharid hemmten die Prostacyclinanaloga die Ausschüttung der proinflammatorischen Zytokine IL-12, TNF- α , IL-1 α und IL-6 und förderten im Gegenzug die Sekretion des anti-inflammatorischen IL-10. Die immunmodulatorischen Effekte erwiesen sich dabei als IP-Rezeptor abhängig (Zhou, Hashimoto, 2007). Ebenso konnte in vivo eine suppressive Wirkung von Prostacyclinanaloga auf CD4-T-Zellen und in der Folge eine hemmende Wirkung auf die Zytokinproduktion von Typ1-T-Helfer-Zellen und Typ2-T-Helfer-Zellen nachgewiesen werden (Zhou, Blackwell, 2007).

EP₁-Rezeptoren sind ebenfalls G-Protein gekoppelt. Über G_q- und G_i-Proteine wird die Aktivität intrazellulärer Phospholipase C (PLC) gesteigert, wodurch es zu einem Anstieg intrazellulärer Ca²⁺-Konzentrationen kommt. Im Gegensatz zur Wirkung des IP-Rezeptors folgt der EP₁-Stimulation eine Vasokonstriktion (Lang 2015). Zudem beeinflussen EP₁-Rezeptoren die Schmerz Wahrnehmung in primär sensorischen Neuronen (Oida 1995; Zeilhofer 2007).

Neben den membranständigen Prostanoidrezeptoren bindet Iloprost an intrazelluläre Peroxisomen-Proliferator-aktivierte Rezeptoren (PPAR). PPAR-Rezeptoren sind ligandeninduzierte Transkriptionsfaktoren, die der Überfamilie nukleärer Hormonrezeptoren angehören. Die Familie der PPARs gliedert sich in drei Subtypen: PPAR α , PPAR β /(δ) und PPAR γ . Sie üben ihre biologische Wirkung im Zellkern als Heterodimere mit Retinoid-X-Rezeptoren aus und binden an spezifische Promotorregionen von Zielgenen, wodurch die Transkription dieser Gene moduliert wird. So beeinflusst die Ligandenbindung an PPARs insbesondere den Triglycerid- und Fettsäurestoffwechsel, sowie die Glukosehomeostase. (Biscetti 2008). Während die Bindung von Iloprost an PPAR α und PPAR β inzwischen auch strukturell aufgeklärt wurde, konnte keine Interaktion von Iloprost mit PPAR γ nachgewiesen werden (Jin 2011). Insbesondere ein angiogenetisches Potential von Iloprost stellt möglichen Nutzen von Iloprost für die Knochenheilung dar. Saran et al. beschreibt die Angiogenese als „die Schlüsselkomponente“ der Knochenheilung und nennt die enge räumliche und zeitliche Beziehung von Vaskularisierung und Knochenbildung „angiogenetisch-osteogenetische

Kopplung“. Das Fehlen oder die Hemmung von Angiogenese sieht der Autor als einen Hauptgrund unzureichender Knochenheilung (Saran 2014).

In einem murinen Corneadefektmodell konnte ein angiogenetischer Effekt lokal applizierten Iloprosts unter Vermittlung von VEGF ermittelt werden (Pola 2004; Biscetti 2009). Hoang konnte in vitro eine Hemmung von PGI₂-induzierter Angiogenese durch Einsatz von selektiven IP-Rezeptor-Antagonisten nachweisen. Der Autor gibt in Hinblick auf die Studie von Pola zu bedenken, dass weiterhin ungeklärt bleibt, ob IP-Rezeptor und PPAR-System zwei parallele oder zwei interagierende Mechanismen der Angiogeneseaktivierung durch Prostacyclin und dessen Analoga darstellen (Hoang 2015). Zirkulierende Endotheliale Vorläuferzellen (EPC) spielen bei der Angiogenese und Reparatur beschädigter Endothelien eine zentrale Rolle. Eine 2008 veröffentlichte Untersuchung legt dar, dass die Fähigkeit von EPC zur Angiogenese abhängig von deren endogener Prostacyclinsynthese und Aktivierung des PPAR(β)δ-Rezeptors ist. (Mayerhoefer 2008).

In Deutschland sind aktuell zwei zugelassene Darreichungsformen von Iloprost kommerziell verfügbar. Eine Formulierung zur inhalativen Behandlung primärer Pulmonärer arterieller Hypertonie (PAH) sowie ein Konzentrat zur Herstellung von Infusionslösungen zur Behandlung fortgeschrittener Thrombangitis obliterans (Buerger-Krankheit). Dabei handelt es sich um eine Erkrankung, die insbesondere bei starkem Nikotinabusus auftritt und in deren Verlauf es in den mittleren und kleinen Gefäßen der Extremitäten zu Vaskulitiden mit folgendem Gefäßverschluss (Klein-Weigel 2016). Andere Indikationen für den Einsatz von Iloprost stellen Systemische Sklerose, eine Autoimmunerkrankung mit Verdickung des Bindegewebes und Verschluss von Blutgefäßen, Raynaud's Krankheit, einer anfallsartig verlaufenden Erkrankung mit Vasospasmen in Fingern und Zehen dar. Weitere Einsatzgebiete sind Lupus erythematodes und Knochenschmerz durch Sichelzellkrise (Jäger 2011).

Allen klinischen Anwendungen ist gemein, dass die systemische intravenöse Gabe von Iloprost mit Nebenwirkungen wie Unwohlsein, Erbrechen, Kopfschmerzen, Bauchkrämpfen und Durchfall verbunden ist (Pavone 2012).

Bei Pulmonärer Arterieller Hypertension (PAH) führen Umbau und Verengung der Lungengefäße zu einem erhöhten Gefäßwiderstand mit Rechtsherzhypertrophie, die bis zum Herzversagen und Tod führen kann. Ziel der Therapie ist die Reduktion des pulmonalen Gefäßwiderstandes. Dabei macht man sich kurzfristig die vasodilatierende Wirkung von PGI₂ und seiner stabilen Analoga zunutze. Die Langzeiteffekte basieren nach Clapp et al. eher auf den antiproliferativen und antiinflammatorischen Eigenschaften. In der Mehrzahl der Fälle wird Iloprost bei PAH als Inhalativum eingesetzt, wodurch die bei systemischer Gabe auftretende Nebenwirkungen vermieden werden (Olschewski 2009; Clapp 2015).

Die Buerger-Krankheit oder Thrombangitis obliterans (TAO) ist eine insbesondere bei jungen Rauchern auftretende Erkrankung, einhergehend mit akuten ischämischen oder infektiösen Läsionen der Akren. Untersuchungen zur Pathogenese der Thrombangitis obliterans ergaben erhöhte Spiegel von pro- und antiinflammatorischen Zytokinen, sowie von Autoantikörpern gegen Endothelzellen und verschiedene Gefäßwandstrukturen. Durch Autoantikörper gegen G-Protein gekoppelte Rezeptoren scheinen zudem Vasospasmen und proliferative Prozesse in Gefäßen induziert zu werden. Die intravenöse Gabe von Iloprost ist Mittel der Wahl bei TAO und nutzt die gefäßerweiternden, antiproliferativen und antiinflammatorischen Effekte von Iloprost (Klein-Weigel 2016).

Auch in der Orthopädie werden die durchblutungsfördernden Wirkungen von Iloprost genutzt.

Die intravenöse Off-label-Anwendung von Iloprost wurde in einer Vielzahl orthopädischer Studien zur Therapie von Knochenmarködemen und avaskulärer Osteonekrose (AVN) untersucht. Bei AVN kommt es zur Unterbrechung oder Störungen der Zirkulation des subchondralen Knochens. Knochenmarködeme scheinen laut Claßen ebenso mit diesen Durchblutungsstörungen zusammen zu hängen und eine frühe Phase der AVN darzustellen. Sie treten aber auch transient ohne AVN auf. Am häufigsten manifestiert sich die AVN im Bereich der Hüftgelenke, kann aber prinzipiell jedes Gelenk betreffen. Risikofaktoren stellen Glukokortikoidtherapie, Alkohol- und Nikotinabusus, Frakturen und Koagulopathien dar. (Claßen 2016). 2001 beschrieb Aigner einen neuartigen Ansatz zur Therapie von Knochenmarksödemen im Talus durch intravenöse Gabe von Iloprost. Die sechs teilnehmenden Patienten berichteten nach täglichen Iloprostinfusionen an fünf aufeinanderfolgenden Tagen über eine Abnahme der Schmerzen. (Aigner 2001). In einer größeren Studie mit 33 Patienten mit Knochenmarksödem im Kniegelenk zeigte die orale Gabe von Iloprost einen ähnlichen analgetischen Effekt wie Tramadol, schien diesem bei der Beschleunigung des Rückganges des Knochenmarködems überlegen (Mayerhoefer 2007). Jäger und später Claßen beschreiben für verschiedene Knochen, insbesondere in frühen Stadien von Erkrankungen mit ossärer Malperfusion, eine Verbesserung des klinischen Zustandes nach intravenöser Gabe von Iloprost. (Jäger 2011; Claßen 2016).

In einer aktuellen in vitro und in vivo Studie wird eine knochenheilungsfördernde Wirkung von Iloprost beschrieben. Dabei entfaltet Iloprost in vitro eine anti-inflammatorische Wirkung durch Herabregulierung cytotoxischer CD8+ T-Zellen sowie deren proinflammatorischer Zytokine IFN γ , TNF α und IL-10. Zudem unterstützt Iloprost die Mineralisierung osteogen differenzierter mesenchymaler Stammzellen in vitro. In vivo verbesserte in einem Fibrinkleber eingebettetes Iloprost in einem murinen Osteotomiemodell die Knochenheilung durch eine Schwächung der

proinflammatorischen und eine Verstärkung der antiinflammatorischen Phase der Knochenheilung (Wendler 2019).

Diese Arbeit untersucht in einem präklinischen ovinen Bohrlochdefektmodell einen Einsatz von lokal appliziertem Iloprost und einen möglichen positiven Einfluss dieses Prostacyclin-analogons auf die Knochenheilung. Dabei stellt die lokale Applikation von Iloprost im Großtiermodell einen bisher noch nicht untersuchten Aspekt in der Knochenheilung dar. Durch die Implantation von Iloprost mittels Gelatine-Scaffolds sollen die knochenheilungsfördernden Eigenschaften von Iloprost genutzt werden. Durch die lokale Anwendung könnten in einem zukünftigen klinischen Einsatz die bei systemischer Gabe auftretenden Nebenwirkungen verhindert werden.

2.6 Ziele und Hypothesen der Studie

Das Ziel dieser Arbeit ist die Untersuchung des Einflusses des Gelatine Scaffolds G10_LNCO3 auf die Heilung von Bohrlochdefekten im Schaf. Es wurden in der Vergangenheit bereits in vitro und in vivo Studien zur Biokompatibilität dieses Materials unternommen. In vivo wurde der Scaffold bereits im Rahmen eines Osteotomiemodells in Ratten erprobt und lieferte dort nach sechs Wochen in der computertomographischen Analyse dem klinischen Goldstandard ähnliche Ergebnisse (Neffe 2015). Bisher existieren keine Daten zum Einfluss des Scaffolds G10_LNCO3 auf die Knochenheilung in einem Großtiermodell. Zudem soll das Potential von lokal eingebrachtem Iloprost zur Unterstützung der Knochenheilung untersucht werden, wobei der Gelatine-Scaffold als Trägermaterial dient. Im weiteren wird das Heilungsverhalten in und um die Bohrlochdefekte hinsichtlich der Unterschiede zwischen diaphysärem kortikalem Knochen und metaphysärem trabekulärem Knochen evaluiert.

Hieraus ergeben sich die folgenden fünf Hypothesen dieser Arbeit:

1. Der implantierte Gelatine Scaffold G10_LNCO3 unterstützt die Knochenheilung in diaphysärem und metaphysärem Knochen
2. Die lokale Verabreichung von Iloprost mittels Gelatine Scaffold G10_LNCO3 unterstützt die Knochenheilung in diaphysärem und metaphysärem Knochen
3. Der Gelatine-Scaffold unterstützt die Angiogenese im Bohrlochdefektbereich
4. Die lokale Applikation von Iloprost mittels Gelatine-Scaffold fördert die Angiogenese im Bereich der Bohrlochdefekte
5. Das knöcherne Heilungsverhalten der Bohrlochdefekte unterscheidet sich in kortikalem Knochen der Diaphyse von trabekulärem Knochen der Metaphyse

3 Material und Methoden

3.1 Versuchstiere

Die Durchführung der Studie erfolgte unter der Berücksichtigung der nationalen und internationalen Gesetzgebung und Richtlinien zur Haltung und Durchführung von Tierversuchen an Schafen. Der Versuch wurde vom Landesamt für Gesundheit und Soziales (LAGeSo) Berlin genehmigt unter der Nummer G0341/12. In diese Arbeit gingen die Daten von 11 Merino-Mix Schafen als Teil eines größeren Forschungsvorhabens ein. Aufgrund der Erkrankung von Schafen einer anderen Arbeitsgruppe an Lippengrind und folgender Hygienemaßnahmen der Einrichtung für Experimentelle Medizin der Charité, konnten zwei Tiere in diesem Zeitraum nicht der zweiten Operation unterzogen werden. Diese Tiere wurden durch zwei von der Behörde nachgenehmigte Tiere ersetzt. Bei einem Schaf kam es eine Woche nach der zweiten Operation zu einer Metacarpalfraktur. Dieses Schaf wurde umgehend euthanasiert. Die Proben fanden keinen Eingang in die Studie. Alle Merino-Mix-Schafe wurden von einem Schafzüchter aus der kommerziellen Landwirtschaft bezogen. Es handelte sich um weibliche, ausgewachsene Tiere mit einem Mindestalter von 2,5 Jahren.

3.1.1 Haltung und Fütterung

Mit der Ankunft der Tiere in der Einrichtung für Experimentelle Medizin (FEM) der Charité-Universitätsmedizin Berlin Campus Virchow Klinikum, Augustenburger Platz 1 in 13353 Berlin, wurde jedes Tier einer Eingangsuntersuchung durch einen Tierarzt unterzogen. Es erfolgte die Beurteilung des Ernährungs- und Pflegezustandes sowie der Klauengesundheit und wenn notwendig Schur und Klauenpflege. Das Alter wurde anhand einer Zahnaltersbestimmung festgestellt. Von der FEM wurde jedem Schaf zur Randomisierung und eindeutigen Identifizierung eine Ohrmarke mit einfacher Nummerierung eingezogen.

Es wurde eine prophylaktische Behandlung gegen Ekto- (Ivomec® 10mg/ml Injektions-Lösung für Schafe zur subkutanen Injektion, Merial GmbH, Hallbergmoos, Deutschland) und Endoparasiten (Panacur® Boli 250 mg für Schafe, Intervet Deutschland GmbH, Unterschleißheim, Deutschland) durchgeführt. Ebenso wurde ein Immunstimulanz (Zylexis® ad us. vet., Immunmodulator, Zoetis Schweiz GmbH, Zürich, Schweiz) verabreicht. Die Tiere wurden beim Schäfer getrennt vom Bock in der Herde gehalten. Zum Ausschluss einer Trächtigkeit während des Versuches wurden 0,5 ml eines PGF₂α-Analogons (Estrumate®, 250µg/ml Injektionslösung, Intervet Deutschland GmbH, Unterschleißheim, Deutschland) vom Personal der FEM zweimal im Abstand von einer Woche subkutan injiziert, um eine Luteolyse auszulösen.

Vier bis acht Tiere wurden jeweils auf einer gemeinsamen Grundfläche von ca. 20m² gehalten. Ab dem zehnten Tag nach der Operation wurden die Schafe in Großgruppen gehalten. Während der Nachsorge Phase nach den Operationen wurden je zwei bis drei Schafe als Kleingruppe in einem von der Großgruppe abgetrennten Abteil eingestallt. Als Einstreu für diesen Bereich dienten Holzspäne und Stroh. Die Raumtemperatur betrug 20°C bei einer Luftfeuchtigkeit von ca. 65%. Tränkwasser stand zu jedem Zeitpunkt zur Verfügung. Zweimal täglich wurden die an den Wänden angebrachten Heuraufen mit frischem Heu bestückt. Zusätzlich erfolgte die manuelle Fütterung von Krafftutter sowie frischen Möhren und Äpfeln. Diese Vorgehensweise diente einer positiven Konditionierung der Versuchstiere gegenüber den Mitarbeitern der Arbeitsgruppe sowie dem Pflegepersonal. Jedes Schaf durchlief eine Eingewöhnungsphase an Haltungsbedingungen und das Personal von mindestens sieben Tagen. Lediglich am Morgen der Operation erhielten die Schafe vor der Narkose und Operation kein Futter (ca. 12-16 Stunden präoperativer Futterentzug), um eine übermäßige Aufgasung des Pansens und eine Beeinflussung der intraoperativen Beatmung zu verhindern. Postoperativ wurden die frisch operierten Tiere zum stressarmen Aufwachen in einer Kleingruppe mit mindestens einem Begleittier sowie Sicht- und Körperkontakt zum Rest der Gruppe gehalten.

3.1.2 Versuchsaufbau

Die Kombination zweier bereits in der Literatur beschriebener Bohrlochdefektmodelle ermöglicht in dieser Studie die Evaluation der metaphysären und diaphysären Knochenheilung im gleichen Modell. Nach Nuss et al. erfolgte die metaphysäre Defektsetzung im jeweils proximalen und distalen Humerus und Femur (Nuss 2006). Von Doernberg et al. übernommen sind die jeweils proximalen und distalen Defekte in Metakarpus sowie Metatarsus (von Doernberg 2006) (Abb. 2). Der Bohrlochdurchmesser betrug jeweils 6 mm und die Tiefe 15 mm. Die Schafe wurden je zwei Operationen unterzogen, die jeweils die Defektsetzung an den Gliedmaßen sowie die Gewinnung von autologer Spongiosa aus dem gleichseitigen Beckenkamm einschlossen. Zunächst wurden die Gliedmaßen der rechten Körperseite operiert. Diesem ersten Eingriff folgte nach sechs Wochen Standzeit die Defektsetzung an den linken Gliedmaßen. Nach weiteren drei Woche wurden die Tiere euthanasiert.

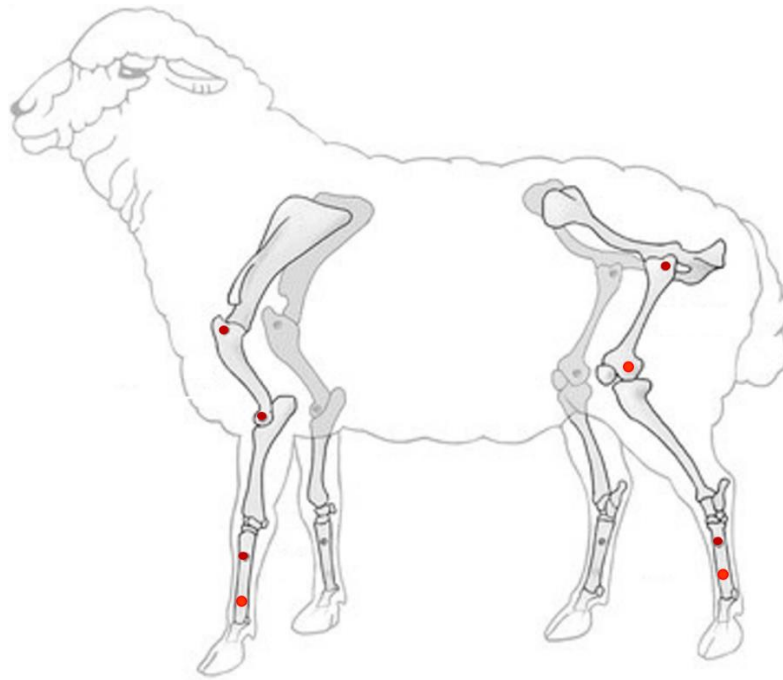


Abb. 2: Schematische Darstellung der Bohrlochdefektlokalisationen im Schafskelett

In Humerus, Femur, Metacarpus und Metatarsus wurden je zwei Bohrlochdefekte gebohrt. Dunkelrote Punkte: Defektsetzung von lateral; rote Punkte: Defektsetzung von medial; modifiziert nach Pobloth 2016

Einer randomisierten vollständigen Blockanlage folgend, wurden die Proben Gelatine, Gelatine+Iloprost, Leerdefekt und autologe Spongiosa auf die Defekte verteilt. Pro Eingriff wurde je eines dieser Materialien einem metaphysären und einem diaphysären Defekt zugeteilt.

Sechs Schafe wurden regulär operiert. Zwei weitere Schafe wurden aufgrund lippengrindbedingter Quarantänemaßnahmen in der Versuchseinrichtung nur an den rechten Gliedmaßen operiert. Zu einem späteren Zeitpunkt wurden dann zwei weitere Schafe operiert. Bei diesen Schafen wurden in der ersten Operation nur metaphysäre Defekte erzeugt. Die zweite Operation erfolgte regulär.

Neun metaphysäre Knochenproben wurden von der Analyse ausgeschlossen, da bereits die Auswertung mittels μ -CT ergab, dass diese Proben keinen Bohrlochboden aufwiesen. Ursächlich hierfür waren eine zu geringe Tiefe des trabekulären Knochens im Markraum bei der Defektsetzung oder eine unvollständige Explantation der Proben in der Sektion. Es ergibt sich eine Gesamtprobenzahl von n=127 Proben (Tabelle 4).

Tabelle 4: Anzahl der in die Analyse eingegangenen Bohrlochdefektproben

diaphysär/ metaphysär	Heilungszeit in Wochen	leer	Gelatine	Gelatine+Iloprost	Autologe Spongiosa
d	3	8	8	8	8
d	9	8	8	8	8
m	3	7	7	8	8
m	9	8	9	8	8

3.1.3 Gelatine Scaffold

Der Gelatine Scaffold wurde am Institut für Polymerforschung, Helmholtz Zentrum Geesthacht entwickelt. Der zylindrische Scaffold mit einem Durchmesser von 6 mm und einer Höhe von 15 mm wurde aus dem Material G10_LNCO3 hergestellt. Er enthält 10% porcine Gelatine, die in wässriger Lösung bei 45 °C schaumig gequirlt wurde. Dieser Schaum wurde durch LDI (2,6-Diisocyanat-L-Lysin_Ethylester) quervernetzt, wodurch das Material seine spezifischen physiochemischen Eigenschaften erhält. Vorversuche attestieren dem Implantat eine Makrosteifigkeit von ~5 kPa und Mikrosteifigkeit von ~1200 kPa. Die Porosität beträgt 80 vol%. Die Poren zeigen Größen von 156±56 µm bis 286±92 µm. Er ist formstabil und regeneriert nach Kompression im wässrigen Milieu seine Ausgangsform. Bei Raumtemperatur beträgt die Flüssigkeitsaufnahmekapazität 0,676±0,046 ml. Scaffolds der Gruppe Gelatine wurden vor der Implantation in 1 ml steriler 0,9%iger Kochsalzlösung eingelegt.

Etwa 30 min vor jeder Operation wurden vier trocken und steril verpackte Gelatine Scaffolds unter sterilen Kautelen in eine 6-Well Mikrotiterplatte (Falcon, BD Biosciences, Heidelberg, Deutschland) überführt. Hier erfolgte die Zugabe von jeweils 1 ml Iloprost (Ilomedin® 20µl/1ml Infusionslösung, Bayer Vital GmbH, Leverkusen, Deutschland) zu zwei Gelatine Scaffolds und jeweils 1 ml 0,9% Kochsalzlösung (Isotone Kochsalz-Lösung 0,9 %, B. Braun Melsungen AG, Melsungen, Deutschland) zu den übrigen beiden Scaffolds (Abb. 3). Bis zur jeweiligen

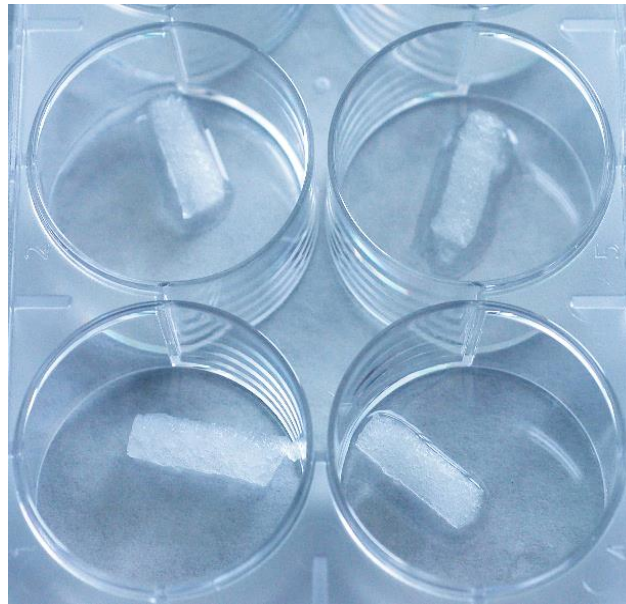

Abb. 3: Gelatine Scaffolds präoperativ eingelegt in Ilomedin® (links) oder sterile Kochsalzlösung (rechts)

Implantation der Scaffolds wurde die Mikrotiterplatte mit einem Deckel verschlossen bereitgestellt, um eine Kontamination und ein Austrocknen der Scaffolds zu verhindern (Abb. 3).

3.1.4 Iloprost

Für die Kombination des Gelatinescaffold mit Iloprost zur lokalen Applikation wird das Medikament Ilomedin® (Ilomedin® 20µg/1 ml, Konzentrat zur Herstellung einer Infusionslösung, Bayer Schering Pharma AG, Berlin, Deutschland) verwendet. Das Präparat ist zugelassen zur Behandlung fortgeschrittener Buerger-Krankheit (Thrombangitis obliterans). Die Verabreichung von Ilomedin® erfolgt dabei in Form einer intravenösen Infusion. Die Dosierung richtet sich laut Angaben des Herstellers nach der individuellen Verträglichkeit des Medikamentes und es werden Dosierungen von 0,5-2,0 µg/kg Körpergewicht pro Minute über 6 Stunden angewendet. Der Gelatine-Scaffold wurde in je 1 ml Ilomedin® für 30 min quellen gelassen. Nach Abschluss des Quellvorganges trägt ein Scaffold 12,6-14,4 µg Iloprost.

3.2 Operatives Vorgehen und Materialeinsatz für Operationen

3.2.1 Narkose und Operationsvorbereitung

Das zu operierende Schaf wurde zur Narkoseeinleitung in der Stallung in sitzender Position von zwei Personen fixiert. Eine dritte Person führte einen Venenverweilkatheter (BD-Venflon™ ProSafety, 18GA, Becton Dickinson Infusion Therapy AB, Helsingborg, Schweden) in die Vena cephalica antebrachii der am entsprechenden Tag nicht zu operierenden Vordergliedmaße

ein. Nach Wirkung wurde 10 mg/kg Thiopental-Natrium (Trapanal® 2,5 g, Nycomed GmbH, Konstanz, Deutschland) unter Reflex- und Atemkontrolle intravenös appliziert. Das Schaf wurde anschließend in den Operationssaal verbracht. Hier erfolgte zunächst die Lagerung in Seitenlage und Fixierung mit Gurten auf dem Operationstisch. Die zu operierenden Gliedmaßen wurden nach oben gelagert. Während der ersten Operation (Defekte mit 9 Wochen Heilungszeit) befanden sich die Schafe zunächst in linker Seitenlage, während der zweiten Operation (Defekte mit 3 Wochen Heilungszeit) zunächst in rechter Seitenlage. Es erfolgte die Intubation mit 9mm-Endotrachealtubus nach Murphy (Mallinckrodt Hi-Contour Oral/Nasal Tracheal Tube, Murphy Eye, 9 mm, Covidien llc, Nansfield, USA) unter Zuhilfenahme eines Laryngoskops mit Kaltlichtquelle (Laryngoskopspatel nach Foregger, 30 cm für Tiere, RGQ, Tuttlingen, Deutschland). Bei korrekter Lage des Endotrachealtubus in der Luftröhre wurde der Endotrachealtubus mit ca. 15 ml Luft geblockt. Der Tubus wurde anschließend zur tischabgewandten Seite aus der Maulhöhle ausgeleitet und mit medizinischem Klebeband (Leukoplast® 1,25 cm, BSN medical GmbH, Hamburg, Deutschland) fixiert. Über einen Klimatisierungsfiler (Ultipor Pall Klimatisierungsfiler, Pall Newquay, Cornwall, Vereinigtes Königreich) wurde das Beatmungssystem mit einem Kapnographen (Monitor Capnomac, Datex Instrumentarium Corporation, Helsinki, Finnland) zur Überwachung des in- und expiratorischen Kohlendioxid- und Isofluranpartialdruckes verbunden. Der Narkoseerhaltung diente fortan die maschinelle Beatmung mit einem Gemisch aus Sauerstoff und Lachgas (Linde® Gas Therapeutics GmbH & Co. KG, Unterschleißheim, Deutschland) im Verhältnis 3:1. Diesem wurden durch einen Verdampfer (Ohmeda Isotec 5, BOC Health Care, Manchester, Vereinigtes Königreich) 1-2 % Isofluran (Forene®, Abott GmbH, Wiesbaden, Deutschland) beigemischt. Unter Berücksichtigung des Narkosemonitorings wurde das Atemzugsvolumen auf ca. 10 ml/kg Körpergewicht und die Frequenz der maschinellen Beatmung auf 12-20 Atemzüge festgelegt. Analgesie erfolgte intraoperativ durch intravenöse Gabe von initial 0,02 mg/kg Fentanyl Injektionslösung (Fentanyl Injektionslösung 0,5 mg/ml, Janssen-Cilag GmbH, Neuss, Deutschland) vor dem ersten Hautschnitt und Folgeboli im Abstand von jeweils 30 min. Zur Narkoseüberwachung wurden permanent der expiratorischen pCO₂ (Kohlendioxidpartialdruck) und die inspiratorische Isoflurankonzentration in der Atemluft kapnographisch gemessen. Zudem wurden während der gesamten Operation die Sauerstoffsättigung im Blut an der Innenseite der Schafslippe mittels Pulsoxymetrie, der Blutdruck mittels Blutdruckmanschette am tischseitigen MK und die Körpertemperatur mit oraler Sonde erfasst und protokolliert. Über einen zusätzlichen Venenverweilkatheter in der A. auricularis superficialis konnten während der Operation arterielle Blutproben (BD-Venflon™ Pro Safety, 20GA, Becton Dickinson Infusion Therapy AB, Helsingborg, Schweden) zur Blutgasanalyse (Radiometer ABL 700 Serie, Radiometer GmbH, Willich, Deutschland) gewonnen werden. Zur Verhinderung einer Pansentympanie und eines

daraus resultierenden erhöhten Beatmungswiderstandes, wurde eine Pansensonde (Pansensonde 14mm, Willy Rüscher AG, Deutschland) über die Maulhöhle in den Pansen vorgeschoben. Bereits während der Operationsvorbereitung wurde zur postoperativen Analgesie ein Fentanylpflaster (Durogesic® SMAT, 75 µg/h, Janssen-Cilag GmbH, Neuss, Deutschland) auf die geschorene, feucht rasierete und entfettete Haut der nicht zu operierenden Vordergliedmaße geklebt. Die intraoperative Infusionstherapie erfolgte durch Gabe kolloidaler (Vololyte 6%, Fresenius Kabi Austria GmbH, Graz, Österreich) und kristalloider Infusionslösung (Sterofundin Infusionslösung, B. Braun Melsungen AG, Melsungen, Deutschland). Etwa 30 Minuten vor Ende des Eingriffes wurden zur Verhinderung einer postoperativen Hypoglykämie 500 ml einer zehnpromzentigen Glukose Infusionslösung (Glucosteril 10%, Fresenius Kabi, Bad Homburg V.d.H., Deutschland) langsam intravenös verabreicht. Präoperativ erhielten die Schafe einen intravenösen Bolus von 120 mg Pantoprazol (Pantoprazol® Actavis 40 mg, Actavis Deutschland GmbH & Co. KG, München, Deutschland) zur Prophylaxe von Labmagengeschwüren durch die Nahrungskarenz während der Narkose. Als intraoperative Antibiose dienten Ampicillin-Natrium/Sublactam (Unacid 3 g, Pfizer Pharma GmbH, Berlin, Deutschland) und Metronidazol (Metronidazol 5 mg/ml Infusionslösung, B. Braun Melsungen AG, Melsungen, Deutschland). Eine Augensalbe wurde zum Schutz der Hornhäute beider Augen aufgetragen (Bepanthen® Nasen- und Augensalbe, Bayer Vital GmbH, Leverkusen, Deutschland).

Zur Verbesserung der Hygiene wurden die Klauen und Afterklauen mit Latexhandschuhen und medizinischem Klebeband abgeklebt. Um den Bereich der chirurgischen Zugänge an den Gliedmaßen und dem obenliegenden Beckenkamm sowie dem tischseitigen Hüftbereich wurde die Wolle mit einer Schermaschine (Favorita II GT 104, Aesculap AG, Tuttlingen, Deutschland und Scherkopf GH 703/10, Aesculap AG, Tuttlingen, Deutschland) gekürzt. Zusätzlich wurde der Bereich der chirurgischen Zugänge mit Einmalrasierern (Wilkinson Sword, Solingen, Deutschland) nass rasieret, mit jodhaltiger Flüssigseife (Jodosept®, Vétoquinol GmbH, Ravensburg, Deutschland) gewaschen und mit einer alkoholischen Polyvidon-Iod Lösung (Braunoderm® Lösung zur Hautdesinfektion, B. Braun Melsungen AG, Melsungen, Deutschland) desinfiziert. Der geschorene tischseitige Hüftbereich stellte über befeuchtete Papierhandtücher die elektrische Leitfähigkeit zur Kauterneutralen auf dem Operationstisch sicher. Sterile Tücher (Chirurgisches Basisipacket, Steri-Drape™, 3M Health Care, Neuss, Germany), wurden auf der Haut fixiert und deckten das Schaf unter Auslassung der Hautpartien für die chirurgischen Zugänge vollständig ab.

Präoperativ wurden zudem die Lokalisationen der späteren diaphysären Bohrlochdefekte bestimmt. Diese Lokalisationen befanden sich für die lateralen Defekte jeweils 25%, die medialen Defekte dagegen 75% der MK- bzw. MT-Höhe distal des Karpometakarpal- bzw.

Tarsometatarsalgelenkes. Zur Bestimmung der MK-/MT-Höhe wurde ein C-Bogen (SIREMOBIL Iso-C-Arm, Siemens Healthcare GmbH, Erlangen, Deutschland) verwendet. Die Positionen der Gelenkspalten wurden mit röntgendichten Markern gekennzeichnet (Abb. 4) Anschließend wurden die Höhe von MK und MT mit einem Lineal ausgemessen und die beschriebenen Lokalisationen palmar bzw. plantar mittels Klammergerät (Manipler®AZ, B. Braun AG, Melsungen, Deutschland) markiert.

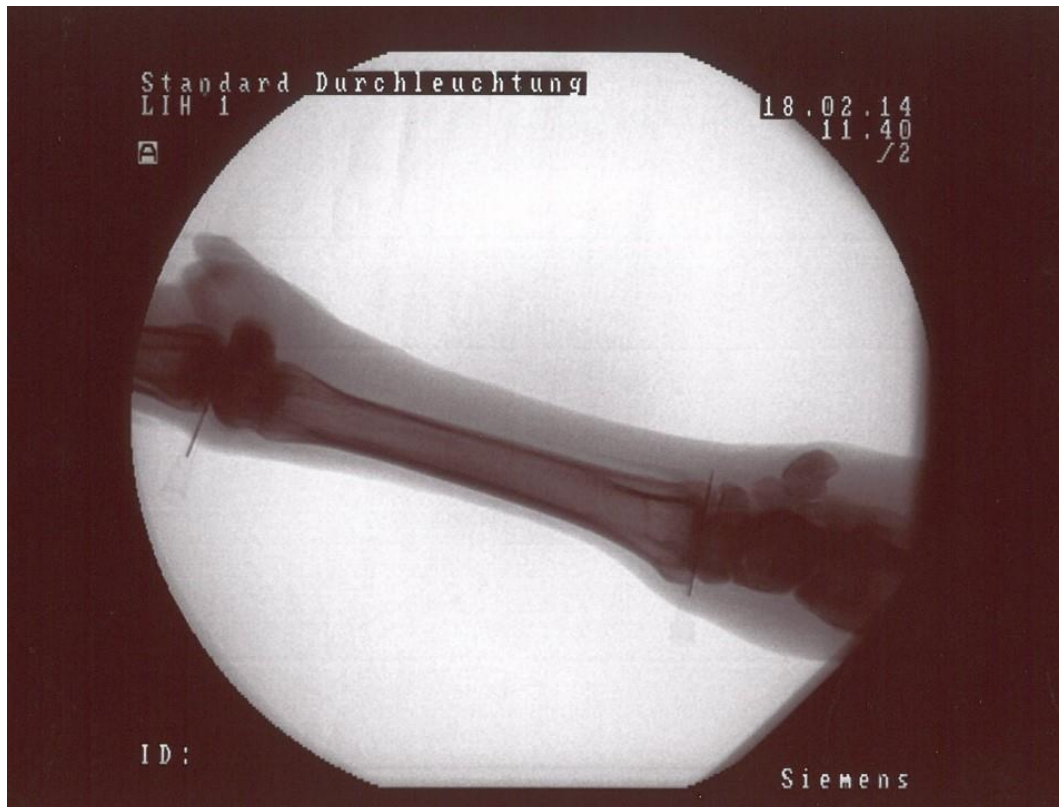

Abb. 4: Markierung der proximalen und distalen Gelenkspalte zur Positionsbestimmung diaphysärer Defekte mit Bildwandler.

Zwei auf der Haut angebrachte Kanülen markieren den Gelenkspalt zur Ausmessung der Knochenlängen

3.2.2 Chirurgisches Vorgehen

Die chirurgischen Zugänge zum proximalen und distalen Humerus, zum proximalen Femur und die jeweils proximalen Zugänge zu MK sowie MT erfolgten von lateral. Für den distalen Femur und die distalen Zugänge zu MK und MT wurde der mediale Aspekt der Gliedmaßen gewählt. Alle Hautschnitte wurden mit einer Skalpellklinge (Klinge Nr. 21, Feather Safety Razor Co., LTD, Osaka, Japan) durchgeführt. Zur Blutstillung diente ein monopolarer Elektrokauter.

3.2.2.1 Zugang zum proximalen Humerus

Der Hautschnitt erstreckte sich vom Acromion der Scapula bis zum distalen Ende des Tuberculum majus des Humerus. Die Pars acromialis des M. deltoideus wurde stumpf mit einem Wundspreizer nach Weitlaner nach kaudal verlagert, um die Insertionsstelle des M. infraspinatus darzustellen und kaudal derer einen Bohrlochdefekt zu platzieren.

3.2.2.2 Zugang zum distalen Humerus

Der Hautschnitt erfolgte über dem Epicondylus lateralis des distalen Humerus zur Darstellung des Lig. collaterale cubiti laterale. Durch Inzision im Faserverlauf dieses lateralen Seitenbandes erfolgte der Zugang zur lateralen Bandgrube als Lokalisation des Bohrlochdefektes.

3.2.2.3 Zugang zum proximalen Femur

Als Orientierungspunkt für den Hautschnitt diente der Trochanter major des Femur. Über einen senkrechten Schnitt und die Präparation der tiefen Schicht der Fascia lata wurde der laterale Glutealmuskel dargestellt. Durch dessen Inzision im Faserverlauf und Spreizung mittels Wundspreizer nach Weitlaner wurde der proximale Anteil des M. vastus lateralis freigelegt. Dessen longitudinale Inzision und Spreizung ermöglichte ca. 1,5 cm distal des proximalen Endes des Trochanter major die Bohrlochdefektsetzung in der proximalen Femurmetaphyse.

3.2.2.4 Zugang zum distalen Femur

Aufgrund der chirurgisch besseren Darstellbarkeit der distalen Metaphyse des Femur wurde ein chirurgischer Zugang von medial gewählt. Hierzu wurde ein Hautschnitt vom medialen Condylus des Femur bis zur Tuberositas tibiae gesetzt. Durch Inzision und Spreizung im Faserverlauf des M. sartorius wurde der proximale Ursprung des Lig. collaterale mediale dargestellt. Unmittelbar proximal dieses Ursprungs wurde die Defektsetzung durchgeführt.

3.2.2.5 Zugang zu Metakarpus und Metatarsus

Die chirurgischen Zugänge zu den beschriebenen Lokalisationen von MK (Metakarpus) und MT (Metatarsus) erfolgten jeweils über einen ca. 3 cm langen vertikalen Hautschnitt auf Höhe der Markierungsklammern. Es folgte die scharfe Präparation des Bindegewebes bis zur Knochenhaut und die Spreizung der Wunde mittels Wundspreizer nach Weitlaner.

3.2.2.6 Zugang zum Beckenkamm und Gewinnung autologer Spongiosa

Zur Gewinnung autologer Spongiosa wurde bei beiden Operationen der jeweils tischabgewandte Beckenkamm eröffnet. Für die Gewinnung des ABG während der ersten Operation wurde der rechte, während der zweiten OP der linke Beckenkamm genutzt. Hierzu wurde die Haut entlang des tastbaren Beckenkammes auf einer Länge von ca. 5 cm inzidiert. Es folgte die Präparation der an der Beckenschaufel ansetzenden Muskulatur und deren Mobilisierung mittels monopolarer Elektrokauteer auf einer Länge von ca. 2 cm über dem Knochen. Mit Hammer und Meißel wurde hier der kortikale Knochen eröffnet. Die darunterliegende aS wurde mit einem scharfen Löffel gewonnen, in einer sterilen Spritze (Inject® Solo, Einmalspritze 20 ml, B. Braun Melsungen AG, Melsungen, Deutschland) gesammelt. Bis zur Implantation dort verwahrt. Zum Verschluss des Beckenkammes wurde die zuvor mobilisierte Kortikalis mit chirurgischem Nahtmaterial (Mersilene® 0, Polyethylenterephthalat, Johnson & Johnson Intl., St-Stevens-Woluwe, Belgien) in seiner ursprünglichen Position fixiert und die Wunde schichtgerecht verschlossen.

3.2.2.7 Herstellung der Bohrlochdefekte

Die Bohrlochdefekte wurden standardisiert mittels kanüliertem Bohrer (Arthrex kanülierte Kopfräse 6,0 mm, Arthrex GmbH, Bad Homburg v.d.H., Deutschland) in dia- und metaphysären Knochen eingebracht. Dazu wurde zunächst ein Kirschner-Draht im Knochen platziert, der die Ausrichtung des Bohrlochdefektes festlegte und ein Abrutschen während des Bohrvorgangs verhindern sollte (Abb. 5 A). Anschließend wurde der kanülierte Bohrer über den Kirschner-Draht geführt und das Bohrloch gesetzt. Für eine standardisierte Tiefe der Bohrlöcher von 15 mm im metaphysären Bereich wurde eine speziell für diesen Versuch angefertigte Bohrhülse (Spezialanfertigung, Zentrum für wissenschaftliches Werkstätten, Charité Berlin, Deutschland) sowie eine speziell angefertigte Bohrschablone (Zentrum für wissenschaftliche Werkstätten, Charité Berlin, Deutschland) verwendet (Abb. 5 B-C). In Kombination mit dem kanülierten Bohrer und Bohrfutter, gewährleisteten diese Spezialanfertigungen eine maximale Bohrlochtiefe von 15 mm sowie einen Schutz des umliegenden Weichteilgewebes während des Bohrvorganges. Kühlung des Bohrers und Reinigung des Bohrloches von entstehendem Debris erfolgte durch Spülung mit steriler Kochsalzlösung.

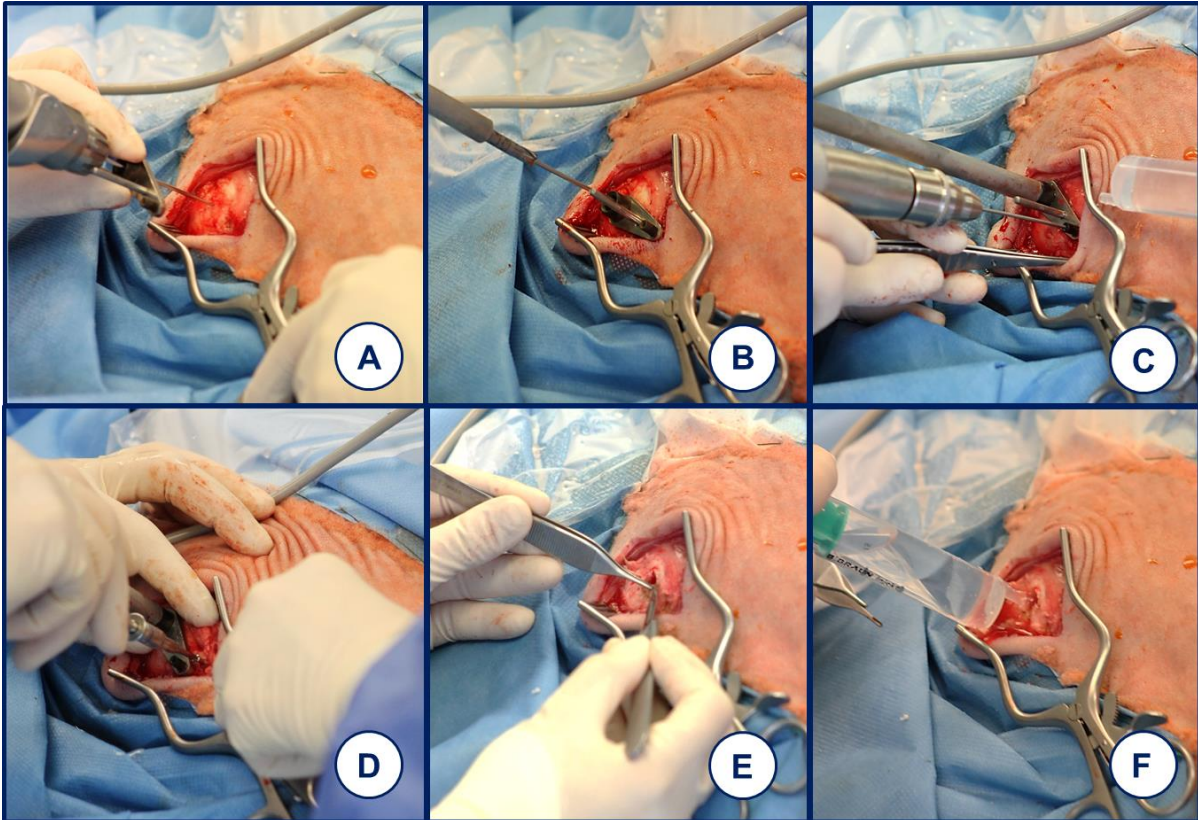


Abb. 5: Chirurgische Defektsetzung und Debridement

(A) Einbringen des Kirschner-Drahts; (B) Aufbau für Defektsetzung mit Bohrer, Bohrhülse und Bohrschablone; (C) Herstellung des 1mm Bohrloches für Markierungsschraube; (D) Einbringen der Titanschraube; (E) Debridement des Bohrloches; (F) Spülung des Bohrloches mit steriler Kochsalzlösung

Für die diaphysäre Defektsetzung wurde keine Bohrhülse genutzt. Der Bohrer wurde hierbei jeweils bis auf die Gegenkortikalis getrieben. Das übrige Vorgehen gleicht den metaphysären Defekten.

Um auch nach 9 Wochen Heilungszeit einen gut verheilten Bohrlochdefekt in der Sektion identifizieren zu können, wurde sowohl bei meta- als auch bei diaphysären Bohrlochdefekten eine Titanschraube (selbstschneidende Kortikalisschraube, 12mm Länge, Synthes GmbH, Umkirch bei Freiburg, Deutschland) im Abstand von 2cm vom Defekt platziert. Dazu wurde ein kleinerer Bohrkanaal in der Bohrschablone mit 2 cm Abstand vom ersten Bohrkanaal verwendet. Über diesen wurde ein 1,5mm-Spiralbohrer (Spiralbohrer 1,5mm, Synthes GmbH, Umkirch bei Freiburg, Deutschland) in den Knochen eingeführt (Abb. 5 C). Der Kopf der Titanschraube wurde so ausgerichtet, dass ein Arm des Kreuzschlitzes in Richtung des Bohrlochdefektes zeigte, um das Wiederauffinden des Defektes in der Sektion zu ermöglichen (Abb. 5 D).

Vor der Implantation des Gelatine-Scaffold stand ein gründliches Debridement des Bohrlochdefektes. Grobe Knochenspäne wurden manuell beseitigt, das Bohrloch mehrfach mit steriler

Kochsalzlösung (Isotone Kochsalz-Lösung 0,9 %, B. Braun Melsungen AG, Melsungen, Deutschland) gespült und anschließend mittels Baumwolltupfern getrocknet (Abb. 5 E-F).

3.2.3 Implantation des Gelatine-Scaffold

Der Gelatine-Scaffold wurde der sterilen 6-Well-Schale ohne Kompression entnommen, um ein Austreten der absorbierten Flüssigkeiten zu verhindern (Abb. 6 A). Ohne Druckausübung konnte der Scaffold in der Folge in den Defekt eingebracht werden (Abb. 6 B).

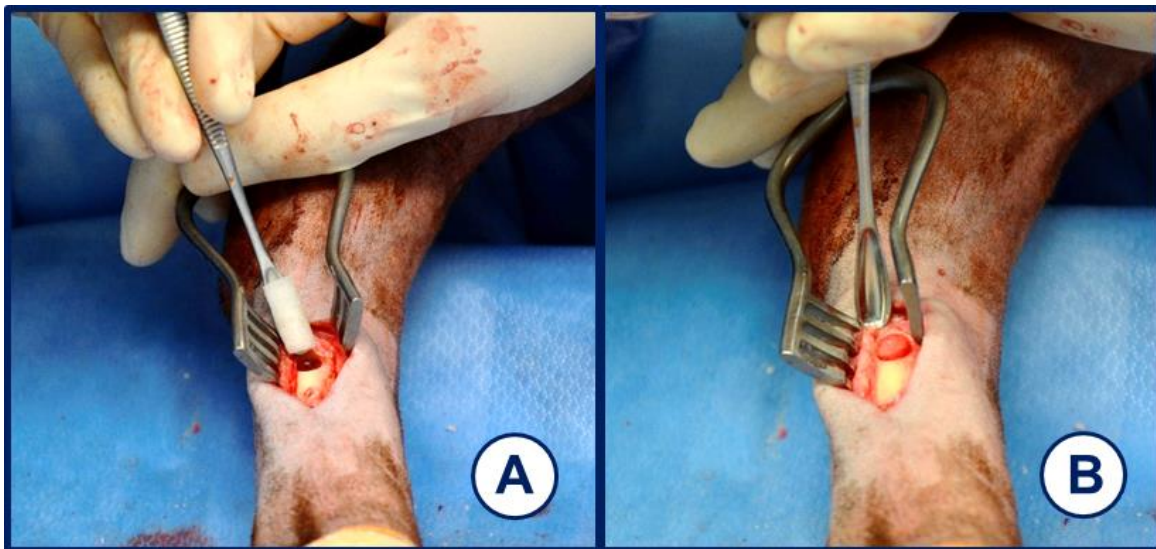


Abb. 6: Implantation des Gelatine-Scaffold in einem diaphysären Bohrloch.

(A) zeigt den auf dem Löffel aufliegenden Gelatine Scaffold. (B) zeigt den implantierten Gelatine Scaffold.

3.2.4 Implantation von autologer Spongiosa

Als Positivkontrolle wurde autologe Spongiosa mittels Pinzette dicht gepackt in das Bohrloch bis zur äußeren Rand der Kortikalis platziert.

3.2.5 Chirurgischer Wundverschluss

Am distalen Humerus wurde das eingeschnittene Ligamentum colaterale laterale durch Einzelknopfhefte wieder adaptiert (Vicryl Plus 2-0, Polyglactin, Johnson & Johnson Intl., St-Stevens-Woluwe, Belgien). Für sämtliche Zugänge erfolgte der Verschluss in gleicher Weise: Inzisierte Muskulatur wurde mit resorbierbarem Nahtmaterial (Vicryl Plus 2-0, Polyglactin, Johnson & Johnson Intl., St-Stevens-Woluwe, Belgien) durch eine Kirschner Naht wieder adaptiert. Der Verschluss der Unterhaut erfolgte mittels Kirschner Naht und resorbierbarem Nahtmaterial (Vicryl Plus 3-0, Polyglactin, Johnson & Johnson Intl., St-Stevens-Woluwe, Belgien). Der Hautverschluss erfolgte mit nicht resorbierbarem Nahtmaterial (Prolene 3-0,

Ethicon GmbH, Norderstedt, Deutschland). Auf die Hautnaht wurde Aluminiumspray (Aluminium 33mg, cp-Pharma GmbH, Burgdorf, Deutschland) aufgetragen.

3.2.6 Narkoseausleitung

Nach Abschluss der chirurgischen Arbeiten wurde die inspiratorische Isoflurankonzentration im Atemgas auf 1,2% reduziert. Zur Kontrolle und Dokumentation des operativen Vorgehens wurden jeweils Röntgenaufnahmen des Humerus und Femur (135 kV ,5 mAs) sowie des MK und MT (66 kV, 2,5 mAS) angefertigt. Anschließend erfolgte die Beatmung unter kapnographischer Überwachung mit reinem Sauerstoff. Das Schaf wurde in Brust-Bauch-Lage gewendet. Dies erleichterte das Abgasen des Schafpansens über die Pansensonde. Bei regelmäßig eigenständiger Atmung wurde das intubierte Schaf zum Aufwachen in den Stall verbracht. Dort erfolgte die Lagerung in Brust-Bauch-Lage und Extubation bei stabiler Atmung. Die Tiere wurden bis zum vollständigen Erwachen aus der Narkose im Stall beobachtet.

3.2.7 Postoperative Nachsorge

Noch während der Narkose wurde je eine subkutane Injektion von 2,2 mg/kg Flunixin (Finadyne® RPS 83mg/ml, Injektionslösung,) zur postoperativen Analgesie und 3ml/50kg KG Veracin (Veracin RS, Injektionssuspension, Albrecht GmbH, Aulendorf, Deutschland) als Antibiose verabreicht. Am Morgen des ersten Tages nach der Operation erfolgte mit der adspektorischen Beurteilung des Allgemeinbefindens, des Bewegungsverhaltens und der Untersuchung der Operationswunden die erneute Gabe von 120 mg Pantoprazol und 500 mg Metronidazol. Sieben Tage nach der Operation erhielten die Tiere täglich Flunixin. Die Verabreichung von Veracin erfolgte jeden zweiten Tag. Am dritten Tag nach der Operation wurde bei Bedarf das Fentanylpflaster gewechselt. Zehn Tag nach der Operation wurden die Hautfäden mit einem Fadenziehmesser entfernt. Der Gesundheitszustand der Tiere wurde bis zur Euthanasie täglich kontrolliert.

3.2.8 Euthanasie

Die Euthanasie der Tiere wurde jeweils 9 Wochen nach der ersten und 3 Wochen nach der zweiten Operation durchgeführt. Dazu wurde das Schaf, in gleicher Weise wie präoperativ, in sitzender Position fixiert. Nach Einlegen eines Venenverweilkatheters wurden 2,5 g Thiopental-Natrium pro Schaf im Bolus injiziert. In tiefer Narkose mit Atemstillstand wurden 100 ml Kaliumchlorid (7,45% Kaliumchlorid, B. Braun Melsungen AG, Melsungen, Deutschland) bis zum Erliegen der Herzfunktion verabreicht.

3.3 Aufbereitung der Knochenproben

3.3.1 Probengewinnung

Im Anschluss an die Euthanasie wurden dem Kadaver im Sektionsraum der Einrichtung für Experimentelle Medizin (FEM) der Charité-Universitätsmedizin Berlin Campus Virchow Klinikum, Augustenburger Platz 1 in 13353 Berlin die Humeri, Ossa femora, Metarkarpal- und Metatarsalknochen entnommen und vom umgebenden Weichteilgewebe befreit. Zur besseren Lokalisation der Bohrlochdefekte wurden vor der Entnahme der Knochenblöcke mit Hilfe eines Röntgenkabinetts (FAXITRON MX-20 portable X-Ray, Faxitron Bioptics Llc, Arizona USA) je zwei Aufnahmen in latero-lateralem Strahlengang (35 kV, 50 mAs) angefertigt (Abb. 7). Mittels dieser Aufnahmen und der intraoperativ platzierten Markierungsschrauben, konnten auch gut verheilte Defekte sicher lokalisiert werden. Mit einer oszillierenden Säge wurden die Bohrlochdefekte unter Einhaltung eines Sicherheitsabstandes von ca. 1-2 cm um das Bohrloch herum ausgesägt. Proximal wurden die Proben unverzüglich mit einer Bleistiftmarkierung versehen, um die spätere Identifizierung der räumlichen Ausrichtung der Proben zu gewährleisten. Anschließend wurde jede Probe mit den Kriterien Schafnummer, Lokalisation, Heilungszeit und Füllung des Bohrlochdefektes beschriftet, in einen Baumwolltuper eingeschlagen und dieser nochmals beschriftet. Je zwei Proben wurden für fünf Tage in einem handelsüblichen Honigglas mit ca. 250 ml 4%iger Formaldehyd-Alkohol-Lösung (324 ml 34% Formaldehydlösung, 550 ml 100% Ethanol, 130 ml 0,1 molarer Barbitol-Natrium-Puffer pH 7,3, 6 g Glukose) fixiert.

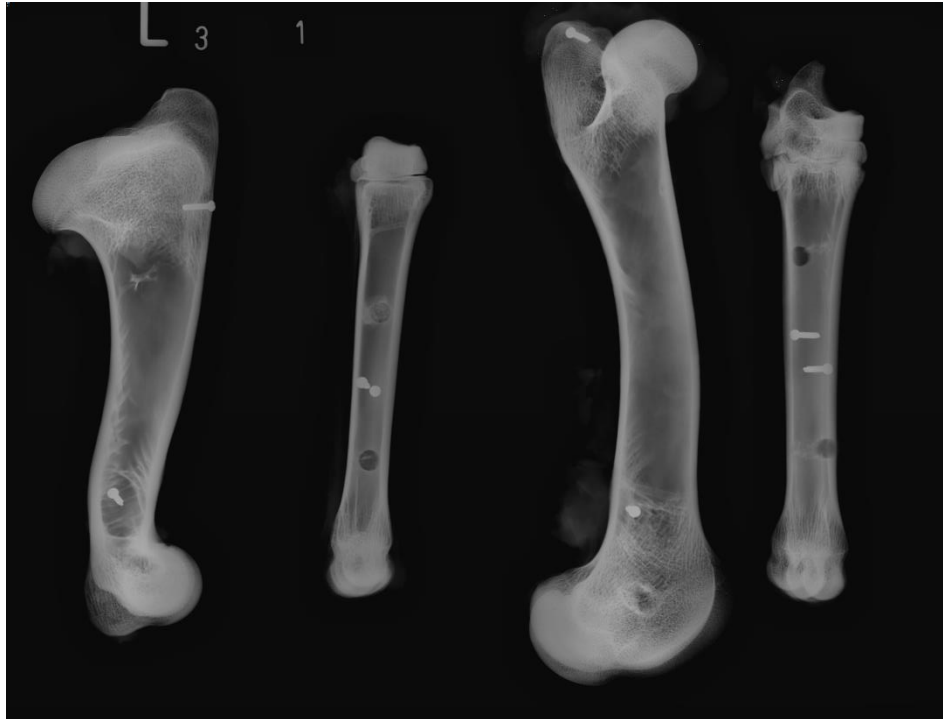


Abb. 7: Röntgenaufnahme in der Sektion entnommener Knochen
Bohrlöcher und Markierungsschrauben sind deutlich zu erkennen

3.3.2 Mikro CT Scans

Nach fünftägiger Fixation wurden die Proben zwei Stunden unter fließendem Leitungswasser gewässert und in der Folge in 70% Ethanol-Wasser-Lösung (Ethanol 100 Vol%, Herveta Arzneimittel GmbH, Berlin, Deutschland) eingelegt. Zu diesem Zeitpunkt konnten die Knochenproben zur Untersuchung im Mikro-CT (VivaCT 40, SCANCO Medical AG, Brüttisellen, Schweiz) herangezogen werden. Dazu wurde jedes Knochenstück in feuchte Baumwolltupfer sowie handelsübliche Celophanfolie eingeschlagen und mit medizinischem Klebeband umschlossen. Es wurden je zwei Proben in stets gleicher Orientierung in einen Probenschlitten eingelegt. Der Scan erfolgte mit einer Schichtdicke von 17,5 μm unter einer Röhrenspannung von 70kV, einer Röntgenstromstärke von 114 μA und einer Belichtungszeit von 381ms.

3.3.3 Aufbereitung der Knochen für die histologische Auswertung

Nach der Anfertigung der Schnittbilder erfolgte die Rückführung der Proben in 70% Ethanol zur Entwässerung in aufsteigender Alkoholreihe. Zweimal pro Woche wurden die Alkohole gewechselt und die eingelegten Proben im Exsikkator (Nalgene™, Polycarbonat Exsikkator, Thermo Fisher Scientific Inc., Waltham, USA) einem Unterdruck (600mbar für 10 min) ausgesetzt, um die Durchdringung der Proben mit den umgebenden Flüssigkeiten zu verbessern. Nach einer Woche in siebzigprozentiger Ethanol-Verdünnung folgten je zwei

Wochen in achtzig- und sechsundneunzig- gefolgt von drei Wochen in hundertprozentigem Ethanol. Die anschließende Entfettung erfolgte durch Abgießen des Ethanols und die Füllung des Glases mit 100 prozentigem Xylol (Xylene®, Malinckrodt Baker BV, Deventer, Niederlande) über Nacht. Alle bisherigen Schritte wurden bei Raumtemperatur durchgeführt und die Proben wurden zwischen den Flüssigkeitswechseln auf einem Schüttler gelagert. Es folgte die eigentliche Vorbereitung der Kunststoffeinbettung mit Technovit® 9100 (Haereus Kulzer GmbH, Hanau, Deutschland). Hierfür wurde zunächst eine Präinfiltrationslösung angesetzt. Dazu wurde die benötigte Menge an Basislösung (Technovit® 9100 Basis, Haereus Kulzer GmbH, Hanau, Deutschland) im Durchlauf durch eine Ionenaustauscher-Säule mit 50g pulverförmigem Aluminiumoxid (Aluminiumoxid 90 aktiv neutral, Merck KGaA, Darmstadt, Deutschland) entstabilisiert und in einem Erlenmeyerkolben aufgefangen. Pro 200 ml dieser entstabilisierten Basislösung wurde nach Platzierung der Lösung auf einem Rührer, je 1 g Härter 1 (Technovit® 9100 Härter 1 Neu, Haereus Kulzer GmbH, Hanau, Deutschland) hinzugefügt. Es wurde so lange gerührt, bis sich eine klare Lösung bildete. In dieser Präinfiltrationslösung wurden die Proben für vier Tage auf dem Schüttler, unter täglicher zehnmütiger Exsikkatorbehandlung, für vier Tage gelagert. Anschließend erfolgte die zweiwöchige Lagerung in Infiltrationslösung bei 4 °C im Kühlschrank ebenfalls unter täglicher Unterdruckbehandlung. Die Infiltrationslösung wurde nach einer Woche gewechselt. Für die Herstellung der Infiltrationslösung wurde erneut Basislösung entstabilisiert. Unter permanentem Rühren wurden in einem Erlenmeyerkolben pro 250 ml herzustellender Infiltrationslösung ca. 200 ml Basislösung auf einem Magnetrührer angesetzt. Dieser Lösung wurden 20g PMMA-Pulver (Technovit® 9100 Pulver Neu, Polymethylmetacrylat, Haereus Kulzer GmbH, Hanau, Deutschland) hinzugegeben und der Inhalt des Kolbens auf 250 ml mit entstabilisierter Basislösung aufgefüllt. Dieses Gemisch wurde für ca. zwei bis drei Stunden gerührt bis die Lösung sich klärte. Anschließend wurden 1 g Härter 250 ml zugegeben und die Lösung für weitere 20 min gerührt. Nach Ablauf der zwei Wochen waren die Proben bereit zur Einbettung. Zur Herstellung des benötigten Polymerisationsgemisches wurden zunächst eine Stammlösung A und eine Stammlösung B hergestellt. Erstere wurde wieder auf Grundlage entstabilisierter Basislösung angemischt. Zur Herstellung von 250ml Stammlösung A wurden der Basis diesmal 40 g PMMA-Pulver zugefügt, der Erlenmeyerkolben wieder auf einen 250 ml mit entstabilisierter Basislösung aufgefüllt und bis zum Klarwerden auf dem Magnetrührer gerührt. Es wurden anschließend 1,5 g Härter 1 zugegeben und weitere 20 min gerührt. Stammlösung B wurde aus je 50 ml entstabilisierter Basislösung durch Zugabe von 4 ml Härter 2 (Technovit 9100 Härter 2 Neu, Haereus Kulzer GmbH, Hanau, Deutschland) und 2 ml Regulator (Technovit 9100 Regulator Neu, Haereus Kulzer GmbH, Hanau, Deutschland) angemischt. Das Polymerisationsgemisch wurde durch das Zusammenfügen von neun Volumenanteilen der Stammlösung A und eines Volumenanteiles der Stammlösung B unter

permanenter Vermengung auf dem Magnetrührer hergestellt. Die Gläser für die Einbettung wurden mit dem Polymerisationsgemisch befüllt und die Knochenproben aus der Infiltrationslösung direkt in das Polymerisationsgemisch eingelegt. Noch einmal wurden die Proben für 15 min im Exsikkator behandelt, um dem Polymerisationsgemisch verbliebene Luftblasen zu entziehen, bevor sie zum Abschluss der Polymerisation in verschlossenen Gläsern für drei Tage bei -4 °C gelagert wurden. Nach vollständiger Aushärtung der Kunststoffblöcke wurden die umgebenden Gläser zerstört und die Proben für 24 Stunden bei Raumtemperatur ausgehärtet. Alle bis hier genannten Schritte der Probenaufbereitung wurden unter einem Abluftkabinett vorgenommen. Große metaphysäre Proben zeigten trotz der intensiven Aufbereitung häufig Lufteinschlüsse im inneren der Probe, was die Anfertigung von Kunststoffschnitten erschwerte. Solche Proben wurden bis zur Schnittebene angeschliffen und erneut mittels Polymerisationsgemisch eingebettet (Protokoll siehe Anhang Färbeprotokolle

Tabelle 6)

3.3.4 Anfertigung von Kunststoffschnitten

Die Proben wurden zunächst grob mit einer Bandsäge und Diamantsägeblatt zurechtgesägt und so überschüssiger Kunststoff entfernt. Anschließend erfolgte der Anschliff des Bohrlochdefektes. Mittels eines Tellerschleifgerätes (MetaServ®, 250 ITW Test & Measurement GmbH, Düsseldorf, Deutschland) und Schleifpapier (Körnung P80, Bühler, ITW Test & Measurement GmbH, Düsseldorf, Deutschland) wurde das Bohrloch unter Wasserkühlung soweit angeschliffen bis das kreisrunde Bohrloch vollständig mit Knochen umgeben war. Dieses Vorgehen wurde für metaphysäre und diaphysäre Bohrlochdefekte in gleicher Art durchgeführt. Aufgrund der größeren Bohrlochtiefe im metaphysären Knochen, sollte hier auch eine zweite Schnittebene untersucht werden. Dazu wurden die Proben nach der Abnahme der Schnitte der ersten Ebene mit ebendieser Seite auf Technovit 3040 (Technovit® 3040 Pulver, Kunststoff auf Methymetacrylat Basis, Haereus Kulzer GmbH, Hanau, Deutschland) aufgeblickt. Dazu wurde die Probe mit der bereits beschnittenen Seite nach oben auf den Tisch gelegt und der Probenrand mit medizinischem Klebeband abgeklebt. Nun konnte die Probe parallel zur ersten Ebene von Unterseite soweit angeschliffen werden, bis der kreisrunde Bohrlochdefekt sichtbar wurde (Abb. 8)




Abb. 8: Schnittebenen zur Anfertigung histologischer Präparate in diaphysären (links) und metaphysären (rechts) Bohrlochdefekten.

(A) Die gelbe Linie markiert die Schnittebene in diaphysären Defekten; (B) Die gelben Linien markieren die zwei Schnittebenen in metaphysären Bohrlochdefekten. Pfeil 1 zeigt die Anschliffrichtung von außen nach innen zu Ebene 1; Pfeil 2 zeigt die Anschliffrichtung von innen nach außen zu Ebene 2

Die Kunststoffschnitte wurden an einem Hartschnittmikrotom (Leica SM2500S, Leica Biosystems Nussloch GmbH, Nussloch, Deutschland) vorgenommen. Mittels einer Klinge (Messer für Leica SM2500, 16cm, Leica Biosystems Nussloch GmbH, Nussloch, Deutschland) und Schneidelösung aus Alkohol und Triton X (Triton X-100, Sigma Aldrich Chemie GmbH, Steinheim, Deutschland) wurden 6 µm dicke Schnitte abgenommen. Die Schnitte wurden mit Strecklösung (70% Ethanol, Bytoxyethylacetat, Mischungsverhältnis 6:4) benetzt auf einen Objektträger aufgezogen und mit Kisolfolie (Kisol-Folie, Kettenbach GmbH & Co. KG, Eschenburg, Deutschland) bedeckt. In einer Objektträgerpresse wurden die Schnitte für drei Tage bei 60 °C getrocknet.

Eingang in die histologische Analyse fanden insgesamt 190 Gewebeschnitte. Diaphysär wurde je ein Gewebeschnitt unter dem Kriterium eines vollständigen Einschlusses des Bohrlochdefektes in kortikalen Knochen evaluiert. Da die vollständig von trabekulärem Knochen umschlossenen Defektbereiche sich im metaphysären Knochen über die fast vollständige Ausdehnung des Defektes erstrecken, wurde hier je ein oberflächennaher und einer tiefer histologischer Schnitt untersucht, um möglichen lokalen Unterschieden in der Knochenheilung Rechnung zu tragen.

Tabelle 5: Anzahl n der in die histologische Untersuchung eingehenden Proben

diaphysär/ metaphysär	Heilungszeit in Wochen	Leerdeft	Gelatine	Gelatine +Iloprost	autologe Spongiosa
d	3	8	8	8	8
d	9	8	8	8	8
m	3	14	14	16	16
m	9	16	18	16	16

3.3.5 Histologische Färbung der Kunststoffschritte

Zur Untersuchung der Gewebezusammensetzung in und um den Bohrlochdefekt wurden als histologische Färbungen die Kombinierte Safranin-Orange/von Kossa- und die Movat-Pentachrom-Färbung verwendet. Die α -sma Färbung dient der Quantifizierung von Gefäßdichten im Bindegewebe. Die TRAP-Färbung erlaubt über Messung der mit Osteoklasten besetzten Knochenoberflächen Rückschlüsse auf die Ab- und Umbauvorgänge im Knochen. Im Gegensatz zu den übrigen Färbungen wurde die TRAP-Färbung lediglich für Leerdefekte und Proben mit autologer Spongiosa durchgeführt.

3.3.5.1 Entplasten der Kunststoffschritte

Vor dem Einsatz der verschiedenen Färbemethoden mussten die histologischen Schnitte zunächst durch dreißigminütiges Einlegen in 2-Methoxyethylacetat (MEA; Merck KGaA, Darmstadt, Deutschland) vom Kunststoff befreit werden, um das Gewebe den folgenden Prozeduren zugänglich zu machen. Nach der Entfernung des PMMA wurden die Schnitte in einer aufsteigenden Alkoholreihe rehydriert (Protokoll siehe Anhang Tabelle 7).

3.3.5.2 Kombinierte Safranin-Orange/von-Kossa-Färbung

Die kombinierte Safranin-Orange/von Kossa-Färbung wurde zur histomorphometrischen Analyse der Gewebestandteile eingesetzt. Sie ermöglicht die Differenzierung von mineralisiertem und nicht mineralisiertem Gewebe. Während sich mineralisiertes Gewebe schwarz anfärbt, stellt sich nicht mineralisiertes Gewebe rot dar (Färbeprotokoll siehe Anhang Tabelle 8)

3.3.5.3 Movat-Pentachrom-Färbung

Die Movat-Pentachrom Färbung dient in dieser Studie der Quantifizierung von Knorpelgewebeflächen. Während sich mineralisiertes Knochengewebe leuchtend gelb darstellt, erscheinen nicht mineralisierte Gewebe in Grün- und Blautönen. Nicht mineralisierter Knorpel

kann anhand seiner Türkisfärbung und dem Auftreten von Chondrozyten identifiziert werden. Die Knorpelanteile wurden rechnerisch von den in der Safranin Orange/von Kossa Färbung ermittelten Bindegewebsanteilen abgezogen. Zudem erlaubte die Movat-Pentachrom-Färbung eine bessere Beurteilbarkeit der zellulären Anteile von Knochen und Bindegewebe (Färbeprotokoll siehe Anhang Tabelle 9).

3.3.6 α -sma (α -smooth-muscle-actin) Färbung

Als immunhistochemische Färbemethode wurde zur Quantifizierung von Blutgefäßen in den Kunststoffschnitten die α -sma Färbung genutzt. Dabei werden Gefäße mit einer muskelzellreichen Tunica media angefärbt.

Immunhistochemische Färbungen beruhen auf dem Prinzip der Antigen-Antikörper-Reaktion. Hierbei binden spezifische Antikörper an in der Probe enthaltene Epitope. Nach Auftragen und Inkubation des Primärantikörpers, werden durch mehrere Waschschriffe überschüssige Anteile des Primärantikörpers beseitigt. In diesem indirekten Immunfluoreszenzverfahren wird ein an Biotin gekoppelter Sekundärantikörper aufgetragen, der spezifisch an den Primärantikörper bindet. Auch nach diesem Schritt wird ungebundener Sekundärantikörper abgewaschen. Durch Zugabe eines Avidin-Biotin-Komplexes kommt es an den Antikörper gekoppelten Biotin-Molekülen zu einer Multiplikation der hier kovalent gebundenen Avidin-Moleküle, wodurch eine erhöhte Sensitivität des Epitopnachweis und eine verstärkte Farbreaktion erreicht werden. An das zugegebene Biotin ist das Enzym Alkalische Phosphatase gebunden. Nach Inkubation mit einem Chromogen-Puffer wird ein Substrat der Alkalischen Phosphatase zugesetzt. Durch enzymatische Umsetzung des Substrates kommt es zur Farbreaktion in den immunhistochemisch markierten Bereichen des Präparates. α -smooth-muscle-Actin enthaltende Strukturen zeigen eine Magentafärbung. Als Gegenfärbung wurde in dieser Studie Hämalanlösung nach Mayer verwendet (Färbeprotokoll siehe Anhang Tabelle 10).

3.3.7 TRAP (Tartratresistente saure Phosphatase Färbung)

Die TRAP-Färbung der Kunststoffschnitte diente zur Darstellung von reifen Osteoklasten auf der Knochenoberfläche. Ausgereifte Osteoklasten bilden das Enzym Tartratresistente saure Phosphatase (TRAP). Durch Dephosphorylierung einer Naphtholverbindung kann das freie Naphthol an ein Diazoniumsalz binden, wodurch ein sich rot darstellender Komplex entsteht. Als Gegenfärbung wurde Methylgrün verwendet. Im Anschluss an die Methylgrünfärbung wurde überschüssiger Farbstoff mit Aqua dest. und zwei aufeinanderfolgenden Xylobädern entfernt, ehe der Schnitt eingedeckt und unter Lichtabschluss getrocknet wurde (Protokoll siehe Anhang Tabelle 11).

3.4 Mikro CT

3.4.1 Räumliche Ausrichtung der digitalen Schnittbilder

Für die Analyse wurden die Schnittbilder durch das SCANCO Evaluationsprogramm in der Art im Raum gedreht, dass eine zentrale Aufsicht auf das kreisrunde Bohrloch zur Auswertung herangezogen werden konnte. Diese räumliche Ausrichtung ermöglicht die standardisierte Auswertung der Schnittbilder durch die Analysesoftware.

3.4.2 Definition der Region of Interest (ROI) und Volume of Interest (VOI)

In der Aufsicht auf das Bohrloch konnte in den Schnittbildern eine kreisförmige Grundfläche mit 6 mm Durchmesser gewählt werden. Die ausgewählte Grundfläche war jeweils komplett von Knochen umschlossen. Anhand dieser Grundfläche wurde dann ein Volume of Interest (VOI) festgelegt werden (**Fehler! Verweisquelle konnte nicht gefunden werden.** A und D). Die Höhe des VOI wurde individuell für jede Probe ermittelt. Defekte mussten in den Schnittbildern einen Durchmesser von 6 mm aufweisen und vollständig von Knochen umschlossen sein (**Fehler! Verweisquelle konnte nicht gefunden werden.** B und E). Innerhalb des VOI konnte so eine Global Object errechnet werden, welches anhand eines Schwellenwertes die mineralisierten Gewebeanteile darstellt.

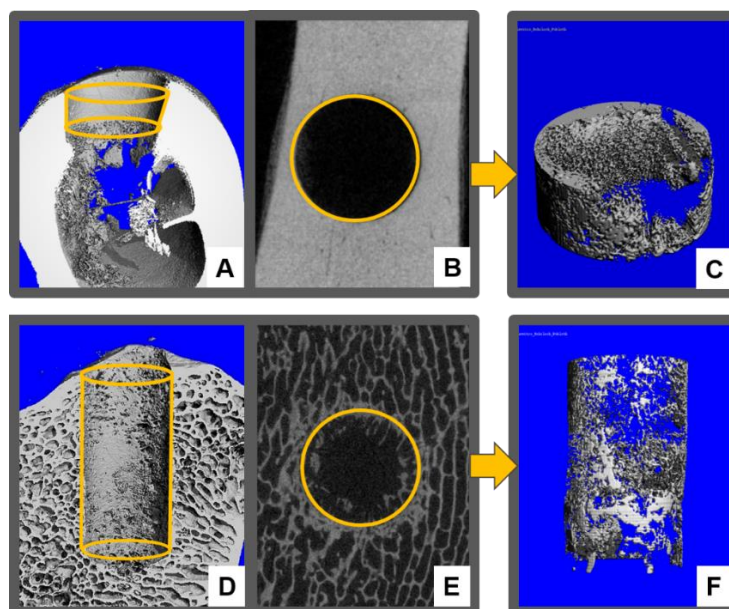


Abb. 9: Festlegung des VOI in diaphysären und metaphysären Bohrlochdefekten

(A) Darstellung des Volume of Interest in diaphysärem Bohrlochdefekt; (B) Visuelle Festlegung der Bohrlochkontur; (C) Anteil mineralisierten Gewebes am Bohrlochdefekt; (D) Darstellung des Volume of Interest in metaphysärem Bohrlochdefekt; (E) Visuelle Festlegung der Bohrlochkontur in einem metaphysären Defekt; (F) Anteil mineralisierten Gewebes an einem metaphysären Bohrlochdefekt

Für die Evaluation der digitalen Schnittbilder musste ein Schwellenwert festgelegt werden: Dieser Schwellenwert (Threshold) bestimmt, ab welchem Grauwert in Hounsfield-Einheiten (HU) ein Voxel dem Knochenvolumen zugerechnet wird. Dazu wurde in je einem Schnittbild pro Scan, in einem nicht von der Defektsetzung betroffenen Knochenbereich, der Threshold unter visueller Kontrolle so angepasst, dass sich die Struktur des Knochens möglichst klar abzeichnete. Dieses visuelle Verfahren wurde für jede Probe von zwei Personen durchgeführt. Als individueller Threshold für jede Probe fand der Mittelwert der Beurteilung beider Personen Anwendung. Alle Grauwerte unterhalb des Thresholds wurden dem Bone Volume (BV) zugerechnet. Die Analyse untersucht die Parameter BV/TV als Anteil mineralisierten Knochens am Gesamtvolumen in Prozent sowie die Knochenmineraldichte (BMD) in mg/cm^3 ein. BV/TV gibt den Anteil des Knochengewebes am Gesamtvolumen des VOI an. BMD gibt Auskunft über den Mineralgehalt von Knochen und lässt somit Schlüsse über den Grad der Knochenreifung anhand der eingelagerten Mineralien zu.

3.4.3 Auswertung der Kunststoffschritte

Zur Analyse der Kunststoffschritte wurden nach der Färbung digitale Bilder der Proben mittels Lichtmikroskop (Axioskop 40, Carl Zeiss Microimaging GmbH, Göttingen, Deutschland), einer angeschlossenen Kamera und der Software AxioVision (Carl Zeiss Microimaging GmbH, Göttingen, Deutschland) erstellt. Dabei wurde in hundertfacher Vergrößerung ein Mosaikbild der Probe aufgenommen und digital zusammengesetzt. Mit Adobe Photoshop CC (Adobe Systems GmbH, München, Deutschland) erfolgte die vertikale Ausrichtung der Bilder. Mittels ImageJ (National Institutes of Health, Bethesda, Maryland, USA) und eines eigens angefertigten Makros erfolgte die farborientierte Analyse der Gewebeanteile. Dazu wurde eine digitale kreisförmige Schablone mit einem Durchmesser von 6 mm über dem Rand des Bohrloches platziert. Die Form der Schablone wurde folgend den tatsächlichen Konturen des Bohrloches angepasst. Anhand des ROI Schemas analysierte ImageJ die Gewebeanteile in allen Bereichen des Bohrloches und des umgebenden Knochens.

3.4.4 Definition der Region of Interest

In der histologischen Untersuchung wurde neben der Knochendefektheilung im Bohrloch auch der den Bohrlochdefekt umgebende kortikale und trabekuläre Knochen sowie der räumliche Heilungsverlauf untersucht.

Mittels eines eigens angefertigten Makros für ImageJ 1.49 (National Institutes of Health, Bethesda, Maryland, USA) erfolgte zunächst die Analyse des kompletten Bohrlochdefektes. Des Weiteren wurde zur näheren Differenzierung des Heilungsverlaufes die Aufteilung des

Bohrloches von außen nach innen in drei Regionen vorgenommen: Äußere ROI (AR), mittlere ROI (MR) und innere ROI (IR). In einem idealen, kreisrunden Defekt mit 6 mm Durchmesser, haben diese Kreise einen Ringdurchmesser von je 1 mm. Bei aufbereitungsbedingter Abweichung von der Kreisform des Bohrlochdefektes erfolgte eine Anpassung der Form der ROI anhand der Bohrlochkontur. Diese Einteilung dient der Beurteilung des Heilungsverlaufes im Bohrlochdefekt (Abb. 10 A)

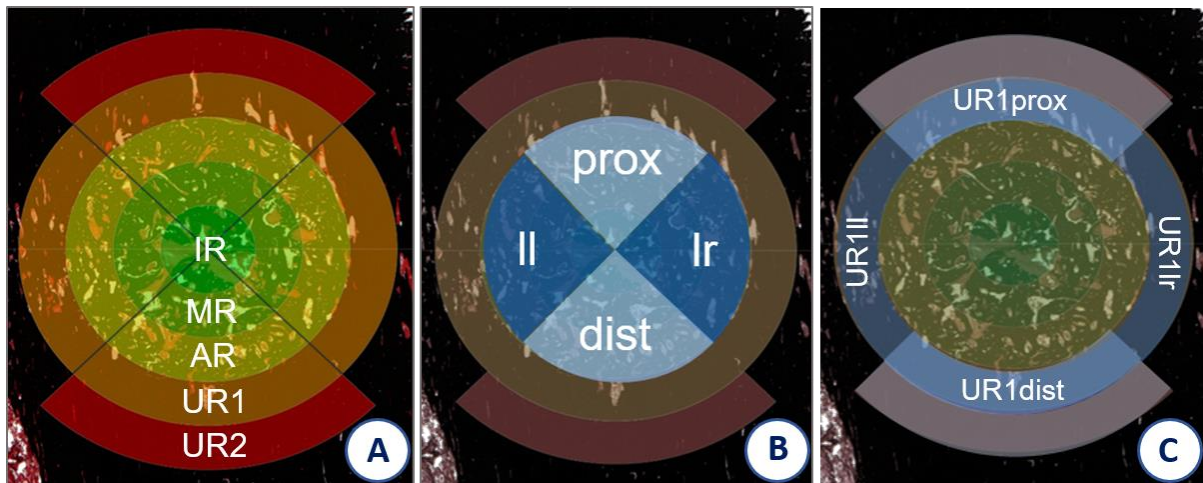


Abb. 10: Einteilung des Bohrlochdefektes und des umgebenden Knochens in Regions of Interest (ROI) für histomorphometrische Analyse.

(A) Einteilung von Bohrlochdefektes in kreisförmige Regionen IR, MR, AR; (B) Einteilung des Defektes in Quadranten zur Untersuchung des Heilungsverlaufes; (C) Einteilung des umgebenden Knochens in UR1prox, UR1dist, UR1Il und UR1Ir; die grauen Viertelringe stellen UR2prox und UR2 dist dar

Im Sinne einer näheren Differenzierung des Knochenheilungsverlaufes wurden die Bohrlochdefekte in der histomorphometrischen Analyse zudem in vier Quadranten eingeteilt. Diese orientierten sich an den Richtungsverhältnissen in vivo. Der proximale und distale Quadrant (Qprox/dist) erfassten Bereiche entlang der Vertikalachse des Bohrlochdefektes, während der lateral-linke und lateral-rechte Quadrant (Qlr/Il) den Anteilen entlang der Horizontalachse entsprechen. Dies dient der Differenzierung möglicher direktonaler Tendenzen der Knochenneubildung im Bohrlochdefekt (Abb. 10 B)

Des Weiteren wurde auch der kortikale bzw. trabekuläre Knochen um das Bohrloch hinsichtlich seines Heilungsverhaltens untersucht. Eine ringförmige ROI umfasst den umgebenden Knochen innerhalb eines Millimeters vom Bohrlochrand (UR1). Ein proximaler und distaler Viertelkreis (UR2) ergänzen die Analyse des proximalen und distalen umgebenden Knochens um einen weiteren Millimeter.

Auch UR1 wurde für die Untersuchung der in der Bohrlochumgebung auftretenden Veränderungen in Viertelkreise unterteilt, die je nach Lage um den Defekt mit UR1II, UR1I_r, UR1prox und UR1dist (Abb. 10 C).

3.4.5 Deskriptive Analyse der histologischen Präparate

Für die deskriptive Histologie wurde je ein Schnitt der Safranin Orange/von Kossa Färbung und der Movat-Pentachrom Färbung herangezogen. Beurteilt wurde in diesen Schnitten zunächst die Abgrenzbarkeit des Bohrloches vom umgebenden Knochen. Innerhalb des Defekts erfolgte die Untersuchung getrennt für die in 3.4.4 beschriebenen Regionen IR, MR und AR und Bohrlochquadranten Q. Knochengewebe wurde hinsichtlich seiner Struktur in trabekulär oder kortikal eingeteilt. In der Bohrlochumgebung wurde die Verteilung und Struktur des Knochens und Bindegewebes untersucht und in Beziehung zu nicht affizierten Knochenarealen gesetzt, um mögliche Auflockerungen bzw. Verdichtungen des defektumgebenden Knochens zu beschreiben.

Als Zeichen von Knochenneubildung wurde die Osteoidbildung beschrieben und auf mögliche Überreste des Gelatinescaffolds geachtet.

Die Bindegewebsanteile wurden in allen Regionen hinsichtlich der dominierend auftretenden Zelltypen untersucht. Mögliche Entzündungsreaktionen wurden erfasst durch das Auftreten und die Verteilung von Leukozyten, Fremdkörper-Riesenzellen, Gefäßen und mit Erythrozyten gefüllten Lakunen.

Die Analyse der mit α -sma Färbung bearbeiteten Kunststoffsnitte erfolgte durch Erstellung von Einzelbildern in 200facher Vergrößerung. Dabei wurde ein Einzelbild der IR angefertigt. Weitere Aufnahmen wurden für jede der übrigen ROIs in und um das Bohrloch angefertigt, so dass sich ein fadenkreuzartiges Auswertungsschema ergab.

Das gleiche Vorgehen wurde für die Analyse der Osteoklastenoberflächenanteile an der Knochenoberfläche angewandt.

3.4.6 Histomorphometrische Auswertung

Anschließend wurden optische Schwellenwerte zur Differenzierung von Leerfläche (weiß) und mineralisierter Knochenfläche (schwarz) festgelegt. Die Software teilt den zu untersuchenden Bereich anhand dieser Schwellenwerte in mineralisiertes Knochengewebe, Leerfläche und Bindegewebsfläche auf. Leerflächen sind Flächen ohne darstellbare Gewebe. Sie entstehen im Zuge der histologischen Aufbereitung insbesondere durch Gewebeerreißen beim Anfertigen der Kunststoffsnitte. Zur weiteren Gewebedifferenzierung wurden benachbarte

Kunststoffschnitte der modifizierten Movat-Pentachrom-Färbung eingesetzt: Diese ermöglichten die Unterscheidung von nicht mineralisiertem Knorpelgewebe (blau bis grün) und übrigem Bindegewebe (grün bis gelb). Die nach Abzug der Leerfläche von der Gesamtfläche errechnete Gesamtgewebefläche, diente als Grundlage der Berechnung der Flächenanteile von Knochen, Knorpel und Bindegewebe. Die Knochenflächenanteile wurden dabei der Safranin-Orange/von Kossa Färbung entnommen, während die Bindegewebs- und Knorpelanteile anhand der Movat-Pentachrom-Färbung berechnet wurden. Im Unterschied zu der beschriebenen Ermittlung der Gewebeanteile wurde bei den nativen Proben die Gesamtfläche des untersuchten Areals zur Berechnung der Knochenanteile herangezogen, da insbesondere metaphysäre Proben zwischen den Knochentrabekeln große Leerflächen enthielten, die aber auf eingelagerte Adipozyten zurückzuführen sind.

3.4.7 Gefäßzählung

Innerhalb der Einzelbilder wurden solche Strukturen als Gefäße erfasst, die α -sma positiv rot gefärbt waren, Endothelzellen und ein Lumen aufwiesen. Im Anschluss erfolgte die Berechnung der Gefäßdichte in n/mm^2 Bindegewebe, errechnet durch die Division der Gefäßzahl pro Bild sowie das Produkt der Bildfläche in mm^2 und des prozentualen Bindegewebsanteils der entsprechenden ROI aus der Safranin-Orange/von Kossa Färbung.

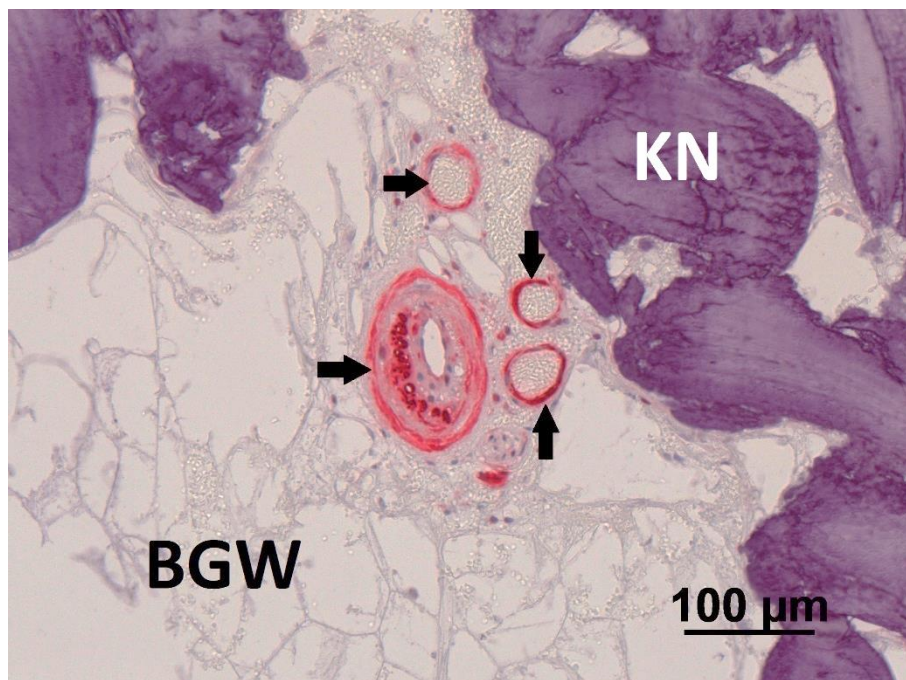


Abb. 11: α -sma Färbung der Gefäße im Kunststoffschnitt und Gegenfärbung mit Hämalaun nach Mayer

Schwarze Pfeile: α -sma positive Gefäße teils mit Erythrozyten im Lumen, Knochen (KN), Bindegewebe (BGW)

3.4.8 Anteile von Osteoklastenoberfläche an Knochenoberfläche

Diese Untersuchung gibt Aufschluss über den zeitlichen Ablauf der Knochenremodellierung unter Einfluss des implantierten klinischen Goldstandards autologe Spongiosa im Vergleich zum Leerdefekt. Da die Degradierung des Gelatine-Scaffolds nicht osteoklastenabhängig ist, wurden die Gruppen Gelatine und Gelatine+Iloprost von der Untersuchung ausgeschlossen.

Zunächst wurde manuell die gesamte Knochenoberfläche im Bild gekennzeichnet. Anschließend erfolgte die Markierung der Kontaktflächen von Osteoklasten mit der Knochenoberfläche. Die Auswertung erfasste solche Zellen als Osteoklasten, die neben einer Kontaktfläche mit dem Knochen eine für die TRAP-Färbung typische Rotfärbung, mindestens zwei Zellkerne und ein hohes Zytoplasma-Zellkern-Verhältnis aufwiesen. Abschließend wurde die durch die Methylengrünfärbung grügefärbten Osteoblasten markiert. Diese lagen der Knochenoberfläche direkt an und wiesen einen flachovalen bis quadratischen Zellkörper auf. Die Software errechnete aus den ermittelten Werten jeweils den prozentualen Anteil der Oberflächenanteile von Osteoklasten und Osteoblasten an der Knochenoberfläche.

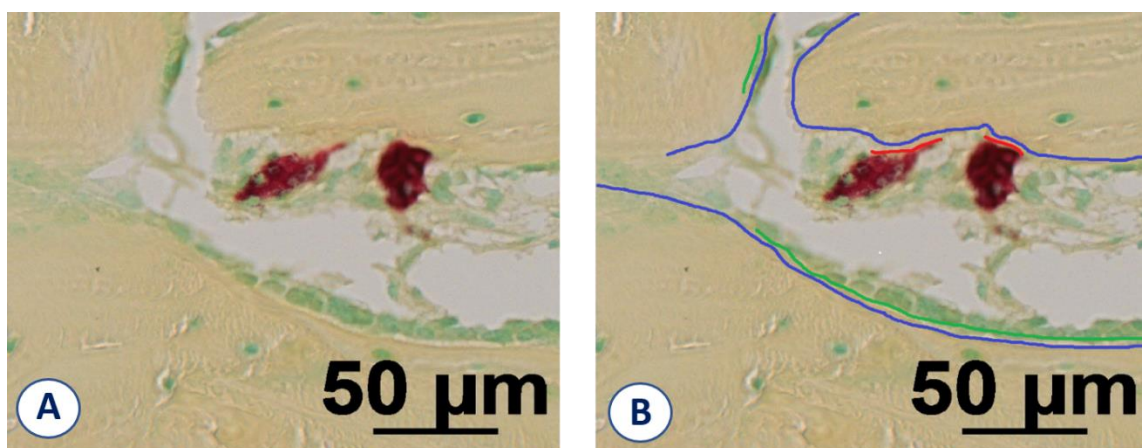


Abb. 12: Osteoklastenzählung in Trapfärbung

(A) TRAP-Färbung und Gegenfärbung mit Methylgrün; (B) Markierung der Knochenoberfläche (blau), Osteoblastenoberfläche (grün) und Osteoklastenoberfläche (rot)

3.4.9 Statistik

Zur Analyse zentraler Tendenzen zwischen und innerhalb der Gruppen wurde unter Annahme einer normalverteilten Grundgesamtheit eine einfaktorische Varianzanalyse für abhängige Stichproben (ANOVA) mit Messwiederholungen durchgeführt. Beim Vergleich der Materialgruppen wurden zum jeweiligen Zeitpunkt alle Gruppen gegeneinander getestet. Diese Messwiederholungen erforderten die Durchführung eines Post-Hoc-Tests zur Eliminierung einer α -Fehlerkumulation. Unter Annahme einer fehlenden Varianzgleichheit

wurde ein Dunnett's T3 Test zum paarweisen Mittelwertvergleich zwischen den Materialgruppen herangezogen.

Die statistische Auswertung erfolgte in Absprache mit Prof. Dr. med. Dirk Stengel (Zentrum für klinische Forschung, Unfallkrankenhaus Berlin, Warener Str. 7 12683) und der Statistischen Beratungseinheit der Freien Universität Berlin (Statistische Beratungseinheit / fu:stat, Fachbereich Wirtschaftswissenschaft, Freie Universität Berlin, Garystr. 21, 14195 Berlin).

Für die Auswertung und Erstellung der Boxplots wurde die Software IBM SPSS 22 (IBM Deutschland, Ehningen, Deutschland) verwendet. Die Wahrscheinlichkeit eines α -Fehlers wurde mit 5% festgelegt und somit ein Signifikanzniveau von $p \leq 0,05$ definiert. In den Boxplots kennzeichnet der Strich innerhalb der Box den Medianwert. Die Box umfasst jeweils das 25%- und 75%-Quartil. Die sich an die Box anschließenden Whisker umfassen Werte über dem 75%-Quartil bzw. unterhalb des 25%-Quartils, sofern diese nicht mehr als 1,5 Boxlängen entfernt sind. Werte Außerhalb der Whiskers werden bei als Ausreißer (\circ) oder Extremwerte (*) in den Grafiken erfasst. Statistisch signifikante Unterschiede sind jeweils mit einem Stern über einem Balken oder beim Vergleich des Knochens in UR1 und UR2 mit nativem Knochen mit einem Stern direkt über der jeweiligen Materialgruppe gekennzeichnet, der einen signifikanten Unterschied zum nativen Knochen kennzeichnet.

4 Ergebnisse

4.1 Operationsverlauf und Heilungsphase

Alle Schafe überstanden die Operation komplikationslos. Die Tiere zeigten in den zwei bis vier Tagen nach der Operation gering- bis mittelgradige Lahmheit der operierten Gliedmaßen. In diesem Zeitraum erhielten alle Schafe Analgesie. Ab dem fünften Tag präsentierten sich die Schafe in der Regel lahmheitsfrei. Lediglich zwei Tiere zeigten außerhalb dieses Zeitraumes längerfristig geringgradige Lahmheit bei jederzeit vollständiger Gliedmaßenbelastung und ungestörtem Allgemeinbefinden. Diese Schafe wurden über den zehnten Tag post operationem mit Flunixin-Meglumin behandelt bis keine Lahmheit mehr zu erkennen war.

Ein Schaf zeigte sieben Tage post operationem eine plötzliche hochgradige Lahmheit der linken Vordergliedmaße. Dieser lag röntgenologisch eine Fraktur des linken Metakarpus zu Grunde. Das Schaf wurde umgehend euthanasiert.

Zwei Schafe wurden wegen in der Versuchseinrichtung angeordneter Quarantänemaßnahmen anlässlich einer Lippengrinderkrankung bei Schafen einer anderen Versuchsgruppe keiner zweiten Operation unterzogen. Die Tiere dieses Versuchs zeigten keine klinische Beeinträchtigung.

Nach Euthanasie der Schafe und Explantation der Knochenproben erfolgte die nähere Untersuchung der Proben hinsichtlich der Knochenheilung im Bohrlochdefekt mittels μ -CT. Dieses Verfahren kann durch die Erstellung zahlreicher Schnittbilder das komplette Bohrlochvolumen abbilden und die Bildung neuen Knochengewebes analysieren. Die im Anschluss durchgeführte histologische Untersuchung ermöglicht anhand exemplarischer Schnitte in unterschiedlichen histologischen Färbungen eine nähere Gewebedifferenzierung und damit Rückschluss auf den Verlauf der Knochenheilung.

4.2 Ergebnisse der Untersuchung mittels μ -CT

Die Untersuchung der Bohrlochdefektheilung mittels μ -CT erlaubt die Erfassung der Knochenbildung im kompletten Defektvolumen, während die histologische Untersuchung exemplarische Einzelschnitte untersucht.

In die Schnittbildanalyse gingen insgesamt 127 Proben aus insgesamt 10 operierten Schafen ein. Es wurden acht metaphysäre Proben von der Analyse ausgeschlossen, da die Bohrlochdefekte in der Tiefe keinen knöchernen Abschluss aufwiesen und somit die

Bohrlochtiefe nicht exakt festgelegt werden konnte. Das in 3.4.2 definierte Evaluationsschema schließt in diaphysären Proben ein Volumen mit einer Höhe von $1,57 \text{ mm} \pm 0,54 \text{ mm}$ ein, das vollständig von kortikalem Knochen umschlossen ist. In der Metaphyse beträgt die Höhe des analysierten Volumens $10,1 \text{ mm} \pm 2,61 \text{ mm}$. Hier ist der Bohrlochdefekt vollständig von Knochen umschlossen und der Bohrlochdurchmesser beträgt durchgehend 6mm (Abb. 13). Diese Divergenzen sind bei orthogonalem Aufsetzen des Bohrers zur Knochenlängsachse primär durch Unebenheiten der Knochenoberfläche bedingt. Als Ergebnisgröße der μCT -Untersuchung diente das Verhältnis von Knochenvolumen zu Gesamtvolumen (BV/TV) sowie der knöchernen Mineraleichte (BMD).




Abb. 13: Exemplarische Schnittbilder der Micro-CT-Untersuchung

Nach drei Wochen sind die Knochenmengen in diaphysären Defekten bei den Gruppen Leerdefekt, Gelatine und Gelatine+Iloprost gering. Nach neun Wochen sind insbesondere in der Peripherie große Mengen Knochen zu finden. Metaphysäre Defekte der Gruppen Leerdefekt, Gelatine und Gelatine+Iloprost bilden zu beiden Heilungszeitpunkten nur geringe Mengen Knochen aus. Die Gruppen mit autologer Spongiosa weisen in beiden diaphysär und metaphysär zu beiden Heilungszeitpunkten höhere Knochenmengen im Bohrloch auf.

4.2.1 Auswertung des Verhältnis Knochenvolumen zu Gesamtvolumen (BV/TV)

Nach 3 Wochen Heilungszeit weisen die diaphysären Defekte aller Materialgruppen eine eindeutige Bohrlochkontur auf. Zu diesem frühen Heilungszeitpunkt enthalten die Leerdefekte wie auch die Gruppen mit Gelatine und Gelatine+Iloprost geringe Knochenvolumina im Gesamtvolumen. Auch Defekte mit autologer Spongiosa sind gut abgrenzbar, enthalten aber mehr trabekulären Knochen. Diese enthalten nach 3 Wochen Heilungszeit im Vergleich zu Leerdefekt ($p=0,001$), Gelatine ($p<0,001$) und Gelatine+Iloprost ($p<0,001$) signifikant höhere Knochenmengen. Eine Abgrenzung von neugebildetem und eingebrachtem Material ist nicht möglich.

Nach 9 Wochen Heilungszeit sind die diaphysären Defekte zentral noch nicht komplett verschlossen, zeigen aber in der Bohrlochperipherie große Mengen dichten Knochens und eine weniger klare Abgrenzbarkeit vom umgebenden Knochen. Zwischen den Materialgruppen bestehen zu diesem Zeitpunkt keine Unterschiede hinsichtlich der Ergebnisgröße BV/TV. Die Gruppen Gelatine und Gelatine+Iloprost zeigten im Vergleich zum Leerdefekt und autologer Spongiosa eine größere Streuung der Ergebnisse. Keine der Materialgruppen erreicht nach 9 Wochen Heilungszeit ein BV/TV vergleichbar nativem kortikalen Knochen (98,6%) (Abb. 14).

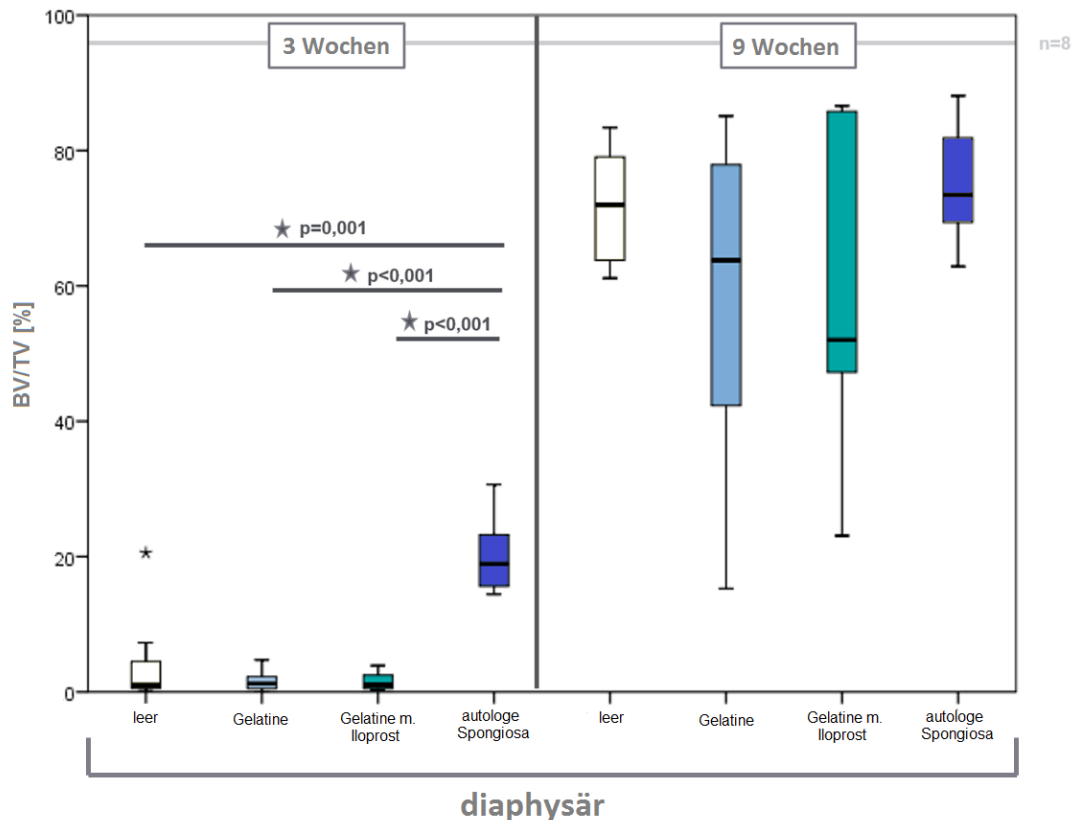


Abb. 14: BV/TV in Prozent in diaphysären Bohrlochdefekten

Anteil des Knochenvolumens am Gesamtvolumen von diaphysären Bohrlochdefekten nach 3 Wochen (links) und 9 Wochen (rechts) Heilungszeit. Nach 3 Wochen sind die Knochenanteile der Gruppe autologe Spongiosa größer als in den übrigen Materialgruppen. Nach 9 Wochen bestehen zwischen den Gruppen keine Unterschiede hinsichtlich BV/TV. Das Niveau nativen Knochens (graue Linie) erreicht keine der untersuchten Gruppen; (IBM, SPSS, ANOVA und Posthoc-Test Dunnett's T3, Signifikanzniveau $p \leq 0,05$)

Nach 3 Wochen Heilungszeit weisen die metaphysären Defekte aller Materialgruppen eine klare Bohrlochkontur auf. Zu diesem späten Heilungszeitpunkt enthalten die Leerdefekte wie auch die Gruppen Gelatine und Gelatine+Iloprost geringe Knochenvolumina im Gesamtvolumen. Auch Defekte mit autologer Spongiosa sind gut abgrenzbar, enthalten aber mehr trabekulären Knochen. Sie weisen im Vergleich zu Leerdefekt ($p < 0,001$), Gelatine ($p < 0,001$) und Gelatine+Iloprost ($p < 0,001$) signifikant höhere Werte des BV/TV auf. Eine Abgrenzung von neugebildetem und eingebrachtem Material ist auch hier nicht möglich. BV/TV unterscheidet sich zwischen den Gruppen Leerdefekt, Gelatine und Gelatine+Iloprost nach 3 Wochen nicht.

Metaphysär enthalten die Gruppen Leerdefekt, Gelatine und Gelatine+Iloprost nach 9 Wochen Heilungszeit nur geringe Mengen Knochen und eine klare Abgrenzbarkeit der Defekte vom umgebenden Knochen. Die Defektgruppe autologe Spongiosa weist höheres BV/TV im Vergleich zu Leerdefekt ($p = 0,01$), Gelatine ($p = 0,005$), Gelatine+Iloprost ($p < 0,001$) auf.

Während BV/TV in der Gruppe autologe Spongiosa tendenziell höher als das BV/TV nativen Knochens (27,2%) liegt, ist dieser Parameter bei den übrigen Materialgruppen niedriger (Abb. 15).

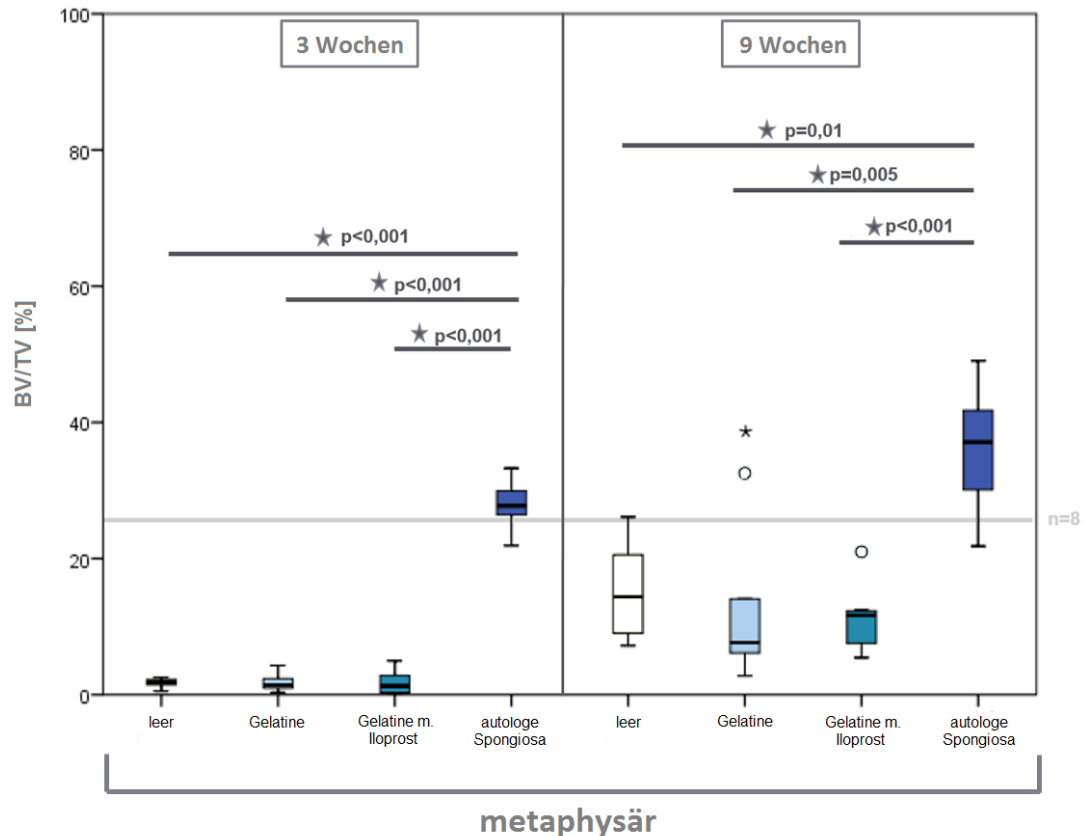


Abb. 15: BV/TV in Prozent in metaphysären Bohrlochdefekten

Anteil des Knochenvolumens am Gesamtvolumen von metaphysären Bohrlochdefekten nach 3 Wochen (links) und 9 Wochen (rechts) Heilungszeit. Nach 3 Wochen sind die Knochenanteile der Gruppe autologe Spongiosa deutlich höher als in den übrigen Materialgruppen. Nach 9 Wochen bestehen weiterhin Unterschiede hinsichtlich BV/TV. Insbesondere nach 9 Wochen übersteigt das BV/TV der Gruppe autologe Spongiosa das mediane BV/TV nativen trabekulären Knochens (graue Linie); (IBM, SPSS, ANOVA und Posthoc-Test Dunnett T3, Signifikanzniveau $p \leq 0,005$)

Die Analyse des BV/TV belegt für die Gruppen Gelatine und Gelatine+Iloprost zu beiden Heilungszeitpunkten sowohl diaphysär wie auch metaphysär dem Leerdefekt ähnliche Heilungsfortschritte. Nach neun Wochen Heilungszeit enthalten diaphysär alle Materialgruppen ähnliche Anteile mineralisierten Knochens. Dagegen erreicht im metaphysären Knochen auch nach 9 Wochen keine Gruppe dem Goldstandard vergleichbare knöcherne Defektfüllung.

Neben der quantitativen Betrachtung der Knochenbildung, soll nun auch die Mineralisierung des Knochens mit BMD als Parameter der Knochenreifeung evaluiert werden.

4.2.2 Auswertung Bone Mineral Density (BMD)

Zur näheren Untersuchung des neugebildeten Knochens schließt die Analyse mittels Micro-CT auch die Messung der Knochendichte (BMD) ein.

BMD gibt Auskunft über die Menge des eingelagerten Hydroxylapatits in einem definierten Knochenvolumen. Neben der Messung des BV/TV erlaubt die Messung von BMD Rückschlüsse auf die Reifung des neugebildeten Knochens durch die Einlagerung von Hydroxylapatit.

Hier zeigt sich, dass der neugebildete Knochen in den Gruppen Leerdefekt, Gelatine und Gelatine+Iloprost bereits zum frühen Heilungszeitpunkt ähnliche Mineralisierung zeigt, wie die implantierte autologe Spongiosa, sowie der in diesen Defekten neugebildete Knochen. Gelatine und Gelatine+Iloprost haben schon früh eine den Leerdefekten vergleichbare Mineralisierung. Weder der Gelatine-Scaffold noch die Kombination mit dem Prostacyclin-analogen verlangsamen die Knochenmineralisierung. Auch eine Verstärkung der Mineralisierung durch die Implantate ist nicht zu beobachten

Auch im weiteren Heilungsverlauf bestehen keine Unterschiede im Mineralisierungsverhalten des Knochens in den Defekten. Hinsichtlich der Knochenreifung zeigen Gelatine und Gelatine+Iloprost auch nach 9 Wochen den Kontrollgruppen Leerdefekt und autologe Spongiosa ähnliche Mineralienanreicherungen (Abb. 16).

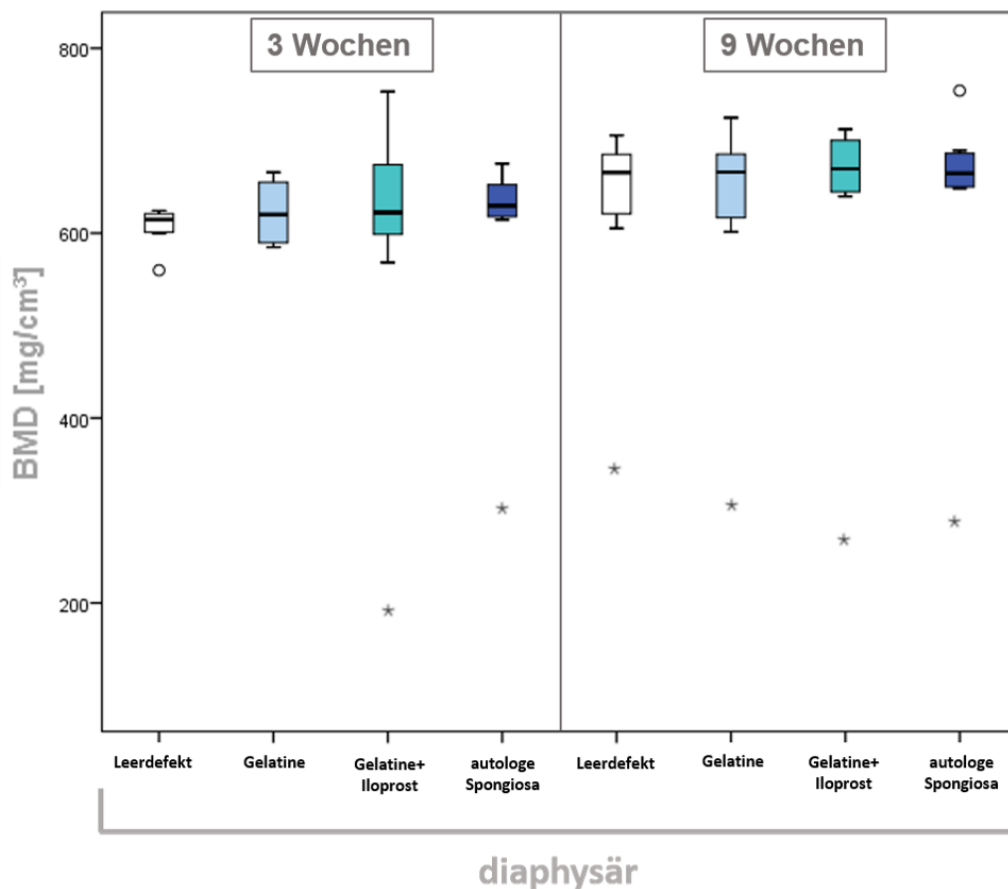


Abb. 16: BMD in mg/cm³ in diaphysären Bohrlochdefekten

BMD von diaphysären Bohrlochdefekten nach 3 Wochen (links) und 9 Wochen (rechts) Heilungszeit. Nach 3 Wochen ist der Knochenmineralgehalt für Gelatine und Gelatine+Iloprost vergleichbar den Kontrollgruppen Leerdefekt und autologe Spongiosa. Auch nach 9 Woche bestehen keine Unterschiede zwischen den Materialgruppen; (IBM, SPSS, ANOVA und Posthoc-Test Dunnett T3, Signifikanzniveau $p \leq 0,05$)

Ein vergleichbares Bild hinsichtlich der Knochenmineralisierung ergibt sich auch in metaphysären Defekten. Bereits nach drei Wochen erreicht neugebildeter Knochen in den Gruppen Gelatine, Gelatine+Iloprost und Leerdefekt der autologen Spongiosa vergleichbare Mineralisierung. Weder der Gelatine Scaffold, noch dessen Kombination mit Iloprost verlangsamen die Einlagerung von Hydroxylapatit noch beschleunigen sie diese innerhalb der ersten drei Wochen der Knochenheilung im Vergleich zum Leerdefekt.

Ebenso ist nach 9 Wochen eine ausgeglichene Mineralisierung des Knochen unter den Materialgruppen erkennbar, so dass auch das späte Mineralisierungsverhalten nicht von den Implantaten beeinflusst ist (Abb. 17).

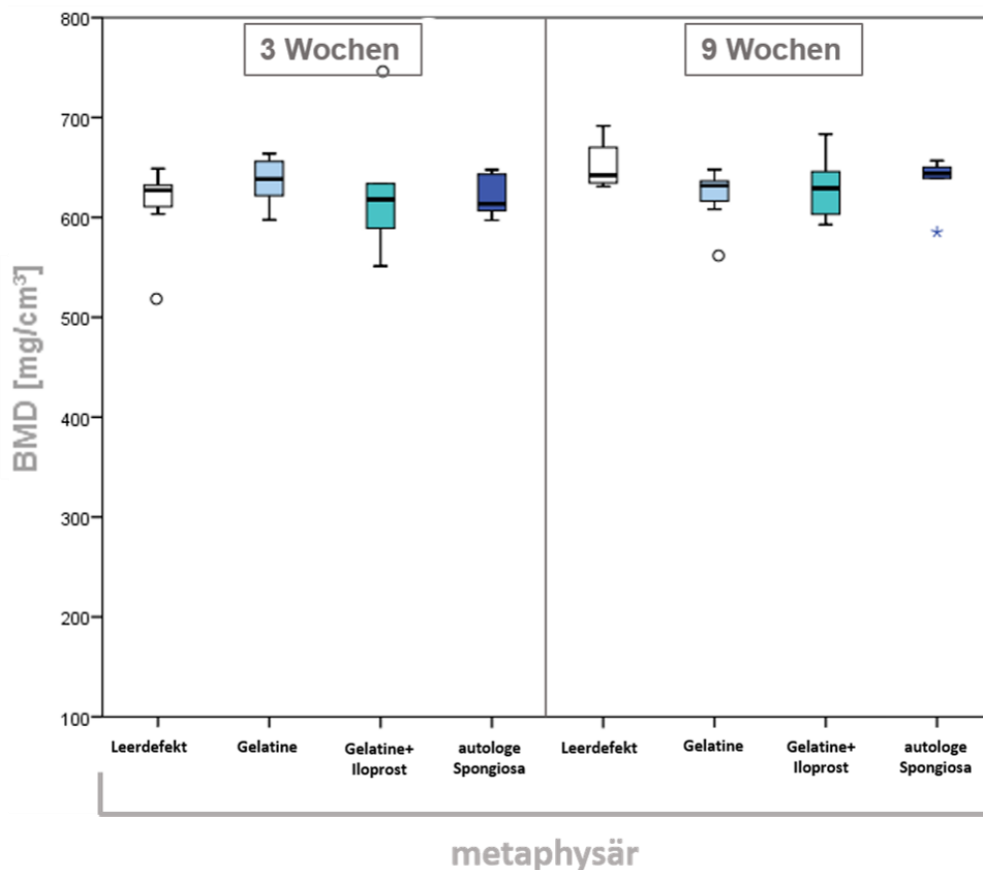


Abb. 17: BMD in mg/cm³ in metaphysären Bohrlochdefekten

BMD metaphysärer Bohrlochdefekte nach 3 Wochen (links) und 9 Wochen (rechts) Heilungszeit: Zu keinem der beiden Heilungszeitpunkte bestehen Unterschiede im Grad der Knochenmineralisierung zwischen den Materialgruppen; (IBM, SPSS, ANOVA und Posthoc-Test Dunnett T3, Signifikanzniveau $p \leq 0,05$)

Die Micro-CT Analyse ergab, dass weder der implantierte Gelatine-Scaffold G10_LNCO3 noch dessen Kombination mit dem Prostacyclinanalogon Iloprost eine Verstärkung der Knochenbildung und -mineralisierung bewirken. Allerdings ist auch keine Behinderung der Knochenheilung durch die implantierten Materialien erkennbar, da sie sowohl dia- wie auch metaphysär dem Leerdefekt vergleichbare Knochenheilung zulassen.

Die Stärke der Untersuchung mittels Micro-CT ist die Erfassung großer Anteile des Defektvolumens. Durch die Auswertung zahlreicher Schnittbilder lässt sich mineralisiertes Gewebe bestimmen und quantifizieren. Allerdings verläuft die Knochenheilung auf Basis nicht-mineralisierter Gewebe, die mittels Micro-CT nicht näher untersuchbar sind.

Aus diesem Grund wird in dieser Arbeit der digitalen Schnittbildanalyse eine histologische Untersuchung angeschlossen, die auch nicht-mineralisiertes Gewebe erfasst, dessen

Zusammensetzung beurteilen lässt und ein tieferes Verständnis der Heilungsvorgänge zulässt.

4.3 Histologische Ergebnisse

Zur näheren Untersuchung des Heilungsverlaufes unter Einfluss der implantierten Materialien wurde im Anschluss an das Micro-CT eine histologische Untersuchung durchgeführt. Anlass dieser Untersuchung ist die Möglichkeit einer näheren Gewebedifferenzierung. Die durchgeführten Färbungen erlauben neben der Darstellung mineralisierten Knochens auch die Differenzierung nicht mineralisierter Gewebe wie Knorpel, Osteoid und anderen Bindegewebsanteilen, wodurch die Defektheilung näher charakterisiert werden kann. Zudem werden in der histomorphometrischen Analyse mögliche directionale Einflüsse durch die implantierten Materialien untersucht. Auch die Bohrlochumgebung wird hier in die Untersuchung einbezogen. Durch a-sma-Färbung wird die Beeinflussung der Blutgefäßbildung durch den Gelatine-Scaffold und Iloprost untersucht. Auch das Remodellingverhalten des Knochen wird abschließend betrachtet.

Die deskriptive Histologie untersucht Präparate in der Safranin Orange/von Kossa- und der Movat-Pentachrom-Färbung. Für die histomorphometrische Analyse wurden die Knochenflächenanteile und Bindegewebsanteile der Safranin Orange/von Kossa-Färbung ermittelt. Neben dem schwarz gefärbten Knochengewebe stellt sich Bindegewebe rot dar. Zur Differenzierung von Knorpel wurde die Movat-Pentachrom-Färbung herangezogen und die Knorpelanteile anschließend rechnerisch von der Bindegewebsfläche abgezogen.

Abb. 18 - Abb. 21 geben einen Überblick über die ausgewerteten histologischen Präparate in der Safranin Orange/von Kossa Färbung:

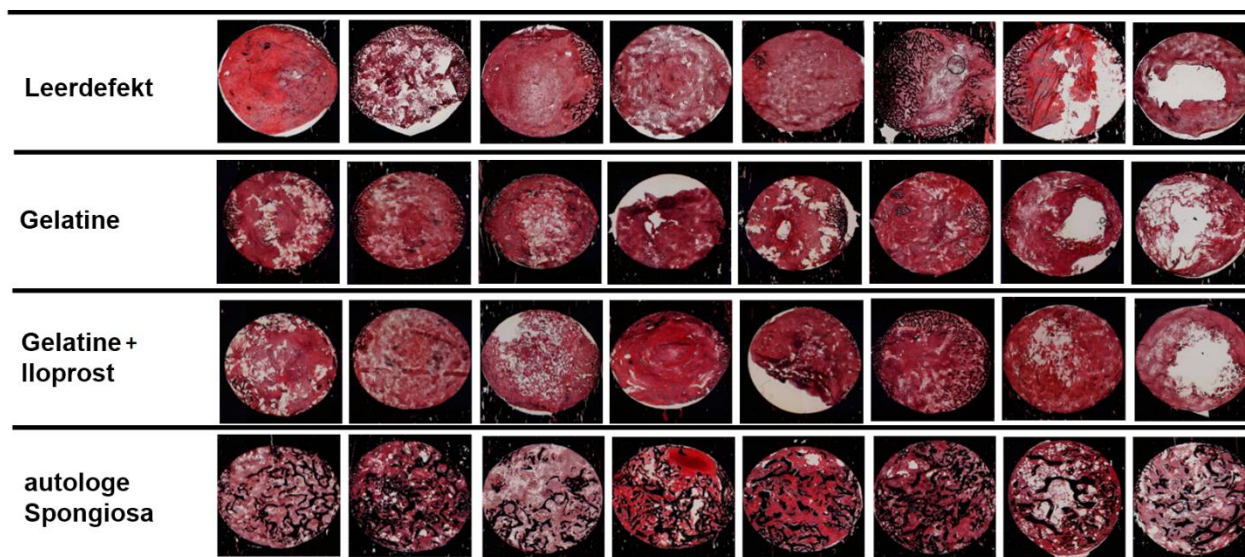


Abb. 18: diaphysärer Bohrlochdefekte nach 3 Wochen Heilungszeit in Safranin-Orange/von Kossa Färbung

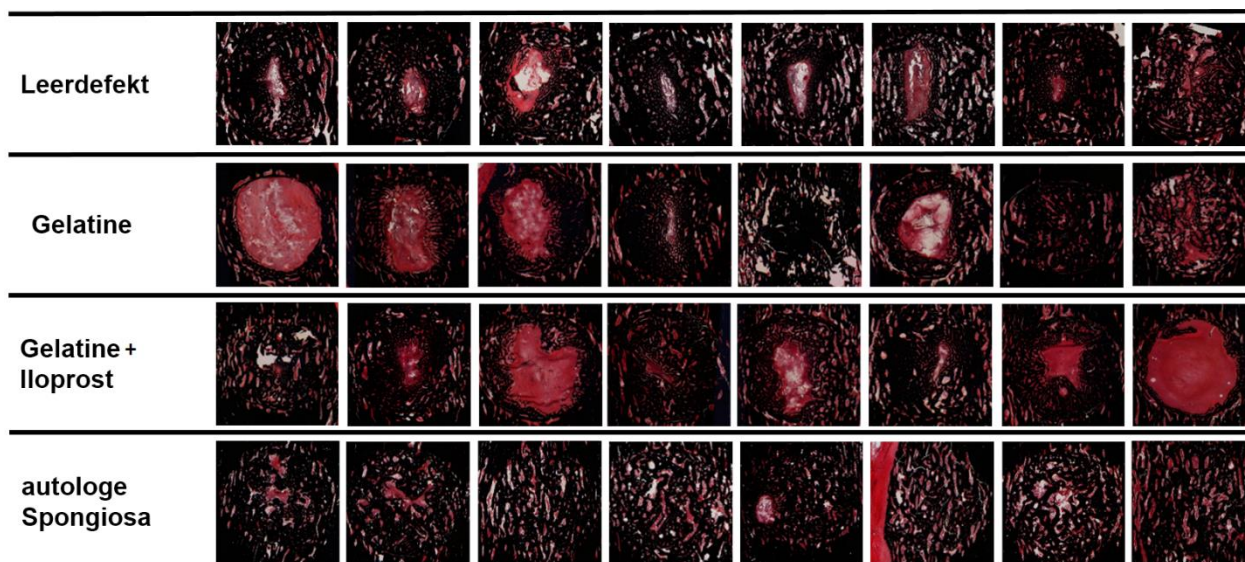


Abb. 19: Diaphysäre Bohrlochdefekte nach 9 Wochen Heilungszeit in Safranin-Orange/von Kossa Färbung

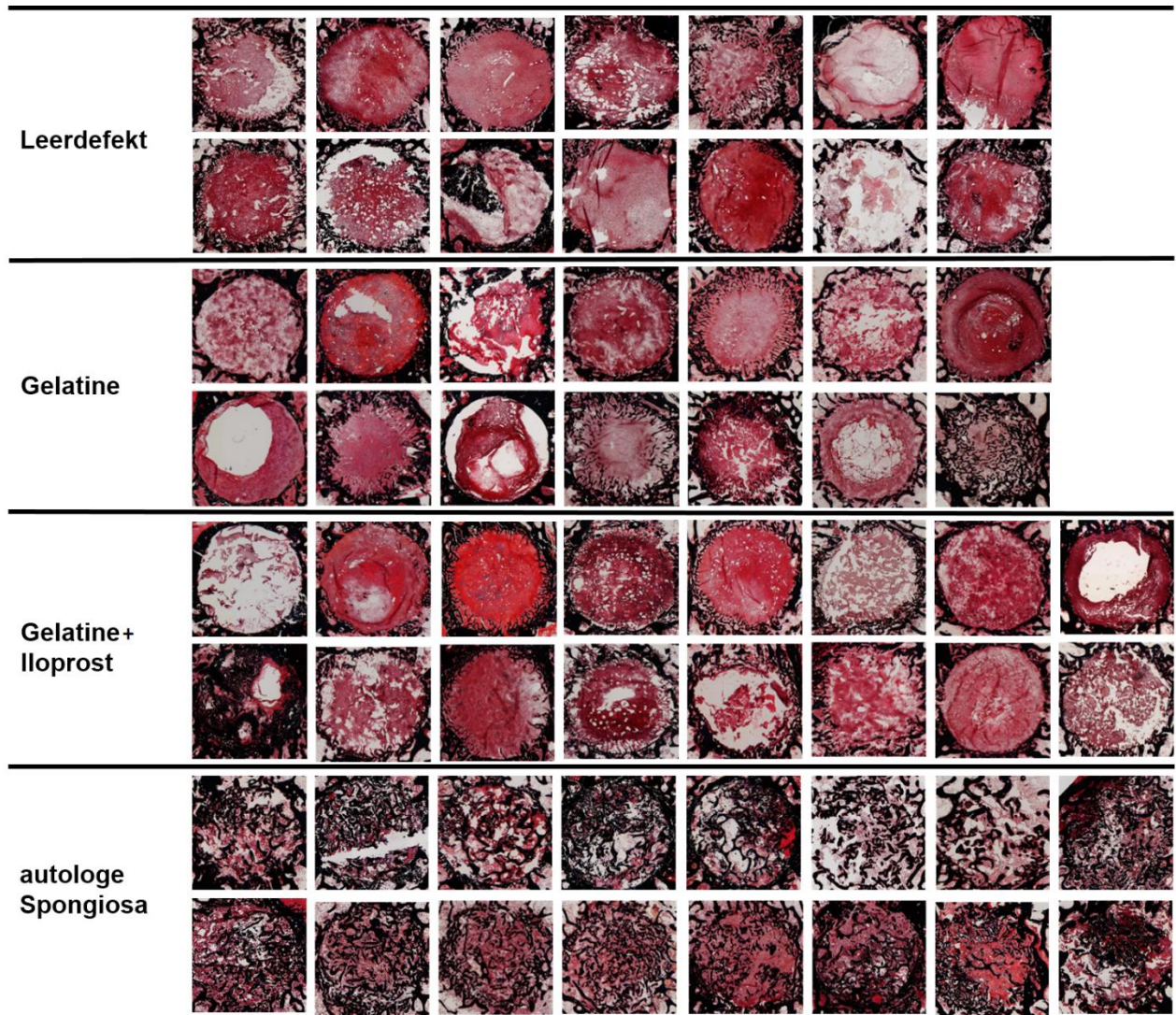


Abb. 20: Metaphysäre Bohrlochdefekte nach 3 Wochen Heilungszeit in Safranin-Orange/von Kossa Färbung.

Die obere Reihe jeder Materialgruppe stellt die äußere Schnittebene (E1), die untere Reihe die innere Schnittebene (E2) dar.

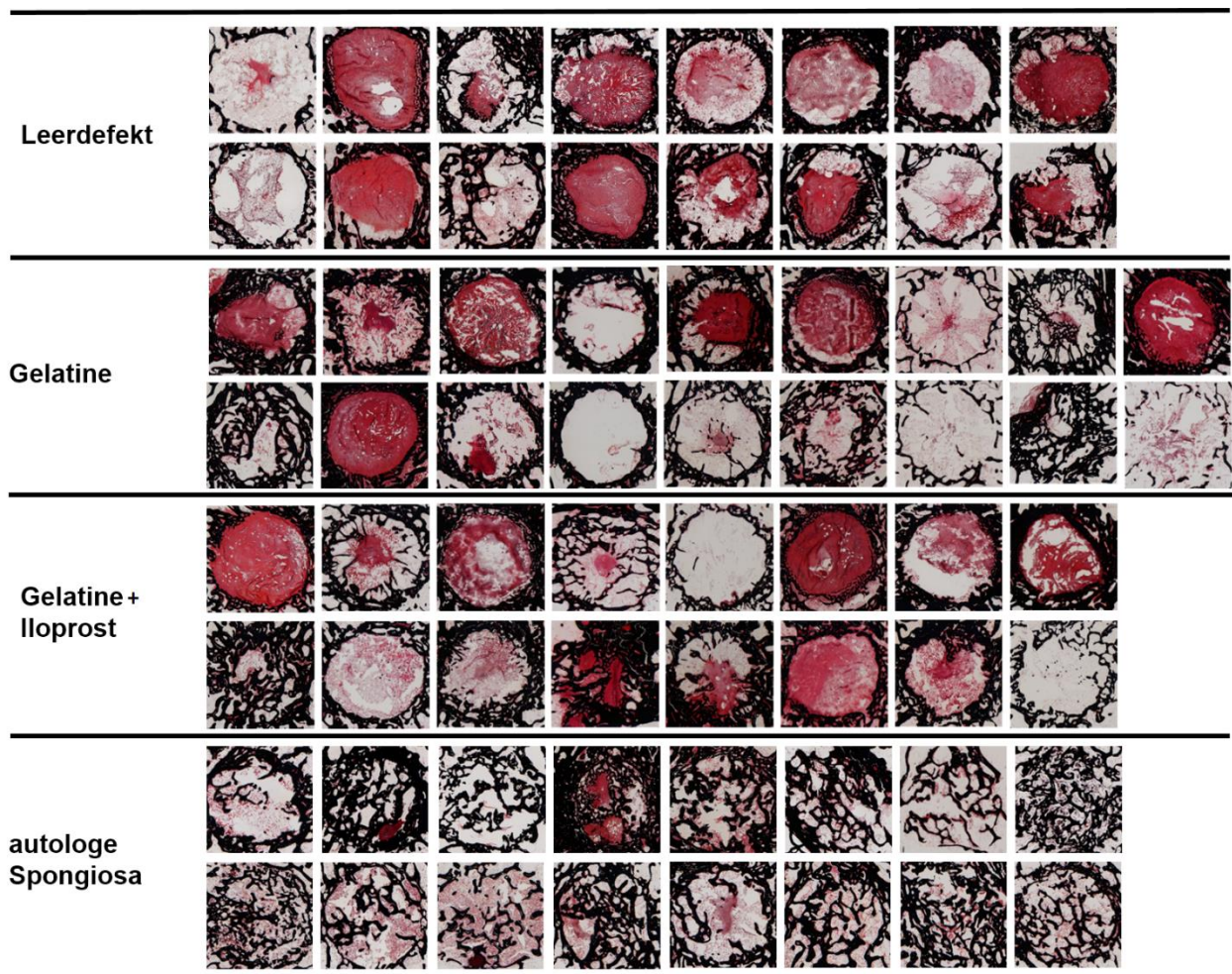


Abb. 21: Metaphysäre Bohrlochdefekte nach 9 Wochen Heilungszeit in Safranin-Orange/von Kossa Färbung

Die obere Reihe jeder Materialgruppe stellt die äußere Schnittebene (E1), die untere Reihe die innere Schnittebene (E2) dar.

4.3.1 Deskriptive Histologie

Knochen

Diaphysäre Defekte aller Materialgruppen weisen nach dreiwöchiger Heilungszeit eine gute Abgrenzbarkeit vom umgebenden Knochen auf. Der Knocheneinwuchs ist bei allen Gruppen gering und besteht aus dünnen Knochentrabekeln, die vom Bohrlochrand ausgehend in den Defekt hineinragen und sich auf die randnahen Bereiche des Bohrloches beschränken. Bei den Leerdefekten sowie den Gruppen Gelatine und Gelatine+Ilprost entspringt der Knocheneinwuchs den seitlichen Defekträndern (Abb. 22). Insbesondere die inneren Bohrlochanteile werden von einem dichten Bindegewebe ausgefüllt. Bei der Gruppe mit autologer Spongiosa enthält der Defekt große Mengen an Knochen. Dieser zeigt eine reife Trabekelstruktur, ist aber vom eingewachsenen Knochen nicht klar zu unterscheiden.

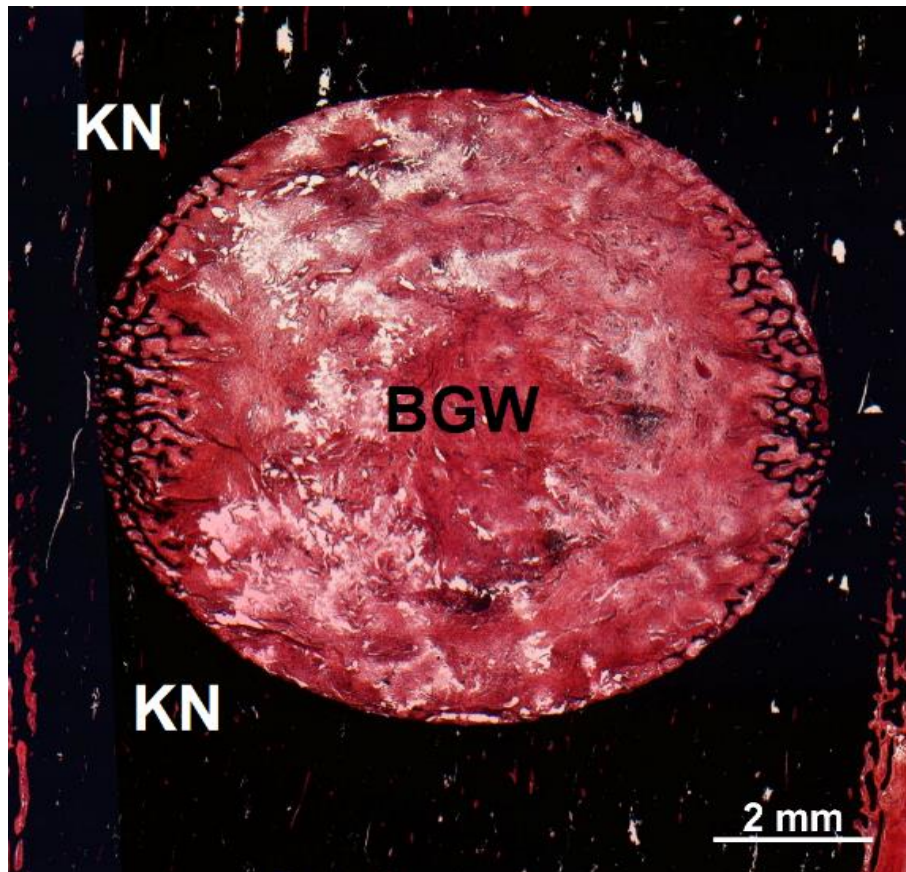


Abb. 22: Lateraler Einwuchs von Knochentrabekeln in einem diaphysären Bohrlochdefekt

Die vom Bohrlochrand einwachsenden Knochentrabekel zeigen eine horizontale Orientierung primär ausgehend von den links- und rechtslateralen Bohrlochrändern; KN=Knochen, BGW=Bindegewebe; Färbung Safranin O./von Kossa

Die Abgrenzbarkeit diaphysärer Bohrlöcher erweist sich nach 9 Wochen Heilungszeit in allen Materialgruppen als gering. Knochen dominiert zu diesem Zeitpunkt das defektfüllende Gewebe. Zwischen den eingewachsenen Geflechtknochen ist ein dichtes Bindegewebe aus reifen Fibrozyten eingelagert. Am Bohrlochrand finden sich große Mengen Knochen, die sich flächenhaft darstellen. Nach innen geht der Knochen fließend in sich verjüngende Trabekel über. In den Gruppen Gelatine (vier von acht Proben), Gelatine+Iloprost (fünf von acht Proben) und Leerdefekt (sieben von acht Proben) enthält das Bohrlochzentrum knochenfreie längsovale Areale. In der Gruppe autologe Spongiosa sind die Defekte gleichmäßig mit Knochen gefüllt.

Metaphysär sind nach 3 Wochen Heilungszeit Bohrlöcher der Gruppen Leerdefekt sowie Gelatine und Gelatine+Iloprost gut abgrenzbar. Die Abgrenzbarkeit von Proben der Gruppe autologe Spongiosa ist dagegen reduziert. Nur in der Gruppe mit autologer Spongiosa stellt Knochen das dominierende Gewebe im Defekt dar. Knocheneinwuchs beschränkt sich für Leerdefekte, Gelatine und Gelatine+Iloprost auf kleine Knochenmengen. Diese zeigen im Bohrloch eine gleichmäßige Verteilung entlang des Bohrlochrandes. Nur bei einzelnen Proben

der Gruppen Gelatine (eine von 18 Proben) und Gelatine+Iloprost (eine von 16 Proben) erstreckt sich einwachsender Knochen bis ins Zentrum des Defektes. Die Gruppe mit autologer Spongiosa zeigt große Knochenmengen, die homogen über den Defekt verteilt vorliegen.

Die Abgrenzbarkeit metaphysärer Bohrlochdefekte erweist sich nach 9 Wochen Heilungszeit für die Gruppen Leerdefekt, Gelatine und Gelatine+Iloprost als gut. Die Gruppe mit autologer Spongiosa lässt sich schwierig abgrenzen. In den Gruppen Leerdefekt, Gelatine und Gelatine+Iloprost liegt in der Bohrlochperipherie ein trabekulärer Knocheneinwuchs vor. Nach innen werden die Trabekel weniger zahlreich und dünner. Das Bohrlochzentrum enthält in den Gruppen Leerdefekt (3 von 16 Proben), Gelatine (5 von 18 Proben) und Gelatine+Iloprost (5 von 16 Proben) keinen Knochen. Der trabekuläre Knochen ist darüber hinaus in lateralen und proximal-distalen Defektarealen in allen Gruppen gleichmäßig verteilt. In der Gruppe autologe Spongiosa verteilt sich der Knochen homogen über den Bohrlochdefekt.

Die Untersuchung des umgebenden Knochens diaphysärer Bohrlochdefekte zeigt nach 3 Wochen Heilungszeit für die Gruppen Gelatine (sieben von acht Proben) und Gelatine+Iloprost (fünf von acht Proben) eine überwiegend dem nativen Knochen vergleichbare Knochenstruktur (Abb. 23 A). Die Mehrzahl der Proben der Gruppen Leerdefekt (sechs von acht Proben) und autologe Spongiosa (fünf von acht Proben) weisen dagegen kleine Auflockerungen der Knochenstruktur in der Defektumgebung auf.

Diese Auflockerungen des lamellären Knochens finden sich nach 9 Wochen Heilungszeit sowohl bei den Gruppen Gelatine und Gelatine+Iloprost, sowie den Leerdefekten (Abb. 23 B). In der Gruppe mit autologer Spongiosa zeigt nach 9 Wochen nur eine von acht Proben Auflockerungen in der Bohrlochumgebung.

Die Auflockerungen sind zu beiden Heilungszeitpunkten gleichmäßig um das Bohrloch verteilt und weisen tendenziell eine Längsorientierung zur Vertikalachse des Knochens auf. Der Rand der Auflockerungen ist gesäumt von aktiven Osteoklasten und Osteoid.

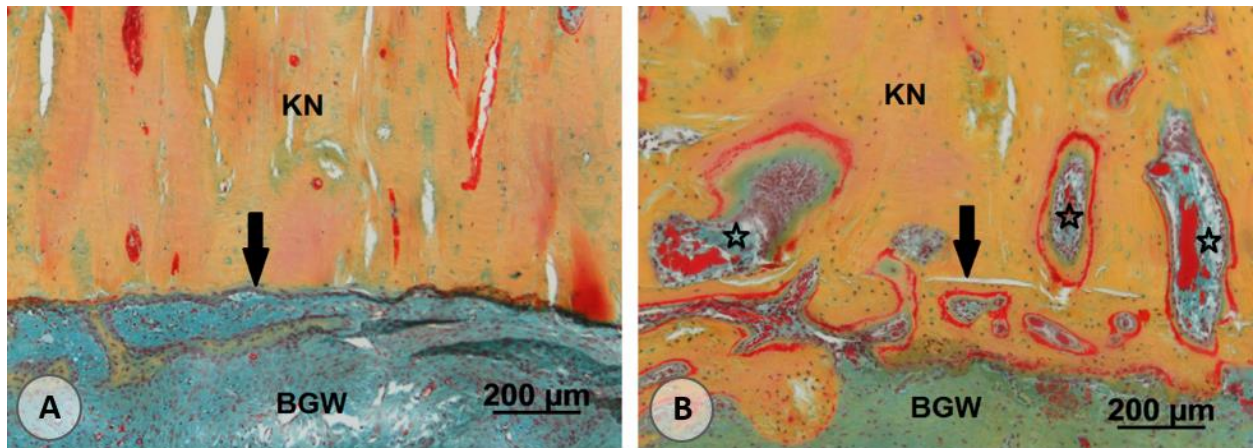


Abb. 23: Auflockerung des kortikalen Knochens in diaphysären Defekten

(A) An den Bohrlochrand angrenzender kortikaler Knochen nach 3 Wochen Heilungszeit zeigt nur geringfügige Auflockerungen in der kortikalen Knochenstruktur; (B) Nach 9 Wochen Heilungszeit sind bohrlochrandnahe starke Auflockerungen der kortikalen Knochenstruktur sichtbar, die mit Bindegewebe und Erythrozyten gefüllt sind; KN=Knochen, BGW=Bindegewebe, Sterne=Auflockerungen des umgebenden Knochens, Schwarzer Pfeil=Bohrlochrand; Movat-Pentachrom Färbung

Metaphysär entwickeln die Gruppen Leerdefekt, Gelatine und Gelatine+Iloprost eine Verdichtung der Knochenstruktur um die Bohrlochdefekte (Abb. 24). In der Gruppe mit autologer Spongiosa sind diese Verdichtungen nach drei Wochen bei acht von 16 Proben vorhanden. Die Verdichtungen bestehen aus einer Vielzahl dünner, stark miteinander vernetzter Trabekel.

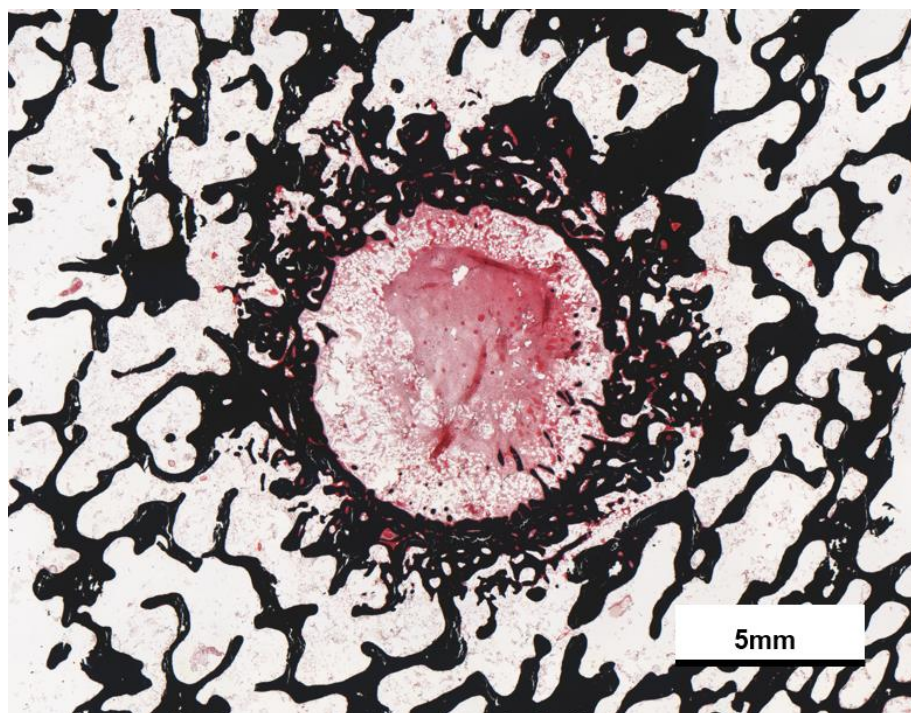


Abb. 24: Verdichtung des an das Bohrloch angrenzenden Knochens

Nach 9 Wochen Heilungszeit kommt es zu einer sichtbaren Verdichtung des umgebenden Knochens; Safranin O./von Kossa Färbung; 2,5 x Objektiv

Auch neun Wochen Heilungszeit tritt die Verdichtung der Bohrlochumgebung in den Gruppen Leerdefekt, Gelatine und Gelatine+Iloprost auf. Die Gruppe mit autologer Spongiosa stellt sich in der Bohrlochumgebung dem nativem Knochen vergleichbar dar.

Bindegewebe und implantierte Materialien:

Bohrlochdefekte in der Diaphyse enthalten nach 3 Wochen Heilungszeit ein dichtes, primär aus Fibroblasten und Fibrozyten aufgebautes Bindegewebe in den Gruppen Leerdefekt, Gelatine und Gelatine+Iloprost (Abb. 26 A). Die einwachsenden Knochentrabekel sind oberflächlich von einer geringen Anzahl Osteoblasten bedeckt und lagern wenig Osteoid auf. In drei Proben der Gruppe Gelatine und einer Probe der Gruppe Gelatine+Iloprost finden sich leuchtend rote weitmaschige Strukturen, die Reste des Gelatine-Scaffolds darstellen können und in den anderen Materialgruppen nicht darzustellen sind. Eine eindeutige Differenzierung ist in den durchgeführten Färbungen allerdings nicht möglich. Die autologe Spongiosa zeigt eine reife Knochenstruktur und deutliche Bruchkanten. Diese implantierten Knochentrabekel stehen in Kontakt zu neugebildetem Knochen (Abb. 25). Die implantierten Trabekel sind mit Osteoblasten besetzt, die viel Osteoid ablagern.

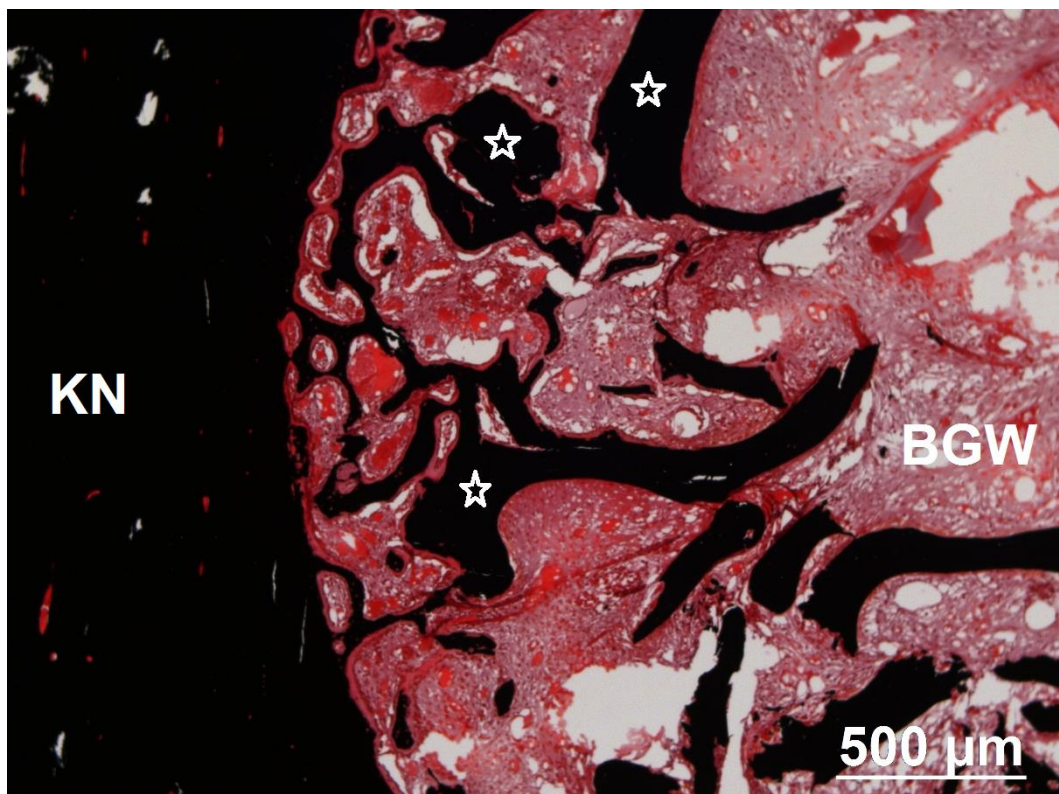


Abb. 25: Integration eingebrachter autologer Spongiosa in neu gebildete Knochentrabekel

Bereits nach drei Wochen Heilungszeit zeigt sich eine Integration der grobkantig gebrochenen breiten Trabekel der implantierten autologen Spongiosa, in die dünnen neugebildeten Trabekel, die vom Bohrlochrand ausgehend in das Defektlumen einwachsen. KN=Knochen, BGW=Bindegewebe, Sterne=autologe Spongiosa; Safranin O./von Kossa Färbung; 5x Objektiv

Nach 9 Wochen Heilungszeit beschränkt sich der bindegewebige Anteil der diaphysären Bohrlochdefekte in allen Materialgruppen auf geringe Mengen eines dichten Bindegewebes aus überwiegend reifen Fibrozyten. Der neugebildete Knochen in allen Materialgruppen ist dicht mit Osteoblasten besiedelt, die große Mengen Osteoid ablagern. Weder die Gruppe Gelatine noch Gelatine+Iloprost zeigt mögliche Überreste des Gelatine-Scaffolds. In der Gruppe mit autologer Spongiosa sind neugebildeter und implantierter Knochen nicht voneinander abgrenzbar.

Metaphysär besteht das Bindegewebe nach 3 Wochen Heilungszeit innerhalb der Bohrlochdefekte aus einem dichten Bindegewebe, das von Fibroblasten und Fibrozyten dominiert wird. Der neueingewachsene Knochen ist mit wenigen Osteoblasten besiedelt. In 3 von 14 Proben der Gruppe Gelatine und 4 von 16 Proben der Gruppe Gelatine+Iloprost sind leuchtendrote weitmaschige Strukturen darzustellen, die Überreste des Gelatine-Scaffolds darstellen können. Autologe Spongiosa ist stellt sich gut abgrenzbar dar, da die einwachsenden Knochenmengen gering sind. Die Trabekeloberflächen enthalten reichlich Osteoblasten und aufgelagertes Osteoid.

Nach 9 Wochen Heilungszeit in der Metaphyse enthalten die Gruppen Leerdefekt, Gelatine und Gelatine+Iloprost ein dichtes Bindegewebe. Die Gruppe autologe Spongiosa (13 von 16 Proben) bildet im äußeren Bohrlochbereich überwiegend ein lockeres Bindegewebe aus reifen Fibrozyten und eingelagerten Adipozyten (Abb. 26 B). Hinweise auf mögliche Überreste des Gelatine-Scaffolds in den Gruppen Gelatine und Gelatine+Iloprost ergeben sich zu diesem Zeitpunkt nicht. Implantierter und neugebildeter Knochen sind nicht klar abgrenzbar. Trabekel zeigen einen mäßigen Osteoblastenbesatz und wenig Osteoid.

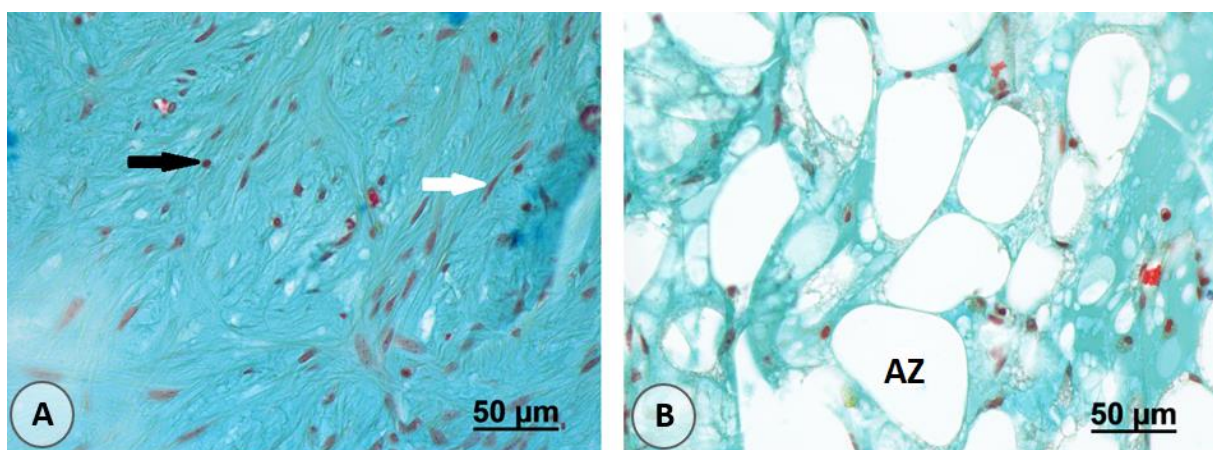


Abb. 26: Bindegewebe in Bohrlochdefekten

(A) Dichtes Bindegewebe aufgebaut aus Kollagen und eingelagerten Fibrozyten und Fibroblasten; (B) lockeres Bindegewebe mit großen eingelagerten Adipozyten; schwarzer Pfeil=Fibroblast, weißer Pfeil=Fibrozyt, AZ=Adipozyt; Movat-Pentachrom Färbung; 40x Objektiv

Sowohl nach 3 Wochen als auch nach 9 Wochen füllt ein dichtes Bindegewebe die Auflockerungen des umgebenden diaphysären Knochens aus. Dieses zeigt in allen Materialgruppen ähnliche Zusammensetzung: Die Knochenoberflächen sind stark mit Osteoblasten besetzt und von einem Osteoidsaum bedeckt. Innerhalb der Auflockerungen findet sich ein dichtes Bindegewebe mit eingelagerten Blutgefäßen und wenigen mit Erythrozyten gefüllten Lakunen.

In der Umgebung metaphysärer Bohrlöcher ist nach 3 Wochen ein dichtes Bindegewebe mit hoher Gefäßdichte und einem geringgradig vermehrten Aufkommen von Erythrozyten, Leukozyten und Fremdkörperriesenzellen zwischen den verdichteten Trabekeln sichtbar. Dieses beschränkt sich auf einen Radius von 1 mm um das Bohrloch. Im weiteren Umkreis sinkt die Zelldichte und es entsteht in allen Materialgruppen ein lockeres Bindegewebe aus Fibrozyten und Adipozyten.

Vaskularisierung und Entzündungszeichen

Diaphysär weist die Gruppe Leerdefekt kein vermehrtes Auftreten von Leukozyten auf. In den Gruppen Gelatine (2 von 8 Proben) Gelatine+Iloprost (3 von 8 Proben) und autologe Spongiosa (1 von 8) Proben zeigen sich leicht erhöhtes Vorkommen von Leukozyten. Alle Materialgruppen weisen zu diesem Zeitpunkt ein leicht erhöhtes Auftreten Erythrozyten gefüllter Lakunen auf. In 3 von 8 Proben der Gruppe autologe Spongiosa treten leicht vermehrt Fremdkörperriesenzellen auf.

Neun Wochen nach Defektsetzung ist nur in einer Probe der Gruppe Gelatine+Iloprost ein leicht vermehrtes Auftreten von Leukozyten zu ermitteln. Erythrozyten gefüllte Lakunen sind in der Gruppe Gelatine (5 von 8 Proben), Gelatine+Iloprost (4 von 8 Proben) und autologe Spongiosa (5 von 8 Proben) zu verzeichnen. Lediglich eine Probe der Gruppe Gelatine+Iloprost weist nach 9 Wochen Heilungszeit leicht vermehrte Fremdkörperriesenzellen auf.

In den Bohrlochdefekten finden sich in allen Materialgruppen viele Blutgefäße mit geringem Lumen und wenige mit Erythrozyten gefüllte Lakunen. Erhöhte Gefäßdichten finden sich in der Bohrlochumgebung in einem dichten Bindegewebe in den Auflockerungen des kortikalen Knochens.

Die metaphysären Gruppen Leerdefekt (13 von 14 Proben) und autologe Spongiosa (16 von 16 Proben) enthalten nach drei Wochen erhöhte Anzahlen Erythrozyten gefüllter Lakunen. In den Gruppen mit Gelatine (2 von 14 Proben) und Gelatine+Iloprost (3 von 16 Proben) sind diese seltener anzutreffen. Das Auftreten von Leukozyten beschränkt sich in allen

Materialgruppen auf das Auftreten kleiner lokaler Ansammlungen ohne konkretes Verteilungsmuster. Fremdkörperriesenzellen sind in allen Materialgruppen in geringer Zahl vorhanden und treten vorwiegend im Umkreis von 1mm um das Bohrloch herum auf.

Nach 9 Wochen Heilungszeit zeigen die Gruppen Gelatine (4 von 18 Proben) und Gelatine+Iloprost (2 von 16 Proben) geringere Vorkommen Erythrozyten gefüllter Lakunen, als dies in den Vergleichsgruppen Leerdefekt (13 von 16 Proben) und autologe Spongiosa (14 von 16 Proben) der Fall ist. Vereinzelte Leukozytenansammlungen treten in allen Materialgruppen nur in einzelnen Proben auf. Auch Fremdkörperriesenzellen sind in allen Gruppen nur selten anzutreffen (Abb. 27).

Die Gefäßdichten im Bindegewebe sind in allen Materialgruppen nach 3 Wochen höher, als nach 9 Wochen Heilungszeit. Ein ähnliches Bild ergibt sich auch in der Bohrlochumgebung: In einem verdichteten Bindegewebe um die Bohrlochdefekte sind vermehrt Gefäße zu beobachten, deren Anzahl nach 9 Wochen Heilungszeit aber geringer ausfällt.

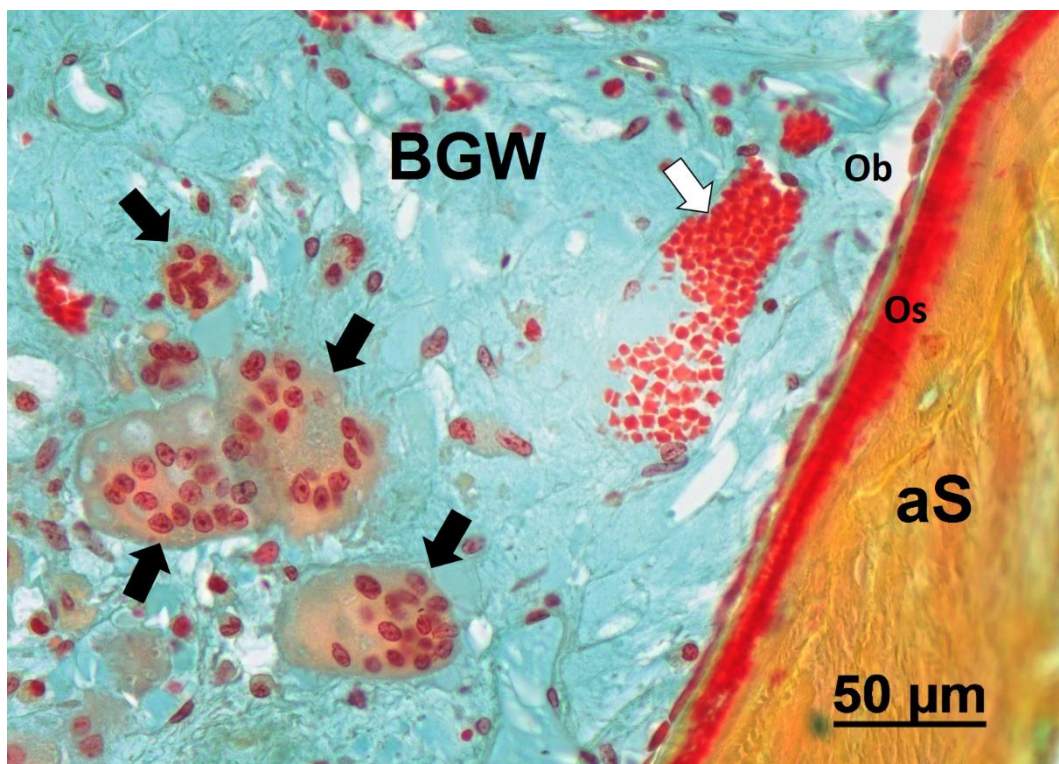


Abb. 27: autologe Spongiosa mit Osteoidsaum und Osteoblastenbesatz

Die implantierte autologe Spongiosa zeigt einen starken Osteoblastenbesatz mit darunter liegendem Osteoidsaum als Hinweis auf eine Bildung neuen Knochengewebes ausgehend von implantierten Trabekeln. Im Bindegewebe sind mehrere Fremdkörperriesenzellen und eine Ansammlung von Erythrozyten sichtbar.

Pfeile: Fremdkörperriesenzellen; weißer Pfeil=Erythrozytenansammlung; BGW=Bindegewebe; aS=autologe Spongiosa; Os: Osteoid; Ob: Osteoblasten Movat-Pentachrom-Färbung; 40x Objektiv

In der deskriptiven Histologie füllen sich diaphysäre Defekte bis zum frühen Heilungszeitpunkt mit einem dichten Bindegewebe. Zu diesem Zeitpunkt bilden sich nur wenige dünne Knochen trabekel ausgehend vom seitlichen Defektrand. Implantierte autologe Spongiosa erweist sich als vital und integriert in neugebildeten Knochen. Die Bohrlochumgebung erfährt eine Auflockerung der Knochenstruktur.

Nach 9 Wochen Heilungszeit sind die Defekte mit viel Knochen gefüllt, der eine hohe Osteosyntheseaktivität aufweist. Dichtes Bindegewebe findet sich vorwiegend im Bohrlochzentrum. Umgebender Knochen reagiert mit einer weiteren Auflockerung seiner Struktur.

Metaphysär finden sich nach 3 Wochen nur geringe Mengen gleichmäßig verteilten Knochens entlang des Bohrlochrandes. Implantierte autologe Spongiosa ist vital und mit Osteoblasten und Osteoid besetzt. Es findet sich ein dichtes bis lockeres Bindegewebe. Umgeben werden die Defekte von einem verdichteten trabekulären Knochen, und einem dichteren Bindegewebe als in den Bohrlochdefekten.

Nach 9 Wochen bleibt der Knochenanteil in den Defekten vergleichsweise gering. Die wenig vernetzten Trabekel finden sich primär nahe des Bohrlochrandes. Das Bindegewebe lockert sich durch vermehrte Einlagerung von Adipozyten auf, während um die Defekte eine verdichtete Knochenstruktur und verdichtetes Bindegewebe anzutreffen sind. Implantierte autologe Spongiosa steht nur teils in Kontakt mit neugebildetem Knochen, ist aber auch hier vital und mit Osteoblasten und Osteoid besetzt.

Die Gruppen Gelatine und Gelatine+Iloprost ähneln in Ihrem Heilungsverlauf sowohl diaphysär als auch metaphysär den Leerdefekten, während die implantierte autologe Spongiosa einen aktiven Beitrag zur Knochenheilung zu leisten scheint.

Weder die Gruppen Gelatine oder Gelatine+Iloprost zeigten vermehrte Entzündungszeichen im Vergleich zu Leerdefekten.

Alle in dieser Studie untersuchten Proben heilen durch intermembranöse Knochenheilung ohne knorpelige Vorstufen.

Zur näheren Analyse der Knochenheilung des Bohrlochdefektes und des umliegenden Knochens wurde im Rahmen dieser Arbeit eine histomorphometrische Auswertung vorgenommen. Durch die Untersuchung soll zunächst eine Qualitätskontrolle der Micro-CT Auswertung erfolgen. Im weiteren erlaubt die histomorphometrische Analyse die Quantifizierung von Gewebeanteilen und dadurch eine statistische Auswertung der Heilungsvorgänge.

4.3.2 Ergebnisse der histomorphometrischen Analyse

4.3.2.1 Evaluation des Bohrlochdefektes

Die histomorphometrische Untersuchung des kreisrunden Bohrlochdefektes stellt ein Kontrollinstrument der computertomographischen Auswertung dar. Die histomorphometrische Analyse erlaubt durch die klare optische Differenzierbarkeit der Gewebeanteile eine genauere, wenn auch deutlich aufwendigere Untersuchung der Heilungsvorgänge. Zunächst wird in den histologischen Schnitten die gesamte Fläche des Bohrlochdefektes untersucht.

Diaphysär weisen Defekte der Gruppen Gelatine, Gelatine+Iloprost und Leerdefekt vergleichbare Anteile mineralisierten Knochens auf, während diese Anteile bei Implantation von autologer Spongiosa im Vergleich zu den übrigen Materialgruppen höher sind (G: $p=0,001$; G+I: $p=0,008$; L: $p=0,02$).

Nach 9 Wochen Heilungszeit enthalten alle Gruppen einen höheren Knochenflächenanteil. Es bestehen keine signifikanten Unterschiede zwischen den vier Materialgruppen. Keine der Gruppen erreicht einen mit nativem Knochen vergleichbaren Knochenflächenanteil (Abb. 28).

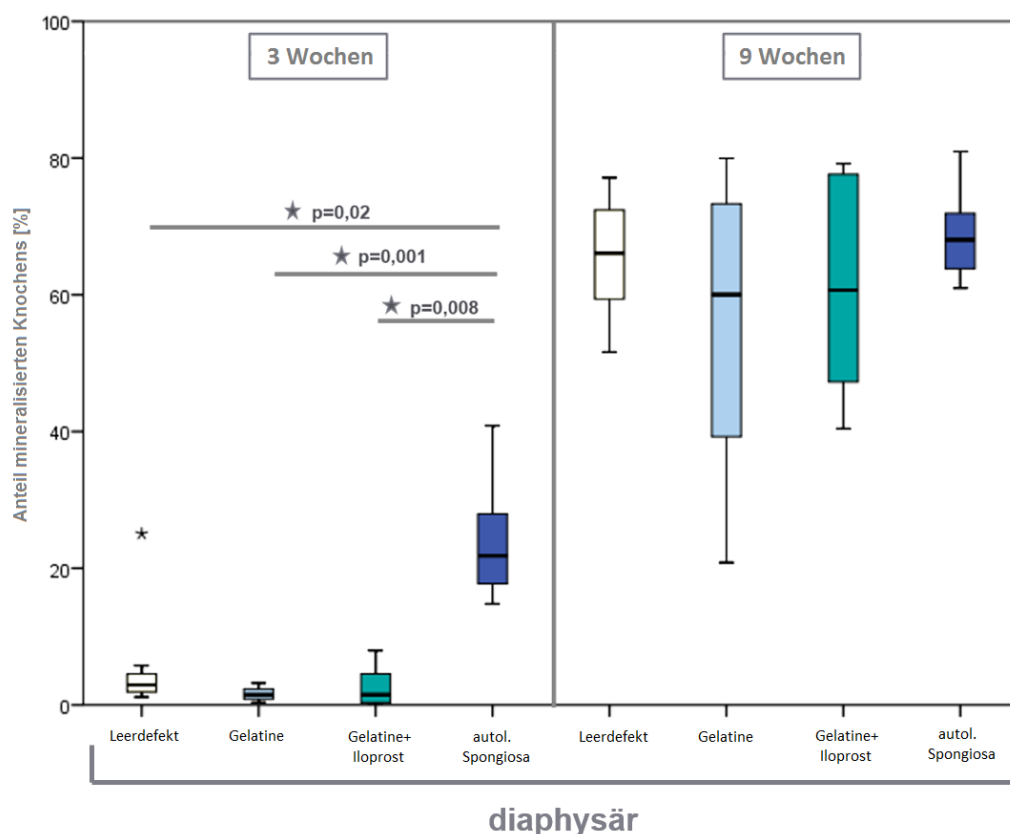


Abb. 28: Knochenflächenanteil in Prozent in diaphysären Bohrlochdefekten

Nach 3 Wochen Heilungszeit (links) enthalten Bohrlochdefekte der Gruppen Leerdefekt, Gelatine und Gelatine+Iloprost signifikant geringere Knochenmengen als die Gruppe mit autologer Spongiosa. Nach 9 Wochen (rechts) Heilungszeit ist hingegen kein Unterschied

4 Ergebnisse

zwischen den Materialgruppen vorhanden; (IBM, SPSS, ANOVA und Posthoc-Test Dunnett's T3, Signifikanzniveau $p \leq 0,05$)

Bei der Analyse des Bohrlochdefektes metaphysärer Proben nach 3 Wochen Heilungszeit sind die neugebildeten Knochenmengen in den Gruppen Gelatine, Gelatine+Iloprost und Leerdefekt gering. Zwischen diesen Gruppen zeigen sich keine Unterschiede. Hingegen enthält die Gruppe autologe Spongiosa vergleichsweise höhere Knochenanteile (G: $p < 0,001$; G+I: $p < 0,001$; L: $p < 0,001$) (Abb. 29 links)

Nach 9 Wochen Heilungszeit enthalten die Gruppen Gelatine, Gelatine+Iloprost und Leerdefekt weiterhin geringere Knochenmengen als die Gruppe mit implantierter autologer Spongiosa (G: $p = 0,004$; G+I: $p = 0,001$; L: $p < 0,001$) (Abb. 29 rechts).

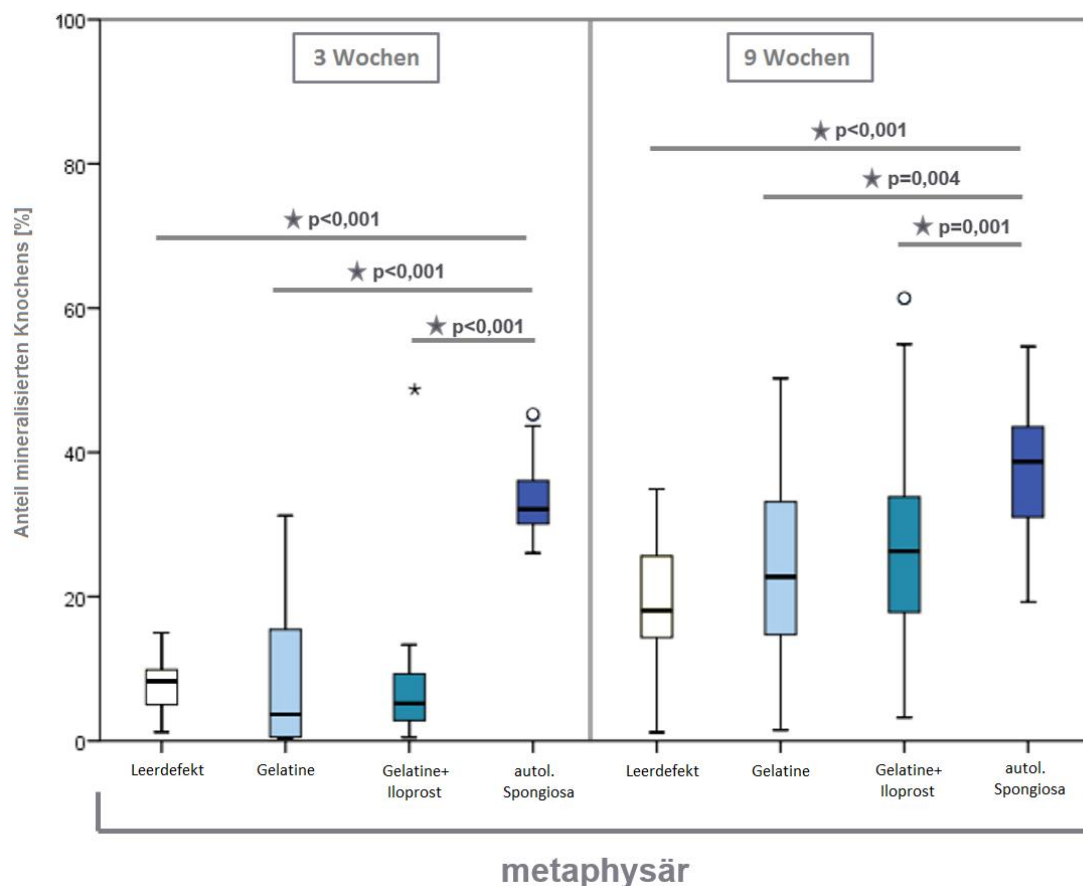


Abb. 29: Knochenflächenanteil in Prozent in metaphysären Bohrlochdefekten

Nach 3 Wochen Heilungszeit (links) enthalten Bohrlochdefekte der Gruppen Leerdefekt, Gelatine und Gelatine+Iloprost geringere Knochenmengen als die Gruppe mit autologer Spongiosa. Nach 9 Wochen (rechts) Heilungszeit sind ebenso Unterschiede zwischen den Materialgruppen Leerdefekt, Gelatine und Gelatine+Iloprost vorhanden; (IBM, SPSS, ANOVA und Posthoc-Test Dunnett T3, Signifikanzniveau $p \leq 0,05$)

Der Vergleich der Bohrlochdefektfläche ergibt der Computertomographie ähnliche Ergebnisse. Weder unterstützen der Gelatine-Scaffold oder die Kombination mit Iloprost die Heilung der

Defekte, noch behindern sie diese. Ein Unterschied im Heilungsverlauf besteht zwischen den beiden Versuchsgruppen Gelatine und Gelatine+Iloprost weder diaphysär noch metaphysär. Diaphysär zeigt der knöcherne Defektverschluss in den Gruppen Gelatine und Gelatine+Iloprost einen der Positivkontrolle vergleichbaren Heilungsfortschritt.

Im Folgenden wird nun das Heilungsverhalten der Bohrlochdefekte in kortikalem und trabekulärem Knochen näher untersucht, um einen Einfluss der implantierten Materialien zu untersuchen und die Heilungsvorgänge in diaphysären und metaphysären Defekten näher zu charakterisieren.

4.3.2.2 Vergleich der Bohrlochanteile in AR, MR, IR

Durch die Einteilung des Bohrlochdefektes in drei konzentrische Ringe von je 1 mm Stärke werden Rückschlüsse auf den Heilungsverlauf gezogen. Die Analyse zeigt, ob ein diffuser, zentripetaler oder zentrifugaler Heilungsfortschritt stattfindet und lässt somit auch Rückschlüsse auf den Einfluss der implantierten Materialien auf den Verlauf der Heilung zu.

Nach drei Wochen Heilungszeit zeigen diaphysäre Defekte der Gruppen Gelatine und Gelatine+Iloprost höhere Knochenflächenanteile in AR im Vergleich zu MR (G: $p=0,003$; G+I: $p=0,02$) und IR (G: $p=0,002$; G+I: $p=0,017$). In den Gruppen Leerdefekt und autologe Spongiosa zeigen zu diesem Zeitpunkt eine gleichmäßige Verteilung der Knochenmengen. Die Gruppen Leerdefekt, Gelatine und Gelatine+Iloprost zeigen in MR und IR nur geringfügige Knochenmengen (Abb. 30)

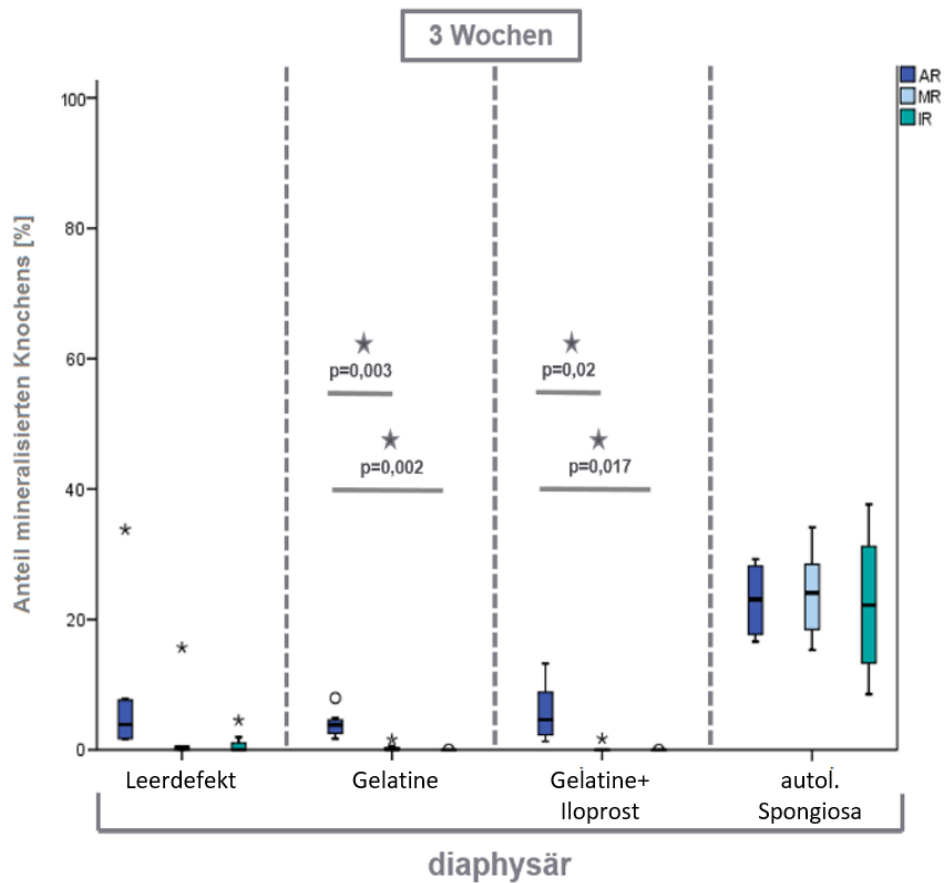


Abb. 30: Vergleich AR, MR, IR in diaphysären Bohrlochdefekten nach 3 Wochen Heilungszeit

In den Gruppen Gelatine und Gelatine+Iloprost zeigt AR größere Anteile mineralisierten Knochens im Vergleich zu MR und IR. Dies lässt auf eine vom Bohrlochrand ausgehende Heilung schließen. (IBM, SPSS, ANOVA, Signifikanzniveau $p \leq 0,05$)

Nach 9 Wochen Heilungszeit enthalten die Gruppen Leerdefekt ($p < 0,001$), Gelatine ($p = 0,003$) und autologe Spongiosa ($p = 0,049$) höhere Knochenflächen in AR als in IR. Diaphysäre Bohrlöcher der Gruppe Gelatine+Iloprost enthalten in den einzelnen Regionen jeweils ähnlich große Mengen neu gebildeten Knochens. Im Leerdefekt ist die Knochenmenge in MR höher als in IR ($p = 0,006$). Die übrigen Gruppen weisen in MR und IR jeweils ähnliche Knochenmengen auf (Abb. 31).

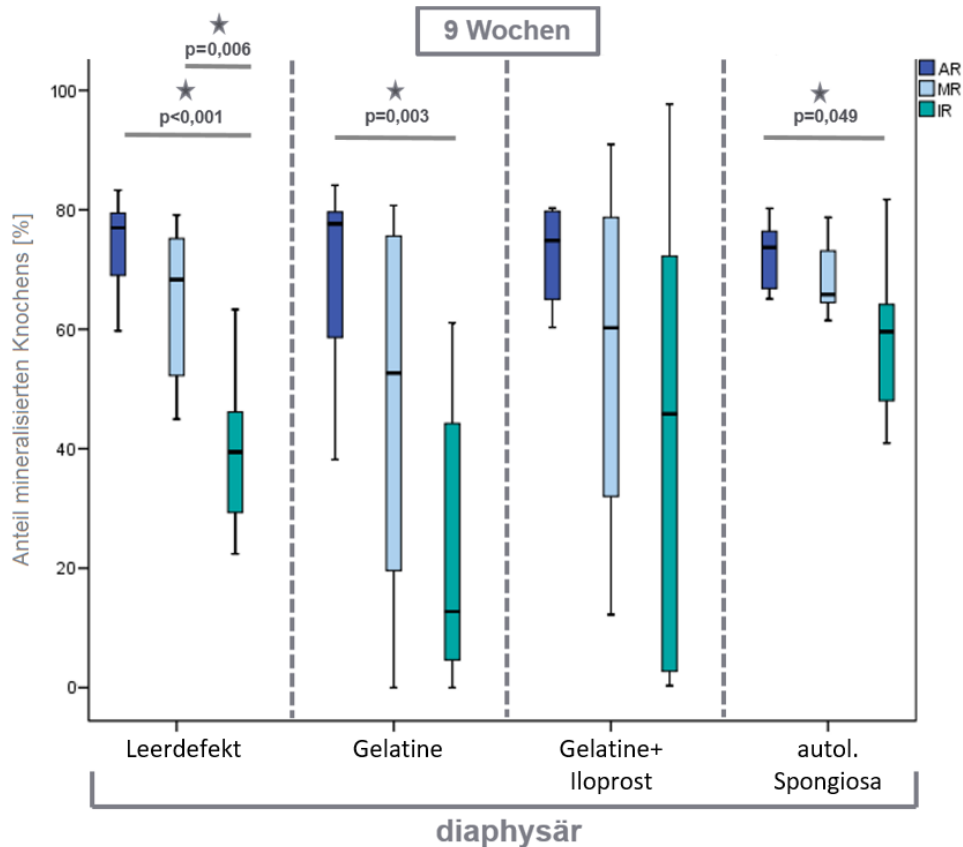


Abb. 31: Vergleiche IR, MR, AR in diaphysären Bohrlochdefekten nach 9 Wochen Heilungszeit

Alle Materialgruppen zeigen in AR die größten Knochenmengen und in Richtung des Bohrlochzentrums tendenziell geringere Knochenmengen. Vom Bohrlochrand schreitet die Knochenheilung zentripetal in das Defektzentrum vor (IBM, SPSS, ANOVA, Signifikanzniveau $p \leq 0,05$)

Metaphysär ist nach 3 Wochen Heilungszeit in den Gruppen Leerdefekt ($p < 0,001$), Gelatine ($p = 0,007$) sowie Gelatine+Iloprost ($p = 0,006$) jeweils größere Knochenflächen in der AR im Vergleich zu MR zu ermitteln. Auch im Vergleich zu IR weist AR größere Knochenflächen in den Gruppen Gelatine, Gelatine+Iloprost und Leerdefekt auf (G: $p = 0,016$; G+I: $p = 0,032$; L: $p < 0,001$). Die Knochenmengen in MR und IR sind sehr gering und unterscheiden sich in keiner der Materialgruppen. Die Gruppe autologe Spongiosa weist ein gleichmäßiges Verteilungsmuster zwischen AR, MR und IR auf (Abb. 32).

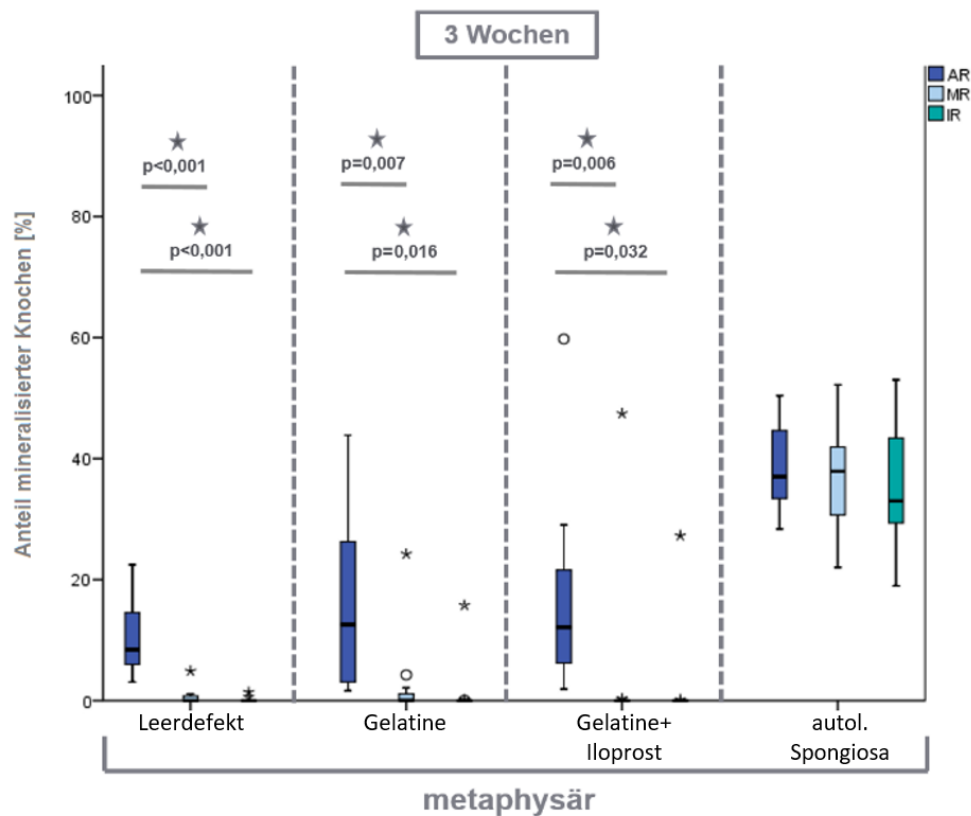


Abb. 32: Vergleiche IR, MR, AR in metaphysären Bohrlochdefekten nach 3 Wochen Heilungszeit

Auch metaphysär finden sich nach 3 Wochen die größten Knochenmengen in AR. Die Knochenneubildung in MR und IR ist sehr gering. Die Gruppe autologe Spongiosa enthält in allen drei Regionen ähnliche Knochenmengen. (IBM, SPSS, ANOVA, Signifikanzniveau $p \leq 0,05$)

Nach 9 Wochen Heilungszeit enthalten die metaphysären Gruppen Gelatine ($p < 0,001$), Gelatine + Iloprost ($p < 0,001$) sowie Leerdefekte ($p < 0,001$) jeweils signifikant größere Knochenflächen in AR im Vergleich zu MR. Auch im Vergleich zu IR fallen die Knochenflächen in AR größer aus (G: $p < 0,001$; G+I: $p < 0,001$; L: $p < 0,001$). In diesen Gruppen bestehen keine Unterschiede zwischen MR und IR. Auch nach 9 Wochen Heilungszeit ist der Knochen in der Gruppe autologe Spongiosa gleichmäßig in AR, MR und IR verteilt (Abb. 33).

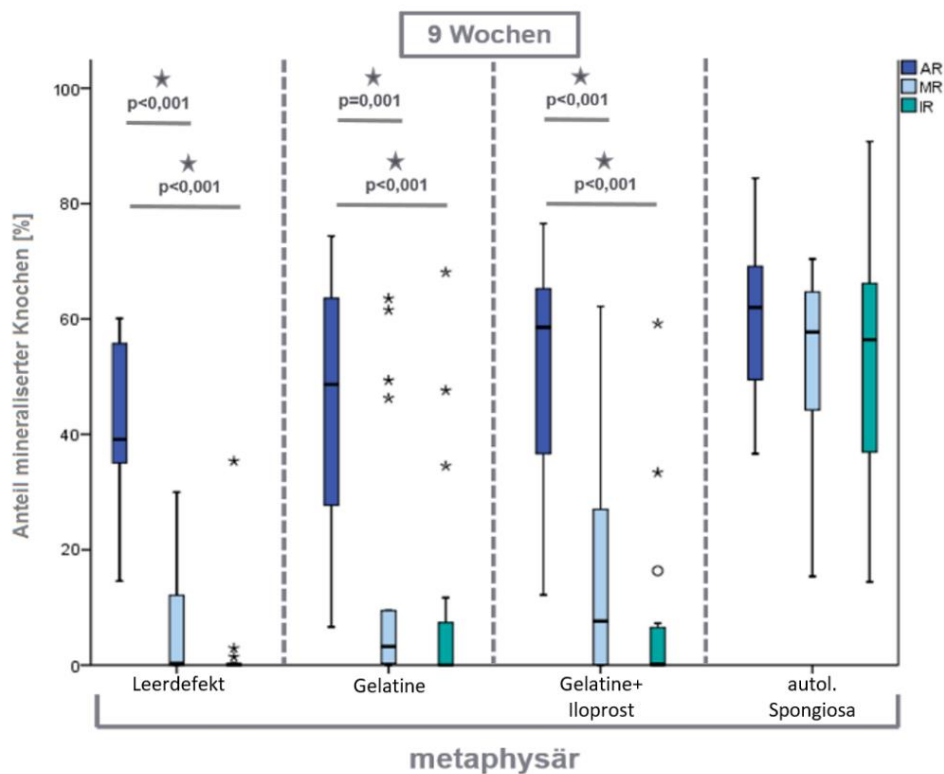


Abb. 33: Vergleiche IR, MR, AR in metaphysären Bohrlochdefekten nach 9 Wochen Heilungszeit

Metaphysär finden sich nach 9 Wochen die größten Knochenmengen in AR. Die Knochenneubildung in MR und IR ist gering. Die Gruppe autologe Spongiosa enthält in allen drei Regionen ähnliche Knochenmengen. (IBM, SPSS, ANOVA, Signifikanzniveau $p \leq 0,05$)

Sowohl dia- als auch metaphysär sind klare zentripetale Heilungsmuster in den Gruppen Gelatine, Gelatine+Iloprost und Leerdefekt zu erkennen. Die größten Mengen eingewachsenen Knochens finden sich in AR, gefolgt von MR und IR. Der Knocheneinwuchs geht deutlich vom Bohrlochrand aus. Ein Hinweis auf eine Bildung von Knocheninseln im Bohrlochzentrum fehlt in diesem Aufbau. Vielmehr geht die Knochenbildung vom umgebenden Knochen aus und schreitet zunehmend in Richtung des Defektzentrums voran. Aufgrund der Mengen eingebrachten trabekulären Knochens in Defekte der Gruppe autologe Spongiosa, fallen Unterschiede in dieser Gruppe gering aus. Dennoch lassen die erhöhten Knochenflächenanteile in AR im Vergleich zu IR nach 9 Wochen vermuten, dass auch in dieser Gruppe der zentripetale Einwuchs eine wesentliche Rolle spielt. Während MR und IR diaphysär nach 9 Wochen bereits größere Mengen Knochen enthalten, sind die Anteile knöchernen Gewebes in MR und IR im Vergleich zu AR deutlich geringer.

Um das Heilungsverhalten hinsichtlich möglicher Ossifikationsschwerpunkte in vertikaler oder horizontaler Richtung zu untersuchen, wird der Bohrlochdefekt in der histomorphometrischen Analyse in der Folge in vier Quadranten aufgeteilt.

4.3.2.3 Vergleich proximal-distaler und lateraler Defektquadranten

Die Aufteilung in Defektquadranten Q untersucht, ob der Knochen verstärkt von proximal und distal oder aus den lateralen Defektbereichen einwächst. Die deskriptive Histologie beschreibt nach drei Wochen Heilungszeit in diaphysären Defekten eine verstärkte Knochenbildung in lateralen Bohrlochanteilen. Effekte dieser Art werden in der histomorphometrischen Untersuchung nun quantifiziert und innerhalb der Materialgruppen verglichen.

Alle vier Materialgruppen zeigen nach 3 Wochen höhere Mediane in den kranial-kaudalen (L: 3,01%; G: 1,99 %; G+I: 3,25 %; aS: 24,35 %) als in den proximal-distalen Bohrlochanteilen (L: 1,79 %; G: 1,40 %; Gml: 1,66 %; aS: 21,12 %). Jedoch ergibt der Vergleich der vertikalen Quadranten Qprox/dist und horizontalen Quadranten Qlr/ll in keiner der Materialgruppen einen Unterschied zwischen diesen Defektbereichen.

Auch nach 9 Wochen Heilungszeit sind die Medianwerte der Gruppen Gelatine, Gelatine+Iloprost und Leerdefekt in Qlr/Qll (L: 70,70 %; G: 66,47 %; G+I: 67,30 %) höher als in Qprox/Qdist (L: 65,96 %; G: 55,79 %; G+I: 63,26 %). Bei Defektfüllung mit autologer Spongiosa hingegen übertrifft der Medianwert in Qprox/Qdist (70,29 %) Qlr/ll (68,57 %) hinsichtlich des Knochenflächenanteils. Ein signifikanter Unterschied zwischen Qprox/Qdist und Qlr/ll ist aber in keiner der Materialgruppen gegeben (Abb. 34).

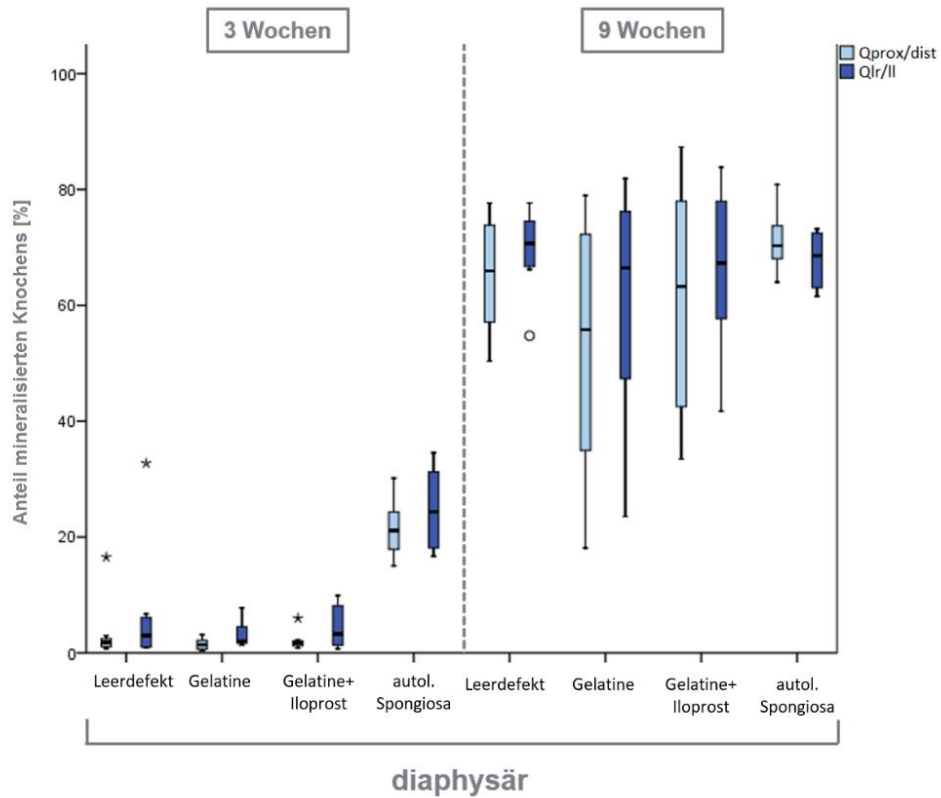


Abb. 34: Vergleich der Knochenflächen in Bohrlochquadranten Qprox/dist und Qlr/II in Prozent in diaphysärem Knochen

Weder nach 3 Wochen noch nach 9 Wochen Heilungszeit zeigen sich diaphysär signifikante Unterschiede hinsichtlich des Knocheneinwuchs in Qprox/dist und Qlr/II; (IBM, SPSS, ANOVA, Signifikanzniveau $p \leq 0,05$)

Auch im metaphysären Knochen bestehen keine Unterschiede im Vergleich der vertikalen Bohrlochquadranten Qprox/Qdist und der horizontal orientierten Quadranten Qlr/QII (Abb. 35).

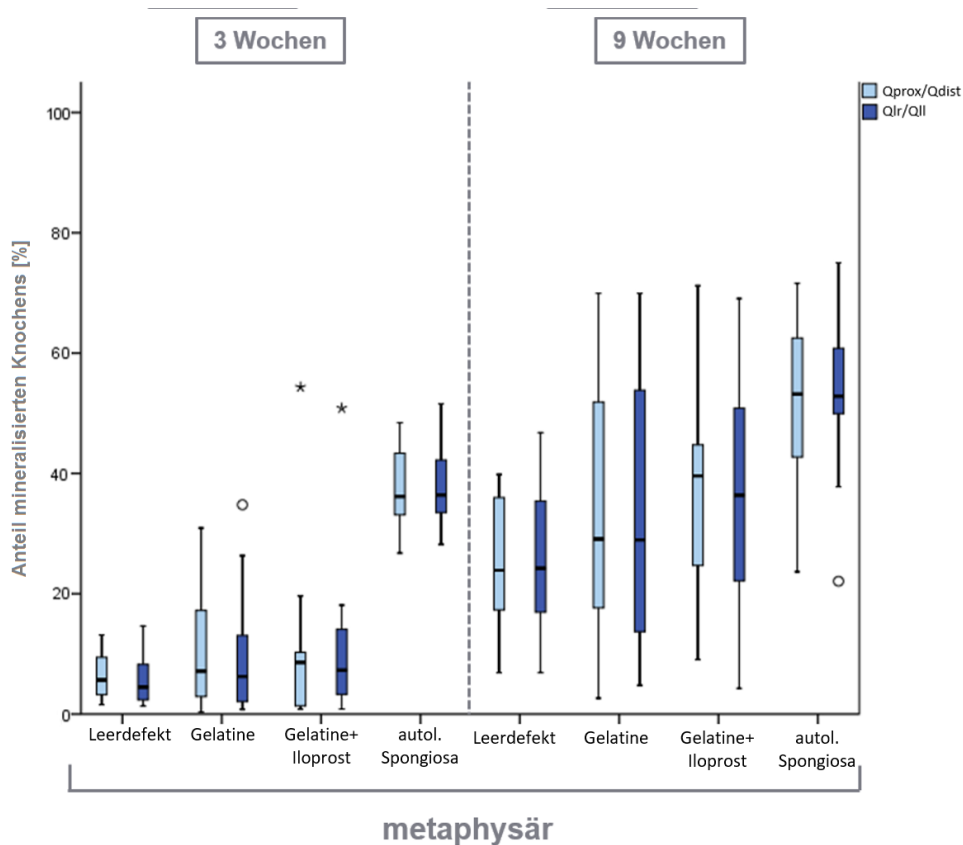


Abb. 35: Vergleich der Knochenflächen in Bohrlochquadranten Qprox/dist und Qlr/ll in Prozent in metaphysärem Knochen

Weder nach 3 Wochen noch nach 9 Wochen Heilungszeit zeigen sich metaphysär signifikante Unterschiede hinsichtlich des Knocheneinwuchs in Qprox/dist und Qlr/ll; (IBM, SPSS, ANOVA, Signifikanzniveau $p \leq 0,05$)

Obwohl weder diaphysär noch metaphysär zu einem der beiden Heilungszeitpunkte signifikante Unterschiede in der Knochenbildung zwischen den proximal-distalen und lateralen Bohrlochdefektanteilen bestehen, weist die histomorphometrische Analyse nach 3 Wochen in kortikalem Knochen auf eine frühe Knochenbildung in lateralen Defektanteilen hin. Ähnliches beobachtete bereits die deskriptive Histologie. Diese auch im Leerdefekt auftretende Beobachtung lässt hier ein dem kortikalen Knochen der Diaphyse eigenes Reaktionsmuster der frühen Heilungsphase vermuten. Mögliche Ursachen könnten dabei in einer höheren mechanischen Belastung lateraler Bohrlochanteile liegen, die in diesen Bereichen eine schnellere Defektfüllung und somit Ableitung einwirkender Kräfte bedeutet.

Metaphysär hingegen ergibt sich zu beiden Heilungszeitpunkten ein gleichmäßiges Bild der Knochenbildung ohne regionale Schwerpunkte. Auch hier scheinen die implantierten Materialien das dem Knochen eigene Heilungsmuster nicht zu beeinflussen. Ein möglicher mechanischer Einfluss könnte hier durch umgebende Trabekel kompensiert werden.

Die Beobachtung dieses dominanten Einflusses des umgebenden kortikalen oder trabekulären Knochens auf das Heilungsverhalten gaben Anlass zur näheren Charakterisierung der Veränderungen des umgebenden Knochens.

4.3.2.4 Vergleich der umgebenden ROIs mit nativem Knochen

Bei der Untersuchung der Bohrlochumgebung wird zunächst der umgebende Knochen mit nativem diaphysärem Knochen verglichen. So werden Rückschlüsse möglich, ob und in welcher Form der umgebende kortikale und trabekuläre Knochen auf das Einbringen eines 6mm-Bohrlochdefektes reagiert und inwiefern die implantierten Materialien einen Einfluss auf den umgebenden Knochen ausüben.

Diaphysär weisen alle Materialgruppen im Vergleich zur Nativgruppe geringere Knochenflächen in UR1 auf. Nach 9 Wochen Heilungszeit sind die Unterschiede der Knochenflächenanteile in UR1 im Vergleich zu nativem Knochen noch deutlicher ausgeprägt und ebenso für alle Materialgruppen nachweisbar.

Auch in UR2 enthalten alle Materialgruppen nach drei Wochen signifikant geringere Knochenflächenanteile als der native Knochen. Hier zeigt sich allerdings nach 9 Wochen kein deutlicher Abfall der Knochenflächenanteile im Vergleich zu drei Wochen. Doch auch zu diesem späten Heilungszeitpunkt ist der bestehen Unterschiede zwischen den Gruppen Gelatine und Gelatine+Iloprost zu nativem Knochen (Abb. 36).

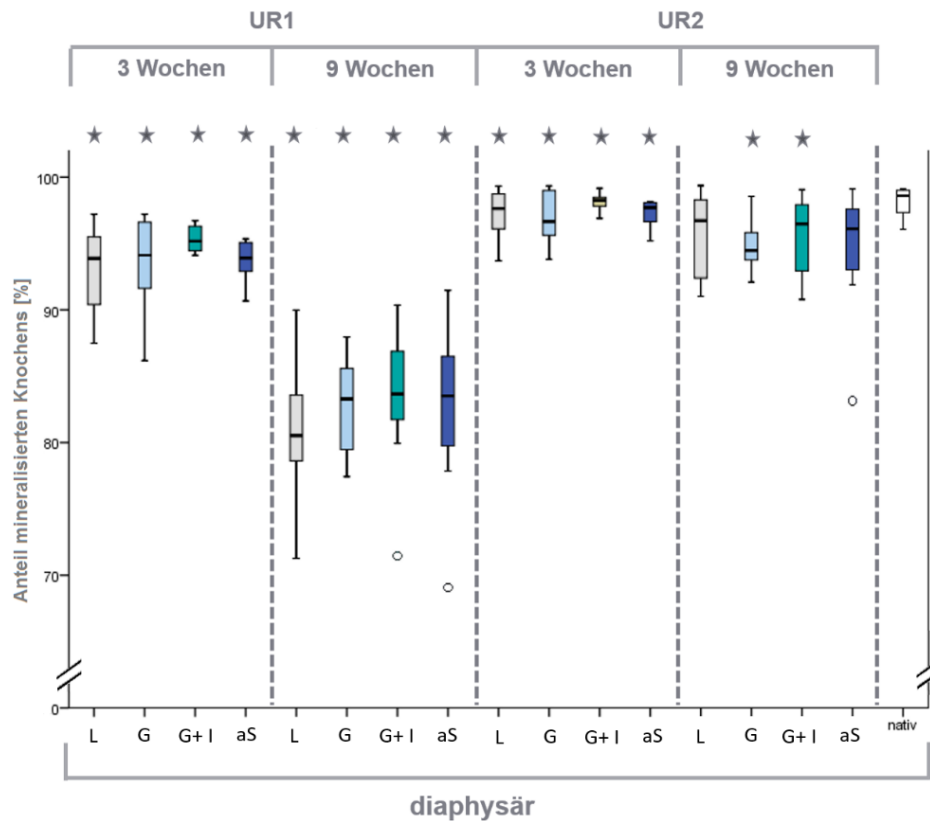


Abb. 36: Vergleich der Knochenflächenanteile in UR1 und UR2 bei diaphysären Defekten

Sowohl nach 3 Wochen wie auch nach 9 Wochen Heilungszeit erweist sich der umgebende kortikale Knochen als aufgelockert. Besonders stark treten diese Veränderungen in der Bohrlochumgebung nach 9 Wochen Heilungszeit auf. Die Größe der Auflockerungen nimmt mit der Entfernung vom Bohrlochdefekt ab (IBM SPSS, ANOVA und post hoc Dunnett T3, Signifikanzniveau ($p \leq 0,05$))

In der Untersuchung des die metaphysären Defekte umgebenden Knochens mit nativen Knochenproben zeigt sich in UR1 für keine der untersuchten Materialgruppen nach 3 Wochen eine signifikanter Unterschiede. Nach 9 Wochen hingegen weist die UR1 in allen Materialgruppen signifikant höhere prozentuale Knochenflächenanteile auf als der native metaphysäre Knochen (L: $p=0,021$; G: $p=0,019$; G+I: $p=0,016$; aS: $p=0,031$). In der UR2 entspricht die Knochenfläche nach 3 Wochen Heilungszeit in etwa der von nativem Knochen. Nach 9 Wochen Heilung bilden die Proben der Gruppen Leerdefekt ($p=0,039$), Gelatine ($p=0,034$) und Gelatine+Iloprost ($p=0,023$) in der UR2 signifikant höhere Knochenflächen als nativer metaphysärer Knochen (Abb. 37).

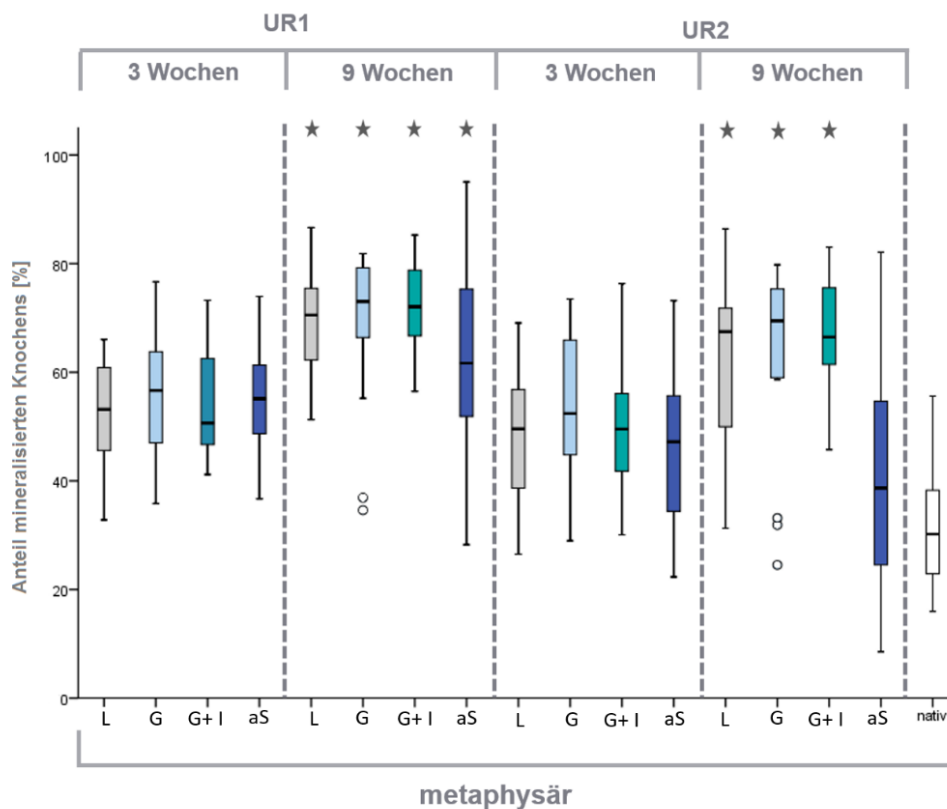


Abb. 37: Vergleich der Knochenflächenanteile in UR1 und UR2 bei metaphysären Defekten

Nach neun Wochen Heilungszeit treten Verdichtungen der Knochenstruktur um metaphysäre Bohrlochdefekte auf. Der Knochen in UR1 und UR2 enthält signifikant geringere Knochenmengen als nativer trabekulärer Knochen (IBM SPSS, ANOVA und post hoc Dunnett T3, Signifikanzniveau ($p \leq 0,05$))

Der umgebende Knochen in diaphysären Defekten weist in UR1 und UR2 bereits nach drei Wochen Heilungszeit Auflockerungen der kortikalen Knochenstruktur auf. Diese knöchernen Lücken in der ansonsten sehr kompakten Struktur des kortikalen Knochen erweitern sich bis zum späten Heilungszeitpunkt in UR1, während sie in UR2 konstant bleiben. Diese starken Auflockerungen treten zu einem Zeitpunkt auf, in denen wie in 4.3.2.1 beschrieben, eine hohe Knochenbildungsaktivität in den Bohrlochdefekten vorhanden ist. Dieses Verhalten des umgebenden Knochens tritt in Leerdefekten wie auch in den Bohrlochdefekten mit implantierten Materialien auf. Die Implantation scheint das Verhalten des umgebenden kortikalen Knochens nicht zu beeinflussen.

Der metaphysäre trabekuläre Knochen zeigt sich nach 3 Wochen Heilungszeit dem nativen Knochen in UR1 und UR2 vergleichbar. Nach 9 Wochen verdichtet sich die Trabekelstruktur in UR1. Diese Veränderung setzt sich zu diesem späten Heilungszeitpunkt außer bei Implantation von autologer Spongiosa bis in UR2 fort. Die Implantation autologer Spongiosa hat offenbar einen Effekt auf die Reaktion des defektumgebenden trabekulären Knochens. Die sich in UR2 verdünnende Trabekelstruktur nach 9 Wochen Heilungszeit im Vergleich zum

frühen Heilungszeitpunkt und die Annäherung an das Niveau nativen Knochens kann als Ausdruck einer fortgeschrittenen Defektheilung gedeutet werden.

In Anlehnung an die Analyse der Defektquadranten im Bohrlochdefekt, wird auch der die Bohrlochdefekte direkt umgebende Knochen der UR1 hinsichtlich möglicher räumlicher Reaktionsschwerpunkte evaluiert, um Rückschlüsse auf eine mögliche externe Beeinflussung der Heilungsvorgänge am Bohrlochdefekt ziehen zu können.

4.3.2.5 Vergleich proximal-distaler und lateraler Regionen in UR1

Analog zur Untersuchung des Knochens im Bohrlochdefekt wird auch der umgebende Knochen in UR1 in die vertikal ausgerichteten Bereich UR1prox/dist und horizontal ausgerichtete UR1lr/ll eingeteilt und miteinander verglichen.

Diaphysär sind nach drei Wochen Heilungszeit keine Unterschiede zwischen UR1prox/dist und UR1lr/ll gegeben. Die Knochenflächenanteile sind zu diesem Zeitpunkt hoch.

Nach 9 Wochen Heilungszeit sind die Knochenmengen in UR1 insgesamt geringer als nach drei Wochen. Die Medianwerte liegen in UR1lr/ll niedriger als in UR1prox/dist. In der Gruppe Leerdefekt sind die Knochenflächenanteile in UR1lr/ll signifikant niedriger als in UR1prox/dist ($p=0,013$) (Abb. 38: Vergleich der Knochenflächenanteile in UR1prox/dist und UR1 lr/ll in diaphysärem Knochen in Prozent).

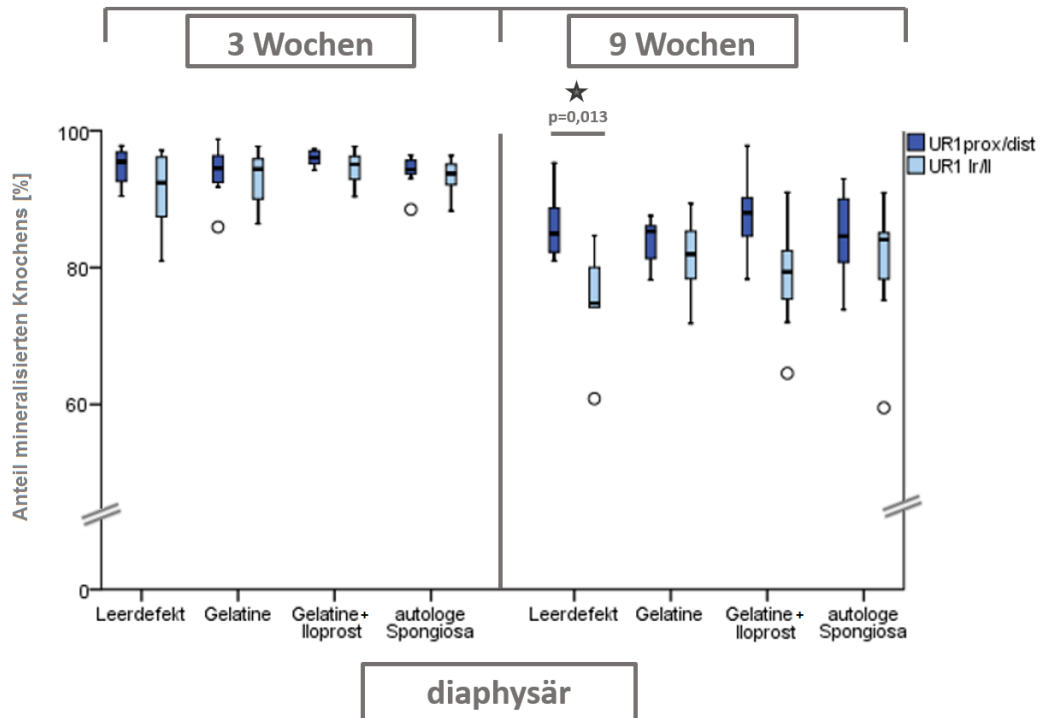


Abb. 38: Vergleich der Knochenflächenanteile in UR1prox/dist und UR1 Ir/II in diaphysärem Knochen in Prozent

Nach 9 Wochen (rechts) Heilungszeit ist in der Gruppe Leerdefekt der laterale Knochen in UR1 stärker aufgelockert als der die proximale und distale Bohrlochumgebung. In den anderen Materialgruppen liegen weder zum frühen noch zum späten Heilungszeitpunkt Unterschiede zwischen UR1prox/dist und UR1Ir/II vor (IBM, SPSS, ANOVA, Signifikanzniveau $p \leq 0,05$)

Im metaphysären Knochen ergibt der Vergleich der Areale UR1 prox/dist und UR1 Ir/II für keine der Materialgruppen eine Unterschied hinsichtlich der Knochenflächenanteile. Sowohl zum frühen als auch zum späten Heilungszeitpunkt ist innerhalb der Materialgruppen kein Unterschied des Knochenheilungsverhaltens zwischen Knochenlängs- und -querachse ausgeprägt (Abb. 39).

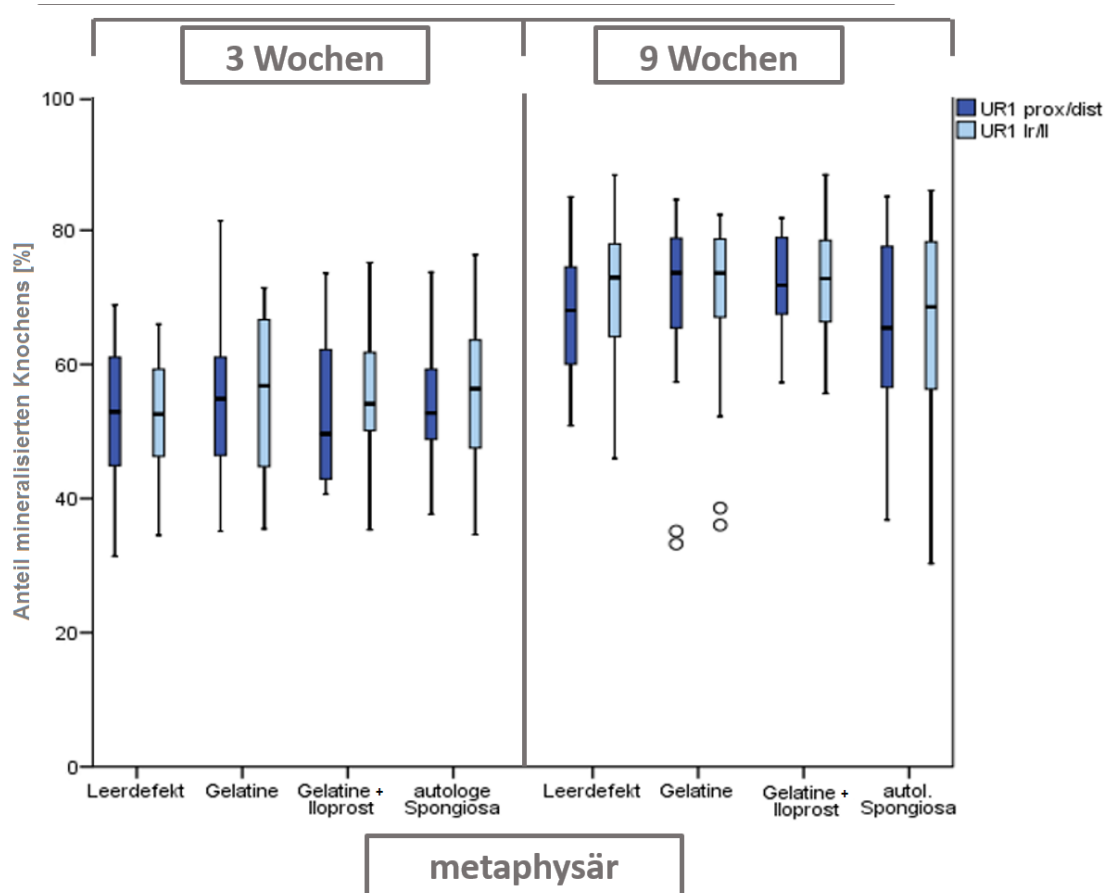


Abb. 39: Vergleich der Knochenflächenanteile in UR1prox/dist und UR1 Ir/II in metaphysärem Knochen in Prozent

Für keine der Materialgruppen besteht nach 3 Wochen (links) oder nach 9 Wochen (rechts) Heilungszeit ein Unterschied hinsichtlich der Knochenbildung in UR1prox/dist und Ir/II (IBM, SPSS, ANOVA, Signifikanzniveau $p \leq 0,05$)

Die Auflockerungen der kortikalen Knochenstruktur in der Bohrlochumgebung verteilen sich nach 3 Wochen Heilungszeit gleichmäßig um die Defekte. Nach 9 Wochen Heilungszeit zeigt sich dagegen eine stärkere Auflockerung der Knochenareale entlang der Knochenquerachse und im Leerdefekt sind die Auflockerungen in der lateralen Umgebung der Bohrlochdefekte signifikant stärker ausgeprägt, als in den proximal-distalen Bereichen. Dieser Effekt scheint durch die Implantation des Gelatine Scaffolds, der Kombination des Scaffolds mit Iloprost und implantierte autologe Spongiosa abgeschwächt zu werden.

Die in 4.3.2.4 beschriebene Verdichtung des trabekulären Knochens um die Bohrlochdefekte verläuft zu beiden untersuchten Heilungszeitpunkten gleichmäßig entlang des Bohrlochrandes. Eine Veränderung dieses Reaktionsmusters durch eines der implantierten Materialien ist nicht erkennbar.

Im Anschluss an die Analyse der strukturellen Veränderungen des Knochens, wird im nächsten Schritt die Gefäßbildung als wesentliches Element einer erfolgreichen Knochenheilung untersucht. Dabei liegt der Fokus in dieser Arbeit insbesondere auf dem Einfluss der implantierten Materialien auf die Angiogenese im Bohrlochdefekt und im umgebenden Knochen.

4.3.3 Vaskularisierung in Bohrlochdefekten

Die Evaluation der Gefäßdichten im Bohrlochdefekt dient der Untersuchung des Einflusses des Gelatine-Scaffold G10_LNCO3 sowie Iloprost auf die Gefäßbildung während der Defektheilung.

Weder zum frühen noch zum späten Heilungszeitpunkt ergibt die Untersuchung der Gefäßzahl/mm² Bindegewebe in diaphysärem und metaphysärem Knochen einen Unterschied in der Angiogenese zwischen den Materialgruppen. Auch der Vergleich zwischen den Heilungszeitpunkten 3 Wochen und 9 Wochen zeigt keine Unterschiede innerhalb der Materialgruppen. Vergleicht man hingegen die diaphysären und metaphysären Defekte innerhalb der Heilungszeitpunkte so zeigen alle Materialgruppen nach drei Wochen signifikant höhere Gefäßdichten in diaphysären Proben für Leerdefekte ($p=0,002$), Gelatine ($p=0,002$), Gelatine+Iloprost ($p=0,001$) und autologe Spongiosa ($p=0,003$). Nach neun Wochen zeigt sich diese vermehrte Gefäßzahl pro mm² lediglich in der Gruppe mit Gelatine Scaffold ($p=0,002$) (Abb. 40).

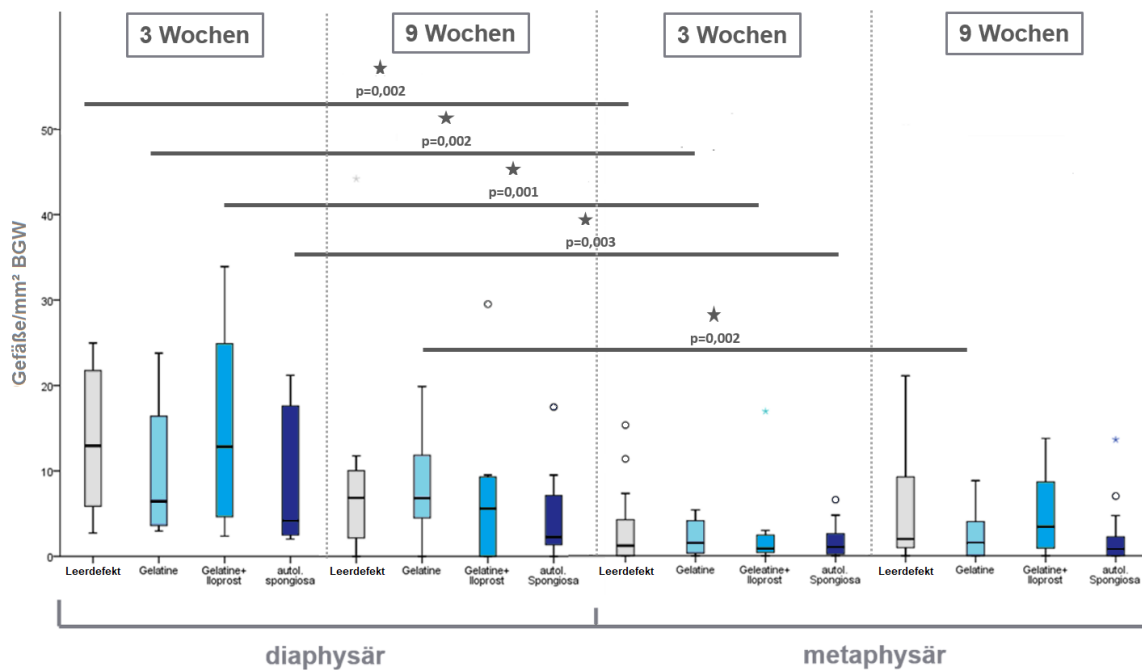


Abb. 40: Vergleich diaphysärer und metaphysärer Gefäßzahlen/mm² BGW im kompletten Bohrlochdefekt

Weder nach drei Wochen noch nach 9 Wochen Heilungszeit bestehen in diaphysärem oder metaphysärem Knochen quantitative Unterschiede in der Gefäßbildung zwischen den Materialgruppen. Insbesondere nach 3 Wochen enthält diaphysäres mehr GefäÙe als metaphysäres Bindegewebe (IBM SPSS, ANOVA und post hoc Test Dunnett T3, Signifikanzniveau $p \leq 0,05$)

In diesem Modell erweist sich die Gefäßbildung sowohl nach 3 Wochen als auch nach 9 Wochen als unabhängig vom implantierten Material. Weder der Gelatine-Scaffold noch lokal appliziertes Iloprost vermögen die Angiogenese zu steigern.

Die insgesamt höchsten Gefäßzahlen sind bereits nach 3 Wochen in diaphysären Defekten nachweisbar, während zu diesem Zeitpunkt erst recht geringe Knochenmengen in den Defekten gebildet wurden. Bereits vor der Kompletten Ausheilung der kortikalen Defekte sinkt die Gefäßdichte im Bindegewebe bereits im Vergleich zu 3 Wochen.

Die starke Gefäßbildung im Bindegewebe diaphysärer Bohrlochdefekte kann als Grundlage für die in den folgenden Wochen auftretende starke Knochenformation betrachtet werden. Einer geringeren Gefäßbildung im Bindegewebe folgt metaphysär eine ebenso schwache Neubildung von Knochengewebe.

Abschließend soll die Untersuchung des Auftretens von Osteoklasten in der Gruppe Leerdefekt und autologe Spongiosa klären, ob eingebrachtes Knochenmaterial aus autologer Spongiosa aktiv zur Bildung neuen Knochens beiträgt oder ob das autologe Implantat einem Abbau unterliegt.

4.3.4 Osteoklastenbesatz

Zur näheren Charakterisierung der Um- und Abbauvorgänge in den Bohrlochdefekten wurden die Gruppen Leerdefekt und autologe Spongiosa hinsichtlich ihrer relativen Anteile von Osteoklasten besetzter Knochenoberflächen an der gesamten Knochenoberfläche untersucht.

In diaphysären Bohrlochdefekten sind die osteoklastären Oberflächenanteile der Gruppe autologe Spongiosa sowohl nach 3 Wochen ($p=0,002$) als auch nach 9 Wochen ($p=0,028$) größer als in Leerdefekten. Auch metaphysär sind die Anteile von Osteoklasten an der Knochenoberfläche in der Gruppe autologe Spongiosa sowohl zum frühen Heilungszeitpunkt 3 Wochen ($p=0,001$) als auch zum späten Zeitpunkt 9 Wochen ($p=0,004$) höher als in der Gruppe Leerdefekt.

Im Weiteren werden auch die osteoklastären Oberflächenanteile der beiden Heilungszeitpunkte für die Materialien verglichen. Dabei besteht für beide Materialien in diaphysärem Knochen kein Unterschied zwischen 3 Wochen und 9 Wochen Heilungszeit. Metaphysär sind die ermittelten Werte für die Gruppe autologe Spongiosa nach drei Wochen Heilungszeit höher als nach 9 Wochen ($p=0,013$), während in Leerdefekten kein Unterschied besteht.

Beim Vergleich der Materialgruppen zum frühen und späten Heilungszeitpunkt sind die osteoklastären Oberflächenanteile nach 3 Wochen in den Materialgruppen autologe Spongiosa und Leerdefekt gleich hoch. Nach 9 Wochen erweisen sie sich dagegen diaphysär für autologe Spongiosa ($p=0,001$) und Leerdefekt ($p=0,034$) größer als metaphysär.

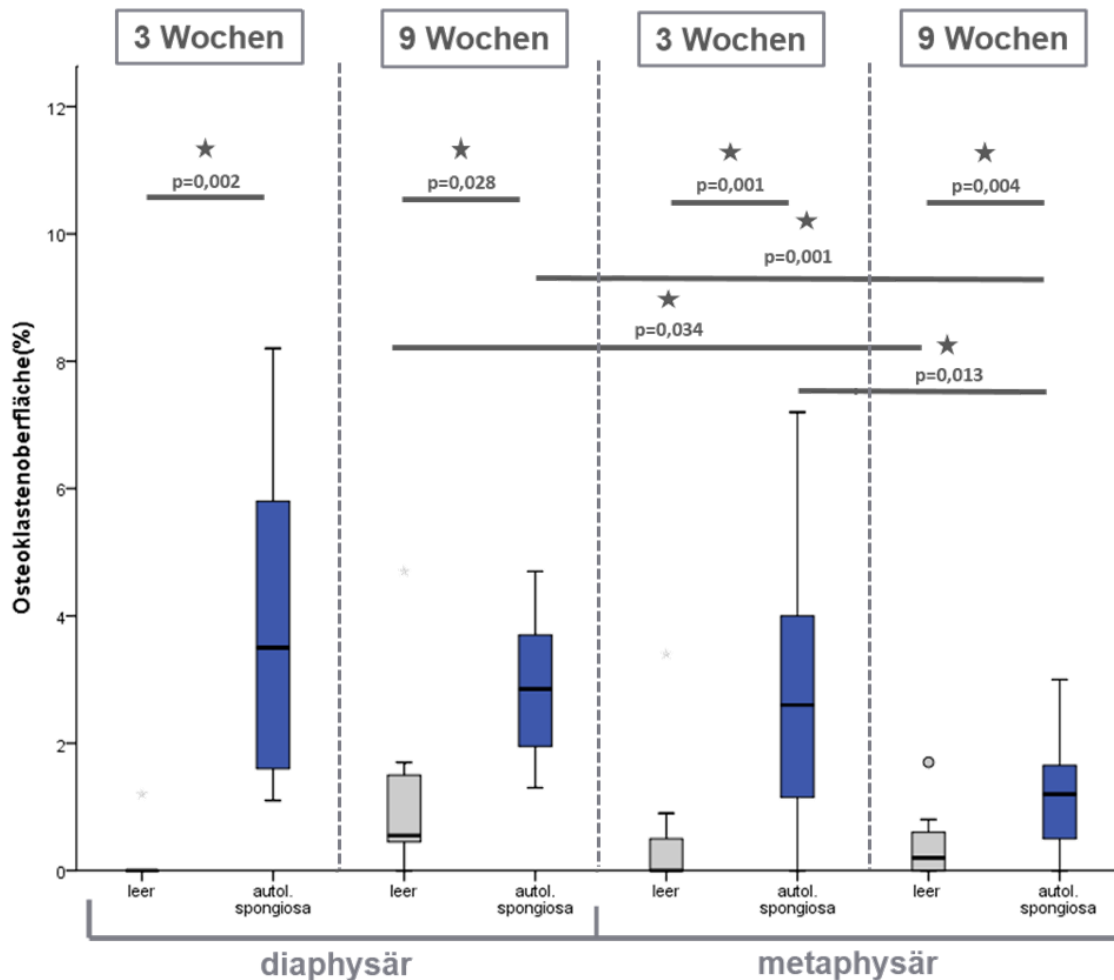


Abb. 41: Anteil der mit Osteoklasten besetzten Oberfläche an gesamter Knochenoberfläche in %

Es finden sich in Proben mit autologer Spongiosa zu beiden Heilungszeitpunkten und sowohl diaphysär wie auch metaphysär höhere Osteoklastenbesatzflächen als in Leerdefekten. Im Vergleich zu diaphysären Proben ist der Osteoklastenbesatz zum späten Heilungszeitpunkt in beiden Materialgruppen metaphysär geringer, während zum frühen Zeitpunkt keine Unterschiede bestehen. (IBM SPSS, ANOVA, Signifikanzniveau $p \leq 0,05$)

Bei Implantation von autologer Spongiosa ist der Anteil der Osteoklasten an der Knochenoberfläche in den Bohrlochdefekten mit autologer Spongiosa stets höher als in Leerdefekten. Bei Implantation von autologer Spongiosa bleiben die Oberflächenanteile der Osteoklasten diaphysär während des Heilungsverlaufs konstant, während sie metaphysär abnehmen. Zum späten Heilungszeitpunkt ist der Besatz mit Osteoklasten diaphysär für beide Materialgruppen höher als metaphysär, während sich zum frühen Heilungszeitpunkt keine Unterschiede zwischen Bohrlochdefekten im kortikalen und trabekulären Knochen zeigen.

Im Weiteren sollen nun die in der Mikro-CT Analyse, Histologie und Histomorphometrie erhobenen Befunde diskutiert und in den Zusammenhang bisheriger Forschungsergebnisse eingeordnet werden.

5 Diskussion

Zur präklinischen Erprobung eines Gelatine Scaffolds sowie dessen Funktion als Trägermaterial für das Prostacyclinanalogon Iloprost wurde in dieser Studie ein ovines Bohrlochdefektmodell herangezogen.

Ziel dieser Studie ist zum einen die Untersuchung dieser Materialien in Hinblick auf einen möglichen klinischen Einsatz als Alternative zu autologer Spongiosa, dem aktuellen Goldstandard zur Versorgung kritischer Knochendefekte. Zum anderen dienen Leerdefekte einer näheren Evaluation des Knochenheilungsverhaltens in diesem ovinen 6mm-Bohrlochmodell in diaphysärem kortikalen und metaphysärem trabekulärem Knochen.

5.1 Diskussion der Methoden

Tiermodell

Knochengewebe besitzt ein hohes intrinsisches Heilungspotential. Dennoch können widrige Umstände wie große Knochendefekte, instabile Defekte oder auch Krankheiten mit systemischen Auswirkungen, wie z.B. Diabetes mellitus, dafür verantwortlich sein, dass die Anforderung an die Defektheilung das intrinsische Heilungspotential des Knochens übersteigt. In solchen Fällen wird der Einsatz von Knochenersatzmaterialien notwendig. Bis heute gelten autologe Knochentransplantate als „Goldstandard“ in der Orthopädie. Doch sind insbesondere die hohe Entnahmemorbidity und die durch eine zusätzliche Operation zur Entnahme entstehenden Kosten erhebliche Nachteile autologer Transplantate. Folglich ist die Entwicklung neuer Knochenersatzmaterialien als Alternative zu autologen Transplantaten sowohl von klinischer als auch sozioökonomischer Bedeutung (Reichert 2009; Dimitriou 2011; Mravic 2014; Kuo 2016). Weder in-vitro Methoden noch Computermodelle sind bis heute in der Lage, komplexe biologische Vorgänge wie die Knochenheilung vollumfänglich zu simulieren. Somit ist die Entwicklung neuer Knochenersatzmaterialien weiterhin auf in vivo Versuche angewiesen. Dennoch bleibt der Ersatz von in vivo Versuchen durch alternative Techniken ein Langzeitziel der orthopädischen Forschung (Martini 2001; Reifenrath 2014).

Jede Versuchstierspezies weist biologische Unterschiede zur humanen Knochenbiologie auf, wodurch sich eine direkte Übertragung von Ergebnissen auf den Menschen verbietet. Die wichtigsten Kriterien eines Tiermodells sind seine Reproduzierbarkeit und die Möglichkeit, die zu untersuchende Situation darzustellen. In der Erforschung der Knochenheilung ist der Hund das dem Menschen in biologischer Hinsicht ähnlichste Versuchstier. Der Einsatz dieser Spezies ist allerdings auch wegen einer breiten öffentlichen Ablehnung von Tierversuchen mit

Hunden rückläufig. Das Schaf hingegen zeigt insbesondere in der Mikrostruktur deutliche Abweichungen vom menschlichen Knochen. Makrostruktur und auch ein vergleichbares Körpergewicht ähneln dagegen dem Menschen und die Größenverhältnisse erlauben die Untersuchung von Materialien in dem Menschen ähnlichen Defektdimensionen (Pearce 2007; Reifenrath 2014).

Diese Studie verwendet ein Bohrlochdefektmodell, welches 2016 in einem Modellpaper von unserer Arbeitsgruppe beschrieben wurde (Pobloth 2016). Es handelte sich dabei um das erste beschriebene ovine Bohrlochdefektmodell zur gleichzeitigen Untersuchung der Knochenheilung in diaphysären und metaphysären Defekten. Da jedes Schaf im Abstand von sechs Wochen zweimal operiert wird, können je acht Defekte zu zwei Heilungszeitpunkten untersucht werden, was eine beträchtliche Reduktion der Versuchstierzahl bei ausreichender Stichprobengröße im Vergleich zu den häufig eingesetzten Osteotomiemodellen bedeutet.

Die Evaluation des biologischen Verhaltens von möglichen Knochenersatzmaterialien in einem kombinierten Modell für diaphysäre und metaphysäre Defekte ist hinsichtlich der unterschiedlichen Heilungseigenschaften von kortikalem und trabekulärem Knochen sinnvoll. Zwar heilen in diesem stabilen Modell sowohl dia- als auch metaphysäre Defekte mittels intramembranöser Knochenheilung, doch zeigt die Literatur grundsätzliche Unterschiede u.a. in der entzündlichen Reaktion nach Fraktur und hinsichtlich der Zellrekrutierung während der Defektheilung (Colnot 2009; Sandberg 2016). Diese Unterschiede können beim Einsatz von Knochenersatzmaterialien und osteoinduktiven Stoffen von Bedeutung sein und erfordern somit eine präklinische Erprobung in diaphysärem und metaphysärem Knochen.

Die Festlegung der Defektdimension von 6mm Durchmesser und maximaler 15mm Bohrlochtiefe wurde unter Berücksichtigung der Empfehlung von Edgerton et al. festgelegt. Diese rät, dass der Durchmesser eines kreisförmigen kortikalen Defekts geringer als 50% des Knochendurchmessers sein sollte, um insbesondere einwirkenden Torsionskräften ausreichend Widerstand zu bieten (Edgerton 1990; Pobloth 2016). Für die Etablierung des in dieser Arbeit verwendeten Bohrlochmodelles wurden biomechanische Testungen vorgenommen, die dem 6mm-Bohrlochdefektmodell einen hohen Belastbarkeit bis zum Auftreten von Frakturen bescheinigen. Die bei einem Tier auftretende Spiralfraktur des Metakarpus stellt hier eine tolerierbare Fehlerrate dar (Pobloth 2016). Eine Verwendung größerer Defekte im kortikalen Knochen, wie sie in metaphysären Bohrlochmodellen mit 8 mm Durchmesser verwendet werden, könnten zu einer höheren Versagensrate unter physiologischen Belastungen führen und wären im Sinne des Tierschutzes nicht vertretbar (Apelt 2004; Nuss 2006; von Doernberg 2006; Pobloth 2016).

Mittels des 6mm-Bohrlochdefektmodells können in dieser Arbeit die implantierten Materialien hinsichtlich ihrer Beeinflussung der Knochenheilung untersucht und sowohl mit dem klinischen Goldstandard als auch mit dem nativem Knochen verglichen werden.

Das in dieser Arbeit verwendete Bohrlochdefektmodell erweist sich als geeignetes Screening Modell für die Vorauswahl von Biomaterialien. In diesem Modell erfolgreich erprobte Biomaterialien, können im weiteren Verlauf der präklinischen Erprobung in kritischen Knochendefekten in kortikalem wie in trabekulärem Knochen evaluiert werden.

Heilungszeitpunkte

Mit der Untersuchung zweier verschiedener Heilungszeitpunkte sollte Defektheilungsverhalten in einer frühen sowie einer späten Phase der Knochenheilung evaluiert werden. Die Festlegung der beiden Heilungszeitpunkte nach drei und neun Wochen orientierte sich hierbei an den Ergebnissen eines Osteotomiemodells in der Schafttibia. Hier zeigten die Defekte für die Frühphase eine gut quantifizierbare Knochenneubildung nach drei Wochen und nach neun Wochen erwies sich die Heilung im Vergleich zu sechs Wochen als nur geringgradig vorangeschritten (Peters 2010). Somit sollte der Zustand nach neun Wochen untersucht werden, um einen klareren Unterschied zur Frühphase herauszukristallisieren. Limitierend bei der Übertragung dieser Heilungszeitpunkte ist die Tatsache, dass es sich bei diesem Modell um segmentale instabile Defekte, mit größeren Defektvolumina handelt. In der vorliegenden Untersuchung wiesen sowohl die dia- als auch metaphysären Defekte nach drei Wochen lediglich geringe Mengen neugebildeten Knochens auf. Es zeigten sich keine Unterschiede zwischen den Gruppen mit Gelatine-Scaffold und dem Leerdefekt. Ein späterer Heilungszeitpunkt, hätte hier unter Umständen Unterschiede aufzeigen können. Zudem ergab die deskriptive Histologie eine verstärkte Knochenbildung in lateralen Bohrlochanteilen diaphysärer Defekte nach 3 Wochen. Die histomorphometrische Analyse ergab zwar für Leerdefekte sowie die Gruppen mit Gelatine-Scaffold jeweils lateral höhere Knochenanteile, doch erwiesen sich diese Differenzen nicht als statistisch signifikant. Ein späterer Heilungszeitpunkt hätte hier vielleicht auch statistisch bedeutsame Unterschiede zeigen können.

Insbesondere diaphysär erweist sich der 9-Wochen-Zeitpunkt als zu spät gewählt. Ein Unterschied zwischen Leerdefekt und autologer Spongiosa ist zu diesem Zeitpunkt nicht erkennbar und es bleibt unklar, wann Gelatine, Gelatine+Iloprost und Leerdefekte, das gleiche Niveau an Knochenheilung wie autologe Spongiosa erreichen. Es könnte eventuell eine frühere Auswertung, z.B. nach 6 Wochen Unterschiede zwischen Materialien aufzeigen. Auch metaphysär schien die Knochenheilung fortgeschritten. Zwar erreichten die Knochenmengen im Bohrloch auch hier nicht das Niveau nativen trabekulären Knochens, jedoch zeigte das

Bindegewebe im Bohrloch eine reifere Struktur mit vielen Fettzellen, wie es auch im nativen Knochen dieser Lokalisationen anzutreffen ist (vgl. 4.3.1).

5.2 Diskussion der Ergebnisse

5.2.1 Einfluss der implantierten Materialien auf die Knochenheilung

Zur Untersuchung des Einflusses des implantierten Gelatine-Scaffolds mit und ohne das Prostacyclin-Analogon Iloprost, wurden die Bohrlochdefekte mittels Micro-CT, Histomorphometrie und Immunhistochemie ausgewertet.

Dabei erfasst die Auswertung mittels Mikro-CT große Volumina innerhalb der Bohrlochdefekte und differenziert diese in mineralisierte und nicht mineralisierte Strukturen. Im Zuge der histomorphometrischen Analyse wurden für metaphysäre Proben je Schnitte aus zwei unterschiedlichen Ebenen analysiert: je ein Schnitt aus einer Ebene nahe der Knochenoberfläche und aus einer tiefen Ebene nahe dem Bohrlochboden. Dies geschah um möglichen unterschiedlichen Heilungsverläufen nahe der Knochenoberfläche und nahe dem Bohrlochgrund Rechnung zu tragen. Der kortikale Knochen zeigte in sich eine homogene Knochenheilung innerhalb der Grenzen des kortikalen Knochens, weswegen in diesen Defekten die Auswertung eines Gewebeschnittes ausreichend erscheint.

Die histologische Auswertung ermöglicht eine nähere Differenzierung der Gewebe, ihrer zellulären Strukturen und erlaubt so eine nähere Differenzierung der Heilungsvorgänge und möglicher immunologischer Reaktionen hinsichtlich der implantierten Materialien. Mittels immunhistochemischer α -sma-Färbung wurde die Gefäßbildung im Defekt und umgebenden Knochen evaluiert.

Leerdefekt

Die Gruppen mit Leerdefekt dienen in diesem Modell als Negativkontrolle und erfassen das dem Knochen intrinsische Heilungspotential. Durch den Vergleich mit dem Leerdefekt lassen sich Rückschlüsse ziehen, welche Auswirkungen das Einbringen von Knochenersatzmaterialien auf die Knochenheilung hat. Zudem ermöglichen Leerdefekte eine Evaluierung des regionalen und zeitlichen Heilungsverlaufs der Defekte und können so einen Beitrag zum Verständnis eines geänderten Heilungsverhaltens nach Einbringen eines Knochenersatzmaterials leisten.

Autologe Spongiosa

Das Einbringen von autologer Spongiosa in dieser Studie dient der Installation einer Positivkontrolle im Sinne des klinischen „Goldstandards“. Durch seine biologischen Eigenschaften

zeigen sich autologe Spongiosa aktuell allen anderen Knochenersatzmaterialien überlegen. Aufgrund der mit der Entnahme von autologe Spongiosa z.B. aus dem Beckenkamm verbundenen Komorbiditäten, sowie des erhöhten zeitlichen und finanziellen Aufwandes, besteht Anlass zur Erprobung von Knochenersatzsystemen, die diesem Goldstandard ähnliche oder bessere Ergebnisse hinsichtlich der Defektheilung liefern. Zur Entwicklung kommerziell verfügbarer Alternativen zu autologer Spongiosa ist ein Vergleich mit dem „Goldstandard“ unabdingbar.

Nachteilig am Vergleich mit autologer Spongiosa in dieser Studie ist die Tatsache, dass weder die radiologische Untersuchung mittels Mikro-CT noch die histomorphometrische Analyse eine Differenzierung von eingebrachter autologer Spongiosa und neugebildetem Knochen ermöglicht. So zeigt die Gruppe mit autologer Spongiosa bereits nach 3 Wochen Heilungszeit sowohl im diaphysären, wie auch im metaphysären Knochen höhere Knochenanteile, als die Vergleichsgruppen. Aufgrund des Auftretens von reifen, wenig vernetzten Knochen trabekeln mit deutlichen Bruchkanten, ist hier allerdings eher von eingebrachtem Knochenmaterial auszugehen. In metaphysären Defekten ist der Knochenanteil sogar höher als der Median bei nativem Knochenproben, was durch die Befüllung der Defekte mit autologer Spongiosa unter leichtem mechanischem Druck bedingt sein könnte. Nach neun Wochen Heilungszeit zeigen sich die reifen Trabekel weniger klar abgrenzbar und es treten vermehrt dünnere Trabekel mit höherem Vernetzungsgrad auf, die vermutlich neugebildeten Knochen darstellen.

Möglichkeiten einer Differenzierung von neugebildetem und eingebrachtem Knochen, wie sie z.B. durch eine Fluorochrommarkierung erreicht werden können, wurden in dieser Studie nicht ausgeschöpft. Sowohl präklinische als auch klinische Studien verzichten auf eine Unterscheidung von eingebrachtem und neugebildetem Knochen und interpretieren vielmehr auch das eingebrachte Material als Teil des defektfüllenden Knochens (Gaalén 2009; Pieske 2009; Neffe 2015). Jedoch konnte in dieser Studie beobachtet werden, dass die Oberfläche der eingebrachten autologen Spongiosa von Osteoblasten gesäumt ist. Zudem zeigt ein roter Saum an der Oberfläche eingebrachter Trabekelbruchstücke eine Osteoidbildung durch Osteoblasten und damit einen Beitrag zur Formation neuen Knochens. Zudem zeigen die Knochenoberflächen in der Gruppe mit autologer Spongiosa im Vergleich des frühen und späten Heilungszeitpunktes diaphysär ähnliche, metaphysär sogar abnehmenden Osteoklastenbesatz. Dieser Umstand spricht gegen einen Abbau der autologen Spongiosa, sondern unterstreicht vielmehr die Integration eingebrachten Knochenmaterials in die neu aufgebaute Knochenstruktur.

Gelatine Scaffold (G10_LNCO3)

Der in dieser Studie erprobte Scaffold aus zehnpromzentiger, mit Ethyl-Lysin-Diisocyanat quervernetzter Gelatine und dreifachem Überschuss an Diisocyanatbrücken (G10_LNCO3) zeigte weder in diaphysären noch in metaphysären Defekten knochenheilungsfördernde Eigenschaften. Insbesondere im metaphysären Bereich erweist sich der Gelatine-Scaffold zu beiden untersuchten Heilungszeitpunkten autologer Spongiosa als unterlegen. Der Gelatine-Scaffold scheint das räumliche Heilungsverhalten nicht zu beeinflussen. Allerdings zeigte die implantierte Gelatine eine gute Gewebeverträglichkeit ohne Anzeichen einer akuten Entzündungs- oder Fremdkörperreaktion und scheint das Heilungsverhalten im Vergleich zum Leerdefekt nicht negativ zu beeinflussen. Ein Effekt auf die Gefäßbildung in und um die Bohrlochdefekte wird in dieser Arbeit nicht beobachtet.

Gelatine ist ein im Bereich des Tissue Engineering häufig eingesetztes Material, das aufgrund seiner Biokompatibilität, Biodegradierbarkeit, Plastizität sowie der Unterstützung von Zelladhäsion, -migration und -proliferation zum Einsatz kommt (Draye 1998; Dreesmann 2007; Tronci 2010). Durch chemisches Crosslinking können die mechanischen und physiochemischen Eigenschaften von Gelatine modifiziert und für unterschiedliche Einsatzbereiche angepasst werden (Tronci 2010; Coimbra 2014).

In vitro weisen mit LDI vernetzte gelatinebasierte Hydrogele gute Eigenschaften für eine Zellbesiedlung durch mesenchymale Stammzellen und arterielle Endothelzellen auf (Pierce 2012; Ullm 2014). Zudem sind weder bei getesteten Hydrogelen noch deren Degradierungsprodukten zytotoxische Eigenschaften auf Fibroblasten in Zellkultur zu beobachten (Pierce 2012). Diese vielversprechenden Beobachtungen führten zur weiteren Erprobung in vivo. G10_LNCO3 erwies sich dabei in vivo als nicht immunogen und eine Fremdkörperreaktion nach subkutaner Implantation blieb aus. Allerdings entwickelte sich eine bindegewebige Kapsel um die implantierten Hydrogele, die sich nach vollständiger Degradierung des Implantates zurückbildete und zu restitio ad integrum führte (Ullm 2014; Tondera 2016). In dieser Studie ist kein vermehrtes Auftreten von Leukozyten oder Fremdkörperriesenzellen in der Gruppe mit Gelatine-Scaffold im Vergleich zum Leerdefekt zu beobachten, die auf eine gegen den Gelatine-Scaffold gerichtete Immunreaktion hinweisen würden. Auch die Bildung einer bindegewebigen Kapsel um das Implantat ist in dieser Arbeit nicht zu beobachten und unterstreicht die hohe Biokompatibilität des Materials.

Für den Einsatz im Knochen entwickelten Neffe et. al aus G10_LNCO3 ein sogenanntes „ArcGel“ das einen zell- und faktorfreien, ausschließlich biomaterialorientierten Ansatz der Unterstützung der Knochenheilung darstellt. Durch Inkorporation von Luft in das Hydrogel entsteht nach einem Abkühlvorgang ein offenporiges Gerüst. Dieses soll im Knochendefekt

eine Zellbesiedlung und -migration ermöglichen, eine osteogenetische Umgebung bereitstellen und durch einen kontrollierten Degradierungsprozess das Einwachsen neugebildeten Knochengewebes ermöglichen. Dieses ArcGel aus G10_LNCO3 zeigt in einem diaphysären 5mm-Femurdefektmodell in Ratten, stabilisiert durch einen unilateralen Fixateur externe, nach sechs Wochen Heilungszeit dem klinischen Standard aus spongiösem Knochen ähnliche Kallusvolumina und Kallusmineralisierung (Neffe 2015). Identisches ArcGel aus G10_LNCO3 untersucht das osteogenetische Potential dieses Biomaterials in einem kritischen 8-mm-Schädeldeckendefektmodell bei Ratten. Dabei erreichte die Knochenneubildung nach Implantation von ArcGel ähnliche Werte wie das Einbringen eines autologen Knochentransplantates. Nach drei Wochen sind in diesem Modell in der Gruppe mit ArcGel bereits $78\% \pm 23\%$ des Knochendefektes mit neuem Knochen, nach zwölf Wochen Heilungszeit sind die Defekte komplett überbrückt (Lohmann 2017).

Allerdings unterscheiden sich letztere Studien hinsichtlich ihrer Methodik von der vorliegenden Arbeit. Beide Studien verwenden Ratten als Versuchstiere. Neffe et al. vergleichen das ArcGel mit einem humanen Xenograft, welches hinsichtlich seines osteogenetischen und osteoinduktiven Potentials einem autologen Transplantat unterlegen ist. Zudem unterscheidet sich diese Studie in der Auswertung, da hier nur der Kallus mittels μ CT analysiert wird, sodass sich alleine durch die Art der Auswertung höhere BV/TV-Werte ergeben. Im BV/TV unterscheidet sich der Anteil mineralisierten Knochens deutlich zwischen G10_LNCO3 und dem spongiösen Knochen. TMC und TMD sind zwischen spongiösem Knochen und G10_LNCO3 allerdings ähnlich (Neffe 2015).

Lohmann et al. greifen auf ein Schädeldeckendefektmodell in Ratten zurück, in welchem sie das ArcGel einem Vergleich mit ABG unterziehen. In den kritischen Defekten zeigt ArcGel eine dem Goldstandard vergleichbare Knochenregeneration. ArcGel führt hier zu restitio ad integrum und die Autoren folgern daraus, dass ArcGel ähnlich einem autologen Knochenersatzmaterial eine natürliche Heilungskaskade initiiert (Lohmann 2017).

Der Gelatine Scaffold erweist sich in dieser Studie während der Operationen als gut handhabbar und bestätigt die in vorangegangenen Studien beobachtete hohe Biokompatibilität des Scaffolds sowie seiner Degradierungsprodukte ohne relevante Entzündungs- und Fremdkörperreaktionen.

Allerdings blieb die Knochenheilung nach Implantation des Gelatine-Scaffolds sowohl diaphysär als auch metaphysär geringer als in der Gruppe mit autologer Spongiosa und zeigte sich Leerdefekten vergleichbar. In diesen nicht-kritischen Defekten konnte die Implantation des Gelatine-Scaffolds die Heilung nicht unterstützen, schien sie aber auch nicht zu hemmen.

Damit bleibt der Gelatine-Scaffold G10_LNCO3 hinsichtlich seines knochenheilungsfördernden Potentials hinter früheren Studien zurück.

Grund dieser ausbleibenden Wirkung kann die recht geringe Defektdimension sein. Die einzige vorherige in vivo Erprobung des Gelatine-Scaffolds wurde in einem murinen Osteotomiemodell unternommen (Neffe 2015). Zwar variiert die Defektdimension mit 5mm zwar nur geringfügig von den in der vorliegenden Arbeit verwendeten 6mm-Defekten, doch handelt es sich im Mausmodell dabei um einen kritischen Defekt, der unter Berücksichtigung der Größe des Gesamtorganismus eine größere Beeinflussung des Knochenmetabolismus sowie der Biomechanik darstellt, als der Bohrlochdefekt im Schafsknochen. Wie auch die Leerdefekte, sind die Defekte der Gruppe mit Gelatine-Scaffold nach 3 Wochen Heilungszeit von einem dichten Bindegewebe ausgefüllt, welches eine ausreichende Leitstruktur für den Knocheneinwuchs darstellen kann.

Die vorliegenden Untersuchungen geben keinen Aufschluss über das Degradierungsverhalten des Scaffolds und ob dieser die ihm zugedachte Rolle als Leitstruktur für den Gewebewachstum und die osteogenetische Differenzierung von Zellen darstellen kann, wie sie von Neffe et al. beschrieben wurde (Neffe 2015).

Vorangegangene Studien belegen allerdings, dass das Arc-Gel G10_LNCO3 innerhalb von 35 Tagen fast vollständig und der Gelatine-Scaffold aus G10_LNCO3 erst nach 6 Wochen vollständig abgebaut wurden (Neffe 2015; Tondera 2016). Da eine Unterstützung der Zellmigration und der osteogenetischen Zelldifferenzierung durch den Gelatine-Scaffold insbesondere im Laufe der frühen Heilungsphase von Bedeutung sind, sollte eine zu frühe Degradierung des Scaffolds von untergeordneter Bedeutung sein.

Gelatine wird auch ein Potential zur Unterstützung der Gefäßbildung zugeschrieben. Dreesmann et al. ermittelten ein angiogenetisches Potential von Gelatine in vivo (Dreesmann 2007). Auch für G10_LNCO3 ist ein angiogenetisches Potential durch eine in-vitro-Besiedlung mit mesenchymalen Stammzellen sowie eine Steigerung der Fibronectin- und VEGF-Synthese nachgewiesen (Tzoneva 2016). In vivo ist ein erhöhtes Auftreten von CD31-Zellen und VEGFR-2 nach subkutaner Implantation von G10_LNCO3 dokumentiert (Tondera 2016). Die histologische Untersuchung in α -sma Färbung in dieser Arbeit konnte weder in den Bohrlochdefekten noch in der Bohrlochumgebung erhöhte Gefäßdichten im Vergleich zur Negativkontrolle darstellen. Auch Ullm et al. beobachteten in ihrer Studie nach subkutaner Implantation von G10_LNCO3 keine vermehrte Vaskularisierung (Ullm 2014).

Die in dieser Studie formulierten Hypothesen zu einer Förderung von Knochenheilung und Angiogenese durch Implantation des Gelatine-Scaffolds müssen für dieses ovine Model verworfen werden.

Dennoch bieten die Erkenntnisse dieser Studie Anlass zur weiteren Erforschung des Gelatine-Scaffolds, der durch Anwendungsfreundlichkeit und Gewebeverträglichkeit überzeugt und keine Verzögerung der Knochenheilung bewirkt. Von weiterem Interesse ist vor allem die Erprobung des Gelatine-Scaffolds in einem kritischen ovinen Model. In einem kritischen Defektmodel im Großtier könnte der Gelatine-Scaffold als dreidimensionale Leitstruktur für Zellmigration, osteogene Zelldifferenzierung und Angiogenese eine Förderung der Knochenheilung bewirken.

Gelatine+Iloprost

Zur Untersuchung einer Verbesserung der Knochenheilung durch eine lokale Applikation des Prostacyclinanalogons Iloprost wurde dieses mittels des Gelatine-Scaffolds G10_LNCO3 in Bohrlochdefekte eingebracht. Durch sein vasodilatorisches und angiogenetisches Potential soll die Freisetzung aus dem Gelatine-Scaffold die Durchblutung im Defektbereich verbessern und die Defektheilung beschleunigen.

Während für den Gelatine-Scaffold ohne Iloprost keine Unterstützung der Knochenheilung im Bohrlochdefekt nachgewiesen wurde, kann auch die Zugabe von Iloprost mittels des Gelatine-Scaffolds in diesem Versuchsaufbau keine vermehrte Knochenbildung bewirken. Die Gefäßdichten im Bindegewebe bleiben durch eine lokale Applikation von Iloprost mittels Gelatine-Scaffold unbeeinflusst.

Das vasoaktive Prostacyclinanalogon Iloprost kommt in unterschiedlichen medizinischen Disziplinen zum Einsatz und wird für die Behandlung schwerer peripherer Gefäßerkrankungen, diabetischer Angiopathie und PAH herangezogen. Bei peripheren Perfusionsstörungen der Akren, wie sie bei der Buerger Krankheit oder Systemischer Sklerose vorkommen, kann durch Iloprost eine Verbesserung der Gliedmaßendurchblutung erreicht werden (Klein-Weigel 2016).

Therapeutische Anwendungen von Iloprost in der Orthopädie bestehen bisher als intravenöse Infusion bei Knochenmarksödem (BME) und frühen Stadien avaskulärer Nekrose (AVN). Iloprost bewirkt bei diesen Erkrankungen einen Rückgang des BME und der begleitenden Symptome. (Aigner 2001; Disch 2004; Jäger 2011; Claßen 2016). All diesen Erkrankungen zugrundeliegende Pathomechanismen werden Thromboembolien, arterioläre Obstruktion, venöse Abflussstörungen und entzündliche Schädigung von Gefäßwänden vermutet. Durch seine arteriolen- und venulendilatierende Wirkung fördert Iloprost die Durchblutung betroffener

Knochenareale, reduziert die kapilläre Permeabilität und hemmt die Thrombozytenaggregation (Aigner 2001).

Im Gegensatz zum Einsatz bei AVN und BME ist der Einfluss von Iloprost in der Knochendefektheilung kaum untersucht. Mayerhofer et al. unterzogen elf Patienten mit Stressfrakturen des subchondralen Knochens des Kniegelenkes mit umgebendem BME einer Therapie mit oral verabreichtem Iloprost über vier Wochen. Diese Studie konnte im Unterschied zur Vergleichsgruppe, die mit Tramadol behandelt wurde, eine schnellere Defektheilung nach drei Monaten und komplette Heilung nach einem Jahr feststellen (Mayerhofer 2007). Unklar bleibt in dieser Studie, ob der schnellere Rückgang der Frakturvolumina unter Therapie mit Iloprost auf einen Rückgang des umgebenden Knochenmarködems und dadurch eine sekundär verbesserte Knochenheilung oder auf einen direkten Einfluss des Prostacyclinanalogons zurückzuführen ist. Durch die orale Applikation von Iloprost sind knochenheilungsfördernde Effekte auf eine systemische Wirkung zurückzuführen.

Eine klinisch erprobte und praktizierte lokale Anwendung besteht in Form eines Inhalativums bei PAH. Kurzfristig steht hierbei die vasodilatorische und antithrombotische Wirkung auf die pulmonale arteriellen Gefäße im Vordergrund. Ferner nutzt der lokale Einsatz von Iloprost die langfristigen antiproliferativen Effekte. Unerwünschte Nebenwirkungen wie Übelkeit oder Schwindel sind beim lokalen Einsatz geringer als bei systemischer Verabreichung (Olschewski 2009; Clapp 2015). Der angiogenetische Effekt von Iloprost bei lokaler Applikation wurde von Pola et al. untersucht. In einem murinen Corneadefektmodell zeigte die lokale Verabreichung von Iloprost ein angiogenetisches Potential (Pola 2004; Biscetti 2009).

In einem murinen Osteotomiemodell weisen Wendler et al. eine knochenheilungsfördernde Wirkung nach Implantation eines mit Iloprost beladenen Fibrinträgers im Vergleich zum gleichen Träger mit PBS nach. Dieser Effekt beruht auf der antiinflammatorischen Wirkung von Iloprost in der frühen pro-inflammatorischen Phase der Knochenheilung (Wendler 2019).

Die lokale Verabreichung von Iloprost im Knochen ist bisher nicht in einem Großtiermodell untersucht worden. Die Kombination von Iloprost mit dem Gelatine-Scaffold G10_LNCO3 verbindet somit ein Biomaterial mit einem pharmakologischen Stoff, welche beide bereits in früheren Untersuchungen ihr Potential zur Unterstützung der Knochenheilung bewiesen haben.

Die lokale Verabreichung mittels Gelatine-Scaffold erwies sich in dieser Studie als einfach durchführbares Verfahren.

Allerdings ist in der vorliegenden Arbeit keine Unterstützung der Knochenheilung durch lokal appliziertes Iloprost nachzuweisen. Auch die Gefäßbildung im Bindegewebe erweist sich durch das implantierte Iloprost nicht beeinflusst. Ebenso ist aber keine negative Auswirkung des eingebrachten Iloprost auf die Knochenheilung zu beobachten.

Für einen ausbleibenden knochenheilungsfördernden Effekt könnte insbesondere die kurze Halbwertszeit (HWZ) von Iloprost verantwortlich sein. Aufgrund der geringen HWZ des Iloprost von 20-30 Minuten bei systemischer Verabreichung, könnte es zu einem Ausbleiben einer knochenheilungsfördernden Wirkung kommen (Grant 1992). Die Unterstützung der Knochenheilung durch Iloprost basiert laut Wendler et al. insbesondere auf einer antiinflammatorischen Wirkung während der frühen proinflammatorischen Phase der Knochenheilung (Wendler 2019). Diese hat ihren Höhepunkt ca. 24 Stunden nach Entstehung eines Knochendefektes und dauert bis zu sieben Tage an (Marsell 2011).

Aufgrund der kurzen Halbwertszeit des Wirkstoffes Iloprost könnte dessen antiinflammatorische Wirkung in diesem Modell zu einem zu frühen Zeitpunkt der Defektheilung eintreten. In dieser frühen Phase scheint sich die antiinflammatorische Wirkung des Iloprost nicht positiv auf die Knochenheilung auszuwirken. Ebenso könnte dieser Effekt eine Verstärkung der Gefäßbildung verhindern, wie sie bei Implantation in weniger vaskularisiertes Gewebe bereits nachgewiesen wurde (Pola 2004; Biscetti 2009).

Der Gelatine-Scaffold G10_LNCO3 nimmt laut eigener Untersuchungen 12,6 µg bis 14,4 µg Iloprost auf. Es wurden bei jeder Operation jeweils zwei Gelatine-Scaffolds mit Iloprost implantiert. Damit ergibt sich bei jeder OP eine implantierte Iloprostosis von 25,2 µg bis 28,8 µg. Diese Werte liegen im Bereich der empfohlenen Initialdosis von Ilomedin® von 0,5-2 ng/kg/min als Infusion über sechs Stunden im klinischen Einsatz. Selbst bei einer vollständigen Ausschwemmung von Iloprost aus dem Gelatine-Scaffold ist also mit einer systemischen Wirkung von Iloprost zu rechnen. Vielmehr scheint hier die kurze Halbwertszeit von Iloprost in einer sehr frühen Phase der Defektheilung keinen positiven Effekt auf die Knochenbildung entwickeln zu können, wie er bereits im Kleintier bei lokaler Anwendung von Iloprost mit verlangsamter Freisetzung beobachtet wurde (Wendler, 2019).

Die Konzentrationen von Iloprost im Blut der Schafe wurde in dieser Studie nicht untersucht. Somit ist kein Schluss zu ziehen, ob es bei diesem Versuchsaufbau trotz der lokalen Applikation zu systemisch wirksamen Effekten von Iloprost kommen könnte. Häufige Nebenwirkungen von Iloprost wie Übelkeit, Kopfschmerz oder Hautrötung sind beim Modelltier Schaf nicht ausreichend beurteilbar.

In der vorliegenden Arbeit bewirkt das lokale Einbringen von Iloprost weder eine Unterstützung der Knochenheilung noch eine erhöhte Gefäßbildung. Aber auch eine Schwächung der Knochenheilung durch das lokale Einbringen von Iloprost ist nicht zu beobachten.

Die formulierten Hypothesen zu einer Förderung von Knochenheilung und Angiogenese durch lokale Applikation von Iloprost mittels Gelatine-Scaffold müssen für dieses ovine Model verworfen werden.

Zukünftige Studien müssen untersuchen, ob auch im Großtier andere Trägersysteme mit einer kontrolliert verzögerten Freisetzungskinetik für Iloprost, wie sie bereits im murinen Modell durch Wendler et al. nachgewiesen wurden, einen positiven Effekt auf die Knochenheilung erreichen können. Auch die Erprobung des Gelatine-Scaffolds in Kombination mit Iloprost ist mit dieser Arbeit noch nicht abschließend untersucht. Modifikationen der dreidimensionalen Struktur des Gelatine-Scaffolds oder Änderungen der Wechselwirkungen zwischen Scaffold und Iloprost können Anlass weiterer Untersuchungen sein.

5.2.2 Bohrlochdefektheilung

Die Ergebnisse der durchgeführten Analyseverfahren weisen Unterschiede im Heilungsverhalten diaphysärer und metaphysärer Bohrlochdefekte auf. Diese Unterschiede beschränken sich nicht nur auf den eigentlichen Defekt, sondern betreffen auch den umgebenden Knochen.

Defektheilung im Bohrloch

Eines der Ziele dieser Studie ist die nähere Differenzierung der Knochenheilungsvorgänge in einem 6mm Bohrlochdefektmodell. Hierzu wurde der Bohrlochdefekt histologisch hinsichtlich des zeitlichen Verlaufes der Defektheilung, sowie möglicher lokaler Schwerpunkte der Knochenneubildung untersucht. Außerdem wurde das Remodellingverhalten diaphysärer und metaphysärer Defekte anhand des osteoklastären Besatzdichte der Knochenoberflächen untersucht.

Die Defekte zeigen insgesamt eine vom Bohrlochrand (AR) ausgehende und nach innen fortschreitende zentripetale Defektheilung. Sowohl diaphysär als auch metaphysär erstreckten sich nach drei Wochen Heilungszeit dünne, wenig verwobene Trabekel vom angrenzenden Knochen in das den Defekt ausfüllende Bindegewebe. Entscheidender Faktor für diese zentripetale Heilung dürfte die relativ zum Knochen geringe Größe der Bohrlochdefekte sein, die eine intramembranöse Heilung der Defekte ermöglicht.

Diaphysär

Während sich der einwachsende Knochen im metaphysären Defekt nach drei Wochen gleichmäßig am Defektrand verteilen, zeigt die deskriptive Histologie in den lateralen Bohrlochanteilen vermehrt einwachsende Trabekel. Die Quantifizierung mittels Histomorphometrie ergab in dieser Studie keine Unterschiede proximal-distaler und lateraler Bohrlochquadranten hinsichtlich des Knocheneinwuchs. Gründe für eine vermehrte laterale Knochenbildung könnten zunächst in einer vermehrten biomechanischen Belastung der lateralen Bohrlochanteile liegen. Bei axialer Belastung der Gliedmaße kommt es zu einer Konzentration des Knochenstress entlang des Bohrlochäquators. (Thakur 2015). Diese Kraftspitzen an Bohrlochdefekten sind auch von klinischer Bedeutung. Insbesondere nach der routinemäßigen Entfernung von Implantaten nach Osteosynthese oder nach Knochenbiopsien stellen relativ kleine Defekte als „stress riser“ Schwachstellen im Knochen dar und führen in bis zu 27% der Fälle zu Refrakturen nach Implantatentfernung (Beaupre 1996; Alford 2007; Ochs 2016). Rosson et al. ermittelten durch ein einzelnes Bohrloch eine Reduktion der Energieaufnahmekapazität in der Kaninchentibia um 50% und führen dies direkt auf die mechanische Schwächung der Knochenstruktur durch die Defektsetzung zurück (Rosson 1991). Eine eigene biomechanische Studie untersuchte den Einfluss der eingebrachten 6 mm Defekte bis zum Versagen unter Torsionskraft. Dabei zeigte sich im Bereich der Metatarsalknochen eine Reduktion der Energieaufnahme Kapazität durch einen 6 mm Bohrlochdefekt (Pobloth 2016). Bekannt ist, dass die initiale Phase der Knochenheilung und die Kallusformation durch die biomechanischen Gegebenheiten am Defekt beeinflusst werden (Klein 2003; Glatt 2016). Bisherige Untersuchungen an Bohrlochdefekten nehmen keine Analysen hinsichtlich des räumlichen Heilungsverhaltens vor.

Neben einer möglichen biomechanischen Einflussgröße, könnte zudem die im lateralen Bohrlochbereich geringere Distanz zum Periost diesen Effekt bedingen. Durch die konvexe Oberfläche der Metakarpal- und Metatarsalknochen, ergibt sich für die lateralen Bohrlochdefektanteile in der Schnittebene ein geringerer Abstand zum Periost. Aus vorhergehenden Studien ist bekannt, dass das Periost bei kortikalen Knochendefekten die dominierende Quelle knochenbildender Vorläuferzellen ist, wodurch ein vermehrte Knochenbildung in den seitlichen Bohrlochdefektanteilen ebenfalls verursacht sein kann (Fan 2008; Colnot 2009).

Metaphysär

Es ist bekannt, dass die Defektheilung in metaphysärem Knochen unter anderen Mechanismen und schneller verläuft als diaphysäre Knochenheilung, was insbesondere auf

die große trabekuläre Knochenoberfläche und das dazwischenliegende, reich durchblutete Knochenmark zurückgeführt wird (Fan 2008; Chen 2015).

In metaphysären Bohrlochdefekten ist in der vorliegenden Arbeit nach drei Wochen Heilungszeit ein randständiger Knocheneinwuchs zu beobachten. Sowohl nach drei als auch nach neun Wochen Heilungszeit beschränkt sich dieser Einwuchs vornehmlich auf die AR. In der Gruppe mit ABG handelt es sich bei den zentralen Anteilen vermutlich um eingebrachtes Knochenmaterial. Der Knocheneinwuchs stellt sich gleichmäßig ausgehend vom Bohrlochrand dar. Die Gefäßzahlen im Bindegewebe sind zu beiden Heilungszeitpunkten niedrig und geringer als in diaphysären Defekten, was auf eine geringere metabolische Aktivität im Defektbereich schließen lässt. Die osteoklastische Aktivität im Bohrlochdefekt ist bei Einsatz von autologer Spongiosa nach 3 Wochen höher als nach 9 Wochen. Eine sinkende osteoklastische Aktivität in der Gruppe mit autologer Spongiosa lässt auch darauf schließen, dass es nicht zu einem Abbau des implantierten Knochens aus dem Beckenkamm kommt, sondern vielmehr zu einer Integration des Autograft in neugebildeten Knochen.

Die bisherige Forschung beschreibt zwei Mechanismen der Heilung trabekulären Knochens: Der Einwuchs von neuem trabekulärem Knochengewebe ausgehend von bestehendem Knochen, sowie die Entstehung von Geflechtknochen aus Bindegewebe. Bei der Untersuchung verschiedener Spezies beschreiben Jarry und Uthoff in stabilen Defekten Knochenheilung ausgehend von bestehenden Knochen trabekeln, während instabile Defekte ausgehend von Bindegewebe im Defektbereich heilen (Jarry 1971). Die Heilung in dieser Arbeit geht, wie auch in anderen Untersuchungen stabiler metaphysärer Defekte, von bestehenden Trabekeln aus. In Biopsien humaner Kniegelenksarthrosen konnte eine bis zu zwei Millimeter reichende Knochenneubildung ausgehend von bestehendem trabekulären Knochen beobachtet werden (Charnley 1952). Andere ovine Bohrlochdefektstudien dokumentieren den Ursprung neugebildeten Knochens ebenso im umgebenden trabekulären Knochen (von Doernberg 2006; von Rechenberg 2013; Huber 2017). Eine Entstehung von Geflechtknochen aus Bindegewebe ohne Kontakt zum umgebenden Knochen, wie Aspenberg und Sandberg sie in distalen Radiusfrakturen beschreiben und diese als „intertrabekuläre Knochenheilung“ bezeichnen, ist in der vorliegenden Untersuchung nicht anzutreffen (Aspenberg 2013; Sandberg 2016).

Trotz der in dieser Knochenregion guten Bedingungen für eine schnelle Defektheilung, weisen metaphysäre Defekte in dieser Studie im Vergleich zum kortikalen Defekten weniger neueingewachsenen Knochen auf. Auch die Gefäßzahlen im Bohrlochdefekt sind metaphysär geringer als diaphysär (Abb. 40). Dies könnte auf eine geringere biomechanische Notwendigkeit einer vollständigen Defektheilung in trabekulärem zurückzuführen sein, da am

Bohrlochdefekt auftretende Kräfte effektiv über den umgebenden Knochen abgeleitet werden können. Unter klinischen Bedingungen kann ein solcher Knochendefekt dennoch, sofern schmerzfrei, auch ohne Rekonstruktion der originären Knochenstruktur als geheilt betrachtet werden (Aspenberg 2013).

5.2.3 Verhalten des umgebenden Knochens während der Defektheilung

Neben der Beurteilung des Heilungsverhaltens der Bohrlochdefekte untersucht diese Studie auch den das Bohrloch umgebenden Knochen in einem Abstand von 1 mm und 2 mm Abstand. Diese Untersuchung dient dazu, sowohl das dem Knochen eigene Heilungsvermögen und den Heilungsverlauf zu ermitteln, sowie mögliche Einflüsse implantierter Materialien und löslicher Komponenten auf ihre Umgebung zu ergründen.

Veränderungen im umgebenden kortikalen Knochen

Sowohl nach drei als auch nach neun Wochen zeigt sich der kortikale Knochen um die Bohrlochdefekte durch Knochenlakunen aufgelockert (vgl. 4.3.2.4). Diese Lakunen zeigen eine Orientierung entlang der Knochenlängsachse. Ellinghaus et al. beschreiben beim Schaf ebensolche längsverlaufenden Auflockerungen der an einen Osteotomiespalt angrenzenden Kortikalis nach sechs und neun Wochen Heilungszeit. Diese Auflockerungen sind gekennzeichnet durch ein vermehrtes Auftreten von Osteoklasten. Die Autoren sehen darin eine Anpassung an die mechanischen Verhältnisse zur Vermeidung von Spannungsspitzen an Gewebegrenzen (Ellinghaus 2011). Die in dieser Studie bereits nach drei Wochen sichtbaren Auflockerungen in UR1 und UR2 könnten also dazu dienen, dass Bohrloch als sogenannten „stress riser“ zunächst durch eine Auflockerung des angrenzenden Kortex zu stabilisieren, ehe der eigentliche Defekt knöchern durchbaut wird, sofern dies langfristig aus biomechanischen Gründen notwendig sein sollte. Es bleibt in der vorliegenden Untersuchung unklar, ob und wann die originäre Trabekelstruktur nach Defektsetzung wieder hergestellt wird.

Veränderungen im umgebenden trabekulären Knochen

Im Gegenteil zu diaphysären Defekten erweist sich der trabekuläre Knochen zu beiden untersuchten Heilungszeitpunkten um metaphysäre Defekte in UR1 und UR2 verdichtet. Die Gruppe mit autologer Spongiosa zeigt nach neun Wochen in UR2 dem nativen metaphysären Knochen ähnliche Knochenflächenanteile, was durch eine rückläufige Remodellierungsrate des defektfüllenden Knochens verursacht sein könnte. Dieser Verlauf spiegelt sich in sinkenden mit Osteoklasten besetzten Knochenoberflächen wider (Abb. 41). Neben der knöchernen Verdichtung ist auch die Ausbildung dichten Bindegewebes in der Bohrlochumgebung zu beobachten. Während im nativen trabekulären Knochen Adipozyten sowie hämatopoetische Zellen das bindegewebige Zellbild bestimmen, enthält die reaktive Zone um

metaphysäre Defekte primär Fibrozyten, Fibroblasten und Blutgefäße. Frühere Studien beobachten ebendiese Verdichtungen im Bereich des defektumgebenden trabekulären Knochens (Charnley 1952; Monfoulet 2010; von Rechenberg 2013; Bernhardsson 2015; Sandberg 2016). Während vorherige Studien die Sklerosierung auf den Einfluss implantierter Materialien zurückführen (Aspenberg 2013; Bernhardsson 2015), ist sie in dieser Arbeit materialunabhängig und somit als direkte Reaktion des Knochens auf den Insult und Teil der natürlichen Knochenheilung zu verstehen.

Durch die Defektsetzung entstehende Defizite der mechanischen Stabilität können durch einen Umbau des umgebenden trabekulären Knochens kompensiert werden. Zudem könnte die Verdichtung der trabekulären Knochenstruktur eine schnelle Versiegelung des freiliegenden Knochenmarks bewirken (Chen 2015).

5.3 Schlussfolgerung

In Kleintiermodellen konnten bereits knochenheilungsfördernde Effekte für dreidimensional konzipierte, gelatinebasierte Hydrogele nachgewiesen werden. Auch die lokale Applikation von Iloprost inkorporiert in ein Fibringerüst vermochte in einem Mausmodell die Knochenheilung zu unterstützen. Die vorliegende Arbeit untersucht nun erstmals den Einfluss des Gelatine-Scaffolds G10_LNCO3 und die lokale Applikation von Iloprost mittels dieses Gelatine-Scaffolds in einem Großtiermodell.

Der Gelatine Scaffold erweist sich in der vorliegenden Arbeit als leicht anwendbar und gewebeverträglich. Zwar vermag der Scaffold im verwendeten ovinen Bohrlochdefektmodell keine Förderung der Knochenbildung in diaphysären und metaphysären Knochen zu bewirken, hemmt die Defektheilung aber ebenso wenig. Diese Arbeit belegt die grundsätzliche Eignung des Gelatine-Scaffolds G10_LNCO3 zur Implantation im Schafknochen. Die vorliegende Arbeit kann folglich als Grundlage einer weiteren präklinischen Erprobung des Gelatine-Scaffolds G10_LNCO3 in anderen Großtiermodellen dienen.

Ein weiteres Novum in der vorliegenden Studie ist die lokale Applikation von Iloprost mittels des Gelatine-Scaffolds als Trägermaterial im Großtiermodell. Auch die lokale Applikation von Iloprost in knöcherne Defekte des Schafknochens vermag die Knochenheilung nicht zu unterstützen, zeigt aber ebenso wenig eine Schwächung der Knochenformation. Während knochenheilungsfördernde Eigenschaften von Iloprost in Kombination mit einem Fibrinträger bereits im Kleintiermodell erfolgreich erprobt wurden, bestehen keine Daten zur knochenheilungsfördernden Wirkung bei Großtieren. Diese Arbeit dient somit zukünftigen Studien als Grundlage der Erprobung von lokalen Applikationsmöglichkeiten von Iloprost.

Andere Trägersysteme mit kontrollierter Freisetzungskinetik für Iloprost, wie sie bereits im Kleintiermodell eingesetzt wurden, können Konzepte zukünftiger Arbeiten darstellen.

Neben der Materialanalyse untersucht diese Arbeit auch das Heilungsverhalten diaphysären und metaphysären Knochens und zeigt, dass Unterschiede im Heilungsverhalten oviner diaphysärer und metaphysärer Bohrlochdefekte bestehen. Diaphysäre Bohrlochdefekte zeigen in diesem Modell eine stärkere Neuf ormation von Knochengewebe. Begleitet von einer Auflockerung des kortikalen Knochens insbesondere in den Knochenregionen entlang des Bohrlochäquators, scheint der Knochen diaphysär verstärkt aus seinen lateralen Anteilen zu heilen. Metaphysäre Bohrlochdefekte verheilen dagegen ohne lokale Schwerpunkte und mit einer geringeren Knochenneubildung. Diese Ergebnisse unterstreichen die unterschiedlichen Anforderung, die diaphysäre bzw. metaphysäre Implantation an Biomaterialien stellen und die es im Entwicklungsprozess zu berücksichtigen gilt.

6 Zusammenfassung

Große Knochendefekte oder systemische Erkrankungen können dazu führen, dass die Anforderungen an die Knochenheilung das dem Knochen innewohnende Heilungspotential übersteigen. In solchen Fällen wird als aktueller Goldstandard autologe Spongiosa in die Defekte eingebracht, um die Knochenheilung zu unterstützen. Aufgrund der mit einer zusätzlichen Operation verbundenen Komplikationen und Kosten sollten neue Methoden zur Unterstützung der Knochenheilung entwickelt werden.

Diese Studie nutzt ein ovines Bohrlochdefektmodell, mit dessen Hilfe gleichzeitig das Heilungsverhalten in kortikalem (diaphysär) Knochen von Metakarpus und Metatarsus sowie in trabekulären (metaphysär) Knochen des Humerus und Femur evaluiert werden kann. Das Heilungsverhalten wurde dabei nach 3 Wochen sowie nach 9 Wochen Heilungszeit untersucht. Durch die Untersuchung von 16 Bohrlochdefekten pro Schaf ist eine deutliche Reduktion der Versuchstierzahl bei geringer Belastung des Einzeltieres gegeben.

Die Studie dient der Untersuchung des Einflusses des Gelatine Scaffold G10_LNCO3 und dessen Kombination mit dem Prostacyclinanalogon Iloprost auf die Knochenheilung. Erstmals wird Iloprost dabei lokal mit Hilfe eines Gelatine-Scaffolds in den ovinen Knochen eingebracht. Als Vergleichsmaterial wurde dem Beckenkamm entnommene autologe Spongiosa verwendet. Diese gilt aufgrund ihrer osteogenetischen, osteoinduktiven und osteokonduktiven Eigenschaften weiter als Goldstandard unter den Knochenersatzmaterialien. Leerdefekte wurden als Negativkontrolle und zur näheren Evaluation der Knochenheilung untersucht.

Der Gelatine-Scaffold überzeugte durch leichte Handhabung während der Operationen. Das Implantat erwies sich als gewebeverträglich. Hinsichtlich der Knochenheilung konnte der Gelatine-Scaffold allerdings keine Unterstützung der Osteogenese bewirken, hemmte diese aber auch nicht. Die Gefäßbild in Defekten mit Scaffold ist der in Leerdefekten vergleichbar.

Die lokale Applikation von Iloprost durch Implantation mit dem Gelatine-Scaffold verlief ebenso problemlos und zeigte gute Gewebeerträglichkeit. Eine Förderung der Knochenheilung oder Angiogenese durch das Einbringen des Prostacyclinanalogons wurde nicht erreicht. Ebenso wenig scheint die lokale Applikation von Iloprost den Heilungsprozess zu behindern.

Im weiteren zeigt diese Arbeit Unterschiede in der Defektheilung zwischen diaphysär kortikalem und metaphysär trabekulärem Knochen auf. Beide Knochenarten heilen zentripetal. Diaphysärer Knochen schreitet innerhalb von 9 Wochen durch einen verstärkten seitlichen Knocheneinwuchs zu einem fortgeschrittenen Defektschluss voran, während sich insbesondere die seitliche Knochenumgebung auflockert.

Metaphysärer Knochen entwickelt geringere Knochenmengen innerhalb der ersten 9 Wochen. Sowohl die Knochenbildung im Bohrlochdefekt als auch eine um die Bohrlochdefekte auftretende Verdichtung der trabekulären Knochenstruktur verteilen sich gleichmäßig um die Bohrlochdefekte.

Zusammenfassend erweisen sich der Gelatine-Scaffold und auch die Kombination mit Iloprost im Großtiermodell als leicht handhabbar und gewebeverträglich. Beide Implantate bewirken weder eine Förderung der Knochenheilung, noch hemmen sie die Bildung neuen knöchernen Gewebes. Hinsichtlich des Gelatine-Scaffold ist besonders die weitere Erprobung in Großtiermodellen von Interesse für zukünftige Studien. Die Inkorporation von Iloprost in Implantate mit kontrollierter Freisetzungskinetik, wie sie bereits im Kleintiermodell erfolgreich erprobt werden konnte, gibt auch für die präklinische Untersuchung im Großtier Anlass für weitere Studien. Die dargelegten Unterschiede diaphysärer und metaphysärer Knochenheilung unterstreichen die zukünftige separate Erprobung vielversprechender Biomaterialien in kortikalem und trabekulärem Knochen.

7 Summary

Use of a gelatin scaffold and locally applied Iloprost for the support of bone healing in an ovine drill hole defect model in diaphyseal and metaphyseal bone

Large bone defects and systemic disease may lead to conditions in which damage to the bone tissue exceeds its intrinsic healing capacity. Autologous spongiosa is the recent golden standard for implantation in large bone defects due to its osteogenic, osteoinductive and osteoconductive properties. There are significant disadvantages in the use of autologous spongiosa as a bone graft: Morbidity after harvesting of autologous spongiosa from iliac crest and costs for surgery are significant drawbacks in the process of autologous bone graft harvesting. Development of commercial biomaterials to support bone healing is therefore crucial.

This study uses an ovine 6 mm drill hole defect model that allows testing of biomaterials in cortical bone in metacarpal and metatarsal diaphysis as well as in trabecular bone of metaphysis of humerus and femur.

Bone healing is evaluated 3 weeks and 9 weeks after implantation of a gelatin scaffold, crosslinked with a threefold excess of diisocyanate (G10_LNCO3). This gelatin scaffold is either used as a carrier for the prostacyclin analogue Iloprost or saline. These materials were compared to the recent golden standard autologous spongiosa from the ovine iliac crest and drill hole defects without filling as a negative control group. Bone healing is evaluated by micro CT, histology and immunohistochemistry.

The implanted gelatin scaffold and the combination with Iloprost showed bone healing capacities comparable to unfilled drill hole defects, but inferior to the golden standard.

Analysis of healing behavior of drill hole defects and the surrounding bone shows that diaphyseal bone heals by bone formation originating from lateral aspects of drill hole defects after three weeks. The surrounding cortical bone loses its former tight structure by formation of lacunas filled with connective tissue. In contrast metaphyseal bone heals by a circular consolidation of surrounding bone and lower new bone formation in drill hole defects.

In conclusion the gelatin scaffold as well as the combination of scaffold and Iloprost proved to be easy in handling during surgery and histocompatible. Neither were both implants able to support bone formation in ovine drill hole defects, nor was bone healing impaired by implanted materials.

In the future gelatin scaffold G10_LNCO3 should be part of further investigations especially in large animal models to evaluate its influence in larger bone defects. For Iloprost further investigation should focus on other carrier systems with defined release kinetics for Iloprost, so positive effects on bone healing observed in small animal studies could be transferred to large animal sizes.

Differences observed in diaphyseal an metaphyseal bone healing behavior should be considered in development of biomaterials with tailored properties dependent on the site of implantation.

Literatur

- Aigner, N.; Petje, G.; Steinboeck, G.; Schneider, W.; Krasny, C.; Landsiedl, F.** (2001): Treatment of bone-marrow oedema of the talus with the prostacyclin analogue iloprost. An MRI-controlled investigation of a new method. *J Bone Joint Surg Br.* 83(6), 855-8.
- Alford, J. W.; Bradley, M. P.; Fadale, P. D.; Crisco, J. J.; Moore, D. C.; Ehrlich, M. G.** (2007): Resorbable fillers reduce stress risers from empty screw holes. *J Trauma.* 63(3), 647-54.
- Andrew, C.; Bassett, L.** (1971): CHAPTER 1 - Biophysical Principles Affecting Bone Structure* A2 - BOURNE, GEOFFREY H. In: *Development and Growth (Second Edition)*. / Hrsg. -: Academic Press. - ISBN:978-0-12-119203-7. S. 1-76.)
- Apelt, D.; Theiss, F.; El-Warrak, A. O.; Zlinszky, K.; Bettschart-Wolfisberger, R.; Bohner, M.; Matter, S.; Auer, J. A.; von Rechenberg, B.** (2004): In vivo behavior of three different injectable hydraulic calcium phosphate cements. *Biomaterials.* 25(7-8), 1439-51
- Aronson, J.; Shen, X.** (1994): Experimental healing of distraction osteogenesis comparing metaphyseal with diaphyseal sites. *Clin Orthop Relat Res*(301), 25-30.
- Aspenberg, P.; Sandberg, O.** (2013): Distal radial fractures heal by direct woven bone formation. *Acta Orthopaedica.* 84(3), 297-300.
- Auer, J. A.; Goodship, A.; Arnoczky, S.; Pearce, S.; Price, J.; Claes, L.; von Rechenberg, B.; Hofmann-Antenbrinck, M.; Schneider, E.; Muller-Terpitz, R.; Thiele, F.; Rippe, K. P.; Grainger, D. W.** (2007): Refining animal models in fracture research: seeking consensus in optimising both animal welfare and scientific validity for appropriate biomedical use. *BMC Musculoskelet Disord.* 8, 72.
- Bauss, F.; Schenk, R. K.; Hort, S.; Muller-Beckmann, B.; Sponer, G.** (2004): New model for simulation of fracture repair in full-grown beagle dogs: model characterization and results from a long-term study with ibandronate. *J Pharmacol Toxicol Methods.* 50(1), 25-34.
- Beaupre, G. S.; Csongradi, J. J.** (1996): Refracture risk after plate removal in the forearm. *J Orthop Trauma.* 10(2), 87-92.
- Bernhardsson, M.; Sandberg, O.; Aspenberg, P.** (2015): Experimental models for cancellous bone healing in the rat. *Acta Orthop.* 86(6), 745-50.
- Biscetti, F.; Gaetani, E.; Flex, A.; Straface, G.; Pecorini, G.; Angelini, F.; Stigliano, E.; Arahamian, T.; Smith, R. C.; Castellot, J. J.; Pola, R.** (2009): Peroxisome proliferator-activated receptor alpha is crucial for iloprost-induced in vivo angiogenesis and vascular endothelial growth factor upregulation. *J Vasc Res.* 46(2), 103-8.
- Biscetti, F.; Pola, R.** (2008): Endothelial progenitor cells and angiogenesis join the PPAR γ . *Circ Res.* 103(1), 7-9.

- Bonewald, L. F.** (2007): Osteocytes as dynamic multifunctional cells. *Ann N Y Acad Sci.* 1116, 281-90.
- Bose, S.; Roy, M.; Bandyopadhyay, A.** (2012): Recent advances in bone tissue engineering scaffolds. *Trends Biotechnol.* 30(10), 546-54.
- Brutus, J.-P.; Loftus, J. B.** (2006): Gerdy's Tubercle as a Source of Cancellous Bone Graft for Surgery of the Upper Extremity: Description of Technique. *Journal of Hand Surgery.* 31(1), 147-149.
- Calori, G. M.; Colombo, M.; Mazza, E. L.; Mazzola, S.; Malagoli, E.; Mineo, G. V.** (2014): Incidence of donor site morbidity following harvesting from iliac crest or RIA graft. *Injury.* 45, Supplement 6, S116-S120.
- Calori, G. M.; Mazza, E.; Colombo, M.; Ripamonti, C.** (2011): The use of bone-graft substitutes in large bone defects: Any specific needs? *Injury.* 42(Supplement 2), S56-S63.
- Campana, V.; Milano, G.; Pagano, E.; Barba, M.; Cicione, C.; Salonna, G.; Lattanzi, W.; Logroscino, G.** (2014): Bone substitutes in orthopaedic surgery: from basic science to clinical practice. *Journal of Materials Science. Materials in Medicine.* 25(10), 2445-2461.
- Chang, M. C.; Douglas, W. H.** (2007): Cross-linkage of hydroxyapatite/gelatin nanocomposite using imide-based zero-length cross-linker. *J Mater Sci Mater Med.* 18(10), 2045-51.
- Charnley, J.; Baker, S. L.** (1952): COMPRESSION ARTHRODESIS OF THE KNEE. *Journal of Bone & Joint Surgery, British Volume.* 34-B(2), 187.
- Chen, W. T.; Han da, C.; Zhang, P. X.; Han, N.; Kou, Y. H.; Yin, X. F.; Jiang, B. G.** (2015): A special healing pattern in stable metaphyseal fractures. *Acta Orthop.* 86(2), 238-42.
- Ciardelli, G.; Chiono, V.** (2006): Materials for peripheral nerve regeneration. *Macromol Biosci.* 6(1), 13-26.
- Claes, L.; Reusch, M.; Gockelmann, M.; Ohnmacht, M.; Wehner, T.; Amling, M.; Beil, F. T.; Ignatius, A.** (2011): Metaphyseal fracture healing follows similar biomechanical rules as diaphyseal healing. *J Orthop Res.* 29(3), 425-32.
- Clapp, L. H.; Gurung, R.** (2015): The mechanistic basis of prostacyclin and its stable analogues in pulmonary arterial hypertension: Role of membrane versus nuclear receptors. *Prostaglandins Other Lipid Mediat.* 120, 56-71.
- Clarke, B.** (2008): Normal Bone Anatomy and Physiology. *Clinical Journal of the American Society of Nephrology : CJASN.* 3(Suppl 3), S131-S139
- Claßen, T.; Becker, A.; Landgraeber, S.; Haversath, M.; Li, X.; Zilkens, C.; Krauspe, R.; Jager, M.** (2016): Long-term Clinical Results after Iloprost Treatment for Bone Marrow Edema and Avascular Necrosis. *Orthop Rev (Pavia).* 8(1), 6150.
- Coimbra, P.; Gil, M. H.; Figueiredo, M.** (2014): Tailoring the properties of gelatin films for drug delivery applications: influence of the chemical cross-linking method. *Int J Biol Macromol.* 70, 10-9.

- Colnot, C.** (2009): Skeletal Cell Fate Decisions Within Periosteum and Bone Marrow During Bone Regeneration. *Journal of Bone and Mineral Research*. 24(2), 274-282.
- Conway, J. D.** (2010): Autograft and nonunions: morbidity with intramedullary bone graft versus iliac crest bone graft. *Orthop Clin North Am*. 41(1), 75-84; table of contents.
- Currey, J. D.** (2013): *Bones, Structure and Mechanics*. - - ISBN:978-1-4008-4950-5.)
- Czeslick, E. G.; Simm, A.; Grond, S.; Silber, R. E.; Sablotzki, A.** (2003): Inhibition of intracellular tumour necrosis factor (TNF)-alpha and interleukin (IL)-6 production in human monocytes by iloprost. *Eur J Clin Invest*. 33(11), 1013-7.
- Dimitriou, R.; Mataliotakis, G. I.; Angoules, A. G.; Kanakaris, N. K.; Giannoudis, P. V.** (2011): Complications following autologous bone graft harvesting from the iliac crest and using the RIA: a systematic review. *Injury*. 42 Suppl 2, S3-15.
- Dimitriou, R.; Tsiridis, E.; Giannoudis, P. V.** (2005): Current concepts of molecular aspects of bone healing. *Injury*. 36(12), 1392-404.
- Disch, A. C.; Matziolis, G.; Reinke, P.; Perka, C.** (2004): Intravenous Iloprost treatment for severe bone pain caused by sickle cell crisis. *Thromb Haemost*. 91(5), 1047-9.
- Djagny, V. B.; Wang, Z.; Xu, S.** (2001): Gelatin: a valuable protein for food and pharmaceutical industries: review. *Crit Rev Food Sci Nutr*. 41(6), 481-92.
- Draye, J. P.; Delaey, B.; Van de Voorde, A.; Van Den Bulcke, A.; Bogdanov, B.; Schacht, E.** (1998): In vitro release characteristics of bioactive molecules from dextran dialdehyde cross-linked gelatin hydrogel films. *Biomaterials*. 19(1-3), 99-107.
- Dreesmann, L.; Ahlers, M.; Schlosshauer, B.** (2007): The pro-angiogenic characteristics of a cross-linked gelatin matrix. *Biomaterials*. 28(36), 5536-43.
- Edgerton, B. C.; An, K. N.; Morrey, B. F.** (1990): Torsional strength reduction due to cortical defects in bone. *J Orthop Res*. 8(6), 851-5.
- Egan, K. M.; Lawson, J. A.; Fries, S.; Koller, B.; Rader, D. J.; Smyth, E. M.; FitzGerald, G. A.** (2004): COX-2 Derived Prostacyclin Confers Atheroprotection on Female Mice. *Science*.
- Eisenhut, T.; Sinha, B.; Grottrup-Wolfers, E.; Semmler, J.; Siess, W.; Endres, S.** (1993): Prostacyclin analogs suppress the synthesis of tumor necrosis factor-alpha in LPS-stimulated human peripheral blood mononuclear cells. *Immunopharmacology*. 26(3), 259-64.
- Ellinghaus, A.; Schmidt-Bleek, K.; Duda, G. N.; Schell, H.** (2011): Der physiologische Ablauf der Frakturheilung. Eine histologische Betrachtung. *Osteologie*. 20(1), 11-16.
- Engelstad, M. E.; Morse, T.** (2010): Anterior Iliac Crest, Posterior Iliac Crest, and Proximal Tibia Donor Sites: A Comparison of Cancellous Bone Volumes in Fresh Cadavers. *Journal of Oral and Maxillofacial Surgery*. 68(12), 3015-3021.

- Fan, W.; Crawford, R.; Xiao, Y.** (2008): Structural and cellular differences between metaphyseal and diaphyseal periosteum in different aged rats. *Bone*. 42(1), 81-89.
- Fossum, T. W.; Duprey, L. P.** (2009): Chirurgie der Kleintiere / [Hrsg.:] Theresa Welch Fossum. Laura Pardi Duprey, med. Ill.. Small animal surgery & dt.>. 2. Aufl. [der 3., engl. Ausg.]. - München. - ISBN:978-3-437-57091-9 3-437-57091-9.).
- Gaalen, S.; Kruyt, M.; Geuze, R.; de Bruijn, J.; Alblas, J.; Dhert, W.** (2009): Use of Fluorochrome Labels in In Vivo Bone Tissue Engineering Research. -. -.16.).
- Gerstenfeld, L. C.; Einhorn, T. A.** (2003): Developmental aspects of fracture healing and the use of pharmacological agents to alter healing. *J Musculoskelet Neuronal Interact*. 3(4), 297-303; discussion 320-1.
- Glatt, V.; Evans, C. H.; Tetsworth, K.** (2016): A Concert between Biology and Biomechanics: The Influence of the Mechanical Environment on Bone Healing. *Front Physiol*. 7, 678.
- Gorski, J. P.** (1998): Is all bone the same? Distinctive distributions and properties of non-collagenous matrix proteins in lamellar vs. woven bone imply the existence of different underlying osteogenic mechanisms. *Crit Rev Oral Biol Med*. 9(2), 201-23.
- Grant, S. M.; Goa, K. L.** (1992): Iloprost. A review of its pharmacodynamic and pharmacokinetic properties, and therapeutic potential in peripheral vascular disease, myocardial ischaemia and extracorporeal circulation procedures. *Drugs*. 43(6), 889-924.
- Gryglewski, R. J.; Bunting, S.; Moncada, S.; Flower, R. J.; Vane, J. R.** (1976): Arterial walls are protected against deposition of platelet thrombi by a substance (prostaglandin X) which they make from prostaglandin endoperoxides. *Prostaglandins*. 12(5), 685-713.
- Han, D.; Han, N.; Xue, F.; Zhang, P.** (2015): A novel specialized staging system for cancellous fracture healing, distinct from traditional healing pattern of diaphysis corticalfracture? *International Journal of Clinical and Experimental Medicine*. 8(1), 1301-1304.
- Hernandez, C. J.; Majeska, R. J.; Schaffler, M. B.** (2004): Osteocyte density in woven bone. *Bone*. 35(5), 1095-1099.
- Hirata, T.; Narumiya, S.** (2011): Prostanoid Receptors. *Chemical Reviews*. 111(10), 6209-6230.
- Hoang, K. G.; Allison, S.; Murray, M.; Petrovic, N.** (2015): Prostanoids regulate angiogenesis acting primarily on IP and EP4 receptors. *Microvascular Research*. 101, 127-134.
- Huber, E.; Pobloth, A.-M.; Bormann, N.; Kolarczik, N.; Schmidt-Bleek, K.; Schell, H.; Schwabe, P.; Duda, G. N.; Wildemann, B.** (2017): Demineralized Bone Matrix as a Carrier for Bone Morphogenetic Protein-2: Burst Release Combined with Long-Term Binding and Osteoinductive Activity Evaluated In Vitro and In Vivo. *Tissue Engineering Part A*.
- Ignatius, A.; Peraus, M.; Schorlemmer, S.; Augat, P.; Burger, W.; Leyen, S.; Claes, L.** (2005): Osseointegration of alumina with a bioactive coating under load-bearing and unloaded conditions. *Biomaterials*. 26(15), 2325-32.

- Jäger, M.; Zilkens, C.; Bittersohl, B.; Matheney, T.; Kozina, G.; Blondin, D.; Krauspe, R.** (2011): Efficiency of iloprost treatment for osseous malperfusion. *Int Orthop.* 35(5), 761-5.
- Jarry, L.; Uthoff, H. K.** (1971): Differences in healing of metaphyseal and diaphyseal fractures. *Can J Surg.* 14(2), 127-35.
- Jin, L.; Lin, S.; Rong, H.; Zheng, S.; Jin, S.; Wang, R.; Li, Y.** (2011): Structural basis for iloprost as a dual peroxisome proliferator-activated receptor alpha/delta agonist. *J Biol Chem.* 286(36), 31473-9.
- Keibl, C.; Fugl, A.; Zanoni, G.; Tangl, S.; Wolbank, S.; Redl, H.; van Griensven, M.** (2011): Human adipose derived stem cells reduce callus volume upon BMP-2 administration in bone regeneration. *Injury.* 42(8), 814-20.
- Kerschnitzki, M.; Wagermaier, W.; Liu, Y.; Roschger, P.; Duda, G. N.; Fratzl, P.** (2011): Poorly ordered bone as an endogenous scaffold for the deposition of highly oriented lamellar tissue in rapidly growing ovine bone. *Cells Tissues Organs.* 194(2-4), 119-23.
- Khan, S. N.; Cammisa, F. P., Jr.; Sandhu, H. S.; Diwan, A. D.; Girardi, F. P.; Lane, J. M.** (2005): The biology of bone grafting. *J Am Acad Orthop Surg.* 13(1), 77-86.
- Klein-Weigel, P.; Volz, T. S.; Zange, L.; Richter, J.** (2016): Buerger's disease: providing integrated care. *J Multidiscip Healthc.* 9, 511-518.
- Klein, P.; Schell, H.; Streitparth, F.; Heller, M.; Kassi, J. P.; Kandziora, F.; Bragulla, H.; Haas, N. P.; Duda, G. N.** (2003): The initial phase of fracture healing is specifically sensitive to mechanical conditions. *Journal of Orthopaedic Research.* 21(4), 662-669.
- Kolar, P.; Gaber, T.; Perka, C.; Duda, G. N.; Buttgerit, F.** (2011): Human early fracture hematoma is characterized by inflammation and hypoxia. *Clin Orthop Relat Res.* 469(11), 3118-26.
- König, H. E.; Bragulla, H.** (2009): *Anatomie der Haussäugetiere : Lehrbuch und Farbatlas für Studium und Praxis mit 53 Tabellen.* 4., überarb. Aufl. - Stuttgart [u.a.]: Schattauer. - ISBN:978-3-7945-2650-5.)
- Kular, J.; Tickner, J.; Chim, S. M.; Xu, J.** (2012): An overview of the regulation of bone remodelling at the cellular level. *Clin Biochem.* 45(12), 863-73.
- Kuo, Z. K.; Lai, P. L.; Toh, E. K.; Weng, C. H.; Tseng, H. W.; Chang, P. Z.; Chen, C. C.; Cheng, C. M.** (2016): Osteogenic differentiation of preosteoblasts on a hemostatic gelatin sponge. *Sci Rep.* 6, 32884.
- Lang, I. M.; Gaine, S. P.** (2015): Recent advances in targeting the prostacyclin pathway in pulmonary arterial hypertension. *Eur Respir Rev.* 24(138), 630-41.
- Le Guehennec, L.; Goyenvalle, E.; Aguado, E.; Houchmand-Cuny, M.; Enkel, B.; Pilet, P.; Daculsi, G.; Layrolle, P.** (2005): Small-animal models for testing macroporous ceramic bone substitutes. *J Biomed Mater Res B Appl Biomater.* 72(1), 69-78.

- Lohmann, P.; Willuweit, A.; Neffe, A. T.; Geisler, S.; Gebauer, T. P.; Beer, S.; Coenen, H. H.; Fischer, H.; Hermanns-Sachweh, B.; Lendlein, A.; Shah, N. J.; Kiessling, F.; Langen, K. J.** (2017): Bone regeneration induced by a 3D architected hydrogel in a rat critical-size calvarial defect. *Biomaterials*. 113, 158-169.
- Luttmann, W.; Herzog, V.; Virchow, J. C., Jr.; Matthys, H.; Thierauch, K. H.; Kroegel, C.** (1996): Prostacyclin modulates granulocyte/macrophage colony-stimulating factor release by human blood mononuclear cells. *Pulm Pharmacol*. 9(1), 43-8.
- Lyles, M. B.; Hu, J. C.; Varanasi, V. G.; Hollinger, J. O.; Athanasiou, K. A.** (2015): 5 - Bone tissue engineering. In: *Regenerative Engineering of Musculoskeletal Tissues and Interfaces.* / Hrsg. -: Woodhead Publishing. - ISBN:978-1-78242-301-0. S. 97-134.)
- Marsell, R.; Einhorn, T. A.** (2011): The biology of fracture healing. *Injury*. 42(6), 551-5.
- Martini, L.; Fini, M.; Giavaresi, G.; Giardino, R.** (2001): Sheep model in orthopedic research: a literature review. *Comp Med*. 51(4), 292-9.
- Matsumoto, T.; Nagase, Y.; Hirose, J.; Tokuyama, N.; Yasui, T.; Kadono, Y.; Ueki, K.; Kadowaki, T.; Nakamura, K.; Tanaka, S.** (2013): Regulation of bone resorption and sealing zone formation in osteoclasts occurs through protein kinase B-mediated microtubule stabilization. *J Bone Miner Res*. 28(5), 1191-202.
- Mauffrey, C.; Madsen, M.; Bowles, R. J.; Seligson, D.** (2012): Bone graft harvest site options in orthopaedic trauma: A prospective in vivo quantification study. *Injury*. 43(3), 323-326.
- Mayerhoefer, M. E.; Kramer, J.; Breitenseher, M. J.; Norden, C.; Vakil-Adli, A.; Hofmann, S.; Meizer, R.; Siedentop, H.; Landsiedl, F.; Aigner, N.** (2007): Short-term outcome of painful bone marrow oedema of the knee following oral treatment with iloprost or tramadol: results of an exploratory phase II study of 41 patients. *Rheumatology (Oxford)*. 46(9), 1460-5.
- Mayerhoefer, M. E.; Kramer, J.; Breitenseher, M. J.; Norden, C.; Vakil-Adli, A.; Hofmann, S.; Meizer, R.; Siedentop, H.; Landsiedl, F.; Aigner, N.** (2008): MRI-demonstrated outcome of subchondral stress fractures of the knee after treatment with iloprost or tramadol: observations in 14 patients. *Clin J Sport Med*. 18(4), 358-62.
- McKibbin, B.** (1978): The biology of fracture healing in long bones. *J Bone Joint Surg Br*. 60-B(2), 150-62.
- Moncada, S.; Gryglewski, R.; Bunting, S.; Vane, J. R.** (1976a): An enzyme isolated from arteries transforms prostaglandin endoperoxides to an unstable substance that inhibits platelet aggregation. *Nature*. 263(5579), 663-5.
- Moncada, S.; Gryglewski, R. J.; Bunting, S.; Vane, J. R.** (1976b): A lipid peroxide inhibits the enzyme in blood vessel microsomes that generates from prostaglandin endoperoxides the substance (prostaglandin X) which prevents platelet aggregation. *Prostaglandins*. 12(5), 715-37.
- Monfoulet, L.; Rabier, B.; Chassande, O.; Fricain, J. C.** (2010): Drilled hole defects in mouse femur as models of intramembranous cortical and cancellous bone regeneration. *Calcif Tissue Int*. 86(1), 72-81.

- Mravic, M.; Peault, B.; James, A. W.** (2014): Current trends in bone tissue engineering. *Biomed Res Int.* 2014, 865270.
- Neffe, A. T.; Pierce, B. F.; Tronci, G.; Ma, N.; Pittermann, E.; Gebauer, T.; Frank, O.; Schossig, M.; Xu, X.; Willie, B. M.; Forner, M.; Ellinghaus, A.; Lienau, J.; Duda, G. N.; Lendlein, A.** (2015): One step creation of multifunctional 3D architected hydrogels inducing bone regeneration. *Adv Mater.* 27(10), 1738-44.
- Nickel, R.; Schummer, A.; Seiferle, E.; Böhme, G.** (2004): *Bewegungsapparat. Lehrbuch der Anatomie der Haustiere.* 8., unveränd.Aufl. -. - ISBN:3-8304-4149-5.).
- Nunamaker, D. M.** (1998): Experimental models of fracture repair. *Clin Orthop Relat Res*(355 Suppl), S56-65.
- Nuss, K. M.; Auer, J. A.; Boos, A.; von Rechenberg, B.** (2006): An animal model in sheep for biocompatibility testing of biomaterials in cancellous bones. *BMC Musculoskelet Disord.* 7, 67.
- Ochs, B. G.; Gonser, C. E.; Baron, H. C.; Stöckle, U.; Badke, A.; Stuby, F. M.** (2016): Refrakturen nach Entfernung von Osteosynthesematerialien, eine vermeidbare Komplikation? *OP-JOURNAL.* 32(02), 90-95.
- Oida, H.; Namba, T.; Sugimoto, Y.; Ushikubi, F.; Ohishi, H.; Ichikawa, A.; Narumiya, S.** (1995): In situ hybridization studies of prostacyclin receptor mRNA expression in various mouse organs. *Br J Pharmacol.* 116(7), 2828-37.
- Olschewski, H.** (2009): Inhaled iloprost for the treatment of pulmonary hypertension. *Eur Respir Rev.* 18(111), 29-34.
- Otani, Y.; Komura, M.; Komura, H.; Ishimaru, T.; Konishi, K.; Komuro, H.; Hoshi, K.; Takato, T.; Tabata, Y.; Iwanaka, T.** (2015): Optimal amount of basic fibroblast growth factor in gelatin sponges incorporating beta-tricalcium phosphate with chondrocytes. *Tissue Eng Part A.* 21(3-4), 627-36.
- Pape, H. C.; Evans, A.; Kobbe, P.** (2010): Autologous bone graft: properties and techniques. *J Orthop Trauma.* 24 Suppl 1, S36-40.
- Parenteau-Bareil, R.; Gauvin, R.; Berthod, F.** (2010): Collagen-Based Biomaterials for Tissue Engineering Applications. *Materials.* 3(3), 1863-1887.
- Pavone, C.; Napoli, G.; Caruana, G.; Alonge, V.; Usala, M.; Abbadessa, D.** (2012): Safety and tolerability of local treatment with iloprost, a prostacyclin analogue, in patients with Peyronie's disease: a phase I study. *BJU Int.* 110(1), 117-21.
- Pearce, A. I.; Richards, R. G.; Milz, S.; Schneider, E.; Pearce, S. G.** (2007): Animal models for implant biomaterial research in bone: a review. *Eur Cell Mater.* 13, 1-10.
- Pereira, A. C.; Fernandes, R. G.; Carvalho, Y. R.; Balducci, I.; Faig-Leite, H.** (2007): Bone healing in drill hole defects in spontaneously hypertensive male and female rats' femurs. A histological and histometric study. *Arq Bras Cardiol.* 88(1), 104-9.

- Peters, A.; Schell, H.; Bail, H. J.; Hannemann, M.; Schumann, T.; Duda, G. N.; Lienau, J.** (2010): Standard bone healing stages occur during delayed bone healing, albeit with a different temporal onset and spatial distribution of callus tissues. *Histol Histopathol.* 25(9), 1149-62.
- Petrizzi, L.; Mariscoli, M.; Valbonetti, L.; Varasano, V.; Langhoff, J. D.; Von Rechenberg, B.** (2007): Preliminary study on the effect of parenteral naloxone, alone and in association with calcium gluconate, on bone healing in an ovine "drill hole" model system. *BMC Musculoskelet Disord.* 8, 43.
- Pierce, B. F.; Pittermann, E.; Ma, N.; Gebauer, T.; Neffe, A. T.; Holscher, M.; Jung, F.; Lendlein, A.** (2012): Viability of human mesenchymal stem cells seeded on crosslinked entropy-elastic gelatin-based hydrogels. *Macromol Biosci.* 12(3), 312-21.
- Pieske, O.; Wittmann, A.; Zaspel, J.; Löffler, T.; Rubenbauer, B.; Trentzsch, H.; Piltz, S.** (2009): Autologous bone graft versus demineralized bone matrix in internal fixation of ununited long bones. *Journal of Trauma Management & Outcomes.* 3(1), 11.
- Pobloth, A. M.; Johnson, K. A.; Schell, H.; Kolarczik, N.; Wulsten, D.; Duda, G. N.; Schmidt-Bleek, K.** (2016): Establishment of a preclinical ovine screening model for the investigation of bone tissue engineering strategies in cancellous and cortical bone defects. *BMC Musculoskelet Disord.* 17, 111.
- Pola, R.; Gaetani, E.; Flex, A.; Aprahamian, T. R.; Bosch-Marce, M.; Losordo, D. W.; Smith, R. C.; Pola, P.** (2004): Comparative analysis of the in vivo angiogenic properties of stable prostacyclin analogs: a possible role for peroxisome proliferator-activated receptors. *J Mol Cell Cardiol.* 36(3), 363-70.
- Rausch, V.; Seybold, D.; Königshausen, M.; Köller, M.; Schildhauer, T. A.; Geßmann, J.** (2017): Grundlagen der Knochenbruchheilung. *Der Orthopäde.* 46(8), 640-647.
- Reichert, J. C.; Saifzadeh, S.; Wullschleger, M. E.; Epari, D. R.; Schutz, M. A.; Duda, G. N.; Schell, H.; van Griensven, M.; Redl, H.; Hutmacher, D. W.** (2009): The challenge of establishing preclinical models for segmental bone defect research. *Biomaterials.* 30(12), 2149-63.
- Reifenrath, J.; Angrisani, N.; Lalk, M.; Besdo, S.** (2014): Replacement, refinement, and reduction: necessity of standardization and computational models for long bone fracture repair in animals. *J Biomed Mater Res A.* 102(8), 2884-900.
- Roberts, T. T.; Rosenbaum, A. J.** (2012): Bone grafts, bone substitutes and orthobiologics: The bridge between basic science and clinical advancements in fracture healing. *Organogenesis.* 8(4), 114-124.
- Rohanizadeh, R.; Swain, M. V.; Mason, R. S.** (2008): Gelatin sponges (Gelfoam) as a scaffold for osteoblasts. *J Mater Sci Mater Med.* 19(3), 1173-82.
- Rosson, J.; Egan, J.; Shearer, J.; Monroe, P.** (1991): Bone weakness after the removal of plates and screws. Cortical atrophy or screw holes? *J Bone Joint Surg Br.* 73(2), 283-6.

- Salifu, A. A.; Lekakou, C.; Labeed, F.** (2017): Multilayer cellular stacks of gelatin-hydroxyapatite fiber scaffolds for bone tissue engineering. *J Biomed Mater Res A*. 105(3), 779-789.
- Sandberg, O. H.; Aspenberg, P.** (2016): Inter-trabecular bone formation: a specific mechanism for healing of cancellous bone. *Acta Orthop*, 1-7.
- Saran, U.; Gemini Piperni, S.; Chatterjee, S.** (2014): Role of angiogenesis in bone repair. *Arch Biochem Biophys*. 561, 109-17.
- Schell, H.; Duda, G. N.; Peters, A.; Tsitsilonis, S.; Johnson, K. A.; Schmidt-Bleek, K.** (2017): The haematoma and its role in bone healing. *J Exp Orthop*. 4(1), 5.
- Schmidt-Bleek, K.; Schell, H.; Schulz, N.; Hoff, P.; Perka, C.; Buttgerit, F.; Volk, H. D.; Lienau, J.; Duda, G. N.** (2012): Inflammatory phase of bone healing initiates the regenerative healing cascade. *Cell Tissue Res*. 347(3), 567-73.
- Schrör, K.; Ohlendorf, R.; Darius, H.** (1981): Beneficial effects of a new carbacyclin derivative, ZK 36 374, in acute myocardial ischemia. *J Pharmacol Exp Ther*. 219(1), 243-9.
- Sen, M. K.; Miclau, T.** (2007): Autologous iliac crest bone graft: should it still be the gold standard for treating nonunions? *Injury*. 38 Suppl 1, S75-80.
- Sfeir, C.; Ho, L.; Doll, B. A.; Azari, K.; Hollinger, J. O.** (2005): Fracture Repair. In: *Bone Regeneration and Repair: Biology and Clinical Applications.* / Hrsg. J. R. Lieberman and G. E. Friedlaender. - Totowa, NJ: Humana Press. - ISBN:978-1-59259-863-2. S. 21-44.)
- Shapiro, F.** (1988): Cortical bone repair. The relationship of the lacunar-canalicular system and intercellular gap junctions to the repair process. *J Bone Joint Surg Am*. 70(7), 1067-81.
- Shapiro, F.** (2008): Bone development and its relation to fracture repair. The role of mesenchymal osteoblasts and surface osteoblasts. *Eur Cell Mater*. 15, 53-76.
- Singh, R.; Bleibleh, S.; Kanakaris, N. K.; Giannoudis, P. V.** (2016): Upper limb non-unions treated with BMP-7: efficacy and clinical results. *Injury*. 47, Supplement 6, S33-S39.
- Sinowatz, F.; Hees, H.** (2012): *Histologie : Kurzlehrbuch der Zytologie und mikroskopischen Anatomie*. 5. Aufl. - München: Selbstverl. - ISBN:978-00-023157-5.)
- Taguchi, K.; Ogawa, R.; Migita, M.; Hanawa, H.; Ito, H.; Orimo, H.** (2005): The role of bone marrow-derived cells in bone fracture repair in a green fluorescent protein chimeric mouse model. *Biochem Biophys Res Commun*. 331(1), 31-6.
- Takahashi, Y.; Yamamoto, M.; Tabata, Y.** (2005): Enhanced osteoinduction by controlled release of bone morphogenetic protein-2 from biodegradable sponge composed of gelatin and β -tricalcium phosphate. *Biomaterials*. 26(23), 4856-4865.
- Tang, D.; Tare, R. S.; Yang, L.-Y.; Williams, D. F.; Ou, K.-L.; Oreffo, R. O. C.** (2016): Biofabrication of bone tissue: approaches, challenges and translation for bone regeneration. *Biomaterials*. 83, 363-382.

- Thakur, A. J.** (2015): Lexicon of fracture fixation. In: Elements of Fracture Fixation /Hrsg. A. J. Thakur. - New Dehli, India: Elsevier Health Sciences. - ISBN:8131242374. S.;3.). -
- Thein-Han, W.; Xu, H. H.** (2011): Collagen-calcium phosphate cement scaffolds seeded with umbilical cord stem cells for bone tissue engineering. *Tissue Eng Part A*. 17(23-24), 2943-54.
- Tondera, C.; Hauser, S.; Kruger-Genge, A.; Jung, F.; Neffe, A. T.; Lendlein, A.; Klopffleisch, R.; Steinbach, J.; Neuber, C.; Pietzsch, J.** (2016): Gelatin-based Hydrogel Degradation and Tissue Interaction in vivo: Insights from Multimodal Preclinical Imaging in Immunocompetent Nude Mice. *Theranostics*. 6(12), 2114-2128.
- Trammell, L. H.; Kroman, A. M.** (2013): Bone and Dental Histology. - - ISBN: 9780123851895.).
- Tronci, G.; Neffe, A. T.; Pierce, B. F.; Lendlein, A.** (2010): An entropy-elastic gelatin-based hydrogel system. *Journal of Materials Chemistry*. 20(40), 8875-8884.
- Tzoneva, R.; Uzunova, V.; Apostolova, S.; Kruger-Genge, A.; Neffe, A. T.; Jung, F.; Lendlein, A.** (2016): Angiogenic potential of endothelial and tumor cells seeded on gelatin-based hydrogels in response to electrical stimulations. *Clin Hemorheol Microcirc*. 64(4), 941-949.
- Uebersax, L.; Apfel, T.; Nuss, K. M.; Vogt, R.; Kim, H. Y.; Meinel, L.; Kaplan, D. L.; Auer, J. A.; Merkle, H. P.; von Rechenberg, B.** (2013): Biocompatibility and osteoconduction of macroporous silk fibroin implants in cortical defects in sheep. *Eur J Pharm Biopharm*. 85(1), 107-18.
- Ullm, S.; Krüger, A.; Tondera, C.; Gebauer, T. P.; Neffe, A. T.; Lendlein, A.; Jung, F.; Pietzsch, J.** (2014): Biocompatibility and inflammatory response in vitro and in vivo to gelatin-based biomaterials with tailorable elastic properties. *Biomaterials*. 35(37), 9755-9766.
- von Doernberg, M. C.; von Rechenberg, B.; Bohner, M.; Grunfelder, S.; van Lenthe, G. H.; Muller, R.; Gasser, B.; Mathys, R.; Baroud, G.; Auer, J.** (2006): In vivo behavior of calcium phosphate scaffolds with four different pore sizes. *Biomaterials*. 27(30), 5186-98.
- von Rechenberg, B.; Genot, O. R.; Nuss, K.; Galuppo, L.; Fulmer, M.; Jacobson, E.; Kronen, P.; Zlinszky, K.; Auer, J. A.** (2013): Evaluation of four biodegradable, injectable bone cements in an experimental drill hole model in sheep. *Eur J Pharm Biopharm*. 85(1), 130-8.
- Weiner, S.; Traub, W.; Wagner, H. D.** (1999): Lamellar Bone: Structure–Function Relations. *Journal of Structural Biology*. 126(3), 241-255.
- Wendler, S.; Schlundt, C.; Bucher, C. H.; Birkigt, J.; Schipp, C. J.; Volk, H.-D.; Duda, G. N.; Schmidt-Bleek, K.** (2019): Immune Modulation to Enhance Bone Healing—A New Concept to Induce Bone Using Prostacyclin to Locally Modulate Immunity. 10(713).
- Whittle, B. J.; Silverstein, A. M.; Mottola, D. M.; Clapp, L. H.** (2012): Binding and activity of the prostacyclin receptor (IP) agonists, treprostinil and iloprost, at human prostanoid

receptors: treprostinil is a potent DP1 and EP2 agonist. *Biochem Pharmacol.* 84(1), 68-75.

Williams, D. F. (2009): On the nature of biomaterials. *Biomaterials.* 30(30), 5897-909.

Zeilhofer, H. U. (2007): Prostanoids in nociception and pain. *Biochem Pharmacol.* 73(2), 165-74.

Zhou, W.; Blackwell, T. S.; Goleniewska, K.; O'Neal, J. F.; Fitzgerald, G. A.; Lucitt, M.; Breyer, R. M.; Peebles, R. S., Jr. (2007): Prostaglandin I2 analogs inhibit Th1 and Th2 effector cytokine production by CD4 T cells. *J Leukoc Biol.* 81(3), 809-17.

Zhou, W.; Hashimoto, K.; Goleniewska, K.; O'Neal, J. F.; Ji, S.; Blackwell, T. S.; Fitzgerald, G. A.; Egan, K. M.; Geraci, M. W.; Peebles, R. S., Jr. (2007): Prostaglandin I2 analogs inhibit proinflammatory cytokine production and T cell stimulatory function of dendritic cells. *J Immunol.* 178(2), 702-10.

Anhang: Färbeprotokolle

Tabelle 6: Protokoll zur Vorbereitung der Knochenproben für die Kunststoffeinbettung

Fixierlösung (10% Formaldehyd)	5 Tage
Wässern mit Leitungswasser	2 Stunden
Ethanol 70%	7 Tage
Ethanol 80%	14 Tage mit Wechsel des Ethanol nach 7 Tagen
Ethanol 96%	14 Tage Wechsel des Ethanol nach 7 Tagen
Ethanol 100%	21 Tage Wechsel des Ethanol nach je 7 Tagen
Xylol	4 Tage
Präinfiltrationslösung (4°C)	4 Tage
Infiltrationslösung (4°C)	14 Tage Wechsel der Infiltrationslösung nach 7 Tagen
Polymerisationsgemisch (-4 °C)	3 Tage

Tabelle 7: Protokoll zur Entparaffinierung und Rehydrierung von Kunststoffschnitten

Entplasten		Rehydrierung	
MEA I	30 min	Ethanol 100% I	2 min
MEA II	30 min	Ethanol 100% II	2 min
MEA III	30 min	Ethanol 96%	2 min
		Ethanol 80%	2 min
		Ethanol 70%	2 min
		Aqua dest.	2 min

Tabelle 8: Färbeprotokoll für Safranin O./von Kossa Färbung

3% wässrige Silbernitratlösung (Merck, Darmstadt, Deutschland)	10 min
Spülen in Aqua dest.	3x Spülen
Natriumcarbonat-Farmaldehyd Lösung	5 min
Wässern in Leitungswasser	10 min
5% Natrium-Thiosulfat Lösung (Merck, Darmstadt, Deutschland)	5 min
Wässern in Leitungswasser	10 min
Aqua dest.	5x Eintauchen
96% Ethanol	2x 2 min
100% Ethanol	2x 2 min
Entfettung mit Xylol I/II	2x 5 min
Eindecken mit Vitro-Clud®	

Tabelle 9: Färbeprotokoll für Movat-Pentachrom Färbung

1% Alcianblau Lösung (8 GX, Sigma-Aldrich Chemie GmbH, Steinheim, Deutschland)	10 min
Spülen in Leitungswasser	10 min
Alkalischer Ethanol (10 ml Ammoniak 25% (Merck, Darmstadt, Deutschland) mit 180 ml Ethanol 96%)	60 min
Spülen mit Leitungswasser	10 min
Aqua dest.	1x Eintauchen
Weigerts Eisenhämatoxylin (Eisenhämatoxylin A und B 1:1 (Waldeck GmbH, Dicsion Chroma®, Münster, Deutschland)	10 min
Spülen mit Leitungswasser	10 min
Aqua dest.	1x Eintauchen
Brilliant-Crocein-Säurefuchsin (Brilliantcrocein R, Waldeck GmbH, Cicsion Chroma®, Münster, Deutschland)	12 min
Essigsäure 0,5% (Merck DGaA, Darmstadt, Deutschland)	Kurzes Ausspülen
Phosphorwolframsäure 5% (Siegma Aldrich, Steinheim, Deutschland)	20 min
Essigsäure 0,5% (Merck DGaA, Darmstadt, Deutschland)	1 min
Ethanol 100%	3x 2 min
Saffron du Gatinais (Siegma Aldrich, Steinheim, Deutschland) 6g in 100 ml Ethanol 100%	1 h
Entfettung mit Xylol I/II	je 5 min
Eindecken mit Vitroclud®	

Tabelle 10: Färbeprotokoll für a-sma-Färbung von Kunststoffschnitten

Spülen in Phosphatpuffer (pH 7,2) 1 Teil Phosphatpufferlösung (Waldeck GmbH, Münster, Deutschland) mit	2x 5 min
Inkubation mit Normalserum Horse (RT) (Vektor Laboratories, Burlingame, USA)	20 min
Spülen in Phosphatpuffer	2x 5 min
Inkubation mit Primärantikörper Anti-sheep in Mouse (Biologo, Kronshagen, Deutschland)	16 h über Nacht
Spülen mit Phosphatpuffer	2x 5 min
Inkubation mit biotinyliertem Sekundärantikörper mit alkalischer Phosphatase Funktion (Vektor, Laboratories, Burlingame, USA)	30 min
Spülen mit Phosphatpuffer	2x 5 min
Inkubation mit Chromogenpuffer (pH 8,3)	2x 5 min
Inkubation mit Substrat der alkalischen Phosphatase (Vektor Red Alklaine Phosphatase Kit1, Burlingame, USA), Beobachtung der Farbreaktion unter Mikroskop	Individuell, bis zu 10 min
Beendigung der Farbreaktion durch Spülen in Phosphatpuffer	2x 5 min
Spülen in Aqua dest.	5 min
Hämalaun nach Mayer (Hämalaunlösung, Merck, Darmstadt, Deutschland)	60 sek
Spülen in Aqua dest.	kurz
Spülen in Leitungswasser	2 Minuten
Aufsteigende Alkoholreihe (70%, 80%, 96%, 100%, 100%)	Je 1 min
Xylol	2x 5 min
Eindecken mit Vitro-clud®	

Tabelle 11: Färbeprotokoll für TRAP-Färbung von Kunststoffschnitten

TRAP-Puffer Auf Rührer 3,28 g Na-Acetat (Carl Roth GmbH & Co. KG, Karlsruhe, Deutschland), 2,3 g Na-Tartrat (Merck, Darmstadt, Deutschland) in in Aqua dest. lösen und auf 1 Liter auffüllen	10 min
TRAP-Färbelösung (37°C) Auf Rührer 4 ml N,N-Dimethylformamid (Sigma Alrich Chemie GmbH, Steinheim, Deutschland) mit 40 mg Naphtol AS-Mix-Phosphat (Sigma Alrich Chemie GmbH, Steinheim, Deutschland) und 240 mg Fast Red Violett LB Salt (Sigma Alrich Chemie GmbH, Steinheim, Deutschland) ansetzen und homogen rühren	16 h
Aqua dest.	spülen
Methylgrün Gegenfärbung (Methyl Green, Vector Laboratories Inc., Burlingame, USA)	5 min
Ethanol 100%	spülen
Xylol	Wenige Male eintauchen
Eindecken mit Vitroclud®	

Danksagung

Zunächst bedanke ich mich bei Prof. Dr. med. vet. Robert Klopffleisch für die Betreuung und Durchsicht der vorliegenden Arbeit.

Mein Dank gilt natürlich dem Team des Julius-Wolff-Instituts unter Leitung von Prof. Dr. Georg Duda, welches mich bei der Anfertigung dieser Arbeit betreuten, jederzeit unterstützten und mir zum wissenschaftlichen Diskurs jederzeit zur Verfügung standen.

Ein sehr großer Dank geht auch an Frau PD Dr. rer. nat. Katharina Schmidt Bleek für die externe Betreuung meiner Arbeit am JWJ, die Unterstützung bei den Operationen und die spätere Betreuung bei der Erstellung des Manuskriptes.

Im besonderen danke ich Frau Dr. med. vet. Anne-Marie Pobloth unter deren Federführung das Versuchsvorhaben stattfand, die mich anleitete, mir immer als Ansprechpartnerin zur Versuchsdurchführung und -auswertung und als Vertrauensperson zur Verfügung stand und auch die ersten Durchsichten des Manuskriptes vornahm.

Auch Frau Dr. med. vet. Hanna Schell danke ich für die Unterstützung im Operationssaal.

Meiner Mitdoktorandin Dr. med. vet. Elisabeth Huber danke ich für die tatkräftige Unterstützung im OP, den steten Diskurs und der gemeinsamen Nutzung der Kontrollproben.

Ein großer Dank geht zudem an Marzenna Princ, Sabine Stumpf und Gabriele Korus, die mich bei der Aufbereitung der Knochenproben für die Histologie begleiteten. Ebenso an Mario Thiele für die Unterstützung am Micro-CT, seine genialen Makros und den IT Support.

Auch bedanken möchte ich mich bei den Mitarbeitern der Tierexperimentellen Einrichtungen der Charité für die fürsorgliche Betreuung der Versuchstiere.

Auch danke ich Dr. Bernhard Sörensen und meinem Mitdoktoranden Lennart Sörensen, die mir in meiner Zeit in Berlin und im Verlauf der Erstellung dieser Arbeit eine erste berufliche Heimat boten.

Ein großer Dank gilt meinen Eltern Marina und Ulrich Kolarczik, die mich - meist im Stillen - aber stets verlässlich moralisch wie finanziell unterstützten.

Ich danke meinen Freunden und Geschwistern, die die Zeit in Berlin für mich unvergesslich bleiben lassen.

Schließlich danke ich natürlich meiner geliebten Ehefrau Hannah Wolfgang, ohne deren sanften Druck ein Abschluss dieser Arbeit kaum vorstellbar gewesen wäre.

Eigenständigkeitserklärung

Hiermit bestätige ich, dass ich die vorliegende Arbeit selbstständig angefertigt habe.

Ich versichere, dass ich ausschließlich die angegebenen Quellen und Hilfen in Anspruch genommen habe.

Stuttgart, den 25.02.2021

Nicolai Wolfgang (geb. Kolarczik)