1 Einleitung

1.1 Chronische Bauchschmerzen im Kindesalter

Wiederkehrende Bauchschmerzen zählen zu den häufigsten Beschwerdebildern im Kindesalter und sind oftmals Ursache wiederholter Arztbesuche und Krankenhausaufenthalte. Die Prävalenz unter Kindern und Jugendlichen wird von den meisten Autoren mit mindestens 10 % angegeben. So ging Preier (**35**) 1986 davon aus, jedes 8. bis 9. Kind (11 – 12,5 %) im schulpflichtigen Alter leide unter ihnen. Turck (**51**) schrieb 1996, 10 – 15 % aller Kinder im Alter von 5 bis 15 Jahren seien betroffen. Auch im laufenden Jahrzehnt gleichen sich die Zahlen: Nygaard (**31**) geht von 10 % aus, Walker (**54**) legt 15 % zugrunde. Berger (**3**) und El-Matary (**14**) sprechen unabhängig voneinander sogar von bis zu 25%. Der Altersgipfel soll bei 11-12 Jahren liegen.

Die erste Studie zu rezidivierenden Bauchschmerzen im Kindesalter wurde 1958 von Apley und Naish (**1**) publiziert. Sie betrachteten die Beschwerden als rezidivierend, wenn mindestens drei Schmerzepisoden mit Beeinträchtigung des täglichen Lebens innerhalb der letzten drei Monate aufgetreten waren. Ursprünglich war diese Definition nur als Auswahlkriterium für weitere Studien gedacht. Der Terminus „recurrent abdominal pain“ wurde jedoch in der Folge im klinischen Alltag zunehmend auf alle Kinder angewendet, die an Bauchschmerzen ohne erkennbaren Ursprung litten.
In dieser Studie kamen Apley und Naish zu dem Ergebnis, dass lediglich bei etwa 8 % der Patienten eine organische Erkrankung diagnostiziert werden kann.
Vergleichbare Ergebnisse findet man bis heute in vielen Publikationen (**3, 54**).
Allerdings konnten El-Matary et al. (**14**) laut einer Veröffentlichung aus dem Juli 2004 in einem Kollektiv aus 103 Kindern gemäß der obigen Definition in 30 % der Fälle eine organische Ursache ausmachen. Sie begründen dies mit den diagnostischen Neuerungen seit Apley und Naish. Die häufigsten Diagnosen lauteten dabei:

- gastroösophagealer Reflux (8,7 %)
- Infektion mit H. pylori (7,8 %)
- Morbus Crohn (6,9 %)
- Zöliakie (3,6 %)

Die Herausforderung des behandelnden Arztes besteht nach wie vor darin, keine der seltenen organischen Ursachen der Beschwerden zu verkennen. Dies wird dadurch erschwert, dass anhand von Anamnese und Befund sowie der häufigen Begleitsymptome Blässe, Müdigkeit, Übelkeit, Erbrechen und Kopfschmerzen eine Zuordnung des Patienten zu einer der beiden Gruppen in der Regel nicht mit Sicherheit möglich ist. Gleichzeitig ist aber der ungezielte und oftmals ausufernde Einsatz weiterer diagnostischer Mittel (z.B. Klinische Chemie, Radiologie, Gastroskopie / Coloskopie) nicht von nachgewiesenem Nutzen und stellt dann lediglich eine vermeidbare Belastung der Kinder und ihrer Angehörigen dar.
Erst 41 Jahre nach Apley und Naish wurde 1999 im Rahmen der überarbeiteten Rom-Kriterien eine differenziertere Betrachtung chronischer kindlicher Bauchbeschwerden veröffentlicht. Angestrebt wird hier eine vorwiegend von den Beschwerden ausgehende Differenzierung in der Hoffnung, aufwendige und kostspielige Diagnostik zum Ausschluss organischer Ursachen möglichst gering zu halten.

Vorangegangen war 1994 eine Klassifikation funktioneller abdomineller Beschwerden des Erwachsenen, die als Rom I bekannt ist.
Die Idee hierzu kam Thompson (**50**)1984 während des 12. internationalen Kongresses für Gastroenterologie, wo er den Vorsitz bei einem der ersten internationalen Symposien zum Reizdarmsyndrom innehatte. Ausschlaggebend war der unerwartete Andrang, dem die zugewiesenen Räumlichkeiten bei weitem nicht gerecht wurden. Gemeinsam mit Torsoli stellte er daraufhin ein Team zusammen mit dem Ziel, Richtlinien für die Diagnostik und die Durchführung weiterer Studien zum Reizdarmsyndrom zu erarbeiten. Vier Jahre später wurden diese auf dem 13. Kongress vorgestellt.
Als nächstes sollte die etwaige Möglichkeit der Bildung von Untergruppen angegangen werden. Noch während der Planungsphase beschloss man eine Ausdehnung des Projekts auf sämtliche funktionellen gastrointestinalen Beschwerden gegliedert nach anatomischen Regionen: ösophageal, gastroduodenal, biliär und anorektal.
Das Ergebnis wurde 1994 von Drossman et al. publiziert und trägt den Titel:
„The Functional Gastrointestinal Disorders: Diagnosis, Pathophysiology and Treatment; A Multinational Consensus.“
Dies sind die ursprünglichen Rom-Kriterien.

Nach weiteren 5 Jahren wurde 1999 mit „Rom II“ eine überarbeitete Fassung veröffentlicht. Diese enthielt erstmals auch eine von Rasquin-Weber et al. erstellte Klassifikation vergleichbarer Beschwerden im Kindesalter (**36**). Hiervon erhoffen sich die Autoren neue Erkenntnisse über die Entstehung und den Verlauf der funktionellen gastrointestinalen Beschwerden.
Auf eine organbezogene Unterteilung der Beschwerdebilder wie beim Erwachsenen wurde beim Kind aus folgenden Gründen verzichtet.
Zunächst ist der Körper des Kindes im Rahmen der Entwicklung steten Veränderungen unterworfen. Einige funktionelle Störungen sind hierbei mit bestimmten körperlichen Entwicklungsphasen assoziiert. Als Beispiel sei die Regurgitation genannt. Es kommen aber auch äußere Ursachen in Frage. So ist zum Beispiel kindlicher Stuhlverhalt oftmals auf übertrieben ehrgeizige Versuche der Eltern zurückzuführen, das Kind frühzeitig an den Toilettengang zu gewöhnen.
Ein weiterer Unterschied zum Erwachsenen ist, dass Kinder je nach Alter die Symptome - wenn überhaupt - weniger detailliert schildern. Eine Zuordnung zu bestimmten Organen ist dann oft nicht möglich. Deshalb entschloss man sich für eine Klassifikation, die auf vom Kind angegebenen oder von den Eltern beobachteten Beschwerden fußt.
Die funktionellen Bauchbeschwerden des Kindes wurden demnach in vier Kategorien untergliedert:

- Erbrechen
- Abdominelle Schmerzen
- Funktionelle Diarrhoe
- Störungen der Defäkation

Im Rahmen der 2006 erschienenen Aktualisierung Rom III legten Rasquin et al. (**37, 38**) eine überarbeitete Fassung vor. Die Autoren stellen hierbei fest, dass Sie nur auf eine begrenzte Zahl an neuen Publikationen zurückgreifen konnten.
Wesentliche Änderung seit 1999 ist die Unterteilung der Patienten in Neugeborene und Kleinkinder unter vier Jahren und Kinder und Jugendliche mit mindestens vier Jahren. Zudem werden erstmals seit Apley und Naish einige Beschwerdebilder derart definiert, dass ein Andauern der Symptome über zwei statt bisher drei Monate die Diagnose rechtfertigt.

In der Entscheidung, eine Unterteilung nach Symptomen vorzunehmen, sehen sich die Autoren bestätigt. Dies gelte ins besondere für die Kategorie der abdominellen Schmerzen.
In der Gruppe der Kinder und Jugendlichen ab vier Jahren, in die sich das Patientenkollektiv der vorliegenden Schrift einfügt, werden jetzt noch drei Kategorien nach Symptomen unterschieden:

- Erbrechen und Aerophagie
- Schmerzbezogene abdominelle Beschwerden
- Obstipation und Inkontinenz

Auf die für die vorliegende Schrift relevante Kategorie der schmerzbezogenen Beschwerden soll hier näher eingegangen werden.

Schmerzbezogene abdominelle Beschwerden

Beim Erstellen dieser Kategorie kamen die Autoren überein, Apleys Kriterien der rezidivierenden Bauchschmerzen im Kindesalter (Recurrent abdominal pain of childhood, RAP) zu verwerfen, da sie sie als zu allgemein erachten.
Von einer strengeren Unterscheidung verspricht man sich mehr Erkenntnisse über die jeweilige Pathogenese und möglichst differenzierte therapeutische Ansätze.
Im Ergebnis wurden fünf Beschwerdebilder definiert:

- Funktionelle Dyspepsie
- Reizdarmsyndrom
- Abdominelle Migräne
- Funktionelle abdominelle Schmerzen
- Funktionelles abdominelles Schmerzsyndrom

Funktionelle Dyspepsie

Funktionelle Dyspepsie manifestiert sich mit Schmerzen oder Unwohlsein im oberen Abdomen. Unter den Begriff „Unwohlsein“ fallen dabei Völlegefühl, vorzeitige Sättigung, Blähbauch, Aufstoßen, Übelkeit und Ekelgefühl, Würgen und Erbrechen.
Bei einem Kind, welches zur Schilderung der Beschwerden ausreichend gereift ist, müssen folgende Punkte innerhalb der letzten 2 Monate wöchentlich vorgelegen haben:

1) Andauernder oder rezidivierender Schmerz oder Unwohlsein oberhalb des Nabels
2) Kein Hinweis auf eine strukturelle, entzündliche, metabolische oder neoplastische Veränderung als Ursache der Symptome
3) Kein Hinweis, dass die Beschwerden durch die Defäkation gelindert werden oder mit einer Veränderung von Stuhlkonsistenz oder –frequenz einhergehen.

Reizdarmsyndrom

Beim Reizdarmsyndrom stehen Unwohlsein und Bauchschmerzen in zeitlichem Zusammenhang mit der Defaekation, Änderung der Stuhlgewohnheiten oder Störungen der Defaekation. 20 bis 45% der heranwachsenden sollen Symptome aufweisen, die mit dem Reizdarmsyndrom vereinbar sind.
Ein Reizdarmsyndrom liegt vor, wenn in den letzten 2 Monaten wöchentlich folgende Beschwerden aufgetreten sind:

1) Abdominelles Unwohlsein oder Bauchschmerzen mit zwei der drei folgenden Kriterien:

- Abklingen der Symptome unter der Defaekation
- Beschwerden, die mit Änderung der Stuhlfrequenz einhergehen
- Beschwerden, die mit Änderung der Stuhlform einhergehen

2) Es liegen keine metabolischen, entzündlichen, neoplastischen oder strukturellen Veränderungen vor, die die Beschwerden erklären.

Abdominelle Migräne

Dieses Krankheitsbild ist charakterisiert durch paroxysmal auftretende, nicht kolikartige Bauchschmerzen mit Schwerpunkt in der Mittellinie. Sie halten über mehrere Stunden an und sind tlw. durch Kopfschmerzen begleitet.
Folgende Kriterien sichern die Diagnose:

1) Mindestens zwei Episoden paroxysmaler Bauchschmerzen in den letzten 12 Monaten mit Schwerpunkt in der Mittellinie und einer Dauer von mindestens 1 Stunde bis hin zu mehreren Tagen.

2) Dazwischen liegen Intervalle von mehreren Wochen bis Monaten bei gewohnter Gesundheit.
3) Der Schmerz ist stark genug, um die tägliche Lebensführung zu beeinträchtigen.
4) Hinweise für eine strukturelle, entzündliche, neoplastische oder metabolische Veränderung von zentralem Nervensystem oder Magen-Darm-Trakt liegen nicht vor.
5) Zudem müssen zwei der folgenden Symptome vorliegen:

- Appetitlosigkeit
- Übelkeit
- Erbrechen
- Kopfschmerzen während der Episoden
- Photophobie während der Episoden
- Blässe

Zusätzlich können Migräne und Reisekrankheit in der Eigen- und Familienanamnese bekannt sein.

Funktionelle abdominelle Schmerzen / Funktionelles abdominelles Schmerzsyndrom

Es sei zuerst darauf hingewiesen, dass die Bezeichnung „funktionelle abdominelle Schmerzen“ kein Synonym für Apleys „rezidivierende abdominelle Schmerzen des Kindesalters“ darstellt.
Die Schmerzen manifestieren sich für gewöhnlich periumbilical und lassen sich nicht mit bestimmten Tätigkeiten in Verbindung bringen. Teilweise hindern die Schmerzen die Patienten am Einschlafen, aber nur selten erwachen die Patienten aufgrund der Beschwerden. Einige dieser Kinder legen perfektionistische Züge an den Tag, während andere oft an verkannten Lernstörungen leiden. Im Allgemeinen findet sich sowohl bei den Kindern als auch ihren Eltern ein ausgeprägtes Leistungsdenken.
Folgende Bedingungen müssen für die Diagnose funktioneller abdomineller Schmerzen über 2 Monate wöchentlich erfüllt sein:

1) Kontinuierliche oder in Episoden auftretende Bauchschmerzen
2) Die diagnostischen Kriterien anderer funktioneller gastrointestinaler Beschwerden werden nicht erfüllt.

3) Es gibt keinen Anhalt für metabolische, entzündliche, strukturelle oder neoplastische Veränderungen

Als eine Sonderform wurde das funktionelle abdominelle Schmerzsyndrom definiert. Hier liegen neben den Bauchschmerzen

1) eine Beeinträchtigung der täglichen Lebensführung und / oder
2) zusätzliche somatische Symptome wie Kopfschmerzen, Gliederschmerzen oder Schlafstörungen vor.

Rasquin et al. sprechen zu den jeweiligen Beschwerdebildern auch Empfehlungen zu Diagnostik und Therapie aus. Die Diagnostik umfasst dabei je nach Symptomen Blutuntersuchungen, Sonographie des Abdomens oder endoskopische Untersuchungen zum Ausschluss organischer Veränderungen. Die empfohlene Therapie beinhaltet z.B. Protonenpumpen-Inhibitoren, Antihistaminika, Prokinetika oder Antidepressiva, teilweise werden aber auch diätetische Maßnahmen (z. B. Erhöhung des Ballaststoffanteils der Nahrung nach der Formel „5g + Alter in Jahren“) angeraten.
Immer wieder beschreiben die Autoren bei den Kindern und auch deren Angehörigen psychologische Auffälligkeiten wie Angststörungen oder übertriebenes Leistungsdenken. Diese kämen teils als Ursache teils als Folge der andauernden Bauchbeschwerden in Frage. Eine psychologisch-psychiatrische Betreuung soll hier die Ursachen angehen aber auch Angst- und Schmerzerleben bei letztlich nicht greifbarer Herkunft der Symptome mindern.

Das Angehen chronischer Bauchschmerzen wird trotz Veröffentlichung der Klassifikation von Rom weiterhin kontrovers diskutiert.
Im Jahr 2005 erschien in *Pediatrics* eine Metaanalyse des *Subcommittee on Chronic Abdominal Pain* (**48**) der *North American Society of Pediatric Gastroenterology*, in die auch Rom II einbezogen wurde. Die Autoren stellen fest, dass Symptome wie Gewichtsverlust, gastrointestinale Blutung, Fieber, Diarrhoe und Erbrechen gehäuft mit einer organischen Erkrankung einhergehen. Die Art der Schmerzen und das Auftreten von Begleitsymptomen wie Gliederschmerzen, Übelkeit und Kopfschmerzen erlauben es ihres Erachtens jedoch nicht, zwischen organischen und funktionellen Beschwerden zu unterscheiden. Auch Depressionen, Angststörungen und traumatische Ereignisse in

der Eigen- und Familienanamnese können sie weder organischen noch funktionellen Beschwerden als typisches Merkmal zuordnen.
Die vorliegenden Studien zu Therapieoptionen wurden ebenfalls als unzureichend eingestuft. Empfehlungen für die Behandlung wurden aus ihnen nicht abgeleitet.
Drossman (**13**), einer der Verfasser der Rom-Kriterien, geht dennoch davon aus, dass mit Rom III nun neue Standards für Diagnostik und Therapie funktioneller Bauchschmerzen definiert wurden.
Auffällig ist, dass in den Publikationen zu Rom II und III eine etwaige operative Therapie nicht in Betracht gezogen wird. Sie wird hier nicht einmal diskutiert.
Die Autoren der Metaanalyse in *Pediatrics* halten hingegen den Nutzen einer operativen Therapie ausdrücklich für nicht erwiesen. Sie zitieren eine Studie von Stringel (**45**), im Rahmen derer 10 von 13 Patienten im Verlauf einer diagnostischen Laparoskopie von ihren Schmerzen befreit wurden.
Stringels Untersuchung galt primär dem möglichen Nutzen der Laparoskopie zur Abklärung unklarer Bauchschmerzen. Als Ursache der Beschwerden fanden sich auch internistische und gynäkologische Diagnosen wie entzündliche Darmerkrankungen, Salpingitiden und Ovarialzysten. Er empfiehlt jedoch abschließend die Appendektomie, sofern sich keine andere Erklärung findet. Es sei dann auch eine makroskopisch unauffällige Appendix zu entfernen.
Weitere Studien zu operativen Ansätzen in der Therapie wiederkehrender Bauchschmerzen gibt es laut *Pediatrics* nicht. Dennoch findet in den dort empfohlenen Zielsetzungen künftiger Studien die chirurgische Option keine Erwähnung.

Dies mag daran liegen, dass eine Erkrankung der Appendix als mögliche Ursache chronischer Bauchschmerzen gerade aus internistisch-pädiatrischer Sicht umstritten ist. So schreiben auch Peitz und Malfertheiner (**34**) derartige Symptome dem Reizdarmsyndrom oder dem funktionellen abdominellen Schmerzsyndrom zu und betonen, dass für die an solchen Patienten überdurchschnittlich häufig vorgenommene Appendektomie aus internistischer Sicht keine Indikation besteht. Eine in den letzten Jahren gewachsene Bereitschaft, bei Kindern mit Bauchschmerzen die Indikation zur Appendektomie zu stellen, wird auch von chirurgischen Autoren beschrieben und von diesen mit der Einführung der Laparoskopie in Verbindung gebracht (**27, 46**). Wie schon erwähnt, mangelt es jedoch an kinderchirurgischen Studien zum Vergleich. Betrachtet man Untersuchungen an erwachsenen Patienten, so bleibt die Empfehlung von

Stringel et al., im Zweifelsfall auch eine unauffällige Appendix zu entfernen, nicht unwidersprochen. Zwar gehen sowohl Becker als auch Chiarugi (**2, 8**) davon aus, dass bei etwa 60 % der makroskopisch blanden Appendices mikroskopische Auffälligkeiten entdeckt werden können. Sie erwarten nach Appendektomie in der Mehrheit der Fälle Beschwerdefreiheit. Lyons et al. (**26**) erzielten in einer gynäkologischen Studie bei 81% eine Besserung der Symptome. Doch gibt es auch Autoren, die zum Belassen der „normalen" Appendix raten, da es hierbei in Vergleichen nicht seltener zum postoperativen Abklingen der Symptome kam (**5, 7, 28, 49**).
Letztlich beruht die Entscheidung zur Operation noch immer auf der Einschätzung von Anamnese und körperlicher Untersuchung durch den Chirurgen. Vermeintliche Sicherheit liefert erst die Begutachtung der Appendix durch den Pathologen, wobei nur die Bestätigung akuter entzündlicher Veränderungen eindeutig eine korrekte Indikationsstellung bescheinigt. Die Existenz einer nicht-akuten Appendizitis wird hingegen kontrovers diskutiert. Zwar liegen Studien an Patienten mit chronischen Bauchschmerzen vor, die histologische Veränderungen im Sinne einer chronischen oder rezidivierenden Appendizitis beschreiben. Doch sind diese als mögliche Schmerzursache nicht allgemein anerkannt. Während Schramm (**42**) bei chronischer oder chronisch-rezidivierender Entzündung im histologischen Befund die präoperative Diagnose in Frage gestellt sieht, halten Paredes Esteban et al. (**33**) auch die klinische Existenz der chronischen Appendizitis für wahrscheinlich. Sie räumen jedoch ein, dass ihr Eindruck einer durch Appendektomie erreichten Schmerzfreiheit nicht auf objektiven Daten beruht. Auch Leardi (**25**) geht von der Existenz einer chronischen Entzündung aus und sah postoperativ an 33 Patienten in 81,8 % der Fälle Beschwerdefreiheit. Stroh (**46**) gibt den Anteil an postoperativ schmerzfreien Kindern mit histologisch chronischer Appendizitis mit 83 % an, macht jedoch retrospektiv in 56,5 % der Fälle andere Erkrankungen für die Symptome verantwortlich. Mussack (**30**) schließlich sah an ¾ seiner Patienten mit nicht-akuten Bauchschmerzen die histologischen Kriterien einer chronischen Appendizitis erfüllt und beschreibt zu 93 % subjektives Wohlbefinden postoperativ.
Auch Morgenstern (**29**) gelangt in seiner Dissertation an der Klinik für Kinderchirurgie der Charité – Universitätsmedizin Berlin nach histologischer Untersuchung der Präparate aus 495 Appendektomien zu der Überzeugung, dass es das Krankheitsbild der chronischen Appendizitis gibt. Hierbei wiesen 135 Präparate keine Zeichen einer akuten Entzündung auf. Die vorliegende Dissertationsschrift soll nun im Rahmen des

Projektes „Appendizitis im Kindesalter“ der Frage nachgehen, ob in diesen Fällen die operative Therapie die Patienten von den Schmerzen befreien konnte, welche der Indikationsstellung zugrunde lagen. Es liegen bisher zu dieser Fragestellung nur wenige Untersuchungen mit nur sehr kleinen Patientenzahlen vor.

1.2 Anatomie und Histologie der Appendix (6, 12, 24, 39, 43)

Die Appendix vermiformis entspringt zumeist ca. 2,5 cm unterhalb der Valvula ileo-coecalis unter plötzlicher Minderung des Kalibers seitlich aus dem Zäkum. Bei 2-3 % der erwachsenen Bevölkerung geht sie jedoch trichterförmig im Sinne einer konischen Verjüngung aus dem tiefsten Punkt des Zäkums hervor. Am Zugang zur Appendixlichtung, dem Ostium appendicis vermiformis, bildet in seltenen Fällen eine Schleimhautfalte die Gerlach-Klappe.

Abbildung 1.1 Ostium appendicis vermiformis vom Zäkum aus gesehen

Thomas Schmidt, Medicalpicture GmbH, Köln

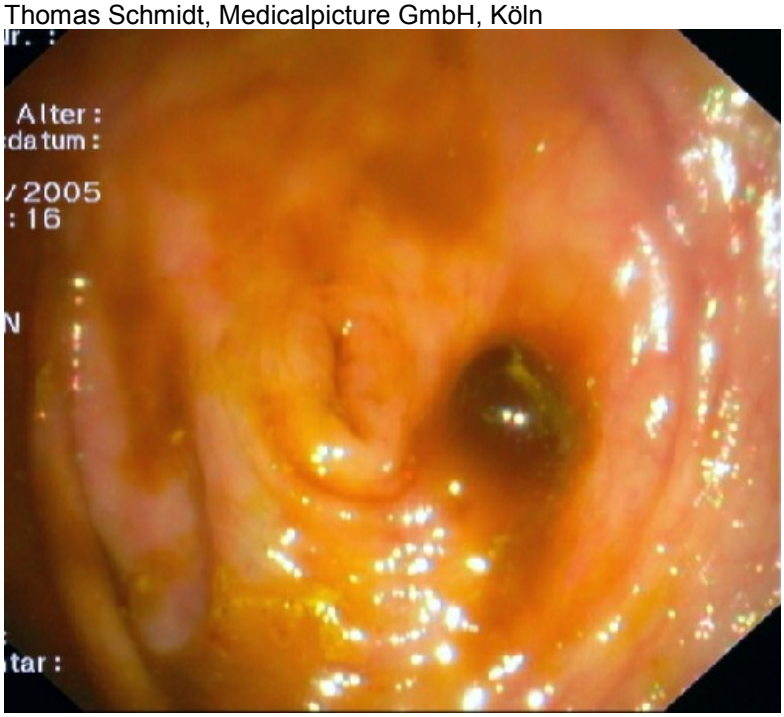

Die Angaben zur Länge der Appendix variieren je nach Autor zwischen 6 und 10 cm, der mittlere Durchmesser beträgt 1 cm. Ihr Ursprungsort projiziert sich in der Regel auf den McBurney-Punkt der vorderen Bauchwand. Dieser liegt an der lateralen Drittelgrenze auf einer Linie zwischen Nabel und Spina iliaca anterior superior. Bei Vorliegen einer akuten Appendizitis lassen sich hier durch den Untersucher typischerweise heftiger Druckschmerz und Abwehrspannung auslösen.

An der Basis der Appendix laufen die drei Taenien des Zäkums sternförmig zusammen und bilden in der Appendixwand eine geschlossene äußere Längsmuskelschicht. Daher kann intraoperativ die Abgangsstelle der Appendix am Verlauf der Taenia libera

aufgesucht werden. Die Appendix besitzt einen vollständigen Mesenterialüberzug, dessen Duplikatur als Mesoappendix bezeichnet wird. In der Mesoappendix verläuft die Arteria appendicularis. Sie führt der Appendix arterielles Blut aus der Arteria ileo-colica zu. Da zwischen ihren Endästen keine Arkaden bestehen, stellt die Arteria appendicularis funktionell eine Endarterie dar. Im Rahmen der Appendektomie wird die Arteria appendicularis unterbunden.
Die freie Beweglichkeit der Appendix an ihrem Meso bedingt ihre verschiedenen Lagevarianten.

- Retrozäkale Kranialposition (65 %): Die Appendix ist hinter dem Zäkum nach oben geschlagen und liegt im Recessus retrocaecalis.
- Kaudalposition (30 %): Die Appendix ragt in das kleine Becken hinein. Dabei kann sie bei der Frau in enge Nachbarschaft mit dem rechten Ovar geraten.
- Anterozäkale Position: Die Appendix ist vor dem Zäkum nach oben geschlagen.
- Medialposition: Die Appendix liegt zwischen den Dünndarmschlingen.
- Lateralposition. Die Appendix liegt zwischen der lateralen Bauchwand und dem Zäkum.

Histologisch gleicht der Wandaufbau der Appendix im wesentlichen dem des Kolons. So findet sich eine Tunica muscularis, die aus dem äußeren Stratum longitudinale und dem inneren Stratum circulare besteht. Zum Lumen hin folgt die bindegewebige Tela submucosa. Den Abschluss bildet die Tunica mucosa. Sie gliedert sich in Lamina muscularis, Lamina propria und Lamina epithelialis mucosae. In der Appendix finden sich wie im Kolon lediglich Krypten. Zotten kommen hier im Gegensatz zum Dünndarm nicht vor.

Die Lamina epithelialis mucosae weist neben Becherzellen und hochzylindrischem Epithel in der Tiefe der Krypten auch folgende Zellen auf:

- Panethzellen, deren Sekret eine antibakterielle Wirkung zugeschrieben wird.
- Enterochromaffine Zellen. Sie enthalten Serotonin, welches die glatte Muskulatur in Darmwand und Gefäßen zur Kontraktion anregt.
- APUD (*A*mine *P*recursor *U*ptake and *D*ecarboxylation) –Zellen. Die von ihnen gebildeten biogenen Amine und Polypeptidhormone sind an der Steuerung von Sekretion und Peristaltik beteiligt.

Abbildung 1.2 Panethzellen am Kryptengrund

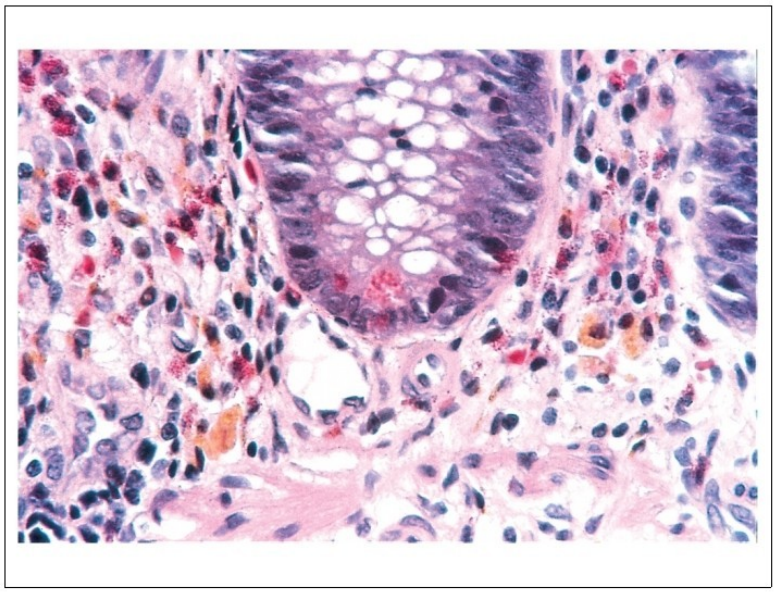

Copyright © 2007 by Lippincott Williams & Wilkins, a Wolters Kluwer business.
Histology for Pathologists, Third Edition by Stacey E. Mills.

In der Tela submucosa liegen zahlreiche Lymphfollikel. Charakteristisch für die Appendix ist, dass hier die Lymphfollikel häufig die Lamina muscularis mucosae durchdringen. Mit ihren großen Keimzentren und der zur Lichtung hin betonten Lymphozytenschale ähneln die Follikel vom Aufbau her den Tonsillen.

Abbildung 1.3 Lymphfollikel im Appendixquerschnitt

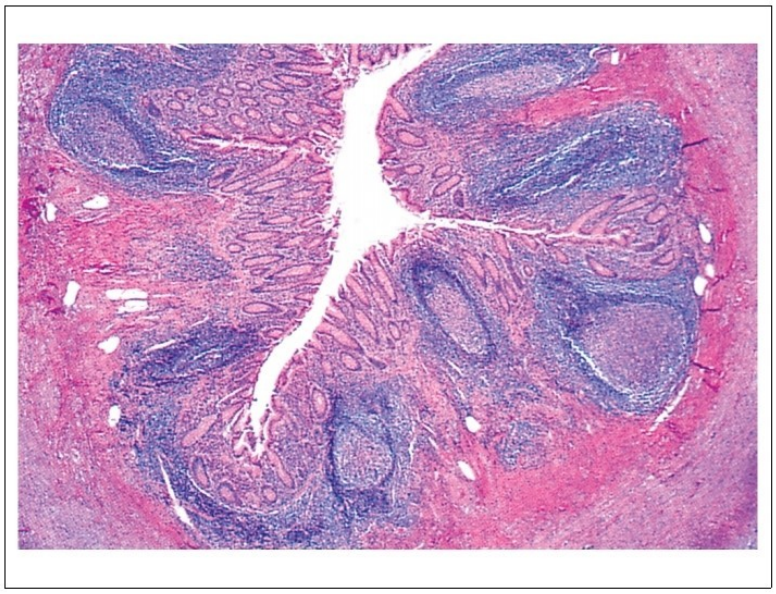

Copyright © 2007 by Lippincott Williams & Wilkins, a Wolters Kluwer business.
Histology for Pathologists, Third Edition by Stacey E. Mills.

Ebenfalls in der Tela submucosa liegt der Plexus submucosus (Meißner-Plexus). Er innerviert Drüsen und die Lamina muscularis mucosae.

Abbildung 1.4 Ganglion im Plexus submucosus

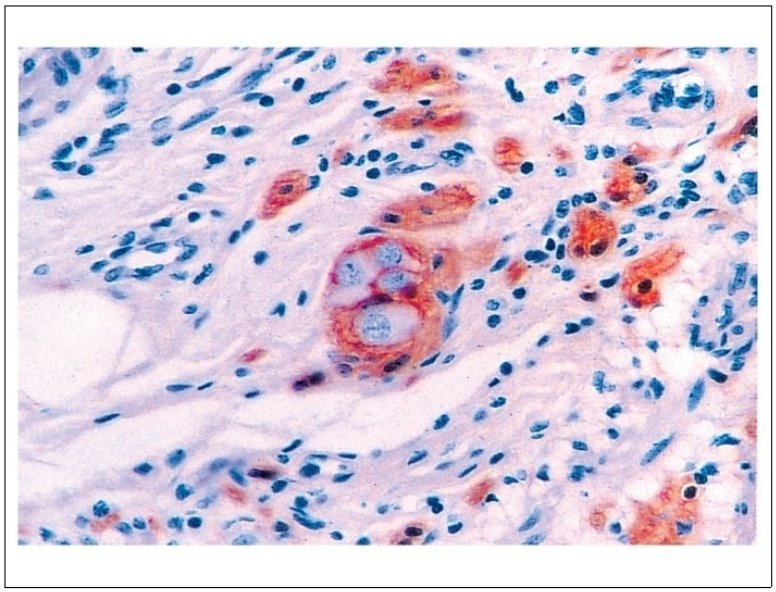

Copyright © 2007 by Lippincott Williams & Wilkins, a Wolters Kluwer business.
Histology for Pathologists, Third Edition by Stacey E. Mills.

Die Tunica muscularis der Appendix verfügt wie schon erwähnt im Gegensatz zum Zäkum über eine geschlossene äußere Längsmuskulatur. Sie entsteht an der Basis der Appendix unter schlingenförmiger Vereinigung der drei Tänien des Zäkums. Die Muskelzellen der äußeren Längsmuskulatur verlaufen auf die Appendixspitze zu und durchflechten sich hier mit der inneren Ringmuskelschicht.

Die Innervation der Tunica muscularis erfolgt durch den Plexus myentericus (Auerbach-Plexus). Er breitet sich flächenhaft in der Bindegewebslamelle zwischen Ring- und Längsmuskellage aus.

Abbildung 1.5 Schwann'sche Zellen im Plexus myentericus

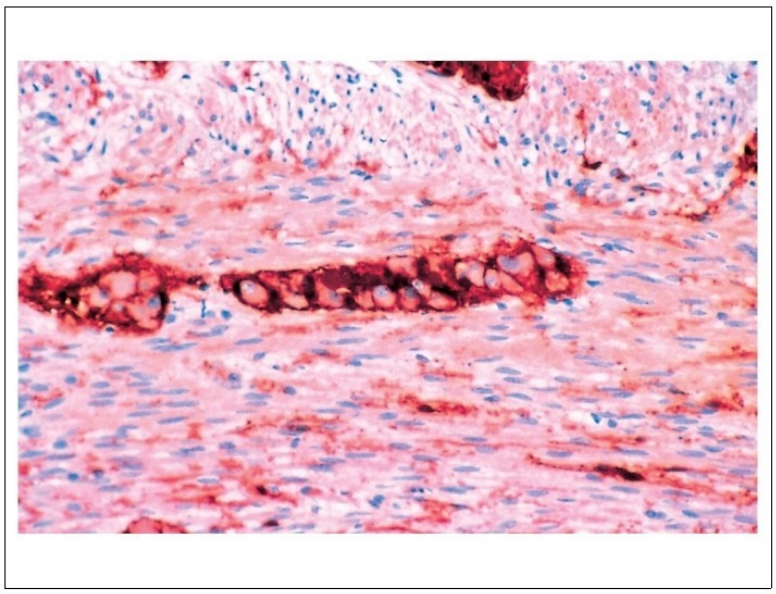

Copyright © 2007 by Lippincott Williams & Wilkins, a Wolters Kluwer business.
Histology for Pathologists, Third Edition by Stacey E. Mills.

Lange Zeit wurde die Appendix lediglich als ein Teil des Zäkums aufgefasst, welcher sich mit der abnehmenden Bedeutung pflanzlicher Kost zurückentwickelt hat. Diese Einschätzung beruhte auf der Beobachtung, dass das Zäkum herbivorer Spezies stärker ausgeprägt ist. Auch betrachtete man die zahlreichen Lymphfollikel als eine Reaktion auf eine Gewebsschädigung. Inzwischen wird jedoch davon ausgegangen, dass es mit der abnehmenden Bedeutung für die Verdauung pflanzlicher Kost zu einem Funktionswechsel kam. Nach heutiger Sicht ist die Appendix ein Teil des darmassoziierten lymphatischen Gewebes, und die Lymphfollikel sind primär in ihrem Bauplan enthalten.

1.3 Pathologie der akuten Appendizitis (6, 12, 24, 39, 43)

Die akute Appendizitis ist die häufigste entzündliche Erkrankung des Bauchraums. Gleichzeitig ist sie die häufigste Ursache des akuten Abdomens im Kindesalter. Die Inzidenz beträgt hierzulande etwa 100 / 100000 / Jahr. Dabei muss jedoch berücksichtigt werden, dass in den meisten Statistiken Appendektomie und Appendizitis unter Missachtung der histologischen Diagnose gleichgesetzt werden. Der Altersgipfel liegt im zweiten und dritten Lebensjahrzehnt, wobei Männer 1,35-mal häufiger erkranken als Frauen.

Abbildung 1.6 Akute Appendizitis

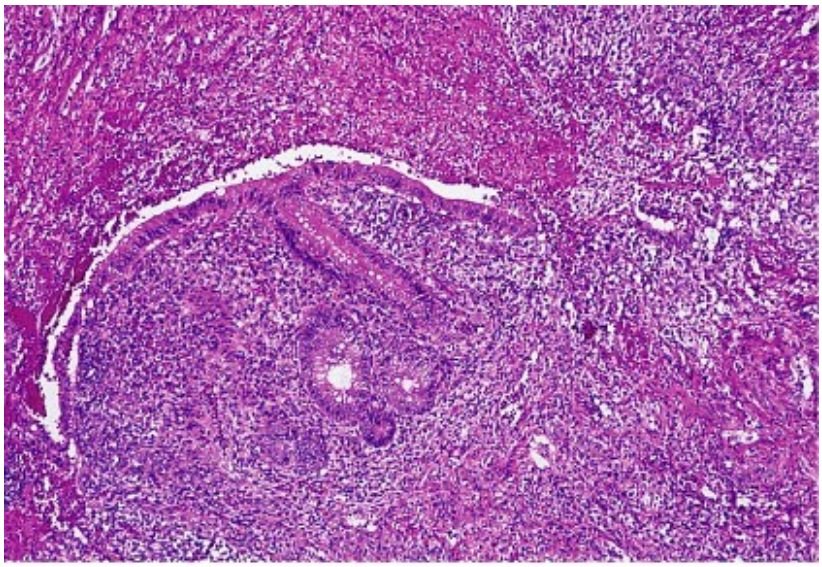

© Elsevier Inc 2004 Rosai and Ackerman's Surgical Pathology 9e

Die bakterielle Infektion der Appendix erfolgt im Regelfall enterogen. Hierfür spricht, dass die Appendixflora bei Appendizitis sich nicht signifikant von der des Gesunden unterscheidet. Doch auch eine hämatogene Infektion wird als seltene Ursache diskutiert.

Als bedeutender ätiologischer Faktor wird heute die Obstruktion der Lichtung betrachtet. Diese wird durch mehrere Faktoren begünstigt. So beschrieb Rössle 1927 das Fehlen einer gerichteten Peristaltik. Lediglich unkoordinierte Kontraktionen der glatten Muskulatur ließen sich im Experiment auslösen.

Nach Stelzner und Lierse führt eine Dilatation des Zäkums zum Verschluss der Appendixöffnung. Hierbei können Muskulatur und Bindegewebe des Zäkums

annähernd bis zum völligen Verstreichen der Plicae semilunares gedehnt werden. In der Appendix hingegen verhindern die geschlossene Muskulatur, die Anordnung des Bindegewebsgerüstes als quergestelltes Scherengitter und die großen, dicht gepackten Follikel nahezu jede Dehnung.

Auch steigen Zahl und Größe der Lymphfollikel bis zur zweiten und dritten Lebensdekade unter sternförmiger Einengung des Appendixlumens an. Im weiteren Leben ist diese Entwicklung rückläufig. Es fällt auf, dass der Zeitraum der größten Follikelausdehnung mit dem Altersgipfel der akuten Appendizitis zusammenfällt.

Schließlich begünstigt die teilweise vorhandene Gerlach-Klappe die Verlegung des Appendixostiums.

Folge der Obstruktion können die Stase des Inhaltes und die Bildung von Kotsteinen sein. Diese können ebenso wie Oxyuren und verschluckte Fremdkörper zu einem Sekretstau und einer Vermehrung der Standortflora führen. Dem nachfolgend ansteigenden intraluminalen Druck kann die Appendix aufgrund Ihrer Wandstruktur kaum nachgeben. Der zunehmende Druck auf die Appendixwand beeinträchtigt deren Perfusion. Zudem verfügt die Arteria appendicularis in Ermangelung von Arkaden über keine funktionelle Reserve, so dass ischämische Wandschäden leicht resultieren.

Der histologische Verlauf der akuten Appendizitis wird nach Aschoff in fünf Stadien eingeteilt. Diese können fließend ineinander übergehen und auch unterschiedlich rasch aufeinander folgen.

Der <u>appendizitische Primäraffekt</u> ist das initiale Stadium, nur hier besteht noch die Möglichkeit der Restitutio ad integrum. Es findet sich ein keilförmiges granulozytäres Infiltrat mit Basis in den tiefen Wandschichten und einer Spitze, die auf eine Schleimhauterosion zuweist. Stambolis und Wagner stellen diesem Stadium die katarrhalische Appendizitis voran, die durch Epitheldesquamation und gesteigerte Schleimsekretion charakterisiert ist.

Die phlegmonöse Appendizitis geht mit einer longitudinalen, transversalen und transmuralen Ausbreitung des granulozytären Infiltrates in der Appendixwand einher. Häufig findet sich auch ein entzündliches Exsudat in der Lichtung. Ab diesem Stadium ist lediglich eine Defektheilung möglich.

Abbildung 1.7 Phlegmonöse Appendizitis

Dr. med. K.-H. Günther, Klinikum Main-Spessart, Lohr

Im Stadium der ulzerös-phlegmonösen Appendizitis weist die Appendix flache, die Submukosa oft nicht überschreitende Geschwüre mit Exsudatpfröpfen an der Oberfläche auf. Auch die intakte Mukosa bedeckt ein Exsudatfilm.

Abbildung 1.8 Gangränöse Appendizitis

Dr. med. K.-H. Günther, Klinikum Main-Spessart, Lohr

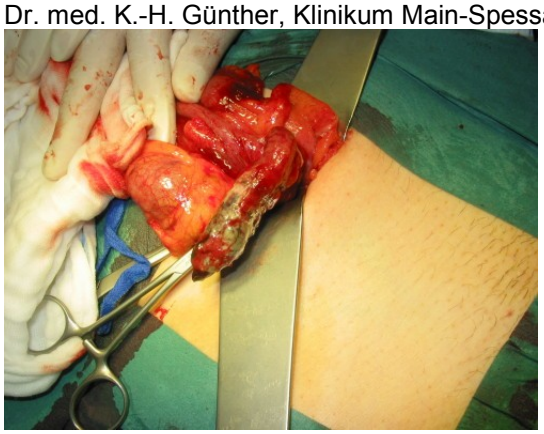

Das Stadium der abszedierten Appendizitis ist durch zahlreiche Gewebsnekrosen und dichtgelagerte Granulozyten in allen Wandschichten gekennzeichnet. Auf der zum Teil schon defekten Serosa liegt eine fibrinös-eitrige Exsudatschicht.

Wenn schließlich das Stadium der gangränösen Appendizitis mit Nekrosen weiter Teile der Appendixwand und fetzig begrenzten Wanddefekten erreicht ist, kann eine Heilung nicht mehr erwartet werden.

Abbildung 1.8 Appendizitis perforans
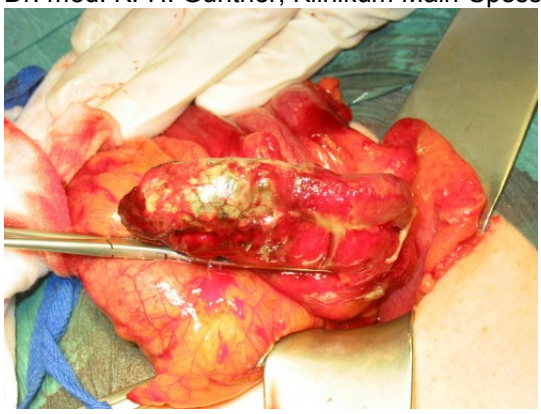
Dr. med. K.-H. Günther, Klinikum Main-Spessart, Lohr