

Aus der Klinik für Orthopädische, Unfall- und
Wiederherstellungschirurgie
der Medizinischen Fakultät Charité – Universitätsmedizin Berlin

DISSERTATION

**Die Versorgung kindlicher und jugendlicher
Schafffrakturen der unteren Extremität - Eine retrospektive
Studie zum Vergleich der elastisch stabilen
intramedullären Marknagelung gegenüber der Locking
Compression Plate**

zur Erlangung des akademischen Grades
Doctor medicinae (Dr. med.)

vorgelegt der Medizinischen Fakultät
Charité – Universitätsmedizin Berlin

von

Benedict Kunz
aus München

Datum der Promotion: 25.06.2017

Inhaltsverzeichnis

Abstrakt (deutsch/ englisch)	5
1. Einleitung	8
1.1 Epidemiologie und Grundlagen.....	8
1.2 Kindliche Schafffrakturen der unteren Extremität.....	10
1.2.1 Einteilung und Klassifikation.....	10
1.2.2 Aktueller Versorgungsstandard.....	12
1.3 Die Locking Compression Plate (LCP).....	14
1.4 Minimal-invasive perkutane Plattenosteosynthese (MIPPO) – Technik.....	16
1.5 Fragestellung.....	17
2. Material und Methoden	18
2.1 Patientenselektion, Ein- und Ausschlusskriterien.....	18
2.2 Ablauf der klinischen Versorgung.....	18
2.3 Operative Versorgung.....	19
2.4 Implantate.....	21
2.5 Nachbehandlungsschema.....	23
2.6 Demographische Daten.....	23
2.7 Hauptzielkriterien.....	23
2.8 Nebenzielkriterien.....	23
2.9 Datenerfassung und statistische Auswertung.....	24
3. Ergebnisse	25
3.1 Patientenkollektiv und operative Versorgung.....	25
3.2 Hauptzielkriterien.....	27
3.3 Nebenzielkriterien.....	28
3.4 Funktionsergebnisse.....	30
3.5 Fallbeispiele.....	31
4. Diskussion	36
5. Zusammenfassung	49

Anhang.....	51
Abbildungsverzeichnis.....	52
Tabellenverzeichnis.....	53
Literaturverzeichnis.....	54
Eidesstattliche Versicherung.....	61
Lebenslauf.....	62
Danksagung.....	63

Abkürzungsverzeichnis

AO:	Arbeitsgemeinschaft für Osteosynthesefragen
AFS:	Achsenfehlstellung
A.P:	Anterior Posterior
AWMF:	Arbeitsgemeinschaft der Wissenschaftlichen Medizinischen Fachgesellschaften
BLD:	Beinlängendifferenz
BV-Zeit:	Bildverstärker-Zeit
CPM:	Continuous Passive Motion
ESIN:	Elastic Stable Intramedullary Nailing
Et al. :	et alii
FC-time :	fluoroscopy time
LCP :	Locking Compression Plate
LEFS:	Lower Extremity Functional Scale
Li-La:	Licht und Lachen für kranke Kinder. Effizienz in der Medizin e.V.
MIPPO:	minimal-invasive perkutane Plattenosteosynthese
OP:	Operation
op-time:	operation-time
postop.:	postoperativ
SAP:	SAP Deutschland SE&Co. KG, Walldorf
SPSS:	Statistical Package for the social sciences
ZP rad. KS:	Zeitpunkt der radiologischen Konsolidierung
ZP der ME:	Zeitpunkt der Materialentfernung
ZP bis VB:	Zeitpunkt bis Vollbelastung

Abstrakt

Einleitung:

Die elastische intramedulläre Nagelung (ESIN) stellt heutzutage für die Stabilisierung kindlicher Schafffrakturen der unteren Extremität in Deutschland den Therapiestandard dar. Die Locking Compression Plate (LCP), als winkelstabile Plattenosteosynthese, ist ein etabliertes Verfahren zur übungstabilen Versorgung von Schafffrakturen des Erwachsenen und kann optional in minimal-invasiver Technik durchgeführt werden. Ziel der vorliegenden Arbeit war es, den Stellenwert der LCP in minimal-invasiver perkutaner Technik als biologischer Plattenfixateur zur Versorgung kindlicher Schafffrakturen der unteren Extremität im Vergleich zur ESIN zu überprüfen.

Methodik:

In einer retrospektiven Datenerfassung wurden Kinder und Jugendliche vom 6. bis zum 16. Lebensjahr in dem Zeitraum von 2006 - 2013, die an der Charité - Campus Benjamin Franklin bei Schafffrakturen des Femurs oder der Tibia mittels ESIN oder LCP in perkutaner Technik behandelt wurden, analysiert. Ausschlusskriterien waren polytraumatisierte Kinder, offene Frakturen, Frakturen mit Gelenkbeteiligung sowie eine Nachbeobachtungsdauer < 6 Monate. Als Hauptzielkriterien wurden neben der Operationszeit (OP-Zeit) und der Bildverstärkerzeit (BV-Zeit) die peri-/postoperativen Komplikationen definiert.

Als Nebenzielkriterien wurden erfasst: Krankenhausverweildauer, radiologische Konsolidierung, Zeitpunkt der Vollbelastung, Zeitpunkt der Materialentfernung und funktionelle Ergebnisse (Beinlängendifferenz, Achsenfehlstellung, funktionelle Beweglichkeit nach Neutral-Null-Methode).

Ergebnisse:

Retrospektiv wurden insgesamt 44 Kinder und Jugendliche mit 30 Femurschaft- und 14 Tibiaschaftfraktur eingeschlossen. Es zeigten sich hinsichtlich Alter, Geschlecht, Frakturtyp und Begleiterkrankungen keine signifikanten Unterschiede zwischen beiden Gruppen. Es wurden 21 Patienten mittels ESIN und 23 mittels LCP versorgt. Mit $44,5 \pm 18,0$ min gegenüber $59,5 \pm 14,2$ min war die OP-Zeit in der ESIN Gruppe signifikant kürzer (- 25,2 %) als in der LCP Gruppe ($p=0,004$). Bezüglich der BV-Zeit ließ sich mit $123,4 \pm 75,1$ Sec gegenüber $94,5 \pm 25,7$ Sec kein statistisch signifikanter Unterschied feststellen ($p=0,29$).

Schlussfolgerung:

Die winkelstabile Plattenosteosynthese in minimal-invasiver Technik als biologischer „Fixateur interne“ ist für diaphysäre Schafffrakturen der unteren Extremität im Kindes- und Jugendalter ein geeignetes alternatives Konzept gegenüber der ESIN.

Abstract

Introduction:

Diaphyseal fractures of the lower limb are rare events in children. As of today, the elastic stable intramedullary nailing (ESIN) represents the standard operative treatment in Germany. The locking compression plate (LCP), as a locking-screw and angular stable plate, is a safe and well-established technique in adults, allowing optional application in a minimal-invasive fashion. The aim of our study is to show that the LCP is a suitable treatment for lower limb fractures in children in comparison to ESIN regarding operation time (op-time) and fluoroscopy time (fc-time).

Methods:

We performed a retrospective data analysis of children at the age of 6 to 16 years who underwent surgery of diaphyseal fractures of the femur or the tibia and were treated by ESIN or LCP in minimal-invasive technique, respectively, at the Charité – Campus Benjamin Franklin in a seven-year period. Multiply injured patients, open fractures, intraarticular fractures and children with a recorded post-intervention period <6 months were excluded. Secondary target criteria were: length of hospital stay, radiologic consolidation, time point of full weight bearing, time point of implant removal and functional results (leg length discrepancy, axial misalignment, range of motion).

Results:

44 patients with an overall of 30 femoral and 14 tibial fractures have been recorded. 21 were treated with ESIN and 23 with LCP. The op-time was statistically 25.2 % shorter ($p=0.004$) in the ESIN group (44.5 ± 18.0 min) compared to the LCP group (59.5 ± 14.2 min). There was no difference for the fc-time (123.4 ± 75.1 sec vs. 94.5 ± 25.7 sec, $p= 0.29$), just as the secondary target criteria.

Conclusion:

The use of the LCP in minimal-invasive technique as a biological internal fixator is a suitable alternative treatment method for diaphyseal fractures in children. According to our data, LCP treatment revealed no difference in fc-time, but yet prolonged op-time when compared to elastic stable intramedullary nailing.

1. Einleitung

1.1 Epidemiologie und Grundlagen

Über ein Viertel aller medizinisch erfassten und dokumentierten Verletzungen betreffen Kinder. Hiervon sind 20 – 25% knöcherne Verletzungen, ca. 55% der Frakturen betreffen die langen Röhrenknochen. Die Prävalenz liegt in Mitteleuropa bei 21 - 25 Frakturen pro 1000 Kinder jährlich, der Altersgipfel im 14. Lebensjahr [1]. Jeder 2. Junge und jedes 4. Mädchen erleidet mindestens einen Knochenbruch zwischen der Geburt und dem 16. Lebensjahr [2]. Abbildung 1 zeigt die Häufigkeit der Frakturen nach ihrer Lokalisation. Hierbei ist zu beachten, dass es sich um Richtgrößen über alle Altersklassen hinweg handelt.

Die Frakturen treten zumeist an der oberen Extremität auf. Die Inzidenz der Femurschaftfrakturen liegt bei 15 – 25 Frakturen pro 100.000 Kinder pro Jahr [3]–[5]. Sie machen 1 - 2% aller Frakturen im Kindesalter [6], [7] und ca. 4% aller Frakturen der langen Röhrenknochen im Wachstumsalter aus [8]. Dagegen beträgt die Inzidenz der Unterschenkel-/Tibiafrakturen 71 Frakturen pro 100.000 Kinder und Jugendliche pro Jahr [3]. Von diesen sind ca. 40% rein diaphysäre Frakturen [6]. Dies entspricht 3% aller Frakturen im Kindesalter [7] bzw. ca. 5 - 10% aller Frakturen der Röhrenknochen im Wachstumsalter [1], [8].

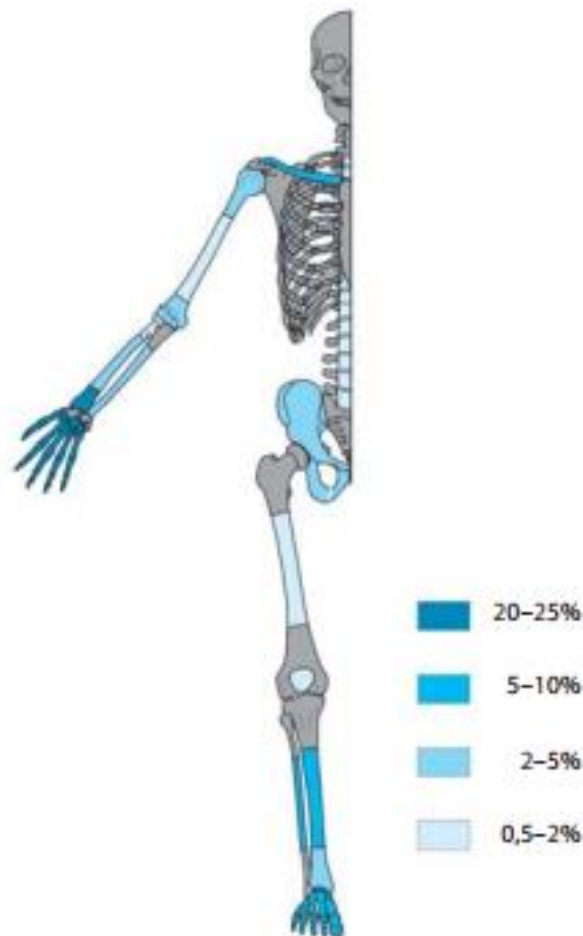


Abbildung 1: Häufigkeit der kindlichen Frakturen nach Lokalisation (entnommen aus Heft F. Kinderorthopädie in der Praxis. Heidelberg: Springer Medizin; 2006, Seite 615 [2])

Unfallursachen bei Kindern unter 4 Jahren sind oftmals Stürze aus nicht allzu großer Höhe, bei Kindern bis zum Erreichen des zwölften Lebensjahres vornehmlich Sport- und Freizeitunfälle. Kinder ≥ 13 Jahren erleiden Knochenbrüche in der Regel als Folge von Sport- und Verkehrsunfällen. Bei Kindern unter 1 Jahr liegt eine nichtakzidentelle Ursache der Fraktur in 15 - 30% vor, bei Kindern unter 3 Jahren noch in 5% [4, 9]. Der Frakturtyp (quer, schräg oder spiral) lässt dabei nicht auf die Ursache (akzidentell/nicht-akzidentell) schließen [10].

Frakturen im Kindes- und Jugendalter unterscheiden sich aufgrund biologischer und anatomischer Besonderheiten des wachsenden Skeletts von denen des Erwachsenen. Im Wachstumsalter ist der Knochen weniger stabil, aber sehr viel elastischer als beim Erwachsenen. Therapeutische Verfahren müssen daher diesem Unterschied Rechnung tragen.

Eine Behandlung, die der Wachstumsphysiologie des kindlichen Skeletts nicht entspricht („Kinder sind keine kleinen Erwachsenen“) zieht oft medicolegale Konsequenzen mit sich, wie die hohe Anerkennungsquote von Klagen bei Behandlungsfehlern in Zusammenhang mit kindlichen Frakturen belegt [1].

1.2 Kindliche Schafffrakturen der unteren Extremität

1.2.1 Einteilung und Klassifikation

Ziel der Behandlung von kindlichen Schafffrakturen der unteren Extremität ist es, eine frühe Übungsstabilität und Belastbarkeit ohne ausgedehnte operative Maßnahmen zu erreichen. Während Schafffrakturen des Erwachsenen nach den Vorgaben der Arbeitsgemeinschaft für Osteosynthesefragen (AO) [11] klassifiziert werden, haben sich für Frakturen im Wachstumsalter die Klassifikation nach Licht-Lachen e.V. (Li-La) [12] und der alphanumerische Code der AO für kindliche Frakturen etabliert (Abbildung 2). Beide Klassifikationen erlauben eine therapiegerechte Einteilung aller kindlichen Frakturen der langen Röhrenknochen nach Lokalisation und Morphologie.

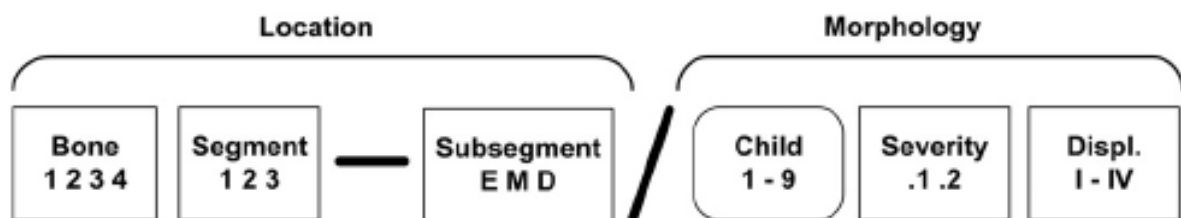

Abbildung 2: Grundstruktur der kindlichen Frakturklassifikation (entnommen aus AO pediatric comprehensive classification of long bone fractures by the Pediatric Expert Group of the AO Foundation in collaboration with AO Clinical Investigation and Documentation and the International Association for Pediatric Traumatology von Slongo et al, erschienen in J Pediatr Orthop. 2006, Seite 44 [11])

Diaphysäre Frakturen werden mit D gekennzeichnet, die Buchstaben E und M stehen für epiphysäre bzw. metaphysäre Frakturen. Die ersten 2 Ziffern geben den jeweiligen Knochen und das entsprechende betroffene Segment bzw. Subsegment wieder. Somit handelt es sich z.B. bei den Ziffern 32-D demzufolge um eine diaphysäre Femurfraktur. Die für die Arbeit relevanten alphanumerischen Codes mit schematischer Frakturdarstellung sind in Abbildung 3 dargestellt.

Diaphyseal fractures femur (32-D)

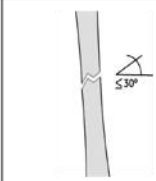
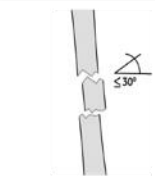
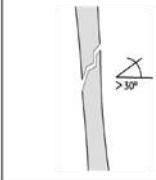

Simple fractures			Wedge/multifragmentary fractures		
Code	Figure	Description	Code	Figure	Description
32 – D/4.1		Simple complete transverse (≤30°)	32 –D/4.2		Multifragmentary transverse (≤30°)
32 – D/5.1		Simple complete oblique or spiral (>30°)	32 – D/5.2		Multifragmentary oblique or spiral (>30°)

Abbildung 3a

Diaphyseal fractures tibia/fibula (42-D)

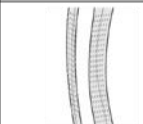

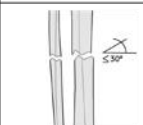
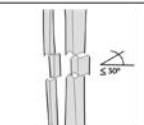
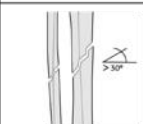
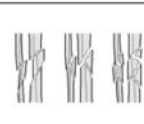
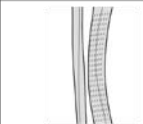

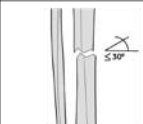
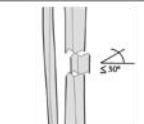
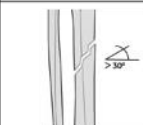

Simple fractures			Wedge/multifragmentary fractures		
Code	Figure	Description	Code	Figure	Description
42 – D/1.1		Bowing tibia and fibula			
42 – D/2.1		Greenstick tibia and fibula			
42 – D/4.1		Transverse simple tibia and fibula (≤30°)	42 – D/4.2		Transverse multifragmentary tibia and fibula (≤30°)
42 – D/5.1		Simple oblique or spiral tibia and fibula (>30°)	42 – D/5.2		Multifragmentary oblique or spiral tibia and fibula (>30°)
Only tibia					
42t – D/1.1		Bowing tibia			
42t – D/2.1		Greenstick tibia			
42t – D/4.1		Transverse simple tibia (≤30°)	42t – D/4.2		Transverse multifragmentary tibia (≤30°)
42t – D/5.1		Oblique or spiral tibia (>30°)	42t – D/5.2		Oblique or spiral multifragmentary tibia (>30°)

Abbildung 3b

Abbildung 3: Frakturklassifikation für kindliche Femur- und Tibiaschaftfrakturen. 3a) Femurfrakturen, 3b) Tibiaschaftfrakturen. (entnommen aus "Fracture and dislocation classification compendium for children: the AO pediatric comprehensive classification of long bone fractures (PCCF)", von Slongo et al, erschienen in J Orthop Trauma. 2007, Seite 151 und 155 [13])

1.2.2 Aktueller Versorgungsstandard

Das therapeutische Vorgehen bei kindlichen Schaftfrakturen an der unteren Extremität richtet sich nach dem Frakturtyp entsprechend der dargestellten Klassifikation und dem Kindesalter. Aufgrund der hohen Potenz des kindlichen Skeletts, Fehlstellungen in den Achsen rasch auszugleichen [1], können völlig undislozierte Frakturen in allen Altersgruppen konservativ behandelt werden, ebenso gering dislozierte Schaftfrakturen bis zum 3./4. Lebensjahr. Zur Versorgung dislozierter Frakturen und von Frakturen jenseits des 3. Lebensjahres ist generell ein operatives Verfahren erforderlich [12]. Hierzu hat die Arbeitsgemeinschaft der wissenschaftlichen medizinischen Fachgesellschaften (AWMF) eine S1-Leitlinie zur Behandlung kindlicher Femurschaftfrakturen formuliert [14]. Eine Leitlinie für die Behandlung von Unterschenkel- bzw. Tibiaschaftfrakturen ist ebenfalls vorhanden [15].

Die Leitlinie [14] der wissenschaftlichen medizinischen Fachgesellschaften zur Therapie von Femurschaftfrakturen sieht folgendes vor:

Konservativ:

Die Therapie erfolgt mit der Overhead-Pflaster-Extension oder dem Becken-Beingips. Eine vollständige Konsolidierung wird in 2-3 Wochen erwartet. Im Anschluss wird die Mobilisation eigenständig durchgeführt.

Operativ:

1. Elastische stabile intramedulläre Nagelung (ESIN):

Die elastische stabile intramedulläre Nagelung wird aszendierend bei mittlerem und proximalem Schaftdrittel, deszendierend bei distalem Schaftdrittel eingebracht. Die aus der Kortex herausragenden Drahtenden können hierbei optional mit Schraubkappen gesichert werden, um so einerseits einer Weichteilirritation vorzubeugen und gleichzeitig über eine erhöhte rotatorische Sicherung die Stabilität der Versorgung zu erhöhen. Allerdings ist nach zahlreichen Studien [16]–[18] bei Kindern mit einem Körpergewicht von mehr als 50 kg eine erhöhte Komplikationsrate zu verzeichnen. Bekannte Probleme im Verlauf sind die Irritation der Weichteile infolge

zu langer Nagelenden, die Hämatom- oder Serombildung, Schmerzen, Infektionen, eine Beugehemmung im Kniegelenk bis zur Metallentfernung sowie persistierende Achsfehlstellungen wie z.B. die Valgusfehlstellung bei Perforation des medialen Nagels am Schenkelhals [19], [20].

- Nachbehandlungsschema:

Da es sich bei der elastischen intramedullären Nagelung um eine übungsstabile Osteosynthese handelt, sind bei entsprechender Mitarbeit isometrische Übungen ab dem 1. postoperativen Tag oder die kontinuierliche passive Bewegung (CPM) möglich. Die Mobilisierung an Unterarmgehstützen unter Entlastung erfolgt ab dem 2.-5. postoperativen Tag für insgesamt 4 Wochen. Dagegen ist bei Querfrakturen die Belastung selbstbestimmt.

2. Fixateur externe:

Die klassische Indikation zur Versorgung mittels Fixateur externe sind Trümmerfrakturen und offene Frakturen, da hier durch eine elastische Nagelung keine ausreichende Stabilität zu erzielen ist.

- Nachbehandlungsschema:

Im Unterschied zur elastischen Markraumnagelung handelt es sich beim externen Fixateur um ein belastungsstabiles Verfahren. Somit sind isometrische Übungen ab dem 1. postoperativen Tag und die Mobilisierung an Unterarmgehstützen ab dem 2.-5. postoperativen Tag mit erlaubter Vollbelastung möglich.

Die Leitlinie für die Behandlung von Tibia- und Unterschenkelchaftfrakturen gibt vor:

Konservativ:

Frakturen innerhalb tolerabler Korrekturgrenzen werden mittels Gips/Cast stabilisiert. Die Nachbehandlung mit schmerzadaptierter Mobilisation oder Teilbelastung an Unterarmgehstützen richtet sich nach dem Frakturtyp. Bei dislozierten Frakturen erfolgt die geschlossene Reposition in Narkose und Retention im gespalteten Oberschenkelgips-/cast. Bei ungenügender Retention ist eine operative Versorgung notwendig.

- Nachbehandlungsschema:

Bei Kleinkindern ist eine Belastung im Gips/Cast nach 2 Wochen möglich. Bei älteren Kindern und Adoleszenten kann nach radiologischer Kontrolle nach 4 Wochen der Oberschenkelgips/-cast abgenommen werden und ggf. durch einen Unterschenkelgips oder eine Lauschuhorthese ersetzt werden. Allerdings ist eine vollständige Konsolidierung erst nach 7 - 8 Wochen zu erwarten.

Operativ:

1. Elastisch stabile intramedulläre Nagelung (ESIN):

Diese wird bei instabilen Frakturen, die nicht zu reponieren und oder zu retinieren sind, sowie bei ausgeprägten primären oder sekundären Achsabweichungen als Alternative zur Gipskeilung empfohlen.

- Nachbehandlungsschema:

Das Osteosyntheseverfahren ist übungstabil. Die Mobilisation erfolgt in der Regel unter Teilbelastung.

2. Fixateur externe:

Auch hier findet der externe Fixateur sein Indikationsspektrum bei III° offenen Frakturen, Trümmer- oder Mehrfragmentfrakturen oder polytraumatisierten Kindern mit einem großen lokalen Weichteilschaden.

- Nachbehandlungsschema:

Hierbei handelt es sich um ein belastungsstabiles Verfahren. In Folge dessen ist eine schmerzadaptierte Belastung an Unterarmgehstützen postoperativ möglich. Oftmals wird die Vollbelastung nach 2-3 Wochen erreicht.

1.3 Die Locking Compression Plate (LCP)

Im Gegensatz zur konventionellen Plattenosteosynthese wird bei der winkelstabilen Osteosynthese durch ein zusätzliches Gewinde im Kopf der Schraube (Kopfverriegelungsschraube) eine kraftschlüssige und bewegungsfreie Verbindung zwischen Schraube und Plattenloch hergestellt.



Abbildung 4: a) schematische Darstellung der konventionellen Plattenosteosynthese: die Platte (gelb) liegt dem Knochen (grau) durch die eingebrachte Schraube direkt an.

b) schematische Darstellung der winkelstabilen Schraube (grün): durch das zusätzliche Gewinde im Kopf der Schraube liegt die Platte (gelb) dem Knochen (grau) nicht direkt an (weißer Spalt)

(entnommen aus AO Principles of Fracture Management von Thomas P. Ruedi, Thieme Verlag, 2007 [21])

Der Knochen wird durch die Schrauben, anders als bei der konventionellen Plattenosteosynthese, nicht an die Platte herangezogen, so dass eine Kompromittierung der periostalen Durchblutung durch die angedrückte Platte unterbleibt (Abbildung 4). Obwohl das Prinzip der Winkelstabilität vom Erfinder der Plattenosteosynthese Carl Hansmann bereits in einer Veröffentlichung aus dem Jahre 1886 [22] beschrieben und die heute noch gebräuchliche winkelstabile Platten-Schrauben-Verbindung nach dem Prinzip „Gewinde im Gewinde“ schon 1931 von Paul Reinhold in Paris zum Patent angemeldet wurde, dauerte es aufgrund von Schwierigkeiten bei der Auswahl des Materials und der konstruktiven Umsetzung der Winkelstabilität bis zum Beginn dieses Jahrtausends, bis winkelstabile Implantate ihren Weg in die erfolgreiche klinische Anwendung fanden. Eine schematische Darstellung der Frakturversorgung mit Hilfe der LCP zeigt Abbildung 5.

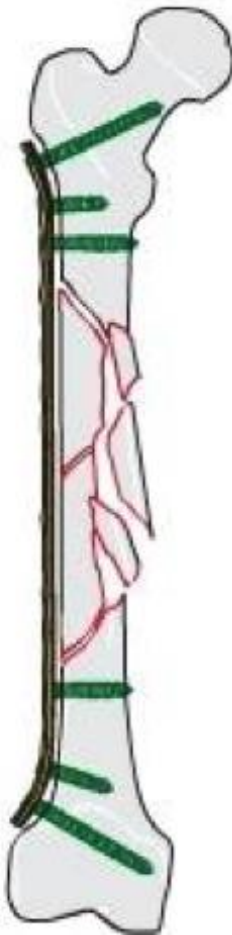


Abbildung 5: Schematische Darstellung der Frakturüberbrückung mit der LCP (grau: Knochen mit Frakturlinien, Platte lateralseitig, grün: winkelstabile Schrauben)

(Bild der Firma Synthes, entnommen von: www.unfallchirurgie-atos.de/winkelstabile-plattenosteosynthese/, entnommen am 13.08.2016 [23])

Winkelstabile Plattensysteme spielten in der Versorgung kindlicher Schafffrakturen bisher eine untergeordnete Rolle. Hingegen sind sie bei Erwachsenen ein etabliertes Therapieverfahren zur stabilen Versorgung von diaphysären, meta-/ epiphysären und osteoporotischer Frakturen.

1.4 Minimal-invasive perkutane Plattenosteosynthese (MIPPO) - Technik

Aufgrund ihres Charakters eines schienenden „inneren Fixateurs“ können winkelstabile Platten optional in perkutaner minimal-invasiver Technik (MIPPO) eingebracht werden. Durch Stichinzisionen in der Haut wird hierbei die Platte entlang des Knochens eingeschoben. Zur Reposition der Fraktur wird der Frakturbereich mit dem für die indirekte Knochenheilung wertvollen Frakturhämatom hierbei nicht freigelegt, die Reposition erfolgt hauptsächlich über indirekte Repositionstechniken, etwa über den Einsatz von Repositionszangen, die über Hilfsinzisionen eingesetzt

werden. Auch bei der minimal-invasiven Technik kann eine Reposition „an der Platte“ erfolgen: die eingeschobene Platte wird nicht anatomisch exakt an den Knochen konturiert, sondern nur der Kontur entsprechend vorgebogen. Somit kann trotz der Verwendung eines winkelstabilen Implantats auch bei Kindern ein kosmetisch akzeptables Ergebnis durch kleine Hautinzisionen erreicht werden.

1.5 Fragestellung

Kindliche Schafffrakturen der unteren Extremität können in der heutigen Zeit mit den gängigen Operationsverfahren sicher und mit guten funktionellen Langzeitergebnissen behandelt werden. Die ESIN stellt in Deutschland bei geschlossenen Frakturen der unteren Extremität den „Goldstandard“ dar [14], [15]. Für die LCP konnte bei Frakturen im Erwachsenenalter gezeigt werden, dass es sich um ein sicheres und anerkanntes Verfahren handelt [24]. Nach bisherigem Kenntnisstand kann die LCP auch bei kindlichen Frakturen als sicheres Verfahren angewendet werden [25]. Studien zum Vergleich beider Verfahren bei der Versorgung von Schafffrakturen der unteren Extremität im Kindes- und Jungendalter liegen bisher nicht vor.

Ziel unserer Arbeit war es, im Rahmen einer retrospektiven Datenanalyse zu zeigen, dass die LCP bei gleichen peri- und postoperativen Komplikationen wie die ESIN eine kürzere OP-Zeit und weniger Strahlenbelastung durch kürzere BV-Zeiten erzielen kann.

Unsere Nullhypothesen der Hauptzielkriterien lauten: die OP-Zeit für die LCP ist gleich zur OP-Zeit der ESIN. Die BV-Zeit für die LCP ist gleich der BV-Zeit für die ESIN.

Die Alternativhypothesen lauten: die OP-Zeit für die LCP unterscheidet sich von der OP-Zeit für die ESIN. Die BV-Zeit für die LCP unterscheidet sich von der BV-Zeit für die ESIN.

Als Nebenzielkriterien wurden folgende Parameter erhoben und untersucht:

Peri- und postoperative Komplikationen (Wundheilungsstörungen, Nachblutungen, Implantat-assoziierte Komplikationen), Krankenhausverweildauer (Tage), Zeitpunkt der radiologischen Konsolidierung (ZP rad. KS) in Wochen, Zeitpunkt der Vollbelastung (ZP bis VB) in Wochen, Beinlängendifferenz (BLD) in Millimetern, Achsenfehlstellung (AFS) in Grad und Funktionsbeurteilung (Messbogen).

2. Material und Methoden

2.1 Patientenselektion, Ein- und Ausschlußkriterien

In der hier vorliegenden Studie wurden Kinder und Jugendliche vom 6. bis zum 16. Lebensjahr eingeschlossen. Alle Patienten wurden an der Charité - Campus Benjamin Franklin bei Schafffrakturen des Femurs oder der Tibia mittels Locking Compression Plate in perkutaner Technik oder elastisch intramedullärer Nagelung behandelt. Zur Patientenerfassung erfolgte eine Datenbanksuche in SAP und in OpDIS in den Jahren 2006 bis 2013 mit folgenden OPS-Codes 5-790.2g, 5-790.2m, 5-790.kg und 5-790.km. Aus Gründen einer optimalen Vergleichbarkeit wurden folgende Ausschlusskriterien definiert:

- polytraumatisierte Kinder
- offene Frakturen
- Frakturen mit Gelenkbeteiligung
- Kinder unterhalb des 6. bzw. oberhalb des 16. Lebensjahres
- Follow-up \leq 6 Monate
- Geschlossene Wachstumsfugen

Nach Selektierung der Patienten, die die oben genannten Kriterien erfüllten, erfolgte eine Sichtung der Daten in den klinikeigenen Betriebssystemen SAP, OpDIS, der Röntgensoftware Centricity sowie der stationären und ambulanten Patientenakten.

Über die vorliegende Studie wurde durch den Ethikausschuss I am Campus Charité Mitte der Ethikkommission der Charité unter der Antragsnummer: EA1/164/16 beraten und keine Bedenken gegen die Veröffentlichungen der aus dem Projekt erarbeiteten Ergebnisse geäußert.

2.2 Ablauf der klinischen Versorgung

Die primäre operative Versorgung aller kindlichen Frakturen der unteren Extremität erfolgte in unserer Klinik nach klinischer und radiologischer Diagnosesicherung noch am selben Tag mit der Dringlichkeit N1 („nächster freiwerdender Saal“) in Allgemeinanästhesie ohne Extension in Rückenlage. Präoperativ wurden die Eltern bzw. die Erziehungsberechtigten routinemäßig über alle möglichen

Operationsverfahren, die Nachbehandlung und die möglichen Komplikationen ausführlich aufgeklärt. Die postoperative Versorgung erfolgte auf der interdisziplinären Kinderstation. Die Nachuntersuchungen wurden, wie bei allen kindlichen Frakturen in unserem Hause, in der kinderorthopädischen/-traumatologischen Sprechstunde engmaschig durchgeführt. Die Nachuntersuchungen erfolgten 1, 2, 4, 6, 8, 12 und 24 Wochen nach der operativen Versorgung. Gleichzeitig wurden in dem Zeitraum 4 und 8 Wochen postoperativ radiologische Verlaufskontrollen durchgeführt.

Die folgende Abbildung illustriert den klinischen Behandlungsablauf der retrospektiv erfassten Patienten.

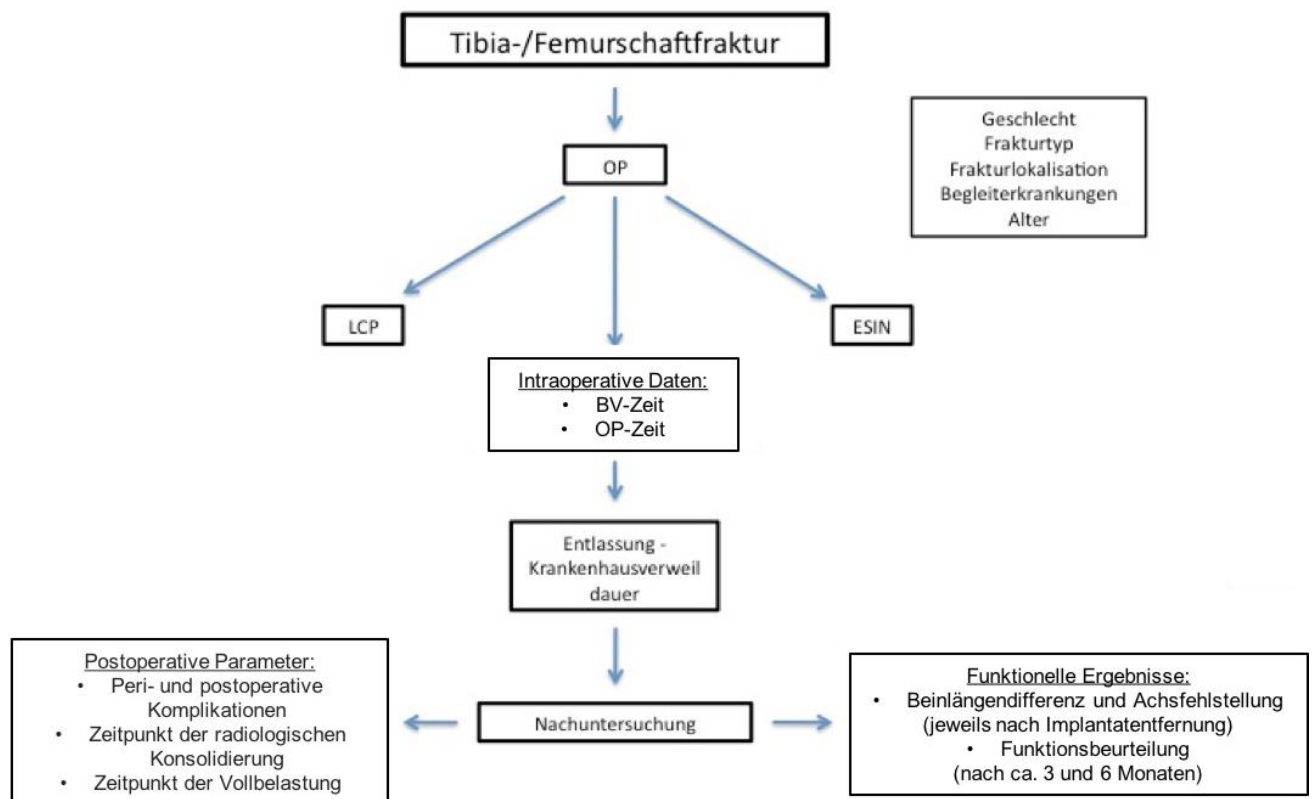


Abbildung 6: Übersicht des klinischen Behandlungsablaufes

2.3 Operative Versorgung

ESIN

Die Implantation der elastischen intramedullären Nägel erfolgte am Femur in aufsteigender, an der Tibia in absteigender gekreuzter Technik.

Operationstechnik – Locking Compression Plate

Der operative Zugang der LCP erfolgte in allen Fällen in perkutaner minimal-invasiver Technik über frakturferne Stichinzisionen, jeweils proximal und distal des Schaftes am metaphysären Übergang, am Femur lateralseitig, an der Tibia von medial aus. Eine schematische Darstellung der minimal-invasiven Zugangswege zum Femur zeigt Abbildung 7. Mit einem Raspatorium wurde anschließend über die Fraktur hinweg ein Plattenlager oberhalb des Periosts geschaffen.

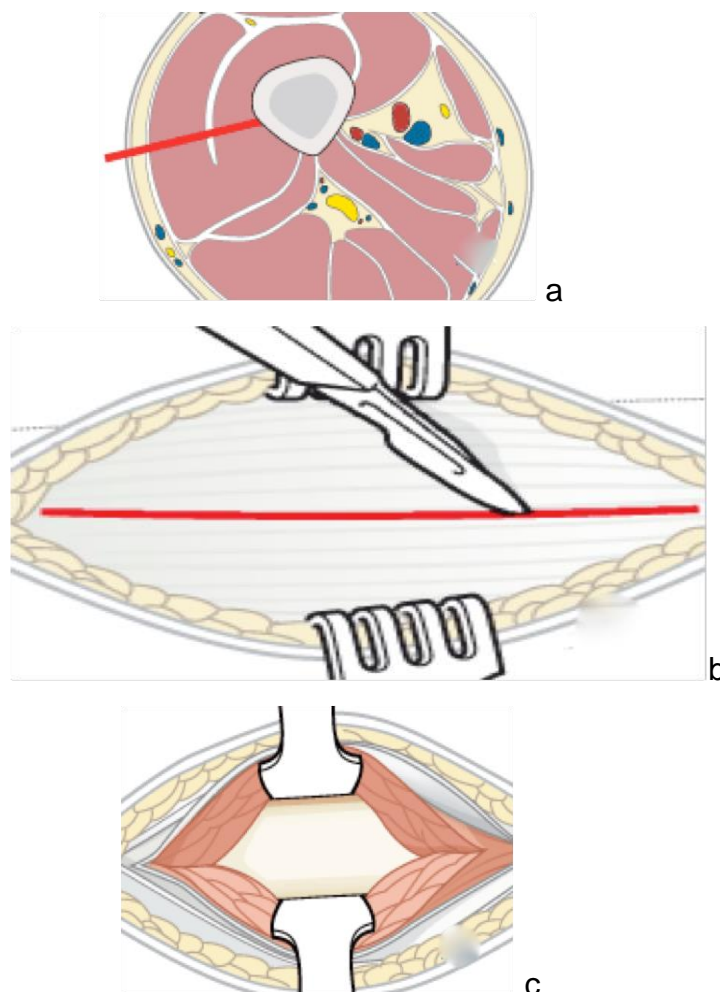


Abbildung 7: Operativer Zugangsweg und Darstellen des Femurs. 7a) zeigt einen schematischen Querschnitt durch das Femur, die rote Linie markiert den Zugangsweg von lateral auf das Femur. 7b) zeigt die längsverlaufende Schnittrichtung der minimal invasiven Schnitte durch die Fascie nach Eröffnung der Haut und Verdrängung der Subkutis. 7c) zeigt das dargestellte Femur nach Auseinanderdrängen der Muskulatur. (entnommen von der Internetseite der AO Foundation, operativer Zugang zum Femurschaft, entnommen am 25.02.2016 [26])

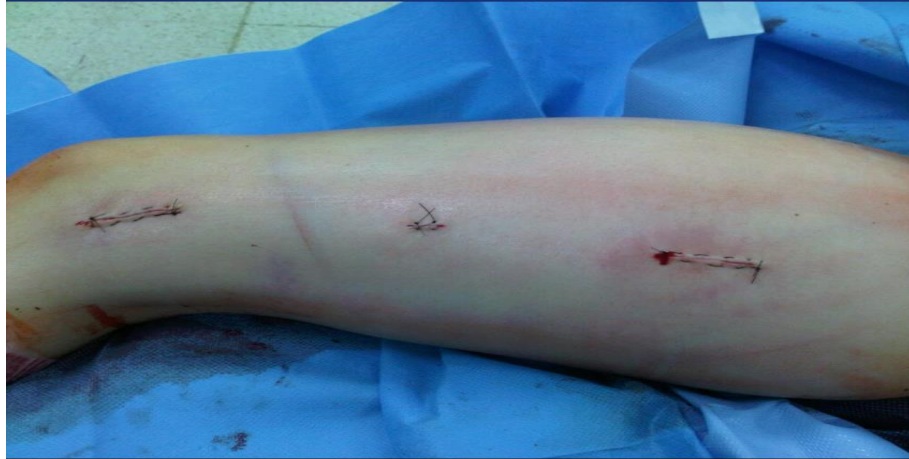

Abbildung 8: Wundverhältnisse am Ende der Operation bei einer Schaftfraktur AO 32-D/5.2 des Femurs rechts bei Patient Nr. 5.

Vor Einführen der Platte erfolgte die korrekte Größenbestimmung durch das Anlegen an den Schaft unter Bildwandlerkontrolle. Nach Schränken des Implantats wurde jenes über die Inzision am Knochen entlang über die Fraktur geschoben. Nach Aufsetzen einer winkelstabilen Bohrhülse im ersten Plattenloch proximal und distal erfolgte die geschlossene Reposition der Fraktur unter Bildwandlerkontrolle. Falls erforderlich, wurde die Fraktur über eine Inzision in Frakturhöhe mittels Hakenzug nachreponiert. Nach korrekter Reposition wurde die Platte distal und proximal mit jeweils 2 bzw. 3 winkelstabilen Schrauben befestigt. Das Ergebnis hinsichtlich Achse, Länge und Rotation sowie die regelrechte Lage der Platte wurden im Bildwandler überprüft und dokumentiert. Abbildung 8 zeigt die Zugangswege einer Stabilisierung einer Femurschaftfraktur mittels LCP.

2.4 Implantate

Bei den elastischen Nägeln erfolgte die Auswahl der erforderlichen Nageldicken entsprechend dem Markraumdurchmesser. Der Durchmesser des einzelnen Nagels (A) sollte wie in der Abbildung 9 ersichtlich nach Angabe des Herstellers (Fa. DePuySynthes) 30 - 40% des engsten Markraumdurchmessers (B) betragen.




Abbildung 9: Bestimmung des Nageldurchmessers bei ESIN, Fa. DePuySynthes (entnommen aus TEN/STEN - Elastisches Nagelsystem aus Titan/Stahl. Für die elastische-stabile intramedulläre Nagelung (ESIN), <http://www.depuysynthes.com>, Seite 14. Entnommen am 21.02.2016 [27])

Für die LCP wurde ausschließlich die optional winkelstabile Locking Compression Plate (LCP) Titanplatte der Stärke 3,5 und 4,5 mm (DePuySynthes GmbH, Umkirch bei Freiburg/Deutschland) verwendet. Platten der Stärke 4,5 mm bieten eine höhere Belastungsstabilität und wurden für Femurschaftfrakturen ab dem 12. Lebensjahr eingesetzt, während Femurschaftfrakturen bei jüngeren Kindern sowie Tibiafrakturen mit Platten der Dimension 3,5 mm versorgt wurden (Abbildung 10). Alle Kinder, die mittels LCP versorgt wurden, wurden von ein und dem selben erfahrenen Operateur operiert.




Abbildung 10: LCP Platte 3,5 mm, Fa. DePuySynthes. 10a) zeigt die vollständige Platte, 10b zeigt einen Plattenausschnitt der Schraubenversorgung. (entnommen aus Large Fragment LCP Instrument and Implant Set. Part of the Synthes Locking Compression Plate (LCP) system, <http://www.synthes.com>, Seite 3. Entnommen am 21.02.2016 [28].

2.5 Nachbehandlungsschema

Alle Kinder erhielten im Rahmen des stationären Aufenthaltes eine in unserer Klinik standardisierte und etablierte physiotherapeutische Nachbehandlung. Diese wurde zumeist in Anwesenheit der Eltern durchgeführt um entsprechende Verhaltensregeln auch nach Entlassung korrekt anwenden zu können. Eine Ruhigstellung in Form einer Orthese oder eines Gipses war nicht vorgesehen. Die standardisierten Nachbehandlungsschemata sahen wie folgt aus:

Femur- und Tibiaschaftfrakturen:

- Beübung aller Gelenke aktiv und aktiv-assistiert, Fuss heben und senken
- 15 kg Teilbelastung bis zum Ablauf der 4. Woche an Unterarmgehstützen
- Belastungssteigerung je nach klinischen und radiologischen Befund

Die Freigabe zur Vollbelastung erfolgte anhand der klinischen und bildgebenden Befunde. Klinische Kontrollen des Längenwachstums wurden standardmäßig für einen Zeitraum von insgesamt 2 Jahren empfohlen.

2.6 Demografische Daten

Hierbei wurde neben dem Alter und dem Geschlecht der Frakturtyp erfasst. Die Frakturklassifikation in der vorliegenden Arbeit erfolgte nach der Arbeitsgemeinschaft für Osteosynthesefragen (AO) [11] für Kinder.

2.7 Hauptzielkriterien

Die Hauptzielkriterien der Arbeit waren die Operationszeit (Schnitt-Naht-Zeit in Minuten = OP-Zeit) und die Bildverstärkerzeit (Intraoperative Durchleuchtungszeit mit dem Bildverstärker in Sekunden = BV-Zeit). Diese Daten wurden aus den Betriebssystemen SAP und OpDIS gewonnen.

2.8 Nebenzielkriterien

Als ein Nebenzielkriterium wurden die peri- und postoperativen Komplikationen erfasst. Diese unterschieden wir in Wundheilungsstörungen, Nachblutungen und Implantat-assoziierte Komplikationen. Des Weiteren wurde die Krankenhausverweildauer in Tagen erfasst. Der Zeitpunkt der radiologischen Konsolidierung (ZP rad. KS) wurde in Wochen festgehalten. Eine Fraktur wurde für konsolidiert erklärt, wenn in mindestens zwei radiologischen Ebenen die Fraktur

kontinuierlich mit einem Kallus homogener Dichte überbrückt war [29]. Auch der Zeitpunkt der Vollbelastung (ZP bis VB) in Wochen wurde dokumentiert.

Die Messung der Beinlängendifferenz (BLD in Zentimetern) und der Achsfehlstellung (AFS in Grad) wurden jeweils nach vollständiger Implantatentfernung routinemäßig durchgeführt. Dabei wurde zwischen „keine“ ($< 0,5$ cm), „gering“ (0,5-1,5 cm) und „deutlich“ ($\geq 1,5$ cm) bei der Beinlängendifferenz unterschieden. Achsfehlstellungen wurden in $\leq 5^\circ$ und $> 6^\circ$ unterteilt, die in Grad radiologisch gemessen und als pathologisch dokumentiert, wenn sie im Rahmen der radiologischen Verlaufskontrolle von dem präoperativen Status abwichen.

Die Funktionsbeurteilung der Gelenke der betroffenen Extremität erfolgte nach 3 und 6 Monaten entsprechend des Messblattes F 4224 0501 (siehe Anhang) für untere Gliedmaßen nach der Neutral-0-Methode.

Alle erfassten Daten wurden aus SAP, Centricity sowie den stationären und ambulanten Patientenakten entnommen.

2.9 Datenerfassung und statistische Auswertung

Die Operationszeit, die BV-Zeit und die Krankenhausverweildauer wurden der Dokumentation in den klinikinternen Betriebssystemen SAP (SAP Deutschland SE&Co. KG, Walldorf – Version 7300.3.10.1084) und OpDIS (Version 9.0) entnommen. Alle weiteren Nebenzielkriterien wurden aus den ambulanten Patientenakten erhoben. Die ausgewerteten Parameter wurden in dem Betriebssystem Excel dokumentiert und in einer Datenbank des Programms SPSS (Statistical Package for the Social Sciences) für WINDOWS - Version 21.0 gespeichert, verarbeitet und analysiert.

Zur Testung der Nullhypothese wurden die Hauptzielkriterien OP-Zeit und BV-Zeit mit dem Shapiro-Wilk-Test auf Normalverteilung geprüft. Bei Vorliegen einer Normalverteilung wurde der t-Test, bei nicht Vorliegen einer Normalverteilung der Mann-Whitney-U-Test für nicht-normalverteilte Daten verwendet. Statistische Signifikanz wurde bei einem $p < 0,05$ angenommen. Für die Hauptzielkriterien OP-Zeit und BV-Zeit erfolgte die Angabe des Mittelwertes mit Standardabweichung ($m \pm SD$). Das Follow-up wurde als Median (Minimum; Maximum) angegeben. Für die Daten der Nebenzielkriterien erfolgte die Angabe der prozentualen Verteilung.

3. Ergebnisse

3.1. Patientenkollektiv und operative Versorgung

Im Zeitraum von 2006 - 2013 wurden insgesamt 51 Patienten im Alter von 6 - 16 Jahren identifiziert, die mit Schaftfrakturen der unteren Extremität an der Klinik für Orthopädische-, Unfall- und Wiederherstellungschirurgie der Charité Universitätsmedizin Berlin Campus Benjamin Franklin operativ versorgt wurden. Dabei erfüllten 44 Patienten die definitiven Einschlusskriterien. Von den 44 Patienten hatten 30 eine Femurschaft- und 14 eine Tibiaschaftfraktur erlitten. Die Frakturversorgung erfolgte am Unfalltag primär mittels minimal - invasiver Plattenosteosynthese (LCP 3,5 bzw. 4,5 mm, Fa. Synthes-DePuy) oder durch elastische intramedulläre Nagelung (Elastic Titanium Nails™ 2,0 bis 3,5 mm, Fa. DePuySynthes). Abweichend hiervon erfolgte in zwei Fällen zunächst die temporäre Frakturstabilisierung im Fixateur externe: bei einem 8-jährigen Jungen mit einer pathologischen distalen diaphysären Femurfraktur, die im Verlauf mittels LCP versorgt wurde, sowie im Falle eines 12-jährigen Mädchens mit manifestem posttraumatischem Kompartmentsyndrom bei kompletter Unterschenkelfraktur des mittleren Schaftdrittels. Am Unfalltag wurde zunächst die Kompartmentspaltung durch longitudinale Dermatofasziotomie durchgeführt und die Fraktur im externen Fixateur stabilisiert, die definitive Frakturversorgung erfolgte nach Abschwellen der Weichteile mit sekundärer Wundnaht durch elastische intramedulläre Nagelung. Insgesamt wurden 21 Kinder mittels ESIN und 23 mittels LCP behandelt. Eine Übersicht des Patientenkollektivs zeigt Abbildung 11. Das mediane Follow-up für die Patienten mit ESIN war 13 Monate (7; 16) und für die Patienten mit LCP 12 Monate (7; 16).

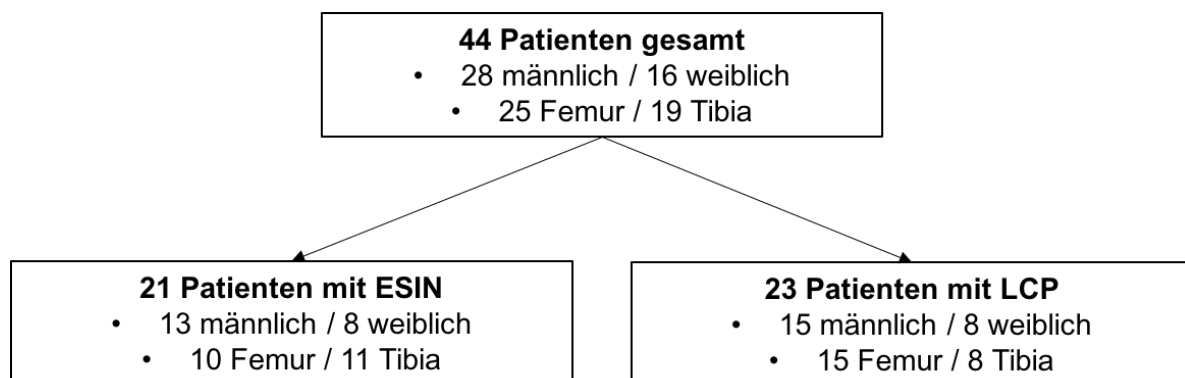


Abbildung 11: Übersicht des Patientenkollektivs.

Tabelle 1 zeigt das Patientenkollektiv der ESIN-Gruppe, Tabelle 2 das Patientenkollektiv der LCP-Gruppe.

Demographische Daten ESIN-Kollektiv

Patient	Geschlecht	Frakturtyp	Begleiterkrankung	Alter (Jahre)
1	m	42t-D/5.2	keine	11
2	m	32-D/5.2	keine	7
3	w	42t-D/5.2	keine	9
4	m	32-D/5.1	keine	10
5	m	42-D/4.2	keine	14
6	w	42-D/4.1	keine	10
7	m	32-D/4.2	keine	12
8	w	42-D/5.1	keine	12
9	m	42-D/5.2	keine	6
10	m	32-D/5.2	keine	14
11	m	42-D/5.1	keine	8
12	m	32-D/4.2	keine	6
13	m	42t-D/5.1	keine	9
14	w	42-D/5.2	keine	10
15	w	32-D/4.2	keine	8
16	m	42-D/5.2	keine	7
17	m	32-D/5.1	keine	5
18	w	42-D/5.1	keine	6
19	w	32-D/5.2	keine	9
20	w	32-D/5.2	keine	11
21	m	32-D/4.1	keine	10

Tabelle 1: Demographische Daten der ESIN-Gruppe

Demographische Daten LCP-Kollektiv

Patient	Geschlecht	Frakturtyp	Begleiterkrankung	Alter (Jahre)
22	m	32-D/5.1	keine	14
23	w	32-D/5.2	keine	7
24	w	42t-D/4.2	keine	12
25	m	42-D/5.2	keine	14
26	m	32-D/5.2	NOF *	13
27	m	42-D/5.2	keine	7
28	m	32-D/4.2	keine	9
29	m	42t-D/5.2	keine	6
30	w	32-D/4.1	keine	14
31	m	32-D/5.2	keine	9
32	m	32-D/5.2	keine	15
33	w	42-D/4.1	keine	6
34	m	32-D/5.1	keine	9
35	m	32-D/4.2	keine	15
36	w	32-D/4.1	keine	7
37	w	42-D/5.1	keine	11
38	w	32-D/5.2	keine	12
39	m	42-D/4.2	keine	7
40	m	32-D/5.1	keine	12
41	m	32-D/5.2	Patholog. Fraktur	8
42	w	32-D/4.2	keine	16
43	m	42-D/5.2	keine	7
44	m	32-D/5.1	keine	9

* nicht ossifizierendes Fibrom distal der Fraktur bei adäquatem Trauma

Tabelle 2: Demographische Daten der LCP-Gruppe

3.2 Hauptzielkriterien

Zur Prüfung auf Normalverteilung zeigte sich mit Hilfe des Shapiro-Wilk-Tests eine Normalverteilung der Daten für die Operationsdauer ($p=0.976$, Shapiro-Wilk-Test) und für die Bildverstärker-Zeit das Vorliegen von Nicht-normalverteilten Daten ($p=0.00$, Shapiro-Wilk-Test). Für die statistische Hypothesenprüfung verwendeten wir daher für die OP-Zeit den t-Test bei normalverteilten Daten und für die BV-Zeit den Mann-Whitney-U-Test bei nicht-normalverteilten Daten.

Tabelle 3 zeigt die Ergebnisse für die OP-Zeit und die BV-Zeit für beide Gruppen. Die mittlere Operationsdauer bei elastischer Nagelung betrug $44,5 \pm 18,0$ min, gegenüber $59,5 \pm 14,2$ min in der LCP-Gruppe und war damit statistisch signifikant kürzer ($p=0.004$, t-Test). Die mittlere BV-Zeit betrug in der ESIN-Gruppe $123,4 \pm 75,1$ sec, in der LCP-Gruppe $94,5 \pm 25,7$ sec ($p=0.29$, Mann-Whitney-U-Test).

Intraoperative Ergebnisse			
	ESIN	LCP	p-Wert
n	21	23	
OP-Zeit (min)	44,5 ± 18,0	59,5 ± 14,2	p=0,004
BV-Zeit (sec)	123,4 ± 75,1	94,5 ± 25,7	p=0,29

Tabelle 3: Hauptzielkriterien (Mittelwerte/Standardabweichung). Hypothesentestung für die OP-Zeit mittels t-Test bei normalverteilten Daten und für die BV-Zeit mittels Mann-Whitney-U-Test bei nicht normalverteilten Daten

3.3 Nebenzielkriterien

Peri- und postoperative Komplikationen (Wundheilungsstörungen, Nachblutungen, Implantat-assoziierte Komplikationen) traten unabhängig vom operativen Verfahren bei keinem unserer Studienpatienten auf.

Durchschnittlich verweilten die Kinder 2 bis 3 Tage im Krankenhaus (Abbildung 12). In der Gruppe der ESIN hatten 2 Kinder mit 6 Tagen die „längste“ stationäre Verweildauer. Dies ist in einem Fall auf die oben beschriebene zweizeitige Versorgung zurückzuführen. Eine engmaschige tägliche stationäre Wundkontrolle bei Zustand nach Dermatofasziotomie war hier notwendig. Im anderen Fall bestand eine erschwerte Mobilisation aufgrund starker Schmerzsymptomatik.

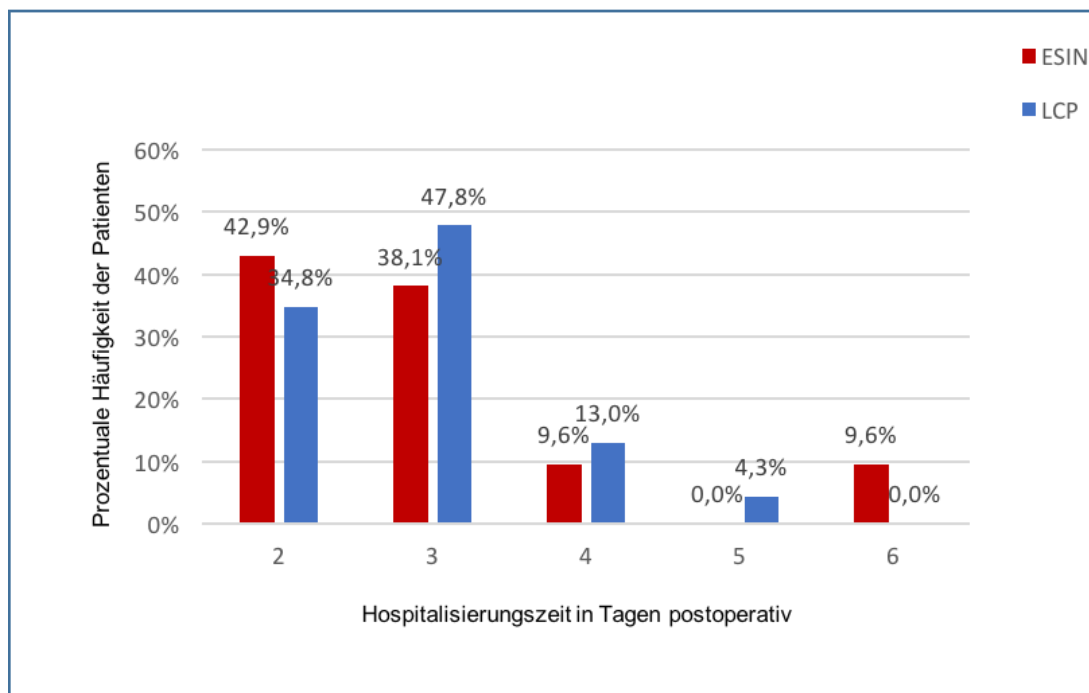


Abbildung 12: Prozentuale Verteilung der Hospitalisierungszeit für alle Patienten der ESIN- und LCP-Gruppe

Die jeweiligen minimalen Abweichungen zum nachgewiesenen Konsolidierungszeitpunkt sind zumeist auf die entsprechenden Vorstellungs- bzw. Nachuntersuchungstermine zurückzuführen. Wie die Abbildung 13 zeigt, lagen prozentual gesehen über den Zeitraum von 8 Wochen, in denen die radiologischen Verlaufskontrollen erfolgten, keine Unterschiede in beiden Gruppen vor. Auffallend jedoch ist, dass nach 6 Wochen bereits 91,3 % der Patienten mit LCP im Vergleich zu 76,2 % der Patienten mit ESIN eine vollständige Konsolidierung zeigten.

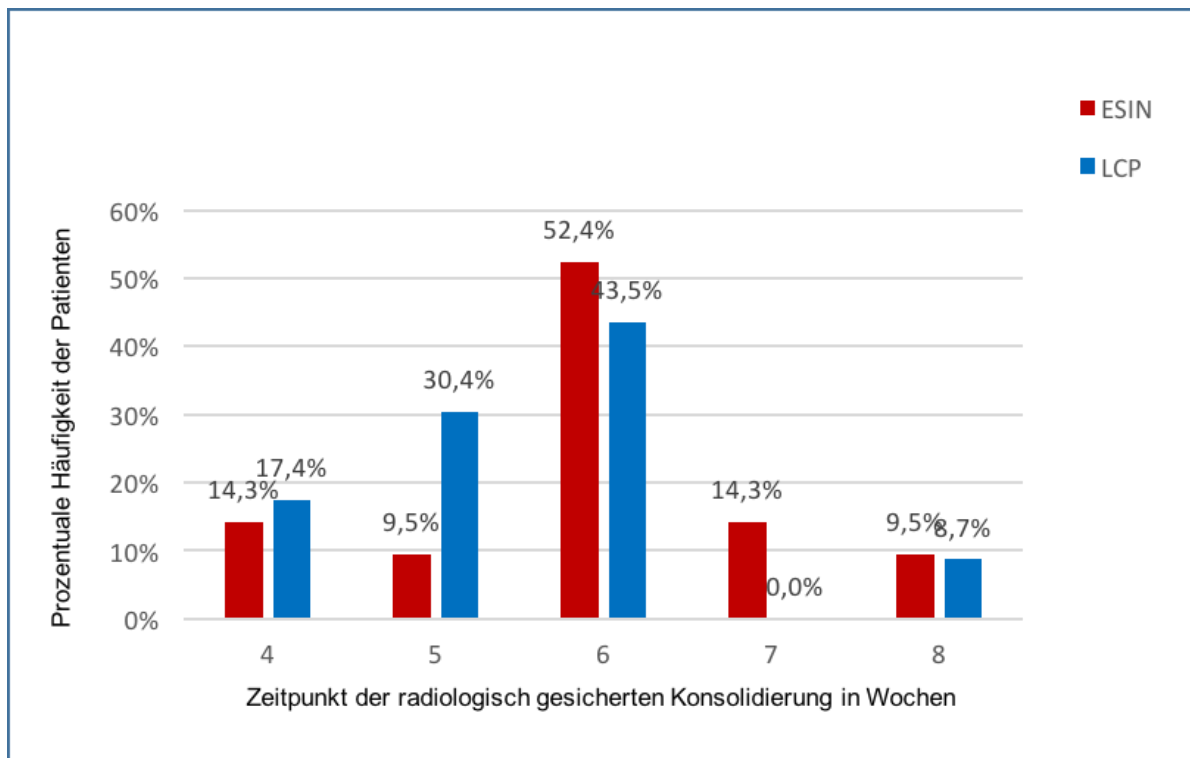


Abbildung 13: Prozentuale Verteilung des Zeitpunktes der radiologisch gesicherten Konsolidierung in Wochen für alle Patienten der ESIN- und LCP-Gruppe

Ähnliches gilt für den Zeitpunkt der Vollbelastung (Abbildung 14). Eine Sonderstellung erfuhren hierbei 6 Kinder in der LCP Gruppe, die schon vor dem Nachweis der radiologisch gesicherten Konsolidierung mit vollem Körpergewicht, obwohl die medizinische Freigabe zu diesem Zeitpunkt noch nicht vorlag, bei Beschwerdefreiheit belasteten.

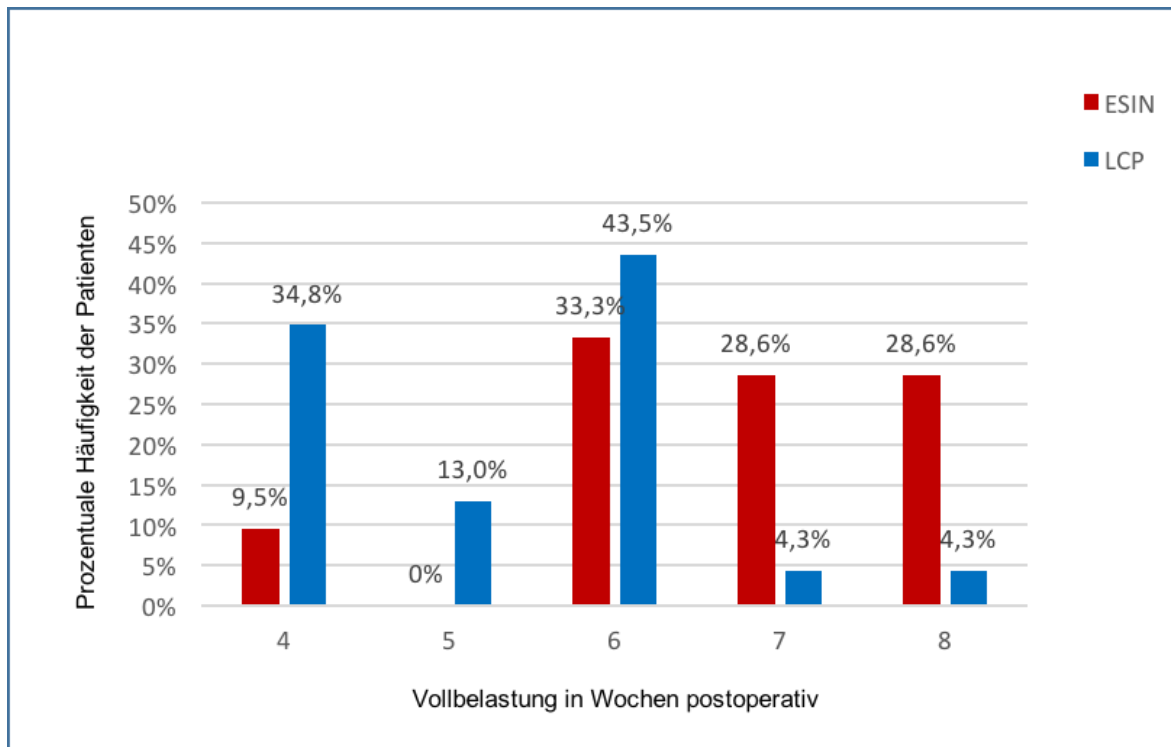


Abbildung 14: Prozentuale Verteilung des Zeitpunktes der Vollbelastung in Wochen für alle Patienten der ESIN- und LCP-Gruppe

3.4 Funktionsergebnisse

In der klinikinternen Ambulanz erfolgte, wie bei allen kindlichen Frakturen, die engmaschige klinische Kontrolle der behandelten Patienten. Die Zeitpunkte lagen dabei in den Wochen 1, 2, 4, 6, 8, 12 und 24 nach durchgeführter operativer Versorgung. Gleichzeitig wurden in dem Zeitraum zwischen 4 und 8 Wochen postoperativ radiologische Verlaufskontrollen durchgeführt.

Zum Zeitpunkt 8 Wochen nach Entlassung aus stationärer Behandlung konnte in allen Fällen eine vollständige radiologische Konsolidierung bei 4 durchbauten Cortices nachgewiesen werden.

Das im Rahmen der Nachuntersuchung, ca. 6 Monate nach stattgehabtem Trauma, dokumentierte Messblatt zur objektiven Erfassung der Funktion der betroffenen Extremität für untere Gliedmaßen (nach der Neutral-Null-Methode; s. Anlage) ergab keine relevanten Bewegungseinschränkungen.

Umfangsmessungen zeigten keine Abweichungen im Seitenvergleich. Eine Beinlängenverkürzung konnte nicht nachgewiesen werden, jedoch Beinverlängerungen in 4 Fällen bei Femurschaftfrakturen. Dies betraf in dem ESIN-Kollektiv eine mittige Quer- und Spiralfaktur, in dem LCP-Kollektiv eine proximale und

mittige Spiralfaktur. Insgesamt konnte bei 5 Patienten eine Varus-/Valgusfehlstellung radiologisch nachgewiesen werden, die Maximalfehlstellung war eine mittige Unterschenkelschaftquerfraktur mit 8° Varus. Tabelle 4 zeigt die Ergebnisse. Klinisch blieben die Patienten jedoch im weiteren Verlauf bei in domo durchgeführten Verlaufskontrollen asymptomatisch. Auch eine Narbenkeloidbildung nach mittiger traumatischer Oberschenkelschaftfraktur, durch minimal-invasive winkelstabile Locking Compression Plate versorgt, wurde nicht als störend empfunden.

Beinlängendifferenz und Achsfehlstellungen			
		ESIN	LCP
BLD (cm)	keine (< 0,5 cm)	19 (90,5 %)	21 (91,3 %)
	gering (0,5-1,5 cm)	2 (9,5 %)	1 (4,4 %)
	deutlich (≥ 1,5 cm)	0	1 (4,4 %)
Achsfehlstellungen	≤ 5°	18 (85,7 %)	21 (91,3 %)
	> 6°	3 (14,3 %)	2 (8,7 %)

Tabelle 4: Prozentuale Verteilung der Ergebnisse hinsichtlich Beinlängendifferenz und Achsfehlstellungen in der ESIN- und LCP-Gruppe

3.5 Fallbeispiele

Fallbeispiel 1:

Ein 13-jähriger Junge erlitt bei einem Sturz mit dem Skateboard eine Spiralfaktur des mittleren Femurschaftes entsprechend der AO-Klassifikation 32-D/5.2. Nebenbefundlich zeigte sich radiologisch am ipsilateralen Femur eine zystische Läsion frakturfern im Bereich der distalen Diaphyse. Abbildung 15 zeigt die zugehörigen Röntgenbilder.

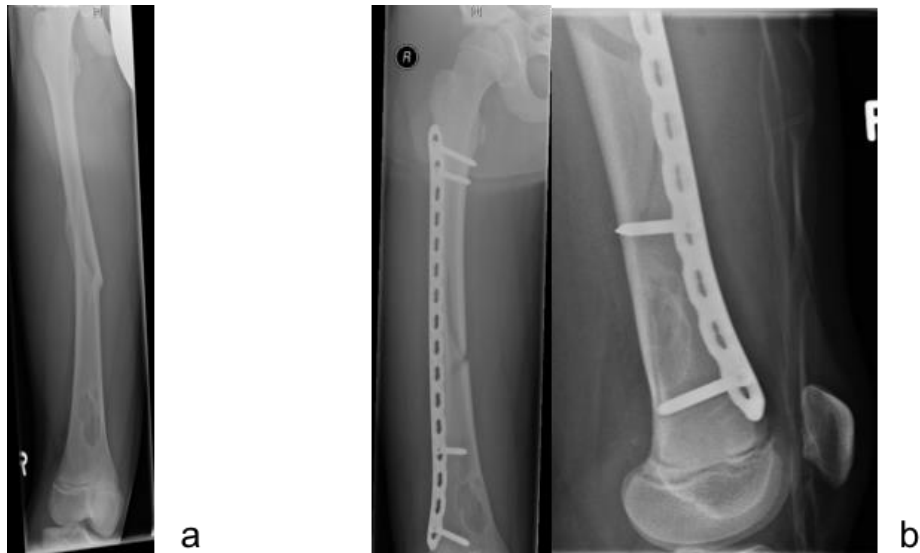

Abbildung 15: a) Unfallbild mit einer Spiralfaktur 32-D/5.2 rechts. b) postoperative Kontrolle nach Versorgung mittels LCP am Entlassungstag (4. Tag postoperativ)

Die Metallentfernung erfolgte 9 Monate nach dem Unfallereignis. Zur Materialentfernung waren drei Hautinzisionen nötig (Abbildung 16).

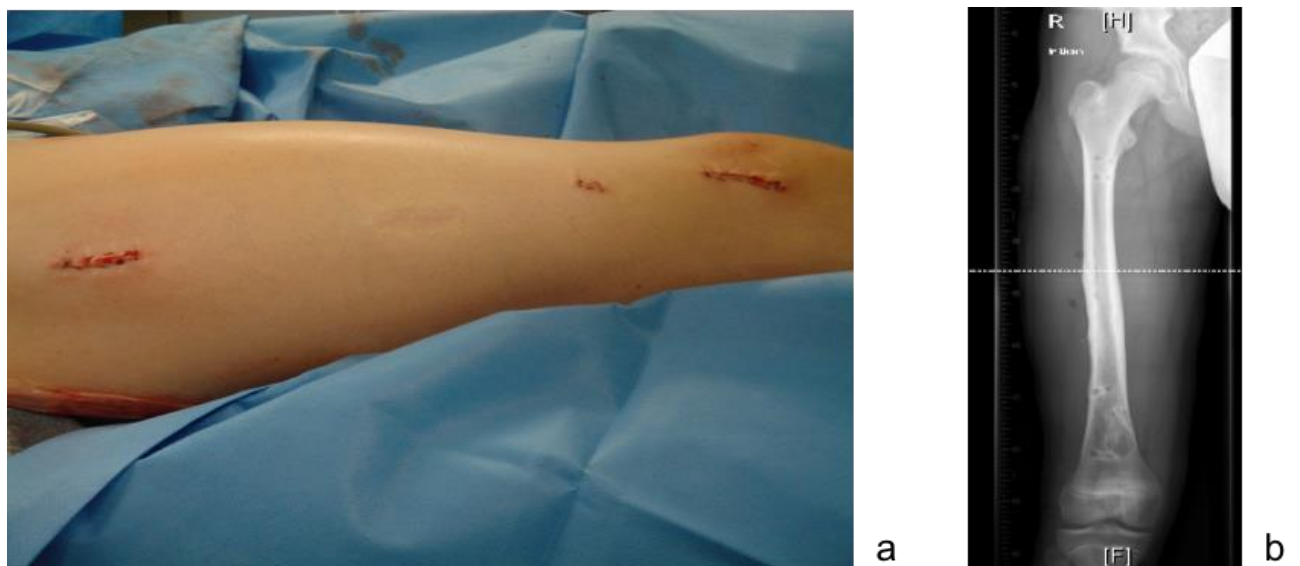

Abbildung 16: a) Postoperativer Status nach Metallentfernung. Zu sehen sind die drei Hautinzisionen der Materialentfernung, die Narbe der für die Implantation nötig gewesenenen vierten Inzision ist in der Mitte des lateralen Oberschenkels noch sichtbar. b) radiologische Kontrolle nach Materialentfernung am Entlassungstag.

Fallbeispiel 2:

Die folgenden Bilder zeigen den Behandlungsverlauf einer 16-jährigen Patientin mit einer Querfraktur (32-D/4.2 nach AO) des linken Femurs nach einem Verkehrsunfall als Passantin (Abbildungen 17 und 18).

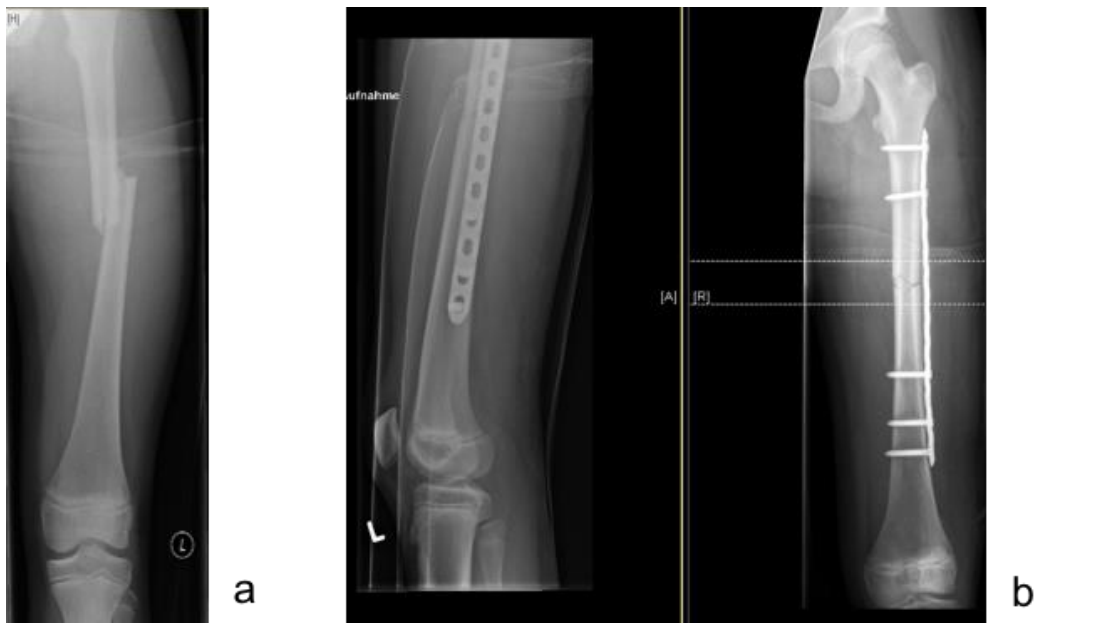

Abbildung 17: a) Unfallbild mit Querfraktur 32-D/4.2 Femur links. b) postoperative Kontrolle am Entlassungstag (3. Tag postoperativ)

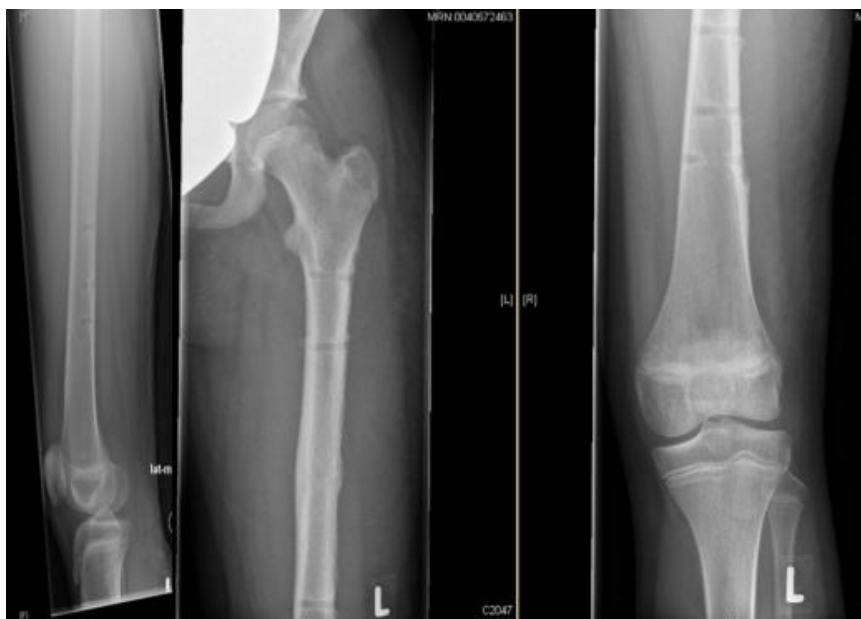

Abbildung 18: Postoperative Röntgen-Verlaufskontrollen nach Metallentfernung ca. 8 Monate nach dem Unfall bei vollständiger Konsolidierung

Fallbeispiel 3:

Ein 10-jähriger Junge zog sich eine Schrägfraktur (32-D/5.1 nach AO) des linken mittleren Femurschaftes durch einen Fahrradsturz zu. Am Unfalltag erfolgte die operative Versorgung mittels elastisch stabiler intramedullärer Nagelung.

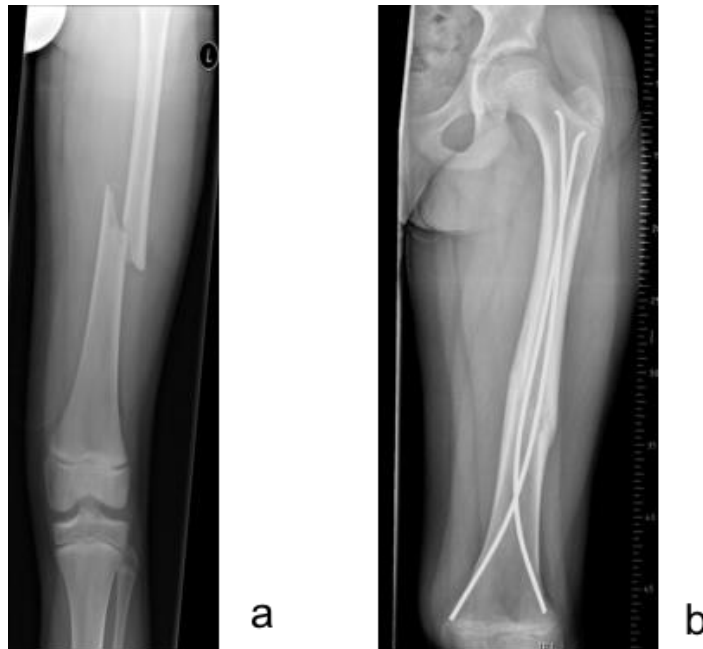

Abbildung 19: a) Unfallbild bei einer 32-D/5.1 Fraktur des linken Femurschaftes. b) postoperative Röntgenkontrolle nach ESIN.

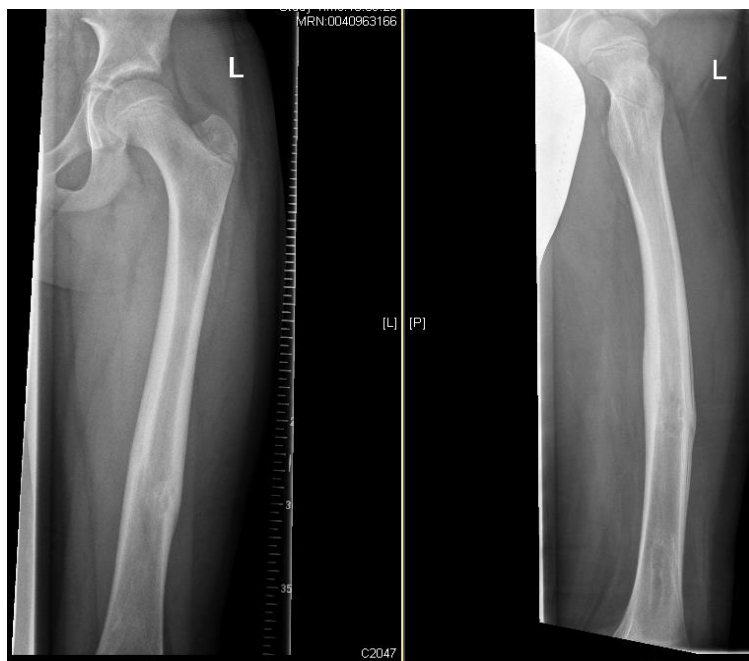

Abbildung 20: radiologische Verlaufskontrolle nach Materialentfernung (6 Monate nach dem Unfall).

Fallbeispiel 4:

Eine 12-jährigen Patientin zog sich im Rahmen eines Verkehrsunfalls als Passantin eine Unterschenkelfraktur des mittleren Schaftdrittels vom Typ 42-D/5.1 zu, welche primär bei Kompartmentsyndrom mit einem externen Fixateur versorgt wurde (Abbildung 21 und 22).

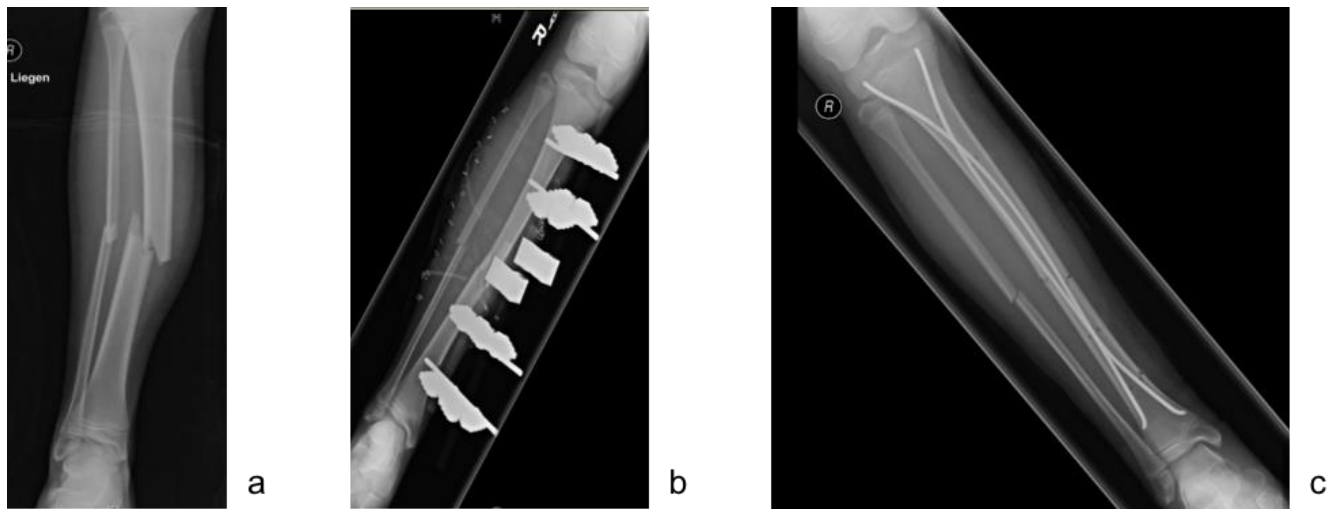


Abbildung 21: a) Unfallbild bei Unterschenkelfraktur 42-D/5.1. b) anschließend temporäre Stabilisierung mit Fixateur externe sowie Kompartmentspaltung. c) radiologische Kontrolle nach definitiver Versorgung mittels ESIN Versorgung und sekundärer Wundnaht

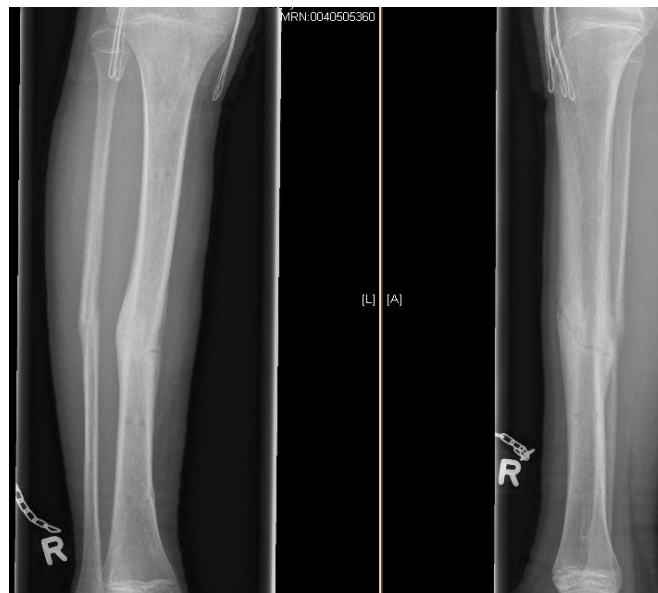

Abbildung 22: Kontrollbild nach vollständiger Materialentfernung 5 Monate nach Primärversorgung mit einer radiologischen Varusfehlstellung von 8°

4. Diskussion

In der hier vorliegenden retrospektiven Studie wurden zwei operative Verfahren zur Versorgung von Schafffrakturen der unteren Extremität bei Kindern und Jugendlichen in einem Alter von 6-16 Jahren verglichen: die elastische stabile intramedulläre Nagelung (ESIN) als Standardverfahren entsprechend der Leitlinie und die winkelstabile Plattensynthese mittels Locking Compression Plate (LCP) in minimal-invasiver, perkutaner Operationstechnik.

Es war das Ziel der Arbeit aufzuzeigen, dass die LCP bei gleichen peri- und postoperativen Komplikationen im Vergleich zur ESIN eine kürzere OP-Zeit und weniger Strahlenbelastung durch kürzere BV-Zeiten erzielen kann. Hierfür haben wir in dem Zeitraum von 2006 bis 2013 44 Patienten retrospektiv erfasst, die am Campus Benjamin Franklin der Charité operativ versorgt wurden. Der Follow-up Zeitraum für alle Patienten im Rahmen der postoperativen klinikinternen kindertraumatologischen Sprechstunde belief sich auf 7-16 Monate.

Entgegen unserer Hypothese zeigte sich eine statistisch signifikant kürzere OP-Zeit für die Versorgung mit ESIN. Die BV-Zeit hingegen war deutlich kürzer in der LCP-Gruppe, jedoch zeigte sich hier kein signifikanter Unterschied. Peri- und postoperative Komplikationen (Wundinfektionen, Nachblutungen und Implantat-assoziierte Komplikationen) traten bei keinem der 44 Patienten auf. Für alle erfassten Nebenzielkriterien (Krankenhausverweildauer, Zeitpunkte der radiologisch gesicherten Konsolidierung sowie Vollbelastung, Beinlängendifferenz, Achsfehlstellung sowie Bewegungsumfang nach der Neutral-0-Methode) konnte im Verhältnis kein Unterschied festgestellt werden.

Kindliche Schafffrakturen der unteren Extremität wurden spätestens seit Einführung der elastischen Marknagelung von Prevot et al. [30] 1979 zunehmend operativ versorgt. Die konservative Therapie zeigt im Becken-Bein-Gips oder mittels Overhead-Extension gute Ergebnisse, gerade für Kinder bis zum 4. Lebensjahr [14]. Sie ist jedoch ein zeitintensives und aufwendiges, und damit belastendes Verfahren für die Kinder/Jugendliche und deren Eltern, das darüber hinaus die Kostenträger und Kliniken, die gezwungen sind, ihr Handeln zunehmend wirtschaftlich auszurichten,

belastet.

Neben der elastischen Nagelung, die derzeit das Standardverfahren darstellt, stehen mit der Plattenosteosynthese und dem externen Fixateur zwei weitere operative Verfahren zur Verfügung. Während der Fixateur externe seinen Stellenwert in der Behandlung von komplexen Trümmerfrakturen oder offenen Frakturen hat [31], konnte sich die Plattenosteosynthese nach offener Reposition aufgrund des bisher ausgedehnten Zugangs nicht zur Versorgung kindlicher Frakturen durchsetzen. Seit Beginn des Jahrtausends wurde die Verwendung von winkelstabilen Implantaten bei der Behandlung von Erwachsenen als gängiges Therapieverfahren eingeführt und stellt insbesondere für gelenknahe und geriatrische bzw. osteoporotische Frakturen den Therapiestandard dar. Da sie die Möglichkeit einer minimal-invasiven, perkutanen Implantation bieten, erlauben sie - übertragen auf die Situation kindlicher Schafffrakturen der belasteten unteren Extremität - im Vergleich zur elastischen intramedullären Nagelung [32] eine höhere Übungs- und Belastungsstabilität bei überschaubarer Zugangsmorbidität. Daher findet die LCP bei kindlichen Schafffrakturen der unteren Extremität als alternatives Therapieverfahren zunehmend Erwähnung und Verwendung [33], obwohl vergleichende Studien von ESIN und LCP bisher nicht durchgeführt wurden. Die vorliegende Arbeit ist daher die erste Studie zum Vergleich von ESIN und LCP in einem Patientengut mit kindlichen Schafffrakturen der unteren Extremität, auch wenn es sich um eine retrospektive Datenanalyse handelt.

Die ESIN ist für die Versorgung kindlicher Schafffrakturen der unteren Extremität in zahlreichen retrospektiven Fallserien in den letzten Jahren umfangreich untersucht worden [34]–[41]. In einem Review von Baldwin et al aus dem Jahr 2011 [42] wurden 16 Fallserien in einem Zeitraum von 1980 bis 2008 hinsichtlich Outcome und Komplikationsraten bei der Versorgung mit der elastischen intramedullären Nagelung bei kindlichen Femurschafffrakturen untersucht. Einschlusskriterien der einzelnen Fallserien für das Review waren eine Altersspanne von 6-12 Jahren, eine minimale Follow-up Dauer von 6 Monaten oder der Nachweis einer vollständigen Konsolidierung, mindestens 15 Frakturen in einer Studie und englischsprachige Studien. Mit Ausnahme von drei entsprachen alle eingeschlossenen Studien einem Level IV der Evidenz basierten Studienkriterien, zwei Studien erfüllten die Kriterien für das Level III der Evidenz basierten Studienkriterien, eine das Level II. Insgesamt

erreichten die Autoren eine Heilungsrate von 99,5 % (Konsolidierungszeitraum 4-11 Wochen), die Krankenhausverweildauer lag bei 4-11 Tagen. Subkutane Weichteilinfektionen bis hin zu tiefen Wundinfektionen traten lediglich bei 2 % der Patienten auf. Rotationsfehler wurden in 15,1 % der Fälle beschrieben. Da jedoch in einigen Studien der Grad des Rotationsfehlers, in anderen lediglich das Vorhandensein erfasst wurde, ist die Vergleichbarkeit hinsichtlich der Ausprägung erschwert. Besonders anzumerken waren in dem Review zwei Studien, die das operative Verfahren mit der ESIN gegenüber dem konservativen Verfahren verglichen [43], [44]. Dabei zeigten die konservativ therapierten Patienten deutlich höhere indirekte und direkte Kosten. Letztlich schlussfolgerten die Autoren, dass die ESIN ein akzeptiertes und zuverlässiges Verfahren in der Behandlung von Femurfrakturen bei Kindern von 6-12 Jahren ist. Die Vorteile liegen in der kurzen Krankenhausverweildauer, in der frühzeitigen Funktionswiederherstellung und der hohen Konsolidierungsrate. Allerdings wird in diesem Review, welches diese älteren Studien beschreibt, nicht auf OP- und BV-Zeiten eingegangen.

In einer indischen prospektiven Kohortenstudie wurde im Jahr 2013 bei 70 Patienten in einem Alter von 6-14 Jahren die ESIN bei geschlossenen Femurschaftfrakturen untersucht [35]. Die durchschnittliche Konsolidierungszeit betrug bei diesen Patienten 8,3 Wochen (8 - 10 Wochen). Dabei kam es bei 14 (20 %) Patienten zu Schmerzen im Bereich der Nagelinsertionsstellen, 4 Patienten entwickelten eine entzündliche Weichteilreaktion auf prominente Nagelenden und 2 Patienten einen oberflächlichen Wundinfekt. Beinlängendifferenzen traten in zwei Fällen auf, dabei kam es in einem Fall zu einer Differenz von mehr als 1,5 cm.

Nisar et al publizierte 2013 eine Fallserie von 47 Patienten mit Femurschaftfrakturen mit einem Durchschnittsalter von 9 Jahren [45]. Die Konsolidierungsrate betrug im Median 12 Wochen (10 - 15 Wochen). Auch in diesem Patientengut wiesen 27 % implantatbedingte Weichteilirritationen auf.

Im Jahr 2009 wurde eine retrospektive Fall-Kontroll-Studie zur ESIN bei Femurschaftfrakturen publiziert [36]. Dabei wurden 49 ESIN Patienten mit 99 konservativ behandelten Patienten einer historischen Kohorte auf die Entwicklung von Beinlängendifferenzen bzw. übermäßigem Längenwachstum auf der behandelten Seite verglichen. Die Altersspanne in beiden Gruppen lag bei 4 - 17 Jahren. 30,6 % der operativ versorgten Kinder entwickelten ein übermäßiges Längenwachstum von 5-22

mm gegenüber 33,3 % der konservativ behandelten Kinder mit 4 - 20 mm. Diese Beinlängendifferenzen traten am häufigsten bei Kindern unter 6 Jahren auf.

Im Gegensatz zu kindlichen Femurschaftfrakturen werden Tibiaschaftfrakturen häufig bei gutem funktionellem Outcome konservativ behandelt [46]. Die in der Literatur beschriebenen Ergebnisse der operativen Versorgung von Tibiaschaftfrakturen werden in retrospektiven Kohorten meist nicht isoliert, sondern mit diaphysären Frakturen anderer Lokalisationen gemeinsam dargestellt [45].

Eine Arbeitsgruppe um Gicquel et al. erfasste retrospektiv in einem Zeitraum von 1985 bis 2003 454 konservativ behandelte sowie 45 mittels ESIN versorgte Kinder nach Tibiaschaftfrakturen. Die Follow-up-Dauer betrug 7 Monate bis 7 Jahre. Im Durchschnitt erreichten die Kinder nach 6 Wochen die Vollbelastung, in vier Fällen blieb eine knöcherne Durchbauung aus. In einem Fall kam es zu einer Osteitis nach einer II° offenen Fraktur. Valgusfehlstellungen von 6 - 10° traten fünfmal auf, eine Varusfehlstellung von 6° einmal. Vier Kinder entwickelten implantatbedingte Hautperforationen [46].

Eine retrospektive Fallserie aus dem Jahr 2000 stellt die subjektive Zufriedenheit und Beinlängendifferenz nach Versorgung von 23 Kindern mit Frakturen des Femurschaftes und 14 Kindern mit Tibiaschaftfrakturen mittels elastisch stabiler intramedullärer Nagelung vor [47]. Mit über 91 % war die Gesamtzufriedenheit sehr hoch bei guter Funktionalität und Kosmetik, die Beinlängendifferenz betrug durchschnittlich +3,2 mm ($\pm 6,4$ mm).

In einer prospektiven Anwendungsbeobachtungsstudie aus dem Jahr 2004 wurden neben Schafffrakturen der oberen Extremität 14 Tibiaschaft- und 46 Femurschaftfrakturen, welches mittels ESIN versorgt wurden, beschrieben [39]. Das mittlere Alter lag bei 7,7 Jahren, die Follow-up Dauer betrug 38 ± 21 Monate. Komplikationen wurden in zwei Fällen jeweils bei einer Femurschaftfraktur berichtet. Dabei kam es einmal zu einem Verfahrenswechsel mit Plattenosteosynthese nach sekundärem Repositionsverlust, in dem anderen Fall zu einem Nagelwechsel bei Perforation der Kortikalis, welche laut Studie bereits im Rahmen der Primärversorgung iatrogen verursacht wurde. Die Autoren berichteten von einer mittleren Dauer zur spontanen Vollbelastung bei Femur- und Tibiaschaftfrakturen von $9,3 \pm 5,2$ Tagen (Spanne 2 - 21) sowie von einer mittleren Beinlängendifferenz $\pm 2,4$ mm. Die BV-Zeit in der Gruppe der unteren Extremität lag bei $2,4 \pm 1,7$ Minuten.

Während die undislozierte kindliche Tibiaschaftfraktur weiterhin eine Domäne der konservativen Therapie bleibt, wird in der Literatur für dislozierte oder Serienfrakturen sowie bei polytraumatisierten Kindern die ESIN als minimal-invasives, biologisches Verfahren mit einem guten funktionellen sowie kosmetischen Outcome empfohlen.

Untersuchungen zur Locking Compression Plate bei kindlichen Schafffrakturen der unteren Extremität finden sich dagegen in weit geringerem Umfang. Prospektive oder vergleichende randomisierte Studien finden sich nicht [33], [48]–[55]. Hedequist et al beschäftigt sich seit ca. 10 Jahren mit der Versorgung kindlicher Schafffrakturen des Femurs mittels Plattenosteosynthesen. Nach Erstbeschreibung im Jahr 2003 durch Agus et al [56] stellte Hedequist 2005 die technischen Aspekte der frakturüberbrückenden Plattenosteosynthese als biologischer interner Fixateur dar [49]. 2008 publizierte er erstmals eine retrospektive Fallserie aus dem Patientengut von 32 Kindern mit Femurschaftfrakturen im Alter von 6 - 15 Jahren [48]. Davon wurden 24 Kinder minimal invasiv, die restlichen 8 Kinder offen mit einem durchschnittlichen Konsolidierungszeitraum von 110 Tagen und dem Erreichen der Vollbelastung nach durchschnittlich 75 Tagen, versorgt. In diesem Patientengut traten keine Komplikationen auf, so dass die Autoren schlussfolgerten, dass die LCP ein sicheres und effektives und damit geeignetes Verfahren zur operativen Versorgung dieser Fraktorentität darstelle.

Zwei retrospektive Fallserien aus dem Jahr 2013 ergänzen die Ergebnisse von Hedequist: Samora et al beschrieben eine Kohorte von 32 Patienten mit einem Durchschnittsalter von 8,3 Jahren, die mittels minimal invasiver Plattenosteosynthese bei Femurschaftfrakturen versorgt wurden [33]. Gute funktionelle Ergebnisse konnten bei allen Patienten erreicht werden, intraoperative Komplikationen traten nicht auf, jedoch wurden 2 Schraubenbrüche im Rahmen der elektiven Materialentfernung beschrieben.

Abdelgawad veröffentlichte ebenfalls eine retrospektive Kohorte mit 58 Patienten mit einem Durchschnittsalter von 9 Jahren [51]. Beschrieben werden zwei schwerwiegende Komplikationen, in einem Fall lag ein Materialbruch vor, in dem anderen Fall ein tiefer Wundinfekt. Dennoch wiesen alle Patienten eine vollständige Konsolidierung bei guter Funktionalität auf.

Neben der Verwendung der Plattenosteosynthese als alternatives Therapieverfahren bei Kindern gewann folglich in den letzten Jahren mehr und mehr auch eine minimal invasive Anwendung eine größere Bedeutung. Hierfür publizierten Abott und seine Arbeitsgruppe im Jahr 2013 eine retrospektive Studie von 58 offen versorgten kindlichen Femurfrakturen gegenüber 22 minimal-invasiven [53]. Er konnte zeigen, dass bei dem offenen Verfahren ein höherer Blutverlust und tendenziell eine höhere Revisionsrate zu verzeichnen ist, wohingegen beim minimal-invasiven Verfahren häufigere, wenn auch asymptomatische, Rotationsfehler auftraten.

Zur Beurteilung eines Osteosyntheseverfahrens sind nicht nur die frühen Ergebnisse, sondern speziell bei Kindern auch die Ergebnisse nach vollständiger Materialentfernung von Bedeutung. Becker et al publizierten im Jahr 2012 Langzeitergebnisse bei 41 Kindern, welche mittels LCP versorgt wurden [52]. Hierbei konnten jeweils ein Schrauben- und ein Plattenbruch nach initialer Versorgung, sowie drei Refrakturen unmittelbar nach vollständiger Materialentfernung gesehen werden. Der Zeitpunkt der Materialentfernung lag im Durchschnitt bei 58 Wochen. In unserem Patientengut erfolgte die Materialentfernung in einem Zeitraum von 20 - 40 Wochen, prozentual gesehen am häufigsten nach 26 - 30 Wochen. In keinem der Fälle kam es zu einer Refraktur. Auch ein Implantatversagen konnte nicht gefunden werden.

Wie bereits oben erwähnt wird die undislozierte Tibiaschaftfraktur in der Regel konservativ behandelt. Dislozierte kindliche Tibiaschaftfrakturen wurden nach Durchschau der Literatur retrospektiv in wenigen kleinen Fallserien untersucht [57]–[59]. Die aktuellste Arbeit hierzu ist von Özkul et al aus dem Jahr 2015 [59]. Er untersuchte retrospektiv 11 Patienten mit einem Durchschnittsalter von 13 Jahren mit offenen Tibiaschaftfrakturen, welche mittels minimal invasiver Plattenosteosynthese versorgt wurden. Wie die anderen Autoren postulierte auch er, dass dieses Verfahren sicher und effektiv durchführbar ist.

Das Hauptziel dieser retrospektiven Arbeit war zu prüfen, dass die Versorgung mittels LCP eine kürzere OP- und BV-Zeit verglichen mit der ESIN erzielt. Zur Wertung unserer Ergebnisse führten wir eine Literaturrecherche in Pubmed durch. Dabei gaben lediglich 8 Studien [33], [38]–[41], [51], [55], [60] Ergebnisse bezüglich OP-Zeit und oder BV-Zeit, wie die folgenden Tabellen demonstrieren, an.

Autor	Jahr der Veröffentlichung	Fallzahl	Frakturlokalisierung	OP-Zeit (Min.)	BV-Zeit (Sek.)
Kraus [40]	2008	77	Femur (53)/Tibia (24)	Femur 41,8 (18-129)	Femur 70,3 (12-193)
				Tibia 28,3 (12-51)	Tibia 42,4 (16-108)
Salem [41]	2006	81	Femur (68)/Tibia (5)	45	k. A.
Yaokreh [38]	2015	20	Femur	71 (57-103)	k. A.
Jubel [39]	2004	60	Femur (46)/Tibia (14)	k. A.	144 ± 102
Ho [60]	2006	91	Femur	70	k. A.
Eigene Daten	2016	21	Femur (10)/Tibia (11)	44,5 ± 18,0	123,4 ± 75,1

Tabelle 5: Studien zur ESIN bei kindlichen Frakturen mit Angaben zur OP- bzw. BV-Zeit. In der letzten Zeile sind unsere Ergebnisse dargestellt.

Autor	Jahr der Veröffentlichung	Fallzahl	Frakturlokalisierung	OP-Zeit (Min.)	BV-Zeit (Sek.)
Kanlic [55]	2004	51	Femur	106	84
Samora [33]	2013	32	Femur	k. A.	69 (10-141)
Abdelgawad [51]	2013	69	Femur	89 (44-160)	56 (15-214)
Eigene Dateien	2016	23	Femur (15)/Tibia (8)	59,5 ± 14,2	94,5 ± 25,7

Tabelle 6: Studien zur LCP bei kindlichen Frakturen mit Angaben zur OP- bzw. BV-Zeit. In der letzten Zeile sind unsere Ergebnisse dargestellt.

Dabei zeigt sich, dass unsere OP-Zeit verglichen mit den Studien von Kraus et al und Salem et al bei der Versorgung mit der elastischen intramedullären Nagelung ähnlich sind. Jedoch wiesen zwei Arbeiten [38], [60] mit 70 bzw. 71 Minuten im Durchschnitt eine deutlich längere Operationsdauer auf. Schaut man sich die OP-Zeiten mit der Versorgung der LCP in den Studien an, kann man schlussfolgern, dass die ESIN grundsätzlich das schnellere Verfahren zu sein scheint. Dies erscheint nachvollziehbar, bedenkt man den höheren technischen Aufwand bei der Durchführung mit der LCP: während zur elastischen Nagelung vor der geschlossenen Reposition der Fraktur lediglich medial und lateral im Bereich der Metaphyse über eine Inzision ein kortikales Fenster für die Implantation der Nägel geschaffen wird, ist der

präparative Aufwand bei der Durchführung der perkutanen winkelstabilen Plattenosteosynthese ungleich höher, ebenso der Anspruch an die operativen Fertigkeiten und die Erfahrung des Operateurs. Die perkutane, submuskuläre Platzierung der Platte, die korrekte Ausrichtung in drei Raumebenen, die Reposition der Fraktur an der Platte sowie das Besetzen der Verriegelungsschrauben erfordern fortgeschrittene Kenntnisse und Übung. Erwähnenswert ist die in unserer Studie vorliegende kurze Operationsdauer im Vergleich zu den anderen Studien [51], [55]. Grund hierfür ist vermutlich die hohe Expertise in unserer Klinik mit dem Verfahren und der Aspekt, dass alle Eingriffe von einem erfahrenen Chirurgen durchgeführt wurden. Beim Vergleich der Studienergebnisse ist anzumerken, dass bei der Darstellung der Operationszeiten sowohl der Mittelwert mit Standardabweichung, als auch der Median verwendet wird. Daher ist eine direkte Vergleichbarkeit nicht möglich. Darüber hinaus wird in den Studien, bei der Schaftfrakturen der unteren Extremität untersucht werden, bei der Angabe der OP- und BV-Zeit meist nicht zwischen Femur und Tibia unterschieden. In der Arbeit von Kraus et al sieht man, dass sowohl die Operationsdauer, als auch die Bildverstärkerzeit, bei Tibiaschaftfrakturen deutlich kürzer sind.

Auch bei der Bildverstärkerzeit ist die Vergleichbarkeit im Literaturvergleich aufgrund von Median- und Mittelwertangabe eingeschränkt. Insgesamt zeigen alle Studien einschließlich unserer Daten bei der Versorgung mittels ESIN ähnlich lange BV-Zeiten. Ausnahme hierbei ist die Studie von Kraus et al, bei der trotz kurzen Operationszeiten auch kurze Bildverstärkerzeiten vorliegen [40]. Allerdings werden auch hier die Werte im Median mit sehr großer Range angegeben. Im Gegensatz zu den Operationszeiten zeigen unsere Daten für die LCP im Vergleich zu den anderen Studien eine relativ längere BV-Zeit. Ein Grund hierfür könnte sein, dass bei längerer Bildverstärkerzeit sich die Operationsdauer verkürzt.

Obwohl die Summe der Einzelschritte, die unter radiologischer Kontrolle durchgeführt werden, eine verlängerte Durchleuchtungszeit vermuten ließe, konnte in der vorliegenden Studie diesbezüglich mit $94,5 \pm 25,7$ Sekunden kein statistisch signifikanter Unterschied im Vergleich zur ESIN-Gruppe mit $123,4 \pm 75,1$ Sekunden festgestellt werden. Somit zeigt sich, dass in der Hand eines erfahrenen Operateurs die Strahlenexposition trotz erhöhten operativen Aufwands nicht zunimmt.

Neben den Hauptzielkriterien untersuchten wir als Nebenzielkriterien die Hospitalisierungszeit, den Zeitpunkt der Materialentfernung, radiologischen Konsolidierung und Vollbelastung, das Entstehen von Beinlängendifferenzen und Achsfehlstellungen.

In der heutigen Zeit spielt neben einem guten funktionellen Outcome bei der Behandlung von kindlichen Frakturen die sogenannte „Patienten-Familie“ eine immer größere Rolle. Dies bedeutet eine Entlastung der letztgenannten bei kurzen Hospitalisierungszeiten [61].

Die Krankenhausverweildauer in der hier vorliegenden Studie belief sich zumeist auf einen Zeitraum von 2-4 Tagen (ESIN-Gruppe $2,8 \pm 1$ und LCP-Gruppe $2,8 \pm 0,8$) und zeigte insgesamt keinen wesentlichen Unterschied zwischen beiden Verfahren. Nicht nur reduziert ein kürzerer stationärer Aufenthalt unter Diagnosis Related Groups (DRG) Aspekten die Gesamtkosten für den Eingriff, er verkürzt die Dauer der sozialen Desintegration des Kindes aus seinem gewohnten Umfeld und reduziert die zur Pflege des Kindes erforderliche Belastung der Angehörigen. Dies ist sowohl aus psychosozialer, als auch aus sozioökonomischer Sicht vorteilhaft und hat eine schnelle Rückkehr ins Berufsleben der Eltern sowie in die Schule der Kinder zur Folge [61]. Maier et al. berichten bei 17 Kindern mit Femurschaftfrakturen nach ESIN von einer stationären Verweildauer von $8,0 \pm 0,9$ Tagen [31], Bar-On et al. von 5,3 Tagen [62], bei Flynn et al. betrug die Krankenhausverweildauer nach ESIN bei 48 Kindern mit Femurschaftfrakturen 5 Tage [43], Mutimer et al [63] behandelte 26 Kinder mit diaphysären Femurfrakturen ebenfalls mittels elastischer intramedullärer Nagelung. Die Krankenhausverweildauer betrug im Durchschnitt 7,8 Tage bei einer Altersspanne von 4 - 14 Jahren. 30 % der Patienten wiesen jedoch Begleitverletzungen wie Frakturen an anderen Extremitäten oder Schädel-Hirn-Traumata auf. In der Studie von Özkul et al, bei der Kinder bei Tibiaschaftfrakturen mittels Plattenosteosynthese versorgt wurden, belief sich die Hospitalisierungszeit im Durchschnitt auf 9 Tage, jedoch wurden auch hier polytraumatisierte Kinder behandelt [59]. Insgesamt werden im Literaturvergleich bei der Behandlung mittels LCP wenig Angaben gemacht, so dass ein direkter Vergleich nicht möglich ist. Die in der vorliegenden Studie vergleichsweise kürzere stationäre Behandlungsdauer in beiden Gruppen ist unter anderem an die engmaschige poststationäre Anbindung an die hauseigene Ambulanz zurückzuführen. Ein weiterer wichtiger Faktor ist die Zusammenarbeit unseres Sozialdienstes mit den Patienten bzw. Eltern. Entsprechende Hilfsmittel für eine

verbesserte Mobilisation sowie fachkundiges Personal für Verbandswechsel zu Hause können in unserer Klinik üblicherweise organisiert werden. Des Weiteren sind die oben genannten Studien 10-15 Jahre alt. Unsere geringen Krankenhausverweildauern sind neben den eben genannten Aspekten durch den in den letzten Jahren zunehmenden Kostendruck der stationären Behandlungen kurz ausgefallen.

Im Rahmen unserer retrospektiven Datenerfassung konnten wir für das vorliegende Patientengut eine Follow-up Dauer von $12,1 \pm 2,6$ Monaten in der ESIN-Gruppe und $11,7 \pm 2,5$ Monaten in der LCP-Gruppe dokumentieren. Die meisten Studien geben ähnliche Beobachtungszeiträume an. Mit Ausnahme einzelner Studien, wie die von Gicquel et al mit einer Follow-up Dauer bis zu 7 Jahren [46], liegen keine Langzeitergebnisse bei derartigen kindlichen Verletzungen vor. Bedeutung hierbei hätten vor allem Langzeitergebnisse bei Kindern mit Beinlängendifferenzen oder Achsfehlstellungen. Sekundäre Arthrosen der Hüft- oder Kniegelenke mit möglicher operativer Konsequenz könnten eine Folge sein.

Der Zeitpunkt der vollständigen Entfernung des Osteosynthesematerials erfolgte im LCP-Kollektiv und im ESIN-Kollektiv in einem Zeitraum von 20 – 40 Wochen nach Primärversorgung. Prozentual gesehen gab es keine wesentlichen Unterschiede bezüglich des Zeitpunktes innerhalb dieses Zeitraumes. Peri- und postoperative Komplikationen traten in keinem der Fälle auf. Im Literaturvergleich zeigt sich eine hohe Spannweite für den Zeitpunkt der Materialentfernung. Beispielsweise werden in der Studie von Salem et al Materialentfernungen bereits nach 3 Monaten durchgeführt [41], dagegen bei Özkul et al erst nach ein bis drei Jahren [59]. Nach der aktuellen S1-Leitlinie, Stand von März 2013, ist die Indikation zur Implantatentfernung relativ und selten zwingend [64]. Sie sollte daher individuell gestellt werden. Eine evidenzbasierte Empfehlung ist jedoch nicht vorhanden. Für die Entfernung des Osteosynthesematerials sprechen bei Kindern sowohl das Lebensalter, als auch das wachsende Skelett. Eine Empfehlung bei kindlichen Knochenbrüchen unterschiedlicher Lokalisation für den Zeitpunkt der Entfernung ist ebenfalls nicht vorhanden [64].

Der Zeitpunkt der radiologisch gesicherten Konsolidierung und der Vollbelastung ist auch bei Kindern von Bedeutung, da nicht nur bei Erwachsenen mit einer zunehmenden Immobilisationsdauer die Komplikationsrate ansteigt [65], [66].

In der bereits oben beschriebenen Studie von Flynn et al. erreichten die Kinder die Vollbelastung nach durchschnittlich 67 Tagen [43]. In einer Studie von Jubel et al. wurden 46 kindliche Femurschaft- und 14 Tibiaschaftfrakturen mit elastischen intramedullären Nägeln versorgt [39]. Dabei wurde von einer mittleren Dauer bis zur sogenannten spontanen Vollbelastung von $9,3 \pm 5,2$ Tagen (Spanne 2 - 21 Tage) berichtet. In beiden Studien wurde keine Aussage zum Zeitpunkt der gesicherten radiologischen Konsolidierung getroffen. Bei Hedequist et al. war die Vollbelastung im Durchschnitt nach 75 Tagen erreicht [48]. Der gesicherte radiologische Konsolidierungszeitpunkt lag hier im Durchschnitt bei 110 Tagen. In der von Samora et al. durchgeführten Studie lag der mittlere Zeitpunkt der Vollbelastung bei 7,8 Wochen (3 - 17,6 Wochen) [33]. Die gesicherte radiologische Konsolidierung konnte im Rahmen der retrospektiven Datenauswertung der planmäßigen Nachuntersuchung 12 Wochen nach stattgehabtem Trauma bei allen Patienten gesichert werden. In der vorliegenden Studie konnte der Zeitpunkt der radiologisch gesicherten Konsolidierung in beiden Gruppen in dem Zeitraum von 4 - 8 Wochen nach initialer Versorgung gesichert werden. Prozentuale Unterschiede lagen in den Gruppen nicht vor. Der Zeitpunkt der Vollbelastung wurde frühestens nach 4 und spätestens nach 10 Wochen festgestellt. Dagegen zeigte sich hier tendenziell, bzw. prozentual gesehen, ein früherer Zeitpunkt der Vollbelastung in der LCP-Gruppe. Grund hierfür könnte die Winkelstabilität der Locking Compression Plate als interner frakturüberbrückender Fixateur mit einer höheren Belastungsstabilität sein [32].

Verglichen mit der operativen Behandlung von Erwachsenen stellt das Wachstumspotential des kindlichen Skeletts eine besondere Herausforderung dar. Die durch das Trauma ausgelöste Stimulation der benachbarten Wachstumsfuge am Ober- und Unterschenkel hat maßgeblichen Einfluss auf die resultierende Beinlänge nach Abschluss der Frakturheilung. Somit können unter anderem Spätfolgen wie Beinlängendifferenzen oder Varus-/Valgusfehlstellungen resultieren. Im Rahmen der durchschnittlichen Follow-up Dauer von 16 Monaten in der Studie von Samora et al. konnte keine Varus-/Valgusfehlstellung von mehr als 10° detektiert werden [33]. Beinlängendifferenzen wurden jedoch nicht untersucht. Auch bei Hedequist et al. resultierten keine Fehlstellungen von mehr als 5° innerhalb des Nachbehandlungszeitraumes [48]. Lediglich eine Beinlängenverkürzung von mehr als 5 mm wurde dokumentiert. Die Autoren der Studie von Jubel et al. beschrieben eine

mittlere Beinlängendifferenz von 2,4 mm bei 60 behandelten Kindern [39]. Bei 3 Kindern mit Spiralfrakturen des Femurschaftes bestand jedoch eine Beinverkürzung von 1 cm als Folge einer sekundären Verkürzung nach Osteosynthese. Allerdings gab es keine Achs- oder Rotationsfehlstellungen von über 5°. Maier et al. berichten bei 17 behandelten Kindern mit der ESIN von Beinlängenverkürzungen von $1,4 \pm 0,2$ cm [31]. Kanlic et al. gaben eine Beinlängendifferenz bei 4 (8 %) Patienten an [55]. Zum einen zwei Beinlängenverkürzungen von jeweils 15 und 23 mm, und zum anderen zwei Beinverlängerungen von jeweils 5 und 10 mm. Eine Fehlstellung von mehr als 5° trat nicht auf. In der vorliegenden Arbeit trat keine Varus-/Valgusfehlstellungen von mehr als 8° auf. Eine Beinverlängerung resultierte bei 4 Patienten, 2 Patienten mit einer Spiralfaktur des Femurschaftes mit 8 und 10 mm nach Versorgung mit LCP und 2 Patienten mit einer Spiral- und Querfraktur des Femurschaftes mit 6 und 8 mm nach ESIN. Bei allen 44 Patienten zeigte sich ein volles Bewegungsausmaß der angrenzenden Gelenke 6 Monate nach Primärversorgung.

Auch wenn es sich bei der vorliegenden Arbeit nicht um eine prospektive Studie handelt, so ist sie aktuell die einzige Studie, die die beiden operativen Verfahren ESIN und LCP an zwei retrospektiven Patientenkohorten miteinander vergleicht.

Prospektiv randomisierte Studien sind die qualitativ hochwertigsten Studien und stellen das wichtigste Werkzeug zur Beantwortung klinischer Fragestellungen dar [67]. Darüber hinaus benötigt eine randomisierte Studie eine Fallzahlplanung, die durch eine ausreichende Power Unterschiede zwischen zwei Verfahren nachweisen kann. Der wichtigste Grund für die hier nicht durchgeführte prospektive Studienplanung ist die niedrige Inzidenz von kindlichen Femurschaftfrakturen (1 - 2% aller kindlichen Frakturen [6], [7]) und Tibiaschaftfrakturen (3 % aller kindlichen Frakturen [7]), obwohl auch für seltene Erkrankungen die prospektiv randomisierte Studie den Goldstandard darstellt [68]. Zur Rekrutierung einer ausreichenden Fallzahl bei seltenen Erkrankungen sind in der Regel multizentrisch angelegte Studien notwendig. Dass insbesondere chirurgische Therapiestudien Probleme bei der Durchführung in sich tragen, ist seit mehreren Jahren im Bewusstsein der klinisch tätigen Chirurgen [69]. Eine Besonderheit unserer Studie ist, dass die operative Versorgung der Patienten in der LCP-Gruppe ausschließlich von einem erfahrenen Operateur durchgeführt wurde, was nicht den klinischen Alltag in der Patientenversorgung widerspiegelt. Dies erklärt

womöglich auch die vergleichsweise kürzere, wenn auch nicht signifikant, OP-Zeit der LCP-Gruppe gegenüber der ESIN-Gruppe.

Unter dem Aspekt der insgesamt unzureichenden Studienlage zur operativen Versorgung von kindlichen-/jugendlichen Femur- und Tibiaschaftfrakturen lässt unsere Studie trotz des retrospektiven Studiendesigns eine Interpretation der Ergebnisse mit einer kritisch geführten Diskussion zu. Die bisher publizierten Studien lassen die Schlussfolgerung zu, dass die ESIN grundsätzlich das schnellere Verfahren zu sein scheint. Dies erscheint nachvollziehbar, bedenkt man den höheren technischen Aufwand bei der Durchführung der LCP. Während zur elastischen Nagelung vor der geschlossenen Reposition der Fraktur lediglich medial und lateral im Bereich der Metaphyse über eine Inzision ein kortikales Fenster für die Implantation der Nägel Voraussetzung ist, ist der präparative Aufwand für die perkutane winkelstabile Plattenosteosynthese ungleich höher, ebenso der Anspruch an die operativen Fertigkeiten und die Erfahrung des Operateurs. Die perkutane Platzierung der Platte, die korrekte Ausrichtung in drei Raumebenen, die Reposition der Fraktur an der Platte sowie das Besetzen der Verriegelungsschrauben erfordern fortgeschrittene Kenntnisse und Erfahrung.

Zusammenfassend zeigen die klinischen Daten der Literatur, ebenfalls die Daten unserer Studie, dass die ESIN bei kindlichen Schafffrakturen der unteren Extremität bei gleichem funktionellen Outcome verglichen mit der LCP, das schnellere Operationsverfahren bei vergleichbaren BV-Zeiten zu sein scheint. Da die ESIN als Standardverfahren seit vielen Jahren als Routineeingriff durchgeführt wird, kann die LCP als alternatives Verfahren in Kliniken mit ausreichender Expertise angewendet werden. Die derzeitige Studienlage zeigt keinen sicheren Vorteil für eines der beiden Verfahren. Experimentelle Untersuchungen zeigen jedoch möglicherweise einen Vorteil für die LCP. Eine 2012 veröffentlichte biomechanische Studie verglich die Stabilität der winkelstabilen Platte mit dem elastischen Markraum Nagel in einem kindlichen Femurmodell. Dabei konnte von biomechanischer Seite aus ein „stabileres Konstrukt“ für die LCP nachgewiesen werden [32]. Übertragen auf den klinischen Alltag wäre gegebenenfalls die LCP das geeignetere Verfahren bei komplexen Mehrfragmentfrakturen, bei adipösen Kindern oder bei Kindern mit geringer Compliance.

5. Zusammenfassung

Zur operativen Versorgung kindlicher Schafffrakturen der unteren Extremität stehen drei Standardverfahren zur Verfügung: die elastisch stabile Markraumnagelung, der externe Fixateur und die Plattenosteosynthese. Die Locking Compression Plate (LCP), ein Implantat zur winkelstabilen Plattenosteosynthese, ist ein etabliertes Verfahren zur Versorgung gelenknaher und osteoporotischer Frakturen. Durch die Rigidität des Schrauben-Platten-Verbundes erreicht das Konstrukt eine erhöhte Ausreißfestigkeit im Vergleich zur konventionellen Plattenosteosynthese, bietet die Möglichkeit der Frakturüberbrückung als interner Fixateur und kann optional in minimal-invasiver Technik eingebracht werden.

Ziel der vorliegenden Arbeit war es zu überprüfen, inwieweit sich die winkelstabile Plattenosteosynthese in minimal-invasiver perkutaner Technik zur Versorgung kindlicher Schafffrakturen der unteren Extremität verglichen mit der elastisch intramedullären Nagelung hinsichtlich OP- und BV-Zeit eignet. Hierfür erfolgte eine retrospektive Datenerfassung.

44 Kinder und Jugendliche im Alter von 6 bis 16 Jahren mit Schafffrakturen des Femurs oder der Tibia wurden im Zeitraum von 2006 bis 2013 mittels ESIN oder LCP versorgt. 2 Patienten wurden zweizeitig nach primärer Fixateur externe Anlage versorgt, bei allen übrigen Kindern erfolgte primär die definitive Versorgung. In allen 23 Fällen der LCP Gruppe konnte die Platte als biologischer Fixateur interne über Stichinzisionen in MIPPO-Technik eingebracht werden. Neben der Operationsdauer und der intraoperativen Durchleuchtungszeit wurden die Dauer bis zur radiologischen Frakturkonsolidierung, das Bewegungsausmaß, die Beinlänge, die klinische Rotation und die Achse der Extremität retrospektiv erfasst.

In der ESIN Gruppe betrug die Operationszeit $44,5 \pm 18,0$ Minuten, die intraoperative Durchleuchtungszeit $123,4 \pm 75,1$ Sekunden, dagegen in der LCP Gruppe $59,5 \pm 14,2$ Minuten und $94,5 \pm 25,7$ Sekunden. Die stationäre Verweildauer lag in beiden Gruppen durchschnittlich bei 2 bis 3 Tagen. Alle Frakturen heilten zeitgerecht knöchern aus. In keinem der untersuchten Fälle kam es primär oder im weiteren Heilungsverlauf zu einem nennenswerten Rotations- und Achsfehler oder Beinlängendifferenzen.

Die Verwendung der LCP in minimal-invasiver Technik als biologischer „Fixateur interne“ stellt bei diaphysären Frakturen im Kindesalter ein geeignetes alternatives Konzept der Frakturstabilisierung dar. Sie vereint den Vorteil der primären frühfunktionellen Übungsstabilität der Plattenosteosynthese mit den Vorteilen der geringen operativen Gewebeschädigung der intramedullären Schienung und des „Fixateur externe“.

Anhang

Name: _____ Aktenzeichen: _____

Untersuchungstag: _____

Standbein: rechts links

Messblatt für untere Gliedmaßen (nach der Neutral - 0 - Methode)

	Rechts	Links	
Hüftgelenke:			
Streckung / Beugung (Abb. 1 a u. 1 b)			Abb. 1a 120° 12° 120° Streck./Beugung
Abstreiz / Anführen (Abb. 2)			Abb. 1b 130° 30°-45° 20°-30° Abstreiz./Anführen
Drehg. ausw. / einw. (Hüftggl. 90° gebeugt) (Abb. 3)			Abb. 2 90° 30°-45° 20°-30° Abstreiz./Anführen
Drehg. ausw. / einw. (Hüftggl. gestreckt) (Abb. 4)			Abb. 3 30°-45° 0° 40°-50° Drehg. ausw./einw.
Kniegelenke:			
Streckung / Beugung (Abb. 5)			Abb. 4 30°-45° 0° 40°-50° Drehg. ausw./einw.
Obere Sprunggelenke:			
Heben / Senken des Fußes (Abb. 6)			Abb. 5 5°-10° 120°-150° Streck./Beugung
Untere Sprunggelenke:			
Ges.-Beweglichk. (Fußaußerr. heb. / senk.) (Abb. 7 a u. 7 b) (in Bruchteilen der normalen Beweglichkeit)			Abb. 6 20°-30° 0° 40°-50° Heben/Senken
Zehngelenke:			
(in Bruchteilen der normalen Beweglichkeit)			Abb. 7 a Abb. 7 b Gesamtbeweglichkeit
Umfangmaße in cm:			
20 cm ob. inn. Knie-Gelenkspalt			
10 cm ob. inn. Knie-Gelenkspalt			
Kniescheibenmitte			
15 cm unterh. inn. Gelenkspalt			
Unterschenkel, kleinster Umfang			
Knöchel			
Rist über Kahnbein			
Vorfußballen			
Beinlänge in cm:			
Vord. ob. D-beinstachel - Außenknöchelssp.			
Stumpflänge in cm:			
Sitzbein - Stumpflende			
Inn. Knie-Gelenkspalt - Stumpflende			

F 4224 0501 Messblatt untere Gliedmaßen

Messblattes F 4224 0501 für untere Gliedmaßen nach der Neutral-0-Methode.

Abbildungsverzeichnis

- Abbildung 1:** Häufigkeit der kindlichen Frakturen nach Lokalisation
- Abbildung 2:** Grundstruktur der kindlichen Frakturklassifikation
- Abbildung 3:** Frakturklassifikation für kindliche Femur- und Tibiaschaftfrakturen
- Abbildung 4:** schematische Darstellung der konventionellen Plattenosteosynthese und der winkelstabilen Schraube
- Abbildung 5:** schematische Darstellung der Frakturüberbrückung mit der LCP
- Abbildung 6:** Übersicht des klinischen Behandlungsablaufes
- Abbildung 7:** operativer Zugangsweg und Darstellen des Femurs für die LCP
- Abbildung 8:** Wundverhältnisse bei Patient Nr. 5 nach Versorgung mit LCP
- Abbildung 9:** Bestimmung des Nageldurchmessers bei ESIN
- Abbildung 10:** LCP Platte
- Abbildung 11:** Übersicht des Patientenkollektivs
- Abbildung 12:** Hospitalisierungszeit
- Abbildung 13:** Zeitpunkt der radiologischen Konsolidierung
- Abbildung 14:** Zeitpunkt der Vollbelastung
- Abbildung 15:** Röntgenbilder Fallbeispiel 1
- Abbildung 16:** Postoperative Bilder nach Materialentfernung Fallbeispiel 1
- Abbildung 17:** Röntgenbilder Fallbeispiel 2
- Abbildung 18:** Röntgenbilder nach Materialentfernung Fallbeispiel 2
- Abbildung 19:** Röntgenbilder Fallbeispiel 3
- Abbildung 20:** Röntgenbilder nach Materialentfernung Fallbeispiel 3
- Abbildung 21:** Röntgenbilder Fallbeispiel 4
- Abbildung 22:** Röntgenbilder nach Materialentfernung Fallbeispiel 4

Tabellenverzeichnis

Tabelle 1:	Demografische Daten der ESIN-Gruppe
Tabelle 2:	Demografische Daten der LCP-Gruppe
Tabelle 3:	Hauptzielkriterien
Tabelle 4:	funktionelle Ergebnisse (Beinlängendifferenz und Achsenfehlstellung)
Tabelle 5:	Studien zur ESIN bei kindlichen Frakturen mit Angaben zur OP- und BV-Zeit
Tabelle 6:	Studien zur LCP bei kindlichen Frakturen mit Angaben zur OP- und BV-Zeit

Literaturverzeichnis

- [1] Kraus Ralf, Schneidmüller Dorien, und Röder Christoph, „Häufigkeit von Frakturen der langen Röhrenknochen im Wachstumsalter“, *Dtsch Ärztebl*, Bd. 102 (12), S. 838–842, 2005.
- [2] F. Hefti, *Kinderorthopädie in der Praxis*. Berlin, Heidelberg: Springer Berlin Heidelberg, 2014.
- [3] E. M. Hedström, O. Svensson, U. Bergström, und P. Michno, „Epidemiology of fractures in children and adolescents“, *Acta Orthop.*, Bd. 81, Nr. 1, S. 148–153, Feb. 2010.
- [4] J. von Heideken, T. Svensson, P. Blomqvist, Y. Haglund-Åkerlind, und P.-M. Janarv, „Incidence and trends in femur shaft fractures in Swedish children between 1987 and 2005“, *J. Pediatr. Orthop.*, Bd. 31, Nr. 5, S. 512–519, Aug. 2011.
- [5] R. W. Poolman, M. S. Kocher, und M. Bhandari, „Pediatric femoral fractures: a systematic review of 2422 cases“, *J. Orthop. Trauma*, Bd. 20, Nr. 9, S. 648–654, Okt. 2006.
- [6] M. K. Mäyränpää, O. Mäkitie, und P. E. Kallio, „Decreasing incidence and changing pattern of childhood fractures: A population-based study“, *J. Bone Miner. Res. Off. J. Am. Soc. Bone Miner. Res.*, Bd. 25, Nr. 12, S. 2752–2759, Dez. 2010.
- [7] J. Schalamon, S. Dampf, G. Singer, H. Ainoedhofer, T. Petnehazy, M. E. Hoellwarth, und A. K. Saxena, „Evaluation of fractures in children and adolescents in a Level I Trauma Center in Austria“, *J. Trauma*, Bd. 71, Nr. 2, S. E19-25, Aug. 2011.
- [8] A. Kamphaus, M. Rapp, L. M. Wessel, M. Buchholz, E. Massalme, D. Schneidmüller, C. Roeder, und M. M. Kaiser, „[LiLa classification for paediatric long bone fractures. Intraobserver and interobserver reliability]“, *Unfallchirurg*, Bd. 118, Nr. 4, S. 326–335, Apr. 2015.
- [9] A. Rewers, H. Hedegaard, D. Lezotte, K. Meng, F. K. Battan, K. Emery, und R. F. Hamman, „Childhood femur fractures, associated injuries, and sociodemographic risk factors: a population-based study“, *Pediatrics*, Bd. 115, Nr. 5, S. e543-552, Mai 2005.
- [10] A. M. Kemp, F. Dunstan, S. Harrison, S. Morris, M. Mann, K. Rolfe, S. Datta, D.

- P. Thomas, J. R. Sibert, und S. Maguire, „Patterns of skeletal fractures in child abuse: systematic review“, *BMJ*, Bd. 337, S. a1518, 2008.
- [11] T. Slongo, L. Audigé, W. Schlickewei, J.-M. Clavert, J. Hunter, und International Association for Pediatric Traumatology, „Development and validation of the AO pediatric comprehensive classification of long bone fractures by the Pediatric Expert Group of the AO Foundation in collaboration with AO Clinical Investigation and Documentation and the International Association for Pediatric Traumatology“, *J. Pediatr. Orthop.*, Bd. 26, Nr. 1, S. 43–49, Feb. 2006.
- [12] Laer von L, Gruber R, und Dallek M, „Classification and documentation of children’s fractures.“, *Eur J Trauma*, S. 02–14, 2000.
- [13] T. F. Slongo, L. Audigé, und AO Pediatric Classification Group, „Fracture and dislocation classification compendium for children: the AO pediatric comprehensive classification of long bone fractures (PCCF)“, *J. Orthop. Trauma*, Bd. 21, Nr. 10 Suppl, S. S135-160, Dez. 2007.
- [14] „Microsoft Word - 006-016I_S1_Femurschaftfraktur_im_Kindesalter_2014-09.docx - 006-016I_S1_Femurschaftfraktur_im_Kindesalter_2014-09.pdf“. [Online]. Verfügbar unter: http://www.awmf.org/uploads/tx_szleitlinien/006-016I_S1_Femurschaftfraktur_im_Kindesalter_2014-09.pdf. [Zugegriffen: 25-Feb-2016].
- [15] „Microsoft Word - Leitlinie Unterschenkelschaftfraktur.doc - 006-131I_S1_Tibiafraktur_Unterschenkelschaftfraktur_KIndesalter_2015-02.pdf“. [Online]. Verfügbar unter: http://www.awmf.org/uploads/tx_szleitlinien/006-131I_S1_Tibiafraktur_Unterschenkelschaftfraktur_KIndesalter_2015-02.pdf. [Zugegriffen: 25-Feb-2016].
- [16] M. A. Lazar-Antman und A. I. Leet, „Effects of obesity on pediatric fracture care and management“, *J. Bone Joint Surg. Am.*, Bd. 94, Nr. 9, S. 855–861, Mai 2012.
- [17] L. A. Moroz, F. Launay, M. S. Kocher, P. O. Newton, S. L. Frick, P. D. Sponseller, und J. M. Flynn, „Titanium elastic nailing of fractures of the femur in children. Predictors of complications and poor outcome“, *J. Bone Joint Surg. Br.*, Bd. 88, Nr. 10, S. 1361–1366, Okt. 2006.
- [18] J. M. Weiss, P. Choi, C. Ghatan, D. L. Skaggs, und R. M. Kay, „Complications with flexible nailing of femur fractures more than double with child obesity and weight >50 kg“, *J. Child. Orthop.*, Bd. 3, Nr. 1, S. 53–58, Feb. 2009.

- [19] J. P. Metaizeau, „Stable elastic intramedullary nailing for fractures of the femur in children“, *J. Bone Joint Surg. Br.*, Bd. 86, Nr. 7, S. 954–957, Sep. 2004.
- [20] T. F. Slongo, „Complications and failures of the ESIN technique“, *Injury*, Bd. 36 Suppl 1, S. A78-85, Feb. 2005.
- [21] T. P. Ruedi und AO Foundation, Hrsg., *AO principles of fracture management: AO teaching videos and animations on DVD-ROM ; [illustrations, animations, and videos included on DVD-ROM]*, 2., Expanded ed. Stuttgart: Thieme, 2007.
- [22] C. Hansmann, „Eine neue Methode der Fixierung der Fragmente bei komplizierten Frakturen“, *Verh Dtsch Ges Chir*, Bd. 15, S. 134–137, 1886.
- [23] „www.unfallchirurgie-atos.de/winkelstabile-plattenosteosynthese/“ .
- [24] W. T. Lee, D. Murphy, F. H. Y. Kagda, und J. Thambiah, „Proximal femoral locking compression plate for proximal femoral fractures“, *J. Orthop. Surg. Hong Kong*, Bd. 22, Nr. 3, S. 287–293, Dez. 2014.
- [25] E. Rutz, S. Thomas, T. Slongo, und R. Brunner, „[Osteotomy of the distal femur. Surgical technique using the LCP Pediatric Condylar Plate 90°]“, *Oper. Orthop. Traumatol.*, Bd. 27, Nr. 3, S. 221–236, Juni 2015.
- [26] „Femoral shaft - Approach - MIO approach - AO Surgery Reference“. [Online]. Verfügbar unter: https://www2.aofoundation.org/wps/portal/surgery?showPage=approach&contentUrl=srg/32/04-Approaches/32-A21_MIO_appr.jsp&bone=Femur&segment=Shaft&approach=MIO%20approach&Language=en. [Zugegriffen: 25-Feb-2016].
- [27] Synthes, „TEN/STEN _ Elastisches Nagelsystem aus Titan/Stahl. Für die elastische-stabile intramedulläre Nagelung (ESIN)“. [Online]. Verfügbar unter: http://synthes.vo.llnwd.net/o16/LLNWMB8/INT%20Mobile/Synthes%20International/Product%20Support%20Material/legacy_Synthes_PDF/016.000.207.pdf. [Zugegriffen: 21-Feb-2016].
- [28] Synthes, „Large Fragment LCP Instrument and Implant Set. Part of the Synthes locking compression plate (LCP) system.“ [Online]. Verfügbar unter: <http://www.synthes.com/MediaBin/US%20DATA/Product%20Support%20Materials/Technique%20Guides/SUTGLargeLCPJ4331I.pdf>. [Zugegriffen: 21-Feb-2016].
- [29] K. Bohndorf, N. Jorden, und A. Altenburger, Hrsg., *Radiologische Diagnostik der Knochen und Gelenke*, 3., Vollst. überarb. und Aufl. Stuttgart: Thieme,

- 2014.
- [30] J. Prévot, P. Lascombes, und J. N. Ligier, „[The ECMES [Centro-Medullary Elastic Stabilising Wiring) osteosynthesis method in limb fractures in children. Principle, application on the femur. Apropos of 250 fractures followed-up since 1979]“, *Chir. Mém. Académie Chir.*, Bd. 119, Nr. 9, S. 473–476, 1994 1993.
- [31] M. Maier, P. Maier-Heidkamp, M. Lehnert, R. Wirbel, und I. Marzi, „[Results of femoral shaft fractures in childhood in relation to different treatment modalities]“, *Unfallchirurg*, Bd. 106, Nr. 1, S. 48–54, Jan. 2003.
- [32] S. E. Porter, G. R. Booker, D. E. Parsell, M. D. Weber, G. V. Russell, J. Woodall, M. Wagner, und T. Neubauer, „Biomechanical analysis comparing titanium elastic nails with locked plating in two simulated pediatric femur fracture models“, *J. Pediatr. Orthop.*, Bd. 32, Nr. 6, S. 587–593, Sep. 2012.
- [33] W. P. Samora, M. Guerriero, L. Willis, und K. E. Klingele, „Submuscular bridge plating for length-unstable, pediatric femur fractures“, *J. Pediatr. Orthop.*, Bd. 33, Nr. 8, S. 797–802, Dez. 2013.
- [34] M. Rapp, M. M. Kaiser, F. Grauel, C. Gielok, und P. Illing, „Femoral shaft fractures in young children (<5 years of age): operative and non-operative treatments in clinical practice“, *Eur. J. Trauma Emerg. Surg. Off. Publ. Eur. Trauma Soc.*, Sep. 2015.
- [35] S. Sarkar, R. Bandyopadhyay, und A. Mukherjee, „TITANIUM ELASTIC NAIL - COMPLICATIONS IN THE TREATMENT OF PAEDIATRIC DIAPHYSEAL FRACTURE OF FEMUR“, *Open Orthop. J.*, Bd. 7, S. 12–17, Jan. 2013.
- [36] P. Omaník, L. Sýkora, K. Kozlíková, I. Béder, E. Murár, und F. Horn, „[Long-term results of the treatment of diaphyseal femur fractures in children]“, *Acta Chir. Orthop. Traumatol. Cech.*, Bd. 76, Nr. 5, S. 394–398, Okt. 2009.
- [37] A.-N. G. Komlatsè, B. M. Azanledji, S. K. Aboisso, M.-A. K. Anani, G. Komla, und T. Hubert, „Elastic stable intramedullary nailing of femoral shaft fractures in children: particularities and results at Sylvanus Olympio Teaching Hospital of Lomé, Togo“, *Afr. J. Paediatr. Surg. AJPS*, Bd. 11, Nr. 1, S. 8–11, März 2014.
- [38] J. B. Yaokreh, T. H. Odéhour-Koudou, K. M. Koffi, M. Sounkere, Y. G. S. Kouamé, S. Tembely, D. B. Kouamé, O. Ouattara, und K. R. Dick, „Surgical treatment of femoral diaphyseal fractures in children using elastic stable intramedullary nailing by open reduction at Yopougon Teaching Hospital“, *Orthop. Traumatol. Surg. Res. OTSR*, Bd. 101, Nr. 5, S. 589–592, Sep. 2015.

- [39] A. Jubel, J. Andermahr, J. Isenberg, G. Schiffer, A. Prokop, und K. E. Rehm, „[Experience with elastic stable intramedullary nailing (ESIN) of shaft fractures in children]“, *Orthop.*, Bd. 33, Nr. 8, S. 928–935, Aug. 2004.
- [40] R. Kraus, U. Schiefer, C. Schäfer, C. Meyer, und R. Schnettler, „Elastic stable intramedullary nailing in pediatric femur and lower leg shaft fractures: intraoperative radiation load“, *J. Pediatr. Orthop.*, Bd. 28, Nr. 1, S. 14–16, Feb. 2008.
- [41] K. H. Salem, I. Lindemann, und P. Keppler, „Flexible intramedullary nailing in pediatric lower limb fractures“, *J. Pediatr. Orthop.*, Bd. 26, Nr. 4, S. 505–509, Aug. 2006.
- [42] K. Baldwin, J. E. Hsu, D. R. Wenger, und H. S. Hosalkar, „Treatment of femur fractures in school-aged children using elastic stable intramedullary nailing: a systematic review“, *J. Pediatr. Orthop. Part B*, Bd. 20, Nr. 5, S. 303–308, Sep. 2011.
- [43] J. M. Flynn, L. M. Luedtke, T. J. Ganley, J. Dawson, R. S. Davidson, J. P. Dormans, M. L. Ecker, J. R. Gregg, B. D. Horn, und D. S. Drummond, „Comparison of titanium elastic nails with traction and a spica cast to treat femoral fractures in children“, *J. Bone Joint Surg. Am.*, Bd. 86–A, Nr. 4, S. 770–777, Apr. 2004.
- [44] K. E. Buechsenschuetz, C. T. Mehlman, K. J. Shaw, A. H. Crawford, und E. B. Immerman, „Femoral shaft fractures in children: traction and casting versus elastic stable intramedullary nailing“, *J. Trauma*, Bd. 53, Nr. 5, S. 914–921, Nov. 2002.
- [45] A. Nisar, A. Bhosale, S. S. Madan, M. J. Flowers, J. A. Fernandes, und S. Jones, „Complications of Elastic Stable Intramedullary Nailing for treating paediatric long bone fractures“, *J. Orthop.*, Bd. 10, Nr. 1, S. 17–24, 2013.
- [46] P. Gicquel, M.-C. Giacomelli, B. Basic, C. Karger, und J.-M. Clavert, „Problems of operative and non-operative treatment and healing in tibial fractures“, *Injury*, Bd. 36 Suppl 1, S. A44-50, Feb. 2005.
- [47] H. Till, B. Hüttl, P. Knorr, und H. G. Dietz, „Elastic stable intramedullary nailing (ESIN) provides good long-term results in pediatric long-bone fractures“, *Eur. J. Pediatr. Surg. Off. J. Austrian Assoc. Pediatr. Surg. Al Z. Für Kinderchir.*, Bd. 10, Nr. 5, S. 319–322, Okt. 2000.
- [48] D. Hedequist, J. Bishop, und T. Hresko, „Locking plate fixation for pediatric

- femur fractures“, *J. Pediatr. Orthop.*, Bd. 28, Nr. 1, S. 6–9, Feb. 2008.
- [49] D. J. Hedequist und E. Sink, „Technical aspects of bridge plating for pediatric femur fractures“, *J. Orthop. Trauma*, Bd. 19, Nr. 4, S. 276–279, Apr. 2005.
- [50] Y. Li und D. J. Hedequist, „Submuscular plating of pediatric femur fracture“, *J. Am. Acad. Orthop. Surg.*, Bd. 20, Nr. 9, S. 596–603, Sep. 2012.
- [51] A. A. Abdelgawad, R. N. Sieg, M. D. Laughlin, J. Shunia, und E. M. Kanlic, „Submuscular bridge plating for complex pediatric femur fractures is reliable“, *Clin. Orthop.*, Bd. 471, Nr. 9, S. 2797–2807, Sep. 2013.
- [52] T. Becker, D. Weigl, E. Mercado, K. Katz, und E. Bar-On, „Fractures and refractures after femoral locking compression plate fixation in children and adolescents“, *J. Pediatr. Orthop.*, Bd. 32, Nr. 7, S. e40-46, Nov. 2012.
- [53] M. D. Abbott, R. T. Loder, und J. O. Anglen, „Comparison of submuscular and open plating of pediatric femur fractures: a retrospective review“, *J. Pediatr. Orthop.*, Bd. 33, Nr. 5, S. 519–523, Aug. 2013.
- [54] C. H. Wilson, C. S. Smith, D. M. Gay, und E. A. Loveless, „Submuscular locked plating of pediatric femur fractures“, *J. Surg. Orthop. Adv.*, Bd. 21, Nr. 3, S. 136–140, 2012.
- [55] E. M. Kanlic, J. O. Anglen, D. G. Smith, S. J. Morgan, und R. F. Pesántez, „Advantages of submuscular bridge plating for complex pediatric femur fractures“, *Clin. Orthop.*, Nr. 426, S. 244–251, Sep. 2004.
- [56] H. Ağuş, O. Kalenderer, G. Eryanilmaz, und H. Omeroğlu, „Biological internal fixation of comminuted femur shaft fractures by bridge plating in children“, *J. Pediatr. Orthop.*, Bd. 23, Nr. 2, S. 184–189, Apr. 2003.
- [57] J. Head, T. R. Lewis, W. Puffinbarger, und E. Garbrecht, „Plating of open pediatric tibia fractures“, *J. Okla. State Med. Assoc.*, Bd. 107, Nr. 7, S. 382–383, Juli 2014.
- [58] J. J. Masquijo, „Percutaneous plating of distal tibial fractures in children and adolescents“, *J. Pediatr. Orthop. Part B*, Bd. 23, Nr. 3, S. 207–211, Mai 2014.
- [59] E. Özkul, M. Gem, H. Arslan, C. Alemdar, İ. Azboy, und S. G. Arslan, „Minimally Invasive Plate Osteosynthesis in Open Pediatric Tibial Fractures“, *J. Pediatr. Orthop.*, März 2015.
- [60] C. A. Ho, D. L. Skaggs, C. W. Tang, und R. M. Kay, „Use of flexible intramedullary nails in pediatric femur fractures“, *J. Pediatr. Orthop.*, Bd. 26, Nr. 4, S. 497–504, Aug. 2006.

- [61] M. Fuchs, A. Losch, E. Noak, und K. M. Stürmer, „[Long-term results after conservative treatment of pediatric femoral shaft fractures]“, *Orthop.*, Bd. 32, Nr. 12, S. 1136–1142, Dez. 2003.
- [62] E. Bar-On, S. Sagiv, und S. Porat, „External fixation or flexible intramedullary nailing for femoral shaft fractures in children. A prospective, randomised study“, *J. Bone Joint Surg. Br.*, Bd. 79, Nr. 6, S. 975–978, Nov. 1997.
- [63] J. Mutimer, R. D. Hammett, und J. D. Eldridge, „Assessing leg length discrepancy following elastic stable intramedullary nailing for paediatric femoral diaphyseal fractures“, *Arch. Orthop. Trauma Surg.*, Bd. 127, Nr. 5, S. 325–330, Juli 2007.
- [64] „Microsoft Word - 012-004I_S1_Implantatentfernung_2013-06.docx - 012-004I_S1_Implantatentfernung_2013-06.pdf“. [Online]. Verfügbar unter: http://www.awmf.org/uploads/tx_szleitlinien/012-004I_S1_Implantatentfernung_2013-06.pdf. [Zugegriffen: 25-Feb-2016].
- [65] S. D. Heinrich, D. M. Drvaric, K. Darr, und G. D. MacEwen, „The operative stabilization of pediatric diaphyseal femur fractures with flexible intramedullary nails: a prospective analysis“, *J. Pediatr. Orthop.*, Bd. 14, Nr. 4, S. 501–507, Aug. 1994.
- [66] J. N. Ligier, J. P. Metaizeau, J. Prévot, und P. Lascombes, „Elastic stable intramedullary nailing of femoral shaft fractures in children“, *J. Bone Joint Surg. Br.*, Bd. 70, Nr. 1, S. 74–77, Jan. 1988.
- [67] M. N. Wente, C. M. Seiler, W. Uhl, und M. W. Bächler, „Perspectives of evidence-based surgery“, *Dig. Surg.*, Bd. 20, Nr. 4, S. 263–269, 2003.
- [68] Ulrich Grouven, Siering, Ulrich, Bender, Ralf, Vervölgyi, Volker, und Lange, Stefan, „Seltene Erkrankungen - Randomisierte kontrollierte Studien auch hier der Goldstandard“, *Dtsch Arztebl*, S. 112(8).
- [69] U. Zurbuchen, W. Schwenk, R. Bussar-Maatz, F. Wichlas, H.-J. Buhr, J. Neudecker, und J.-P. Ritz, „[Clinical studies outside university clinics : What are the problems to implement this?]“, *Chir. Z. Für Alle Geb. Oper. Medizen*, Bd. 81, Nr. 2, S. 160; 162-166, Feb. 2010.

Eidesstattliche Versicherung

„Ich, Benedict Bertold Kunz, versichere an Eides statt durch meine eigenhändige Unterschrift, dass ich die vorgelegte Dissertation mit dem Thema: „Die Versorgung kindlicher und jugendlicher Schafffrakturen der unteren Extremität - Eine retrospektive Studie zum Vergleich der elastisch stabilen intramedullären Marknagelung gegenüber der Locking Compression Plate“ selbstständig und ohne nicht offengelegte Hilfe Dritter verfasst und keine anderen als die angegebenen Quellen und Hilfsmittel genutzt habe. Alle Stellen, die wörtlich oder dem Sinne nach auf Publikationen oder Vorträgen anderer Autoren beruhen, sind als solche in korrekter Zitierung (siehe „Uniform Requirements for Manuscripts (URM)“ des ICMJE -www.icmje.org) kenntlich gemacht. Die Abschnitte zu Methodik (insbesondere praktische Arbeiten, Laborbestimmungen, statistische Aufarbeitung) und Resultaten (insbesondere Abbildungen, Graphiken und Tabellen) entsprechen den URM (s.o) und werden von mir verantwortet.

Meine Anteile an etwaigen Publikationen zu dieser Dissertation entsprechen denen, die in der untenstehenden gemeinsamen Erklärung mit dem Betreuer, angegeben sind. Sämtliche Publikationen, die aus dieser Dissertation hervorgegangen sind und bei denen ich Autor bin, entsprechen den URM (s.o) und werden von mir verantwortet.

Die Bedeutung dieser eidesstattlichen Versicherung und die strafrechtlichen Folgen einer unwahren eidesstattlichen Versicherung (§156,161 des Strafgesetzbuches) sind mir bekannt und bewusst.“

Datum

Unterschrift

Anteilserklärung an etwaigen erfolgten Publikationen

Aus dieser Dissertation ist bisher keine Publikation hervorgegangen.

Unterschrift des Doktoranden

Lebenslauf:

„Mein Lebenslauf wird aus datenschutzrechtlichen Gründen in der elektronischen Version meiner Arbeit nicht veröffentlicht.“

Danksagung

Ich möchte mich sehr herzlich bei meinen Eltern für die Ermöglichung des Studiums der Humanmedizin und gleichzeitig für die stetige Unterstützung bedanken.

Des Weiteren bedanke ich mich bei Herrn Univ. Prof. Dr. W. Ertel für die Überlassung des Themas und die Unterstützung bei der Fertigstellung dieser Arbeit.

Im Besonderen zu danken habe ich Herrn Dr. med. S. Krasnici für die stets engagierte und ausdauernde Hilfe bei der Durchführung der Arbeit, sowie für die verständnisvolle Lösung aufgetretener Probleme und Hilfe bei der praktischen Umsetzung.

Mein besonderer Dank gilt jedoch meiner Ehefrau Dr.med. Urte Kunz-Zurbuchen, die stets an das Gelingen dieser Arbeit geglaubt und mich jederzeit motiviert hat, diese Arbeit zu beenden.