

Aus der Klinik für Orthopädie  
der Medizinischen Fakultät Charité – Universitätsmedizin Berlin

DISSERTATION

Die chirurgische Hüftluxation als gelenkerhaltender Eingriff  
in der Behandlung des Femoroazetabulären Impingements

zur Erlangung des akademischen Grades  
Doctor medicinae (Dr.med.)

vorgelegt der Medizinischen Fakultät  
Charité – Universitätsmedizin Berlin

von

Frank Sitterlee  
aus Neubrandenburg

Datum der Promotion: 07.12.2018

## **Vorbemerkung**

Die Ergebnisse der vorliegenden Arbeit wurden als Originalarbeit zum Promotionsthema veröffentlicht in:

*Sitterlee, F., Kirschbaum, S., Perka, C., Müller M., Surgical hip dislocation : Current status in the treatment of femoral acetabular impingement. Orthopade, 2017. doi:10.1007/s00132-017-3394-6.*

### Anteilerklärung

An genannter Originalarbeit zum Promotionsthema hatte der Doktorand Anteil im Einzelnen an:

*Entwicklung der Fragestellung, Ausarbeitung und Umsetzung der Methodik, aktive Rekrutierung der Patienten, Durchführung der Nachuntersuchungen unter fachärztlicher Supervision und Erhebung der Primärdaten, Auswertung der Primärdaten nach erfolgter statistischer Beratung, Literaturrecherche, Formulierung der Textbausteine o.g. Publikation und Beantwortung der Fragen der Reviewer*

Die vorliegende Monographie enthält thematische, methodische und inhaltliche Passagen oben genannter Publikation und stellt in ihrer Gesamtheit eine umfassendere Auseinandersetzung zur Thematik dar. Die entsprechenden Textpassagen der genannten Publikation wurden hierzu überarbeitet beziehungsweise ergänzt.

# I Inhaltsverzeichnis

Vorbemerkung .....	2
<b>I Inhaltsverzeichnis .....</b>	<b>3</b>
<b>II Abkürzungsverzeichnis .....</b>	<b>5</b>
<b>III Zusammenfassung .....</b>	<b>6</b>
<b>IV Abstract.....</b>	<b>7</b>
<b>1 Einleitung .....</b>	<b>8</b>
1.1 Femoroazetabuläres Impingement - Definition, Typen, Epidemiologie.....	8
1.2 Klinik und Diagnostik.....	11
1.3 Therapie .....	15
1.3.1 Konservative Behandlung.....	15
1.3.2 Operative Behandlung.....	15
<b>2 Problem- und Fragestellung.....</b>	<b>19</b>
<b>3 Material und Methoden.....</b>	<b>20</b>
3.1 Ethische Durchführbarkeit der Studie .....	20
3.2 Patientensuche.....	20
3.2.1 Suchsystematik.....	20
3.2.2 Ein- und Ausschlusskriterien .....	22
3.3 Patientenselektion.....	22
3.4 Operationstechnik und Nachbehandlung.....	23
3.4.1 Indikation zur chirurgischen Hüftluxation .....	23
3.4.2 Operationstechnik .....	24
3.4.3 Nachbehandlungsregime .....	25
3.5 Datenerfassung und Auswertung.....	25
3.6 Auswertungsregime.....	26
3.7 Statistik .....	29
<b>4 Ergebnisse.....</b>	<b>30</b>
4.1 Patientenkollektiv .....	30
4.2 Hüftfunktion .....	31
4.2.1 Bewegungsumfänge.....	31
4.2.2 Hüftfunktionsscores .....	31
4.2.3 Subjektive Hüftfunktion .....	32
4.2.4 Sportliche Aktivität .....	33
4.3 Schmerzsymptomatik .....	34
4.4 Zufriedenheit und Erfüllung der präoperativen Erwartungen.....	35
4.5 Röntgenauswertung .....	36
4.6 Subgruppenvergleich .....	37
4.7 Komplikationen.....	39
<b>5 Diskussion .....</b>	<b>41</b>
5.1 Klinische Relevanz .....	41
5.2 Funktion, Schmerz und Aktivität .....	41
5.3 Subjektive Erfolgsbewertung.....	45
5.4 Einfluss der präoperativen Arthrose.....	47
5.5 Arthroseprogredienz und Hüftgelenksersatz .....	48

<b>5.6</b>	<b>Rezidive und Komplikationen .....</b>	<b>49</b>
<b>5.7</b>	<b>Limitationen.....</b>	<b>52</b>
<b>5.8</b>	<b>Schlussfolgerung .....</b>	<b>54</b>
<b>6</b>	<b>Literaturverzeichnis.....</b>	<b>55</b>
<b>7</b>	<b>Abbildungsverzeichnis.....</b>	<b>65</b>
<b>8</b>	<b>Tabellenverzeichnis .....</b>	<b>66</b>
<b>V</b>	<b>Eidesstattliche Versicherung.....</b>	<b>67</b>
<b>VI</b>	<b>Curriculum vitae.....</b>	<b>68</b>
<b>VII</b>	<b>Publikationsliste .....</b>	<b>71</b>
<b>VIII</b>	<b>Anteilerklärung an erfolgten Publikationen .....</b>	<b>72</b>
<b>IX</b>	<b>Danksagung.....</b>	<b>73</b>

## II Abkürzungsverzeichnis

AC-Winkel	Tragflächenwinkel
a-p	anterior-posterior
bzw.	beziehungsweise
CE-Winkel	Centrum-Eck Winkel (englisch: Center-edge-angle)
CHL	Chirurgische Hüftluxation
CT	Computertomographie
FAI	Femoroazetabuläres Impingement / femoroacetabular impingement
ggf.	gegebenenfalls
Hüft-TEP	Hüfttotalendoprothese
HHS	Harris Hip Score
HOS	Hip Outcome Score
Hüft-ASK	Hüftarthroskopie
K&L	Kellgren und Lawrence
KIS	Krankenhausinformationssystem
M.	Muskulus
Mm.	Muskuli
MIC-Techniken	minimalinvasive chirurgische Techniken
MIT	minimal invasive techniques
mini-open OP	minimalinvasiv offene Operation
mHHS	modifizierter Harris Hip Score
MRT	Magnetresonanztomographie
WOMAC Score	Western Ontario and McMaster Universities Osteoarthritis Score
MW	Mittelwert
MWU	Mann-Whitney-U-Test
NRS	numerische Rating-Skala
N.	Nervus
o.g.	oben genannte
Pkt.	Punkt(e)
ROM	Bewegungsumfang (englisch: Range of Motion)
SHD	surgical hip dislocation
UCLA Score	University of California at Los Angeles Activity Score
Z.n.	Zustand nach
z.B.	zum Beispiel

### III Zusammenfassung

Das Femoroazetabuläre Impingement (FAI) wird heute größtenteils durch minimalinvasive Verfahren operativ behandelt. Die chirurgische Hüftluxation (CHL) wurde dabei als Therapieoption weitestgehend verdrängt. Bei Vorliegen einer komplexen Impingementdeformität ist sie jedoch eine Alternative. Die sehr gute Gelenkexposition und zirkumferente Therapiemöglichkeit ist dabei von Vorteil. Trotz der umfassenden Literatur zum FAI besteht ein Mangel an mittel- und längerfristigen Studien zum Outcome der CHL. Ziel dieser Arbeit ist es, das mittelfristige Outcome sowie die Risiken und Komplikationen der CHL in der Therapie des FAI zu untersuchen und den aktuellen Stellenwert des Verfahrens abzuleiten. Es standen 43 Patienten (45 Hüften) mit kombiniertem ventralen und dorsalen Impingement nach erfolgter CHL (Follow-up: 54 Monate) für die Auswertung zur Verfügung. An diesem Kollektiv wurde das Therapieoutcome anhand von Bewegungsumfängen, Harris Hip Score (HHS), Hip Outcome Score, Aktivitätslevel, Schmerzsymptomatik, Komplikationsrate, Implantationen von Hüfttotalendoprothesen (Hüft-TEP) sowie durch patientenspezifische Fragebögen beurteilt. Ergänzend wurde eine detaillierte Röntgenauswertung, sowie die Untersuchung des Einflusses einer präoperativ vorhandenen Arthrose auf das Therapieergebnis durchgeführt.

Es zeigte sich eine signifikante Steigerung der Bewegungsumfänge, des HHS (69 auf 80 Pkt.;  $p < 0,05$ ), eine Steigerung der Funktion, sowie eine signifikante Reduktion der Schmerzintensität. Die Sportfähigkeit konnte zu 81% wiederhergestellt werden. Zumeist war jedoch eine Intensitätsminderung beziehungsweise ein Wechsel auf eine gelenkschonende Sportart notwendig. Subjektiv waren 71% der Patienten mit dem Ergebnis der Therapie zufrieden. Radiologisch verringerte sich der Alpha-Winkel von  $70^\circ$  auf  $45^\circ$  ( $p < 0,05$ ). Funktionell profitierten Patienten mit fortgeschrittener Hüftgelenksarthrose nicht von der operativen Therapie. Die Hüft-TEP Implantationsrate betrug 36%. Komplikationen traten in ca. 13% der Fälle auf.

Die CHL liefert im mittleren Verlauf ein zufriedenstellendes Outcome in der Therapie des kombinierten ventralen und dorsalen Impingements. Eine Verbesserung der Hüftfunktion und der Schmerzsymptomatik kann erreicht werden. Eine komplette Wiederherstellung der Hüftfunktion, insbesondere der sportlichen Aktivität, ist jedoch nur bedingt möglich. Patienten mit fortgeschrittener Arthrose ( $> 1^\circ$ ) profitierten nur unzureichend von der Therapie. Bei diesen

Patienten ist die CHL aufgrund des begrenzten Erfolges in der Verbesserung der Hüftfunktion und bei gleichzeitig hoher Invasivität des Eingriffs, nicht zu empfehlen.

## **IV Abstract**

Today, the femoroacetabular impingement (FAI) is mostly treated by minimal invasive techniques (MIT) like hip arthroscopy or mini-open operation. As a consequence the surgical hip dislocation (SHD) has been almost replaced in the therapy of FAI. Nevertheless the SHD is still an option in cases with complex FAI types and if a combined impingement is present that cannot be reached with the MIT. The advantage of SHD, the full overview of the hip, thereby enables the circumferential therapy of bony deformity, but at the expense of a higher invasivity. Despite the comprehensive literature on FAI, the overall mid- to longterm success of the SHD in FAI therapy is still unknown. Therefore the aim of this study is to evaluate the therapy outcome, risks and complications of SHD in FAI therapy within a midterm follow-up.

A total of 43 patients (45 hips, mean follow-up 54 months.) with combined ventral and dorsal impingement who were operated over the SHD were retrospectively reviewed. Outcome parameters were range of motion (ROM), the Harris Hip Score (HHS), the Hip Outcome Score, the activity level, pain, complications, conversion to total hip arthroplasty and patient specific surveys. In addition radiographs and the influence of preoperative osteoarthritis were evaluated.

All in all the patients showed a significant increase of ROM, HHS (69→80 Pkt.;  $p<0,05$ ), hip function and a decrease of pain symptoms. The return to sport was reached in 81%, but mostly patients had to reduce the intensity of sport or change to a low impact physical activity. Overall 71% were satisfied with the therapy result. Radiologically the alpha angle was reduced from 70° to 45° ( $p<0,05$ ). There was no functional benefit for patients with preoperative advanced hip osteoarthritis. The conversion to total hip arthroplasty was necessary in 36%. The complication rate was about 13%.

The SHD is a reasonable option and successful in the therapy of combined ventral and dorsal impingement within a midterm follow-up. The improvement of hip function and pain symptoms is possible. Nonetheless the complete recovery of hip function, especially concerning sport activities, is restricted. The data shows, that improvement of hip function in patients with advanced preoperative hip osteoarthritis ( $> 1^\circ$ ) is limited in a mid-term follow-up. Therefore for these patients, SHD can no longer be recommended.

# 1 Einleitung

## 1.1 Femoroazetabuläres Impingement - Definition, Typen, Epidemiologie

Das Femoroazetabuläre Impingement (FAI) ist eine Pathologie des Hüftgelenkes, die durch ein knöchernes Anschlagen der hüftgelenknahen Anteile des Femurs und des Azetabulums hervorgerufen wird [1-3]. Es wird unterteilt in den femoralen (Cam-Deformität; Abb. 2) und den azetabulären Typ (Pincer-Deformität; Abb. 3). Der Cam-Typ beschreibt eine unzureichende Taillierung am Kopf-Hals-Übergang. Der Pincer-Typ ist durch eine fokal beziehungsweise (bzw.) global vermehrte azetabuläre Überdachung des Hüftkopfes charakterisiert [1, 2, 4, 5]. Treten beide Pathologien parallel auf, wird dies als kombinierter Typ bezeichnet. Lokalisiert ist die knöcherne Deformität am häufigsten im anterolateralen Hüftgelenksbereich [6, 7]. Ein Auftreten an anderer Stelle ist jedoch ebenso möglich [7]. Weitere Bedeutung haben FAI-Fälle, die sekundär aufgrund einer Vorerkrankung oder anatomischen Gelenkvariation entstehen können. Hier zu nennen sind ein Zustand nach (Z.n.) Morbus Perthes, ein Z.n. Epiphysiolysis capitis femoris, eine Retro- oder Antetorsion des Schenkelhalses bzw. des Azetabulums oder ein Z.n. Schenkelhalsfraktur. Diese Typen werden in dieser Arbeit als sekundäres FAI bezeichnet (Abb. 1).

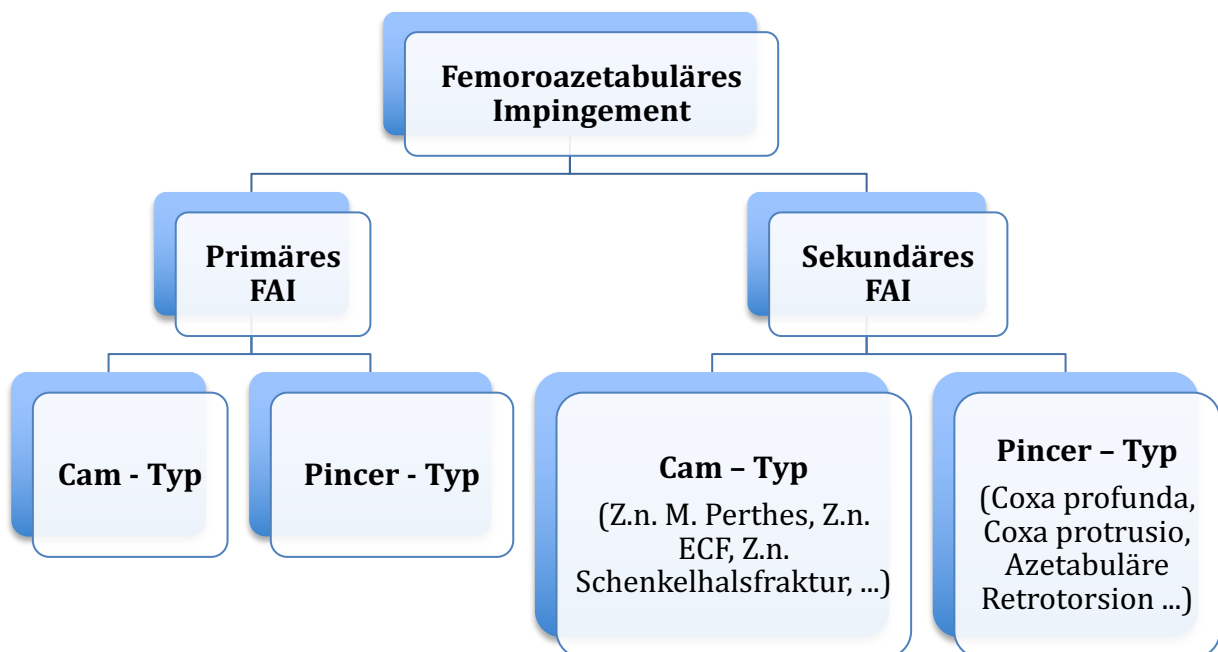
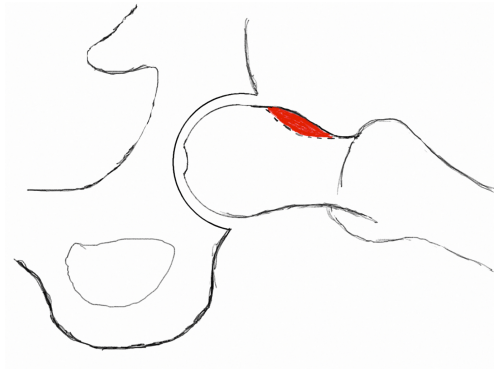
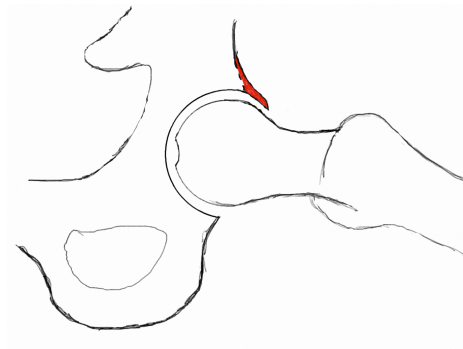


Abb. 1 - Entstehungsbezogene Einteilung der FAI Typen



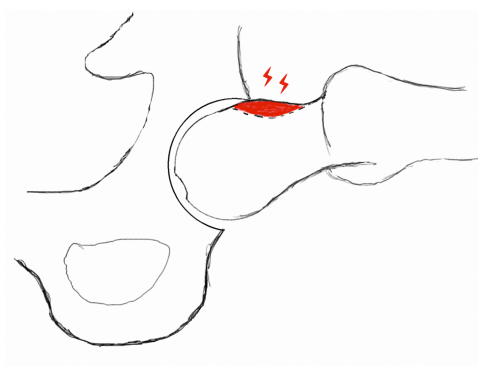


**Abb. 2 - Deformität des Kopf-Hals-Überganges des Femurhalses, auch als Cam Deformität bezeichnet**

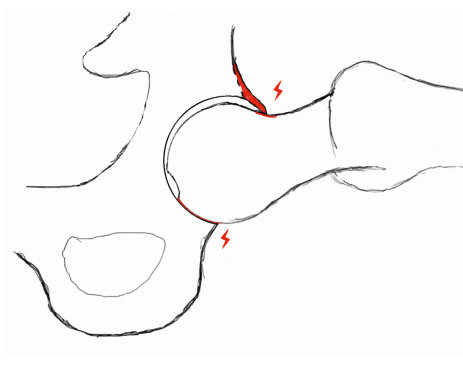


**Abb. 3 - Vermehrte Überdachung des Hüftkopfes durch knöcherne Ausziehung des Azetabulums, auch als Pincer Deformität bezeichnet**

Der Mechanismus der Gelenkschädigung wurde erstmals von der Arbeitsgruppe um Ganz et al. im Jahre 2003 beschrieben [2]. Sie zeigten, dass die beim Cam-FAI vorliegende Asphärizität des Hüftkopfes mit der unzureichenden Taillierung des Kopf-Hals-Überganges dazu führt, dass bei der Bewegung des Gelenkes der deformierte Anteil des Femurkopfes bzw. der unphysiologisch geformte Kopf-Hals-Übergang in das Azetabulum gepresst wird (Abb. 4) [2]. Dies führt zur Entwicklung von Scherkräften, die zu einer Schädigung des darunter liegenden Gelenkknorpels bzw. des Hüftgelenklabrum führen. Die Folge ist ein rezidivierender, mechanischer Entzündungsreiz mit einhergehender Schmerzsymptomatik [2]. Demgegenüber kommt es beim Pincer-Typ durch die vermehrte Überdachung des Femurkopfes, beim Kontakt des Pfannenrandes mit dem Schenkelhals, zur Entwicklung von Hebelkräften, wodurch der Hüftgelenkknorpel im kontralateralen Pfannenbereich geschädigt wird (Abb. 5) [2]. Dieses Phänomen wird als Contre-Coup Läsion bezeichnet [1, 2].



**Abb. 4 - Anschlagen des deformierten Kopf-Hals-Überganges der Cam-Deformität am Azetabulum mit Entwicklung von Scherkräften und Schädigung des Gelenkknorpels und des Labrums**



**Abb. 5 - Anschlagen des Schenkelhalses bei vorliegender Pincer-Deformität mit Entwicklung von Hebelkräften und Ausbildung einer Contre-Coup Läsion**

Die Ätiologie des FAI ist bisher ungeklärt. Diskutiert werden in der Literatur sowohl der Einfluss der Genetik als auch ein Zusammenhang zwischen subakut ablaufenden Verläufen von kindlichen Hüftgelenkspathologien, wie den Morbus Perthes oder der Epiphysiolysis capitis femoris [8-11]. Neuere Untersuchungen postulieren die Theorie einer pathologischen Entwicklung des Hüftgelenkes im Wachstumsalter. Diesbezüglich soll eine übermäßige Belastung der Epiphysenfuge durch überdurchschnittliche sportliche Aktivität das Auftreten des FAI vom Cam-Typ begünstigen [12]. Wie beim Cam-FAI ist die Entstehung der Pincer-Deformität zum Teil ungeklärt. Auch hier werden oben genannte (o.g.) Einflüsse diskutiert und in Erwägung gezogen [12]. Alternativ kann eine Verknöcherung des Labrums, im Rahmen einer bestehenden Deformität, wie zum Beispiel (z.B.) einer azetabulären Retroversion als auch im Zuge degenerativer Veränderungen, eine vermehrte Überdachung hervorrufen. Weiterhin kann eine Pfannendachprominenz durch eine überdurchschnittliche Tiefe der Hüftgelenkspfanne verursacht werden. Diese Pathologie findet sich insbesondere bei einer Coxa profunda oder der Coxa protrusio. Beide Formen werden in der Literatur oft auch als globale oder zirkumferente Pincer-Deformitäten bezeichnet [13].

Die Prävalenz des FAI in der Normalbevölkerung wurde 2005 von Leunig und Ganz auf 10-15% geschätzt [1]. Seither wurden vermehrt Studien zum Auftreten der FAI Deformität durchgeführt. Die Prävalenzdaten sind dabei divergent. So schwanken die Häufigkeitsangaben einer FAI Deformität bei anhand von Magnetresonanztomographie (MRT) und Computertomographie (CT) untersuchten asymptomatischen Patienten je nach Studie zwischen 14% und 81% [6, 7, 14]. Zusätzlich konnten bei Sportlern FAI-Parameter in bis zu 90% der Fälle nachgewiesen werden [15-17]. Dabei finden sich, im Sinne der o.g. Ätiologiehypothese, diese bei semiprofessionell bis professionell aktiven Athleten häufiger als bei Amateuren [18].

Der radiologische Nachweis einer Deformität impliziert dabei jedoch noch kein klinisch relevantes FAI. Allen et al. konnten zeigen, dass bei einem Kollektiv von 113 Patienten mit symptomatischem Cam-FAI, 78% der Fälle eine bilaterale Cam-Deformität aufwiesen. Es gaben jedoch nur 23% dieser Patienten Beschwerden auf der Gegenseite an [19]. Ein Hinweis auf ein FAI ist dennoch oft in symptomatischen Hüftgelenken zu finden. In zwei Studien von Ochoa et al. und Nogier et al. konnten in knapp 90% der Patienten mit Hüftbeschwerden röntgenologische Hinweise für ein FAI gefunden werden [20, 21].

Die anteilige Verteilung der einzelnen FAI-Typen unterscheidet sich je nach durchgeführter Studie. Der Cam-Typ wird mit einer Häufigkeit von 58-81% [14, 21], der Pincer Typ mit 19% bis 40% [14, 21] angegeben. Die kombinierten Typen kommen in circa 22-65% der Fälle vor [14, 20, 21].

Innerhalb der Verteilung der einzelnen Typen ist ein geschlechtsspezifischer Unterschied vorhanden. Die Cam Deformität ist deutlich häufiger beim männlichen Geschlecht im Alter von 20-30 Jahren vertreten [1, 6, 14]. Anders verhält es sich bei der Pincer- Deformität. Dieser Typ tritt vermehrt bei Frauen im Alter von 30-40 Jahren auf [1, 22].

## **1.2 Klinik und Diagnostik**

Die geäußerten Beschwerden der Patienten können zu Beginn der Manifestation eines FAI zum Teil sehr unspezifisch sein und daher fehlinterpretiert werden [23, 24]. Das Kardinalsymptom des FAI ist der meist schleichend beginnende und intermittierend auftretende Schmerz in der Leistenregion [1, 25, 26]. Das erstmalige Auftreten der Beschwerden kann dabei zum Teil mit einem banalen Trauma in Verbindung stehen [1]. Die angegebene Schmerzsymptomatik projiziert sich zumeist auf den Adduktoren-, Gesäß- oder Trochanterbereich. Sie wird jedoch nicht selten fälschlicherweise als Muskelschmerz gedeutet [1, 25, 26].

Im Zuge der Alltagsaktivitäten und der weiter fortgeschrittenen Manifestation klagen die Patienten über eine Abnahme der Hüftgelenksbeweglichkeit insbesondere der Hüftflexion und Innenrotation [25, 26]. Weiterhin führen die Beschwerden zu Einschränkungen in Alltagssituationen, wie dem tiefen Sitzen, dem Liegen, dem langen Laufen, dem Ein- und Aussteigen aus dem Auto oder bei Sportaktivitäten [1, 25, 26].

Zur Abklärung der Symptomatik stützt sich die Diagnostik des FAIs auf die Zusammenschau der anamnestischen und klinischen Präsentation der Beschwerden, der Untersuchung mit der Durchführung spezifischer Tests und der radiologischen Bildgebung [23].

Klinisch lässt sich beim FAI in der Regel je nach Lage der Pathologie ein positiver anteriorer oder posteriorer Impingementtest nachweisen [24, 27]. Der vordere Impingementtest beinhaltet die 90° Hüftflexion mit kombinierter Adduktion und Innenrotation [27] und ist positiv, wenn sich ein Leistenschmerz provozieren lässt [24-28]. Der posteriore Impingementtest wird in Extension, Abduktion und Außenrotation der betroffenen Hüfte durchgeführt [1] und ist positiv, wenn sich dabei eine gluteale Schmerzsymptomatik auslösen lässt [1, 2]. Dennoch ist ein positiver Impingementtest noch nicht beweisend für ein FAI und muss immer im Zusammenhang mit der gesamten Diagnostik betrachtet werden [29]. Zusätzlich zu diesen Tests werden die Bewegungsumfänge (ROM) der Hüftflexion, -extension, der Ab- und Adduktion sowie der Außen- und Innenrotation nach der Neutral-Null-Methode erfasst. Einschränkungen finden sich zumeist dabei in der Hüftflexion und Innenrotation [1, 24, 26, 30]. Es können aber auch alle Bewegungsrichtungen im Seitenvergleich reduziert sein [25].

Radiologisch erfolgt in der initialen Diagnostik die Anfertigung von Röntgenbildern in mindestens zwei Ebenen [23]. Laut Nepple et al. wird die Kombination aus anterior-posterior (a-p) Beckenübersicht und der Dunn- bzw. der lateralen Aufnahme nach Lauenstein empfohlen [31].

Die Auswertung der Röntgenbilder gliedert sich, nach Ausschluss einer Pathologie der angrenzenden Strukturen und der Klassifizierung des Arthrosegrades, in die Beurteilung des Azetabulums (Pincer-FAI) und des Femurs (Cam-FAI) [24]. Dabei können folgende Parameter beurteilt werden:

### ***Pincer – Typ***

#### Centrum-Eck Winkel (CE-Winkel)

Der CE-Winkel nach Wiberg beschreibt die Überdachung des Hüftgelenkkopfes durch das Azetabulum. Der Winkel wird zwischen der Verbindungslinie vom lateralen Pfannenerker zum Hüftkopfzentrum sowie der Senkrechten durch das Hüftkopfzentrum gebildet [32]. Abweichungen der Norm sind ein Hinweis auf das Vorliegen einer Hüftgelenkdysplasie ( $<25^\circ$ ) oder einer vermehrten Überdachung bei einem FAI ( $>39^\circ$ ) [5, 32].

#### Tragflächenwinkel (AC-Winkel)

Der AC-Winkel nach Tönnies ist ein weiteres Maß für die Überdachung des Hüftgelenkkopfes. Der Winkel wird zwischen der Verbindungslinie vom lateralen Pfannenerker zum am weitesten medial gelegenen Punkt des gewichttragenden Anteils des Azetabulums sowie der Waagerechten durch diesen Punkt gebildet [32]. Eine Überschreitung der Norm findet sich bei der Hüftdysplasie ( $>10^\circ$ ). Werte darunter sind ein Hinweis auf das Vorliegen eines FAI ( $<0^\circ$ ) [5, 32].

#### Femurkopfextrusionsindex

Der Femurkopfextrusionsindex gibt den prozentualen Anteil des nicht überdachten Anteils am Gesamtdurchmessers des Femurkopfes an [5]. Der Normwert liegt unterhalb von 25% [5]. Ein Wert unter 10% prädisponiert für eine vermehrte Überdachung und ein FAI [32].

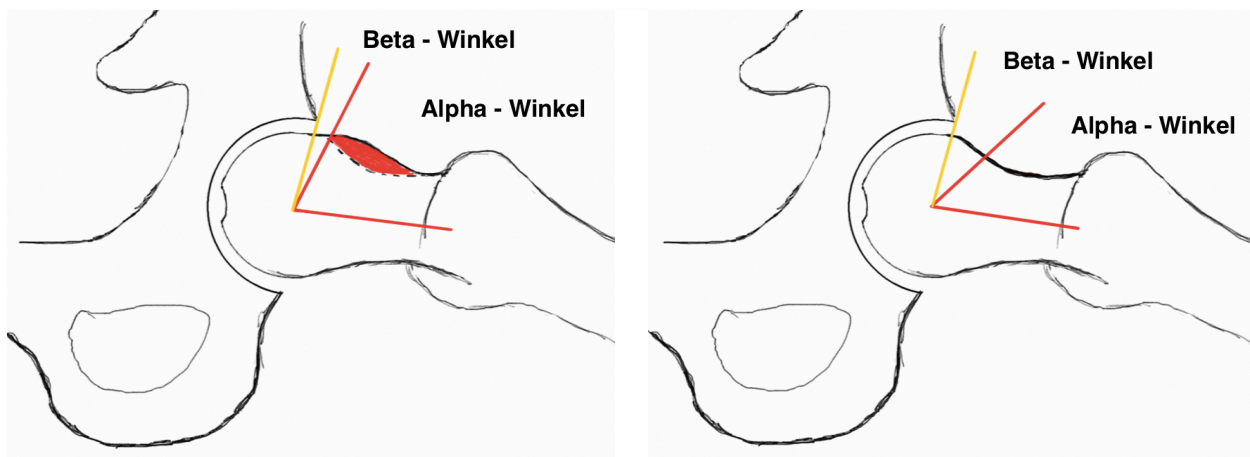
## **Cam – Typ**

### Alpha Winkel

Der Alpha Winkel lässt sich für die axiale und a-p Röntgenbildgebung verwenden und beschreibt die Taillierung des anterioren Kopf-Hals Überganges des Schenkelhalses. Er ist definiert als der Winkel zwischen der Schenkelhalsachse und der Verbindungslinie des Hüftkopfzentrums mit dem Übergangspunkt des konvexen Femurkopfes in den konkaven Schenkelhals (Abb. 6) [3]. Als Grenzwert für eine Cam Deformität wird ein Winkel von  $>50^\circ$  angesehen [5, 6, 33]. Neuere Darstellungen gehen jedoch von normalen Werten bis zu  $60^\circ$  aus [34, 35]. Allgemein steigt mit zunehmendem Alpha Winkel das Risiko für ein FAI und damit für einhergehende Knorpelschäden [36].

### Beta Winkel

Der Beta Winkel beschreibt den Winkel zwischen dem Übergang der Sphärizität des Hüftkopfes, dem Hüftkopfzentrum und dem angrenzenden Pfannenrand (Abb. 6) [37]. Der Beta Winkel korreliert mit der Einschränkung der Innenrotation, ein Winkel unter  $30^\circ$  ist ein Hinweis für das Vorliegen eines FAI [37, 38].



**Abb. 6 - Alpha- und Beta Winkel prä- (links) und postoperativ (rechts) - Schematische Darstellung der Zunahme des Beta- und Abnahme des Alpha Winkels durch die Resektion des femoralen „Bumps“ am Schenkelhals und der dadurch verbesserten Taillierung des Kopf-Schenkelhalsüberganges des Femurs**

### Femorale Head Neck Offset & Offset ratio

Das Femorale Head Neck Offset beschreibt den Abstand zwischen der Tangente des Schenkelhalses und der parallel dazu verlaufenden Tangente des Hüftkopfes. Werte unterhalb von 10 mm werden als deutlich reduziert angesehen und sind ein Hinweis auf das Vorliegen eines FAI [5]. Zusätzlich zum Offset kann der Quotient (Ratio) aus dem Offset und dem Durchmesser des Hüftkopfes gebildet werden. Dieser beträgt normalerweise durchschnittlich  $0.21 \pm 0.03$  und ist beim Cam-FAI im Mittel auf  $0.13 \pm 0.05$  reduziert [5].

Der Röntgenbildgebung schließt sich in aller Regel die Magnetresonanztomographie an. Die MRT zielt dabei auf die Beurteilung des Labrums, des Gelenkknorpels sowie der angrenzenden Weichteile ab. Ebenso lassen sich hierdurch Differentialdiagnosen wie die Femurkopfnekrose, Stressfrakturen oder entzündliche Synovitiden ausschließen [39]. Weiterhin lassen sich hierdurch neben den knöchernen Anbauten, oft auch als „Bump“ bezeichnet, ein Gelenkerguss als Zeichen der Entzündungsreaktion, sowie ein Herniation Pit nachweisen. Letztgenanntes ist dabei ein lokales Knochenödem, oft einhergehend mit zystischer Veränderung am Schenkelhals und repräsentiert die Lokalisation des Impingements [40]. Den größten Vorteil der MRT bietet jedoch die Evaluation des Gelenkknorpels und des Hüftgelenklabrums [41]. Durch zusätzliche Injektion eines Kontrastmittels (MRT-Arthrographie) oder der Anwendung spezieller Verfahren wie der delayed gadolinium-enhanced magnetic resonance imaging Technik (dGEMRIC) können pathologische oder degenerative Veränderungen dieser Strukturen evaluiert werden, um so die entsprechenden Therapieoptionen abwägen zu können [33, 39, 41, 42].

Die Computertomographie wird in der FAI Diagnostik eher ergänzend eingesetzt. Durch die Möglichkeit der dreidimensionalen Rekonstruktion kann in komplexen Fällen die räumliche Ausprägung insbesondere der Cam-Deformität anschaulich dargestellt werden. Ebenso kann durch eine dynamische Untersuchung des Hüftgelenkes in der CT ein Impingement verifiziert und dessen Lokalität bestimmt werden [43]. Der Nachteil ist die Strahlenbelastung, so dass die CT nur für anspruchsvolle Fälle mit komplexer Deformität oder für Patienten mit Kontraindikationen für die MRT in Betracht gezogen wird. Sie nimmt daher eher eine untergeordnete Rolle in der Diagnostik des FAI ein.

## **1.3 Therapie**

### **1.3.1 Konservative Behandlung**

Ein konservativer Therapieversuch wird im Allgemeinen einer Operation vorangestellt. Im Falle des FAI beinhaltet dies die Einnahme von Nichtsteroidalen Antiphlogistika, die Modifikation der beschwerdeauslösenden Aktivitäten, das Vermeiden exzessiver Hüftgelenksbewegungen, und den Einsatz von Physiotherapie [44]. Ebenso wird in der Literatur von der Anwendung von Osteopathie, Chirotherapie sowie der intraartikulären Injektion von Corticosteroiden oder Hyaluronsäure berichtet [44-46]. Die Evidenz einer langfristigen Behandlung mit diesen Verfahren bleibt dabei jedoch ungeklärt. In ihrem Review beschreiben Wall et al., dass die Anwendung der konservativen Therapie vornehmlich auf Meinungen und Empfehlungen basiert [44]. Der in der Literatur dargestellte Erfolg bezieht sich dabei jedoch immer auf „milde“ FAI-Fälle, die anhand eines Alpha Winkel zwischen 50° und 60° charakterisiert werden [44, 47]. Der konservative Therapieversuch scheint in diesen Grenzfällen des FAI gerechtfertigt zu sein. Langfristige Ergebnisse finden sich in der Literatur jedoch nicht. Die FAI-Deformität als Auslöser des mechanischen Anschlagens zwischen Schenkelhals und Hüftgelenkspfanne und die dadurch bedingte Gelenkschädigung wird durch ein konservatives Behandlungsregime nicht behoben. Die kausale Therapie der Deformität bietet in der Regel nur die Operation.

### **1.3.2 Operative Behandlung**

#### **1.3.2.1 minimalinvasive Techniken**

Die minimalinvasiv chirurgischen Techniken (MIC-Techniken) sind die aktuell am häufigsten verwendeten operativen Therapien des Femoroazetabulären Impingements [48]. Es werden hierbei die minimalinvasiv offene Operation (mini-open OP) und die Hüftgelenksarthroskopie (Hüft-ASK) unterschieden. Eine Kombination beider Verfahren ist ebenso möglich.

#### ***Mini-open OP***

Die mini-open Operation wird über einen minimalinvasiven Zugang zum Hüftgelenk durchgeführt. Dabei kann der anteriore [49] sowie der anterolaterale [50] Zugang verwendet werden. Nach der Darstellung und der Eröffnung der Hüftgelenkkapsel sind die häufig im anterolateralen Bereich liegenden Pathologien des Schenkelhalses sowie des Azetabulums darstellbar. Die Modulation der knöchernen Deformitäten kann anschließend mit Hilfe von spezifischen Meißeln und Fräsen erfolgen. Die Pathologien, die nicht in diesem Bereich liegen, werden durch diese Operationstechnik jedoch nicht erreicht. Ebenso ist die Evaluation der Knorpelverhältnisse des Azetabulums sowie der nicht einsehbaren Anteile des Femurkopfes und

des Labrums nicht möglich. Dies kann durch die Kombination aus minimalinvasiv offenem Zugang und einer diagnostischen Arthroskopie in gleicher Sitzung erreicht werden [51]. Die mini-open Operation ist in der Therapie des FAI sowohl in der singulären Form als auch in der Kombination mit der Arthroskopie erfolgreich [49-60]. Die möglichen Komplikationen dieses Verfahrens sind vornehmlich eine durch den Zugang bedingte meist temporäre Läsion des Nervus (N.) cutaneus femoris lateralis sowie ein postoperativ erhöhtes Risiko einer Schenkelhalsfraktur [61].

### ***Hüftarthroskopie***

Die Hüftarthroskopie ist ähnlich wie die Arthroskopie am Knie- und Schultergelenk fest als diagnostisches sowie therapeutisches Verfahren in der Hüftchirurgie etabliert. Durch die technische Weiterentwicklung des Instrumentariums und der Operationstechnik wird die Hüft-ASK heute bei verschiedenen Indikationen, so auch beim FAI eingesetzt [62]. Sie hat dabei das offene Verfahren der chirurgischen Hüftluxation zunehmend verdrängt und stellt neben der minimalinvasiv offenen Operationstechnik das Standardverfahren in der aktuellen FAI-Therapie dar.

Durch das Einbringen einer Optik kann unter Zuhilfenahme einer Distraction über die jeweiligen Portale das periphere und zentrale Kompartiment des Hüftgelenkes dargestellt und mit Hilfe von Fräse und Shaver moduliert werden [63]. Die Vorteile sind die geringe Invasivität, die kurze Rehabilitationszeit und die vergleichsweise geringere Schwere der möglichen Komplikationen [61]. Als Nachteile bzw. mögliche Komplikationen werden in der Literatur der Instrumentenbruch, die Entwicklung eines Hämatoms, die Femurhalsfraktur, ein Flüssigkeitsparavasat und die Nervenverletzung im Rahmen der Zugangswahl, hier insbesondere des N. cutaneus femoris lateralis, genannt [64, 65]. Zusätzlich ist aufgrund der langen Lernkurve eine große Erfahrung zur sicheren Durchführung der Hüftarthroskopie notwendig, welches sie letztendlich zu einer Expertenoperation macht [61-63]. Postoperativ berichten Patienten zusätzlich häufig über Beschwerden im Bereich der Leiste, des Knies und des Sprunggelenkes, die durch die anliegende Distraktionsvorrichtung bedingt sind [65, 66]. Eine aktuelle Studie von Frandsen et al. zeigte in einem Kollektiv von 100 Patienten diesbezüglich eine postoperative Inzidenz von intermittierend auftretenden traktionsbezogenen Beschwerden von ca. 75%. Dabei klagten annähernd 50% über Schmerzen im Kniebereich, 37% über Beschwerden am Sprunggelenk und 31% über Beschwerden in der Leiste, hier insbesondere über ein Taubheitsgefühl im Versorgungsbereich des N. pudendus [66]. Ein entscheidender Nachteil zum



offenen Verfahren ist die eingeschränkte Übersicht, welche vornehmlich durch eine umfangreiche Erfahrung kompensiert werden kann [67].

Die Literatur zeigt, dass mit der Arthroskopie vor allem die häufig im anterosuperioren Bereich lokalisierten Cam- und Pincer-Formen des FAI adäquat therapiert werden können [68-71]. Einschränkungen, sowohl technisch als auch durch die Anatomie bedingt, weist dieses Verfahren jedoch auf, wenn gleichzeitig kombinierte ventrale und dorsokaudale oder zirkumferente Deformitäten präsent sind [64, 72]. Vor allem dorsokaudale und kaudale Pathologien sind hierdurch nur schwierig oder gar nicht zu adressieren, was ein Nachteil gegenüber dem offenen Verfahren ist [64, 72].

### **1.3.2.2 Chirurgische Hüftluxation**

Ganz et. al beschrieben im Jahre 2001 erstmalig die chirurgische Hüftgelenksluxation und zeigten dabei, dass eine sichere Dislokation des Hüftkopfes aus dem Azetabulum unter Schonung der hüftkopfversorgenden Gefäße durchführbar ist [73]. Es war hierdurch möglich den Mechanismus der Gelenkschädigung durch die FAI Deformität zu beschreiben und die dadurch bedingte intraartikuläre Degeneration zu visualisieren [2]. Gleichzeitig, eröffnete sich hierdurch die Möglichkeit der Therapie des FAI durch Abtragung der vorhandenen Deformitäten.

Der Vorteil der chirurgischen Hüftluxation (CHL) ist die volle Übersicht auf das Hüftgelenk. Hierdurch ist neben der detaillierten Beurteilung des Gelenkes die umfassende Therapie der knöcherner Pathologien, des Labrums sowie des Gelenkknorpels am Femurkopf und am Azetabulum möglich. Die Nachteile bestehen in der höheren Invasivität und in der für die Operationstechnik obligatorischen Trochanterosteotomie [61, 74]. Diese macht eine postoperative Teilbelastung und eine längere Rehabilitationszeit notwendig und erhöht das Risiko einer Pseudarthrose [61]. Ebenso kann es durch das verwendete Osteosynthesematerial zu einer Weichteilirritation über dem Trochanter major kommen. Eine von der Tragweite her bedeutende Komplikation ist die Entwicklung einer postoperativen Femurkopfnekrose. Die Durchblutung des Femurkopfes ist durch die Technik der chirurgischen Hüftluxation zwar geschützt, jedoch besteht das Risiko durch die durchgeführte Osteoplastie die vaskuläre Versorgung des Hüftkopfes zu beeinträchtigen [73].

In den letzten Jahren führte die Forderung nach einer Weichteil schonenderen Operation dazu, dass der Fokus der FAI-Therapie zunehmend auf den minimalinvasiven Techniken liegt. Dennoch ermöglicht die chirurgische Hüftluxation die größte Übersicht auf das Gelenk, welches bei komplexen Deformitäten klar von Vorteil ist [64, 72]. Hierzu zählen die Fälle, in denen

ventrale und dorsale Pathologien des Schenkelhalses und des Azetabulums kombiniert auftreten. Weitere komplexe Fälle stellen ein Z.n. Morbus Perthes, nach Schenkelhalsfraktur oder nach stattgehabter Epiphysiolyse capitis femoris dar [64, 72]. Die vorhandenen Deformitäten, insbesondere die dorsalen Pathologien, die durch die minimalinvasiven Techniken zum Teil nicht ausreichend adressiert werden können, sind durch die chirurgische Hüftluxation adäquat erreichbar und ebenso therapierbar [72].

## 2 Problem- und Fragestellung

Die chirurgische Hüftluxation ist eine etablierte Operationstechnik in der Behandlung des FAI. Lange Zeit stellte sie die operative Therapie der Wahl in der Behandlung des Hüftimpingements dar. Aktuell ist sie jedoch aufgrund der zunehmenden Etablierung der minimalinvasiven Techniken weitestgehend durch diese ersetzt worden. Daher besteht die Frage nach der verbleibenden Rechtfertigung der chirurgischen Hüftluxation bei vermeintlicher Überlegenheit der MIC-Techniken bezüglich des operativen Traumas und der notwendigen Rehabilitationszeit [61].

Es gibt jedoch Fälle bei denen die minimalinvasiven Techniken an ihre Grenzen stoßen. Hierzu zählen komplexe FAI Deformitäten aus einer Kombination aus ventraler und dorsaler bzw. dorsokaudaler Impingementform. Ebenso zählen hierzu Deformitäten, die aus einem Zustand nach Morbus Perthes oder Epiphysiolysis capitis femoris resultieren [64, 72]. Als Therapieoption verbleibt hierfür die chirurgische Hüftluxation [72].

Obwohl die CHL das am längsten angewandte Verfahren in der Therapie des FAI ist, besteht in der Literatur weiterhin ein Defizit an Daten bezüglich der Dauer und Nachhaltigkeit des Therapieerfolges des OP-Verfahrens. Insbesondere sind dabei der langfristige Therapieerfolg und die Dauer der Funktionsverbesserung bei bereits präoperativ vorliegenden arthrotischen Veränderungen ungewiss. Ebenso liegt ein Mangel an Erkenntnissen bezüglich der Komplikationen und möglicher Rezidive vor.

Daher hat die vorliegende Arbeit das Ziel die chirurgische Hüftluxation in der Therapie des FAI neben den minimalinvasiven Techniken in ihrer Aktualität und weiterhin gerechtfertigten Anwendung einzuordnen. So soll dabei der aktuelle Stellenwert und die Rechtfertigung der chirurgischen Hüftluxation in der Behandlung des FAI definiert werden. Die Arbeit zielt des Weiteren darauf ab, die Erkenntnisse zum langfristigen Therapieerfolg der CHL in der Behandlung des FAI zu erweitern. Hierzu sollen folgenden Fragen beantwortet werden:

1. Inwieweit ist durch die CHL eine Verbesserung der Beschwerde- und Schmerzsymptomatik, eine Steigerung der Hüftfunktion, der sportlichen Aktivität und der Bewegungsumfänge im mittelfristigen Follow up möglich?
2. Wie beurteilen die Patienten den subjektiven Erfolg der Therapie?
3. Welchen Einfluss hat eine bereits präoperativ vorhandene Koxarthrose auf das Therapieoutcome?
4. Wie hoch ist die Rezidivrate und welche Komplikationen treten auf?
5. Ist der Erfolg mit dem der MIC-Techniken vergleichbar?

## **3 Material und Methoden**

### **3.1 Ethische Durchführbarkeit der Studie**

Für die Durchführung der Arbeit wurde ein entsprechender Ethikantrag bei der zuständigen Ethikkommission der Charité – Universitätsmedizin Berlin gestellt. Nach Darlegung der zugrundeliegenden Problematik, Studienlage, Methodik und Zielsetzung der Arbeit konnte ein positives Ethikvotum erwirkt werden. Der entsprechende Ethikantrag trägt die Antragsnummer: EA1/078/13.

### **3.2 Patientensuche**

#### **3.2.1 Suchsystematik**

Das Ziel war innerhalb des Krankenhausinformationssystems (KIS) der Charité Berlin alle Patienten zu finden, die in der Klinik für Orthopädie des Centrums für Muskuloskeletale Chirurgie (CMSC) der Charité Berlin über eine chirurgische Hüftluxation aufgrund eines Femoroazetabulären Impingements operiert wurden. Die Grundlage dieser Suche bildeten die ICD-10 und OPS-Kodierungen, die in der Verschlüsselung der Diagnose und der operativen Therapie des Femoroazetabulären Impingements verwendet werden.

Standardmäßig erfolgt die Kategorisierung des FAI im ICD-10 Katalog unter dem Diagnoseschlüssel M24.85 und ist dabei als „Sonstige näher bezeichnete Gelenkschädigungen anderenorts nicht klassifiziert“ definiert. Die fünfte Stelle der Kodierung benennt dabei die Lokalisation der Becken- und Oberschenkelregion. Darüberhinaus können für die Verschlüsselung der Diagnose weitere ICD-10 Kodierungen verwendet werden, wie zum Beispiel M24.95 oder M24.55.

Die operative Therapie über die chirurgische Hüftluxation wird durch den OPS-Katalog verschlüsselt. Dabei kommen mehreren Kodierungen in Frage. In der Regel werden die OPS-Schlüssel 5-782.0, 5-782.+e, 5-782.+d verwendet. Es sind jedoch weitere Prozedureschlüssel wie zum Beispiel 5-781.ad oder 5-781.ae möglich.

Auf dieser Grundlage wurde der aktuelle ICD-10 sowie OPS Katalog gesichtet und die entsprechenden möglichen Kodierungen in Tabelle 1 und 2 zusammengetragen. Diese bildeten die Basis der Patientensuche, um dadurch alle für die Arbeit in Betracht kommenden Patienten aus dem Dokumentationssystem heraus zu filtern.

**Tabelle 1 - Angewendete ICD-10 Kodierungen für die Patientensuche**

ICD – 10	Erläuterung
M24.15	Sonstige Gelenkknorpelschädigungen: Beckenregion und Oberschenkel [Becken, Femur, Gesäß, Hüfte, Hüftgelenk, Iliosakralgelenk]
M24.19	Sonstige Gelenkknorpelschädigungen: Nicht näher bezeichnete Lokalisationen
M24.55	Gelenkkontraktur: Beckenregion und Oberschenkel [Becken, Femur, Gesäß, Hüfte, Hüftgelenk, Iliosakralgelenk]
M24.85	Sonstige näher bezeichnete Gelenkschädigungen, anderenorts nicht klassifiziert: Beckenregion und Oberschenkel [Becken, Femur, Gesäß, Hüfte, Hüftgelenk, Iliosakralgelenk]
M24.95	Gelenkschädigung, nicht näher bezeichnet: Beckenregion und Oberschenkel [Becken, Femur, Gesäß, Hüfte, Hüftgelenk, Iliosakralgelenk]
M25.55	Gelenkschmerz: Beckenregion und Oberschenkel [Becken, Femur, Gesäß, Hüfte, Hüftgelenk, Iliosakralgelenk]
M25.65	Gelenksteife, anderenorts nicht klassifiziert: Beckenregion und Oberschenkel [Becken, Femur, Gesäß, Hüfte, Hüftgelenk, Iliosakralgelenk]
M25.75	Osteophyt: Beckenregion und Oberschenkel [Becken, Femur, Gesäß, Hüfte, Hüftgelenk, Iliosakralgelenk]
M25.85	Sonstige näher bezeichnete Gelenkkrankheiten: Beckenregion und Oberschenkel [Becken, Femur, Gesäß, Hüfte, Hüftgelenk, Iliosakralgelenk]
M25.95	Gelenkkrankheit, nicht näher bezeichnet: Beckenregion und Oberschenkel [Becken, Femur, Gesäß, Hüfte, Hüftgelenk, Iliosakralgelenk]
M21.85	Sonstige näher bezeichnete erworbene Deformitäten der Extremitäten: Beckenregion und Oberschenkel [Becken, Femur, Gesäß, Hüfte, Hüftgelenk, Iliosakralgelenk]
M21.95	Erworbene Deformität einer Extremität, nicht näher bezeichnet: Beckenregion und Oberschenkel [Becken, Femur, Gesäß, Hüfte, Hüftgelenk, Iliosakralgelenk]
M16.-	Koxarthrose

**Tabelle 2 - Angewendete OPS-Kodierungen für die Patientensuche**

OPS	Erläuterung
5-782.+d	Exzision und Resektion von erkranktem Knochengewebe: Becken
5-782.+e	Exzision und Resektion von erkranktem Knochengewebe: Schenkelhals
5-782.+f	Exzision und Resektion von erkranktem Knochengewebe: Femur proximal
5-782.0	Osteosynthese Knochen durch Schraube - Zusatzverfahren
5-781.ad	Osteotomie und Korrekturosteotomie: Osteotomie ohne Achsenkorrektur: Becken
5-781.ae	Osteotomie und Korrekturosteotomie: Osteotomie ohne Achsenkorrektur: Schenkelhals
5-781.af	Osteotomie und Korrekturosteotomie: Osteotomie ohne Achsenkorrektur: Femur proximal
5-80+.+g	Offen chirurgische Revision eines Gelenkes: Hüftgelenk
5-81+.+g	Arthroskopische Gelenkoperationen: Hüftgelenk

### **3.2.2 Ein- und Ausschlusskriterien**

Für die Arbeit wurden alle Patienten eingeschlossen, die aufgrund eines FAI über die chirurgische Hüftluxation im Zeitraum 2005 bis 2012 operativ versorgt wurden. Die Mindestanforderung war dabei ein postoperatives Follow-up von einem Jahr. Patienten mit additiven Prozeduren wie Umstellungsosteotomien des Azetabulums oder des Schenkelhalses wurden ausgeschlossen.

### **3.3 Patientenselektion**

Anhand der vorhergenannten Suchsystematik wurde die Patientensuche durchgeführt. Es erfolgte über die Suchfunktion des KIS der Charité Berlin jeweils für die in Tabelle 1 und 2 aufgeführten Kodierungen eine separate Suche nach entsprechenden Patientenfällen, welche in Form von Microsoft (MS) Excel Dateien ausgegeben wurden. Die Summe der zusammengetragenen Fälle ergab nach dem Zusammenführen aller Tabellen eine Anzahl von 13666 Fällen. Mit der aufgeführten Patienten- und Fallnummer und der Suchfunktion für Duplikate in MS Excel konnten doppelte Fälle eliminiert werden, wodurch sich die Anzahl auf 6266 Fälle reduzierte. Mit einer erneuten Suche im KIS für den gleichen Zeitraum nach Fällen mit Implantation einer Totalendoprothese des Hüftgelenkes (OPS 5-820) konnten nach Gegenüberstellung mit dem vorher generierten Patientenpool weitere 2137 Fälle ausgeschlossen werden. Die verbleibenden 4129 Fälle wurden anhand der elektronisch hinterlegten Arztbriefe hinsichtlich einer operativen FAI Therapie gesichtet. Dadurch reduzierte sich die Gesamtzahl der Fälle auf 232 Fälle, wovon 174 aufgrund einer anderen Therapie als der chirurgischen Hüftluxation ausgeschlossen werden konnten. In der Gesamtheit ergab sich so eine Fallzahl von insgesamt 58 Patientenfällen (56 Patienten), die für die Durchführung dieser Arbeit herangezogen wurden.

Anhand der im elektronischen Dokumentationssystem hinterlegten Kontaktdaten wurden die Patienten telefonisch kontaktiert und nach Darlegung des Studienvorhabens zu einer Nachuntersuchung der operierten Hüfte eingeladen. Die Patienten, die bereits im Verlauf einen künstlichen Hüftgelenkersatz erhielten wurden telefonisch befragt.

Ein Patient ist im Verlauf an einer onkologischen Erkrankung verstorben. Sechs Patienten zeigten kein Interesse zur Teilnahme und sechs weitere konnten auf Grund veralteter Kontaktdaten nicht erreicht werden. Nach einem Datenerhebungszeitraum von einem Jahr konnten so 43 Patienten (45 Fälle) für die Teilnahme gewonnen werden (Abb. 7).

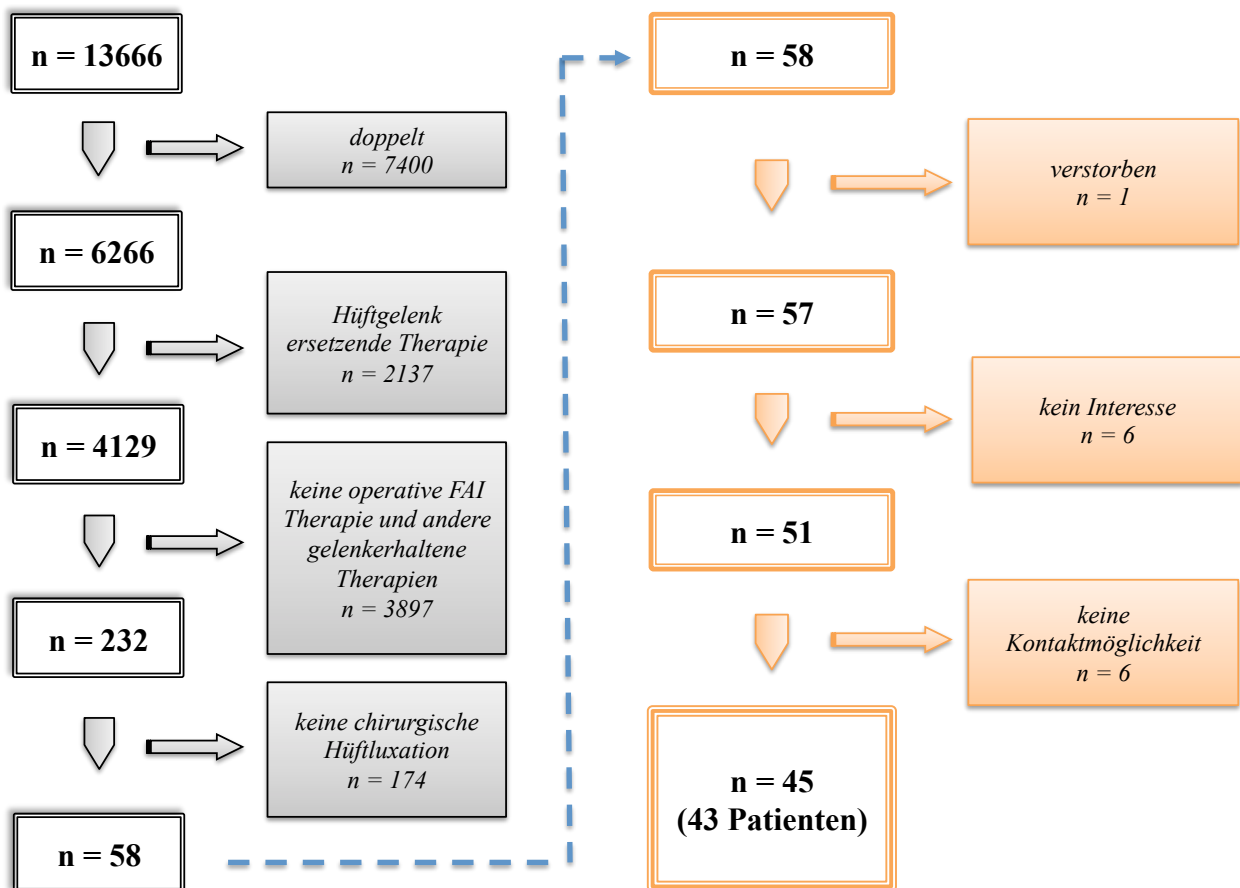


Abb. 7 - Schematische Darstellung der durchgeführten Patientensuche

### 3.4 Operationstechnik und Nachbehandlung

#### 3.4.1 Indikation zur chirurgischen Hüftluxation

Die Indikation zur chirurgischen Hüftluxation in der Klinik für Orthopädie der Charité - Universitätsmedizin Berlin wurde in der Regel bei Vorliegen eines komplexen ventralen und dorsalen bzw. dorsokaudalen Impingement gestellt. Präoperativ erfolgte hierzu eine Röntgenbildgebung des Hüftgelenkes in zwei Ebenen inklusive der Anfertigung einer Beckenübersicht. Ergänzend kam die MRT mit gegebenenfalls (ggf.) notwendiger Arthrographie zum Einsatz. Zusammen mit der klinischen Untersuchung und den geäußerten Beschwerden wurde der Impingementtyp anschließend in ventrales, dorsales oder kombiniert ventrodorsales Impingement klassifiziert. Sollten die dabei bestehenden Deformitäten zum Beispiel bei Vorliegenden im kaudalen und dorsalen Bereich durch die minimalinvasiven Techniken nicht erreicht werden können, so wurde die Indikation zur chirurgischen Hüftluxation gestellt.

### 3.4.2 Operationstechnik

Die angewandte Technik der chirurgischen Hüftluxation orientiert sich an der Durchführung nach Ganz et al. [10]. In Seitenlage wird ein lateraler, ca. 15cm langer, gerader Hautschnitt über dem proximalen Femur in Femurlängsachse durchgeführt. Nach der Präparation des Tractus iliotibialis und dessen Spaltung in Längsrichtung zeigt sich anschließend das Gibson-Intervall ventral des Trochanter major Massivs und zwischen den Muskuli (Mm.) gluteus maximus und medius. Dieses Intervall dient als Zugang in die Tiefe. Nach Spaltung der Faszie und Verlagerung der Muskelmasse des Muskulus (M.) gluteus maximus nach dorsal, ermöglicht die leichte Innenrotation des Beines die Darstellung des Hinterrandes des M. gluteus medius und die Mobilisierung des M. vastus lateralis. Nach anschließender stumpfer Präparation des M. piriformis und dessen Ansatzes erfolgt die plane Trochanterosteotomie mit einer oszillierenden Säge zwischen der dorsokraniellen Spitze des Trochanter majors und dem Tuberculum innominatum in ventrokaudaler Richtung. Nachfolgend wird das Trochanterfragment mit den anheftenden M. vastus lateralis und M. gluteus medius schrittweise nach ventral gelöst. Eine Verletzung der Insertion des M. piriformis, M. triceps coxae und M. quadratus femoris kann hierdurch vermieden werden. Es folgt die Präparation der Gelenkkapsel und deren Z-förmige Eröffnung. Die posteriore Inzision liegt dabei azetabulumnah, so dass die Blutzufuhr des Hüftkopfes über das darunterliegende Retinakulum nicht tangiert wird. Durch Überprüfung der Beweglichkeit des Hüftgelenkes verifiziert der Operateur nun das knöchernen Impingement und dessen Lokalisation. Nach Bestätigung der Pathologie ist durch eine 90° Flexion, Adduktion und Außenrotation im Hüftgelenk die Dislokation des Femurkopfes aus dem Azetabulum möglich. Hierbei reißt das Ligamentum caput femoris oder wird chirurgisch durchtrennt. Anschließend gelingt die Aufsicht auf das Azetabulum durch Verlagerung des Femurkopfes mit einem Haken nach dorsal, so dass die vollständige Beurteilung der knöchernen Anbauten sowie der Knorpelverhältnisse des Azetabulums durchgeführt werden kann. Zur Beschreibung der Knorpeldefekte dient dabei die Outerbridge-Klassifikation [75]. Zusätzlich können gegebenenfalls vorhandene Degenerationen oder Ablösungen des Labrums beurteilt werden.

Im Anschluss erfolgt die Resektion aller knöchernen Anbauten am Azetabulum. Ein vitales Labrum wird dabei zuvor abgelöst und die Pfannenrandanbauten nachfolgend abgetragen. Hierzu kommen gerade und speziell gebogene Meißel zur Anwendung. Das Labrum wird anschließend mit Hilfe von Knochenankern refixiert. Bei einer vorhandenen Degeneration oder Ossifikation des Labrums erfolgt die Resektion an den betroffenen Stellen. Analog zum Azetabulum wird der Femurkopf beurteilt. Die Resektion von knöchernen Anbauten am Kopf-Hals-Übergang gelingt hier ebenfalls mit Hilfe von gebogenen Meißeln sowie einer Rundfräße.



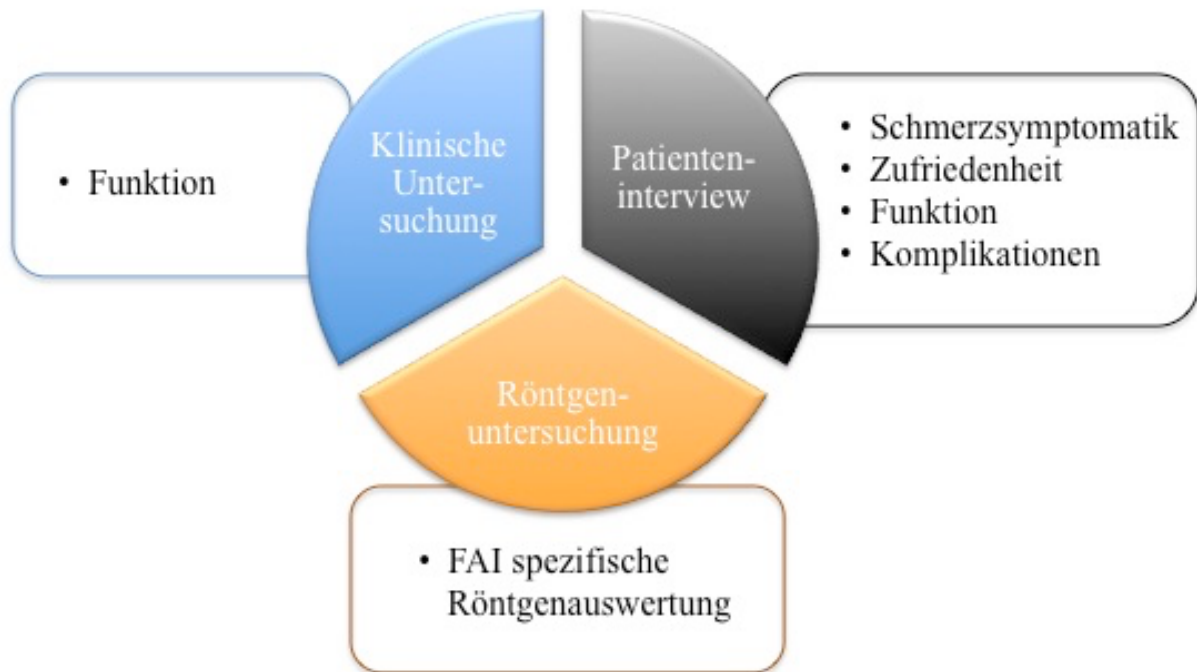Zusammenfassend besteht das Ziel der Modulation in der Wiedererlangung der physiologischen Taillierung des Schenkelhalses. Nach Abschluss der Abtragung und ausgiebiger Spülung des OP-Gebietes erfolgt die Reposition des Gelenkes. Eine Beweglichkeitsprüfung in allen drei Freiheitsgraden bestätigt danach die gelungene Abtragung der Impingementbereiche. Bei einem zufriedenstellenden Ergebnis, erfolgt die Naht der Gelenkkapsel und die Refixation des Trochanterfragments mit zwei Kortikalisschrauben unter Durchleuchtungskontrolle. Nach schichtweisem Wundverschluss und der Einlage einer Redondrainage in das Wundgebiet wird mit einer nicht resorbierbaren Intrakutannaht die Haut verschlossen und das Operationsergebnis abschließend unter Durchleuchtung dokumentiert. Zur Wundkompression erfolgt dann die Anlage eines Hüftverbandes.

### **3.4.3 Nachbehandlungsregime**

Ab dem ersten postoperativen Tag wurden die Patienten unter suffizienter Analgesie und täglicher, physiotherapeutischer Anleitung mobilisiert. Das operierte Bein sollte dabei für einen Zeitraum von insgesamt 6 Wochen mit 15 Kg teilbelastet werden, mit der Empfehlung tiefes Sitzen, Adduktions- und Außenrotationsbewegungen sowie eine Abduktion gegen Widerstand zu vermeiden. Um Gelenkadhäsionen vorzubeugen, waren geführte, passive Bewegungen des operierten Hüftgelenkes möglich. Ab 2009 erhielten die Patienten postoperativ eine medikamentöse Ossifikationsprophylaxe mit Etorocoxib 90mg. Bei Wiedervorstellung der Patienten im Intervall von sechs Wochen nach der Operation wurde eine radiologische Kontrolle durchgeführt. In Abhängigkeit davon erfolgte der schmerzadaptierte Übergang in die Vollbelastung und die Verordnung weiterer, physiotherapeutischer Behandlung zur Steigerung der Beweglichkeit und Harmonisierung des Gangbildes.

### **3.5 Datenerfassung und Auswertung**

Die Datenerhebung erfolgte im Rahmen einer Nachuntersuchung des genannten Patientenkollektivs. Die Untersuchung wurde während der Spezialsprechstunden der Klinik für Orthopädie unter Supervision eines Facharztes für Orthopädie und Unfallchirurgie durchgeführt. Die jeweilige Nachuntersuchung gliederte sich in die Teilbereiche klinische Untersuchung, Patienteninterview und Röntgenbildgebung (Abb. 8). Hierbei wurden Daten zur Hüftfunktion, Schmerzsymptomatik, Zufriedenheit und Komplikationen erhoben sowie Röntgenbilder in zwei Ebenen angefertigt (Beckenübersicht, Hüftgelenk axial). Alle prä- und postoperativen Befunde wurden aus den entsprechenden stationären und ambulanten Patientenakten entnommen.

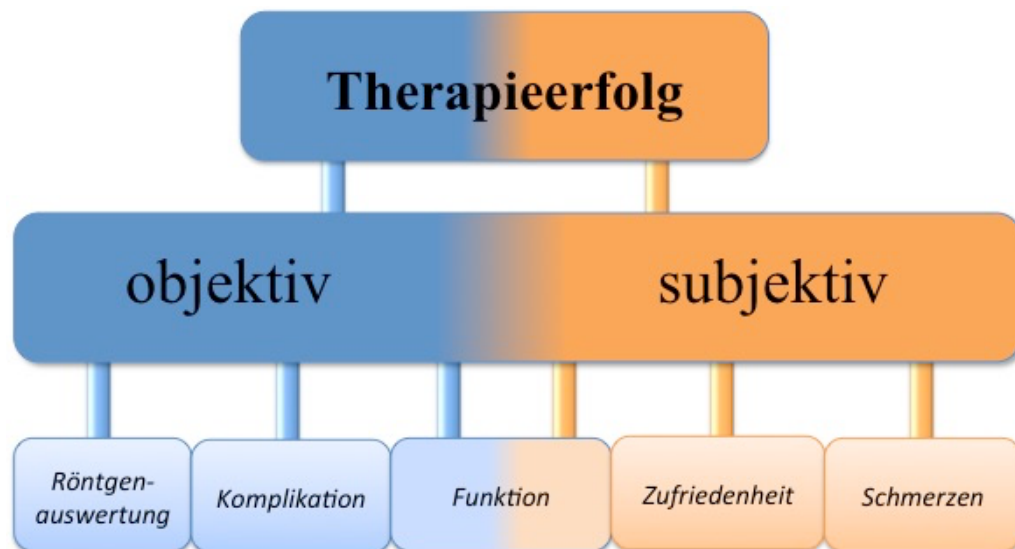


**Abb. 8 - Multisegmentale Erhebung der Auswertungsparameter zur Untersuchung des Therapieerfolges der chirurgischen Hüftluxation in der Behandlung des FAI.**

Sollte ein Patient bereits im Verlauf eine Hüftgelenksendoprothese erhalten haben, wurde dieser telefonisch zu seiner postoperativen Hüftfunktion, der postoperativen Schmerzsymptomatik und der Zufriedenheit mit der Therapie befragt. Auf eine erneute klinische und röntgenologische Untersuchung wurde in diesem Fall verzichtet.

### **3.6 Auswertungsregime**

Das Ziel der Arbeit bestand darin, den Therapieerfolg der chirurgischen Hüftluxation als gelenkerhaltenden Eingriff in der Behandlung des Femoroazetabulären Impingements zu beurteilen. Auf Grundlage dieser Zielsetzung wurde ein dichotomes Auswertungsregime entwickelt (Abb. 9). Dieses unterteilt sich in eine subjektive und objektive Bewertungsachse. Die Subebenen der Auswertung bilden dabei die bereits genannten Bereiche der Datenerfassung und werden nachfolgend erläutert.



**Abb. 9 - Aufteilung der Beurteilung des Therapieerfolges der chirurgischen Hüftluxation in der Behandlung des FAI in eine subjektive und objektive Subebene durch die Erhebung multisegmentaler Auswertungsparameter**

### **Funktion**

Zur Funktionseinschätzung wurden im Rahmen der klinischen Untersuchung die Bewegungsumfänge über die Neutral-Null-Methode für die Extension, Flexion, Abduktion, Adduktion, Außen- und Innenrotation des Hüftgelenkes erfasst. Diese Werte wurden mit den präoperativ erhobenen Befunden aus den entsprechenden Patientenakten verglichen.

Als zweiter Aspekt der Funktionseinschätzung erfolgte die Beurteilung der Hüftgelenksfunktion durch klinische Scores. Anwendung fand dabei der Harris Hip Score (HHS) [76] inklusive des Vergleiches mit den präoperativen Werten. Die Berechnung erfolgte nach dem Algorithmus der Arbeitsgruppe Haddad et al. [77]. In Anlehnung an Kavanagh und Fitzgerald [78] wurde die Bewertung nach folgendem Schema vorgenommen. Ein Punktwert von 100 bis 90 wurde als exzellentes, 80 bis 89 als gutes, 70 bis 79 als durchschnittliches und unter 70 als schlechtes Ergebnis gewertet [78].

Ergänzend wurde zur Beurteilung der aktuellen Hüftfunktion der Hip Outcome Score (HOS) [79] als Patient related outcome (PRO) Instrument in der deutschen Adaptation nach Naal et al. [80] erhoben. Der HOS schließt dabei eine subjektive Einschätzung der aktuellen Hüftfunktion als „normal“, „fast normal“, „unnormal“ oder „stark unnormal“ durch die Patienten mit ein. Zusätzlich dazu, wurden alle Patienten befragt, ob sich ihre Hüftfunktion durch die Operation im postoperativen Verlauf „verbessert“ bzw. „verschlechtert“ hat oder „gleich geblieben“ ist.

Der dritte Teilbereich der Funktionsbeurteilung beinhaltete die Untersuchung der sportlichen Aktivität. Der Fokus lag dabei auf der Erfassung der Wiederaufnahme der präoperativ ausgeübten Aktivität. Zusätzlich wurden hierzu die vor und nach der Operation ausgeübten Sportarten dokumentiert. Hierbei erfolgte eine Einteilung in Sportarten mit hoher und geringer Gelenkbelastung. Weiterhin wurde festgehalten, ob im Zusammenhang mit der Operation ein Wechsel, eine Intensitätsminderung oder die komplette Aufgabe einer Sportart stattgefunden hat.

### **Schmerzsymptomatik**

Die Schmerzsymptomatik wurde anhand einer numerischen Rating-Skala (NRS) von 0 („*kein Schmerz*“) bis 10 („*größtmöglich vorstellbarer Schmerz*“) quantifiziert. Es wurde die aktuelle mit der zum Operationszeitpunkt bestehenden Schmerzsymptomatik verglichen. Ergänzend dazu wurde das Vorhandensein und die Dauer eines postoperativen, schmerzfreien Intervalls dokumentiert. Konnte postoperativ nur eine Schmerzreduktion erreicht werden, wurde dies ebenfalls festgehalten.

### **Zufriedenheit**

Als Basis der Erfassung der Zufriedenheit diente das Schulnotensystem mit den Noten „Eins“ bis „Sechs“. Ausgehend von dieser Benotung wurde die Zufriedenheit in „*sehr zufrieden*“ (Note 1 & 2), „*zufrieden*“ (Note 3) und „*nicht zufrieden*“ (Note 4, 5 & 6) unterteilt. Ergänzend dazu wurden die Patienten gebeten zu verdeutlichen, ob sie sich bei identischer Indikation, mit dem aktuellen Wissen und der Erfahrung, der gleichen Operation erneut unterziehen würden. Abschließend wurde auf die Erfüllung der Erwartungen eingegangen. Zielführend war hier die Frage: „*Wurden ihre Erwartungen an die Therapie durch die Operation erfüllt?*“. Hier konnten die Patienten darlegen, dass diese „*ganz*“, „*teilweise*“ oder „*nicht erfüllt*“ wurden.

### **Röntgenauswertung**

Im Zuge der Röntgenauswertung wurden die in der Klinik vorhandenen prä- und postoperativen Bilder ausgewertet. Aufnahmen die nicht vorhanden waren, wurden von den jeweiligen Patienten zur Auswertung angefordert und anschließend retourniert. Zusätzlich erfolgte im Rahmen der Nachuntersuchung die Anfertigung aktueller Röntgenverlaufsbilder (Beckenübersicht und Hüftgelenk axial).

Als Parameter wurden der Alpha-Winkel [3] und der Beta Winkel [38] zur Beschreibung des femoralen Kopf-Hals-Überganges ausgewertet und die Mittelwerte (MW) der unterschiedlichen Erhebungszeitpunkte miteinander verglichen. Weiterhin wurde das Femoral Head Neck offset

Ratio [5] vor und nach der Operation verglichen. Zur Beschreibung der azetabulären Deformität erfolgte die Messung des Centrum-Eck-Winkels, des Tragflächenwinkels, des Femurkopffextrusionindex und die Gegenüberstellung der Mittelwerte analog der femoralen Parameter. Anhand dieser Charakteristika wurde das Auftreten eines Rezidivs beurteilt. Als Arthroseklassifikation wurde die Klassifikation nach Kellgren und Lawrence (K&L) [81] verwendet. Anhand des präoperativen Arthrosestadiums erfolgte die Einteilung in zwei Subgruppen. Diese wurden als „keine bis initiale Arthrose“ ( $K\&L \leq 1^\circ$ ) und „fortgeschrittene Arthrose“ ( $K\&L \geq 2^\circ$ ) benannt. Die Subgruppen wurden anschließend auf Unterschiede bezüglich der Hüftfunktion, der Bewegungsumfänge, der Schmerzsymptomatik und der subjektiven Erfolgsbewertung hin untersucht.

### **Komplikationen**

In dieser Ebene wurden die postoperativ aufgetretenen Komplikationen der chirurgischen Hüftluxation erfasst. Zusätzlich wurden die Röntgenbilder auf im Verlauf aufgetretene heterotope Ossifikationen untersucht. Die Klassifikation erfolgte dabei nach Brooker et al. [82].

### **3.7 Statistik**

Die statistische Auswertung der erhobenen Daten erfolgte unter Verwendung des Computerprogrammes SPSS Statistics, Version 21 (IBM, Amonk-New York, USA).

Neben der deskriptiven Statistik erfolgte die Bewertung des Verlaufs und Veränderung der präoperativ, postoperativ und aktuell erhobenen Parameter nach vorangehender Berechnung der Schiefe und der daraus ableitbaren Beurteilung der Werteverteilung. War der Betrag der Schiefe  $\leq 1$ , so wurde eine Normalverteilung angenommen. In Abhängigkeit davon wurde die Auswahl des statistischen Signifikanztestes nach den Empfehlungen von Bender et al. vorgenommen [83].

Die Auswertung der Mittelwerte und Testung des Unterschiedes erfolgte entsprechend der Empfehlungen mit dem t-Test für verbundene Stichproben bei parametrisch und dem Wilcoxon Vorzeichenrangtest bei nicht parametrischer Verteilung der Daten. Der Vergleich der Mittelwerte gebildeter Subgruppen wurde je nach Verteilung der Daten mit dem t-Test für unverbundene Stichproben oder Mann-Whitney-U-Test (MWU) durchgeführt.

Kategorial erfasste Parameter wurden mit Hilfe einer Kontingenztafel ausgewertet. Die hierfür verwendeten Tests waren der McNemar Test für verbundene, und exakter Test nach Fisher für unverbundene Daten. Die Annahme eines signifikanten Unterschiedes erfolgte testspezifisch ab einem p-Wert kleiner 0,05.

## 4 Ergebnisse

### 4.1 Patientenkollektiv

Für die Auswertung konnten insgesamt 45 Fälle in 43 Patienten herangezogen werden. In Tabelle 3 sind hierzu demographische und operative Parameter aufgeführt.

**Tabelle 3 - Patientenkollektiv**

		<b>n (%)</b>
<b>Hüften</b>		45
	♂	28 (62%)
	♀	17 (38%)
<b>OP Seite</b>	rechts	18 (40%)
	links	27 (60%)
<b>OP Alter</b>		47 ± 11 Jahre (♂= 44 ± 9; ♀= 51 ± 13)
<b>OP-Zeit</b>		102 ± 25 Minuten
<b>Follow-up</b>		54 ± 18 Monate

Die Indikation zur chirurgischen Hüftluxation wurde in allen Fällen auf Grund eines ventralen und dorsalen Impingement gestellt. Dabei handelte es sich in 38 Fällen um ein FAI vom kombinierten Cam- und Pincer-Typ, in drei Fällen um ein Cam- und in einem Fall um ein zirkumferentes Pincer-FAI. In drei weiteren Fällen lag dem Impingement ein Morbus Perthes, eine Epiphysiolysis capitis femoris, und in einem Fall multiple Exostosen des Hüftgelenkes zugrunde.

Die Knorpelschäden wurden intraoperativ nach Outerbridge et al. in allen außer in einem Fall klassifiziert. Die Tabelle 4 gibt einen Überblick über die am häufigsten vorgefundenen Knorpeldefektstufen.

**Tabelle 4 - Intraoperativ verifizierte Knorpelschäden**

<b>intraoperativer Knorpelschaden (Brooker)</b>	<b>Häufigkeit (n)</b>	<b>Prozent (%)</b>
1°	2	4
2°	12	27
3°	22	49
4°	8	17,8
keine Angabe	1	2
<b>Gesamt</b>	<b>45</b>	<b>100</b>

Vom Gesamtkollektiv standen 29 Fälle (28 Patienten) für eine klinische und radiologische Nachuntersuchung zur Verfügung. Die restlichen 15 Patienten (n=16 Hüften; 36%) hatten zum Kontaktzeitpunkt bereits einen künstlichen Hüftgelenksersatz erhalten. Diese Patienten waren im Durchschnitt zum Operationszeitpunkt 7 Jahre älter als Patienten mit nativem Hüftgelenk zum Follow-up.

## 4.2 Hüftfunktion

### 4.2.1 Bewegungsumfänge

Der Vergleich der Bewegungsumfänge zwischen denen im Rahmen der Aufnahmeuntersuchung zur Operation und zum Nachuntersuchungszeitpunkt erhobenen Mittelwerte ergab eine Steigerung aller Bewegungsgrade. Signifikante Veränderungen zeigten sich dabei bezüglich der Extension, der Flexion, der Abduktion und der Außen- und Innenrotation (Tabelle 5).

**Tabelle 5 - Signifikante Verbesserung größtenteils aller Bewegungsumfänge durch die chirurgische Hüftluxation zum Follow-up**

	<b>präoperativ</b>	<b>Follow-up</b>	<b>p</b>
<b>Extension</b>	0° ± 0°	1,4° ± 3,2°	0,038*
<b>Flexion</b>	101° ± 16°	106° ± 17°	0,04 <sup>#</sup>
<b>Abduktion</b>	26° ± 10°	34° ± 11°	0,001*
<b>Adduktion</b>	16° ± 10°	20° ± 5°	0,096 <sup>#</sup>
<b>Außenrotation</b>	24° ± 13°	30° ± 11°	0,014 <sup>#</sup>
<b>Innenrotation</b>	6° ± 6°	12° ± 7°	0,001*

\* Wilcoxon, <sup>#</sup> t-Test

### 4.2.2 Hüftfunktionsscores

Der präoperative Harris Hip Score (Abb. 10) betrug 69 ± 11 Punkte. Die zur Nachuntersuchung erhobenen Befunde zeigten eine Erhöhung dieses Wertes durch die chirurgische Hüftluxation auf 80 ± 18 Punkte. Diese Steigerung war signifikant (p = 0,002).

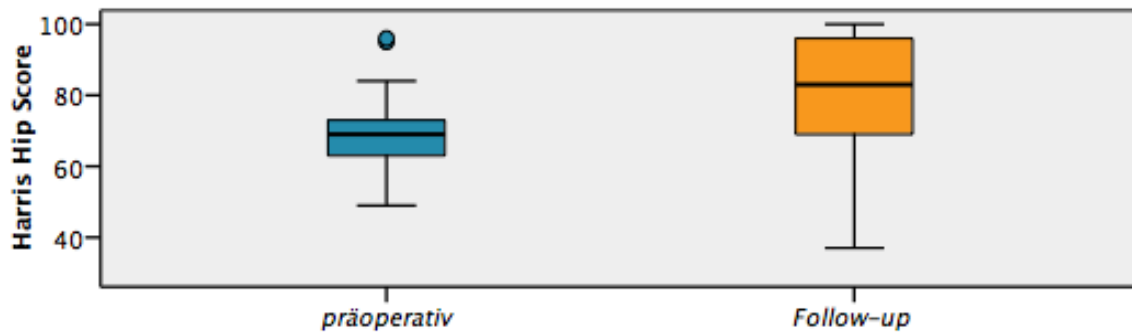


Abb. 10 - Harris Hip Score präoperativ und zum Zeitpunkt des Follow-up, (p = 0,002)

In der zusätzlichen Auswertung des Hip Outcome Scores zum Nachuntersuchungszeitpunkt ergab sich für die Aktivitäten des alltäglichen Lebens eine Punktzahl von  $86 \pm 14$  Punkten. Im sportlichen Bereich lag dieser Wert bei  $68 \pm 29$  Punkten. Die maximal zu erreichende Punktzahl für den HHS und den HOS belief sich auf 100 Punkte.

### 4.2.3 Subjektive Hüftfunktion

#### Subjektive postoperative Hüftfunktion

Subjektiv schätzten die Patienten die allgemeine postoperative Hüftfunktion in 2/3 der Fälle nach der Operation als verbessert ein (Tabelle 6). In 33% der Fälle konnte jedoch keine Verbesserung erreicht werden. Die Hälfte dieser Fälle berichtete über eine Verschlechterung der Hüftfunktion.

Tabelle 6 - subjektive allgemeine postoperative Hüftfunktion

Hüftfunktion	Häufigkeit (n)	Prozent (%)
besser	30	67
gleichgeblieben	8	17
schlechter	7	16
<b>Gesamt</b>	<b>45</b>	<b>100</b>

#### Subjektive Hüftfunktion zum Follow-up

Im Rahmen der Erhebung des Hip Outcome Scores erfolgte die subjektive Einschätzung der aktuellen Hüftfunktion der Patienten mit nativem Hüftgelenk zum Follow-up. Zusammenfassend gaben 69% der Patienten ihre aktuelle Hüftfunktion als „normal“ bis „fast normal“ an. Acht Patienten beschrieben ihre Hüftfunktion als unnormal. Ein Patient schilderte sie als stark unnormal (Tabelle 7).



**Tabelle 7 - subjektive Einschätzung der Hüftfunktion zum Follow-up**

Hüftfunktion	Häufigkeit (n)	Prozent (%)
normal	5	17
fast normal	15	52
unnormal	8	28
stark unnormal	1	3
<b>Gesamt</b>	<b>29</b>	<b>100</b>

#### 4.2.4 Sportliche Aktivität

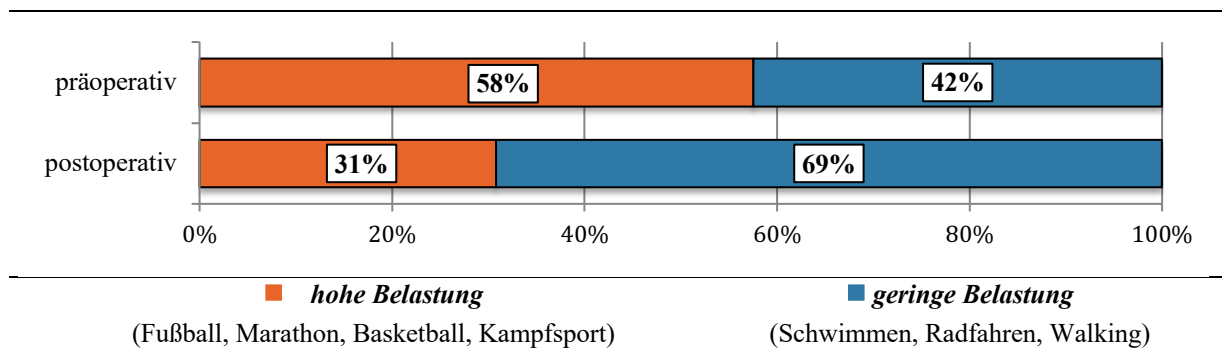
Präoperativ waren 33 Patienten sportlich aktiv. Nach der Operation konnten davon 81% (n=27) wieder eine sportliche Aktivität aufnehmen. Zwei Patienten begannen postoperativ mit einer Sportart. Der Zeitaufwand für die wöchentlichen Sportaktivitäten wurde mit maximal vier Stunden in 75% und über vier Stunden in 25% der Fälle angegeben.

Insgesamt konnte in 27% der Fälle das präoperative sportliche Intensitätslevel wieder erreicht werden. Dem gegenüber gestellt mussten postoperativ in 31% der Fälle Sportarten aufgegeben werden. In 22% der Fälle waren die Patienten prä- und postoperativ nicht sportlich aktiv beziehungsweise konnten zu ihrem Intensitätslevel keine genaueren Angaben machen (Tabelle 8).

**Tabelle 8 - postoperative Intensität der sportlichen Aktivität**

	Häufigkeiten	Prozent
<i>Präoperatives Level</i>	12	27%
<i>Intensitätsminderung</i>	7	16%
<i>Aufgabe von Sportarten</i>	14	31%
<i>Neubeginn</i>	2	4%
<i>prä- &amp; postoperativ nicht aktiv / keine Angabe</i>	10	22%
	<b>45</b>	<b>100%</b>

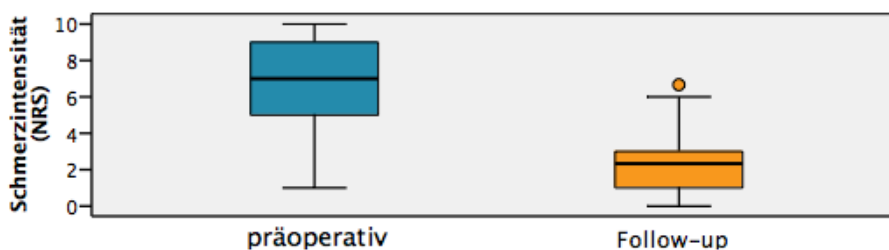
In der Betrachtung der vor und nach der Operation ausgeübten Sportarten zeigte sich eine Verschiebung von Sportarten mit hoher Gelenkbelastung (z.B. Fußball, Marathon, Basketball, Kampfsport) hin zu Sportarten mit gelenkschonendem Charakter (z.B. Schwimmen, Radfahren, Walking) (Abb. 11). Dieser Unterschied betrug 27%.



**Abb. 11 - Sportarten in Abhängigkeit der Belastung prä- und postoperativ**

### 4.3 Schmerzsymptomatik

Im Bezug auf die Schmerzsymptomatik der Patienten zeigte sich eine signifikante Reduktion der Schmerzintensität im Vergleich zu vor der Operation (Abb. 12). Präoperativ berichteten die Patienten über ein mittleres Schmerzniveau von 6,48 (NRS). Dieses wurde durch die chirurgische Hüftluxation auf 2,31 (NRS) gesenkt. Der Unterschied war dabei signifikant ( $p < 0,001$ , t-Test).



**Abb. 12 - Deutliche Schmerzreduktion zum Zeitpunkt des Follow-up von 6,5 auf 2,3 auf der NRS**

Insgesamt konnte in 80% der Fälle die initial bestehende Schmerzsymptomatik durch die Operation verbessert werden (Tabelle 9). Ungefähr die Hälfte der untersuchten Patienten berichtete über ein postoperativ bestehendes schmerzfreies Intervall. Dieses dauerte im Mittel  $32 \pm 25$  Monate.

**Tabelle 9 - postoperativ erreichte Schmerzfreiheit**

postoperative Schmerzen	Häufigkeit	Prozent
schmerzfrei	22	49%
Schmerzminderung	14	31%
keine Schmerzminderung	9	20%
<b>Summe</b>	<b>45</b>	<b>100%</b>

#### 4.4 Zufriedenheit und Erfüllung der präoperativen Erwartungen

Die Bewertung des Therapieerfolges (Abb. 13) durch die Patienten anhand des Schulnotensystems ergab, dass 71% der Patienten mit dem Ergebnis der Operation „zufrieden“ bis „sehr zufrieden“ sind (Note 1-3; 1: n=7, 2: n=14, 3: n=11). Es wurde jedoch auch festgestellt, dass 29% „nicht zufrieden“ sind (Note 4-6; 4: n=0, 5: n=4, 6: n=9). Innerhalb dieser Gruppe haben 77% der Patienten eine Hüfttotalendoprothese (Hüft-TEP) im Verlauf erhalten.

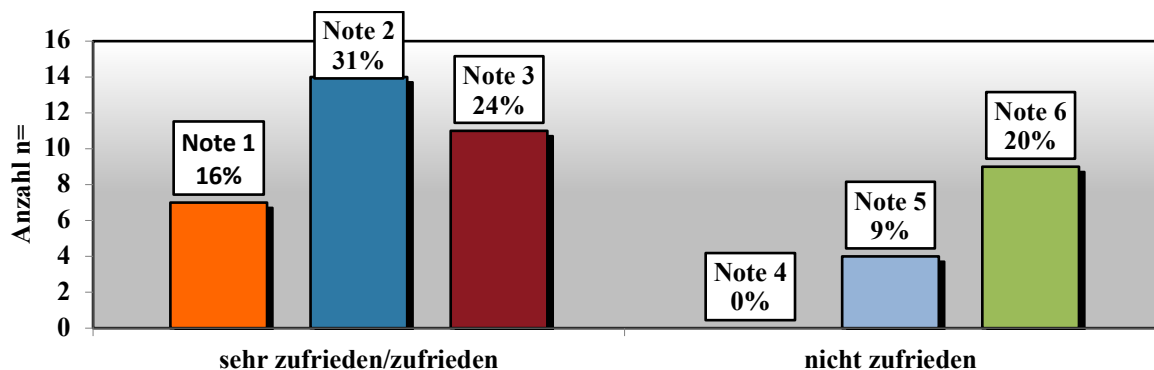


Abb. 13 - Notenvergabe und subjektive Zufriedenheit

Die Erwartungen der Patienten wurden nur bei 55% (n=25) ganz oder zum Teil erfüllt (44% „ganz erfüllt“ bzw. in 12% „teilweise erfüllt“). In 44% der Fälle entsprach das postoperative Ergebnis nicht den präoperativen Erwartungen. Sieben dieser Patienten gaben jedoch an, dass sie trotzdem mit dem Therapieoutcome zufrieden sind (Tabelle 10).

**Tabelle 10 - Gegenüberstellung der Zufriedenheit der Patienten und die Erfüllung der präoperativen Erwartungen. Positive Ergebnisse scheinen hier trotz nicht 100% erfüllter Erwartungen möglich zu sein.**

		präoperative Erwartungen			Summe
		„ganz erfüllt“	„teilweise erfüllt“	„nicht erfüllt“	
Zufriedenheit	„sehr zufrieden“ & „zufrieden“	20	5	7	32
	„nicht zufrieden“	0	0	13	13
Summe		20 (44,4%)	5 (11,1%)	20 (44,4%)	45 (100%)

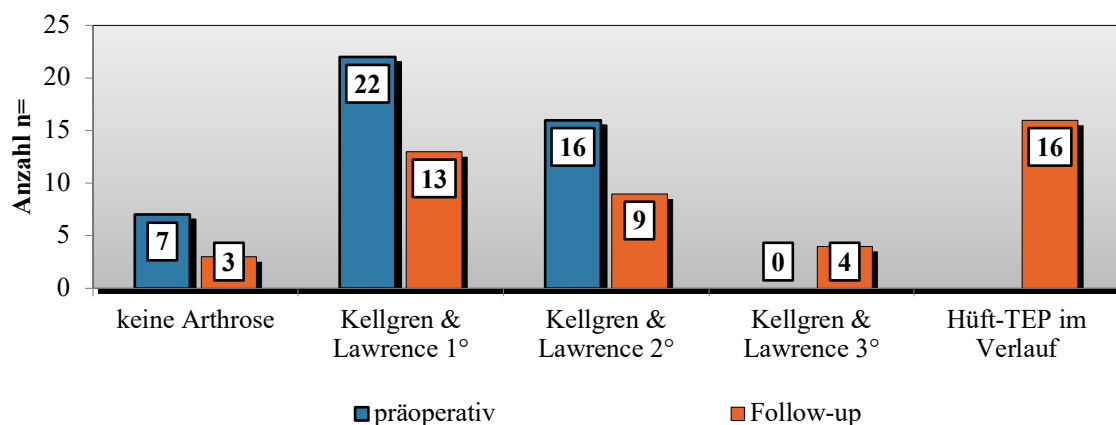
Korrespondierend dazu würde sich annähernd die Hälfte der Patienten bei gleicher Indikation der Operation erneut unterziehen. Ein geringer Anteil von 3 Patienten ist unentschlossen und der Rest würde die Operation ablehnen (Tabelle 11).

**Tabelle 11 - Antwort zur Frage, ob sich die Patienten der durchgeführten Operation wieder unterziehen würden**

	Ja	Nein	Unentschlossen	Summe
Häufigkeit	22	20	3	45
Prozent	49%	44%	7%	100%

#### 4.5 Röntgenauswertung

Präoperativ wiesen 64 % der Fälle keine bis eine initiale Hüftgelenksarthrose auf (Kellgren & Lawrence  $\leq 1^\circ$ ). Der übrige Anteil (38%) hatte einen Arthrosegrad Zwei. Zum Zeitpunkt des Follow-up hatten nur noch 36% der ursprünglichen Patienten keine bis initiale arthrotische Veränderungen. Ein Anteil von 29% des Ausgangskollektivs wies zum Nachuntersuchungszeitpunkt einen Arthrosegrad größer Grad Zwei auf. Der restliche Anteil von 36% hatte bereits einen Hüftgelenkersatz erhalten (Abb. 14). Von den ursprünglichen Patienten mit fehlenden oder initialen Arthrosezeichen (n=29) konnten nur noch n= 16 gleichsam zum Follow-up gruppiert werden. Von den Patienten mit präoperativen Arthroseveränderungen Grad 2 (n= 16), wiesen in der Nachuntersuchung n= 5 noch den gleichen Schweregrad auf. Zählt man die Fälle der erfolgten Implantationen einer Hüft-TEP hinzu, lag die Arthroseprogredienz damit bei 53%.



**Abb. 14 - Arthrosegradeinteilung präoperativ und zum Follow-up nach Kellgren & Lawrence. Es zeigt sich eine deutliche Arthroseprogredienz.**

Die Auswertung des Alpha-Winkels wies postoperativ und zum Follow-up eine signifikante Reduzierung in einen physiologischen Bereich auf (Tabelle 12). Gleichmaßen wurde der Beta-Winkel durch die Operation signifikant erhöht (Tabelle 12). Der Vergleich der postoperativen und zum Nachuntersuchungszeitpunkt angefertigten Röntgenbilder erbrachte keinen Hinweis auf

ein Rezidiv. Eine signifikante Veränderung der postoperativen Werte zum Follow-up zeigte sich dem entsprechend nicht. Das Femoral Head Neck Offset Ratio konnte signifikant gesteigert werden. Bezogen auf die postoperative Steigerung ergab die Berechnung des Quotienten aus den Verlaufsbildern eine dezente Wertereduktion, jedoch war der Unterschied zum präoperativen Durchschnittswert weiterhin signifikant verbessert (Tabelle 12).

**Tabelle 12 - Signifikante Verbesserung der Röntgenparameter des femoralen Kopf-Hals-Überganges**

Parameter	Messwerte			Statistik (p)		
	prä-operativ	post-operativ	Follow-up	präoperativ – postoperativ	Postoperativ – Follow-up	Präoperativ – Follow-up
Alpha Winkel (°)	70° ± 3°	45° ± 1°	51° ± 4°	P < 0,001	P = 0,968	P = 0,001
Beta Winkel (°)	15° ± 3°	46° ± 2°	39° ± 4°	P < 0,001	P = 0,105	P < 0,001
Femoral Head Neck Offset Ratio (mm)	0,03 ± 0,06	0,15 ± 0,04	0,13 ± 0,08	P < 0,001	P > 0,05	P < 0,001

Die Parameter der azetabulären Überdachung sind in Tabelle 13 dargestellt. In der Auswertung resultierte eine signifikante postoperative Verbesserung der präoperativen Werte. Im Verlauf war dieser Effekt auf den Verlaufsbildern zum Follow-up jedoch nicht mehr nachweisbar.

**Tabelle 13 - Röntgenparameter azetabuläre Überdachung**

Parameter	Messwerte			Statistik (p)		
	prä-operativ	post-operativ	Follow-up	präoperativ – postoperativ	Postoperativ – Follow-up	Präoperativ – Follow-up
CE-Winkel (°)	37° ± 10°	32° ± 8°	35° ± 12°	P < 0,001	P < 0,05	P > 0,05
AC-Winkel (°)	6,4° ± 6°	7,4° ± 5°	6,6° ± 6°	P < 0,05	P > 0,05	P > 0,05
Femurkopfextrusionsindex	14 ± 10	20 ± 9	17 ± 10	P < 0,05	P < 0,05	P > 0,05

#### 4.6 Subgruppenvergleich

Auf Grundlage der präoperativen Arthrosestadien wurden zwei Subgruppen gebildet. Gruppirt wurden die Patienten dabei in Patienten mit präoperativ keiner bis initialer Arthrose (Kellgren & Lawrence ≤ 1°) und in Patienten mit fortgeschrittener Arthrose (Kellgren & Lawrence = 2°) des Hüftgelenkes (Tabelle 14).

**Tabelle 14 - Unterteilung der Patienten in zwei Subgruppen anhand der präoperativen Arthrosegrade**

Kellgren & Lawrence	Subgruppe	Anzahl	Prozent
0° / 1°	Keine bis initiale Arthrose	29	64%
2°	Fortgeschrittene Arthrose	16	36%

Die Gegenüberstellung der Subgruppen zeigte interessanter Weise keinen signifikanten Unterschied bezüglich des Follow-up, des Alters zur Operation oder der Hüft-TEP Implantationsrate im Verlauf. Des Weiteren konnte kein signifikanter Unterschied der durchschnittlichen subjektiven Erfolgsbewertung bzw. der intraoperativ dokumentierten Knorpeldefekte nachgewiesen werden (Tabelle 15).

**Tabelle 15 - Vergleich demographischer und operationsbezogener Auswertungsparameter zwischen den Subgruppen**

	Keine bis initiale Arthrose	Fortgeschrittene Arthrose	P
Follow-up (Monate)	49	60	> 0,05 (MWU)
Alter zur Operation	48 ± 12	46 ± 10	> 0,05 (MWU)
Hüft-TEP im Verlauf (%)	33	40	> 0,05 (Fischer exact)
mittlere Erfolgsbewertung (Note)	3	3	> 0,05 (t - unverbunden)
mittlere Knorpeldefektstufe n. Outerbridge (°)	2,6	2,8	> 0,05 (t - unverbunden)

### Hüftfunktion

In Bezug auf die Hüftfunktion (ROM, HHS) konnte nur in der Gruppe der Patienten mit einer präoperativ initialen degenerativen Veränderungen des Hüftgelenkes eine signifikante Verbesserung erreicht werden. In der Gruppe der Patienten mit fortgeschrittener Arthrose war keine signifikante Änderung der Hüftfunktion zu verzeichnen (Tabelle 16).

Tabelle 16 - Gegenüberstellung der Verbesserung der Hüftfunktion zwischen beiden Subgruppen

		<i>keine bis initiale Arthrose</i>			<i>fortgeschrittene Arthrose</i>		
		K&L $\leq 1^\circ$			K&L $> 2^\circ$		
		N=29 (64%)			N=16 (36%)		
		präoperativ (MW)	Follow-up (MW)	P	präoperativ (MW)	Follow-up (MW)	P
<b>Bewegungsumfänge</b>	<b>Extension</b>	0°	2° ± 4°	0,059	0°	1° ± 2°	0,317
	<b>Flexion</b>	102° ± 18°	110° ± 17°	0,006	98° ± 12°	98° ± 15°	0,925
	<b>Abduktion</b>	26° ± 11°	36° ± 11°	0,004	27° ± 7°	30° ± 10°	0,262
	<b>Adduktion</b>	16° ± 12°	22° ± 2°	0,052	17° ± 6°	16° ± 8°	0,645
	<b>Außenrotation</b>	26° ± 14°	34° ± 9°	0,008	22° ± 10°	23° ± 11°	0,807
	<b>Innenrotation</b>	7° ± 7°	15° ± 6°	<0,001	3° ± 3°	6° ± 6°	0,336
<b>Harris Hip Score</b>		67 ± 11	81 ± 20	0,004	75 ± 11	78 ± 12	0,284

### Schmerzsymptomatik

Die Patienten beider Gruppen berichteten über eine Schmerzreduktion und ein postoperativ vorhandenes schmerzfreies Intervall (Tabelle 17). Dieses war in der Gruppe der Patienten mit einem Arthrosestadium  $\leq 1^\circ$  verlängert, allerdings ohne einen signifikanten Unterschied zur Vergleichsgruppe aufzuweisen.

Tabelle 17 - erfolgreiche Schmerzreduktion unabhängig der Subgruppenzugehörigkeit

	Keine bis initiale Arthrose	Fortgeschrittene Arthrose	P
Schmerzreduktion (%)	81	87	> 0,05 (Fischer exact)
schmerzfreies Intervall (%)	52	53	> 0,05 (Fischer exact)
Dauer schmerzfreies Intervall (Monate)	36	27	> 0,05 (MWU)

## 4.7 Komplikationen

Die Komplikationsrate betrug 13% (n=6). Dabei handelte es sich um eine Femurkopfnekrose (2,2%), eine Pseudarthrose (2,2%) und dem Bruch der Kortikalisschrauben in vier Fällen (8,8%). Diese traten alle innerhalb von 6 Monaten postoperativ auf. Drei von den vier Patienten mit Schraubenbrüchen erhielten eine Reosteosynthese. In einem Fall war dies nicht notwendig, da die Osteotomie bereits radiologisch konsolidiert war. In einem der drei Fälle mit Schraubenbruch wurde im Rahmen der Reosteosynthese eine Stufen-Osteotomie nachmodelliert und die

Osteosynthese durch eine Drahtcerclage erweitert. Hierdurch kam es zur Konsolidierung und der Patient ist heute zufrieden. Der Fall der Pseudarthrose wurde operativ revidiert. Bedauerlicherweise ereignete sich nach der Revision im Verlauf eine Schraubendislokation, die eine erneute Reosteosynthese notwendig machte. Daraufhin kam es zu einem Schraubenbruch und einer erneuten Dislokation des Schraubenmaterials. Die Konsolidierung der Osteotomie gelang letztendlich mit einer Krallenplatte des Trochanter majors. Diese wurde im Intervall aufgrund einer Plattenirritation wieder entfernt. Der Patient stellte sich dann nach einem halben Jahr mit progredienter Schmerzsymptomatik und radiologisch fortschreitender Coxarthrose vor. Bei relevanter Einschränkung in den Aktivitäten des alltäglichen Lebens und ausgeprägtem Leidensdruck des Patienten wurde, nach entsprechender Indikationsstellung, eine Hüft-TEP implantiert. Die Femurkopfnekrose (ARCO 1° initial) trat nach 12 Monaten bei einer weiblichen Patientin auf. Als Therapieoption wurde der Patientin die Ilomedin-Infusionstherapie empfohlen. Die Patientin entschied sich für eine heimatnahe gelenkerhaltene Therapie. Im Verlauf hat sie drei Jahre später eine Hüft-TEP erhalten.

Heterotope Ossifikationen waren in den Verlaufsbildern bei 8 Patienten (18%) zu verzeichnen. Sieben dieser Patienten erhielten postoperativ keine medikamentöse Ossifikationsprophylaxe. Im retrospektiven Vergleich der Patienten mit und ohne Prophylaxe traten Heterotope Ossifikationen signifikant häufiger ( $p = 0,03$ ) bei Patienten auf, die diese nicht erhalten haben (Tabelle 18).

**Tabelle 18 - Ossifikationsprophylaxe und das Auftreten von heterotopen Ossifikationen im Verlauf**

	<b>Entwicklung heterotoper Ossifikationen</b>	<b>keine Entwicklung heterotoper Ossifikationen</b>	<b>Summe</b>
<b>Prophylaxe erhalten</b>	n = 1	n = 24	n = 25
<b>keine Prophylaxe erhalten</b>	n = 7	n = 13	n = 20
<b>Summe</b>	n = 8	n = 37	n = 45



## **5 Diskussion**

### **5.1 Klinische Relevanz**

Das femoroazetabuläre Impingement ist ein schmerzhafter Kontakt zwischen dem Schenkelhals und dem azetabulären Rand, der aufgrund einer verschiedenen pathomorphologischen Genese hervorgerufen werden kann. Das FAI wurde erstmalig von Ganz et al. 2001 beschrieben und stellt damit ein noch junges Krankheitsbild dar. Als Therapie der Wahl galt lange die chirurgische Hüftluxation. Sie bietet neben der vollständigen Gelenkexposition die gleichzeitige Möglichkeit der Modulation aller azetabulären und femoralen Deformitäten, um somit recht einfach eine physiologische Hüftgelenksanatomie wiederherzustellen. In den letzten Jahren wurde die CHL zunehmend durch minimalinvasivere Verfahren, wie die Hüft-ASK und die mini-open OP verdrängt. Es stellte sich dadurch die Frage nach der verbleibenden Indikation der CHL. Das Ziel dieser Arbeit war daher die chirurgische Hüftluxation im aktuellen Therapiespektrum des FAI einzuordnen und ihre Rechtfertigung bei zur Verfügung stehender minimalinvasiveren Techniken zu definieren. Ebenfalls sollte die eingeschränkte Datenlage bezüglich des langfristigen Therapieerfolges der chirurgischen Hüftluxation in der Behandlung des FAIs, insbesondere auch bei bereits vorhandenen degenerativen Veränderungen des Hüftgelenkes, durch die Arbeit erweitert werden.

### **5.2 Funktion, Schmerz und Aktivität**

Die dargestellten Ergebnisse zeigen, dass durch die chirurgische Hüftluxation die Steigerung der Hüftfunktion, der Bewegungsumfänge und die Verbesserung der Schmerzsymptomatik im mittelfristigen Untersuchungszeitraum bei Patienten mit einem FAI erreicht werden kann. Ebenso konnte im überwiegenden Anteil der Patienten die Rückkehr zu einer sportlichen Aktivität realisiert werden.

Betreffend der Hüftfunktion konnte eine signifikante Steigerung aller Bewegungsumfänge verzeichnet werden. Der Harris Hip Score wurde zum Follow-up signifikant gesteigert und ist nach der Bewertung von Kavanagh und Fitzgerald [33] als gutes Ergebnis einzuschätzen. Die Literatur zur Therapie des FAIs spiegelt ähnliche Ergebnisse wieder. So berichten Naal et al. über einen Hip Outcome Score von 89 (Alltagsaktivitäten) und 76 (Sport) Punkten nach durchschnittlich 5 Jahren [84]. Die Werte sind insbesondere in den Alltagsaktivitäten mit den hier beschriebenen Ergebnissen vergleichbar. Der Unterschied im sportlichen Bereich ist

vermutlich durch das jüngere Durchschnittsalter von 30 Jahren in der Studienpopulation von Naal et al. bedingt. Unter Verwendung des Western Ontario and McMaster Universities Osteoarthritis (WOMAC) Scores wiesen Naal et al. ebenfalls gute Funktionswerte (WOMAC Score für Schmerz, Gelenksteifigkeit und Funktion 10,3; 15,9 und 9,6 Punkte) nach [84]. Ein Vergleich mit präoperativen Werten erfolgte dabei jedoch nicht. Murphy et al. und Beck et al. berichteten in 23 bzw. 19 Fällen, nach durchschnittlich 5 Jahren, von einem signifikanten Anstieg des Merle d'Aubigné Hüftfunktionsscores von präoperativ 13,2 auf 16,9 bzw. 14,1 auf 16,5 Punkten zum letzten Follow-up [85, 86].

Im Jahr 2013 schilderten Steppacher et al. [29] in 97 Fällen nach chirurgischer Hüftluxation und einem Follow-up von 6 Jahren eine signifikante Steigerung der Innenrotation von 14° auf 19° und der Abduktion von 31° auf 39°. Die Durchschnittswerte liegen dabei geringfügig über den Ergebnissen dieser Arbeit. Es zeigte sich in der Differenz jedoch die gleiche signifikante Steigerung der Innenrotation und Abduktion sowie zusätzlich der Hüftflexion und Außenrotation. Die gleiche Arbeitsgruppe berichtete 2015 erstmalig in der Literatur über ein langfristiges Follow-up von 10 Jahren [87]. Das Kollektiv war dabei das Selbige wie 2013. Sie beschrieben eine konstante Steigerung der Innenrotation von 19° sowie eine weitere Steigerung der Abduktion auf 44°. Der Vergleich der vorliegenden Arbeit mit diesen Studien ist jedoch eingeschränkt beurteilbar. In der Literatur zur Therapie des FAIs erfolgt die Unterteilung des Impingements in den femoralen (Cam), azetabulären (Pincer) oder kombinierten Typ [29, 40-42]. Eine Angabe über die Lokalisation der Deformität findet sich hierbei nur vereinzelt. So wird zum Beispiel bei Steppacher et al. im 10 Jahres Follow-up von einem Anteil von 85% kombinierten Impingementformen berichtet, jedoch erfolgt keine Differenzierung der Lokalität der Deformität [87, 88]. In der Methodik der Arbeit findet sich die Evaluation des vorderen Impingementtest als Verlaufsparemeter. Es ist daher zu vermuten, dass ein Teil dieser kombinierten FAI Typen auch reine ventrale Impingementformen sein könnten. Die in dem vorliegenden Kollektiv verwendete Charakterisierung des FAI erfolgte nicht ausgehend des betroffenen Knochens des Hüftgelenkes, sondern bezog sich auf die Impingementlokalisierung. Da hierbei in allen Fällen ein kombiniert ventrales und dorsales Impingement vorlag, ist die ein-zu-eins Gegenüberstellung der Ergebnisse mit der Literatur nicht einwandfrei möglich. Es ist festzuhalten, dass das in den Vergleichsarbeiten beschriebene Outcome bezüglich der Funktionsverbesserung etwas über den in dieser Arbeit erreichten Werten liegt. Das höhere Patientenalter sowie die präoperativ bereits vorhandenen fortgeschrittenen Arthrosetadien der untersuchten Hüftgelenke sind hier vermutlich ausschlaggebend, da diese Parameter in der Literatur mit einem reduzierten Outcome in Verbindung gebracht worden sind [89-91]. In der

Gesamtheit berichteten über Zweidrittel der hier untersuchten Patienten über eine subjektive Verbesserung der postoperativen Hüftfunktion, sodass überwiegend ein erfolgreiches OP-Ergebnis vorlag.

Interessant ist auch die Gegenüberstellung der Ergebnisse mit denen der minimalinvasiven Techniken. Das funktionelle Outcome ist ebenso mit den vorliegenden Ergebnissen vergleichbar. Chiron et al. [50] berichten für die mini-open OP in 118 Fällen über einen Zuwachs der Innenrotation von  $19^\circ$  ( $P < 0.0001$ ) und der Steigerung des Non Arthritic Hip Score um 32,5 Punkte ( $P < 0.0001$ ). Parvizi et al. [52] zeigten bei gleicher OP Technik an 156 Fällen die Steigerung der HHS von 63 auf 93 Punkte bzw. des modifizierten Harris Hip Score (mHHS) von 58 auf 86 Punkte. Das Follow-up betrug in beiden Arbeiten jedoch nur durchschnittlich rund 2 Jahre [50, 52]. Kirschbaum et al. beschreiben im mittelfristigen Follow-up (41 Monate) eine signifikante Verbesserung des mHHS von 69 auf 85 Punkte (Pkt.) Ebenso wurden in deren Kollektiv durch die mini-open OP die Bewegungsumfänge für die Innenrotation, Flexion, Abduktion und Adduktion signifikant gesteigert [60]. Ähnliche Ergebnisse zeigt die Arthroskopie. Skendzel et al. [71] bzw. Cooper et al. [91] schilderten für die Hüftarthroskopie eine signifikante Besserung des mHHS ( $\Delta 24$  Pkt. bzw.  $\Delta 21$  Pkt.  $p < 0,05$ ) und Non Arthritic Hip Score ( $\Delta 22$  Pkt.  $p < 0,05$ ) nach durchschnittlich 4 bzw. 6 Jahren. Annähernd gleiche Ergebnisse liegen für die Kombination beider Techniken vor [53, 57, 92]. Die Patienten in diesen Arbeiten waren im Gegensatz zu dem vorliegenden Kollektiv jedoch durchschnittlich deutlich jünger [50, 52, 53, 57, 71, 91, 92].

Eine deutliche Schmerzreduktion gelang in über Dreiviertel der nachverfolgten Fälle. Annähernd die Hälfte der Patienten war dabei postoperativ komplett schmerzfrei und zum Follow-up bestand weiterhin eine signifikant geringere Schmerzintensität als vor der Operation. Diese Ergebnisse liegen im vergleichbaren Rahmen mit der Literatur zur FAI Therapie. Unter Verwendung von verschiedenen Schmerzscores ist die Verbesserung der Schmerzsymptomatik durch die chirurgische Hüftluxation dabei studienübergreifend nachgewiesen [88, 93, 94]. Vergleichsweise berichten Domb et al. von einer signifikanten Reduktion der NRS-Schmerz nach chirurgischer Hüftluxation um durchschnittlich 2 Punkte nach 2 Jahren [93]. Diese Studie beinhaltete ebenso einen Vergleich zu arthroskopisch versorgten Patienten. Die erreichte Schmerzreduktion zeigte dabei zwischen der Gruppe der offenen und minimalinvasiven OP-Technik keinen signifikanten Unterschied. Weiterhin waren die Patienten zum Follow-up von 2 Jahren, unabhängig der verwendeten Operationsmethode, annähernd auf dem gleichen Schmerzlevel [93]. Steppacher et al. nutzen zur Beurteilung der Schmerzen die Prävalenz des

positiven vorderen Impingementtests zum Zeitpunkt des Follow-ups und verglichen dies mit den präoperativen Werten. Es zeigte sich dabei eine Reduktion von 95% auf 17% ( $p < 0,001$ ) [88]. Diese qualitative Beurteilung der Schmerzsymptomatik ist für die objektive Einschätzung des klinischen Erfolges sinnvoll. Dennoch kann eine Überlagerung durch eventuell bereits vorhandene arthrotische Veränderungen möglich sein. Aus diesem Grund wurde in dieser Arbeit das Schmerzniveau quantitativ und subjektiv durch die Patienten über eine numerische Ratingskala erfasst. Die signifikante Reduzierung der Schmerzintensität zum Follow-up lässt hierbei den Schluss zu, dass von einem ähnlich guten Outcome ausgegangen werden kann. Auch die Literatur zur mini-open Operation zeigt vergleichbare Ergebnisse. Chiron et al. konnten eine signifikante Reduktion der NRS-Schmerz von präoperativ 6,5 auf 1,5 nach 2,2 Jahren Follow-up verzeichnen.

Bezüglich der Rückkehr zur sportlichen Aktivität konnten postoperativ über drei Viertel der Patienten wieder eine sportliche Aktivität aufnehmen. Auffallend war hier jedoch der mit 27% geringe Anteil an Patienten, die ihr vorheriges sportliches Niveau wieder erreichen konnten. Zwar begannen zwei Patienten postoperativ mit einer sportlichen Aktivität, jedoch musste in annähernd der Hälfte der Fälle die Intensität reduziert oder die präoperativ ausgeübte Sportart aufgegeben werden. Dies bestätigt ebenso der Trend hin zu den postoperativ häufiger ausgeübten gelenkschonenden Sportarten.

Die Literatur zur FAI Therapie zeigt bezüglich der Rückkehr zur sportlichen Aktivität gute bis sehr gute Ergebnisse [95-98]. Es werden dabei Rückkehrraten mit bis zu 86% beschrieben [97]. Diese Rate beschreibt dabei den Anteil an Patienten die ihr präoperatives sportliches Niveau wiedererlangen konnten. Naal et al. beschreiben in ihrem Kollektiv von professionellen Sportlern zum durchschnittlichem Follow-up von 45 Monaten einen University of California at Los Angeles Activity Score (UCLA Score) von annähernd 10 Punkten, was einer professionellen Aktivität gleich kommt und somit ein sehr gutes Ergebnis darstellt [97]. Novais et al. beschreiben bei jugendlichen Athleten ebenso eine Rückkehr zum präoperativen Level von 80% mit einer marginal signifikanten Verbesserung des prä- und postoperativ erhobenen UCLA-Scores um einen Punkt [95]. Diese Erfolge sind deutlich höher als die in dieser Arbeit erreichten Werte, beziehen sich jedoch auch auf aktive Athleten mit hohem Aktivitätslevel. Natürlich sind dabei auch das vergleichsweise junge Alter und die fehlende Arthrose der Patienten begünstigende Faktoren. In dem hier untersuchten Kollektiv von älteren Freizeitsportlern war die Wiederherstellung der Sportfähigkeit zum Großteil möglich, jedoch resultierte postoperativ in

den meisten Fällen eine Intensitätsminderung oder der Wechsel auf eine gelenkschonende Sportart.

Aufgrund des retrospektiven Designs und fehlender präoperativer Werte war eine Abbildung der Wiederaufnahme der Sportfähigkeit, sowie die Veränderung der Aktivität anhand eines Scores wie dem UCLA-Score nicht möglich. Dennoch ist festzuhalten, dass durch die beschriebenen Ergebnisse die sportliche Aktivität, insbesondere die postoperative Veränderung, eindeutig dargestellt werden konnte. Ebenso scheint der UCLA Score dabei zusätzlich für ein Kollektiv aus Freizeitsportlern weniger geeignet zu sein. Aufgebaut ist der Score aus einer Skala von 1-10 Punkten. Dabei nimmt der Score eine Wichtung der ausgeübten Sportarten vor und leitet über die Einteilung einen Punktwert zur Beschreibung der Aktivität aus. Die beschriebene Aktivität eines Patienten hängt dementsprechend zum großen Teil von seinen ausgeübten Sportarten ab. Die Anwendung auf ein älteres Kollektiv könnte dabei problematisch sein. Eine Veränderung der sportlichen Aktivität, insbesondere in Hinblick auf den subjektiven Erfolg der Operation für den einzelnen Patienten, spiegelt sich am ehesten in der Veränderung der gewohnten sportlichen Aktivitäten wieder. Diese Veränderung kann letztendlich durch Entscheidungsfragen nach dem Ja/Nein Prinzip, ob die präoperativ ausgeübte Sportart postoperativ fortgeführt wurde bzw. aufgegeben oder reduziert werden musste, ohne größeren Recall Bias beantwortet werden. Dennoch ist die Angabe von einem Score insbesondere zur Vergleichbarkeit verschiedener Studien sinnvoll und sollte in folgenden prospektiven Arbeiten berücksichtigt werden, da so die Beschreibung der Aktivität zum Teil spezifischer erfolgen kann.

### **5.3 Subjektive Erfolgsbewertung**

Der Erfolg einer Therapie hängt davon ab, wie man den Erfolg misst [99]. Dies konnte die Arbeitsgruppe um Impellizzeri et al. anschaulich in ihrer Arbeit nachweisen. Sie zeigten, dass eine Verbesserung eines klinischen Outcome-Scores, wie zum Beispiel des WOMAC- oder Oxford Hip Scores, nicht zwangsläufig mit einer subjektiven Verbesserung der Symptome des Patienten einhergeht. In deren Studie konnte nach 6 Monaten prospektiver Erfassung, in einem Kollektiv von 102 minimalinvasiv versorgter FAI Patienten (Hüft-ASK, mini-open OP), trotz postoperativ signifikanter Steigerung der klinischen Scores, nur eine subjektive Verbesserung in 50-60% der Patienten dokumentiert werden [99].

Auch für das in der hier vorgelegten Arbeit untersuchte Kollektiv wurde im Studiendesign die Untersuchung des subjektiven Erfolges implementiert. Legt man die Zufriedenheit der Patienten

dabei als Bewertungsmaßstab für den Therapieerfolg fest, so konnte ein Anteil von knapp drei Viertel zufriedener bis sehr zufriedener Patienten dokumentiert werden. Naal et al. fokussierten ihre Untersuchung von 233 FAI-Patienten nach chirurgischer Hüftluxation ebenfalls auf die subjektive Erfolgsbewertung und berichteten von 82% zufriedener bis sehr zufriedener Patienten [84]. Eine aktuelle Arbeit von 2016 von Sansone et al. berichtet ebenfalls von 82% Zufriedenheit, 2 Jahre postoperativ, in einem Kollektiv von 298 arthroskopisch versorgter FAI Patienten [100]. Beide Literaturquellen weisen im Vergleich zu den hier untersuchten Patienten höhere subjektive Erfolgsraten auf. Jedoch ist festzuhalten, dass in beiden Studien ein deutlich geringeres Durchschnittsalter (30 und 37 Jahren) sowie ein geringer Anteil an fortgeschrittenen Arthrosegraden vorhanden war [84, 100]. Ein uneingeschränkter Vergleich ist daher nicht einwandfrei möglich.

Fakt ist jedoch, dass in rund 25% der hier vorliegenden Fälle die Patienten nicht zufrieden mit dem Outcome der Operation waren. Ein Großteil dieser Patienten hat im Verlauf eine Hüft-TEP erhalten. Diese zu vermeiden bzw. hinauszuzögern ist, neben der Beschwerde- und Funktionsbesserung, ein Hauptziel der Therapie gewesen. Die Erwartungshaltung der Patienten war vermutlich dementsprechend geprägt. Obwohl präoperativ eine ausführliche Aufklärung über die Grenzen der FAI-Therapie, insbesondere in Hinsicht auf vorhandene degenerative Veränderungen erfolgte, wurde zur Nachuntersuchung in den Patientengesprächen deutlich, dass trotz dieser Kenntnis die nicht erfüllten Erwartungen überwiegend ausschlaggebend für die Bewertung des subjektiven Therapieerfolges waren. Diese Vermutung wird dadurch gestützt, dass alle unzufriedenen Patienten ihre Erwartungen als unerfüllt betrachteten. Auffällig war jedoch auch, dass in 7 Fällen trotz nicht erfüllter Erwartungen die Patienten subjektiv zufrieden waren.

Den Einfluss der Erwartungserfüllung auf den Erfolg der FAI-Therapie konnte bereits Mannion et al. zeigen [101]. Sie verwendeten hierzu das „*Global treatment outcome*“ welches ebenso durch die bereits genannte Arbeitsgruppe um Impellizzeri et al. [99] verwendet wurde. Mannion et al. belegten in Ihrer Arbeit, dass die positive Bewertung des subjektiven Therapieerfolges mit der Erfüllung der Erwartungen bezüglich einer Schmerzverbesserung und der sportlichen Aktivität signifikant ( $P < 0.001$ ) verknüpft ist [101].

Wohlmöglich ist die Erwartungshaltung ein bedeutender Faktor, ob die gewünschte Verbesserung durch die chirurgische Hüftluxation beim FAI erreicht werden kann. Der Stellenwert der genauen Selektion der Patienten, die von der gelenkerhaltenen Therapie profitieren, ist dabei vermutlich von Bedeutung. Die Exploration der Erwartungshaltung scheint hier von großer Relevanz zu sein, um gemeinsam mit dem Patienten abwägen zu können, ob die

gewünschte Verbesserung durch die chirurgische Hüftluxation erreicht werden kann. Überleitend zum folgenden Diskussionspunkt scheint dies insbesondere bei bereits präoperativ vorhandenen arthrotischen Gelenkveränderungen der Fall zu sein.

#### **5.4 Einfluss der präoperativen Arthrose**

Ob eine Verbesserung klinisch als auch subjektiv erreicht werden kann, scheint durch eine präoperative Arthrose entscheidend beeinflusst zu sein. Als Synonym einer fortgeschrittenen Arthrose wird in der Literatur oft dabei im gleichen Atemzug ein fortgeschrittenes Alter als negativer Einflussfaktor benutzt [90]. Bereits mehrere Studien in der Literatur konnten ein geringeres Outcome bei Patienten mit vorbestehenden degenerativen Gelenkveränderungen nachweisen [71, 88]. Steppacher et al. beschrieben einen präoperativen Arthrosegrad größer Tönnis 1° und ein Alter über 40 Jahre als negativen Einflussfaktor für ein geringes mittelfristiges Outcome nach chirurgischer Hüftluxation beim FAI. Das Alter wurde dabei in einer multivarianten Analyse als eigenständiger negativer Vorhersagewert deklariert ( $p < 0,001$ ) [88]. Skendzel et al. beschrieben für die Hüftarthroskopie in einer prospektiven Studie über 466 Fälle und 73 Monaten Follow-up eine Hüft-TEP Implantation in 117 Fällen. Der Anteil an Patienten mit bereits vorhandenen radiologisch sichtbaren Gelenkspaltverschmälerungen betrug dabei 86%. Weiterhin waren Patienten mit im Verlauf notwendiger Hüft-TEP Implantation signifikant älter (30 vs. 38 Jahre) [71].

Die durchgeführte Untersuchung konnte den negativen Einfluss der präoperativen Arthrose auf das Operationsoutcome nachweisen und bestätigt damit die Ergebnisse in der Literatur. Patienten mit präoperativ fortgeschrittenen Arthroseveränderungen profitieren funktionell nicht von der Operation. Es konnte diesbezüglich in der Differenzierung des funktionalen Outcomes nach präoperativem Arthrosegrad belegt werden, dass vor allem Patienten mit einer präoperativen Arthrose  $\leq 1^\circ$  von der Therapie profitiert haben. In der Gruppe mit einer Arthrose  $>1^\circ$  konnte keine signifikante Besserung der Hüftfunktion verzeichnet werden.

Interessanter Weise konnte zwischen den Subgruppen kein Unterschied bezüglich der subjektiven Erfolgsbewertung oder der intraoperativ festgestellten Knorpelschäden registriert werden. Ebenso unterschieden sich die Gruppen nicht hinsichtlich der erreichten Schmerzreduktion oder dem schmerzfreien Intervall. Möglicherweise übt hier die intraoperativ notwendige Kapsulotomie mit zirkumferenter Denervierung des Hüftgelenkes, unabhängig vom vorbestehenden Arthrosegrad, einen schmerzlindernden Effekt aus.

Weiterhin konnte kein signifikanter Unterschied zwischen den Gruppen mit und ohne präoperativ manifester Arthrose bezüglich der Hüft-TEP Implantationen im Verlauf festgestellt werden. Mit einer 13% höheren Implantationsrate bei Patienten mit fortgeschrittener Koxarthrose zeigte sich diesbezüglich jedoch eine Tendenz, die bei einem größeren Patientenkollektiv und einer numerisch ausgeglichenen Gruppenverteilung möglicherweise stärker ins Gewicht fallen könnte. Diese Vermutung wird entsprechend den Angaben in der Literatur gestützt [71, 88].

In der Literatur wird ein hohes Patientenalter mit geringeren Erfolgchancen assoziiert [71, 88, 90]. Da ein höheres Patientenalter meist auch mit höheren Arthrosegraden einhergeht, sollte hier genau abgewägt werden, ob die chirurgische Hüftluxation bei diesem Patientenkollektiv sinnvoll ist. Insbesondere steht für ältere Patienten in Form der aktuellen Endoprothetik mit verbesserten Gleitpaarungen und längeren Standzeiten funktionell eine gute Alternative zur Verfügung.

## **5.5 Arthroseprogredienz und Hüftgelenkersatz**

Hinsichtlich der Arthroseprogredienz lässt sich anhand der durchgeführten Auswertung feststellen, dass ein Fortschreiten einer Hüftgelenksarthrose durch die operative Modulation des Gelenkes über die CHL, insbesondere bei bereits vorhandenen degenerativen Veränderungen, nicht aufgehalten werden kann. Berücksichtigt man die im Verlauf notwendigen Hüft-TEP-Implantationen, so konnte in dem hier untersuchten Kollektiv eine Arthroseprogredienz von 84% nachgewiesen werden. Steppacher et al. berichten in ihrer Arbeit über 10 Jahre Follow-up von einer Arthroseprogredienz in 8 von 97 Fällen [87]. Summiert man dabei die Implantationen von Hüft-TEPs (n=11) hinzu, so ergibt dies eine Progredienzrate von 18%. Diese Rate ist deutlich geringer. Bei der Betrachtung der hierbei untersuchten Patienten fällt jedoch ein junges Patientenalter (durchschnittlich 32 Jahre) und ein hoher Anteil (78%) mit fehlender, radiologischer Hüftgelenksarthrose auf [88]. Eine ältere Studie von Beck et al. berichtet von einer Zunahme der Arthrose von 26% über 5 Jahre [86]. Diese Arbeit unterscheidet sich jedoch ebenfalls grundlegend hinsichtlich des Alters (36 Jahre) als auch bezüglich der Arthroseverteilung von der Population der durchgeführten Untersuchung [86]. Eine neuere Studie von Hufeland et al. über arthroskopisch versorgte Patienten mit einem Nachuntersuchungszeitraum von 5,5 Jahren zeigte keine signifikante Änderung des durchschnittlichen präoperativen Arthrosescores ( $2^\circ$  vs.  $2,2^\circ$  nach K&L) [102]. Sie beschrieben jedoch auch, dass deren Patienten mit notwendiger Hüft-TEP Versorgung im Verlauf signifikant älter waren und einen höheren präoperativen Arthrosegrad aufwiesen als Patienten mit nativem



Gelenk zum Follow-up [102]. Für die mini-open OP berichten Kirschbaum et al. in einer aktuellen Studie von einem Fortschreiten der Arthrose in 12 von 105 Fällen (17,6%) im mittelfristigem Verlauf [60].

Die Angaben in der Literatur bezüglich der Hüft-TEP Implantationsrate im mittleren Follow-up nach erfolgter Gelenkmodulation gehen weit auseinander. Die Hüftgelenksarthroskopie betreffend werden Raten von 4 bis 20% angegeben [69-71, 91, 100, 102]. Implantationsraten nach mini-open Modulation werden in ähnlichen Bereichen beschrieben [50, 52, 92, 103]. In Betrachtung auf die chirurgische Hüftluxation gehen die entsprechenden Angaben ebenfalls stark auseinander. Naal et al berichten von 3% Hüft-TEP-Implantationen in ihrem Kollektiv von 233 Patienten nach durchschnittlich 6 Jahren. Eine ältere Studie von Murphy et al. beschreibt in 30% der Fälle eine notwendige Implantation nach 5 Jahren bei insgesamt 23 nachverfolgten Patienten [85]. Steppacher et al. wiesen in ihrer 10-Jahresstudie eine Rate von 11% durchgeführter Hüft-TEPs nach durchschnittlich 5 Jahren nach [87]. Die hier vorliegende Arbeit liegt mit einer Implantationsrate von 36% etwas über diesen Werten. Die bereits angesprochene Tendenz bezüglich einer häufiger notwendigen Konversion zur Hüft-TEP im Verlauf bei älteren Patienten mit bereits vorhandener Hüftgelenksarthrose ist vermutlich ausschlaggebend für diesen Unterschied. In dem vorliegenden Kollektiv war das Durchschnittsalter höher und eine fortgeschrittene Hüftgelenksarthrose deutlich häufiger vertreten als in den Vergleichsarbeiten.

## **5.6 Rezidive und Komplikationen**

### ***Rezidive***

Die radiologische Auswertung der angefertigten Röntgenbilder der vorliegenden Arbeit zeigte eine signifikante Verbesserung des Alpha-Winkels sowohl direkt postoperativ als auch zum Follow-up. Ein relevanter Anstieg der Werte zum Follow-up gegenüber dem postoperativen Ergebnis konnte nicht festgestellt werden. Daraus schlussfolgernd ist nicht von einem Rezidiv einer Cam Deformität auszugehen. Dieses Ergebnis ist im Sinne der Studie von Gupta et al., die sich ebenfalls mit Rezidiven der Cam Deformität nach chirurgischer Abtragung auseinandersetzten. In deren Untersuchung konnte ebenfalls kein Rezidiv bei einem Nachverfolgungszeitraum von 2 Jahren nachgewiesen werden [104]. In einer ähnlichen Studie zur Mini-open Schenkelhalsmodulation von Kirschbaum et al. konnte in einem Kollektiv von 105 Hüften im mittleren Follow-up ebenso kein signifikanter Anstieg des Alpha-Winkels in der radiologischen Kontrolle zum Nachuntersuchungszeitpunkt festgestellt werden [60].

Bezüglich des Azetabulums konnte postoperativ eine signifikante Reduzierung des Centrum-Eck-Winkels verzeichnet werden. Zum Follow-up stieg dieser Wert erneut an, wodurch sich ein Rezidiv einer Pincer-Deformität vermuten ließe. Wie bereits ausgeführt, wurde im Rahmen der Nachuntersuchung eine ausgeprägte Arthrosprogrezienz festgestellt. Die erneute Zunahme des CE-Winkels ließe sich daher ebenso durch die Entwicklung von Osteophyten am Pfannenrand im Rahmen der fortschreitenden Hüftgelenksarthrose erklären. Da die Mittelwerte des CE- und AC-Winkels nicht pathologisch erhöht waren, ist anzunehmen, dass der Unterschied zwischen den postoperativ und zum Follow-up ermittelten Werten in der Arthrosezunahme begründet ist. Auf eine weitere Beschreibung der Pfannenüberdachung durch die Auswertung von weiteren Parametern wie das Crossover- oder Posterior Wall Zeichen wurde aufgrund der aktuell doch recht kritischen Auseinandersetzung mit diesen Zeichen bewusst verzichtet. In der Literatur konnte mittlerweile belegt werden, dass diese Parameter möglicherweise nicht valide genug sind, um eine entsprechende Pfannencharakterisierung vornehmen zu können [105]. Grundlegend hierfür ist die Abhängigkeit dieser Parameter von der Beckeninklination. Die Arbeitsgruppe um Wassilew et al. konnte dies sehr schön anhand eines Vergleiches von CT und Röntgenbildern aufzeigen [105]. In der Literatur finden sich darüberhinaus weitere aktuelle Arbeiten, die insbesondere die Verwendung des Crossover Zeichens kritisch betrachten [106, 107].

### ***Komplikationen***

Die operationsspezifischen Komplikationsrisiken der chirurgischen Hüftluxation liegen vor allem in der Osteotomie des Trochanter majors mit der Gefahr des Versagens der Osteosynthese und der Entwicklung einer Pseudarthrose. Zum anderen stellt die Invasivität des Eingriffs mit potentieller Beeinträchtigung der Blutversorgung des Hüftkopfes mit Ausbildung einer Femurkopfnekrose, als auch der Entwicklung heterotoper Ossifikationen, ein Risiko dar [61, 74]. Die Pseudarthrosenrate wird studienübergreifend in der Literatur mit unter 2% angegeben [74]. In einer Studie von Yun et al. trat diese jedoch auch in 20% der Fälle auf, was womöglich am ehestens durch die geringe Fallzahl von 15 Patienten begründet ist und in einem größeren Kollektiv nicht derart ins Gewicht fallen würde [108]. Die hier erhobenen Daten zeigen nur einen Fall und liegen damit im vergleichbaren Bereich der Literatur. Weiterhin wurden zusätzlich 4 Fälle, in denen es innerhalb von 6 Monaten zu einem Versagen des Osteosynthesematerials gekommen ist, registriert.

Alle Schraubenbrüche traten im Rahmen der Mobilisation auf. Die Patienten wurden postoperativ alle physiotherapeutisch angeleitet, um die verordnete Belastungsbegrenzung

umzusetzen. Inwieweit dies in der Häuslichkeit realisiert wurde, lässt sich retrospektiv nicht nachvollziehen, so dass ggf. auch eine zu schnelle Aufbelastung des Patienten postoperativ in Betracht gezogen werden muss. In einem Fall mit Materialversagen nach 5 Monaten muss richtiger Weise eine verzögerte Konsolidierung der Osteotomie mit Hinblick auf die Entwicklung einer Pseudarthrose diskutiert werden. Da bei dem Patienten jedoch die letzte radiologische Kontrolle 4 Monate vor Feststellung des Schraubenbruchs durchgeführt wurde, lässt sich retrospektiv nicht nachvollziehen, wann sich dieser eignete. Da der Patient postoperativ nie ganz schmerzfrei war und dadurch nicht die volle Mobilität erreichte, ist anzunehmen, dass das Materialversagen früher aufgetreten ist. Dieser Fall wurde daher als reiner Schraubenbruch aufgrund der Mobilisation betrachtet. Die fehlende Konsolidierung kann dabei ebenso durch das Materialversagen bedingt sein. Peters et al. berichten in einem von 96 Fällen (1%) von einem Versagen der Osteosyntheseschrauben [109]. Das durch sie vermutete fehlerhafte Einbringen der Kortikalisschrauben konnte im vorliegenden Kollektiv nicht nachvollzogen werden. Als weiteren Grund bleibt daher die Art der Trochanterosteotomie zu diskutieren. Bei allen der hier diskutierten Fälle wurde eine plane Osteotomie durchgeführt. Die Mikrobewegungen bei flacher Osteotomie könnten die Konsolidierung der Osteotomie verzögern und zusammen mit einer Belastungssteigerung vermutlich ein Versagen des Osteosynthesematerials begünstigen. Die Alternative hierzu ist die Stufenosteotomie. Nach Refixation des Trochanterfragmentes bietet diese den Vorteil, dass durch den vorhandenen Muskelzug der Glutealmuskulatur das Fragment an seinem Platz besser fixiert und stabilisiert wird [110]. Hierdurch lassen sich Mikrobewegungen minimieren und eine bessere Verankerung erreichen [110]. Die Durchführung ist jedoch ungleich komplizierter, da durch die notwendige Herstellung eines Kalibersprunges der Fragmentdicke von kranial nach kaudal das Risiko eines Fragmentbruchs erhöht sein könnte. Naal et al. führten in ihrer Studie (n=233) sowohl eine plane als auch Stufen-Osteotomie durch und beobachteten nur bei Patienten mit flacher Osteotomie die Entwicklung von Pseudarthrosen (n=4) [84]. Es lässt sich daher vermuten, dass die Stufen-Osteotomie der planen Durchführung überlegen ist.

In der Literatur zur FAI Therapie lassen sich interessanter Weise sowohl für die chirurgische Hüftluxation als auch hinsichtlich minimalinvasiver Verfahren keine Studien mit beschriebener postoperativer Femurkopfnekrose finden [49, 50, 52, 69-71, 74, 84, 85, 88, 92, 109, 111, 112]. Aus dieser Arbeit geht ein Fall einer weiblichen Patientin mit der Entwicklung einer initialen Femurkopfnekrose (ARCO I) nach 12 Monaten postoperativ hervor. Diese wurde bei anhaltenden Schmerzen durch eine MRT diagnostiziert. Initial wurde bei der Patientin vor der Operation auf eine MRT-Bildgebung verzichtet, sodass eine Aussage zum präoperativen Befund

des Hüftkopfes bezüglich einer Femurkopfnekrose nicht möglich ist. Da durch die Modulation am Femurkopf potentiell aber das Risiko einer Durchblutungseinschränkung besteht, ist dieser Fall als Folge der Operation zu betrachten.

Bezüglich der postoperativen Inzidenz von heterotopen Ossifikationen wird aufgrund der größeren Invasivität von einer höheren Rate bei der chirurgischen Hüftluxation ausgegangen [61]. In der Literatur finden sich jedoch hierzu unterschiedliche Angaben. Für die mini-open OP sind teils Raten bis 30% beschrieben [50]. In einer weiteren Arbeit zum mini-open Zugang wird diese mit 10% angegeben [60]. Sink et al. beschreiben in ihrer Multicenter Studie über die chirurgische Hüftluxation eine Inzidenz von 5% und Matsuda et al. in ihrer Gegenüberstellung aller Zugänge eine Inzidenz heterotoper Ossifikation für die Arthroskopie von unter 1% in über 500 Fällen [61, 74]. Im Kollektiv dieser Arbeit traten Heterotope Ossifikation in 8 Fällen (18%) auf. Interessanter als die Inzidenz war dabei, dass in 7 der 8 Fälle diese Patienten postoperativ keine Ossifikationsprophylaxe erhalten haben. Im Vergleich der Patienten mit und ohne Prophylaxe traten heterotope Ossifikationen bei Patienten, die diese nicht erhalten haben signifikant häufiger auf. Dies konnte ebenso in der bereits genannten Arbeit von Kirschbaum et al. zur mini-open Operation nachgewiesen werden, so dass die Ossifikationsprophylaxe fest in das postoperative Management eingegliedert werden sollte [60].

## **5.7 Limitationen**

Diese Arbeit weist einige Limitationen auf. Es handelt sich in erster Linie um eine retrospektive Betrachtung eines Patientenkollektivs. Trotz der durchgeführten standardisierten Diagnostik zum Nachuntersuchungszeitraum durch den Autor waren in der Primärdiagnostik vor Durchführung der chirurgischen Hüftluxation verschiedene Personen beteiligt. Eine protokollarische Erhebung insbesondere der präoperativen Befunde, hier insbesondere der Bewegungsumfänge kann daher nicht garantiert werden. Dieser Aspekt, insbesondere in Hinblick auf die Varianz der Messung der Bewegungsumfänge durch die Untersucher, war in der Planung der Methodik in Betracht gezogen worden. Die Verwendung der ROM zur Beurteilung des klinischen Outcomes ermöglichte jedoch einen Vergleich der Ergebnisse mit der Literatur.

Als einziger Funktionsscore wurde der Harris Hip Score präoperativ erfasst, so dass die Entscheidung fiel, die Veränderung dieses Scores ebenfalls zum Follow-up zu untersuchen. Es ist jedoch notwendig darauf hinzuweisen, dass dieser Score ursprünglich für die Beurteilung älterer Patienten mit fortgeschrittener Hüftgelenksarthrose entwickelt wurde und den Ansprüchen eines jüngeren Kollektivs mit einem höheren funktionellem Anspruch nicht gerecht

werden könnte [76]. In der Literatur sind hierzu aktuell verschiedene Scores etabliert [80, 113-115]. Einer davon ist der Hip Outcome Score [80]. Um eine bessere Vergleichbarkeit mit anderen Arbeiten zu ermöglichen wurde dieser zum Follow-up erhoben. Auf eine retrospektive Erfassung des präoperativen Zustandes wurde aufgrund der vermutlich erheblichen Verfälschung der Werte verzichtet.

Es wird weiterhin darauf hingewiesen, dass teilweise einige Parameter retrospektiv erhoben wurden. Hier ist vor allem die Erhebung der subjektiven Hüftfunktion zu nennen. Die Fragen wurden dabei als Entscheidungsfrage nach dem Ja/Nein Prinzip formuliert. Es wurde davon ausgegangen, dass in diesem Setting der retrospektiven Erhebung die subjektiven Fragen durch die Patienten adäquat beantwortet werden können. Es wird dennoch darauf hingewiesen dass sich ein potentieller Recall-bias nicht vollkommen ausschließen lässt. Durch die Reduzierung auf Entscheidungsfragen ist dieser jedoch gering.

Mit 45 Fällen ist das Kollektiv dieser Arbeit relativ klein. Ein gewisser Selektionsbias muss in diesem Zusammenhang diskutiert werden. Im Allgemeinen wurde die Indikation zur chirurgischen Hüftluxation beim Vorliegen einer komplexen FAI Deformität, dabei insbesondere beim Vorliegen eines kombiniert ventralen und dorsokaudalen Impingements, gestellt. Einfachere Deformitäten, die im anterokranialen Bereich des Hüftgelenkes liegen, werden innerhalb der Klinik durch die Arthroskopie oder die mini-open OP adressiert. Es liegt somit von Hause aus eine gewisse Selektion der Patienten vor. Da die kombinierten, ventralen und dorsalen Pathologien im Vergleich deutlich seltener auftreten, ist die im Vergleich zur Literatur geringe Kollektivstärke nicht verwunderlich. Anzumerken ist daher, dass die getroffenen Aussagen durch die Untersuchung einer größeren Population relativiert werden könnten.

Insgesamt wurden durch die angewandte Suchsystematik im KIS der Klinik 58 Patientenfälle gefunden. Von dieser Anzahl konnten jedoch lediglich 77% für die Durchführung der Nachuntersuchung gewonnen werden. Dies könnte zu einem zusätzlichen Selektionsbias geführt haben.

In Bezug auf die radiologische Auswertung der angefertigten Röntgenbilder muss angemerkt werden, dass die Aufnahmen von unterschiedlicher Qualität waren. Aufgrund des retrospektiven Designs standen unterschiedlich angefertigte Röntgenbilder zur Verfügung, sodass nicht in allen Fällen zu allen Erhebungszeitpunkten eine Beckenübersichtsaufnahme angefertigt wurde. Weiterhin ist anzumerken, dass zur adäquaten präoperativen Diagnostik in der operativen FAI Therapie zur Beurteilung etwaiger Labrumschäden des Hüftgelenkes eine MRT erfolgen sollte. In dem untersuchten Kollektiv lagen nicht bei allen Patienten eine MRT-Untersuchung präoperativ vor. Diesbezüglich ist jedoch durch den operativen Vorteil der kompletten

Exposition des Gelenkes durch die chirurgische Hüftluxation eine intraoperative Begutachtung und Therapie des Labrums entsprechend des vorliegenden Befundes möglich, so dass dieser Umstand nicht zu sehr ins Gewicht fallen sollte.

## **5.8 Schlussfolgerung**

Die Arbeit zeigt, dass die chirurgische Hüftluxation weiterhin ihren Stellenwert in der Therapie des FAI hat. Die Indikation liegt dabei vor allem bei Vorliegen eines komplexen FAI mit einer kombinierten ventrodorsalen oder zirkumferenten FAI-Deformität. Diese Pathologien sind zumeist minimalinvasiv nur unzureichend oder sehr zeitaufwendig zu adressieren und können durch die chirurgische Hüftluxation effektiv und vollständig sowie zeitsparend versorgt werden. Die hier erhobenen Daten und der Vergleich der Literatur zeigen, dass die chirurgische Hüftluxation im mittelfristigen Follow-up eine erfolgreiche und vertretbare Therapieoption in der Behandlung des komplexen FAI ist. Es konnte nachgewiesen werden, dass im mittelfristigen Follow-up eine signifikante Linderung der Schmerzsymptomatik, ein Zugewinn an Hüftfunktionalität und eine akzeptable Zufriedenheit der Patienten erreicht werden kann. Einschränkungen bestehen bezüglich der Wiederherstellung der präoperativen sportlichen Aktivität, dabei insbesondere bei gelenkbelastenden Sportarten. Patienten mit manifester Arthrose profitieren nicht vom gelenkerhaltenden Eingriff durch die chirurgische Hüftluxation. Die Indikation ist hier eher zurückhaltend zu stellen, da die Erfolgsaussichten insbesondere im Bereich der Funktionsverbesserung deutlich begrenzt sind.

## 6 Literaturverzeichnis

1. Leunig, M and Ganz, R. [Femoroacetabular impingement. A common cause of hip complaints leading to arthrosis]. *Unfallchirurg* 2005;108:9-10, 12-7.
2. Ganz, R, Parvizi, J, Beck, M, Leunig, M, Notzli, H, and Siebenrock, KA. Femoroacetabular impingement: a cause for osteoarthritis of the hip. *Clin Orthop Relat Res* 2003:112-20.
3. Notzli, HP, Wyss, TF, Stoecklin, CH, Schmid, MR, Treiber, K, and Hodler, J. The contour of the femoral head-neck junction as a predictor for the risk of anterior impingement. *J Bone Joint Surg Br* 2002;84:556-60.
4. Leunig, M and Ganz, R. [FAI - concept and etiology]. *Orthopade* 2009;38:394-401.
5. Tannast, M, Siebenrock, KA, and Anderson, SE. Femoroacetabular impingement: radiographic diagnosis--what the radiologist should know. *AJR Am J Roentgenol* 2007;188:1540-52.
6. Hack, K, Di Primio, G, Rakhra, K, and Beaulé, PE. Prevalence of cam-type femoroacetabular impingement morphology in asymptomatic volunteers. *J Bone Joint Surg Am* 2010;92:2436-44.
7. Reichenbach, S, Juni, P, Werlen, S, Nuesch, E, Pfirrmann, CW, Trelle, S, Odermatt, A, Hofstetter, W, Ganz, R, and Leunig, M. Prevalence of cam-type deformity on hip magnetic resonance imaging in young males: a cross-sectional study. *Arthritis Care Res (Hoboken)* 2010;62:1319-27.
8. Pollard, TC, Villar, RN, Norton, MR, Fern, ED, Williams, MR, Murray, DW, and Carr, AJ. Genetic influences in the aetiology of femoroacetabular impingement: a sibling study. *J Bone Joint Surg Br* 2010;92:209-16.
9. Murray, RO. The aetiology of primary osteoarthritis of the hip. *Br J Radiol* 1965;38:810-24.
10. Harris, WH. Etiology of osteoarthritis of the hip. *Clin Orthop Relat Res* 1986:20-33.
11. Goodman, DA, Feighan, JE, Smith, AD, Latimer, B, Buly, RL, and Cooperman, DR. Subclinical slipped capital femoral epiphysis. Relationship to osteoarthritis of the hip. *J Bone Joint Surg Am* 1997;79:1489-97.
12. Siebenrock, KA, Ferner, F, Noble, PC, Santore, RF, Werlen, S, and Mamisch, TC. The cam-type deformity of the proximal femur arises in childhood in response to vigorous sporting activity. *Clin Orthop Relat Res* 2011;469:3229-40.

13. Tannast, M and Leunig, M. Report of breakout session: Coxa profunda/protrusio management. *Clin Orthop Relat Res* 2012;470:3459-61.
14. Chakraverty, JK, Sullivan, C, Gan, C, Narayanaswamy, S, and Kamath, S, *Cam and Pincer Femoroacetabular Impingement: CT Findings of Features Resembling Femoroacetabular Impingement in a Young Population Without Symptoms*, in *AJR Am J Roentgenol*. 2013: United States. p. 389-95.
15. Kapron, AL, Anderson, AE, Aoki, SK, Phillips, LG, Petron, DJ, Toth, R, and Peters, CL. Radiographic prevalence of femoroacetabular impingement in collegiate football players: AAOS Exhibit Selection. *J Bone Joint Surg Am* 2011;93:e111(1-10).
16. Mariconda, M, Cozzolino, A, Di Pietto, F, Ribas, M, Bellotti, V, and Soldati, A. Radiographic findings of femoroacetabular impingement in capoeira players. *Knee Surg Sports Traumatol Arthrosc* 2014;22:874-81.
17. Nepple, JJ, Brophy, RH, Matava, MJ, Wright, RW, and Clohisy, JC. Radiographic findings of femoroacetabular impingement in National Football League Combine athletes undergoing radiographs for previous hip or groin pain. *Arthroscopy* 2012;28:1396-403.
18. Lahner, M, Walter, PA, von Schulze Pellengahr, C, Hagen, M, von Engelhardt, LV, and Lukas, C. Comparative study of the femoroacetabular impingement (FAI) prevalence in male semiprofessional and amateur soccer players. *Arch Orthop Trauma Surg* 2014.
19. Allen, D, Beaulé, PE, Ramadan, O, and Doucette, S. Prevalence of associated deformities and hip pain in patients with cam-type femoroacetabular impingement. *J Bone Joint Surg Br* 2009;91:589-94.
20. Ochoa, LM, Dawson, L, Patzkowski, JC, and Hsu, JR. Radiographic prevalence of femoroacetabular impingement in a young population with hip complaints is high. *Clin Orthop Relat Res* 2010;468:2710-4.
21. Nogier, A, Bonin, N, May, O, Gedouin, JE, Bellaiche, L, Boyer, T, and Lequesne, M. Descriptive epidemiology of mechanical hip pathology in adults under 50 years of age. Prospective series of 292 cases: Clinical and radiological aspects and physiopathological review. *Orthop Traumatol Surg Res* 2010;96:S53-8.
22. Leunig, M, Juni, P, Werlen, S, Limacher, A, Nuesch, E, Pfirrmann, CW, Trelle, S, Odermatt, A, Hofstetter, W, Ganz, R, and Reichenbach, S. Prevalence of cam and pincer-type deformities on hip MRI in an asymptomatic young Swiss female population: a cross-sectional study. *Osteoarthritis Cartilage* 2013.
23. Kusma, M, Bachelier, F, Schneider, G, and Dienst, M. [Femoroacetabular impingement. Clinical and radiological diagnostics]. *Orthopade* 2009;38:402-11.



24. Amanatullah, DF, Antkowiak, T, Pillay, K, Patel, J, Refaat, M, Toupadakis, CA, and Jamali, AA. Femoroacetabular impingement: current concepts in diagnosis and treatment. *Orthopedics* 2015;38:185-99.
25. Philippon, MJ, Maxwell, RB, Johnston, TL, Schenker, M, and Briggs, KK. Clinical presentation of femoroacetabular impingement. *Knee Surg Sports Traumatol Arthrosc* 2007;15:1041-7.
26. Sink, EL, Gralla, J, Ryba, A, and Dayton, M. Clinical presentation of femoroacetabular impingement in adolescents. *J Pediatr Orthop* 2008;28:806-11.
27. Yen, YM and Kocher, MS. Clinical and radiographic diagnosis of femoroacetabular impingement. *J Pediatr Orthop* 2013;33 Suppl 1:S112-20.
28. Clohisy, JC, Knaus, ER, Hunt, DM, Leshner, JM, Harris-Hayes, M, and Prather, H. Clinical presentation of patients with symptomatic anterior hip impingement. *Clin Orthop Relat Res* 2009;467:638-44.
29. Laborie, LB, Lehmann, TG, Engesaeter, IO, Engesaeter, LB, and Rosendahl, K. Is a Positive Femoroacetabular Impingement Test a Common Finding in Healthy Young Adults? *Clin Orthop Relat Res* 2013.
30. Audenaert, E, Van Houcke, J, Maes, B, Vanden Bossche, L, Victor, J, and Pattyn, C. Range of motion in femoroacetabular impingement. *Acta Orthop Belg* 2012;78:327-32.
31. Nepple, JJ, Martel, JM, Kim, YJ, Zaltz, I, and Clohisy, JC. Do Plain Radiographs Correlate With CT for Imaging of Cam-type Femoroacetabular Impingement? *Clin Orthop Relat Res* 2012;470:3313-20.
32. Henle, P, Tannast, M, and Siebenrock, KA. [Imaging in developmental dysplasia of the hip]. *Orthopade* 2008;37:525-31.
33. Mamisch, TC, Werlen, S, Zilkens, C, Trattnig, S, Kim, YJ, Siebenrock, KA, and Bittersohl, B. [Radiological diagnosis of femoroacetabular impingement]. *Radiologe* 2009;49:425-33.
34. Agricola, R, Waarsing, JH, Thomas, GE, Carr, AJ, Reijman, M, Bierma-Zeinstra, SM, Glyn-Jones, S, Weinans, H, and Arden, NK. Cam impingement: defining the presence of a cam deformity by the alpha angle: Data from the CHECK cohort and Chingford cohort. *Osteoarthritis Cartilage* 2014;22:218-25.
35. Sutter, R, Dietrich, TJ, Zingg, PO, and Pfirrmann, CW. How useful is the alpha angle for discriminating between symptomatic patients with cam-type femoroacetabular impingement and asymptomatic volunteers? *Radiology* 2012;264:514-21.

36. Thomas, GE, Palmer, AJ, Batra, RN, Kiran, A, Hart, D, Spector, T, Javaid, MK, Judge, A, Murray, DW, Carr, AJ, Arden, NK, and Glyn-Jones, S. Subclinical deformities of the hip are significant predictors of radiographic osteoarthritis and joint replacement in women. A 20 year longitudinal cohort study. *Osteoarthritis Cartilage* 2014.
37. Wyss, TF, Clark, JM, Weishaupt, D, and Notzli, HP. Correlation between internal rotation and bony anatomy in the hip. *Clin Orthop Relat Res* 2007;460:152-8.
38. Brunner, A, Hamers, AT, Fitze, M, and Herzog, RF. The plain beta-angle measured on radiographs in the assessment of femoroacetabular impingement. *J Bone Joint Surg Br* 2010;92:1203-8.
39. Brian, P, Bernard, S, and Flemming, D. Femoroacetabular impingement: screening and definitive imaging. *Semin Roentgenol* 2010;45:228-37.
40. Leunig, M, Beck, M, Kalhor, M, Kim, YJ, Werlen, S, and Ganz, R. Fibrocystic changes at anterosuperior femoral neck: prevalence in hips with femoroacetabular impingement. *Radiology* 2005;236:237-46.
41. Fadul, DA and Carrino, JA. Imaging of femoroacetabular impingement. *J Bone Joint Surg Am* 2009;91 Suppl 1:138-43.
42. Mamisch, TC, Kain, MS, Bittersohl, B, Apprich, S, Werlen, S, Beck, M, and Siebenrock, KA. Delayed gadolinium-enhanced magnetic resonance imaging of cartilage (dGEMRIC) in Femoacetabular impingement. *J Orthop Res* 2011;29:1305-11.
43. Wassilew, GI, Janz, V, Heller, MO, Tohtz, S, Rogalla, P, Hein, P, and Perka, C. Real time visualization of femoroacetabular impingement and subluxation using 320-slice computed tomography. *J Orthop Res* 2013;31:275-81.
44. Wall, PD, Fernandez, M, Griffin, DR, and Foster, NE. Nonoperative treatment for femoroacetabular impingement: a systematic review of the literature. *PM R* 2013;5:418-26.
45. Abate, M, Scuccimarra, T, Vanni, D, Pantalone, A, and Salini, V. Femoroacetabular impingement: is hyaluronic acid effective? *Knee Surg Sports Traumatol Arthrosc* 2013.
46. Park, JS, Jang, YE, Nahm, FS, Lee, PB, and Choi, EJ. Efficacy of Intra-articular Steroid Injection in Patients with Femoroacetabular Impingement. *Korean J Pain* 2013;26:154-9.
47. Emara, K, Samir, W, Motasem el, H, and Ghafar, KA. Conservative treatment for mild femoroacetabular impingement. *J Orthop Surg (Hong Kong)* 2011;19:41-5.
48. Khan, M, Ayeni, OR, Madden, K, Bedi, A, Ranawat, A, Kelly, BT, Sancheti, P, Ejnisman, L, Tsiridis, E, and Bhandari, M. Femoroacetabular Impingement: Have We Hit a Global Tipping Point in Diagnosis and Treatment? Results From the InterNational

- Femoroacetabular Impingement Optimal Care Update Survey (IN FOCUS). *Arthroscopy* 2016.
49. Cohen, SB, Huang, R, Ciccotti, MG, Dodson, CC, and Parvizi, J. Treatment of femoroacetabular impingement in athletes using a mini-direct anterior approach. *Am J Sports Med* 2012;40:1620-7.
  50. Chiron, P, Espie, A, Reina, N, Cavaignac, E, Molinier, F, and Laffosse, JM. Surgery for femoroacetabular impingement using a minimally invasive anterolateral approach: analysis of 118 cases at 2.2-year follow-up. *Orthop Traumatol Surg Res* 2012;98:30-8.
  51. Laude, F and Soriali, E. [Treatment of FAI via a minimally invasive ventral approach with arthroscopic assistance. Technique and midterm results]. *Orthopade* 2009;38:419-28.
  52. Parvizi, J, Huang, R, Diaz-Ledezma, C, and Og, B. Mini-open femoroacetabular osteoplasty: how do these patients do? *J Arthroplasty* 2012;27:122-5 e1.
  53. Clohisy, JC, Zebala, LP, Nepple, JJ, and Pashos, G. Combined hip arthroscopy and limited open osteochondroplasty for anterior femoroacetabular impingement. *J Bone Joint Surg Am* 2010;92:1697-706.
  54. Fink, B and Sebens, P. [Treatment of femoroacetabular impingement using a minimally invasive anterior approach]. *Oper Orthop Traumatol* 2010;22:17-27.
  55. Hartmann, A and Gunther, KP. Arthroscopically assisted anterior decompression for femoroacetabular impingement: technique and early clinical results. *Arch Orthop Trauma Surg* 2009;129:1001-9.
  56. Laude, F, Soriali, E, and Nogier, A. Femoroacetabular impingement treatment using arthroscopy and anterior approach. *Clin Orthop Relat Res* 2009;467:747-52.
  57. Lincoln, M, Johnston, K, Muldoon, M, and Santore, R. Combined arthroscopic and modified open approach for cam femoroacetabular impingement: a preliminary experience. *Arthroscopy* 2009;25:392-9.
  58. McCarthy, JC. Joseph C. McCarthy, MD, on "Combined hip arthroscopy and limited open osteochondroplasty for anterior femoroacetabular impingement" by John C. Clohisy, MD, et al. *J Bone Joint Surg Am* 2010;92:e8.
  59. Sendtner, E, Winkler, R, and Grifka, J. [Femoroacetabular impingement: minimally invasive hip surgery]. *Orthopade* 2011;40:261-70; quiz 271.
  60. Kirschbaum, SM, Sitterlee, F, Perka, C, and Muller, M. [Mini-open Approach Shows Good Results in Treatment of Femoroacetabular Impingement]. *Z Orthop Unfall* 2017.

61. Matsuda, DK, Carlisle, JC, Arthurs, SC, Wierks, CH, and Philippon, MJ. Comparative systematic review of the open dislocation, mini-open, and arthroscopic surgeries for femoroacetabular impingement. *Arthroscopy* 2011;27:252-69.
62. Steimer, O, Kusma, M, and Grun, U. [Hip arthroscopy - indications and limits]. *Orthopade* 2011;40:1054-60.
63. Dienst, M and Kohn, D. [Arthroscopic treatment of femoroacetabular impingement. Technique and results]. *Orthopade* 2009;38:429-43.
64. Zaltz, I, Kelly, BT, Larson, CM, Leunig, M, and Bedi, A. Surgical treatment of femoroacetabular impingement: what are the limits of hip arthroscopy? *Arthroscopy* 2014;30:99-110.
65. Dietrich, F, Ries, C, Eiermann, C, Miehle, W, and Sobau, C. Complications in hip arthroscopy: necessity of supervision during the learning curve. *Knee Surg Sports Traumatol Arthrosc* 2014;22:953-8.
66. Frandsen, L, Lund, B, Gronbech Nielsen, T, and Lind, M. Traction-related problems after hip arthroscopy. *J Hip Preserv Surg* 2017;4:54-59.
67. Buchler, L, Neumann, M, Schwab, JM, Iselin, L, Tannast, M, and Beck, M. Arthroscopic Versus Open Cam Resection in the Treatment of Femoroacetabular Impingement. *Arthroscopy* 2013.
68. Malviya, A, Stafford, GH, and Villar, RN. Impact of arthroscopy of the hip for femoroacetabular impingement on quality of life at a mean follow-up of 3.2 years. *J Bone Joint Surg Br* 2012;94:466-70.
69. Palmer, DH, Ganesh, V, Comfort, T, and Tatman, P. Midterm outcomes in patients with cam femoroacetabular impingement treated arthroscopically. *Arthroscopy* 2012;28:1671-81.
70. Philippon, MJ, Schroder, ESG, and Briggs, KK. Hip arthroscopy for femoroacetabular impingement in patients aged 50 years or older. *Arthroscopy* 2012;28:59-65.
71. Skendzel, JG, Philippon, MJ, Briggs, KK, and Goljan, P. The Effect of Joint Space on Midterm Outcomes After Arthroscopic Hip Surgery for Femoroacetabular Impingement. *Am J Sports Med* 2014.
72. Tibor, LM and Sink, EL. Pros and cons of surgical hip dislocation for the treatment of femoroacetabular impingement. *J Pediatr Orthop* 2013;33 Suppl 1:S131-6.
73. Ganz, R, Gill, TJ, Gautier, E, Ganz, K, Krugel, N, and Berlemann, U. Surgical dislocation of the adult hip a technique with full access to the femoral head and

- acetabulum without the risk of avascular necrosis. *J Bone Joint Surg Br* 2001;83:1119-24.
74. Sink, EL, Beaulé, PE, Sucato, D, Kim, YJ, Millis, MB, Dayton, M, Trousdale, RT, Sierra, RJ, Zaltz, I, Schoenecker, P, Monreal, A, and Clohisy, J. Multicenter study of complications following surgical dislocation of the hip. *J Bone Joint Surg Am* 2011;93:1132-6.
  75. Outerbridge, RE. The etiology of chondromalacia patellae. *J Bone Joint Surg Br* 1961;43-B:752-7.
  76. Harris, WH. Traumatic arthritis of the hip after dislocation and acetabular fractures: treatment by mold arthroplasty. An end-result study using a new method of result evaluation. *J Bone Joint Surg Am* 1969;51:737-55.
  77. Haddad, RJ, Cook, SD, and Brinker, MR. A comparison of three varieties of noncemented porous-coated hip replacement. *J Bone Joint Surg Br* 1990;72:2-8.
  78. Kavanagh, BF and Fitzgerald, RH, Jr. Clinical and roentgenographic assessment of total hip arthroplasty. A new hip score. *Clin Orthop Relat Res* 1985:133-40.
  79. Martin, RL, Kelly, BT, and Philippon, MJ. Evidence of validity for the hip outcome score. *Arthroscopy* 2006;22:1304-11.
  80. Naal, FD, Impellizzeri, FM, Miozzari, HH, Mannion, AF, and Leunig, M. The German Hip Outcome Score: validation in patients undergoing surgical treatment for femoroacetabular impingement. *Arthroscopy* 2011;27:339-45.
  81. Kellgren, JH and Lawrence, JS. Radiological assessment of rheumatoid arthritis. *Ann Rheum Dis* 1957;16:485-93.
  82. Brooker, AF, Bowerman, JW, Robinson, RA, and Riley, LH, Jr. Ectopic ossification following total hip replacement. Incidence and a method of classification. *J Bone Joint Surg Am* 1973;55:1629-32.
  83. R. Bender, SL, A. Ziegler. Wichtige Signifikanztests. *Dtsch Med Wochenschr* 2007;132:e24–e25
  84. Naal, FD, Miozzari, HH, Schar, M, Hesper, T, and Notzli, HP. Midterm results of surgical hip dislocation for the treatment of femoroacetabular impingement. *Am J Sports Med* 2012;40:1501-10.
  85. Murphy, S, Tannast, M, Kim, YJ, Buly, R, and Millis, MB. Debridement of the adult hip for femoroacetabular impingement: indications and preliminary clinical results. *Clin Orthop Relat Res* 2004:178-81.

86. Beck, M, Leunig, M, Parvizi, J, Boutier, V, Wyss, D, and Ganz, R. Anterior femoroacetabular impingement: part II. Midterm results of surgical treatment. *Clin Orthop Relat Res* 2004;67-73.
87. Steppacher, SD, Anwander, H, Zurmuhle, CA, Tannast, M, and Siebenrock, KA. Eighty percent of patients with surgical hip dislocation for femoroacetabular impingement have a good clinical result without osteoarthritis progression at 10 years. *Clin Orthop Relat Res* 2015;473:1333-41.
88. Steppacher, SD, Huemmer, C, Schwab, JM, Tannast, M, and Siebenrock, KA. Surgical Hip Dislocation for Treatment of Femoroacetabular Impingement: Factors Predicting 5-year Survivorship. *Clin Orthop Relat Res* 2013.
89. Byrd, JW, Jones, KS, and Gwathmey, FW. Arthroscopic Management of Femoroacetabular Impingement in Adolescents. *Arthroscopy* 2016.
90. Boone, GR, Pagnotto, MR, Walker, JA, Trousdale, RT, and Sierra, RJ. Caution Should be Taken in Performing Surgical Hip Dislocation for the Treatment of Femoroacetabular Impingement in Patients Over the Age of 40. *Hss j* 2012;8:230-234.
91. Cooper, AP, Basheer, SZ, Maheshwari, R, Regan, L, and Madan, SS. Outcomes of hip arthroscopy. A prospective analysis and comparison between patients under 25 and over 25 years of age. *Br J Sports Med* 2013;47:234-8.
92. Ribas, M, Ledesma, R, Cardenas, C, Marin-Pena, O, Toro, J, and Caceres, E. Clinical results after anterior mini-open approach for femoroacetabular impingement in early degenerative stage. *Hip Int* 2010;20 (Suppl 7):36-42.
93. Domb, BG, Stake, CE, Botser, IB, and Jackson, TJ. Surgical dislocation of the hip versus arthroscopic treatment of femoroacetabular impingement: a prospective matched-pair study with average 2-year follow-up. *Arthroscopy* 2013;29:1506-13.
94. Kempthorne, JT, Armour, PC, Rietveld, JA, and Hooper, GJ. Surgical dislocation of the hip and the management of femoroacetabular impingement: results of the Christchurch experience. *ANZ J Surg* 2011;81:446-50.
95. Novais, EN, Heyworth, BE, Stamoulis, C, Sullivan, K, Millis, MB, and Kim, YJ. Open surgical treatment of femoroacetabular impingement in adolescent athletes: preliminary report on improvement of physical activity level. *J Pediatr Orthop* 2014;34:287-94.
96. Casartelli, NC, Bizzini, M, Maffiuletti, NA, Lepers, R, and Leunig, M. Rehabilitation and return to sport after bilateral open surgery for femoroacetabular impingement in a professional ice hockey player: A case report. *Phys Ther Sport* 2014.

97. Naal, FD, Miozzari, HH, Wyss, TF, and Notzli, HP. Surgical hip dislocation for the treatment of femoroacetabular impingement in high-level athletes. *Am J Sports Med* 2011;39:544-50.
98. Bizzini, M, Notzli, HP, and Maffiuletti, NA. Femoroacetabular impingement in professional ice hockey players: a case series of 5 athletes after open surgical decompression of the hip. *Am J Sports Med* 2007;35:1955-9.
99. Impellizzeri, FM, Mannion, AF, Naal, FD, Hersche, O, and Leunig, M. The early outcome of surgical treatment for femoroacetabular impingement: success depends on how you measure it. *Osteoarthritis Cartilage* 2012;20:638-45.
100. Sansone, M, Ahlden, M, Jonasson, P, Thomee, C, Sward, L, Ohlin, A, Baranto, A, Karlsson, J, and Thomee, R. Outcome after hip arthroscopy for femoroacetabular impingement in 289 patients with minimum 2-year follow-up. *Scand J Med Sci Sports* 2016.
101. Mannion, AF, Impellizzeri, FM, Naal, FD, and Leunig, M. Fulfilment of patient-rated expectations predicts the outcome of surgery for femoroacetabular impingement. *Osteoarthritis Cartilage* 2013;21:44-50.
102. Hufeland, M, Kruger, D, Haas, NP, Perka, C, and Schroder, JH. Arthroscopic treatment of femoroacetabular impingement shows persistent clinical improvement in the mid-term. *Arch Orthop Trauma Surg* 2016;136:687-91.
103. Ribas, M, Marin-Pena, OR, Regenbrecht, B, De La Torre, B, and Vilarrubias, JM. Hip osteoplasty by an anterior minimally invasive approach for active patients with femoroacetabular impingement. *Hip Int* 2007;17:91-8.
104. Gupta, A, Redmond, JM, Stake, CE, Finch, NA, Dunne, KF, and Domb, BG. Does the Femoral Cam Lesion Regrow After Osteoplasty for Femoroacetabular Impingement? Two-Year Follow-up. *Am J Sports Med* 2014;42:2149-55.
105. Wassilew, GI, Heller, MO, Diederichs, G, Janz, V, Wenzl, M, and Perka, C. Standardized AP radiographs do not provide reliable diagnostic measures for the assessment of acetabular retroversion. *J Orthop Res* 2012;30:1369-76.
106. Hashemi, SA, Dehghani, J, and Vosoughi, AR. Can the crossover sign be a reliable marker of global retroversion of the acetabulum? *Skeletal Radiol* 2017;46:17-21.
107. Jackson, TJ, Estess, AA, and Adamson, GJ. Supine and Standing AP Pelvis Radiographs in the Evaluation of Pincer Femoroacetabular Impingement. *Clin Orthop Relat Res* 2016;474:1692-6.

108. Yun, HH, Shon, WY, and Yun, JY. Treatment of femoroacetabular impingement with surgical dislocation. *Clin Orthop Surg* 2009;1:146-54.
109. Peters, CL, Schabel, K, Anderson, L, and Erickson, J. Open treatment of femoroacetabular impingement is associated with clinical improvement and low complication rate at short-term followup. *Clin Orthop Relat Res* 2010;468:504-10.
110. Bastian, JD, Wolf, AT, Wyss, TF, and Notzli, HP. Stepped osteotomy of the trochanter for stable, anatomic refixation. *Clin Orthop Relat Res* 2009;467:732-8.
111. Tran, P, Pritchard, M, and O'Donnell, J. Outcome of arthroscopic treatment for cam type femoroacetabular impingement in adolescents. *ANZ J Surg* 2013;83:382-6.
112. Gautier, E, Ganz, K, Krugel, N, Gill, T, and Ganz, R. Anatomy of the medial femoral circumflex artery and its surgical implications. *J Bone Joint Surg Br* 2000;82:679-83.
113. Hinman, RS, Dobson, F, Takla, A, O'Donnell, J, and Bennell, KL. Which is the most useful patient-reported outcome in femoroacetabular impingement? Test-retest reliability of six questionnaires. *Br J Sports Med* 2014;48:458-63.
114. Nilsson, A and Bremander, A. Measures of hip function and symptoms: Harris Hip Score (HHS), Hip Disability and Osteoarthritis Outcome Score (HOOS), Oxford Hip Score (OHS), Lequesne Index of Severity for Osteoarthritis of the Hip (LISOH), and American Academy of Orthopedic Surgeons (AAOS) Hip and Knee Questionnaire. *Arthritis Care Res (Hoboken)* 2011;63 Suppl 11:S200-7.
115. Christensen, CP, Althausen, PL, Mittleman, MA, Lee, JA, and McCarthy, JC. The nonarthritic hip score: reliable and validated. *Clin Orthop Relat Res* 2003:75-83.



## 7 Abbildungsverzeichnis

Abb. 1 - Entstehungsbezogene Einteilung der FAI Typen.....	8
Abb. 2 - Deformität des Kopf-Hals-Überganges des Femurhalses, auch als Cam Deformität bezeichnet .....	9
Abb. 3 - Vermehrte Überdachung des Hüftkopfes durch knöcherne Ausziehung des Azetabulums, auch als Pincer Deformität bezeichnet .....	9
Abb. 4 - Anschlagen des deformierten Kopf-Hals-Überganges der Cam-Deformität am Azetabulum mit Entwicklung von Scherkräften und Schädigung des Gelenkknorpels und des Labrums.....	9
Abb. 5 - Anschlagen des Schenkelhalses bei vorliegender Pincer-Deformität mit Entwicklung von Hebelkräften und Ausbildung einer Contre-Coup Läsion .....	9
Abb. 6 - Alpha- und Beta Winkel prä- (links) und postoperativ (rechts) - Schematische Darstellung der Zunahme des Beta- und Abnahme des Alpha Winkels durch die Resektion des femoralen „Bumps“ am Schenkelhals und der dadurch verbesserten Taillierung des Kopf-Schenkelhalsüberganges des Femurs .....	13
Abb. 7 - Schematische Darstellung der durchgeführten Patientensuche .....	23
Abb. 8 - Multisegmentale Erhebung der Auswertungsparameter zur Untersuchung des Therapieerfolges der chirurgischen Hüftluxation in der Behandlung des FAI.....	26
Abb. 9 - Aufteilung der Beurteilung des Therapieerfolges der chirurgischen Hüftluxation in der Behandlung des FAI in eine subjektive und objektive Subebene durch die Erhebung multisegmentaler Auswertungsparameter .....	27
Abb. 10 - Harris Hip Score präoperativ und zum Zeitpunkt des Follow-up, ( $p = 0,002$ ).....	32
Abb. 11 - Sportarten in Abhängigkeit der Belastung prä- und postoperativ .....	34
Abb. 12 - Deutliche Schmerzreduktion zum Zeitpunkt des Follow-up von 6,5 auf 2,3 auf der NRS.....	34
Abb. 13 - Notenvergabe und subjektive Zufriedenheit .....	35
Abb. 14 - Arthrosegradeinteilung präoperativ und zum Follow-up nach Kellgren & Lawrence. Es zeigt sich eine deutliche Arthroseprogredienz.....	36

## 8 Tabellenverzeichnis

Tabelle 1 - Angewendete ICD-10 Kodierungen für die Patientensuche .....	21
Tabelle 2 - Angewendete OPS-Kodierungen für die Patientensuche .....	21
Tabelle 3 - Patientenkollektiv .....	30
Tabelle 4 - Intraoperativ verifizierte Knorpelschäden .....	30
Tabelle 5 - Signifikante Verbesserung größtenteils aller Bewegungsumfänge durch die chirurgische Hüftluxation zum Follow-up.....	31
Tabelle 6 - subjektive allgemeine postoperative Hüftfunktion .....	32
Tabelle 7 - subjektive Einschätzung der Hüftfunktion zum Follow-up.....	33
Tabelle 8 - postoperative Intensität der sportlichen Aktivität .....	33
Tabelle 9 - postoperativ erreichte Schmerzfreiheit .....	34
Tabelle 10 - Gegenüberstellung der Zufriedenheit der Patienten und die Erfüllung der präoperativen Erwartungen. Positive Ergebnisse scheinen hier trotz nicht 100% erfüllter Erwartungen möglich zu sein.....	35
Tabelle 11 - Antwort zur Frage, ob sich die Patienten der durchgeführten Operation wieder unterziehen würden.....	36
Tabelle 12 - Signifikante Verbesserung der Röntgenparameter des femoralen Kopf-Hals- Überganges.....	37
Tabelle 13 - Röntgenparameter azetabuläre Überdachung .....	37
Tabelle 14 - Unterteilung der Patienten in zwei Subgruppen anhand der präoperativen Arthrosegrade.....	38
Tabelle 15 - Vergleich demographischer und operationsbezogener Auswertungsparameter zwischen den Subgruppen.....	38
Tabelle 16 - Gegenüberstellung der Verbesserung der Hüftfunktion zwischen beiden Subgruppen .....	39
Tabelle 17 - erfolgreiche Schmerzreduktion unabhängig der Subgruppenzugehörigkeit.....	39
Tabelle 18 - Ossifikationsprophylaxe und das Auftreten von heterotopen Ossifikationen im Verlauf .....	40

## V Eidesstattliche Versicherung

„Ich, Frank Sitterlee, versichere an Eides statt durch meine eigenhändige Unterschrift, dass ich die vorgelegte Dissertation mit dem Thema: *„Die chirurgische Hüftluxation als gelenkerhaltender Eingriff in der Behandlung des Femoroazetabulären Impingements“*. selbstständig und ohne nicht offengelegte Hilfe Dritter verfasst und keine anderen als die angegebenen Quellen und Hilfsmittel genutzt habe.

Alle Stellen, die wörtlich oder dem Sinne nach auf Publikationen oder Vorträgen anderer Autoren beruhen, sind als solche in korrekter Zitierung (siehe „Uniform Requirements for Manuscripts (URM)“ des ICMJE -[www.icmje.org](http://www.icmje.org)) kenntlich gemacht. Die Abschnitte zu Methodik (insbesondere praktische Arbeiten, Laborbestimmungen, statistische Aufarbeitung) und Resultaten (insbesondere Abbildungen, Graphiken und Tabellen) entsprechen den URM (s.o) und werden von mir verantwortet.

Meine Anteile an etwaigen Publikationen zu dieser Dissertation entsprechen denen, die in der untenstehenden gemeinsamen Erklärung mit dem Betreuer angegeben sind. Sämtliche Publikationen, die aus dieser Dissertation hervorgegangen sind und bei denen ich Autor bin, entsprechen den URM (s.o) und werden von mir verantwortet.

Die Bedeutung dieser eidesstattlichen Versicherung und die strafrechtlichen Folgen einer unwahren eidesstattlichen Versicherung (§156,161 des Strafgesetzbuches) sind mir bekannt und bewusst.“

Berlin, .....

.....  
Frank Sitterlee

## **VI Curriculum vitae**

Mein Lebenslauf wird aus datenschutzrechtlichen Gründen in der elektronischen Version meiner Arbeit nicht veröffentlicht.





## VII Publikationsliste

**Sitterlee, F.**, Kirschbaum, S., Perka, C. Müller M.,

Surgical hip dislocation : Current status in the treatment of femoral acetabular impingement.

Orthopade (2017) 46: 744.

doi: 10.1007/s00132-017-3394-6.

Kirschbaum, S., **Sitterlee, F.**, Perka, C., Müller, M.,

Mini-open Approach Shows Good Results in Treatment of Femoroacetabular Impingement.

Z Orthop Unfall. 2017 Apr;155(2):209-219.

doi: 10.1055/s-0042-118886.

## VIII Anteilserklärung an erfolgten Publikationen

Frank Sitterlee hatte folgenden Anteil an den folgenden Publikationen:

*Publikation 1: Sitterlee, F., Kirschbaum, S., Perka, C., Müller M., [Surgical hip dislocation : Current status in the treatment of femoral acetabular impingement]. Orthopade, 2017.*

Beitrag im Einzelnen: Entwicklung der Fragestellung, Ausarbeitung und Umsetzung der Methodik, aktive Rekrutierung der Patienten, Durchführung der Nachuntersuchungen unter fachärztlicher Supervision und Erhebung der Primärdaten, Auswertung der Primärdaten nach erfolgter statistischer Beratung, Literaturrecherche, Formulierung der Textbausteine o.g. Publikation und Beantwortung der Fragen der Reviewer

*Publikation 2: Kirschbaum SM, Sitterlee F, Perka C, Müller M., Mini-open Approach Shows Good Results in Treatment of Femoroacetabular Impingement, Z Orthop Unfall. 2017*

Beitrag im Einzelnen: anteilige Entwicklung der Fragestellung, anteilige Ausarbeitung und Umsetzung der Methodik, anteilige aktive Rekrutierung der Patienten, anteilige Durchführung der Nachuntersuchungen unter fachärztlicher Supervision und Erhebung der Primärdaten,

Unterschrift, Datum und Stempel des betreuenden Hochschullehrers

Unterschrift des Doktoranden



## **IX Danksagung**

Ich danke Herrn Prof. Dr. med. Carsten Perka für die Überlassung des Themas und für die Schaffung der strukturellen und finanziellen Voraussetzungen für die Durchführung dieser Promotion. Ebenfalls danke ich für die sehr gute Beratung im Rahmen der Planung dieser Arbeit.

Weiterhin danke ich dem Team des Centrums für Muskuloskeletale Chirurgie der Charité Berlin, insbesondere dem Team der Orthopädischen Sprechstundenambulanz, die mich in der Durchführung der Nachuntersuchungen maßgeblich unterstützt haben. Stellvertretend namentlich ist hier Frau Annette Bowitz zu nennen.

Einen besonderen Dank gilt meinem Betreuer und Doktorvater PD Dr. med. Michael Müller, der mich durch alle Phasen dieser Arbeit beratend, motivierend und fordernd begleitet hat. Besonders hervorheben möchte ich den seit Beginn an selbstverständlichen, persönlichen und freundschaftlichen Umgang sowie die umfassenden wissenschaftlichen und klinischen Einblicke, die er mir ermöglicht hat. Ebenfalls möchte ich mich für die Geduld und konstruktive Kritik im Rahmen der Ausarbeitung, Anfertigung und Korrektur dieser Arbeit und der damit verbundenen Vorträge und Veröffentlichungen bedanken.

Abschließend und in besonderem Maße danke ich meiner Familie, meinen Eltern und meinen Freunden für den kontinuierlichen Ansporn, diese Doktorarbeit fertigzustellen. Ganz besonders danke ich meiner Partnerin Anne Dewitz und unserem Sohn Fritz, die selbstlos die zeitlichen Entbehrungen auf sich nahmen und mich stets unterstützten und motivierten. Ohne diese Unterstützung hätte ich diese Arbeit nicht zu Ende bringen können.