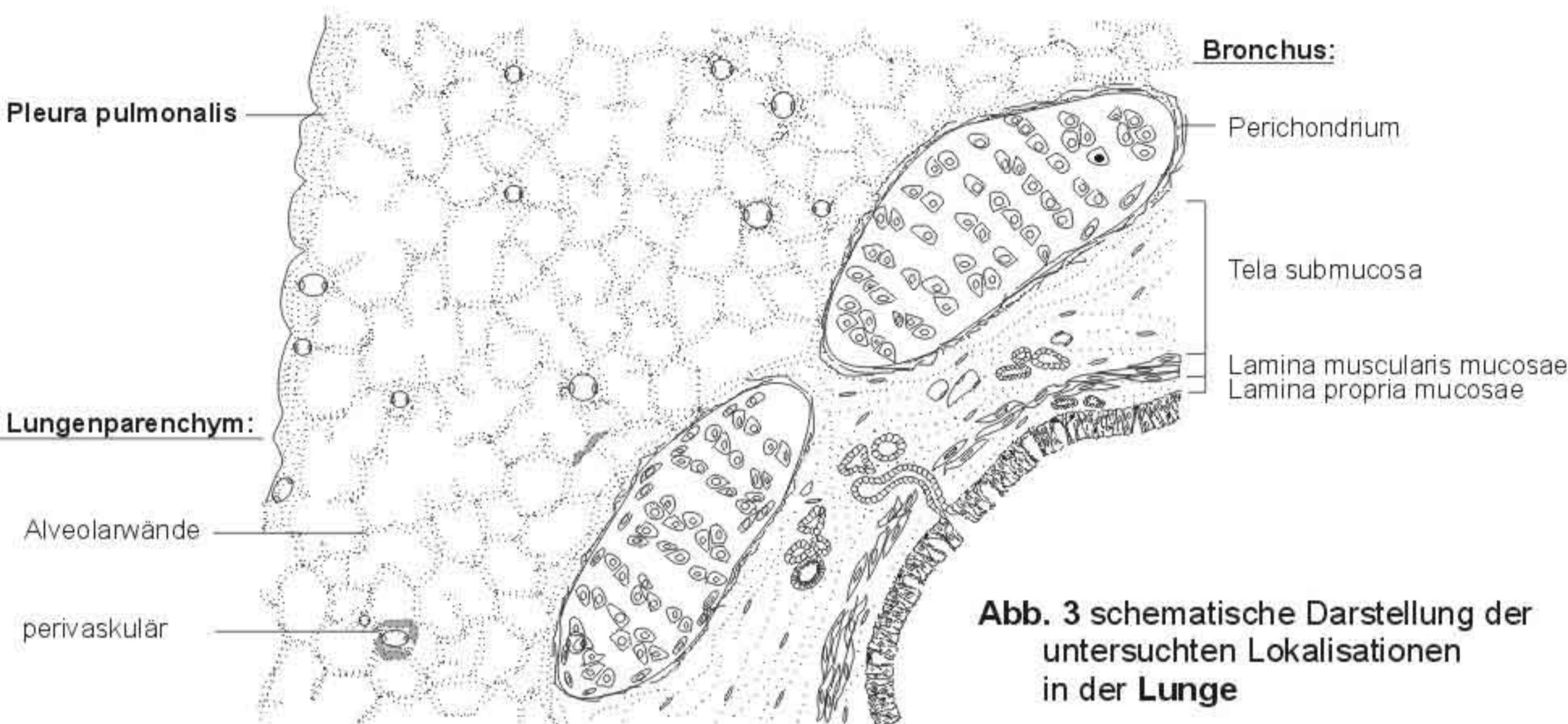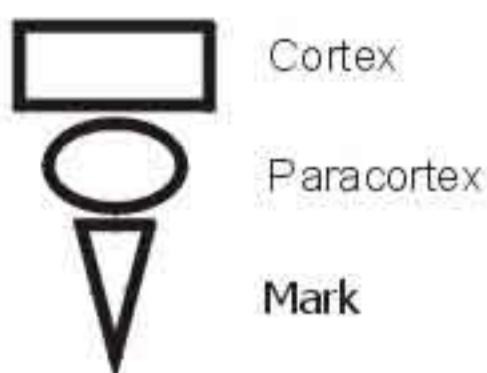


Abb. 3 schematische Darstellung der untersuchten Lokalisationen in der **Lunge**

Tab. 18 Abkürzungen für die in der **Lunge** und im **Lymphknoten** untersuchten Lokalisationen

	Lunge		Lymphknoten
LP	Lamina propria mucosae	K	Kapsel
MM	Lamina propria mucosae	T	Trabekel
SM	Tela submucosa ohne Knorpel	RS	Randsinus
PC	Perichondrium	IS	Intemediärsinus
		MS	Marksinus
PA	Alveolarwände	C	Cortex
PK	perivaskulär	P	Paracortex
PL	Pleura visceralis	M	Mark

Lymphknotenparenchym:



Bindegewebe:

Kapsel
Trabekel

Sinusräume:

Randsinus
Marksinus
Intemediärsinus

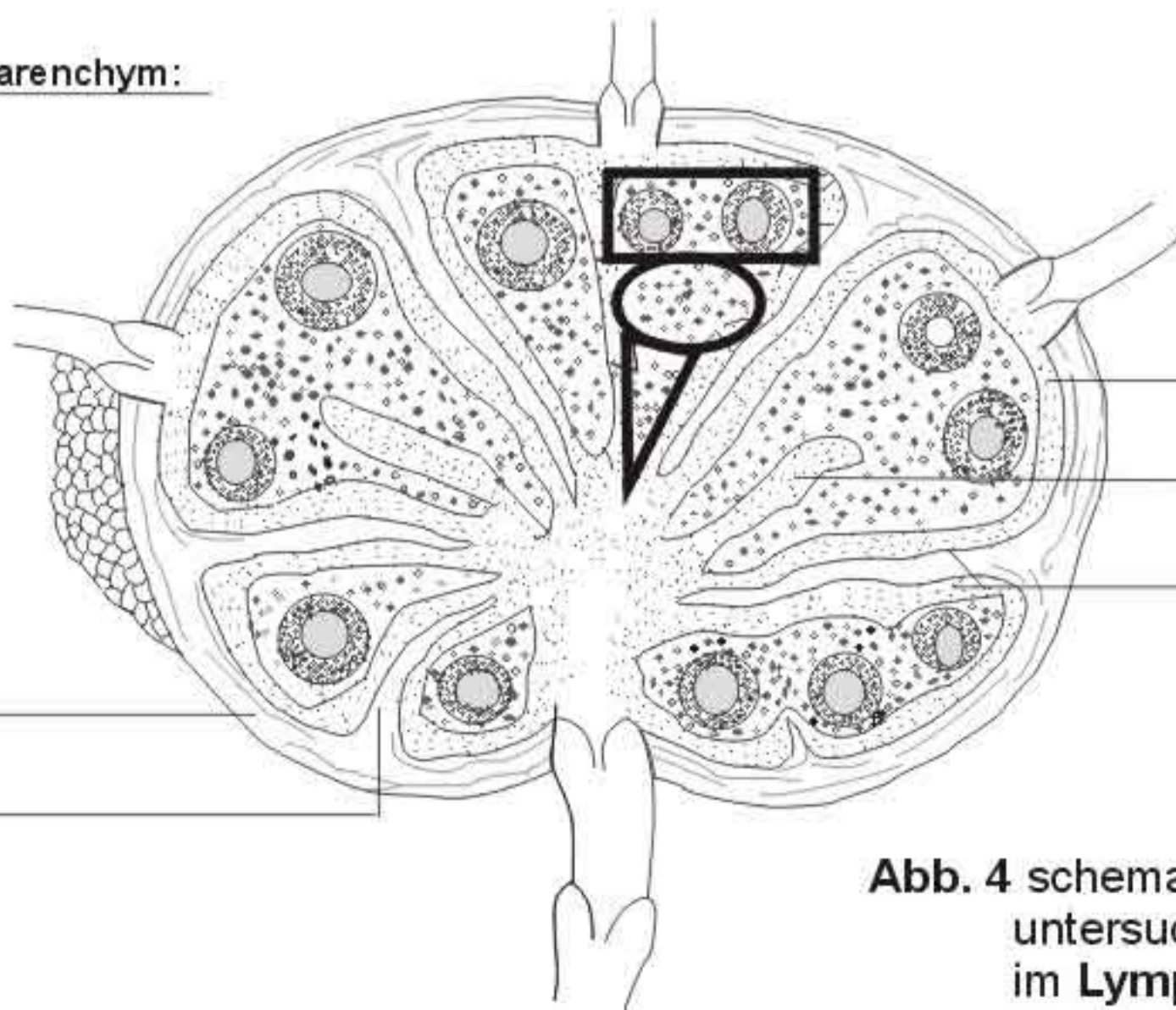


Abb. 4 schematische Darstellung der untersuchten Lokalisationen im **Lymphknoten**