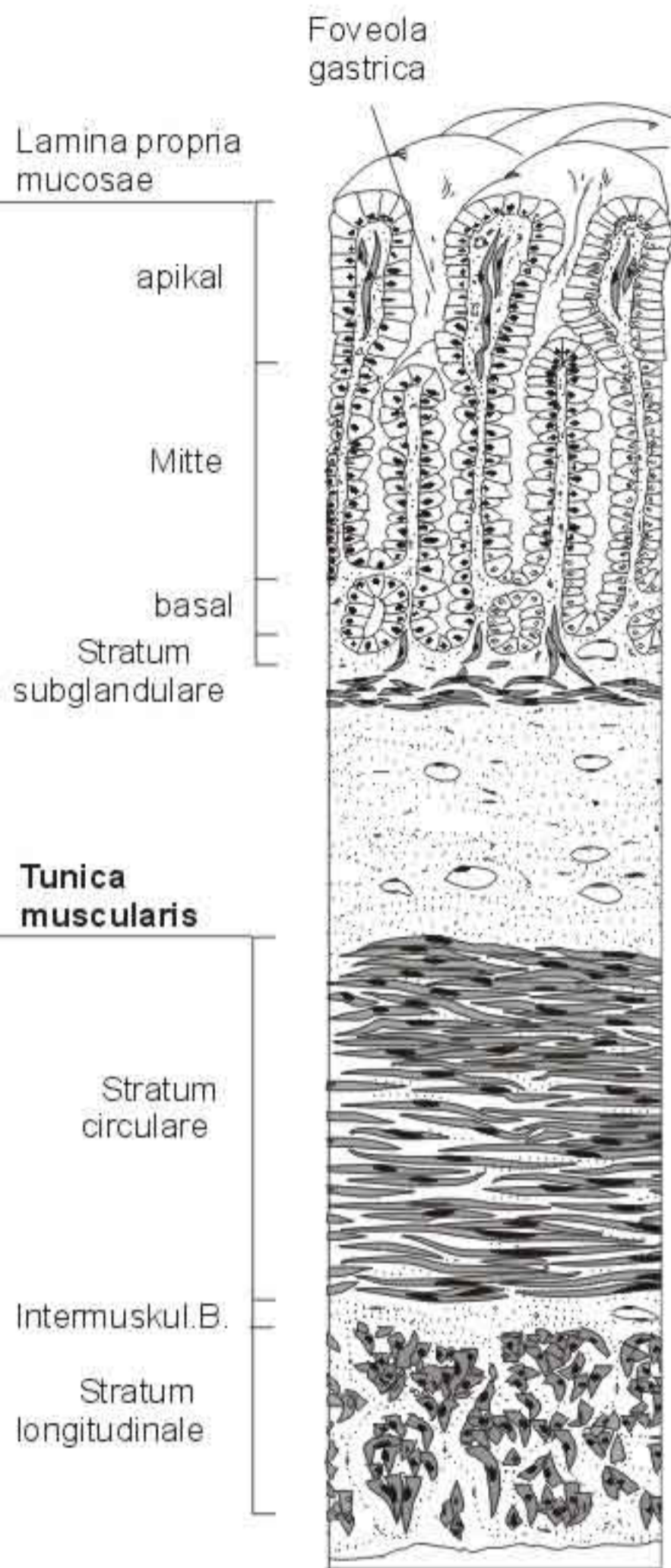

schematische Darstellung der untersuchten Lokalisationen

Abb. 1 im Magen

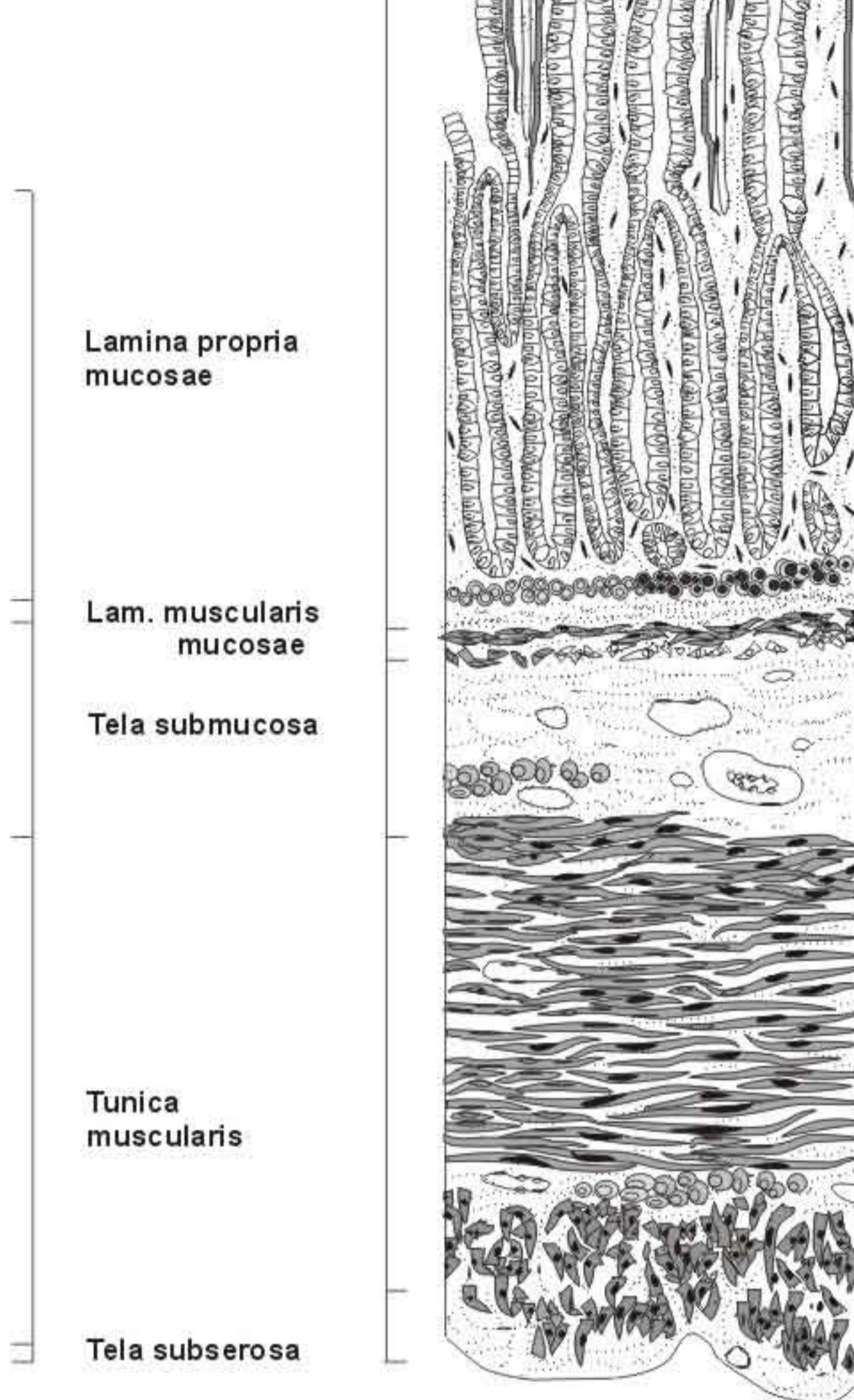


Abb. 2 im Duodenum

Tab. 17 Abkürzungen für die im **Magen** und **Darm** untersuchten Lokalisationen

	Magen	Duodenum
AP	apikaler Abschnitt der Lamina propria mucosae bis an den Grund der Foveolae gastricae	in den Darmzotten bis an den Grund der Krypten
MI	mittlerer Abschnitt der Lamina propria mucosae	
BA	nur im Magen: basaler Abschnitt der Lamina propria mucosae bis an den Grund der Glandulae gastricae	
SG	Stratum subglandulare	Stratum granulosum und compactum
MM	Lamina muscularis mucosae	
SM	Tela submucosa	
MC	Stratum circulare der Tunica muscularis	
ML	Stratum longitudinale der Tunica muscularis	
IB	Intermuskuläres Bindegewebe	
SS	Tela subserosa	