

4.2. Ergebnisse in den einzelnen Organen

4.2.1 MAGEN

4.2.1.1 Durchschnittliche Mastzellendichte

Die durchschnittlich höchste Mastzellendichte findet sich im Magen, unabhängig von der gewählten Fixierung und Färbung, in der *apikalen Lamina propria*, d.h. um die Foveolae gastricae, gefolgt vom Stratum subglandulare der Mukosa. Am niedrigsten ist die Mastzellendichte bei Carnoy-Fixierung im Stratum longitudinale der Tunica muscularis mucosae bzw. bei Formalinfixierung in der Subserosa (Tabelle 24.1 (Seite 134) und Grafik 1.1 a und b (Seite 51 und 52)).

4.2.1.2 Heterogenität caniner Mastzellen

4.2.1.2.1 Proteasengehalt

Der dominierende Mastzellsubtyp im Magen ist die *T- Mastzelle* mit durchschnittlich 66% bei der Formalinfixierung und 46% bei der Carnoy-Fixierung. Bei Verwendung von Carnoy als Fixationsmittel steigt jedoch in allen Lokalisationen die Dichte und der Anteil der Chymase-haltigen Mastzellen (TC- und C- Mastzellen) (Tabelle 24.1 und 24.2 (Seite 134 und 135) und Grafik 1.1 a und b und 1.2 a und b (Seite 51-53)). In der gesamten Lamina propria kommt es dabei sogar zu einem Wechsel des dominierenden Mastzellsubtyps: anstelle der T-Mastzelle dominiert hier die TC-, bzw. C-Mastzelle.

4.2.1.2.2 Formalinsensitivität

4.2.1.2.2.1 Formalinsensitivität der Mastzellen insgesamt

Sowohl in der Methylenblaufärbung, als auch bei Verwendung des Proteasennachweises sind die ermittelten *Gesamtmastzellendichten* in allen Lokalisationen *auffallend höher*, wenn die Gewebeproben *in Carnoy* fixiert worden sind (Tabelle 24.3 (Seite 136) fettgedruckt und Grafik 1.1 a und b (Seite 51 und 52)).

4.2.1.2.2.2 Formalinsensitivität der Mastzellsubtypen

Betrachtet man die Dichten der einzelnen Mastzellsubtypen für sich, kann man sehen, dass *jeder der drei Mastzellsubtypen nach Carnoy-Fixierung häufiger* nachgewiesen werden kann (Tabelle 24.1 (Seite 134) und Grafik 1.1 a und b (Seite 51 und 52)). Über die Deutlichkeit der Dichtezunahme gibt Tabelle 24.3 (Seite 136) Auskunft.

Der prozentuale Anteil der formalinsensitiven Mastzellen ist in den verschiedenen Lokalisationen unterschiedlich: Mit rund 80 % ist er in der Subserosa am höchsten. Am wenigsten formalinsensitive Mastzellen finden sich in der Submukosa (rund 25%) (Tabelle 24.2. (Seite 135)).

In der Submukosa und im intermuskulären Bindegewebe, den beiden Lokalisationen mit den schon in der Formalinfixierung höchsten Anteilen an TC-Mastzellen, nimmt besonders der Anteil der C-Mastzellen zu. Der prozentuale Anteil, nicht aber die Dichte der T-Mastzellen nimmt entsprechend in allen Lokalisationen des Magens ab. Über die Deutlichkeit dieser Dichtezunahmen gibt die Tabelle 24.3 (Seite 136) Auskunft. Besonders deutlich nimmt die Dichte der TC- und C-Mastzellen in der Mukosa und Subserosa zu.

In der gesamten Lamina propria wird dadurch die TC-Mastzelle zum dominierenden Mastzellsubtyp. In den übrigen Lokalisationen der Magenwand bleibt die T-Mastzelle trotz prozentualer Abnahme dominant (Grafik 1.2 a und b (Seite 53)).

4.2.1.3 Vergleich der beiden Mastzellmarkierungsmethoden

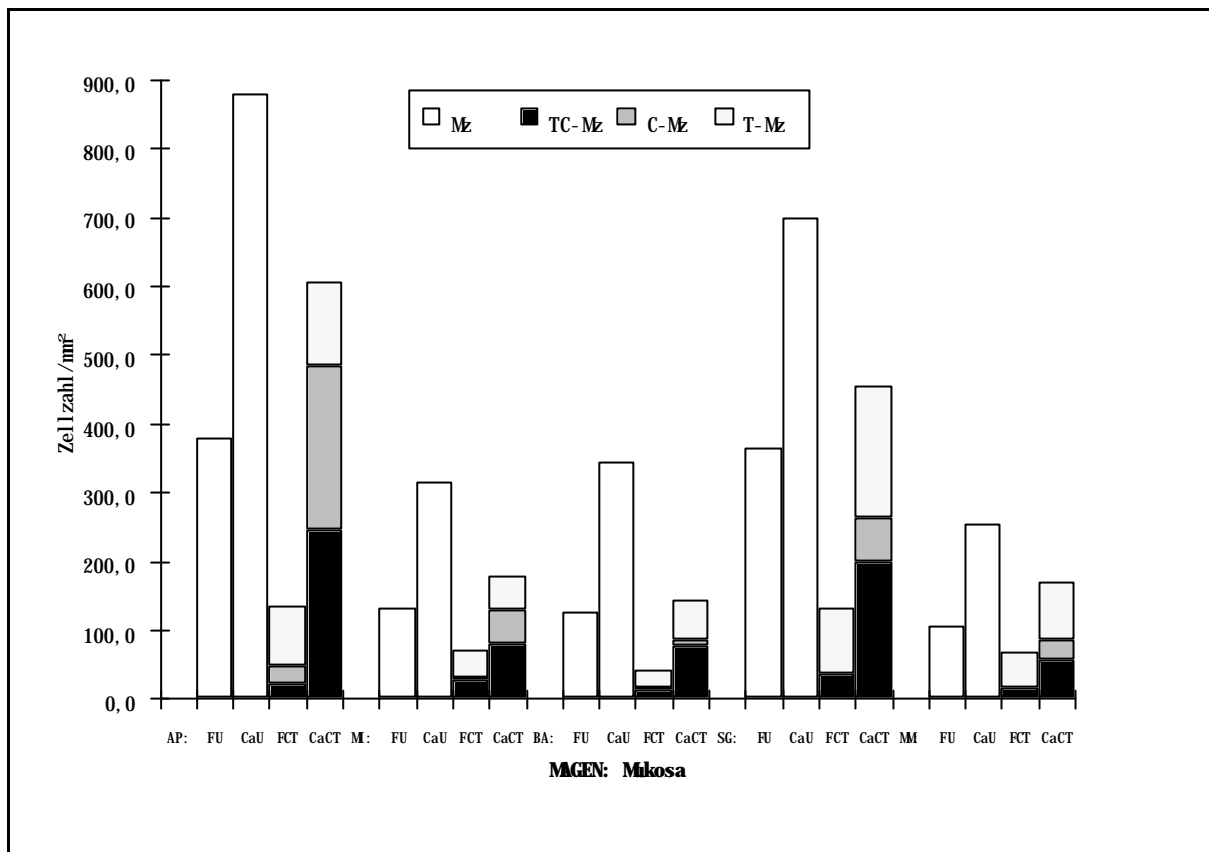
Beim Vergleich der beiden Methoden zum Nachweis der Mastzellen kann bei gleicher Fixierung - außer im intermuskulären Bindegewebe bei Formalinfixierung - mit Hilfe der UNNA durchschnittlich eine höhere Mastzellendichte als mit Hilfe der Markierung der enzym-immunhistochemisch nachgewiesenen Proteasen nachgewiesen werden.

In 6 von 10 Lokalisationen sind diese Ergebnisse auffallend (Tabelle 24.3 (Seite 136)).

4.2.1.4 Vergleich der beiden Heterogenitätskriterien

Die Betrachtung der prozentualen Anteile formalinsensitiver T-, TC- und C- Mastzellen an der Gesamtpopulation zeigt, dass es bei allen drei Typen formalinsensitive Mastzellen gibt, dass der Anteil formalinsensitiver Mastzellen bei den Chymase-haltigen Mastzellen aber besonders hoch liegt (Tabelle 24.2 (Seite 135)).

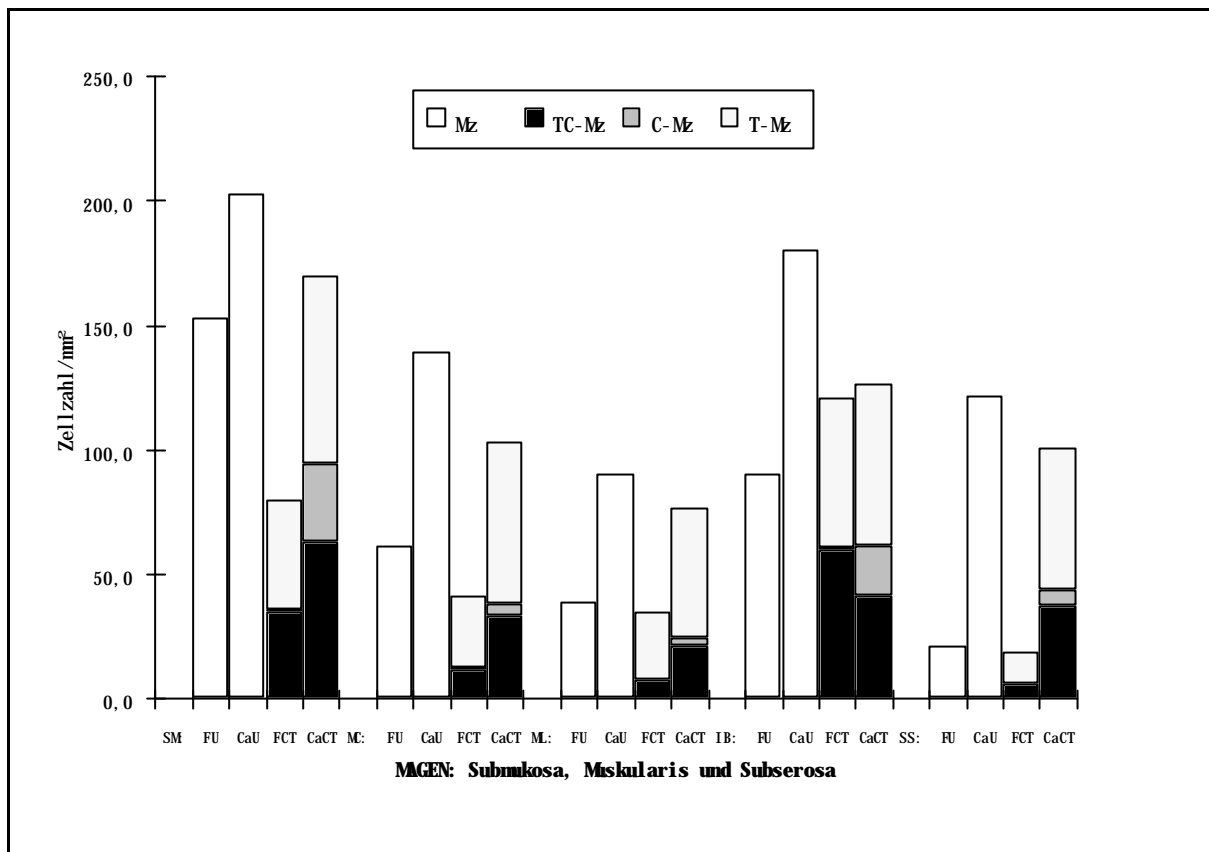
Das bedeutet gleichzeitig, dass das Kriterium Formalinsensitivität nicht einem bestimmten Mastzellsubtyp zugeordnet werden kann.



Grafik 1.1 a Magen:

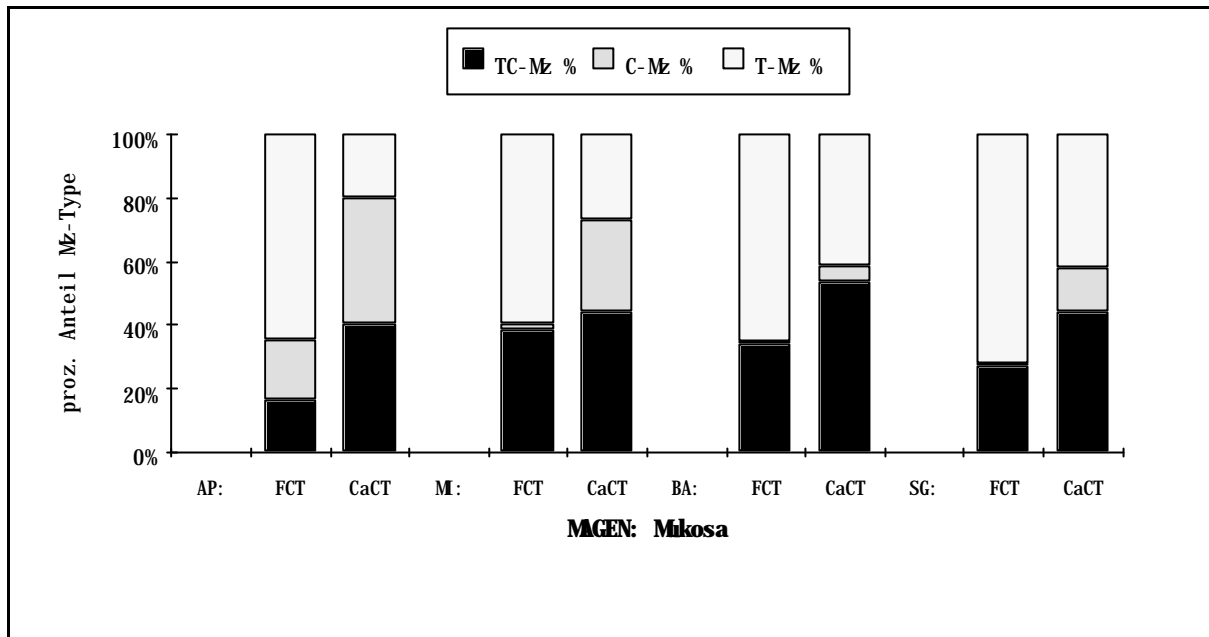
Mastzellendichte und Dichten der TC-, C- und T-Mastzellen nach der jeweiligen Fixierung mit Formalin (F) bzw. Carnoy (Ca) und Färbung mit Methylenblau nach Unna (U) bzw. mit der kombinierten enzym-immunzytochemischen Reaktion zum Nachweis von Chymase und Tryptase (CT) in der **Mukosa** (**AP**: apikale Mukosa; **MI**: mittlere Mukosa; **BA**: basale Mukosa; **SG**: Stratum granulosum und compactum; **MM**: Muscularis mucosae); MZ: Mastzellen insgesamt; T-Mz: Tryptase-haltige Mastzellen; C-Mz: Chymase-haltige Mastzellen; TC-Mz: Tryptase- und Chymase-haltige Mastzellen.

4. Ergebnisse



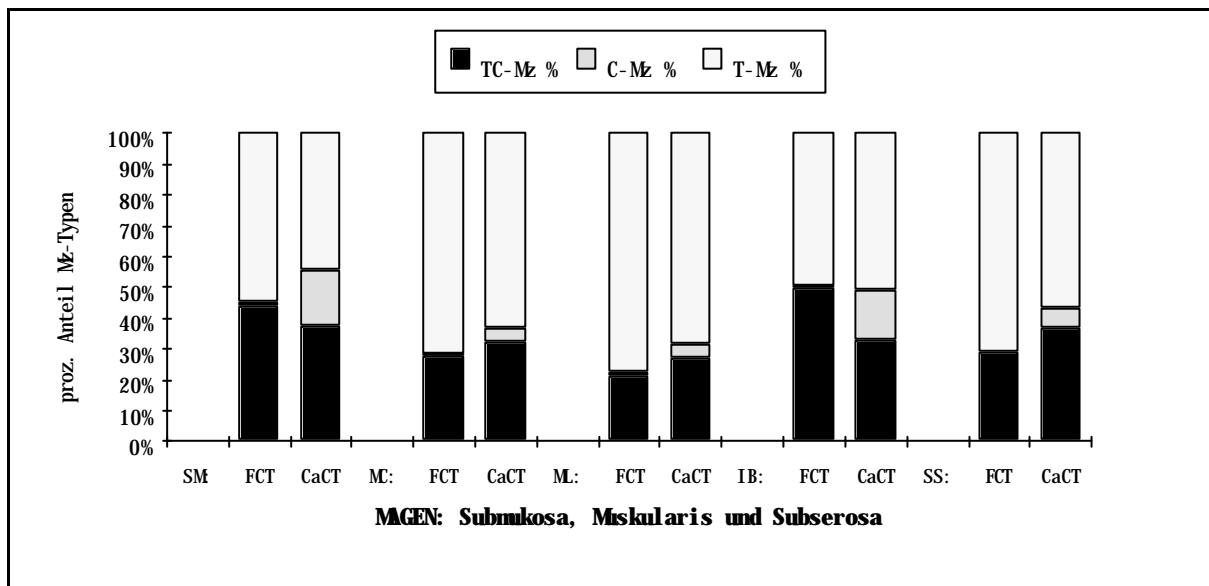
Grafik 1.1 b Magen:

Mastzelldichte und Dichten der TC-, C- und T-Mastzellen nach der jeweiligen Fixierung mit Formalin (**F**) bzw. Carnoy (**Ca**) und Färbung mit Methylenblau nach Unna (**U**) bzw. kombinierter enzym-immunzytochemischer Reaktion zum Nachweis von Chymase und Tryptase (**CT**) in der **Submukosa (SM)**, **Muskularis (MC: Stratum circulare; ML: Stratum longitudinale; IB: intermuskuläres Bindegewebe)** und **Subserosa (SS)**; MZ: Mastzellen insgesamt; T-Mz: Tryptase-haltige Mastzellen; C-Mz: Chymase-haltige Mastzellen; TC-Mz: Tryptase- und Chymase-haltige Mastzellen.



Grafik 1.2 a Magen:

Prozentualer Anteil der TC-, C- und T-Mastzellen in Abhängigkeit von der Fixierung (Formalin (F) oder Carnoy (Ca)) in der **Mukosa** (AP: apikale Mukosa; MI: mittlere Mukosa; BA: basale Mukosa; SG: Stratum granulosum und compactum; MM: Muscularis mucosae); T-Mz: Tryptase-haltige Mastzellen; C-Mz: Chymase-haltige Mastzellen; TC-Mz: Tryptase- und Chymase-haltige Mastzellen.



Grafik 1.2 b Magen:

Prozentualer Anteil der TC-, C- und T-Mastzellen in Abhängigkeit von der Fixierung (Formalin (F) oder Carnoy (Ca)) in der **Submukosa** (SM, **Muskularis** (MC: Stratum circulare; ML: Stratum longitudinale; IB: intermuskuläres Bindegewebe) und Subserosa (SS); T-Mz: Tryptase-haltige Mastzellen; C-Mz: Chymase-haltige Mastzellen; TC-Mz: Tryptase- und Chymase-haltige Mastzellen.