

Aus dem Institut für 3D-Dentalradiologie - MESANTIS Berlin

DISSERTATION

Untersuchungen zum erforderlichen Field of View für die bildgebende 3D-Diagnostik in der Zahnmedizin

zur Erlangung des akademischen Grades
Doctor medicinae dentariae (Dr. med. dent.)

vorgelegt der Medizinischen Fakultät
Charité – Universitätsmedizin Berlin

von

Johannes Krause

aus Elsterwerda

Gutachter/in: 1. Prof. Dr. A. Bumann
 2. Prof. Dr. Dr. B. Hoffmeister
 3. Prof. Dr. S. Kopp

Datum der Promotion: 01.02.2013

Inhaltsverzeichnis

1. EINLEITUNG	5
1.1 Digitale Volumetomographie	6
1.1.1 Funktionsprinzip	6
1.1.2 Akquisition	7
1.1.3 Rekonstruktion	7
1.1.4 Artefakte	8
1.1.5 Auflösung	8
1.1.6 Messgenauigkeit	9
1.2 Anwendungsgebiete der DVT	10
1.2.1 Konservierende Zahnheilkunde und Parodontologie	10
1.2.2 Funktions- und Kiefergelenksdiagnostik	11
1.2.3 Chirurgische Zahnheilkunde	12
1.2.4 Mund-, Kiefer- und Gesichtschirurgie	12
1.2.5 Implantologie	13
1.2.6 Kieferorthopädie	14
1.3 Strahlenhygiene	16
1.3.1 Strahlenbelastung der DVT	16
1.3.2 Abhängigkeit der Strahlungsbelastung vom Field of View	17
1.3.3 Strahlenbelastung der DVT im Vergleich zur dreidimensionalen CT	19
1.3.4 Strahlenbelastung der DVT im Vergleich zu zweidimensionalen Verfahren	20
1.3.5 Kosten-Nutzen-Effekt	21
1.4 Field of View	22
1.4.1 Definition	22
1.4.2 Marktübersicht der DVT-Systeme und FoV	25
1.4.3 Erforderliches FoV für unterschiedliche Interessensregionen	30
2 FRAGESTELLUNG	32
3 MATERIAL UND METHODEN	33
3.1 Allgemeine Methoden	33
3.1.1 Patientengut	35
3.1.2 DVT-Aufnahmen	36
3.1.3 DVT-Auswertungssoftware	37
3.2 Spezielle Methoden	39
3.2.1 Fehlerberechnung	39
3.2.2 FoV für die dentale Region	40
3.2.3 FoV für die dentale Region mit Kiefergelenk	44
3.2.4 FoV für die dentale Region mit Kiefergelenk und Halswirbelsäule	46
3.2.5 FoV in Abhängigkeit vom Geschlecht	52
3.2.6 FoV in Abhängigkeit vom Alter	52

4	ERGEBNISSE	53
4.1	Fehlerberechnung	54
4.2	FoV für die dentale Region	55
4.3	FoV für die dentale Region mit Kiefergelenk	60
4.4	FoV für die dentale Region mit Kiefergelenk und Halswirbelsäule	65
4.5	FoV in Abhängigkeit vom Geschlecht	77
4.6	FoV in Abhängigkeit vom Alter	78
5	DISKUSSION	81
5.1	Diskussion der Methoden	82
5.1.1	Allgemeine Methoden	82
5.1.2	Berechnung des zylindrischen FoV	84
5.1.3	Berechnung des sphärischen FoV	85
5.1.4	Statistische Methoden	85
5.2	Diskussion der Ergebnisse	86
5.2.1	Fehlerberechnung	86
5.2.2	FoV für die dentale Region	87
5.2.3	FoV für die dentale Region mit Kiefergelenk	88
5.2.4	FoV für die dentale Region mit Kiefergelenk und Halswirbelsäule	89
5.2.5	FoV in Abhängigkeit vom Geschlecht	90
5.2.6	FoV in Abhängigkeit vom Alter	90
5.3	Vergleich der Ergebnisse mit der Marktübersicht	91
6	SCHLUSSFOLGERUNG	93
7	ZUSAMMENFASSUNG	95
8	ABSTRACT	96
9	LITERATURVERZEICHNIS	97
10	ANHANG	108
10.1	Abkürzungsverzeichnis	108
10.2	FoV-Kollimationen	109
10.3	Programm-Quellcode zur Hüllkugelberechnung	111
10.4	Danksagung	112
10.5	Lebenslauf	113
10.6	Eidesstattliche Erklärung	114

1. Einleitung

Auf kaum einem anderen medizinischen Gebiet stellt die radiologische Untersuchung einen so wichtigen Grundpfeiler für die Diagnostik dar wie in der Zahnmedizin. Nach der Unterrichtung durch die Bundesregierung zur Umweltradioaktivität und Strahlenbelastung im Jahr 2009 werden jährlich 37% aller röntgenologischen Untersuchungen im zahnärztlichen Bereich durchgeführt.[1]

Eine große Bedeutung erfährt diesbezüglich in der aktuellen und spannenden Entwicklung der bildgebenden Diagnostik die räumliche dreidimensionale Darstellung: Mit der Einführung der digitalen Volumentomographie, kurz DVT oder auch Cone Beam Computerized Tomography (CBCT) genannt, ist es möglich, bei hoher Bildqualität dreidimensionale kraniofaziale Strukturen überlagerungsfrei darzustellen, auf pathologische Befunde hin zu untersuchen, Behandlungsplanungen zu simulieren und gewonnene Daten in einen Herstellungsprozess zu implementieren.[2]

Hiermit haben sich die diagnostischen Möglichkeiten, aber auch die Verantwortung hinsichtlich des Strahlenschutzes deutlich erhöht. Was in der Allgemeinmedizin schon nahezu Standard ist, muss in der Zahnmedizin noch besser verstanden und umgesetzt werden. Wichtige Aspekte sind daher neben dem Kostenfaktor die Strahlenbelastung für den Patienten und die Aussagekraft der bildgebenden Methode.[2] Hinsichtlich dieser Punkte kommt dem Field of View (FoV) ein übergeordneter Stellenwert zu. Das FoV ist der anatomische Ausschnitt, der mit dem jeweiligen DVT-Scanner erfasst werden kann.

In der Literatur kursiert eine Vielzahl von FoV-Empfehlungen.[3] Kommerziell wird vor allem das FoV konkurrierender Produkte betont.[4] Seitens der Hersteller werden unzählige, teils widersprüchliche Angaben zu erforderlichen FoV für bestimmte anatomische Bereiche gemacht.[3] Zudem sind die FoV-Vorschläge meist in den Protokollen der Geräte vorinstalliert und werden dem Behandler zur Wahl gestellt.[5] Dabei haben sowohl die Literaturangaben als auch durch die Industrie vorgegebenen FoV-Normen eines gemeinsam: Sie fußen auf keinerlei wissenschaftlichem Beleg.

Aus Gründen des Strahlenschutzes gilt auch für die DVT die Einblendung des Nutzstrahlenbündels, d. h. die Eingrenzung des resultierenden FoV auf die interessierende anatomische (Teil-)Region. Dabei richtet sich das Abbildungsvolumen nicht nur nach dem Patienten, sondern auch nach der Indikation. In der Zahnmedizin gibt es eine breite Palette an unterschiedlichen Fachgebieten, wovon jede je nach Interessensgebiet ihre eigenen Indikationsstellungen mit sich bringt. Aus technischen Gründen ermöglichen DVT-Geräte derzeit nur Abbildungsvolumina, die je nach Blendensystem zylindrisch oder sphärisch sind. Die zentrale Frage ist daher, welche individuellen zylindrischen bzw. sphärischen FoV-Einstellungen tatsächlich notwendig sind, um alle erforderlichen anatomischen Strukturen komplett abzubilden und darüber hinaus eine unnötige Strahlenbelastung des Patienten durch zu große Abbildungsvolumina zu unterlassen.

1.1 Digitale Volumentomographie

Geräte zur digitalen Volumentomographie (DVT) kommen seit Ende der 90er Jahre zur Anwendung. Die Pioniergeräte wurden jedoch schon ein Jahrzehnt vorher für die angiographische Diagnostik eingesetzt.[6] Technische Anpassung der verwendeten Detektoren und die ausreichende zur Verfügung stehende Rechenleistung haben in Kombination mit den in der Zahnheilkunde zum Einsatz gebrachten Röntgenröhren letztlich zu einem praxisfähigen Design von DVT-Systemen geführt.[7]

1.1.1 Funktionsprinzip

Während bei der ursprünglichen Computertomographie (CT) ein fächerförmiges Strahlenbündel verwendet wird, basiert die DVT auf einer konus- oder pyramidenförmigen Strahlenformation (Abbildung 1). Daher wird die DVT im englischsprachigen Raum auch treffender als „Cone beam computed tomography“, kurz CBCT, bezeichnet. Bei einem DVT-Gerät sind der Emitter (Röntgenröhre) und der Detektor gegenüberliegend an einem rotierenden Arm montiert, der sich während der Aufnahme um mindestens 180° dreht. Die Röntgenstrahlung wird bei der DVT nicht kontinuierlich, sondern „gepulst“ appliziert. Auf der vordefinierten Umlaufbahn werden innerhalb von 10-20 Sekunden zwischen 150 und 600 Durchleuchtungsbilder (Fluoroskopien) von der zu untersuchenden Region aufgenommen.[7] Die effektive Belichtungszeit liegt je nach Gerät und Aufnahmemodus zwischen 20 oder 50 ms je Projektion. Die verwendeten Röhrenparameter unterliegen aus gesetzlichen Gründen weltweit erheblichen Schwankungsbreiten, generell sind jedoch Röhrenspannungen zwischen 80 und 120 kV und Röhrenstromstärken zwischen 0,5 und 10 mA im Einsatz.[8]

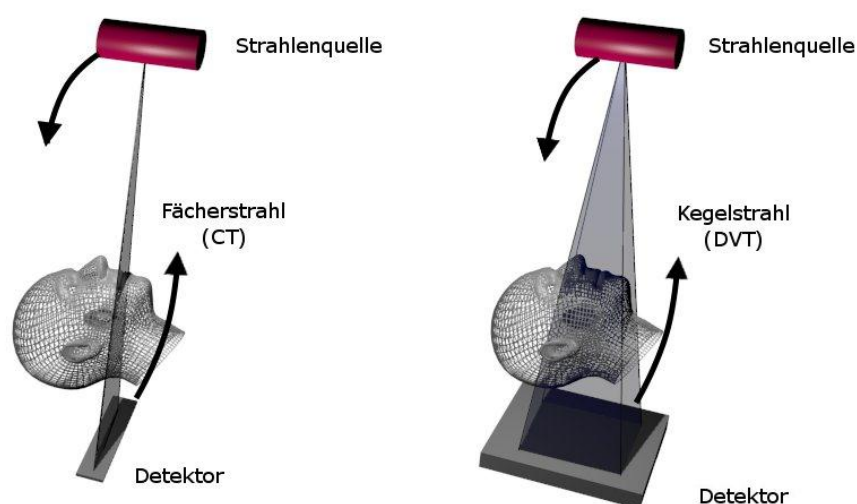


Abb. 1 Schematische Darstellung der Unterschiede zwischen Computertomographie (links) und digitaler Volumentomographie (rechts)

1.1.2 Akquisition

Die Aufnahme der Absorptionsprofile geschieht entweder durch Flachdetektoren, sogenannte Flat-Panel-Detektoren (FPD) oder durch Bildverstärkersysteme (Image Intensifier). Beim Bildverstärker werden die Röntgenstrahlen über eine Fluoreszenzschicht zunächst in sichtbares Licht und anschließend an der Fotokatode in Elektronen umgewandelt, die auf einen Ausgangsschirm treffen und von einer CCD-Kamera in analoge Videosignale umgewandelt werden.[9] Dieses seit ca. 60 Jahren bekannte Verfahren führt auch bei kleinen Eingangssignalen zu hohen Ausgangssignalen. Die damit verbundene Dosisreduzierung geht jedoch gleichzeitig mit einer Verschlechterung des Signal-Rausch-Verhältnisses einher, da das Eingangssignal noch zusätzlich verstärkt werden muss.[10] Daher finden Bildverstärkersysteme in der dentalen DVT nur noch in geringem Umfang Anwendung.[8]

Bei der Flat-Panel-Detektor-Technologie emittiert ein Szintillator, eine hauchdünne Transformationsschicht aus thalliumbeschichtetem Cäsium-Jodid, beim Auftreffen der Röntgenstrahlung Lichtquanten, die über nadelförmige Kristalle auf Fotodioden gelenkt und registriert werden. Dabei findet keine Lichtstreuung statt, die die Bildschärfe vermindern könnte. Die Vorzüge des FPD liegen darin, dass er einen größeren Aufnahmebereich im Vergleich zum Bildverstärker bietet, ohne dass es zu einer Bildverzerrung kommt und somit weniger Artefakte abgebildet werden.[11] Ebenfalls von Vorteil ist, dass ein FPD kompaktere Abmessungen sowie ein geringeres Gewicht aufweist und sich durch eine höhere Lebensdauer auszeichnet. Zusätzlich erfolgt keine Beeinflussung durch Erdmagnetfelder und es liegt eine bessere Kontrastaufklärung vor.[7, 9] Flachdetektoren müssen jedoch mit einer höheren Dosis angesteuert werden und sind kostenintensiver als Bildverstärker.[12]

1.1.3 Rekonstruktion

Die gesammelten Rohdaten werden über zahlreiche mathematische Algorithmen zu einem Abbildungsvolumen rekonstruiert. Das erste und bekannteste Rekonstruktionsschema für DVTs stellt eine Modifikation der gefilterten Rückprojektion (Filtered Backprojection, FBP) dar und wird als Feldkamp-Davis-Kress-Methode bezeichnet.[7, 13] Die gefilterte Rückprojektion beruht auf der seit 1917 bekannten mathematischen Radon-Transformation.[14] Die auf der inversen Radon-Transformation basierenden Datensätze sind immer nur als Näherung an die Realität bzw. „gute Schätzung“ der Dichteverteilung innerhalb des Objektes zu sehen.[15]

Eine andere, aufwändigere Form der Bildrekonstruktion ist die algebraische Rekonstruktion. Diese iterativen Rechenoperationen sind in bestimmten Fällen den herkömmlichen Radon-basierten Verfahren überlegen, wenn auch bei exakter Durchführung wesentlich umfangreicher und daher nicht standardgemäß eingesetzt. Iterative Verfahren haben gegenüber den auf der Radon-Inversion beruhenden Techniken folgende Vorteile: Sie sind fehlertolerant und flexibel, d.h. man kann mathematische Nebenbedingungen einbauen und sie benötigen aus theoretischen Gründen nur die Hälfte der für die Inversionsverfahren notwendigen Projektionen.[16] Nachteilig bei iterativen Verfahren ist ihre repetitive Natur, daher erfordern sie erheblich mehr Rechenkapazität und Zeit.[7, 8] Aus Datensätzen üblicher Größe können jedoch heute schon auf normalen PCs mit entsprechender Grafikhardware bereits nach einigen Minuten die Rekonstruktionen erzeugt werden.[17, 18] Iterativen Verfahren werden daher (auch wegen der Dosisreduzierung) die Zukunft zugeschrieben. Zurzeit hat ein BMBF-gefördertes Projekt von 2009 bis Juni 2012 das Ziel mittels anderer Algorithmen die Informationsausbeute aus den Projektionsaufnahmen zu erhöhen.[14]

Die Betrachtung und Auswertung der visualisierten Daten erfolgt entweder über vom Hersteller bzw. Drittanbietern bereitgestellte Betrachtungssoftware oder über frei verfügbare DICOM-Viewer. Das 1983 entwickelte DICOM-Format (Digital Imaging and Communications in Medicine) ist ein spezieller Standard für die Radiologie, der weltweit gilt. Mit dem 1991 entwickelten DICOM 3.0 kann jedes Bild, das von einem DICOM-kompatiblen bildgebenden System eines beliebigen Herstellers generiert und in ein DICOM-Netz übertragen wurde, gesucht, geladen, dargestellt, gedruckt, gespeichert und/oder archiviert werden.[19]

1.1.4 Artefakte

Die bei der bislang eingesetzten gefilterten Rückprojektion auftretenden Unschärfen werden durch Filterung beseitigt, gleichzeitig wird dadurch der Kontrast erhöht.[8] Bezüglich der Bildqualität herrschen kontroverse Ansichten. HASHIMOTO zeigt, dass die DVT eine bessere Bildqualität als die CT bei Untersuchungen von Hartgewebsstrukturen bietet.[20] Es konnte ebenso gezeigt werden, dass die DVT im Vergleich zur CT eine höhere Auflösung bei der Darstellung von kleinen Hochkontraststrukturen (Hartgewebe) wie z.B. Nervenkanälen mit den darin enthaltenen neurovaskulären Bündeln erreichen.[21] Allerdings bedingt die Art des beschriebenen Rekonstruktionsvorganges der DVT auch Auslöschungs- und Aufhärtungsartefakte durch hochdichte Strukturen (z. B. metallische Restaurationen) in Richtung des Strahlenganges.[22] Daher kann bei der DVT die Wirkung dieser Metallartefakte in Bezug zur herkömmlichen CT sogar noch ausgeprägter sein.[23] Nachteilig zeigt sich zudem die geringere Kontrastauflösung von Weichgewebsstrukturen.[24]

Ein positiver Ausblick diesbezüglich stellt das sich in der Entwicklung befindliche Phasenkontraströntgen dar, welches vor allem im Weichgewebe erheblich kontrastreichere Aufnahmen ermöglichen wird. Sie stellt laut SCHULZE zur Zeit die wohl die spannendste Entwicklung der Röntgentechnik dar.[14]

1.1.5 Auflösung

Das Ergebnis der Rekonstruktion ist je nach Blenden- und Detektorform ein sphärisches (kugelförmiges) oder – wie bei den meisten Geräten – ein zylindrisches Volumen. Dieses setzt sich im Gegensatz zum CT aus isotropen Voxeln (Volume elements), dem dreidimensionalen Pendant zum Pixel, zusammen. Die Voxel haben derzeit je nach Gerätehersteller in allen drei Raumrichtungen Kantenlängen im Submillimeterbereich von 0,076 bis 0,4 mm.[25] Die Anzahl der Voxel innerhalb des Volumens bestimmt das Auflösungsverhalten. Zudem kann jedem einzelnen Voxel eine Graustufe zugeordnet werden. Pro Kubik-Millimeter kann das zurzeit höchstauflösende DVT 2278 Volumenbildpunkte (Voxel) darstellen, währenddessen ein gängiges CT das gleiche Volumen nur mit einem einzigen Voxel abbildet.[4]

Bei Benutzung eines Bildverstärkers hängt die Voxelgröße vom FoV ab. Ein größeres FoV verlangt automatisch größere Voxel und reduziert damit die Auflösung. FPD bieten den Vorteil, die Voxelgröße unabhängig vom FoV einzustellen. Zugunsten der Auflösung kann daher ein großes FoV mit kleinen Voxeln eingestellt werden.[26]

1.1.6 Messgenauigkeit

Die digitale Volumetomographie weist eine hohe metrische Genauigkeit auf.[27–30]

Zwar konnte gezeigt werden, dass es im Vergleich zu Distanzmessungen an menschlichen Schädeln zu statistisch signifikanten Messabweichungen kommen kann, jedoch können die Messwerte der DVT für die klinische Anwendung als suffizient erachtet werden.[31]

PINSKY unterstützt diese Erkenntnisse. Er verglich an einem Acrylblock abgenommene Messwerte mit Messungen im DVT-Scan, erstellt mit dem i-CAT-System, welches auch die DVT-Aufnahmen für diese Arbeit lieferte. Abweichungen betragen hier im Mittel $0,01 \pm 0,02$ mm in lateraler Richtung beziehungsweise $0,03 \pm 0,01$ mm in der Vertikalen. Für eine menschliche Mandibula ergaben sich mittlere Abweichungen von $0,07 \pm 0,02$ mm und $0,27 \pm 0,02$ mm.[27]

MOZZO beziffert die Genauigkeit der DVT auf einen mittleren Fehler von 0,8 bis 1% in der Horizontalen und auf 2,2% in der Vertikalen.[32]

FOURIE verglich die lineare Genauigkeit der 3D-Rekonstruktion zwischen DVT, Laser-Scanner und Stereo-Photogrammetrie mit physikalischen Messungen. Alle drei Systeme zeigten eine mittlere Abweichung von unter 1,5 mm. Die DVT erwies sich im Vergleich zu den anderen Systemen als sehr genau und zuverlässig genug für die Forschung und klinische Anwendung.[33]

Die geometrische Genauigkeit der 3D-Rekonstruktionen vom DVT wurde von LIANG mit denen einer Mehrschicht-CT verglichen. Im Vergleich zum Goldstandard (Laser-Scanner) schneide die DVT geringfügig schlechter ab als die CT, aber mit einer Standardabweichung von 0,17 bis 0,39 mm (CT: 0,14 mm) seien die Ergebnis der DVT dennoch hinreichend genau.[34] Darüber hinaus ist die Gefahr einer räumlichen Verzerrung durch eine Bewegung des Patienten im Vergleich zum CT deutlich geringer, denn eine Bewegung des Patienten führt im DVT zu einer schlechteren Auflösung, während sie bei einem CT die räumliche Zuordnung der einzelnen Schichten zueinander und damit die geometrische Genauigkeit beeinflusst.[35]

1.2 Anwendungsgebiete der DVT

In einer umfassenden retrospektiven Studie von 2006 untersuchte ARNHEITER zwei Jahre lang die Patientenstruktur und Indikationen für DVT-Aufnahmen. Die meisten Indikationen ergaben sich durch Implantatplanungen (40%), (pathologisch begründete) chirurgische Eingriffe (24%) und Kiefergelenksanalysen (16%). Ebenso häufige Indikationen stellten impaktierte Zähne und kieferorthopädische Untersuchungen dar. Zudem stellte er eine steigende Nachfrage nach DICOM-Quelldateien zur Herstellung von Bohrschablonen und stereolithographischen Modellen fest.[36]

Im Folgenden sollen mögliche Anwendungsgebiete beleuchtet werden, die sich anhand von Studien in den letzten Jahren entwickelt haben.

1.2.1 Konservierende Zahnheilkunde und Parodontologie

Einige Autoren befürworten den Einsatz hochauflösender DVT-Aufnahmen im Bereich der konservierenden Zahnheilkunde. Dreidimensionale Darstellungen weisen einen Vorteil auf, da es bei der konventionellen Röntgendiagnostik häufig zu unerwünschten Summationseffekten durch überlagerte Strukturen im Strahlengang kommt.

HAAK weist der DVT eine Sensitivität von 80% bei einer Spezifität von 96% zu, während mit Bissflügelaufnahmen nur 29% der Läsionen mit Kavitation richtig identifiziert werden konnten. Insbesondere bei okklusalen Läsionen konnte aufgrund der Zeichnungsschärfe der neuen Geräte eine Überlegenheit des DVT gegenüber herkömmlichen Röntgenaufnahmen dargelegt werden.[37, 38]

HAITER-NETO untersuchte die Möglichkeiten zur Kariesdiagnostik, indem er zwei DVT-Geräte (NewTom 3G, 3D Accuitomo) mit analogen und digitalen Filmsystemen verglich. Im Ergebnis erwies sich der NewTom 3G in der Kariesdiagnostik approximaler Läsionen den konventionellen Verfahren in der Spezifität unterlegen. Dafür zeigte der 3D Accuitomo eine vergleichbare Sensitivität bei der Diagnostik approximaler Läsionen im Vergleich zu den konventionellen Verfahren und bezüglich okklusaler Kariesstellen sogar eine höhere Sensitivität.[39]

ZHANG weist in diesem Zusammenhang jedoch daraufhin, dass es insbesondere im Bereich metallischer Restaurationen Streustrahlung und andere Artefakte bedingt durch die Hartsubstanz der Nachbarzähne gibt, die einer genauen Kariesdiagnostik im Wege stehen.[23]

Auch in der Parodontologie wird der DVT zur Visualisierung der knöchernen Parodontalsituation eine wachsende Bedeutung zugesprochen, da die dreidimensionale parodontale Situation ohne Überlagerung gut abgebildet werden kann. VANDENBERGHE zeigte 2007 anhand röntgenologischer Untersuchungen zweier menschlicher Schädel mit 30 vorhandenen Knochendefekten, dass sich die Knocheneinbrüche und Furkationsbeteiligungen deutlich besser mittels DVT beurteilen ließen. Während die intraoralen Aufnahmen nur 29% der knöchernen Einbrüche und 44% der Furkationsbeteiligungen aufzeigten, konnten mit Hilfe der DVT 91% der Einbrüche und 100% der Furkationsbeteiligungen nachgewiesen werden.[40] MISCH kommt zu ähnlichen Ergebnissen, in denen die DVT nahezu 100% der bukkal und lingual liegenden Defekte, intraorale Aufnahmen jedoch nur 67% jener Defekte darstellten.[41]

MENGEL verglich die Erfassungsgenauigkeit von Fenestrationsen, Dehiszenzen und Furkationsbeteiligungen bei Intraoral-, Panorama-, CT- und DVT-Aufnahmen und wies der DVT das beste Bewertungspotential hinsichtlich Kontrast, Helligkeit, Detailtreue der Knochenstrukturen sowie Streuung und Überlagerung zu. PATCAS untersuchte die Darstellungsgenauigkeit von Knochenstrukturen an unteren Frontzähnen mit Hilfe von FRS- und DVT-Aufnahmen (bei Voxelgrößen von 0,125 mm und 0,4 mm Kantenlänge). Während sich die Diagnose mit dem FRS als unzureichend darstellte, konnte mit dem DVT bei beiden Auflösungen reproduzierbare Werte für die Knochenstrukturen erzielt werden.[42]

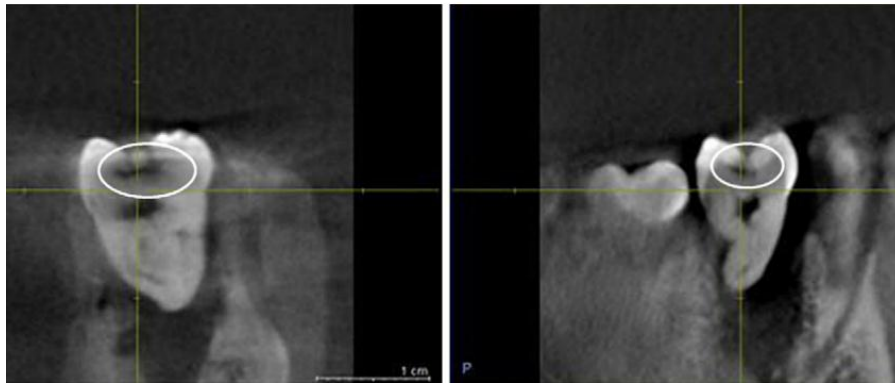


Abb. 2 Okklusale Karies (umrandet) und Para-Endo-Läsion eines Molaren im Quer- und Längsschnitt, Bild ist Teil einer in vitro Studie zur Kariesdiagnostik [43], DVT: GALILEOS Comfort, Sirona Dental

Komplexe endodontische Behandlungen stellen für einige Autoren eine Indikation für die DVT dar.[44–46] Zwar schneiden nach NAIR und SOGUR konventionelle zweidimensionale Aufnahmeverfahren bei der Auflösung besser ab als die DVT, dennoch zeigt sich die Technologie angesichts der Möglichkeiten der dreidimensionalen Darstellung in schwierigen Fällen überlegen, da die Anzahl, Länge, Konfiguration und Lage der Wurzelkanäle besser dargestellt werden. Zudem sind Wurzelfrakturen gut beurteilbar.[45, 46]

1.2.2 Funktions- und Kiefergelenksdiagnostik

Für die Funktions- und Kiefergelenksdiagnostik haben sich die Magnetomographie und Computertomographie verstärkt etabliert, wobei der Einsatz von Computertomographie insbesondere durch die Strahlenbelastung und derjenige der Magnetresonanztomographie durch die hohe Kosten limitiert ist.[47]

Sind bildgebende Verfahren knöcherner Kiefergelenksstrukturen unausweichlich, so stellt die DVT eine Möglichkeit dar, um bessere Resultate als mit der klassischen Tomographie [48] oder CT zu erreichen.[49, 50]

HILGERS schreibt der DVT bezüglich der Messgenauigkeit am Kiefergelenk eine sehr hohe Übereinstimmung mit Messungen anhand makroskopisch-anatomischer Präparate zu.[51] Zudem kann die DVT zum Nachweis erosiver oder hyperplastischer Veränderungen der Kondylen sinnvoll eingesetzt werden.[52, 53]

Die DVT eignet sich wegen der unzureichenden Weichgewebstdarstellung jedoch nicht zur Diskus-Diagnostik oder zur Darstellung von Bandstrukturen des Kiefergelenks.[52, 54] Hierfür bleibt die Magnetresonanztomographie das Mittel der Wahl, zumal hierin die knöchernen Konturen ebenfalls zur Darstellung kommen.

1.2.3 Chirurgische Zahnheilkunde

In der zahnärztlichen Chirurgie verbessert die DVT die Diagnostik von knöchernen (pathologischen) Befunden bzw. räumlichen Verhältnissen. Einer der häufigsten operativen Eingriffe der dentoalveolären Chirurgie ist die Entfernung retinierter oder verlagertes Zähne.

In einer klinischen Studie evaluierte VOSSHANS die Komplikationsrate bei operativer Weisheitszahnentfernung nach vorheriger DVT-Untersuchung. Er kam zum Schluss, dass bei konventionellen operativen Eingriffen ohne DVT die Rate an Sensibilitätsstörungen signifikant höher lag.[55]

COHENCA betont 2006 im Rahmen der Traumatologie die deutlich verbesserte und genauere Diagnose von Wurzel- und Alveolarfortsatzfrakturen anhand von DVT-Aufnahmen. Zudem lassen sich mögliche Wurzelresorptionen besser lokalisieren.[56]

SIMON verglich 2006 den Nutzen der DVT bei der Differentialdiagnostik von periapikalen Läsionen (Granulom vs. Zyste) zur invasiven Biopsie. Er kam zum Schluss, dass die DVT eine genauere Diagnose als die Biopsie liefern kann, um somit eine exaktere Prognose für die Behandlung einer chronischen periapikalen Parodontitis ermöglicht.[57]

1.2.4 Mund-, Kiefer- und Gesichtschirurgie

HÄßFELD und ROTHER (2008) betrachten die DVT als Darstellungsverfahren, das in Bezug auf die Diagnostik im Mund-, Kiefer- und Gesichtsbereich für das Hartgewebe die gleichen 3-dimensionalen Visualisierungsmöglichkeiten wie eine CT bietet, jedoch bezüglich Strahlenbelastung des Patienten Vorteile aufweist.[2] Als Indikationsbereiche sehen sie die hartgewebsorientierte Diagnostik im Rahmen von:

- Fremdkörperlokalisierung
- Diagnostik knöcherner Veränderungen bei Kieferspalt- und Fehlbildungen
- Form und Lageanomalien von Zähnen und deren Relation zu Nachbarstrukturen (Zahnwurzeln, Kiefer- und Nasenhöhle, Nervverläufe)
- Diagnostik von knöchernen Tumoren, odontogene Tumoren, Knochenpathologie und Strukturanomalien insbesondere Ostitis, Osteomyelitis, Osteoporose
- Kieferhöhlenerkrankungen
- Zahn- und Kiefer-Gesichts-Traumatologie
- Implantologische Planung, Verlaufskontrolle und Komplikationsdiagnostik
- Diagnostik und Operationsplanung bei komplexen Fehlbildungen

POHLENZ beurteilt in seiner Studie von 2006 die klinischen Anwendungsgebiete der DVT (Arcadis Orbic 3D, Siemens/Erlangen, Deutschland) im intraoperativen Einsatz allein und in Kombination mit intraoperativer Navigation. Neben einer unkomplizierten Anwendung bewertet er die Bildqualität des DVT als genügend exakt, um damit alle operativen Ergebnisse zu erreichen.[58] Die 179 intraoperativ angewendeten DVT-Aufnahmen verteilen sich hinsichtlich der Indikation wie folgt:

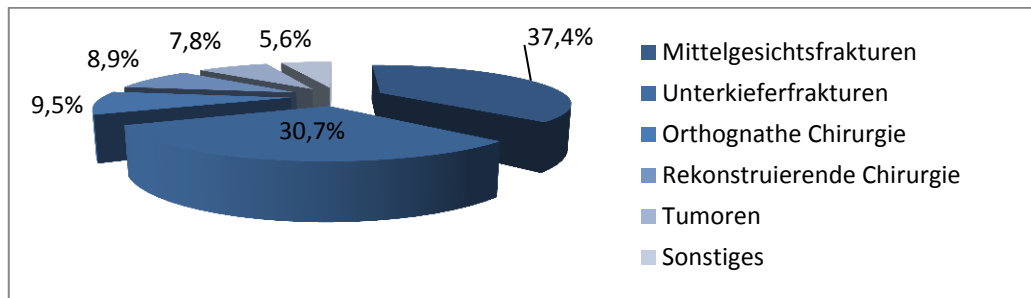


Abb. 3 Verteilung der Indikationen der intraoperativ angewendeten DVT-Aufnahmen [58]

1.2.5 Implantologie

In der Implantologie wird die DVT heute schon vorwiegend für Diagnostik, Planung und Patientenaufklärung eingesetzt. Hierbei sind exakte metrische Messungen notwendig. Auch die Identifikation der Messpunkte hat einen entscheidenden Einfluss auf die Messgenauigkeit.

SUOMALAINEN untersuchte die Messgenauigkeit für die präoperative Implantatplanung u.a. anhand von DVT-Aufnahmen. Für die in der Implantologie typischen Messstrecken gibt sie hierbei durchschnittliche relative Fehler von 2,3 bis 4,7% an und schreibt der DVT eine hohe Zuverlässigkeit im Vergleich zur CT-Vermessung zu.[59]

Anhand dreidimensionaler Bilddaten können Implantatmodelle (Länge, Typ, Durchmesser), Augmentationen, Aufbauten und sogar Zahnersatzrestaurationen simuliert und beurteilt werden. Die daraus resultierenden Erkenntnisse können dazu beitragen, eine möglichst exakte, prothetisch orientierte Positionierung der Implantate unter effizienter Ausnutzung des Knochenangebotes zu planen. Außerdem können Defizite im vorhandenen Gewebeangebot detektiert und die Notwendigkeit von Augmentationen, Distraktionen und implantatbettvorbereitenden Maßnahmen vorausschauend erkannt und entsprechende Maßnahmen geplant werden. Zudem ist eine Bewertung alternativer Therapieoptionen möglich.[60] Softwareunterstützt erstellte Implantatplanungen können am Patienten mit Hilfe von Bohrschablonen oder Navigationssystemen klinisch umgesetzt werden. Bei der Anwendung dieser Techniken muss sich der Behandler über die Genauigkeit des verwendeten Planungs-, und Übertragungsverfahrens vergewissern.[61]

VAN ASSCHE untersuchte die Genauigkeit der Implantat-Positionierung mit Hilfe stereolithographisch hergestellter Bohrschablonen nach vorheriger 3D-Planung u.a. auf Basis von DVT-Aufnahmen. Die damit in vitro positionierten Implantate zeigten eine maximale Abweichung von 4° axial und maximale lineare Abweichungen von 2,4 mm im apikalen Bereich.[61]

NICKENIG gibt in seiner Studie von 2010 die klinische Exaktheit der Implantatinserterion mittels 3D-Führungsschablonen mit etwa 1 mm Positionsabweichung des Implantates und 5° Winkelabweichung der Implantatachse gegenüber der virtuellen Planung anhand DVT-Aufnahmen an. Verglichen mit der Frei-Hand-Methode erwies sich diese 3D-basierte Technik bezüglich Implantatposition und -achsabweichung als deutlich überlegen.[62]

Nach HEILAND könnte die DVT in Zukunft auch direkt für intraoperative Navigationsverfahren eingesetzt werden.[63]

1.2.6 Kieferorthopädie

Im Bereich der Kieferorthopädie hat die DVT aufgrund der hohen Präzision und Verlässlichkeit bei der Darstellung kraniofazialer Strukturen einen festen Platz. Dank der dreidimensionalen Darstellung wird der Behandler in die Lage versetzt, dento-alveoläre Fehlstellungen in mesio-distaler oder bukkolingualer Richtung exakt zu beurteilen und in der therapeutischen Planung zu berücksichtigen. Zudem sind in der dreidimensionalen Darstellung die Ursachen für Fehlstellungen von Zahngruppen eher diagnostizierbar.[25]

Dank der simultanen Aufnahme des gesamten Gesichtsschädels sind Mehrfachaufnahmen mit einer Überlagerungstechnik nicht nötig, daher kann u.a. auf die Durchführung eines OPG und einer FRS verzichtet werden, was sich positiv bzgl. der Strahlenhygiene auswirkt. Studien von KUMAR haben gezeigt, dass diese Rekonstruktionen eine ebenso präzise Diagnostik ermöglichen wie herkömmliche FRS-Aufnahmen.[29]

Auch KAMP zieht einen Vergleich zur sehr umfangreichen konventionellen Bildgebung in der Kieferorthopädie. Bei einer DVT-Aufnahme geht er von einer Strahlenbelastung von zirka 60 µSv aus. Bei Anfertigung einer Panoramaschichtaufnahme, eines Fernröntgenseitenbildes und Kiefergelenksaufnahmen oder einer Panoramaschichtaufnahme, eines Fernröntgenseitenbildes und Zahnfilmen der Frontzähne summiert sich laut KAMP eine vergleichbare Strahlenbelastung. Die zusätzliche dreidimensionale Beurteilung der Kiefergelenke, der Zähne, des bukkalen und oralen Knochenangebotes oder der Zahnbogenform erleichtert nicht nur die kieferorthopädische Behandlungsplanung, sondern auch die Planung von kombiniert kieferorthopädisch-kieferchirurgischen Eingriffen. Aufgrund der diagnostischen Mehrinformation einer digitalen Volumentomographie sieht er deren Routineeinsatz in der kieferorthopädischen Diagnostik als gerechtfertigt an.[64]

HOLBERG sieht in der DVT Chancen, die kephalometrische Analyse zu revolutionieren. Im Gegensatz zu den in der konventionellen Kephalemetrie verwendeten FRS-Ansichten sei der systemimmanente Fehler der DVT deutlich geringer, da kaum Projektions- und Überlagerungseffekte auftreten. So ähnele der überlagerungsfreie Ansatz in der 3D-Kephalemetrie dem Prinzip der exakten Kranioimetrie, wie sie in der Paläoanthropologie angewendet wird, nur anhand eines virtuellen Schädels.[65]

KAU sieht den Vorteil der DVT-Technologie in ihrer Vielseitigkeit: Alle für die Kieferorthopädie relevanten Röntgenbildarten könnten in unter einer Minute mit nur einem einzigen Gerät erfasst werden (Einzelbildstatus, Panoramaaufnahmen, Fernröntgenseitenbilder sowie Aufbiss- und Kiefergelenksaufnahmen). Neben bereits erwähnten Indikationen betont er den zweifellos vorhandenen Nutzen der DVT-Aufnahmen zur Analyse der oberen Atemwege, um Schlafapnoe und vergrößerte Rachenmandeln besseren Behandlungsstrategien unterziehen zu können.[66]

CEVIDANES verwendet die DVT in der Kieferorthopädie zur Erstuntersuchung und Verlaufskontrolle, um das Wachstum des Patienten, Behandlungsverlauf und -stabilität beurteilen zu können. Neben überzähligen oder impaktierten Zähnen lassen sich Torque und Inklination der Wurzeln ebenso analysieren wie Formveränderungen (Resorptionen, Hyperplasien) der Kondylen. Die Morphologie und Dicke des Knochens zur Anbringung festsitzender Apparaturen mittels Miniimplantaten lässt sich ideal darstellen. 3D-Überlagerungen, „Superimpositions“, erlauben die visuelle und quantitative Beurteilung nach chirurgischen Eingriffen. Zudem erwähnt CEVIDANES die Nutzung der DVT zur Darstellung und Analyse der oberen Atemwege und deren Weichgewebe, über die man dank der dritten Dimension wesentlich mehr Informationen gewinnt.[53]

Im Rahmen der CAD/CAM-Technologien können DVT-basierte Planungssysteme zur Anwendung kommen. So beschreibt MÜLLER-HARTWIG die Anwendung des neuartigen Systems SureSmile (OraMetrix, Richardson, Tex), das anhand der 3D-Bilder die kieferorthopädische Diagnose, Behandlungsplanung und Herstellung individueller Bögen ermöglicht. Ein Roboter überträgt die virtuellen Zahnstellungen in entsprechende Biegung der Drähte [67]

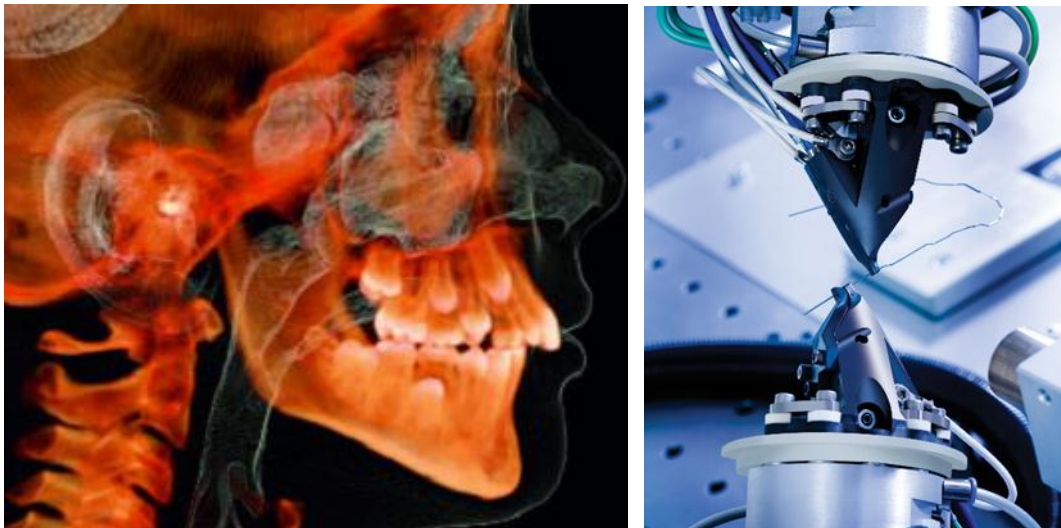

Abb. 4 (links) 3D-gereordnete Darstellung von Knochen- und Weichteilkonturen (Atemwege) [68], DVT: KaVo 3D eXam, KaVo Dental

Abb. 5 (rechts) Computergesteuerter Biegeroboter des SureSmile-Systems [69]

1.3 Strahlenhygiene

1.3.1 Strahlenbelastung der DVT

Als die wohl wichtigste Charakteristik eines DVT-Gerätes wird die effektive Strahlendosisbelastung in Bezug zum darstellbaren Volumen und zur Bildqualität angesehen. Im Gegensatz zu den gut untersuchten herkömmlichen Röntgenverfahren weist die in wissenschaftlichen Studien publizierte Strahlenbelastung unter den verschiedenen Volumentomographen mit unterschiedlichen Parametern einen erheblich großen Schwankungsbereich auf.[5] Denn um vergleichbare Angaben zur Strahlenbelastung von Volumentomographen zu erhalten, müssen minimale wissenschaftliche Standards eingehalten und lückenlos detailliert dokumentiert werden.[70] Dies betrifft insbesondere bestimmte Parameter wie Expositionszeit, FoV, Kollimation und Voxel-Einstellung. [71, 72] In einem umfangreichen Review von 2008 bemängeln DE VOS und 2010 SUOMALAINEN [70, 73], dass die Einstellungen in den einzelnen Studien nicht transparent genug dargestellt worden seien, was essentiell wäre, um Strahlenbelastung, Bildqualität und Reproduzierbarkeit analysieren zu können. Als Anforderungen zählt DE VOS allein 20 Mindest-Kriterien auf, die übereinstimmen müssen, um Ergebnisse vergleichbar machen zu können.[73]

Die Werte für die jeweilige Strahlenbelastung sollten zudem der effektiven Dosis in Milli-Sievert (mSv) oder Micro-Sievert (μSv) entsprechen, wobei die Kalkulation der effektiven Dosis auf den Richtlinien der International Commission on Radiological Protection von 2007 (ICRP 2007, www.icrp.org) basieren sollte, denn jene stellt einen enormen Unterschied zu den Berechnungen auf Basis der effektiven Dosis von 1990 dar. In Studien zur Untersuchung der röntgenologischen Strahlenbelastung waren die E_{2007} -Werte 13% bis 270% größer als die E_{1990} -Werte.[5, 74]

Nachfolgend aufgeführte Studien erlauben eine Orientierung zur Einschätzung der effektiven Dosis von DVT-Geräten. Dabei wurden Studien in Betracht gezogen, die sowohl kleine als auch große Abbildungsvolumina primär untersucht haben:

In einer der bekanntesten Studie von 2008 wurden von LUDLOW und IVANOVIC acht DVT-Geräte verglichen. Bei ihnen variierte die Strahlenbelastung (E_{2007}) unter den einzelnen DVT-Geräten zwischen 68 und 1073 μSv bei großem FoV (über 15 cm Kugeldurchmesser oder Zylinderhöhe) und zwischen 70 und 560 μSv bei mittlerem FoV (10-15 cm).[5]

2008 verglich LOUBELE drei DVT-Geräte ebenfalls vom großen zum kleinen FoV. Die effektive Dosis lag in dieser Studie zwischen 13 und 82 μSv .[74]

ROBERTS hingegen untersuchte 2009 zwar nur einen Volumentomographen, jedoch vom großen bis zum kleinen FoV und kommt auf Dosiswerte von 59 bis 206 μSv . Für das gleiche Gerät ermittelte GRÜNHEID 2012 effektive Dosiswerte von 65 bis 132 μSv .[75]

In einer umfangreichen Studie von 2010 ermittelte PAUWELS die Strahlenbelastung bei vierzehn DVT-Systemen und gab eine Spannweite der effektiven Dosen von 19 bis 368 μSv an. Als durchschnittliche Werte der effektiven Dosis gibt er für große FoV („maxillofaziale Region“) 131 μSv , mittlere FoV („dentoalveoläre Region“) 88 μSv und für kleine FoV („lokalisierte Regionen“) 34 μSv an. Schlussfolgernd verallgemeinerte PAUWELS, dass die effektiven Dosiswerte in einem Bereich von 20 bis 600 μSv rangieren. In der jüngsten Studie ermittelte GRÜNHEID 2012 für das i-CAT (Next Generation) bei mittleren und großen FoV effektive Dosiswerte von 65 bis 70 μSv für normalauflösende (8,9 s Scanzeit) und 128 bis 132 μSv für hochauflösende (17,8 s Scanzeit) DVT-Aufnahmen.[75]

Die Werte der o.g. Autoren sollen einen Eindruck vermitteln, jedoch kann diese Liste mit mehr oder weniger großen Schwankungsbereichen fortgesetzt werden.

Die in dieser Arbeit verwendeten Patientendaten wurden mit Hilfe des i-CAT-Systems (Fa. Imaging Sciences International/Hatfield, USA) erhoben, dessen effektive Strahlendosisbelastung (E_{2007}) in verschiedenen Studien wie folgt ermittelt worden ist (in Klammer steht das jeweils benutzte Protokoll):

LUDLOW führt für das i-CAT-Gerät eine effektive Strahlenbelastung von 74 bis 235 μSv („13 x 17 cm“ bis „22 x 16 cm“) an. LOUBELE gibt für das i-CAT als kleinste Dosis 34 μSv („Mandibula 20 Sek.“) und als größte effektive Dosis 82 μSv („Extended FoV 40 Sek.“) an. Die Studie bescheinigt dem i-CAT außerdem die beste Bildqualität in Bezug zur Strahlenbelastung. ROBERTS untersuchte ausschließlich das i-CAT-System und stellt im Minimum eine Strahlenbelastung von 59 μSv („Maxilla 6 cm“) und im Maximum von 206 μSv („Full FoV“) fest. PAUWELS ermittelte eine effektive Dosis von 45 bis 83 μSv („16 x 6 cm“ bis „16 x 13 cm“). In der jüngsten Studie ermittelte GRÜNHEID 2012 für das i-CAT-System bei mittleren und großen FoV effektive Dosiswerte von 65 bis 70 μSv für normalauflösende („8,9 s Scanzeit“) und 128 bis 132 μSv für hochauflösende („17,8 s Scanzeit“) DVT-Aufnahmen.[75]

1.3.2 Abhängigkeit der Strahlungsbelastung vom FoV

Je größer das FoV, desto größer ist das Untersuchungsareal, welches vom Strahlenkegel erfasst wird. Daher liegt der physikalische Schluss nahe, dass eine Vergrößerung des FoV mit einem Anstieg der effektiven Strahlendosisbelastung einhergeht. Dieser Sachverhalt wird von PAUWELS untermauert, indem er einen Anstieg der effektiven Strahlenbelastung im Mittel über 3 unterschiedlich große FoV-Gruppen (small, medium, large) wie oben aufgeführt nachweist.

Allerdings variiert die effektive Strahlenbelastung der DVT-Geräte beträchtlich nicht nur in Abhängigkeit der Größe und Geometrie des Abbildungsvolumens (FoV) sowie der gewählten Einstellungen (Protokolle), sondern auch in Abhängigkeit zum untersuchten anatomischen Areal und zum Gerät an sich.[76] Unter diesen Gesichtspunkten muss die Bedeutung des FoV für den Beitrag zur effektiven Strahlendosisbelastung differenziert betrachtet werden. Folgende Studien betonen, dass die bloße Behauptung „größeres FoV = höhere Strahlenbelastung“ in der Praxis so nicht getragen werden kann:

LOUBELE hat bei der Untersuchung der effektiven Strahlenbelastung des NewTom 3G feststellen können, dass eine Aufnahme mit dem kleinsten wählbaren FoV („6 inch Protokoll“) in der größten effektiven Dosis von 57 μSv resultierte, während beim größten FoV („12 inch Protokoll“) die geringste Dosis von 30 μSv gemessen wurde. LOUBELE wies zudem auch darauf hin, dass ein großes FoV bei entsprechender Indikation weniger an effektiver Strahlenbelastung erzeugt, als die Kombination vieler kleinerer Abbildungsvolumina, um das gleiche Gebiet zu erfassen. Geräte mit der Option des FoV-Stitchings sind in diesem Fall strahlenhygienisch ungünstiger als Geräte mit großem FoV.[74]

PAUWELS verweist auf seine Ergebnisse, die zeigen, dass allein die Positionierung des FoV einen entscheidenden Einfluss auf die Strahlenbelastung hat. In seinen Untersuchungen verglich er die effektive Strahlendosis des Kodak 9000 3D bei einem FoV von 5 x 3,7 cm. Erfasste er damit den frontalen Oberkiefer, so ermittelte er eine Strahlenbelastung von 19 μSv . Verschober er das gleiche FoV auf die Molarenregion des Unterkiefers, so betrug die effektive Dosis 40 μSv , d.h. etwas mehr als die doppelte Strahlenbelastung. Er führte dies auf eine verstärkte Absorption strahlungsempfindlicher Organe wie Speicheldrüsen, Schilddrüse, Mukosa sowie die oberen Atemwege zurück.[72]

LUDLOW und IVANOVIC zeigten in ihrer Studie von 2008, dass der NewTom 3G im „large FoV-Modus“ und der i-CAT Next Generation im „Portrait-Modus“ (17 x 23cm) mit 68 und 74 μSv bei großem FoV eine vielfach geringere Strahlenbelastung hatten als der CB Mercuray im „Maxillary“-Modus und der ProMax 3D im „large Adult“-Modus (8 x 8 cm) mit 407 und 652 μSv bei kleinem FoV.[5]

LUDLOW erklärt dieses Phänomen wie folgt: Mit zunehmender FoV-Größe steigt bei Miterfassung des roten Knochenmarks, der Speicheldrüsen sowie des Gehirngewebes der Beitrag zur Gesamtdosis proportional an.

Anders verhält es sich bei den Speicheldrüsen und dem umgebenden Gewebe. Bei diesen Strukturen steigt der Beitrag zur Strahlenbelastung proportional mit kleiner werdendem FoV an. Er schlussfolgert daher: Wenn strahlensensible Gewebe weiträumig verteilt sind bzw. sich zunehmend peripher vom Zentrum des FoV entfernt befinden, kann man der FoV-Größe und ihrer Dosisbelastung einen direkten proportionalen Zusammenhang zuschreiben.

Auf der anderen Seite sind Speicheldrüsen und Mundschleimhaut als strahlensensible Organe wiederum innerhalb des dento-alveolären Komplexes lokalisiert und steuern somit einen Großteil zu Gesamtdosisbelastung bei, selbst wenn das FoV kleingehalten wird.

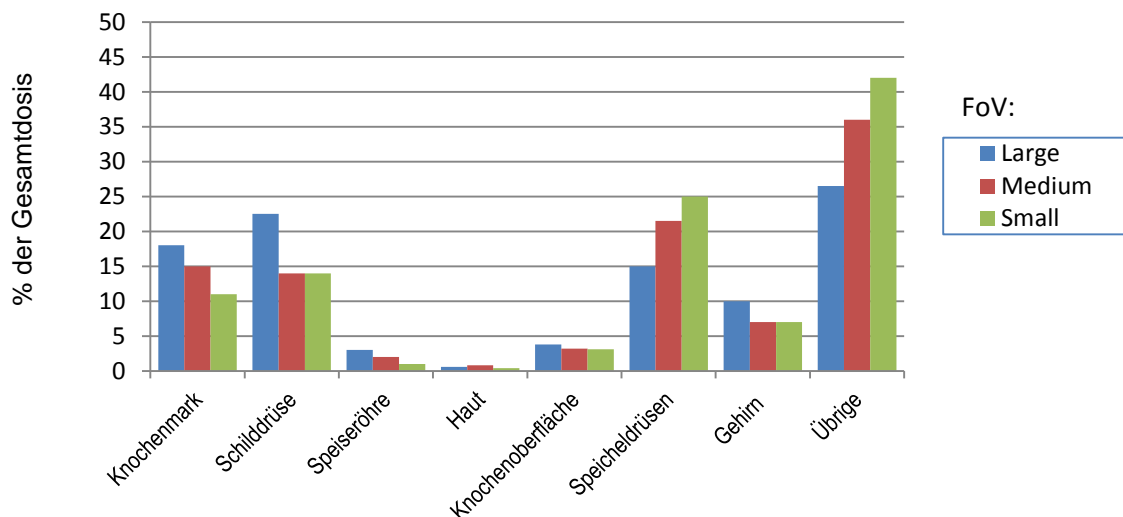


Abb. 6 2007 ICRP - W_T Effektive Dosis nach Organgewichtung und FoV [77]

Zusammenfassend lässt sich festhalten, dass die genaue Abschätzung der tatsächlichen Strahlenbelastung kompliziert ist, da sich Testbedingungen und technische Parameter der Geräte stark voneinander unterscheiden. Wie ersichtlich, stellt das FoV keinesfalls das alleinige, sondern vielmehr *ein* Kriterium zum Beitrag der effektiven Strahlenbelastung dar. Die Strahlenbelastung wird beeinflusst aus der Kombination von [75]:

- Röhrenspannung, -stromstärke
- effektiver Expositionszeit
- Lage der Region des Interesses (RoI)
- Field of View (sowie Kollimation)
- Schutzmaßnahmen gegen Streustrahlung

Alle genannten Autoren sind sich einig darüber, dass bei jeder DVT-Aufnahme stets das ALARA-Prinzip eingehalten werden muss. Gemäß des ALARA-Prinzips (As Low As Reasonably Achievable) ist bei jeder strahlenbelastenden Untersuchung die Methode zu wählen, die bei ausreichender diagnostischer Sicherheit die geringste Belastung für den Patienten bietet. Dieser Grundsatz ist auch in den EURATOM-Richtlinien festgelegt, die in Deutschland in der Röntgenverordnung umgesetzt sind.[78]

1.3.3 Strahlenbelastung der DVT im Vergleich zur CT

Die von MOZZO und PROCACCI 1998 erstmals in der Zahnmedizin eingeführte digitale Volumentomografie stellt ein Verfahren dar, welches die Vorzüge der CT in Bezug auf die Bildgebung bei einer gleichzeitig geringeren Strahlenbelastung für den Patienten verspricht. Dieser Sachverhalt gilt heute laut ROBERTS als unbestritten: [79] Im Vergleich mit herkömmlichen Computertomographen kommt die DVT-Technologie mit einer deutlich geringeren effektiven Strahlendosisbelastung für den Patienten aus.[5, 74, 80–83]

LUDLOW (2006) beschreibt in seiner Arbeit ein Verhältnis zwischen OPG:DVT:CT von 1:10:100.[84] 2008 beziffern LUDLOW und IVANOVIC die effektive Strahlendosis beim DVT 1,5- bis 12,3-fach geringer als beim CT, wobei ein bis zu 15-facher Unterschied in der effektiven Strahlenbelastung zwischen den verschiedenen Geräten besteht.[5] Für moderne Mehrschicht-Computertomographen gibt LOUBELE effektive Dosiswerte von 474 bis 1160 μSv an und für digitale Volumentomographen 13 bis 82 μSv .[74]

1.3.4 Strahlenbelastung der DVT im Vergleich zu zweidimensionalen Verfahren

Zwar liegt die DVT mit ihrer effektiven Dosis im Vergleich weit unterhalb derjenigen der CT, aber laut SCHULZE über den konventionellen zweidimensionalen Aufnahmen (PSA, FRS, Einzelbilder).[85] Auch PAUWELS schließt sich der Behauptung an, die DVT stehe in Bezug zur Strahlendosis zwischen CT und herkömmlichen zahnmedizinischen Röntgenaufnahmen, aber weist daraufhin, dass es keinen einzelnen Vergleichswert für die DVT gibt (Tabelle 1).[72] Die verglichenen Dosiswerte weisen immer eine erhebliche Spannweite auf, die den Vergleich erschwert, wie vorangegangen beschrieben wurde. FREDERIKSEN und LUDLOW schreiben der DVT-Aufnahme eine 3- bis 7-fach höhere effektive Dosis zu als einer Panoramaschichtaufnahme.[83, 84]

SILVA betrachtet den Vergleich nicht theoretisch isoliert, sondern argumentiert praktisch: Viele Patienten benötigen beispielsweise im Rahmen einer kieferorthopädischen Behandlung eine Reihe von Fernröntgenseitenbildern, Einzelbildern der Front, Ausbiss- und Bissflügel-aufnahmen. Unter der Annahme, dass diese Untersuchungen, wie von GIBBS [86] untersucht, sich in ihrer effektiven Dosis in einem Bereich von 13 bis 100 μSv bewegen, so ist diese Dosis auf gleicher Höhe oder sogar noch höher anzusiedeln wie bei der DVT, nur ohne dreidimensionale Diagnostikmöglichkeiten.[81]

Tabelle 1: Effektive Dosis konventioneller Röntgenaufnahmen in μSv nach ICRP 2007 [87], PSP = Speicherfolien (photo-stimulable phosphor storage), CCD = elektronischer Detektor (charge couple device)

Aufnahmeart	Effektive Dosis (μSv)
Intraoralaufnahmestatus	
18-Bilder-Status m. F-Klasse-Filmen oder PSP und rechteckiger Kollimation	34,9
4 Bissflügel-Bilder mit F-Klasse-Filmen oder PSP und rechteckiger Kollimation	5,0
18-Bilder-Status mit F-Klasse-Filmen oder PSP und runder Kollimation	170,7
Digitale Panoramaschichtaufnahme	
Orthophos XG (Sirona, Bensheim, Deutschland) mit CCD	14,2
ProMax (Planmeca, Helsinki, Finnland) mit CCD	24,3
Fernröntgenseitenbild	
Posterior-Anterior Aufnahme mit PSP	5,1
Laterale Aufnahme mit PSP	5,6

1.3.5 Kosten-Nutzen-Effekt

Für therapeutische und diagnostische Interventionen gilt gleichermaßen, dass ihr Nutzen sowohl für das Individuum als auch die Gesellschaft auf verschiedenen Ebenen bewertet werden muss. FRYBACK UND THORNBURY schlugen sechs Bewertungsebenen vor: Die technische Machbarkeit, die diagnostische Genauigkeit, den Einfluss auf die klinische Entscheidungsfindung, den therapeutischen Wirkungsgrad, das Outcome (Änderungen der Lebensqualität) und den Gewinn für die Gesellschaft („Cost-benefit, Cost-effectiveness, Cost-utility“).[88] An dieser Stelle soll kurz auf den letzten Punkt, den Kosten-Nutzen-Wert, eingegangen werden.

Der Informationsgehalt einer DVT-Aufnahme steigt proportional mit zunehmendem FoV an, da mehr Strukturen in einem größeren Abbildungsvolumen erfasst und auf Haupt- und Nebenbefunde hin untersucht werden können. Damit vergrößert sich bei steigendem Abbildungsvolumen auch der Kosten-Nutzen-Effekt für den Patienten bzw. dessen Kostenträger, sofern eine Einsparung der Strahlenbelastung unter den in Kapitel 1.3.2 beschriebenen Aspekten gegeben ist.

Tabelle 2: Exemplarische Darstellung des Informationsgehaltes (cm³) bei zylindrischem Volumen in Abhängigkeit zu den Kosten: Die größten Kosten pro cm³ entstehen beim FoV von 3 x 4 cm, wobei der größte Kosten-Nutzen-Effekt beim zurzeit verfügbaren FoV von 26 x 23 cm erreicht wird.

FoV (HxD) in cm	Zylinder- volumen in cm ³	Kosten pro cm ³ Volumen*	FoV (HxD) in cm	Zylinder- volumen in cm ³	Kosten pro cm ³ Volumen*
3x4	37,70	6,80	8x14	1231,50	0,21
4x5	78,54	3,27	9x15	1590,43	0,16
5x5	98,17	2,61	9x16	1809,56	0,14
8x4	100,53	2,55	15x15	2650,72	0,10
8x5	157,08	1,63	12x17	2723,76	0,09
6x6	169,65	1,51	13x17	2950,74	0,09
5x8	251,33	1,02	16x18	4071,50	0,06
6x8	301,59	0,85	14x21	4849,05	0,05
7x8	351,86	0,73	17x20	5340,71	0,05
8x8	402,12	0,64	18x20	5654,87	0,05
8x9	508,94	0,50	19x20	5969,03	0,04
8x10	628,32	0,41	18x21	6234,49	0,04
7x12	791,68	0,32	14x24	6333,45	0,04
8x12	904,78	0,28	17x23	7063,09	0,04
10x11	950,33	0,27	19x24	8595,40	0,03
7x14	1077,57	0,24	26x23	10802,37	0,02

* Für den Patienten bzw. dessen Kostenträger ergibt sich nach derzeitigem Stand für eine DVT-Aufnahme eine finanzielle Aufwendung von 256,46 Euro, welche die Berechnungsgrundlage für die Kosten pro cm³ darstellt.[89, 90]

1.4 Field of View

1.4.1 Definition

Mit dem Sichtfeld, Field of View (FoV) oder auch Abbildungsvolumen, wird die räumliche Größe des rekonstruierten Volumens bezeichnet.[91] Davon abzugrenzen ist die abzubildende Region von Interesse (Region of Interest, RoI), die sich idealerweise innerhalb des FoV befindet. Die Region von Interesse entspricht dabei demjenigen anatomischen Part, das der befundene Arzt anhand des Scans beurteilen möchte, während das Sichtfeld die resultierenden geometrischen Maße des Abbildungsvolumens beschreibt.[92] Um Untersuchungen zum Field of View durch die digitale Volumentomographie überhaupt auf sinnvolle Weise anstellen zu können, muss zuvor stets die Region von Interesse festgelegt werden, um die Größe des erforderlichen Sichtfeldes zu bestimmen.

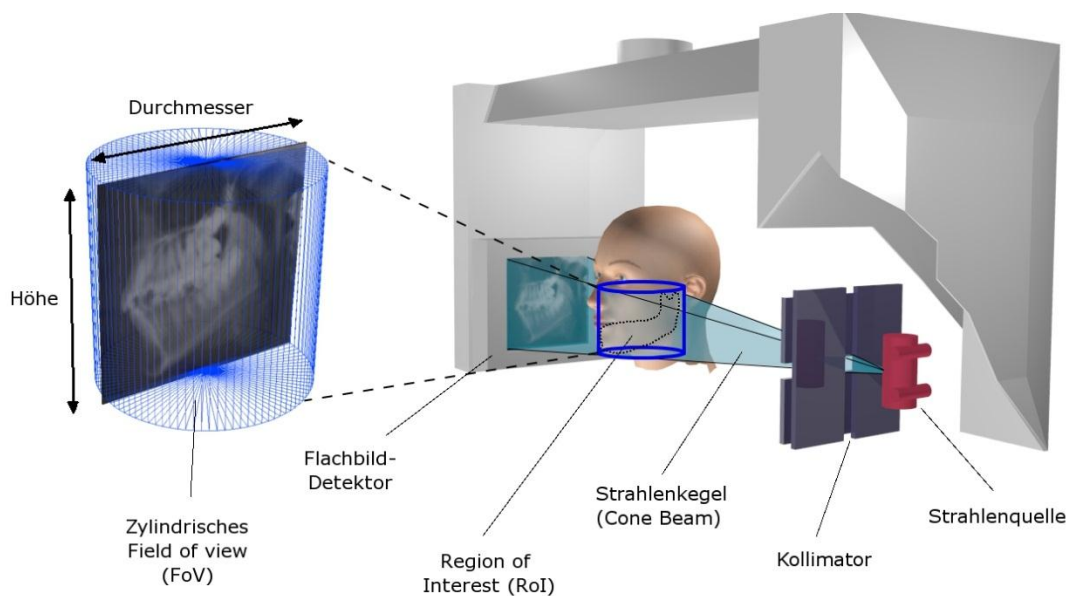


Abb. 7 Schematische Darstellung des Field of View und der Region of Interest anhand eines DVT-Gerätes mit zylindrischem Abbildungsvolumen

Die Dimensionen des FoV hängen in erster Linie von folgenden Faktoren ab [7]:

1. Detektorgröße und -form
2. Möglichkeit einer Kollimation der Strahlen sowie
3. Projektionsgeometrie.

Zur Detektorgröße und -form:

Geräte mit Flachbilddetektoren beschreiben ein zylindrisches Volumen mit Höhe mal Durchmesser (oder Weite), da eine rechteckige Fluoroskopie auf dem Detektor projiziert wird. Geräte mit Bildverstärker-Technologie beschreiben ein sphärisches FoV mit der Angabe des Durchmessers aufgrund eines runden Projektionsbildes. Neben Millimeter oder Zentimeter als Einheit für das FoV ist die Angabe der Diagonale von Video-Bildröhren sowie Halbleiter-Bildsensoren (CCD und CMOS) in Inch (1 in = 1" = 2,54 cm) vor allem im amerikanischen Sprachraum durchaus üblich.[93]

Zur Kollimation der Strahlen:

Aus Gründen des Strahlenschutzes gilt Einblendung des Nutzstrahlenbündels, d. h. die Eingrenzung des resultierenden FoV auf die interessierende anatomische (Teil-)Region. Für die einzelnen Indikationsbereiche sind entsprechend unterschiedliche FoV-Größen erforderlich. Kollimation bedeutet, dass bei DVT-Geräten mit großvolumigen FoV der Strahlengang über Blendensysteme auf die Region des Interesses reduziert werden kann (siehe Abb. 7). Dies ist aber nicht bei allen Systemen möglich.[94]

Zur Projektionsgeometrie:

Aufgrund der hohen Kosten großflächiger Sensoren wird mit Hilfe unterschiedlicher Projektionsgeometrien eine Erweiterung des FoV angestrebt, ohne dabei die Detektorgröße selbst vergrößern zu müssen. Ein Verfahren zur Expansion des Abbildungsvolumens in der Höhe bis 22 cm wird beispielsweise mit dem i-CAT-DVT-Gerät (Extended Field of View Model, Imaging Sciences International, Hatfield, USA) erreicht, indem die zugehörige Software nach zwei unmittelbar aufeinanderfolgenden Aufnahme-Rotationen beide Abbildungsvolumina zu einem addiert.[7]

Ein verwandtes Prinzip, durch Überlagerung mehrerer kleinerer Volumina ein größeres FoV zu errechnen, ist als sogenanntes Stitching bekannt. Dabei muss aber beachtet werden, dass sich die Einzelvolumina ausreichend überlappen müssen, um eine exakte Berechnung zu gewährleisten. Dadurch steigt die Strahlenbelastung im Vergleich zu einem Gerät mit einem großen FoV. Außerdem ist derzeit die Anwendung der schablonengeführten Implantat-Chirurgie mit solchen gestitchten Aufnahmen von den verschiedenen Herstellern noch nicht ausreichend getestet.[95]

KOPP zeigt jedoch erste Untersuchungen zum Stitching auf. 2010 hat er mit Hilfe des DVT Kodak 9000, das als erstes kommerzielles System über eine Stitching-Software verfügt, die Dimensionstreue, Ungenauigkeiten und den Einfluss von Bewegungen anhand digital zusammengesetzter Volumina untersucht. Dazu wurden in vitro die Abstände von Endo-Instrumenten als Marker in menschlichen Mandibeln real und in gestitchten DVT-Aufnahme gemessen und verglichen. Die Abweichungen betragen in der Vertikalen maximal 1,3 mm und in der Horizontalen 1,7 mm. KOPP kommt zum Schluss, dass das Kodak-Programm die Einzeldatensätze selbst bei groben Positionswechseln zwischen den Aufnahmen dimensionsstabil zusammensetzt und die Stitching-Software somit ein sehr nützliches und exaktes Hilfsmittel zur Vergrößerung des FoV darstellt.

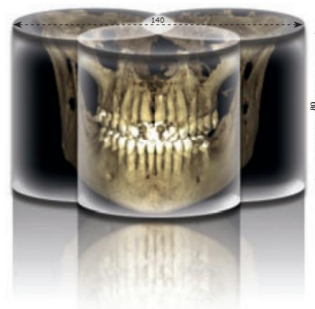

Abb. 8 Zusammengesetztes („stitched“) Volumen, Planmeca Promax 3D [96]

Eine andere neuartige Herangehensweise (von der Firma Soredex, Finnland), um mit begrenzter Detektorgröße eine Vergrößerung des FoV zu erreichen, besteht darin, die Rotation des Scanners zur Extension des FoV in der Horizontalen exzentrisch erfolgen zu lassen.[8] Das nachfolgende Schema soll die Funktionsweise verdeutlichen:

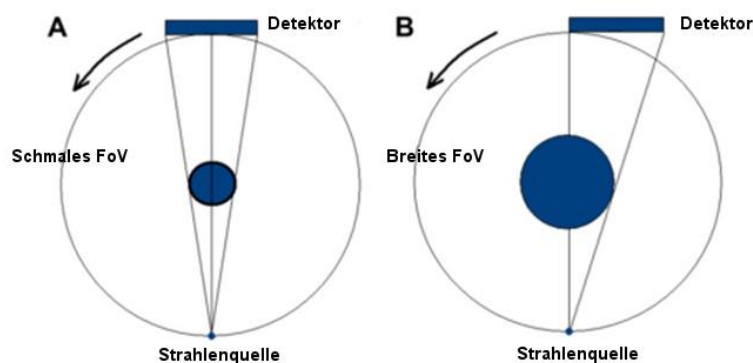


Abb. 9 Methode zur Erfassung eines erweiterten FoV über einen Flachbilddetektor:
 (A) Herkömmliche Projektionsgeometrie - der Zentralstrahl durchläuft das Untersuchungsobjekt in der Mitte und trifft den Detektor im Zentrum.
 (B) Alternative Methode, bei der der Flachbilddetektor samt Strahlenbündel nach lateral verschoben werden und bei jeder Projektion die Halbseite des Untersuchungsobjektes erfasst wird [7]

1.4.2 Marktübersicht der DVT-Systeme und FoV

Die nachfolgende Auflistung (Tabelle 3) stellt eine Übersicht aktuell vertriebener DVT-Geräte mit ihrem FoV dar. Sie basiert auf einer Internetrecherche, wobei die Sekundärquellen zur Erwähnung des Geräte-Modells innerhalb der Tabelle führten und die Angaben über das FoV dem jeweiligen Hersteller, der Primärquelle, entnommen wurden. Dabei wurden alle derzeit verfügbaren Modelle unabhängig vom Vertriebsradius berücksichtigt. Geräte, die zurzeit vom Hersteller nicht mehr auf der Internetpräsenz erwähnt werden, sind nicht aufgeführt. Sind seitens des Herstellers FoV-Einstellungen im Sinne der Kollimation über die Geräteeinstellungen zu wählen und diese in den Quellen explizit aufgelistet, so fanden sie in einer gesonderten Tabelle im Anhang Beachtung. Ihre Verteilung ist der Abbildung 11 zu entnehmen. Einige Geräte bieten ein durch Stitching vergrößertes FoV an, welches durch Fußnoten ergänzt wurde.

Der Griff zu kommerziellen Informationsquellen ist notwendig, um dem Leser trotz begrenzter wissenschaftlicher Literatur zum Thema „Field of View“ dennoch einen Eindruck und Überblick zu verschaffen. Anhand nachfolgender Seiten soll verdeutlicht werden:

1. Welche FoV zurzeit erreichbar sind (Tabelle 3 und 4),
2. In welchem Maße sie zwischen den Geräten schwanken (Abb. 10) und
3. Welche FoV am häufigsten vorkommen (Abb. 11 und 12).

Zylindrisch versus sphärisch:

Digitale Volumentomographen unterscheiden sich hinsichtlich ihrer Strahlengeometrie in Geräte mit zylindrischem FoV (pyramidenförmige Strahlenform) und sphärischem FoV (kegelförmiges Strahlenbündel). In der folgenden Übersicht beträgt das Verhältnis von zylindrischen zu sphärischen FoV-Geräten 51 zu 4, zylindrische FoV stellen eindeutig die Mehrheit dar.

Maximales FoV:

Derzeitige DVT-Geräte weisen einen breiten Schwankungsbereich beim *maximalen* FoV auf. Das größte erreichbare zylindrische FoV beträgt in Höhe und Durchmesser 26 x 23 cm, das kleinste FoV weist 3 x 4 cm auf (Abb. 10). Das am häufigsten vorkommende Maximal-FoV ist 8 x 8 cm, gefolgt von 6 x 8 cm als zweithäufigstes FoV. Auf dem dritten Rang stehen 12 x 17 cm, 5 x 5 cm, 5 x 8 cm und 7 x 8 cm. 22 von 51 Geräten weisen ein maximales FoV auf, dessen Kombination nur ein einziges Mal vorkommt. Bei den 4 Systemen mit sphärischem FoV weisen 3 ein maximales FoV von 15 cm Kugeldurchmesser auf, nur ein Gerät zeigt einen FoV-Durchmesser von 20 cm.

Kollimation:

Betrachtet man die *möglichen* zylindrischen FoV-Einstellungen (Kollimationen), die seitens der Hersteller als vorkonfigurierte Protokolle wählbar sind (Tabelle im Anhang), so zeigt sich als häufigste Kombination 5 x 5 cm, als zweithäufigste Option 8 x 8 cm und auf dem dritten Platz die Kombinationen 5 x 8 cm und 6 x 6 cm. Rund 37% (58/158) der wählbaren Einstellungen kommen nur ein oder zweimal vor (Abb.11). Sowohl bei den *maximalen* FoV als auch bei den *einstellbaren* FoV ist ersichtlich, dass eine Symmetrie von Höhe und Durchmesserwerten (z.B. 5 x 5 cm und 8 x 8 cm) gehäuft vorkommt.

Tabelle 3: Übersicht aktueller DVT-Modelle mit maximalem zylindrischem FoV - sobald sich zwei baugleiche Geräte in der Sensorgröße und damit im maximalen FoV unterscheiden, werden beide separat als ein Modell aufgeführt, Zeilen sind nach Hersteller alphabetisch sortiert

Handelsname	Hersteller	Maximales FoV H x D in cm	Primär- quelle	Sekundär- quellen
Iluma DVT LFoV	3M Imtec	14,2 x 21,1	[97]	[98] [99] [100] [101]
Iluma DVT SFoV	3M Imtec	9,6 x 10,8	[97]	[98] [99] [100] [101]
WhiteFox	Acteon	17 x 20	[102]	[98] [99] [103]
Art 3D	Ajat	5 x 5	[104]	[100]
Alioth	Asahi Roentgen	7,1 x 7,9	[105]	
Alphard-3030	Asahi Roentgen	17,9 x 20	[105]	[98]
Alphard-2520	Asahi Roentgen	11,9 x 16,9	[105]	
AUGE ZIO	Asahi Roentgen	8 x 10,4	[105]	[98] [100]
KODAK 9000 3D *1	Carestream Dental	3,7 x 7,5	[106]	[98] [99] [103] [100] [101]
KODAK 9500 DVT (Medium-Field)	Carestream Dental	9 x 15	[107]	[98] [99] [103] [100] [101]
KODAK 9500 DVT (Large-Field)	Carestream Dental	18,4 x 20,6	[107]	[98] [99] [103] [100] [101]
CS 9300	Carestream Dental	13,5 x 17	[106]	[98] [99] [103]
ORION RCB-888-3 *2	Edlen Imaging	5 x 5	[108]	[98] [100]
Gendex GXCB 500 (HD)	Gendex Dental Systems	8 x 14	[109]	[98] [99] [103] [100] [101]
Gendex GXDP-700 S	Gendex Dental Systems	6,1 x 7,8	[109]	[98]
i-CAT Next Generation (Platinum)	Imaging Sciences International	17 x 23	[110]	[98] [100]
i-CAT Precise	Imaging Sciences International	8 x 14	[110]	[98]
Orthopantomograph OP300	Instrumentarium Dental	6 x 8	[111]	[98] [100]
3D Accuitomo	J. Morita	3 x 4	[112]	[98] [100]
3D Accuitomo FPD	J. Morita	6 x 6	[112]	[98] [100]
3D Accuitomo 80	J. Morita	8 x 8	[113]	[98] [100]
3D Accuitomo 170	J. Morita	12 x 17	[113]	[98] [99] [103] [100] [101]
Veraviewepocs 3D R100	J. Morita	8 x 10	[113]	[98]
Veraviewepocs 3D	J. Morita	8 x 8	[113]	[98] [99] [103] [100]
Veraviewepocs 3De	J. Morita	8 x 4	[113]	[98] [99] [103] [100] [101]
KaVo Pan eXam Plus	KaVo Dental	6,1 x 7,8	[114]	[99] [103]
KaVo 3D eXam	KaVo Dental	17 x 23	[114]	[98] [99] [103] [100] [101]
I-Max Touch 3D	Owandy	8 x 9	[115]	[98] [103]
ProMax 3D *3	Planmeca	8 x 8	[96]	[98] [99] [103] [100] [101]
ProMax 3D Max *9	Planmeca	26 x 23	[96]	[98] [99] [103] [100] [101]
ProMax 3D Mid *4	Planmeca	16 x 16	[96]	[98] [99] [103]

ProMax 3D s *5	Planmeca	8 x 5	[96]	[98][99] [103] [100] [101]
PreXion3D Elite	Prexion	7,5 x 8,1	[116]	[98] [100]
NewTom 5G	QR srl	16 x 18	[117]	[98] [99] [103]
NewTom VGi *6	QR srl	15 x 15	[117]	[98] [99] [103] [100]
ORTHOPHOS XG 3D	Sirona Dental	8 x 8	[118]	[98] [99]
Scanora 3D *7	Soredex	7,5 x 14,5	[119]	[98] [99] [103] [100] [101]
Cranex 3D	Soredex	6,1 x 7,8	[120]	[98][99] [103]
Suni 3D	Suni Medical Imaging	5 x 8	[121]	[98]
PaX Duo 3D 8.5	VATECH/Orangedental	8,5 x 8,5	[122]	[98] [99] [103] [101]
PaX Duo 3D (12)	VATECH/Orangedental	8,5 x 12	[122]	[98] [99] [103] [101]
PaX Reve 3D	VATECH/Orangedental	15 x 15	[122]	[98] [99] [103] [100] [101]
PaX Uni 3D *8	VATECH/Orangedental	5 x 8	[122]	[98] [99] [103] [100] [101]
PaX Flex 3D	VATECH/Orangedental	5 x 8	[122]	[98] [99]
PaX Zenith 3D	VATECH/Orangedental	19 x 24	[122]	[98] [99] [103]
Picasso Trio	VATECH/Orangedental	7 x 12	[123]	[98] [100]
Master 3DS	VATECH/Orangedental	19 x 20	[123]	[98]
PaX-500 ECT	VATECH/Orangedental	5 x 5	[123]	[98] [100]
MiniCAT	Xoran Technologies	12 x 16,5	[124]	[98]
xCAT ENT	Xoran Technologies	14 x 24	[124]	[98]
Finecube XP62	Yoshida	7,5 x 8,1	[125]	[98]

- 1 zusammengesetztes Volumen, sonst 3,7 x 5 cm
 2 ehem. unter Ritter Imaging mit 8,5 x 8,5 cm
 3 zusammengesetztes Volumen 14 x 10,5 x 13,0 cm
 4 zusammengesetztes Volumen, sonst 9 x 16 cm

- 5 zusammengesetztes Volumen 9 x 6 x 13 cm
 6 als NewTom VGi Flex für Transporter [126]
 7 optionales XL FoV: 13 x 14,5 cm
 8 bei Multi-FoV (8,5 x 12 cm) entspricht er PaX Duo 3D 12
 9 zusammengesetztes Volumen, sonst 26 x 16 cm

Tabelle 4: DVT-Geräte auf Basis eines sphärischen FoV mit maximalem Durchmesser

Handelsname	Hersteller	Maximales FoV D in cm	Primärquellen	Sekundärquellen
NewTom 3G	QR srl / Hillus	20	[127] [117]	[98] [100]
GALILEOS Comfort	Sirona Dental	15	[118]	[98] [99] [103] [100] [101]
GALILEOS Compact *10	Sirona Dental	15	[118]	[98] [99] [103] [100] [101]
skyView	MyRay	15	[128]	[98] [103] [100]

- 10 Ellipsoidvolumen: 15 cm Ø x 12 cm Höhe

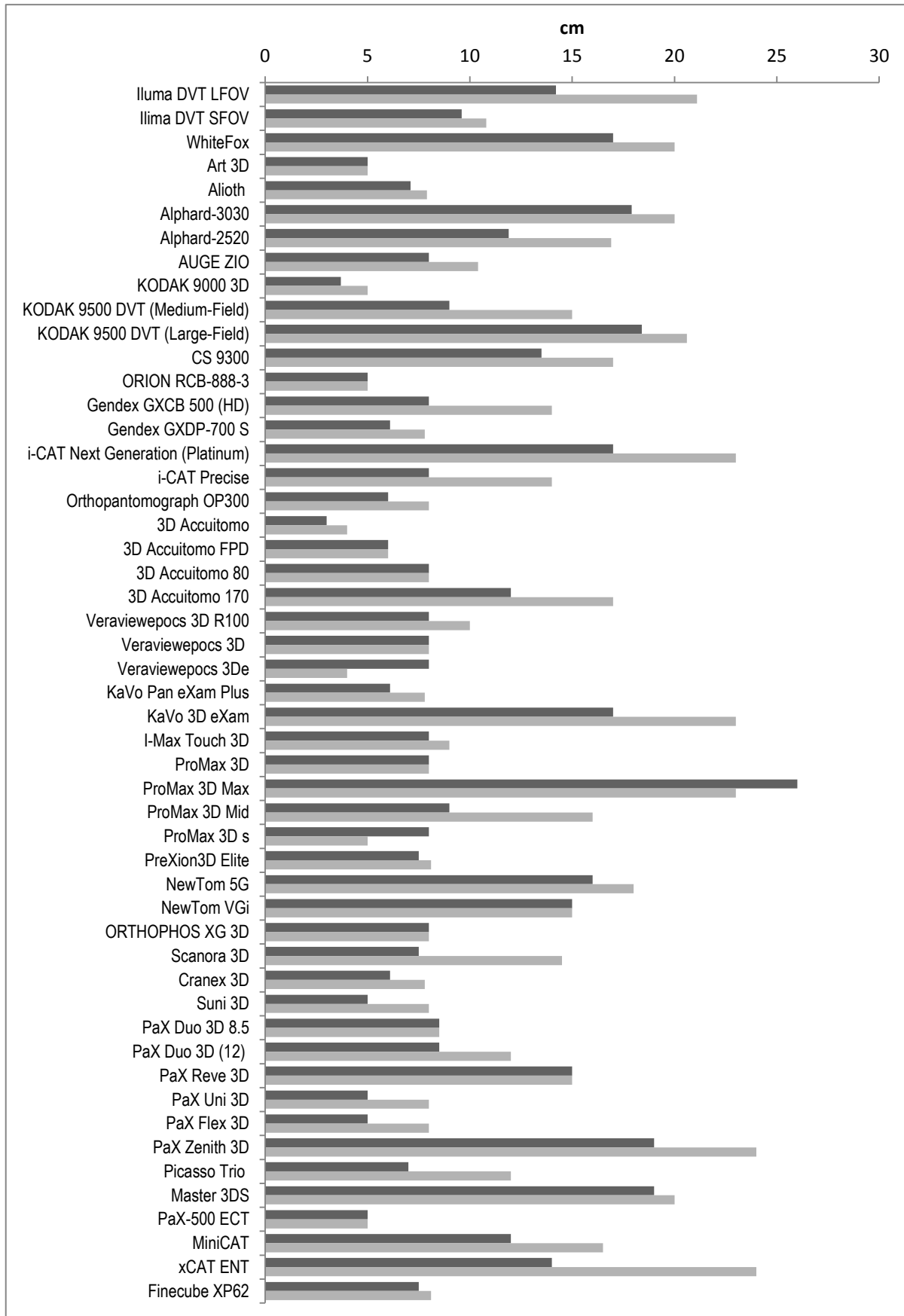
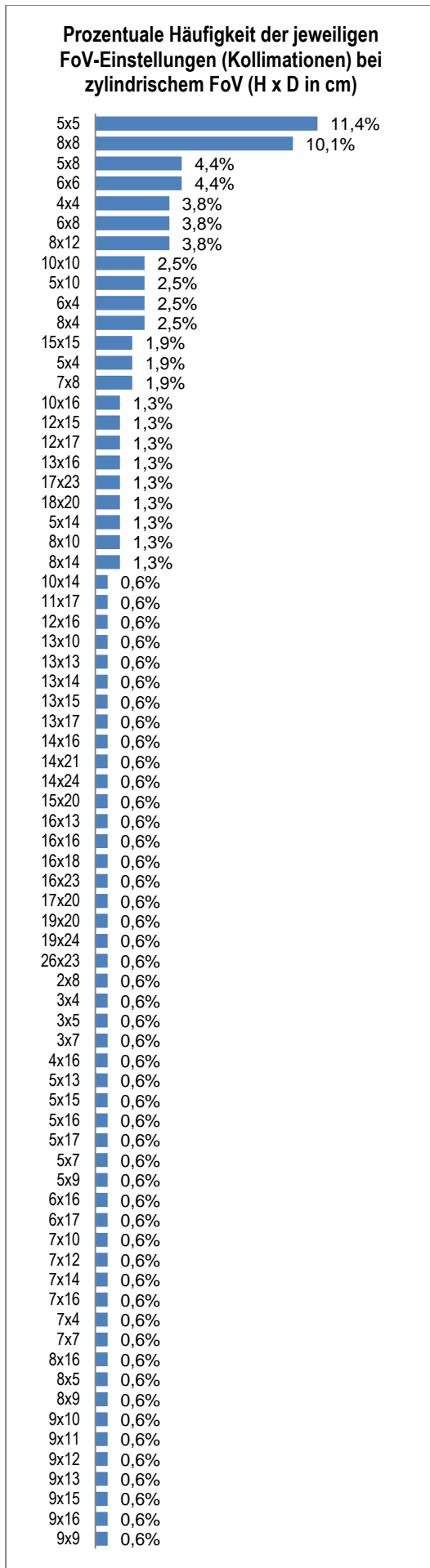
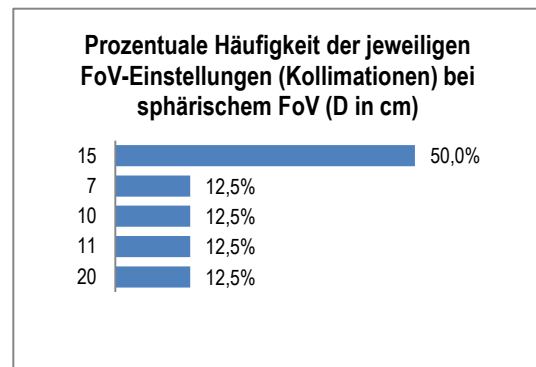


Abb. 10 Darstellung der maximalen zylindrischen FoV verfügbarer DVT-Geräte, Reihenfolge entspricht der Ursprungstabelle, jeweils ein Balkenpaar illustriert Höhe (dunkler Balken) und Durchmesser (heller Balken) des FoV, das größte FoV erreicht der „ProMax 3D“ (26 x 23 cm), das kleinste FoV zeigt der „3D Accuitomo“ (3 x 4 cm).



◀ **Abb. 11** Bei der Mehrzahl der Geräte lassen sich neben dem Maximal-FoV kleinere vorkonfigurierte FoV-Einstellungen wählen (Kollimationen). Deren Häufigkeit wird anhand dieses Balkendiagrammes dargestellt. Die häufigsten FoV-Kombinationen sind 5 x 5 cm und 8 x 8 cm. FoV-Kombinationen, die nur ein- oder zweimal vorkommen stehen unter dem 7 x 8 cm-FoV und machen beinahe 4/5 der gesamten Abbildung aus.



▲ **Abb. 12** Bei den 4 DVT-Geräten mit sphärischem FoV wird deutlich, dass 15 cm Durchmesser als das relevanteste FoV betrachtet wird.

1.4.3 Erforderliches FoV für unterschiedliche Interessensregionen

Wie anfangs beschrieben, verkörpert das FoV die geometrischen Abmessungen, die erforderlich sind, um die Region des Interesses, also das anatomische Areal, welches der behandelnde Arzt befunden möchte, zu erfassen. Ist das FoV zu klein, wird das Areal nicht komplett abgebildet und essentielle Informationen fehlen. Umgekehrt belastet ein zu großes FoV den Patienten mit unnötiger Strahlung. Außerdem muss ein passendes FoV richtig positioniert sein. Die zentrale Frage ist daher, welche FoV-Maße nötig sind, um exakt das Volumen untersuchen zu können, welche bei wiederkehrenden Indikationsstellungen beim DVT über die Wahl der Protokolle bzw. der Kollimation eingestellt werden müssen. In der Literatur und somit gemäß der Aussage einiger Autoren, wird das FoV in drei Kategorien für entsprechend unterschiedlich große anatomische Regionen eingeteilt: Geräte mit kleinem (small), mittlerem (medium) und großem (large) Abbildungsvolumen.

Tabelle 5: Vorherrschende Einteilung der FoV in 3 Kategorien und seitens der Autoren zugeschriebene erfassbare Region

Autor	Small FoV	Medium FoV	Large FoV
LUDLOW 2008 [5]	Höhe (Zylinder) oder Durchmesser (Kugel) bis 10 cm („meist obere u. untere Zahnreihe“)	Höhe (Zylinder) oder Durchmesser (Kugel) 10 bis 15 cm („gesamte Dentition mit Kiefergelenk“)	Höhe (Zylinder) oder Durchmesser (Kugel) über 15 cm („Weichteilprofil v. Nase u. Kinn, maxillofaziale Region“)
HASSAN 2010 [22]	„small fov: 6-in (inch)“	„medium fov: 9-in (inch)“	„large fov: 12-in (inch)“
PAUWELS 2010 [72]	„lokalisierte Regionen“	„dentoalveoläre Region“	„maxillofaziale Region“
RUGANI 2010 [78]	Durchmesser bis 8 cm („einzelne Zähne, Kiefergelenk“)	Durchmesser zwischen 8 und 15 cm („basale Kieferhöhle bis Kinn“)	Durchmesser über 15 cm („Gesichtsschädel“)

Aus der Tabelle wird ersichtlich, dass die Beschreibungen zwischen den Autoren nicht nur differieren, sondern auch sehr vage sind, was die Definitionen der Regionen angeht. Für kieferorthopädische, chirurgische, endodontische, parodontologische, funktionelle und andere zahnärztliche Fragestellungen ist es jedoch notwendig, genauer zu wissen, welche FoV-Einstellungen nötig sind, um beispielsweise den gesamten Schädel, nur die Kiefergelenke, nur die Dentition, nur die Kieferhöhlen, nur die Mandibula und / oder Maxilla (separat oder mit anderen genannten Strukturen) mit der DVT-Aufnahme zu erfassen.

Wenige Autoren geben für die Indikationsbereiche verbindliche Empfehlungen an FoV-Größen heraus.[3] Zudem muss erwähnt werden, dass viele Hersteller ihrerseits FoV-Normen für bestimmte anatomische Strukturen bzw. Indikationen angeben. In *keinem* einzigen Fall wurden Untersuchungsquellen für diese Empfehlung genannt oder angedeutet. Darüber hinaus enthalten viele DVT-Systeme die vom Hersteller bezifferten FoV-Konfigurationen als voreingestellte Protokolle (Kollimationen), um dem Behandler die Wahl zu erleichtern.[5] Sowohl die Eminentz-basierten Empfehlungen als auch die Protokolle der Hersteller haben aus derzeitigem Recherchezustand eines gemeinsam: Sie fußen auf keinerlei wissenschaftlicher Untersuchung.

Eine intensive Literaturrecherche wurde angestellt, um derartige Studien, welche sich mit Field of View-Größen beschäftigen, auffindig zu machen. Dabei wurden digitale Bibliotheken bzw. Suchmaschinen, insbesondere PubMed (<http://www.ncbi.nlm.nih.gov>), Google Scholar (scholar.google.de) und Mendeley (www.mendeley.com/research-papers) nach entsprechenden Quellen durchsucht. Die Suche brachte nur eine „wissenschaftliche“ Arbeit zu Tage, die sich mit genanntem Problem auseinandersetzt:

RASCH berechnete in ihrer Dissertation von 2009 für die digitale Volumetomographie retrospektiv drei erforderliche Aufnahmevolumina für „kieferorthopädische/kieferchirurgische, oralchirurgische und implantologische/dentale Zwecke“ anhand von 96 Patienten (darunter 11 Kinder und 85 Erwachsene) der Poliklinik für Kieferorthopädie der LMU München. Als Datenquelle dienten ihr digitalisierte Fernröntgenseitenbilder und posterior-anterior-Aufnahmen, welche in einem dreidimensionalen kartesischen Koordinatensystem vermessen wurden. Aus den manuell gesetzten Koordinaten bestimmter „Schlüsselstrukturen“ wurden die minimal notwendigen Kugel- und Zylindervolumina errechnet (Radius wurde in Durchmesser umgerechnet):

- Für die *kieferorthopädisch/kieferchirurgische* relevante Region (vertikal räumlich definiert von Sella bis Menton und horizontal von Basion bis Nasenspitze) gibt RASCH bei Erwachsenen als erforderliches Abbildungsmaß 11,33 x 14,16 cm (Zylinder, H x D) sowie 15,2 cm (Kugeldurchmesser) an.
- Für die *oralchirurgisch* relevante Region (vertikal räumlich definiert vom Apex des letzten Oberkieferzahnes bis Menton und horizontal von distalem Jochbeinende bis Inzisivi) ermittelte sie ein notwendiges Maß von 6,39 x 10,9 cm (Zylinder, H x D) sowie 11,48 cm (Kugeldurchmesser).
- Für *implantologische/dentale* Fragestellungen (vertikal räumlich definiert vom Apex der Oberkieferzähne bis Foramen mentale und horizontal vom distalen Zahn bis Inzisivi) gibt sie bei Erwachsenen als erforderliches Abbildungsmaß 5,14 x 9,34 cm (Zylinder, H x D) sowie 9,88 cm (Kugeldurchmesser) an.

RASCH stellte außerdem fest, dass bei sphärischer Projektionsgeometrie größere Volumina zustande kamen als beim zylindrischen FoV und vermutete daher, dass das zylindrische FoV dem sphärischen strahlenhygienisch überlegen sei.[129]

2 Fragestellung

Die 1997 in die Zahnmedizin eingeführte digitale Volumentomografie hat sich im vergangenen Jahrzehnt rasant entwickelt. Eine dreidimensionale Darstellung von Volumendaten ist heute ein unverzichtbares Hilfsmittel in der klinischen Diagnostik. Das spiegelt sich u.a. in einer Vielzahl von Geräten auf dem Markt wider. Der Behandler wird in diesem Zusammenhang mit zwei grundlegenden Fragen konfrontiert: Zum einen die Entscheidung, wie groß das maximale Field of View (FoV) seines Gerätes sein muss, zum anderen die wiederkehrende Überlegung in der Anwendungsphase, welche individuellen indikationsbezogenen FoV-Konfigurationen er zu wählen hat. Dem gegenüber steht eine kaum zu überblickende Anzahl von verschiedenen, teilweise widersprüchlichen FoV-Empfehlungen der Hersteller. Für ein und dieselbe anatomische Region existieren nicht selten mehrere FoV-Vorschläge. Bisher aber existieren weder ein Goldstandard noch irgendeine evidenzbasierte Grundlage, die das FoV als solches beleuchtet und verbindliche Vorgaben macht, wie groß ein FoV für die zahnärztliche Diagnostik in Abhängigkeit von der Fragestellung sein muss. Untersuchungen zum FoV sind daher dringend notwendig.

Ziel dieser Studie soll es sein, durch Analyse wichtiger schädelbezoglicher Maße zu ergründen, wie viele Patienten mit den am häufigsten empfohlenen FoV-Maßen bei unterschiedlichen Untersuchungsvolumina vollständig erfasst werden können und welche FoV-Maße für unterschiedliche zahnärztliche Fragestellungen tatsächlich erforderlich sind.

Am Ende soll eine Empfehlung ausgesprochen werden, welche FoV-Konfigurationen sich für unterschiedliche anatomische Areale unter Berücksichtigung des Patientengeschlechts und -alters für eine Aufnahme eignen.

Konkret sollen demnach folgende Fragestellungen beantwortet werden:

1. Wie groß sind der absolute und relative Messfehler der Methode?
2. Bei wie vielen Patienten kann die dentale Region mit einem zylindrischen FoV von 5 x 5 cm bzw. 5 x 8 cm vollständig erfasst werden und welche FoV-Größen sind tatsächlich erforderlich?
3. Bei wie vielen Patienten kann dentale Region mit der Kiefergelenksregion mit einem zylindrischen FoV von 8 x 8 cm bzw. 10 x 10 cm vollständig erfasst werden und welche FoV-Größen sind in der Tat erforderlich?
4. Bei wie vielen Patienten kann die dentale Region mit der Kiefergelenksregion und der oberen Halswirbelsäule mit einem zylindrischen FoV von 15 x 15 cm bzw. 17 x 23 cm oder aber einem sphärischen FoV von 15 cm Durchmesser vollständig erfasst werden und welche FoV-Größen sind tatsächlich notwendig?

Dabei sollen folgende spezifischen Hypothesen überprüft werden:

5. Das Ausmaß des erforderlichen FoV ist bei Männern größer als bei Frauen.
6. Je älter der Patient ist, desto größer ist das erforderliche FoV.

3 Material und Methoden

3.1 Allgemeine Methoden

Ziel dieser Studie ist es, die Maße von drei unterschiedlich großen FoV zu bestimmen, welche für zahnmedizinische Zwecke von Bedeutung sind. Voraussetzung zur Beantwortung der Fragestellungen und der Ermittlung der entsprechenden FoV ist die Unterteilung der Schädelanatomie in zahnärztlich relevante Areale.

In der zweidimensionalen Röntgendiagnostik hat sich das Orthopantomogramm (OPG) als Standard für die Untersuchung in allen Altersgruppen und bei allen Fragestellungen in der dentalen und maxillofazialen Röntgendiagnostik etabliert.[130, 131] Damit sind die gesamte Dentition, der Verlauf des Canalis mandibulae, Großteile der Sinus maxillares, der Nasenboden sowie die Kiefergelenksregion darstellbar.[132]

Die Einteilung der in dieser Arbeit untersuchten Regionen orientiert sich am Umfang der dargestellten Strukturen des Orthopantomogrammes.

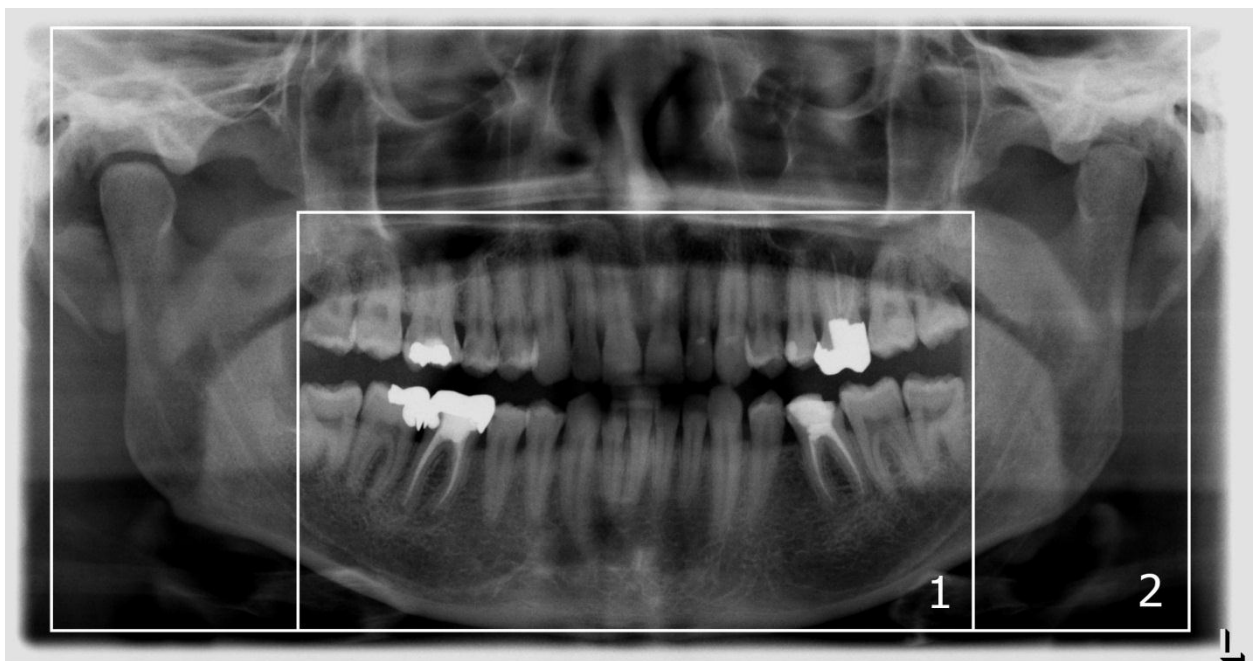


Abb. 13 Orthopantomogramm (OPG) mit Umrandung der Region 1 und 2 (siehe nächste Seite)

In dieser Arbeit wurden folgende drei unterschiedlich große anatomische Areale definiert:

1. Dentale Region (Abb. 13-1, 14-1)

Diese Region umfasst beim Erwachsenen alle Zähne des bleibenden Gebisses. Bei Kindern und Jugendlichen zählen Milchzähne bzw. röntgenologisch sichtbare Keimanlagen der Ersatzzahnleiste dazu. Weiterhin enthält die Region den anterioren Teil des Corpus mandibularis mit dem Nervkanal des Nervus alveolaris inferior bis zum Übergang in den Nervus mentalis am Foramen mentale sowie das Menton.

2. Dentale Region mit Kiefergelenksregion (Abb. 13-2, 14-2)

Dieses Gebiet schließt die dentale Region mit ein und erweitert sich um die Sinus maxillares in ihren gesamten Ausdehnungen, den aufsteigenden Ast des Ramus mandibulae samt Processus muscularis und Processus condylaris, die Fossa articulares mit Tuberculum articulare mit ossärer Decke bis zur mittleren Schädelgrube. Der Meatus acusticus externus wird lateral zur Hälfte eingefasst, da Porion als kranialster Punkt des Meatus acusticus externus das Volumen nach posterior begrenzt.

3. Dentale Region mit Kiefergelenksregion und oberer Halswirbelsäule (Abb. 14-3)

Diese anatomische Region beinhaltet beide vorhergehenden Regionen und erweitert sich lediglich in dorsale Richtung um Teile der oberen Halswirbelsäule zum Zwecke der funktionellen Diagnostik. Neben der dentalen und Kiefergelenks-Region sollen mindestens die oberen beiden Halswirbel, Atlas und Axis komplett eingefasst werden.

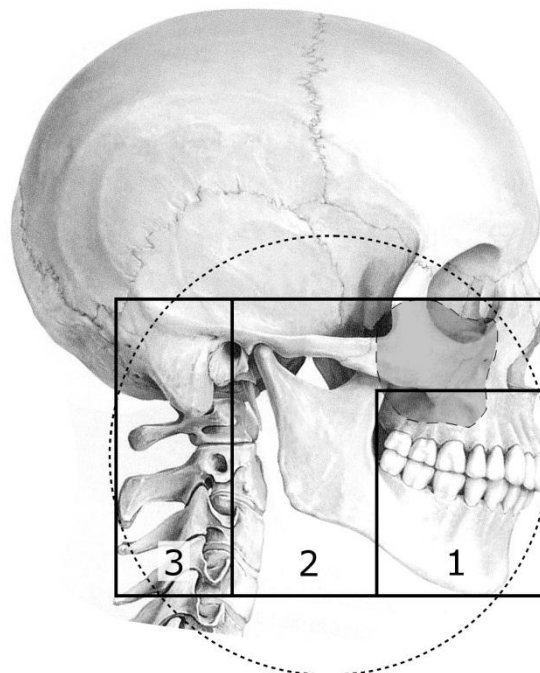


Abb.14 Schematische Darstellung der Regionen aus sagittaler Perspektive; durchgehende Rechtecke deuten das zylindrische, der punktierte Kreis das sphärische FoV an

3.1.1 Patientengut

Eine nötige Voraussetzung zur Durchführung der Studie war eine ausreichende Anzahl an auswertbaren DVT-Datensätzen, um ein fundiertes Ergebnis formulieren zu können.

Die dafür verwendeten Patientendatensätze entstammen der Kieferorthopädischen Praxis „Ihre Kieferorthopäden in Berlin“, Prof. Dr. Axel Bumann, Dr. Kerstin Wiemer & Partner sowie dem 3D-Röntgeninstitut Mesantis® Berlin.

Einschlusskriterien aller DVT-Aufnahmen waren eine vollständig dargestellte dentale Region, die Abbildung der gesamten Kiefergelenksregion sowie des äußeren knöchernen Gehörganges. Die Darbietung der oberen HWS (ausschlaggebend war der komplette Processus spinosus von C2) war nicht immer der Fall, aber wünschenswert.

Insgesamt konnten 1020 Patienten unterschiedlichen Alters vermessen werden, die die Einschlusskriterien erfüllten. Bei über der Hälfte aller Fälle ($n = 548$) war es zusätzlich möglich, mindestens die oberen ersten beiden Halswirbel komplett in die Messungen einzubinden.

Das Durchschnittsalter lag bei 22 Jahren, die Altersuntergrenze lag bei 5, die Obergrenze bei 82 Jahren. Das Patientengut ließ sich in 510 weibliche und 510 männliche Patienten einteilen. Des Weiteren ließen sich die Patienten in folgende 3 Altersbereiche (AB) unterteilen:

- Altersbereich (AB) 1: 5 – 13 Jahre
- Altersbereich (AB) 2: 14 – 18 Jahre
- Altersbereich (AB) 3: 19 – 82 Jahre

Tabelle 6: Übersicht zur Verteilung der Stichproben bzgl. des Geschlechts

Alter	weiblich	männlich	Gesamt
5 – 13 Jahre	200	200	400
14 – 18 Jahre	110	110	220
18 – 82 Jahre	200	200	400
Gesamt	510	510	1020

Betrachtet man die mögliche Anwendung der 1020 Stichproben zur Vermessung der einzelnen Regionen, so ergibt sich folgende Aufteilung:

Tabelle 7: Übersicht zur Verteilung der Stichprobenanwendung bzgl. der untersuchten Region, 548 Patienten von 1020 eigneten sich zusätzlich zur Vermessung der dritten Region

Alter	Dentale Region	Dentale Region mit Kiefergelenksregion	Dentale Region mit Kiefergelenksregion und oberer HWS
5 – 13 Jahre	400	400	275
14 – 18 Jahre	220	220	88
18 – 82 Jahre	400	400	185
Gesamt	1020	1020	548

3.1.2 DVT-Aufnahmen

Die DVT-Aufnahmen der Patienten wurden ursprünglich mit Hilfe des *i-CAT Classic*[®]- und *3D eXam*[®]-Systems angefertigt. 797 Patienten wurden vor einem Übergangszeitraum im März 2010 mittels des *i-CAT Classic*[®] erfasst und 223 Patienten durch das *3D eXam*[®]-System.

Das *3D eXam*[®]-System der Firma KaVo (KaVo Dental GmbH, Biberbach, Deutschland) ist als technische Weiterentwicklung aus dem *i-CAT Classic*[®]-Gerät der Firma Imaging Sciences International (Hatfield, US) hervorgegangen.[133] Sowohl beim *i-CAT Classic*[®]- als auch beim *3D eXam*[®]-System handelt es sich um ein Fächerstrahl-Volumentomographie- und Panorama-röntgensystem für Kopf- und Halsaufnahmen. Beide Geräte bestehen aus dem Volumentomographen und einem Desktopcomputer, mit dem dieser bedient wird. Zum System gehört ein On-Board-Computer, der ähnlich wie ein gewöhnlicher Desktopcomputer hochgefahren wird. Das *i-CAT Classic*[®]- als auch das *3D eXam*[®]-System arbeiten mit einer Röhrenspannung von 120 kVp und einer Stromstärke von 3 - 8 mA.

Das Standard-FoV (Höhe x Durchmesser) beträgt beim *i-CAT Classic*[®]-System 13 x 16 cm, beim *3D eXam*[®]-System 13,50 x 16,50 cm. Mit der Option „Extended Field of View“ beträgt das „erweiterte Sichtfeld“ 22 x 16 cm beim *i-CAT Classic*[®]-System und 17 x 23 cm können beim *3D eXam*[®]-System damit erfasst werden.[134, 135]

In beiden Geräten sitzt der Patient während der Aufnahme. Sein Kopf wird dabei fest zwischen einer Kinnauflage und Hinterkopfstütze stabilisiert. Ein Laserkreuz als Ausrichtungslicht hilft dabei, den Patientenkopf nach Okklusalebene bzw. der Frankfurter Horizontalen zu justieren. Nach Eingabe der Patientendaten erfolgt die Einstellung der Bildaufnahmefaktoren (Format, Scanzeit und Auflösung). Je geringer die Voxelgröße und je länger die Scanzeit, desto besser sind Auflösung und Detailtreue. Allerdings wird bei geringerer Voxelgröße und längerer Scanzeit auch der Datensatz größer, wodurch sich die Rekonstruktionszeit verlängert. Überdies reagiert das System bei Verwendung niedriger Voxel-Werte auch empfindlicher auf Bewegungen des Patienten.[134] Beide Geräte beherrschen den Datenexport im gängigen DICOM 3-Format, so dass die Aufnahmedaten in eine beliebige Planungssoftware von Drittherstellern übertragen und dort weiterverarbeitet werden können. [134, 135]

Tabelle 8: Vergleich der technischen Daten beider Systeme

	i-CAT Classic[®]	3D eXam[®]
Sensortyp	Flachfeld	Flachfeld
Strahlenprofil	Cone-Beam	Cone-Beam
Abmessungen Sensor (Breite x Höhe)	23,8 x 19,2 cm	23,8 x 19,2 cm
Graustufung	12 Bit	14 Bit
Bilderfassung	360° Rotation	360° Rotation
Voxelgrößen	0,4 / 0,3 / 0,25 / 0,2 mm	0,4 / 0,3 / 0,25 / 0,2 / 0,125 mm
Standard-FoV (Höhe x Durchmesser)	13 x 16 cm	13,50 x 16,50 cm („landscape“-Modus)
Erweitertes FoV (Höhe x Durchmesser)	22 x 16 cm	17 x 23 cm („portrait“-Modus)
Bilderfassungsdauer	40 / 20 / 10 Sekunden	26,9 / 8,9 Sekunden
Rekonstruktionszeit	Weniger als 2 Minuten	Weniger als 2 Minuten

3.1.3 DVT-Auswertungssoftware

Die Betrachtung der DVT-Aufnahmen und sämtliche Messungen erfolgten in einem Arbeitsraum von Mesantis[®] Berlin mit dem Programm *InVivoDental*[®] Version 4.0 der Firma Anatomage (San Jose, USA). *InVivoDental*[®] ist eine Planungssoftware, die 3D-Modelle aus DICOM-Datensätzen rekonstruiert und vielfältige Analysen damit ermöglicht. Mindestvoraussetzung für die Software ist ein handelsüblicher PC.[136]

Der Funktionsumfang von *InVivoDental*[®] umfasst: [136]

- Öffnen und Speichern von DICOM-Datensätzen
- Ebenen-Ansichten („*Section view*“)
- Erzeugung von 3D-Modellen mittels „*Volume Rendering*“
- Strecken- und Winkelmessungen
- Bildaufnahmen und Bildexporte
- Volumenmessungen
- Bestimmung von "Landmarks" und deren Koordinatenexport
- Implantat-Planungen
- Knochendichtebestimmung
- Panorama-, Kephalemetrie-, TMJ- bzw. Kiefergelenks-Darstellung
- InVivo Datenkomprimierung
- 3D-Überlagerungen und Spiegelungen

Eine nützliche Eigenschaft von Version 4.0 von *InVivoDental*[®] besteht darin, den Ebenen-übergreifenden Messablauf mit Hilfe der eingezeichneten Messstrecken zu ermöglichen: „Scrollt“ man durch die rekonstruierten Schichtebenen, bleiben die positionierten Messstrecken auf der anfangs abgelegten Ebene eingeblendet. Diese Eigenschaft ist essentiell für den nachfolgend dargestellten Messablauf. In Version 5.2 ist dies nicht mehr möglich.

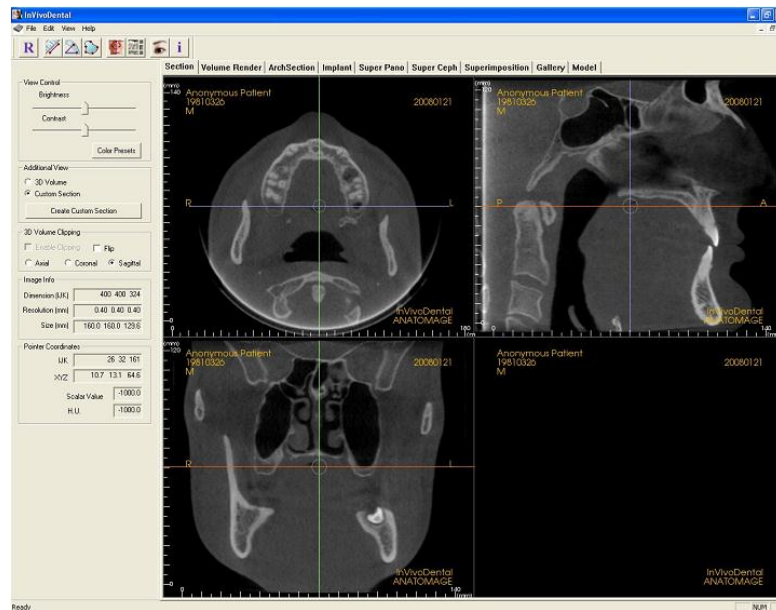


Abb. 15 In der zweidimensionalen Ebenenansicht ("Section View") können axiale, sagittale und koronare (frontale) Schichten einzeln durchlaufen („durchscrollt“) und benutzerdefinierte Ausschnitte ("custom section") dargestellt werden.

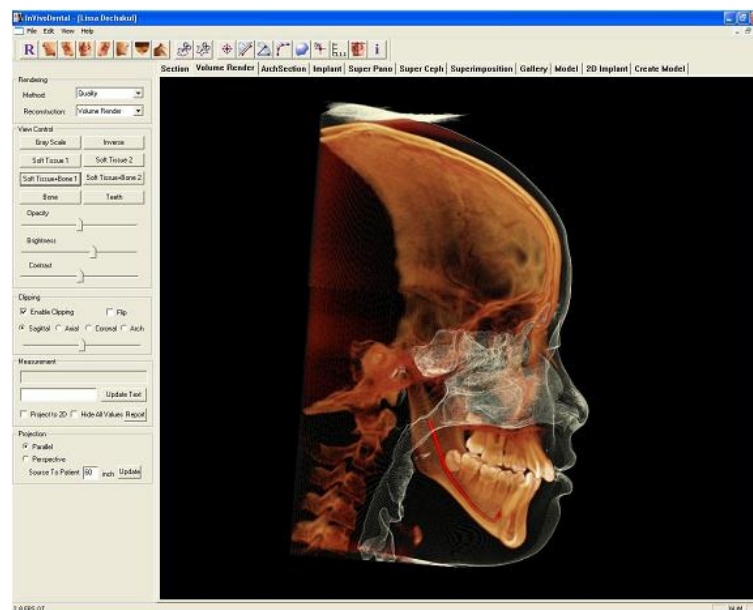


Abb. 16 Die „Volume Render“ Ansicht ermöglicht eine dreidimensionale Darstellung und Drehung der Rekonstruktion im Raum. Hart- und Weichgewebe können einzeln oder transparent-überlagert dargestellt werden, wodurch sich eine ideale Analyse der topographischen Anatomie ergibt. Mit Hilfe eines Schnittwerkzeuges lassen sich markierte Partien zusätzlich ausblenden.

3.2 Spezielle Methoden

Insgesamt wurden bei 1020 Stichproben pro Patient 7 Messstrecken erfasst. Zusätzlich kommen bei 548 Patienten jeweils eine Messstrecke (v_3) sowie 10 Koordinatenpunkte hinzu. Daraus ergibt sich eine Anzahl von 13168 Hauptmesswerten.

Zur Überprüfung der Messgenauigkeit von wiederholten Messwerten wurden am Ende der Hauptmessung Wiederholungsmessungen durchgeführt. Bei 22 Patienten wurden 7 Messstrecken erneut gemessen und zusätzlich eine Messstrecke (v_3) sowie 10 Koordinatenpunkte erfasst, woraus sich 396 Wiederholungsmesswerte ergeben. Die Auswahl der Patienten zur Wiederholungsmessung geschah zufällig.

Die Berechnung der zylindrischen Durchmesser erfolgte mit Hilfe von MS Excel[®] 2010 von Microsoft[®] (Unterschleißheim, Deutschland) die Bestimmung der sphärischen Durchmesser bzw. der Hüllkugel über ein MATLAB-Skript des Unternehmens The MathWorks[®] (Ismaning, Deutschland). Die explorative Datenanalyse der errechneten Ergebnisse wurde mit der Software PASW Statistics 18 (SPSS Inc., Chicago, US) durchgeführt.

3.2.1 Fehlerberechnung

Zur Bewertung der Messgenauigkeit wurden zunächst die Korrelationskoeffizienten *nach Pearson* als Maß für den Grad der Übereinstimmung zwischen Erst- und Wiederholungsmessung bestimmt. Die Abweichung eines aus Messungen gewonnenen Wertes vom wahren Wert der Messgröße wird als Messabweichung (nach DIN 1319-1:1995) bezeichnet.[137] Für diese wurde aus Erst- und Zweitmessung der Betrag der Differenzen herangezogen, um den absoluten und relativen Fehler pro Messstrecke zu bestimmen.

$$\text{Absoluter Fehler: } F = |x_1 - x_2| \quad \text{Relativer Fehler: } f = \frac{F}{x_2} \cdot 100 \%$$

x_1 = Erstmessung

x_2 = Wiederholungs-/Zweitmessung

F = absoluter Fehler, f = relativer Fehler

3.2.2 FoV für die dentale Region

Mit Hilfe folgender Messungen wurde um die Strukturen der unter Punkt 3.1 definierten Regionen ein passgenauer Zylinder berechnet.

Ausrichtung

Um standardisierte Messbedingungen zu schaffen, wurde nach Laden des DICOM-Datensatzes, die 3D-Rekonstruktion bei jedem Patienten in allen drei Ebenen mit Hilfe des Rotationswerkzeuges ausgerichtet, bevor die eigentlichen Messungen begannen. In der „Section“-Ansicht wurden die Frontal- und Axialebene justiert. Zur Ausrichtung diente der Porus acusticus externus wie folgt als Referenzstruktur: In der Frontalebene wurde das Dach des Porus acusticus externus beiderseits waagrecht ausgerichtet, in der Axialebene teilte der violette Cursor den Porus mittig (Abb. 17 links).

Anschließend folgte in der „Volume Render“-Ansicht die Justierung nach der Bezugsebene, der Frankfurter Horizontalen. Die 3D-Rekonstruktion wurde dazu sagittal nach links ausgerichtet und die Axialebene als Hilfslinie eingeblendet mit deren Hilfe sich Porion und der unterste Punkt der Margo orbitalis auf eine Ebene rotieren ließen (Abb. 17 rechts).

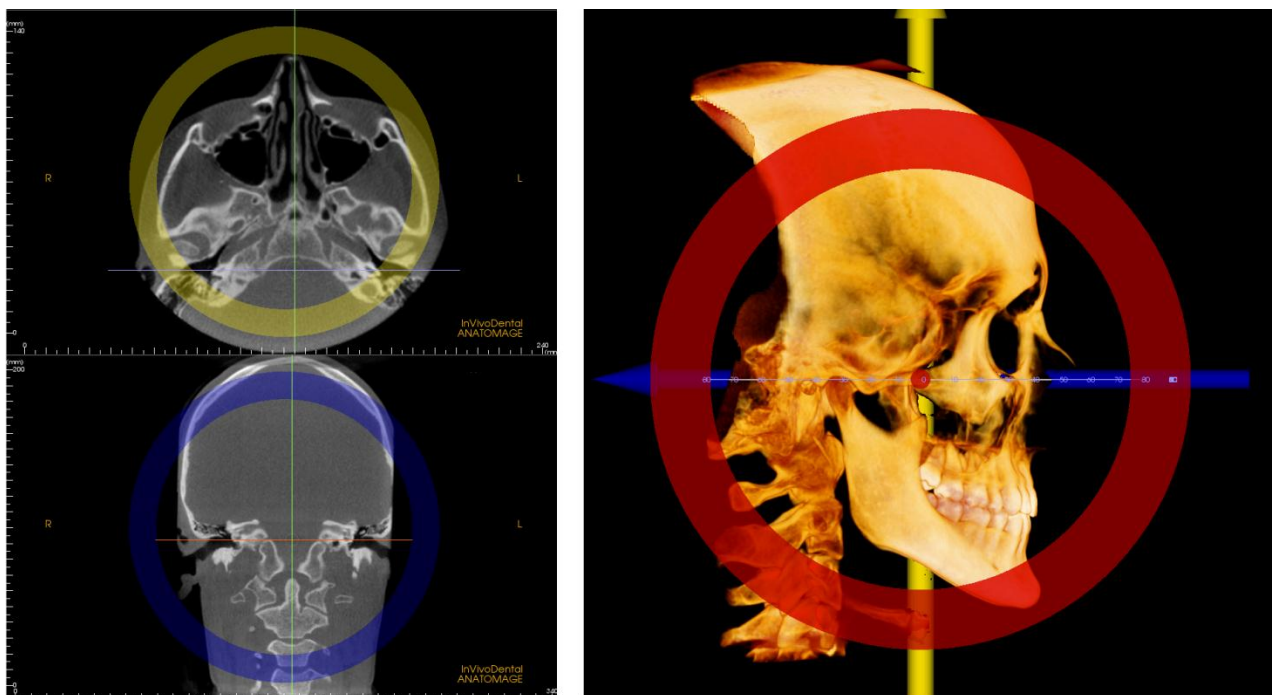


Abb. 17 Ausrichtung aller 3 Ebenen; links im „Section View“, rechts im „Volume Render View“

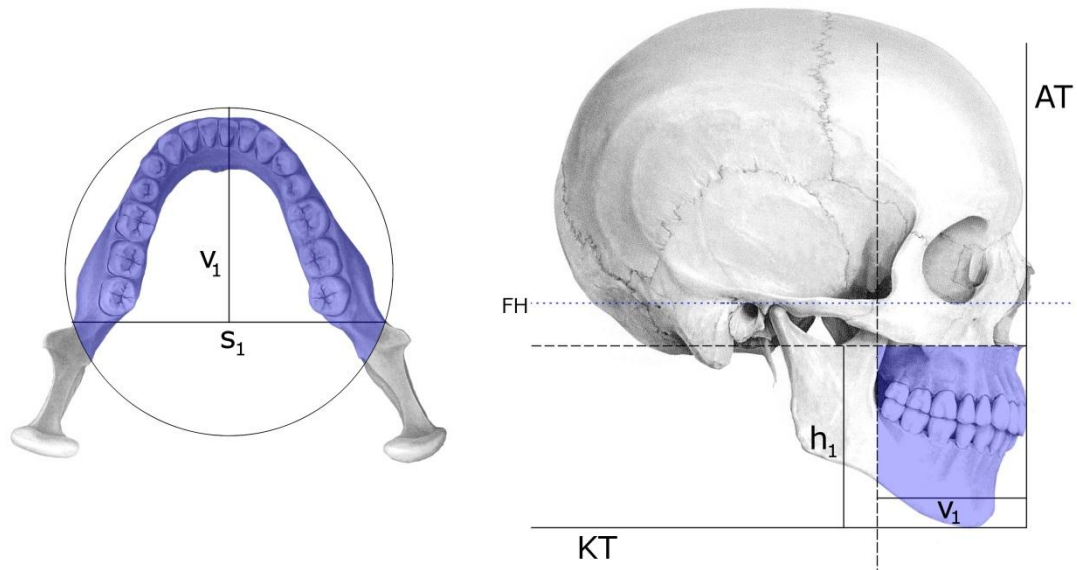


Abb. 18 Schematische Darstellung der Messstrecken der dentalen Region, links der Mantel des FoV-Zylinders als Schnittkreis

Messung

Zu Beginn wurden zwei feste Referenzlinien positioniert, von denen die Messstrecken ausgingen. Sie befanden sich in der Medianebene der Rekonstruktion und waren sowohl in der dentalen als auch in den beiden anderen Regionen von Bedeutung: Zum einen eine Parallele der Bezugsebene, die kaudal den Corpus mandibulae tangierte und als Kaudal-Tangente (KT) bezeichnet wurde. Die zweite Referenzlinie, die Anterior-Tangente (AT), ist ihre Senkrechte und begrenzte sämtliche Regionen nach anterior. Sie berührte den am weitesten anterior stehenden mittleren Ober- bzw. Unterkieferinzisivus. Bewegte man sich aus der Medianebene durch „Scrollen“ heraus, blieben KT und AT als Bezugslinien stets eingeblendet.

Um die Höhe des Zylinders zu messen, wurde eine Parallele zur KT an die kranialste Stelle der maxillären Zahnstrukturen gesetzt: Im bleibenden Gebiss berührte diese Hilfslinie in axialer Ebene die am weitesten nach kranial ragende Wurzelspitze (Abb. 19). Im Milch- und Wechselgebiss kennzeichnete die kranialste Keimanlage die Grenze. Sie wurde in der Sagittalebene eingezeichnet und von ihr der Abstand zur KT bestimmt. Dieser Abstand beider Parallelen entsprach der Höhe h_1 eines gedachten Zylinders für die dentale Region.

Anschließend erfolgte die Messung der Sekanten-Senkrechte v_1 . Dazu wurde in median-sagittaler Rekonstruktion eine Parallele zur AT am distalen Ende der dentalen Region als Hilfslinie eingezeichnet und ihr Abstand zur AT als Sekanten-Senkrechte v_1 gemessen. Die Hilfslinie grenzte dabei an die am weitesten distal liegende Zahnstruktur an: Im bleibenden Gebiss war dies der distale-bukkale Rand des Weisheitszahn. Im Wechsel- und Milchgebiss galt der distale Part der Keimanlage als Begrenzung. War im bleibenden Gebiss kein Weisheitszahn vorhanden, wurde der mesio-distale Durchmesser des letzten Molaren nach distal dazugerechnet, um den Weisheitszahn zu simulieren.

Abschließend wurde die maximale transversale Breite des Ramus mandibulae als Sekante s_1 gemessen. Dazu wurde die Frontalansicht auf Höhe der letzten Hilfslinie gesetzt und die Breite des Ramus mandibulae mit Hilfe der Axial- und Frontalansicht ausgemessen. (Abb. 19-20).

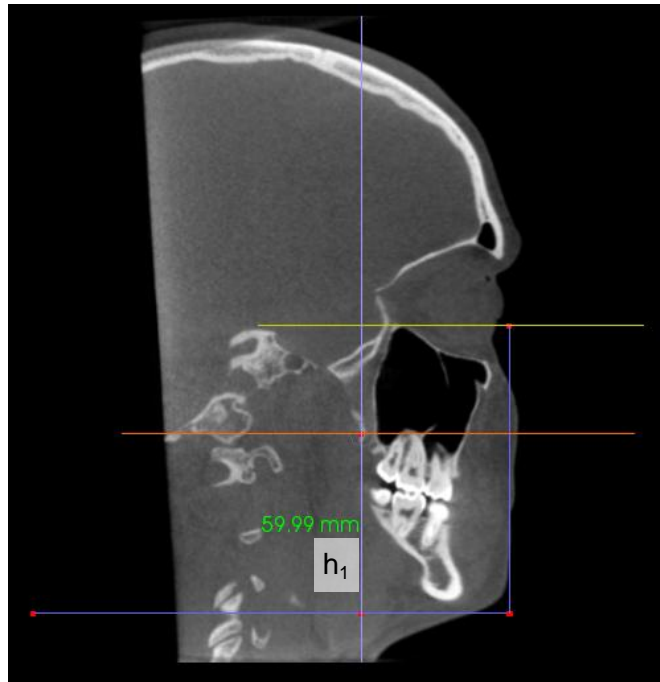


Abb. 19 Sagittalansicht mit Kaudaltangente KT, Anteriotangente AT und Höhe h_1 ; in dieser Ebene eingblendet: die am weitesten nach kranial ragende Wurzelspitze als Begrenzung der Höhe h_1

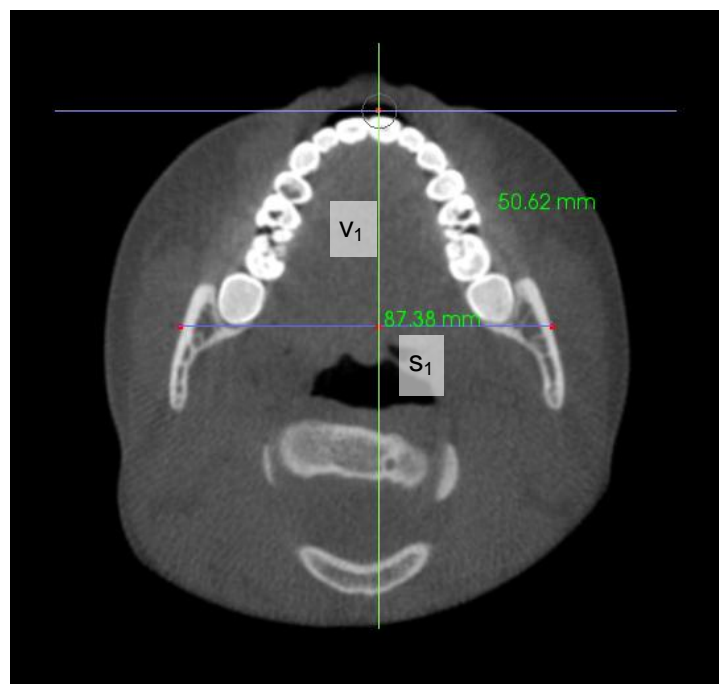


Abb. 20 Axialansicht der Sekanten-Senkrechten v_1 und der Sekanten s_1

Berechnung

Der fehlende Durchmesser des gesuchten Zylinders wurde mit den erhobenen Messstrecken berechnet. Die Deckfläche des Zylinders entspricht einem ebenen Kreis mit dem Radius r sowie dem Mittelpunkt M . Die Sekante als eine Gerade, die einen Kreis in zwei voneinander verschiedenen Punkten schneidet, spannt dabei zum Mittelpunkt zwei achsensymmetrische rechtwinklige Dreiecke auf. Die Hypotenuse, die längste Seite eines rechtwinkligen Dreiecks, entspricht dem Radius des gesuchten Kreises. Die beiden anderen Seiten des Dreiecks ergeben sich zum einen durch Halbierung der Sekante ($1/2 * s_1$), zum anderen durch Subtraktion des Radius von der Sekanten-Senkrechte ($v_1 - r$). Ausgehend vom Satz des Pythagoras, $a^2 + b^2 = c^2$, konnte der Radius r und damit letztlich der Durchmesser d wie folgt errechnet werden:

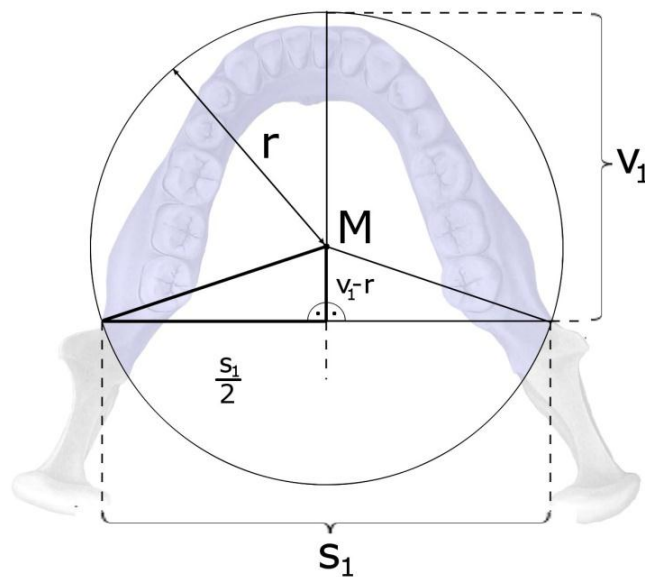


Abb. 21 Berechnungsschema für den Durchmesser der dentalen Region

$$\begin{aligned}
 r^2 &= \left(\frac{s_1}{2}\right)^2 + (v_1 - r)^2 \\
 r^2 &= \frac{s_1^2}{4} + v_1^2 - 2vr + r^2 \\
 2vr &= \frac{s_1^2}{4} + v_1^2 \\
 2vr &= \frac{(s_1^2 + 4v_1^2)}{4} \\
 r &= (s_1^2 + 4v_1^2)/8v_1 \\
 2r &= d
 \end{aligned}$$

Die Eingabe der gemessenen Streckenwerte und die Berechnung des entsprechenden Durchmessers erfolgten unmittelbar nach der Messung im Programm MS Excel® 2010.

3.2.3 FoV für die dentale Region mit Kiefergelenk

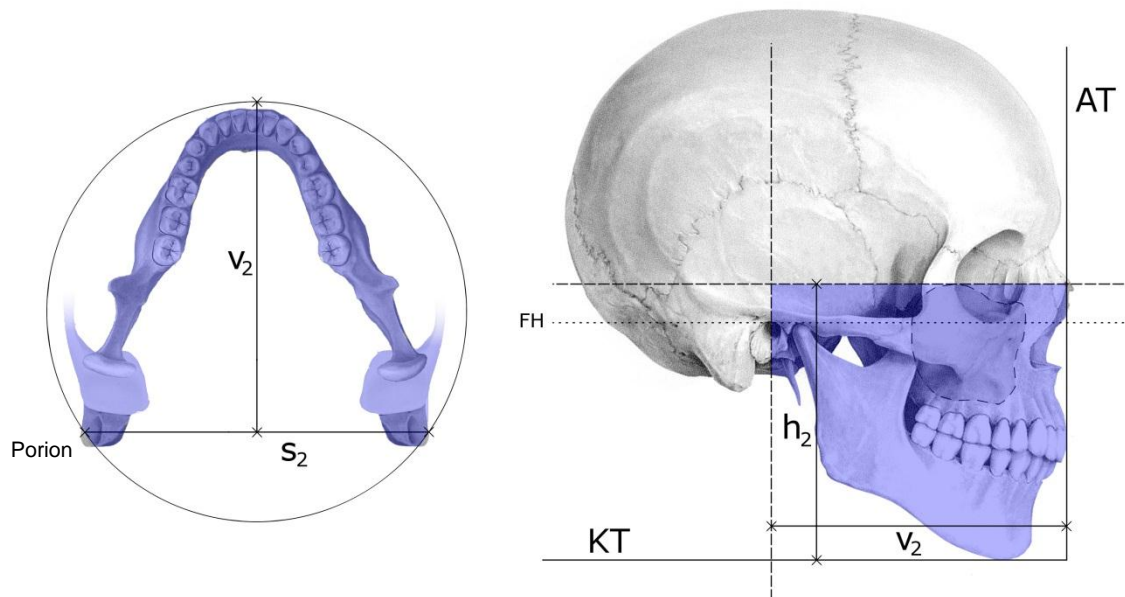


Abb. 22 Schematische Darstellung der Messstrecken der dentalen Region mit Kiefergelenk

Um die Höhe h_2 jenes Zylinders für diese Region zu ermitteln, wurde auf gleiche Weise wie bei der dentalen Region erneut eine Parallele ausgehend von KT als Hilfslinie in der Sagittalebene eingezeichnet. Sie tangierte die Spitze des jeweils am weitesten nach kranial ragenden Sinus maxillares. Dabei musste die Bedingung erfüllt sein, dass in der Kiefergelenksregion die knöcherne Schicht zwischen der Fossa mandibularis und Fossa cranii media komplett abgebildet wurde, andernfalls wurde die Hilfslinie um die nötige Höhe erweitert. Praktisch ließ sich diese Bedingung prüfen, indem man alle hintereinanderliegenden Ebenen der Kiefergelenksregion in der Sagittalansicht mittels „Scrollen“ durchlief und visuell prüfte, dass die gewünschten Strukturen unterhalb der Hilfslinie liegen.

Anschließend erfolgte die Messung der Sekanten-Senkrechten v_2 . Dazu wurde in der median-sagittalen Rekonstruktion eine Parallele zur AT durch den Porion-Punkt, welcher definiert ist als höchster Punkte des Porus acusticus externus, gelegt und der Abstand zur AT als Sekanten-Senkrechte v_2 gemessen (Abb. 23-24).

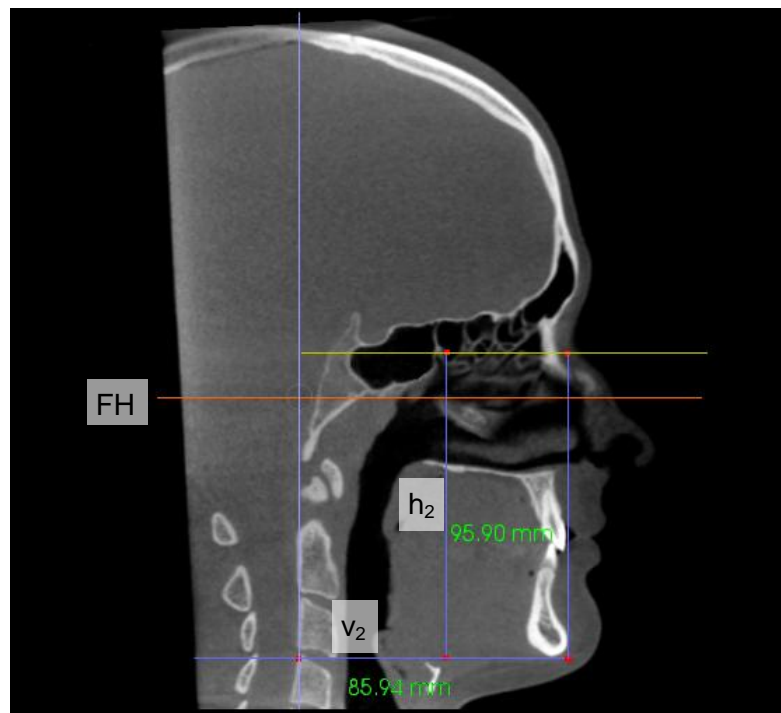


Abb. 23 Sagittalansicht mit gemessener Höhe h_2 und Sekanten-Senkrechte v_2

Abschließend wurde die Frontalansicht auf die Position des Porion eingestellt und der Abstand beider Porionpunkte, die Sekante s_2 , gemessen (Abb. 24).

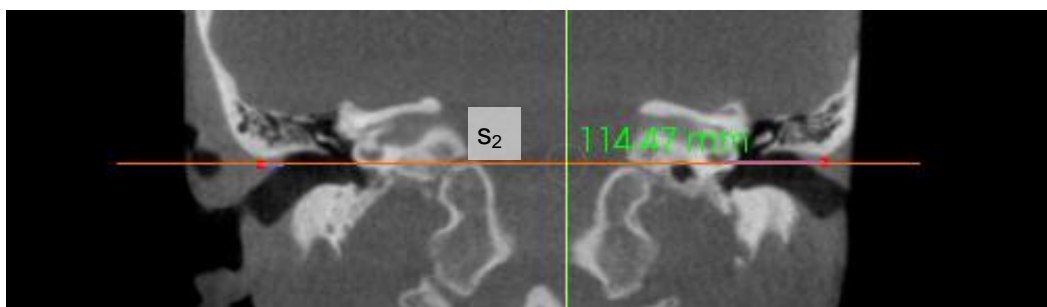


Abb. 24 Messung des Abstandes beider Porionpunkte in der Frontalansicht

Die Berechnung des Durchmessers erfolgte analog zur dargestellten Rechnung bei der dentalen Region (siehe Seite 43).

3.2.4 FoV für die dentale Region mit Kiefergelenk und Halswirbelsäule

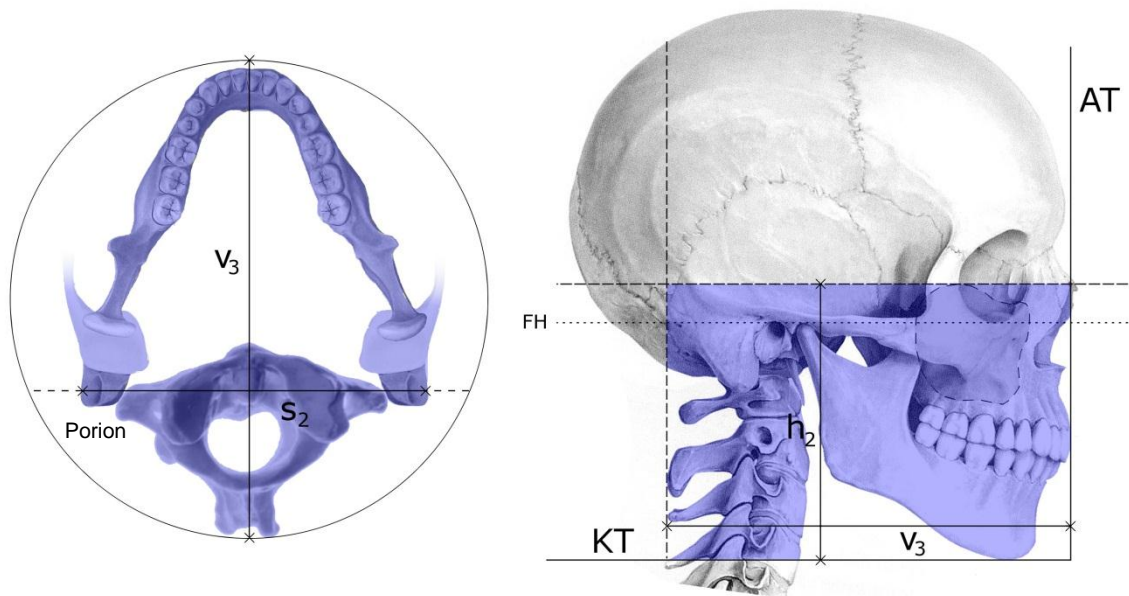


Abb. 25 Schematische Darstellung der Messstrecken der dentalen Region mit Kiefergelenk und oberer Halswirbelsäule

Die Höhe h_2 des entsprechenden Zylinders wurde von der vorherigen Region übernommen, da nach kranial keine weiteren Strukturen mehr eingefasst werden mussten.

In median-sagittaler Rekonstruktion wurde die Parallele zur Referenzlinie AT an den dorsalen Rand des Processus spinosus des zweiten Halswirbels gerückt und der Abstand beider Parallelen als Sekanten-Senkrechte v_3 ermittelt. Abschließend fand eine Prüfung statt: Ist der sagittale Abstand von v_3 in anterior-posteriorer Richtung größer als der Abstand beider Porionpunkte (s_2), so entspricht er dem Durchmesser des gesuchten Zylinders. Sollte er kleiner sein, kommt der gesuchte Zylinder demjenigen gleich, der in der „Dentalen Region mit Kiefergelenk“ vermessen wurde (Abb. 22 bis 24). Microsoft Excel[®] prüfte diese Bedingung simultan während der Eingabe der Daten.

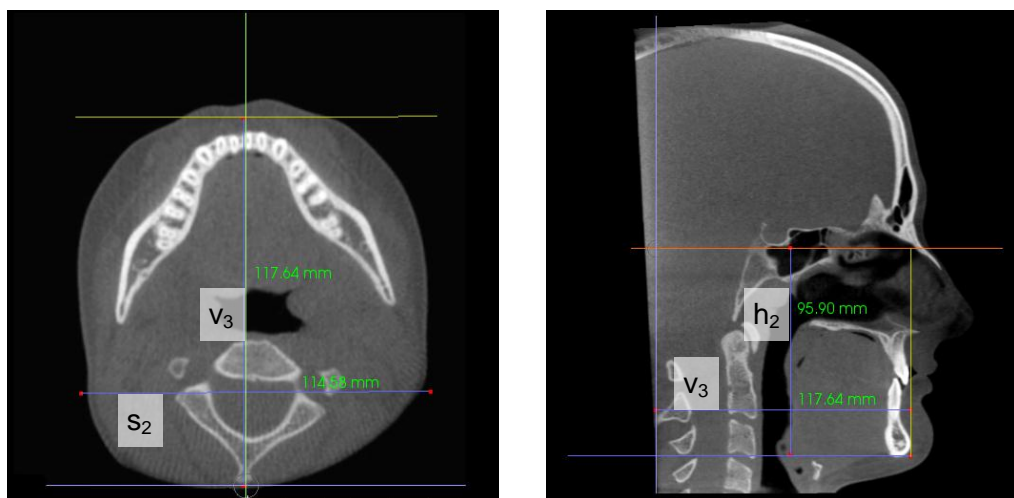


Abb. 26 In Axial- und Sagittalansicht dargestellte Messwerte, Höhe h_2 und (doppelt aufgeführt) Sekanten-Senkrechte v_3 sowie Abstand beider Porionpunkte s_2

Während sich der Zylinder – als simple geometrische Figur – über zwei Ebenen im zweidimensionalen Raum gut konstruieren ließ, stellte die Kugel in dieser Hinsicht eine größere Herausforderung dar: Die Durchmesser aller Schnitkreise mit verschiedenen Ebenen unterscheiden sich. Eine praktikable Herangehensweise war die Nutzung des kartesischen Koordinatensystems von *InVivoDental*[®] im „Volume-Render“-Modus.

Mit Hilfe des 3D-Landmark-Point-Werkzeuges konnte ein beliebiger Punkt auf die Knochenoberfläche des Schädels gesetzt werden und die Koordinaten dieses Punktes wurden angezeigt. Somit war es möglich, Außenpunkte (Landmarks, Tabelle 9) auf der knöchernen Oberfläche des Gesichtsschädels zu markieren (Abb. 27). Um diese Punkte wurde später mit einem anderen Programm eine Hüllkugel projiziert. Diese Hüllkugel entspricht dem gesuchten sphärischen FoV, welches die erforderlichen Strukturen einschließt (Abb. 29).

Für die dritte Region (Definition siehe 3.1) wurden 10 Landmarks als äußere Begrenzung festgelegt:

Tabelle 9: Definierte Landmarks zur Hüllkugelberechnung

Landmark	Beschreibung
Processus spinosus	Dorsalster Punkt am Dornfortsatz des 2. Halswirbels
Ramus rechts / links	Untester lateralster Punkt an der Kurvatur des Kieferwinkels auf beiden Seiten
Menton rechts / links	Untester lateralster Punkt des Corpus mandibulae der Kinnregion auf beiden Seiten
Sinus rechts / links	Punkt auf der Knochenoberfläche am Übergang von Maxilla zum Os zygomaticum über der lateralen Wand der (eingblendeten) Sinus maxillares
Porion rechts / links	Höchster Punkt des Porus acusticus externus beiderseits
Inzispunkt	Vorderster Punkt der oberen bzw. unteren Inzisivi auf der Medianebene

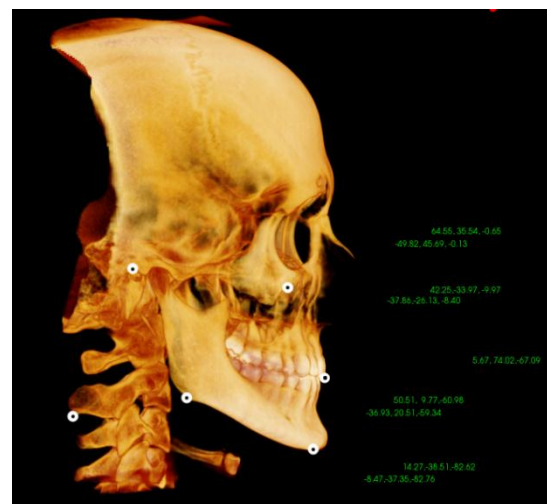
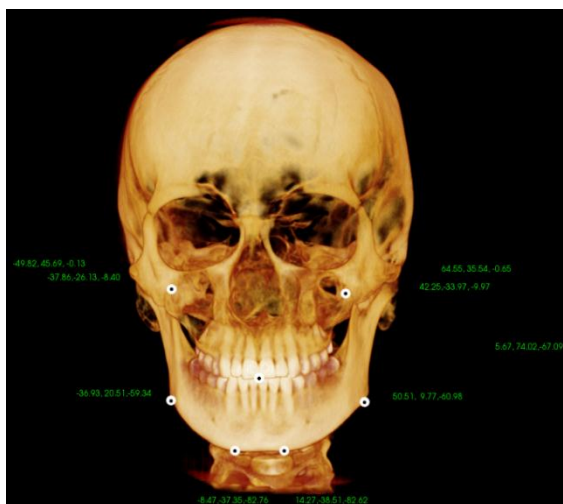

Abb. 27 Positionierte Landmarks in Frontal- und Sagittalansicht (Punkte wurden zur Sichtbarkeit nachträglich vergrößert)

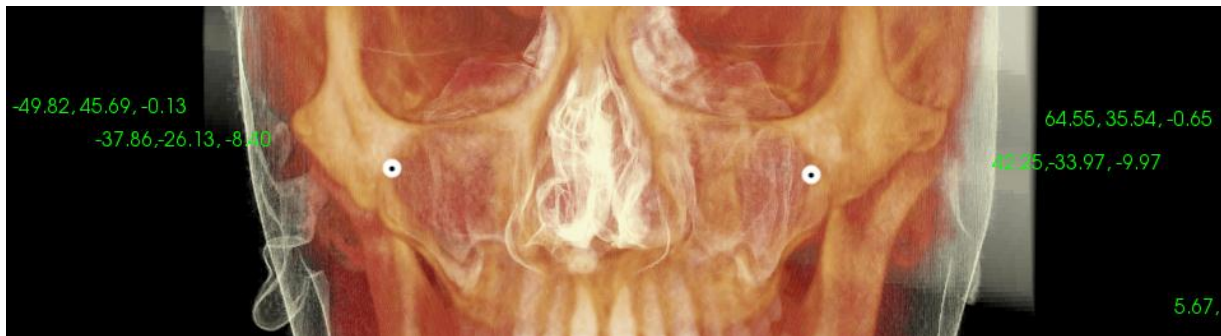


Abb. 28 Halbtransparente Überlagerung von facialem Knochen und Kieferhöhle in Frontalansicht zur genauen Positionierung des „Sinus“-Landmarks (Punkte wurden zur Sichtbarkeit nachträglich vergrößert)

Nach dem Setzen der Koordinaten wurden die Werte über die Report-Funktion von *InVivoDental*[®] exportiert und in eine CSV-Datei abgespeichert. Von jedem Patienten wurde diese Datei zur weiteren Verarbeitung anschließend in eine Excel-Arbeitsmappe importiert. Ein zeitaufwendiges manuelles Abtippen aller Koordinatenwerte entfiel damit.

Die Berechnung des Durchmessers jener Hüllkugel, die sich durch die zehn Koordinaten eines jeden Patienten aufspannt, erfolgte mit Hilfe des Programms MATLAB des Unternehmens *The MathWorks*[®], Inc. (Ismaning, Deutschland) sowie einem eigens dafür entworfenen Skript.

Das Programm-Skript führt einen mathematischen Prozess aus, der im Kern auf dem Welzl-Algorithmus beruht (Quellcode siehe Anhang). Dieser Algorithmus basiert auf einer intuitiven, einfach nachzuvollziehenden Idee: Ist die kleinste Hüllkugel zu einer gegebenen Menge P von Punkten bestimmt, wird ein weiterer Punkt Q hinzugenommen und geprüft, ob dieser in der berechneten Kugel enthalten ist. Falls dies zutrifft, wird mit einem weiteren Punkt fortgefahren. Ist Q hingegen nicht in der kleinsten Hüllkugel enthalten, so muss dieser Punkt zumindest auf dem Rand der kleinsten Hüllkugel liegen. Auf ähnliche Weise werden nun bis zu drei weitere Randpunkte der kleinsten Hüllkugel „gesammelt“, wobei der Algorithmus rekursiv auf Hüllkugeln kleinerer Punktmengen zurückgreift. Je nach Rekursionsstufe berechnet der Algorithmus zu einer Anzahl von einem, zwei, drei oder vier vorgegebenen Randpunkten Mittelpunkt und Radius einer Hüllkugel dann direkt mit Hilfe eines Unterprogramms. Im gegebenen Falle ist es erforderlich, zu je zehn Punkten diejenige Kugel zu finden, die alle zehn Punkte enthält und das kleinste Volumen respektive den kleinsten Radius besitzt. Dabei dürfen die einzelnen Punkte sowohl im Inneren der Kugel als auch auf deren Rand liegen. Zu je zehn verschiedenen Punkten existiert eine solche Kugel und ist eindeutig bestimmt. Sie wird auch als „kleinste Hüllkugel“ oder „smallest enclosing ball“ bezeichnet.[138]

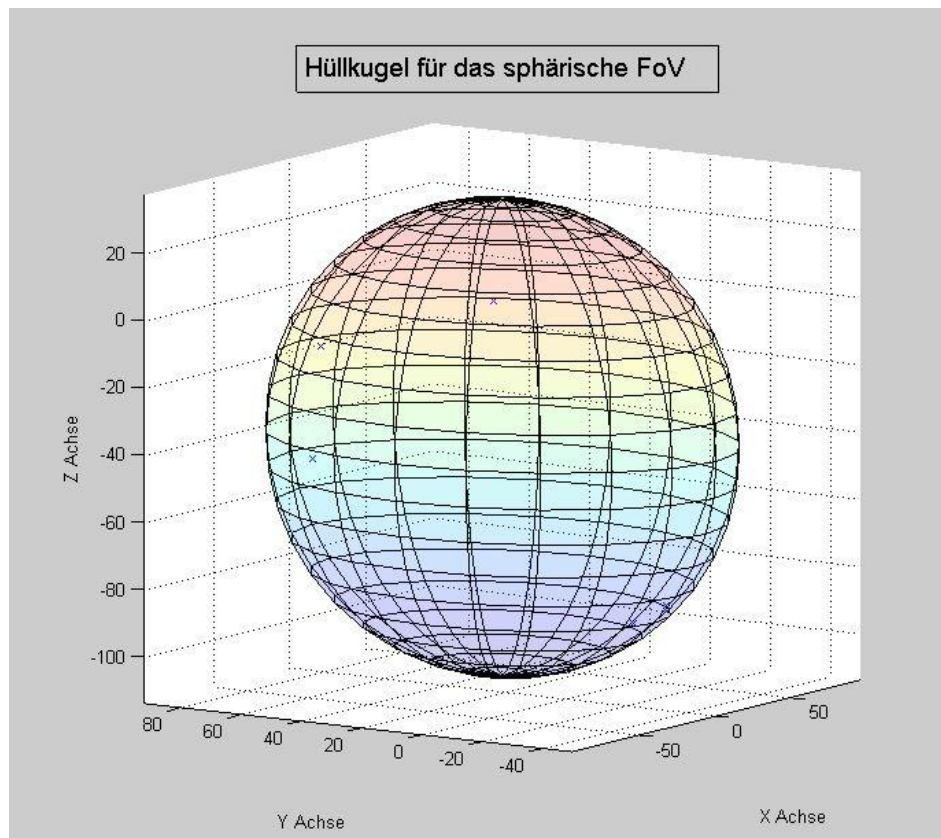


Abb. 29 Darstellung einer Hüllkugel um die gesetzten Koordinaten eines Patienten

Da MATLAB über eine Import-Funktion für Excel-Dateien verfügt, konnten die gesammelten Koordinaten aller gemessenen Patienten aus einer Excel-Datei eingelesen und die entsprechenden Hüllkugeln mittels des Skripts berechnet und ausgegeben werden.

Daten und Grafiken des zylindrischen FoV

Für alle FoV-Ergebnisse der jeweiligen Regionen wurden Minima und Maxima, die entsprechenden Spannweiten, die Mittelwerte und die Standardabweichungen berechnet. Die Ergebnisse wurden nach Geschlecht und den drei Altersgruppen aufgeschlüsselt.

Die Darstellung der zylindrischen FoV-Maße und die damit verbundene Patientenerfassung geschah über Tabellen und Streudiagrammen (siehe Seite 56 u. ff.). Die Streugrafik enthält 3 Informationsarten:

1. Gemessene FoV (Stichproben) der jeweiligen Patientengruppe (schwarze Punkte)
2. Prozentualer Patienten-Erfassungsbereich (Farbunterlegung)
3. Verbundende Beispiel-FoV der darüberstehenden Tabelle (rote Linie und Punkte)

Punkt 2 und 3 sollen im Folgenden näher erläutert werden:

Zu 2., Farbunterlegung:

Für ein konkretes FoV gibt es einen exakten absoluten oder relativen Erfassungswert an Patienten (*Beispiel: Das FoV 7,18 x 9,53 cm erfasst 82% der 5-13-jährigen männlichen Patienten.*). Umgekehrt besteht das Problem, dass es für einen bestimmten Erfassungswert jedoch mehrere zugehörige FoV gibt. Wie folgendes Streudiagramm exemplarisch zeigt, existiert für den Erfassungswert 25% kein alleiniges FoV mit H x D, sondern mehrere bzw. ein Bereich.

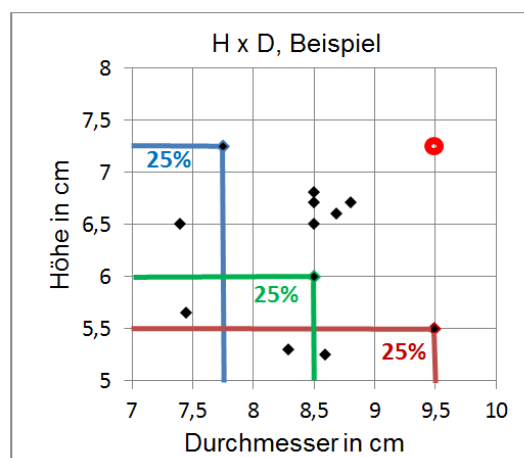


Abb. 30 Exemplarisches Streudiagramm mit zwölf FoV (H x D); gleich 3 kleinste FoV können 25% der kleineren FoV erfassen (und damit die Patienten), der rote Kreis markiert das kleinste (hypothetische) FoV mit dem 100% erfasst werden können

Wie das Beispiel verdeutlicht, ist es nicht möglich, für einen bestimmten Erfassungsumfang (prozentual oder absolut) ein konkretes FoV mit der Kombination H x D anzugeben.

Um eine Aussage darüber treffen zu können, wie groß das Erfassungspotential der FoV ist, müssen FoV-Bereiche angegeben werden, von denen jeder Bereich einen genauen Prozentsatz von Patienten erfassen kann. Dafür wurden im Hintergrund 12 000 FoV-Kombinationen pro Patientengruppe generiert und für jedes einzelne dieser FoV die Patientenerfassung berechnet. Diese wurden dann einem Farbbereich zugeordnet und in den Streudiagrammen illustriert. Innerhalb eines Farbbereiches weisen alle potentiellen FoV die gleiche Erfassung an Patienten auf.

Zu 3., Hypothetisches FoV:

Zusätzlich soll für alle Erfassungsbereiche ein FoV-Richtwert angegeben werden, der in der über der Grafik befindlichen Tabelle aufgeführt wird. Dazu werden ausgehend vom kleinsten Wert Höhe und Durchmesser *separat* so erhöht, dass sich ihre Patientenerfassung stufenweise um jeweils 10% erhöht bis sie schließlich ihren Maximalwert erreichen. Höhe und Durchmesser werden kombiniert als hypothetisches FoV betrachtet und der dazugehörige Erfassungsprozentsatz berechnet (siehe Beispiel Abb. 31).

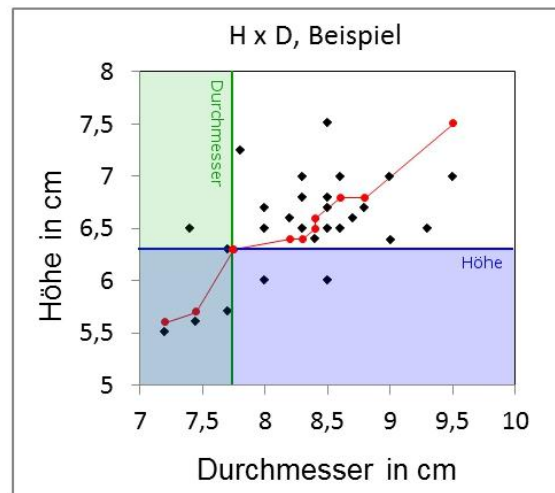


Abb. 31 Exemplarisches Streudiagramm mit 10 roten hypothetischen FoV (H x D) verbunden über eine Linie, Höhe (blauer Bereich) und Durchmesser (grüner Bereich) erfassen in diesem Beispiel jeweils für sich 30% der schwarzen FoV (entspricht der Stichprobe), das hypothetische FoV 6,3 x 7,75 aus Höhe und Durchmesser kombiniert (Schnittpunkt rot), erfasst ca. 18% der Stichprobe (überlappetes Rechteck links unten)

Diese FoV-Kombinationen sind als Orientierungswert unter einer Vielzahl von weiteren möglichen FoV derselben Erfassung gedacht. Eine Besonderheit der hypothetischen FoV liegt darin, dass sie durch die parallele stufenweise Erhöhung von Höhe- und Durchmesser-Wert durch das Zentrum der Punktwolke im Streudiagramm verlaufen.

3.2.5 FoV in Abhängigkeit vom Geschlecht

Um die Hypothesen 5 und 6 einer Prüfung mit Hilfe eines statistischen Signifikanztests unterziehen zu können, wurde das Signifikanzniveau $\alpha = 5\%$ festgelegt. Das Signifikanzniveau α bezeichnet die maximal zulässige Wahrscheinlichkeit für ein irrtümliches Ablehnen der eigentlich richtigen Nullhypothese. Darüber hinaus beschreibt die statistische Signifikanz den Informationsgehalt eines Testergebnisses, d.h. je kleiner α ist, desto stärker ist der Test in seiner Trennschärfe. Ist nach Durchführung des statistischen Tests der darüber ermittelte p-Wert kleiner als das vorgegebene Signifikanzniveau α , so ist die Nullhypothese abzulehnen, das Resultat wird als statistisch signifikant betrachtet.

Für Hypothese 5 wurde die Nullhypothese geprüft: *„Höhe und Durchmesser der FoV ist bei Männern und Frauen identisch“*.

Mit dem Kolmogorov-Smirnov-Test wurde zunächst geprüft, ob für die zwei unabhängigen Stichproben (Mann und Frau) Normalverteilung vorliegt. War dies der Fall, dann wurden die Unterschiede zwischen Männern und Frauen mittels des t-Tests, anderenfalls mit dem Mann-Whitney-U-Test auf statistische Signifikanz geprüft. Ein p-Wert kleiner als 0,05 gilt als signifikant und wurde fett markiert.

3.2.6 FoV in Abhängigkeit vom Alter

Für Hypothese 6 wurde die Nullhypothese geprüft: *„Höhe und Durchmesser der FoV ist in allen drei Altersgruppen gleich“*.

Mit dem Kolmogorov-Smirnov-Test wurde ebenfalls zunächst geprüft, ob für die drei unabhängigen Stichproben (Altersgruppe 1-3) Normalverteilung vorliegt. War dies der Fall, dann wurden die Unterschiede zwischen den Altersgruppen mittels einer einfaktoriellen Varianzanalyse (ANOVA), anderenfalls mit dem Kruskal-Wallis-H-Test auf statistische Signifikanz geprüft. Ein p-Wert kleiner als 0,05 gilt als signifikant. Bei signifikanten Gruppenunterschieden wurden anschließend paarweise Vergleiche durchgeführt, um zu überprüfen, welche Gruppen sich voneinander unterscheiden. Hierzu wurde bei gegebener Normalverteilung und Varianzungleichheit der LSD-Post-Hoc-Test (Least Significant Difference) für das FoV_1 und der Mann-Whitney-U-Test (verteilungsfrei) für FoV_2 und FoV_3 verwendet. Auf eine Korrektur nach Bonferroni wurde verzichtet.

4 Ergebnisse

Im vorherigen Kapitel dieser Arbeit wurde die Vermessung drei unterschiedlich großer anatomischer Regionen erläutert mit dem Ziel, entsprechende FoV-Maße berechnen zu können. Die ersten beiden FoV₁ und FoV₂ basieren ausschließlich auf dem zylindrischen Typ, für das FoV₃ wurde zusätzlich zum zylindrischen auch ein sphärisches FoV berechnet. Das zylindrische FoV wird allgemein im Format Höhe x Durchmesser (abgekürzt: H x D) angegeben, beim sphärischen FoV wird lediglich der Durchmesser (D) der Kugel aufgeführt. Während die Messwerte für die zylindrischen FoV im zweidimensionalen Raum auf Schnittebenen erhoben wurden, erfolgte die Ermittlung des sphärischen FoV₃ dreidimensional über das Positionieren von 10 Koordinatenpunkten, um welche später eine Hüllkugel berechnet wurde. Die Herleitung der Ergebnisse aus den Messstrecken soll folgende Übersicht vereinfacht veranschaulichen:

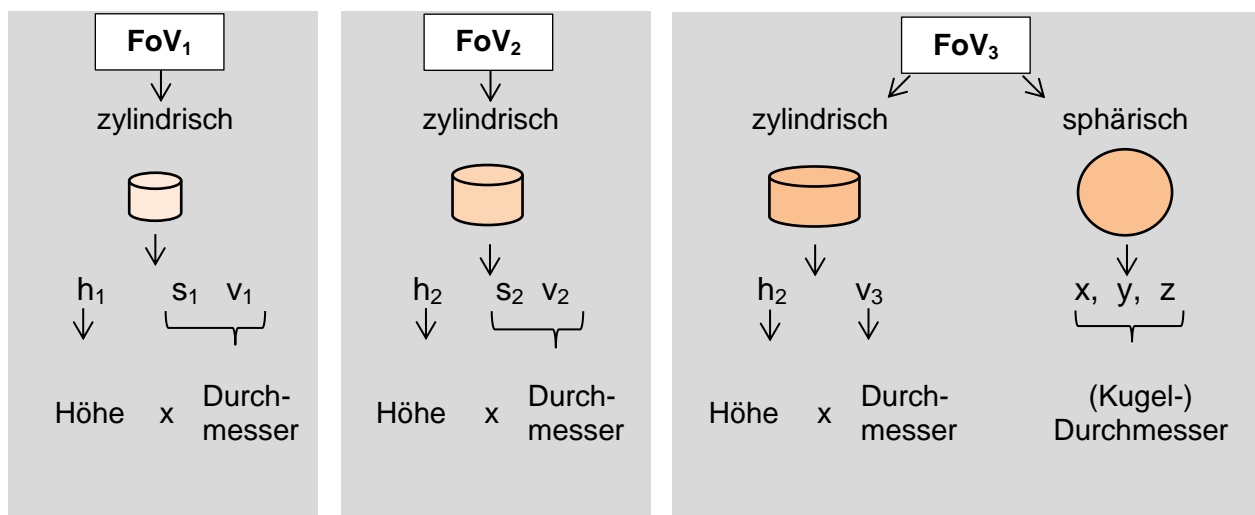


Abb. 32 Schematische Darstellung des Zusammenhangs von Mess- und Ergebniswerten

4.1 Fehlerberechnung

Am Ende der Hauptmessungen wurden 22 Wiederholungsmessungen durchgeführt. Ziel war es, den absoluten und relativen Fehler durch den manuellen Messablauf zwischen Erst- und Zweitmessung zu bestimmen, um einen Rückschluss auf die Reproduzierbarkeit der Ergebnisse ziehen zu können (siehe dazu den Methodenteil 3.2.1, Seite 39). Da die Differenzen erwartungsgemäß sowohl positive als auch negative Werte enthielten, wurde der Betrag dieser Differenzen für die Berechnung des Fehlers herangezogen. Da das zylindrische FoV₃ sich ebenfalls auf den Wert h₂ bezieht, wurde der Wert h₂ zur besseren Anschauung doppelt aufgeführt. Die nachfolgende Tabelle zeigt die Ergebnisse auf.

Tabelle 10: Intraindividuelle Haupt- und Wiederholungsmessung (Index „wh“) für FoV₁₋₃, Korrelationskoeffizient r nach Pearson, Standardabweichung s, Mittelwert \bar{x} des absoluten (in mm) und relativen (dick) Fehlers, p-Werte des t-Tests zum Mittelwertvergleich: Wiederholt ermittelte Ergebnisse schwanken zwischen 1,26% bis 2,99%.

	Korrelationskoeffizient x, x_{wh}	Standardabweichung in mm $s(x - x_{wh})$	Mittelwert absoluter Fehler in mm $\bar{x}(x - x_{wh})$	Mittelwert relativer Fehler $\bar{x} \left(\frac{ x - x_{wh} }{x} \right)$	p-Wert (t-Test) x, x_{wh}
Zylindrisches FoV₁					
h ₁ n=22	0,949	1,93	1,40	2,13%	0,982
d _{fov1} n=22	0,939	1,89	1,40	1,55%	0,891
Zylindrisches FoV₂					
h ₂ n=22	0,939	3,35	2,29	2,43%	0,903
d _{fov2} n=22	0,944	2,84	2,11	1,68%	0,970
Zylindrisches FoV₃					
h ₂ n=22	0,939	3,35	2,29	2,43%	0,903
d _{fov3} n=22	0,983	2,10	1,64	1,26%	0,892
Sphärisches FoV₃					
d _{kugel} n=22	0,860	5,69	4,28	2,99%	0,776

Betrachtet man die durchschnittlichen Abweichungen der zylindrischen FoV ergeben sich relative Fehler von minimal 1,26% bis maximal 2,43%. Beim sphärischen FoV, welches über eine andere Herangehensweise berechnet wurde, beträgt der relative Fehler 2,99%. Für alle Parameter lässt sich eine sehr starke Korrelation nachweisen. Bei Betrachtung der p-Werte des t-Tests wird ersichtlich, dass sich die Mittelwerte nicht signifikant voneinander unterscheiden.

4.2 FoV für die dentale Region

Das zylindrische FoV₁ erfasst die unter Kapitel 3.1 erläuterte dentale Region. Die berechneten Höhen und Durchmesser aller Patienten ergeben für das FoV₁ folgende Mittelwerte, Standardabweichungen sowie Minima und Maxima:

Tabelle 11: Errechnete Mittelwerte \bar{x} , Standardabweichungen s , Maxima (Max) und Minima (Min) der Daten des FoV₁ in cm; fett gedruckt sind die Maxima von Höhe und Durchmesser der entsprechenden Altersgruppe (für Männer und Frauen zusammen); ♂ = männlich, ♀ = weiblich

Alter		Höhe				Durchmesser			
		\bar{x}	s	Max	Min	\bar{x}	s	Max	Min
AB 1 (5-13 J.)	♂	6,63	0,46	8,29	5,63	8,92	0,47	10,27	7,63
	♀	6,52	0,44	7,62	5,23	8,76	0,42	9,77	7,47
	♂ + ♀	6,57	0,46	8,29	5,23	8,84	0,46	10,27	7,47
AB 2 (14-18 J.)	♂	6,76	0,49	7,92	5,54	9,29	0,37	10,59	8,31
	♀	6,56	0,50	7,92	5,40	9,00	0,38	9,89	7,18
	♂ + ♀	6,66	0,50	7,92	5,40	9,14	0,40	10,59	9,14
AB 3 (19-82 J.)	♂	6,78	0,50	8,22	5,57	9,34	0,44	10,51	8,04
	♀	6,20	0,49	7,77	5,10	8,95	0,39	10,09	7,98
	♂ + ♀	6,49	0,57	8,22	5,10	9,14	0,46	10,51	7,98
AB 1-3 (5-82 J.)	♂	6,72	0,49	8,29	5,54	9,16	0,48	10,59	7,63
	♀	6,40	0,50	7,92	5,10	8,88	0,41	10,09	7,18
	♂ + ♀	6,56	0,52	8,29	5,10	9,02	0,47	10,59	7,18

Die Höhe (Messwert h_1) des FoV₁ beschreibt die Strecke von der kranialsten Stelle der maxillären Zahnstrukturen, welche Keimanlagen, Ersatzzähne und bleibende Zähne erfassen bis zum kaudalen Rand der Mandibula. Das arithmetische Mittel der Höhe beträgt bezogen auf alle 1020 Patienten **6,56 cm** und variiert dabei durchschnittlich mit einer Standardabweichung um **0,52 cm**. Die kleinste gemessene Höhe ist **5,10 cm** (Altersbereich 3, Frauen), der größte gemessene Wert beträgt **8,29 cm** (Altersbereich 1, Männer). Dazwischen spannt sich ein Bereich von **3,19 cm** auf. Die Höhenwerte zeigen keinen Hinweis darauf, mit zunehmendem Alter anzusteigen (vgl. Punkt 4.6, Seite 78)

Der Durchmesser (Messwert v_1, s_1) definiert das FoV₁ der dentalen Region in sagittaler und transversaler Richtung von den Inzisiven bis zum disto-bukkalen Rand des Weisheitszahnes bzw. zur am weitesten dorsal gelegenen Keimanlage. Er beträgt bei allen Patienten im Mittel **9,02 cm** und variiert durchschnittlich mit einer Standardabweichung um **0,47 cm**. Der maximale Durchmesser mit **10,59 cm** (Altersbereich 2, Männer) spannt bis zum kleinsten Wert von **7,18 cm** (Altersbereich 2, Frauen) einen Bereich von **3,41 cm** auf. Auch die Durchmesserwerte zeigen keinen Zusammenhang, mit zunehmendem Alter anzusteigen.

Tabelle 12: FoV-Maße und prozentuale Erfassung: Jeweils links der FoV-Kombination steht der Prozentsatz, den Höhe und Durchmesser getrennt für sich gleichsam erfassen (in 10%-Etappen), rechts steht die prozentuale Erfassung für die Kombination dieser Werte, die sich von der getrennten Erfassung deutlich unterscheidet, jedoch bei 100% identisch ist – dies entspricht dem definitiv erforderlichen FoV bei männlichen und weiblichen Patienten im Alter von 5-13 Jahren (siehe letzte Zeile).

Zylindrisches FoV ₁ – Altersbereich 1 (5 – 13 Jahre)					
Männlich			Weiblich		
Erfasste Patienten, H und D getrennt	FoV H X D (in cm)	Erfasste Patienten, H und D kombiniert	Erfasste Patienten, H und D getrennt	FoV H X D (in cm)	Erfasste Patienten, H und D kombiniert
0,5%	5,63 x 7,63	0%	0,5%	5,23 x 7,47	0%
10%	5,97 x 8,31	2%	10%	5,97 x 8,19	3%
20%	6,23 x 8,46	6%	20%	6,13 x 8,38	9%
30%	6,39 x 8,64	12%	30%	6,26 x 8,54	15%
40%	6,50 x 8,79	21%	40%	6,38 x 8,67	22%
50%	6,64 x 8,98	33%	50%	6,53 x 8,78	32%
60%	6,76 x 9,10	41%	60%	6,67 x 8,90	42%
70%	6,84 x 9,20	54%	70%	6,75 x 9,00	53%
80%	6,99 x 9,33	69%	80%	6,90 x 9,09	66%
90%	7,18 x 9,53	82%	90%	7,07 x 9,31	82%
100%	8,29 x 10,27	100%	100%	7,62 x 9,77	100%
n = 200		n = 200	n = 200		n = 200

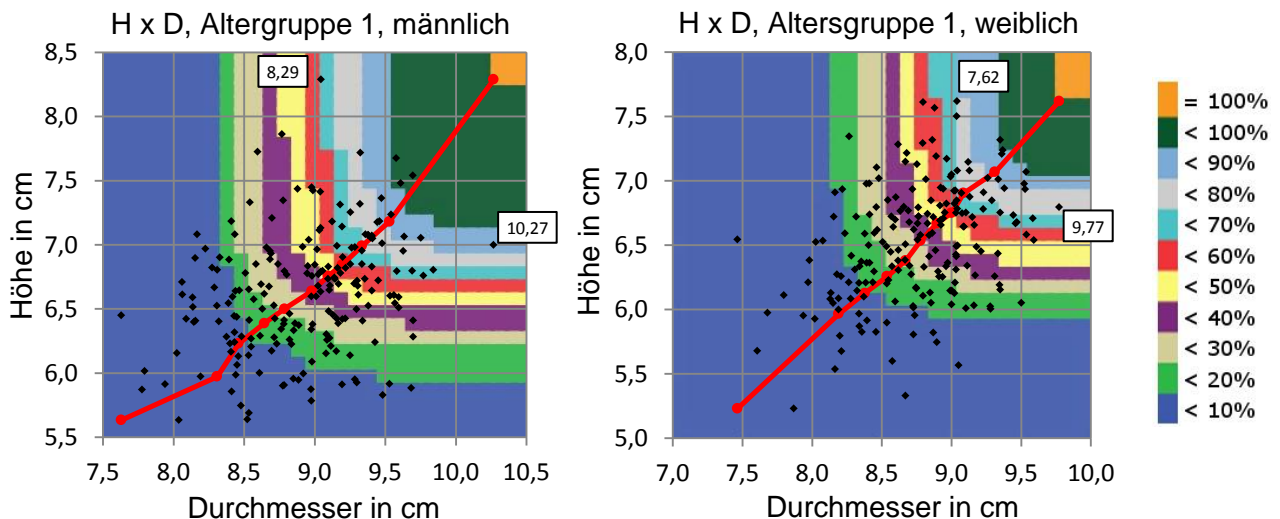


Abb. 33 Streudiagramme aller 400 Stichproben (schwarze Punkte) der Altersgruppe 1 (Diagramm links: männliche, rechts: weibliche Patienten); die ermittelten oberen FoV-Werte sind rot eingezeichnet und mit einer Linie verbunden (oberes rechtes Ende entspricht der 100%-Erfassung als „Ideal“-FoV); farblich hinterlegt sind die Erfassungsbereiche in Prozent; an die Maximalwerte von D und H grenzt Beschriftung nahe des Markierungspunktes an (sie finden sich fett gedruckt in der letzten Tabellenzeile wieder)

Tabelle 13: FoV-Maße und prozentuale Erfassung: Jeweils links der FoV-Kombination steht der Prozentsatz, den Höhe und Durchmesser getrennt für sich gleichsam erfassen (in 10%-Etappen), rechts steht die prozentuale Erfassung für die Kombination dieser Werte, die sich von der getrennten Erfassung deutlich unterscheidet, jedoch bei 100% identisch ist – dies entspricht dem definitiv erforderlichen FoV bei männlichen und weiblichen Patienten im Alter von 14-18 Jahren (siehe letzte Zeile).

Zylindrisches FoV ₁ – Altersbereich 2 (14 – 18 Jahre)					
Männlich			Weiblich		
Erfasste Patienten, H und D getrennt	FoV H x D (in cm)	Erfasste Patienten, H und D kombiniert	Erfasste Patienten, H und D getrennt	FoV H x D (in cm)	Erfasste Patienten, H und D kombiniert
0,9%	5,54 x 8,31	0%	0,9%	5,40 x 7,18	1%
10%	6,13 x 8,79	1%	10%	5,84 x 8,50	1%
20%	6,36 x 9,04	5%	20%	6,10 x 8,73	7%
30%	6,49 x 9,10	13%	30%	6,28 x 8,87	15%
40%	6,63 x 9,19	23%	40%	6,46 x 8,96	22%
50%	6,71 x 9,27	32%	50%	6,55 x 9,02	32%
60%	6,81 x 9,33	42%	60%	6,64 x 9,09	41%
70%	6,97 x 9,43	54%	70%	6,82 x 9,17	51%
80%	7,15 x 9,54	66%	80%	6,95 x 9,26	65%
90%	7,45 x 9,73	84%	90%	7,15 x 9,38	82%
100%	7,92 x 10,59	100%	100%	7,92 x 9,89	100%
n = 110		n = 110	n = 110		n = 110

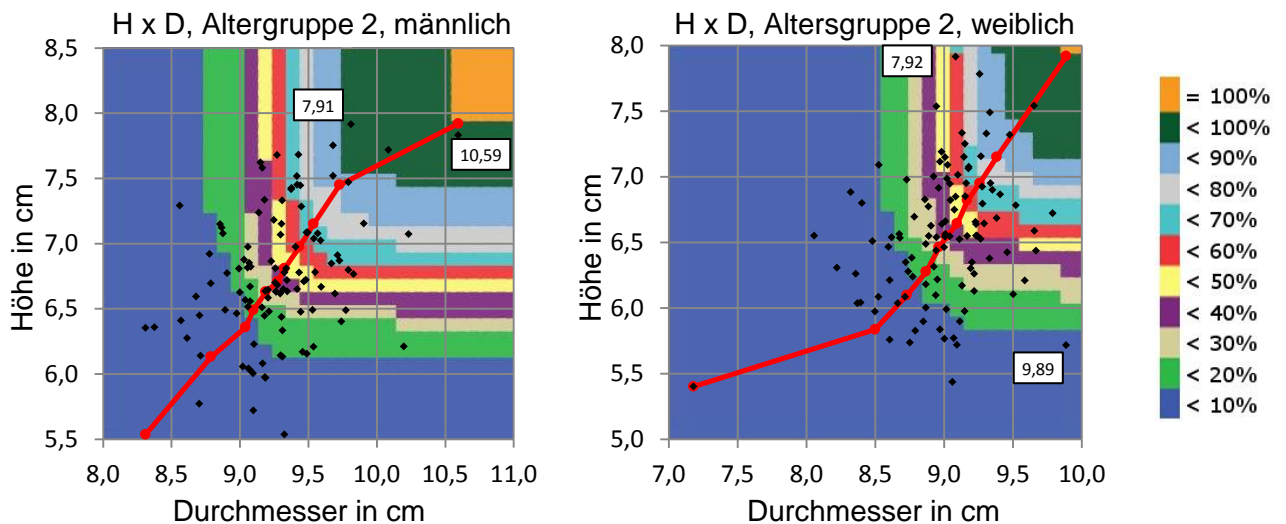


Abb. 34 Streudiagramme aller 220 Stichproben (schwarze Punkte) der Altersgruppe 1 (Diagramm links: männliche, rechts: weibliche Patienten); die ermittelten oberen FoV-Werte sind rot eingezeichnet und mit einer Linie verbunden (oberes rechtes Ende entspricht der 100%-Erfassung als „Ideal“-FoV); farblich hinterlegt sind die Erfassungsbereiche in Prozent; an die Maximalwerte von D und H grenzt Beschriftung nahe des Markierungspunktes an (sie finden sich fett gedruckt in der letzten Tabellenzeile wieder)

Tabelle 14: FoV-Maße und prozentuale Erfassung: Jeweils links der FoV-Kombination steht der Prozentsatz, den Höhe und Durchmesser getrennt für sich gleichsam erfassen (in 10%-Etappen), rechts steht die prozentuale Erfassung für die Kombination dieser Werte, die sich von der getrennten Erfassung deutlich unterscheidet, jedoch bei 100% identisch ist – dies entspricht dem definitiv erforderlichen FoV bei männlichen und weiblichen Patienten im Alter von 19-82 Jahren (siehe letzte Zeile).

Zylindrisches FoV ₁ – Altersbereich 3 (19 – 82 Jahre)					
Männlich			Weiblich		
Erfasste Patienten, H und D getrennt	FoV H x D (in cm)	Erfasste Patienten, H und D kombiniert	Erfasste Patienten, H und D getrennt	FoV H x D (in cm)	Erfasste Patienten, H und D kombiniert
0,5%	5,57 x 8,04	0%	0,5%	5,10 x 7,98	0%
10%	6,10 x 8,74	2%	10%	5,59 x 8,44	2%
20%	6,35 x 8,98	6%	20%	5,79 x 8,65	5%
30%	6,53 x 9,11	14%	30%	5,96 x 8,77	11%
40%	6,64 x 9,21	21%	40%	6,04 x 8,83	18%
50%	6,79 x 9,35	32%	50%	6,20 x 8,92	30%
60%	6,88 x 9,44	40%	60%	6,31 x 9,06	40%
70%	6,99 x 9,55	50%	70%	6,41 x 9,14	51%
80%	7,18 x 9,73	65%	80%	6,54 x 9,24	65%
90%	7,45 x 9,85	82%	90%	6,83 x 9,42	82%
100%	8,22 x 10,51	100%	100%	7,77 x 10,09	100%
n = 200		n = 200	n = 200		n = 200

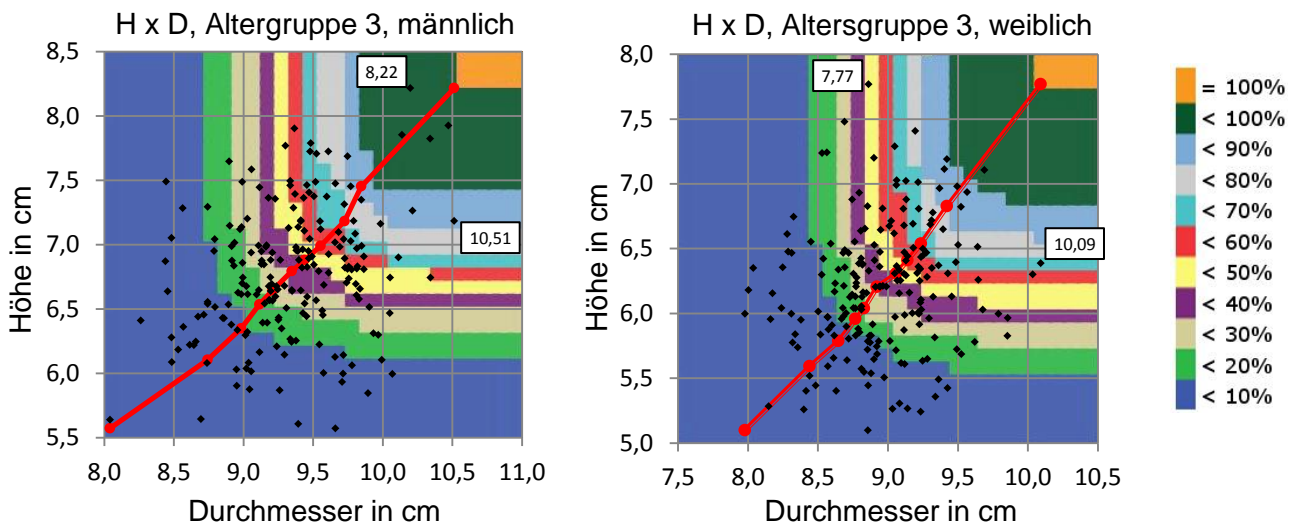
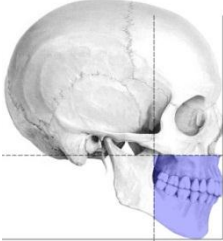


Abb. 35 Streudiagramme aller 400 Stichproben (schwarze Punkte) der Altersgruppe 3 (Diagramm links: männliche, rechts: weibliche Patienten); die ermittelten oberen FoV-Werte sind rot eingezeichnet und mit einer Linie verbunden (oberes rechtes Ende entspricht der 100%-Erfassung als „Ideal“-FoV); farblich hinterlegt sind die Erfassungsbereiche in Prozent; an die Maximalwerte von D und H grenzt Beschriftung nahe des Markierungspunktes an (sie finden sich fett gedruckt in der letzten Tabellenzeile wieder)

Tabelle 15: Übersicht über die erforderlichen zylindrischen FoV₁ nach Altersgruppen (Männer und Frauen zusammen): Blau hinterlegt ist im Bild das FoV₁ der dentalen Region, welches mindestens 8,3 x 10,6 cm betragen muss, um alle Patienten zu erfassen.

	Altersbereich	Erforderlich FoV ₁ Größe (H x D in cm)
	unter 14 Jahre	8,3 x 10,3 cm
14 bis 18 Jahre	7,9 x 10,6 cm	
über 18 Jahre	8,2 x 10,5 cm	
Alle Altersgruppen	8,3 x 10,6 cm	

Jeweils die maximalen Werte von Höhe und Durchmesser innerhalb einer Geschlechter- und Altersgruppe definieren ein FoV₁, mit dem die dentale Region aller Patienten erfasst wird. Um 100% aller weiblichen und männlichen Patienten im Altersbereich von 5-13 Jahren zu erfassen, ist ein FoV von mind. **8,29 x 10,27 cm** nötig. Im mittleren Altersbereich von 14-18 Jahren muss ein FoV für die maximale Erfassung beider Geschlechter **7,92 x 10,59 cm** betragen. Sind Frauen und Männer zwischen 19 und 82 Jahren alt, hat das FoV, das 100% dieser Patienten erfassen kann, eine Größe von **8,22 x 10,51 cm**. Die mögliche Erfassung eines bestimmten FoV kann folgendem Diagramm entnommen werden:

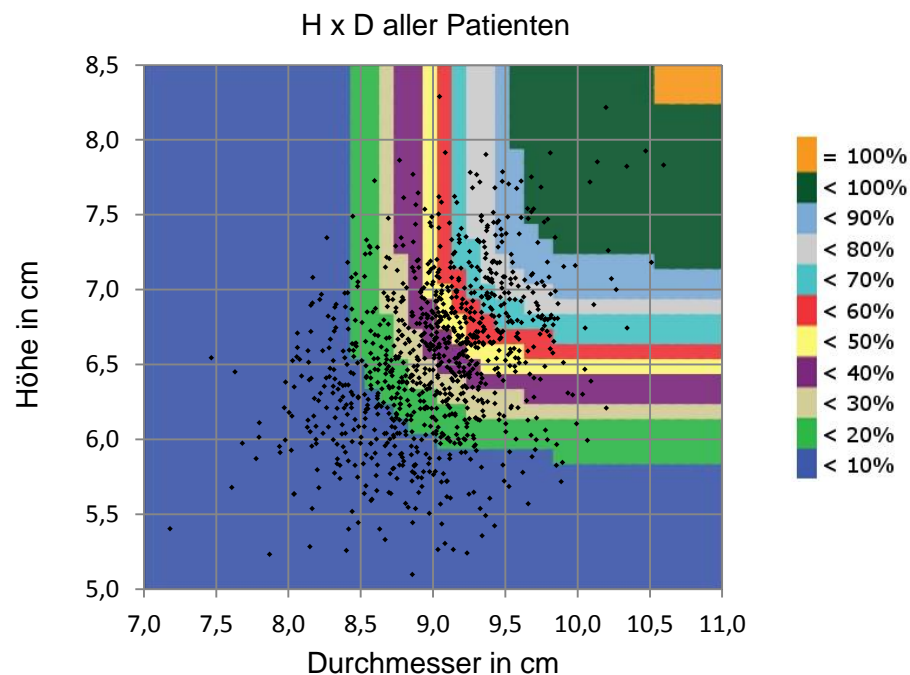


Abb. 36 Diagramm für das gesamte FoV₁ (alle Altersbereiche und Geschlechter) die Punktwolke zeigt alle 1020 erhobenen H x D-Kombinationen der Patienten, rechts die Farblegende der prozentualen Erfassung

Für die Fragestellung im Kapitel 2 (Punkt 2) zeigen die Ergebnisse, dass mit einem FoV von 5 x 5 cm sowie 5 x 8 cm *kein* Patient (0%) erfasst werden kann. Um bei allen Patienten die dentale Region erfassen zu können, ist mindestens ein FoV mit den Maßen **8,29 x 10,59 cm** erforderlich.

4.3 FoV für die dentale Region mit Kiefergelenk

Das zylindrische FoV₂ erfasst die unter Kapitel 3.1 erläuterte dentale Region mit Kiefergelenk. Die berechneten Höhen und Durchmesser von 1020 Patienten ergeben für das FoV₂ folgende Mittelwerte, Standardabweichungen sowie Minima und Maxima:

Tabelle 16: Errechnete Mittelwerte \bar{x} , Standardabweichungen s , Maxima (Max) und Minima (Min) der Daten des FoV₂ in cm; fett gedruckt sind die Maxima von Höhe und Durchmesser der entsprechenden Altersgruppe (für Männer und Frauen zusammen); ♂ = männlich, ♀ = weiblich

Alter	Höhe				Durchmesser				
	\bar{x}	s	Max	Min	\bar{x}	s	Max	Min	
AB 1 (5-13 J.)	♂	8,77	0,66	10,58	7,03	12,58	0,61	14,28	10,71
	♀	8,71	0,60	10,54	7,29	12,25	0,57	13,78	11,02
	♂ + ♀	8,74	0,63	10,58	7,03	12,42	0,61	14,28	10,71
AB 2 (14-18 J.)	♂	9,73	0,72	11,20	7,90	13,32	0,57	14,62	11,27
	♀	9,34	0,61	10,96	7,94	12,77	0,52	14,40	11,62
	♂ + ♀	9,53	0,69	11,20	7,90	13,05	0,61	14,62	11,27
AB 3 (19-82 J.)	♂	10,27	0,69	12,10	8,44	13,61	0,51	14,86	12,45
	♀	9,35	0,58	11,12	7,75	12,80	0,43	13,81	11,20
	♂ + ♀	9,81	0,79	12,10	7,75	13,21	0,62	14,86	11,20
AB 1-3 (5-82 J.)	♂	9,57	0,96	12,10	7,03	13,14	0,73	14,86	10,71
	♀	9,10	0,67	11,12	7,29	12,58	0,57	14,40	11,02
	♂ + ♀	9,33	0,86	12,10	7,03	12,86	0,71	14,86	10,71

Die Höhe (Messwert h_2) des FoV₂ ergibt sich als Distanz von der Spitze des am weitesten nach kranial ragenden Sinus maxillares bis zum kaudalen Rand der Mandibel. Der Mittelwert der Höhenwerte beträgt insgesamt **9,33 cm** und variiert mit einer Standardabweichung von **0,86 cm**. Vom kleinsten Wert, **7,03 cm** (Altersgruppe 1, Männer) zum größten Wert der Höhe, **12,10 cm** (Altersgruppe 3, Männer) spannt sich ein Bereich von **5,07 cm** auf. Die Höhenwerte des FoV₂ zeigen im Gegensatz zu denen des FoV₁ die Tendenz, mit zunehmendem Alter anzusteigen.

Der Durchmesser (Messwert v_2, s_2) definiert das FoV₂ in sagittaler und transversaler Richtung von den Inzisiven bis zu den Porionpunkten. Der Mittelwert aller Durchmesserwerte beträgt **12,86 cm** und weist eine Standardabweichung von **0,71 cm** auf. Der kleinste Durchmesser mit **10,71 cm** (Altersbereich 1, Männer) spannt bis zum maximalen Wert von **14,86 cm** (Altersbereich 3, Männer) einen Bereich von **4,15 cm** auf. Auch die gemittelten Durchmesserwerte liefern einen Hinweis darauf, mit zunehmendem Alter anzusteigen.

Zudem, zeichnet sich ein geschlechtsspezifischer Unterschied ab – sowohl bei der Höhe als auch beim Durchmesser zeigen Männer größere Werte.

Tabelle 17: FoV-Maße und prozentuale Erfassung: Jeweils links der FoV-Kombination steht der Prozentsatz, den Höhe und Durchmesser getrennt für sich gleichsam erfassen (in 10%-Etappen), rechts steht die prozentuale Erfassung für die Kombination dieser Werte, die sich von der getrennten Erfassung deutlich unterscheidet, jedoch bei 100% identisch ist – dies entspricht dem definitiv erforderlichen FoV bei männlichen und weiblichen Patienten im Alter von 5-13 Jahren (siehe letzte Zeile).

Zylindrisches FoV ₂ – Altersbereich 1 (5 – 13 Jahre)					
Männlich			Weiblich		
Erfasste Patienten, H und D getrennt	FoV H x D (in cm)	Erfasste Patienten, H und D kombiniert	Erfasste Patienten, H und D getrennt	FoV H x D (in cm)	Erfasste Patienten, H und D kombiniert
0,5%	7,03 x 10,71	0%	0,5%	7,29 x 11,02	1%
10%	7,92 x 11,80	4%	10%	7,93 x 11,54	2%
20%	8,12 x 12,10	9%	20%	8,18 x 11,71	7%
30%	8,41 x 12,27	14%	30%	8,40 x 11,90	14%
40%	8,57 x 12,45	24%	40%	8,54 x 12,06	22%
50%	8,77 x 12,57	32%	50%	8,68 x 12,21	32%
60%	8,88 x 12,71	44%	60%	8,90 x 12,44	44%
70%	9,10 x 12,90	56%	70%	9,07 x 12,61	56%
80%	9,29 x 13,06	66%	80%	9,25 x 12,75	68%
90%	9,60 x 13,36	82%	90%	9,44 x 12,95	83%
100%	10,58 x 14,28	100%	100%	10,54 x 13,78	100%
n = 200		n = 200		n = 200	

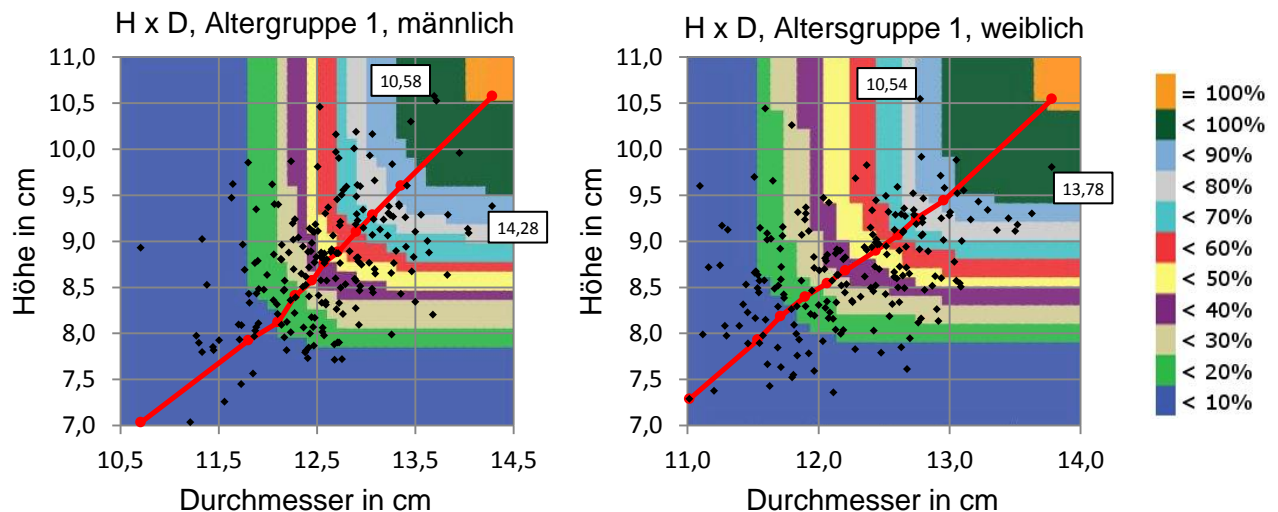


Abb. 37 Streudiagramme aller 400 Stichproben (schwarze Punkte) der Altersgruppe 1 (Diagramm links: männliche, rechts: weibliche Patienten); die ermittelten oberen FoV-Werte sind rot eingezeichnet und mit einer Linie verbunden (oberes rechtes Ende entspricht der 100%-Erfassung als „Ideal“-FoV); farblich hinterlegt sind die Erfassungsbereiche in Prozent; an die Maximalwerte von D und H grenzt Beschriftung nahe des Markierungspunktes an (sie finden sich fett gedruckt in der letzten Tabellenzeile wieder)

Tabelle 18: FoV-Maße und prozentuale Erfassung: Jeweils links der FoV-Kombination steht der Prozentsatz, den Höhe und Durchmesser getrennt für sich gleichsam erfassen (in 10%-Etappen), rechts steht die prozentuale Erfassung für die Kombination dieser Werte, die sich von der getrennten Erfassung deutlich unterscheidet, jedoch bei 100% identisch ist – dies entspricht dem definitiv erforderlichen FoV bei männlichen und weiblichen Patienten im Alter von 14-18 Jahren (siehe letzte Zeile).

Zylindrisches FoV ₂ – Altersbereich 2 (14 – 18 Jahre)					
Männlich			Weiblich		
Erfasste Patienten, H und D getrennt	FoV H x D (in cm)	Erfasste Patienten, H und D kombiniert	Erfasste Patienten, H und D getrennt	FoV H x D (in cm)	Erfasste Patienten, H und D kombiniert
0,9%	7,90 x 11,27	0%	0,9%	7,94 x 11,62	0%
10%	8,83 x 12,65	4%	10%	8,55 x 12,11	4%
20%	9,06 x 12,91	11%	20%	8,82 x 12,26	9%
30%	9,31 x 13,07	17%	30%	9,05 x 12,52	16%
40%	9,54 x 13,28	25%	40%	9,18 x 12,61	19%
50%	9,75 x 13,35	34%	50%	9,31 x 12,70	25%
60%	10,02 x 13,52	43%	60%	9,43 x 12,87	35%
70%	10,12 x 13,62	52%	70%	9,59 x 13,08	47%
80%	10,34 x 13,78	65%	80%	9,91 x 13,21	64%
90%	10,69 x 13,99	81%	90%	10,09 x 13,41	82%
100%	11,20 x 14,62	100%	100%	10,96 x 14,40	100%
n = 110		n = 110	n = 110		n = 110

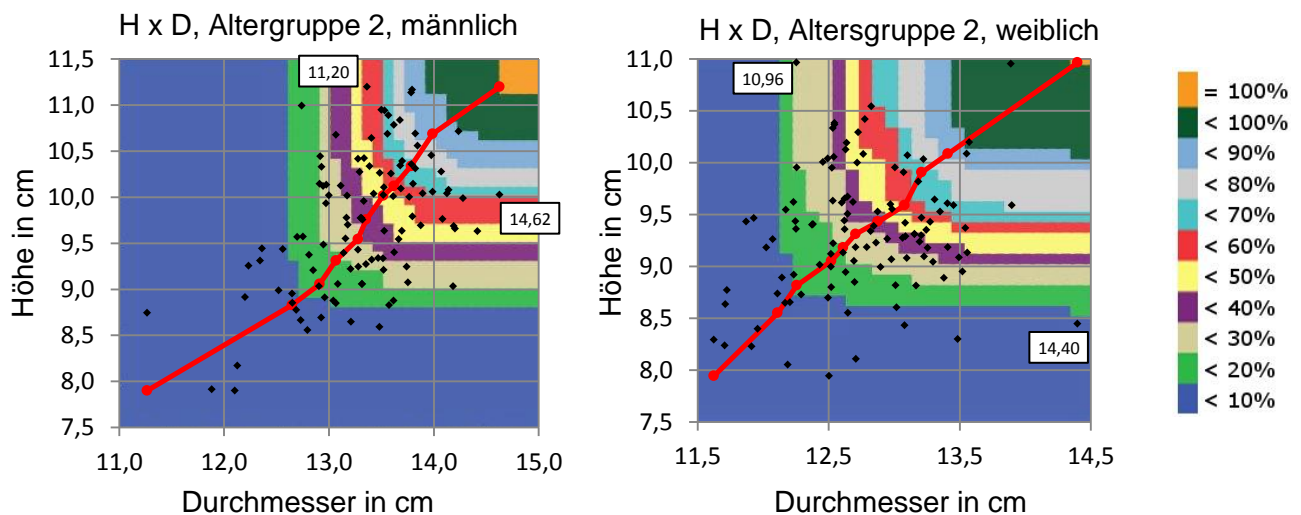


Abb. 38 Streudiagramme aller 220 Stichproben (schwarze Punkte) der Altersgruppe 2 (Diagramm links: männliche, rechts: weibliche Patienten); die ermittelten oberen FoV-Werte sind rot eingezeichnet und mit einer Linie verbunden (oberes rechtes Ende entspricht der 100%-Erfassung als „Ideal“-FoV); farblich hinterlegt sind die Erfassungsbereiche in Prozent; an die Maximalwerte von D und H grenzt Beschriftung nahe des Markierungspunktes an (sie finden sich fett gedruckt in der letzten Tabellenzeile wieder)

Tabelle 19: FoV-Maße und prozentuale Erfassung: Jeweils links der FoV-Kombination steht der Prozentsatz, den Höhe und Durchmesser getrennt für sich gleichsam erfassen (in 10%-Etappen), rechts steht die prozentuale Erfassung für die Kombination dieser Werte, die sich von der getrennten Erfassung deutlich unterscheidet, jedoch bei 100% identisch ist – dies entspricht dem definitiv erforderlichen FoV bei männlichen und weiblichen Patienten im Alter von 19-82 Jahren (siehe letzte Zeile).

Zylindrisches FoV ₂ – Altersbereich 3 (19 – 82 Jahre)					
Männlich			Weiblich		
Erfasste Patienten, H und D getrennt	FoV H x D (in cm)	Erfasste Patienten, H und D kombiniert	Erfasste Patienten, H und D getrennt	FoV H x D (in cm)	Erfasste Patienten, H und D kombiniert
0,5%	8,44 x 12,45	0%	0,5%	7,75 x 11,20	0%
10%	9,40 x 12,96	2%	10%	8,62 x 12,28	2%
20%	9,58 x 13,16	7%	20%	8,89 x 12,46	8%
30%	9,91 x 13,32	12%	30%	9,05 x 12,56	13%
40%	10,06 x 13,45	17%	40%	9,21 x 12,65	18%
50%	10,27 x 13,56	28%	50%	9,30 x 12,78	27%
60%	10,41 x 13,70	39%	60%	9,47 x 12,94	38%
70%	10,62 x 13,86	50%	70%	9,59 x 13,05	50%
80%	10,91 x 14,06	65%	80%	9,84 x 13,18	65%
90%	11,19 x 14,31	82%	90%	10,13 x 13,35	82%
100%	12,10 x 14,86	100%	100%	11,12 x 13,81	100%
n = 200		n = 200		n = 200	

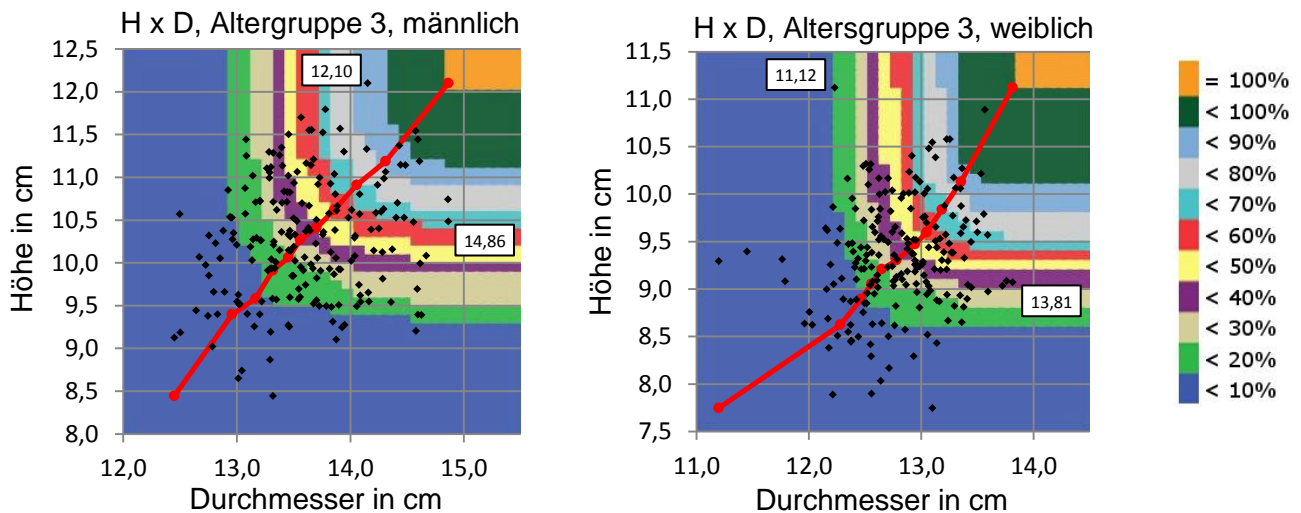
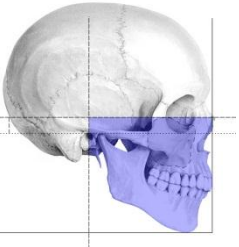


Abb. 39 Streudiagramme aller 400 Stichproben (schwarze Punkte) der Altersgruppe 3 (Diagramm links: männliche, rechts: weibliche Patienten); die ermittelten oberen FoV-Werte sind rot eingezeichnet und mit einer Linie verbunden (oberes rechtes Ende entspricht der 100%-Erfassung als „Ideal“-FoV); farblich hinterlegt sind die Erfassungsbereiche in Prozent; an die Maximalwerte von D und H grenzt Beschriftung nahe des Markierungspunktes an (sie finden sich fett gedruckt in der letzten Tabellenzeile wieder)

Tabelle 20: Übersicht über die erforderlichen zylindrischen FoV₂ nach Altersgruppen (Männer und Frauen zusammen): Blau hinterlegt ist im Bild das FoV₂ der dentalen Region mit Kiefergelenk, welches mindestens 12,1 x 14,9 cm betragen muss, um alle Patienten zu erfassen.

	Altersbereich	Erforderlich FoV ₂ Größe (H x D)
	unter 14 Jahre	10,6 x 14,3 cm
14 bis 18 Jahre	11,2 x 14,6 cm	
über 18 Jahre	12,1 x 14,9 cm	
Alle Altersgruppen	12,1 x 14,9 cm	

Jeweils die maximalen Werte von Höhe und Durchmesser innerhalb einer Geschlechter- und Altersgruppe definieren ein zylindrisches FoV₂, mit dem die dentale Region mit Kiefergelenk aller Patienten erfasst wird. Um 100% aller weiblichen und männlichen Patienten im Altersbereich von 5-13 Jahren zu erfassen, ist ein FoV von mind. **10,58 x 14,28 cm** nötig. Im mittleren Altersbereich von 14-18 Jahren muss ein FoV für die maximale Erfassung beider Geschlechter **11,20 x 14,62 cm** betragen. Sind Frauen und Männer zwischen 19 und 82 Jahren alt, hat das FoV, das 100% dieser Patienten erfassen kann, eine Größe von **12,10 x 14,86 cm**. Die mögliche Erfassung eines bestimmten FoV kann folgendem Diagramm entnommen werden:

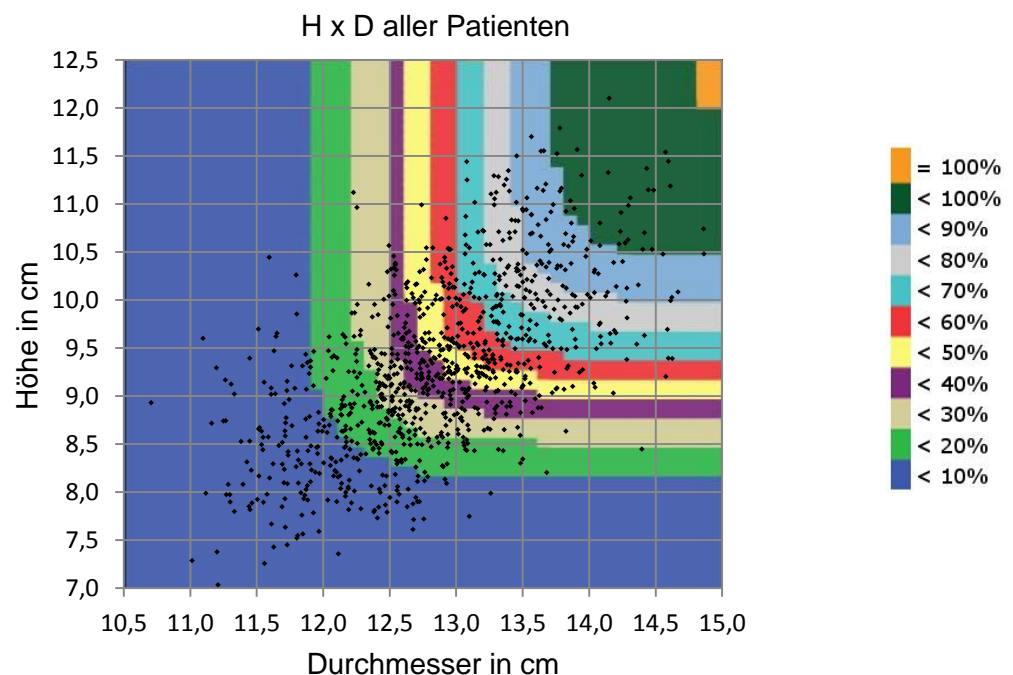


Abb. 40 Diagramm für das gesamte FoV₂ (alle Altersbereiche und Geschlechter); die Punktwolke zeigt alle 1020 erhobenen H x D-Kombinationen der Patienten

Für die Fragestellung im Kapitel 2 (Punkt 3) zeigen die Ergebnisse, dass mit einem FoV von 8 x 8 cm bzw. 10 x 10 cm kein Patient erfasst werden kann. Um bei allen Patienten die dentale Region mit Kiefergelenk erfassen zu können, ist mindestens ein FoV mit den Maßen **12,1 x 14,9 cm** erforderlich.

4.4 FoV für die dentale Region mit Kiefergelenk und Halswirbelsäule

Das zylindrische FoV₃ erfasst die unter Kapitel 3.1 erläuterte dentale Region mit Kiefergelenk und oberer Halswirbelsäule. Die berechneten Höhen und Durchmesser von 548 Patienten ergeben für das FoV₃ folgende Mittelwerte, Standardabweichungen sowie Minima und Maxima:

Tabelle 21: Errechnete Mittelwerte \bar{x} , Standardabweichungen s , Maxima (Max) und Minima (Min) der Daten des FoV₃ in cm; fett gedruckt sind die Maxima von Höhe und Durchmesser der entsprechenden Altersgruppe (für Männer und Frauen zusammen); ♂ = männlich, ♀ = weiblich

Alter	Höhe				Durchmesser				
	\bar{x}	s	Max	Min	\bar{x}	s	Max	Min	
AB 1 (5-13 J.)	♂	8,77	0,66	10,58	7,03	12,58	0,62	13,89	11,26
	♀	8,71	0,60	10,54	7,29	12,32	0,61	15,24	11,02
	♂ + ♀	8,74	0,63	10,58	7,03	12,46	0,63	15,24	11,02
AB 2 (14-18 J.)	♂	9,73	0,72	11,20	7,90	13,57	0,79	15,24	12,13
	♀	9,34	0,61	10,96	7,94	13,13	0,64	15,76	11,94
	♂ + ♀	9,53	0,69	11,20	7,90	13,31	0,73	15,76	11,94
AB 3 (19-82 J.)	♂	10,27	0,69	12,10	8,44	14,33	0,82	17,80	12,75
	♀	9,35	0,58	11,12	7,75	13,24	0,62	15,54	12,19
	♂ + ♀	9,81	0,79	12,10	7,75	13,77	0,91	17,80	12,19
AB 1-3 (5-82 J.)	♂	9,57	0,96	12,10	7,03	13,30	1,07	17,80	11,26
	♀	9,10	0,67	11,12	7,29	12,78	0,76	15,76	11,02
	♂ + ♀	9,33	0,86	12,10	7,03	13,04	0,96	17,80	11,02

Für das FoV₃ wurden die Höhenwerte des FoV₂ herangezogen. Das FoV₃ erweitert sich im Vergleich zum FoV₂ lediglich in seinem Durchmesser in distale Richtung. Dieser definiert das FoV₃ in sagittaler und transversaler Richtung von den Inzisiven bis zum Processus spinosus des zweiten Halswirbels. Er beträgt bei allen Patienten im Mittel **13,04 cm** und variiert durchschnittlich mit einer Standardabweichung um **0,96 cm**. Der minimale Durchmesser mit **11,02 cm** (Altersbereich 1, Frauen) spannt bis zum maximalen Wert von **17,80 cm** (Altersbereich 3, Männer) einen Bereich von **6,78 cm** auf. Die Durchmesserwerte zeigen ebenfalls einen Zusammenhang, mit zunehmendem Alter anzusteigen bzw. bei männlichen Patienten größer zu sein.

Tabelle 22: FoV-Maße und prozentuale Erfassung: Jeweils links der FoV-Kombination steht der Prozentsatz, den Höhe und Durchmesser getrennt für sich gleichsam erfassen (in 10%-Etappen), rechts steht die prozentuale Erfassung für die Kombination dieser Werte, die sich von der getrennten Erfassung deutlich unterscheidet, jedoch bei 100% identisch ist – dies entspricht dem definitiv erforderlichen FoV bei männlichen und weiblichen Patienten im Alter von 5 - 13 Jahren (siehe letzte Zeile).

Zylindrisches FoV ₃ – Altersbereich 1 (5 – 13 Jahre)					
Männlich			Weiblich		
Erfasste Patienten, H und D getrennt	FoV H x D (in cm)	Erfasste Patienten, H und D kombiniert	Erfasste Patienten, H und D getrennt	FoV H x D (in cm)	Erfasste Patienten, H und D kombiniert
0,7%	7,03 x 11,26	1%	0,8%	7,29 x 11,02	1%
10%	7,88 x 11,74	4%	10%	7,89 x 11,55	2%
20%	8,06 x 12,10	8%	20%	8,08 x 11,81	10%
30%	8,33 x 12,30	13%	30%	8,29 x 12,00	17%
40%	8,47 x 12,44	23%	40%	8,49 x 12,17	25%
50%	8,65 x 12,55	31%	50%	8,58 x 12,34	35%
60%	8,82 x 12,69	44%	60%	8,67 x 12,49	44%
70%	8,96 x 12,85	57%	70%	8,91 x 12,61	56%
80%	9,21 x 13,11	70%	80%	9,11 x 12,78	69%
90%	9,40 x 13,48	83%	90%	9,31 x 13,05	83%
100%	10,58 x 13,89	100%	100%	10,54 x 15,24	100%
n = 142		n = 142		n = 133	

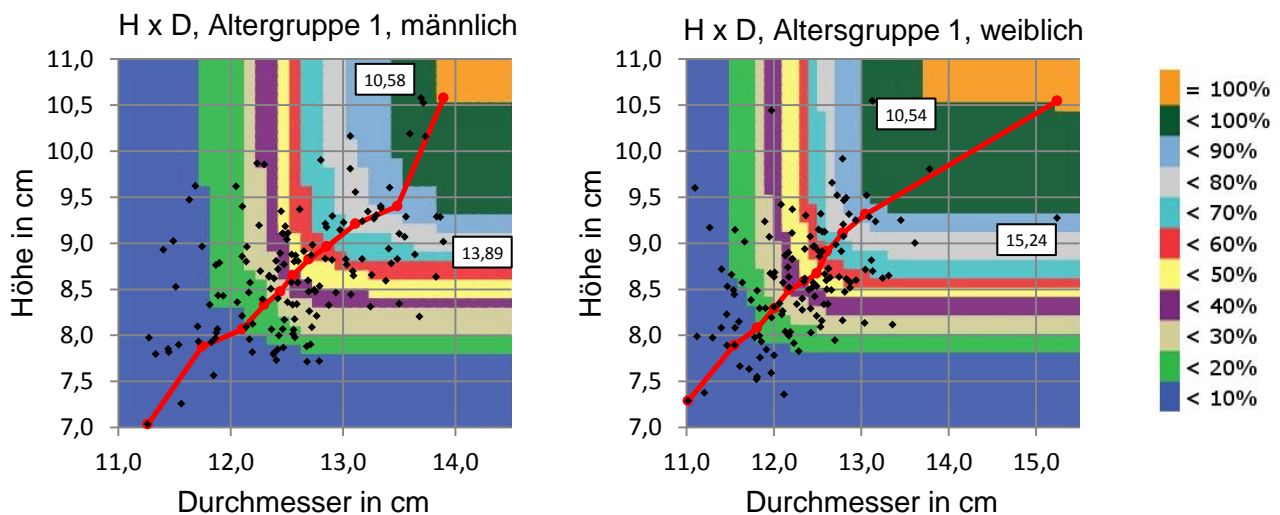


Abb. 41 Streudiagramme aller 275 Stichproben (schwarze Punkte) der Altersgruppe 1 (Diagramm links: männliche, rechts: weibliche Patienten); die ermittelten oberen FoV-Werte sind rot eingezeichnet und mit einer Linie verbunden (oberes rechtes Ende entspricht der 100%-Erfassung als „Ideal“-FoV); farblich hinterlegt sind die Erfassungsbereiche in Prozent; an die Maximalwerte von D und H grenzt Beschriftung nahe des Markierungspunktes an (sie finden sich fett gedruckt in der letzten Tabellenzeile wieder)

Tabelle 23: FoV-Maße und prozentuale Erfassung: Jeweils links der FoV-Kombination steht der Prozentsatz, den Höhe und Durchmesser getrennt für sich gleichsam erfassen (in 10%-Etappen), rechts steht die prozentuale Erfassung für die Kombination dieser Werte, die sich von der getrennten Erfassung deutlich unterscheidet, jedoch bei 100% identisch ist – dies entspricht dem definitiv erforderlichen FoV bei männlichen und weiblichen Patienten im Alter von 14-18 Jahren (siehe letzte Zeile).

Zylindrisches FoV ₃ – Altersbereich 2 (14 – 18 Jahre)					
Männlich			Weiblich		
Erfasste Patienten, H und D getrennt	FoV H x D (in cm)	Erfasste Patienten, H und D kombiniert	Erfasste Patienten, H und D getrennt	FoV H x D (in cm)	Erfasste Patienten, H und D kombiniert
2,9%	7,90 x 12,13	0%	1,9%	8,11 x 11,94	0%
10%	8,56 x 12,52	9%	10%	8,60 x 12,57	2%
20%	8,87 x 12,86	11%	20%	8,81 x 12,62	6%
30%	9,21 x 13,02	17%	30%	9,01 x 12,69	9%
40%	9,32 x 13,21	29%	40%	9,18 x 12,77	17%
50%	9,43 x 13,58	34%	50%	9,34 x 13,08	25%
60%	9,57 x 13,73	49%	60%	9,40 x 13,16	36%
70%	9,99 x 14,05	57%	70%	9,60 x 13,48	49%
80%	10,04 x 14,28	66%	80%	9,82 x 13,56	64%
90%	10,71 x 14,62	83%	90%	10,07 x 13,68	83%
100%	11,20 x 15,24	100%	100%	10,38 x 15,76	100%
n = 35		n = 35		n = 53	

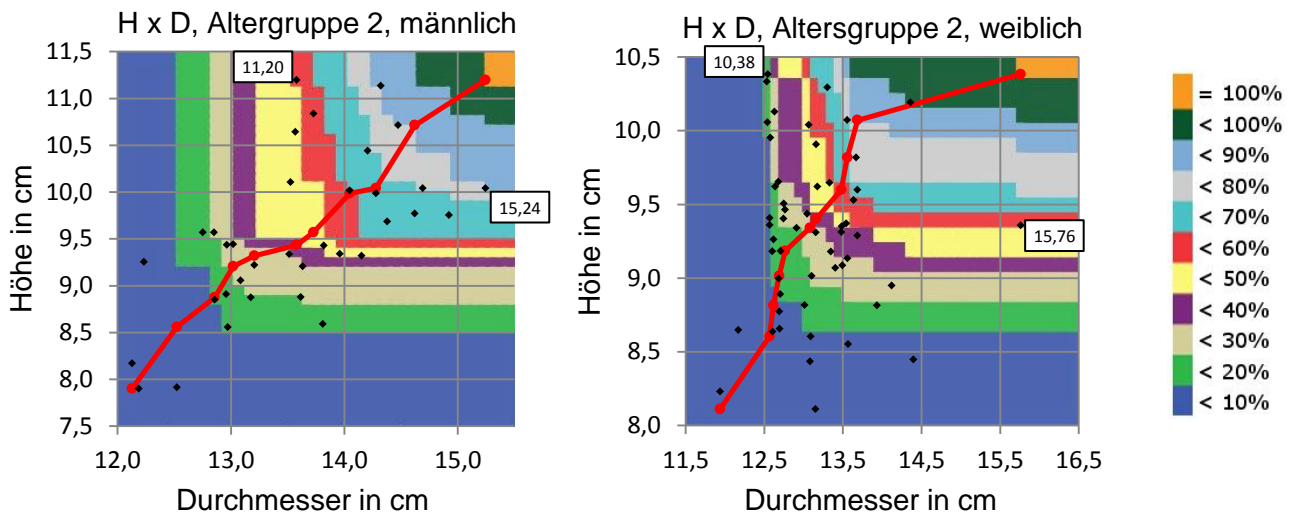


Abb. 42 Streudiagramme aller 88 Stichproben (schwarze Punkte) der Altersgruppe 2 (Diagramm links: männliche, rechts: weibliche Patienten); die ermittelten oberen FoV-Werte sind rot eingezeichnet und mit einer Linie verbunden (oberes rechtes Ende entspricht der 100%-Erfassung als „Ideal“-FoV); farblich hinterlegt sind die Erfassungsbereiche in Prozent; an die Maximalwerte von D und H grenzt Beschriftung nahe des Markierungspunktes an (sie finden sich fett gedruckt in der letzten Tabellenzeile wieder)

Tabelle 24: FoV-Maße und prozentuale Erfassung: Jeweils links der FoV-Kombination steht der Prozentsatz, den Höhe und Durchmesser getrennt für sich gleichsam erfassen (in 10%-Etappen), rechts steht die prozentuale Erfassung für die Kombination dieser Werte, die sich von der getrennten Erfassung deutlich unterscheidet, jedoch bei 100% identisch ist – dies entspricht dem definitiv erforderlichen FoV bei männlichen und weiblichen Patienten im Alter von 19-82 Jahren (siehe letzte Zeile).

Zylindrisches FoV ₃ – Altersbereich 3 (19 – 82 Jahre)					
Männlich			Weiblich		
Erfasste Patienten, H und D getrennt	FoV H x D (in cm)	Erfasste Patienten, H und D kombiniert	Erfasste Patienten, H und D getrennt	FoV H x D (in cm)	Erfasste Patienten, H und D kombiniert
1,1%	8,65 x 12,75	0%	1,1%	7,75 x 12,19	0%
10%	9,39 x 13,25	2%	10%	8,55 x 12,61	0%
20%	9,74 x 13,80	7%	20%	8,82 x 12,71	7%
30%	10,01 x 13,91	12%	30%	9,03 x 12,85	9%
40%	10,12 x 14,18	22%	40%	9,18 x 12,97	19%
50%	10,33 x 14,35	30%	50%	9,36 x 13,13	28%
60%	10,48 x 14,43	37%	60%	9,48 x 13,35	37%
70%	10,63 x 14,57	48%	70%	9,59 x 13,47	49%
80%	10,98 x 14,72	63%	80%	9,76 x 13,67	66%
90%	11,30 x 15,30	83%	90%	10,02 x 14,09	82%
100%	12,10 x 17,80	100%	100%	10,58 x 15,54	100%
n = 90		n = 90	n = 95		n = 95

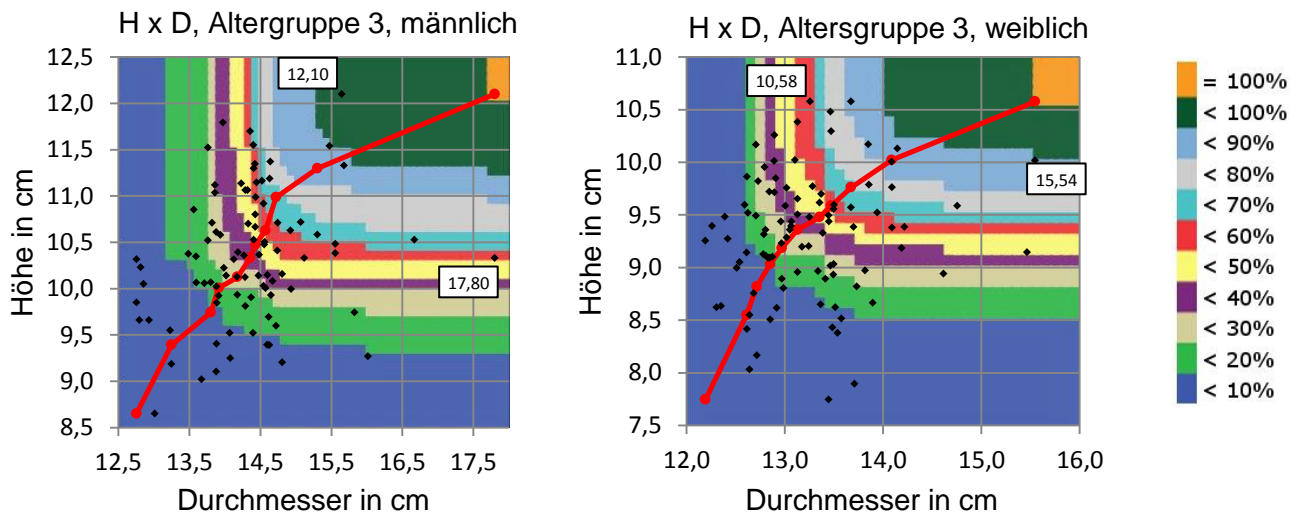
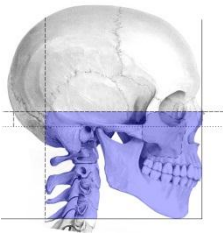


Abb. 43 Streudiagramme aller 185 Stichproben (schwarze Punkte) der Altersgruppe 3 (Diagramm links: männliche, rechts: weibliche Patienten); die ermittelten oberen FoV-Werte sind rot eingezeichnet und mit einer Linie verbunden (oberes rechtes Ende entspricht der 100%-Erfassung als „Ideal“-FoV); farblich hinterlegt sind die Erfassungsbereiche in Prozent; an die Maximalwerte von D und H grenzt Beschriftung nahe des Markierungspunktes an (sie finden sich fett gedruckt in der letzten Tabellenzeile wieder)

Tabelle 25: Übersicht über die erforderlichen zylindrischen FoV₃ nach Altersgruppen (Männer und Frauen zusammen): Blau hinterlegt ist im Bild das FoV₃ der dentalen Region mit Kiefergelenk und oberer Halswirbelsäule, welches mindestens 12,1 x 17,8 cm betragen muss, um alle Patienten zu erfassen.

	Altersbereich	Erforderlich FoV ₃ Größe (H x D)
	unter 14 Jahre	10,6 x 15,2 cm
14 bis 18 Jahre	11,2 x 15,8 cm	
über 18 Jahre	12,1 x 17,8 cm	
Alle Altersgruppen	12,1 x 17,8 cm	

Jeweils die maximalen Werte von Höhe und Durchmesser innerhalb einer Geschlechter- und Altersgruppe definieren ein zylindrisches FoV₃, mit dem die dentale Region mit Kiefergelenk und oberer Halswirbelsäule aller Patienten erfasst wird. Um 100% aller weiblichen und männlichen Patienten im Altersbereich von 5-13 Jahren zu erfassen, ist ein FoV von mind. **10,58 x 15,24 cm** nötig. Im mittleren Altersbereich von 14-18 Jahren muss ein FoV für die maximale Erfassung beider Geschlechter **11,20 x 15,76 cm** betragen. Sind Frauen und Männer zwischen 19 und 82 Jahren alt, hat das FoV, das 100% dieser Patienten erfassen kann, eine Größe von **12,10 x 17,80 cm**. Die mögliche Erfassung eines bestimmten FoV kann folgendem Diagramm entnommen werden:

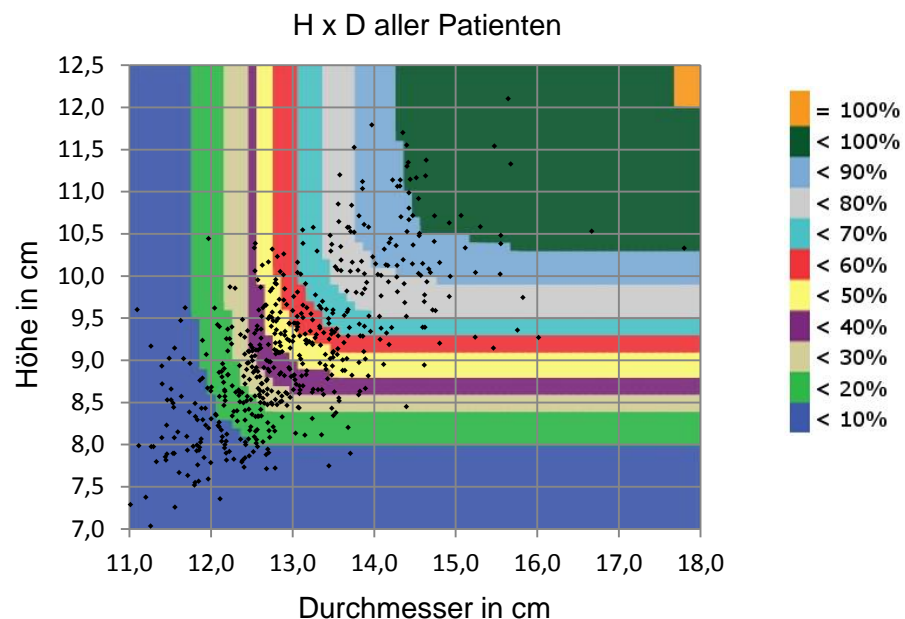


Abb. 44 Diagramm für das gesamte FoV₃ (alle Altersbereiche und Geschlechter); die Punktwolke zeigt alle 548 erhobenen H x D-Kombinationen der Patienten

Für die Fragestellung im Kapitel 2 (Punkt 4) zeigen die Ergebnisse, dass mit einem FoV von 15 x 15 cm 96,9% (n= 531) aller Patienten erfasst werden können. Bei einem FoV von 17 x 23 cm fallen sogar 100% (n=548) aller Patienten in den kompletten Erfassungsbereich. Jedoch genügt ein FoV mit den Maßen **12,1 x 17,8 cm**, um bei allen Patienten die dentale Region mit Kiefergelenk und oberer Halswirbelsäule erfassen zu können.

Das sphärische FoV₃ erfasst die unter Kapitel 3.1 erläuterte dentale Region mit Kiefergelenk und oberer Halswirbelsäule. Die berechneten Kugeldurchmesser von 548 Patienten ergeben für das sphärische FoV₃ folgende Mittelwerte, Standardabweichungen sowie Minima und Maxima:

Tabelle 26: Errechnete Mittelwerte \bar{x} , Standardabweichungen s , Maxima (Max) und Minima (Min) der Daten des sphärischen FoV₃ in cm; fett gedruckt sind die Maxima vom Durchmesser der entsprechenden Altersgruppe (für Männer und Frauen zusammen); ♂ = männlich, ♀ = weiblich

Alter		Kugeldurchmesser			
		\bar{x}	s	Max	Min
AB 1 (5-13 J.)	♂	13,69	0,72	15,71	11,80
	♀	13,48	0,80	16,30	12,12
	♂ + ♀	13,59	0,77	16,30	11,80
AB 2 (14-18 J.)	♂	14,53	0,82	16,34	13,19
	♀	14,26	0,51	15,48	13,05
	♂ + ♀	14,37	0,66	16,34	13,05
AB 3 (19-82 J.)	♂	15,54	0,80	17,37	13,84
	♀	14,29	0,50	15,46	13,29
	♂ + ♀	14,90	0,91	17,37	13,29
AB 1-3 (5-82 J.)	♂	14,42	1,13	17,37	11,80
	♀	13,90	0,77	16,30	12,12
	♂ + ♀	14,15	1,00	17,37	11,80

Im Gegensatz zum zylindrischen wurde das sphärische FoV nicht über Messstrecken, sondern via Koordinaten ermittelt, die im dreidimensionalen Raum auf die Knochenoberfläche der Rekonstruktion gesetzt und abgespeichert wurden. Die Koordinaten begrenzen die gleichen obligaten Strukturen wie im zylindrischen FoV, jedoch innerhalb einer Kugel. Das Ergebnis, der Durchmesser der sogenannten Hüllkugel, entspricht dem gesuchten FoV.

Der Mittelwert der Kugel-Durchmesser-Werte beträgt insgesamt **14,15 cm**. Die Standardabweichung variiert dabei um **1,00 cm**. Der kleinste Kugel-Durchmesser mit **11,80 cm** (Altersbereich 1, Männer) spannt bis zum maximalen Wert von **17,37 cm** (Altersbereich 3, Männer) einen Bereich von **5,56 cm** auf. Auch die gemittelten Kugel-Durchmesserwerte liefern einen Hinweis darauf, mit zunehmendem Alter anzusteigen. Bei Betrachtung der Ergebniswerte nachfolgender Balkendiagramme wird ersichtlich, dass männliche Patienten durchschnittlich größere Werte aufweisen.

Da es nur eine Variable als Angabe für dieses FoV-Maß gibt, kann zu jedem Durchmesserwert eine konkrete Anzahl an erfassten Patienten bestimmt werden.

Tabelle 27: FoV-Durchmesser und prozentuale Erfassung: Jeweils rechts des Durchmessers steht die prozentuale Erfassung (in 10%-Etappen). Um 100% aller männlichen und weiblichen Patienten zu erfassen, ist ein Durchmesser von mindestens 16,30 cm nötig.

Sphärisches FoV ₃ – Altersbereich 1 (5 – 13 Jahre)			
Männlich		Weiblich	
FoV D (in cm)	Erfasste Patienten (in %)	FoV D (in cm)	Erfasste Patienten (in %)
11,90	1%	12,14	1%
12,81	10%	12,51	10%
13,19	20%	12,79	20%
13,33	30%	13,03	30%
13,44	40%	13,19	40%
13,61	50%	13,37	50%
13,77	60%	13,54	60%
14,05	70%	13,86	70%
14,19	80%	14,15	80%
14,62	90%	14,59	90%
15,71	100%	16,30	100%

n = 142

n = 133

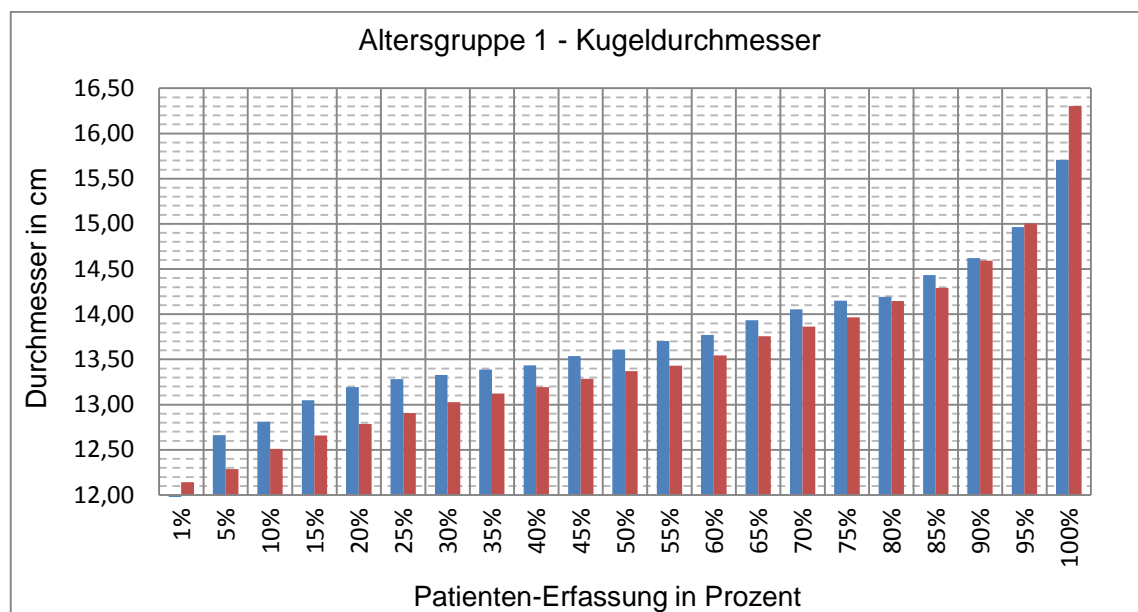


Abb. 45 Erfassung der Patienten (in 5%-Etappen) im Altersbereich 1 mit sphärischem FoV in Abhängigkeit vom Kugeldurchmesser; blau=männlich, rot=weiblich

Tabelle 28: FoV-Durchmesser und prozentuale Erfassung: Jeweils rechts des Durchmessers steht die prozentuale Erfassung (in 10%-Etappen). Um 100% aller männlichen und weiblichen Patienten zu erfassen, ist ein Durchmesser von mindestens 16,34 cm nötig.

Sphärisches FoV ₃ – Altersbereich 2 (14 – 18 Jahre)			
Männlich		Weiblich	
FoV D (in cm)	Erfasste Patienten (in %)	FoV D (in cm)	Erfasste Patienten (in %)
13,19	1%	13,05	1%
13,57	10%	13,59	10%
13,78	20%	13,70	20%
14,01	30%	14,11	30%
14,08	40%	14,25	40%
14,48	50%	14,32	50%
14,81	60%	14,46	60%
15,11	70%	14,53	70%
15,21	80%	14,68	80%
15,58	90%	14,78	90%
16,34	100%	15,48	100%

n = 35

n = 53

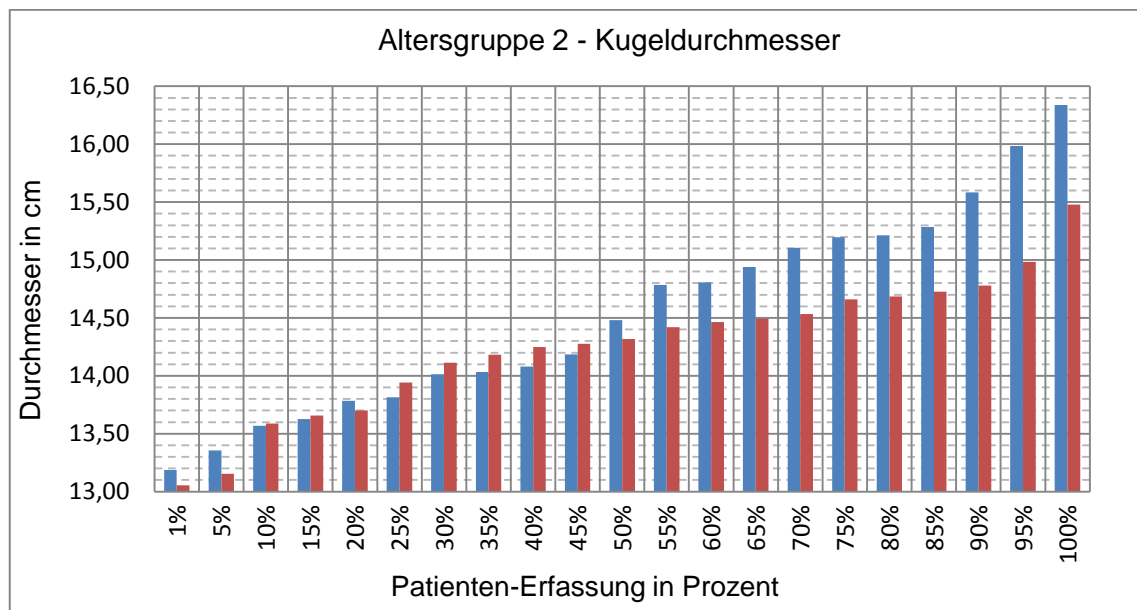


Abb. 46 Erfassung der Patienten (in 5%-Etappen) im Altersbereich 2 mit sphärischem FoV in Abhängigkeit vom Kugeldurchmesser; blau=männlich, rot=weiblich

Tabelle 29: FoV-Durchmesser und prozentuale Erfassung: Jeweils rechts des Durchmessers steht die prozentuale Erfassung (in 10%-Etappen). Um 100% aller männlichen und weiblichen Patienten zu erfassen, ist ein Durchmesser von mindestens 17,37 cm nötig.

Sphärisches FoV ₃ – Altersbereich 3 (19 – 82 Jahre)			
Männlich		Weiblich	
FoV D (in cm)	Erfasste Patienten (in %)	FoV D (in cm)	Erfasste Patienten (in %)
13,84	1%	13,29	1%
14,42	10%	13,61	10%
14,69	20%	13,84	20%
15,07	30%	14,08	30%
15,39	40%	14,17	40%
15,67	50%	14,31	50%
15,77	60%	14,42	60%
15,98	70%	14,54	70%
16,18	80%	14,72	80%
16,47	90%	14,92	90%
17,37	100%	15,46	100%

n = 90

n = 95

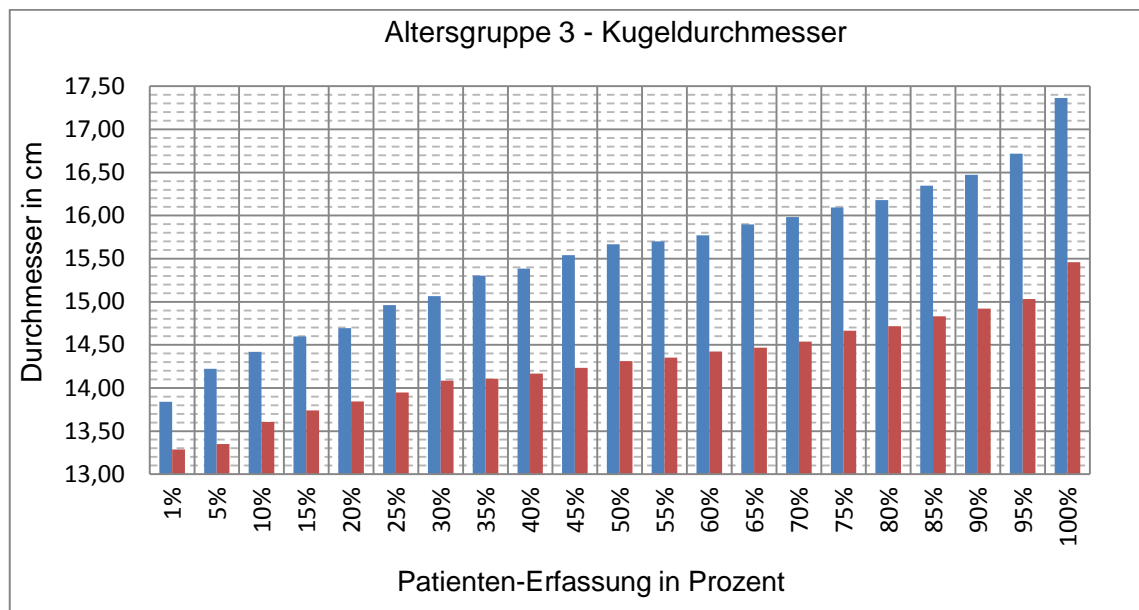
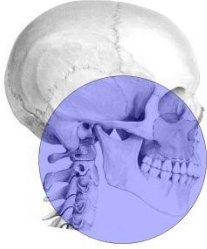


Abb. 47 Erfassung der Patienten (in 5%-Etappen) im Altersbereich 3 mit sphärischem FoV in Abhängigkeit vom Kugeldurchmesser; blau=männlich, rot=weiblich

Tabelle 30: Übersicht über die erforderlichen sphärischen FoV₃ nach Altersgruppen (Männer und Frauen zusammen): Blau hinterlegt im Bild das sphärische FoV₃ der dentalen Region mit Kiefergelenk und oberer Halswirbelsäule.

	Altersbereich	Erforderlich FoV ₃ Größe (D)
	unter 14 Jahre	16,3 cm
14 bis 18 Jahre	16,3 cm	
über 18 Jahre	17,4 cm	
Alle Altersgruppen	17,4 cm	

Jeweils die maximalen Durchmesserwerte innerhalb einer Geschlechter- und Altersgruppe definieren ein sphärisches FoV₃ mit dem die dentale Region mit Kiefergelenk und oberer Halswirbelsäule aller Patienten erfasst wird. Um 100% aller weiblichen und männlichen Patienten im Altersbereich von 5-13 Jahren zu erfassen, ist ein FoV von mind. **16,30 cm** Durchmesser nötig. Im mittleren Altersbereich von 14-18 Jahren muss ein FoV für die maximale Erfassung beider Geschlechter **16,34 cm** betragen. Sind Frauen und Männer zwischen 19 und 82 Jahren alt, hat das FoV, das 100% dieser Patienten erfassen kann, eine Größe von **17,37 cm**.

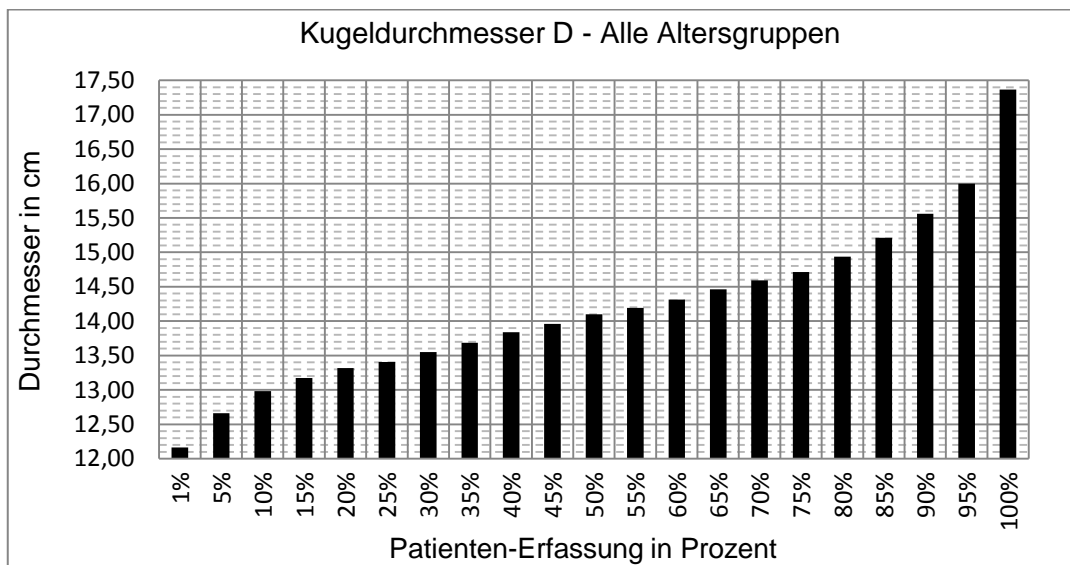


Abb. 48 Balkendiagramm für das gesamte sphärische FoV₃ (alle Altersbereiche und Geschlechter)

Für die Fragestellung im Kapitel 2 (Punkt 4) zeigen die Ergebnisse, dass mit einem sphärischen FoV von **15 cm** Durchmesser 82,1% (n = 450) aller Patienten erfasst werden können. Um jedoch bei allen Patienten die dentale Region mit Kiefergelenk und oberer Halswirbelsäule über ein sphärisches FoV erfassen zu können, ist ein Durchmesser von mindestens 17,4 cm erforderlich.

Das sphärische FoV₃ entspricht der Hüllkugel, welche durch ihre äußeren Koordinatenpunkte definiert wird. Dabei ist von Interesse, welche der Koordinatenpunkte am häufigsten exakt auf der Hüllkugel liegen und damit den größten Abstand zum Mittelpunkt aufweisen, denn diese Punkte sind es, die bei einem unzureichend großen sphärischen FoV₃ zuerst außerhalb des Erfassungsbereiches liegen. Für jeden der 10 verwendeten Koordinatenpunkte wurde gezählt, wie häufig dieser präzise auf und nicht innerhalb der Hüllkugel liegt.

Tabelle 31: Abstand vom Mittelpunkt und Häufigkeiten der Koordinaten auf der Hüllkugeloberfläche in aufsteigender Reihenfolge: Beide Porionpunkte ragen zuerst heraus, wenn der Durchmesser zu klein ist.

Koordinatenpunkt	Durchschnittlicher Abstand des Punktes vom Kugelmittelpunkt in cm	Absolute Häufigkeit des Punktes auf der Hüllkugel (n _{100%} = 548)	Prozentuale Häufigkeit des Punktes auf der Hüllkugel
Ramus rechts	5,14	2	0,4%
Ramus links	5,05	3	0,5%
Sinus links	6,01	13	2,4%
Sinus rechts	6,18	32	5,8%
Inzisalpunkt	6,41	46	8,4%
Menton links	6,95	215	39,2%
Processus spinosus	6,79	249	45,4%
Menton rechts	6,98	291	53,1%
Porion rechts	7,06	518	94,5%
Porion links	7,06	531	96,9%

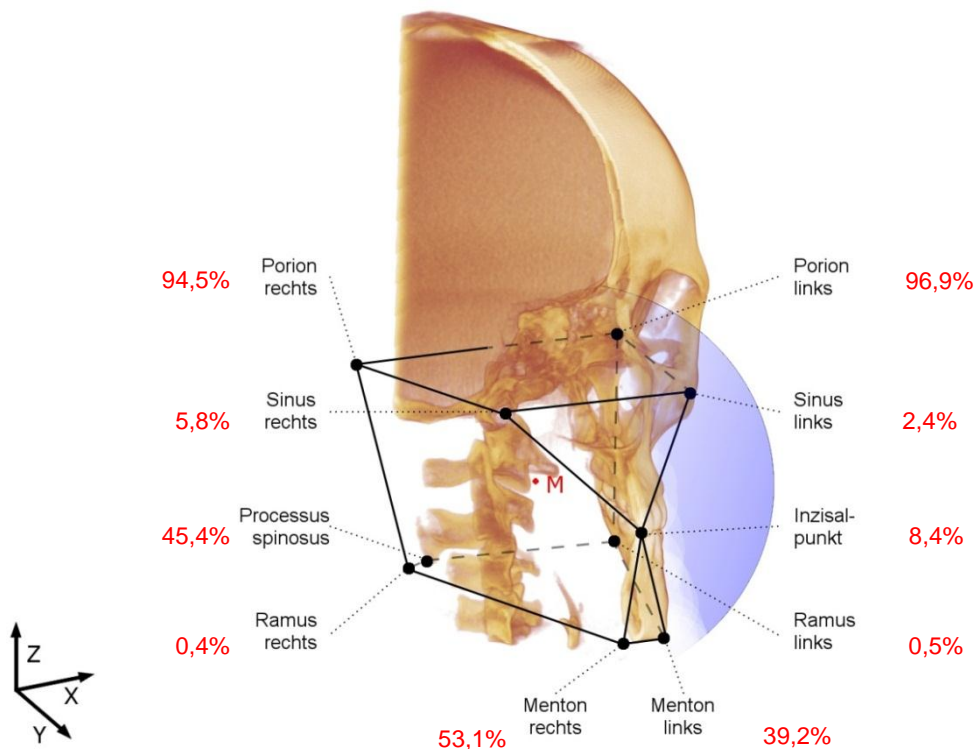


Abb. 49 Rekonstruktion (in Mediansagittalebene geteilt) mit allen 10 Koordinatenpunkten (verbunden über Gitternetzlinien), rote Zahlen = prozentuale Häufigkeit des jeweiligen Punktes auf der Hüllkugel, rechts ist blau die Hüllkugel angedeutet, mittig der Hüllkugelmittelpunkt M

Der errechnete Mittelpunkt des sphärischen FoV₃ ist bei jedem Patienten individuell. Dennoch lassen sich Durchschnittswerte angeben, die eine Orientierung erlauben, wie das sphärische FoV₃ positioniert sein muss, um eine fehlerhafte Erfassung zu vermeiden.

Als Koordinatenursprung wurde der Schnittpunkt der Verbindungslinie beider Porionpunkte mit der Mediansagittalebene definiert. Bewegt man sich von diesem Ursprungspunkt 2,96 cm (≈ 3 cm) in sagittale Richtung nach anterior (entlang Y-Achse) und 3,09 cm (≈ 3 cm) in vertikale Richtung nach kaudal (entlang Z-Achse), erhält man den durchschnittlichen Kugelmitelpunkt M (Abb. 50).

Tabelle 32: Durchschnittliche Mittelpunkts-Koordinaten in cm aller Patienten: Dieser liegt aus sagittaler Perspektive ≈ 3 cm anterior und ≈ 3 cm kaudal in Bezug auf Porion.

Durchschnittliche Mittelpunktskoordinaten \pm Standardabweichung in cm	X	Y	Z
AB 1 (5-13 J.)	$0,06 \pm 0,33$	$-2,79 \pm 0,24$	$-2,67 \pm 0,39$
AB2 (14-18 J.)	$0,04 \pm 0,36$	$-3,09 \pm 0,33$	$-3,29 \pm 0,49$
AB3 (19-82 J.)	$0,06 \pm 0,40$	$-3,11 \pm 0,36$	$-3,64 \pm 0,43$
Alle Altersgruppen	$0,06 \pm 0,35$	$-2,96 \pm 0,37$	$-3,09 \pm 0,61$

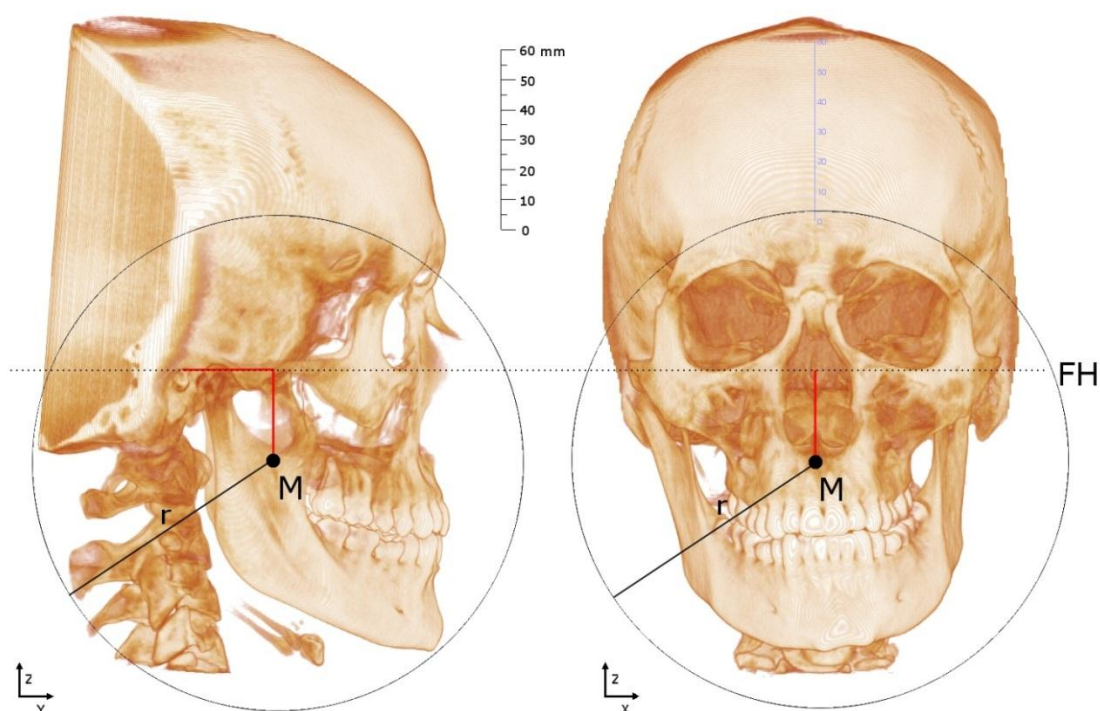


Abb. 50 Maßstabsgetreue Abbildung eines Patienten mit dem sphärischen FoV₃ von 16,5 cm Durchmesser (Radius $r = 82,4$ mm), rote Linie entspricht dem Weg vom Koordinatenursprung zur Mittelpunkt-Koordinate M (≈ 0 cm; ≈ -3 cm; ≈ -3 cm)

4.5 FoV in Abhängigkeit vom Geschlecht

Bereits in der vorangegangenen Ergebnisauswertung gab es bei Betrachtung der Mittelwertta-bellen und Balkendiagramme einen klaren Hinweis darauf, dass männliche Patienten größere Werte aufweisen und damit eine Abhängigkeit zum Geschlecht besteht. Betrachtet man die Mit-telwerte von Männern und Frauen im Vergleich, so lässt sich keinerlei Kongruenz feststellen, Männer weisen bei allen FoV höhere Mittelwerte auf.

Zur statistisches Absicherung wurde mit Hilfe des Kolmogorov-Smirnov-Tests zunächst geprüft, ob in der jeweiligen Stichprobe eine Normalverteilung vorliegt. War dies der Fall, so wurden die Unterschiede zwischen Männern und Frauen mittels t-Test, anderenfalls mit dem Mann-Whitney-U-Test auf statistische Signifikanz geprüft und in folgender Tabelle dargestellt.

Tabelle 33: Mittelwerte \bar{x} (in cm) zwischen den Geschlechtern im Vergleich. Beide Geschlechter unterscheiden sich signifikant ($p < 0,05$) in ihren Mittelwerten voneinander, wobei männliche Patienten die größeren Werte aufweisen.

	\bar{x} Männlich		\bar{x} Weiblich	p-Wert
Zylindrisches FoV₁				
Höhe	6,72 n=510	>	6,40 n=510	<0,001
Durchmesser	9,16 n=510	>	8,88 n=510	<0,001
Zylindrisches FoV₂				
Höhe	9,57 n=510	>	9,10 n=510	<0,001
Durchmesser	13,14 n=510	>	12,58 n=510	<0,001
Zylindrisches FoV₃				
Höhe	9,57 n=510	>	9,10 n=510	<0,001
Durchmesser	13,30 n=267	>	12,78 n=281	<0,001
Sphärisches FoV₃				
Kugel-Durchmesser	14,42 n=267	>	13,90 n=281	<0,001

Männer hatten gegenüber Frauen größere FoV-Werte. Die beschriebenen Signifikanztests lieferten auf Überprüfung der Nullhypothese „Höhe und Durchmesser der FoV ist bei Männern und Frauen identisch“ allesamt p-Werte unter 0,001 – es ergab sich also ein klarer signifikanter geschlechtsspezifischer Unterschied.

4.6 FoV in Abhängigkeit vom Alter

Vergleicht man die Mittelwerte der FoV-Maße zwischen den einzelnen Altersgruppen 1-3, so lässt sich eine Ungleichheit feststellen. Die Werte zeigen bis auf die Höhe des FoV₁ die klare Tendenz, mit zunehmendem Alter anzusteigen.

Zur statistische Absicherung wurde mit Hilfe des Kolmogorov-Smirnov-Tests zunächst geprüft, ob in der jeweiligen Stichprobe Normalverteilung vorliegt. War dies der Fall, so wurden die Unterschiede zwischen den Altersgruppen mittels ANOVA, anderenfalls mit dem Kruskal-Wallis-H-Test auf statistische Signifikanz geprüft und in folgender Tabelle aufgeführt:

Tabelle 34: Mittelwerte \bar{x} (in cm) zwischen den Altersbereichen AB 1-3 im Vergleich: Alle Altersgruppen unterscheiden sich signifikant ($p < 0,05$) in ihrem Mittelwert voneinander. Grau unterlegt ist die Abweichung zur allgemeinen Tendenz der Werte, von AB 1 zu AB 3 zuzunehmen.

	\bar{x} AB1		\bar{x} AB2		\bar{x} AB3	p-Wert
Zylindrisches FoV₁						
Höhe	6,57 n=400	>	6,66 n=220	>	6,49 n=400	<0,001
Durchmesser	8,84 n=400	<	9,141 n=220	<	9,143 n=400	<0,001
Zylindrisches FoV₂						
Höhe	8,74 n=400	<	9,53 n=220	<	9,81 n=400	<0,001
Durchmesser	12,42 n=400	<	13,05 n=220	<	13,21 n=400	<0,001
Zylindrisches FoV₃						
Höhe	8,74 n=400	<	9,53 n=220	<	9,81 n=400	<0,001
Durchmesser	12,45 n=275	<	13,35 n=88	<	13,78 n=185	<0,001
Sphärisches FoV₃						
Kugel-Durchmesser	13,59 n=275	<	14,37 n=88	<	14,90 n=185	<0,001

Die beschriebenen Signifikanztests lieferten auf Überprüfung der Nullhypothese „Höhe und Durchmesser der FoV ist in allen drei Altersgruppen gleich“ allesamt p-Werte unter 0,001 – es ergab sich also ein klarer signifikanter Unterschied zwischen den drei Altersgruppen. Anschließend wurden daher paarweise Vergleiche durchgeführt, um zu überprüfen, welche Gruppen sich voneinander unterscheiden. Hierzu wurden entweder der LSD- (Least Significant Difference, bei normalverteilten Daten ohne Varianzgleichheit) bzw. der Mann-Whitney-U-Test (bei nicht normalverteilten Daten) verwendet.

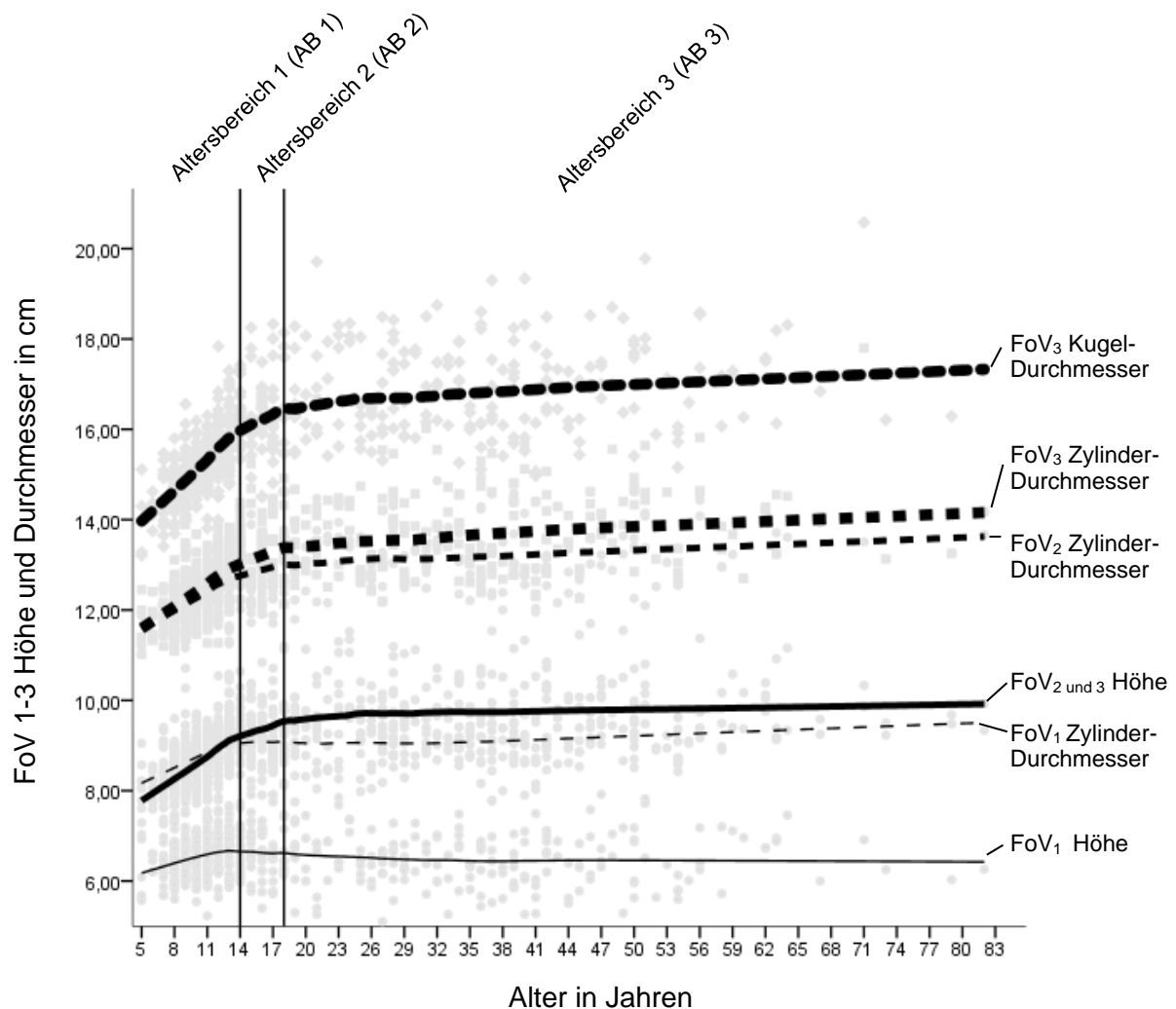


Abb. 51 FoV-Höhen und Durchmesser bezogen auf das Alter in Jahren, schwarz dargestellt ist die Anpassungslinie nach LOESS. In der Regel zeigen die Graphen die Tendenz, mit zunehmendem Alter anzusteigen. Die Anpassungslinien des FoV₁ weichen davon ab, was sich im nachfolgenden Post-Hoc-Test bestätigt.

Die LOESS-Anpassungslinie (locally estimated scatterplot smoothing) ist eine von vielen nicht-parametrischen Regressionsanalyse-Techniken. Sie beruht auf folgendem Prinzip: Jedem Punkt wird eine neue Position zugewiesen, und zwar so, dass der Punkt sich besser in das Muster seiner Nachbarpunkte einfügt. Das Ergebnis ist eine geglättete (smoothed) Linie, die den Zusammenhang der Variablen widerspiegelt.

Tabelle 35: Post-Hoc-Vergleich der Gruppen untereinander: Es unterscheiden sich alle Paare signifikant voneinander bis auf AB 2 zu AB 3 (Durchmesser FoV₁) - ihr p-Werte deutet als Ausnahme auf fehlende signifikante Unterschiede hin (fett gedruckt). Bei FoV₁ erfolgte der LSD-Test (Normalverteilung, Varianzungleichheit, ungleicher Stichprobenumfang), bei FoV₂ und FoV₃ erfolgte der Mann-Whitney-U-Test (verteilungsfrei).

FoV ₁	Höhe			Durchmesser		
	AB 1	AB 2	AB 3	AB 1	AB 2	AB 3
		0,047			<0,001	
			<0,001			0,971
			0,022			<0,001
FoV ₂	Höhe			Durchmesser		
	AB 1	AB 2	AB 3	AB 1	AB 2	AB 3
		<0,001			<0,001	
			<0,001			0,002
			<0,001			<0,001
FoV ₃	Höhe			Durchmesser		
	AB 1	AB 2	AB 3	AB 1	AB 2	AB 3
		<0,001			<0,001	
			<0,001			<0,001
			<0,001			<0,001
FoV ₃	Kugel-Durchmesser					
	AB 1	AB 2	AB 3	AB 1	AB 2	AB 3
		<0,001				
			<0,001			
			<0,001			

Für die Höhe des FoV₁ konnte zwischen den Altersbereich (AB) 1 zu 2 nur knapp ein signifikanter Unterschied nachgewiesen werden, beim Durchmesser des FoV₁ zwischen Altersbereich 2 und 3 besteht kein signifikanter Unterschied. Dieser Sachverhalt wird bei Betrachtung der Anpassungslinie zwischen den entsprechenden Altersbereichen im Diagramm Abb. 51 verdeutlicht, d.h. zwischen den genannten Altersbereichen ist kein kontinuierlicher Anstieg zu verzeichnen, wie es bei den anderen Werten der Fall ist. Für alle anderen FoV und Altersbereiche konnte ein signifikanter Unterschied belegt werden, d.h. die Werte für Höhe und Durchmesser steigen wie in Tabelle 26 und im Diagramm Abb. 51 ersichtlich mit zunehmendem Alter an.

5 Diskussion

Die dreidimensionale Bildgebung mit Hilfe der digitalen Volumentomographie nimmt heute einen bedeutsamen Stellenwert in der zahnärztlichen Diagnostik ein. Dabei gilt, das durch die Strahlenbelastung einer DVT-Aufnahme bedingte Risiko für den Patienten mit dem diagnostischen Nutzen abzuwägen. Gemäß der Indikationsstellung sollten sich die anhand einer DVT-Aufnahme gewonnenen Informationen tatsächlich entscheidend auf die Therapieplanung für den Patienten auswirken.[88] Die einleitende Literaturübersicht zeigt, dass sich gerade die Risiko-Nutzen-Abwägung durch die unsichere Datenlage zur effektiven Strahlendosisbelastung bei der DVT als schwierig gestaltet. Ein Parameter, von dem die Strahlenbelastung jedoch abhängt, ist das Field of View (FoV). Mit dem FoV oder auch Abbildungsvolumen wird die räumliche Größe des rekonstruierten Volumens bezeichnet.[91]

Durch die Literatur schwirren eine Vielzahl von FoV-Empfehlungen, die sich vor allem nach den von der Industrie vorgegebenen Normen richten.[3] Dabei existiert bisher keine Publikation zu den tatsächlich erforderlichen FoV-Maßen für zahnärztlich relevante anatomische Areale. Auch seitens der Hersteller werden sowohl das maximale FoV als auch die vorinstallierten FoV-Kollimationen durch keine wissenschaftlichen Untersuchungen untermauert.

Der Behandler wird in diesem Zusammenhang mit zwei grundlegenden Fragen konfrontiert: Zum einen, die Entscheidung, wie groß das maximale FoV seines Gerätes für seine Indikationsstellungen sein muss, zum anderen die wiederkehrende Überlegung in der Anwendungsphase, welche individuellen FoV-Konfigurationen er zu wählen hat, um alle erforderlichen anatomischen Strukturen komplett abzubilden und eine unnötige Strahlenbelastung des Patienten durch zu große Abbildungsvolumina zu vermeiden.

Ziel dieser Studie soll es sein, durch Analyse wichtiger schädelbezoglicher Maße zu ergründen, wie viele Patienten mit den am häufigsten empfohlenen FoV-Maßen bei unterschiedlichen Untersuchungsvolumina vollständig erfasst werden können und welche FoV-Maße für unterschiedliche zahnärztliche Fragestellungen tatsächlich erforderlich sind. Am Ende soll eine Empfehlung ausgesprochen werden, welche FoV Konfigurationen sich für unterschiedliche Indikationsstellungen unter Berücksichtigung des Patientengeschlechts und -alters für eine Aufnahme eignen.

5.1 Diskussion der Methoden

Zur Berechnung der erforderlichen FoV-Maße war es zunächst notwendig, eine Unterteilung in relevante anatomische Strukturen vorzunehmen. Dabei wurden drei zu vermessenden Areale festgelegt:

1. Dentale Region (FoV₁)
2. Dentale Region mit Kiefergelenk (FoV₂)
3. Dentale Region mit Kiefergelenk und oberer Halswirbelsäule (FoV₃)

Für alle drei Regionen wurde das zylindrische FoV berechnet. Zusätzlich wurde für das größte Gebiet, die dritte Region, auch das sphärische FoV ermittelt. Der Grund, weshalb das sphärische FoV nur für diese Region berechnet wurde, liegt weniger in der geringen Anzahl von DVT-Systemen mit sphärischem FoV als vielmehr darin, dass die wenigen Modelle ein großes FoV („large“-Kategorie) von mindestens 15 cm Durchmesser aufweisen. Daher wurde ein Vergleich nur mit der größten der zu untersuchenden Regionen als sinnvoll angesehen.

Grundlage der Vermessung waren vorhandene DVT-Datensätze im DICOM-Format, welche mit dem Programm *InVivoDental*[®] Version 4.0 (Anatomage, San Jose, USA) dargestellt wurden. Für die Vermessung der zylindrischen FoV wurde die zweidimensionale Ebenenansicht („Section View“) benutzt. Damit konnten die Schädelrekonstruktionen in orthogonal zueinander stehenden axialen, sagittalen und koronaren (frontalen) Schichten schrittweise durchlaufen und zusätzlich benutzerdefinierte Ausschnitte dargestellt werden.

Für die Berechnung der Kugel des sphärischen FoV war die Section-Ansicht unzureichend. Dazu wurde die Schädel-Rekonstruktion in der Volume-Render-Ansicht eingeblendet. Sie ermöglichte eine dreidimensionale Darstellung und Drehung der Rekonstruktion im Raum. Hart- und Weichgewebe konnten einzeln oder transparent-überlagert dargestellt werden, womit sich eine ideale Analyse der topographischen Anatomie ergab. Mit Hilfe des 3D-Landmark-Point-Werkzeuges wurden 10 Koordinaten auf der Knochenoberfläche des Schädels registriert, welche die gewünschten Strukturen umspannten. Die Koordinaten wurden in ein eigens entworfenes Programm importiert und eine Hüllkugelberechnung (Quellcode siehe Anhang) durchgeführt, welche den kleinstmöglichen Durchmesser der Kugel bestimmte.

5.1.1 Allgemeine Methoden

Für diese Studie wurde eine hohe Anzahl von verwertbaren Datensätzen angestrebt. Um niemanden einer nicht medizinisch indizierten Strahlenbelastung auszusetzen, wurden bereits vorhandene Datensätze untersucht. Die verwendeten Datensätze stammten aus der Kieferorthopädischen Praxis „Ihre Kieferorthopäden in Berlin“, Prof. Dr. Axel Bumann, Dr. Kerstin Wiemer & Partner sowie dem Röntgeninstitut Mesantis[®] Berlin. Nur mit Hilfe dieses kombinierten Datenarchives bot sich die Möglichkeit, mehr als tausend DVT-Datensätze zu akquirieren, da eine große Schwierigkeit darin bestand, überhaupt kraniofaziale 3D-Rekonstruktionen mit ausreichend großem Abbildungsvolumen zu finden, in denen man kleinere solcher vermessen kann. Sowohl für den dentalen Teilbereich als auch für das anatomische Areal der Zahn- und Kiefergelenks-Region wurden 1020 Patienten vermessen. Auf eine ausbalancierte Geschlechterverteilung (je 510 Patienten) wurde geachtet, sie war jedoch bei der Einteilung der Altersgruppen wegen der engen Altersspanne der 14-18-Jährigen, eingeschränkt möglich (AB1:AB2:AB3 entsprach 400:220:400 Patienten).

Für die dentale Region mit Kiefergelenk und oberer Halswirbelsäule konnten „nur“ 548 DVT-Aufnahmen herangezogen werden. Dadurch kam es zu einer inhomogenen Altersgruppenein-

teilung (AB1:AB2:AB3 entsprach 275:88:185 Patienten). Der Grund dafür liegt im Einschlusskriterium einer komplett dargestellten Dental- und Kiefergelenksregion und insbesondere des Processus spinosus vom ersten und zweiten Halswirbel (C1, C2); oft führte ein verkürzt abgebildeter C2 zum Ausschluss. Hier ist die Kritik berechtigt, dass evtl. größere Schädel, die in der Gesamtbevölkerung vorkommen, nicht im Datenpool erfasst wurden und der mittlere Durchmesser des FoV₃ zu klein berechnet wurde. Dem steht jedoch entgegen, dass der maximale Durchmesser (Abstand von den Inzisivi bis dorsaler Rand des Processus spinosus) 17,8 cm betrug. Einige Rekonstruktionen kleinerer Schädel (unter diesem Durchmesser) hatten auch einen verkürzten Halswirbel, d.h. nicht nur große Schädel wurden ausgeschlossen. Wünschenswert jedoch wäre die gleiche Stichprobenzahl wie für die erst genannten Regionen gewesen.

RASCH untersuchte 2009 ebenfalls das erforderliche Abbildungsvolumen für DVT-Aufnahmen anhand von 96 Patienten (darunter 11 Kinder und 85 Erwachsene) der Poliklinik für Kieferorthopädie der LMU München. Als Datenquelle dienten ihr digitalisierte Fernröntgenseitenbilder und posterior-anterior-Aufnahmen, welche in einem dreidimensionalen kartesischen Koordinatensystem vermessen wurden.[129]

Die Studie von RASCH basiert somit auf weniger als ein Zehntel der Patienten im Vergleich zu dieser Studie. RASCH kommt zu dem Schluss, dass besonders bei den Kindern die statistische Power, also die Aussagekraft eines statistischen Tests, bei derart kleinem Stichprobenumfang ($n = 11$) zu gering ist und die Wahrscheinlichkeit für einen Fehler zweiter Art (β -Fehler) über 67% beträgt. Zudem unterliege die Altersverteilung in der Kindergruppe einer weiten Streuung von fünf bis vierzehn Jahren. Der Vorteil der vorliegenden Studie liegt diesbezüglich in der großen Stichprobenzahl. Signifikante Unterschiede konnten mit hoher statistischer Aussagekraft festgestellt oder abgelehnt werden. Zudem amortisierten sich eventuell aufgetretene Messfehler (bzw. Peaks) besser und führten zu einem zuverlässigen Ergebnis.

Des Weiteren dienten RASCH nur digitalisierte Fernröntgenseitenbilder und posterior-anterior-Aufnahmen als Datengrundlage. Beide Aufnahmearten wurden in ein kartesisches Koordinatensystem überführt und über Kreuz angeordnet. Die Koordinaten konnten trotz dreidimensionalen Raumes dennoch nur auf einer Mediansagittalebene sowie einer Frontalebene gesetzt werden. Der Vorteil bei dieser Arbeit ist, dass die erforderlichen FoV-Größen auch direkt anhand von DVT-Rekonstruktionen bestimmt worden sind:

Zum einen kommt durch direkte Untersuchung der DVT-Aufnahmen die überlagerungsfreie und „lückenlose“ dreidimensionale Darstellung aller abgebildeten Strukturen als Vorteil zum Tragen: Während Rasch nur auf zwei Ebenen agieren konnte, konnten in dieser Studie alle anatomischen Bereiche und Ebenen untersucht, durchlaufen, markiert und ausgemessen werden. Überdies konnten im 3D-Modus knöcherne Strukturen semi-transparent dargestellt werden, womit u.a. die Kieferhöhle sichtbar wurde und an gleicher Stelle auf der knöchernen Oberfläche Koordinaten gesetzt werden konnten. Zum anderen entfällt der systemimmanente Fehler. RASCH war mit dem Problem konfrontiert, dass FRS- und p-a-Aufnahmen a priori eine leichte projektionsbedingte Verzerrung enthielten. Zudem mussten beide Aufnahmen zur weiteren Vermessung in ein Programm importiert und nach Augenmaß so justiert werden, dass am Schnittpunkt identische Strukturen getroffen werden, was angesichts der abgebildeten Summationseffekte zweidimensionaler Röntgenbilder und der an der Schnittstelle kaum vorhandenen Informationen schwierig ist - einer maßstabsgetreuen Vermessung steht dieser komplizierte Prozessablauf entgegen.

5.1.2 Berechnung des zylindrischen FoV

Sowohl für die Berechnung des zylindrischen als auch für die des sphärischen FoV wurde die Schädel-Rekonstruktion in allen drei Ebenen einmalig ausgerichtet. Dies gewährleistete standardisierte Messbedingungen. Die Ausrichtung erfolgte nach der Frankfurter Horizontalen durch den oberen knöchernen Rand des Porus acusticus externus beidseitig und dem rechten knöchernen Orbitarand.

Die Vermessung des zylindrischen FoV erfolgte in der zweidimensionalen Ebenenansicht („Section View“). Nach der Ausrichtung konnten die axiale, sagittale und koronare Ebene millimetergenau durchlaufen werden. Diese Ansicht ermöglichte es, wie ein Parallelogramm eines Reißbrettes den gewünschten Ort anzusteuern, ohne dabei die justierte Grundlage zu verändern. Folglich waren alle Messstrecken ausschließlich senkrecht oder parallel zur Referenzebene.

RASCH wählte in ihrer Arbeit keine Referenzebene, sondern eine Referenzachse, die durch die Spina nasalis anterior (Koordinatenursprung) und Nasion definiert wurde. Zudem verzichtete sie auf eine Ebenenansicht zum Aufspannen von Messstrecken, sondern ließ über positionierte Koordinaten nicht nur die Kugel, sondern auch den Zylinder berechnen.[129] Ein Nachteil ergab sich jedoch nach eigenen Angaben durch eine Einschränkung in der Zylinderberechnung: Der Zylinder konnte in der sagittalen Achse bis zu 30° in Bezug zur Referenzachse abweichen.

Die meisten FoV lassen sich über Laserlinien, die ähnlich wie beim OPG-Gerät auf die Hautoberfläche des Patienten projiziert werden, einstellen. Dabei lässt sich die Frankfurter Horizontale leicht auffinden. Eine Übertragung der ermittelten zylindrischen FoV-Maße auf den Patienten wird somit vereinfacht. Zahlreiche andere Studien benutzten im Rahmen ihrer DVT-Untersuchungen ebenso die Frankfurter Horizontale als Referenzebene: SCHILLER setzte sie für ein neues Koordinatensystem ein, um Unterkieferasymmetrien zu analysieren [139], VLIJMEN bei seiner Kephalmetrie-Studie für die Justierung der Untersuchungsschädel [140] und KIMURA bewertete mit ihr die Reproduzierbarkeit von Landmark-Positionierungen.[141] Zudem hätte der Zylinder ebenso über gesetzte Koordinaten berechnet werden können. Doch ein Zylinder lässt sich im Raum geometrisch relativ einfach über Höhe, Sekante und den Abstand der Sekanten zum Mantel bestimmen, was eine Zeitersparnis mit sich brachte. Schlussfolgernd wird die Vermessung des zylindrischen FoV über die „Section View“-Ansicht mit der Frankfurter Horizontalen als Referenzebene genau und effektiv bewertet.

5.1.3 Berechnung des sphärischen FoV

Im Gegensatz zum zylindrischen wurde das sphärische FoV nicht über Messstrecken, sondern über 10 Landmark-Koordinaten ermittelt, die im „Volume Render“-Modus auf die Knochenoberfläche der Rekonstruktion gesetzt und in ein Skript importiert wurden, welches innerhalb des Programmes MATLAB (The MathWorks®, Ismaning, Deutschland) gestartet werden kann. Das entworfene Programm-Skript führt einen mathematischen Prozess aus, der im Kern auf dem WELZL-Algorithmus beruht (Quellcode siehe Anhang). Die darüber berechnete Hüllkugel stellt eine optimierte Kugel dar, die den kleinstmöglichen Durchmesser aufweist und dennoch alle 10 Landmarks als Außenpunkte einschließt.[138] Wünschenswert wäre ein externes Programm beispielsweise auf Basis von C++ oder Java gewesen, was eine Unabhängigkeit von MATLAB erlaubt. Eine Methode basierend auf C++ beschreibt GÄRTNER.[142]

Der Vorteil des WELZL-Algorithmus ist in seiner relativ leicht verständlichen, gut umsetzbaren Struktur und intuitiven Herangehensweise zu sehen. Nachteilig ist, dass er nur mit einer begrenzten Anzahl von Koordinaten operieren kann. RASCH ermittelte das zylindrische und sphärische Abbildungsvolumen ebenfalls über gesetzte Koordinaten auf „Schlüsselstrukturen“.[129] Dabei verwendete sie ein Skript, welches auch über MATLAB operiert und eine Optimierungsfunktion ausführt. Diese beruht auf der NELDER-MEAD-Methode. Leider gibt sie den Programmcode unvollständig an, was einen Vergleich erschwert. Die oben beschriebene Einschränkung in der Zylinderberechnung weist jedoch auf einen Nachteil dieser Methode hin.

Die Herangehensweise über den WELZL-Algorithmus stellt eine einfache und zuverlässige Methode zur Berechnung der Hüllkugel dar. Ein weiterer Vorteil dieser Methode ist, dass die individuellen Mittelpunkt-Koordinaten für jedes sphärische FoV mit ausgegeben werden konnten, was eine Beschreibung der korrekten Positionierung des sphärischen FoV im weiteren Verlauf erlaubte.

5.1.4 Statistische Methoden

Die deskriptive Statistik der Ergebnisse erfolgte mit Hilfe von Tabellen samt den üblichen Kenngrößen sowie Streudiagrammen mit farblicher Unterteilung der prozentualen Patientenerfassung beim zylindrischen FoV und Balkendiagrammen beim sphärischen FoV. Ein Problem stellte die Auflistung von zylindrischen FoV-Maßen (H x D) und die damit verbundenen Anzahl an erfassten Patienten dar: Wie eingangs beschrieben, gibt es viele verschiedene FoV-Maße, die einem Erfassungswert zugeschrieben werden können. Für einen separaten Höhe- und Durchmesser-Wert existiert ebenfalls nur ein Erfassungswert, jedoch macht es praktisch keinen Sinn, Höhe- und Durchmesser-Werte getrennt anzugeben, da sich ein zylindrisches FoV immer aus beiden Werten zusammensetzt. Um dem DVT-Anwender dennoch für eine FoV-Größe einen Wert von erfassten Patienten an die Hand zu geben, hätte man sich für diesen Wert ein beliebig passendes FoV zufällig aus der Stichprobe greifen können. Eine elegantere Methode ist es, Höhe- und Durchmesserwerte schrittweise von 0%-Erfassung um 10%-Schritte bis 100%-Erfassung zu erhöhen und für jede Stufe daraus ein hypothetisches FoV-Maß zu kreieren. Diese FoV sind zwar nicht Bestandteil der Stichprobe, sie repräsentieren aber annähernd mittige FoV-Werte und erlauben somit einen besseren Eindruck über FoV-Größe und zugehöriger Patientenerfassung. Für die tatsächliche Wiedergabe der Patientenerfassung wäre dies allein unzureichend gewesen. Daher wurden die Streugrafiken mit Farbbereichen unterlegt. Möchte der Anwender wissen, welche Erfassungsstufe mit einem gegebenen FoV erreicht, so kann er dies der Farblegende entnehmen.

Wünschenswert wäre ein eindeutiger Erfassungsprozentsatz bei nur einem FoV gewesen. Da dies aber nicht der Realität entspricht, wird das in Zonen unterteilte Streudiagramm als geeigne-

te Methode angesehen, die Erfassung bestmöglich wiederzugeben. Fraglich bleibt jedoch die Untergliederung in 10%-Schritten, da es evtl. praktisch nicht von Interesse sein dürfte, welche Erfassungsstufe ein FoV beispielsweise unter 90%, 95%, 99% oder 100% hat. Maßgebend für die FoV-Ergebnisse dieser Arbeit war eine 100%-Erfassung.

5.2 Diskussion der Ergebnisse

5.2.1 Fehlerberechnung

Am Ende der Hauptmessungen wurden 22 intraindividuelle Wiederholungsmessungen angesetzt. Durch die umfangreiche Probandenzahl ($n = 1020$) und den großen zeitlichen Abstand von 2 Monaten zwischen Erst- und zufälliger Wiederholungsmessung herrschten vergleichbare Bedingungen für eine objektive Zweitmessung.

Ziel der Fehlerberechnung war es, den absoluten und relativen Fehler zwischen Erst- und Zweitmessung zu bestimmen, um somit einen Rückschluss auf die Präzision der Ergebnisse ziehen zu können. Beim zylindrischen FoV ergab sich für Höhe und Durchmesser ein relativer Fehler von 1,26% bis 2,43% mit einer Standardabweichung in den Messdifferenzen von 1,89 bis 3,35 mm. Der Durchmesser des zylindrischen FoV wies einen relativen Fehler von 2,99% und eine Standardabweichung in den Differenzen von 5,69 mm auf.

Es bleibt festzuhalten, dass die Messungen im dreidimensionalen Volume Render-Modus und die anschließende Hüllkugelberechnung eine geringere Präzision aufweisen als die Messungen in der zweidimensionalen Ebene. Die Positionierung der Koordinaten an bestimmten Referenzstrukturen gestaltete sich praktisch betrachtet auf der farbigen Knochenoberflächen-Rekonstruktion im 3D-Modus in der Tat viel schwieriger als das Auffinden von klaren schwarz-weißen Grenzstrukturen zum Ansetzen von Messstrecken in einer Ebene.

HILGERS gab im Rahmen seiner DVT-Untersuchung für wiederholte lineare Distanzmessungen (Gonion-Menton und Gonion-Kondylus) für den 2D-Modus einen ähnlichen prozentualen Fehler von 1,3 bis 3,8% sowie für den 3D-Modus 1,7 bis 3,5% an.[48] Auch PERIAGO ermittelte an Schädelmessungen im Volume Render-Modus bei linearen intraindividuellen Wiederholungsmessungen einen relativen Fehler von 1,07 bis 3,86%.[31]

Manuelle Messfehler der zylindrischen FoV-Maße von ca. 1,5 bis 2,5% und des Kugeldurchmessers von ca. 3 % sind also einzuberechnen. Dies wird dennoch als akzeptable Präzisionsabweichung angesehen, nicht zuletzt stellt ein falsch eingestelltes FoV im Zentimeter-Bereich eine wesentlich größere Abweichung vom benötigten FoV dar.

5.2.2 FoV für die dentale Region

Das erforderliche FoV für die dentale Region beträgt für beide Geschlechter und alle Altersgruppen 8,3 x 10,6 cm (H x D). Das entspricht einem Abbildungsvolumen von 731 cm³. Geht man von zwei der häufigsten kleineren FoV-Einstellungen, 5 x 5 cm oder 5 x 8 cm, aus, so kann damit die dentale Region bei keinem Patienten erfasst werden. Beide FoV eignen sich also nicht dazu, die komplette Dentition mit peripheren Strukturen (Canalis mandibularis) abzubilden.

Seitens der Literatur werden FoV meist in drei Kategorien (small, medium, large) eingeteilt. Nach LUDLOW gehört ein zylindrisches FoV mit einer Höhe von maximal 10 cm der „small“-Kategorie an und es sollen damit „meist die obere und untere Zahnreihen“ erfasst werden.[5] Den Ergebnissen dieser Arbeit entsprechend hat Ludlow mit dieser Aussage recht, wobei eine Höhe von 8,3 cm ausgereicht hätte, um die obere und untere Zahnreihe nicht der „meisten“, sondern *aller* Patienten zu erfassen. Zum Durchmesser macht er jedoch keine Angaben. RUGANI hingegen zieht für die gleiche dreiteilige Kategorisierung des FoV statt der Höhe den Durchmesser als Einteilungskriterium heran und behauptet, beim „small“ FoV können „einzelne Zähne“ mit einem 8 cm-Durchmesser erfasst werden.[78] Nach dieser Studie könnte die komplette Dentition bei ausreichender Höhe und einem Durchmesser von 8 cm nur bei 1,4% aller Patienten erfasst werden, zudem ist die Angabe „einzelne Zähne, Kiefergelenk“ sehr ungenau.

Die Untersuchungen von RASCH kommen dieser Arbeit methodisch am nächsten. Für die oralchirurgisch relevante Region (vertikal räumlich definiert vom Apex des letzten Oberkieferzahnes bis Menton und horizontal von distalem Jochbeinende bis Inzisivi) ermittelte sie ein notwendiges zylindrisches Maß von 6,39 x 10,9 cm (H x D).[129] Mit dem angegebenen Durchmesser von 10,9 cm könnte laut vorliegender Arbeit bei ausreichender Höhe die Dentition bei 100% aller Patienten erfasst werden, jedoch ist die Höhe mit 6,39 cm als zu gering anzusehen (37,6% Erfassung). Ein Grund mag darin liegen, dass RASCH zum einen die Höhe kaudal nur bis zum Foramen mentale bestimmt hat und zum anderen die Schädel nicht an einer Referenzebene wie der Frankfurter Horizontalen ausgerichtet hat (sondern den Zylinder bis zur Passung rotiert hat), was aber sinnvoll gewesen wäre, um ihre Messergebnisse später praktisch umzusetzen.

Betrachtet man zum Schluss die Möglichkeit der Geräte in der Marktübersicht, mit ihrem maximalen FoV die dentale Region (FoV₁) zu erfassen, so kommen nur 41,2% (21 Geräte) in Betracht, die ein entsprechend passendes FoV dafür bieten. Erstaunlicherweise wären aber 49% (25 Geräte) im Stande, ein Volumen von mind. 731 cm³ abzubilden. Das bedeutet, dass etwa die Hälfte der Geräte dennoch in der Lage wäre, die dentale Region komplett bei allen Patienten zu erfassen, aber aufgrund unpassender Höhe- und Durchmesser-Werte dieses Potential zunichte machen (siehe Tabelle 36, Seite 91).

5.2.3 FoV für die dentale Region mit Kiefergelenk

Um die dentale Region mit Kiefergelenken und beiden Sinus maxillares in ihrer gesamten Ausdehnung zu erfassen, ist ein zylindrisches FoV von 12,10 x 14,86 cm (H x D) erforderlich. Dies entspricht einem Abbildungsvolumen von 2099 cm³. Für zwei der häufigsten mittelgroßen FoV-Einstellungen zeigen die Ergebnisse, dass mit einem FoV von 8 x 8 cm bzw. 10 x 10 cm *kein* Patient erfasst werden kann. Beide FoV eignen sich also nicht dazu, die komplette Dentition mit Kiefergelenken und Kieferhöhlen abzubilden.

Gemäß der Einteilung von LUDLOW weist ein zylindrisches FoV in der „medium“-Kategorie eine Höhe von 10 bis 15 cm auf. Damit könne die „gesamte Dentition mit Kiefergelenk“ abgebildet werden.[5] Leider können auch an dieser Stelle nur Höhen-Werte verglichen werden, da er keine Aussagen zum benötigten Durchmesser macht. Betrachtet man die Ergebnisse dieser Arbeit, so bestätigt sich seine Aussage, denn mit einer Zylinderhöhe von 12,10 cm kann die Dentition samt Kiefergelenke in 100% aller Fälle erfasst werden. Überdies werden bei diesem Höhen-Maß zusätzlich beide Kieferhöhlen komplett mit eingefasst. Allerdings muss darauf hingewiesen werden, dass die Angabe von „10 bis 15 cm“ eine unverhältnismäßig große Spannweite ist, selbst für eine ungefähre Höhenangabe.

In ähnlicher Art beschreibt RUGANI das „medium“-FoV mit der alleinigen Angabe des Durchmessers von 8 bis 15 cm, um damit den „dentoalveolären Bereich von den basalen Kieferhöhlenbuchten bis hin zum Kinn“ zu erfassen.[78] Der Durchmesser müsste nach dieser Arbeit mindestens 14,86 cm betragen, um in der Horizontalen (!) das Kinn, die Dentition sowie beide Kiefergelenke einzufassen. Demnach bestätigt sich ihre Aussage erst beim oberen Extrem ihrer angegebenen Spannweite. Inwieweit die Kieferhöhlen erfasst werden, kann nur mit der Angabe der Höhe beurteilt werden, da sie die kranialste Grenze des zylindrischen FoV bilden.

RASCH gibt in einer ähnlichen Arbeit für die *kieferorthopädisch/kieferchirurgische* relevante Region (vertikal räumlich definiert von Sella bis Menton und horizontal von Basion bis Nasenspitze) als erforderliches zylindrisches Abbildungsmaß 11,33 x 14,12 cm (H x D) an.[129] Vergleicht man die vorliegende Arbeit mit der von RASCH, darf nicht unerwähnt bleiben, dass die vermessenen Regionen nicht identisch, aber sehr ähnlich sind. Letztlich kommen sich beide Ergebnisse daher relativ nahe.

Abschließend zeigt sich im Vergleich mit den verfügbaren maximalen FoV der Marktübersicht, dass 29,4% (15 Geräte) in der Lage wären, die dentale Region mit Kiefergelenken und beiden Sinus maxillares in ihrer gesamten Ausdehnung zu erfassen. Betrachtet man jedoch das erfassbare Volumen aller Geräte, so zeigt sich ebenso überraschend wie bei der vorherigen Region, dass sogar 35,3% (18 Geräte) in der Lage wären, diese Region zu erfassen, wenn maximale Höhe und Durchmesser-Maße vorteilhafter angeordnet wären (siehe Tabelle 36, Seite 91).

5.2.4 FoV für die dentale Region mit Kiefergelenk und Halswirbelsäule

Die Erfassung der gesamten Dentition mit Kiefergelenken, beiden Sinus maxillares und dem ersten und zweiten Halswirbel erfordert ein zylindrisches FoV von mindestens 12,10 x 17,80 cm (H x D), wobei es ein Abbildungsvolumen von 3011 cm³ einnimmt.

Für zwei der häufigsten großen FoV-Einstellungen zeigen die Ergebnisse, dass mit einem FoV von 15 x 15 cm 96,9% aller Patienten und bei einem FoV von 17 x 23 cm 100% aller Patienten erfasst werden können.

Vergleichende Literatur fehlt an dieser Stelle. Betrachtet man jedoch die Möglichkeit der Geräte in der Marktübersicht, mit ihrem maximalen FoV die dentale Region mit Kiefergelenk und oberer Halswirbelsäule zu erfassen, so kommen nur 21,6% (11 Geräte) in Betracht, die ein entsprechend passendes FoV dafür bieten. Auch hier wären aber 25,5% (13 Geräte) im Stande (aus ihren FoV-Maßen resultierend) ein Volumen von mind. 3011 cm³ abzubilden, sofern Höhe und Durchmesser des FoV anders konfiguriert wären (siehe Tabelle 36, Seite 91).

Im Gegensatz zum zylindrischen wurde das sphärische FoV nicht über Messstrecken, sondern via Landmark-Koordinaten ermittelt, die im dreidimensionalen Raum auf die Knochenoberfläche der Rekonstruktion gesetzt und abgespeichert wurden. Die Koordinaten begrenzen die gleichen obligaten Strukturen wie im entsprechenden zylindrischen FoV, jedoch innerhalb einer Kugel. Die Erfassung der gesamten Dentition mit Kiefergelenken, beiden Sinus maxillares und dem ersten und zweiten Halswirbel über ein sphärisches FoV erfordert bei allen Patienten einen Durchmesser von mindestens 17,4 cm. Dies entspricht einem Abbildungsvolumen von 2758 cm³. Der Mittelpunkt dieser Kugel liegt für alle Patienten und Altersgruppen aus sagittaler Perspektive ≈ 3 cm anterior und ≈ 3 cm kaudal in Bezug auf Porion. Eine Anwendung auf den Patienten ist mit diesem Richtwert praktisch unkompliziert möglich.

RASCH ermittelte die Mittelpunkte aus dem jeweiligen Schwerpunkt der anhand der Röntgenbilder ermittelten Punkte, gibt diese jedoch für alle Patienten separat an. Ein Mittelpunkt zur Orientierung für die spätere Justierung fehlt.[129] Betrachtet man die Marktübersicht von DVT-Geräte mit sphärischem FoV, fällt auf, dass 3 von 4 DVT-Geräten auf Basis eines sphärischen FoV einen maximalen Durchmesser von 15 cm erreichen. Damit könnten aber nur 82,1% (n= 450) aller Patienten erfasst werden, sofern die Region des Interesses wie in dieser Studie definiert ist.

5.2.5 FoV in Abhängigkeit vom Geschlecht

Der Vergleich der einzelnen Mittelwerte mit Hilfe des t-Tests bzw. Mann-Whitney-U-Tests zeigt einen ausnahmslosen signifikanten Unterschied zwischen Männern und Frauen. Die Unterschiede im maximal erforderlichen FoV bewegen sich zwischen 0,04 cm und 2,26 cm.

Die Größe des FoV hängt daher nicht nur vom gewählten anatomischen Ausschnitt und der Region des Interesses ab, sondern auch vom Geschlecht. Bei Frauen muss in der Konsequenz das FoV stets kleiner gewählt werden.

Auch RASCH stellt in ihrer Arbeit einen signifikanten geschlechtsspezifischen Unterschied mit größeren Werten bei den Männern fest. Dieses Ergebnis zieht sich ebenso durch alle drei untersuchten Regionen.[129]

Die FoV-Normen berücksichtigen zurzeit nicht, ob es sich um einen weiblichen oder männlichen Patienten handelt. Praktisch mag dies bei einer Differenz von 0,04 cm zwar nicht wirklich ausschlaggebend sein, aber bei einem Unterschied von mehr als 2 cm sollte einer geschlechtsspezifischen Einstellung Beachtung geschenkt werden.

5.2.6 FoV in Abhängigkeit vom Alter

Vergleicht man die Mittelwerte der zylindrischen als auch sphärischen FoV-Maße zwischen den drei Altersgruppen (5-13 Jahre, 14-18 Jahre und 19-82 Jahre), so zeigen sich bis auf zwei Ausnahmen signifikante Unterschiede zwischen allen drei Gruppen, wobei in der Regel die FoV-Maße mit zunehmendem Alter ansteigen. Die Unterschiede liegen zwischen 0,03 cm und 3,91 cm. Die Größe des FoV hängt daher nicht nur von der gewählten anatomischen Region und dem Geschlecht, sondern auch vom Alter des Patienten ab.

Die erste Ausnahme betrifft die Höhe des FoV₁ der dentalen Region. Entgegen des Trends nehmen die Höhen-Werte mit zunehmendem Alter ab. Der Grund dafür liegt dem oberen Ansatzpunkt des Höhen-Maßes. An dieser Stelle befinden sich bei jüngeren Patienten die Keimanlagen, welche die Apices bleibender Zähne nach kranial überragen. Aufgrund dieses Referenzpunktes weisen Kinder und Jugendliche (Weisheitszahn-Anlage) größere Höhen-Werte auf als Erwachsene. Die zweite Ausnahme betrifft den fehlenden signifikanten Unterschied im Durchmesser des FoV₁ zwischen Altersgruppe der 14-18- und 19-82-Jährigen. Ein Grund könnte darin liegen, dass bei den jüngeren Patienten vermehrt retinierte bzw. verlagerte Weisheitszähne auftreten, die das FoV nach distal begrenzen.

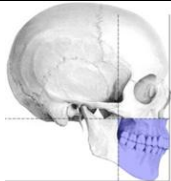
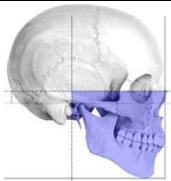

Bis auf die erwähnten Abweichungen hängt das FoV im Wesentlichen nicht nur vom gewählten anatomischen Ausschnitt und vom Geschlecht, sondern auch vom Alter ab. Folglich sollten FoV-Maße nicht standardisierten Normen entsprechen, sondern so weit wie möglich individuell angepasst werden können. Das ist vor allem bei der Untersuchung von Kindern von Bedeutung, die bei allen Regionen ein kleineres Abbildungsvolumen benötigen. Bei den derzeit verfügbaren DVT-Systemen lassen sich Expositionsparameter wie kV- und mA-Zahl individuell einstellen. Bisher bieten aber wenige DVT-Systeme Wahlmöglichkeiten zwischen unterschiedlichen Sichtfeldbegrenzungen in der Art, dass sich Alter und Geschlecht patientenspezifisch einstellen lassen. Einen Schritt in die richtige Richtung geht der Planmeca ProMax 3D, der bei der FoV-Wahl einen „Child Modus“ berücksichtigt. Nachteilhaft ist allerdings auch hier, dass diese Einstellung nur kleinere gängige FoV-Einstellungen widerspiegelt und einer tatsächlichen individuellen Justierung nur begrenzt Rechnung trägt.[96]

5.3 Vergleich der Ergebnisse mit der Marktübersicht

An dieser Stelle sollen die Ergebnisse mit dem Erfassungspotential derzeit verfügbarer DVT-Systeme vergleichend betrachtet werden. Dabei werden alle 51 DVT-Modelle mit zylindrischem FoV, wie sie auch in der Einleitung aufgeführt werden, beachtet. Die 4 Geräte mit sphärischen FoV werden unter 5.2.4 betrachtet.

Anhand der Tabelle wird ersichtlich, dass nicht alle Geräte in der Lage sind, die 3 untersuchten Regionen vollständig abzubilden. Allein die kleinste Region, die dentale Region, können nur etwa 2/5tel der verfügbaren Geräte komplett abbilden.

Tabelle 36: Erfassungspotential verfügbarer DVT-Geräte in Bezug auf die drei untersuchten Regionen, das Häkchen (✓) steht für ausreichendes FoV bzgl. Höhe- und Durchmesser-Maß, der erhobene Zeigefinger (☞) dafür, dass das Volumen, welches sich aus dem Maximal-FoV ergibt, ausreichen würde, sofern Höhe- und Durchmesserwerte günstiger aufgeteilt wären, die letzten beiden Zeilen geben den Prozentsatz (bezogen auf alle 51 Geräte) von definitiver und möglicher Erfassung wieder

Handelsname	Maximal-FoV (H x D) in cm	Dentale Region	Dentale Region mit Kiefergelenk	Dentale Region mit Kiefergelenk und oberer HWS
Erforderliches FoV		8,3 x 10,6 cm	12,1 x 14,9 cm	12,1 x 17,8 cm
				
Iluma DVT LFOV	14,2 x 21,1	✓	✓	✓
Ilima DVT SFOV	9,6 x 10,8	✓		
WhiteFox	17 x 20	✓	✓	✓
Art 3D	5 x 5			
Alioth	7,1 x 7,9			
Alphard-3030	17,9 x 20	✓	✓	✓
Alphard-2520	11,9 x 16,9	✓	☞	
AUGE ZIO	8 x 10,4			
KODAK 9000 3D	3,7 x 7,5			
KODAK 9500 DVT (M.F.)	9 x 15	✓		
KODAK 9500 DVT (L.F.)	18,4 x 20,6	✓	✓	✓
CS 9300	13,5 x 17	✓	✓	☞
ORION RCB-888-3	5 x 5			
Gendex GXCB 500 (HD)	8 x 14	☞		
Gendex GXDP-700 S	6,1 x 7,8			
i-CAT Next G. (Platinum)	17 x 23	✓	✓	✓
i-CAT Precise	8 x 14	☞		
Orthopantomogr.OP300	6 x 8			
3D Accuitomo	3 x 4			
3D Accuitomo FPD	6 x 6			
3D Accuitomo 80	8 x 8			
3D Accuitomo 170	12 x 17	✓	☞	

Veraviewepocs 3D R100	8 x 10			
Veraviewepocs 3D	8 x 8			
Veraviewepocs 3De	8 x 4			
KaVo Pan eXam Plus	6,1 x 7,8			
KaVo 3D eXam	17 x 23	✓	✓	✓
I-Max Touch 3D	8 x 9			
ProMax 3D	8 x 8			
ProMax 3D Max	26 x 23	✓	✓	✓
ProMax 3D Mid	16 x 16	✓	✓	☞
ProMax 3D s	8 x 5			
PreXion3D Elite	7,5 x 8,1			
NewTom 5G	16 x 18	✓	✓	✓
NewTom VGi	15 x 15	✓	✓	
ORTHOPHOS XG 3D	8 x 8			
Scanora 3D	7,5 x 14,5	☞		
Cranex 3D	6,1 x 7,8			
Suni 3D	5 x 8			
PaX Duo 3D 8.5	8,5 x 8,5			
PaX Duo 3D (12)	8,5 x 12	✓		
PaX Reve 3D	15 x 15	✓	✓	
PaX Uni 3D	5 x 8			
PaX Flex 3D	5 x 8			
PaX Zenith 3D	19 x 24	✓	✓	✓
Picasso Trio	7 x 12	☞		
Master 3DS	19 x 20	✓	✓	✓
PaX-500 ECT	5 x 5			
MiniCAT	12 x 16,5	✓	☞	
xCAT ENT	14 x 24	✓	✓	✓
Finecube XP62	7,5 x 8,1			
Ausreichendes FoV		41,2 %	29,4 %	21,6 %
Ausreichendes Volumen		49,0%	35,3 %	25,5 %

6 Schlussfolgerung

Ziel der Arbeit war es, die erforderlichen FoV-Maße für zahnärztlich relevante Regionen zu ermitteln. Nach vergleichender Betrachtung der Ergebnisse mit den in der Literatur üblichen Definitionen und vorherrschenden FoV-Einstellungen verfügbarer DVT-Geräte sind zwei Kernaussagen möglich:

1. FoV-Maße, welche die notwendige Größe nicht übersteigen sollen, müssen sich nach individuellen Begebenheiten richten. Die Festlegung eines passgenauen FoV kann nur nach Betrachtung der zu untersuchenden Region, des Patientenalters sowie nach der Frage, ob es sich um einen männlichen oder weiblichen Patienten handelt, erfolgen.
2. Wie von RASCH [129] bereits konstatiert, entsprechen die auf dem Markt üblichen FoV-Normen nicht den tatsächlichen Anforderungen für eine zahnärztliche Diagnostik mittels DVT. Darüber hinaus ist nicht einmal die Hälfte der Geräte in der Lage, mit ihrem FoV die komplette dentale Region, wie sie in dieser Arbeit definiert wurde, zu erfassen, obgleich einige Geräte durch geeignetere Höhen- und Durchmesserwerte bei gleichbleibendem Scanvolumen in der Lage dazu wären. Die folgende Tabelle soll die erforderlichen FoV zusammenfassen, welche notwendig sind, um die genannten Regionen bei allen Patienten vollständig erfassen zu können.

Tabelle 37: Empfehlung erforderlicher FoV-Maße nach Region, Altersbereich und Geschlecht des Patienten, Angaben in cm (H x D), ♂ = männlich, ♀ = weiblich

Altersbereich des Patienten		Zylindrisches FoV			Sphärisches FoV
		Dentale Region	Dentale Region mit Kiefergelenk	Dentale Region mit Kiefergelenk und oberer HWS	Dentale Region mit Kiefergelenk und oberer HWS
5-13 J.	♂	8,3 x 10,3	10,6 x 14,3	10,6 x 13,9	15,7
	♀	7,6 x 9,8	10,5 x 13,8	10,5 x 15,2	16,3
14-18 J.	♂	7,9 x 10,6	11,2 x 14,6	11,2 x 15,2	16,3
	♀	7,9 x 9,9	11,0 x 14,4	10,4 x 15,8	15,5
19-82 J.	♂	8,2 x 10,5	12,1 x 14,9	12,1 x 17,8	17,4
	♀	7,8 x 10,1	11,1 x 13,8	10,6 x 15,5	15,5
Gesamt (5-82 J.)	♂	8,3 x 10,6	12,1 x 14,9	12,1 x 17,8	17,4
	♀	7,9 x 10,6	11,1 x 14,4	10,6 x 15,8	16,3

Relevanz für den klinischen Alltag

Aus Gründen des Strahlenschutzes ist eine Eingrenzung des Nutzstrahlenbündels auf die zu untersuchende Region des Interesses nötig. Insbesondere die erhöhte effektive Strahlendosis gegenüber konventionellen Röntgenverfahren wie der Panoramaschichtaufnahme sowie der rasant zunehmende Einsatz der DVT-Technologie unterstreicht die Aspekte zum Strahlenschutz doppelt. Drei Parteien können von den gewonnenen Erkenntnissen dieser Arbeit profitieren:

In erster Linie nützt sie dem Patienten. Die auf kephalometrische Untersuchungen basierenden FoV-Maße ermöglichen eine genauere Erfassung des zu untersuchenden Gebietes, wobei

durch korrekte Kollimation die Strahlendosis auf das Notwendigste reduziert wird. Eine sinnlose Strahlenbelastung durch ein übertrieben großes FoV mit dem Ziel, möglichst alle Strukturen mit hoher Wahrscheinlichkeit zu treffen, wird vermieden. Eine wiederholt nötige Zweitaufnahme durch ein fehlerhaftes zu kleines FoV wird ebenso weitestgehend ausgeschlossen wie fehlende abgeschnittene Untersuchungsbereiche, die das Risiko des Übersehens evtl. vorhandener pathologischer Befunde in sich bergen.

Auf der Ebene des Behandlers ergeben sich zwei Vorteile: Bereits vor der hohen Investition in ein DVT-System für seine Praxis kann er mit Hilfe der hier gewonnenen Ergebnisse weitaus besser abschätzen, welches FoV das Gerät aufweisen muss, um seinen zukünftigen Indikationsstellungen gerecht zu werden.

Während der Anwendungsphase eröffnet sich ihm bzw. dem Personal der Vorteil, FoV Einstellungen so vorzunehmen, dass exakt die Zahnreihen oder diese samt Kiefergelenken und Kieferhöhlen oder beide erstgenannte Regionen mit der oberen Halswirbelsäule abgebildet werden und dabei patientenspezifische Parameter wie Alter (Kind, Jugendlicher, Erwachsener) und Geschlecht Berücksichtigung finden können.

Nicht nur dem Behandler, auch dem Hersteller können mit dieser Arbeit wertvolle Informationen über erforderliche FoV-Maße an die Hand gegebenen werden. Gerade die kostenintensiven Flat-Panel-Detektoren begrenzen bisher das FoV in seiner Größe. Tabelle 36 zeigt, dass viele DVT-Geräte ihr Potential mit den bisherigen FoV-Maßen nicht ausnutzen. Zwar wären einige Geräte in der Lage, ein ausreichendes Volumen zu erfassen, jedoch verhindern ungünstig gewählte Höhen- und Durchmesserwerte die Erfassung anatomisch relevanter Areale. Zylindrische Maximal-FoV als auch wählbare Kollimationseinstellungen weisen häufig eine Symmetrie in Höhe- und Durchmesserwerten auf, welche weder der Anatomie noch den tatsächlich erforderlichen Konfigurationen entsprechen. Die ermittelten Ergebnisse liefern dem Hersteller potentielle Richtwerte, die in den Protokollen implementiert werden könnten.

Ausblick

Die DVT ist eine relativ junge und hochaktuelle Technologie. Die exponentiell zunehmende Zahl an Publikationen, wie sie DE VOS [73] feststellt und das kontinuierliche Aufkommen neuer Geräte-Modelle auf dem Markt verdeutlichen das wachsende Interesse für die dreidimensionale Bildgebung. Wie von ROTHER und HAßFELD gefordert, muss die Technologie jedoch noch besser verstanden werden.[2] Ein Aspekt betrifft die Sichtfeldbegrenzung. Idealerweise sollte sich das FoV nach der individuellen Anatomie des jeweiligen Patienten und den gegebenen Indikationsbereichen anpassen lassen. Die Arbeit von RASCH [129] sowie die in dieser Studie vorgestellte Methodik sollen ein Exempel und Anstoß für weiterführende Untersuchungen zu dieser Thematik liefern. Interessante Fragestellungen könnten sein, wie groß ein FoV für kieferorthopädische Analysen (unter Berücksichtigung verschiedener Dysgnathieformen) oder für HNO-Indikationen bei unterschiedlichen Patientenparametern sein muss. Zudem stellt sich die Frage, welche FoV-Maße und Positionierungen erforderlich sind, um beispielsweise nur die Kiefergelenke, nur Ober- oder Unterkiefer bzw. den gesamten Schädel bei verschiedenen Patientengruppen zu erfassen. Denkbar wäre ferner eine Art Applikation, welche nach Angabe der Patientenkriterien und gewünschter Fragestellung auf Basis einer kephalometrischen Datenbank im Hintergrund ein Ideal-FoV ausgibt. Wünschenswert wären ebenso weiterführende Untersuchungen zur Strahlenbelastung, beispielsweise mit einem Alderson-Rando-Phantom für berechnete FoV-Maße, welche über die small-medium-large-Kategorisierung hinausgehen.

7 Zusammenfassung

Problemstellung:

Eine der wichtigsten Eigenschaften eines DVT-Gerätes in Hinblick auf die Strahlenbelastung und der Kosten ist das erreichbare Abbildungsvolumen, das Field of View (FoV). Zwar existiert eine Vielzahl an FoV-Empfehlungen, diese basieren jedoch auf keinerlei wissenschaftliche Untersuchungen und folgen meist von der Industrie vorgegebenen Normen. Die FoV sind entweder zu klein, um alle wichtigen Strukturen befunden zu können oder aber zu groß und setzen den Patienten einer unnötigen Strahlenbelastung aus. Ziel dieser Arbeit ist es, für zahnärztlich relevante Regionen, das erforderliche zylindrische und sphärische FoV zu ermitteln und sie den am häufigsten vorherrschenden FoV gegenüberzustellen.

Material und Methoden:

Die Untersuchung erfolgte retrospektiv anhand der DVT-Aufnahmen von 1020 Patienten mit Hilfe des 3D-DICOM-Viewers Invivo 4 (Firma Anatomage, San Jose, USA) sowie eines eigens entworfenen Programmskriptes zur optimierten Hüllkugelberechnung.

Das zylindrische FoV wurde für drei knöcherne anatomische Regionen ermittelt: 1. Dentale Region, 2. Dentale Region samt Kieferhöhlen und Kiefergelenken sowie 3. Dentale Region mit Kieferhöhlen, Kiefergelenken und dem oberen Teil der Halswirbelsäule. Für die Größte, die dritte Region, wurde zusätzlich das sphärische FoV berechnet.

Nach Ausrichtung der Schädelrekonstruktion bezüglich der Frankfurter Horizontalen wurden die drei zylindrischen FoV im 2-dimensionalen Cross-Section-Modus durch Ermittlung des jeweiligen Höhen- und Durchmesserwertes bestimmt. Die Berechnung des sphärischen FoV erfolgte im 3-dimensionalen Volume-Render-Modus, indem 10 Koordinaten, welche die relevanten Strukturen umgeben, positioniert wurden. Mittels des Programmskriptes basierend auf dem WELZL-Algorithmus wurde aus den Koordinaten eine Hüllkugel mit kleinstmöglichem Durchmesser und Mittelpunkt berechnet. Für drei Altersgruppen und beide Geschlechter wurden individuelle FoV bestimmt und verglichen. Mit Hilfe von Wiederholungsmessungen wurden der absolute und relative Fehler der Messmethode ermittelt.

Ergebnisse:

Für die vollständige Erfassung der dentalen Region sind 8,3 x 10,6 cm (Kinder: 8,3 x 10,3 cm) erforderlich. Für die komplette Abbildung der dentalen Region mit Kieferhöhlen und Kiefergelenken sind 12,1 x 14,9 cm (Kinder: 10,6 x 14,3 cm) nötig und für die dentale Region mit Kieferhöhlen, Kiefergelenken und dem oberen Teil der Halswirbelsäule muss das zylindrische FoV 12,1 x 17,8 cm (Kinder: 10,6 x 15,2 cm) und das sphärische FoV 17,4 cm (Kinder: 16,3 cm) betragen. Es bestehen signifikante Unterschiede zwischen den Maßen aller Patientengruppen.

Schlussfolgerung:

Neben dem medizinischen Indikationsbereich sollten sich FoV-Abmessungen nach patientenspezifischen Parametern einstellen lassen. Die kommerziell am häufigsten vorkommenden FoV-Empfehlungen und Kollimationen sind nicht dazu geeignet, um die hier untersuchten Regionen komplett abzubilden. Zudem nutzt ein Teil der aktuell verfügbaren DVT-Systeme sein Erfassungspotential nicht aus: Durch effektivere Höhen- und Durchmesser-Konfigurationen in den Scan-Protokollen könnten die relevanten Strukturen von mehr Patienten erfasst werden, ohne jedoch das aus Höhe und Durchmesser resultierende Erfassungsvolumen vergrößern zu müssen.

Schlagwörter:

DVT, Field of View, FoV, Region of interest, RoI, Abbildungsvolumen

8 **Abstract**

Introduction:

One of the most important characteristic of a CBCT unit in terms of radiation exposure and costs is the achievable imaging volume, the field of view (FoV).

Although there are a number of recommendations for different FoV, these suggestions are not based on any scientific study and generally follow standards set by the industry. Either these FoV are too small to evaluate all important structures or too large and expose patients to unnecessary radiation. The aim of this study is to determine the required FoV for three regions and to compare the results with most prevalent FoV.

Materials and methods:

This retrospective study evaluated CBCT images of 1020 patients using the 3D DICOM Viewer Invivo 4 (Anatomage Inc., San Jose, US) and a designed program script for calculating an optimized smallest enclosing ball. The cylindrical FoV was determined for three osseous anatomical regions: 1.) dental region, 2.) dental region, including sinuses and jaw joints and 3.) dental region with sinuses, jaw joints and the upper part of the cervical spine. For the largest, the third region, the spherical FoV was additionally calculated.

After aligning the reconstruction of the skull to the Frankfurt horizontal plane, the three cylindrical FoV were determined by height and diameter in the 2-dimensional cross-section mode. The spherical FoV was calculated in 3-dimensional volume rendering mode. 10 landmarks were positioned and imported into the program script, based on the Welzl-algorithm, that determined an optimized smallest enclosing ball for this FoV. For three groups of age and both sexes individual FoV were determined and compared. With the help of repeated measurements the absolute and relative error of the measurement method was determined.

Results:

For a complete scan of the dental region a cylindrical FoV of 8.3 x 10.6 cm (children: 8.3 x 10.3 cm) is required. To capture the whole dental region, maxillary sinuses and temporomandibular joints a cylinder of 12.1 x 14.9 cm (children: 10.6 x 14.3 cm) is necessary. For capturing the dental region, maxillary sinuses, jaw joints and the upper part of the cervical spine the cylindrical FoV must be 12.1 x 17.8 cm (children: 10.6 x 15.2 cm). The spherical FoV requires a diameter of 17.4 cm (children: 16.3 cm). There are significant differences between the sizes of all groups of patients.

Conclusions:

In addition to the indications FoV should be set according to patient-specific parameters. The most common commercial FoV recommendations and collimations are not suitable for dental-related regions defined by this study. In addition, many CBCT devices do not use their detection potential enough: A part of currently available CBCT systems cannot detect the dental regions, although a sufficiently large volume is available: More effective height and diameter configurations in the scan protocols could detect relevant structures of more patients, but without the need to increase the scan volume resulting of height and diameter.

Keywords:

cone beam ct, field of view, FOV, region of interest, ROI, imaging volume

9 Literaturverzeichnis

1. Bundesamt für Strahlenschutz (BfS) und Bundesministerium für Umwelt. Umweltradioaktivität und Strahlenbelastung im Jahr 2009: Unterrichtung durch die Bundesregierung. 2011:48-49.
2. Haßfeld S, Rother U. Röntgendiagnostik in der Mund-, Kiefer- und Gesichtschirurgie. *Der MKG-Chirurg*. 2008;1(2):137-147.
3. Mudrak J. Ein DVT-Konzept für die Zukunft. *Dentalzeitung*. 2011:34-35.
4. Kopp S, Ottl PP. Digitale Volumetomografie–Makro versus Mikro. *Digital Dental News*. 2010;4:42-48.
5. Ludlow JB, Ivanovic M. Comparative dosimetry of dental CBCT devices and 64-slice CT for oral and maxillofacial radiology. *Oral surgery oral medicine oral pathology oral radiology and endodontics*. 2008;106(1):106-14.
6. Robb RA. The Dynamic Spatial Reconstructor: An X-Ray Video-Fluoroscopic CT Scanner for Dynamic Volume Imaging of Moving Organs. *IEEE Transactions on Medical Imaging*. 1982;1(1):22-33.
7. Scarfe WC, Farman AG. What is cone-beam CT and how does it work? *Dental clinics of North America*. 2008;52(4):707-30, v.
8. Kramme R. *Medizintechnik: Verfahren - Systeme - Informationsverarbeitung (German Edition)*. 4th ed. Springer; 2011:23.
9. Hoffmann K. Cone-Beam-Tomografie mit FPD : Funktionsweise und Anwendungen. *Digital Dental News*. 2008;(2):23-24.
10. Baba R, Konno Y, Ueda K, Ikeda S. Comparison of flat-panel detector and image-intensifier detector for cone-beam CT. *Computerized medical imaging and graphics the official journal of the Computerized Medical Imaging Society*. 2002;26(3):153-8.
11. Katsumata A, Hirukawa A, Okumura S, et al. Effects of image artifacts on gray-value density in limited-volume cone-beam computerized tomography. *Oral surgery, oral medicine, oral pathology, oral radiology and endodontics*. 2007;104(6):829-36.
12. Schulze D. Bildgebende Diagnostik in der Zahnheilkunde. Dreidimensionale Bildgebung, Betrachtungen zur Strahlenexposition, Perspektiven Dr. *Digital Dental News*. 2007;Teil 1:16-20.
13. Feldkamp LA, Davis LC, Kress JW. Practical cone-beam algorithm. *Journal of the Optical Society of America A*. 1984;1(6):612-619.
14. Schulze R, Heil U, Gross D, et al. Artefacts in CBCT: a review. *Dento maxillo facial radiology*. 2011;40(5):265-73.
15. Schulze R. Aktueller Stand der digitalen Röntgentechnik. *zm*. 2006;6:42-48.

16. Mueller K, Yagel R, Wheller JJ. Fast implementations of algebraic methods for three-dimensional reconstruction from cone-beam data. *IEEE Transactions on Medical Imaging*. 1999;18(6):538-548.
17. Gross D, Heil U, Schulze R, Schoemer E, Schwanecke U. GPU-Based Volume Reconstruction from Very Few Arbitrarily Aligned X-Ray Images. *SIAM Journal on Scientific Computing*. 2009;31(6):4204.
18. Mueller K, Xu F, Neophytou N. Why do commodity graphics hardware boards (GPUs) work so well for acceleration of computed tomography? Bouman CA, Miller EL, Pollak I, eds. *Proceedings of SPIE*. 2007;6498(1):64980N-64980N-12.
19. Hertrich P. *Röntgenaufnahmetechnik (German Edition)*. 1. Auflage. Publicis Publishing; 2004:344.
20. Hashimoto K, Kawashima S, Kameoka S, et al. Comparison of image validity between cone beam computed tomography for dental use and multidetector row helical computed tomography. *Dento maxillo facial radiology*. 2007;36(8):465-471. Available at: <http://www.ncbi.nlm.nih.gov/pubmed/18033942>.
21. Bartling SH, Leinung M, Graute J, et al. Increase of accuracy in intraoperative navigation through high-resolution flat-panel volume computed tomography: experimental comparison with multislice computed tomography-based navigation. *Otology neurotology official publication of the American Otological Society American Neurotology Society and European Academy of Otology and Neurotology*. 2007;28(1):129-134.
22. Hassan B, Couto Souza P, Jacobs R, de Azambuja Berti S, van der Stelt P. Influence of scanning and reconstruction parameters on quality of three-dimensional surface models of the dental arches from cone beam computed tomography. *Clinical oral investigations*. 2010;14(3):303-310.
23. Zhang Y, Zhang L, Zhu XR, et al. Reducing metal artifacts in cone-beam CT images by preprocessing projection data. *International Journal of Radiation Oncology, Biology, Physics*. 2007;67(3):924-932.
24. Loubele M, Jacobs R, Maes F, et al. Image quality vs radiation dose of four cone beam computed tomography scanners. *Dentomaxillofacial radiology*. 2008;37(6):309-18.
25. Ritter L, Neugebauer J, Zöller JE. DVT Indikationen und Anwendung. *BDIZ EDI konkret*. 2009:76-79.
26. Becker A. *Orthodontic Treatment of Impacted Teeth*. Wiley-Blackwell; 2012:350.
27. Pinsky HM, Dyda S, Pinsky RW, Misch KA, Sarment DP. Accuracy of three-dimensional measurements using cone-beam CT. *Dento maxillo facial radiology*. 2006;35(6):410-416.
28. Moshiri M, Scarfe WC, Hilgers ML, et al. Accuracy of linear measurements from imaging plate and lateral cephalometric images derived from cone-beam computed tomography. *American journal of orthodontics and dentofacial orthopedics : official publication of the American Association of Orthodontists, its constituent societies, and the American Board*

- of Orthodontics*. 2007;132(4):550-60. Available at: <http://www.ncbi.nlm.nih.gov/pubmed/17920510>. Accessed April 28, 2012.
29. Kumar V, Ludlow JB, Mol A, Cevidanes L. Comparison of conventional and cone beam CT synthesized cephalograms. *Dento maxillo facial radiology*. 2007;36(5):263-269.
 30. Stratemann SA, Huang JC, Maki K, Miller AJ, Hatcher DC. Comparison of cone beam computed tomography imaging with physical measures. *Dento maxillo facial radiology*. 2008;37(2):80-93. Available at: <http://www.ncbi.nlm.nih.gov/pubmed/18239035>. Accessed May 9, 2012.
 31. Periago DR, Scarfe WC, Moshiri M, et al. Linear accuracy and reliability of cone beam CT derived 3-dimensional images constructed using an orthodontic volumetric rendering program. *The Angle orthodontist*. 2008;78(3):387-95. Available at: <http://www.ncbi.nlm.nih.gov/pubmed/18416632>. Accessed May 9, 2012.
 32. Mozzo P, Procacci C, Tacconi A, Martini PT, Andreis IA. A new volumetric CT machine for dental imaging based on the cone-beam technique: preliminary results. *European Radiology*. 1998;8(9):1558-1564.
 33. Fourie Z, Damstra J, Gerrits PO, Ren Y. Evaluation of anthropometric accuracy and reliability using different three-dimensional scanning systems. *Forensic Science International*. 2011;207(1-3):127-134.
 34. Liang X, Lambrichts I, Sun Y, et al. A comparative evaluation of Cone Beam Computed Tomography (CBCT) and Multi-Slice CT (MSCT). Part II: On 3D model accuracy. *European Journal of Radiology*. 2010;75(2):270-274.
 35. Meissen RJ, Krekeler G, Registrierung D, Implantatnavigation GD, Chirurgen D. Genauigkeit der navigierten Implantatchirurgie mit dem Robodent -System auf der Grundlage einer radiologischen Untersuchung mittels digitaler Volumentomographie (DVT). *Quintessenz Implantologie*.389-400.
 36. Arnheiter C, Scarfe WC, Farman AG. Trends in maxillofacial cone-beam computed tomography usage. *Oral Radiology*. 2006;22(2):80-85.
 37. Scherer P, Ritter L, Neugebauer J, Mischkowski RA, Zöller JE. Indikationen für die digitale Volumentomografie. *zm online*. 2008;6(98):46-53.
 38. Haak R, Wicht M, Ritter L, Kuskakis P, Noack M. Cone beam computed tomography for the detection of approximal carious cavitations. *Caries Research*. 2006;(34):103-108.
 39. Haiter-Neto F, Wenzel A, Gottfredsen E. Diagnostic accuracy of cone beam computed tomography scans compared with intraoral image modalities for detection of caries lesions. *Dento maxillo facial radiology*. 2008;37(1):18-22.
 40. Vandenberghe B, Jacobs R, Yang J. Diagnostic validity (or acuity) of 2D CCD versus 3D CBCT-images for assessing periodontal breakdown. *Oral surgery, oral medicine, oral pathology, oral radiology, and endodontics*. 2007;104(3):395-401.

41. Misch KA, Yi ES, Sarment DP. Accuracy of cone beam computed tomography for periodontal defect measurements. *Journal of periodontology*. 2006;77(7):1261-6.
42. Patcas R, Müller L, Ullrich O, Peltomäki T. Accuracy of cone-beam computed tomography at different resolutions assessed on the bony covering of the mandibular anterior teeth. *American journal of orthodontics and dentofacial orthopedics : official publication of the American Association of Orthodontists, its constituent societies, and the American Board of Orthodontics*. 2012;141(1):41-50. Available at: <http://www.ncbi.nlm.nih.gov/pubmed/22196184>. Accessed April 25, 2012.
43. Tyndall D a, Rathore S. Cone-beam CT diagnostic applications: caries, periodontal bone assessment, and endodontic applications. *Dental clinics of North America*. 2008;52(4):825-41, vii.
44. Cotton TP, Geisler TM, Holden DT, Schwartz S a, Schindler WG. Endodontic applications of cone-beam volumetric tomography. *Journal of endodontics*. 2007;33(9):1121-32.
45. Nair M, Nair U. Digital and advanced imaging in endodontics: a review. *Journal of endodontics*. 2007;33(1):1-6. Available at: <http://www.ncbi.nlm.nih.gov/pubmed/17185117>. Accessed March 14, 2012.
46. Sogur E, Baksi BG, Gröndahl H-G. Imaging of root canal fillings: a comparison of subjective image quality between limited cone-beam CT, storage phosphor and film radiography. *International endodontic journal*. 2007;40(3):179-85.
47. Peroz I. Bildgebende Verfahren zur Darstellung des Kiefergelenks. *Die Quintessenz*. 2007;(5):467-472.
48. Honey OB, Scarfe WC, Hilgers MJ, et al. Accuracy of cone-beam computed tomography imaging of the temporomandibular joint: comparisons with panoramic radiology and linear tomography. *American Journal of Orthodontics and Dentofacial Orthopedics*. 2007;132(4):429-438.
49. Honda K, Larheim TA, Maruhashi K, Matsumoto K, Iwai K. Osseous abnormalities of the mandibular condyle: diagnostic reliability of cone beam computed tomography compared with helical computed tomography based on an autopsy material. *Dento maxillo facial radiology*. 2006;35(3):152-7.
50. Scarfe WC, Farman AG, Sukovic P. Clinical Applications of Cone-Beam Computed Tomography in Dental Practice. *JCDA*. 2006;72(1):75-80.
51. Hilgers ML, Scarfe WC, Scheetz JP, Farman AG. Accuracy of linear temporomandibular joint measurements with cone beam computed tomography and digital cephalometric radiography. *American journal of orthodontics and dentofacial orthopedics*. 2005;128(6):803-11.
52. Hussain AM, Packota G, Major PW, Flores-Mir C. Role of different imaging modalities in assessment of temporomandibular joint erosions and osteophytes: a systematic review. *Dento maxillo facial radiology*. 2008;37(2):63-71.

53. Cevidanes LHS, Styner MA, Proffit WR. Image analysis and superimposition of 3-dimensional cone-beam computed tomography models. *American journal of orthodontics and dentofacial orthopedics*. 2006;129(5):611.
54. Boeddinghaus R, Whyte A. Current concepts in maxillofacial imaging. *European Journal of Radiology*. 2008;66(3):396-418.
55. Voßhans J, Hümmeke S, Wiesend M, Esser E. Genaue Lagebestimmung der unteren Achter prä operationem. *zm*. 2005;2(95):32-36.
56. Cohenca N, Simon JH, Roges R, Morag Y, Malfaz JM. Clinical indications for digital imaging in dento-alveolar trauma. Part 1: traumatic injuries. *Dental traumatology : official publication of International Association for Dental Traumatology*. 2007;23(2):95-104. Available at: <http://www.ncbi.nlm.nih.gov/pubmed/17367457>. Accessed April 6, 2012.
57. Simon JHS, Enciso R, Malfaz J-M, et al. Differential diagnosis of large periapical lesions using cone-beam computed tomography measurements and biopsy. *Journal of endodontics*. 2006;32(9):833-7.
58. Pohlenz P, Blessmann M, Blake F, et al. Clinical indications and perspectives for intraoperative cone-beam computed tomography in oral and maxillofacial surgery. *Oral surgery oral medicine oral pathology oral radiology and endodontics*. 2007;103(3):412-417.
59. Suomalainen A, Vehmas T, Kortesiemi M, Robinson S, Peltola J. Accuracy of linear measurements using dental cone beam and conventional multislice computed tomography. *Dento maxillo facial radiology*. 2008;37(1):10-7.
60. Nitsche T, Menzenbach M, Wiltfang J. *S2-k-Leitlinie: Indikationen zur implantologischen 3D-Röntgendiagnostik und navigationsgestützten Implantologie*. 2011:13-14.
61. Van Assche N, van Steenberghe D, Guerrero ME, et al. Accuracy of implant placement based on pre-surgical planning of three-dimensional cone-beam images: a pilot study. *Journal of clinical periodontology*. 2007;34(9):816-21.
62. Nickenig H-J, Wichmann M, Hamel J, Schlegel KA, Eitner S. Evaluation of the difference in accuracy between implant placement by virtual planning data and surgical guide templates versus the conventional free-hand method - a combined in vivo - in vitro technique using cone-beam CT (Part II). *Journal of cranio-maxillo-facial surgery : official publication of the European Association for Cranio-Maxillo-Facial Surgery*. 2010;38(7):488-93. Available at: <http://www.ncbi.nlm.nih.gov/pubmed/19939691>. Accessed April 26, 2012.
63. Heiland M, Pohlenz P, Blessmann M, et al. Navigated implantation after microsurgical bone transfer using intraoperatively acquired cone-beam computed tomography data sets. *International journal of oral and maxillofacial surgery*. 2008;37(1):70-5.
64. Kamp, N, Drechsler, T, Frank, E, Bumann A. Kieferorthopädische Behandlungsplanung als rechtfertigende Indikation für die digitale Volumentomographie. In: *41. Jahrestagung der AG für Röntgenologie in der DGZMK*; 2007.

65. Holberg C, Rudzki-Janson I. Cephalometrie – Quo Vadis? 3D-Cephalometrie – kritische Auseinandersetzung mit einem vielversprechenden Ansatz. *BZB Bayerisches Zahnärzteblatt*. 2007;5:33-35.
66. Kau CH, Richmond S, Palomo JM, Hans MG. Three-dimensional cone beam computerized tomography in orthodontics. *Journal of Orthodontics*. 2005;32(4):282-293.
67. Müller-Hartwich R, Präger TM, Jost-Brinkmann PG. SureSmile--CAD/CAM system for orthodontic treatment planning, simulation and fabrication of customized archwires. *International Journal of Computerized Dentistry*. 2007;10(1):53-62.
68. Bumann A, Margarita N, Rutschke D. Kinder und Jugendliche sollten später keine Schnarcher und Apnoeiker werden. Die Möglichkeiten der KFO. *Somnojournal*. 2009;5-7.
69. SureSmile. Homepage von SureSmile - letzter Besuch: 12.05.12. 2012. Available at: <http://www.suresmile.com/>.
70. Suomalainen A. Cone beam computed tomography in oral radiology. *Oral Radiology*. 2010.
71. Roberts JA, Drage NA, Davies J, Thomas DW. Effective dose from cone beam CT examinations in dentistry. *The British journal of radiology*. 2009;82(973):35-40.
72. Pauwels R, Beinsberger J, Collaert B, et al. Effective dose range for dental cone beam computed tomography scanners. *European Journal of Radiology*. 2010;81(2010):3-4.
73. De Vos W, Casselman J, Swennen GRJ. Cone-beam computerized tomography (CBCT) imaging of the oral and maxillofacial region: a systematic review of the literature. *International Journal of Oral and Maxillofacial Surgery*. 2009;38(6):620.
74. Loubele M, Bogaerts R, Van Dijck E, et al. Comparison between effective radiation dose of CBCT and MSCT scanners for dentomaxillofacial applications. *European Journal of Radiology*. 2009;71(3):461-468.
75. Grünheid T, Kolbeck Schieck JR, Pliska BT, Ahmad M, Larson BE. Dosimetry of a cone-beam computed tomography machine compared with a digital x-ray machine in orthodontic imaging. *American Journal of Orthodontics and Dentofacial Orthopedics*. 2012;141(4):436-443.
76. Tsiklakis K, Donta C, Gavala S, et al. Dose reduction in maxillofacial imaging using low dose Cone Beam CT. *European journal of radiology*. 2005;56(3):413-7. Available at: <http://www.ncbi.nlm.nih.gov/pubmed/15978765>. Accessed July 22, 2012.
77. Ludlow JB. Dose and risk in dental diagnostic imaging : with emphasis on dosimetry of CBCT. *Korean Journal of Oral and Maxillofacial Radiology*. 2009;39(4):175-184.
78. Rugani P. Digitale Volumetomographie – In-Office 3D für den Zahnarzt. *Zahnarzt und Praxis*. 2010.
79. Roberts JA, Drage NA, Davies J, Thomas DW. Effective dose from cone beam CT examinations in dentistry. *The British journal of radiology*. 2009;82(973):35-40.

80. Swennen GRJ, Schutyser F. Three-dimensional cephalometry: spiral multi-slice vs cone-beam computed tomography. *American Journal of Orthodontics and Dentofacial Orthopedics*. 2006;130(3):410-416.
81. Silva MAG, Wolf U, Heinicke F, et al. Cone-beam computed tomography for routine orthodontic treatment planning: a radiation dose evaluation. *American Journal of Orthodontics and Dentofacial Orthopedics*. 2008;133(5):640.e1-e5.
82. Hirsch E, Wolf U, Heinicke F, Silva MAG. Dosimetry of the cone beam computed tomography Veraviewepocs 3D compared with the 3D Accuitomo in different fields of view. *Dento maxillo facial radiology*. 2008;37(5):268-273.
83. Frederiksen NL, Benson BW, Sokolowski TW. Effective dose and risk assessment from film tomography used for dental implant diagnostics. *Dento maxillo facial radiology*. 1994;23(3):123-127.
84. Ludlow JB, Davies-Ludlow LE, Brooks SL, Howerton WB. Dosimetry of 3 CBCT devices for oral and maxillofacial radiology: CB Mercuray, NewTom 3G and i-CAT. *Dento maxillo facial radiology*. 2006;35(4):219-226. Available at: <http://www.ncbi.nlm.nih.gov/pubmed/16798915>.
85. Schulze D, Heiland M, Thurmann H, Adam G. Radiation exposure during midfacial imaging using 4- and 16-slice computed tomography, cone beam computed tomography systems and conventional radiography. *Dento maxillo facial radiology*. 2004;33(2):83-6. Available at: <http://www.ncbi.nlm.nih.gov/pubmed/15313998>. Accessed July 22, 2012.
86. Gibbs SJ. Effective dose equivalent and effective dose: comparison for common projections in oral and maxillofacial radiology. *Oral surgery oral medicine oral pathology oral radiology and endodontics*. 2000;90(4):538-545.
87. Ludlow JB, Davies-Ludlow LE, White SC. Patient risk related to common dental radiographic examinations: the impact of 2007 International Commission on Radiological Protection recommendations regarding dose calculation. *Journal of the American Dental Association* 1939. 2008;139(9):1237-1243.
88. Fryback DG, Thornbury JR. The Efficacy of Diagnostic Imaging. *Medical Decision Making*. 1991;11(2):88-94.
89. Bundeszahnärztekammer. GOZ-Beschlusskatalog. 2011:63. Available at: http://www.bzaek.de/fileadmin/PDFs/goz/110804_beschlusskatalog_guebuehrenordnung_fuer_zahnaerzte.pdf.
90. Bundesärztekammer. Gebührenordnung für Ärzte (GOÄ). 2002:138.
91. Cacaci C, Frank E, Bumann A. DVT-Volumentomograph. Digitaler Durchblick. *Teamwork*. 2007;(10):8.
92. Palomo JM, Kau CH, Palomo LB, Hans MG. Three-dimensional cone beam computerized tomography in dentistry. *Dentistry today*. 2006;25(11):130, 132-5.
93. Lipinski K. *Bildsensoren (e-Book)*. Dietersburg: Datacom-Buchverlag GmbH; 2010.

94. Leuzinger N, Eyrich G, Signorelli L. Hot Topic : DVT. *Digital Dental News*. 2008:46-51.
95. Wiesner G. Anforderungen an die Digitale Volumentomografie in der Zahnarztpraxis. *Digital Dental News*. 2011;5:46-50.
96. Planmeca. Homepage zu Planmeca ProMax 3D, ProMax 3D Max, ProMax 3D Mid, ProMax 3D s, ProMax 3D ProFace - Letzter Besuch:15.04.12. Available at: http://www.planmeca.com/de/rontgensysteme/planmeca_promax_3d_konzept.
97. 3M Imtec. PDF-Link zu Iluma DVT F/S-FOV - Letzter Besuch:15.04.12. Available at: http://www.ic-med.de/download/pdf/ILUMA_Broschuere_ic-med.pdf.
98. Molen A. THE 3D ORTHODONTIST - CBCT Machines. *www.3DOrthodontist.com*. 2012. Available at: http://3dorthodontist.com/CBCT_Machines.html.
99. Healthco-Breitschmid AG. In der Schweiz angebotene Digitale Volumentomographen. 2012. Available at: <http://www.3d-roentgen.ch/DVT - Vergleich.htm>.
100. SEDENTEXCT. Comparison of CBCT Machines. 2009. Available at: <http://www.sedentexct.eu/content/comparison-cbct-machines>.
101. Bergmann A, Kieschnick A. SHOWMASTER DVT –ZUKUNFT DER „RADIOVISIOGRAPHIE“. *Swiss Dental Community*. 2010;3(1):42-47.
102. Acteon. PDF-Link zu WhiteFox - Letzter Besuch:15.04.12. Available at: http://de.acteongroup.com/uploads/1301577778WhiteFox_Prospect_V2_sc.pdf.
103. Keeve E. *Jahrbuch Digitale Dentale Technologien*. 3th ed. (Oemus TR, ed.). Leipzig: OEMUS MEDIA AG; 2012:88-95.
104. Ajat. PDF-Link zu ART 3D - Letzter Besuch:15.04.12. Available at: http://www.ajat.cz/wp-content/uploads//ajat_art-3d.pdf.
105. Asahi Roentgen. Homepage zu Alphard-3030, 2520, AUGER ZIO - Letzter Besuch:15.04.12. Available at: http://www.asahi-xray.co.jp/global/products/list_ct.html.
106. Carestream DE. Homepage zu KODAK 9000, CS 9300, KODAK 9500 - Letzter Besuch: 15.04.12. Available at: <http://www3.carestreamdental.com/de/de/3DImaging>.
107. Carestream USA. Homepage zu Kodak 9500 3D CBCT Medium and Large FOV Option - Letzter Besuch: 15.04.12. Available at: <http://www3.carestreamdental.com/us/en/3dimaging/9500#Available Configurations>.
108. Edlenimaging. PDF-Link zu ORION RCB-888-3 - Letzter Besuch:15.04.12. Available at: <http://edlenimaging.com/ei/brochures/Orion datasheet.pdf>.
109. Gendex. Homepage zu Gendes GXDP-700, Gendex GXCB 500 - Letzter Besuch:15.04.12. Available at: <http://www.gendex.com/US/Products/Cone-Beam-3-D-Imaging.aspx>.
110. Imaging Sciences International 1. Homepage zu i-CAT Next Generation, i-CAT Precise - Letzter Besuch:15.04.12. Available at: <http://www.imagingsciences.com/products/>.

111. Instrumentarium Dental. Homepage zu Orthopantomograph OP300 - Letzter Besuch:15.04.12. Available at:
http://www.instrumentariumdental.com/Files/Products/OP300/OP300_English_207131_3/index.html.
112. Morita. Homepage zu 3D Accuitomo , 3D Accuitomo FPD - Letzter Besuch:15.04.12. Available at: http://www.jmorita-mfg.com/en/en_products_diagnostics_general_flatp_3d_accuitomo.htm.
113. Morita USA. Homepage zu 3D Accuitomo 80, 3D Accuitomo 170, Veraviewepocs 3D, Veraviewepocs 3D(e) - Letzter Besuch:15.04.12. Available at:
http://www.morita.com/usa/cms/website.php?id=/en/products/dental/diagnostic_and_imaging_equipment.html.
114. KaVo. Homepage zu KaVo 3D eXam, KaVo Pan eXam Plus- Letzter Besuch:15.04.12. Available at: <http://www.kavo.de/Produkte/Dental-Imaging.aspx>.
115. Owandy. PDF-Link zu I-Max Touch 3D - Letzter Besuch:15.04.12. Available at:
http://www.owandy.co.uk/pdf/en/panoramiques/i-max_touch_gamme_en.pdf.
116. Prexion. PDF-Link zu Prexion 3D - Letzter Besuch:15.04.12. Available at:
http://www.prexion.com/literature/downloads/PreXion3DElite_Brochure_201101.pdf.
117. QR slr. Homepage zu NewTom 5G, VGi - Letzter Besuch:15.04.12. Available at:
<http://www.newtom.it/products>.
118. Sirona. PDF-Link zu Sirona GALILEOS Comfort, GALILEOS Compact, ORTHOPHOS XG 3D - Letzter Besuch:15.04.12. Available at:
http://www.sirona.com/ecomaXL/get_blob.php?name=A91100-M47-B345.pdf&download=1.
119. Soredex 1. PDF-Link zu Scanora 3D - Letzter Besuch:15.04.12. Available at:
http://www.soredex.com/Upload/3D/207290_1_SCANORA_3D_Brochure_GER_low.pdf.
120. Soredex 2. PDF-Link zu Cranex 3D - Letzter Besuch:15.04.12. Available at:
http://www.soredex.com/Upload/Extraoral/Cranex3D/207359_1_Brochure_CRANEX_3D_Ger_low.pdf.
121. Suni Medical Imaging. PDF-Link zu Suni 3D - Letzter Besuch:15.04.12. Available at:
http://www.suni.com/images/brochures/SUNI3D_BROCHURE.pdf.
122. Orangedental. Homepage zu PaX Duo 3D 8.5, PaX Duo 3D 12, PaX Reve 3D, PaX Uni 3D, PaX Flex 3D, PaX Zenith 3D - Letzter Besuch:15.04.12. Available at:
<http://www.orangedental.de/index.php/de/best-in-3d>.
123. VATECH. Homepage zu Picasso Trio, Master 3DS, Pax-500 ECT - Letzter Besuch:15.04.12. Available at: <http://www.vatechamerica.com/products/>.
124. Xoran Technologies. Homepage zu MiniCAT, xCAT ENT- Letzter Besuch:15.04.12. Available at: http://www.xorantech.com/MiniCAT_Technical_Specifications.php.

125. Yoshida. Homepage zu Finecube - Letzter Besuch:15.04.12. Available at: [http://www.yoshida-net.co.jp/en/products/x-ray systems/ct/finecube/index.html](http://www.yoshida-net.co.jp/en/products/x-ray%20systems/ct/finecube/index.html).
126. ImageWorks. PDF-Link zu NewTom VGi Flex - Letzter Besuch:15.04.12. Available at: <http://www.imageworkscorporation.com/uploads/pdf/NewTom/FlexADIVansv4.pdf>.
127. Hillus. PDF-Link zu NewTom 3G - Letzter Besuch: 15.04.12. Available at: www.hillus.de/Infolyer_NewTom_3G.pdf.
128. MyRay. PDF-Link zu SkiView - Letzter Besuch:15.04.12. Available at: http://www.my-ray.com/documents/SkyView_technical_Data.pdf.
129. Rasch M-T. Definition der Regionen von Interesse für kieferorthopädische / kieferchirurgische , oralchirurgische und implantologische / dentale Zwecke bei der digitalen Volumentomographie. 2009.
130. Oehler K. *Zahnmedizinischer Standard in der Rechtsprechung: Sicherheit durch Behandlungsregeln*. Deutscher Ärzteverlag; 2009:217.
131. Detlef Heidemann, Heidemann D. *Deutscher Zahnärzte Kalender 2009*. Deutscher Ärzteverlag; 2009:500.
132. Reitemeier B, Schwenzer N, Ehrenfeld M. *Einführung in die Zahnmedizin*. Thieme Georg Verlag; 2006:203.
133. Baumgartner A, Rath J. CT für den Mundraum. *Dental Magazin*. 2007;(3):10-13.
134. Imaging_Sciences_International. *Betriebsanleitung für i-CAT Fächerstrahl-Volumentomographie- und Panorama-Dentalbildgebungssystem*. 2006:1-2.
135. Kavo Dental GmbH. *Benutzerhandbuch für KaVo 3D eXam*. 2009:14-1.
136. Anatomage. *Reference Manual for InVivoDental 4.0*. 2008:6.
137. DIN. *Einheiten und Begriffe für physikalische Größen*. Beuth Verlag GmbH; 2009:702.
138. Welzl E. Smallest enclosing disks (balls and ellipsoids) Maurer H, ed. *New Results and New Trends in Computer Science*. 1991;555(3075):359-370.
139. Schiller PJ. Ein neues Koordinatensystem auf Basis der Frankfurter Horizontalen und Crista galli zur computertomographischen Analyse von Unterkiefer-Asymmetrien – eine Vergleichsstudie. 2011:1.
140. Van Vlijmen OJC, Maal TJJ, Bergé SJ, et al. A comparison between two-dimensional and three-dimensional cephalometry on frontal radiographs and on cone beam computed tomography scans of human skulls. *European Journal of Oral Sciences*. 2009;117(3):300-305.
141. Kimura M, Tokumori K, Nawa H, et al. Reliability of a coordinate system based on anatomical landmarks of the maxillofacial skeleton: an evaluation method for three-dimensional images obtained by cone-beam computed tomography. *Oral Radiology*. 2009;25(1):37-42.

-
142. Gärtner B. Fast and Robust Smallest Enclosing Balls. *Esprit*. 1999;1643(21957):325-338.

10 Anhang

10.1 Abkürzungsverzeichnis

A / mA	Ampère / Milliampère
AT	Anteriotangente
Abb.	Abbildung
AB	Altersbereich
ANOVA	Analysis of variance
C1/2	1./2. Halswirbel
ca.	circa
CAD/CAM	Computer-aided design / Computer-aided manufacturing
CBCT	Cone-Beam Computerized Tomography
CCD	Charge-Coupled Device
CMOS	Complementary metal oxide semiconductor
CMD	Cranio-Mandibuläre Dysfunktion
CSV	Comma-Separated Values
cm	Zentimeter
cm ³	Kubikzentimeter
CT	Computertomographie
D	Durchmesser
DICOM	Digital Imaging and Communications in Medicine
3D	dreidimensional
DVT	Digitale Volumentomographie
E ₂₀₀₇	Effektive Dosis nach der ICRP 2007
H	Höhe
HWS	Halswirbelsäule
FBP	Filtered backprojection / Gefilterte Rückprojektion
FH	Frankfurter Horizontale
FRS	Fernröntgenseitenaufnahme
ICRP	International Commission on Radiological Protection
FoV	Field of View
FPD	Flat panel detector / Flachbilddetektor
Inc.	incorporated
KT	Kaudaltangente
KFO	Kieferorthopädie
LMU	Ludwig-Maximilians-Universität
mm	Millimeter
OPG	Orthopantomogramm
PSA	Panoramaschichtaufnahme
PSP	Photo-stimulated phosphor storage
RoI	Region of Interest / Region des Interesses
s / Sek.	Sekunde
SPSS	Statistical Package of Social Science
Sv / µSv	Sievert / Microsievert
V / kV	Volt / Kilovolt

10.2 FoV-Kollimationen

Tabelle 38: Erweiterung der Marktübersichtstabelle um wählbare FoV-Einstellungen (Kollimationen inkl. maximalen FoV) mit Höhe x Durchmesser in cm, Hersteller und Quellen sind der Ursprungstabelle (Seite 26 f.) zu entnehmen, unten: sphärische FoV-Kollimationen

Handelsname	Optionale FoV-Einstellungen									
Iluma DVT LFoV	14x21									
Iluma DVT SFoV	9,5x11									
WhiteFox	6x6	8x8	8x12	13x15	17x20					
Art 3D	5x5									
Alioth	5x5	7x8								
Alphard-3030	5x5	10x10	15,5x15,5	18x20						
Alphard-2520	5x5	10x10	12x17							
AUGE ZIO	5,5x5	8x8	8x10,5							
KODAK 9000 3D	3,5x5	3,5x7,5								
KODAK 9500 (M.F.)	9x15									
KODAK 9500 (L.F.)	18x20									
CS 9300	5x5	8x8	5x14	6x17	5x10	10x10	11x17	13,5x17		
ORION RCB-888-3	5x5									
Gendex GXCB 500	8x8	8x14								
Gendex GXDP-700 S	6x4	6x8								
i-CAT Next G.	8x8	4x16	6x16	8x16	10x16	13x16	17x23			
i-CAT Precise	2x8	8x14								
Orthopantomogr.OP300	6x4	6x8								
3D Accuitomo	3x4									
3D Accuitomo FPD	4x4	6x6								
3D Accuitomo 80	4x4	6x6	8x8							
3D Accuitomo 170	4x4	5x10	5x14	5x17	6x6	8x8	10x10	10x14	12x17	
Veraviewepocs R100	4x4	8x4	5x8	8x8	5x10	8x10				
Veraviewepocs 3D	4x4	8x4	8x8							
Veraviewepocs 3De	4x4	8x4								
KaVo Pan eXam Plus	6x4	6x8								
KaVo 3D eXam	8x8	13x16	17x23							
I-Max Touch 3D	8x9									
ProMax 3D	5x4	8x4	5x8	8x8						
ProMax 3D Max	5x4	5,5x10	9x10	5,5x13	9x13	13x10	13x13	16x13	16x23	26x23
ProMax 3D Mid	5x4	7x4	5x7	7x7	5x9	9x9	5x16	9x16	16x16	
ProMax 3D s	5x5	8x5								
PreXion3D Elite	5x5,5	7,5x8								
NewTom 5G	6x6	8x8	8x12	5x15	12x15	16x18				

NewTom VGi	6x6	8x8	8x12	12x15	15x15
ORTHOPHOS XG 3D	8x8				
Scanora 3D	6x6	7,5x10	7,5x14,5	13x14,5	
Cranex 3D	6x4	6x8			
Suni 3D	5x5	5x8			
PaX Duo 3D 8.5	5x5	5x8,5	8,5x8,5		
PaX Duo 3D (12)	5x5	5x8,5	8,5x8,5	8,5x12	
PaX Reve 3D	5x5	6x8	8x12	15x15	
PaX Uni 3D	5x5	5x8	8,5x12		
PaX Flex 3D	5x5	5x8			
PaX Zenith 3D	5x5	6x8	9x12	14x16	19x24
Picasso Trio	7x12				
Master 3DS	7x16	10x16	15x20	19x20	
PaX-500 ECT	5x5				
MiniCAT	12x16,5				
xCAT ENT	14x24				
Finecube XP62	5x5,5	7,5x8			
NewTom 3G	10	15	20		
GALILEOS Comfort	15				
GALILEOS Compact	15				
skyView	7	11	15		

10.3 Programm-Quellcode zur Hüllkugelberechnung

function D = gesamt

```
A=xlsread('daten.xlsx');
A=gruppe(A);
n=size(A);
m=n(1)/10;
for i=1:m
    for j=1:10
        for k=1:3
            E(j,k)=A(10*(i-1)+j,k);
        end
    end
    D(i,:)=minidisk(E);
end
end
```

function y = calcdisk(A)

```
if(size(A,1)==1)
    y=[A(1,1) A(1,2) A(1,3) 0];
elseif(size(A,1)==2)
    a=A(1,:);
    b=A(2,:);
    y=a+0.5.*(b-a);
    y(4)=norm(0.5.*(b-a));
elseif(size(A,1)==3)
    a=A(1,:); b=A(2,:); c=A(3,:);
    u = b-a; v = c-a; w = c-b;
    u2 = u*u'; v2 = v*v'; w2 = w*w';
    x = cross(u,v);
    x2 = x*x'; % The norm of x is twice the tri-
    angle's area
    y = 1/2*cross(u2*v-v2*u,x)/x2+a; % <-- The
    center
    y(4) = 1/2*sqrt(u2*v2*w2/x2); % <-- The radi-
    us
else
    a=A(1,:); b=A(2,:); c=A(3,:); d=A(4,:);
    B(:,1)=ones(4,1);
    B(:,2)=[a(1) b(1) c(1) d(1)]';
    B(:,3)=[a(2) b(2) c(2) d(2)]';
    B(:,4)=[a(3) b(3) c(3) d(3)]';
    e(1)=-((a(1)^2+a(2)^2+a(3)^2);
    e(2)=-((b(1)^2+b(2)^2+b(3)^2);
    e(3)=-((c(1)^2+c(2)^2+c(3)^2);
    e(4)=-((d(1)^2+d(2)^2+d(3)^2);
    e=e';
    x=B\e;
    y(1)=-x(2)/2;
    y(2)=-x(3)/2;
    y(3)=-x(4)/2;
    y(4)=sqrt(y(1)^2+y(2)^2+y(3)^2-x(1));
end
end
```

function D = minidisk(P)

```
if(isempty(P))
    D=[];
else
    n=size(P,1);
    y=randsample(n,1);
    p=P(y,:);
    P(y,:)=[];
    Q=P;
    D=minidisk(Q);
    if(isempty(D))
        D=welzl(Q,p);
    else
        m=[D(1) D(2) D(3)];
        if(norm(p-m)>D(4))
            D=welzl(Q,p);
        end
    end
end
end
```

function D = welzl(P,R)

```
if (isempty(P) || size(R,1) == 4)
    D=calcdisk(R);
else
    n=size(P,1);
    f=randsample(n,1);
    p=P(f,:);
    P(f,:)=[];
    Q=P;
    S=R;
    m=size(R,1);
    S(m+1,:)=p;
    D=welzl(Q, R);
    x=[D(1) D(2) D(3)];
    if (norm(p-x)>D(4))
        D=welzl(Q,S);
    end
end
end
```

function D = corr1

```
D=gesamt1;
n=size(D);
for i=1:10
    E=gesamt1;
    for t=1:n(1)
        if(isnan(D(t,1))||D(t,4)>100)
            D(t,:)=E(t,:);
        end
    end
end
end
end
```

10.4 Danksagung

Mein besonderer Dank gilt Herrn Professor Dr. Axel Bumann für die Überlassung der interessanten Aufgabenstellung, sein Vertrauen und den Zugang zu einer beeindruckenden Arbeitsumgebung. Mit dem richtigen Maß an Geduld und Motivation leistete er einen zielführenden Beitrag zur Fertigstellung dieser Arbeit.

Des Weiteren möchte ich mich herzlich bei Diplom-Mathematiker Christian Kiesow für seine Unterstützung bei der Programmierung sowie Hilfe bei statistischen Problemen bedanken. Mit seinen zahlreichen fachlichen und freundschaftlichen Ratschlägen stand er mir immer hilfreich zur Seite.

Mein Dank gilt ebenso den DVT-Spezialisten von Mesantis[®], Ramona Keilbach, Sebastian Sohst, Romina Rothe sowie Ramona Feußner, die mir mit ihrer fachlichen Kompetenz stets freundlich weiterhalfen und die Messungen im gemeinsamen Arbeitsraum angenehmer machten.

Mein besonderer Dank gilt meinen Eltern sowie Christa und Gerhard Handschack. Ohne die finanzielle, moralische und verständnisvolle Unterstützung meiner Familie wäre mir dieser Werdegang verwehrt geblieben.

10.5 Lebenslauf

Mein Lebenslauf wird aus datenschutzrechtlichen Gründen in der elektronischen Version meiner Arbeit nicht veröffentlicht.

10.6 Eidesstattliche Erklärung

„Ich, Johannes Krause, erkläre, dass ich die vorgelegte Dissertationsschrift mit dem Thema *„Untersuchungen zum erforderlichen Field of View für die bildgebende 3D-Diagnostik in der Zahnmedizin“* selbst verfasst und keine anderen als die angegebenen Quellen und Hilfsmittel benutzt, ohne die (unzulässige) Hilfe Dritter verfasst und auch in Teilen keine Kopien anderer Arbeiten dargestellt habe.“

Datum: 16. Dez. 2012

Unterschrift: _____