1. Einleitung

1.1. Anatomie und Biomechanik des Kniegelenkes

Das Kniegelenk, Articulatio genus, ist das größte Gelenk des menschlichen Körpers. Formal ist es eine Kombination aus Scharnier- und Radgelenk (= Trochoginglymus). Die artikulierenden Gelenkflächen werden von den überknorpelten Flächen der beiden Femurkondylen, deren Krümmung von vorne nach hinten zunimmt, und der proximalen Fläche der beiden Tibiakondylen gebildet, deren Gelenkfläche 3-7° rückwärtsgeneigt (dorsal slope) ist (Frick et al. 1992). Die mediale Gelenkfläche ist in der Sagittalebene etwas ausgedehnter als die laterale. Das femoropatellare Kompartiment wird gebildet von der als Sesambein in die Sehne des M. quadriceps femoris eingelagerten Patella und dem Patellagleitlager (Facies patellaris femoris). Der frontale Kniewinkel, gebildet von der Schaftachse des Femur, die nach vorn konvex gekrümmt ist (Antekurvation) und der Längsachse der Tibia, beträgt unter Normbedingungen 175°. Die Achse des Femurschaftes mit der Horizontalen durch den Gelenkspalt beträgt etwa 82° und der Winkel zwischen Tibiaachse und Horizontalen etwa 93°. Die Traglinie (Mikulicz-Linie) oder mechanische Längsachse, die die Mittelpunkte von Hüft-, Knie- und oberem Sprunggelenk miteinander verbindet, verläuft dann durch die Mitte des Kniegelenkes. Sie verschiebt sich bei einer Änderung der Achsen und Winkel des Beines beim Genu valgum oder Genu varum nach medial bzw. lateral, wodurch es zu einer Mehrbelastung des lateralen respektive medialen Kompartimentes kommt (Frick et al. 1992).

Die beiden Menisken liegen als C-förmige Faserknorpelscheiben auf der peripheren Gelenkfläche der Tibia und bilden bei Bewegung transportable Gelenkpfannen für die Femurkondylen zugunsten einer besseren Druckverteilung auf die größeren Gelenkflächen der Tibiakondylen. Nach Kummer (1987) nehmen die beiden Meniskusflächen sogar mehr als 40-50 % der zwischen Femurkondylen und Tibiaplateau zu übertragenden Kräfte auf.

Die beiden Kreuzbänder und Seitenbänder, die je nach Gelenkstellung ein unterschiedliches Spannungsverhalten zeigen, stellen die stabile Führung des Kniegelenkes sicher und begrenzen den Bewegungsumfang auf das erforderliche Maß. Die Seiten-

bänder wirken einer Überstreckung im Kniegelenk entgegen und verhindern in Streckstellung Ab- und Adduktion, während die Kreuzbänder die Vor- und Rückwärtsbewegung der Tibia gegenüber den Femurkondylen und damit ein Abgleiten der Femurkondylen von der artikulierenden Gelenkfläche der Tibia verhindern.

Die funktionelle Stabilität unter statischen und dynamischen Bedingungen wird durch die anatomische Form der artikulierenden Gelenkflächen, die passiven Rückhaltekräfte des Kapsel-Bandapparates und der Meniscus sowie aktiv durch die verschiedenen Muskelsysteme in Verbindung mit neuromuskulären Einrichtungen kontrolliert (Frick et al. 1992, Jacob und Stäubli 1990).

Kinematisch (Kinematik = Bewegungsgeometrie) gesehen besitzt das Kniegelenk 6 Freiheitsgrade mit 12 Bewegungsgrenzen: 3 Translationen (anterior-posterior, medial-lateral, proximal-distal) und 3 Rotationen (Extension-Flexion, Adduktion-Abduktion, Innenrotation-Außenrotation). Die Translations- und Rotationsbewegungen sind bei diesem physiologischen Gelenkspiel normalerweise miteinander gekoppelt und abhängig vom Flexionswinkel. Die Rotationsfreiheitsgrade nehmen mit zunehmendem Flexionsgrad zu. In kompletter Extension, d.h. bei abgeschlossener Schlussrotation, bei der es sich um eine Außenrotation der Tibia (oder eine Innenrotation des Femur bei fest aufgesetztem Fuß) um ca. 15° am Ende der Streckbewegung handelt, sind Tibia und Femur verriegelt. Die physiologische Gelenkbeweglichkeit ist nach der Neutral-Null-Methode durch folgende Normwerte gekennzeichnet: Extension/Flexion 10°/0/145°, die Rotation ist flexionsabhängig und beträgt in 20° Flexion: Innen-/Außenrotation 15°/0/35° (Grood und Suntay 1983, Jacob und Stäubli 1990, Noyes et al. 1989).

In der Anfangsphase der Flexionsbewegung rollen sich die Femurkondylen vorwiegend ab, während die Hauptbewegung bei zunehmender Beugung als Drehgleiten der Femurkondylen an Ort und Stelle erfolgt (Roll-Gleit-Mechanismus), da die Kreuzbänder ein weiteres Abwickeln der Kondylen verhindern (Frick et al. 1992, Lanz und Wachsmuth 1972).

„Daß die Kreuzbänder nur Abrollbewegungen von 0-20° zulassen und über 20° nur Gleitbewegungen erlauben, weil die Bewegung um eine quere Achse im Kniegelenk erfolgt, ist geometrisch unhaltbar“, wird 1974 von A. Menschik berichtet. Menschik (1974) nimmt in seinen geometrischen Überlegungen den Femurkondylus als ruhendes System (Rastsystem), die Tibia als bewegtes System (Gangsystem) an und stellt Ur-

sprung und Ansatz der beiden Kreuzbänder in einem sog. Gelenkviereck dar, welches räumlich gesehen ein *„windschiefes Gelenkviereck“*, in der seitlichen Projektion ein *„überschlagenenes Gelenkviereck“* bildet und das biomechanische Grundprinzip des Kniegelenkes verdeutlichen soll. Anhand dieses besonderen Gelenkviereckes, erklärt Menschik (1974) das dem Kniegelenk und seiner Kinematik zugrunde liegende geometrische Grundprinzip (siehe Abbildung 1).

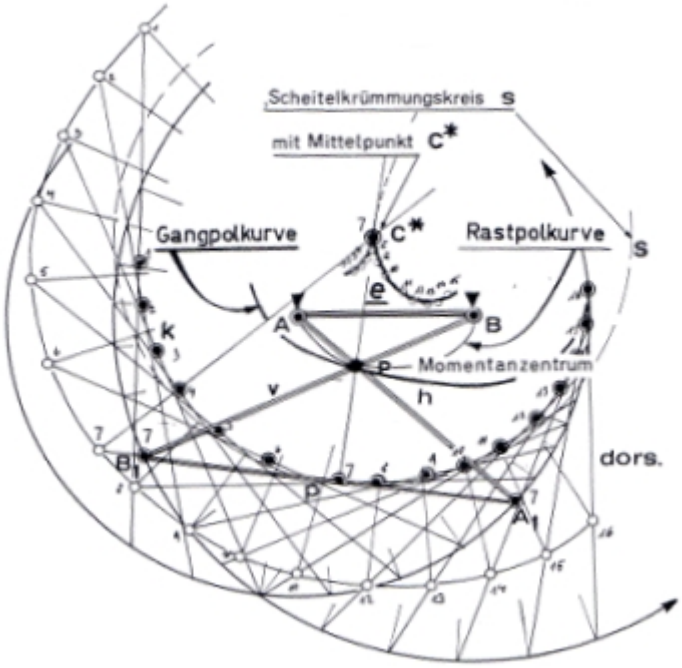

Abbildung 1: Gangpolkurve und Rastpolkurve sowie Scheitelkrümmungskreis bei der Bewegung des Kniegelenks (nach Menschik 1974)

Die Verbindungspunkte der Ansatzpunkte der Kreuzbänder bilden die *Koppel p* (Tibiaplateau). Zwei Kreislinien, deren Radien aufgrund der unterschiedlichen Länge der Kreuzbänder (das vordere Kreuzband ist um ca. 1 cm länger als das hintere Kreuzband) verschieden groß sind und deren Drehpunkte jeweils die Ansatzpunkte der Kreuzbänder bilden, stellen die Koppelhüllkurven dar. Die augenblickliche Drehachse (Momentanzentrum) liegt im Kreuzungspunkt der Kreuzbänder (Steuersystem) und verlagert sich z.B. bei Flexion des Kniegelenkes nach dorsal, d.h. der Kraftarm zum Strecksystem wird länger. Während der Bewegung findet eine ständige Längen-

änderung des Kraftarmes statt, das Kniegelenk ist demnach ein stufenloses Getriebe im technischen Sinne. Die sog. Polkurven, die die Summe der augenblicklichen Drehpunkte des Kniegelenkes darstellen, rollen wie ein Rad aufeinander ab und könnten verzahnt werden. Es wird unterschieden zwischen Rastpolkurven (entstehen, wenn der Unterschenkel (Gangsystem) zum Oberschenkel (Rastsystem) bewegt wird) und Gangpolkurven (entstehen, wenn der Unterschenkel festgehalten und der Oberschenkel bewegt wird) (Menschik 1974, Menschik 1981).

Die Abroll- und Gleitbewegung von Femur und Tibia in ihrem Verhältnis zueinander wird ebenfalls anhand dieses Modelles erklärt. Das Tibiaplateau und die Femurkondyle haben während der Bewegung zueinander korrespondierende, charakteristische Berührungspunkte. Da der Umfang der Femurkondyle ca. 2,5 mal so lang ist wie das Tibiaplateau, muß zwischen Femurkondylus und Tibiaplateau zwangsläufig eine Abroll- und Gleitbewegung stattfinden, deren Verhältnis sich während des Bewegungsablaufes ändert. In mittlerer Beugestellung beträgt das Verhältnis von Roll- und Gleitbewegung etwa 1:2, in der Endphase der Beugung etwas mehr als 1:4 und in der Streckphase etwa 1:4 (Menschik 1975).

Die Schlussrotation am Ende der Streckbewegung (Meyer 1853) resultiert aus dem unterschiedlichen Krümmungsradius der beiden Femurkondylen und der Anordnung des vorderen und hinteren Kreuzbandes (Menschik 1974, Meyer 1853, Witt et al. 1987).

War man bislang bei der Konstruktion einer Femurkomponente an die Vorgabe der polyradiären Krümmung des posterioren Femurkondylus gebunden, so sind in den letzten Jahren neue Erkenntnisse zur Art der Bewegung zwischen Femur und Tibia gewonnen worden. Bei der Bewegung Streckung/Beugung findet kein wesentliches femorales roll-back statt (Dennis et al. 1998, Komistek et al. 1998, Schroeder-Boersch 2001). Auch Pinskerova et al. (2001) stellten durch ihre Untersuchungen an gesunden Kadaverknien im Kernspintomographen fest, dass nur ein minimales roll-back des lateralen Kondylus stattfindet. Stattdessen sei die bisher als roll-back beschriebene Bewegung vielmehr eine Rotationsbewegung der Tibia, vor allem unter dem lateralen Femurkondylus hinweg. Diese Beobachtungen wurden von einer japanischen Arbeitsgruppe bestätigt (Todo et al. 1999).

Ferner konnte gezeigt werden, dass die Achse für Rotationsbewegungen zwischen Femur und Tibia nicht durch die Eminentia interkondylaris verläuft, sondern durch das mediale Kompartment (siehe Abbildung 2).

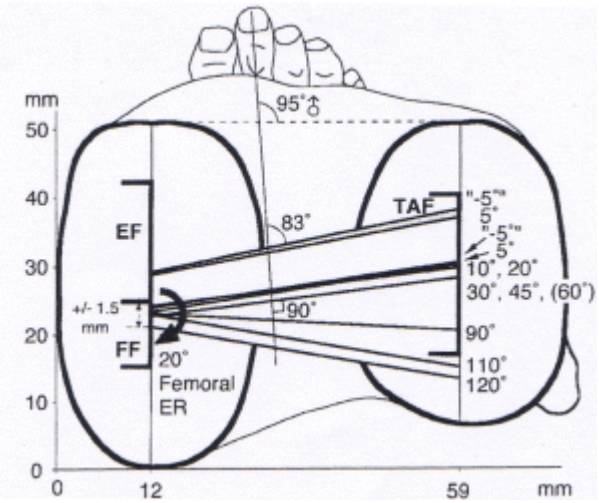

Abbildung 2: Blick auf die proximale Oberfläche der Tibia. Die Linien verbinden die Mittelpunkte der hinteren Bögen der Femurkondylen in verschiedenen Flexionsgebieten. Die zwei anterioren Linien zeigen das Kontaktgebiet bei "-5°" und "5°" (Pinskerova et al. 2000)

Eine weitere Erkenntnis ist, dass bei fehlendem vorderen Kreuzband die Drehachse für die Rotationsbewegung zwischen Femur und Tibia in das laterale Kompartment wandert (Harman et al. 1998, Schroeder-Boersch 2001).

Pinskerova et al. (2001) berichteten schließlich, dass der posteriore Abschluss des Femurkondylus im Gegensatz zur bisherigen Vorstellung nicht eliptisch, sondern rund ist und zwar in Bezug zu einer schrägen Ebene relativ zu einer Achse durch die Epikondylen. Die Bewegung Streckung/Beugung findet um diese fixierte, transepikondyläre Achse statt (siehe Abbildung 3).

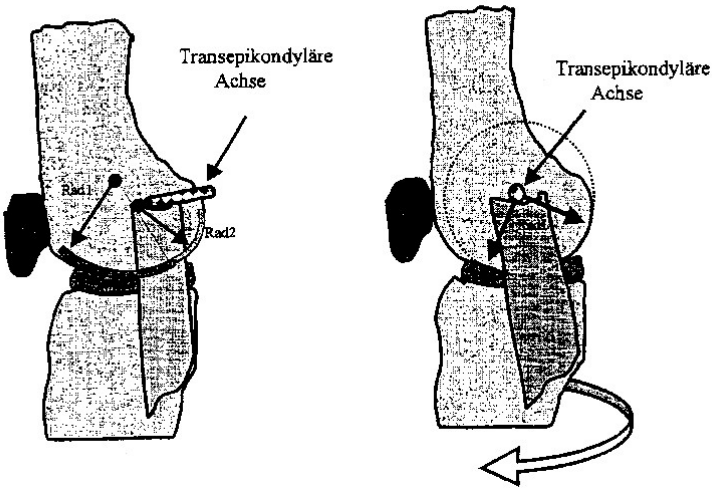

Abbildung 3: Vereinfachte Ansicht eines Kniegelenkes von medial. *Links:* Ansicht in der streng sagittalen Ebene und somit schräg zur transepikondylären Achse. In dieser Ansicht kommt die Krümmung des posterioren Femurkondylus polyradiär zur Darstellung (zur Vereinfachung sind nur zwei Rotationszentren mit 2 Radien eingezeichnet). *Rechts:* leichte Außenrotation und Kippung; somit Ansicht rechtwinklig zur transepikondylären Achse. In dieser Schnittebene ist der posteriore Femurkondylus rund mit nur einem Radius und einer fixierten Drehachse. Um diese findet die Bewegung Streckung/ Beugung statt (Schroeder-Boersch 2001).

Für das Prothesendesign einer Knieendoprothese lassen sich aus diesen Erkenntnissen zur Gelenkmechanik folgende Anforderungen ableiten (Schroeder-Boersch 2001):

1) es müssen Rotationsbewegungen zwischen Femur- und Tibiakomponente möglich sein.
2) man benötigt eine asymmetrische Oberfläche des Polyethyleninlays, da sich medial völlig andere Bewegungen als lateral abspielen.
3) man kann einen runden, posterioren Femurkondylus für eine hohe Kongruenz verwenden.

1.2. Arthrose

Das Krankheitsbild der degenerativen Gelenkerkrankungen ist seit Jahrtausenden bekannt und weltweit die häufigste Gelenkerkrankung (Felson 1990, Rauschmann 2001).

1.2.1. Definition

Die Terminologie zur Charakterisierung von Gelenkschäden reicht weit zurück und wurde dem jeweiligen Wissensstand fortlaufend neu angepasst. Historische Begriffe wie Rheuma, Gicht, Malum senile (so genanntes Altersübel) oder Arthritis als weitgehend unpräzise bzw. unspezifische Bezeichnungen von Gelenkerkrankungen ließen vor allem auch eine Abgrenzung zwischen entzündlichen und primär nichtentzündlichen Erkrankungen der Gelenke lange außer Acht. Der Chirurg B.C. Brodie beschrieb 1821 erstmals die *„Ulceration der Gelenkknorpel“* ohne vorausgegangene Entzündung, jedoch mit Begleitentzündung der Synovialis. Ruldolf Virchow beschrieb 1869 als Pathologe die über die akute und chronische Synovialitis hinausgehende deformierende Arthritis und bezeichnete diese als Arthritis deformans. Damit grenzte er die degenerativen Gelenkerkrankungen weiter ab. Eine weitere Differenzierung der degenerativen Erkrankungen strebte der Internist Herbert Assmann im Jahre 1925 an, der die nichtentzündlichen Gelenkerkrankungen mit dem deutschen Fachbegriff Arthrose bezeichnete.

Hackenbroch (1943) erweiterte die Terminologie, indem er die vorarthrotischen Formstörungen erstmals als *„präarthrotische Deformität“* benannte, worunter er eine vorarthrotische, angeborene oder erworbene Gelenkerkrankung verstand, welche unter dem Einfluss der Gelenkbeanspruchung auf dem Weg über die Dysfunktion mit hoher Wahrscheinlichkeit zur Arthrose führt. Weitgehend unbekannte arthroseauslösende, vorwiegend systemische Einflüsse bezeichnete er zusammenfassend als so genannten Faktor X.

Eine aktuelle Klassifikation der Arthrosen wurde von der American Rheumatism Association entwickelt und beschreibt die 1986 herausgegebenen Kriterien der

Arthrosen, wobei zwischen idiopathischen (= primären) und sekundären Arthrosen unterschieden wird (Altmann et al. 1986). Vergleiche hierzu Tabelle 1.

Tabelle 1: ARA-Klassifikation der Arthrosen, verkürzt wiedergegeben nach Altmann et al. 1986)
1. Idiopathische (= primäre) Arthrosen - lokalisiert: Hände, Füße, Knie, Hüfte, Wirbelsäule, sonstige Lokalisationen - generalisiert (≥ 3 Gelenkregionen): Wirbelsäule + zentrale und/oder periphere Gelenke
2. Sekundäre Arthrosen nach Trauma nach angeborenen oder erworbenen Gelenkerkrankungen: - lokalisiert (z.B. Hüftdysplasie, Genu varum/valgum) - generalisiert (z.B. epiphysäre Dysplasie, Ochronose) - nach sonstigen Gelenk- und Knochenerkrankungen (z.B. Osteochondronekrose, Arthritiden, M. Paget) - bei und nach sonstigen Erkrankungen (z.B. Akromegalie, Charcot-Gelenk)

1.2.2. Ätiologie und Pathogenese

Ätiologisch unterscheidet man zwischen der primären (idiopathischen) und der sekundären Arthrose. Ursächlich für den Knorpelverschleiß ist ganz allgemein ein Missverhältnis zwischen Belastung und Belastbarkeit des Gelenkknorpels, welches insbesondere bei der sekundären Arthrose zur Überlastung des Gelenkknorpels und zur Störung des Knorpelstoffwechsels mit verminderter Belastbarkeit führt (Hackenbroch 2002).

Der hyaline Gelenkknorpel ist als Ort der initialen Integritätsstörung Zielpunkt arthroseverursachender Faktoren, die aber nicht einem allgemein ätiologischen Prinzip als Ursache von Arthrosen unterliegen. Vielmehr kommt es durch das Zusammenspiel verschiedener ätiologischer Faktoren, die endogener und exogener Natur sein können, und unter Mitwirkung von Beanspruchung und Zeitfaktor zu einer Dysregulation des Chondrozytenstoffwechsels mit nachfolgendem Knorpelsubstanzverlust. Zu den endogenen Faktoren zählen Alter, Geschlecht, Rasse, Gene, körpereigene Wirkstoffe, Mängel der Gelenkarchitektur, zu den exogenen Faktoren zählen Übergewicht, mechanische

Belastung durch Beruf, Einflüsse durch sportliche Aktivitäten oder Traumen (Altmann et al. 1986, Hackenbroch 2002).

Pathogenetisch kommt es nach der initialen Chondromalazie durch exogene und endogene Einflüsse zu einem kontinuierlichen Verlust der Knorpelmatrix mit verminderter mechanischer Widerstandsfähigkeit (Madry und Kohn 2004, Pullig et al. 2001). Es entstehen in die Tiefe reichende Risse und Spalten im Knorpel. Einerseits kommt es durch Freisetzung proteolytischer Enzyme aus der Knorpelzelle selbst zur Knorpeldegradation, andererseits führt die reaktiv entzündlich veränderte Synovialmembran mit Bildung rezidivierender Reizergüsse zur Freisetzung lysosomaler Enzyme, die an der Knorpeldestruktion beteiligt sind und verursacht Schmerzen (Kaufmann et al. 2003, Pullig et al. 2001). Der fortschreitende Knorpel-Knochen-Substanzverlust geht mit Begleitveränderungen am subchondralen Knochen in Form von Sklerosierung, an den Gelenkrändern in Form osteophytärer Randanbauten und unterhalb der Gelenkfläche in Form von Zystenbildung einher (Felson et al. 2000, Pullig et al. 2001).

Als Ursache für die sekundäre Arthrose kommen posttraumatische Ursachen, statisch bedingte Achsenfehlstellungen, Entzündungen, insbesondere im Rahmen der rheumatisch bedingten Arthritis, kongenitale Entwicklungsstörungen, Stoffwechselstörungen oder im Rahmen einer Wachstumsstörung die aseptische Knochennekrose in Frage. Als weitere Risikofaktoren gelten Übergewicht, individuelle Gelenküberlastung (Beruf, Freizeit, Sport) und genetische Faktoren (Hackenbroch 2002, Swoboda 2001), aber auch höheres Alter, weibliches Geschlecht und Schwäche des M. quadriceps femoris (Felson et al. 2000, Madry und Kohn 2004). Die folgende Abbildung 4 zeigt ein Schema zur Entstehung von Arthrosen.

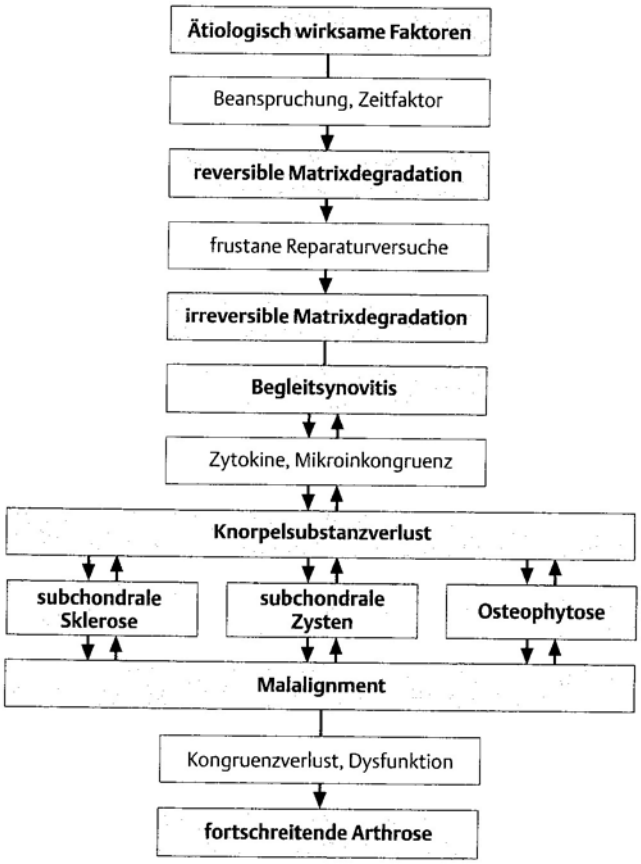

Abbildung 4: Schema zur Pathogenese der Arthrosen (Hackenbroch 2002)

1.2.3. Inzidenz und Prävalenz

Die Gonarthrose ist neben der Spondylarthrose die häufigste Arthrose der Extremitätengelenke. Nach Felson und Zhang (1998) beträgt die Prävalenz klinisch symptomatischer Arthrosen am Knie ca. 6%, an der Hüfte ca. 3%.

Die Inzidenz der Arthrose nimmt mit dem Alter zu und ist bei der Gonarthrose der Frauen über 50 Jahren höher als bei Männern (Swoboda et al. 1998, Swoboda 2001).

Die Inzidenzrate klinisch symptomatischer und radiologisch gesicherter Arthrosen liegt beim Knie bei ca. 240/100.000 und bei der Hüfte bei ca. 88/100.000 und bei der Hand bei 100/100.000 (Oliviera et al. 1995).

Nach Drees et al. (2005) gehen alleine in den USA schätzungsweise 46 Mio. Arztbesuche auf arthrosebedingte Beschwerden zurück. 40% aller Gelenkbeschwerden sind durch Arthrose bedingt. Bei 35 Mio. Deutschen sollen arthrosetypische Veränderungen an mindestens einem Gelenk zu finden sein. Berücksichtigt man die Bevölkerungsentwicklung und die Tatsache, dass die arthrotischen Erkrankungen mit zunehmendem Alter zunehmen, wird die Zahl der manifesten Fälle bis zum Jahr 2010 im Vergleich zu 1990 um 15% ansteigen (Drees et al. 2005).
Im Jahr 1994 entstanden schätzungsweise 5,3 Mrd. Euro Kosten aufgrund von Arthrose. Dies entsprach 3% der direkten Gesundheitskosten (Gesundheitsbericht für Deutschland 1998).
In den Vereinigten Staaten von Amerika betrifft die Arthrose 70 Mio. Erwachsene und auch hier ist die Erkrankung die führende Ursache für Arztbesuche im Lande (Mehrotra et al. 2005). Damit steigt auch die Zahl der pro Jahr implantierten Knieendoprothesen weltweit stetig an. In den USA werden jährlich etwa 250.000 Arthroalloplastiken des Kniegelenkes durchgeführt (Kohn und Rupp 1999). In den nächsten 30 Jahren wird erwartet, dass sich diese Zahl nochmals verdoppelt (AAOS 2000, Freund und Dittus 1997, Wang et al. 2005).

1.2.4. Therapie

Der Arthroseprozeß im Kniegelenk kann bevorzugt im medialen, lateralen Kompartiment sowie im femoropatellaren Gelenkanteil auftreten oder alle drei Gelenkkompartimente betreffen. Die Behandlung der Gonarthrose richtet sich nach dem Schweregrad der Veränderungen und besteht zunächst aus konservativen Therapiemaßnahmen mit dem Ziel der Schmerzlinderung, Funktionsverbesserung, Erhöhung der Laufleistung und um eine entsprechende Lebensqualität zu erhalten. Die konservative Therapie umfasst physikalische Behandlungsformen, medikamentöse orale oder intraartikuläre Maßnahmen und orthopädietechnische Hilfen.
Nach Madry und Kohn (2004) ist die Bedeutung eines Aufklärungs- und Beratungsgespräches sowie Unterstützung des sozialen Umfeldes nicht zu unterschätzen. Auch Selbsthilfegruppen können positiv sein. Regelmäßiges Bewegungstraining, ein Übungs-

programm und eventuell Gehhilfen kommen in Betracht. Knieschonende Sportmöglichkeiten sind Schwimmen, Gehen, Walking, Skilanglauf, Aerobic und Radfahren. Bei der physikalischen Therapie steht die Beübung der Quadricepsmuskulatur im Vordergrund. Isometrische Beübung der Quadricepsmuskulatur kann auch als Hydrotherapie bzw. Aquajogging erfolgen. Spezielle Übungen für den M. vastus medialis obliquus sind bei Retropatellararthrose hilfreich. An Hilfsmitteln kommen Gehstöcke, Unterarmgehstützen, ein Rollator, laterale bzw. mediale Schuhranderhöhungen, Pufferabsätze und Taping in Frage (Madry und Kohn 2004).

Die pharmakologische Therapie besteht zunächst aus den nicht-steroidalen Antirheumatika, aber auch Opioidanalgetika sowie Glucosamine und Chondroitin können therapeutisch angewendet werden (Felson et al. 2000b).

Erst nach Versagen der konservativen Maßnahmen ist ein operativer Eingriff in Betracht zu ziehen. Es wird unterschieden zwischen gelenkerhaltendem Eingriff, gelenkersetzendem Eingriff und gelenkversteifender Operation.

Zu den gelenkerhaltenden Operationen zählt die Arthroskopie, die diagnostisch zur Beurteilung der intraartikulären Verhältnisse zum Einsatz kommt und als operativer Routineeingriff vor allem durch Behandlung degenerativer Meniskusschäden, Entfernung freier Gelenkkörper oder osteophytärer Anbauten und Glättung chondromalazischer Herde erfolgreich Symptome lindert (Wirth 2001). Bei umschriebenen Knorpeldefekten vor allem beim jüngeren Patienten stehen operative Verfahren wie die Anbohrung, Abrasion oder Mikrofrakturierung im Mittelpunkt.

Ein in den letzten Jahren in der rekonstruktiven Chirurgie bedeutendes Verfahren ist die Methode der Knorpel-Knochen-Transplantation zur Behandlung osteochondraler Defekte, bei der zerstörter Knorpel auf unterschiedliche Arten wieder ersetzt werden soll. Es gibt verschiedene Techniken der Knorpeltransplantation: die osteochondrale autologe Transplantation (OCT), die autologe Chondrozytentransplantation (ACT) sowie den Gelenkknorpelersatz durch Tissue Engineering (Transplantation gezüchteter Knorpelzellen). Insbesondere die großflächige Geweberekonstruktion mit Hilfe der Knorpeltransplantation stellt sich gegenwärtig noch problematisch dar und Langzeitergebnisse stehen noch aus (Felson et al. 2000b). Die Korrekturosteotomie mit Verlagerung der Tragachse kommt bei asymmetrischen Arthrosen mit Destruktion nur eines Kompartimentes prophylaktisch und kurativ zur Anwendung.

Indikationen für die Korrekturosteotomie sind die präarthrotische Deformität, die unikompartimentelle Gonarthrose mit oder ohne Achsabweichung und die posttraumatische Arthrose beim jungen Menschen. Kommt es insbesondere beim jungen und aktiven Patienten infolge Überlastung durch abnorme biomechanische Konstellation zur degenerativen Gelenkveränderung eines Gelenkabschnittes, so ist diese Therapiemöglichkeit das Verfahren der Wahl (Barnes und Scott 2001).
Als gelenkersetzende Operationen sind die Alloarthroplastik mit Implantation unikondylärer, bikondylärer teilgekoppelter oder ungekoppelter Prothesen und achsgeführter Knieendoprothesen bei Patienten mit chronischem Gelenkschmerz und deutlicher Funktionseinschränkung bei ausgeprägter Arthrose eines oder mehrerer Kompartimente indiziert, sofern alle konservativen Behandlungsmöglichkeiten ausgeschöpft wurden. Ziel der Knieprothesenimplantation sind nach Pope und Fleming (1990):

1. Schmerzfreiheit,
2. weitestgehende Wiederherstellung der Gelenkfunktion (Flexion sollte > 90° sein, um eine normale Gangabwicklung zu ermöglichen und Alltagsaktivitäten ausführen zu können),
3. Seitenbandstabilität,
4. lange Haltbarkeit der Gelenkprothese.

Die Indikation der Kniegelenksarthrodese als gelenksversteifende Operation ist bei nicht zu behebender Instabilität, nach fehlgeschlagener Prothese (septische Komplikation, mehrfache Lockerung), bei bestehenden oder abgelaufenen Entzündungen, die mit schwerer Gelenkdestruktion einhergehen und bei persistierenden Infektionen mit nicht beherrschbarem Erreger zu diskutieren (Wirth 2001).

1.3. Historische Entwicklung der Knieendoprothetik

Die endoprothetische Versorgung des Kniegelenkes wurde in den letzten 25 Jahren zur Hauptstütze in der Behandlung von Patienten, die infolge von fortgeschrittenen Arthrosen, Osteonekrosen oder chronischen Polyarthritiden des Kniegelenkes mit schwersten, teils invalidisierenden Schmerzen zu kämpfen hatten und bei welchen die konser-

vativen Therapiemöglichkeiten ausgeschöpft waren. Die Zahl der primär implantierten Kniegelenksendoprothesen ist in der Vergangenheit stetig gestiegen und wird voraussichtlich noch weiter zunehmen. In Deutschland werden pro Jahr ca. 50.000 Knieendoprothesen implantiert (Netter 2001).

Das verbesserte Design der Prothesen und die Entwicklung modularer Systeme einerseits als auch die Optimierung der Instrumentarien zur Erleichterung des operativen Ablaufes und die Standardisierung der Operationstechnik führten zu einem enormen Aufschwung der Kniegelenksendoprothetik.

Die moderne Knieendoprothetik baut im Wesentlichen auf den Erfahrungen der letzten 40 Jahre auf. Achsgekoppelte Modelle aus den 1970er Jahren wurden in den 1980er und 1990er Jahren bis auf Ausnahmeindikationen zunehmend von Gleitflächenersatzendoprothesen (= achsfreie Oberflächenprothese) mit einer dem natürlichen Kniegelenk angenäherten Rollgleitbewegung verdrängt. Der bikondyläre Oberflächenersatz hat sich zu einem Standardverfahren der Arthrosetherapie entwickelt (Blömer 2000).

Die ersten Erfahrungen mit künstlichem Kniegelenksersatz machte der Berliner Chirurg Themistokles Gluck, welcher 1890 die erste Kniegelenksendoprothese beim Menschen einsetzte. Es handelte sich um eine Scharnierendoprothese aus Elfenbein, die mit einem Gemisch aus Gips und Colophonium befestigt wurde. Hauptsächlich aufgrund der mangelnden Asepsis kam es zur Infektion des Gewebes, so dass die Fremdmaterialien wieder entfernt werden mussten (Wessinghage 1991). Die Weiterentwicklung der Arthroplastik scheiterte vor allem an den nicht zu beherrschenden Infektkomplikationen und durch die Verwendung von Fremdmaterial mit mangelhafter Biokompatibilität.

Es folgten Versuche, vor allem körpereigenes Material bei plastischen Kniegelenksoperationen zu verwenden. J. Murphy berichtete 1905 über 5 Patienten, deren Gelenkflächen er mit einem Interponat aus Faszie und Fettgewebe überzog (Murray 1991). Es folgten weitere Versuche mit autologen Materialen - Baer benutzte 1918 chromatisierte Schweinsblasen, Putti im Jahre 1920 Faszienlappen. Geprägt von technisch bedingten Fehlschlägen mit schlechten Resultaten aufgrund von Abstoßungsreaktionen, Entzündungen, Schmerzen und fehlender Knochenheilung erhielt die Knieendoprothetik erst in den 40er Jahren des vergangenen Jahrhunderts wieder neue Impulse, als der Orthopäde W.C. Campbell (1940) das von Smith-Peterson für das Hüftgelenk ent-

wickelte Verfahren auf das Kniegelenk übertrug und sich dabei dessen Erfahrungen zu Nutze machte. Es handelte sich um Kappenüberzüge im Hüftgelenk, die anfangs aus Glas oder Bakelit, später aus Vitallium bestanden und in versteifte oder arthritisch zerstörte Hüftgelenke eingesetzt wurden. W.C Campell und sein Mitarbeiter H.B. Boyd stellten zwei miteinander verbundene Halbschalen aus Vitallium, einer Legierung aus Chrom, Molybdän und Nickel, her und verschraubten sie von ventral mit dem Femur. Aber auch hier war das Ergebnis enttäuschend, die Beweglichkeit verbesserte sich nur geringfügig (Campbell 1940, Blauth und Donner 1979). Ab 1950 wurden die ersten Prothesen entwickelt, die die Gelenkoberfläche der proximalen Tibia ersetzten und durch DePalma (1954), McKeever (1955), MacIntosh (1958) und Townley (1964) in Nordamerika beschrieben.

Der Gelenkflächenersatz des Tibiaplateaus bestand aus einem unikondylären oder bikondylären Plateau aus Vitallium und konnte sowohl ein einzelnes Kompartiment als auch beide Kompartimente ersetzen (Murray 1991).

C.O. Townley beschränkte sich 1951 auf einen metallenen Überzug des Tibiaplateaus, den er mit Schrauben fixierte. Von der Idee, Oberschenkelrollen und Tibiakopf mit einem Metallimplantat zu überziehen ließ er aufgrund des befürchteten hohen Abriebs einer Metall-Metall-Paarung ab. Achsenfehlstellungen wurden durch eine gleichzeitige Knochentransplantation ausgeglichen. In den ersten 13 Jahren operierte er 39 Patienten mit schwersten Störungen der Gelenkmechanik und fortgeschrittener arthritischer Destruktion bei vorangegangener erfolgloser konservativer Therapie. Patienten die als Folge eines Empyems unter einer Gelenkeinsteifung litten, wurden nicht operiert. Bei 17 Patienten versah er die Kniescheibenrückfläche mit einem Patellarückflächenersatz von McKeever, welcher weiter unten beschrieben wird (Townley 1964).

In den darauffolgenden 20 Jahren machte C.O. Townley zwischen 1953 und 1972 bei 170 Patienten, die mit dem tibialen Metallimplantat versehen wurden, weitere Erfahrungen, wobei er nach einer Tragezeit von 20 Jahren über gute Langzeitergebnisse berichtete (Townley 1988).

1972 führte Townley das *„Anatomic Total Knee“* ein, welches den heute verwendeten Gleitflächenersatzflächen vom Prinzip her ähnlich ist (Townley 1993).

Der amerikanische Orthopäde McKeever implantierte 1949 erstmals einen aus einer Vitalliumlegierung konstruierten Patellagleitflächenersatz, welcher mit einer Schraube

fixiert wurde und mit der trochlearen Oberfläche des Femur artikulierte. Die einzige Alternative in dieser Zeit bei schweren Verformungen und posttraumatischen Veränderungen der Kniescheibe war die Patellektomie, die schlechte funktionelle Ergebnisse erbrachte (McKeever 1955, Murray 1991).
In vielen seiner Operationen mit Zerstörungen der beiden anderen Kompartimente konfrontiert, entwickelte McKeever eine dem Schienbeinkopf nachempfundene halbrunde Metallprothese, deren T-förmiger Kiel in der Spongiosa verankert war. 1960 berichtete er über 40 Patienten, die er je nach Zerstörung des inneren oder äußeren Gelenkanteiles mit mono- oder bikondylären Plateaus versorgte, bei den meisten Patienten ersetzte er zusätzlich die Patellarückfläche. Hinsichtlich der Auswahl der Patienten, bei der sich McKeever (1960) aus ethischen Gründen auf ausgewählte Patienten mit schwersten Zerstörungen und Kontrakturen der Kniegelenke beschränken musste, waren die Ergebnisse befriedigend.
1969 berichteten Platt und Pepler über eine Prothese aus geschmiedetem Edelstahl, womit sie zwischen 1955 und 1965 die arthritisch zerstörte Oberfläche der Femurkondylen bei 65 Patienten ersetzten (Platt und Pepler 1969). Im Zuge der Entwicklung berichtete MacIntosh (1958) über Tibiahalbprothesen aus Vitallium, welche er in der Zeit von 1959 bis 1969 bei 122 Patienten unzementiert einsetzte. Die Verankerung nur der femoralen bzw. tibialen Prothesenmodelle war insgesamt problematisch und führte mit zunehmender Tragezeit zum einen zur Wanderung und Einsinken der Prothese, zum anderen kam es zu Knorpelverschleiß auf der der Prothese gegenüberliegenden Gelenkfläche bzw. durch Mehrbelastung eines nichtversorgten Kompartimentes zu zunehmendem Gelenkverschleiß (Murray 1991).

Die eigentliche Entwicklung von Totalendoprothesen des Kniegelenks begann Ende der 1940er Jahre.
1950 berichtete Majnoni d'Intigano über eine starre Scharnierprothese aus Acryl, die er bei einem Patienten einsetzte (Majnoni d'Intigano 1950). 1951 setzte B. Walldius erstmals eine Ganzmetallprothese mit starrer Achse ein (Walldius 1953). Walldius entwickelte seine Prothese in den darauffolgenden Jahren weiter, er ersetzte den Kunststoff durch Vitallium und berichtete 1960 über gute Ergebnisse bei mehr als der Hälfte seiner Patienten. Merle d'Aubigne, Shiers und Young entwickelten Modifikationen der

Scharnierendoprothese. Keine dieser Prothesen sah einen Gelenkflächenersatz für die Patella vor (Murray 1991). 1971 stellte Guepar eine Achsenprothese mit zentralem Silastikblock vor, der den Extensionsaufprall mindern sollte (Machertz 1973). Gemeinsames Konstruktionsmerkmal der genannten Scharnierendoprothesen war die unphysiologische Formgebung. Die Lage der Achse und Formgebung der Prothesenpartner stimmten nicht mit den physiologischen Gegebenheiten des menschlichen Kniegelenkes überein und ließen weder Rotation noch Abduktion-Adduktion zu, wodurch es durch übermäßige Druckspannungen an der Grenzzone Knochen-Zement zu Materiallockerung und Materialbruch kommen konnte. Massive Abriebvorgänge und metallotische Veränderungen bei den genannten Pionierendoprothesen mit der Gleitpaarung Metall/Metall waren ein weiteres Problem und führten zu nachfolgenden Prothesenlockerungen und Infektionen (Bengston und Knutson 1991, Knutson et al. 1986, Merle d'Aubigne 1990, Shiers 1954, Waugh 1978, Young 1963).

Die Weiterentwicklung der Scharnier- und Schlittenprothesen war maßgeblich durch Sir John Charnley beeinflusst, welcher 1960 als erster einen aus Polymethylmethacrylat bestehenden Knochenzement in der Hüftendoprothetik einsetzte und damit den Prothesenschaft stabil im Knochen fixierte. Seit 1966 verwendete er eine Gelenkpfanne aus Polyethylen, welche er ebenfalls mit Knochenzement implantierte (Charnley 1964, Charnley 1972).

1969 konstruierte der Kanadier Dr. Frank Gunston aus Winnipeg eine ungekoppelte (= nonconstrained) Knieschlittenprothese, die aus schmalen, halbrunden metallenen Kufen für die femoralen Kondylen und einem tibialen Polyethylensockel bestand. Die Metallkufen als auch die Kunststoffsockel wurden medial bzw. lateral mit Polymethylmethacrylat fixiert und konnten uni- als auch bikondylär verwendet werden. Gunston übertrug damit die von Charnley in der Hüftendoprothetik erfolgreich angewandte Materialkombination auf das Kniegelenk (Gunston 1971). Ein wichtiger Faktor für den Erfolg des Kunstgelenkersatzes war die Weiterentwicklung geeigneter Prothesenmaterialen und -kombinationen, die den hohen Anforderungen der lasttragenden Gelenke standhielten und auch aus den Erfahrungen im Maschinenbau gewonnen werden konnten. So konnte mit einem organischen Polymer (Polyethylen) ein Material gefunden werden, das in Kombination mit einer Metallegierung niedrigere Abriebraten zeigte als die früher verwendete Metall/Metall-Gleitpaarung (Black 1987). Die günsti-

gen Gleit-Reibungsverhältnisse („low-friction-Prinzip“) der Materialkombination Metall/Polyethylen als auch die stabile Fixationsmöglichkeit mit Polymethylmetacrylat war hinsichtlich der Materialfrage ein entscheidender Durchbruch in der Entwicklung der Knieendoprothetik. Eine Menge von Chirurgen entwickelten in abgewandelter Art die Prothese Gunston´s weiter und zahlreiche ähnliche Modelle wie zum Beispiel die von Freeman und Swanson entwickelte ICLH-Prothese, das erste Design mit Patellaflansch oder die Manchester-Prothese mit breiteren tibialen Plateaus, entstanden (Freeman et al. 1978, Murray 1991, Shaw und Charlette 1978, Waugh 1978).

1973 berichteten Ranawat und Shine über 30, erstmals im Dezember 1971 implantierte bikondyläre Prothesen, bei der die mediale und laterale femorale Kondyle über eine Strebe vorne miteinander verbunden waren und die separaten medialen und lateralen Tibiakomponenten eine Aufwärtskrümmung in Richtung Interkondylarregion erhielten, um eine medio-laterale als auch Rotationsstabilität zu schaffen. Die Kreuzbänder wurden bei dieser Prothese erhalten (Ranawat und Shine 1973).

Die erste Prothese mit metallenem tibialem Sockel und austauschbarem Polyethylen-inlay, das es in unterschiedlichen Höhen gab, wurde 1974 als variable *"Axis Knee Prosthesis"* eingeführt (Murray 1982).

1976 stellte Insall sein Total-Condylar-Prothesenmodell vor, bei welchem die Patellarückfläche ersetzt werden konnte und die Kreuzbänder zugunsten einer besseren tibialen Fixierung entfernt wurden (Insall et al. 2001). Ein weiteres Prothesendesign, das - wie auch das Total-Condylar-Prothesenmodell - aus der bikondylären Prothese hervorgegangen war, beschreibt die Duopatellarprothese, bei dem im Gegensatz zur Total-Condylar-Prothese das hintere Kreuzband erhalten wurde (Scott 1982).

Weiterentwicklungen waren das Total-Condylar-II- sowie das Total-Condylar-III-Knie (Insall et al. 1979) und später das kreuzbandsubstituierende Insall-Burstein-Knie (Insall et al. 1982) sowie das erstmals 1984 implantierte PFC-(Press-Fit-Condylar)-Knie, bei dem das hintere Kreuzband erhalten wurde (Scott und Thornhill 1989).

Eine Sonderform der Schlittenprothese stellte die New Jersey LCS-(Low-Contact-Stress)-Knieprothese dar, die erste 1977 von Frederick F. Büchel und Michael J. Pappas entwickelte bikondyläre Prothese mit mobilen Komponenten (Büchel und Pappas 1986).

Erstmals wurde die Idee der beweglich eingearbeiteten Menisken 1976 von Goodfellow und O'Connor mit der unikondylären Prothese umgesetzt, bei welcher das mobile Inlay eine Bewegung nach hinten zuließ und so dem natürlichen Zurückrollen („roll-back") des Femur nachempfunden war. So war eine Steigerung des Bewegungsausmaßes als auch Verminderung der einwirkenden Zwangskräfte an der Implantat-Zement-Knochengrenze zu erwarten (Goodfellow und O'Connor 1978, Murray 1991).

Fortentwicklungen der ursprünglichen lasttragenden Pionier-Scharnierendoprothesen (z.B. von Waldius, Shiers, Young) waren Prothesen mit sogenannten nichttragenden Achsen, wobei die Achse nur eine geringe Lastübertragung (z.B. Blauth-Prothese, St.-Georg-Scharnierprothese, Endo-Rotationsknie) übernahm.

Mittlerweile sind eine Vielzahl verschiedener Knieendoprothesenmodelle entwickelt worden, die meist als modulares Implantatsystem auf den Markt gebracht worden sind. Die Entwicklung modularer Systeme brachte den Vorteil mit sich, auch intraoperativ z.B. zwischen Erhalt und Substitution des hinteren Kreuzbandes entscheiden zu können, und ohne Wechsel des Instrumentariums verschiedene Kopplungssysteme oder auch Schaftverlängerungen auszuwählen. Auch Revisionseingriffe wurden durch die Modularität der Kniesysteme erleichert (Salzmann 2001).

1.4. Knieendoprothesentypen

Grundsätzlich werden gemäß der Kinematik des Kniegelenks drei verschiedene Prothesentypen unterschieden.

1.4.1. Gekoppelte (constrained) oder Scharniergelenke (= achsgeführte Endoprothesen)

Die gekoppelten Endoprothesen sind in ihren Freiheitsgraden auf reine Beuge-/ Streckbewegungen reduziert. Die verringerte Bewegungsfreiheit lässt Zwangskräfte an den Verankerungsflächen entstehen, die aufwendigere Verankerungselemente (Schäfte, Zapfen usw.) im Markraum von Tibia und Femur erforderlich machen. Beispiele hier für sind Guepar, Shiers, Blauth (Fuchs und Jerosch 1996, Mittelmeier et al. 1999, Swoboda et al. 1998).

1.4.2. Teilgekoppelte Gelenke (semiconstrained)

Die teilgekoppelten Prothesen ersetzen über eine interne Kopplung Teile des Kapsel-Bandapparates, meist das hintere Kreuzband, und verhindern so eine Dislokation. In Flexion sind neben einer Rollgleitbewegung auch eine gewisse Rotation um die Tibialängsachse möglich. Beispiele sind die Prothese nach Gschwend-Scheier-Baehler (GSB) oder nach Sheehan (Mittelmeier et al. 1999, Swoboda et al. 1998).

Die teilgekoppelten Prothesen werden durch Scharnierprothesen ergänzt, die eine steuerbare Rotation aufweisen und an die anatomische Formgebung weitgehend adaptiert sind. Beispiele sind die GT-Gleitachsenendoprothese Lübeck oder Prothesen nach Dadurian (Mittelmeier et al. 1999).

1.4.3. Ungekoppelte Gelenke (unconstrained), sog. Schlittenendoprothesen

Dieser Prothesentyp weist keine femorotibiale Kopplung auf und erlaubt in der Regel ein Bewegungsspektrum, welches sich dem komplexen natürlichen Bewegungsablauf des menschlichen Kniegelenkes weitgehend annähert (Mittelmeier et al. 1999):
Die unikondyläre Schlittenprothese (sog. Hemischlitten) ersetzt die Oberfläche nur eines Gelenkabschnittes, meistens jene des medialen Abschnittes. Die bikondyläre Schlittenendoprothese (sog. Doppelschlitten) ersetzt die Oberfläche beider Gelenkabschnitte - das hintere Kreuzband erhaltend oder resezierend - mit festem Polyethylensegment oder beweglichem Polyethylensegment (sog. mobile bearing/Rotationsplateau) (Mittelmeier et al. 1999).
Das Patellofemoralgelenk kann bei Knieendoprothesen entweder belassen werden oder auf zwei unterschiedliche Arten ersetzt werden: Ersatz nur über die tragende Fläche des Femur oder Ersatz der Patellarückfläche und des femoralen Gleitlagers.

1.5. Indikationen für die Implantation einer Kniegelenksendoprothese

Die Grunderkrankung, das Alter, das Gewicht und die psychische Situation des Patienten spielen eine wichtige Rolle bei der Auswahl des operativen Eingriffes wie Umstellungsosteotomie, Gelenkersatz und Arthrodese und beeinflussen die Indikationsstellung für die Implantation einer unikompartimentalen, bikondylären oder gekoppelten Kniegelenksendoprothese (Fuchs 2000, Kohn und Rupp 1999, Mittelmeier et al. 1999, Salzmann 2001).

1.5.1. Unikondyläre Schlittenendoprothese

Die unikondyläre Schlittenprothese ist bei Destruktion der Gelenkfläche im medialen oder lateralen femorotibialen Kompartiment indiziert. Die Indikation zur Implantation einer lateralen unikondylären Schlittenendoprothese wird im Vergleich zur medialen Schlittenendoprothese deutlich seltener gestellt (Lidgren et al. 2004).

Voraussetzungen für die Implantation unikondylärer Schlittenprothesen sind ein noch gut erhaltenes patellofemorales Gelenkkompartiment, weitgehende Bandstabilität und eine ausreichende Gelenkbeweglichkeit (Flexion > 90°, Streckdefizit < 15°). Es bieten sich nach Mittelmeier et al. (1999) und Stuhler (2000) folgende Indikationen an:

1. unilaterale idiopathische Gonarthrose
2. unilaterale posttraumatische Gonarthrose
3. unilaterale Osteochondrosis dissecans
4. unilaterale aseptische Osteonekrose (M. Ahlbäck)
5. unilaterale rheumatische Gelenkdestruktion (in seltenen Fällen).

Varusfehlstellungen über 10°, Valgusfehlstellungen über 15°, Subluxationen, zu junge oder zu aktive Patienten und Patienten mit Übergewicht gelten als relative Kontraindikationen (Barnes und Scott 2001, Eckhardt und Braunsperger 2000, Mittelmeier et al. 1999).

1.5.2. Bikondyläre Schlittenendoprothese

Die Indikation zur Implantation der bikondylären Knieschlittenprothese wird nach folgenden Kriterien gestellt (Mittelmeier et al. 1999):

1. Pangonarthrose
2. Achsfehlstellulng < 20°
3. Streckdefizit < 20°
4. Flexion/Extension > 60/20/0

1.5.3. Gekoppelte Prothesen

Die achsgeführte Endoprothese ist bei folgenden Kriterien indiziert (Mittelmeier et al. 1999):

1. fortgeschrittene Pangonarthrose mit Destruktion
2. Achsfehlstellung über 20°
3. Streckdefizit über 20°
4. Bandinstabilität

5. Flexion/Extension schlechter als 60/20/0

1.6. Prothesenmaterial und biomechanische Aspekte

1.6.1. Tribologie

Unter Tribologie versteht man das Zusammenspiel von Schmierung, Reibung und Verschleiß. Materialen, die in der Endoprothetik verwendet werden, sollten den Reibungs- und Abriebeigenschaften des normalen Gelenkes möglichst ähnlich sein. Im normalen Kniegelenk werden die extrem niedrigen Reibungskoeffizienten durch die Anatomie und Physiologie des Gelenkknorpels, die vorhandenen Menisken und die natürlichen Schmierungseigenschaften der Synovialflüssigkeit erreicht. In der Endoprothetik werden durch Verschleiß entstehende Abriebpartikel im Gewebe von Makrophagen aufgenommen, die Fremdkörperreaktionen auslösen und zu reaktiven Synovialitiden und Fremdkörpergranulomen an den Prothesengrenzflächen führen können. Durch Stimulation knochenabbauender Zellen (Osteoklasten) können Osteolysen entstehen und schließlich zur Prothesenlockerung führen (Amstutz et al. 1992, Freemann et al. 1982, Willert et al. 1996).

Um den Verschleißabtrag und die Stresskräfte zwischen Knochen und Implantatoberfläche in der Endoprothetik möglichst gering zu halten und so eine lange Haltbarkeit der Prothese zu erzielen (Pope und Fleming 1990), sind Materialen mit einer hohen Widerstandsfähigkeit gegen Verschleiß (Abrieb), einem niedrigen Reibungskoeffizienten und einer hohen Biokompatibilität notwendig (Thomsen und Everbeck 2003).

Nach Witzel (2001) werden drei Hauptanforderungen an die in der Endoprothetik verwendeten Implantate gestellt:

1. primäre und sekundäre Belastungsstabilität
2. Minimierung des negativen Implantateinflusses
3. weitgehender Erhalt der physiologischen Spannungsverteilung im Knochen.

So muss das belastete Implantat den wechselnden Belastungen und den sich ändernden Belastungsrichtungen standhalten, um Verformungen des Implantates so gering wie

möglich zu halten. Um eine feste Primärstabilität und langfristig stabile ossäre Integration herzustellen, müssen die Oberflächenstruktur und das Implantatmaterial ein hohes biologisches Leistungsvermögen aufweisen und gegenüber den vom Gewebe ausgehenden Einflüssen weitgehend bioinert sein (Willert et al. 1996). Um eine primäre Stabilität zu erreichen, muß der Knochen an die Prothesenoberfläche heranwachsen und operationsbedingte Spalträume binnen kurzem knöchern durchbaut sein (Black 1997, Dorn und Kiss 2001, Simon und Fabry 1991, Witzel 2001).
Unter negativem Implantateinfluss werden Abriebpartikel und ungünstige Druckspannungsverteilungen in der dem Implantat angrenzenden Spongiosa und Cortikalis verstanden. Nach dem Wolff'schen Transformationsgesetz ist an der Grenzzone von Implantat und Knochen eine physiologische Spannungsverteilung unabdingbar, um eine dauerhafte Integration herzustellen und zu erhalten (Wolf 1892, Rice et al. 1988).

1.6.2. Materialien

In der Endoprothetik verwendete Materialen sind Metallegierungen auf Stahl-, Kobald-Chrom oder Titanbasis (z.B. Cobalt-Chrom-Molybdän-Legierung [Co-Cr-Mo], Titanium-Legierung [Ti-6A1-4V]), polymere Kunststoffe und in der Hüftendoprothetik keramische Materialien. Das am meisten verwendete Material ist ultrahochmolekulares Polyethylen (UHMWPE = ultra high molecular weight polyethylene), das seit Anfang der 1960er Jahre erfolgreich in der Gelenkersatzchirurgie eingesetzt wird und sich für Gleitpaarungen bei niedriger Reibung wesentlich verschleißbeständiger im Vergleich zu anderen Kunststoffen (z.B. Polyacetal, Polyamid oder Polymethylmetacrylat) erwies. Durch ständige Verbesserungen bezüglich Qualität, Verarbeitung und Sterilisationsart wurden neuere widerstandsfähigere Arten dieses Polymers entwickelt, die sich in der klinischen Anwendung bewährt haben (Charnley 1979, Früh et al. 1997, Kreusch-Brinker 2000, Pope und Fleming 1990, Röhrl 2004, Streicher und Thomsen 2003).
Bei den meisten Kniegelenksimplantaten wird ein metallisch unterfangener Gleitkörper aus Polyethylen mit einem femoralen Gleitkörper aus einer polierten Co-Cr-Legierung kombiniert (Grodzki et al. 2001). Tribologische Untersuchungen in einem Gelenk-

simulator (Dörre und Dawhil 1978) ergaben bei der Paarung Metall/PE beispielsweise einen Reibungskoeffizienten von 0,1.

1.6.3. Biomechanische Aspekte

Aus kinetischer und kinematischer Sicht wird von einem künstlichen Kniegelenk in der Nähe der Streckstellung maximale Stabilität und in der Flexion-Roll-Gleitbewegung eine gewisse Rotation um die Tibialängsachse gefordert, um entsprechend dem natürlichen Bewegungsablauf des Kniegelenkes eine annähernd normale Gelenkmechanik und optimale Funktion zu erzielen (Grodzki et al. 2001).
Diese ist unter anderem durch die Formgebung der Prothesenkomponenten und eine optimale Bilanzierung der ligamentären Stabilität in Flexions- und Streckstellung bei der Implantation der Knieendoprothese bedingt (Dorn und Kiss 2001, Witzel 2001). Die biomechanisch präzise Positionierung bei der Implantation ist für eine postoperative ungestörte Funktion und mechanische Schonung der Implantatmaterialen der Endo-prothese von großer Wichtigkeit. Nur durch ein präzises Alignement der einzelnen Pro-thesenteile ist ein postoperativ normaler Bewegungsablauf und eine dauerhaft stabile Fixation des Implantates zu realisieren (Thomas et al. 1999).
Nach Thomas et al. (1999) sind sechs operationstechnische Maßnahmen (auch *„The Golden Six“* genannt) herausgearbeitet worden, um eine biomechanisch korrekte Positionierung von Kniegelenkendoprothesen zu realisieren. Die **tibiale Schnittebene** und **Tiefe des Tibiakopfresektates** wird unter Berücksichtigung der medio-lateralen Asymmetrie des natürlichen Tibiaplateaus durch eine bevorzugt intramedulläre Führung mit Orientierung auf dem besser erhaltenen medialen bzw. lateralen Plateau festgelegt. Die **femorale Achsausrichtung** entsprechend der physiologischen Antekurvation des Femur ist entscheidend für die korrekte Neigung der horizontalen Femurschnittebene und wird durch die interne Ausrichtung mittels gebogenem femoralen Führungsspieß vorgenommen, dessen Neigung dem präoperativ bestimmten Femurwinkel entspricht. Die individuelle Valgität wird hierdurch endgültig festgelegt und ist für die postoperativ störungsfreie Funktion im Bewegungsablauf entscheidend. Die korrekte **femorale und tibiale Rotationsausrichtung** wird femoral durch eine

entsprechende Außenrotationskorrektur der femoralen Sägelehre (ca. 5°) vorgenommen, tibial wird die Rotationsausrichtung intraoperativ durch wiederholte Bewegungsprüfungen bei eingelegten Probeimplantaten und reponiertem Streckapparat individuell korrekt positioniert (Thomas et al. 1999).

1.7. Mobile Komponenten

Der künstliche Gelenkersatz wurde unter spezifischen biotechnischen Gesichtspunkten ständig weiterentwickelt mit dem Ziel, eine natürliche Gelenkkinematik, dauerhafte Fixation und geringstmöglichen Abrieb der einzelnen Prothesenteile zu erreichen. Mit der Einführung meniskusähnlicher Polyethylensegmente (sog. *„meniscal bearing“*) konnten überhöhte Traglasten/Belastungskräfte durch eine bessere Oberflächenkongruenz zwischen den Prothesenpartnern entscheidend reduziert werden (Büchel und Pappas 1986, Goodfellow und O’Connor 1978). Die nachfolgenden Abbildungen zeigen die Belastungen im Kniegelenk beim Zusammenspiel von Kongruenz und Beweglichkeit.

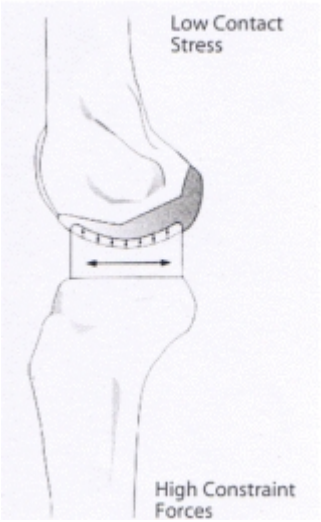

Abbildung 5: Kongruenz ohne Beweglichkeit (Büchel und Pappas 1986)

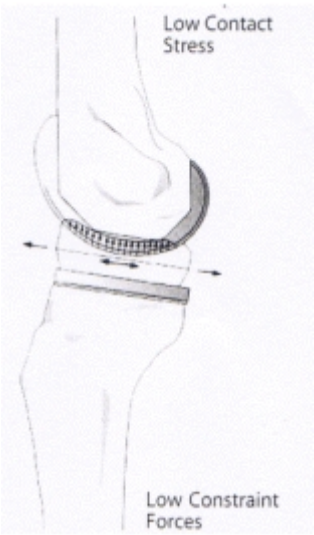

Abbildung 6: Beweglichkeit mit Kongruenz (Büchel und Pappas 1986)

Nach einer biomechanischen Analyse dreier verschiedener tibialer Oberflächenkomponenten (flache, kongruente sowie kongruente *und* mobile tibiale Oberfläche) führte die Vergrößerung der Kontaktflächen/-zonen zu einer ausreichenden Reduktion der einwirkenden Kontaktkräfte (Contact Stress) und des damit verbundenen Polyethylenabriebes, der freie Bewegungsumfang des Kniegelenkes durch die Prothese wurde jedoch eingeschränkt und hatte hohe Zwangskräfte (Constraint Forces) zur Folge (Büchel und Pappas 1986, Büchel und Pappas 1989, Kaper et al. 1999, Price et al. 2003).
Erst mit der Erfindung/Schaffung mobiler Meniskuskomponenten um 1977 wurden ein weitgehend anatomisches Bewegungsausmaß des Kniegelenkes (mit multiaxialer Beweglichkeit) ohne Einschränkung durch die Geometrie der Komponenten (intrinsische Stabilität) ermöglicht und ein überhöhter Polyethylenabrieb durch die Reduktion sowohl der Zwangskräfte (Constraint Stress) als auch der Kontaktkräfte (Contact Stress) vermieden (Stiehl und Voorhorst 1999, Woolson und Northrop 2004, Vertullo et al. 2001).

Bei der LCS-Knie TEP mit mobilen Komponenten ermöglichte die Oberflächenkongruenz der Polyethylensegmente mit der femoralen Gelenkfläche einen anatomischen Bewegungsumfang hinsichtlich Extension und Flexion und ließ durch die großen Kontaktflächen nur niedrige Kontaktkräfte zwischen der femoralen Komponente und dem Plateau zu. Die mobilen Meniskuskomponenten ermöglichten auch bei Varus- oder Valgusverkippungen oder Außen- und Innendrehung den Kontakterhalt der Gelenkpartner und verursachten dabei nur niedrige Zwangskräfte. Torsions- und Scherkräfte wurden auf den umliegenden Kapsel-Bandapparat abgeleitet. Deshalb ist vor allem bei der Implantation von Prothesen mit mobilen Plateaus sehr viel Wert auf die sorgfältige Balancierung des Kapsel-Band-Apparates zu legen (Büchel und Pappas 1989, Keblish et al. 1993, Mockel et al. 2004, Pappas 1979).
Es ist sehr wichtig, dass gleiche Flexions- und Extensionsspalten hergestellt werden, und es muss bei der Operation auf genaue Balancierung der Seitenbänder geachtet werden. Ist die Bandführung unter Beugung weniger straff als unter Streckung, kann es zur Dislokation der mobilen Komponenten kommen. Ein insuffizientes, hinteres Kreuzband erlaubt eine verstärkte anteriore Translokation des Femur bei Belastung des Kniegelenks in ca. 30° Flexion. Bei gleichzeitiger Tibiarotation können dann die mobilen Komponenten dislozieren (Hamelynck 2001).

1.8. ESKA Modulares Knie System

Das ESKA Modulare Knie System besteht aus einem modularen Prothesenaufbau und beinhaltet drei verschiedene Prothesentypen innerhalb eines Systems. Es handelt sich um ein bikondyläres ungekoppeltes Prothesensystem mit festem Tibiaplateau (Typ ST) oder Rotationsplateau (Typ RP), ein teilgekoppeltes Prothesensystem und um ein gekoppeltes Prothesensystem. Zur Realisierung einer sicheren Durchführung der einzelnen Operationsschritte und zuverlässigen Resektionstechnik wurde ein entsprechendes Instrumentarium entwickelt, das vom Operateur intraoperativ bei allen Systemen verwendet wird. Während des Operationsverlaufes kann der individuell richtige Prothesentyp und die den geometrischen Größenverhältnissen des Patienten exakt angepaßte Größe der jeweiligen Komponenten ausgewählt werden. Im Falle einer späteren

Revisionsoperation, z.B. bei Instabilität, ist ein Umstieg vom Oberflächenersatz auf das teilgekoppelte oder gekoppelte Prothesensystem leicht durchführbar, indem nur die artikulierenden Komponententeile ausgewechselt werden.

Das ESKA Modulare Knie System ist zementfrei oder zementiert zu verankern. Die nicht-zementierte Version besteht an den Kontaktflächen zum Knochen aus einer dreidimensional strukturierten Metalloberfläche, dem sogenannten **Spongiosa Metal II®.** Die metallspongiöse Oberfläche ist den Spongiosaeigenschaften des Knochens nachempfunden und sorgt für ein sicheres Einwachsen des Knochens zur sekundären Fixation der Prothese.



Abbildung 7: Struktur der Prothesenoberfläche. Die metallspongiöse Oberfläche ermöglicht ein sicheres Einwachsen des Knochens (Ostendorf et al. 2001)

Die Patellarückfläche kann optional ersetzt werden, wobei der retropatellare Gelenkflächenersatz aus einem Metallager und einem Polyethylenkörper besteht, der in der dafür eingearbeiteten Rinne des Femurteils gleitet. Wird die Patellarückfläche nicht ersetzt, gleitet die Patella in der im Femurteil eingearbeiteten Kniescheibengleitbahn.

1.8.1. Bikondyläre Knieschlittenendoprothese mit festem Plateau (Typ ST)

Die Femur- und Tibiakomponenten bestehen aus einer körperverträglichen CoCrMo-Metall-Legierung und wurden nach biomechanischen Gesichtspunkten entsprechend der Anatomie und Bewegungsanalyse des Kniegelenkes konstruiert. Der mediale Kondylus des Femurteiles ist größer als der laterale Kondylus und beide Kondylen sind im Sagittalschnitt nach dorsal hin spiralförmig gekrümmt. Durch diese Implantatkonstruktion ist eine natürliche Roll-/Gleitbewegung und bei zunehmender Beugung Rotationsbewegung möglich. Das Tibiateil beteht aus zwei Teilen – der aus Metall bestehenden Fixationsplatte, die vollständig auf dem resezierten Tibiakopf aufliegt und der aus Polyethylen bestehenden Gleitfläche, die entsprechend der physiologischen Neigung des natürlichen Tibiaplateaus um 5° nach dorsal (dorsal slope) geneigt ist (Frick et al. 1992). Beim bikondylären Oberflächenersatz Typ ST mit festem PE-Tibiaplateau liegt das Tibiaplateau der metallenen Tibiaplatte fest an und wird beim Einsetzen mittels einem internen Verschlußmechanismus fixiert.
Die Standardfixationsplatte besitzt einen zentralen Zapfen, zusätzlich befinden sich lateral und medial je ein Flügel, die in einer früheren Version proximal und direkt unterhalb der Fixationsplatte, später proximal am Tibiazapfen fixiert wurden.
Das Polyethyleninlay ist zur Gewährleistung einer optimalen Bandstabilität in verschiedenen Höhen (8 – 14 mm) erhältlich.
Bei der Wahl der Femur- und Tibiakomponenten kann jeweils unter 5 verschiedenen Größen ausgewählt werden.

Abbildung 8: Bikondyläre Knieschlittenendoprothese mit festem Plateau (Typ ST)

Abbildung 9: Radiologische Darstellung einer implantierten ST-Prothese (links: a.p.-Aufnahme; rechts: seitliche Aufnahme)

Abbildung 10: Radiologische Darstellung einer implantierten RP-Prothese (links: a.p.-Aufnahme; rechts: seitliche Aufnahme)

1.8.2. Bikondylärer Oberflächenersatz mit Rotationsplateau (Typ RP)

Die metallenen Prothesenteile beim bikondylären Oberflächenersatz mit beweglichem PE-Tibiaplateau (Typ RP) entsprechen der beschriebenen bikondylären Schlittenendoprothese mit festem PE-Plateau, wobei das aus Polyethylen bestehende Rotationsplateau nicht nach dorsal gekrümmt ist (kein dorsal slope).

Abbildung 11: Bikondylärer Oberflächenersatz mit Rotationsplateau (Typ RP)

Das bewegliche PE-Tibiaplateau wird zentral wie beim festen Tibiaplateau durch eine interne Fixationseinrichtung auf der Tibiaplatte gesichert, kann aber gegenüber der tibialen Komponente rotieren und gleiten. Durch dieses „mobile bearing"- Prinzip wird eine kombinierte Rotations- und A/P-Translationsbewegung ermöglicht. Je nach femorotibialer Führung können drei verschiedene Versionen des Oberflächendesigns zur Gewährleistung einer optimalen Bandstabilität gewählt werden. Das Design Version A ist Seitenband- und (hinteres) Kreuzband erhaltend und kommt bei Patienten mit gesundem Bandapparat und stabilem Kniegelenk zum Einsatz. Die zweite Version B enthält eine posterior erhöhte Gleitfläche und trägt zu einer besseren femorotibialen Führung bei, wobei hier das hintere Kreuzband reseziert wird.
Die dritte Version C besizt eine anteriore und posteriore Gleitfläche und gewährleistet eine zusätzliche Kollateralbandstabilisierung mit besserer rotationaler Führung.

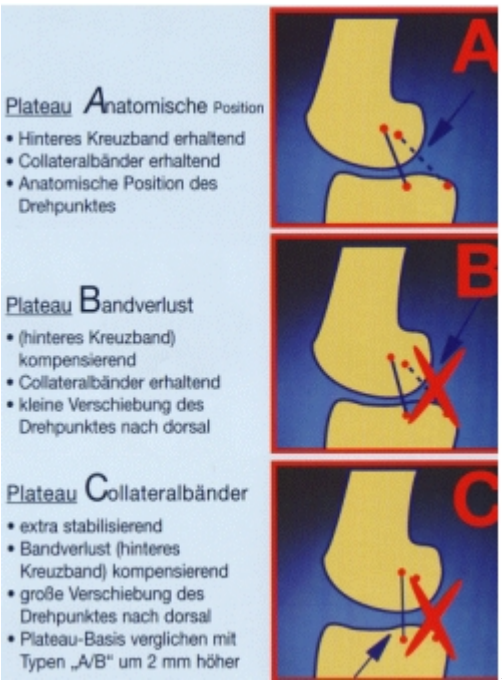

Abbildung 12:

1.9. Operationstechnik

Die Hautinzision erfolgte über einen medialen parapatellaren Payr-Schnitt. Nach Durchtrennen des Subkutangewebes und der oberflächlichen Faszie wurde die mediale Gelenkkapsel parapatellar bis zur Tuberositas tibiae eröffnet. Nach Durchführung eines medialen Releases und partieller Hoffaresektion wurde die Patella nach lateral luxiert und das Kniegelenk über 90° gebeugt. Anschließend wurden direkt zugängliche Osteophyten am Femurkondylus und am Tibiakopf, das vordere Kreuzband und beide Restmenisken abgetragen und die Tibiagrößenmesslehre positioniert. Nach Bestimmen der tibialen Implantatgröße wurde mittels Messlehre der Eröffnungspunkt für den Tibiakopf festgelegt und die Tibiamarkhöhle mit dem 8 mm-Bohrer aufgebohrt. Nach Erweiterung der Bohrung und Auswahl des passenden intramedullären Führungsspießes wurde der tibiale Paralleler aufgesetzt und der Fühler medial oder lateral in Abhängigkeit der Destruktion auf dem höchsten Punkt des besser erhaltenen Plateaus aufgesetzt. Nach Markierung der 0-Linie mit 2 Nägeln und Fixation mit einem 3. Nagel wurde der Paralleler gegen die Sägelehre ausgetauscht und der Tibiakopf unter Seitenbandschutz entsprechend der Sägelehre mit einer Dicke von ca. 1 – 2 cm unter

Wahrung bzw. Angleichung der Beinachse reseziert. Die Resektion der Gelenkfläche erfolgte mediolateral in einem Winkel von 90° zur Tibialängsachse. Anteroposterior wurde die Gelenkfläche mit 0° dorsaler Neigung zur Tibialängsachse reseziert. Die physiologische Neigung des Tibiaplateaus von 5° nach dorsal (dorsal slope) wurde beim festen Plateau durch die Formgebung des Polyethyleninlays realisiert.

Anschließend wurde die femorale Prothesengröße bestimmt und die Femurmarkhöhle zunächst mit dem Pfriem eröffnet, anschließend aufgebohrt und mit der Universalraspel exzentrisch erweitert. Danach wurde der intramedulläre Führungsstab in die Femurmarkhöhle eingebracht und die Größe des passenden Spießes bestimmt. Nach Aufsetzen der 1. Femur-Resektionslehre erfolgte die horizontale/distale Femurresektion, nachdem die gewünschte Rotationsstellung zur Femurachse durch die Außenrotationskorrektur der Sägelehre festgelegt und überprüft wurde.

Nach erneutem Aufsetzen der Mess- und Rotationslehre und Einschlagen zweier Nägel entsprechend der gewählten Implantatgröße wurde die Messlehre gegen die Resektionslehre ausgetauscht und zusätzlich mit zwei Schrauben fixiert. Die dorsalen und ventralen als auch diagonalen Resektionsebenen wurden reseziert. Nach Entfernen der Resektionslehre, Aufsetzen des femoralen Probeimplantates in der ST- bzw. RP-Version und exaktem Ausrichten über die Notch wurden in der ST-Version das zentrale Bohrloch in der RP-Version die beiden seitlichen Bohrlöcher eingebracht und anschließend die Bohrlehre entfernt.

Nun wurden das Tibia-Probeplateau mit zentraler intramedullärer Führung und das femorale Probeimplantat aufgesetzt. Es erfolgte die Bewegungsprüfung zur Beurteilung des Gleitverhaltens der Prothesenteile zueinander und zum Prüfen der Bandspannung.

Bei zu großer Bandspannung wurden notwendige Nachresektionen tibia- und/oder femurseitig durchgeführt. Bandinstabilitäten wurden durch die Wahl der geeigneten Höhe des Probeplateaus ausgeglichen. Eventuelle vorliegende Innenband- oder Außenbandkontrakturen wurden durch entsprechende Releaseeingriffe korrigiert.

Die exakte Rotationseinstellung des Tibia-Probeplateaus um den intramedullären Führungsstab wurde bestimmt und entsprechend markiert. Danach wurden die Probeimplantate entfernt.

Die tibiale Bohrlehre für die intramedulläre zentrale Bohrlehre wurde aufgesetzt und anschließend die Bohrung eingebracht.
Zunächst wurde das tibiale Endoprothesenteil eingetrieben und das Probeplateau eingelegt. In der RP-Version wurde zunächst mit der Version A begonnen. Das femorale Probeimplantat wurde aufgesetzt und eine erneute Bewegungsprüfung durchgeführt.
Bei zu enger Flexionslücke bzw. zu straff gespanntem hinteren Kreuzband wurde beim Typ RP die Plateau-Version A gegen Version B nach Resektion des hinteren Kreuzbandes getauscht.
Bei einer zusätzlichen Seitenbandinstabilität wurde die Version C zur zusätzlichen Kollateralbandstabilisierung geprüft und endgültig bestimmt. Danach wurde das endgültige femorale Prothesenstück aufgesetzt und eingetrieben. Es wurde die nochmalige Bewegungsprüfung auf freie Bewegungsfunktion und günstige Bandspannung durch Überprüfung der korrekten Flexions- und Extensionslücke durchgeführt. Beim Typ RP wurde insbesondere darauf geachtet, dass bei der Beugung kein ventrales Aufkippen der Tibiakomponente (sog. *„lift-off“*) auftritt. Eventuell vorliegende Innen- oder Außenbandkorrekturen wurden durch einen entsprechenden Releaseeingriff korrigiert.
Nun wurde die Patellarückfläche präpariert. Nach Abtragen osteophytärer Randwülste wurde eine zirkuläre Denervation mit dem Kauter vorgenommen. Bei deutlicher Lateralisation der Patella erfolgte eine laterale Retinakulumspaltung. Eine intraartikuläre und eine subkutane Redondrainage wurden eingelegt und der schichtweise Wundverschluß durchgeführt. Anschließend erfolgte die Anlage eines sterilen Wundverbandes und eines Kompressionsverbandes.

1.10. Nachbehandlung

1.10.1. Antibiotikaprophylaxe

Bei allen Patienten wurde eine perioperative Antibiotikaprophylaxe 1 Stunde präoperativ mit 2 g Basocef als Kurzinfusion intravenös appliziert. Nach Anordnung erfolgte die Fortführung der i.v.- Antibiose bis zum 3. postoperativen Tag mit 2 g Basocef i.v. 3 x tgl. im Abstand von jeweils 8 Stunden.

1.10.2. Thromboseprophylaxe

Die medikamentöse Thromboseprophylaxe wurde bei allen Patienten ohne größere Risiken einer thromboembolischen Erkrankung mit der täglichen subcutanen Gabe eines niedermolekularen Heparins mit Mono-Embolex (18 mg entsprechend 3000 I.E. anti-Faktor-Xa-Aktivität), später mit Clexane (40 mg entsprechend 4000 I.E. Anti-Faktor-Xa-Aktivität) durchgeführt. Die erste Injektion erfolgte 12 Stunden vor dem operativen Eingriff. Ab dem OP-Tag erfolgten die Injektionen jeweils um 19 Uhr abends. Bei Patienten mit mittlerem oder hohem thromboembolischen Risiko wurde die Dosisgabe entsprechend erhöht.
Die Thromboseprophylaxe wurde mindestens bis zum Erreichen der Vollbelastung des operierten Beines durchgeführt.

1.10.3. Krankengymnastische Nachbehandlung

Postoperativ wurde das operierte Bein bis zum 2. postoperativen Tag auf einer Braun'schen Schiene gelagert. Zur Förderung der Abschwellung erfolgte die orale Medikation mit Reparil.
Der in den meisten Fällen unmittelbar präoperativ durch den jeweiligen Anästhesisten gelegte 3:1-Katheter sowie der KAI-Katheter wurden in regelmäßigen Abständen mit einem Lokalanästhetikum infiltriert. Dadurch konnten die postoperativen Schmerzen

der meisten Patienten ausreichend gelindert werden und die systemische Analgetikagabe weitgehend reduziert werden. Weiterhin war eine bessere Beübbarkeit des operierten Kniegelenkes möglich. Die Patienten begannen ab dem 1. postoperativen Tag mit aktiven isometrischen Spannungsübungen unter Leitung einer Krankengymnastin. Die Redon-Drainagen wurden in der Regel 48 Stunden postoperativ entfernt. Ab dem 3. postoperativen Tag erfolgten passive Mobilisationsübungen auf der Motorschiene sowie passiv assistierte Übungen. Die Bettruhe betrug im Normalfall 3 Tage. Die aktive Mobilisation an 2 Unterarmgehstützen bei 20 kg Teilbelastung begann ab dem 4. postoperativen Tag im 3 Punkte-Gang, wobei Patienten mit Quadrizepsinsuffizienz unterstützend eine P-Schiene erhielten. Nach Entfernen der Hautklammern am 14. postoperativen Tag erfolgte die Röntgenkontrolle des operierten Kniegelenkes. Bei regelrechtem Röntgenbefund wurde die Steigerung zur Vollbelastung angestrebt und zum 4 Punkte-Gang übergegangen. Die Patienten konnten in der Regel in der 4. Woche mit sicherem Gangbild an 2 Unterarmgehstützen entlassen werden. Bei 91,2 % der Patienten erfolgte eine stationäre Anschlussheilbehandlung für die Dauer von 3 Wochen, während 8,3% der Patienten einer Erweiterten Ambulanten Physiotherapie (EAP) zugeführt wurden. Nur ein Patient (0,5%) verzichtete auf eine Rehabilitationsmaßnahme.