

Aus dem Institut für Pathologie  
der Medizinischen Fakultät Charité – Universitätsmedizin Berlin

DISSERTATION

Immunhistochemische Expressionsanalyse von RECK,  
ADAM8, CD146 und COX-2 auf ihre Eignung als  
Prognosemarker des Prostatakarzinoms

zur Erlangung des akademischen Grades  
Doctor medicinae (Dr. med.)

vorgelegt der Medizinischen Fakultät  
Charité – Universitätsmedizin Berlin

von

Hanka Iris Schicktanz

aus Potsdam

Gutachter: 1. Prof. Dr. med. G. Kristiansen  
2. Prof. Dr. med. A. Erbersdobler  
3. Prof. Dr. med. A. Hartmann

Datum der Promotion: 16.05.2010

## Inhaltsverzeichnis

<b>1</b>	<b>Einleitung</b> .....	<b>1</b>
<b>1.1</b>	<b>Epidemiologie, Pathologie, Diagnose und Therapie des Prostatakarzinoms</b> .....	<b>2</b>
1.1.1	Epidemiologie.....	2
1.1.2	Anatomie der Prostata .....	3
1.1.3	Pathologie des Prostatakarzinoms.....	4
1.1.4	Diagnose und Prognose.....	10
1.1.5	Therapie.....	13
<b>1.2</b>	<b>Herleitung der Aufgabenstellung</b> .....	<b>13</b>
<b>2</b>	<b>Material und Methoden</b> .....	<b>17</b>
<b>2.1</b>	<b>Material</b> .....	<b>17</b>
2.1.1	Patientenmaterial .....	17
2.1.2	Antikörper für Immunhistochemie (RECK, CD146, ADAM8, COX-2).....	21
2.1.3	Primer für Real-time quantitative PCR (Q-PCR) .....	21
2.1.4	Kits .....	22
2.1.5	Chemikalien und Reagenzien .....	22
2.1.6	Geräte .....	23
2.1.7	Software.....	23
<b>2.2</b>	<b>Methoden</b> .....	<b>23</b>
2.2.1	Immunhistochemie (IHC) .....	23
2.2.2	Real-time quantitative PCR (Q-PCR) .....	26
2.2.3	Western-Blot .....	31
<b>3</b>	<b>Ergebnisse</b> .....	<b>33</b>
<b>3.1</b>	<b>RECK</b> .....	<b>33</b>
3.1.1	RECK-mRNA-Expression.....	33
3.1.2	RECK-Immunfärbung im Prostatakarzinom und in	

	angrenzendem Prostatagewebe .....	33
3.1.3	RECK-Expression und klinisch-pathologische Zusammenhänge	34
3.1.4	RECK-Expression und PSA-Wiederanstieg nach radikaler Prostatektomie .....	37
<b>3.2</b>	<b>ADAM8 .....</b>	<b>38</b>
3.2.1	ADAM8-mRNA-Expression .....	38
3.2.2	ADAM8-Immunfärbung im Prostatakarzinom und in angrenzendem Prostatagewebe .....	40
3.2.3	ADAM8-Expression, klinisch-pathologische Zusammenhänge und PSA-Wiederanstieg .....	43
<b>3.3</b>	<b>CD146 .....</b>	<b>45</b>
3.3.1	CD146-Western-Blot .....	45
3.3.2	CD146-Immunfärbung im Prostatakarzinom und in angrenzendem Prostatagewebe .....	46
3.3.3	CD146-Expression, klinisch-pathologische Zusammenhänge und PSA-Wiederanstieg .....	48
<b>3.4</b>	<b>COX-2 .....</b>	<b>52</b>
3.4.1	COX-2-Expression im Prostatakarzinom und in angrenzendem Prostatagewebe .....	52
3.4.2	COX-2-Expression, klinisch-pathologische Zusammenhänge und PSA-Wiederanstieg .....	53
<b>4</b>	<b>Diskussion .....</b>	<b>56</b>
<b>5</b>	<b>Zusammenfassung .....</b>	<b>65</b>
<b>6</b>	<b>Literaturverzeichnis .....</b>	<b>67</b>
<b>7</b>	<b>Anhang .....</b>	<b>78</b>
7.1	Lebenslauf .....	78
7.2	Publikationsliste .....	79
7.3	Selbständigkeitserklärung .....	80

<b>7.4 Danksagung.....</b>	<b>81</b>
----------------------------	-----------

## 1 Einleitung

Prostatakrebs ist der mit Abstand häufigste nicht-kutane maligne Tumor des Mannes und die zweithäufigste tumorassoziierte Todesursache bei Männern in westlichen Ländern (1). Die in den späten 80er Jahren eingeführte Untersuchung des Prostata-spezifischen Antigens (PSA) im peripheren Blut ermöglicht in vielen Fällen eine frühzeitige Entdeckung des Prostatakarzinoms, jedoch variiert die Aggressivität der Prostatakarzinome stark. Einige Prostatakarzinome entwickeln sich sehr langsam, bleiben lange latent oder werden nur per Zufall bei einer Autopsie oder einer transurethralen Resektion zur Therapie einer benignen Prostatahyperplasie entdeckt. Könnte man diese Patientengruppe, die an einem sog. insignifikanten Prostatakarzinom erkrankt ist, bereits prospektiv erkennen, würde es sich anbieten, den Tumor regelmäßig zu kontrollieren, ohne ihn jedoch zu therapieren. In Anbetracht des zunehmenden Alters der männlichen Bevölkerung und der damit einhergehenden Morbidität und Mortalität gewinnt dieser Therapieansatz der sog. „active surveillance“ zunehmend an Bedeutung (2). Leider sind die bisherigen Definitionen eines klinisch insignifikanten Prostatakarzinoms unzureichend. Prostatakarzinome können sich in ihrem Verlauf jedoch auch sehr aggressiv verhalten. Ca. 30% der Männer mit Prostatakarzinom versterben im fortgeschrittenen Stadium an den auftretenden Metastasen. Auch hier fehlen zuverlässige Prognoseparameter, um diese Patienten, die an einem sog. letalen Prostatakarzinom erkrankt sind, frühzeitig zu erkennen. Welche molekularen Mechanismen diese Variabilität bewirken, ist weitestgehend ungeklärt. Sowohl genetische Faktoren als auch Umwelteinflüsse scheinen eine Rolle zu spielen (3).

Eine Aussage über die Prognose eines Krankheitsverlaufes und der Erkrankung zu treffen ist schwierig, jedoch für die Betroffenen und deren Angehörige entscheidend für die Planung der noch verbleibenden Lebenszeit. Auch wenn feststeht, dass Patienten mit einem schlecht differenziertem Prostatakarzinom (Gleason-Summe 7 – 10) eine schlechtere Überlebensprognose haben als solche mit einem gut bis mäßig differenziertem Prostatakarzinom (Gleason-Summe < 7), gilt es, weitere klinisch relevante Prognosemarker für das Prostatakarzinom zu finden.

Im Folgenden werden nach einer kurzen Einführung zur Epidemiologie und Pathologie des Prostatakarzinoms zunächst die klassischen Diagnose- und Therapieverfahren angesprochen.

Anschließend werden die untersuchten Prognosemarker RECK (reversion-inducing cysteine-rich protein with kazal motifs), CD146 (MCAM bzw. Mel-CAM), ADAM8 (CD156) sowie COX-2 (Cyclooxygenase-2) vorgestellt.

## **1.1 Epidemiologie, Pathologie, Diagnose und Therapie des Prostatakarzinoms**

### **1.1.1 Epidemiologie**

2008 war das Prostatakarzinom in den USA mit 186 320 Neuerkrankungen die mit Abstand häufigste maligne Erkrankung des Mannes. Das entspricht einem Anteil von 25% an den gesamten Krebserkrankungen. Mit 28 660 Todesfällen stellt es eine der führenden Krebserkrankungen nach dem Bronchialkarzinom dar (1).

2007 waren in Deutschland Krebserkrankungen bei Männern für 29% (113 405 Sterbefälle) und bei Frauen für 22,3% (98 360 Sterbefälle) der Todesfälle verantwortlich. Nach den Herz-Kreislauf-Erkrankungen sind sie die häufigste Todesursache. Die häufigste Krebserkrankung bei Männern sind Karzinome der Lunge und Bronchien, des Dick- und Enddarms (Kolon- und Rektumkarzinome) sowie der Prostata, bei Frauen Karzinome der Brust sowie ebenfalls Karzinome der Lunge und Bronchien und des Dick- und Enddarms. Mit 11 448 von 113 405 krebsbedingten Todesfällen steht Prostatakrebs bei deutschen Männern an dritter Stelle nach Lungen- und Bronchialkarzinomen (29 143 Todesfälle) sowie Kolon- und Rektumkarzinomen (13 385 Todesfälle) (4).

Diese Krebsarten machen ca. die Hälfte aller krebsbedingten Todesursachen aus. Nach dem 70. Lebensjahr gehört das Prostatakarzinom zu den häufigsten bösartigen Tumoren beim Mann. Die Sterblichkeit steigt linear mit dem Alter an und hängt unter anderem auch davon ab, in welchem geographischen Gebiet die Männer leben und welcher ethnischen Gruppe sie angehören (1).

Epidemiologische Daten zeigen, dass die afroamerikanische Bevölkerung der USA anfälliger ist als die weiße, während die asiatische Bevölkerung das niedrigste Risiko am Prostatakarzinom zu erkranken aufweist (1, 5).

### 1.1.2 Anatomie der Prostata

Die Prostata, auch Vorsteherdrüse genannt, ist ein kastaniengroßes derbes Organ, welches retrosymphysär liegt. Mit ihrer Basis liegt sie dem Blasengrund (Basis prostatae) und mit der Spitze, der sog. Apex, dem Diaphragma urogenitale an. Nach ventral ist sie ca. 2 cm von der Symphyse (Schambein) entfernt und nach dorsal (hinten) grenzt sie an das Rektum (Enddarm), von welchem sie durch die zweilagige Denonvillier'sche Faszie getrennt ist. Diese ist das Serosarudiment des sich in der frühen Embryogenese bis zum Diaphragma urogenitale erstreckenden Douglas'schen Raumes. Dorsokraniel liegen die Samenblasen und die Vasa deferentes. Durch die unmittelbare Nähe zum Rektum ist die Hinterfläche der Prostata der digitalen Untersuchung vom Mastdarm aus gut zugänglich. Die Prostata umfasst den Anfangsteil der männlichen Harnröhre (Pars prostatica) vom Blasen Hals an vollständig. Bei der Geburt wiegt sie ca. 2 g. In der Pubertät wächst sie unter Androgeneinfluss zu ihrer normalen Größe und wiegt im 20. – 40. Lebensjahr ca. 20 g, im 40. Lebensjahr bis 40 g. Ihre Funktion besteht in der Absonderung eines dünnflüssigen, milchigen Sekrets mit einem pH-Wert von 6,4 – 6,8. Dieses Sekret enthält Phosphatasen und Spermin und bildet mit ca. 60 – 70% den Hauptbestandteil des Ejakulates (6).

Nach Lowsley (1952) lassen sich fünf Lappen unterscheiden: zwei Seitenlappen (Lobus dexter und Lobus sinister), ein Vorderlappen, ein Mittellappen und ein Hinterlappen. Dieses Lappenmodell gilt jedoch als überholt und ist durch die Untersuchungen von McNeal deutlich revidiert worden. Nach McNeal (1972) wird die Prostata in eine periphere, eine zentrale, eine transitionale Zone, ein anteriores Segment und in eine präprostatiche Spinkterzone eingeteilt (7).

In der klinischen Urologie ist es üblich die Prostata in drei konzentrische Zonen zu gliedern:

- Urethrale Zone, die sich unmittelbar um die Harnröhre herum befindet.
- Transitionale Zone (Übergangszone), die als breite Zwischenzone fungiert und sich bei der benignen Prostatahyperplasie vergrößert. Etwa 20% der Prostatakarzinome entstammen der transitionalen Zone.
- Periphere Zone, die an die anatomische Kapsel angrenzt. Hier entsteht in etwa 80% der Fälle das Prostatakarzinom (8).

Histologisch ist die Prostata aus 30 – 50 tubuloalveolären Drüseneinheiten (epitheliale Drüsenschläuche) aufgebaut, die von einem Drüseneithel ausgekleidet sind und von



Ausführungsgängen drainiert werden, die in die Harnröhre münden. Das gesunde Drüsenepithel ist zweireihig und besteht aus luminalen sekretorischen Zellen, die von einer Basalzell-Schicht (Basallamina) umschlossen werden, sowie aus wenigen neuroendokrinen Zellen. Reife luminalen Zellen zeichnen sich durch die Expression von Prostata-spezifischen Antigen (PSA) und Androgen-Rezeptoren aus. Basalzellen werden anhand der Expression bestimmter Zytokeratine (z. B. CK5) oder Transkriptionsfaktoren (z. B. p63) identifiziert, was man sich auch diagnostisch zunutze macht. Zwischen den Drüsen liegen Bindegewebe und glatte Muskelzellen. Umschlossen wird die Prostata von einer derben Pseudokapsel, die durch Kompression äußerer Organanteile entsteht; eine eigentliche Organkapsel hat die Prostata nicht. Die arterielle Blutversorgung erfolgt über Äste der Aa. vesicalis inferiores, pudendae internae sowie rectales mediae. Die prostatistischen Venen drainieren zusammen mit der tiefen V. dorsalis penis über einen ausgedehnten venösen Plexus prostaticus in die Venae iliacae internae (6).

Die Prostata zeigt ein ausgedehntes Geflecht direkt aus dem gemischten Plexus pelvici und dem Plexus vesicales entstammender sympathischer und parasympathischer Nerven. Deren Perineuralscheiden sind als Infiltrationsbahnen beim Prostatakarzinom von Bedeutung. Der Lymphabfluss erfolgt über die sakralen, vesikalen, externen iliakalen und obturatorischen Lymphknoten (7).

### **1.1.3 Pathologie des Prostatakarzinoms**

Als präneoplastische Vorläuferläsion des Prostatakarzinoms ist die prostatistische intraepitheliale Neoplasie (PIN) identifiziert worden. In > 60% aller über 60-Jährigen kann eine High-Grade-PIN nachgewiesen werden, welche zu 77% mit einem Karzinom assoziiert ist (9).

Prostatatumoren sind zu 97% azinäre Adenokarzinome. Makroskopisch zeigen sich derbe, graugelbe, relativ scharf begrenzte Herde, die je nach Stadium in einem oder beiden Organlappen auftreten können. Das Prostatakarzinom entsteht immer in der androgenabhängigen, peripheren Zone und wächst dann erst in das Organzentrum und/oder durchbricht die Pseudokapsel und breitet sich in angrenzendem Fett- und Bindegewebe aus bzw. infiltriert die Samenblase (10). Neben dem klassischen Prostatakarzinom können selten auch ein sog. Übergangszellkarzinom oder ein sog. duktales Adenokarzinom der Prostata (DAP, ca. 1% d. F.) vorkommen.

Das typische azinäre Prostatakarzinom wächst langsam und bleibt lange klinisch stumm. Es breitet sich zunächst im Organ selbst aus und infiltriert später in die umliegenden Organe (Samenblase, Harnblase, Rektum). Die Ausbreitung erfolgt entlang der Nerven in die Pseudokapsel der Prostata.

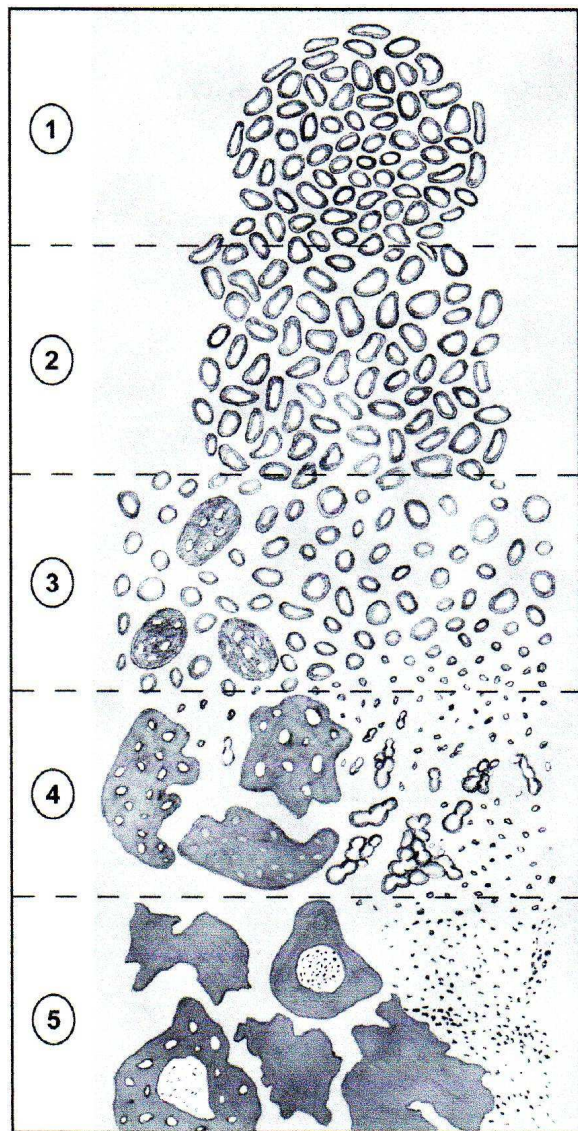
Erst ab einer gewissen Größe beginnt die klinische Symptomatik, die der Prostatahyperplasie ähneln kann. Viele Prostatakarzinome werden erst durch die Symptomatik der Metastasierung auffällig. Die Metastasierung erfolgt primär lymphogen in die retroperitonealen Lymphknoten und hämatogen vor allem retrograd über den klappenlosen prävertebralen Venenplexus in Wirbelsäule, Femur und Beckenknochen. 90% der Knochenmetastasen (historischer Begriff des 19. Jahrhunderts: „Ostitis carcinomatosa“) sind vom osteoplastischen Typ. Die Letalitätsrate der an einem fortgeschrittenen Prostatakarzinom erkrankten Patienten ist hoch (10).

In 10 – 15% findet man in der klinisch wegen einer Prostatahyperplasie resezierten Prostata ein sog. inzidentelles Prostatakarzinom. Als latente Karzinome bezeichnet man Karzinome, die klinisch unerkannt waren und erst bei der Autopsie diagnostiziert werden.

Histologisch zeigt das klassische Prostatakarzinom deutliche Unterschiede im Wachstumsmuster. Je größer das Karzinom ist, desto häufiger finden sich verschiedene histologische Muster nebeneinander. Dadurch wird eine einheitliche prognostisch orientierte Klassifikation erschwert. Kleine Karzinome sind in der Regel uniform gebaut und hoch differenziert; große hingegen häufig pluriform mit niedrig differenzierten Abschnitten.

Für die prognostische Bewertung wird das sog. „Grading“ (Grad-Einteilung) nach Gleason verwendet, welches nicht auf den zytologischen Merkmalen der Tumorzellen sondern auf dem Drüsenmuster beruht. Es wurde von Donald F. Gleason in den 1960er Jahren entwickelt (11). Der Gleason-Grad zählt neben der Beurteilung der Resektionsflächen und der TNM-Klassifikation zu den drei wichtigsten, statistisch unabhängigen, prognostischen Kriterien.

Es werden fünf verschiedene histologische Differenzierungs- und Wachstumsmuster („Gleason-Pattern“) unterschieden (Abbildung 1).



**Abb. 1:** Schematisches Diagramm des modifizierten Gleason-Grading-Systems (12)

**Gleason-Grad 1:** Hoch differenziertes Adenokarzinom, das sich nur durch die gestörte Drüsenstruktur vom normalen Prostatagewebe unterscheidet. Die Begrenzung zur Umgebung ist scharf und glatt. Dieses Muster ist äußerst selten und spielt in der Praxis keine Rolle. Vermutlich handelt es sich bei den Beschreibungen von Donald Gleason, die vor der Ära der diagnostischen Immunhistochemie entstanden, um Adenoseherde, nicht um Karzinome.

**Gleason-Grad 2:** Ähnlich dem Muster von Gleason-Grad 1, mit etwas größerer Formvarianz der Drüsen und randständig verdrängendem Wachstum. Ebenso sehr selten, wird vor allem in der Transitionalzone beobachtet.

**Gleason-Grad 3:** Mäßig differenziertes Adenokarzinom aufgebaut aus sehr kleinen ungleichmäßig strukturierten Drüsen, die diffus das umgebende Gewebe infiltrieren. Dies ist das häufigste Muster.

**Gleason-Grad 4:** Fusion der kleinen Drüsen sowie kribriiformes Muster (Drüse-in-Drüse-Muster); seit der Novellierung der Gleason-Muster durch die Internationale Gesellschaft für Uropathologie (ISUP) im Jahre 2005 Qualifizierung von auch kleinen unreifen Drüsen für ein Gleason-Grad 4.

Der Gleason-Grad 4 ist ein High-Grade-Tumor und häufig mit dem Gleason-Grad 3 kombiniert.

Die Kombination 3 + 4 ist prognostisch anders zu werten als die Kombination 4 + 3, da bei der Kombination 4 + 3 der Gleason-Grad 4 (mit > 50%) im Vordergrund steht.

Patienten mit der Kombination 4 + 3 haben eine signifikant schlechtere Lebenserwartung als Patienten mit der Kombination 3 + 4 (13).

**Gleason-Grad 5:** Anaplastisches Karzinom, das entweder in soliden Strängen, einzellig oder intraduktal komedoartig wächst.

Neben dem Gleason-Grading gibt es für das Prostatakarzinom auch andere Grading-Systeme. Dazu gehören die in Deutschland häufig benutzten kombinierten Grading-Systeme nach Böcking und Sommerkamp (1980), des pathologisch-urologischen Arbeitskreises „Prostatakarzinom“ von Helpap, Böcking, Dhom und Kastendiek (1985) und deren Modifikation nach Helpap (1989). Diese kombinierten Grading-Systeme berücksichtigen die zytologischen Malignitätskriterien wie Kernatypien und Nukleolen (14), sind aber eher als historisch zu betrachten und haben sich international nicht durchgesetzt.

Der Gleason-Score (auch Gleason-Summe genannt) ergibt sich aus der Addition der zwei häufigsten Gleason-Muster („primary“ und „secondary pattern“) und reicht von 2 (1 + 1) bis 10 (5 + 5). Seit der Konsens-Konferenz der ISUP 2005 über das Gleason-Grading im Prostatakarzinom wird das zweithäufigste Muster, wenn es sich um ein sog. Low-Grade-Karzinom (Gleason-Grad < 4) handelt, nur angegeben, wenn es mindestens 5% des Tumorareals ausmacht. In diesem Fall wird das primäre Muster einfach verdoppelt (Gleason-Summe 4 + 4 = 8). Dies gilt für Präparate der radikalen Prostatektomie und der transurethralen Resektion der Prostata (TURP) wie auch für Nadelbiopsien. Handelt es sich dagegen bei dem zweiten Muster um ein High-Grade-

Karzinom (Gleason-Grad 4 und 5), so wird dieses unabhängig von der 5%-Regel immer in der Gleason-Summe berücksichtigt (z. B. Gleason-Summe 3 + 4 = 7) (12).

Die klinische und pathologische Stadieneinteilung des Prostatakarzinoms, das sog. Tumor-„Staging“ bezieht sich auf die Tumorausbreitung im Hinblick auf die anatomischen Grenzen (Tabelle 1; Abbildung 2).

Das TNM-System (T-Primärtumor, N-Regionäre Lymphknoten, M-Fernmetastasen) ist das meistverbreitetste System der Stadieneinteilung des Prostatakarzinoms. Es teilt die Tumorstadien ein nach Art der Tumordiagnostik und trennt nicht-palpable (inzidentelle) Karzinome von palpablen Tumoren. Das System berücksichtigt auch nicht-palpable Tumoren, welche bei der transurethralen Ultraschalluntersuchung (TRUS) oder durch ein erhöhtes PSA auffallen (T1c).

**Tab. 1:** Stadieneinteilung nach dem TNM-System der ICCC 1997 (15)

<b>T-Primärtumor</b>	
Tx	Primärtumor kann nicht beurteilt werden
T0	Kein Anhalt für einen Primärtumor
<b>T1</b>	<b>Klinisch nicht erkennbarer Tumor, der weder tastbar noch in bildgebenden Verfahren sichtbar ist (Abb. 2a)</b>
T1a	Tumor als zufälliger histologischer Befund (inzidentelles Karzinom) in 5% oder weniger des resezierten Gewebes
T1b	Tumor als zufälliger histologischer Befund (inzidentelles Karzinom) in mehr als 5% des resezierten Gewebes
T1c	Tumor durch Nadelbiopsie diagnostiziert (z. B. wegen erhöhtem PSA)
<b>T2</b>	<b>Tumor begrenzt auf Prostata</b>
T2a	Tumor befällt die Hälfte eines Lappens oder weniger (Abb. 2A)
T2b	Tumor befällt mehr als die Hälfte eines Lappens (Abb. 2A)
T2c	Tumor in beiden Lappen (Abb. 2B)
<b>T3</b>	<b>Extraprostatische Tumorausbreitung<sup>1</sup></b>
T3a	Ausbreitung über die Pseudokapsel hinaus, einseitig (Abb. 2B) oder beidseitig (Abb. 2C)
T3b	Tumor infiltriert Samenblase(n) (Abb. 2C)
<b>T4</b>	<b>Tumor ist fixiert oder infiltriert andere benachbarte Strukturen als Samenblasen z. B. Blasen Hals, Sphincter externus, Rektum und/oder Levatormuskel und/oder ist an Beckenwand fixiert (Abb. 2D, 2E)</b>

<sup>1</sup> Invasion in den Apex der Prostata oder in die „Prostatapapsel“ (aber nicht darüber hinaus) wird als T2 (nicht T3) klassifiziert.

Die pT- und pN-Kategorien entsprechen den T- und N- Kategorien.

Eine pT1-Kategorie existiert nicht, da die Definitionen von T1 nicht auf die pathologische Klassifikation übertragbar sind.

<b>N-Regionäre Lymphknoten</b>	
Nx	Regionäre Lymphknoten können nicht beurteilt werden
N0	Keine regionären Lymphknotenmetastasen
N1	Regionäre Lymphknotenmetastasen

Anmerkung:

Eine Metastase, die nicht größer als 0,2 cm ist, kann mit pN1mi verschlüsselt werden.

Die regionären Lymphknoten sind die Lymphknoten des kleinen Beckens, die im Wesentlichen den Beckenlymphknoten unterhalb der Bifurkation der Aa. iliaca communes entsprechen. Die Seitenlokalisation beeinflusst die N-Klassifikation nicht (15).

<b>M-Fernmetastasen</b>	
Mx	Das Vorliegen von Fernmetastasen kann nicht beurteilt werden
M0	Keine Fernmetastasen
<b>M1</b>	<b>Fernmetastasen</b>
M1a	Metastase(n) in nicht regionären Lymphknoten
M1b	Knochenmetastasen
M1c	Metastase(n) in anderen Lokalisationen

Eine häufig zusätzlich verwendete Klassifikation beschreibt das Ausmaß der posttherapeutisch verbleibenden Tumormasse, die R-Klassifikation (Tabelle 2).

**Tab. 2:** R-Klassifikation

<b>R-Residualtumor</b>	
Rx	Vorhandensein eines Residualtumors kann nicht beurteilt werden
R0	Kein Residualtumor
R1	Mikroskopischer Residualtumor (Tumor an den Resektionsrändern im histologischen Präparat noch sichtbar)
R2	Makroskopischer Residualtumor (Tumor an den Resektionsrändern im Operationspräparat noch sichtbar)

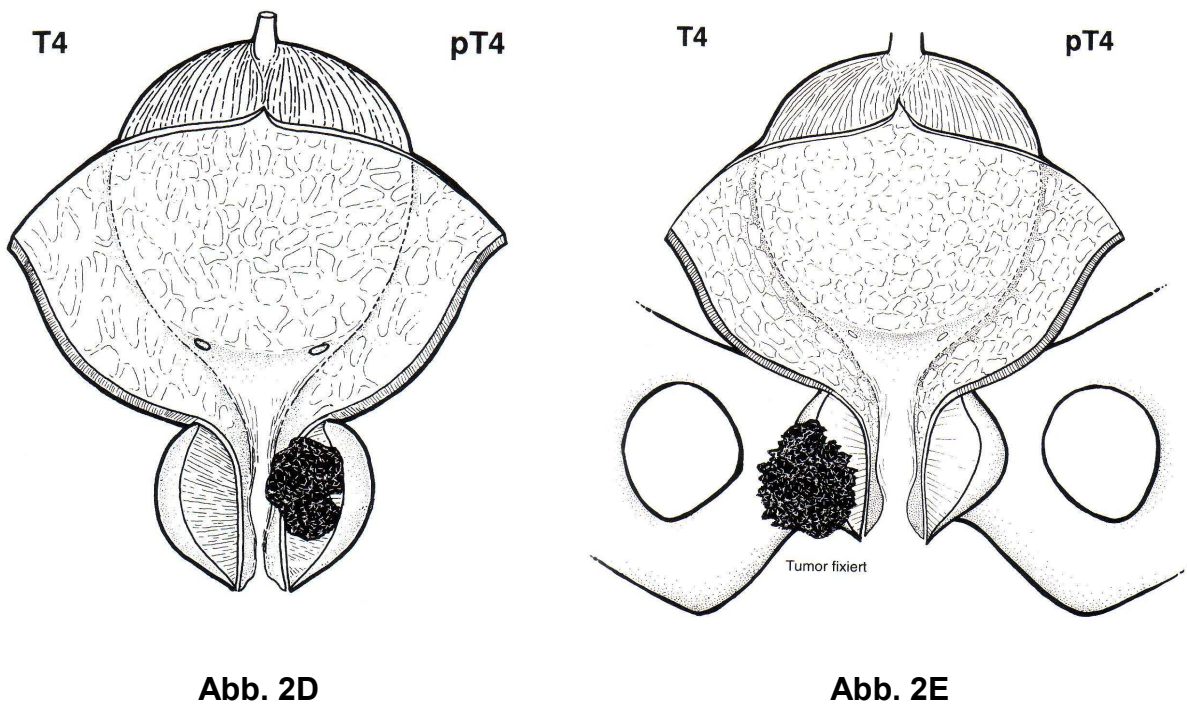
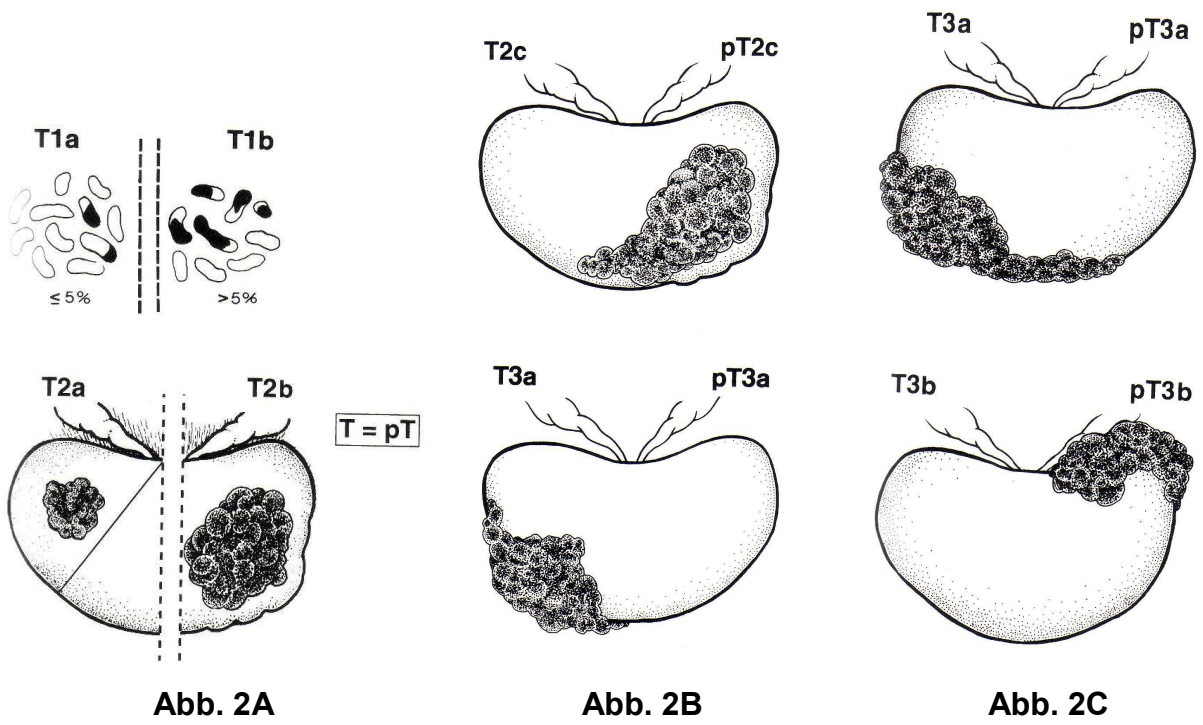


Abb. 2 (A - E): T- und pT-Kategorie entsprechend der klinischen TNM-Klassifikation (15)

#### 1.1.4 Diagnose und Prognose

Das Prostatakarzinom ist eine Erkrankung des höheren Lebensalter und tritt selten vor dem 50. Lebensjahr auf (16, 17).

In den Richtlinien der Krebsfrüherkennung der amerikanischen Krebsgesellschaft wird die jährliche Früherkennung ab 50 Jahren, oder wenn eine familiäre Belastung besteht, bereits ab 45 Jahren empfohlen (18). Die Primärdiagnostik umfasst neben der körperlichen Untersuchung mit digital-rektaler Untersuchung (DRU) v. a. die Bestimmung des Prostata-spezifischen Antigens (PSA-Wert). Zusätzlich kann eine transrektale Ultraschalluntersuchung (TRUS) durchgeführt werden (19).

Zurzeit wird ein PSA-Schwellenwert von 4,0 ng/ml als Indikation zu einer weiteren Abklärung mit einer Biopsie unter sonografischer Kontrolle und Antibiotikaschutz angesehen.

Leider ist der PSA-Wert nur ein organspezifischer, jedoch kein tumorspezifischer Marker. Neben dem Prostatakarzinom kann die PSA-Konzentration im Serum durch eine Vielzahl von Faktoren beeinflusst werden:

- durch prostatistische Erkrankungen wie beispielsweise akute/chronische granulomatöse Prostatitis, benigne Prostatahyperplasie (BPH), Harnverhalt oder Prostatainfarkt (20).
- pharmakologisch durch beispielsweise Finasteride, „luteinising hormone releasing hormone“ (LHRH)-Analoga und Antiandrogene.
- durch urologische Manipulation wie Prostatastanzbiopsie und digital-rektale Untersuchung (21).
- durch die Jahreszeit. PSA-Werte, die im Sommer gemessen werden, liegen häufig höher als im Winter.

Das Prostata-spezifische Antigen (PSA) ist eine Glykoprotein-Serin-Protease mit einem Molekulargewicht von 28 430 Dalton, die fast ausschließlich von den Epithelzellen der Prostata gebildet und androgenkontrolliert in das Seminalplasma sezerniert wird. Es wurde erstmals 1979 von Wang *et al.* isoliert (22). Die physiologische Hauptaufgabe des PSA liegt in der Verflüssigung des Ejakulates. Im Serum ist die PSA-Konzentration normalerweise gering, da das PSA zu 70–90% an Proteaseinhibitoren komplexiert (cPSA) gebunden ist. Die Halbwertszeit beträgt hier ca. 3,5 Tage. Die übrigen 10–35% liegen in ungebundener, freier Form (fPSA) vor (23, 24).

In der Regel wird im Rahmen von Screening-Untersuchungen das Gesamt-PSA gemessen, welches sowohl das freie als auch das komplexierte PSA quantitativ erfasst. Das Verhältnis zwischen freiem und komplexiertem PSA unterliegt dem Einfluss der Dignität der Prostataerkrankung. Bei benigner Prostatahyperplasie steigt das freie PSA



relativ stärker an als das Gesamt-PSA oder das komplexierte PSA. Im Vergleich hierzu findet sich bei einem Prostatakarzinom ein wesentlich niedriger Anstieg an freiem PSA. Daher ist die Bestimmung der Quotienten aus freiem und Gesamt-PSA oder komplexiertem und Gesamt-PSA zur Differenzierung zwischen benigner und maligner Prostataerkrankung von höherer diagnostischer Bedeutung als die alleinige Bestimmung des Gesamt-PSA (25, 26).

Etablierte Prognosefaktoren des Prostatakarzinoms sind der präoperative PSA-Wert, das Tumorstadium, die histologische Differenzierung, das Alter des Patienten und der Residualtumor nach Operation (27). Weitere Prognosefaktoren sind genetische Faktoren, der westliche Lebensstil mit hochkalorischen Lebensmitteln und Mangel an Bewegung (2) sowie auch unbekannte exogene Noxen. Beispielsweise liegt die Karzinominzidenz bei nach Amerika ausgewanderten Asiaten deutlich höher als in ihren Heimatländern (10).

1999 wurden die bis dahin bekannten Prognosefaktoren des Prostatakarzinoms vom College of American Pathologists (CAP) gewichtet und in drei Kategorien eingeteilt (28).

Kategorie I beinhaltet die Faktoren, die routinemäßig bestimmt werden sollten und deren prognostische Bedeutung universal anerkannt wird. Dazu gehören:

- klinisches und pathologisches Tumorstadium (TNM),
- Malignitätsgrad (Gleason-Grad),
- Schnittrandstatus und perioperativer PSA-Wert.

Kategorie II umfasst alle die Faktoren, deren prognostische Bedeutung zwar bekannt ist, die jedoch bislang statistisch nicht hinreichend belegt werden konnte:

- DNA-Ploidie,
- histologischer Typ,
- Tumorzellen in Stanzbiopsien und in der Prostatektomie.

Kategorie III beinhaltet die Faktoren, deren prognostische Bedeutung nicht hinreichend gesichert ist, sodass ihre Bestimmung in der Routinediagnostik bislang nicht empfohlen werden konnte:

- Nervenscheideninvasionen,
- Lymph- und Blutgefäßinvasionen,
- neuroendokrine Differenzierung,

- Angiogenese („microvessle density“),
- Kernmorphometrie,
- genetische Marker,
- Proliferationsmarker und andere Zellzyklusmarker.

Ein Modell, welches bei der Erstellung der Prognose hilfreich sein kann, beruht auf den sog. Partin-Tabellen. Dabei werden die präoperativen Befunde für das Serum-PSA, die Gleason-Summe und das klinische Tumor-Stadium (T-Stadium) verwendet, um Hinweise auf die Prognose zu erhalten. Es kann so mitunter besser abgeschätzt werden, ob eine lokale Therapie Aussicht auf klinischen Erfolg haben könnte (29). Leider liefert keines der bisherigen Diagnoseverfahren ausreichend zuverlässige Prognosen. Somit wird weiter nach neuen molekularen Prognosemarkern zur Verbesserung der Diagnose gesucht.

### **1.1.5 Therapie**

Grundsätzlich gibt es vier verschiedene Therapieansätze: „Abwarten und Kontrollieren“, radikale Prostatektomie, Hormontherapie und Strahlentherapie. Die Therapiewahl hängt zum einen vom Tumorstadium, zum anderen jedoch auch vom Alter und der körperlichen Konstitution des Patienten ab. Im Frühstadium besteht die Therapie des Prostatakarzinoms in der radikalen Operation, während im Spätstadium die transurethrale Resektion (TUR), die Bestrahlung sowie die Hormontherapie (Androgenablation) durchgeführt werden (10).

## **1.2 Herleitung der Aufgabenstellung**

Etablierte konventionelle Prognosemarker für das Prostatakarzinom sind Tumorstadium, histologische Differenzierung, Alter des Patienten und Residualtumor (27). Die Therapie basiert auf Operation, Strahlentherapie und Hormontherapie. Besonders die therapeutischen Optionen im Stadium der Metastasierung sind begrenzt. Neue Strategien der Prävention sowie der adjuvanten Behandlung sind notwendig. Um das klinische Ergebnis des Patienten zu verbessern und um eine auf die Bedürfnisse eines jeden Patienten abgestimmte, individualisierte Therapie planen zu können, sind zusätzliche Parameter wie biologische Tumormarker, mit denen das individuelle Risiko einer Tumorwiederkehr abgeschätzt werden kann, notwendig.

Im Laufe der vergangenen Jahre wurde bereits eine Vielzahl von neuen Prognosemarkern für das Prostatakarzinom in experimentellen Arbeiten getestet, darunter Muc1, TFF3, EZH2, E2F3, ALCAM und CD24 (27, 30 – 34).

Ziel der Arbeit war es, weitere, möglichst bislang nur vereinzelt oder gar nicht im Prostatakarzinom getestete oder auch kontrovers diskutierte Prognosemarker des Prostatakarzinoms zu identifizieren und miteinander hinsichtlich ihrer klinischen Relevanz zu vergleichen. In einem großen Tumorkollektiv sollte immunhistochemisch untersucht werden, ob die jeweiligen Proteinexpressionen im Prostatakarzinom mit klinisch-pathologischen Parametern korrelieren und als Prognosemarker des Prostatakarzinoms infrage kommen. Die Auswahl der Kandidaten erfolgte zum Teil hypothesenbasiert und ging zum Teil auf eigene Vorarbeiten zurück.

Bei den Kandidaten handelt es sich um RECK (reversion-inducing cysteine-rich protein with kazal motifs), CD146 (MCAM bzw. Mel-CAM), ADAM8 (CD156) und COX-2 (Cyclooxygenase-2).

Dem **reversion-inducing cysteine-rich protein with kazal motifs** (RECK), einem endogenen Matrix-Metalloproteinase-Inhibitor der Matrix-Metalloproteinasen (MMP) MMP-2, MMP-9 und MT1-MMP (35) wird eine unterdrückende Funktion in Tumorangiogenese, -invasion und -metastasierung zugesprochen (35 – 38). In hepatozellulären Karzinomen korrelieren RECK-mRNA-Spiegel positiv mit der Überlebenszeit der Patienten und negativ mit der Tumordinvasion (39). Ähnliche Resultate wurden beim Pankreaskarzinom gezeigt (40). Immunhistochemische Experimente bei Lungen- und kolorektalen Karzinomen zeigten eine prognostische Rolle für RECK auf, und dass eine ansteigende Expression von RECK mit geringerer Tumorangiogenese und besserer postoperativer Prognose korreliert (41 – 43). Im Rahmen von Studien zu Matrix-Metalloproteinasen (MMP) beim Prostatakarzinom wurde bereits eine Imbalance zwischen tumorfördernden MMP und ihren Inhibitoren in entarteten Prostatazellen nachgewiesen (44, 45). Dennoch war die Datenlage zur RECK-Expression im Prostatakarzinom unzureichend (46), sodass wir hier weitere Untersuchungen der RECK-Expression auf transkriptionaler und translationaler Ebene sowie die Klärung, ob sich RECK als diagnostischer oder prognostischer Marker eignet, anschließen wollten.

**CD146**, auch bekannt als MCAM, Mel-CAM (= melanoma cell adhäsion molecule), ein Zelladhäsionsmolekül und Mitglied der Immunglobulin-(Ig)-Superfamilie, welches in verschiedenen soliden Tumoren wie nicht-kleinzelliges Lungenkarzinom (47), malignes Melanom (48), mukoepidermoides Parotiskarzinom (49) oder mesenchymalen Neoplasie (50) eine Überexpression zeigt. Bei Patienten mit einem nicht-kleinzelligen Lungenkarzinom lies sich bei einer Expression von CD146 ein ungünstiger Effekt auf die Überlebenszeit nachweisen (47), ebenso beim Ovarialkarzinom (51). Auch in Sarkomen fand man eine Expression von CD146 (52). CD146 ist neben der Organogenese sowie der Entzündungs- und Immunantwort auch an der Aufrechterhaltung der Gewebestruktur sowie an der Tumorinvasion und -metastasierung beteiligt (53). Die Datenlage zeigt, dass CD146 auch in humanen metastasierten Prostatakarzinom-Zell-Linien, intraepithelialer Neoplasie (PIN), Prostatakarzinommetastasen sowie etwas geringer auch in normalem Prostatagewebe exprimiert wird (54). Es wurde zudem auch durch Western-Blot und Real-time PCR in High-Grade-PIN, primären Prostatakarzinomen (n = 30) sowie Metastasen aus einem transgenetischen Prostatakarzinom-Maus-Modell (TRAMP-Modell; „transgenic mouse model of prostate carcinoma“) nachgewiesen (55). Da CD146 in die Progression von Prostatakarzinom involviert zu sein scheint, hatten wir zum Ziel, die Expression von CD146 im Prostatakarzinom mittels zweier kommerziell erhältlicher Antikörper (monoklonal und polyklonal) an einem repräsentativen Tumorkollektiv (n = 169) zu untersuchen und die mögliche diagnostische oder prognostische Verwendung zu klären.

Über **ADAM8** bzw. CD156, Mitglied der ADAM-Familie, einer Proteinfamilie, die durch eine Disintegrin- und eine Metalloprotease-Domäne charakterisiert ist (ADAM), war im Prostatakarzinom bislang nichts bekannt. Andere Mitglieder dieser Familie wie z. B. ADAM9, -12, -15 oder -17 zeigen, neben dem Prostatakarzinom (56 – 58), in verschiedenen Krebsarten wie dem Kolonkarzinom (59), dem Magenkarzinom (60), dem Glioblastom (61) und dem Mammakarzinom (62) eine Hochregulierung. Da die ADAM8-Expression auch eine Assoziation zu höheren Tumorstadien im Adenokarzinom der Lunge aufweist und ADAM8 als Serummarker für das Lungenkarzinom (63) sowie als Tumormarker für das Nierenzellkarzinom (64) vorgeschlagen wurde, lag die Überlegung nahe, die Expression von ADAM8 hinsichtlich der prognostischen Aussagekraft auch im Prostatakarzinom zu untersuchen.

ADAM8 ist ein durch 824 Aminosäuren kodiertes Transmembranprotein (65), das auf Chromosom 10q26.3 lokalisiert ist (66). Wie auch die restlichen Mitglieder der ADAM-Familie moduliert es Zell-Zell- und Zell-Matrix-Interaktionen (63). Weitere Funktionen bestehen in Spermatogenese, Zelladhäsion, Myogenese, Neurogenese und Leukozyteninfiltration (67, 68).

**COX-2** (Cyclooxygenase-2) gehört zusammen mit COX-1 (Cyclooxygenase-1) zu den Cyclooxygenasen (COX), die in die Kontrolle von Entzündungsreaktionen involviert sind, und die in der Biosynthese der Prostaglandine die Umwandlung der Arachnoidonsäure zu Prostaglandin-H<sub>2</sub> katalysieren. Während COX-1 konstitutiv in vielen Zellen exprimiert und als „Haushaltsgen“ betrachtet wird, wird COX-2 überwiegend durch Entzündungsstimuli induziert (69). Da Cyclooxygenasen der Angriffspunkt von nicht-steroidalen Antirheumatika (NSAR bzw. NSAID = non steroidal anti-inflammatory drugs) wie z. B. Aspirin oder Ibuprofen sind, und COX-2 in verschiedenen Tumoren wie z. B. im kleinzelligen Lungenkarzinom (70), im Mammakarzinom (71) und im Harnblasenkarzinom (72) überexprimiert wird und ein negativer Prognosemarker ist, werden COX-2-Hemmer als viel versprechende neue Therapeutika bei malignen Tumoren wie z. B. dem Kolonkarzinom (73, 74) angesehen. In verschiedenen *in-vitro* Studien sowie in Tierexperimenten wurde gezeigt, dass COX-2-Hemmer die Tumorgroße reduzieren (75). Was die COX-2-Expression beim Prostatakarzinom betrifft, sind die Meinungen jedoch zweigeteilt. Während einige Autoren von einer COX-2-Überexpression im Prostatakarzinom berichten (76 – 78), berichten andere von keiner übermäßigen Expression im Prostatakarzinom bzw. in einer High-Grade-PIN im Vergleich zu angrenzendem normalen Prostatagewebe (79). Um diese Diskrepanzen zu klären, wurde die Cox-2-Expression in Tumorgewebe, PIN und atrophischen sowie normalen Prostatadrüsen unter Einsatz verschiedener Antikörper miteinander verglichen.

## **2 Material und Methoden**

### **2.1 Material**

#### **2.1.1 Patientenmaterial**

Für die Studien wurden klinisch charakteristische, in der Patientenanzahl etwas differente, jedoch sich größtenteils überlappende Tumorkollektive von 103 bis maximal 247 Patienten, die sich in den Jahren 1989–2001 einer radikalen Prostatektomie unterzogen und die im Institut für Pathologie der Charité diagnostiziert wurden, verwendet. Die Daten zum PSA-Verlauf der Patienten wurden in den Jahren 2004–2007 zusammengetragen.

Für die Untersuchung von RECK wurden 247 Patienten, von ADAM8 128 Patienten, von CD146 169 Patienten und für die Testung von COX-2 103 Patienten in das Tumorkollektiv eingeschlossen.

Folgende klinisch-pathologischen Daten wurden in allen Arbeiten verwendet:

Patientenalter im Moment der Diagnosestellung, präoperativer PSA-Wert, pathologisches Tumorstadium nach TNM-Klassifikation, Gleason-Summe, Residualtumor-Situation, Verlaufszeitraum der Beobachtung sowie erneuter PSA-Anstieg (Tabelle 3). In den Studien zu RECK, ADAM8 und COX-2 wurde das Voranschreiten des Krebses über den kontinuierlichen Wiederanstieg des PSA-Wertes über 0,04 ng/ml definiert (34, 35). Im Fall von ADAM8 und CD146 wurde jeweils der Lymphknotenstatus (Nodalstatus) des Patienten mit einbezogen (Tabelle 3).

In allen Fällen wurden die Prostatae komplett eingebettet und die histologische Diagnose in Anlehnung an die Richtlinien der Welt-Gesundheits-Organisation („World Health Organization“; WHO) erstellt. Patienten, die zum Zeitpunkt der Diagnosestellung einen systemischen Krebsbefall aufwiesen (pM1 oder pN1), erhielten keine radikale Prostatektomie und wurden nicht in die jeweilige Studie eingeschlossen. Die gesamten verwendeten Fälle wurden nach der Gewebeverfügbarkeit und nicht nach dem präoperativen PSA-Wert oder anderen pathologischen Prognosefaktoren ausgewählt. In der Studie zu CD146 wurden zwei Antikörper im Vergleich, ein monoklonaler und ein polyklonaler Antikörper getestet. Zusätzlich dazu wurde mit dem polyklonalen Antikörper ein Antikörper-Blockierungsexperiment durchgeführt.

In der Studie zu COX-2 wurden, um die COX-2-Antikörperspezifität beurteilen zu können, zudem Blockierungsexperimente mit dem COX-2-Blockierungspeptid (Cayman Chemicals) entsprechend der Herstelleranleitung durchgeführt. Zusätzlich zum

monoklonalen COX-2-Antikörper wurde ein polyklonaler Anti-COX-2-Antikörper, der auch häufig für die COX-2-Auswertung verwendet wird, getestet, da die Meinungen über die COX-2-Expression im Prostatakarzinom, wie bereits erwähnt, zweigeteilt sind (76 – 79).

Bei RECK kamen zu der genannten Anzahl an Prostatakarzinomfällen noch 24 Patienten mit benigner Prostatahyperplasie (BPH) hinzu.

Zusätzlich zur Immunhistochemie wurden bei RECK und ADAM8 Mikrodissektion, RNA-Isolierung, Erststrang-cDNA-Synthese sowie Real-time quantitative Polymerase Kettenreaktion (Q-PCR) an gesondert zusammengetragenen Patientengruppen durchgeführt. Diese Fälle wurden nach Verfügbarkeit des gefrorenen Gewebes ausgesucht und nicht, wie bereits in den anderen Tumorkollektiven für die Immunhistochemie beschrieben, nach präoperativem PSA-Wert oder anderen pathologischen Prognosefaktoren.

Für ADAM8 wurden 59 und für RECK 15 tiefgefrorene Gewebeproben (Tumor und normales Gewebe) verwendet (Tabelle 4).

Für CD146 wurde zusätzlich zum Tumorkollektiv der Immunhistochemie mit einem Zell-Lysat von PC-3-Zellen einer humanen Prostatakarzinomzelllinie eine Western-Blot-Analyse durchgeführt.

**Tab. 3:** Klinisch-pathologische Charakteristika der einzelnen Tumorkollektive der Immunhistochemie (80 – 83)

<b>Variable</b>	<b>RECK</b>	<b>ADAM8</b>	<b>CD146</b>	<b>COX-2</b>
<b>Fallzahlen gesamt</b>	247	128	169	103
<b>Alter in Jahren</b> (Median)	46 – 74 (62)	47 – 73 (62)	47 – 73 (62)	67 – 72 (62)
<b>präop. PSA in µg/l</b> (Median) Fehlend	0,03 – 150 (9,7) 0	0,03 – 150 (9,2) 6	0,3 – 150 (10,1) 9	0,6 – 40,6 (8,5) 0
<b>pT-Status (Tumorstadium)</b>				
pT2	135	66	92	61
pT3+	112	62	77	42
<b>pN-Status</b>				
pN0	Keine	95	149	Keine
pN1	Angaben	8	11	Angaben
pNx		25	9	
<b>Gleason-Summe</b>				
2 – 6	102	46	72	41
7 – 10	145	80	93	62
Fehlend	0	2	4	0
<b>Residualtumor</b>				
R0	137	68	94	59
R1	108	59	73	44
Rx	2	1	2	0
<b>PSA-Wiederaanstieg</b>				
Nein	129	81	106	69
Ja	70	47	63	34
<b>Verlaufszeit in Monaten</b> (Median)	8 – 188 (55)	4 – 180 (41)	3 – 180 (44)	2 – 104 (34,5)



**Tab. 4:** Klinisch-pathologische Charakteristika der Tumorkollektive von RECK und ADAM8 für die Real-time quantitative PCR (80, 81)

<b>Variable</b>	<b>RECK</b>	<b>ADAM8</b>
<b>Fallzahl gesamt</b>	15	59
<b>Alter in Jahren</b> (Median)	47 – 70 (61)	Keine Angaben
<b>präop. PSA in µg/l</b> (Median)	4,4 – 20,6 (11,5)	(7,40)
<b>pT-Status (Tumorstadium)</b>		
pT2	9	34
pT3+	6	25
<b>pN-Status</b>		
pN0	15	18
pN1	0	1
pNx	0	40
<b>Gleason-Summe</b>		
2	2	0
3	11	0
4	1	2
5	1	2
6	0	30
7	0	16
8	0	8
10	0	1
<b>Residualtumor</b>		
R0	10	33
R1	5	25
Rx	0	1

### 2.1.2 Antikörper für Immunhistochemie (RECK, CD146, ADAM8, COX-2)

Tab. 5: Antikörper (80 – 83)

Antikörper	Hersteller	Verdünnung	Inkubationszeit
<b>RECK (Clone28)</b>	BD Transduction Laboratories San Diego, CA, USA	1/200	60 min Raumtemperatur (RT)
<b>CD146 (ab28360), monoclonal</b>	Abcam, UK	1/400 (IHC) 1/200 (Western Blotting)	90 min RT
<b>CD146 (Clone N1238), polyclonal</b>	Novocastra, UK	1/400 (IHC) 1/200 (Western Blotting)	90 min RT
<b>ADAM8</b>	Cedarlane Laboratories, Hornby, Canada	1/200	60 min RT
<b>COX2, monoclonal</b>	Cayman Chemical, Ann Arbor, MI	Keine Angabe	Keine Angabe
<b>COX2 (PG27), polyclonal</b>	Oxford Biomedical research, Oxford, MI	1/1000	Keine Angabe

### 2.1.3 Primer für Real-time quantitative PCR (Q-PCR)

Tab. 6a: Primer für die cDNA-Synthese (80, 81)

	Primer	Hersteller
<b>RECK</b>	Random Primer p(dN)8	TIB MOLBIOL, Berlin, Deutschland
<b>ADAM8</b>	Random Hexamer- Primer	Transcriptor First Strand cDNA Synthesis Kit, Roche Applied Science, Penzberg, Deutschland

Tab. 6b: Primersequenzen für Q-PCR (80)

	Primer forward (f) reverse (r)	Sequenz (5' 3') (3' 5')
<b>RECK</b> TIB MolBiol, Berlin, Deutschland	Exon 3 (f) Exon 5 (r)	CCCAGATTATTGCCAGAGA GCAATAGCCAGTTCACAGCA

## 2.1.4 Kits

Tab. 7: Reaktionskits (80 – 83)

Kit	Hersteller
<b>RECK, ADAM8:</b> RNeasy Micro Kit	Quiagen, Hilden, Deutschland
<b>ADAM8:</b> Transcriptor First Strand cDNA Synthesis Kit	Roche Applied Science, Penzberg, Deutschland
<b>RECK:</b> Omniscript Reverse Transkriptase Kit for first-strand cDNA synthesis for two-tube Q-PCR	Quiagen, Hilden, Deutschland
<b>RECK, ADAM8:</b> QuantiTect SYBR Green PCR mix	Quiagen, Hilden, Deutschland
<b>RECK, ADAM8:</b> LightCycler h-HRPT Housekeeping Gene Set	Roche Applied Science, Penzberg, Deutschland
<b>RECK, ADAM8, CD146:</b> LSAB-kit	Dako, Hamburg, Deutschland
<b>CD146:</b> ECL Advacne Western Blotting Detection Kit	GE Healthcare, UK
<b>COX-2:</b> Biotinin-streptavidin-amplified detection system	Biogenex, San Ramon, CA

## 2.1.5 Chemikalien und Reagenzien

Tab. 8: Chemikalien und Reagenzien (80 – 83)

Produkt	Firma
<b>ADAM8:</b> Dimethylsulfoxid	Roche, Penzberg, Deutschland
<b>ADAM8:</b> 5x conc. FastStart DNA Master plusHybridization Probes	Roche, Penzberg, Deutschland
<b>CD146:</b> Blocking Puffer I	AppliChem, Deutschland
<b>CD146:</b> CrossDown Puffer	AppliChem, Deutschland
<b>CD146:</b> 2% ECL Advance blocking agent	GE Healthcare, UK
<b>ADAM8, CD146:</b> Background reducing dilution Puffer	Dako, Hamburg, Deutschland
COX-2 blocking Peptid	Caymen Chemicals, Ann Arbor, MI
CD146 blocking Peptid (MCAM human recombinant, 157H00004162-P01-0025)	Tebu-bio, Deutschland

## 2.1.6 Geräte

**Tab. 9:** Geräte (80 – 83)

Gerät	Hersteller
NanoDrop ND-1000 Spectrophotometer	NanoDrop Technologies, Wilmington, USA
LightCycler Instrument	Roche Diagnostics, Mannheim, Deutschland
QuantiTect SYBR Green PCR master mix	Quiagen, Hilden, Deutschland

## 2.1.7 Software

Für die Erstellung der Arbeit wurden verschiedene Software-Programme verwendet. Für die Gestaltung der Abbildungen kamen Adobe Photoshop (Adobe, USA), für die statistische Auswertung das Statistikprogramm SPSS 11, 13, 14 (SPSS, USA), zusätzlich in der Studie über die RECK-Expression noch das Statistikprogramm GraphPad (GraphPad, USA) sowie für das Erstellen von Tabellen und Texten Microsoft Office XP (Microsoft, USA) zum Einsatz.

## 2.2 Methoden

### 2.2.1 Immunhistochemie (IHC)

Mit der Immunhistochemie (IHC) können Epitope im Gewebe sichtbar gemacht werden. Die IHC beruht auf der spezifischen Bindung eines Primärantikörpers an Epitope auf der Proteinoberfläche. Bei Verwendung eines ABC-Detektionssystems binden sekundäre biotinylierte Antikörper an den Primärantikörper und werden ihrerseits von Avidin-Biotin-Peroxidase-Komplexen gebunden. Dies basiert auf der hohen Bindungsaffinität von Avidin für Biotin. Alkalische Phosphatase katalysiert die Oxidation des löslichen, fast farblosen Chromogens Fast Red. Dabei wird Wasserstoffperoxid zu Wasser reduziert. Die Oxidationsprodukte polymerisieren zu einem amorphen, unlöslichen Farbstoff. Positive Immunreaktionen erscheinen in einem bräunlichen Farbton. Als Gegenfärbung dient Hämalaun, welches Zellkerne blau erscheinen lässt. Durch die Verwendung eines mehrstufigen Detektionssystems können durch Signalamplifikation auch gering exprimierte Proteinkonzentrationen im Gewebe lokalisiert werden. Neben der Proteinkonzentration im Gewebe ist die Signalstärke jedoch auch abhängig von der Fixierungsart und Vorbehandlung der Präparate sowie

den Reaktionsbedingungen (Temperatur, Konzentration, Inkubationszeiten, pH-Wert, Salzkonzentration). Diese Parameter müssen konstant gehalten werden, um Signalintensitäten in verschiedenen Gewebeproben vergleichen zu können. Für die standardisierte IHC-Auswertung ist es daher ideal, alle Gewebeproben gemeinsam zu behandeln.

**Tab. 10:** Lösungen für die Immunhistochemie

10x Citratpuffer	10 mM Tri-Na-Citrat-Dihydrat Zitronensäure pH 6,0
10x Tris-Puffer (TBS)	10 mM Tris-base NaCl pH 7,5 mit 5 Mol HCL einstellen
1x TBS + Tween 20 (0,025%)	500 ml 1x TBS 125 µl Tween 20
LSAB-System Test (Labelt Streptavidin Avidin Biotinin-Test)	Proteinblockierung 2 Tropfen /Schnitt Sekundär-Antikörper (Biotinylated Link) 2 Tropfen/Schnitt Streptavidin- Alkalische Phosphatase 2 Tropfen/Schnitt
SIGMA Fast Red (Färbelösung, Sigma-Aldrich, München)	1 Tb. Naphtol 1 Tb. Tris Puffer 1 ml Aqua bidest. 100 µl/Schnitt

Formalin-fixierte und in Paraffin eingebettete Prostatae wurden je nach Antikörper in 2 – 4 µm dicke Scheiben geschnitten und anschließend auf silanisierte Superfrost plus Objektträger (Menzel Gläser, Braunschweig, Deutschland) aufgezogen.

Vor der IHC-Färbung wurden die Schnitte 3x je 10 min in Xylol entparaffinisiert. Das Xylol wurde in einer absteigenden Alkoholreihe (3x 100% Ethanol, 1x 96% Ethanol, 1x 80% Ethanol, 1x 70% Ethanol) aus dem Gewebe entfernt und das Gewebe 1 min in Aqua dest. gewaschen. Zur Demaskierung der durch die Formalinfixierung veränderten Antigene wurde eine Hitzebehandlung durchgeführt. Dafür wurden die Gewebeschnitte für 5 min in einem Schnellkochtopf in siedendem Citratpuffer behandelt. Anschließend wurde der Schnellkochtopf unter fließendem kaltem Wasser geöffnet und der Inhalt

langsam abgekühlt. Anschließend wurden die Schnitte in 1x Tris-Puffer (1x TBS) gestellt. Die endogene Peroxidaseaktivität des Gewebes wurde durch Inkubation mit Wasserstoffperoxid (H<sub>2</sub>O<sub>2</sub>) blockiert. Dann erfolgte die Bindung des verdünnten Primärantikörpers, je nach Antikörper für 60 – 90 min bei Raumtemperatur. Alle Antikörper, welche auf den Gewebeschnitten ausgewertet wurden, sind zusammen mit der verwendeten Verdünnung und den Inkubationszeiten in Tabelle 5 angegeben. Nicht gebundene Antikörper wurden gründlich mit 1x TBS abgespült. Daraufhin wurden die Schnitte für 20 min mit biotinyliertem Sekundärantikörper (Mischung Anti-Maus, Anti-Kaninchen) inkubiert. Nach gründlichem Waschen mit 1x TBS wurde die Streptavidin-Alkalische Phosphatase aufgetragen. Nach 20-minütiger Inkubation wurden nicht gebundene Streptavidin-Avidin-Biotin-Komplexe mit 1x TBS abgespült. Für die Färbung wurde Fast Red (Färbelösung) zu 100 µl/Schnitt verwendet und je nach Antikörper 12 – 20 min inkubiert. Anschließend wurde die Enzymreaktion mit Leitungswasser gestoppt und die Schnitte kurz in Aqua dest. gewaschen. Die Gegenfärbung erfolgte in Hämalaun, anschließend die Eindeckung der Schnitte mit Aquatex.

### **2.2.1.1 Auswertung der Antikörperfärbungen**

Die immunhistochemisch gefärbten Schnitte wurden von zwei klinischen Pathologen, die nichts über den klinischen Verlauf wussten, untersucht und ausgewertet. Schwierig einzuschätzende Fälle wurden an einem Mehrkopfmikroskop diskutiert, bis eine Einigung erreicht war.

Für eine bessere Reproduzierbarkeit wurde die Einteilung der Farbintensität so einfach wie möglich gehalten. In allen vier Studien wurde die Farbintensität eingeteilt in 0 (nicht vorhanden = negativ), 1 (schwach), 2 (moderat) und 3 (stark).

Für die Auswertung bei CD146 wurde für jede Farbintensitätsunterteilung der Anteil des angefärbten Gewebes (festgesetzt in 5%-Schritten) mit dem korrespondierendem Färbegrad (0 – 3) multipliziert. Diese Werte wurden für jeden Gewebetyp genommen. Daraus resultiert eine Einteilung in 0 – 300.

Für die Auswertung von COX-2 wurde in Anlehnung an den Immunreaktiven-Score (IRS) der Anteil an positiven Zellen unterteilt in 0 (0%), 1 (< 10%), 2 (10 – 15%), 3 (51 – 80%) und 4 (> 80%). Danach wurden Färbintensität und Anteil der positiven Zellen multipliziert. Daraus resultierte dann ein Wert zwischen 0 und 12 (84). Um die Fälle in niedrige COX-2-Expression und hohe COX-2-Expression unterteilen zu können, wurden die Fälle mit einem IRS von 0 – 6 in einer Gruppe mit negativer bis schwacher

COX-2-Expression (COX-2-negativ) zusammengefasst und die Fälle mit einem IRS von 7 – 12 in einer COX-2-positiven Gruppe zusammengefasst.

### **2.2.1.2 Statistische Auswertung der IHC-Ergebnisse**

Um Beziehungen zwischen Immunfärbungen und klinisch-pathologischen Parametern aufzudecken, wurden mithilfe der Statistik-Software SPSS statistische Analysen durchgeführt.

Die statistische Signifikanz des Zusammenhanges zwischen den verschiedenen, oben genannten, klinisch-pathologischen Parametern und der Expression des jeweiligen Markers wurde mithilfe des Fisher-Exakt-Tests und des Chi-Quadrat-Tests untersucht. Diese Tests evaluieren statistisch signifikante Unterschiede zwischen zwei (Fisher-Exakt-Test) oder mehreren (Chi-Quadrat-Test) Gruppen in einem Datensatz. Der Wilcoxon-Test wurde verwendet, um die Expressions-Level miteinander zu vergleichen. Korrelationen wurden nach Spearman berechnet. Zur Berechnung der Überlebenswahrscheinlichkeit wurden univariate Überlebensanalysen mit der Kaplan-Meier-Methode ausgeführt. Unterschiede in der Überlebenskurve wurden mit dem Log-Rank-Test bewertet.

Die Cox-Regressions-Analyse wurde für die multivariaten Überlebensanalysen verwendet. P-Werte  $< 0,05$  wurden als signifikant angesehen.

Bei der statistischen Auswertung von RECK wurden zusätzlich zu den bereits genannten Verfahren der Student-t-Test für gepaarte Daten, die Varianzanalyse mit dem Tukey-Posttest sowie die Hazard-Regressionsanalyse verwendet. Zusätzlich wurde hier die GraphPad-Prism Version 4.03 verwendet.

## **2.2.2 Real-time quantitative PCR (Q-PCR)**

### **2.2.2.1 RNA-Isolierung**

Bevor die RNA-Isolierung durchgeführt werden konnte, musste zuvor die Mikrodissektion erfolgen. Um diese durchführen zu können, wurden in flüssigem Stickstoff schockgefrorene und bei  $-80^{\circ}\text{C}$  gelagerte Gewebestücke von Prostatektomiepräparaten, die unmittelbar nach der chirurgischen Entfernung gesammelt und schockgefroren wurden, in  $8\ \mu\text{m}$  dicke Scheiben geschnitten und auf Glas-Objektträger (Menzel Gläser, Braunschweig, Deutschland) gebracht. Die Objektträger wurden kurz mit Hämatoxylin gefärbt und mit Aquatex eingedeckt. Die histopathologische Bewertung und das Aussuchen von für die Mikrodissektion

geeigneter Bereiche an Tumorgewebe mit angrenzendem normalem Prostatagewebe erfolgten durch einen klinischen Pathologen. Im Fall von ADAM8 wurden im Anschluss daran von 20 aufeinander folgenden Objektträgern geeignete Gewebearealen manuell abgekratzt und für die RNA-Isolierung gesammelt.

Die von den Objektträgern abgekratzten Gewebeareale wurden direkt in ein Röhrchen mit 300 µl RNA Lyse/Bindungs-Puffer (RNeasy Micro Kit; Qiagen, Hilden, Deutschland) gebracht. Die vollständige RNA-Isolierung erfolgte durch selektive Bindung und schrittweises Waschen sowie Auswaschen (Elution) von RNA auf eine Gelmembran entsprechend den Angaben des Herstellers.

#### **2.2.2.2 RNA Quantitäts- und Qualitätsbestimmung**

Die Konzentration der aufgereinigten RNA wurde spektrophotometrisch mittels Nano-Drop-Technologie (Nano-Drop ND-1000 Spectrophotometer, Wilmington, USA) bestimmt. Die spektrophotometrische Konzentrationsbestimmung von RNA-Lösungen basiert auf der Absorption von Nukleinsäuren im UV-Bereich mit einem Absorptionsmaximum bei 260 nm. Die Konzentration einer Nukleinsäurelösung wird nach dem Lambert-Beer'schen Gesetz bei einem Strahlenweg von 1 cm wie folgt berechnet:

$$[\text{RNAs}] = \text{OD } 260 \text{ nm} \times 42 \mu\text{g/ml} \times \text{Verdünnungsfaktor}$$

Das Absorptionsmaximum für Proteine liegt bei 280 nm. Dies ist bedingt durch die Absorption der aromatischen Aminosäurereste. Durch die Bestimmung des Quotienten von OD 260 / OD 280 lässt sich die Reinheit der Nukleinsäurelösung abschätzen. Reine RNA-Lösungen weisen Werte um 2,0 auf. Liegen die Werte deutlich niedriger, ist dies ein Zeichen für Kontamination mit Proteinen oder Phenolen.

Zur exakten Überprüfung der Integrität und Quantität der RNA wurde der Agilent 2100 Bioanalyzer (Agilent Technologies, Palo Alto, CA, USA) verwendet.

Bei RECK lag die Hauptabsorbtratsrate bei 260 – 280 nm. Der Quotient lag bei 2,0, was auf eine reine RNA-Lösung schließen lässt.

#### **2.2.2.3 Erststrang-cDNA(complementary DNA)-Synthese**

Die cDNA ist einzelsträngige DNA, deren Basensequenz komplementär zur mRNA ist, d. h. sie enthält keine Introns mehr. Diese Umschreibung erfolgt in mehreren Schritten. Hierbei spielt der sog. Poly(A)-Schwanz eine wichtige Rolle. Es werden kurze,



synthetisch hergestellte Oligonukleotide von ca. 20 Desoxy-Thymidinbausteinen mit der mRNA gemischt. Nach Basenpaarung mit dem Poly(A)-Ende dienen die Oligo(dT)-Sequenzen als Primer für das Enzym Reverse Transkriptase. Dieses Enzym kann die RNA als Matrize für die Synthese eines DNA-Stranges verwenden. Die DNA-Kopie der mRNA wird dann als cDNA bezeichnet. Diese ist wesentlich stabiler und kann somit anstelle der mRNA als Matrize in der Q-PCR eingesetzt werden. Um auch leicht degradierte mRNA amplifizieren zu können, werden häufig Hexamer-Primer verwendet. Das Produkt der Reversen-Transkriptase-Reaktion ist also ein doppelsträngiges DNA-RNA-Hybrid. Durch Zugabe der spezifischen RNase H und einer konventionellen DNA-Polymerase erhält man eine exakte Kopie des mRNA-Moleküls. Die spezifische RNase H erkennt Hybridmoleküle und sorgt für den Abbau der mRNA. Die konventionelle DNA-Polymerase ergänzt die einzelsträngige cDNA zu einem Doppelstrang (85).

Bei ADAM8 wurde die cDNA-Synthese mit dem Transcriptor First Strand cDNA Synthesis Kit (Roche Applies Science, Penzberg, Deutschland) unter Verwendung einer maximalen Menge von 1 µg RNA durchgeführt. Vor der cDNA-Synthese wurden die RNA-Proben für 10 min auf 65°C erhitzt, damit sich die Sekundärstrukturen, die Doppelstränge, lösen. Beim anschließenden Abkühlen auf ca. 25°C für 10 min binden die im Kit enthaltenen Random-Hexamer-Primer an die komplementären Einzelstränge (sog. annealing) und dienen damit als Starter für die Reverse-Transkriptase-Reaktion. Dafür wurde das Gemisch erneut für 30 min auf 55°C erwärmt. Um die Transkriptase-Reaktion zu stoppen, erfolgte das Erwärmen für fünf Minuten auf 85°C. Danach wurde alles auf Eis abgekühlt. Das cDNA-Volumen belief sich auf 20 µl.

Die Behälter wurden für die anschließende Real-time quantitative Polymerase-Kettenreaktion (Q-PCR) bei -20°C gelagert.

Bei RECK erfolgte die cDNA-Synthese mithilfe des Omniscript Reverse Transcriptase Kit for first-strand cDNA synthesis (Quiagen, Hilden, Deutschland). Dies geschah mit 0,5 – 1,0 µg RNA. Auch hier erfolgt zunächst die RNA-Denaturierung für fünf Minuten bei 65°C. Als Primer wurden Zufalls-Primer p(dN)8 (TIB MOLBIOL, Berlin, Deutschland) in einer Konzentration von 10 µM verwendet. Die restlichen Reaktionskomponenten wurden nach den Angaben des Kits verwendet. Um die Omniscript Reverse Transkriptase zu inaktivieren, wurde das Gemisch für fünf Minuten auf 93°C erhitzt und danach auf Eis abgekühlt. Auch hier belief sich das cDNA-Volumen auf 20 µl.

#### 2.2.2.4 Real-time quantitative PCR (Q-PCR)

Prinzipiell kann der Reaktionszyklus der PCR in drei Schritte untergliedert werden:

- Erhitzen des Gemisches auf ca. 90 – 95°C, wodurch die DNA in zwei Einzelstränge aufgespaltet wird,
- Abkühlung auf 50 – 60°C, wobei sich die Primer an die DNA-Einzelstränge anlagern,
- Temperaturerhöhung auf 70°C, damit die hitzebeständige DNA-Polymerase aktiv wird und neue Doppelstränge bildet.

Bei RECK wurde die PCR mit einem Finalvolumen von 20 µl inklusive 1 µl cDNA sowie 0,5 µmol/l je Primer durchgeführt. Die Anfangsinkubation erfolgte bei 95°C für 15 s, danach schloss sich die Denaturierung für 15 s bei 94°C an. Dann folgte die Abkühlung auf 59°C für 20 s und eine erneute Temperaturerhöhung auf 72°C für 20 s. Die Übergangsrate der Temperatur betrug bei 20°C/s. Nach 45 Zyklen wurde die PCR für RECK beendet.

Bei ADAM8 wurden die Amplifikationen mit einer „hot start“ Taq DNA Polymerase durchgeführt, eingeschlossen in FastStart DNA Master plus HybProbes. Das Reaktionsvolumen waren 20 µl in LightCycler Kapillaren einschließlich 2 µl cDNA. Die Finalkonzentrationen waren 1 µM für jeden der ADAM8-Primer und 0,2 µM für jede Probe. Weiter wurde beigesetzt 1 µl Dimethylsulfoxid und 4 µl 5xconc. Faststart DNA Master plus Hybridization Probes. Es folgten die initiale Aktivierung der Taq DNA Polymerase bei 95°C für 15 min, die Denaturierung bei 95°C für 10 s, die Abkühlung auf 59°C für 25 s damit sich die Primer anlagern können sowie die erneute Erwärmung auf 72°C für 25 s. Die Übergangsrate der Temperatur lag auch hier um 20°C/s bei jedem Schritt. Nach 42 Zyklen wurde die PCR für ADAM8 beendet.

Die Real-time quantitative PCR ermöglicht die relative Quantifizierung spezifischer mRNA-Moleküle nach deren Umschreibung in cDNA. Die Ausgangsmenge der spezifischen cDNA lässt sich während der log-linearen Phase der PCR-Reaktion, in der die Amplifikationseffizienzen annähernd konstant sind, aus der generierten Produktmenge berechnen. Die Messung der Produktzunahme erfolgt über die Detektion von Fluoreszenzlicht, welches proportional zur Produktzunahme generiert wird. Bei den verwendeten Detektionssystemen wird dazu der Farbstoff SYBR-Green I (bei RECK QuantiTect SYBR Green PCR master mix; Quiagen, Hilden, Deutschland) eingesetzt. Während des Elongations-Schrittes der PCR-Reaktion interkaliert SYBR-Green I in die

kleinen Furchen der nun doppelsträngigen DNA-Bereiche und fluoresziert nach Anregung bei 480 nm. Die Fluoreszenzintensität wird am Ende jedes Elongations-Schrittes gemessen. Das ermöglicht die Quantifizierung der PCR-Produkte in Echtzeit („Real-Time“).

Anschließend wurden ADAM8 und RECK mithilfe der beschriebenen Standardkurve quantifiziert und die PCR-Effizienz errechnet.

#### **2.2.2.5 Auswertung der Q-PCR**

Die Quantifizierung der PCR beruht auf der Berechnung des Referenz-Schwellenwertes (Cycle Threshold; CT-Wert). Als CT-Wert wird die Anzahl der Zyklen bezeichnet, bei der die Produktfluoreszenz die Hintergrundfluoreszenz signifikant übersteigt. Um die Effizienz der PCR-Reaktion zu bestimmen, wird parallel zur Proben-cDNA die Referenz-cDNA in einer Verdünnungsreihe mit denselben Primern amplifiziert. Die Menge der eingesetzten Referenz-cDNA wird in einer logarithmischen Skala über den erhaltenen CT-Werten aufgetragen. Anhand der Geradengleichung kann dann für jeden CT-Wert die Menge der Amplifikationsprodukte berechnet werden.

Die Menge der Amplifikationsprodukte hängt auch von der eingesetzten cDNA-Menge ab, die trotz vorheriger spektrophotometrischer Bestimmung und entsprechender Verdünnung zwischen den Proben variiert. Um die Ergebnisse verschiedener Proben vergleichen zu können, werden die berechneten Werte normalisiert (relative Quantifizierung). Dafür wird die berechnete Expression jedes Gens auf die Expression von „Haushaltsgenen“ bezogen, welche allein (HPRT1) oder in Kombination mit dem Alpha-Tubulin-Gen (TUBA1B) beim Prostatakarzinom am besten zur Normalisierung geeignet sind. Dies hat ein Vergleich der Expression von 16 der bei der Prostata bisher verwendeten „Haushaltsgene“ gezeigt. Das HPRT1-Gen wird dauerhaft in der Prostata exprimiert (86).

Im Fall von RECK und ADAM8 wurde die Q-PCR mit dem LightCycler (Roche Diagnostics, Mannheim, Deutschland) durchgeführt. Zur Normalisierung der mRNA-Expression von ADAM8 und RECK wurde das oben beschriebene „Haushaltsgen“ HPRT1 (hypoxanthine-phosphoribosyl-transferase), welches mit dem LightCycler h-HPRT Haushaltsgen-Set (Roche) quantifiziert wurde, als endogenes Referenzgen eingesetzt.

### 2.2.3 Western-Blot

Der Western-Blot oder Immunoblot findet Anwendung in der molekularbiologischen und medizinischen Forschung und Diagnostik. Er wird zum spezifischen Nachweis von Proteinen eingesetzt und gibt auch Auskunft über die Molekülmasse der von den Antikörpern erkannten Antigene. Einzelkomponenten eines komplexen Proteingemisches können durch Antikörper spezifisch und hochempfindlich nachgewiesen werden. Dafür wird das Gemisch zunächst durch eine SDS-Polyacrylamidgel-Elektrophorese (SDS-Page) nach der Größe aufgetrennt. Da die Proteine in der Gelmatrix jedoch für die großen Antikörpermoleküle unzugänglich sind, werden sie auf eine dünne Membran aus Nitrocellulose oder Polyvinylidendifluorid (PVDF) übertragen. Dafür wird das SDS-Gel auf der Membran platziert, und senkrecht zur Gelebene wird eine Spannung angelegt. Die SDS-Protein-Micellen werden elektrophoretisch anodenwärts aus dem Gel auf die Matrix transferiert. So entsteht ein getreuer Abdruck (*engl.* blot; Klecks) des Proteinmusters auf der Membran. Die übertragenen Proteine werden fest und unspezifisch von der Membran gebunden. Bevor der primäre Antikörper zugegeben wird, werden verbleibende Bindungsstellen mit Proteinen (z. B. aus Milchpulver) abgesättigt. Da der primäre Antikörper selbst ein Protein ist, muss eine unspezifische Bindung an die Membran verhindert werden. Erst nach Zugabe des sekundären Antikörpers, der gegen den primären Antikörper gerichtet ist, wird die Proteinbande angezeigt. Dies geschieht durch ein an den sekundären Antikörper geknüpftes Enzym, das eine Farbreaktion katalysiert. Da ein einziges Enzymmolekül mit jedem Katalyseschritt neue Farbmoleküle generiert, entsteht ein amplifiziertes Signal (87).

Wie zuvor beschrieben, wurde bei CD146 eine Western-Blot-Analyse zusätzlich zur Immunhistochemie durchgeführt. Bevor dies möglich war, musste ein Zelllysate vorbereitet werden. Ein Zell-Pellet von der humanen Prostatakarzinom-Zell-Linie PC-3 wurde in RIPA-Puffer (bestehend aus 150 mM NaCl, 50 mM Tris pH 8,0, 0,5% N-dexycolate, 0,1% SDS, 1% NP-40) in Anwesenheit von Proteaseinhibitoren (0,1 mM Phenylmethansulfonylfluorid, 1 µg/mL Aprotinin, 10 µg/mL Sojabohnen Trypsin Inhibitor) gehalten (88). Die Proteinextrakte wurden vorbereitet, indem sie für 1 h auf Eis gepackt wurden. Bei 4°C wurden die Lysate dann bei 15 000 g für 20 min zentrifugiert. Der Überstand war das gesamte Zell-Lysat. Die Proteinkonzentration des Zell-Lysates wurde mithilfe von Coomassie-Brilliant-Blau untersucht.

Humanes CD146 in dem gesamten Lysat aus PC-3-Zellen wurde durch SDS-Elektrophorese in 8% w/v Polyacrylamid-Gel und reduzierten Bedingungen abgeschätzt (89). 10 bzw. 30 µg der Zell-Lysat-Proteine wurden für die Auftrennung auf eine Natriumdodecylsulfat-Gelelektrophorese (Sodium dodecyl sulphate polyacrylamide gel electrophoresis = SDS) gegeben und dann auf eine Polyvinylidenfluorid-Membran (PVDF-Membran, Millipore, USA) übertragen (90).

Danach wurde die Membran entweder mit dem polyklonalen Anti-human-CD146-Antikörper (0,8 µg/ml; Abcam, UK) oder mit dem monoklonalen Anti-human-CD146-Antikörper Klon N1238 (Arbeitsverdünnung 1/200; Novocastra Laboratories, UK) inkubiert. Der polyklonale Anti-CD146-Antikörper wurde in Kaninchen hergestellt und ist gegen ein synthetisches Peptid auf der Aminosäure 433 – 647 gerichtet. Bei der Verwendung des polyklonalen Antikörpers wurde die PVDF-Membran mit Blockierungspuffer I (AppliChem, Deutschland) über Nacht bei 4°C gesättigt. Der polyklonale Antikörper wurde verdünnt in „Cross-Down-Puffer“ (AppliChem, Deutschland).

Als der monoklonale Antikörper verwendet wurde, wurden nur 10 µg Proteine auf der SDS-Gelelektrophorese aufgeteilt, und die PVDF-Membran wurde mit 2% ECL Vorschub-Blockierungsmittel (Advance blocking agent; GE Healthcare, UK) über Nacht bei 4°C gesättigt. In denselben 2% ECL Vorschub-Blockierungsmittel (Advance blocking agent) wurde der monoklonale Antikörper verdünnt. Als sekundäre Antikörper wurden mit Meerrettich-Peroxidase konjugierte Ziege-Anti-Kaninchen-IgG und Kaninchen-Anti-Maus-IgG (DakoCytomation, Dänemark) verwendet. Die Antigen-Antikörper-Reaktion wurde sichtbar gemacht mithilfe des EDC Advance Western-Blotting-Detektions-Kit (GE Healthcare).

### 3 Ergebnisse

#### 3.1 RECK

##### 3.1.1 RECK-mRNA-Expression

Beobachtet wurde eine signifikante Abnahme (Student-t-Test von gepaarten Daten,  $p = 0,001$ ) des RECK/HRPT-Verhältnisses in malignen Prostata-Proben im Vergleich zu nicht-malignen Prostata-Proben (Abbildung 3). 12 der 15 (80%) angepassten Paare wiesen ein reduziertes Verhältnis im Tumorgewebe auf. Das durchschnittliche Verhältnis zeigte eine Abnahme von 24%. Eine Assoziation zum Gleason-Grad fand sich nicht; diese Aussage ist jedoch durch die geringe Fallzahl begrenzt.

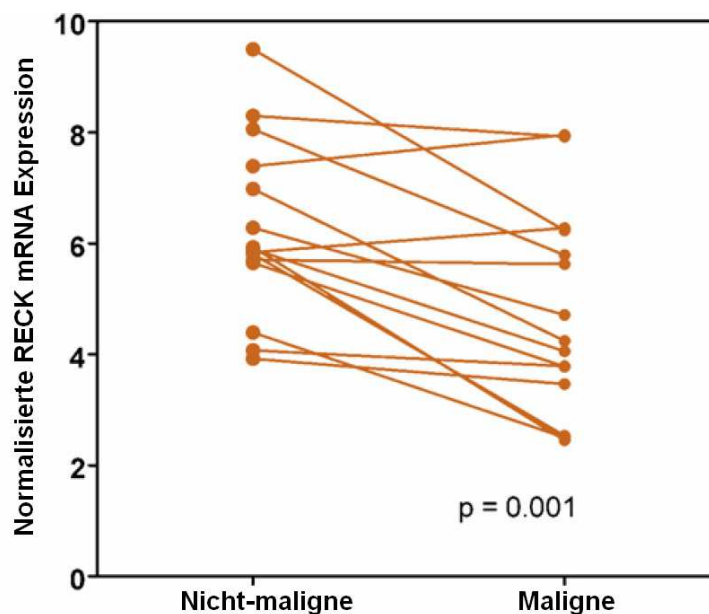
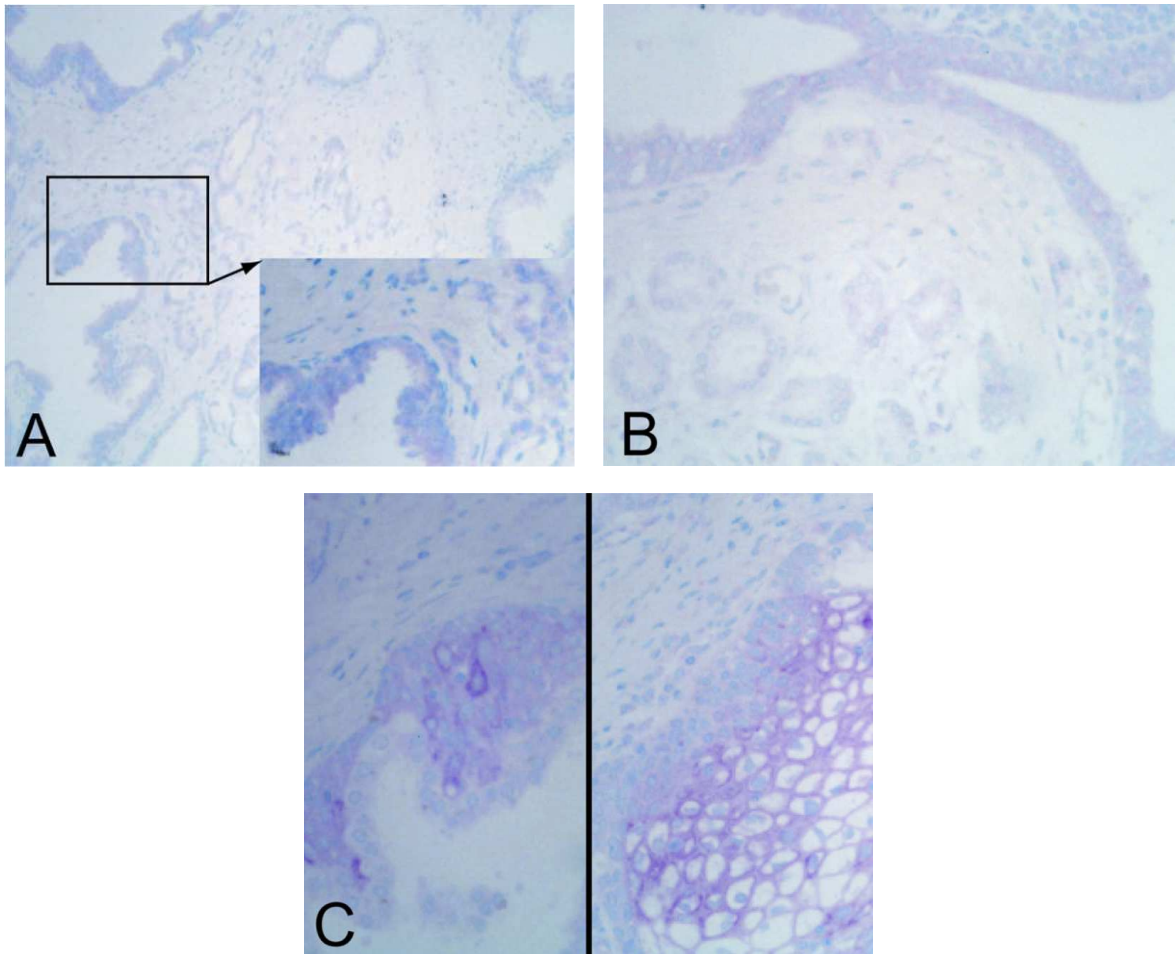


Abb. 3: RECK-mRNA-Analyse (80)

##### 3.1.2 RECK-Immunfärbung im Prostatakarzinom und in angrenzendem Prostatagewebe

In den Proben wurde RECK in Prostataedrüsen hauptsächlich schwach, in Nervenzellen, Muskelfasern, Basalzellhyperplasie und Plattenepithelmetaplasie dagegen stark exprimiert (Abbildung 4A – C). Die epithelialen Zellen von Tumorgewebe und angrenzendem normalen Gewebe sowie von PIN zeigten eine zytoplasmatische RECK-Verteilung, die abschnittsweise verschiedenartig war. Neben der überwiegend granulären zytoplasmatischen Färbung wurde auch eine Anreicherung von RECK in der Zelloberfläche beobachtet. Im Allgemeinen wurde ein hoher Grad an Heterogenität der RECK-Expression im Prostata-Gewebe beobachtet. Stromazellen zeigten teilweise eine schwache Färbung.



**Abb. 4:** Immunohistochemische Detektion der RECK-Expression in Prostatagewebe (80)

- A** Reduzierte RECK-Expression im Prostatakarzinom im Vergleich zu PIN (200-fache und 400-fache Vergrößerung)
- B** Reduzierte RECK-Expression im Prostatakarzinom im Vergleich zu angrenzendem normalen Prostatagewebe (400-fache Vergrößerung)
- C** Ansteigende RECK-Expression in Basalzellhyperplasie (linke Seite) und Plattenepithelmetaplasie (rechte Seite)

### 3.1.3 RECK-Expression und klinisch-pathologische Zusammenhänge

108 (43,7%) Prostatakarzinomfälle zeigten keine RECK-Färbung. 116 (47%) Fälle waren schwach positiv, und 23 (9,3%) Fälle zeigten eine mäßige RECK-Färbung. Eine starke Immunfärbung wurde in keinem der Tumorareale gefunden.

Bei PIN zeigten sich 59 (23,9%) Fälle negativ, während 133 (53,8%) Fälle eine schwache, 52 (21,1%) eine mäßige sowie 3 (1,2%) eine starke Immunfärbung zeigten.

In 40 (16,2%) Fällen verblieb das angrenzende normale Gewebe negativ, während 130

(52,6%) der positiven Fälle eine schwache, 68 (27,5%) eine mäßige sowie 9 (3,6%) eine starke Immunfärbung aufwiesen.

Im Chi-Quadrat-Test waren die Immunfärbungsstufen in den drei Gewebegruppen (Karzinom, PIN, normales Gewebe) hoch signifikant unterschiedlich ( $p < 0,0001$ ).

Wenn die durchschnittliche Färbungsstufe in dem angrenzenden normalen Gewebe mit 100% gleichgesetzt wird, so waren die durchschnittlichen Färbungsstufen in PIN und Karzinom mit 84% und 55,3% deutlich reduziert. Hingegen zeigten Gewebeproben von BPH einen deutlich höheren Mittelwert von 159%. Die RECK-Expression bei den Patienten, die vor der Operation mit Hormonen antiandrogen behandelt wurden ( $n = 53$ ), zeigte im Vergleich zu den Patienten ohne antiandrogene Vorbehandlung im Tumorgewebe ( $p = 0,427$ ), in PIN ( $p = 0,430$ ) sowie im normalen Gewebe ( $p = 0,793$ ) keinen Unterschied in der Färbung. Die RECK-Expression in Tumorgewebe, PIN und normalen Gewebe korrelierte positiv und hoch signifikant miteinander ( $r_s$  zwischen 0,493 und 0,713;  $p < 0,0001$ ). Dementsprechend hatten Proben mit höheren Immunreaktionsstufen in normalem Gewebe auch eine höhere Färbungsstufe im Tumor. Unter Berücksichtigung dieser interindividuellen Färbungsintensitäten wurde der Färbungsgrad im Krebsgewebe durch die Berechnung des Färbungsunterschiedes zwischen dem angrenzenden normalen Gewebe und dem korrespondierenden Tumorgewebe normalisiert. Das ergab den sog. RECK-Expressionsunterschieds-Grad (RECK expression difference score). Daraufhin wurde die Beziehung zwischen dem RECK-Expressionsunterschieds-Grad und den klinisch-pathologischen Parametern Patientenalter, präoperativer PSA-Wert, Tumorstadium, operativer Residualstatus sowie Tumorgrading berechnet. Beobachtet wurden signifikante Beziehungen mit höherem Tumorgrad und -stadium (Tabelle 11).



**Tab. 11:** Zusammenhang zwischen der RECK-Expression im Prostatakarzinom und klinisch-pathologischen Parametern (80)

Variable	Patientenzahl	RECK-Expressionsunterschieds-Grad <sup>1</sup>		
		RECK (< 0)	RECK (≥ 0)	p-Wert
<b>Alter in Jahren</b>				0,174
< 62	128	61 (47,7)	67 (52,3)	
≥ 62	119	67 (56,3)	52 (43,7)	
<b>präop. PSA<sup>2</sup></b>				0,092
< 9,7 µg/l	100	45 (45,0)	55 (55,0)	
≥ 9,7 µg/l	102	58 (56,9)	44 (43,1)	
<b>pT-Status (Tumorstadium)</b>				0,011
pT2	135	60 (44,4)	75 (55,5)	
pT3–4	112	68 (60,7)	44 (39,3)	
<b>Residualtumor<sup>3</sup></b>				0,362
R0	138	68 (49,3)	70 (50,7)	
R1	107	59 (55,1)	48 (44,9)	
<b>Gleason-Summe</b>				0,019
Gleason 3 – 4	24	8 (33,3)	16 (66,7)	
Gleason 5 – 6	78	37 (47,4)	41 (52,6)	
Gleason 7 – 10	145	83 (57,2)	62 (42,8)	

präop. PSA: präoperatives Prostata-spezifisches Antigen

RECK: reversion-inducing cysteine-rich protein with Kazal motifs

<sup>1</sup> RECK-Expressionsunterschieds-Grad:

- < 0, negative RECK-Expression im Prostatakarzinom im Vergleich zum angrenzenden normalen Prostatagewebe;
- ≥ 0, gleiche oder höhere RECK-Expression in Prostatakarzinom im Vergleich zu angrenzendem normalen Prostatagewebe

<sup>2</sup> Nur von 202 Patienten waren PSA-Daten verfügbar.

<sup>3</sup> Zwei Tumoren waren Rx klassifiziert und wurden bei der Berechnung nicht berücksichtigt.

### 3.1.4 RECK-Expression und PSA-Wiederaanstieg nach radikaler Prostatektomie

Um bewerten zu können, ob die RECK-Expression als potentieller Indikator für den klinischen Erfolg nach einer radikalen Prostatektomie angewandt werden kann, wurden die verfügbaren Daten der PSA-Verlaufskontrollen nach radikaler Prostatektomie von 199 Patienten überprüft. Lediglich fünf von ihnen hatten eine antiandrogene Vorbehandlung erhalten. Auch diese fünf Patienten wurden in die Untersuchung mit eingeschlossen, da die RECK-Expression durch antiandrogene Vorbehandlung nicht beeinflusst wird (siehe 3.1.3). Die mittlere Verlaufskontroll-Zeitspanne betrug 55 Monate (von 8 – 188 Monate, Tabelle 5). In 190 Fällen betrug die Verlaufskontrolle > 2 Jahre, in 84 Fällen > 5 Jahre und in 19 Fällen > 10 Jahre. Die Zeit ohne PSA-Wiederaanstieg zeigt das Überleben ohne erneutes Tumorwachstum an. Ca. ein Drittel der Patienten hatte einen PSA-Wiederaanstieg (Tabelle 5), der mit einem erneuten Auftreten des Prostatakarzinoms gleichgesetzt wurde (91). Die univariate Kaplan-Meier-Analyse und die univariate Analyse der wesentlichen klinisch-pathologischen Parameter mit dem Cox-proportional-Hazard-Regressions-Modell bewiesen, dass die Tumorgruppe mit einem höheren Risiko eines PSA-Wiederaanstiegs bei einem höheren präoperativen PSA-Wert ( $p = 0,011$ ; relatives Risiko [95%iges Konfidenzintervall] = 1,928 [1,159 – 3,208]), höherem Tumorstadium ( $p = 0,032$ ; relatives Risiko [95%iges Konfidenzintervall] = 1,712 [1,049 – 2,795]) und höherem Gleason-Grad ( $p < 0,0001$ ; relatives Risiko [95%iges Konfidenzintervall] = 2,826 [1,589 – 5,028]) repräsentativ wiedergespiegelt wurde. Patienten mit einer verminderten RECK-Expression zeigten eine Tendenz zu einem höheren Risiko eines PSA-Wiederaanstiegs ( $p = 0,068$ ; relatives Risiko [95%iges Konfidenzintervall] = 0,509 [0,246 – 1,052]). Die Beziehung zwischen RECK-Expression und PSA-Wiederaanstieg stellt sich besonders ausgeprägt bei Patienten mit höherem Tumorgrad (Gleason-Summe  $\geq 7$ ;  $p = 0,010$ ; relatives Risiko [95%iges Konfidenzintervall] = 0,360 [0,166 – 0,782]) dar. Multivariate Analysen mit dem Cox-proportional-Hazard-Regressions-Modell identifizierten RECK als unabhängigen prognostischen Faktor für Prostatakarzinome mit einer Gleason-Summe  $\geq 7$  ( $p = 0,043$ ; relatives Risiko [95%iges Konfidenzintervall] = 0,434 [0,193 – 0,976]).

Zusammengefasst wurde eine verminderte RECK-Expression im Prostatakarzinom bezogen auf das entsprechende nicht-maligne Gewebe des Patienten sowohl auf mRNA-Ebene als auch auf Protein-Ebene gefunden. Eine verminderte RECK-Expression korrelierte mit der Aggressivität des Prostatakarzinoms sowie der PSA-

rückfallfreien Überlebenszeit. Damit könnte RECK zu einem zusätzlichen Biomarker bei Prostatakarzinompatienten mit hohem Risiko werden.

## **3.2 ADAM8**

### **3.2.1 ADAM8-mRNA-Expression**

Die gepaarten Proben von nicht-malignen und malignen Gewebearealen wurden in einem PCR-Lauf gemessen, um die Inter-Run-Variabilität zu reduzieren. In den malignen Proben war die normalisierte ADAM8-Expression signifikant geringer als in den passenden nicht-malignen Proben (Mediane 0,622 – 0,864; Wilcoxon-Test,  $p < 0,001$ ). In 18 (30,5%) Prostatakarzinomfällen wurde ADAM8 im Vergleich zu den passenden nicht-malignen Proben auf höherem Niveau exprimiert. Um die Hoch- und Herunterregulation unterscheiden zu können, wurde die fold-change>2-Definition verwendet. In der Mehrzahl der Fälle ( $n = 36$ , 61%) gab es keinen Unterschied zwischen malignen und nicht-malignen Proben. In 21 Fällen (35,6%) war die Expression der ADAM8-mRNA im kanzerogenen Gewebe geringer und in zwei Fällen (3,4%) höher als in dem passenden normalen Prostatagewebe.

Letztendlich konnte jedoch kein signifikanter Zusammenhang zwischen ADAM8-mRNA-Expression, pT-Status, Gleason-Grad vom Mikrodisektionsbereich / der Prostatektomiepräparate, präoperativen PSA-Wert, Residualstatus oder PSA-Wiederaanstieg gefunden werden (Tabelle 12).

**Tab. 12:** Beziehung zwischen klinisch-pathologischen Parametern und ADAM8-mRNA-Expression im Prostatakarzinom (81)

<b>Variable</b>	<b>Total</b>	<b>Geringe ADAM8- Expression</b>	<b>Hohe ADAM8- Expression</b>	<b>p-Wert</b>
<b>Alle Fälle</b>	59	41 (69,5%)	18 (30,5%)	
<b>Patientenalter in Jahren</b>				0,389
≤ 63	37	24 (64,9%)	13 (35,1%)	
> 63	22	17 (77,3%)	5 (22,7%)	
<b>präop. PSA<sup>1</sup></b>				1,000
≤ 9,1 ng/ml	30	21 (70,0%)	9 (30,0%)	
> 9,1 ng/ml	26	19 (73,1%)	7 (26,9%)	
<b>pT-Status (Tumorstadium)</b>				1,000
pT2	34	24 (70,6%)	10 (29,4%)	
pT3+	25	17 (68,0%)	8 (32,0%)	
<b>Histologischer Grad (WHO) PP</b>				0,395
G1/2	24	15 (62,5%)	9 (37,5%)	
G3	35	26 (74,3%)	9 (25,7%)	
<b>Gleason-Summe MA</b>				1,000
3–6	34	24 (70,6%)	10 (29,4%)	
7–10	25	17 (68,8%)	8 (32,0%)	
<b>Gleason-Summe PP</b>				0,533
3–6	16	10 (62,5 %)	6 (37,5%)	
7–10	43	31 (72,1%)	12 (27,9%)	
<b>PSA-Wiederaanstieg<sup>2</sup></b>				1,000
Nein	40	28 (70,0%)	12 (30,0%)	
Ja	13	9 (69,2%)	4 (30,8%)	
<b>Residualtumor<sup>3</sup></b>				0,151
R0	33	26 (78,8%)	7 (21,2%)	
R1	25	15 (60,0%)	10 (40,0%)	

präop. PSA: präoperatives Prostata-spezifisches Antigen

ADAM8: A disintegrin and metalloprotease 8

PP: Prostatektomiepräparate

MA: Mikrodissektionsbereiche

<sup>1</sup> Von 3 Fällen war kein präoperativer PSA-Wert verfügbar.

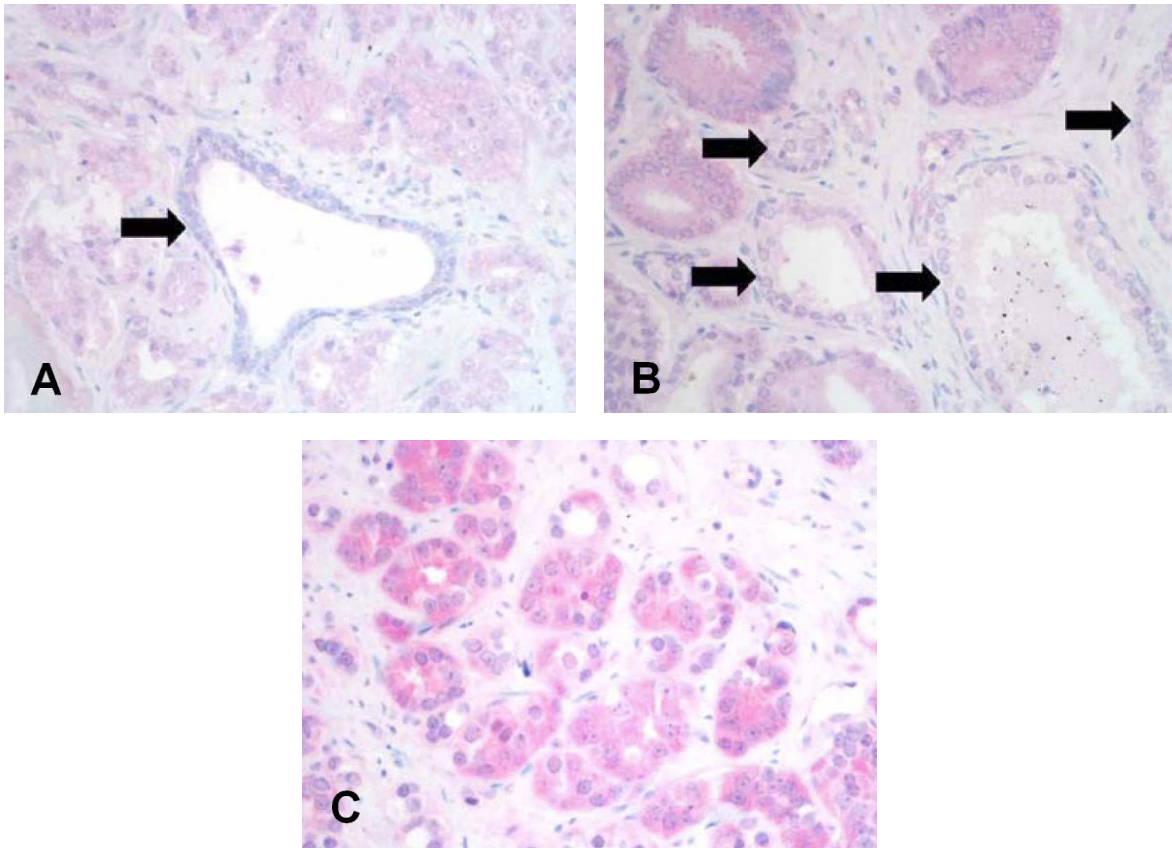
<sup>2</sup> Verlaufsdaten von 53 Patienten waren verfügbar.

<sup>3</sup> Ein Fall war Rx klassifiziert.

### **3.2.2 ADAM8-Immunfärbung im Prostatakarzinom und in angrenzendem Prostatagewebe**

61% Prostatakarzinomfälle (78 der 128) zeigten keine (0; 13,3%) oder eine schwache (1+; 47,7%) Zytoplasmafärbung. 39% (50 der 128) der Fälle wiesen eine mäßige (2+; 32%) bis starke (3+; 7,0%) ADAM8-Expression auf. In normalem Prostatagewebe war die ADAM8-Expression in 84,4% (108 Fälle) nicht oder schwach vorhanden, in 15,6% (20 Fälle) mäßig bis stark. Die durchschnittliche Färbungsintensität in malignem und normalem Gewebe war 1,33 und 1,05. Dieser scheinbar geringe Unterschied war jedoch hoch signifikant ( $p < 0,001$ ). In 75 Fällen (58,6%) wurde eine PIN nachgewiesen. Nicht oder kaum vorhandene Färbung zeigte sich in 48,0%, mäßige oder starke Anfärbung in 52,0% mit einem Durchschnittswert von 1,57 und einem Mittelwert von 2 (Abbildung 5A – C).

In 32 Fällen war die ADAM8-Expression in PIN stärker als in normalem Gewebe (gleich in 43 Fällen) und in 8 Fällen stärker als im invasiven Prostatakarzinom (in einem Fall geringer, in 66 Fällen identisch). Die Unterschiede in der ADAM8-Expression zwischen PIN und normalem Gewebe ( $p < 0,001$ ) sowie PIN und invasivem Prostatakarzinom ( $p = 0,021$ ) waren statistisch signifikant. Für weitere statistische Analysen wurden die Gruppen entlang dem Median (1) in ADAM8-positive ( $> 1$ ) *versus* ADAM8-negative ( $< 1$ ) Tumore geteilt (Tabelle 13).



**Abb. 5:** Immunhistochemische Detektion der ADAM8-Expression (81)

- A, B** mäßige bis starke ADAM8-Expression in glandulärem Prostatakarzinomgewebe (Pfeile) im Vergleich zu angrenzenden normalen Prostatadrüsen mit verringerter ADAM8-Expression
- C** Prostatakarzinomgewebe mit starker ADAM8-Expression

**Tab. 13:** Zusammenhang zwischen der ADAM8-Expression im Prostatakarzinom und klinisch-pathologischen Parametern (81)

<b>Variable</b>	<b>Total</b>	<b>Geringe ADAM8-Expression</b>	<b>Hohe ADAM8-Expression</b>	<b>p-Wert</b>
<b>Alle Fälle</b>	128	78 (60,9%)	50 (39,1%)	
<b>Alter in Jahren</b>				0,206
≤ 63	70	39 (55,7%)	31 (44,3%)	
> 63	58	39 (67,2%)	19 (32,8%)	
<b>präop. PSA<sup>1</sup></b>				0,094
≤ 9,1 ng/ml	64	45 (70,3%)	19 (29,7%)	
> 9,1 ng/ml	58	32 (55,2%)	26 (44,8%)	
<b>pT-Status (Tumorstadium)</b>				0,206
pT2	66	44 (66,7%)	22 (33,3%)	
pT3+	62	34 (54,8%)	28 (45,2%)	
<b>pN-Status<sup>2</sup></b>				0,053
pN0	95	61 (64,2%)	34 (35,8%)	
pN1	8	2 (25,0%)	6 (75,0%)	
<b>Histologischer Grad (WHO)<sup>3</sup></b>				0,468
G1/2	70	45 (64,3%)	25 (35,7%)	
G3	58	33 (56,9%)	25 (43,1%)	
<b>Gleason-Summe<sup>3</sup></b>				0,259
3–6	46	31 (67,4%)	15 (32,6%)	
7–10	80	45 (56,3%)	35 (43,8%)	
<b>PSA-Wiederaanstieg</b>				0,351
Nein	81	52 (64,2%)	29 (35,8%)	
Ja	47	26 (55,3%)	21 (44,7%)	
<b>Residualtumor*</b>				0,856
R0	68	41 (60,3%)	27 (39,7%)	
R1	59	37 (62,7%)	22 (37,3%)	

<sup>1</sup> Für 6 Fälle war kein präoperativer PSA-Wert zu ermitteln.

<sup>2</sup> 25 Fälle waren pNx.

<sup>3</sup> Bei 2 Fällen war keine Gleason-Summe im Befund angegeben.

\* Ein Fall war Rx.

### **3.2.3 ADAM8-Expression, klinisch-pathologische Zusammenhänge und PSA-Wiederaanstieg**

Die ADAM8-Expression korrelierte in bivariaten Korrelationen signifikant mit fortgeschrittenem pT-Status ( $p = 0,046$ ), positivem Lymphknotenstatus ( $p = 0,008$ ) und höherer Gleason-Summe ( $p = 0,014$ ). In univariaten Überlebensanalysen wurden nach der Kaplan-Meier-Methode kumulative Überlebenskurven berechnet. Es wurde die Auswirkung der ADAM8-Expression, des präoperativen PSA, des Patientenalters, des pT-Status, des Tumorgrades, der Gleason-Summe und des residualen Tumorstatus sowie der Art der Operation (offene oder laparoskopische radikale Prostatektomie) auf die Überlebenszeit ohne PSA-Wiederaanstieg analysiert. Alle konventionellen prognostischen Marker des Prostatakarzinoms erreichten statistische Signifikanz (Tabelle 14). ADAM8-positive Tumoren wiesen einen geringen Trend zu verkürzten PSA-rückfallfreien Überlebenszeiten auf, der jedoch insignifikant war ( $p = 0,218$ ; Abbildung 6).

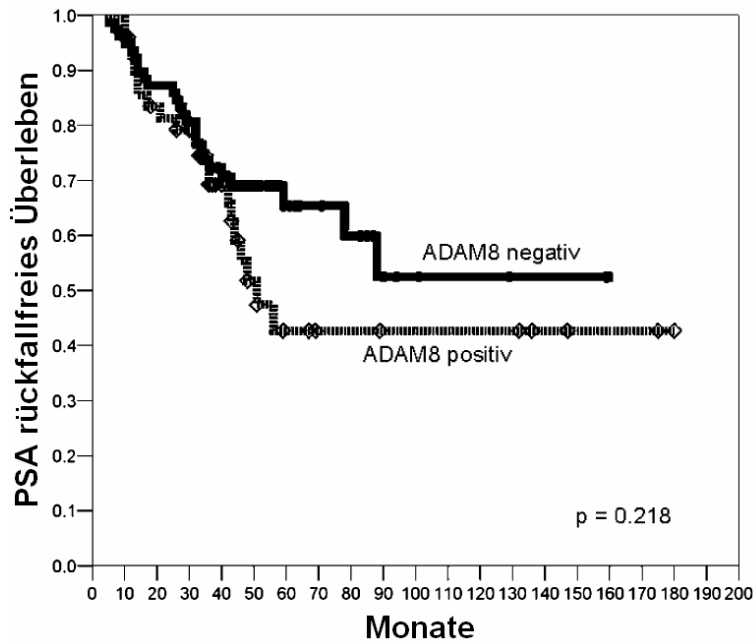
Auch die anschließend in den verschiedenen Untergruppen der bereits erwähnten klinisch-pathologischen Parametern untersuchten Auswirkungen der ADAM8-Expression zeigten mehrfach einen Trend zu verkürzten PSA-rückfallfreien Überlebenszeiten bei ADAM8-positiven Tumoren. Jedoch wurde auch bei diesen Gruppen keine statistische Signifikanz erreicht. Es zeigte sich weiter eine hohe signifikante Korrelation von ADAM8-Expression mit positivem Lymphknotenstatus. Zusammenfassend kann gesagt werden, dass eine signifikante Assoziation von ADAM8-Expression mit PSA-rückfallfreier Überlebenszeit nicht gezeigt werden konnte. Hinsichtlich der hohen signifikanten Korrelation von ADAM8-Expression mit einem positiven Lymphknotenstatus ist zu erwähnen, dass mit lediglich acht Fällen die untersuchte Gruppe deutlich zu klein war, um daraus einen signifikanten Marker für PSA-rückfallfreies Überleben zu machen. Der diagnostische Wert von ADAM8 ist trotz signifikanter Verknüpfung mit einer ungünstigeren Prognose bei konventionellen Parametern bei der konventionellen histopathologischen Bewertung von Prostatakarzinomen eingeschränkt.



**Tab. 14:** Univariate Überlebensanalyse nach Kaplan-Meier: PSA-Wiederanstiegszeiten in Betrachtung zu den klinisch-pathologischen Faktoren und ADAM8-Expression (81)

<b>Variable</b>	<b>Fall- zahlen</b>	<b>Zahl der Ereignisse</b>	<b>3-Jahres PSA-Rezidiv- Rate (<math>\pm</math> SE) in %</b>	<b>p-Wert</b>
<b>ADAM8-Expression</b>				0,218
Gering	78	26	27,7 $\pm$ 5,2	
Hoch	50	21	30,8 $\pm$ 6,9	
<b>präop. PSA</b>				0,005
$\leq 9,1 \mu\text{g/l}$	64	16	21,4 $\pm$ 5,3	
$> 9,1 \mu\text{g/l}$	58	28	36,6 $\pm$ 6,6	
<b>Alter</b>				0,660
$\leq 63$ Jahre	70	31	30,0 $\pm$ 5,6	
$> 63$ Jahre	58	20	27,5 $\pm$ 6,1	
<b>Operationstyp</b>				0,240
Offen durchgeführte OP	80	36	31,6 $\pm$ 5,2	
Laparoskopie	48	11	23,4 $\pm$ 6,6	
<b>pT-Status</b>				0,004
pT1/2	66	16	19,5 $\pm$ 5,1	
pT3/4	62	31	38,3 $\pm$ 6,3	
<b>Histologischer Grad (WHO)</b>				$< 0,001$
G1/2	70	13	13,4 $\pm$ 4,2	
G3	58	34	48,1 $\pm$ 7,0	
<b>Gleason-Summe</b>				0,003
1 – 6	46	10	15,7 $\pm$ 5,4	
7 – 10	80	36	37,6 $\pm$ 5,7	
<b>Residualtumor</b>				0,043
R0	68	19	25,1 $\pm$ 5,5	
R1	59	27	33,4 $\pm$ 6,3	

SE: Standardfehler (Standard Error)



**Abb. 6:** PSA-rückfallfreie Überlebenszeit-Kurve von ADAM8 (81)

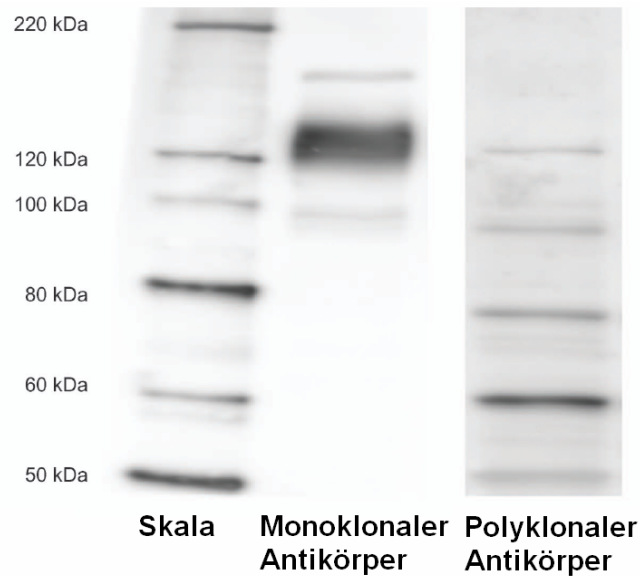
### 3.3 CD146

In dieser Studie wurden im Vergleich ein polyklonaler Antikörper und ein monoklonaler Antikörper verwendet.

#### 3.3.1 CD146-Western-Blot

CD146 besitzt in seiner reduzierten Form ein Molekulargewicht von 130 kDa. Der polyklonale Antikörper detektierte im PC-3-Zell-Lysat jedoch 4 Banden mit unterschiedlichem Molekulargewicht. Die Bande bei 130 kDa zeigte nur eine schwache Intensität. Der monoklonale Antikörper dagegen zeigte in demselben Zell-Lysat eine stark intensive Bande bei 130 kDa (Abbildung 7). Da der polyklonale Antikörper mehrere Banden aufwies, wurde bei ihm zusätzlich noch ein Peptid-Blockierungsexperiment mit rekombiniertem humanem CD146-Peptid (MCAM human recombinant, 157H00004162-P01-0025; Tebu-bio, Deutschland) durchgeführt. Der Antikörper wurde mit PBS verdünnt (1/800 und 1/1600) und mit einer stöchiometrischen 20-/40-fachen Menge des rekombinierten CD146-Proteins über Nacht bei 4°C und 2 h bei Raumtemperatur inkubiert, bevor er für die Immunhistochemie verwendet wurde.

Die zusätzlich und mehrmals durchgeführten Blockierungsversuche resultierten nicht in einer Verminderung der anschließend durchgeführten immunhistochemischen Färbung.



**Abb. 7:** Western-Blot (400-fache Vergrößerung); CD146-Detektion im PC-3-Zell-Lysat (82)

### 3.3.2 CD146-Immunfärbung im Prostatakarzinom und in angrenzendem Prostatagewebe

#### 3.3.2.1 Polyklonaler Antikörper

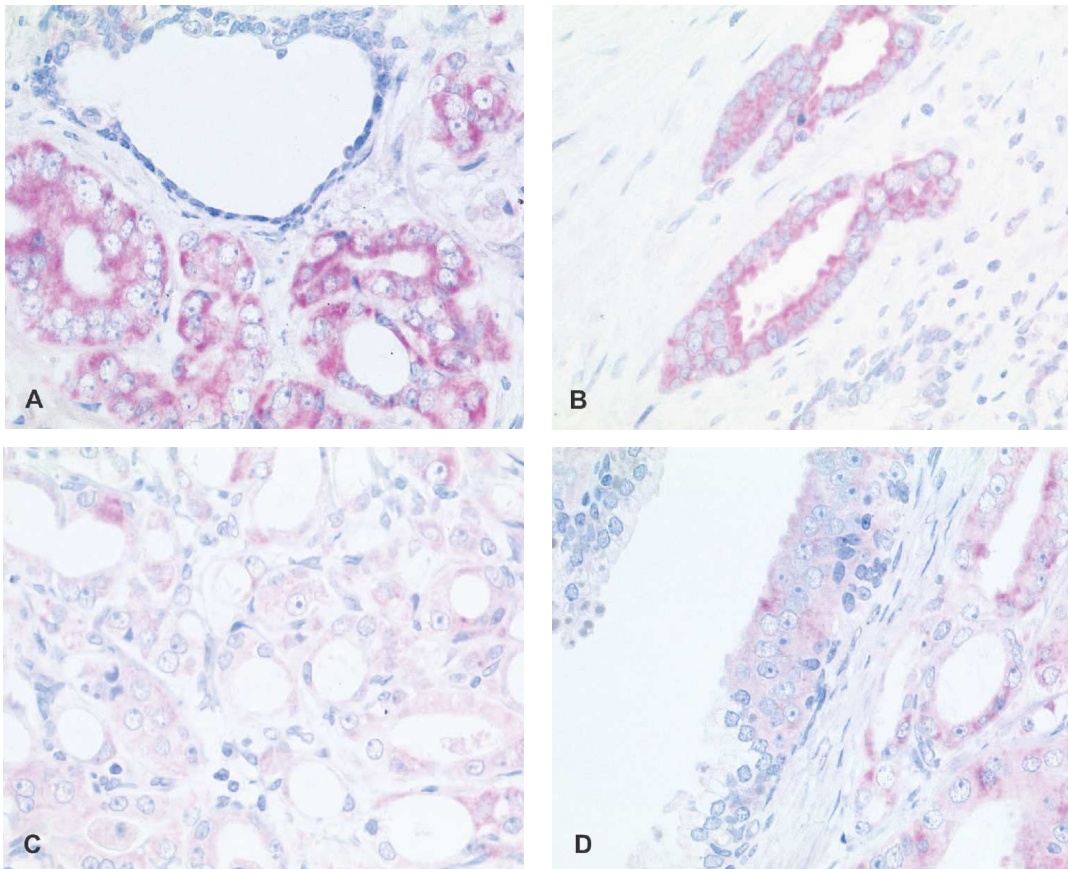
Die CD146-Expression, erstellt mit dem polyklonalen Antikörper, war nur in einigen Fällen für Tumor und normales Gewebe negativ (Abbildung 8A – D). Die Zytoplasmafärbung im Prostatakarzinomgewebe war mit einer H-Grad-Einteilung zwischen 0 und 285 sowie einem mittleren H-Grad von 90 stärker als im normalen Gewebe (Tabelle 15). Die H-Grade im normalen Gewebe lagen zwischen 0 und 205, mit einem Mittelwert von 40. Der Unterschied in der CD146-Expression zwischen Karzinom und normalen Gewebe war signifikant ( $p < 0,001$ ). Endothel- und Ganglienzellen waren ebenfalls positiv.

#### 3.3.2.2 Monoklonaler Antikörper

Lediglich 46 Karzinomfälle (28,7%) zeigten eine geringe positive Zytoplasmafärbung für CD146 (Abbildung 9A – D). Der durchschnittliche Färbungs-Grad lag bei 14,2 (Median 0). Allein 10 Fälle (6,3%) waren mäßig bis stark positiv. Epithelzellen in angrenzendem normalen Gewebe waren komplett negativ. Wie erwartet waren glatte Muskelzellen, Fibroblasten, Endothelzellen und Nervenzellen mäßig bis stark positiv in allen untersuchten Fällen.

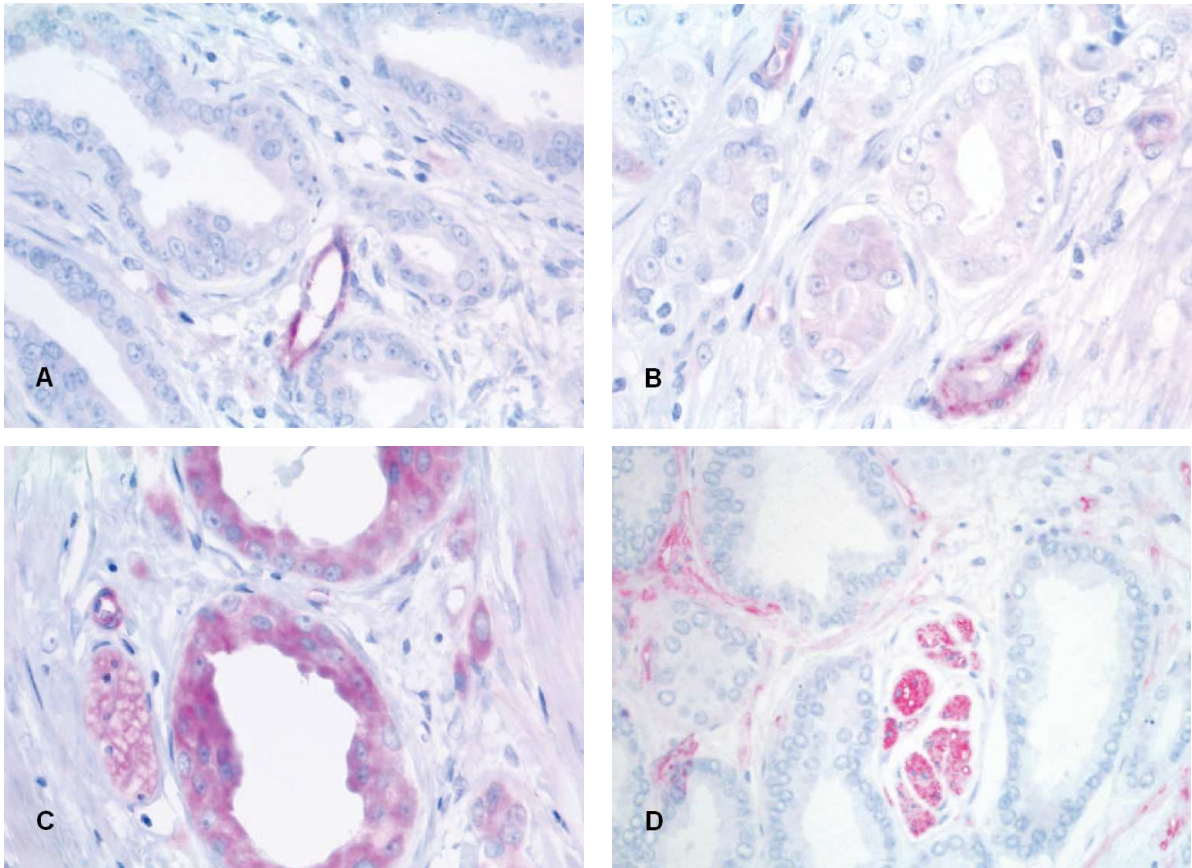
**Tab. 15:** Verteilung der CD146-Expression (polyklonaler und monoklonaler Antikörper) im Prostatakarzinom (82)

H-Grad	Fallzahlen (%)	
	Polyklonal	Monoklonal
0	7 (4,1)	114 (71,3)
1 – 50	46 (27,3)	30 (18,8)
51 – 100	50 (29,5)	11 (6,9)
101 – 150	23 (13,7)	4 (2,4)
151 – 200	28 (16,5)	0 (0)
201 – 300	15 (8,9)	1 (0,6)
Median H-Grad	90	0



**Abb. 8:** CD146-Detektion mit dem monoklonalen Antikörper (400-fache Vergrößerung; 82)

- A, B** Starke zytoplasmatische CD146-Expression im Prostatakarzinom; geringe bis fehlende CD146-Expression in angrenzenden normalen Prostataedrüsen
- C** Prostatakarzinom mit schwacher CD146-Expression
- D** Prostatakarzinom mit mittlerer CD146-Expression; angrenzende PIN mit schwacher bis mittlerer CD146-Expression



**Abb. 9:** CD146-Detektion mit dem polyklonalen Antikörper (400-fache Vergrößerung; 82)

- A** Schwache CD146-Expression im Prostatakarzinomgewebe; angrenzende Endothelzellen positiv
- B, C** Mittlere bis starke Positivität der Tumorzellen bei schwacher bis mittlerer Stromafärbung sowie starker CD146-Positivität von Endothelzellen und peripheren Nervenzellen
- D** Negative Tumorzellen und mittlere bis starke Immunexpression in peripheren Nervenzellen und Stromagewebe

### 3.3.3 CD146-Expression, klinisch-pathologische Zusammenhänge und PSA-Wiederaanstieg

Die von beiden Antikörpern detektierte CD146-Expression korrelierte signifikant ( $p = 0,001$ ; Korrelationskoeffizient 0,271), aber sie zeigte keine Korrelation bzw. Assoziation mit den klinisch-pathologischen Parametern. In der bivariaten Korrelationsanalyse korrelierte der H-Grad des polyklonalen Antikörpers im Karzinomgewebe der Prostata mit anitandrogener Vorbehandlung ( $p = 0,018$ ), Gleason-Summe ( $p = 0,024$ ) und pT-Status ( $p = 0,037$ ). Für die Überlebensanalyse wurde CD146 in eine Gruppe beim Median (H-Grad 90) und in eine Gruppe beim H-Grad 150 (untere

3/4 gegen obere 1/4) dichotomisiert. Dadurch ergaben sich die Gruppen CD146-hoch exprimierende Tumoren (> 90 und > 150) gegen CD146-niedrig exprimierende Tumoren ( $\leq 90$  und  $\leq 150$ ). Die PSA-rückfallfreie Überlebenszeit wurde mit der univariaten Analyse nach Kaplan-Meier errechnet. Bei der Analyse der Auswirkung von CD146, präoperativen PSA, Patientenalter, pT-Status, Gleason-Summe und Residualtumorstatus auf die PSA-rückfallfreie Überlebenszeit erreichten alle konventionellen Prognosemarker statistische Signifikanz (Tabelle 16).

**Tab. 16:** Univariate Überlebensanalyse (Kaplan-Meier): PSA-Wiederanstiegszeiten im Zusammenhang mit klinisch-pathologischen Parametern und polyklonaler CD146-Expression (82)

Variable	Fallzahlen	Ereignisanzahl	Median PSA-rückfallfreies Überleben in Monaten ( $\pm$ SE: Standardfehler)	p-Wert
<b>CD146-Expression</b>				0,034
Niedrig (Grad $\leq 90$ )	87	27	nicht erreicht	
Hoch (Grad $> 90$ )	82	36	61,0 $\pm$ 17,4	
<b>CD146-Expression</b>				0,002
Niedrig (Grad $\leq 150$ )	126	39	nicht erreicht	
Hoch (Grad $> 150$ )	43	24	48,0 $\pm$ 6,2	
<b>präop. PSA</b>				0,003
$\leq 10,1 \mu\text{g/l}$	82	20	nicht erreicht	
$> 10,1 \mu\text{g/l}$	78	39	59,0 $\pm$ 5,9	
<b>Alter</b>				0,371
$\leq 62$ Jahre	90	36	88,0 $\pm$ 33,7	
$> 62$ Jahre	79	27	nicht erreicht	
<b>pT-Status</b>				0,003
pT2	92	25	139,0 $\pm$ 43,9	
pT3/4	77	38	51,0 $\pm$ 7,3	
<b>Gleason-Summe</b>				$< 0,001$
2–6	72	15	139,0 $\pm$ 0	
3–7	93	45	51,0 $\pm$ 4,6	
<b>Residualtumor</b>				0,003
R0	94	27	nicht erreicht	
R1	73	35	51,0 $\pm$ 6,1	

Tumoren mit hoher CD146-Expression, dichotomisiert beim Median-H-Grad ( $p = 0,034$ ) oder beim oberen Quartil-H-Grad ( $p = 0,002$ ) zeigten signifikant verkürzte PSA-rückfallfreie Überlebenszeiten (Abbildung 10A, B).

In die Cox-multivariate-Analyse wurden die Variablen, die in der univariaten Analyse signifikante Marker waren, eingeschlossen (Tabelle 17). Von den konventionellen Prognosemarkern blieb nur die Gleason-Summe bei den multivariaten Bedingungen signifikant. CD146 geteilt durch den Median verlor ebenfalls seine Signifikanz. Das dichotomisierte CD146 mit dem Schwellenwert beim H-Grad 150, das das Viertel der Tumoren mit der höchsten CD146-Expression zeigte, blieb dagegen signifikant. Beim monoklonalen Antikörper waren die Kaplan-Meier-Analysen der gesamten Kohorte unsignifikant, obwohl diese für den Median (0) und den Mittelwert (14,2) dichotomisiert worden war (Abbildung 10C).

Zusammenfassend lässt sich hier sagen, dass die Bewertung der Proteinexpression stark vom verwendeten Primärantikörper abhängig ist. Mit dem polyklonalen Antikörper konnte eine Assoziation mit höherem pT-Status und höherer Gleason-Summe aufgezeigt werden. Weiter wiesen Tumoren mit einer höheren CD146-Expression eine verkürzte Überlebenszeit auf.

**Tab. 17:** Cox-multivariate-Analyse der PSA-rückfallfreien Überlebenszeit (82)

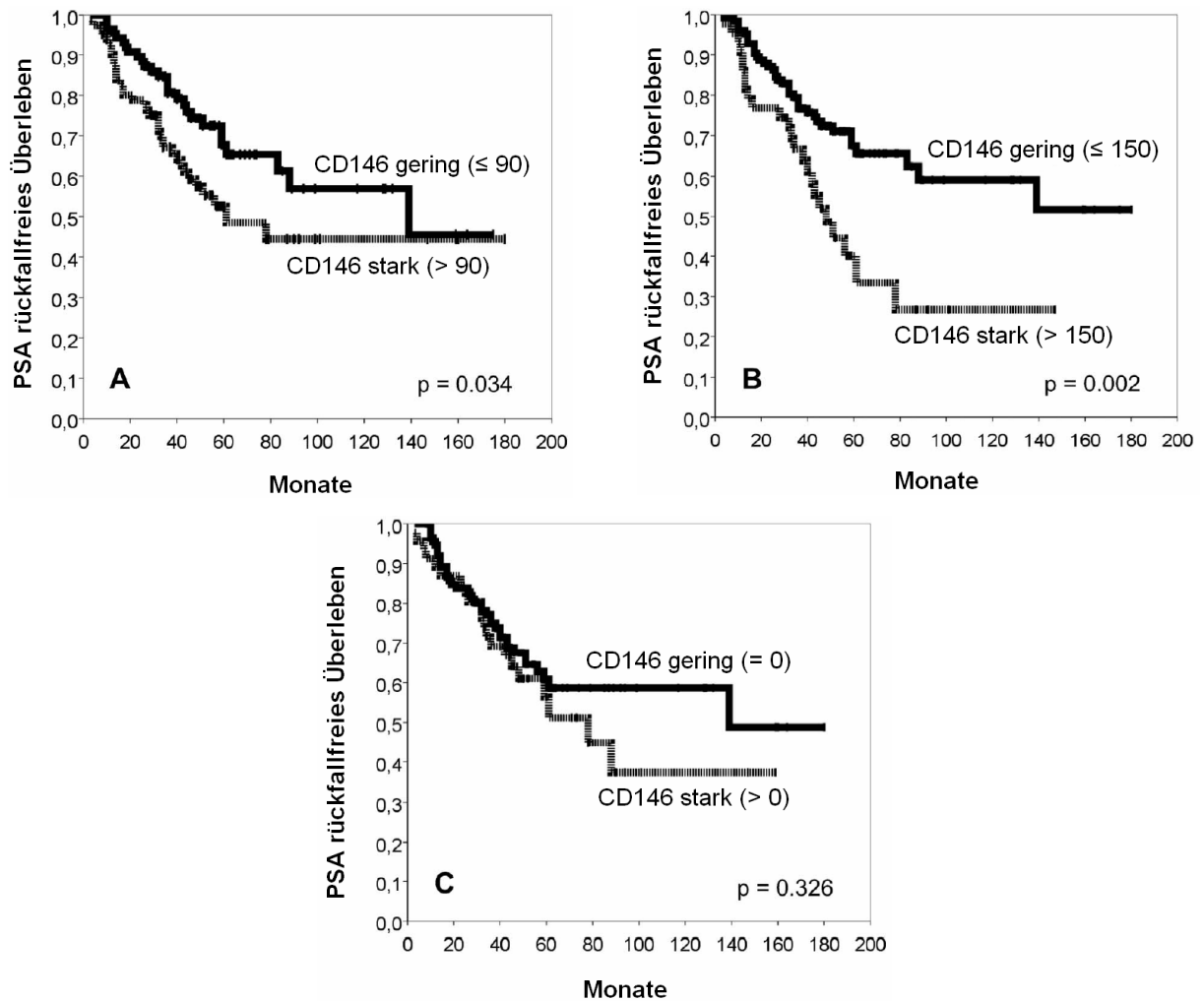
Variable*	Relatives Risiko	95%iges Konfidenzintervall	p-Wert
CD146 150/151	1,827	1,038 – 3,216	0,037 <sup>1</sup>
pT-Status (Tumorstadium)	1,544	0,826 – 2,886	0,173
Gleason-Summe	2,492	1,254 – 4,954	0,009 <sup>1</sup>
Residualtumor	1,429	0,771 – 2,648	0,257
präop. PSA	1,538	0,877 – 2,695	0,133
CD146 90/91 <sup>2</sup>	1,374	0,758 – 2,492	0,295

präop. PSA: präoperatives Prostataspezifisches Antigen

\* Die Variablen wurden analog der Tabelle 16 unterteilt.

<sup>1</sup> Signifikanz bei  $p < 0,05$ .

<sup>2</sup> Die Cox-Resultate von CD146 90/91 wurden mit denselben Variablen getestet.



**Abb. 10:** Kaplan-Meier-Analyse von CD146 (82)

- A** Überlebenskurve von CD146 gruppiert nach dem Median (H-Grad 90). Tumoren mit höherer CD146-Expression zeigen eine signifikant kürzere PSA-rückfallfreie Überlebenszeit.
- B** Überlebenskurve von CD146 gruppiert nach dem Schwellenwert bei H-Grad 150. Starke CD146-Expression ist signifikant assoziiert mit kürzerer PSA-rückfallfreier Überlebenszeit.
- C** Überlebenskurve für den monoklonalen CD146-Antikörper gruppiert nach negativ *versus* positiv zeigt keinen statistisch-signifikanten Unterschied.



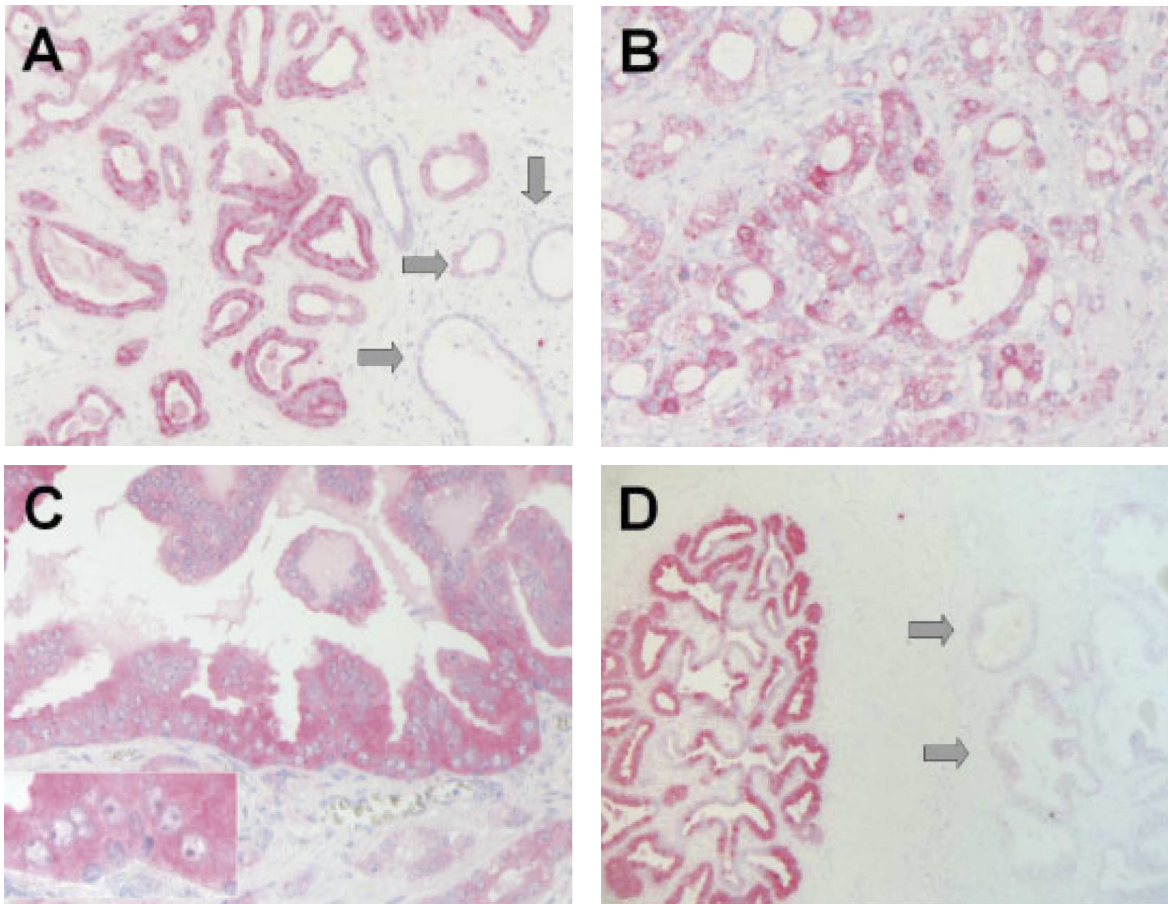
## **3.4 COX-2**

### **3.4.1 COX-2-Expression im Prostatakarzinom und in angrenzendem Prostatagewebe**

Zusätzlich zum Karzinomgewebe der 103 Fälle wurden daran angrenzende Areale mit PIN (in 86 Fällen), mit normalen (in 93 Fällen) sowie atrophischen Gewebe (in 86 Fällen) untersucht. Da einige Studien von einer positiven COX-2-Expression im Prostatakarzinom (76 – 78) berichten, andere Studien wiederum eine fehlende (79) oder nur geringe COX-2-Expression (120) im Prostatakarzinom erwähnen, wurde neben dem häufig verwendeten monoklonalen Antikörper (Cayman Chemical, Ann Arbor, MI) auch der polyklonale Anti-COX-2-Antikörper PG27 (Oxford Biomedical research, Oxford, MI), der ebenfalls häufig in der Auswertung von COX-2 verwendet wird, getestet. Beide Antikörper sind weit verbreitet.

#### **3.4.1.1 Monoklonaler Antikörper**

Die COX-2 Expression zeigte sich als eine perinukleär verstärkte granuläre zytoplasmatische Färbung. Die Mehrheit der normalen (95,7%) sowie der atrophischen (88,4%) Prostatadrüsen waren negativ für COX-2 (Abbildung 11A). Dagegen waren 44,7% der Karzinomfälle positiv (Abbildung 11A, B), während 72,1% der PIN ebenfalls eine Positivität für COX-2 (IRS 7 – 12) aufwiesen (Abbildung 11C). In den Proben, die periurethrale Prostataanteile enthielten, zeigte sich eine sehr starke COX-2-Expression in der periurethralen Samenausführungsgängen (Abbildung 11D). Die Vor-Inkubation der Objektträger mit dem COX-2-Blockierungspeptid hob die Färbung vollständig auf. Die statistische Analyse wies einen signifikanten Anstieg von COX-2-Expression im Prostatakarzinom und PIN im Vergleich zum atrophischen und normalen Prostatagewebe nach ( $p < 0,005$ , Chi-Quadrat-Test). COX-2-Expression fand sich hauptsächlich in der epithelialen Komponente.



**Abb. 11:** Immunhistochemische Detektion der COX-2-Expression in Prostatagewebe (83)

- A, B** COX-2-Negativität von atrophischen Prostatadrüsen (Pfeile) und starke COX-2-Positivität von invasivem Prostatakarzinom
- C** COX-2-Expression in PIN (kleines Bild: höhere Vergrößerung von High-Grade-PIN)
- D** Starke COX-2-Expression von periurethralen Samenausführungsgängen; COX-2-Negativität von angrenzenden normalen Prostatadrüsen (Pfeile)

### 3.4.1.2 Polyklonaler Antikörper

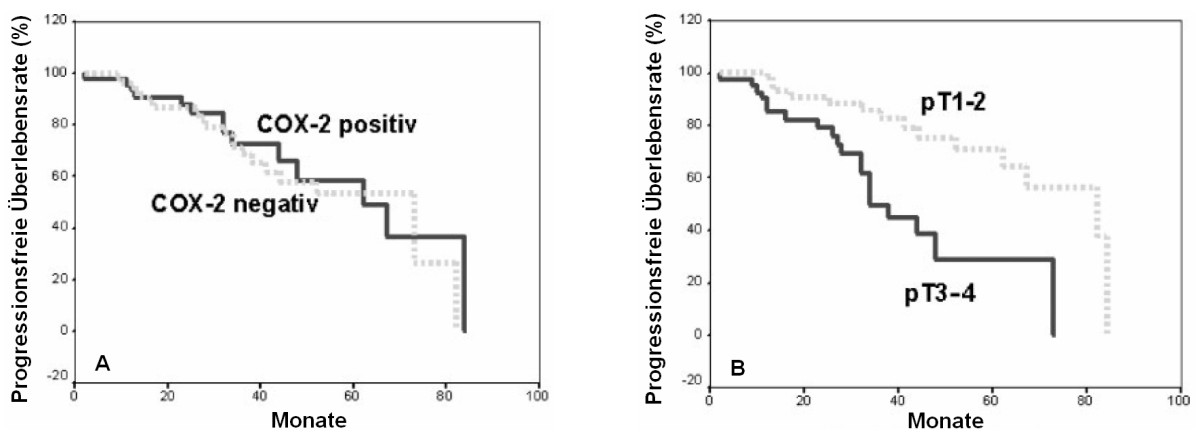
Er zeigte ein ähnliches Färbungsmuster im Prostatakarzinom wie der monoklonale Antikörper (Caymen), lediglich etwas schwächer in der Färbungsintensität ausgeprägt.

### 3.4.2 COX-2-Expression, klinisch-pathologische Zusammenhänge und PSA-Wiederaanstieg

In der statistischen Analyse zeigt sich keine signifikante Korrelation zwischen COX-2-Expression und klinisch-pathologischen Parametern (Tabelle 18).

In einer früheren Studie wurde die Überexpression von PLK-1 im Prostatakarzinom beschrieben. PLK-1 steht für Polo-like Kinase 1 und ist eine Schlüsselfigur in der Mitose-Regulierung in normalen und maligne transformierten Zellen und ist ebenso wie die Cyclooxygenasen in die Proliferation und die Zell-Zyklus-Regulation involviert (92). Beide, COX-2 und PLK-1, wurden als Zielgene für die Prävention und Behandlung von Prostatakrebs vorgeschlagen (93, 94). Somit lag es nahe, die Korrelation von COX-2 und PLK-1 in diesen Tumoren zu bewerten. Aufeinanderfolgende Schnitte offenbarten, dass die Tumoreareale, die positiv für COX-2 waren, auch positiv für PLK-1 waren. In statistischen Analysen zeigte sich eine starke Korrelation zwischen der Positivität von COX-2 und der von PLK-1 in Prostatakarzinomen. 68% der PLK-1 positiven Tumore waren ebenso COX-2 positiv ( $p < 0,0005$ , Fisher-Test, Tabelle 18).

In diesem Tumorkollektiv waren von allen Patienten Daten über den postoperativen PSA-Verlauf vorhanden, daher wurde der PSA-Wiederanstieg stellvertretend für den Erkrankungsfortschritt verwendet. Die ansteigende COX-2-Expression in Tumorgewebe wurde als prognostischer Marker untersucht. In der univariaten Kaplan-Meier-Analyse wurde bei allen Patienten mit Prostatakarzinom keine prognostische Bedeutung von COX-2-Expression beobachtet (Abbildung 12A). Dagegen zeigte sich - wie erwartet - das Tumorstadium als Prognosefaktor beim Prostatakarzinom (Abbildung 12B).



**Abb. 12:** Univariate Kaplan-Meier-Analyse von COX-2 (83)

- A** Die COX-2-Expression in Prostatakarzinomgewebe hat keinen Einfluss auf die PSA-rückfallfreie Überlebenszeit.
- B** Das Tumorstadium ist ein prognostischer Faktor beim Prostatakarzinom.

**Tab. 18:** Zusammenhang zwischen COX-2-Expression und PLK-1-Expression sowie klinisch-pathologischen Faktoren (83)

<b>Variable</b>	<b>Fallzahlen</b>	<b>COX-2 negativ (IRS 0 – 6)</b>	<b>COX-2 positiv (IRS 7 – 12)</b>	<b>p-Wert</b>
<b>alle Karzinome</b>	103 (100%)	57 (55,3%)	46 (44,7%)	
<b>PLK-1 Expression (n = 72)</b>				< 0,0005 <sup>1</sup>
PLK-1-negativ	34 (100%)	27 (79,4%)	7 (20,6%)	
PLK-1-positiv	38 (100%)	12 (31,6%)	26 (68,4%)	
<b>pT-Status (Tumorstadium)</b>				0,54 <sup>1</sup>
pT1	0	0	0	
pT2	61 (100%)	34 (55,7%)	27 (44,3%)	
pT3	41 (100%)	23 (56,1%)	18 (43,9%)	
pT4	1 (100%)	0 (0%)	1 (100%)	
<b>pT1 – 2 versus pT3 – 4</b>				0,54 <sup>2</sup>
pT1 – 2	61 (100%)	34 (55,7%)	27 (44,3%)	
pT3 – 4	42 (100%)	23 (54,8%)	19 (45,2%)	
<b>pM</b>				0,35 <sup>2</sup>
pM0	19 (100%)	13 (68,4%)	6 (31,6%)	
pM1	1 (100%)	0 (0%)	1 (100%)	
pMx	83			
<b>Histologischer Grad (TNM)</b>				0,53 <sup>1</sup>
G1 (Gleason 2 – 4)	9 (100%)	4 (44,4%)	5 (55,6%)	
G2 (Gleason 5 – 6)	32 (100%)	16 (50,0%)	16 (50,0%)	
G3 (Gleason 7 – 10)	62 (100%)	37 (59,7%)	25 (40,3%)	
<b>Gleason niedrig versus hoch</b>				0,19 <sup>2</sup>
Gleason 0 – 6	41 (100%)	20 (48,8%)	21 (51,2%)	
Gleason 7 – 10	62 (100%)	37 (59,7%)	25 (40,3%)	

<sup>1</sup> Chi-Quadrat-Test

<sup>2</sup> Fischer-Test

## 4 Diskussion

Die in den Studien zum Teil auf mRNA-Ebene, zum Teil auf Proteinebene untersuchten Kandidatengene in repräsentativen, sich größtenteils überlappenden Tumorkollektiven zeigten hinsichtlich ihrer möglichen Verwendbarkeit als Prognosemarker beim Prostatakarzinom sehr unterschiedliche Ergebnisse. Einige Kandidaten zeigten mehr, andere weniger Potential für eine weitere Verwendung als diagnostischer Biomarker.

Der interessanteste Kandidat scheint RECK zu sein, über den bislang im Prostatakarzinom wenig bekannt war (46).

Unsere Studie über die RECK-Expression im Prostatakarzinom ist mit 247 Patienten die bislang größte ihrer Art. Sie bestätigt die Herunterregulierung des RECK-Proteins im Prostatakarzinom, die von anderen bereits im Kolonkarzinom beschrieben ist (42).

Sowohl auf mRNA-Ebene als auch auf Proteinebene wurde eine verminderte RECK-Expression bezogen auf das entsprechende nicht-maligne Gewebe des Patienten gefunden, die zu der bekannten Funktion von RECK als Tumorsuppressor (35) passt.

Eine Abnahme der mRNA im Tumorgewebe wurde bereits in Studien zum Kolorektal- und Mammakarzinom (95, 96) nachgewiesen, ferner auch in Studien zum

Prostatakarzinom, hier jedoch im Vergleich zu hyperplastischem Gewebe (benigne Prostatahyperplasie) (46). Auch wenn die RECK-Expression im überwiegenden Anteil der Tumorfälle auf immunhistochemischer Basis sehr schwach ausfiel, so konnte dennoch die Heterogenität der RECK-Expression in Tumorgewebe bestätigt werden.

Sowohl die überwiegend granuläre Zytoplasmaanfärbung als auch die Anreicherung in der Zelloberfläche, der Plasmamembran, wurden auch im nicht-kleinzelligen

Lungenkarzinom (NSCLC) sowie im Kolonkarzinom beschrieben (41, 42). Ebenso stimmte die Tatsache, dass normale, hyperplastische (BPH) und auch maligne

Prostataedrüsen keinen Unterschied in der Anfärbung aufweisen mit im Pankreaskarzinom beschriebenen Daten überein (97).

Die Daten zur immunhistochemisch bestimmten RECK-Expression zeigten im Tumorgewebe im Vergleich zu der in angrenzendem normalen Gewebe, in PIN sowie in BPH eine signifikante Abnahme der durchschnittlichen RECK-Expressionsniveaus. Die Anzahl der RECK-negativen Fälle stieg von 16% in normalem Gewebe über 24% in PIN zu 44% im Tumorgewebe an. In summa findet sich somit in über 50% der

neoplastischen Prostatagewebe eine verminderte RECK-Protein-Expression. Dies entspricht auch den Daten, die bereits für das Magenkarzinom erhoben wurden (98). Die Funktion von RECK als Tumorsuppressor (35) und auch die Ergebnisse der verminderten RECK-Expression in Tumorgewebe lassen einen möglichen präventiven Charakter einer ansteigenden RECK-Expression erkennen. Dies kann möglicherweise therapierelevant werden. Es könnten Pharmaka, die die endogene RECK-Expression aktivieren, als neue molekular-gezielte Methoden der Chemoprävention und -therapie verwendet werden. Diese Überlegung gewinnt an Bedeutung, wenn man Arbeiten über antimetastatische und antiangiogenetische Effekte von Histon-Deacetylase-Inhibitoren und nicht-steroidalen Antirheumatika (NSAID), die wahrscheinlich mit einem Anstieg der RECK-Expression und der nachfolgenden Hemmung der MMP-Aktivität verknüpft sind (99, 100), betrachtet. RECK wird als ein wichtiges Molekül in dem dualen Mechanismus der MMP-Aktion der Angiogenese angesehen, da es zum einen die Sekretion und zum anderen die Aktivität der MMP-2, MMP-9 und MMP-14 hemmt (35, 37). In Pankreas- und Kolorektal-Tumoren wurde eine entgegengesetzte Korrelation zwischen RECK-Expression und der MMP-2 gefunden (95, 97). In Magentumoren korrelierte die RECK-Expression negativ mit MMP-9, aber nicht mit MMP-2 (98). Die Andeutung, dass eine verminderte RECK-Expression wichtig für die Entwicklung von Prostatakarzinom sein könnte, wurde durch dessen Beziehung zu den klinisch-pathologischen Parametern bekräftigt. Bei entgegengesetzter Korrelation von RECK-Expression mit Tumorstadium sowie Tumorgrad nahm die RECK-Expression mit ansteigender Gleason-Summe deutlich ab. Eine ähnliche umgekehrte Korrelation wurde in einer Studie zu kolorektalen Tumoren mit der Dukes' Tumorklassifikation (42) sowie in einer mRNA-Studie zum Prostatakarzinom (46) gefunden.

Die Ergebnisse, dass RECK ein unabhängiger Anzeiger für einen PSA-Wiederaufstieg insbesondere bei Fällen mit Gleason-Summe  $\geq 7$  ist, deuten an, dass die RECK-Expression als Indikator für das Erkennen von Patienten mit höherem Risiko für ein Tumorrezidiv verwendet werden könnte. Ähnliches wurde für verschiedene andere Tumoren gezeigt (39, 43, 95, 96).

Da kein Unterschied in der RECK-Expression zwischen Patienten mit und ohne antiandrogener Vorbehandlung zu finden war, scheint die Expression von RECK nicht über Androgene reguliert zu werden. Dies könnte zusammen mit der klinischen Gültigkeit ein wichtiger Vorteil gegenüber dem Prostata-spezifischen Antigen (PSA)

sowie der Gleason-Summe sein. Beide, PSA und Gleason-Summe, werden durch die antiandrogene Behandlung beeinflusst. Zukünftige Studien könnten klären, ob die RECK-Expression als informativer Marker in Nadelbiopsien zusätzlich zur Gleason-Summe und dem präoperativen PSA verwendet werden könnte. Beide wurden bereits 2005 als morphologische Parameter vorgeschlagen (101).

Die Studie zu ADAM8 im Prostatakarzinom mit 128 Patienten war die erste, die die ADAM8-Expression im Prostatakarzinom ausgewertet hat. Es ist bekannt, dass ADAM8 eine Rolle bei Entzündungsprozessen spielt. ADAM8 wurde bereits in verschiedenen Karzinomen des Menschen nachgewiesen (63, 64, 102, 103).

In dieser Studie wurde eine signifikant stärkere durchschnittliche Proteinexpression in Tumorgewebe im Vergleich zu normalen Gewebe der Prostata gefunden. Dies könnte ein Hinweis auf die Bedeutung von ADAM8 bei der Entstehung von Prostatakarzinom sein. Da jedoch die mittlere ADAM8-Protein-Expression in normalem Gewebe und Tumorgewebe sich nicht wesentlich unterschieden, scheint diese Hochregulierung nur von geringem diagnostischen Nutzen zu sein. Interessant war, dass die ADAM8-mRNA-Expression im Gegensatz zu den immunhistochemischen Ergebnissen im Tumorgewebe in Bezug auf das normale Gewebe des Patienten signifikant herunterreguliert war. Doch auch diese Ergebnisse wurden durch die Anwendung der fold-change $>2$ -Definition zur Beurteilung verschiedener Genexpression relativiert. Es gab nämlich auch hier keinen Unterschied zwischen malignen und nicht-malignen Proben. Dennoch war die ADAM8-mRNA im Tumor deutlich herunterreguliert. Diese Diskrepanz in der unterschiedlichen Ausrichtung der ADAM8-Expression zwischen mRNA- und Proteinlevel bleibt noch unklar. Es könnte auch auf einen unterschiedlichen post-translationalen Regulierungsmechanismus in normalem und kanzerogenem Gewebe hindeuten. Genauso gut könnte es aber auch an den Unterschieden der Gruppen, die für die Q-PCR und Immunhistochemie verwendetet wurden, liegen. In drei vorherigen Studien zu ADAM8 in Lungen- und Nierenzellkarzinom sowie Hirntumoren war die die Überexpression von ADAM8 mit schlechteren prognostischen Parametern verbunden, beim Nierenzellkarzinom sogar mit verkürzter Überlebenszeit (63, 64, 104). In dieser Studie konnte aber keine signifikante Assoziation zwischen ADAM8-Expression und PSA-rückfallfreier Überlebenszeit nachgewiesen werden, obwohl ein geringer Trend von ADAM8-positiven Tumoren dahingehend zu beobachten war.

In einer Studie an Nierenzellkarzinomen war die ADAM8-Expression der beste Indikator für Fernmetastasen (64).

Hinsichtlich der gefundenen hohen signifikanten Korrelation von ADAM8-Expression mit positivem Lymphknotenstatus beim Prostatakarzinom ist zu bedenken, dass die untersuchte Gruppe mit lediglich acht nodal-positiven Fällen viel zu klein ist, um valide Aussagen zuzulassen. Außerdem wurde bei einem Großteil der Patienten der Nodalstatus intraoperativ zur Therapieentscheidung (radikale Ektomie vs. OP-Abbruch) herangezogen, d. h. der Nodalstatus ist in seinem prognostischen Wert durch die Patientenauswahl erheblich eingeschränkt. Die signifikante Assoziation von ADAM8-Positivität mit hohem pT-Status und hoher Gleason-Summe stützt die allgemeine Vorstellung von ADAM8 als Marker für ein ungünstigeres klinisches Ergebnis. Dies ist in der Gruppe der nodal positiven Tumoren, die in dieser Studie klar unterrepräsentiert ist, von Bedeutung. Die hohe Korrelation von ADAM8-Expression und positiven Nodalstatus im Prostatakarzinom würde zu funktionellen Ergebnissen von ADAM8, hinsichtlich der Fähigkeit Adhensionsmoleküle spalten zu können, um dadurch die Stromainvasion für Krebszellen zu ermöglichen (105), passen. In einer Studie von Schlomann *et al.* wurde die Induktion von ADAM8 durch den Tumor-Nekrosefaktor-alpha gezeigt (106), der auch im Prostatakarzinom eine Rolle spielen könnte. Diese Tatsache sowie die signifikant höhere ADAM8-Proteinexpression in PIN im Vergleich zu invasivem Tumorgewebe und normalem Prostatagewebe, die als Hinweis für eine vorübergehende ADAM8-Überexpression in der Karzinogenese des Prostatakarzinom gewertet werden könnte, geben Möglichkeiten für weitere Studien. Letztendlich scheint der prognostische Wert von ADAM8 für das Prostatakarzinom jedoch beschränkt zu sein.

Die CD146-Expression wurde in einer Studie von 169 Patienten mit Prostatakarzinom unter der Verwendung von zwei kommerziell verfügbaren Antikörpern bewertet, um eine mögliche diagnostische oder sogar prognostische Verwendung klären zu können. Die Ergebnisse einer eher schwachen, vereinzelter CD146-Expression im Prostatakarzinom stimmen mit Ergebnissen von Studien von Shih *et al.* (52, 107), die mit dem monoklonalen Antikörper MN-4 in 15 nicht weiter angegebenen Prostatatumoren sowie einer kleinen Anzahl von normalen Prostatagewebe die CD146-Expression untersucht und keine gefunden hatten, überein.



Unsere Studie beinhaltete ein breites Spektrum an Prostatakarzinomen mit einem hohen Anteil an schlecht differenzierten Tumoren. Gemäß den Ergebnissen von Wu *et al.* sollten diese Tumore eine höhere CD146-Expression aufweisen, dabei wurde ein polyklonaler Antikörper verwendet (54). Bei Verwendung des monoklonalen Antikörpers fand sich keine solche Korrelation. Obwohl die Reaktion der Immunhistochemie beider Antikörper untereinander korrelierte, unterschieden sich die Ergebnisse des monoklonalen deutlich von denen des polyklonalen Antikörpers. Die Verwendung des polyklonalen CD146-Antikörpers zeigte eine Assoziation von CD146-Expression mit höherem pT-Status und höherer Gleason-Summe. Dies entspricht auch den Ergebnissen von Wu *et al.* (54, 55). Der ungünstige Einfluss einer höheren CD146-Expression auf die PSA-rückfallfreie Überlebenszeit stimmt mit Ergebnissen einer verkürzten Überlebenszeit im nicht-kleinzelligen Lungenkarzinom (47) sowie im Ovarialkarzinom (51) überein. In beiden Studien wurde der als CD146-spezifische, anerkannte monoklonale Antikörper (clone N1238) verwendet.

Studien von Fürstenberger *et al.* (108) und Kang *et al.* (109) haben gezeigt, dass CD146 mit der Angiogenese assoziiert ist. Dabei führte die Blockierung von CD146 durch CD146 siRNA zu einem signifikanten Rückgang des CD146-mRNA-Niveaus und des CD146-Proteinniveaus, was wiederum in einer signifikant abnehmenden Endothelproliferation, -adhäsion und -migration resultierte (109). Eine andere Studie mit humanen Prostatakarzinom-Zelllinien zeigte, dass die CD146-Expression direkt die metastasierende Fähigkeit dieser Zelllinien erhöhte und dass die Blockierung von CD146 durch Anti-humanen-CD146-Antikörper Motilität und Invasivität der CD146 exprimierenden Zellen *in-vitro* verminderte (110). Die Unterdrückung der Metastasierung des Prostatakarzinoms und die Unterdrückung der CD146-Expression durch Doxazosin in einem TRAMP-Modell wird ebenfalls von der Vorstellung, dass CD146 ein Marker der Tumorprogression ist, gestützt (111). Auch in Zelllinien von Maus-Melanomen wurde gezeigt, dass die CD146-Expression direkt proportional zum Metastasierungspotential ist (112). Für Melanome wurde diese Funktion von CD146 auch in verschiedenen anderen Studien bestätigt (48, 113).

Im Gegensatz zur Funktion der Tumorprogression in der Mehrzahl der analysierten Melanome gibt es eine Studie an Brustkrebsgewebe, in der CD146 als Tumorsuppressor gesehen wird (114). Interessanterweise wurde in einer anderen Brustkrebs-Studie, bei immunhistochemischer Bewertung mit einem polyklonalen

Antikörper an Gewebe-Mikroarray, eine schlechte Prognose für Patienten mit CD146-positivem Brustkrebs gefunden (115).

In unserer Studie konnte kein Verlust von CD146 im Tumorgewebe im Vergleich mit angrenzenden normalen Prostatastrüden nachgewiesen werden. Die Interpretation der Ergebnisse, ob CD146 nun eine onkogene Funktion besitzt, so wie es in anderen Studien angedeutet wird, gestaltete sich jedoch als sehr schwierig. Das Hauptproblem war hierbei die Frage der Antikörperspezifität. Unter Verwendung eines verbreitet anerkannten und mehrfach publizierten Antikörpers konnten wir nachweisen, dass in der Mehrzahl der Fälle das Epithel des Prostatakarzinoms CD146-negativ ist. Aber die Ergebnisse des Western-Blot und des Blockierungsexperimentes zeigten das Problem der Kreuzreaktivität beim polyklonalen Antikörper, die die Gültigkeit des Antikörpers ernsthaft infrage stellt und ebenso die unterschiedlichen Ergebnisse zwischen monoklonaler und polyklonaler Bewertung erklärt. Obwohl CD146 ein Transmembranprotein ist, wurde keine hervortretende membranöse Anfärbung entdeckt. Auch wenn das Epitop des polyklonalen Antikörpers unbekannt ist, und die immunhistochemische Reaktion möglicherweise nicht nur auf CD146 assoziierte Epitope beschränkt ist, so zeigt sich doch eine Assoziation von CD146-Expression mit höherem pT-Status und höherer Gleason-Summe. Weiter wiesen Tumoren mit einer höheren CD146-Expression eine verkürzte Überlebenszeit auf. Somit besteht ein prognostischer Wert für CD146, detektiert mit dem polyklonalen Antikörper, der jedoch aufgrund der fragwürdigen Spezifität des polyklonalen Antikörpers (Abcam ab28360) für die Bewertung von CD146 nicht zu empfehlen ist.

In einem geringen Prozentsatz von Prostatakarzinom-Fällen ist CD146 mit dem spezifischen und mehrfach publizierten monoklonalen Antikörper (clone N1238) nachweisbar, der jedoch weder von diagnostischem noch von prognostischem Nutzen für die immunhistochemische Beurteilung von CD146 im Prostatakarzinom zu sein scheint.

Insgesamt unterstreicht diese Studie die Wichtigkeit und Notwendigkeit einer routinemäßig durchgeführten Beurteilung der Antikörperspezifität, wenn größere klinische Studien durchgeführt werden.

In der Studie über die COX-2-Expression im Prostatakarzinom wurde in einem Tumorkollektiv von 103 Prostatakarzinomfällen die COX-2-Expression in normalem und malignem Prostatagewebe verglichen und die Auswirkung einer COX-2-Überexpression

auf die PSA-Wiederanstiegszeit untersucht. Es wurde gezeigt, dass COX-2 in einem Teil der Prostatakarzinome im Vergleich zu normalen und atrophischen Gewebe überexprimiert wird. Zudem wird ein Zusammenhang zwischen COX-2- und PLK-1-Expression im Prostatakarzinom beschrieben. Soweit bekannt, ist es der erste Bericht, der einen Zusammenhang zwischen COX-2 und PLK-1 in einem bösartigen Tumor beschreibt. In einem Bericht von Shin *et al.* (116) werden die Auswirkungen von COX-2 auf die Zell-Zyklus-Entwicklung beschrieben, die eine therapeutische Basis für die Erhöhung der Strahlenempfindlichkeit maligner Tumoren bei Verwendung von COX-2-Inhibitoren sein könnte. Die Mechanismen dieses Effektes sind jedoch noch nicht vollständig geklärt.

Die Ergebnisse über den Zusammenhang zwischen COX-2 und PLK-1 könnten eine interessante Basis für weitere funktionelle Studien, die den Regulationsmechanismus von COX-2 und PLK-1 untersuchen, sein. Es könnte untersucht werden, ob COX-2 und PLK-1 ursächlich miteinander verbunden sind, oder ob es einen gemeinsamen vorgeschalteten Verlauf, der die Expression beider Proteine beeinflusst, gibt. PLK-1 gilt als eines der Hauptzielstrukturen im Gebiet der experimentellen molekularen Krebstherapie. Wenn COX-2 und PLK-1 in malignen Tumoren gekoppelt sind, könnte über eine Kombinationstherapie mit COX-2- und PLK-1-Inhibitoren nachgedacht werden. Der starke Anstieg von COX-2 in PIN deutet auf eine mögliche Funktion von COX-2 in der frühen Entwicklung des Prostatakarzinoms hin. Dies würde mit einem Modell von Kirschenbaum *et al.* (117) übereinstimmen, welches postuliert, dass eine Entzündung die COX-2-Expression induziert und dann zur Entwicklung einer PIN und möglicherweise eines Prostatakarzinoms führen kann. Die Verbindung zwischen einer Entzündung im Prostatagewebe und einer Hochregulierung von COX-2 wurde auch in verschiedenen anderen Publikationen gezeigt (118, 119). In einer humanen PIN-Zelllinie wurde eine autokrine Hochregulation von Prostaglandinen durch eine IL-6-Schleife und eine zunehmende Hemmung dieser Zellen durch einen selektiven COX-2-Inhibitor gezeigt (120). In einem TRAMP-Modell (transgenetic mouse model of prostate carcinoma) konnte durch die Verwendung mit dem selektiven COX-2-Inhibitor Celecoxib eine signifikante Reduktion der PIN-Läsionen beobachtet werden (121). Eine Rolle von COX-2 in der Entwicklung von Prostatakrebs entspricht auch epidemiologischen Studien, die ein reduziertes Risiko für Prostatakarzinom im Zusammenhang mit einer langfristigen Einnahme von NSAID (non-steroidal anti-inflammatory drugs) aufzeigen (122, 123).

Trotzdem sind die Berichte über die Expression von COX-2 im Prostatakarzinom kontrovers. Es gibt Studien, die wie unsere Studie von einer COX-2-Expression im Prostatakarzinom berichten (76 – 78) und es gibt Studien, die von einer fehlenden (Zha *et al.*; 79) oder nur geringen COX-2-Expression im Prostatakarzinom berichten (124). Madaan *et al.* (76) haben eine COX-2-Expression in 95% von 82 Prostatakarzinomen gezeigt, Kirschenbaum *et al.* (77) haben eine COX-2-Expression in 87 % von 31 Prostatakarzinomen nachgewiesen, und Yoshimura *et al.* (78) fanden eine COX-2-Expression in 28 Prostatakarzinomfällen.

In einigen Veröffentlichungen wird darüber hinaus in atrophischen Prostataarealen, die mit Entzündung assoziiert waren, eine COX-2-Expression beschrieben (79, 118, 119). Wir haben die Entzündung im Prostatagewebe nicht systematisch bewertet, dennoch war die COX-2-Expression vorwiegend in der epithelialen Komponente zu beobachten. Die unterschiedlichen Ergebnisse der verschiedenen immunhistochemischen Studien von COX-2 könnten mit den unterschiedlichen Bedingungen der Gewebefixierung, der Antigen-Abfrage und anderen Färbungsbedingungen zusammenhängen. Außerdem spiegeln die verschiedenen immunhistochemischen Färbungsmuster wahrscheinlich die unterschiedliche Affinität jedes einzelnen Antikörpers zu den verschiedenen glykosylierten Formen von COX-2 wieder. Die in dieser Studie verwendeten Antikörper, der monoklonale Antikörper von Caymen sowie der polyklonale Antikörper PG27, sind beide weit verbreitet und zeigten ein vergleichbares Färbungsmuster.

Wie bereits in anderen Studien (77, 79) zeigte sich eine außergewöhnlich starke COX-2-Expression in den Samenausführungsgängen, die gut zu den hohen Prostaglandin-niveaus im Samenblasensekret passt.

Im Brustkrebs (125, 126), im Ovarialkarzinom (127) und in anderen Krebstypen wurde bereits nachgewiesen, dass COX-2 ein prognostischer Faktor ist.

Leider konnte mit dieser Studie keine prognostische Bedeutung einer COX-2-Überexpression im Prostatakarzinom gezeigt werden. Es war auch keine Korrelation zwischen der COX-2-Immunreaktion und dem Gleason-Grading zu beobachten. Dies kann entweder durch die vergleichbar hohe Anzahl an schlecht differenzierten (60%) Karzinomen oder durch die vergleichbar geringe Anzahl an gut differenzierten Tumoren (9%) bedingt sein.

Dennoch zeigen epidemiologischen Studien (128) und *in-vitro* Zellkultur-Studien, dass die selektive Hemmung von COX-2 durch COX-2-Inhibitoren als eine der am meisten Erfolg versprechenden, potentiellen, neuen Therapiemöglichkeiten angesehen (73, 74)

wird. In einer Pilotstudie über den Einfluss von Celecoxib auf das Prostatakarzinom wird sogar von einem Rückgang oder einer Stabilisierung des Serum-PSA-Wertes bei 8 von 12 Patienten berichtet, die im Anschluss an die Bestrahlungstherapie oder die radikale Prostatektomie für drei Monate mit Celecoxib behandelt wurden (130).

Die Freude über diese neue potentielle Therapiemöglichkeit im Rahmen der Chemoprävention bei Patientengruppen mit geringem bis mäßigem Krebsrisiko wurde jedoch durch signifikante kardiovaskuläre Nebenwirkungen in klinischen Studien (131, 132) getrübt.

Vergleicht man die vier Kandidaten untereinander, so fällt zuerst auf, dass die Größe der Tumorkollektive schwankt. Dies liegt vor allem in dem kontinuierlichen Aufbau dieser Tumorkohorte in den Jahren 2001 – 2007 begründet. Trotz partieller Überschneidung der Patientenkollektive zeigen sich dennoch Unterschiede im durchschnittlichen Patientenalter sowie im präoperativen PSA-Wert. Das verfolgte Ziel der vier Studiengruppen war gleich: immunhistochemische Untersuchung des jeweiligen Markers hinsichtlich seiner prognostischen Aussagekraft beim Prostatakarzinom. Bei CD146 und COX-2 wurden jeweils ein monoklonaler und ein polyklonaler Antikörper verwendet. Bei RECK und ADAM8 erfolgte zusätzlich zur Immunhistochemie noch die Q-PCR.

Zusammenfassend lässt sich sagen, dass von den vier untersuchten Kandidaten allein RECK eine Eignung als Prognosemarker im Prostatakarzinom aufweist. RECK bietet sich insbesondere bei Fällen mit Gleason-Summe  $\geq 7$  und höherem pT-Status an. Bei CD146, COX-2 und ADAM8 konnte kein eindeutig prognostischer Wert für das Prostatakarzinom aufgezeigt werden.

## 5 Zusammenfassung

Da die therapeutischen Optionen insbesondere im Stadium der Metastasierung beim Prostatakarzinom begrenzt sind, sind neue Strategien der Prävention sowie der adjuvanten Behandlung notwendig. Zusätzliche Parameter wie biologische Tumormarker, mit denen eine Abschätzung des individuellen Risikos der Tumorzurückkehr möglich sein kann, sind nötig, um eine für jeden Patienten individuelle Therapie planen und somit den Krankheitsverlauf und das klinische Ergebnis des Patienten verbessern zu können.

Ziel dieser Arbeit war es, weitere, möglichst bislang nur vereinzelt oder gar nicht im Prostatakarzinom getestete, teils auch kontrovers diskutierte Prognosemarker des Prostatakarzinoms zu identifizieren und miteinander hinsichtlich ihrer klinischen Relevanz zu vergleichen. Untersucht wurden die Kandidaten RECK (reversion-inducing cysteine-rich protein with kazal motifs), CD146 (MCAM bzw. Mel-CAM), ADAM8 (CD156) und COX-2 (Cyclooxygenase-2). In großen, klinisch charakteristischen, in der Patientenanzahl etwas differenten, jedoch sich größtenteils überlappenden Tumorkollektiven von 103 bis maximal 247 Patienten wurde immunhistochemisch untersucht, ob die jeweilige Proteinexpression im Prostatakarzinom mit klinisch-pathologischen Parametern korreliert und als Prognosemarker des Prostatakarzinoms infrage kommt. Zusätzlich zur Immunhistochemie wurde bei RECK und ADAM8 die Q-PCR und bei CD146 der Western-Blot durchgeführt. Im Fall von CD146 und COX-2 wurde die Immunfärbung sowohl mit einem monoklonalen als auch mit einem polyklonalen Antikörper durchgeführt und bewertet. In der Studie über COX-2 wurde des Weiteren die Assoziation von COX-2 und PLK-1 untersucht.

Bei Patienten mit einer verminderten RECK-Expression zeigte sich eine Tendenz zu einem höheren Risiko eines PSA-Wiederaanstiegs ( $p = 0,068$ ). Die Beziehung zwischen RECK-Expression und PSA-Wiederaanstieg stellte sich besonders ausgeprägt bei Patienten mit höherem Tumorgrad (Gleason-Summe  $\geq 7$ ) dar. Multivariate Analysen mit dem Cox-proportional-Hazard-Regressions-Modell identifizierten RECK als unabhängigen prognostischen Faktor für Prostatakarzinome mit einer Gleason-Summe  $\geq 7$ .

ADAM8-positive Tumoren wiesen einen geringen Trend zu verkürzten PSA-rückfallfreien Überlebenszeiten auf, jedoch ohne Signifikanz zu erreichen ( $p = 0,218$ ).

Eine hohe signifikante Korrelation zeigte sich von ADAM8-Expression mit positivem Lymphknotenstatus.

Bei der Detektion von CD146 mit dem polyklonalen Antikörper zeigte sich eine Assoziation von CD146-Expression mit höheren pT-Status und höherer Gleason-Summe. Weiter wiesen Tumoren mit einer höheren CD146-Expression eine verkürzte Überlebenszeit auf. Der monoklonale Antikörper demonstrierte eine schwächere Anfärbung, die signifikant mit der des polyklonalen Antikörpers korrelierte, jedoch keinen prognostischen Wert erreichte.

Bei der Untersuchung von COX-2 wurde eine Positivität von COX-2 in 72,1% der PIN und in 44,7% der Prostatakarzinome sowie eine Überexpression von COX-2 im Prostatakarzinom und PIN im Vergleich zu normalem Prostatagewebe ( $p < 0,0005$ ) beobachtet. Zudem zeigt sich eine starke Korrelation zwischen COX-2 und PLK-1 in Tumorgewebe der Prostata ( $p < 0,0005$ ). Leider war in der statistischen Analyse keine signifikante Korrelation zwischen COX-2-Expression und den klinisch-pathologischen Parametern zu beobachten. Auch in der univariaten Kaplan-Meier-Analyse zeigt sich keine prognostische Bedeutung von COX-2-Expression.

Von den vier untersuchten Kandidaten weist allein RECK eine Eignung als Prognosemarker im Prostatakarzinom auf. RECK bietet sich insbesondere bei Fällen mit Gleason-Summe  $\geq 7$  und höherem pT-Status an. Bei CD146, COX-2 und ADAM8 konnte kein eindeutig prognostischer Wert für das Prostatakarzinom aufgezeigt werden.

## 6 Literaturverzeichnis

- 1 Jemal A, Siegel R, Ward, E. Cancer Statistics. CA Cancer J Clin 2008;58:1-96
- 2 Steineck G, Helgesen F, Adolfsson J et al. Quality of life after radical prostatectomy or watchful waiting. N Engl J Med 2002;347:790-6
- 3 Paris P, Albertson D, Alers J et al. High-Resolution analysis of paraffin-embedded and formalin-fixed prostate tumors using comparative genomic hybridization to genomic microarrays. Am J Pathol 2003;162:763-70
- 4 Becker N, Holzmeier S. Krebsatlas der Bundesrepublik Deutschland 1981-1990, Fortbeschreibung im Internet, [www.krebsatlas.de](http://www.krebsatlas.de), Berlin Heidelberg
- 5 Eble JN, Sauter G, Epstein JI, Sesterhenn IA. Pathology and Genetics of Tumours of the Urinary System and Male Genital Organs. IARC Press, Lyon 2004: 159-98
- 6 Haag P, Hanhart N, Müller M. Gynäkologie und Urologie 2003/2004. Medizinische Verlags- und Informationsdienste, Breisach 2003
- 7 Hautmann R, Huland H. Urologie. Springer Medizin Verlag, Heidelberg 2006
- 8 Lippert H. Lehrbuch Anatomie, Urban und Fischer Verlag, München-Jena 2000
- 9 Sakr WA, Partin AW. Histological markers of risk and the role of high-grade prostatic intraepithelial neoplasia. Urology 2001; 57:115-20
- 10 Böcker W, Denk H, Heitz PhU, Moch H. Pathologie, Urban und Fischer Verlag München-Jena 2008
- 11 Gleason DF. Histologic grading of prostate cancer: a perspective. Hum Pathol 1992;23:273-9
- 12 Epstein JI, Allsbrook WC, Amin MB, Egevad LL, ISUP Grading Committee. The 2005 international society of urological pathology (ISUP) consensus conference on gleason grading of prostatic carcinoma. Am J Surg Pathol 2005;29:1228-42
- 13 Lau WK, Blute ML, Bostwick DG, Weaver AL, Sebo TJ, Zincke H. Prognostic factors for survival of patients with pathological gleason score 7 prostate cancer: differences in outcome between primary gleason grades 3 and 4. J of Urol 2001;166:1692-7



- 14 Bonkhoff H. Gleason-Grading. Diagnostische Kriterien und klinische Bedeutung. *Pathologie* 2005;26:422-32
- 15 Wittekind C, Klimpfinger M, Sobin LH. TNM-Atlas, Springer Medizin Verlag, Heidelberg 2005:284-91
- 16 Batzler WU, Giersiepen K, Katalnic A et al. Krebs in Deutschland 2003-2004. Häufigkeiten und Trends. Robert Koch-Institut und die Gesellschaft der epidemiologischen Krebsregister in Deutschland e.V. Berlin 2008: 70-73
- 17 Pienta KJ, Esper PS. Risk factors for prostate cancer. *Annals of internal Medicine* 1993;118:793-803
- 18 Jemal A, Siegel R, Ward EM, Thun MJ. American Cancer Society. *Cancer Facts and Figures 2008*. Atlanta: American Society: 2008: 68
- 19 Vergho DC, Heine K, Wolff JM. Stellenwert des prostataspezifischen Antigens (PSA) in der Primär- und Rezidivdiagnostik des Prostatakarzinoms. *Pathologie* 2005; 26:473-8
- 20 Börgemann C, Rübber H. Früherkennung des Prostatakarzinoms. *dt. Ärzteblatt* 2009: 40a-h
- 21 Price CP, Allard J, Davies et al.: Pre- and post-analytical factors that may influence use of serum prostate specific antigen and its isoforms in a screening programme for prostate cancer. *Ann clin biochem* 2001;38(pt 3):188-216
- 22 Wang MC, Valenzuela LA, Murphy GP, Chu TM. Purification of a human prostate specific antigen. *Investig Urol* 1979;17:159-63
- 23 Christensson A, Laurell CB, Lilja H. Enzymatic activity of prostate-specific antigen and its reaction with extracellular serine protease inhibitors. *Eur J biochem* 1990;194:755-63
- 24 Hammerer P, Lein M. Stellenwert der PSA-Bestimmung zur Früherkennung des Prostatakarzinoms. *dt. Ärzteblatt Juni* 2004;26:1892-4
- 25 Okihara K, Cheli CD, Partin AW et al. Comparative analysis of complexed prostate specific antigen, free prostate specific antigen and their ratio in detecting prostate cancer. *J Urol* 2002;167:2017-23
- 26 Vashi AR, Wojno KJ, Henricks W et al. Determination of the "reflex range" and appropriate cutpoints for percent free prostate-specific antigen in 413 men referred for prostatic evaluation using the AxSYM system. *Urology* 1997;49:19-27
- 27 Arai T, Fujita K, Irimura T. Expression of sialylated MUC1 in prostate cancer: relationship to clinical stage and prognosis. *Int J Urol* 2005;12:654-61

- 28 Bostwick DG, Grignon DJ, Hammond ME et al. Prognostic factors in prostate cancer. College of American Pathologists Consensus Statement 1999. Arch Pathol Lab Med 2000; 124:995-1000
- 29 Makarov DV, Trock BJ, Humphreys EB et al. Updated Nomogram to predict pathologic stage of prostate cancer given prostate-specific antigen level, clinical stage, and biopsy gleason score (Partin Tables) based on cases from 2000 to 2005. Urology 2007;69(6):1095-101
- 30 Faith DA, Isaacs WB, Morgan JD et al. Trefoil factor 3 overexpression in prostatic carcinoma. Prognostic importance using tissue microarrays. Prostate 2004;61:215-27
- 31 Foster CS, Falconer A, Dodson AR et al. Transcription factor E2F3 overexpressed in prostate cancer independently predicts clinical outcome. Oncogene 2004;23:5871-79
- 32 Varambally S, Dhanasekaran SM, Zhou M et al. The polycomb group protein EZH2 is involved in progression of prostate cancer. Nature 2002;419:624-9
- 33 Kristiansen G, Pilarsky C, Wissmann C et al. Expression profiling of microdissected matched prostate cancer samples reveals CD166 / MEMD and CD24 as new prognostic markers for patient survival. J Pathol 2005;205:359-76
- 34 Kristiansen G, Pilarsky C, Pervan J et al. CD24 expression is a significant predictor of PSA relapse and poor prognosis in low grade or organ confined prostate cancer. Prostate 2004;58:183-92
- 35 Takahashi C, Sheng Z, Horan TP et al. Regulation of matrix metalloproteinase-9 and inhibition of tumor invasion by the membrane-anchored glycoprotein RECK. Proc Natl Acad Sci USA 1998;95:13221-26
- 36 Sasahara RM, Takahashi C, Noda M. Involvement of the Sp1 site in ras-mediated downregulation of the RECK metastasis suppressor gene. Biochem Biophys Res Commun 1999;264:668-75
- 37 Oh J, Takahashi R, Kondo S et al. The membrane-anchored MMP inhibitor RECK is a key regulator of extracellular matrix integrity and angiogenesis. Cell 2001;107:789-800
- 38 Rhee JS, Coussens LM. RECKing MMP function: implications for cancer development. Trends Cell Biol 2002;12:209-11
- 39 Furumoto K, Arii S, Mori A et al. RECK gene expression in hepatocellular carcinoma: correlation with invasion-related clinicopathological factors and its clinical

significance. Reverse-inducing-cysteine-rich protein with Kazal motifs. *Hepatology* 2001;33:189-95

40 Masui T, Doi R, Koshiha T et al. RECK expression in pancreatic cancer: its correlation with lower invasiveness and better prognosis. *Clin Cancer Res* 2003;9:1779-84

41 Takenaka K, Ishikawa S, Kawano Y et al. Expression of a novel matrix metalloproteinase regulator, RECK, and its clinical significance in resected non-small cell lung cancer. *Eur J Cancer* 2004;40:1617-23

42 Takeuchi T, Hisanaga M, Nagao M et al. The membrane-anchored matrix metalloproteinase (MMP) regulator RECK in combination with MMP-9 serves as an informative prognostic indicator for colorectal cancer. *Clin Cancer Res* 2004;10:5572-9

43 Takenaka K, Ishikawa S, Yanagihara K et al. Prognostic significance of reversion-inducing cysteine-rich protein with Kazal motifs expression in resected pathologic stage IIa N2 non-small-cell lung cancer. *Ann Surg Oncol* 2005;12:817-24

44 Jung K, Lein M, Ulbrich N et al. Quantification of matrix metalloproteinases and tissue inhibitors of metalloproteinase in prostatic tissue: analytical aspects. *Prostate* 1998;34:130-6

45 Lichtinghagen R, Musholt PB, Lein M et al. Different mRNA and protein expression of matrix metalloproteinase 2 and 9 and tissue inhibitor of metalloproteinase 1 in benign and malignant prostate tissue. *Eur Urol* 2002;42:398-406

46 Riddick AC, Shukla CJ, Pennington CJ et al. Identification of degradome components associated with prostate cancer progression by expression analysis of human prostatic tissues. *Br J Cancer* 2005;92:2171-80

47 Kristiansen G, Yu Y, Schluns K et al. Expression of the cell adhesion molecule CD146/MCAM in non-small cell lung cancer. *Anal Cell Pathol* 2003;25:77-81

48 Johnson JP. Cell adhesion molecules in the development and progression of malignant melanoma. *Cancer and Metastasis Reviews* 1999;18:345-57

49 Pires FR, Shih I, Cruz Perez DE et al. Mel-CAM (CD146) expression in parotid mucoepidermoid carcinoma. *Oral Oncol* 2003;39:277-81

50 Shih IM, Wang TL, Westra WH. Diagnostic and biological implications of mel-CAM expression in mesenchymal neoplasms. *Clin Cancer Res* 1996;2:569-75

51 Aldovini D, Demichelis F, Doglioni C et al. M-CAM expression as marker of poor prognosis in epithelial ovarian cancer. *Int J Cancer* 2006;119:1920-6

- 52 Shih IM. The role of CD146 (Mel-CAM) in biology and pathology. *J Pathol* 1999;189:4-11
- 53 Koukoulis GK, Patriarca C, Gould VE. Adhesion molecule and tumor metastasis. *Hum Pathol* 1998;29:889-92
- 54 Wu GJ, Wu MW, Wand SW et al. Isolation and characterisation of the major form of human MUC18 cDNA gene and correlation of MUC18 over-expression in prostate cancer cell lines and tissues with malignant progression. *Gene* 2001;279:17-31
- 55 Wu GJ, Fu P, Chiang CF et al. Increased expression of MUC18 correlates with the metastatic progression of mouse prostate adenocarcinoma in the TRAMP model. *J Urol* 2005;173:1778-83
- 56 Karan D, Lin FC, Bryan M et al. Expression of ADAMs (a disintegrin and metalloproteinases) and TIMP-3 (tissue inhibitor of metalloproteinase-3) in human prostatic adenocarcinomas. *In J Oncol* 2003;23:1365-71
- 57 McCulloch DR, Akl P, Samaratinga H, Herington AC, Odorica DM. Expression of the disintegrin metalloprotease, ADAM-10, in prostate cancer and its regulation by dihydrotestosterone, insulin-like-growth factor I, and epidermal growth factor in the prostate cancer cell model LNCaP. *Clin Cancer Res* 2004;10:314-23
- 58 McCulloch DR, Harvey M, Herington AC. The expression of the ADAMs protease in prostate cancer cell lines and their regulation by dihydrotestosterone. *Mol Cell Endocrinol* 200;167:11-21
- 59 Blanchot-Jossic F, Jarray A, Masson D et al. Up-regulated expression of ADAM17 in human colon carcinoma: co-expression with EGFR in neoplastic and endothelial cells. *J Pathol* 2005;207:156-63
- 60 Carl-McGrath S, Lendeckel U, Ebert M, Roessner A, Rocken C. The disintegrin-metalloproteinases ADAM9, ADAM12, and ADAM15 are upregulated in gastric cancer. *Int J Oncol* 2005;26:17-24
- 61 Held-Feindt J, Paredes EB, Blomer U et al. Matrix-degrading proteases ADAMTS4 and ADAMTS5 (disintegrins and metalloproteinases with thrombospondin motifs 4 and 5) are expressed in human glioblastomas. *Int J Cancer* 2006;118:55-61
- 62 Lendeckel U, Kohl J, Arndt M, Carl-McGrath S, Donat H, Rocken C. Increased expression of ADAM family members in human breast cancer and breast cancer cell lines. *J Cancer Res Clin Oncol* 2005;131:41-48
- 63 Ishikawa N, Daigo Y, Yasui W et al. ADAM8 as a novel serological and histochemical Marker for lung cancer. *Clin Canc Res* 2004;10:8363-70

- 64 Roemer A, Schwettmann L, Jung M et al. The membrane proteases adams and hepsin are differentially expressed in renal cell carcinoma. Are they potential tumor markers? *J Urol* 2004;172:2162-66
- 65 Yoshida S, Setoguchi M, Higuchi Y, Akizuki A, Yamamoto S. Molecular cloning of cDNA encoding MS2 antigen, a novel cell surface antigen strongly expressed in murine monocytic lineage. *Int Immunol* 1990;2:585-91
- 66 Yoshiyama K, Higuchi Y, Kataoka M, Matsuura K, Yamamoto S. CD156 (human ADAM8): expression, primary amino acid sequence, and gene location. *Genomics* 1997;41:56-62
- 67 Nath D, Slocombe PM, Webster A, Stephens PE, Docherty AJ, Murphy G. Meltrin gamma (ADAM-9) mediates cellular adhesion through alpha(6)beta(1)integrin, leading to a marked induction of fibroblast cell motility. *Mol Cell Endocrinol* 2000;113(Pt12):2319-28
- 68 Yamamoto S, Higuchi Y, Yoshiyama K et al. ADAM family proteins in the immune system. *Immunol Today* 1999;20:278-84
- 69 O'Banion MK, Winn VD, Young DA. cDNA cloning and functional activity of a glucocorticoid-regulated inflammatory cyclooxygenase. *PNAS* 1992;89:4888-92
- 70 Wolff H, Saukkonen K, Anttila S, Karjalainen A, Vainio H, Ristimaki A. Expression of cyclooxygenase-2 in human lung carcinoma. *Cancer Res* 1998;58:4997-5001
- 71 Hwang D, Scollard D, Byrne J, Levine E. Expression of cyclooxygenase-1 and cyclooxygenase-2 in human breast cancer. *J Natl Cancer Inst* 1998;90:455-60
- 72 Shirahama T. Cyclooxygenase-2 expression is up-regulated in transitional cell carcinoma and its preneoplastic lesions in the human urinary bladder. *Clin Cancer Res* 2000;6:2424-30
- 73 Tsujii M, Kawano S, DuBois RN. Cyclooxygenase-2-expression in human colon cancer cells increases metastatic potential. *Proc Natl Acad Sci USA* 1997;94:3336-40
- 74 Thun MJ, Henley SJ, Patrono C. Nonsteroidal anti-inflammatory drugs as anticancer agents: Mechanistic, pharmacologic, and clinical issues. *J Natl Cancer Inst* 2002;94:252-66
- 75 Taketo MM. Cyclooxygenase inhibitors in tumorigenesis (Part II). *J Natl Cancer inst* 1998;90:1609-20

- 76 Madaan S, Abel PD, Chaudhary KS et al. Cytoplasmic induction and over-expression of cyclooxygenase-2 in human prostate cancer: Implications for prevention and treatment. *BJU Int* 2000;86(6):736-41
- 77 Kirschenbaum A, Klausner AP, Lee R et al. Expression of cyclooxygenase-1 and cyclooxygenase-2 in the human prostate. *Urology* 2000;56:671-6
- 78 Yoshimura R, Sano H, Masuda C et al. Expression of cyclooxygenase-2 in prostate carcinoma. *Cancer* 2000;89:589-96
- 79 Zha S, Gage WR, Sauvageot J et al. Cyclooxygenase-2 its up-regulated in proliferative inflammatory atrophy of the prostate, but not in prostate carcinoma. *Cancer Res* 2001;61(24):8617-23
- 80 Rabien A, Burkhardt M, Jung M et al. Decreased RECK expression indicating proteolytic imbalance in prostate cancer is associated with higher tumor aggressiveness and risk of prostate-specific antigen relapse after radical prostatectomy. *European Urology* 2007;51:1259-66
- 81 Fritzsche FR, Jung M, Xu C, Rabien A et al. ADAM8 expression in prostate cancer is associated with parameters of unfavorable prognosis. *Virchows Arch* 2006;449:628-36
- 82 Fritzsche FR, Wassermann K, Rabien A et al. CD146 protein in prostate cancer: revisited with two different antibodies. *Pathology* 2008;40(5):457-64
- 83 Denkert C, Thoma A, Niesporek S et al. Overexpression of cyclooxygenase-2 in human prostate cancer and prostatic intraepithelial neoplasia-association with increased expression of polo-like kinase-1. *The Prostate* 2007;67:361-9
- 84 Remmele W, Stegner HE. Vorschlag zur einheitlichen Definition eines Immunreaktiven Score (IRS) für den immunhistochemischen Östrogenrezeptor-Nachweis (ER-ICA) im Mammakarzinomgewebe. *Pathologe* 1987;3:138-40
- 85 Scharl M, Gessler M, Von Eckardstein A. *Biochemie und Molekularbiologie des Menschen*. Urban & Fischer Verlag, Elsevier GmbH, München 2009
- 86 Ohl F, Jung M, Xu C et al. Gene expression studies in prostate cancer tissues: which reference gene should be selected for normalization? *J Mol Med* 2005;83:1014-24
- 87 Müller-Esterl W, Brandt U, Anderka O et al. *Biochemie. Eine Einführung für Mediziner und Naturwissenschaftler*. Spektrum akademischer Verlag Heidelberg 2009

- 88 Zigrino P, Mauch C, Fox JW et al. Adam-9 expression and regulation in human skin melanoma and melanoma cell lines. *Int J Cancer* 2005;116:853-9
- 89 Laemmli UK. Cleavage of structural proteins during the assembly of the head of bacteriophage T4. *Nature* 1970;227:680-5
- 90 Towbin H, Staehelin T, Gordon J. Electrophoretic transfer of proteins from polyacrylamid gels to nitrocellulose sheets: procedure and some applications. *Proc Natl Acad Sci USA* 1979;76:4350-4
- 91 Naito S. Evaluation and management of prostate-specific antigen recurrence after radical prostatectomy for localized prostate cancer. *Jpn J Clin Oncol* 2005;35:365-74
- 92 Weichert W, Schmidt M, Gekeler Volker et al. Polo-like kinase 1 is overexpressed in prostate cancer and linked to higher tumor grades. *The Prostate* 2004;60:240-5
- 93 Reagan-Shaw S, Ahmad N. Polo-like kinase (Plk) 1 as a target for prostate cancer management. *IUBMB Life* 2005;57:677-82
- 94 Klein EA. Chemoprevention of prostate cancer. *Crit Rev Oncol Hematol* 2005;54:1-10
- 95 van der Jagt MF, Sweep FC, Waas ET et al. Correlation of reversion-inducing cysteine-rich protein with kazal motifs (RECK) and extracellular matrix metalloproteinase inducer (EMMPRIN), with MMP-2, MMP-9, and survival in colorectal cancer. *Cancer Lett* 2006;237:289-97
- 96 Span PN, Sweep CG, Manders P, Beex LV, Leppert D, Lindberg RL. Matrix metalloproteinase inhibitor reversion-inducing cyteine-rich protein with Kazal motifs: a prognostic marker for good clinical outcome in human breast cancer. *Cancer* 2003;97:2710-5
- 97 Masui T, Doi R, Koshiba T et al. RECK expression in pancreatic cancer: its correlation with lower invasiveness and better prognosis. *Clin Cancer Res* 2003;9:2710-5
- 98 Song SY, Son HJ, Nam E, Rhee JC, Park C. Expression of reversion-inducing-cysteine-rich protein with Kazal motifs (RECK) as a prognostic indicator in gastric cancer. *Eur J Cancer* 2006;42:101-8
- 99 Liu LT, Chang HC, Chiang LC, Hung WC. Induction of RECK by nonsteroidal anti-inflammatory drugs in lung cancer cells. *Oncogene* 2002;21:8347-50

- 100 Liu LT, Chang HC, Chiang LC, Hung WC. Histone deacetylase inhibitor up-regulates RECK to inhibit MMP-2 activation and cancer cell invasion. *Cancer Res* 2003;63:3069-72
- 101 Algaba F, Arce Y, Oliver A, Barandica C, Santaularia JM, Montanes R. Prognostic parameters other than Gleason score for the daily evaluation of prostate cancer in needle biopsy. *Eur Urol* 2005;48:566-71
- 102 Higuchi Y, Ysui A, Matsuura K, Yamamoto S. CD156 transgenic mice. Different responses between inflammatory types. *Pathobiology* 2002;70:47-54
- 103 King NE, Zimmermann N, Pope SM et al. Expression and regulation of a disintegrin and metalloproteinase (ADAM) 8 in experimental asthma. *Am J Respir Cell Mol Biol* 2004;31:257-65
- 104 Wildeboer D, Naus S, Amy Sang QX, Bartsch JW, Pagenstecher A. Metalloproteinase disintegrins ADAM8 and ADAM19 are highly regulated in human primary brain tumors and their expression levels and activities are associated with invasiveness. *J Neuropathol Exp Neurol* 2006;65:516-27
- 105 Naus S, Richter M, Wildeboer D, Moss M, Schachner M, Bartsch JW. Ectodomain shedding of the neural recognition molecule CHL1 by the metalloprotease-disintegrin ADAM8 promotes neurite outgrowth and suppresses neuronal cell death. *J Biol Chem* 2004;279:16083-90
- 106 Schlomann U, Rathke-Hartlieb S, Yamamoto S, Jockusch H, Bartsch JW. Tumor necrosis factor alpha induces a metalloprotease-disintegrin, ADAM8 (CD 156): implications for neuron-glia interactions during neurodegeneration. *J Neurosci* 2000;20:7964-71
- 107 Shih IM, Nesbit M, Herlyn M et al. A new Mel-Cam (CD146)-specific monoclonal antibody, MN-4, on paraffin-embedded tissue. *Mod Pathol* 1998;11:1098-106
- 108 Fürstenberger G, von Moos R, Senn HJ et al. Real-time PCR of CD146 mRNA in peripheral blood enables the relative quantification of circulating endothelial cells and is an indicator of angiogenesis. *Br J Cancer* 2005;93:793-8
- 109 Kang Y, Wang F, Feng J et al. Knockdown of CD146 reduces the migration and proliferation of human endothelial cells. *Cell Res* 2006;16:313-8
- 110 Wu GJ, Peng Q, Fu P et al. Ectopial expression of human MUC18 increases metastasis of human prostate cancer cells. *Gene* 2004;327:201-13



- 111 Chiang CF, Son EL, Wu GJ. Oral treatment of the TRAMP mice with doxazosin suppress prostate tumor growth and metastasis. *Prostate* 2005;64:408-18
- 112 Yang H, Wang S, Liu Z et al. Isolation and characterization of mouse MUC18 cDNA gene, and correlation of MUC18 expression in mouse melanoma cell lines with metastatic ability. *Gene* 2001;265:133-45
- 113 Pardo M, Garcia A, Thomas B et al. The characterization of the invasion phenotype of uveal melanoma tumour cells shows the presence of MUC18 and HMG-1 metastasis markers and leads to the identification of DJ-1 as a potential serum biomarker. *Int J Cancer* 2006;119:1014-22
- 114 Shih LM, Hsu MY, Palazzo JP et al. The cell-cell adhesion receptor Mel-CAM acts as a tumor suppressor in breast carcinoma. *Am J Pathol* 1997;151:745-51
- 115 Garcia S, Dales JP, Charafe-Jauffret E et al. Poor prognosis in breast carcinomas correlates with increased expression of targetable CD146 and c-Met and with proteomic basal-like phenotype. *Hum Pathol* 2007;38:830-41
- 116 Shin YK, Park JS, Kim HS et al. Radiosensitivity enhancement by celecoxib, a cyclooxygenase (COX)-2 selective inhibitor, via COX-2-dependent cell cycle regulation on human cancer cells expressing differential COX-2 levels. *Cancer Res* 2005;65(20):9501-9
- 117 Kirschenbaum A, Liu X, Yao S, Levine AC. The role of cyclooxygenase-2 in prostate cancer. *Urology* 2001;58:127-31
- 118 Wang W, Bergh A, Damber JE. Cyclooxygenase-2 expression correlates with local chronic inflammation and tumor neovascularization in human prostate cancer. *Clin Cancer Res* 2005;11:3250-56
- 119 Wang W, Bergh A, Damber JE. Chronic inflammation in benign prostate hyperplasia is associated with focal upregulation of cyclooxygenase-2, Bcl-2, and cell proliferation in the glandular epithelium. *Prostate* 2004;61:60-7
- 120 Liu XH, Kirschenbaum A, Lu M et al. Prostaglandin E(2) stimulates prostatic intraepithelial neoplasia cell growth through activation of the interleukine-6 / GP130 / STAT-3 signaling pathway. *Biochem Biophys Res Commun* 2002;29:249-55
- 121 Narayanan BA, Narayanan NK, Pittman B, Reddy BS. Regression of mouse prostatic intraepithelial neoplasia by nonsteroidal anti-inflammatory drugs in the transgenic adenocarcinoma mouse-prostate model. *Clin Cancer Res* 2004;10:7727-37

- 122 Jacobs EJ, Rodriguez C, Mondul AM et al. A large cohort study of aspirin and other nonsteroidal anti-inflammatory drugs and prostate cancer incidence. *J Natl Cancer Inst* 2005;97:975-80
- 123 Habel LA, Zhao W, Stanford JL. Daily aspirin use and prostate cancer risk in a large, multiracial cohort in the US. *Cancer Causes Control* 2002;13(5):427-34
- 124 Shappell SB, Manning S, Boeglin WE et al. Alterations in lipoxygenase and cyclooxygenase-2 catalytic activity and mRNA expression in prostate carcinoma. *Neoplasia* 2001;4:287-303
- 125 Denkert C, Weichert W, Winzer KJ et al. Expression of the ELAV-like protein HuR is associated with higher tumor grade and increased cyclooxygenase-2 expression in human breast carcinoma. *Clin Cancer Res* 2004;10:5580-6
- 126 Heinonen M, Bono P, Narko K et al. Cytoplasmic HuR Expression is a prognostic factor in invasive ductal breast carcinoma. *Cancer Res* 2005;65:2157-61
- 127 Denkert C, Kobel M, Pest S et al. Expression of cyclooxygenase 2 is an independent prognostic factor in human ovarian carcinoma. *Am J Pathol* 2002;160:893-903
- 128 Thun MJ, Namboodiri MM, Calle EE, Flanders WD, Heath CW Jr. Aspirin use and risk of fatal cancer. *Cancer Res* 1993;53:1322-27
- 129 Thun MJ, Namboodiri MM, Heath CE. Aspirin use and reduced risk of fatal colon cancer. *N Engl J Med* 1991;325:1593-96
- 130 Pruthi RS, Derksen JE, Moore D. A pilot study of use of the cancer after definitive radiation therapy or radical prostatectomy. *BJU Int* 2004;93:275-8
- 131 Bresalier RS, Sandler RS, Quan H et al. Cardiovascular events associated with rofecoxib in a colorectal adenoma chemoprevention trial. *N Engl J Med* 2005;352:1092-102
- 132 Solomon SD, McMurray JJ, Pfeffer MA et al. Cardiovascular risk associated with celecoxib in a clinical trial for colorectal adenoma prevention. *N Engl J Med* 2005;352:1071-80

## **7 Anhang**

### **7.1 Lebenslauf**

Mein Lebenslauf wird aus datenschutzrechtlichen Gründen in der elektronischen Version meiner Arbeit nicht veröffentlicht.

## 7.2 Publikationsliste

### Wissenschaftliche Artikel

Fritzsche FR, Jung M, Xu C, Rabien A, Schick Tanz H, Stephan C, Dietel M, Jung K, Kristiansen G. ADAM8 expression in prostate cancer is associated with parameters of unfavorable prognosis. *Virchows Arch* 2006;449:628-36

Rabien A, Burkhardt M, Jung M, Fritzsche F, Ringsdorf M, Schick Tanz H, Loening SA, Kristiansen G, Jung K. Decreased RECK expression indicating proteolytic imbalance in prostate cancer is associated with higher tumor aggressiveness and risk of prostate-specific antigen relapse after radical prostatectomy. *European Urology* 2007;51:1259-66

Denkert C, Thoma A, Niesporek S, Weichert W, Koch I, Noske A, Schick Tanz H, Burkhardt M, Jung K, Dietel M, Kristiansen G. Overexpression of cyclooxygenase-2 in human prostate cancer and prostatic intraepithelial neoplasia-association with increased expression of polo-like kinase-1. *The Prostate* 2007;67:361-69

Fritzsche FR, Wassermann K, Rabien A, Schick Tanz H, Dankof A, Loening SA, Dietel M, Jung K, Kristiansen G. CD146 protein in prostate cancer: revisited with two different antibodies. *Pathology* 2008;40(5):457-64

### **7.3 Selbständigkeitserklärung**

„Ich, Hanka Iris Schicktanz erkläre, dass ich die vorliegende Dissertationsschrift mit dem Thema »Immunhistochemische Expressionsanalyse von RECK, ADAM8, CD146 und COX-2 auf ihre Eignung als Prognosemarker des Prostatakarzinoms« selbst verfasst und keine anderen als die angegebenen Quellen und Hilfsmittel benutzt, ohne die (unzulässige) Hilfe Dritter verfasst und auch in Teilen keine Kopien anderer Arbeiten dargestellt habe.“

Berlin, 06. Oktober 2009

Hanka Schicktanz

## 7.4 Danksagung

Bedanken möchte ich mich besonders bei meinem Doktor-Vater Herrn Prof. Dr. med. Glen Kristiansen für die konstruktive Zusammenarbeit sowie für die freundliche Unterstützung.

Weiter danke ich Herrn Prof. Dr. med. Manfred Dietel für die Schaffung der Forschungsinfrastruktur sowie Herrn Prof. Dr. med. Klaus Jung für die gute Kooperation.

Ebenfalls danke ich Herrn Prof. Dr. med. Gerald Niedobitek für das Nicht-Lockerlassen und das Vertrauen.

Außerdem gilt mein Dank Britta Beyer für die Ratschläge und Hilfe bei den technischen Kniffligkeiten.

Bei meinen Eltern, Ingeborg und Dietrich Schicktanz, bedanke ich mich vor allem, dass Sie mir mit Ihrer steten Unterstützung und Ihrem Vertrauen in mich, mein Studium ermöglicht haben.