

Aus dem Institut für Radiologie
der Medizinischen Fakultät Charité - Universitätsmedizin Berlin

DISSERTATION

**"Transrektale Dopplersonographie nach intravenöser Gabe eines
Ultraschallkontrastmittels
zur gezielten Biopsie
bei Patienten mit erhöhtem PSA-Wert und vorausgegangener
negativer Biopsie"**

Zur Erlangung des akademischen Grades
Doctor medicinae (Dr. med.)

vorgelegt der Medizinischen Fakultät Charité - Universitätsmedizin Berlin

von

Herrn Masoud Khiabanchian

aus Teheran

Gutachter: 1. Priv.-Doz. Dr. med. T. Fischer
2. Priv.-Doz. Dr. med. M. Giessing
3. Prof. Dr. med. H. Heynemann

Datum der Promotion: 30.01.2009

Inhaltsverzeichnis

1. Einleitung	4
1.1. Epidemiologie und Pathogenese des Prostatakarzinoms..	4
1.1.1 Häufigkeit	4
1.1.2 Risikofaktoren	4
1.1.3 Lokalisation und Tumorausbreitung	5
1.2. Klinik, Labor und Bildgebung bei Prostatakarzinom	8
1.2.1 Klinische Befunde des Prostatakarzinoms	8
1.2.2 TRUS und Biopsie zur Diagnosesicherung	9
1.3. Konventionelle B-Bild und Dopplersonographie	11
1.3.1. Grundlagen und klinische Anwendung	11
1.3.2. Limitationen.	12
1.4. Kontrastmittelgestützte Sonographie	13
1.4.1. Grundlagen des Ultraschall-Kontrastmittels (USKM)	13
1.4.2. Anwendung von USKM	15
2. Aufgabenstellung	17
3. Material und Methode	19
3.1. Patienten	19
3.1.1. Patientenkollektiv	19
3.1.2. Klinik, Labor und Basisdiagnostik	21
3.2. Konventionelle Sonographie	22
3.2.1. Untersuchungsbedingungen	22
3.2.2. Ultraschall-System	22

3.3. Standardisierter Vorversuch	23
3.4. Kontrastmittelgestützte Sonographie	23
3.4.1 Untersuchungsprotokoll	23
3.4.2 Ultraschall-Kontrastmittel	24
3.5. TRUS-gestützte Biopsie	25
3.6. Bildauswertung	26
3.7. Statistik und Auswertung	27
4. Ergebnisse	28
4.1. Patienten	28
4.1.1 Alter, PSA-Wert und histologische Diagnosen	28
4.1.2 USKM-gestützter TRUS	31
4.1.3 USKM-gestützte Biopsie	32
4.2. Retrospektive Datenanalyse	36
4.2.1 Korrelation der Lokalisation der Befunde mit der Histologie	36
4.2.2 Artefaktanfälligkeit beider Dopplerverfahren	36
5. Diskussion	38
6. Zusammenfassung	44
7. Abkürzungs-, Tabellen und Abbildungsverzeichnis	46
7.1 Abkürzungsverzeichnis	46
7.2 Tabellenverzeichnis	48

7.3	Abbildungsverzeichnis	48
8.	Literaturverzeichnis	49
9.	Tabellarischer Lebenslauf	59
10.	Eidesstattliche Erklärung	60
11.	Danksagung	61

1. Einleitung

1.1 Epidemiologie und Pathogenese des Prostatakarzinoms

1.1.1 Häufigkeit

Bereits seit dem Jahre 1998 hat das Prostatakarzinom den Lungenkrebs als häufigsten bösartigen Tumor des Mannes in Deutschland abgelöst. Mit 48650 Neuerkrankungen im Jahr 2002 (22,3%) ist das Prostatakarzinom auch in der Kategorie der Inzidenz führend, noch vor Patienten mit Neuerkrankungen an Darm- (35600) und Lungenkrebs (32550). Die standardisierte Inzidenz betrug 98 je 100000 Männer, die Sterberate (Mortalität) hingegen lag mit 11400 Fällen (10,4%) nur an dritter Stelle, nach Lungen- (26,3%) und Darmkrebs (12,8%).

Die jährliche Inzidenz des Prostatakarzinoms steigt seit Ende der 80´er Jahre steil an, was in erster Linie auf die Früherkennung mittels PSA-Testung zurückzuführen sein dürfte. Als weitere Ursache kann auch die gestiegene Lebenserwartung der Patienten angesehen werden.

Die Häufigkeit des Prostatakarzinoms nimmt im Alter stark zu. So betrug das mittlere Erkrankungsalter 2002 mehr als 70 Jahre. Betrachtet man die durchschnittliche 5-Jahres-Überlebensrate bei diesem Tumor, welche bei ca. 82% (Zahlen aus dem Jahr 2002) liegt, so müssen zusätzlich langsam wachsende Tumore im Alter von den schnell wachsenden Tumoren in jüngeren Jahren differenziert werden. Diese Tumore sind mit einer schlechteren Prognose verbunden.

Neben der weltweit sehr heterogenen Häufigkeitsverteilung des Prostatakarzinoms, sollten auch kulturelle und Rassenunterschiede bedacht werden. So erkranken weiße Amerikaner 2-mal und farbige Amerikaner ca. 4-mal so häufig wie deutsche Männer, was den Rückschluss auf eine genetische Ursache der Erkrankung zulässt. In Asien ist der Tumor hingegen insgesamt viel seltener anzutreffen [1-4].

1.1.2 Risikofaktoren

Als Risikofaktoren für das Auftreten des Prostatakarzinoms werden neben dem Alter auch hormonelle und genetische Faktoren diskutiert [5-8].

Verglichen mit Patienten der Altersgruppe zwischen 45 und 59 Jahren, steigt das Risiko an einem Prostatakarzinom zu erkranken nach dem 75. Lebensjahr auf das 12fache an.

Seit langem sind auch hormonelle Faktoren bei der Krebsentstehung bekannt. So ist das Auftreten des Tumors bei Eunuchen (Kastration im Knabenalter) nicht bekannt, was auf die absinkende Androgenbildung zurückzuführen ist. Zusätzlich wird dieses Wissen bei der antiandrogenen Therapie berücksichtigt [9].

Der Einfluss von Erbfaktoren auf die Entstehung des Prostatakarzinoms ist nur schwer von Umwelteinflüssen und Ernährungsfaktoren abzugrenzen. Die familiäre Häufung des Tumors ist jedoch ein Indiz für diesen Risikofaktor. Man schätzt, dass 10 % der Prostatakarzinome auf eine erbliche Ursache zurückzuführen sind. Jedoch wurde das eigentliche „Prostatatumor-Gen“ bislang nicht identifiziert [10-12]. Da erbliche Tumore aber im Durchschnitt ca. 10 Jahre früher auftreten, sollte in diesem Kollektiv mit familiärer Häufung bereits ab dem 40. Lebensjahr eine PSA-Testung (PSA=Prostata Spezifisches Antigen) und Früherkennungsuntersuchung erfolgen [13-16].

1.1.3 Lokalisation und Tumorausbreitung

Bis zu 90% der Prostatakarzinome entstehen in der peripheren Zone, 10 % in der Transitionalzone (Übergangszone). Die übrigen Zonen (vordere Zone, zentrale Zone, Umgebung der Harnröhre) sind äußerst selten betroffen (Abb. 1). Besondere Bedeutung hat diese ungleiche Verteilung für die Früherkennung, da Karzinome in der peripheren Zone tastbar sind.

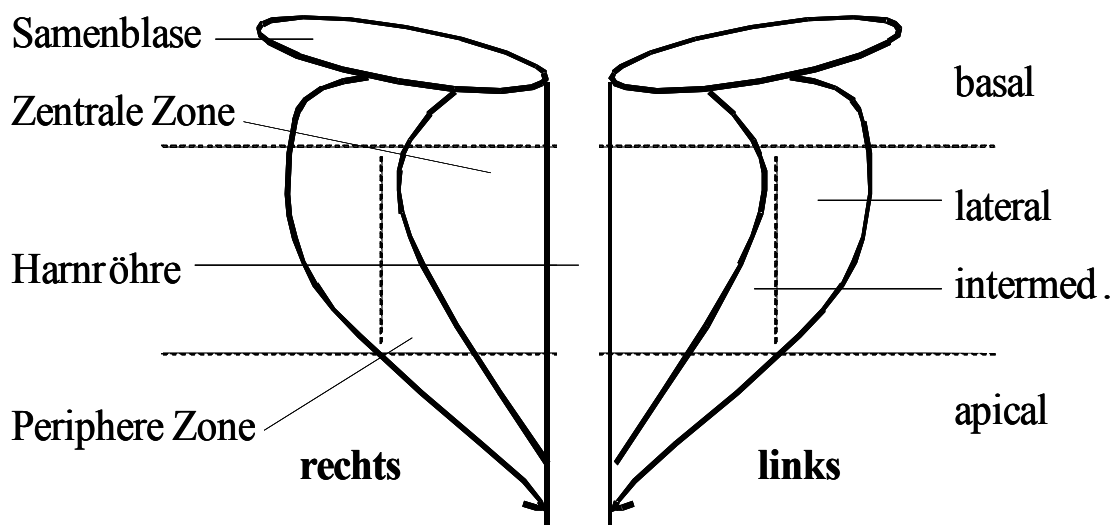


Abb. 1: Anatomische Zoneneinteilung sowie klinische Einteilung der Prostata

Ertastet man den Tumor oder weist man ihn durch diagnostische Verfahren (Transrektaler Ultraschall=TRUS oder Biopsie) nach, so wird dies als klinisch manifestes Prostatakarzinom bezeichnet [17, 18]. Autopsiestudien ergaben jedoch, dass die Prävalenz des Tumors deutlich höher ist als die Inzidenz. So fand sich bei 40% der autopsierten Patienten ein Prostatakarzinom, welches zu Lebzeiten nicht auffällig wurde und keinen Einfluss auf die Lebenserwartung hatte (latentes Prostatakarzinom) [19]. Ein weiterer wichtiger Faktor für die klinische Wertigkeit des Befundes ist die Wachstumsgeschwindigkeit des Prostatkarzinoms, welche sehr langsam ist. Vom Entstehungsort in der peripheren Zone breitet sich der Tumor zunächst nach apical (Abb. 1) aus. Im weiteren Verlauf kann es zu einem Kapseldurchbruch und Infiltration der Nachbarorgane wie Samenblase, Harnblase, Darm oder Becken kommen. Die Metastasierung erfolgt zunächst lymphogen, später auch hämatogen, wobei häufig das Skelett betroffen ist. Die Ausbreitung des Tumors ist durch das TNM-System zu beschreiben (Tab. 1).

Tab. 1: TNM-Klassifikation des Prostatakarzinoms (UICC, 6.Auflage, 2002)

T	Primärtumor	N	Regionäre Lymphknoten	M	Metastasen
Tx	Nicht beurteilbar	Nx	Nicht beurteilbar	Mx	Nicht beurteilbar
T0	Kein Anhalt für Primärtumor	N0	Nicht befallen	M0	Nicht vorhanden
T1	Klinisch nicht erkennbar	N1	Befallen	M1	Vorhanden
	T1a Inzidenter Tumor in 5% des Gewebes			M1a	In nicht regionären Lymphknoten
	T1b Inzidenter Tumor in >5% des Gewebes			M1b	In den Knochen
	T1c PSA erhöht, dann durch Nadelbiopsie diagnostiziert			M1c	Andere Stellen des Körpers
T2	Begrenzt auf die Prostata				
	T2a Max. die Hälfte des Prostatalappens betroffen				
	T2b Mehr als die Hälfte des Lappens betroffen				
	T2c In beiden Lappen				
T3	Kapseldurchbruch				
	T3a Ein- oder beidseitig				
	T3b In die Samenblasen infiltrierend				
T4	Eingewachsen in andere Nachbarstrukturen				

Nach der WHO-Klassifikation (WHO=World Health Organization) werden gutartige Befunde, Krebsvorstufen und bösartige Tumore differenziert:

Als gutartige Befunde und Präkanzerosen werden genannt:

- AAH = atypische adenomatöse Hyperplasie
- ASAP = atypische mikroazinäre Proliferation
- LG-PIN = geringgradige prostatistische intraepitheliale Neoplasie
- HG-PIN = hochgradige prostatistische intraepitheliale Neoplasie (Präkanzerose)

Bösartige Tumore werden nach ihrem Ursprung eingeteilt:

- Epitheliale Tumore: am häufigsten
- Sarkome: sehr selten
- Sekundäre Tumore: sehr selten

Unter dem Begriff Prostatakarzinom versteht man also im Wesentlichen die epithelialen Tumore (95 %), welche aus den Drüsenzellen entstehen und als Adenokarzinome bezeichnet werden. Um die Unterschiede zwischen den Tumorarten zu erfassen, wird die Malignität eines Tumors mittels „*Grading*“ beschrieben. Hierzu nutzt man zum einem das TNM-System, wobei hoch (G1), mittel (G2) und schlecht (G3) differenzierte Tumorformen unterscheiden werden.

Weit verbreitet ist die Einteilung nach Gleason, der so genannte Gleason Score. Bei diesem werden 5 verschiedene Wachstumsmuster des Adenokarzinoms nach einem Punktesystem beschrieben [20, 21]. Die Vergabe der Punktezahl setzt sich dabei aus maximal 5 Punkten für das vorherrschende (primäre) Muster und maximal 5 Punkten für das sekundäre Muster zusammen. Der niedrigste Tumormalignitätsgrad kann demnach 2 Punkte (1+1 Punkte) bekommen und der höchste Malignitätsgrad 10 (5+5 Punkte). Seit dem Jahre 2002 werden zusätzlich die Systeme der neuen WHO-Klassifikation wie auch die nach Hellschlag eingesetzt, um den Tumor und vor allem die daraus resultierende Prognose noch besser zu erfassen, was bislang nach dem alten System nur bedingt möglich war. Tabelle 2 stellt diese verschiedenen Klassifikationen zum Grading gegenüber (Tab. 2) [22].

Tab. 2: Gegenüberstellungen von gebräuchlichen Gradeinteilungen des Prostatakarzinoms. Die grau gekennzeichneten Grade gehen mit einer schlechteren Prognose einher

Prostatakarzinom (PC)	Gleason Score	WHO 2002	Helpap et al.
Low grade PC (niedriggradig, hoch differenziert)	2-4	2	Gla-b
Intermediate grade PC (mäßiggradig, mäßig differenziert)	5-6	3-4	GIIa
High grade PC (hochgradig, wenig differenziert)	7	5-6	GIIb
High grade PC (hochgradig, undifferenziert)	8-10	7-8	GIIIa-b

1.2 Klinik, Labor und Bildgebung bei Prostatakarzinom

1.2.1 Klinische Befunde des Prostatakarzinoms

Ein Problem bei der Diagnoserstellung eines Prostatakarzinoms ist, dass keine „Frühwarnzeichen“ für dessen Vorhandensein existieren. Grund dafür ist sein häufiger Entstehungsort in der peripheren Zone, so dass weder Schmerzen noch Probleme beim Wasserlassen resultieren. Erst wenn der Tumor bereits weit fortgeschritten ist, können Symptome wie Probleme beim Wasserlassen oder Knochenschmerzen sich manifestieren. Zur klinischen Basisdiagnostik bei Verdacht auf ein Prostatakarzinom oder zum Ausschluss des Tumors gehören die Anamnese (Vorgeschichte, Wasserlassen, Sexualität), die klinische Untersuchung (Bauch, Geschlechtsorgane, DRU=Digitale Rektale Untersuchung) sowie eine Teststreifenuntersuchung des Urins.

Die Verdachtsdiagnose sollte im weiteren Verlauf immer mittels DRU, PSA-Wertbestimmung (PSA=Prostata spezifisches Antigen) und transrektalem Ultraschall (TRUS) abgeklärt werden.

Mittels DRU sind Tumore ab einer Größe von 7 mm zu erfassen. Auch wenn diese Untersuchung wenig spezifisch und sensitiv ist, können mit ihrer Hilfe auch PSA-negative Befunde erfasst werden.

Prostatazellen produzieren das PSA, welches vermehrt von bösartigen Zellen gebildet wird. Ursächlich für eine PSA-Erhöhung (>4 ng/ml) können aber auch andere Erkrankungen, wie beispielsweise eine benigne Prostatahyperplasie sein. Der PSA-Wert ist also wenig spezifisch, aber sehr sensitiv. Weitere Parameter wie die Bestimmung des freien PSA-Anteils verbessern die Spezifität. Wichtig ist die Beurteilung aller Untersuchungsergebnisse. Liefern DRU, PSA-Test und TRUS auffällige Befunde, liegt die Wahrscheinlichkeit an einem Prostatakarzinom erkrankt zu sein bei bis zu 80%.

1.2.2 TRUS und Biopsie zur Diagnosesicherung

Beim TRUS wird die Prostata vom Rektum aus mittels hoch auflösender Endorektalsonde (>5 MHz) dargestellt. Ca. $\frac{3}{4}$ der Prostatakarzinome stellen sich im B-Bild echoarm dar und $\frac{1}{4}$ ist als isoechogener Befund nicht detektierbar. Weiterhin findet man nur bei etwa jedem dritten echoarmen Herd ein Prostatakarzinom. Das Verfahren zeigt folglich eine niedrige Spezifität.

Im weiteren Verlauf der diagnostischen Kaskade lässt sich nur durch eine Entnahme von Gewebeproben die Diagnose sichern. Indikationen, die zur gezielten Biopsie führen, sind in Tabelle 3 zusammenfassend dargestellt (Tab. 3). Überlicherweise werden nach antibiotischer Abschirmung über den transrektalen Zugangsweg, unter Lokalanästhesie, 6 bis 10 dünne Proben nach standardisiertem Protokoll aus unterschiedlichen Lokalisationen entnommen. Die gesamte Prozedur wird unter Ultraschall (US)-Kontrolle durchgeführt.

Zusätzlich können gezielte Biopsien bei auffälligen Tast- oder TRUS-Befunden durchgeführt werden.

Tab. 3: Indikationen für die transrektale Biopsie

Indikation	Beschreibung
PSA-Wert	>10 ng/ml, 4-10 ng/ml bei gleichzeitigem positiven TRUS und DRU-Befund
PSA-Wert im Verlauf	Anstieg
TRUS	positiv
DRU	positiv

Ist das Ergebnis der Biopsie negativ, kann in Abhängigkeit vom weiteren Ansteigen des PSA-Wertes eine Re-Biopsie durchgeführt werden. Die Tumordetektionsrate bei Durchführung einer Re-Biopsie liegt jedoch nur bei 10 bis maximal 23 % [23, 24]. Zusätzlich wird die Re-Biopsie vom Patienten als unkomfortabel und schmerzhaft empfunden. Vielfach ist zur Durchführung eine Narkose notwendig. Des Weiteren steigt das Risiko von Komplikationen, wie Infektion oder akuter Blutung [25] an. Einige Studien konnten zeigen, dass die Entwicklung des Prostatakarzinoms mit metabolischen Veränderungen einhergehen kann, welche Auswirkungen auf die Tumorperfusion haben [26, 27]. TRUS ist zwar als Technik zur Durchführung der systematischen Biopsie etabliert, als sicheres Diagnostikum zum Ausschluss eines Karzinoms aber wenig hilfreich. TRUS in Kombination mit Farb- oder Power-Doppler ist als Weiterentwicklung anerkannt. Hier können einzelne hypervaskularisierte Areale aufgespürt werden. Sehr kleine Gefäße, wie sie für ein Prostatakarzinom typisch sind, können jedoch mit dieser Methode nicht sicher erfasst werden [28, 29]. Als weiteres Verfahren in der Diagnostik des Prostatakarzinoms ist die Magnetresonanztomographie (MRT) einsetzbar, wobei mit (Gadolinium) und ohne (T2-gewichtete Sequenzen) Kontrastmittel untersucht werden kann. Trotz guter Ergebnisse mit gesteigerter Sensitivität und Spezifität des MRT im Vergleich zum TRUS [30], kann die Methode keineswegs als Routineverfahren angesehen werden. Insbesondere die hohen Kosten und zeitaufwendige Untersuchung sowie komplizierte Biopsietechnik im MRT haben bislang den flächendeckenden Einsatz der Methode verhindert.

Auf die Behandlungsmöglichkeiten des Prostatakarzinoms wird in der Einleitung nicht weiter eingegangen.

1.3 Konventionelle B-Bild und Dopplersonographie

1.3.1 Grundlagen und klinische Anwendung

Die Sonographie in Form des TRUS ist das häufigste diagnostische Verfahren zur Beurteilung der Morphologie und Perfusion der Prostata. Insbesondere mit der Einführung der farbkodierten Duplexsonographie (FKDS) können Fragestellungen in Bezug auf mögliche Vaskularisationsunterschiede beantwortet werden. Vorteile der Sonographie sind vor allem ihre schnelle Verfügbarkeit, niedrige Kosten sowie die fehlende Invasivität und Strahlenexposition des Patienten.

Die B-Bild-Sonographie wird dabei zur morphologischen Darstellung von Knoten bei benigner Prostatahyperplasie (BPH) oder zur Abgrenzung einer Tumormanifestation gezielt eingesetzt. Unbestritten ist dabei die Wertigkeit der TRUS für die Durchführung systematischer Biopsien bei erhöhtem PSA-Wert [31]. Dabei wird die „klassische“ Sextantenbiopsie aufgrund der geringen Spezifität von PSA, TRUS und DRU heute zunehmend durch 8-10 Biopsien ersetzt. Zusätzlich etablieren sich Techniken, welche eine zusätzliche gezielte Biopsie aus der Transitionalzone beinhalten.

Weitaus kontroverser wird hingegen der Einsatz des TRUS zur Diagnostik des Prostatakarzinoms diskutiert [32-35]. Aufgrund der niedrigen Sensitivität von 17-57 % und der ebenfalls niedrigen Spezifität von 40-63 % der Methode steigt die Anzahl von unnötigen Biopsien. Eine anerkannte Methode zur Früherkennung des Prostatakarzinoms ist folglich bei Einsatz des TRUS nicht gegeben.

Doppler-sonographische Verfahren wie die farbkodierte-Duplexsonographie (FKDS) oder der Power-Doppler (PD) dienen vor allem der Beschreibung der Durchblutungsverhältnisse. Während die FKDS die mittlere Frequenzverschiebung analysiert und diese farbig kodiert, verrechnet der Power-Doppler die Amplitude des Dopplersignals. Ein gegenüber der FKDS verbessertes Signal-Rausch-Verhältnis ermöglicht beim PD die Arbeit mit hohen Verstärkungen und niedriger Pulsrepetitionsfrequenz (PRF), was wiederum eine empfindliche Blutflussdetektion ermöglicht [36].

Durch die simultane Nutzung von B-Bild und FKDS konnte die Prostatakarzinom-Detektionsrate um 10-20 % gesteigert werden. Die Spezifität des Verfahrens wird dabei sehr heterogen bewertet (Spezifität 22-87 %), wobei insbesondere bei Patienten mit

hohem Gleason-Score (>7) eine dopplersonographisch reproduzierbare Hypervaskularisation beschrieben wurde.

Andere Schnittbildverfahren wie CT oder MRT sind zur primären Diagnosestellung selten notwendig. Sie werden zur Vorbereitung einer chirurgischen Intervention, zur Nachsorge oder zum „*Staging*“ gezielt eingesetzt.

1.3.2 Limitationen

Allgemeine Limitationen der sonographischen Diagnostik der Prostata bestehen in der bekannten Untersucherabhängigkeit sowie in der eingeschränkten morphologischen Aussagefähigkeit zur Diagnostik eines Prostatakarzinoms, da lediglich eine Sensitivität von 17-57 % und eine Spezifität von 40-63 % erreicht wird. Ein weiteres Problem der B-Bild TRUS ist das häufig isoechogene Verhalten des Tumors zur Umgebung, welches bei bis zu 56 % der Prostatakarzinome auftreten kann [31]. Auch durch die verbesserte B-Bild-Technologie können Fragen zur Bestimmung des exakten Tumolvolumens, zur Multifokalität und Kapselüberschreitung (70% der palpablen Befunde nicht organbegrenzt) vor einer operativen Therapie nicht hinreichend geklärt werden.

Niedrige Gefäßflüsse und kleinste Lumina der relevanten Tumorgefäße limitieren jedoch das Verfahren der Farbdopplersonographie. Der Einsatz des Power-Dopplers brachte ebenfalls keinen eindeutigen Vorteil, da zwar empfindlicher untersucht werden kann, aber gleichzeitig Bewegungsartefakte eine effiziente Untersuchung verhindern.

1.4 Kontrastmittelgestützte Sonographie

1.4.1 Grundlagen des Ultraschall-Kontrastmittels (USKM)

In den letzten Jahren hat die Einführung von Ultraschall-Kontrastmittel (USKM) das Spektrum der Sonographie deutlich erweitert [37-40].

Grundlage der USKM sind kleinste Gasbläschen, die mit Phospholipiden (z.B. SonoVue™, Bracco), Palmitinsäure (z.B. Levovist™, Schering AG), Galaktose oder Albumin (z.B. Optison™, Amersham) stabilisiert werden. Man unterscheidet USKM der ersten Generation (auf Luftbasis) von solchen der zweiten Generation, die ein schwerer lösliches, inertes Gas verwenden. Diese erlauben wegen ihrer höheren Druckstabilität und Lebensdauer im Ultraschallfeld eine längere Untersuchungszeit [41].

Im Fall von SonoVue™, einer in Europa zugelassenen und verbreiteten Substanz, wird das Gas Schwefelhexafluorid (SF_6) genutzt; die Molekülstruktur ist in Abbildung 2 dargestellt (Abb. 2).

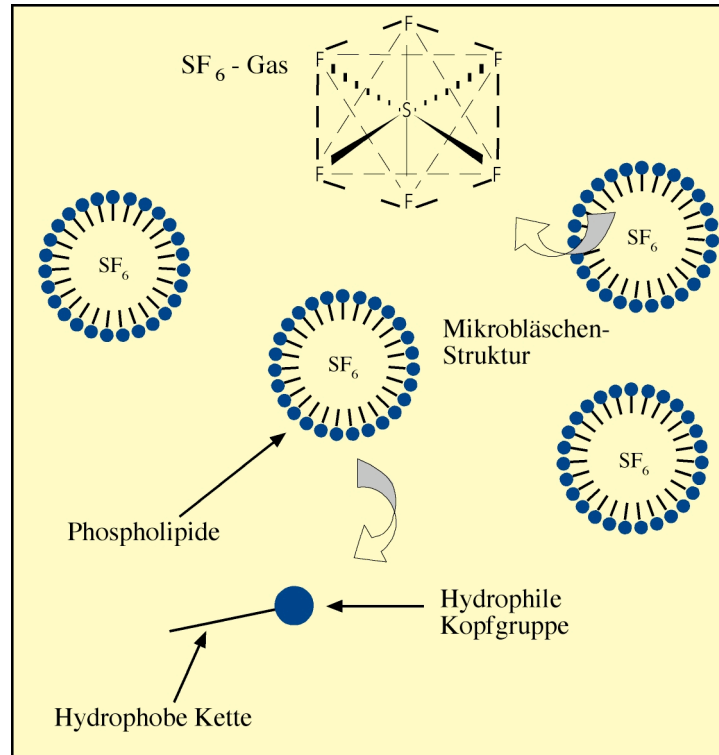


Abb. 2: Molekülstruktur des USKM SonoVue™ (mit freundlicher Genehmigung von Dr. C. Greis, Bracco-Altana)

Abbildung 3 zeigt eine schematische lichtmikroskopische Aufnahme von SonoVue™, wobei neben den Erythrozyten die Mikrobläschen zum Größenvergleich dargestellt werden. Aufgrund der geringen Größe von 1 bis 5 µm gelangen diese Mikrobläschen in die Kapillaren (Abb. 3). Sie führen im Ultraschallfeld zur Verstärkung des Echos, weshalb diese Substanzen anfangs auch als Echosignalverstärker bezeichnet wurden. Diese Eigenschaft konnte zunächst bei dopplersonographischen Verfahren für eine Signalverstärkung um ca. 30 dB ausgenutzt werden.

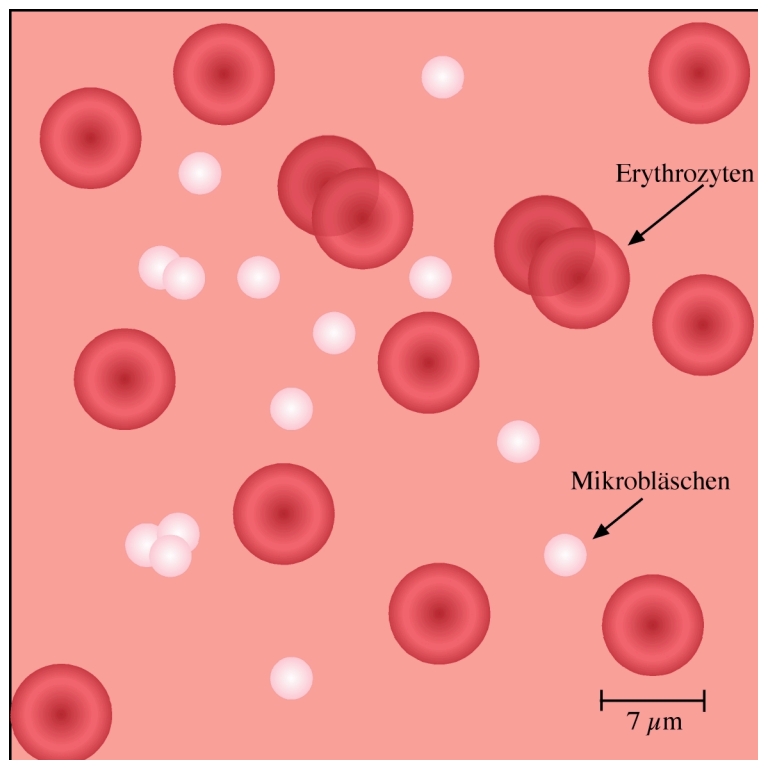


Abb. 3: Schematische lichtmikroskopische Aufnahme von Mikrobläschen in einem Blutgefäß (mit freundlicher Genehmigung von PD Dr. T. Fischer)

Die grundlegende Technik ist die kontrastmittelspezifische Bildgebung [42]. Die Entstehung des Signals ist dabei abhängig von der benutzten Schallenergie, die durch den mechanischen Index (MI) beschrieben wird. Der Einsatz geringer Schallenergien ($MI < 0,3$) führt zur Aussendung kontrastmittelspezifischer Frequenzen von den einzelnen Mikrobläschen des USKM. Verwendet man dagegen hohe Schallenergien ($MI > 0,5$), werden die Mikrobläschen zerstört. Dabei kommt es zur einmaligen Aussendung eines hohen Signals (stimulierte akustische Emission), das vom Ultraschallgerät mittels FKDS oder PD erfasst und dargestellt werden kann [43].

Eine entscheidende Weiterentwicklung der kontrastmittelspezifischen Bildgebung war die Einführung der Phaseninversion, die auch als Pulsinversionstechnik bezeichnet wird [44]. Dabei werden zwei um 180 Grad phasenversetzte Schallimpulse gesendet. Das führt dazu, dass sich die in der Stimulationsfrequenz linear reflektierten Echos spiegelbildlich zueinander verhalten und gegenseitig auslöschen. Die höherfrequenten, nichtlinearen Anteile des Signals, die durch die harmonische Oszillation der Bläschen entstehen, addieren sich zu einer neuen Schallwelle, die vom Gerät zur Bildentstehung verwendet wird. Da sich vor allem die Anteile der stärksten ersten Oberschwingung (Second Harmonic) zur Bilderzeugung nutzen lassen, spricht man vom "Second Harmonic Imaging". Die Pulsinversionstechnik erlaubt eine sensitive und hochauflösende Darstellung der Perfusion bis ins Kapillargebiet.

Vorteil dieser low-MI-Technik gegenüber der high-MI-Technik ist die Möglichkeit das jeweilige Gewebe in Echtzeit zu untersuchen („*real time perfusion imaging*“), da die Schwingung der Mikrobläschen zur Signalentstehung beiträgt und die Bläschen nicht zerstört werden. Insbesondere die schwefelhexafluoridbasierten USKM (SonoVue™) erlauben eine gute Signalverstärkung bei geringster Schallenergie [45].

1.4.2 Anwendung von USKM

Durch seine das Dopplersignal verstärkende Wirkung kann USKM bei der Echokardiographie die Darstellung der Herzkammern und die Abgrenzung des Endothels verbessern [46]. Auch die Myokardperfusion kann mit Hilfe der USKM besser eingeschätzt werden, was wertvolle Informationen bei der Beurteilung der koronaren Herzkrankheit (KHK) liefert [47]. Bei der Diagnostik fokaler Leberläsionen wird USKM seit Jahren erfolgreich eingesetzt und sorgt für eine bessere Detektion [48] und Differenzierung [49]. Inzwischen gibt es zahlreiche Studien, die sich mit einem möglichen Einsatz von USKM bei anderen Tumorarten beschäftigen. So könnte dadurch die Einschätzung der Effektivität einer Chemotherapie bei Brustkrebs verbessert werden [50]. Auch bei der Diagnostik von Hauttumoren [51] und Lymphknoten [52] konnte der kontrastmittelgestützte Ultraschall bereits erfolgreich eingesetzt werden. Eine Verbesserung der Nierendiagnostik konnte zunächst durch den signalsteigernden Effekt des USKM Levovist™ in Bezug auf das Farbdopplersignal erreicht werden. Hier wurden Niereninfarkte und Nierenarterienstenosen sicher diagnostiziert und Raumforderungen charakterisiert [53, 54]. Die Visualisierung kleinster

Gefäße bis zur Kapillarebene erlaubt eine Differenzierung zystischer und maligner renaler Raumforderungen mittels USKM-Sonographie [55].

Einen weiteren Einsatzbereich von USKM stellt die transrektale Prostasonographie dar. Hier konnte die Sensitivität der Diagnose eines Prostatakarzinoms durch eine mittels KM-Sonographie verbesserte Biopsiegenauigkeit bereits erhöht werden [56]. Limitationen dieser Methode bestanden bislang im artefaktanfälligen Power- oder Farbdopplermode, wobei aufgrund des hohen MI regelhaft nach kurzem Zeitfenster (ca. 20 s) die Mikrobläschen zerstört und so eine gezielte Punktion erschwert wurde. Auch ist das Schwingungsverhalten der Mikrobläschen bei Einsatz von SonoVue™ im oberen Frequenzbereich limitiert (idealerweise schwingen die Bläschen bei 3 MHz), so dass die zur morphologischen Abgrenzung wünschenswerte hohe Frequenz (>8 MHz) nicht einsetzbar ist.

2. Aufgabenstellung

Ultraschall spielt als nicht-invasive, kostengünstige und jederzeit verfügbares Bildgebungsverfahren eine herausragende Rolle zur Assistenz der transrektalen Biopsie der Prostata. Die diagnostischen Möglichkeiten der konventionellen Sonographie zur Detektion eines Prostatakarzinoms sind dahingegen deutlich limitiert, da die Sensitivität und Spezifität des Verfahrens unter 63% liegen. Ein weiteres Problem der konventionellen Methode ist das häufig isoechogene Verhalten des Tumors zur Umgebung, welches in bis zu 56 % der Prostatakarzinome gefunden werden kann. Auch wenn die Einführung der Farbdopplersonographie Sensitivität und Spezifität steigern konnte, sind unverändert niedrige Gefäßflüsse und kleinste Lumina der relevanten Tumorgefäße nicht erfassbar. Der Einsatz des Power-Dopplers brachte ebenfalls keinen eindeutigen Vorteil.

In den letzten Jahren haben neue Ultraschalltechniken, insbesondere die kontrastmittelgestützte Dopplersonographie und die harmonische Bildgebung sowie die Einführung der Ultraschall-Kontrastmittel (USKM), das Spektrum der Sonographie erweitert. Grundlagen dieser USKM sind kleinste Gasbläschen, die aufgrund ihrer geringen Größe von durchschnittlich 2,5 μm in die Kapillarebene gelangen. Kontrastmittelgestützter Ultraschall ist derzeit Gegenstand intensiver Forschung. Sein Potential bei der Beurteilung der Perfusion und vor allem der Mikrozirkulation eines Gewebes macht viele weitere Einsatzmöglichkeiten denkbar, so stellt die Verbesserung der Detektionsrate von Prostatakarzinomen mittels neuer USKM-Techniken einen interessanten Ansatz dar.

Erstmals wurde durch Einsatz einer neuen Breitband-Doppler-Technik, dem so genannten Advanced Dynamic Flow (ADF), ein Kompromiss zwischen der Zerstörung von Mikrobäschen und der guten Verstärkung des Dopplersignales geschaffen, da eine Untersuchung mit reduzierter Sendeleistung ohne wesentliche Bewegungsartefakte und gleichzeitig guter B-Bildqualität durchgeführt werden kann.

Der Einsatz der ADF-Methode nach Applikation eines USKM könnte Rückschlüsse auf die Vaskularisation eines Prostatakarzinoms ermöglichen. Die so gewonnenen Informationen sollten zu einer verbesserten Detektion mit der Option einer gezielten Biopsie beitragen. Somit ist der erste klinische Ansatz der Methode bei Patienten mit

erhöhtem oder steigendem PSA-Wert und bereits einmalig negativer Biopsie in der Anamnese zu sehen.

Zielstellung der Studie war die Ermittlung der Sensitivität und Spezifität der USKM-gestützten ADF-Dopplersonographie in einem Patientenkollektiv mit erhöhtem PSA-Wert und vorausgegangener negativer Biopsie im Vergleich zur Standardmethode der Rebiopsie, wobei folgende Fragen gestellt wurden:

- 1) Sind USKM in Kombination mit der neuen Breitband-Dopplermethode ADF prinzipiell geeignet Prostatakarzinome zu charakterisieren?
- 2) Ist es möglich, Vaskularisationsmuster zu definieren, die auf eine pathologische Durchblutungssituation hinweisen?
- 3) Kann die Tumordetektionsrate durch Einsatz des Verfahrens in einem Kollektiv von Patienten mit vorausgegangener negativer Biopsie erhöht werden, was sich durch Steigerung der Sensitivität oder des positiven Vorhersagewertes der Biopsie zeigen lässt?
- 4) Ergibt sich aus dem Einsatz der USKM-basierten Bildgebung ein Vorteil gegenüber der konventionellen Power-Dopplersonographie?
- 5) Ist die Methode des ADF weniger artefaktanfällig im Vergleich zur USKM-gestützten Power-Dopplersonographie?

3. Material und Methode

3.1 Patienten

3.1.1 Patientenkollektiv

Alle Patienten einer urologischen Spezialsprechstunde, welche sich in einem Zeitraum von 24 Monaten (01/2004 – 02/2006) mit vorausgegangener negativer Biopsie (ohne Karzinomnachweis) in Kombination mit erhöhtem PSA-Wert vorstellten, wurden in die Studie eingeschlossen. Bei einer überwiegenden Anzahl der Patienten (62 %) waren bereits eine bis zwei negative Biopsien vorausgegangen (Abb. 4). Insgesamt 114 Patienten wurden zunächst klinisch mittels transrektaler digitaler Austastung, sonographisch durch TRUS und mittels Power Doppler untersucht. Ausschlusskriterien für die sich anschließende USKM-gestützte ADF-Dopplersonographie (ADFDS) waren eine instabile Angina pectoris, ein akuter Myokardinfarkt innerhalb der letzten 2 Wochen, weitere schwere Herz- oder Lungenerkrankungen, die fehlende Einverständniserklärung sowie eine bekannte Unverträglichkeit gegen das eingesetzte Ultraschall-Kontrastmittel. Insgesamt 10 Patienten wurden aus den genannten Gründen von der Studie ausgeschlossen, Tabelle 4 fasst die Ein- und Ausschlusskriterien zusammen (Tab. 4).

Tab. 4: Ein- und Ausschlusskriterien der Studie

Einschlusskriterien	Kontraindikationen/Ausschlusskriterien
Volljähriger Patient, kooperativ und bei klarem Bewusstsein	Medizinisch instabiler Patient, Patient auf Intensivstation
Vorliegende umfassende Aufklärungs- und Einverständniserklärung	Überempfindlichkeit gegen Schwefelhexafluorid oder einem anderen Bestandteil von SonoVue™
Verdacht auf Prostatakarzinom, bzw. ein Karzinom sollte aufgrund der Klinik (Labor, Tastbefund) ausgeschlossen werden.	Rechts-Links-Shunt, schwere pulmonale Hypertonie, Herzinsuffizienz NYHA IV, schwere Herzerkrankung (KHK, schwere Arrhythmie, akuter Myokardinfarkt)
negative Biopsie bei weiterhin erhöhtem oder steigendem PSA-Wert	Akute Lungenfunktionsstörungen (ARDS, COPD)

Vor Beginn der Untersuchungen wurde ein standardisiertes Studienprotokoll zur Verwendung des USKM und zur konventionellen Sonographie erstellt. Ein positives Votum der zuständigen Ethikkommission lag vor.

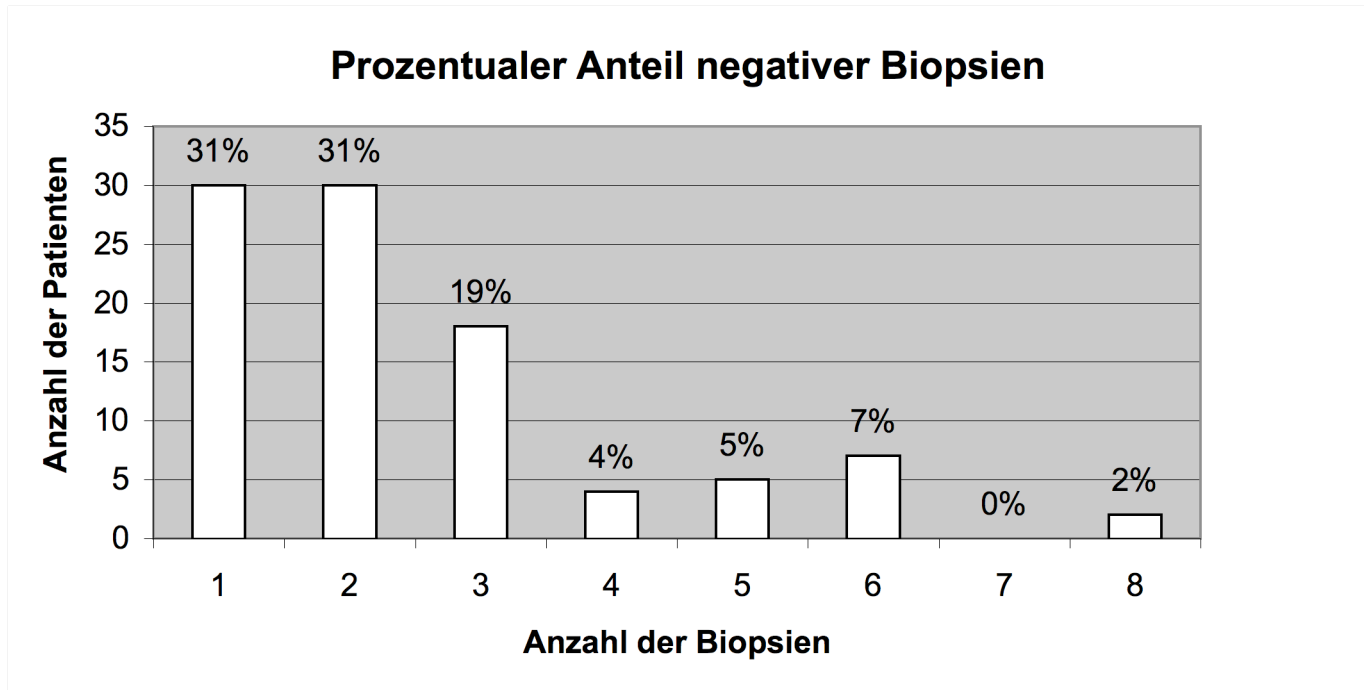


Abb. 4: Anzahl der vorausgegangenen negativen Biopsien der Patienten. 62% der Patienten hatten mindestens 2 Biopsien nach Standardprotokoll, ohne dass die Diagnose Prostatakarzinom gestellt wurde. 38% der Patienten wurden sogar mehr als zweimal mit negativem Ergebnis biopsiert

3.1.2 Klinik, Labor und Basisdiagnostik

Das mittlere Patientenalter der verbliebenen 104 Patienten betrug 66 Jahre (44-73 Jahre), der Median des PSA-Wertes betrug 10 (4-48) ng/dl. Diese Patienten hatten durchschnittlich 2,4 vorausgegangene negative Biopsien (Median 2,0; Anzahl 1-8).

Das mediane Volumen der Prostata betrug 50 (22-120) cm³, der Mittelwert lag bei 55,3 cm³. Das mittels TRUS gemessene Volumen nach Standardformel korrelierte dabei nicht mit dem PSA Wert (Abb. 5).

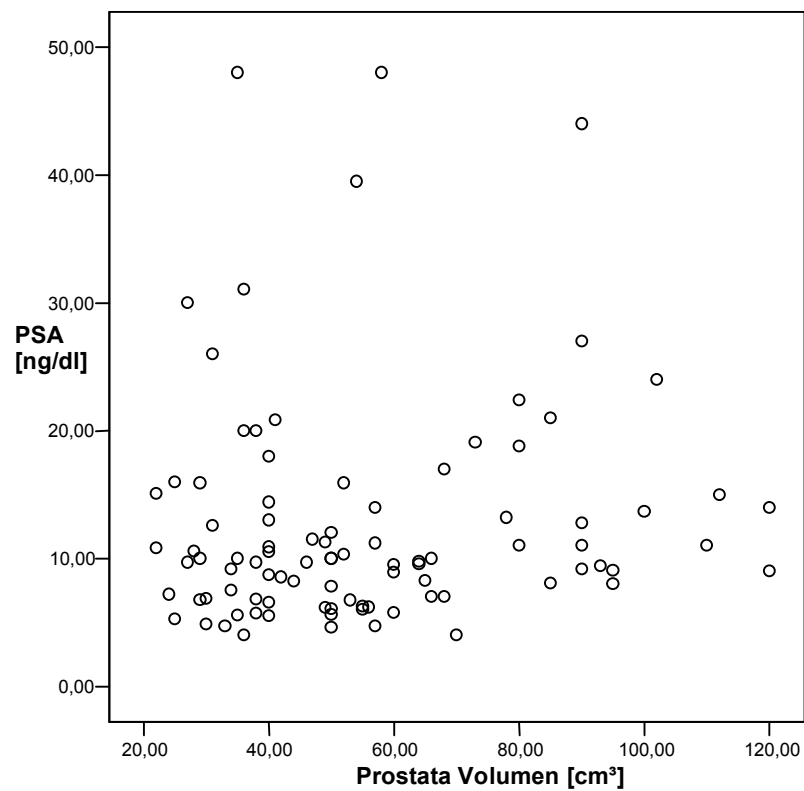


Abb. 5: Streudiagramm zur Korrelation von Drüsenvolumen und PSA-Wert

3.2 Konventionelle Sonographie

3.2.1 Untersuchungsbedingungen

Sämtliche Patienten wurden in Rechtsseitenlage mit 90° angewinkelten Beinen gelagert und untersucht. Bei jeder Untersuchung der Prostata wurde zunächst das Volumen vermessen, anschließend die gesamte Drüse in 2 Ebenen dokumentiert sowie die farbkodierte Doppler-Sonographie (FKDS) und Power-Doppler-Sonographie (PD) durchgeführt. Im verwendeten Ultraschall-System wurde mittels integrierter Software die Messung der Organausdehnung standardisiert und die Berechnung automatisiert durchgeführt.

Das Prostatavolumen wurde durch die TRUS bestimmt. Vereinfacht wurde angenommen, dass das Organ eine Kugelform hat. Das Volumen einer Kugel berechnet sich nach

$$V = \frac{4}{3} * \pi * r^3$$

oder, da im Fall der Prostata der Durchmesser gegeben ist, nach

$$V = \frac{1}{6} * \pi * d^3 \approx 0,524 * d^3$$

Alle B-Bild TRUS-Untersuchungen wurden von einem erfahrenen Untersucher durchgeführt (KT, Facharzt der Urologie mit langjähriger Erfahrung).

3.2.2 Ultraschall-System

Sämtliche Untersuchungen wurden mit einem High-End-Ultraschall-System durchgeführt. Bei der konventionellen Sonographie und bei der USKM-Sonographie wurde ausschließlich das Gerät "Aplio 80™" (Toshiba, Otawara, Japan) eingesetzt.

Die Untersuchungen wurden mit einer Endorektalsonde (9C3, Toshiba, Otawara, Japan) bei einer B-Bild Frequenz von 9 MHz und einer Dopplerfrequenz von 3,6-5,5 MHz durchgeführt. Bei der FKDS und beim PD wurde eine Pulsrepetitionsfrequenz (PRF) von 800 bis 2000 Hz eingestellt.

3.3 Standardisierter Vorversuch

Nach der in der Literatur von Roy et al. [57] beschriebenen Möglichkeit zur Kontrastmittelverstärkten Farb- bzw. Power-Doppler Sonographie wurden zunächst 9 Patienten mit dieser Methode untersucht. Diese und alle sich anschließenden USKM Untersuchungen wurden mittels „*high end scanner*“ (Aplio 80, Toshiba, Otawara, Japan) und der unter Punkt 3.2.2 genannten Endorektalsonde durchgeführt. Aufgrund der zahlreichen „*blooming*“ Artefakte des Farb- oder Power-Dopplers sowie des kurzen Zeitfensters (Destruktion der USKM Bläschen bei hohem Mechanischen Index im Farb- und Power Doppler mode) der Untersuchung wurde der Vorversuch nach 9 Patienten abgebrochen. Diese 9 Patienten wurden aus der Studiauswertung ausgeschlossen. Insgesamt konnten somit für die weitere Auswertung 95 Patienten nach dem unten beschriebenen Protokoll untersucht werden.

3.4 Kontrastmittelgestützte Sonographie

3.4.1 Untersuchungsprotokoll

Die verbliebenen 95 Patienten wurden mittels Advanced Dynamic Flow (ADF), einem Breitband-Doppler, nach intravenöser Bolusapplikation des USKM, untersucht.

Die Kontrastmittel-Sonographie wurde mit einem Mechanischen Index (MI) von weniger als 0,4 durchgeführt. Das gesamte Untersuchungsprotokoll ist in Tab. 5 zusammenfassend dargestellt (Tab. 5).

Zunächst wurden 2,4 ml USKM in Kombination mit 5 ml physiologischer Kochsalzlösung appliziert. Der venöse Zugang wurde in der linken Cubitalvene platziert und der Bolus innerhalb von 4-5 s appliziert (durch Vorversuch standardisierter Vorgang). Die gesamte arterielle Anflutphase und Abflutphase des USKM wurden mittels des digitalen Bildspeichers über 60 sec gespeichert. Mittels einer Zeitintensitätskurve wurde das jeweilige individuelle Anflutmaximum im Tumor oder Normalgewebe bestimmt und als Einzelbild dokumentiert. Weitere Zeitpunkte der Dokumentation waren die erste Anflutung (durchschnittlich 19,5 s nach Applikation des USKM) sowie die letzte Messung nach 60 sec. Alle Untersuchungen wurden mit moderater Sendeleistung (36%, MI <0,4) durchgeführt, was, wegen der geringen Zerstörung der Mikrobubbles des USKM, eine ausreichende B-Bild Qualität gewährleistete.

Tab. 5: Für die Durchführung der Untersuchungen wurde ein „high end System“ (Aplio 80, Toshiba) verwendet und die Untersuchung standardisiert

Technik	Parameter
Schallkopf	Endorektalsonde (9 bzw. 5,5 MHz)
technische Einstellungen	ADF-Breitbanddoppler
Mechanischer Index (MI)	< 0,4 (Sendeleistung 36%)
USKM	SonoVue™, Bracco Altana
Dosierung	2,4 ml i.v. + 5 ml NaCl 0,9% im Bolus

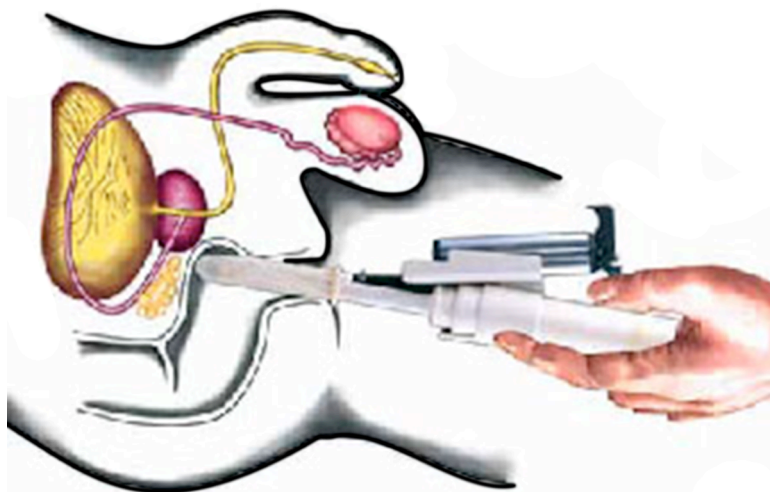
Die Untersuchungen liefen nach einem standardisierten Protokoll ab und fanden unmittelbar nach der B-Bild TRUS (Durchführung durch KT) statt. Alle kontrastmittelgestützten Untersuchungen wurden vom selben Untersucher durchgeführt (TF). Vor Kontrastmittel (KM)-Gabe wurde die Prostata im B-Bild und im Längsschnitt eingestellt. Es wurde darauf geachtet, dass die Harnröhre und insbesondere die periphere Zone gut abgegrenzt und durch einen hohen Zoomfaktor ausreichend groß dargestellt wurden. Daraufhin wurde das Ultraschallsystem auf ADF umgestellt und die digitale Bildspeichersoftware des Geräts vorbereitet. Anschließend führte derselbe Untersucher (AT) über einen Zeitraum von 4-5 s die Applikation des USKM durch. Simultan mit der bolusförmigen KM-Gabe wurden die Bilder mit einer Rate von 10 Bildern pro Sekunde gespeichert. An- und Abfluten des KM wurde am Monitor verfolgt und über insgesamt eine Minute digital aufgezeichnet. Der Schallkopf wurde während der Aufzeichnung in einer möglichst stabilen, gleich bleibenden Lage gehalten.

3.4.2 Ultraschall-Kontrastmittel

Bei allen Ultraschall-Untersuchungen wurde das Ultraschall-Kontrastmittel, SonoVue™, der Firma Bracco Altana Pharma GmbH (Konstanz, Deutschland) eingesetzt. Hierbei wurden immer 2,4 ml des Kontrastmittels zusammen mit 5 ml isotoner Kochsalzlösung innerhalb von 4 bis 5 Sekunden über einen peripheren Zugang appliziert.

3.5 TRUS-gestützte Biopsie

Alle 95 Patienten wurden im Anschluss (30 Min später) an die USKM-Untersuchung nach Standardprotokoll biopsiert. Bei allen Patienten, die ein hypervaskularisiertes Areal in der Anflutphase oder ein echoarmes Areal (washout) in der Spätphase zeigten, wurde eine gezielte Biopsie (2 zusätzliche Stanzen) durchgeführt. Zuvor wurde das Areal zur Befunddokumentation in einem Schema (Abb. 1) eingezeichnet. Die als malignitätssuspekt eingestuft Befunde wurden erneut mittels USKM Applikation dargestellt und anschließend gezielt punktiert. Bei diesem Untersuchungsschritt wurde der Power-Doppler mittels USKM verstärkt und der Zeitpunkt des Anflutmaximums mittels eines Bildes dokumentiert. Alle Biopsien wurden mittels biplaner Rektalsonde (Viking 2400, B&K Medical, Deutschland) bei 7,5 MHz durch denselben Untersucher (KT) durchgeführt. Diese und alle übrigen Patienten ohne Vaskularisationsauffälligkeiten wurden nach Hodge's-Protokoll [58] biopsiert, wobei mindestens 8 (unauffällige USKM-Untersuchung) bis 10 (2x gezielte Biopsie) Proben entnommen wurden (Abb. 6).



<http://www.prostata.de/trus.html>

Abb. 6: Prinzip der TRUS-gestützten Biopsie

Am Tag vor der Biopsie begann der Patient mit der Einnahme eines Antibiotikums, welches über insgesamt 5 Tage gegeben wurde. Als Standardantibiotikum wurde das Breitbandpräparat Ciprofloxacin in einer Dosierung von 500 mg verabreicht. Bei der routinemäßig durchgeführten Blutentnahme wurden neben dem PSA-Wert auch die Gerinnungsparameter untersucht.

Bei allen 95 Patienten lagen die Gerinnungswerte zum Zeitpunkt der Biopsie im Normbereich. Keiner der Patienten war älter als 73. Es lagen keine bekannten Infektionen, insbesondere Urogenitaltraktinfektionen, vor. Keiner der verbliebenen 95 Patienten wurde von der Biopsie ausgeschlossen.

Alle Biopsien wurden mit einer 18 G (gauge) Biospienadel und automatischer „biopsy gun“ mit einer Hochgeschwindigkeitsstanze durchgeführt. Dazu wurden die Patienten in die Linksseitenlage gebracht und die Beine 90° angewinkelt. Die Biopsie wurde nach dem Hodge's Protokoll [58] und nach Lokalanästhesie mittels 20 ml 2% Lidocaingel transrektal durchgeführt. Eine transrektale Lokalinfiltration wurde nicht durchgeführt, da Einflüsse auf die Mikrozirkulation innerhalb der Prostata vermieden werden sollten. Zusätzlich wurden in unserer Klinik bei Routinebiopsien gute Erfahrungen mittels Lidocaingel gemacht. Das suspekte Areal wurde zusätzlich zweimal gezielt, wie oben beschrieben, biopsiert.

3.6 Bildauswertung

Die USKM-Bilddaten (ADF Technik) wurden prospektiv durch insgesamt 3 in TRUS erfahrene Begutachter (TF, KT, AT) ausgewertet. In der arteriellen Anflutphase wurden alle hypervaskularisierten, seitenasymmetrischen Areale im Konsensusverfahren als suspekt eingestuft und in ein entsprechendes Diagramm (Abb. 1 und Abb. 12) direkt eingezeichnet. Zusätzlich wurden in der Abflutphase des USKM zu beobachtende echoarme Areale (washout) in das Diagramm eingezeichnet und ebenfalls als suspekt beschrieben. Inhomogen kontrastierte Areale wurden als indifferente Befunde bewertet. Homogenes, seitengleiches USKM Anflutverhalten ohne umschriebenes washout wurde als negative Analyse für das Vorliegen eines Prostatakarzinomes eingestuft.

Wurde durch die Begutachter ein Areal als suspekt bewertet, musste das gesamte Organ als Tumorsuspekt betrachtet werden, so dass für jede begutachtete Prostata die Bewertung suspekt, indifferent oder unauffällig resultierte.

Das suspekte Areal wurde den apicalen, intermediären, lateralen oder basalen Anteilen der linken und rechten Seite der Prostata zugeordnet.

In die retrospektive Bildanalyse wurden nur Patienten mit histologisch gesichertem Prostatakarzinom durch gezielte oder randomisierte Oktantenbiopsie einbezogen. Hierzu wurden von 3 Untersuchern (KT, TF, AT), geblindet in Bezug auf die

histologischen Ergebnisse, im Konsensus die Bilder zum Zeitpunkt der ersten Anflutung, zum Zeitpunkt des Anflutmaximums und die Spätaufnahme bewertet und das entsprechende Areal klassifiziert. Die ADF-Bilder wurden zum Zeitpunkt des Anflutmaximums mit den Power-Doppler Bildern unmittelbar vor Biopsie, welche ebenfalls zum Zeitpunkt des Anflutmaximums dokumentiert worden war, verglichen. Hierzu beurteilten die Untersucher das Auftreten von Artefakten auf einer analogen Skala von 0 bis 4 (0=keine, 1=geringe, 2=mässige, 3=starke und 4=nicht auswertbare Artefakte).

3.7 Statistik und Auswertung

Für Vergleiche zwischen den verschiedenen Patientengruppen wurde der Mann-Whitney-U-Test für unpaarige Stichproben benutzt. Wurden Daten innerhalb einer Gruppe verglichen, kam der Wilcoxon-Test für paarige Stichproben zum Einsatz. Das Signifikanzniveau wurde auf $p < 0,05$ festgelegt. Auf Normalverteilung wurde nicht geprüft, da es sich bei beiden Testverfahren um Rangsummentests handelte.

Für die Berechnung der Spezifität und Sensitivität der Verfahren, standardisierte Biopsie und USKM-gestützter TRUS, bezogen auf den Nachweis eines Prostatakarzinoms, wurde eine Vierfeldermatrix erstellt und die entsprechenden Werte berechnet.

Um den Vergleich der USKM-gestützten TRUS-Biopsie und der konventionellen Biopsie nach Hodge's [58] Protokoll durchzuführen, wurde eine Vierfeldermatrix genutzt und als Vorhersagewert der symmetrische Parameter Phi bestimmt. Mit diesem Verfahren wurde die Übereinstimmung zwischen zwei Faktorvariablen bestimmt, zusätzlich wurde für das Verfahren der USKM-gestützten TRUS-Biopsie und der Biopsie nach Hodge's Protokoll die Korrekt- und Falschklassifikationsrate bestimmt.

Alle Patienten der Studie wurden sowohl klinisch durch die DRU, laborchemisch (PSA-Wert im Verlauf) und durch den B-Bild TRUS in einem Nachbeobachtungszeitraum von 12 Monaten beobachtet, bei entsprechender Indikation wurde eine erneute Re-Biopsie nach Standardprotokoll durchgeführt.

Für alle die im Konsensusverfahren (Übereinstimmung aller 3 Begutachter) ermittelten auffälligen USKM-Befunde wurde zusätzlich eine MRT (T2*-gewichtete Bildgebung) mit der Option zur MR-gestützten Biopsie durchgeführt.

4. Ergebnisse

Im Rahmen der vorgestellten Studie wurde eine Reanalyse der wiederum negativ biopsierten Patienten durchgeführt. In einem Nachbeobachtungszeitraum von 12 Monaten wurden alle Patienten, die erneut negativ biopsiert worden waren, verlaufskontrolliert. Sowohl der PSA-Test, wie auch die digital rektale Untersuchung, wie auch die erneute Biopsie, wie auch MRT-Untersuchung führten in diesem Kollektiv zu keiner Befundänderung. Bei keinem dieser Patienten konnte im Nachbeobachtungszeitraum ein Prostatakarzinom diagnostiziert werden.

4.1 Patienten

4.1.1 Alter, PSA-Wert und histologische Diagnosen

In der prospektiven Analyse waren die Daten aller 95 Patienten auswertbar. Insgesamt konnten im Gesamtkollektiv 30 Prostatakarzinome histologisch gesichert werden, wobei zusätzlich in 7 Fällen ein high grade PIN diagnostiziert wurde. Die übrigen Patienten zeigten das histologische Bild einer chronischen Prostatitis (74/95) oder eine benigne Prostatahyperplasie (48/95). Bei einigen Patienten wurden die genannten Diagnosen zusätzlich zur Diagnose des Prostatakarzinoms gestellt. So zeigten 17 Patienten eine chronische Prostatitis, eine BPH konnte in 12 Fällen gesichert werden und 6 Patienten zeigten den Befund einer high grade PIN (Tab. 6).

Tab.6: Histologische Befunde der 95 Patienten nach Stanzbiopsie

Histologische Diagnose	Anzahl der Patienten	Zusätzliche Befunde
Prostatakarzinom	30	
Chronische Prostatitis	74	17
High grade PIN	7	6
BPH	48	12
Kein Karzinom oder PIN	58	

Das mittlere Patientenalter betrug 66 Jahre (44-73 Jahre), der mediane PSA-Wert betrug 10 (4-48) ng/dl. In unserem aufgrund der vorausgegangenen Biopsie selektionierten Patientenkollektiv korrelierten weder das Alter, noch der PSA-Wert mit

dem Befund eines Prostatakarzinomes ($p > 0,05$). Die Abbildungen 7 und 8 verdeutlichen diese Ergebnisse als Boxplot-Diagramme (Abb. 7, 8).

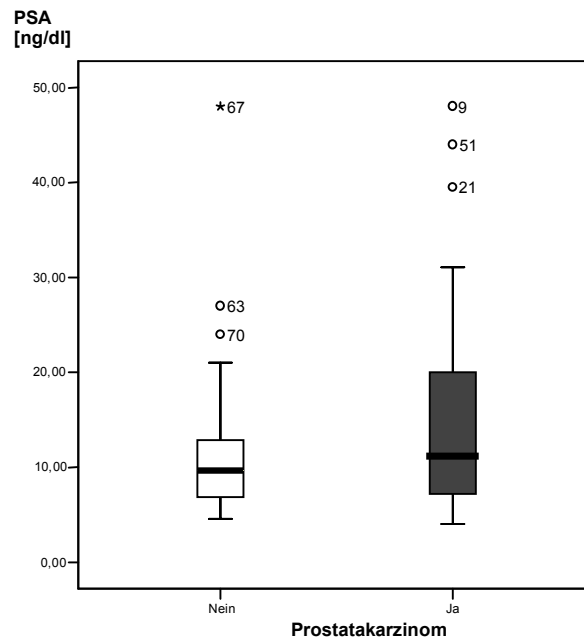


Abb. 7: Die Höhe des PSA-Wertes zeigte keinen signifikanten Unterschied zwischen Patienten mit und ohne Prostatakarzinom (Box-and-Whisker-Plot, Box durch 25% und 75%-Quantil begrenzt, Median in der Mitte, die Whiskers begrenzen das 5% und 95% Quantil, °, * Werte außerhalb)

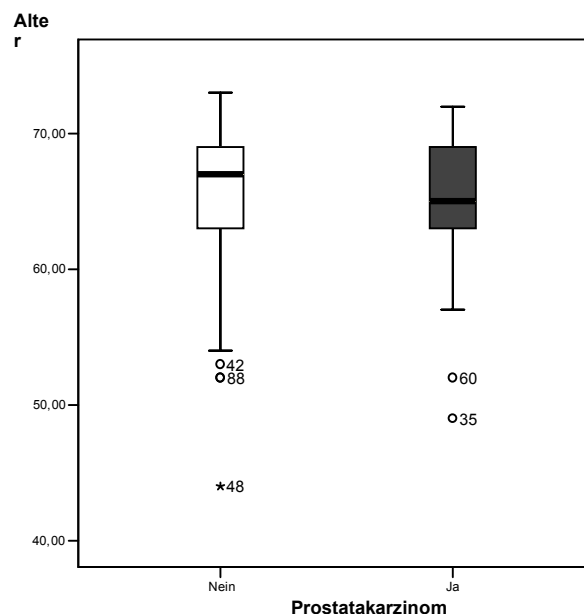


Abb. 8: Das Alter der Patienten führte nicht zur signifikanten Differenzierung. Auch die Erhöhung der Anzahl der durchgeführten Biopsien führte zu keinem signifikanten Unterschied der Gruppen (Abb. 9).

Die durchgeführte Re-Biopsie wurde von 60 der 95 Patienten als unangenehm empfunden, in 5 Fällen kam es trotz Antibiose zu einer urogenitalen Infektion, welche mit oraler Antibiose beherrscht werden konnte.

Ein Patient zeigte eine stärkere Blutung, die jedoch konventionell ohne weitere Intervention beherrscht werden konnte.

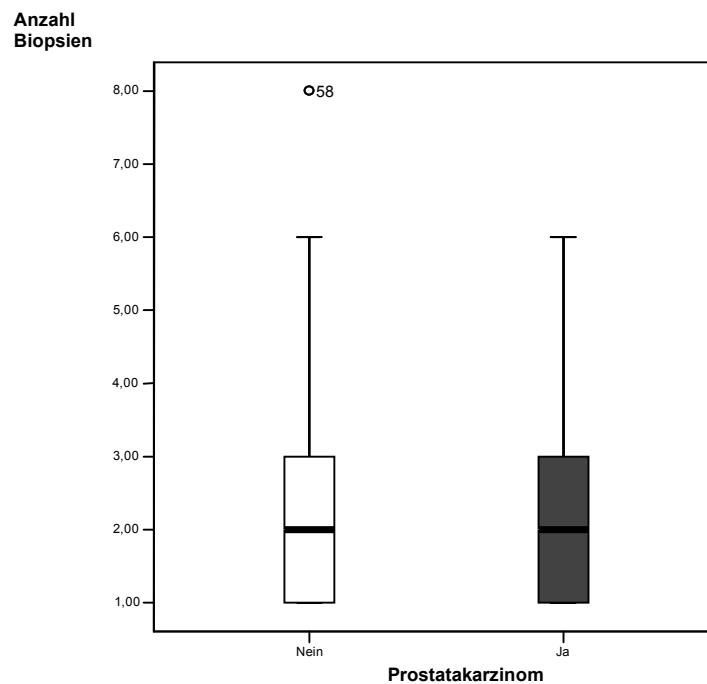


Abb. 9: Die Detektion des Prostatakarzinoms war nicht von der Anzahl der Re-Biopsien abhängig (Box-and-Whisker-Plot, Box durch 25% und 75%-Quantil begrenzt, Median in der Mitte, die Whiskers begrenzen das 5% und 95% Quantil, ° Werte außerhalb)

4.1.2 USKM-gestützter TRUS

In der nativen B-Bild Sonographie in Kombination mit dem Power-Doppler wurden lediglich 2 echoarme Strukturstörungen diagnostiziert, die mit Tumorbefunden korrelierten. Aufgrund der zuvor durchgeführten Biopsie waren zystische Areale und Verkalkungen darstellbar, welche die USKM-Sonographie jedoch nicht beeinflussten.

Im Konsensusverfahren wurde von den 3 Begutachtern (TF, KT, AT) in 48 Fällen ein suspektes Areal beschrieben, wobei 40 Befunde als hypervaskularisierte Areale diagnostiziert wurden und in 14 Fällen ein washout nach 60 sec beobachtet wurde. Sechs dieser 14 Fälle hatten eine Kombination aus hypervaskularisiertem Befund und washout. In 16 weiteren Fällen stimmten lediglich einer oder zwei der drei Begutachter für einen auffälligen USKM-Befund, so dass insgesamt 64 auffällige USKM-Befunde erhoben wurden.

Alle 30 Patienten mit histologisch gesichertem Prostatakarzinom zeigten eindeutige Befunde nach USKM-Applikation. In 34 Fällen fand sich kein eindeutiges Korrelat für einen auffälligen USKM-Befund, so dass insgesamt eine Sensitivität für den USKM-TRUS von 100 % und eine Spezifität von 48 % resultierte.

Charakteristische USKM-Befunde bei Vorliegen eines Prostatakarzinomes waren die häufige Lokalisation in der peripheren Zone, eine dort nachweisbare Seitenasymmetrie der USKM-Anflutung und die überwiegend rasche Kontrastierung des Tumors in der ersten Anflutphase, ca. 20 sec nach Applikation. Als weiteres Charakteristikum fand sich auch das frühe Auswaschen des USKM im Tumorareal in der parenchymatösen Phase der Anflutung, bis ca. 60 sec nach Applikation.

In 31 Fällen zeigte sich eine komplett homogene Kontrastierung der gesamten Prostata, auffallend war dabei die Füllung der Drüse von den kräftigen Kapselgefäßen in der Peripherie nach zentral, dieses Muster wurde im Folgenden als „Radspeichenmuster“ bezeichnet. In keinem dieser Fälle, auch nicht im Nachbeobachtungszeitraum, wurde ein Prostatakarzinom diagnostiziert.

4.1.3 USKM-gestützte Biopsie

Durch gezielte Biopsie wurden 24 der 30 Karzinome nachgewiesen. Der Tumordurchmesser dieser Befunde lag zwischen 0,5-3,0 cm. Durch die zusätzlich durchgeführte standardisierte Oktantenbiopsie nach Hodge´s Protokoll wurden lediglich 8 der 30 Karzinome gesichert. 2 der 8 Karzinome konnten zuvor in der gezielten Stanze (Abb. 10) nicht nachgewiesen werden. Die übrigen 4 Karzinome wurden sowohl durch die gezielte Biopsie als auch die standardisierte Oktantenbiopsie verfehlt. Diese Karzinome wurden durch das MRT nachgewiesen und durch MRT-Stanze histologisch gesichert. Insgesamt wurde bei 22 Patienten aufgrund des im Konsensusverfahren nachgewiesenen auffälligen USKM-Befundes die MRT durchgeführt und, wie beschrieben, 4 zusätzliche Karzinombefunde erhoben. Tabelle 7 mit zusammenfassender Darstellung der resultierenden Vierfeldermatrix (Tab. 7).

Tab. 7: Vierfeldermatrix für die Ergebnisse der USKM-gestützten Biopsie und der Standardbiopsie nach Hodge´s Protokoll.

		USKM-Biopsie		
		kein Karzinom, negative Biopsie	Karzinomnachweis	gesamt
Histologie	kein Karzinom	65	0	65
	Karzinom	6	24	30
gesamt		71	24	95

		Hodge´s Protokoll		
		kein Karzinom, negative Biopsie	Karzinomnachweis	gesamt
Histologie	kein Karzinom	65	0	65
	Karzinom	22	8	30
gesamt		87	8	95

Als Vorhersagewert wurde aus den genannten Daten der symmetrische Parameter Phi mit 0,446 (mäßig) für die Standardbiopsie nach Hodge´s Protokoll und 0,856 (gut) für die USKM-gestützte Biopsie bestimmt.

Weiterhin zeigen die USKM-gestützte Biopsie und die [Standardbiopsie nach Hodge´s Protokoll] eine Korrektorklassifikationsrate von 94% [77%] und eine Falschklassifikationsrate von 6% [23%].

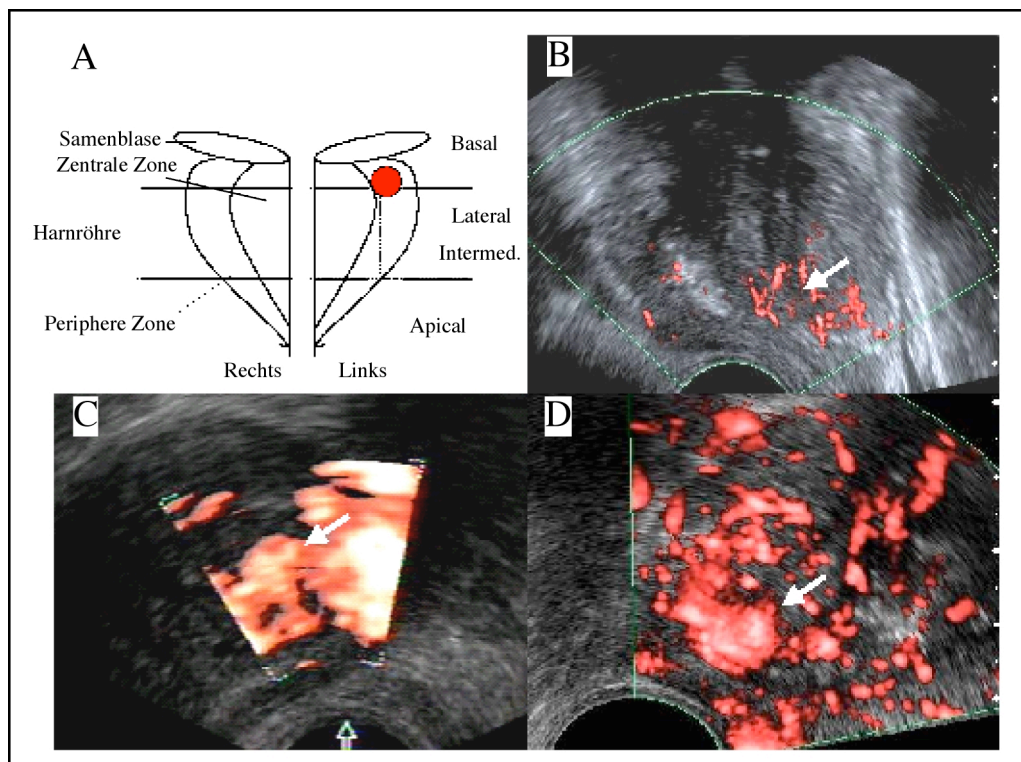


Abb. 10 A-D: Darstellung des gesamten Ablaufes bis zur USKM-gestützten Biopsie. Zunächst Einzeichnung des suspekten Areales links basal in der peripheren Zone (A). Im ADF mode zeigt sich eine seitenasymmetrische Vaskularisation (weißer Pfeil) zu Gunsten der linken Seite, ein eigentlicher Tumor ist nicht abzugrenzen (B). Im Power-Doppler zeigen sich typische „blooming“ Artefakte, der tumorsuspekte Befund ist kaum vom ebenfalls gut kontrastierten Gefäß-Nervenbündel abzugrenzen (C). Eindeutig abgrenzbar ist der Tumor im USKM-unterstützten ADF mode, der weiße Pfeil markiert das hypervaskularisierte Areal (D). Histologisch konnte ein Prostatakarzinom nach gezielter Biopsie gesichert werden.

Die 65 Patienten ohne Karzinomnachweis in der Studie wurden in einem engmaschigen Nachbeobachtungszeitraum von 12 Monaten kontrolliert, ohne dass weitere Karzinome nachgewiesen werden konnten.

Bei 16 Patienten wurde ein indifferentes (fragliches) USKM-Verhalten durch mindestens 2 Begutachter bewertet, hier zeigten sich 1 Karzinom sowie alle 7 PIN-Befunde in der gezielten Biopsie. 5 der 7 PIN Befunde wurden durch die randomisierte Biopsie

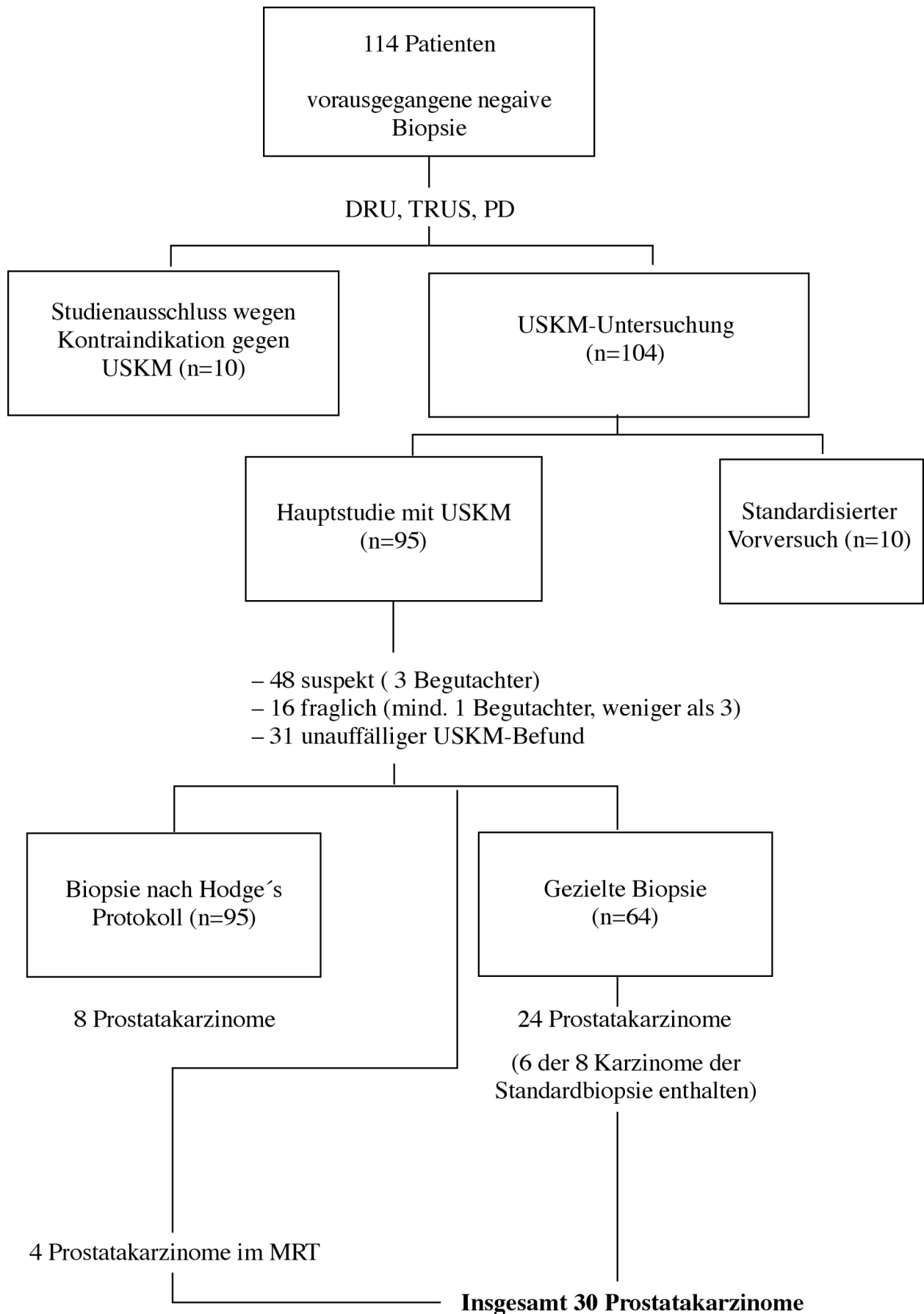
ebenfalls erfasst. Das Karzinom war nur durch die gezielte Stanze nachweisbar, wobei hier ein inhomogen kontrastiertes Areal anpunktiert wurde. Bei allen 31 Patienten, für die ein negativer Befund hinsichtlich des Vorliegens eines Prostatakarzinomes in der USKM-gestützten Biopsie beschrieben wurde, konnte histologisch ein Karzinom ausgeschlossen werden und auch im Nachbeobachtungszeitraum ließen sich keine tumorsuspekten Befunde erheben, so dass nach 12 Monaten in diesem Subkollektiv kein Karzinom diagnostiziert wurde. Alle diese Patienten zeigten ein homogenes Kontrastmittelenhancement über das gesamte Organ. Auffallend war die Füllung der Drüse von außen nach zentral mit dem Bild eines „Radspeichenmusters“, was für diese Patientengruppe typisch war.

Lag eine seitenasymmetrische BPH (n=16) vor, konnten einzelne rundliche Adenomknoten aufgrund der raschen Kontrastierung nur schlecht von einem hypervaskularisierten Tumor unterschieden werden, wobei diese Adenomknoten klar im B-Bild abgrenzbar waren und nicht die periphere Zone betrafen.

Erwähnenswert ist, dass bei einem Patienten mit 6 vorausgegangenen negativen Biopsien und einem PSA-Wert von 12,6 ng/dl ein Tumor in der Transitionalzone mit einer Größe von 1,5cm beschrieben werden konnte. Dieses Areal wurde gezielt anpunktiert und ein Adenokarzinom der Prostata (Gleason Score 3+4) diagnostiziert.

Alle relevanten Ergebnisse der Studie sind als Flussdiagramm in Tab. 8 zusammenfassend dargestellt.

Tab.8: Zusammenfassendes Flussdiagramm der wichtigsten Daten der Studie



4.2 Retrospektive Datenanalyse

4.2.1 Korrelation der Lokalisation der Befunde mit der Histologie

Insgesamt 30 Karzinome wurden durch histologische Analyse gesichert. Betrachtet man die retrospektive Bildanalyse, so korrelierten 22 der 24 durch gezielte Biopsie gesicherten Befunde in ihrer Lokalisation mit dem operativen bzw. histologischen Befund. Die Lokalisation der suspekten Läsion und das Eintragen dieser Befunde in das entsprechende Schema waren praktikabel und sicher durchführbar (Abb. 11).

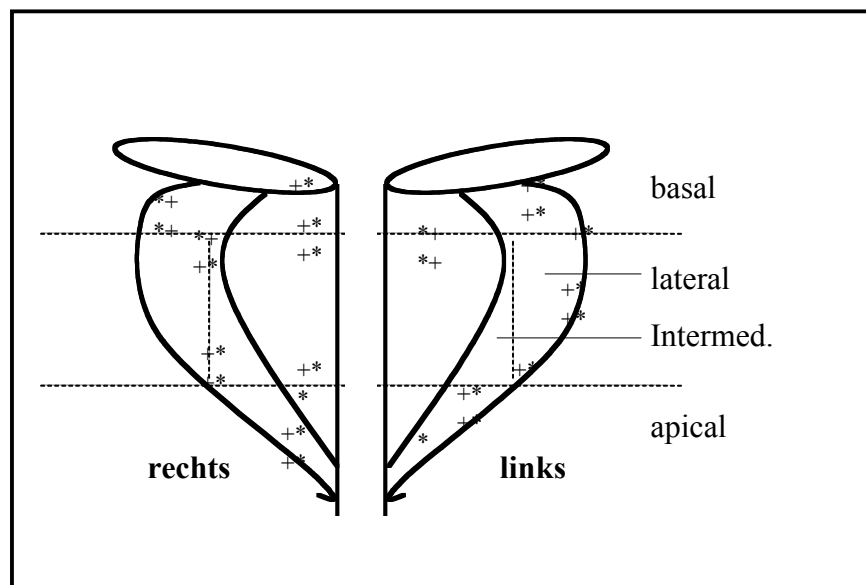


Abb. 11: Korrelation der histologisch gesicherten Befunde (*) mit den zuvor eingezeichneten Befunden der USKM-Sonographie (+)

4.2.2 Artefaktanfälligkeit beider Dopplerverfahren

Beim retrospektiven Vergleich (Analogskala von 0=keine Artefakte bis 4=nicht auswertbar) der ADF-Bilder zum Zeitpunkt des Anflutmaximums mit den PD-Bildern unmittelbar vor Biopsie (Abb. 12), welche ebenfalls zum Zeitpunkt des Anflutmaximums dokumentiert wurden, zeigten sich signifikant weniger Artefakte ($p < 0.05$) bei Einsatz der neuen Breitbandtechnologie ADF (1.4 ± 0.4) im Vergleich zum PD (3.1 ± 0.9).

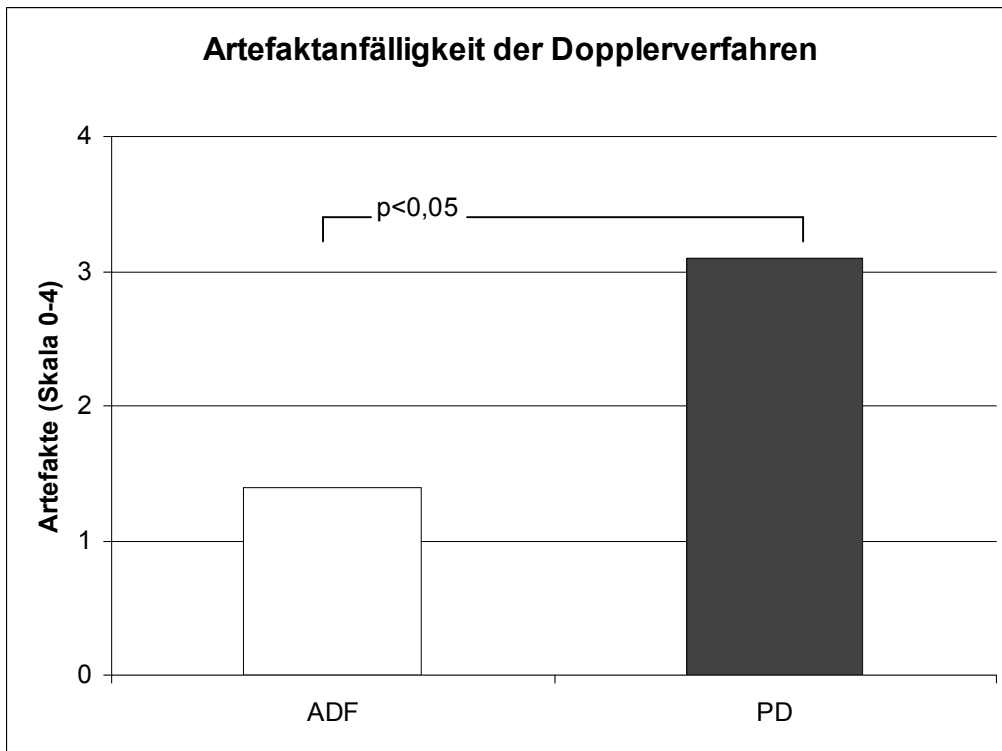


Abb.12: Vergleich der Artefaktanfälligkeit beider Dopplerverfahren. Der Breitbanddoppler ADF zeigt dabei deutlich weniger Artefakte als der Power-Doppler nach USKM-Applikation

5. Diskussion

Neue technische Entwicklungen von Ultraschallgeräten und die Einführung von Ultraschall-Kontrastmitteln [37, 38] haben die Sonographie in den letzten Jahren revolutioniert. Dies ist die erste Studie, die die Dynamik von Ultraschall-Kontrastmitteln mittels neuer Breitbanddoppler-Technologie im Vergleich zum Power-Doppler-verstärkten Ultraschall untersucht und mit konventionellen Ultraschalltechniken vergleicht.

Ultraschall spielte zunächst eine eher untergeordnete Rolle im diagnostischen Procedere bei V.a. Prostatakarzinom, es ist jedoch ein etabliertes Verfahren zur US-gestützten Biopsie, welche transrektal nach einem standardisierten Protokoll vom Urologen durchgeführt werden kann. Die transrektale B-Bild Sonographie der Prostata wird dabei kurz als TRUS bezeichnet [59-62].

Der TRUS kombiniert mit Farbdopplerverfahren wie der farbkodierten Duplexsonographie oder dem Power-Doppler war Gegenstand intensiver Forschung. Der Nutzen dieser Zusatzverfahren wurde in der Literatur kontrovers diskutiert und konnte letztlich nicht zu einem etablierten oder standardisierten Ablauf führen [63-64].

Das Prostatakarzinom sollte echoarm oder hypervaskularisiert zur Darstellung kommen. Dieses Schallverhalten trifft aber nur auf etwa die Hälfte der Befunde zu, 56 % der Prostatakarzinome zeigen ein dem umliegenden Prostatagewebe isoechogenes Schallverhalten [31]. Aufgrund dieser Tatsache ist die hohe falsch-negativ Rate des TRUS zu erklären. Obgleich sich einzelne hypervaskularisierte Befunde korrekt einem Malignom zuordnen lassen [63-65], eigneten sich Farbdopplerverfahren letztlich nicht dazu, die Sensitivität der Methode ausreichend zu steigern. Limitationen der Farbdopplersonographie sind auf die niedrigen Gefäßflüsse und kleinste Lumina der relevanten Tumorgefäße eines Prostatakarzinomes zurückzuführen.

Folglich lassen sich in der Literatur [59-62] insgesamt niedrige Sensitivitäten und Spezifitäten der TRUS-Diagnostik eines Prostatakarzinomes (Sensitivität von 17-57 % und Spezifität von 40-63 %) aufzeigen. Auf der Grundlage dieser Überlegungen waren weiterführende Fragen zur Bestimmung des exakten Tumolvolumens, zur Multifokalität und Kapselüberschreitung (70% der palpablen Befunde nicht organbegrenzt) vor einer operativen Therapie mittels TRUS nicht hinreichend zu beantworten.

Neben den Dopplerverfahren wurde auch die Durchführung der Re-Biopsie proklamiert. Basierend auf persistierenden oder weiter steigenden PSA-Werten ist der klinische Nutzen der Re-Biopsie jedoch weiterhin fraglich [66]. Führt man eine Re-Biopsie durch, so liegt die Tumordetektionsrate bei nur 10 bis 23 % [9-10]. Zu beachten ist weiterhin, dass die Re-Biopsie vom Patienten als unkomfortabel und schmerzhaft empfunden wird. Zudem ist vielfach eine Narkose notwendig, was hohe Zusatzkosten verursacht. Auch das Risiko von Komplikationen, wie Infektion oder das Auftreten einer akuten Blutung sind zu beachten [66].

In der vorliegenden Doktorarbeit wurde eine moderne Breitband-Dopplertechnik nach Applikation eines Ultraschall-Kontrastmittels zur gezielten Re-Biopsie mit einem Standardbiopsie-Protokoll verglichen. Die histologische Analyse der Proben war dabei als Goldstandard zu bezeichnen. Im selben Studienkollektiv (95 Patienten) wurde zusätzlich die Artefaktanfälligkeit des konventionellen kontrastverstärkten Power-Dopplers analysiert. Alle eingeschlossenen Patienten hatten einen erhöhten PSA-Wert und mindestens eine vorausgegangene negative Biopsie, die nicht zur Diagnose eines Prostatakarzinoms geführt hatte.

Zunächst konnte mittels der ADF-Technik gezeigt werden, dass sich suspekta Prostatabefunde vom umliegenden Normalgewebe aufgrund der USKM-Anreicherung differenzieren lassen. Dabei wurden sowohl die aufgrund pathologischer Gefäße (als Ausdruck der Neoangiogenese) hypervaskularisierte Areale als auch das seitenasymmetrische Hypervaskularisationsverhalten, insbesondere in der peripheren Zone, als suspekta Befunde charakterisiert. Einzelne Herde waren auch durch ein schnelles Auswaschen des USKM in der Parenchymphase gekennzeichnet. Dabei gelang es nur mit der Technik des ADF einzelne Gefäße sicher abzubilden. Mittels herkömmlicher PD-Sonographie war dies nicht möglich. Ursächlich waren hierbei die zahlreichen Bloomingartefakte sowie das breite Übersmieren der tatsächlichen Gefäßlumina, was durch alle Begutachter gleichermaßen als störend bewertet wurde. So konnte in der retrospektiven Bildanalyse ein signifikanter Unterschied zwischen der Artefaktanfälligkeit [27] des ADF und des PD nach USKM-Applikation mittels Analogskala ermittelt werden (ADF: $1,4 \pm 0,4$ versus PD $3,1 \pm 0,9$, $p < 0,05$). Neben der durch ADF erreichten Charakterisierung der Herde, war die Technik auch in der Lage

mit dem B-Bild kombiniert zu werden, so dass eine gezielte Biopsie unter gewohnten B-Bildverhältnissen resultierte.

Aufgrund dieser Ergebnisse wurde somit die gezielte Biopsie eines charakterisierten Herdes ermöglicht. Die Sensitivität der USKM-gestützten Sonographie lag bei 100% die Spezifität bei 48%.

Besonders hervorzuheben ist die Tatsache, dass die eingeschlossenen Patienten des Studienkollektives mindestens eine vorausgegangene negative Biopsie hatten, wobei durchschnittlich 2 Biopsien zuvor durchgeführt worden waren. Auf der Grundlage der gezielten Biopsie konnten 24 der insgesamt 30 in der Studie histologisch gesicherten Prostatakarzinome erfasst werden. Aufgrund des Standardbiopsieprotokolls wurden hingegen nur 8 Karzinome diagnostiziert. Lediglich 2 pathologische Herdbefunde wurden zuvor mittels B-Bildsonographie verdächtig. Der Vorteil der Methode der gezielten Biopsie nach USKM-Applikation gegenüber der Standardmethode nach Hodge's Protokoll drückte sich durch den guten Vorhersagewert (Φ Hodge's Protokoll 0,446 versus Φ USKM-gestützte Biopsie 0,856) aus. Die Korrekturklassifikationsrate konnte durch USKM-gestützte Biopsie (94%) gegenüber der Standardbiopsie (77%) gesteigert werden, während die Falschklassifikationsrate gesenkt wurde (von 23% Standardmethode auf 6% für die USKM-gestützte Biopsie). Diese Ergebnisse unterstreichen den Nutzen einer gezielten Biopsie, gerade in dem Subkollektiv mit steigenden oder gleich bleibend hohen PSA-Werten und vorausgegangener negativer Biopsie. Ähnlich den Daten der Arbeitsgruppe Frauscher et al. [29] kann auch durch diese Ergebnisse die Durchführung einer gezielten Biopsie nach Applikation eines USKM empfohlen werden. Auffallend ist, dass nicht nur Tumore ab einem Durchmesser von 5mm erfasst wurden, es wurden auch größere Tumore oder Befunde bei atypischer Lage in der Translationszone durch die randomisierte Standardbiopsie und den B-Bild TRUS nicht erfasst.

Die Auffassung einiger Autoren [25], dass bei negativer Sechstantenbiopsie keine kurzfristige Re-Biopsie in Abhängigkeit vom PSA-Wert durchzuführen sei, sondern erst in einem Intervall nach 4 Jahren, kann nach unseren Daten nicht geteilt werden. Der schlechte positive Vorhersagewert der konventionellen Re-Biopsie muss hingegen kritisch betrachtet werden [66]. So ist gerade die Einführung der gezielten Biopsie bei Patienten mit vorausgegangener negativer Biopsie ein möglicher und viel versprechender Ansatz in der Zukunft, gerade weil sich die USKM-Sonographie auch technisch enorm weiterentwickelt hat und nicht zuletzt Gerätetechnik und

physikochemische Zusammensetzung der Mikrobläschen bereits deutlich verbessert haben.

Djavan et al. [23] konnten zeigen, dass die Karzinomdetektionsrate mit der Anzahl der durchgeführten Biospien deutlich abnimmt. So liegt diese bei der ersten Re-Biopsie bei 22% (231/1051), bei der zweiten bei 10% (83/820), bei der dritten bei 5% (36/737) und nach der vierten Re-Biopsie bei nur noch 4% (4/94). Nur bei vorausgehender Selektion der Patienten sollte demnach eine 3. und 4. Re-Biopsie angestrebt werden. Diese Daten und die Ergebnisse unserer Arbeit unterstreichen jedoch auch den Sachverhalt, dass eine einmalig negative Standardbiopsie den Tumor nicht ausschliessen kann.

Als alternative Methode steht noch die sterotaktische Re-Biopsie der Prostata mit dreidimensionaler Lokalisationplatte zur Verfügung. Dieses Verfahren ist allerdings sehr zeitaufwändig und benötigt wiederum eine entsprechende Anästhesie. Weiterhin ist das Risiko für eine Blutungs- und Infektionskomplikation erhöht. Diese Nebenwirkungen konnten in bis zu 10 % der Fälle beschrieben werden [24]. Im Vergleich dazu verlief die gezielte Biopsie in unserem Studienkollektiv nahezu komplikationslos.

Die Diagnose der PIN gelang mittels USKM-gestütztem TRUS nicht sicher. Es fanden sich insbesondere bei einer Prostatitis und einer BPH ebenfalls heterogene Charakteristika der KM-Anreicherung. Insgesamt ist somit das Bild der heterogenen USKM-Anreicherung nicht spezifisch für eine PIN oder das Prostatakarzinom.

In 31 Fällen zeigte sich eine komplett homogene Kontrastierung der gesamten Prostata. Auffallend ist dabei die Füllung der Drüse von den kräftigen Kapselgefäßen in der Peripherie nach zentral. Dieses Muster kann als „Radspeichenmuster“ charakterisiert werden. Da in keinem der Fälle, auch nicht im Nachbeobachtungszeitraum, ein Prostatakarzinom diagnostiziert wurde, ist von einem charakteristischen Muster des Normalbefundes auszugehen. Weitere Arbeiten sollten hier folgen, zumal die verbesserte USKM-Technik der letzten Jahre mit der Möglichkeit zur Summation des Mikrobläschensignales eine genauere Beurteilung auch kleinster Gefäße ermöglichen sollte.

Im Vergleich dazu, zeigten unsere Ergebnisse charakteristische USKM-Befunde bei Vorliegen eines Prostatakarzinomes. Zunächst war neben der Lokalisation in der peripheren Zone auf die Seitenasymmetrie der USKM-Anflutung zu achten. Überwiegend zeigte sich eine rasche Kontrastierung des Tumors in der ersten

Anflutphase, ca. 20 sec nach Applikation. Als weiteres Charakteristikum fand sich auch das frühe Auswaschen des USKM im Tumorareal in der parenchymatösen Phase der Anflutung. Diese Ergebnisse decken sich mit Befunden der Arbeitsgruppe Frauscher aus Innsbruck, die ebenfalls aufgrund dieser Befunde eine gezielte Biopsie des früh und kräftig enhancenden Tumors durchgeführt hatten und eine Steigerung der Detektionsrate gegenüber der konventionellen Biopsie um bis zu 10 % zeigen konnten [29].

Zeigte sich in unsere Studie kein frühes Enhancement, waren die Anflutkurven innerhalb des Organs auch nicht wesentlich seitendifferent. Ob hier Potential besteht aggressive Wachstumsformen mit einem hohen Gleason Score zu erkennen bleibt vorerst Spekulation.

Ein Indiz für die Theorie der Neoangiogenese war die Tatsache, dass auch kleine Befunde (5mm Durchmesser) ein starkes und frühes Enhancement zeigten. Liegen also pathologische Gefäßveränderungen vor, so können diese auch über die im Blut-Pool befindlichen USKM detektiert werden. Auffallend ist dann auch die fehlende Kontrastierung zuerst vom Rand der Drüse aus, da sich das suspekte Areal von zentral nach peripher füllte.

Mit konventionellen Dopplerverfahren wie der FKDS und dem PD waren diese Befunde aufgrund der geringen Gefäßkaliber nicht dokumentierbar. So kann die USKM-gestützte Sonographie den zuletzt genannten Verfahren als überlegen angesehen und sollte bevorzugt eingesetzt werden.

SonoVue™ (Bracco-Altana) ist dabei als ein gut verträgliches USKM zu bezeichnen, schwere Nebenwirkungen werden in der Literatur nur selten beobachtet [56-57]. Allerdings besteht die Möglichkeit einer Hypersensibilität und das Auftreten von schwerem Blutdruckabfall, Bradykardie und Herzstillstand wurde berichtet [41-45]. Dies macht eine Überwachung des Patienten nach Administration von SonoVue absolut notwendig. In unserer Studie wurden keinerlei Nebenwirkungen aufgrund der USKM-Applikation beobachtet.

Bedenkt man die Wichtigkeit der gezielten Biopsie zum Aufsuchen des lokalen Tumorbefundes, sind die durch den Einsatz von USKM entstehenden zusätzlichen Kosten von ca. 20 € pro Untersuchung aus unserer Sicht gerechtfertigt. Auch der

notwendige zeitliche Mehraufwand von ca. 5 bis 10 min, bedingt durch die Lagerung des Patienten, durch die Flexüle zur i.v. Gabe des KM, die Applikation des USKM und letztlich die Bewertung der Befunde, erscheint vertretbar.

Zusammenfassend ist einzuschätzen, dass die hier vorgestellte Methode der USKM-gestützten ADF-Breitbanddoppler-Sonographie eine verbesserte Differenzierung von Patienten mit Prostatakarzinom und Normalbefund im Vergleich zu konventionellen Techniken wie B-Bild oder PD erlaubt.

Die USKM-gestützte ADF-Sonographie zeigte nach Applikation des sicher einsetzbaren USKM SonoVue deutlich weniger Artefakte als der USKM-verstärkte Power-Doppler. Aufgrund der gezielten Biopsie konnte in einem speziell selektionierten Risikokollektiv eine hohe Sensitivität bei geringer Spezifität erreicht werden. So wurden mittels gezielter Biopsie deutlich mehr Karzinome im Vergleich zum konventionellen Re-Biopsieprotokoll detektiert. Es ergibt sich somit ein viel versprechender Ansatz, der mittlerweile bei vorausgegangener negativer Prostatbiopsie in unserer Klinik zur Routine zählt und auf der Grundlage der vorgestellten Ergebnisse etabliert werden konnte.

6. Zusammenfassung

Zielstellung der Studie war die Ermittlung der Sensitivität und Spezifität der USKM-gestützten ADF-Dopplersonographie in einem Patientenkollektiv mit erhöhtem PSA-Wert und vorausgegangener negativer Biopsie im Vergleich zur Standardmethode der Rebiopsie.

Insgesamt 114 Patienten wurden der klinischen Untersuchung (digital rektale Untersuchung) und dem TRUS zugeführt und in die Studie eingeschlossen. Alle Patienten hatten mindestens eine vorausgegangene negative Biopsie in der Anamnese. Insgesamt 19 Patienten wurden im weiteren Verlauf aus der Studie ausgeschlossen, so dass insgesamt 95 Patienten mittels ADF-Breitband-Dopplertechnik nach Administration des Ultraschallkontrastmittels SonoVue™ (Bracco-Altana) untersucht werden konnten. Der PSA-Wert war zum Zeitpunkt der Untersuchung mit durchschnittlich 10 ng/dl in diesem Kollektiv erhöht.

Zeigten sich Auffälligkeiten in der USKM-gestützten Sonographie, gekennzeichnet durch eine rasche asymmetrische Anflutung in einem Areal oder einem Auswaschen des USKM im weiteren Verlauf, wurde eine gezielte Biopsie (2 Proben) durchgeführt. Zusätzlich erhielten alle Patienten eine USKM-unterstützte Power-Dopplersonographie vor der gezielten Biopsie und eine TRUS-gestützte Rebiopsie nach standardisiertem Hodge's Protokoll, so dass maximal 10 Proben (2xgezielte Biopsie und 8xnach Hodge's Protokoll) resultierten.

Histologisch konnte insgesamt bei 30 Patienten, 26,3% des Gesamtkollektives, ein Prostatakarzinom nachgewiesen werden. Bei diesen 30 Patienten zeigten sich Auffälligkeiten in der USKM-gestützten Sonographie, überwiegend wurde ein asymmetrisches hypervaskularisiertes Areal identifiziert, was anschließend auch gezielt punktiert werden konnte. Die zusätzlich in der USKM-Sonographie beschriebenen 34 suspekten Befunde fanden kein Korrelat in der gezielten Biopsie, der Rebiopsie oder dem Nachbeobachtungsintervall von 12 Monaten.

Das Verfahren der USKM-Sonographie erreichte eine Sensitivität von 100% und eine Spezifität von 48%. Insgesamt 24 der 30 Karzinome konnten auch durch die gezielte Biopsie histologisch gesichert werden, im Vergleich dazu wurden mittels Rebiopsie nach Hodge's Protokoll lediglich 8 der 30 Karzinome gesichert, was einer Steigerung der Korrekturklassifikationsrate durch die gezielte Biopsie von 77% auf 94% und eine

Senkung der Falschklassifikationsrate von 23% auf 6% zur Folge hatte. Der symmetrische Parameter Phi ist als Vorhersagewert für die USKM-Sonographie (Phi 0,856) als gut zu bewerten, während die Standardbiopsie nach Hodge's Protokoll einen nur mäßigen Vorhersagewert (Phi 0,446) erzielte. Auch kleine Tumore mit einem Durchmesser von 0,5 cm wurden mittels gezielter Biopsie erfasst.

Deutlich mehr Artefakte zeigte der USKM-gestützte Powerdoppler im Vergleich zur ADF-Technik. Keiner der Patienten zeigte Nebenwirkungen nach USKM-Gabe.

Zusammenfassend kann eingeschätzt werden, dass der Einsatz der ADF-Methode nach Applikation eines USKM Rückschlüsse auf die Vaskularisation eines Prostatakarzinoms ermöglicht. Dies führte zu einer verbesserten Detektion mit der Option einer gezielten Biopsie. Erstmals wurde durch Einsatz der ADF-Technik ein Kompromiss zwischen der Zerstörung von Mikrobläschen und der guten Verstärkung des Dopplersignales geschaffen, so dass eine Untersuchung mit gering reduzierter Sendeleistung ohne Bewegungsartefakte resultierte. Die Methode ist bei Patienten mit erhöhtem oder steigendem PSA-Wert und bereits einmalig negativer Biopsie in der Anamnese als alternatives Verfahren zu empfehlen.

7. Abkürzungs-, Tabellen- und Abbildungsverzeichnis

7.1 Abkürzungsverzeichnis

Abkürzung	Beschreibung
AAH	atypische adenomatöse Hyperplasie
ADF	“Advanced Dynamic Flow”, spezieller Breitbanddoppler
ADFDS	ADF-Dopplersonographie
ARDS	“acute respiratory distress syndrome“
ASAP	atypische mikroazinäre Proliferation
AUC	“area under the curve”, Fläche unter der Kurve
B-mode	brightnes
BPH	benigne Prostatahyperplasie
CHI	“Contrast Harmonic Imaging“
COPD	“chronic obstructive pulmonary disease“
CT	Computertomographie
DRU	Digitale Rektale Untersuchung
FKDS	Farbkodierte Duplexsonographie
G	„gauge“, Dicke der Biopsienadel
G1, G2, G3	Grading
HG-PIN	“high“, hochgradige prostatistische intraepitheliale Hyperplasie
KHK	koronare Herzkrankheit
KM	Kontrastmittel
LG-PIN	“low“, geringgradige prostatistische intraepitheliale Hyperplasie
MI	mechanischer Index
MRT	Magnetresonanztomographie
PC	Prostatakarzinom
PD	Power-Doppler
PRF	Pulsrepetitionsfrequenz
PSA	Prostata Spezifisches Antigen
Re-Biospie	Wiederholungsbiopsie
ROC	“receiver operating characteristics“
SF ₆	Schwefelhexafluorid

TNM-System	Klassifikation des Tumors, der Lymphknoten und Metastasen
TRUS	Transrektaler Ultraschall
US	Ultraschall
USKM	Ultraschall-Kontrastmittel
WHO	„World Health Organization“, Weltgesundheitsorganisation

7.2 Tabellenverzeichnis

Tabelle	Titel	Seite
1	TNM-Klassifikation des Prostatakarzinoms	6
2	Gegenüberstellung gebräuchlicher Gradeinteilungen...	8
3	Indikationen für die transrektale Biopsie	10
4	Ein- und Ausschlusskriterien der Studie	19
5	...Untersuchung standardisiert	24
6	Histologische Befunde der 95 Patienten nach Stanzbiopsie	28
7	Vierfeldermatrix für die Ergebnisse der USKM-gestützten Biopsie und der Standardbiopsie nach Hodge's Protokoll	32
8	Zusammenfassendes Flussdiagramm der wichtigsten Daten der Studie	35

7.3 Abbildungsverzeichnis

Abbildung	Titel	Seite
1	Anatomische Zoneneinteilung sowie klinische Einteilung der Prostata	5
2	Molekülstruktur des USKM SonoVue™	13
3	Schematische lichtmikroskopische Aufnahme von Mikrobläschen in einem Blutgefäß	14
4	Anzahl der vorausgegangenen negativen Biospien der Patienten	20
5	Streudiagramm zur Korrelation von Drüsenvolumen und PsA-Wert	21
6	Prinzip der TRUS-gestützten Biospie	25
7	Die Höhe des PSA-Wertes zeigte keinen signifikanten Unterschied zwischen Patienten mit und ohne Prostatakarzinom	29
8	Das Alter der Patienten führte nicht zur signifikanten Differenzierung	29
9	Die Detektion des Prostatakarzinoms war nicht von der Anzahl der Re-Biospien abhängig	30
10	Darstellung des gesamten Ablaufes bis zur USKM-gestützten Biospie....	32
11	Korrelation der histologisch gesicherten Befunde (*) mit den zuvor eingezeichneten Befunden der USKM-Sonographie (+)	36
12	Vergleich der Artefaktanfälligkeit beider Dopplerverfahren....	37

8. Literaturverzeichnis

- 1 http://www.prostata.de/pca_haeufigkeit.html
- 2 Gesellschaft der epidemiologischen Krebsregister in Deutschland e.V. (GEKID) in Zusammenarbeit mit dem Robert-Koch-Institut: Krebs in Deutschland – Häufigkeiten und Trends. 5. Ausgabe, Saarbrücken, 2006.
- 3 http://www.krebsregister.nrw.de/fileadmin/user_upload/dokumente/veroeffentlichungen/17_EKR_NRW_SB1_Prostatakrebs.pdf
- 4 McCracken M, Olsen M, Chen MS Jr et al. Cancer incidence, mortality, and associated risk factors among Asian Americans of Chinese, Filipino, Vietnamese, Korean, and Japanese ethnicities. *CA Cancer J Clin* 57: 190-205, 2007.
- 5 Chen YC, Kraft P, Bretsky P et al. Sequence Variants of Estrogen Receptor {beta} and Risk of Prostate Cancer in the National Cancer Institute Breast and Prostate Cancer Cohort Consortium. *Cancer Epidemiol Biomarkers Prev* 16: 1973-1981, 2007.
- 6 Kaufman JM. The effect of androgene supplementation therapy of the prostate. *Aging Male* 6: 166-171, 2003.
- 7 Slater S, Oliver RTD. Testosterone – Its role in development of prostate cancer and potential risk from use as hormone replacement therapy. *Drugs & Aging* 17: 431-439, 2000.

- 8 DeMarzo AM, Nelson WG, Isaacs WB, Epstein JI. Pathological and molecular aspects of prostate cancer. *Lancet* 361(9361): 955-964, 2003.
- 9 Bertz J, Hentschel S, Hundsdörfer G et al. Prostata: In: Arbeitsgemeinschaft Bevölkerungsbezogener Krebsregister in Deutschland (Hrsg) Krebs in Deutschland – Häufigkeiten und Trends, 4. Auflage, 2004.
- 10 Morganti G, Gianferrari L, Cresseri A et al. Clinico-statistical and genetic research on neoplasms of the prostate. *Acta Genet Stat Med* 6: 304-305, 1956.
- 11 Steinberg GD, Carter BS, Beaty TH et al. Family history and the risk of prostate cancer. *Prostate* 17: 337-347, 1990.
- 12 Carter BS, Bova GS, Beaty Th et al. Hereditary prostate cancer: epidemiologic and clinical features. *J Urol* 150: 797-802, 1993.
- 13 Loeb S, Nadler RB, Roehl KA et al. Risk of prostate cancer for young men with a prostate specific antigen less than their specific median. *J Urology* 177: 1745-1748, 2007.
- 14 Horninger W, Berger A, Pelzer A et al. Screening for prostate cancer: updated experience from the Tyrol study. *Curr Urol Rep* 5: 220-225, 2004.
- 15 Narod SA, Dupont A, Cusan L et al. The impact of family history on early detection of prostate cancer. *Nat Med* 1: 99-101, 1995.

- 16 Luboldt HJ, Swoboda A, Husing J, Ruben H. Early detection of prostate cancer in Germany: A study using digital rectal examination and 4,0 ng/ml prostate-specific antigen as cutoff. *Eur Urol* 39: 131-137, 2001.
- 17 Scattoni V, Zlotta A, Montironi R et al. Extended and saturation prostatic biopsy in the diagnosis and characterisation of prostate cancer: a critical analysis of the literature. *Eur Urol* 52: 1309-22, 2007.
- 18 Pinthus JH, Pacik D, Ramon J. Diagnosis of prostate cancer. *Recent Results Cancer Res* 175: 83-99, 2007.
- 19 Konety BR, Bird VY, Deorah S, Dahmouh L. Comparison of the incidence of latent prostate cancer detected at autopsy before and after the prostate specific antigen era. *J Urol* 174: 1785-1788, 2005.
- 20 Gleason D, Mellinger G, and the Veterans Administration Cooperative Urological Research Group. Prediction of prognosis for prostatic adenocarcinoma by combined histological grading and clinical staging. *J Urol* 111: 58-64, 1974.
- 21 Gleason DF. Histologic grading of prostate cancer: a perspective. *Hum Pathol* 23: 273-279, 1992.
- 22 Helpap B, Böcking A, Dhom G et al. Klassifikation, histologisches und zytologisches Grading sowie Regressionsgrading des Prostatakarzinoms. Eine

- Empfehlung des pathologisch-urologischen Arbeitskreises "Prostatakarzinom".
Pathologe 6: 3-7, 1985.
- 23 Djavan B, Zlotta A, Remzi M et al. Optimal predictors of prostate cancer on repeat prostate biopsy: a prospective study of 1,051 men. J Urol 163: 1144-1148, 2000.
- 24 Roehrbohrn CG, Pickens GJ, Sanders JS. Diagnostic yield of repeated transrectal ultrasound-guided biopsies stratified by specific histopathologic diagnoses and prostate specific antigen levels. Urology 47: 347-352, 1996.
- 25 Ghani KR, Dundas D, Patel U. Bleeding after transrectal ultrasonography-guided prostate biopsy: a study of 7-day morbidity after a six-, eight- and 12-core biopsy protocol. BJU Int 94: 1014-1020, 2004.
- 26 Dang CV, Semenza GL. Oncogenic alterations of metabolism. Trends Biochem Sci 24: 68-72, 1999.
- 27 Bartsch G, Horninger W, Klocker H et al. Prostate cancer mortality after introduction of prostate-specific antigen mass screening in the Federal State of Tyrol, Austria. Urology 58: 417-424, 2001.
- 28 Tanaka N, Samma S, Joko M et al. Diagnostic usefulness of endorectal magnetic resonance imaging with dynamic contrast-enhancement in patients with localized

- prostate cancer: mapping studies with biopsy specimens. *Int J Urol* 6: 593-599, 1999.
- 29 Frauscher F, Pallwein L, Klauser A et al. Ultrasound contrast agents and prostate cancer. *Radiologe* 45: 544-551, 2005.
- 30 Beyersdorff D, Winkel A, Hamm B et al. MR imaging-guided prostate biopsy with a closed MR unit at 1.5 T: initial results. *Radiology* 234: 576-81, 2005.
- 31 Beyersdorff D, Taymoorian K, Knösel T et al. MRI of prostate cancer at 1.5 and 3.0 T: comparison of image quality in tumor detection and staging. *AJR Am J Roentgenol* 185: 1214-1220, 2005.
- 32 Zacharias M, Jenderka KV, Heynemann H et al. Transrektale Sonographie der Prostata. Aktuelle Stand und Perspektiven. *Der Urologe [A]* 6: 559-568, 2002.
- 33 Ozden E, Göğüş C, Karamürsel T et al. Transrectal sonographic features of prostatic intraepithelial neoplasia: correlation with pathologic findings. *J Clin Ultrasound*. 33(1): 5-9, 2005.
- 34 Kökeny GP, Cerri GG, de Oliveira Cerri LM, de Barros N. Correlations among prostatic biopsy results, transrectal ultrasound findings and PSA levels in diagnosing prostate adenocarcinoma. *Eur J Ultrasound* 12(2): 103-113, 2000.

- 35 Shinghal R, Terris MK. Limitations of transperineal ultrasound-guided prostate biopsies. *Urology* 54(4): 706-708, 1999.
- 36 Rubin JM, Bude RO, Carson PL et al. Power Doppler US: potentially useful alternative to mean frequency-based color Doppler US. *Radiology* 190: 853-856, 1994.
- 37 Basilico R, Blomley MJ, Harvey CJ et al. Which continuous US scanning mode is optimal for the detection of vascularity in liver lesions when enhanced with a second generation contrast agent? *Eur J Radiol* 41: 184-191, 2002.
- 38 Schlosser T, Pohl C, Veltmann C. Feasibility of the flash-replenishment concept in renal tissue: which parameters affect the assessment of the contrast replenishment? *Ultrasound Med Biol* 27: 937-944, 2001.
- 39 Wei K, Le E, Bin JP et al. Quantification of renal blood flow with contrast-enhanced ultrasound. *J Am Coll Cardiol* 37: 1135-1140, 2001.
- 40 Girard MS, Mattrey RF, Baker KG et al. Comparison of Standard and Second Harmonic B-mode Sonography in the Detection of Segmental Renal Infarction with Sonographic Contrast in a Rabbit Model. *J Ultrasound Med* 19: 185-192, 2000.
- 41 Raisinghani A, DeMaria AN et al. Physical principles of microbubble ultrasound contrast agents. *Am J Cardiol* 90: 3J-7J, 2002.

- 42 Bokor D, Chambers JB, Rees PJ et al. Clinical safety of SonoVue, a new contrast agent for ultrasound imaging, in healthy volunteers and in patients with chronic obstructive pulmonary disease. *Invest Radiol.* 36: 104-109, 2001.
- 43 Calliada F, Campani R, Bottinelli O et al. Ultrasound contrast agents: basic principles. *Eur J Radiol* 27: 157-160, 1998.
- 44 Schlosser T, Veltmann C, Lohmaier S et al. Determination of the renal blood flow in macro- and microcirculation by means of pulse inversion imaging. *RöFo* 176: 724-730, 2004.
- 45 Nahar T, Li P, Kuersten B et al. Detection of resting myocardial perfusion defects by SonoVue myocardial contrast echocardiography. *Echocardiography* 20: 511-517, 2003.
- 46 Olszewski R, Timperley J, Cezary S et al. The clinical applications of contrast echocardiography. *Eur J Echocardiogr* 8: 13-23, 2007.
- 47 Kang DH, Kang SJ, Song JM et al. Efficacy of myocardial contrast echocardiography in the diagnosis and risk stratification of acute coronary syndrome. *Am J Cardiol* 96: 1498-1502, 2005
- 48 Oldenburg A, Hohmann J, Foert E et al. Detection of hepatic metastases with low MI real time contrast enhanced sonography and SonoVue. *Ultraschall Med* 26: 277-284, 2005.

- 49 Bryant TH, Blomley MJ, Albrecht T et al. Improved characterization of liver lesions with liver-phase uptake of liver-specific microbubbles: prospective multicenter study. *Radiology* 232: 799-809, 2004.
- 50 Cassano E, Rizzo S, Bozzini A et al. Contrast enhanced ultrasound of breast cancer. *Cancer Imaging* 6: 4-6, 2006.
- 51 Schroder RJ, Maurer J, Hidajat N et al. Diagnostic value of signal-enhanced color Doppler ultrasound in space-occupying lesions of the skin and skin appendages. *Rofo* 171: 211-218, 1999.
- 52 Schmid-Wendtner MH, Partscht K, Korting HC et al. Improved differentiation of benign and malignant lymphadenopathy in patients with cutaneous melanoma by contrast-enhanced color Doppler sonography. *Arch Dermatol* 138: 491-497, 2002.
- 53 Siracusano S, Quaia E, Bertolotto M et al. The application of ultrasound contrast agents in the characterization of renal tumors. *World J Urol* 22: 316-322, 2004
- 54 Lacourciere Y, Levesque J, Onrot JM et al. Impact of Levovist ultrasonographic contrast agent on the diagnosis and management of hypertensive patients with suspected renal artery stenosis: a Canadian multicentre pilot study. *Can Assoc Radiol J* 53: 219-227, 2002.

- 55 Nilsson A. Contrast-enhanced ultrasound of the kidneys. *Eur Radiol* 14: 104-109, 2004.
- 56 Halpern EJ. Contrast-enhanced ultrasound imaging of prostate cancer. *Rev Urol* 8: 29-37, 2006.
- 57 Roy C, Buy X, Lang H, Saussine C, Jacqmin D. Contrast enhanced color Doppler endorectal sonography of prostate: efficiency for detecting peripheral zone tumors and role for biopsy procedure. *J Urol* 170: 69-72, 2003.
- 58 Hodge KK, Mcneal JE, Terris MK, Stamey TA. Random systematic versus directed ultrasound guided transrectal core biopsies of the prostate. *J Urol* 142: 71-75, 1989.
- 59 Resnick NI, Willard JW, Boyce WH. Ultrasonic evaluation of the prostatic nodule. *J Urol* 120: 86-89, 1981.
- 60 Rifkin M, Sudakoff G, Alexander A. Prostate: techniques, results and potential applications of color Doppler US scanning. *Radiology* 186: 509-513, 1993.
- 61 Kelly I, Lees W, Rickards D. Prostate cancer and the role of color Doppler US. *Radiology* 189: 153-156, 1993.
- 62 Bree RL. The role of color Doppler and staging biopsies in prostate cancer detection. *Urology* 49: 31-34, 1997.

- 63 Ismail M, Petersen Ro, Alexander AA et al. Color Doppler Imaging in predicting the biologic behavior of prostate cancer: correlation with disease-free survival. *Urology* 50: 906-912, 1997.
- 64 Lavoipierre AM, Snow RM, Frydenberg M et al. Prostatic cancer: role of color Doppler imaging in transrectal sonography. *AJR Am J Roentgenol* 171: 205-210, 1998.
- 65 Cornud F, Belin X, Piron D et al. Color Doppler guided prostate biopsies in 591 patients with an elevated serum PSA level: impact on Gleason score for non palpable lesions. *Urology* 49: 709-715, 1997.
- 66 Zackrisson B, Aus G, Bergdahl S et al. The risk of finding focal cancer (less than 3mm) remains high on re-biopsy of patients with persistently increased prostate specific antigen but the clinical significance is questionable. *J Urol* 171: 1500-1503, 2004.

9. Tabellarischer Lebenslauf

Ein Lebenslauf wird aus datenschutzrechtlichen Gründen in der elektronischen Version meiner Arbeit nicht veröffentlicht.

10. Eidesstattliche Erklärung

Ich, Masoud Khiabanchian, erkläre, dass ich die vorgelegte Dissertationsschrift mit dem Thema: *"Transrektale Dopplersonographie nach intravenöser Gabe eines Ultraschallkontrastmittels zur gezielten Biopsie bei Patienten mit erhöhtem PSA-Wert und vorausgegangener negativer Biopsie"* selbst verfasst und keine anderen als die angegebenen Quellen und Hilfsmittel benutzt, ohne die (unzulässige) Hilfe Dritter verfasst und auch in Teilen keine Kopien anderer Arbeiten dargestellt habe.

Datum

Unterschrift

11. Danksagung

Mein Dank gilt Herrn Priv.-Doz. Dr. med. Thomas Fischer für die freundliche Überlassung des Themas und die intensive, ausdauernde und vor allem unglaublich freundliche Unterstützung bei allen methodischen und inhaltlichen Fragen. Weiterhin möchte ich Frau Dr. Anke Thomas und Frau Dr. Schokufeh Mahmoodzadeh, Herrn Bahman Avaedi und Andres Ehmann sehr herzlich für die Betreuung und kritische Durchsicht der Arbeit danken.

Außerdem bedanke ich mich bei Herrn Dr. med. Kasra Taymoorian und Herrn Dr. Torsten Slowinski für ihre Hilfe bei urologischen sowie statistischen Fragen.

Allen Patienten, die an der Studie beteiligt waren, danke ich herzlich für ihren Einsatz und ihre Geduld.

Mein ganz privater Dank gilt Andrea und Reza Khiabanchian, die mich in jeder Lebenslage unterstützt haben.