

Aus der Neurochirurgischen Klinik  
Berufsgenossenschaftliche Kliniken Bergmannstr. Halle/Saale

Dissertation

**Untersuchungen zur knöchernen Fusion unter Verwendung von rhBMP-2 bei der  
lumbalen dorsoventralen Spondylodese in PLIF-Technik**

Zur Erlangung des akademischen Grades  
Doctor medicinae (Dr. med.)

vorgelegt der Medizinischen Fakultät  
Charité - Universitätsmedizin Berlin

Von

So-Young Beier  
aus Berlin

Datum der Promotion: 25.10.2013



## Inhaltsverzeichnis

<b>1.</b>	<b>Einführung und Aufgabenstellung</b>	<b>6</b>
<b>2.</b>	<b>Grundlagen</b>	<b>10</b>
2.1.	Krankheitsbilder	10
2.1.1.	Lumbale Spinalkanalstenose	10
2.1.2.	Degenerative Bandscheibenerkrankung / degenerative disk disease / DDD	11
2.1.3.	Spondylolysis, Spondylolisthesis vera und degenerative Spondylolisthese	13
2.2.	Chirurgische Behandlungsoptionen	15
2.3.	Biologische Grundlagen der knöchernen Fusion	17
2.3.1.	Aufbau des Knochens	17
2.3.2.	Biologie der Ossifikation	18
2.3.3.	Von der Knochenneubildung zur lumbalen Fusion	21
2.4.	Intervertebrale Implantate zur Optimierung der Fusion	22
2.5.	Bone Morphogenetic Proteins (BMPs)	24
2.5.1.	Molekularbiologie der BMPs	27
2.5.2.	Präklinische Studien zur spinalen Anwendung	28
2.5.3.	Erste Studien zur klinischen Anwendung von BMPs an der Wirbelsäule des Menschen	30
2.5.4.	Technische Applikationsformen	31
<b>3.</b>	<b>Patienten und Methode</b>	<b>33</b>
3.1.	Untersuchung und Patienten	33
3.1.1.	Patientenübersicht	35
3.1.2.	Präoperative Bildbefunde	35
3.2.	Chirurgisches Verfahren	41

3.2.1.	Operationstechnik – posterior lumbar interbody fusion (PLIF) und Fixateur interne	41
3.2.2.	Anwendung von InductOs™ (rhBMP-2)	45
3.3.	Klinische und bildgebende Untersuchungen	47
<b>4.</b>	<b>Ergebnisse</b>	<b>48</b>
4.1.	Auswertung der radiologischen Kontrollen	48
4.1.1.	Vergleich der prä- und postoperativen LWS-Röntgenbilder	49
4.1.2.	Kontrollen nach 3 Monaten und 6 Monaten	52
4.1.3.	Kontrollen nach 12 und 24 Monaten	55
4.2.	Laborergebnisse	56
4.3.	Klinische Ergebnisse	57
4.4.	Zusammenfassung der Ergebnisse	59
<b>5.</b>	<b>Diskussion</b>	<b>61</b>
5.1.	Diskussion der Aufgabenstellung	61
5.2.	Diskussion der Methodik	62
5.3.	Diskussion der Ergebnisse	69
5.3.1.	Diskussion der Bildergebnisse – Vergleich prä- und postoperativ	69
5.3.2.	Diskussion der Bildergebnisse – Kontrollen nach 3 und 6 Monaten	74
5.3.3.	Diskussion der klinischen Ergebnisse	80
5.4.	Diskussion zur Sicherheit der Methode – Komplikationen	82
5.5.	Betrachtungen zur Kostensituation bei Fusionsoperationen	84
5.6.	Intervertebrale Implantate – Diskussion der Alternativen	86

<b>6.</b>	<b>Zusammenfassung</b>	<b>88</b>
<b>7.</b>	<b>Nachweis der radiologischen Untersuchungen</b>	<b>91</b>
7.1.	Vergleich der prä- und postoperativen Bilder in lateraler Sicht	91
7.2.	Bildkontrollen nach 12 Wochen und 6 Monaten	97
<b>8.</b>	<b>Literaturverzeichnis</b>	<b>114</b>
	<b>Lebenslauf</b>	<b>125</b>
	<b>Danksagung</b>	<b>126</b>
	<b>Erklärung</b>	<b>127</b>

## 1. Einführung und Aufgabenstellung

Es ist immer im Einzelfall zu diskutieren, ob in der Behandlung degenerativer Wirbelsäulenerkrankungen eine operative Versorgung notwendig und welche Technik anzuwenden ist. Die Indikation bleibt eine patientenbezogene Entscheidung, die sich nach den vorliegenden Befunden, den therapeutischen Empfehlungen und Leitlinien, vor allem aber nach dem individuellen Behandlungsbedarf richten muß, der vom Leidensdruck als subjektivem Kriterium und von neurologischen Funktionsausfällen als objektiven Kriterien abhängt.

Jede Operation hat klar definierte technische Kriterien zu erfüllen, um als chirurgisch erfolgreich gewertet zu werden. Bei der Fusionsoperation definieren sich diese durch das Erreichen korrigierter anatomischer Verhältnisse und einer stabilen Verbindung der operierten Wirbelsäulenabschnitte. Die Funktion des Bewegungssegmentes wird bei der Fusion aufgegeben (15).

Um das Ergebnis dann auf lange Sicht zu sichern, muß eine feste biologische Verbindung im operierten Segment entstehen.

Aus medizinisch-ethischer Sicht sollte das klinische Resultat das primäre Kriterium in der Bewertung des Behandlungserfolges der Stabilisierung sein. Zur Wertung des klinischen Ergebnisses ist man aber vor allem auf die Angaben der Patienten angewiesen. Trotz aller Bemühungen, diese Einschätzung anhand von Scores zu optimieren, bleibt eine Subjektivität in der Bewertung bestehen.

Der subjektive Eindruck der Besserung ist nicht nur von der korrekten Durchführung der OP, sondern auch von verschiedenen nichtmedizinischen Faktoren abhängig. Dazu gehören vor allem soziale und sozioökonomische Zwangssituationen der Betroffenen. Aber auch medizinische Gründe, die nicht chirurgisch zu bessern sind, können das Ergebnis beeinträchtigen. So kann je nach Intensität und Dauer des Beschwerden die Regeneration ausbleiben, weil bereits eine Chronifizierung der Nervenschädigung oder des Schmerzsyndroms vorliegt.

Desweiteren spielt sicher die individuelle Wahrnehmung eventueller postoperativer Beschwerden im Vergleich zum Zustand vor der OP eine Rolle. Dazu ist festzustellen, dass in den zur Diskussion herangezogenen Vergleichsstudien (4, 6, 14, 22, 25, 38) eine OP dann als erfolgreich gewertet wurde, wenn in der Patientenbefragung im Oswestry-Disability-Index eine Besserung von 15% ermittelt werden konnte. Dies ist

aber nicht in jedem Fall mit einer Beschwerdefreiheit gleichzusetzen und vom Patienten auch nicht in jedem Fall als „echte“ Besserung wahrgenommen.

Objektive Parameter sind folglich notwendig, um zumindest die technische Qualität der OP zu messen, und um einen Zielpunkt im Heilungsverlauf nach der OP zu definieren. Diese findet man in den röntgenmorphologisch darstellbaren Befunden, die nach Stabilisierungsoperationen regelmäßig erhoben werden. In den Frühaufnahmen wird die korrekte Lage der Implantate kontrolliert. In den Verlaufsaufnahmen wird die Ausbildung von Knochenbrücken als Zeichen der Durchbauung untersucht.

Die Fusion ist das bestimmende Kriterium für den Nachweis der Erfüllung der chirurgischen OP-Ziele. Die Fusionsrate ist daher neben den klinischen Angaben der Vergleichsparameter in Publikationen.

Das Ausbleiben der gewünschten Verknöcherung gibt es als Komplikation in allen Bereichen der Knochenchirurgie. Wenn es nach der OP nicht zu einer knöchernen Durchbauung des zu fusionierenden Bereiches kommt, spricht man von einer Pseudarthrose. Anders als bei der Frakturheilung braucht die intervertebrale Fusion die Ossifikation im Bandscheibenfach, das biologisch nicht für eine Knochenneubildung gedacht ist (117). Daher ist ein Verknöcherungsausfall im Anschluss an lumbale Fusionsoperationen durchaus erklärlich.

Die Literatur zeigt, dass eine gewisse Abhängigkeit der Fusionsraten von der verwendeten Operationstechnik und den Implantatlösungen besteht. Letzlich scheint sich eine Entwicklung hin zu den dorsoventral instrumentierten Lösungen abzuzeichnen (5, 39, 110, 114).

Neben der Weiterentwicklung der OP-Strategien und der Implantattechnologien gilt aktuell das besondere Augenmerk den biologischen Prozessen der Knochenneubildung, insbesondere der Rolle der Knochenwachstumsfaktoren, der Bone Morphogenetic Proteins (BMPs).

Die vorliegende Arbeit berichtet über lumbale Fusionsoperationen in der Neurochirurgischen Klinik der Berufsgenossenschaftlichen Kliniken Bergmannstrost Halle/Saale mit der in der Klinik etablierten OP-Technik der Posterioeren Lumbalen Interkorporeellen Fusion (PLIF) in Kombination mit Fixateur interne, bei denen als Füllmaterial für die intervertebralen Cages rekombinantes humanes Bone Morphogenetic Protein Typ 2 (rhBMP-2) und Kollagenschwamm verwendet wurde.

Seit 2002 liegt eine Zulassung der U.S. Food and Drug Administration (FDA) für den Einsatz von rhBMP-2 bei der chirurgischen Versorgung von Wirbelsäuleninstabilitäten vor (25). Zum Zeitpunkt unserer Operationen war der sichere und erfolgreiche Gebrauch der BMPs bei Operationen zur intervertebralen Fusion mehrfach bestätigt worden (25).

Die vorliegenden Studien (4, 6, 14, 22, 25, 28, 38, 52, 53) waren insbesondere auf den Nachweis der knöchernen Durchbauung des Bandscheibenfaches und die begleitende Untersuchung der klinischen Ergebnisse und etwaiger Komplikationen ausgerichtet. Bildkontrollen wurden dazu nach 12 und 24 Monaten durchgeführt. Angaben zu den morphologischen Veränderungen in der Anfangsphase nach der Operation – innerhalb der ersten 6 Monate – fehlen.

Im Fokus unserer Untersuchung stand daher insbesondere die Bewertung des frühen postoperativen Verlaufes. Es sollte gezeigt werden, was in den ersten Monaten nach Einbringen des BMP im Bandscheibenraum geschieht.

Mit der Untersuchung der Ergebnisse von Fusionsoperationen unter Verwendung von rhBMP 2 sollten folgende Fragen bearbeitet werden:

1. Können wir die in den Studien berichtete Effektivität der Anwendung von rhBMP-2 in Bezug auf die knöcherne Fusion bestätigen?
2. Ist es möglich, dass sich durch den Zusatz von rhBMP-2 die zeitlichen Abläufe der Ossifikation im Bandscheibenfach anders gestalten? Ist es möglich, dass die morphologischen Veränderungen im Rahmen der Ossifikationsprozesse durch den zusätzlichen Gebrauch von rhBMP-2 beeinflusst werden? Wie stellen sich die postoperativen Röntgenkontrollen insbesondere in der Frühphase dar? Müssen spezifische Besonderheiten in den Nachkontrollen beachtet werden?



3. Entstehen spezifische Risiken für medizinische Komplikationen bei und nach der Anwendung?
4. Wie beeinflusst die zusätzliche Nutzung des BMP den Ablauf der Operation?
5. Handelsübliche Präparate mit rhBMP-2 sind für die Krankenhäuser im Einkauf sehr teuer! Wie effektiv ist die Anwendung im Bezug auf Kosten und Anwendbarkeit im Alltag?

Ziel der Untersuchung war die Entwicklung klinikeigener Indikationskriterien im Rahmen der allgemeinen Zulassungsbestimmungen für die Nutzung von rhBMP-2 (InductOs™, Fa. Wyeth®) in der Therapie degenerativer LWS-Erkrankungen.

## 2. Grundlagen

### 2.1. Krankheitsbilder

#### 2.1.1. Lumbale Spinalkanalstenose

Klinisches Leitsymptom ist die Claudicatio spinalis. Die Patienten geben gehstreckenabhängig auftretende, radikulär ausstrahlende Schmerzen und neurologische Symptome wie Lähmungen und Missempfindungen in den Beinen an. Rückenschmerzen können assoziiert sein (106). Typisch für die klinische Ausprägung der lumbalen Spinalkanalstenose ist die langsam progrediente Symptomatik.

Die lumbale Spinalkanalstenose ist morphologisch durch eine Einengung des Spinalkanals gekennzeichnet. Als Zahlenwert werden hierbei für die absolute Spinalkanalstenose eine Minderung des Sagittaldurchmessers auf  $\leq 10$  mm, für die relative Spinalkanalstenose eine Minderung des sagittalen Durchmessers auf 10 bis 14 mm angegeben (106).

Die spinale Stenose beruht meist auf einer Kombination verschiedener degenerativer Prozesse: Im Rahmen der Bandscheibendegeneration tritt durch den Elastizitätsverlust des Materials eine Vorwölbung des Anulus fibrosus nach dorsal auf und engt den Spinalkanal von ventral ein.

Mit der Degeneration der Bandscheibe kann auch eine Höhenminderung einhergehen. Durch diese Abflachung des Bewegungssegmentes kommt es zur Eintauchung der dorsal liegenden, das Segment verspannenden Bänder (Ligamenta flava). Diese falten sich ein und führen so zu einer Einengung des Wirbelsäulenkanals von dorsal.

Der Höhenverlust führt auch zu einer Eintauchung der Zwischenwirbelgelenke (Facettgelenke). Die Mehrbelastung der Gelenke begünstigt die arthrotische Veränderung und dadurch eine Hypertrophie von Gelenkfacetten und Gelenkkapsel, welche zu einer weiteren dorsalen und dorsolateralen Einengung führt.

Im weiteren Verlauf kann die Hypertrophie der Ligamenta flava einsetzen. Die Bänder verdicken, die Enge nimmt zu. Es folgen Kalzifizierungsvorgänge. Die anfangs haltungsabhängig variable ligamentäre Stenose wird dadurch dauerhaft fixiert.

Die Einengung des Wirbelsäulenkanals führt zu einer Kompression der im Duralschlauch laufenden caudalen Fasern und der austretenden Spinalnervenwurzeln. Je nach Ausprägung der Enge können die Beschwerden einseitig oder beidseitig sein. Mitunter ist zusätzlich eine degenerative Instabilität des betroffenen Bewegungssegmentes gegeben.

Eine Sonderform stellen die neuroforaminalen Engen dar. Der Höhenverlust der Bandscheibe führt zum Absinken des Segmentes und dadurch zu einer Verkleinerung des Durchmessers der Neuroforamina mit Kompression der durchziehenden Nervenwurzeln. Es resultiert eine monoradikuläre Symptomatik.

Mit der Veränderung der Altersstruktur der Bevölkerung nimmt die Zahl der Behandlungsfälle aufgrund einer symptomatischen Spinalkanalstenose zu. Die Inzidenz hat sich im Zeitraum zwischen den Jahren 1979 und 1992 verachtfacht (105, 106). Mitte der 90er Jahre kamen auf 100.000 Einwohner ca. 60 Operationen zur Dekompression der lumbalen Spinalkanalstenose (105, 106).

Die Behandlung ist zunächst konservativ und bezogen auf symptomatische Ansätze. Eine Rückbildung der Strukturveränderung ist durch die konservative Therapie oder spontan ist nicht zu erwarten.

Ist die Lebensqualität trotz konservativer Therapie relevant und dauerhaft eingeschränkt, besteht die Indikation zur Operation (7, 58). In der Regel wird eine Dekompressionsoperation durchgeführt. Bei begleitender oder zu befürchtender Segmentinstabilität kann die Fusion angeboten werden.

### **2.1.2. Degenerative Bandscheibenerkrankung (Degenerative Disk Disease, DDD) / Osteochondrose**

Von einer Bandscheibendegeneration oder Osteochondrose spricht man, wenn sich in den Schnittbilduntersuchungen CT und MRT morphologische Zeichen der Abnutzung in den Bandscheiben zeigen. Die Bandscheibendegeneration allein, gekennzeichnet durch Wasserverlust, Fibrose und Risse im Nucleus pulposus sowie Sklerose und Defekte der

Endplatten (50), hat keinen Krankheitswert. Sie ist zunächst nur ein morphologischer Befund. Die Bandscheibendegeneration beginnt zellulär betrachtet bereits in der Mitte der zweiten Lebensdekade. Im Bild wird man also ab einem bestimmten Lebensalter in vielen Fällen morphologische Veränderungen sehen können.

Eine klinisch relevante „Degenerative Bandscheibenerkrankung“ besteht erst dann, wenn den degenerativen Veränderungen auch konkrete Beschwerden folgen.

Typisch für die „Degenerative Bandscheibenerkrankung“ sind das gehäufte spontane Auftreten von Rückenschmerzen, wiederholte Beschwerden mit wechselhaftem Verlauf, haltungsabhängige Schmerzen und Schmerzverstärkung durch axiale Last, Husten, Niesen und Pressen. Schmerzlokalisierung und Schmerzcharakter sind aber sehr variabel.

Dadurch entsteht das Problem, im individuellen Fall eine Korrelation zwischen Rückenschmerzen und in den Bildern sichtbarer Osteochondrose nachzuweisen.

Ideal zur Bilddiagnostik ist das MRT. Diese Untersuchungstechnik ermöglicht auch die Unterscheidung aktiver Degenerationsprozesse (aktivierte Osteochondrose) und ruhiger, „ausgebrannter“ Phasen. Die aktivierte Osteochondrose bietet in der fortgeschrittenen Erkrankungsphase in der T1- und in der T2-Wichtung ein Flüssigkeitssignal in den angrenzenden Deckplatten. Die „ruhige“ Phase zeigt sowohl in T1 als auch in T2 ein hyperintenses Signal als Zeichen der Fettmarkkonversion (51). Im frühen Stadium der DDD ist die Bandscheibe aufgetrieben und hat die innere anatomische Strukturierung verloren.

Mit Funktionsaufnahmen lässt sich zeigen, ob die Bandscheibendegeneration begleitende segmentale Instabilitäten bestehen. Da der Bandscheibe im gesunden Bewegungssegment auch eine bewegungslimitierende Funktion zukommt, kann durch den degenerativ bedingten Integritätsverlust eine pathologische Beweglichkeit verursacht werden. Es entsteht eine degenerative Listhese. Dieses Modell ist in Kadaverversuchen bestätigt. Bei Durchschneidungstests ließ sich bei erhaltenen dorsalen Bandstrukturen und durchtrennter Bandscheibe die „Range of Motion“ im betroffenen Segment deutlich erhöhen (79).

Chirurgische Option für die Therapie der „Degenerativen Bandscheibenerkrankung“ ist die Spondylodese durch Versteifung des Bewegungssegmentes (17, 40, 41).

### **2.1.3. Spondylolysis, Spondylolisthesis vera und degenerative Spondylolisthese**

Eine Instabilität (Spondylolysis) kann in Form einer planparallelen Verschiebung oder kombiniert mit einer rotatorischen Komponente oder mit Flexionsfehlstellungen auftreten. Die häufigste Form des Wirbelgleitens ist eine Verschiebung des oberen Wirbels gegenüber dem unteren Wirbel nach ventral. Für eine solche Verschiebung bedarf es einer vorausgegangenen Lockerung des Bewegungssegmentes. Tritt diese Lockerung auf Basis abnutzungsbedingter Veränderung ein, spricht man von einer degenerativen Spondylolisthese (51).

Als Ursache kommen die Höhenminderung der Bandscheibe und die dadurch folgende Lockerung der segmentverspannenden Bänder in Frage. Zusätzlich wird der Einfluss des Winkels der Gelenkebene zur Sagittalebene diskutiert. Steht die Gelenkfläche insgesamt steiler, ist das Risiko einer degenerativen Spondylolisthese erhöht. Eine Häufung ließ sich bei Patienten mit unterschiedlicher Gelenkflächenstellung innerhalb eines Segmentes nachweisen. Der Begriff „degenerative Spondylolisthese“ wurde bereits 1930 von Junghans eingeführt (15). Er dient zur Abgrenzung von der anatomisch definierten Form der Spondylolisthesis vera.

Bei der Spondylolisthesis vera liegt eine Verknöcherungsanomalie der Portio interarticularis im Wirbelbogen des oberen Wirbels im Bewegungssegment vor. Betroffen ist meist der Lendenwirbel 5. Diskutiert werden verschiedene Ätiologien: eine Spaltbildung durch einen embryonalen Verknöcherungsausfall oder eine Ermüdungsfraktur durch repetitive axiale Belastung einer lokalen ossären Schwachstelle der Portio interarticularis.

Durch die Lyse fehlt die ossäre Verriegelung des Segmentes. Der obere Wirbel, der normalerweise wie ein Dachziegel mit seinen unteren Gelenkfortsätzen in den oberen Gelenkfortsätzen des nach kaudal folgenden Wirbels hängt, ist nicht arretiert. Die axiale Last kann zu einer Ventralverschiebung des Wirbelkörpers führen (51).

Die Kompressionswirkung auf die lumbalen Wurzeln ist unterschiedlich. Während sich bei der degenerativ bedingten Form die geschlossenen Wirbelbögen gegeneinander verschieben und es so zu einer Einengung des Spinalkanals kommen kann, ist eine solche Spinalkanalstenose im betroffenen Segment bei der Listhesis vera nicht möglich.

Da die hinteren Teile des Wirbelbogens stehenbleiben, kommt es eher zu einer Erweiterung des sagittalen Durchmessers des Wirbelkanals. Betroffen sind hier vor allem die Wurzeln in den Neuroforamina, die durch das Ventralgleiten einer Scherungsbelastung unterliegen.

Die Behandlung erfolgt zuerst konservativ: analgetische und physiotherapeutische Therapie und ggf. Versorgung mit Orthesen für besondere Belastungssituationen. Bei der degenerativ bedingten Listhese bildet sich mitunter im Spontanverlauf der Erkrankung über die Zeit eine natürliche Fusion des betroffenen Segmentes durch die Ausbildung osteophytärer Anbauten heraus.

Bei ausbleibender Besserung und entsprechendem Leidensdruck besteht die Indikation zur Fusion (38).

## 2.2. Chirurgische Behandlungsoptionen

### Dekompressionsoperation

Durch die Dekompressionsoperation soll eine Entlastung der Nervenstrukturen erreicht werden. Bei einer Laminektomie wird die gesamte dorsale Bogenstruktur einschließlich der angrenzenden Ligamenta flava entfernt. Schonender ist die Hemilaminektomie mit nur einseitigem Zugang. Aktueller Standard der Technik ist die erweiterte interlaminäre Fensterung mit partieller medialer Arthrektomie. Diese kann einseitig oder beidseitig erfolgen. Der einseitige Zugang hat den Vorteil des geringeren Weichteiltraumas und der Verkürzung der Operationszeit. Einseitig betonte Beschwerden sind dadurch gut zu behandeln. Eine Studie von Thomé (105) aus dem Jahre 2005 hat gezeigt, dass eine beidseitige Dekompression im Langzeitverlauf signifikant bessere Ergebnisse erreicht.

### Dynamische Stabilisierung mit und ohne Dekompression

Bei der dynamischen Fixierung gibt es zwei verschiedene technische Ansätze: die interspinösen Spacer und den dynamischen Fixateur.

Durch die Implantation der interspinösen Spacer soll eine Anhebung des interspinösen Abstandes und dadurch eine Entlordosierung des betroffenen Segmentes erreicht werden. Das Entfalten der dorsal eingestauchten Bandstrukturen soll das Ausmaß der ligamentären Spinalkanalstenose mindern.

Mit den dynamischen Fixateuren kann neben einer Entlordosierung des Segmentes auch eine partielle Stabilisierung erreicht werden. In die Wirbelkörper werden transpedikulär Schrauben eingebracht. Die Schrauben werden mit flexiblen Längsträgern verbunden. Angeboten werden Kunststoffverbinder und gelenkige oder spiralförmig gedrehte Titanstäbe, die eine Biegebewegung freigeben. Es entsteht keine rigide Verbindung, so dass insbesondere Flexionsbewegungen noch ausführbar sind. Eingeschränkt werden lordosierende Bewegungen, Translationsbewegungen und die axiale Kompression.

### Dekompression und posterolaterale Fusion (PLF)

Dekompression und posterolaterale Fusion (PLF) sollen neben einer Entlastung der Nervenstrukturen eine rigide Verbindung der Wirbel erreichen, ohne dass dabei das Bandscheibenfach selber angetastet wird. Dies verkleinert die Invasivität der Operation. Zur Technik des Verfahrens gehört, dass zum Erreichen der Fusion die dorsolateralen Bogenstrukturen mechanisch angefrischt und Knochenspäne aus dem Beckenkamm oder Fremdknochen aus Knochenbanken angelagert werden. Diese Fusionstechnik kann durch Instrumentierungen mit Pedikelschrauben ergänzt werden (17, 18, 56, 57).

### Interkorporelle Fusion (ALIF, PLIF, TLIF)

Ziele der intervertebralen Fusionstechniken sind neben der Stabilisierung, die Rekonstruktion der Höhe des Bandscheibenfaches und die Korrektur der segmentalen Statik. Dazu muss das Bandscheibenfach in anatomisch korrigierter Stellung knöchern durchbauen. Für das optimale Ablaufen der Ossifikationsprozesse ist es notwendig, das Bandscheibenfach zu entleeren, Knorpelreste und die knorpeligen Deckplatten abzupräparieren. In den Bandscheibenraum eingebrachte Abstandhalter (Cages) sichern das Repositionsergebnis und stützen die dorsalen Schrauben-Stab-Konstruktionen ventral ab. Um die Ossifikation zu verbessern, werden die Cages mit osteokonduktiven Materialien gefüllt. Der Zugang zum Bandscheibenfach definiert dabei den Namen der Operationstechnik. Bei der Anterioren Lumbalen Interkorporellen Fusion (ALIF) wird der Zugang von ventral (anterior) kommend entweder retroperitoneal oder transperitoneal angelegt. Beim Zugang von dorsal (posterior) durch den Spinalkanal (PLIF) werden zwei kürzere Cages jeweils rechts und links der Nervenstrukturen in das Bandscheibenfach eingebracht. Höhe und Länge der Cages können je nach anatomischen Anforderungen variiert werden. Bei der Transforaminalen Lumbalen Interkorporellen Fusion (TLIF) wird der Cage über einen dorsolateralen Zugang transforaminal in das Bandscheibenfach eingebracht. Dieser Zugang lässt sich minimalinvasiv ausführen und mit einer perkutanen Applikation des dorsalen Fixationssystems kombinieren.

Die Intervertebrale Fusion soll eine knöcherne Verbindung zwischen den Wirbeln des instabilen Bewegungssegmentes erreichen. Die eingebrachten Implantate bewirken die



Sofortstabilität. Die sekundär ablaufende Knochenneubildung sichert die dauerhafte biomechanische Festigkeit.

## **2.3. Biologische Grundlagen der knöchernen Fusion**

### **2.3.1. Aufbau des Knochens**

Knochen bestehen aus kortikalem und spongiösem Knochengewebe. Kortikaler Knochen ist weniger porös und weist eine höhere Resistenz gegenüber Torsions- und Biegebelastungen auf. Zellen fehlen. Kortikaler Knochen stellt die Umhüllung für den spongiösen Knochen dar. Die Spongiosa ist aus Trabekeln aufgebaut, deren Ausrichtung den Belastungsvektoren folgen. Der einzelne Trabekel besteht aus parallelen Knochenlamellen und Blättern von Knochenmatrix, zwischen die Zellen unterschiedlicher Entwicklungsstadien eingebettet sind. Knochenzellen entwickeln sich aus undifferenzierten Mesenchymzelllinien. Osteoprogenitorzellen differenzieren zu Präosteoblasten und weiter zu Osteoblasten und letztlich Osteozyten.

Knochen unterliegt einem stetigen Umbau. Der Knochenumbau passt sich individuellen Belastungssituationen an. Auf zellulärer Ebene erfolgt der Umbau in kleinen Zellnestern – so genannten bone multicellular units (BMUs) (42). Diese bestehen aus Osteoblasten, Osteozyten und Osteoklasten. Osteoklasten sind für die Knochenresorption zuständig. Bezüglich ihrer Entstehung wird die Differenzierung aus mesenchymalen Vorläuferzellen, Osteozyten aber auch aus Monozyten oder Makrophagen diskutiert (55). Der Knochenumbau unterliegt einer systemischen hormonellen und einer lokalen Cytokin-Steuerung (36). Die stimulierten Osteoblasten produzieren organische Knochenmatrix und Osteoid. Osteoid besteht zu 90% aus Kollagen Typ 1 und ist für die Armierung des Knochens zuständig. Die anderen 10% setzen sich aus Proteoglycanen, Cytokinen und Wachstumsfaktoren (TGF- $\beta$ -Familie und IGF) und nichtkollagenen Matrixproteinen (Osteokalzin, Osteonektin) zusammen. Die nichtkollagenen Matrixproteine vermitteln die Mineralisierung der Umgebung (anorganische Knochenanteile) (55).

Die Kenntnis der Architektur des skelettalen Knochens ist für das Verständnis pathologischer Mechanismen und für die Entwicklung von chirurgischen Techniken von Bedeutung.

Die knöcherne Anatomie des Wirbels weist Besonderheiten auf. Der Wirbelkörper ist an den Endplatten nicht von einer Kortikalis umhüllt, sondern von einer ca. 1 mm starken Zone verdichteter Spongiosa mit parallel verlaufenden Knochenlamellen und einer losen Zuordnung von Gefäßkanälen. Deswegen sind auch in dieser „Deckschicht“ biologisch aktive Zelllinien vertreten. Bogenwurzeln und obere Gelenkfortsätze können anatomisch noch als Fortsätze des Wirbelkörpers gelten und weisen einen vergleichbaren Knochenaufbau auf. Die dorsalen Strukturen des Wirbelbogens mit Pedikeln, der Portio interarticularis und den unteren Gelenkfacetten sind dagegen mit echtem kortikalen Knochen gedeckt.

### **2.3.2. Biologie der Ossifikation**

Die Knochenneubildung wird nach Goldberg und Stevens (48) in 5 Phasen untergliedert: Hämatombildung, Granulationsgewebeentstehung, Chondrogenese, enchondrale Ossifikation (endomembranöse Ossifikation) und das Remodeling.

Der Ablauf der Knochenneubildung unterliegt einer komplexen Steuerung durch Wachstumsfaktoren und Zytokinen. Nach Verletzungen von Geweben werden diese gewebespezifischen Wachstumsfaktoren freigesetzt (35).

Zu den wichtigsten Wachstumsfaktoren gehören:

- Bone morphogenetic proteins (z.B. BMP-2)
- Transforming growth factors (TGF- $\beta$ -Gruppe)
- Insulinlike growth factors
- Fibroblast Growth factors
- Platelet derived growth factor (PDGF)
- Bone derived growth factor  $\beta$ 2 Mikroglobulin

In Anlehnung an Dimitiou hat Morawski (35, 73) sind die Steuerungsprozesse in der folgenden Tabelle zusammengefasst:

Tabelle 1

Tag 1	Hämatombildung, Inflammation	Zytokine: IL-1, IL-6, TNF- $\alpha$ freigesetzt durch Entzündungszellen
	Mobilisierung von Mesenchymzellen	PDGF, TGF- $\beta$ freigesetzt durch degranulierende Thrombozyten
	Osteogenetische Differenzierung der mesenchymalen Stammzellen (MSC) aus dem Knochenmark	<b>BMP-2-Expression</b> und beschränkt auf Tag 1 GDF-8-Expression
Tag 3	Beginn der MSC-Proliferation	Rückgang der Zytokine
	Proliferation und Differenzierung von Präosteoblasten und Osteoblasten in Regionen der intramembranösen Ossifikation	Expression von TGF- $\beta$ 2, - $\beta$ 3, GDF-10, BMP-5, -6
	Beginn der Angiogenese	Angiopoietin-1
Tag 7	Höhepunkt der Zellproliferation der intramembranösen Ossifikation zwischen Tag 7 und 10	Höhepunkt der TGF- $\beta$ 2 und - $\beta$ 3-Expression
	Beginn von Chondrogenese und enchondraler Ossifikation (Ausreifung der Chondrozyten Tag 9-14)	Expression von GDF-5 und evtl. von GDF-1
Tag 14	Stillstand der Zellproliferation der intramembranösen Ossifikation, demgegenüber fortgesetzte Aktivität der Osteoblasten	Rückgang der Expression von TGF- $\beta$ 2, GDF-5 und evtl. GDF-1
	Mineralisation des „weichen Kallus“, Knorpelresorption und Ausbildung von Geflechtknochen	Expression von BMP-3, -4, -7 und -8
	Neo-Angiogenese, Neubildung von Mesenchymzellen	VEGF-Expression
	Hochaktive Phase der Osteogenese bis zum Tag 21	Zweiter Anstieg von IL-1 und TNF- $\alpha$ , bis zum Remodelling des Knochens
Tag 21	Remodelling des Geflechtknochens und schrittweiser Umbau zu Lamellenknochen	Rückgang der Expression von TGF- $\beta$ 1 und TGF- $\beta$ 3, GDF-10 und der BMPs (2-8)

### Neovaskularisation

Voraussetzung zur Migration, Differenzierung und zum Überleben der beteiligten Zellen über den gesamten Zeitraum der biologischen Abläufe ist eine ausreichende Nährstoffversorgung. Im extravasalen Raum erfolgt dies durch Diffusion. Ab einer Distanz von 200 Mikrometern ist der freie Stoffaustausch jedoch nicht mehr gesichert. Die Fusionsstrecken in der lumbalen Chirurgie sind vorgegeben durch die Höhe des Bandscheibenfaches, d.h. je nach Segment mit ca. 18 - 12 mm wesentlich länger. Essentiell für eine Knochenneubildung ist die Verfügbarkeit einer ausreichenden Blutversorgung. „Ausgangspool“ ist das lokale Hämatom, das durch die traumatische Läsion oder das mechanische Anfrischen der knöchernen Oberflächen entsteht. Zu Beginn der Osteoneogenese wandern Gefäße ein.

### Zellmigration

Die Knochenbildung beginnt mit der Einwanderung, Proliferation und Differenzierung von undifferenzierten pluripotenten mesenchymalen Stammzellen (36). Diese Zellen wandern bei der Frakturheilung aus der Umgebung ein (Hämatom), können bei chirurgischen Behandlungsverfahren aber auch durch Transplantate (autologer Knochen) eingetragen werden. Bei der enchondralen Ossifikation differenzieren diese Stammzellen zu Chondroblasten, Fibroblasten und Osteoblasten. Die proliferierten Chondroblasten bilden hyalinen Knorpel. Granulationsgewebe in der Defektzone wird durch dreidimensionalen Knorpel ersetzt. Chondroblasten differenzieren zu Chondrozyten. Im dreidimensionalen Gerüst des Knorpelgewebes wird danach die zwischen den Kollagenfasern gelegene Grundsubstanz mineralisiert. Durch die Einlagerung von Kalzium kommt es zur Ausbildung eines härteren Geflechtknorpels, der den weichen Kallus ersetzt.

### Osteoinduktion

Unter Osteoinduktion versteht man die biochemischen Prozesse, die an der Differenzierung der eingewanderten Vorläuferzellen zu adulten Gewebszellen, der Bildung von Knorpelgewebe und der Ossifikation durch sekundäre Mineralisierung beteiligt sind (36).

## Osteokonduktion

Die Osteoneogenese erfolgt auf zellulärer Ebene und zunächst ungerichtet. Osteokonduktion heißt, die Prozesse der Ossifikation in den dreidimensionalen Raum zu überführen. Für ein gerichtetes Wachstum muß der zu verknöchernde Raum durch osteokonduktives Material überbrückt werden. Je nach Fusionstechnik (intervertebral oder posterolateral) wird entweder das Bandscheibenfach mit solchen Materialien ausgefüllt oder Material an die dorsalen Bogenstrukturen angelagert.

### **2.3.3. Von der Knochenneubildung zur lumbalen Fusion**

Die Knochenneubildung ist durch eine große Zahl von biologischen und biochemischen Vorgängen getragen. Damit diese erfolgreich sind, müssen sie lokal gebündelt ablaufen. Voraussetzung ist ein anatomisch definiertes Ossifikationskompartiment.

Bei der spinalen Fusionsoperation variiert die Lokalisation des Ossifikationskompartimentes je nach verwendeter Technik: Bei der posterolateralen Fusion (PLF) ist es der Raum an der ossären Kontaktfläche der dorsalen Bogenstrukturen, bei der intervertebralen Fusion ist es der vom Bandscheibenmaterial entleerte Zwischenwirbelraum.

Die in der vorliegenden Studie eingesetzte Technik der Posterioren Lumbalen Interkorporellen Fusion (PLIF) zielt auf die dauerhafte feste Verbindung der Wirbelkörper des operierten Bewegungssegmentes.

Entsprechend definieren sich die Anforderungen, denen der neue Knochen im intervertebralen Raum zu genügen hat. Er muss die Stabilität des Bewegungssegmentes lebenslang gewährleisten und die Fähigkeit zur Lastaufnahme des Körpergewichtes sicherstellen.

Bis zur knöchernen Fusion garantieren Instrumentationen die Primärstabilität des operierten Segmentes. Es gibt pedikelschraubengestützte Systeme, ventrale Plattensysteme und arretierbare interspinöse Implantate (Coflex-F™). Durch diese Implantate wird das Segment fixiert. Außerdem kann durch Verwendung anatomisch angepasster Implantate (Cages) die physiologische Stellung des erkrankten Segmentes wiederhergestellt werden. Die intervertebralen Implantate bieten optimierte Bedingungen für die Osteokonduktion und tragen zudem zur Stabilität bei.

## 2.4. Intervertrebrale Implantate zur Optimierung der Fusion

Bei der intervertebralen Fusion werden in das Bandscheibenfach osteokonduktive Materialien eingebracht. Nach einer initialen inflammatorischen Reaktion laufen die Knochenneubildungsprozesse (Gefäßeinsprossung, Zelleinwanderung, durch Wachstumsfaktoren gestützte Zelldifferenzierung und dreidimensionales Wachstum) ab (36). Der gewachsene Knochen schließt das Implantat letztendlich ein. Nach der von Cloward vorgestellten OP-Technik wird aus dem Beckenkamm gewonnener autologer Knochen als Füllmaterial verwendet. Neben allogenen Knochentransplantaten, deren Verwendbarkeit naheliegend ist, stehen folgende Alternativen zur Verfügung.

### Knochenmarkspirate und Blutprodukte

Aus autologen Knochenmarkspiraten lassen sich pluripotente Stammzellen (Osteoprogenitorzellen) gewinnen, die über die Fähigkeit verfügen, sich im Rahmen der Ossifikationskaskade in Osteoblasten und Osteozyten zu differenzieren (das Verhältnis von Stammzellen zu differenzierten Zellen in den Knochenmarkspiraten beträgt beim Erwachsenen ca. 1 : 2 Mio.) (33).

Eine Verbesserung der Osteogenese lässt sich durch das Zumischen dieser Faktoren erreichen, die aus dem körpereigenen Blut gewonnen werden. Technische Anwendungen sind realisiert, bei denen die extrahierten Wachstumsfaktoren in Form von Gelen den Stammzellen beigemischt werden. Das Gel entsteht aus einer Vermischung von thrombozytenreichem Plasma (buffycoat) mit Thrombin.

### Demineralisierte Knochenmatrix

Demineralisierte Knochenmatrix (DBM) entsteht aus der chemischen Behandlung von allogenen Knochen mit milden Säuren. Dadurch werden die mineralischen Anteile des Knochens extrahiert. Es entsteht ein organisches Produkt, das Kollagene, nichtkollagene Proteine und BMPs enthält. Für den klinischen Einsatz sind DBM-Produkte seit 1991 verfügbar (8). Über ihre tatsächliche osteogenetische Potenz ist wenig bekannt. Nach den Zulassungsstudien zu Sicherheit und Osteogenität gab es kaum weitere Untersuchungen, die über Fallbeispiele und Anwenderbeobachtungen hinausgehen. Bae et al (8) haben das Vorkommen an BMPs in 9 verschiedenen

kommerziell verfügbaren DBM-Präparaten untersucht. Bestimmt wurde dabei der Gehalt an BMP-2, -4 und -7. Die Konzentrationen von BMP-2 und BMP-7 lagen dabei analog zum Gehalt in humanem Knochen im Nanogrammbereich. BMP-4 war nicht nachweisbar.

### Keramische Materialien

Es gibt drei Arten von keramischen Implantaten: Sinterkeramiken, Korallen und Kollagenmashes bzw. -gele. Sinterkeramiken sind vorgefertigte Blöcke oder Granulate aus einer Mischung aus Hydroxylapatit und Kalziumphosphat. Hydroxylapatit bringt die Festigkeit, Kalziumphosphat die mineralische Basis für die Osteogenese. Eine zweite Form der keramischen Implantate sind industriell behandelte Korallen, die in ihrer natürlichen Baustruktur eine sehr knochenähnliche Mikroarchitektur bieten. Die dritte Form sind Kollagenmashes bzw. injizierbare Gele, als Gel aber erst in der technischen Entwicklung (33).

### Bioabbaubare Polymere

Bioabbaubare Polymere werden in Form von Kombinationsprodukten aus organischen und synthetischen Materialien genutzt. Die bioabbaubaren Materialien sind dabei als Träger für Knochenwachstumsfaktoren oder Zellen in Verwendung. Vergleichbare Materialien werden in anderen Anwendungsbereichen bereits in Form von Membranen oder Nahtmaterial genutzt (33).

### Künstliche Abstandhalter (Cages)

Cages sind künstlich gestaltete und in verschiedenen Größen technisch hergestellte Abstandhalter. Cages werden in verschiedenen Formen für die jeweilige Anwendungen in Hals-, Brust- oder Lendenwirbelsäule und angepasst an den geplanten Applikationsweg und die Operationstechnik gestaltet. Materialien sind Carbon, Titanlegierungen und PEEK (1, 8, 11, 68). Gegenwärtiger Standard ist die Verwendung von Cages aus PEEK. Aktuelle Entwicklungen bei den Cages sind die mit Metallen bedampften PEEK-Cages, die die guten Eigenschaften der Röntgendurchlässigkeit der

Kunststoffkörper mit den Vorteilen der angerauten Metalloberfläche für das Einwachsen der Cages kombinieren.

Biosynthetische Wachstumsfaktoren (BMPs)

Kommerziell erhältlich und für den Einsatz an der Wirbelsäule zugelassen sind Aufbereitungen von rekombinaten humanen BMPs: rhBMP-2 und rhBMP-7 (91).

## **2.5. Bone Morphogenetic Proteins (BMPs)**

Knochen, eigentlich ein bradytrophes Gewebe, verfügt auch beim adulten Organismus über bemerkenswerte Fähigkeiten zu Regeneration und Heilung. Die bei diesen Regenerationsprozessen ablaufenden zellulären Ereignisse entsprechen denen der embryonalen Entwicklung von Knochen. In den 60er Jahren begann die Forschung zur Identifizierung der biologischen und biochemischen Grundlagen.

Nach Implantation von demineralisierter Knochenmatrix in die Muskulatur von Ratten beobachtete Dr. Marshall Urist 1965 (91) eine lokale ektope Ossifikation. Als Ursache für diese Knochenneubildung wurden spezifische intrinsisch im Knochen vorhandene, osteogenetisch aktive Substanzen vermutet. Urist gelang später auch die Isolierung dieser Substanzen. Er bezeichnete sie als Bone Morphogenetic Protein (BMP).

1981 bestätigten Sampat und Ready (91, 92) die Beobachtung von Urist. Am Rattenmodell wiederholten sie zunächst den Ansatz von Urist, denaturierten dann in weiteren Versuchen die demineralisierte Knochenmatrix vor der Implantation und entfernten dadurch die biologisch aktiven Substanzen. Sie konnten zeigen, dass nach Implantation dieser denaturierten Matrix kein Knochenwachstum mehr induziert werden konnte.

Nachdem man der aktiven Matrix die durch die Denaturierung entzogenen Materialien wieder zufügte, war die Knochenneubildungspotenz erneut gegeben. Nach subkutaner Injektion der „aufgefrischten“ Matrix, ließ sich in der Injektionsregion wieder ektopes Knochenwachstum nachweisen. Die osteogenetische Wirkung im Knochen enthaltener Proteine war somit bestätigt.

Bis heute wurden seit diesen Beobachtungen 15 humane BMPs und ihre genetische Kodierung identifiziert (115).



Die Gene für die BMPs sind nicht in unmittelbar chromosomaler Nachbarschaft lokalisiert, sondern finden sich auf verschiedenen Chromosomen.

Tabelle 2

<b>BMP</b>	<b>Chromosom2</b>
2	20
3	4
3B	10
4	14
5	6
6	6
7 /OP-1	20
8	1
GDF 5	22
6	8
7	2
15	x

Das zunächst als BMP-1 bezeichnete Peptid zeigte sich in späteren Untersuchungen nicht verwandt mit den anderen Vertretern und wurde aus der Gruppe der BMP wieder herausgenommen. Die Klassifizierung der bone morphogenetic proteins beginnt deshalb bei BMP-2. Das BMP-7 hat eine doppelte Bezeichnung und wird auch als OP-1 bezeichnet.

Bae et al (2006) (8) haben den Gehalt an BMPs in Präparaten mit demineralisierter Knochenmatrix (DBM) bestimmt. Die Menge schwankte dabei innerhalb verschiedener Produktionschargen eines DBM-Präparates beträchtlich. Als Ursache dafür sahen sie vor allem den unterschiedlichen Gehalt an BMPs in den Spenderknochen. Man kann daraus ableiten, dass die verfügbare Menge an BMPs in humanem Knochen variiert. Es ist noch unbekannt, ob Geschlecht und Alter den BMP Gehalt beeinflussen. Damit wird auch klar, dass BMPs, wenn sie isoliert in definierten Mengen als Präparat eingesetzt werden sollen, kaum wirtschaftlich aus verfügbarem Knochenmaterial zu extrahieren sind.

Daher wurden Verfahren zur biotechnischen Synthetisierung der BMPs entwickelt. Momentan werden BMPs hauptsächlich aus gentechnisch veränderten Ovarzellen des chinesischen Hamsters (*Cricetulus griseus*) gewonnen.

Cell line name	CHO
Accession number	ICLC ATL95003
Brief description	Species: hamster, Chinese; Tissue: ovary
Description	Species: hamster, Chinese female; Tissue: ovary
Depositor	Obtained from ECACC
Reference paper	J Exp Med 1958;108:945
Morphology and growth	continuous culture, grown as monolayer, morphology fibroblast-like and epithelial-like
Culture conditions	Ham's F12 + 10% FBS + 2mM L-Glutamine; Split confluent cultures 1:3-1:6 using trypsin/EDTA; seed at 1-3x10 <sup>4</sup> cells/cm <sup>2</sup> ; 37C, 5% CO <sub>2</sub>
Properties	genetics; toxicity screening; nutrition; gene expression
Distribution	Cell line available for distribution. For non-commercial investigative use only
Hazard	
Species validation	Validated by isoenzymes: confirmed as hamster with AST, MD
Freezing medium	Culture medium + 50% FBS + 10% DMSO
Sterility	mycoplasma negative, HOECHST and PCR

Quelle: Cell bank Interlab Cell Line Collection (ICLC); [iclc@istge.it](mailto:iclc@istge.it); ICLC On-Line Catalogue

Bei Tierversuchen konnte gezeigt werden, dass die gentechnisch hergestellten rekombinanten humanen (rh-) BMPs über die osteoinduktive Wirkung der natürlichen BMPs verfügen. Weiter ließ sich beweisen, dass die rhBMPs-2, -4, -5, -6 und -7 jeweils einzeln die Potenz besaßen, die Kaskade der zellulären Ereignisse zur Knochenneubildung zu starten. Für rhBMP-3 ließ sich keine osteoinduktive Aktivität nachweisen. Es wird für rhBMP-3 eine inhibitorische Wirkung auf die Osteoinduktion vermutet (115).

Der Schritt in die klinische Anwendung erfolgte zuerst bei der Behandlung von Pseudarthrosen bei Frakturen der langen Röhrenknochen (Tibia) (91). Zum Einsatz kamen die BMPs dabei in Kombination mit Trägerstoffen, die in die Defektzonen eingelegt wurden, weil autologer Knochen nicht in ausreichender Menge verfügbar war. Heute werden diese Implantatkombinationen auch bei cranio-facialen Skelettdefekten und an der Wirbelsäule angewendet (91). Im klinischen Einsatz sind rhBMP-7 (OP-1) und -2 (92).

Die Nutzung der rh-BMPs zur Behandlung von Defekten an anderen Gewebetypen befindet sich derzeit in der Phase der präklinischen Forschung. Im Tierversuch ist zum Beispiel eine Verbesserung der Knorpelheilung nachgewiesen. Weitere Untersuchungen beschäftigen sich mit der Anwendung von rh-BMP 7 (OP 1) bei neuronalen Defekten. In die zystischen Defektzonen im Rattenhirn wurde rh-BMP 7 (OP 1) injiziert. Man konnte eine bessere strukturelle und funktionelle Heilung als in den Vergleichsgruppen beobachten. Ähnliche Versuchsreihen werden gegenwärtig bei Nierenschäden im Rattenversuchsmodell untersucht.

### **2.5.1. Molekularbiologie der BMPs**

Rekombinante BMPs werden als Propeptide aus Ketten von 400 bis 500 Aminosäuren synthetisiert. Nach Spaltung weisen die fertigen Proteine eine Länge von 100 bis 140 Aminosäuren auf. Nach Extraktion nach extracellulär wechselt das Protein durch eine einzelne Disulfidbindung zu seiner biologisch aktiven Form (115).

In der Zellmembran der BMP-affinen Zellen (z.B. der Osteoprogenitorzellen) existieren zwei Typen von BMP-Rezeptoren: Typ 1 und Typ 2. Einzeln haben diese Rezeptoren jeweils eine geringe Affinität zu BMP (Typ 1 mehr als Typ 2). Wenn sie aber kombiniert agieren, steigt die Bindungsfähigkeit. Die BMP-Bindung an Typ 2 erfolgt durch Transphosphorylierung und Aktivierung des Typ-1-Rezeptors. Dies führt zur Freisetzung einer Gruppe von intrazellulären Signalmediatoren (SMADs oder second messengers), die nach Struktur und Funktion in drei Subtypen unterschieden werden. Sie regulieren sowohl intrazelluläre Prozesse als auch die Zelldifferenzierung von pluripotenten Zellen zu Blasten und reifen Gewebszellen.

Für rhBMP-2 wurde nachgewiesen, dass es die Transkription der Gene für Osteopoetin, Osteocalcin und Typ-1-Kollagen in mesenchymalen Stammzellen stimuliert (115).

Studien konnten aber auch zeigen, dass rhBMP-2 nicht nur eine osteoinduktive Wirkung hat, sondern auch durch die Stimulierung von Osteoklasten eine verstärkte Knochenresorption bewirken kann (54, 59, 61).

BMP-7 (OP-1) ist in den Aminosäuresequenzen zu ca. 60% identisch mit BMP-2. Wie BMP-2 ist es ein homodimeres Glucoprotein mit Disulfidbindung. BMP-7 induziert die chondrogenetische und osteogenetische Differenzierung, verstärkt die Chondrozytenproliferation und die Kollagensynthese.

## 2.5.2. Präklinische Studien zur spinalen Anwendung

### Tierstudien

In der präklinischen Forschung wurden zahlreiche Versuchsreihen durchgeführt, um die Wirkung der BMPs bei Fusionsoperationen an der Wirbelsäule zu zeigen. Tabelle 3 zeigt einige Beispiele (91).

Tabelle 3: präklinische Studien zur Anwendung von BMP

Autoren	Versuchstier	Fusionstechnik	Implantat	Fusionsrate
Schimandle et al	Hase	posterolaterale Fusion	rhBMP-2 mit Typ-1-Kollagen-Schwamm	100%
			autologer Beckenknochen	42%
Sandhu et al	Hund (Beagle)	posterolaterale Fusion	rhBMP-2 mit Typ-1-Kollagen-Schwamm	100% nach 12 Wochen
		posterolaterale Fusion ohne Anfrischen der Kortikalis	rhBMP-2 mit Typ-1-Kollagen-Schwamm	100%
Cook et al	Hund	Fusion der Facettgelenke	rhBMP-7 auf kollagenbasiertem Träger	100% nach 12 Wochen
			autologer Knochen	Unvollständig auch nach 26 Wochen
			Kollagenträger ohne rhBMP-7	Keine Fusion
Cunningham et al	Hund	posterolaterale Fusion	3,5 mg rhBMP-7 mit 1g bovinem Knochenkollagen	83% Fusion nach 12 Wochen
			3,5 mg rhBMP-7 und 230mg Carboxymethylcellulose	72% Fusion nach 12 Wochen
			autologer Knochen	27 % nach 12 Wochen

Sandhu et al	Schaf	Intervertebrale Fusion	zylindrische Cages rhBMP-2 mit Typ-1-Kollagen-Schwamm	100%
			zylindrische Cages mit autologem Knochen	3 7% nach 6 Monaten (histologisch) aber 100% radiologisch
Zdeblick et al	Ziege	Anteriore cervikale Fusion	rhBMP-2 gefüllter Cage	95%
			Cage mit autologem Knochen	48% (unterschiedliche Ergebnisse je nach radiologischen und histologischen Kriterien)
Chirossel et al	Schaf	Intervertebrale Fusion	PEEK-Cages mit autologem Knochen	2 von 4 (Tiere)
			PEEK-Cages mit rhBMP7 und Kollagen	4 von 5
			Titan-Cages mit rhBMP7 und Kollagen	3 von 5
			Titan-Cage allein	3 von 4

Neben den Ergebnissen zu den Fusionsraten wurden in einzelnen Studien ergänzende Informationen publiziert. Die Gruppe Cunningham unterzog die ossäre Fusionsbrücke einer mechanischen Testung. Sie konnten zeigen, dass nach rhBMP-7-Implantation im Vergleich zur Situation nach Implantation autologen Knochens eine erhöhte Festigkeit bestand.

Die Gruppe um Chirossel untersuchte die interkorporale Fusion am Schafmodell unter Nutzung von BMP-7 und autologem Knochen in der Kontrollgruppe. Die Autoren ermittelten gleiche Fusionsraten. In den histologischen Analysen gab es aber Unterschiede in der Qualität des neuen Knochens. Bei den rhBMP-7 therapierten Tieren zeigte sich eine Fusion mit reifem trabekulärem Knochen, bei Verwendung von autologem Knochen eine Fusion mit unreifem wabenartigem Knochen.

Zusammengefasst stellten sich die Ergebnisse der Studien an niederen Säugetieren als sehr erfolgversprechend und auch sicher reproduzierbar dar. Die Übertragung der Ergebnisse auf höhere Säugetiere erwies sich aber als schwierig. Es zeigte sich ein Problem in der Dosisfindung. Martin stellte fest, dass bei Primaten, die bei niederen

Säugern als wirksam nachgewiesene rhBMP-2-Konzentrationen (0,43 mg/ml) nicht ausreichten, um bei der posterolateralen Stabilisierung eine Fusion zu erzielen. Sie erklärten dies dadurch, dass höher entwickelte Spezies eine geringere Konzentration BMP-sensitiver Zellen aufweisen. Primaten benötigten also höhere Dosen, um bei den untersuchten Prozeduren eine vergleichbare Fusionsrate zu erreichen.

Neben dem Dosisproblem stellten die Autoren auch eine Abhängigkeit der Fusionsrate von der mechanischen Belastung des BMP-Trägers während der Heilungsphase fest. Boden et al (14) wiesen nach, dass strukturierte Träger wie zum Beispiel poröse Bicalziumphosphatkeramiken besser für eine posterolaterale Applikation geeignet waren.

### **2.5.3. Erste Studien zur klinischen Anwendung von BMPs an der Wirbelsäule des Menschen**

Die erste Studie, die die Nutzung von BMP in der spinalen Fusion untersuchte, wurde bereits im November 1996 initiiert. Mit dieser Pilot-Studie sollte die Sicherheit und Praktikabilität der Nutzung von rhBMP-2 gemeinsam mit einem Kollagenschwammträger in der anterioren lumbalen Fusion ohne dorsale Instrumentierung getestet werden. Bei 11 Patienten wurde BMP, in der Kontrollgruppe bei drei Patienten Beckenkammknochen als Cagefüllung verwendet. Alle Patienten wurden abschließend nach 6 Monaten untersucht. Basierend auf der Studie an Primaten wurde eine Konzentration von 1,5 mg/ml im Kollagenschwamm für diese Pilotstudie verwendet (91, 92).

In dieser Pilotstudie wurde bei allen 11 Patienten, die mit BMP operiert wurden ein knöcherner Durchbau nachgewiesen. Keiner der BMP-implantierten Patienten zeigte in Serumanalysen BMP-Antikörper.

Basierend auf diesen ermutigenden Ergebnissen wurden in einer multizentrischen Folgestudie 143 Patienten mit Kollagen-Typ-1-Schwamm und BMP-gefüllten Schraub-Cage (LT-Cage™, Medtronic®) und 136 Patienten mit einem knochengefüllten Cage in ALIF-Technik operiert. Das autologe Knochenmaterial wurde aus dem Beckenkamm gewonnen. OP-Zeit und Blutverlust waren in der BMP-Gruppe signifikant geringer. 49 Patienten mit autologem Beckenkammtransplantat gaben im Untersuchungszeitraum

Beschwerden an der Entnahmestelle an. Bezüglich des klinischen Ergebnisses gab es aber keine signifikanten Unterschiede zwischen den Vergleichsgruppen im Oswestry-Score, dem SF-36-Score und dem Rückenschmerz-Score.

Zwei Jahre nach der OP waren 100% der BMP-Patienten nach röntgenologischen Kriterien durchbaut, 95,6% in der Kontrollgruppe. Klinisch gebessert waren 94,5% der BMP-Patienten gegenüber 88,7% der Kontrollgruppe. Serologische Testungen ergaben, dass Antikörperreaktionen gegen BMP in beiden Gruppen zu je 0,7% bzw. 0,8% (Kontrollgruppe) zu messen waren (91, 92).

Am 02.07.2002 erteilte die FDA die Zulassung für den klinischen Einsatz und kommerziellen Vertrieb von rhBMP-2 (25).

Bereits 2003 lagen Ergebnisse aus klinischen Studien zur Nutzung von BMPs bei der spinalen Fusion von ca. 500 Patienten vor (91).

Für die spinale Fusion liegen heute FDA-Zulassungen sowohl für rhBMP-7 in Kombination mit der posterolateralen Fusionstechnik (PLF) und für rhBMP-2 für die intervertebrale Applikation an der Lendenwirbelsäule (z.B. PLIF, ALIF, TLIF) vor.

#### **2.5.4. Technische Applikationsformen**

Die Wirkung der BMPs erstreckt sich über mehrere Tage und Wochen. Die BMPs sind zwar nicht gut löslich, jedoch würde die mechanische Belastung bei sich bewegenden Patienten oder die sich ändernde Durchblutungssituation einen Abstrom der BMPs aus der Ossifikationsregion bewirken. Essentiell für den klinischen Erfolg ist es also, die BMPs am Ort des Defektes festzuhalten.

Die meisten Studien zu Applikationsformen der BMPs fokussieren auf Biomaterialien (3, 69, 75). Wichtig sind neben der Fähigkeit zur Vor-Ort-Bindung des BMPs auch osteokonduktive Eigenschaften. Dadurch wird der Osteoneogenese ein passendes dreidimensionales zelluläres Gerüst zur Überbrückung der Knochendefekte geboten.

Ein Verfahren ist die Adaptation des BMPs an Typ-1-Kollagen, das in Folien, Schwämmen oder Pasten zur Anwendung kommt. Alternativ wird der Einsatz von anderen Kollagenen, Fibrin, Fibronectin, Hyaluronsäure erforscht. Wichtig sind die Biokompatibilität der Materialien und die immunologische Verträglichkeit.

Ideal wäre es, die biologischen Vorteile eines BMP-Trägers mit der Fähigkeit zur Lastaufnahme zu verbinden. Neben dem benannten Typ-1-Kollagen in Schwammform bzw. in pastöser Matrix werden deshalb keramische Werkstoffe und synthetische Polymere untersucht (69).

Grundsätzlich ist diejenige Trägersubstanz optimal, die zur geplanten klinischen Anwendung passt. Dort wo das BMP beladene Implantat nicht lastaufnehmend sein muss, kann es in pastöser oder in Schwammform implantiert werden. Bei der intervertebralen Fusion muss das Implantat Last tragen, daher ist die Kombination mit einem autologen oder allogenen Knochenimplantat und dorsaler Instrumentierung bzw. die Kombination mit spinalen Cages unabdingbar.



### **3. Patienten und Methode**

#### **3.1. Untersuchung und Patienten**

Für die Nutzung von rhBMP-2 bei spinalen Fusionsoperationen bestand die Zulassung der FDA seit 2002. Publikationen zum Einsatz von BMPs hatten die Sicherheit bewiesen und die Effektivität bezüglich der Fusion beschrieben.

Zwischen Januar und Juni 2004 wurde in der Neurochirurgischen Klinik der Berufsgenossenschaftlichen Kliniken Bergmannstrost in Halle/Saale eine Reihe von Stabilisierungsoperationen bei Patienten mit degenerativer Erkrankung der Lendenwirbelsäule unter Verwendung von rhBMP-2 durchgeführt. Sowohl die Fusionstechnik der PLIF als auch die Nutzung von BMPs waren 2004 bereits langjährig eingeführte Verfahren.

Ziel der Untersuchung war die Entwicklung klinikeigener Indikationskriterien im Rahmen der allgemeinen Zulassungsbestimmungen für die Nutzung von rhBMP-2 (InductOs™) in der Therapie degenerativer LWS-Erkrankungen.

Bei der Operation wurden im betroffenen Bewegungssegment eine dorsale Instrumentierung mit einem Fixteur interne und zur interkorporellen Fusion je zwei Cages pro Segment in PLIF-Technik eingebracht. Die Cages wurden mit Kollagenschwamm gefüllt, an den rhBMP-2 adaptiert war. Verwendet wurde das kommerziell erhältliche Präparat InductOs™ der Fa. Wyeth®.

Kontrollen zur knöchernen Fusion des operierten Segmentes und der postoperativen klinischen Verläufe erfolgten über 24 Monate.

Die Aquisition der Patienten erfolgte in der Institutssprechstunde der Klinik für Neurochirurgie. Alle Patienten wiesen entweder eine segmentale Instabilität auf, oder es wäre eine sekundäre Instabilität nach Dekompression zu befürchten gewesen (Mikroinstabilität).

Patienten mit folgenden Diagnosen wurden in die Studie eingeschlossen:

- Spinalkanalstenose mit Mikroinstabilität
- degenerative Bandscheibenerkrankung (degenerative disc disease)
- segmentale Instabilität bei Spondylolisthesis vera und degenerativer Spondylolisthesis

Die Patienten hatten zuvor im ambulanten Bereich eine ausführliche konservative Therapie absolviert, ohne dass eine ausreichende Beschwerdefreiheit dadurch erreicht worden wäre.

Die Indikation zum operativen Eingriff erfolgte nach den Therapieleitlinien der Deutschen Gesellschaft für Neurochirurgie in Anlehnung an das Handbuch der operierenden Klinik und im Konsens des fachärztlichen Kollegiums.

17 Patienten wurden in die Studie aufgenommen. Das Durchschnittsalter betrug 62 Jahre (zwischen 43 und 75 Jahren). 17 Patienten wurden in einem Bewegungssegment operiert (single level disease). Bei einem Patienten wurde die Fusion in zwei benachbarten Segmenten durchgeführt. Bei den monosegmental operierten Patienten bestanden bildmorphologisch zum Teil weitere degenerative Veränderungen, für die anhand der vorliegenden Diagnostik aber keine Indikation zur Mitversorgung bestand. Die dorsoventrale Fusion wurde in PLIF-Technik mit Fixateur interne über einen offenen dorsalen Zugang ausgeführt. Die Patienten wurden ausführlich über den Eingriff aufgeklärt. Benannt wurden therapeutische Alternativen, Risiken und die zu erwartende Ergebnissituation. Alle erklärten sich zu dem Eingriff einverstanden.

Im Rahmen der präoperativen Vorbereitung unterzogen sich die Patienten den üblichen klinischen und laborchemischen Untersuchungen. Patienten mit relevanten kardialen und pulmonalen Vorerkrankungen wurden ausgeschlossen.

Spezifische chirurgische Ausschlusskriterien hinsichtlich der Verwendung von rhBMP-2 gab es bei bestehender Operationsindikation zur Fusionsoperation nicht.

### 3.1.1. Patientenübersicht

Die folgende Tabelle fasst die Daten zu den Studienpatienten zusammen.

Tabelle 4: Aufstellung der Patienten und Zuordnung der Behandlungsdiagnosen

Nr.	Name/ Kürzel	Geschlecht	Alter bei Operation	Diagnose	Segment
1	WJ	m	53	Stenose, Instabilität	L4/5
2	JK	f	65	Listhese	L4/5
3	KH	m	50	Listhese	L4/5
4	YB	f	71	DDD	
5	WB	m	51	DDD	L4/5
6	RB	f	63	DDD	L3/4 und L4/5
7	MH	m	48	Listhese	L4/5
8	GS	m	67	Listhese	L4/5
9	SR	f	69	Listhese, Stenose	L4/5
10	BT	f	58	Stenose, Instabilität	L4/5
11	GW	f	71	Listhese, Stenose	L4/5
12	GB	f	72	Listhese, Stenose	L4/5
13	IH	f	67	Stenose, Instabilität	L4/5
14	OB	m	75	Listhese, Stenose	L4/5
15	HW	m	66	DDD	L4/5
16	SB	m	43	Listhese	L4/5
17	UK	f	69	Listhese	L4/5

### 3.1.2. Präoperative Bildbefunde

In den nachstehenden Abbildungen sind repräsentative Bildbefunde für die in die Studie aufgenommenen Diagnosegruppen dargestellt.

## Spinalkanalstenose mit Instabilität

Patient BT (Bilder 1-3):

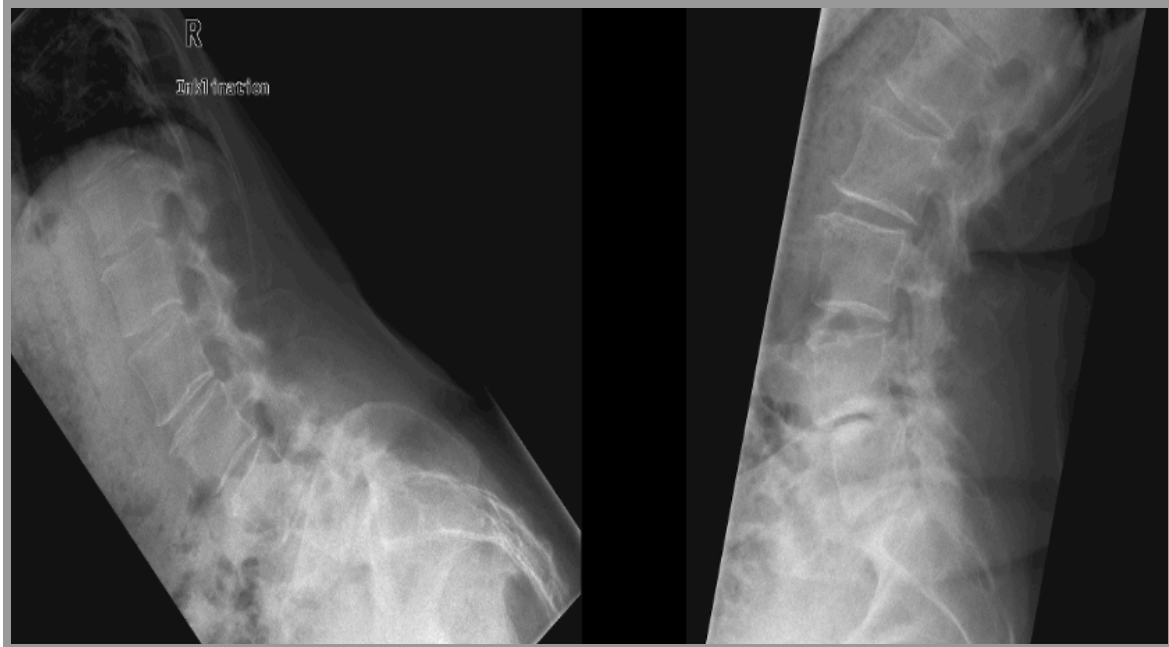

Bild 1: Funktionsaufnahmen mit Nachweis des Ventralversatzes in L4/5

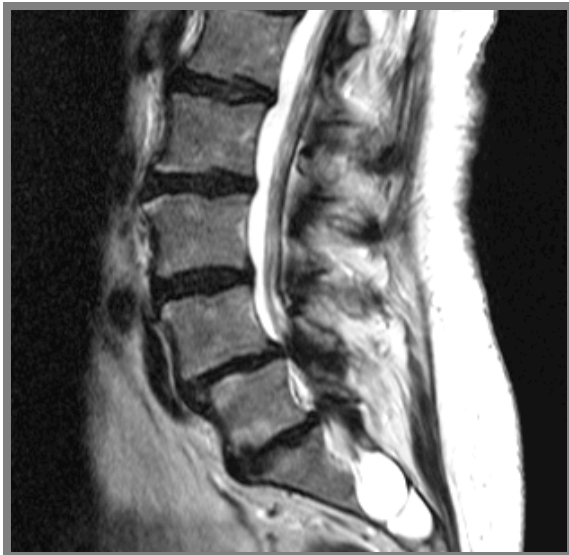

Bild 2: sagittaler Scan mit Nachweis der Stenose in L4/5  
Nebenbefund: sacrale Tarloffzyste

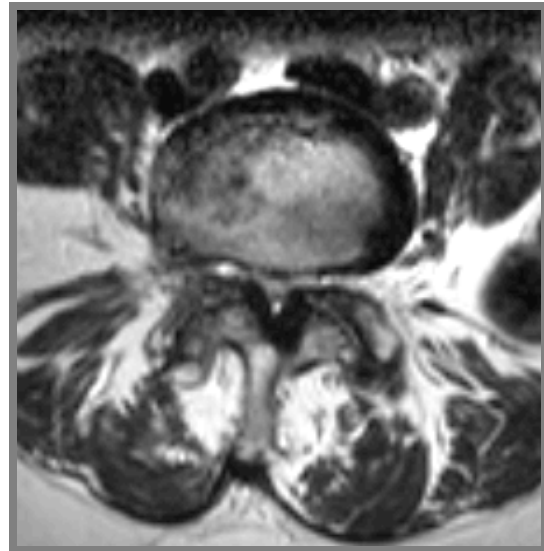


Bild 3: axialer Scan mit Nachweis der konzentrischen Stenose in L4/5

Patient OB (Bilder 4-6):

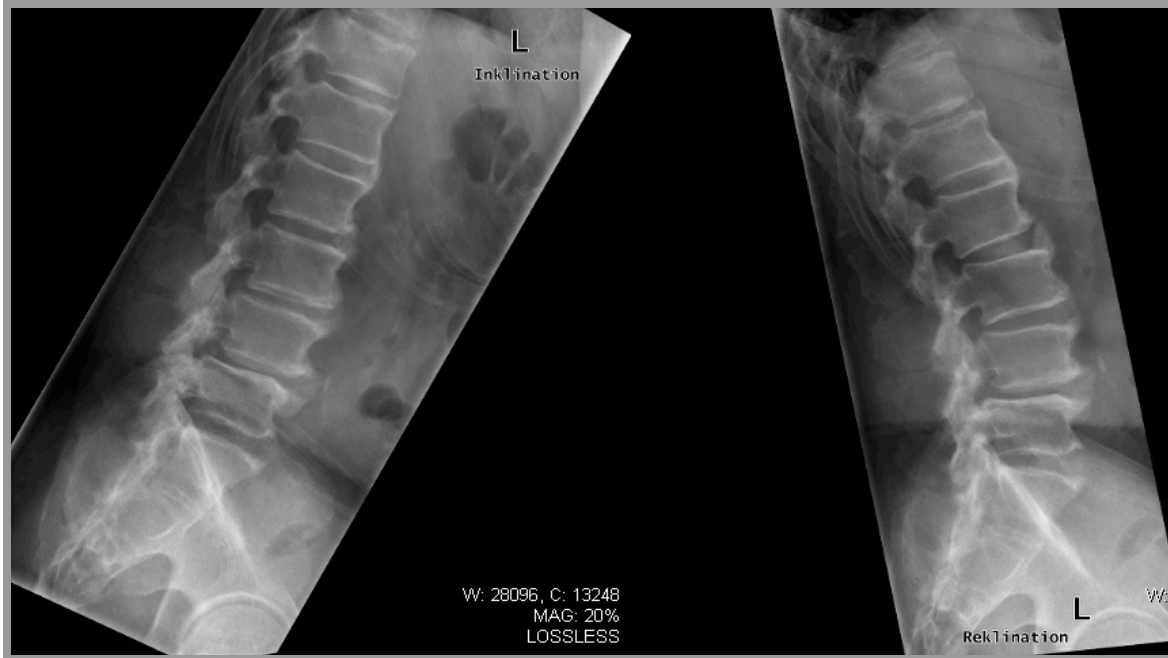


Bild 4: Funktionsaufnahmen mit Nachweis eines Ventralversatzes in L4/5

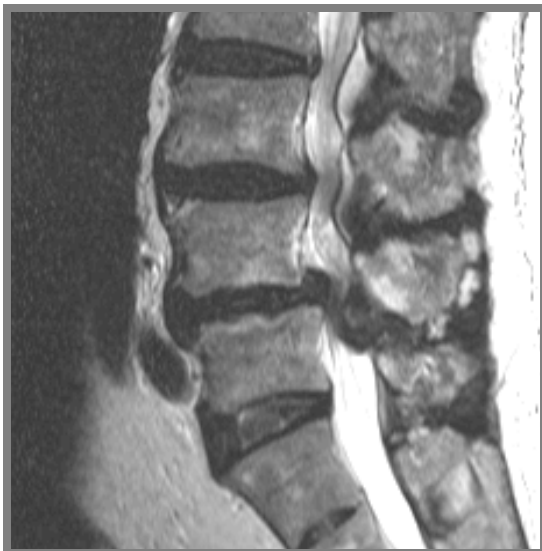

Bild 5: sagittaler MR-Scan mit Nachweis der Stenose L4/5

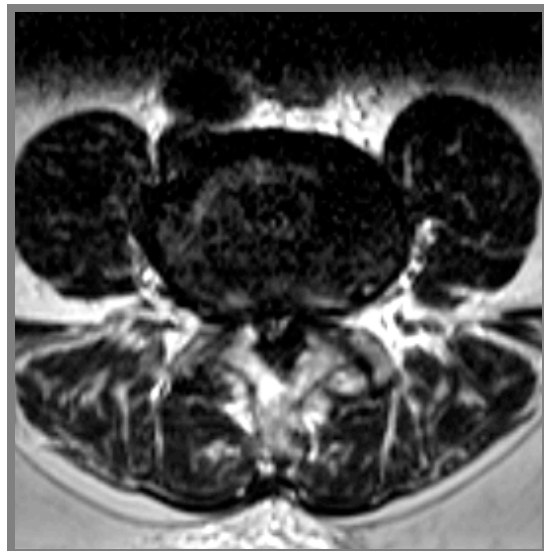

Bild 6: axialer MR-Scan mit Nachweis der hochgradigen Stenose L4/5

## Degenerative Disk Disease / Osteochondrose

Patient HW (Bilder 7-8):

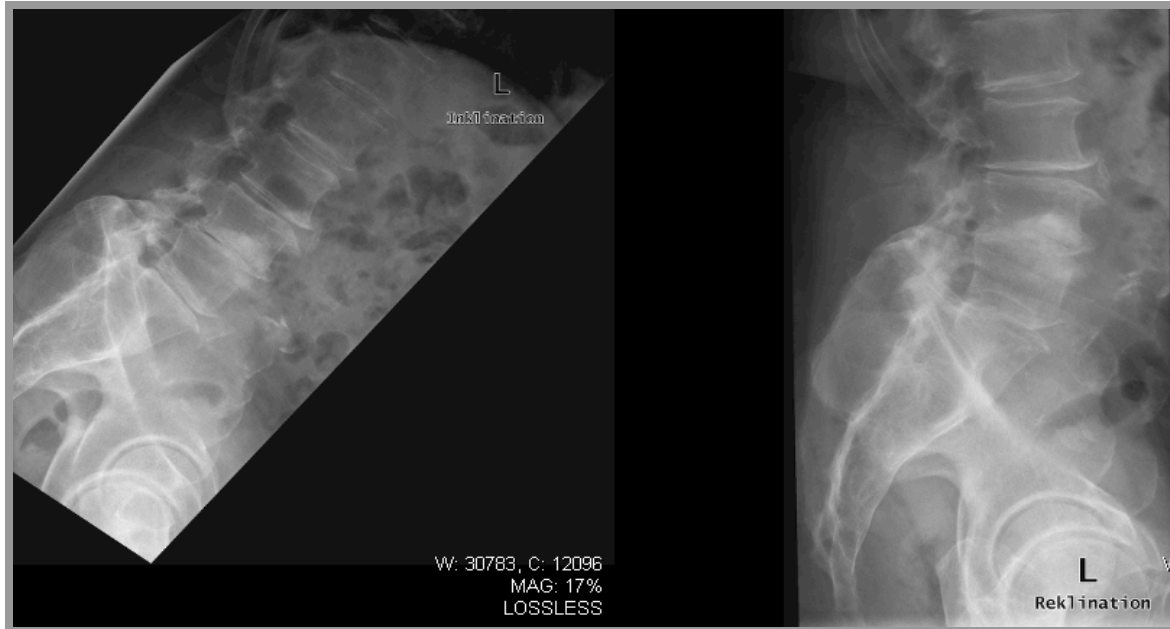


Bild 7: im seitlichen Bild in Funktion verschlissenes Bandscheibensegment mit osteochondrotischen Veränderungen ohne relevanten Versatz oder Instabilität

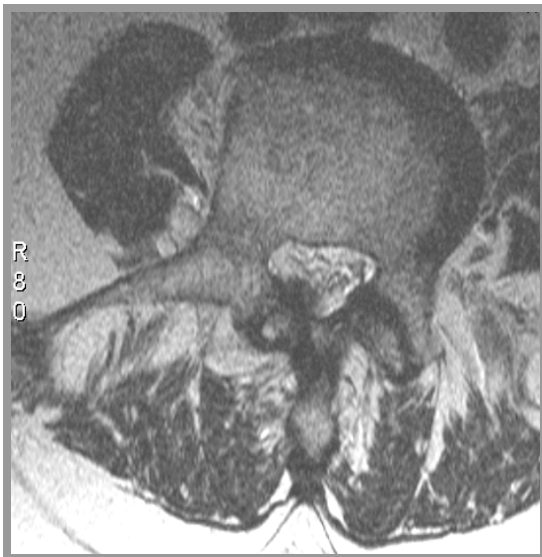

Bild 8: in axialen MR-Scans keine relevante Stenose

Patient WB (Bilder 9 und 10):

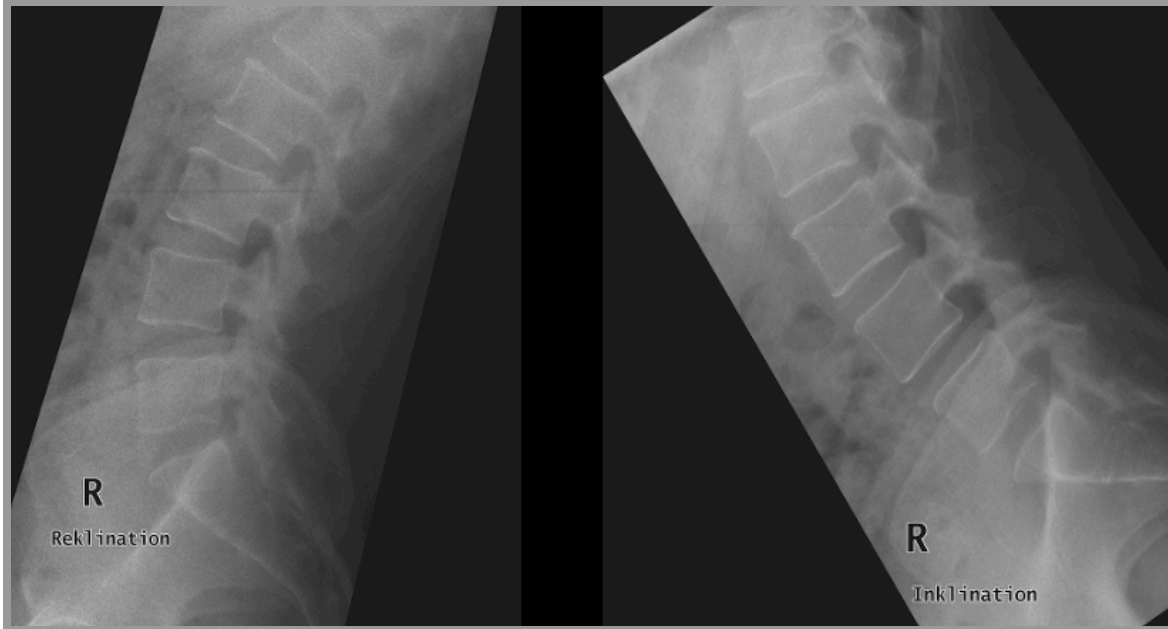


Bild 9: seitliches Funktionsbild mit nur geringer Aligmentstörung in L4/5 bei Inklination

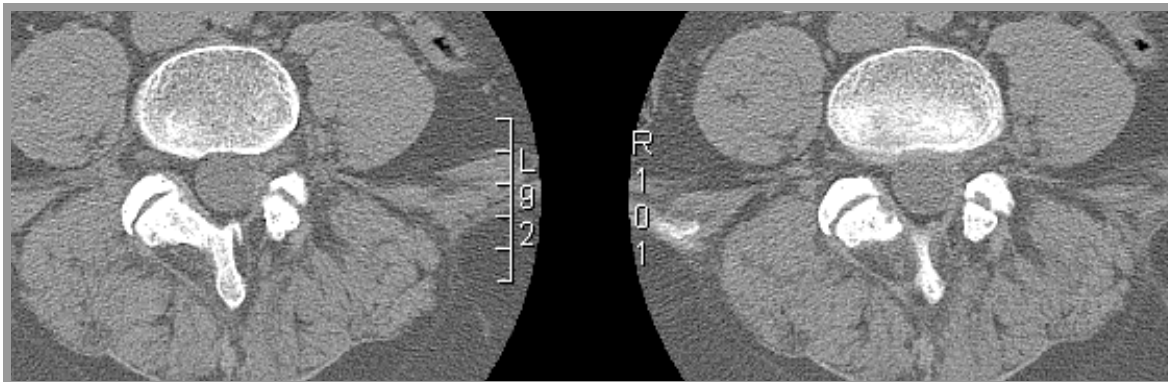


Bild 10: CT-Scan mit Fensterungsdefekt nach Voroperation im Segment L4/5

## Listhese ohne Stenose

Patient SB (Bilder 11 und 12):

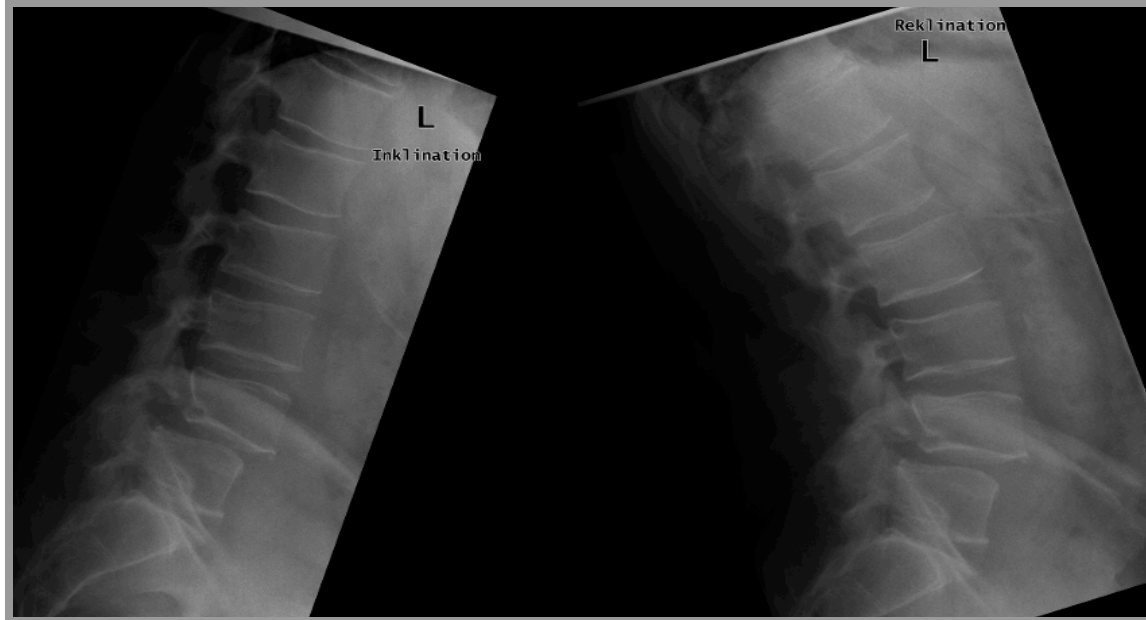


Bild 11: seitliches Funktionsbild mit Nachweis einer aktiven Instabilität in L4/5

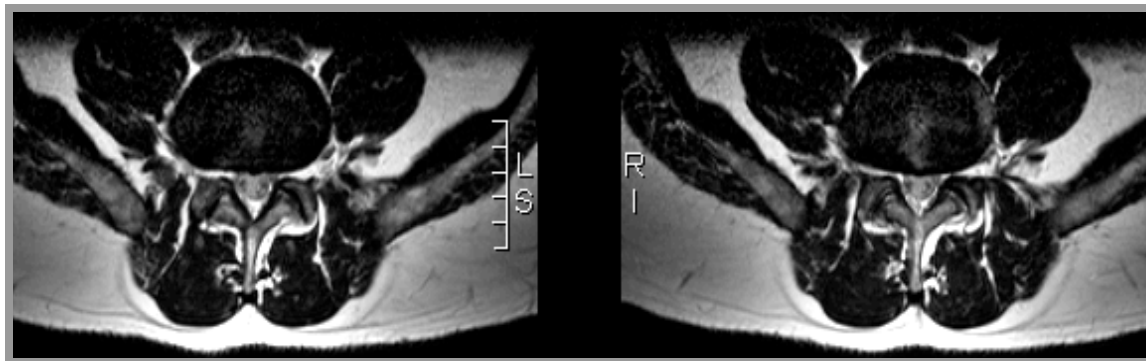


Bild 12: axiale MR-Scan in L4/5 ohne Zeichen der Stenose



## **3.2. Chirurgisches Verfahren**

### **3.2.1. Operationstechnik – posterior lumbar interbody fusion (PLIF) und Fixateur interne**

Die Patienten wurden der Operationstechnik der PLIF mit dorsaler Stabilisierung mit Fixateur interne unterzogen. Die in das Bandscheibenfach eingebrachten Cages wurden statt mit Knochen aus dem Zugangsweg mit rhBMP-2 getränktem Kollagenschwamm aufgefüllt.

Die Patienten wurden in Vollnarkose in Bauchlage gelagert, Becken und Brustkorb mit Lagerungskissen unterpolstert, der Operationstisch leicht abgeknickt, um eine Entlordosierung der Lendenwirbelsäule zu erreichen. Mit dem Bildwandler wurde die Höhenlokalisierung durchgeführt, dazu die Pedikel der Lendenwirbelkörper des Bewegungssegmentes eingestellt und auf der Haut angezeichnet. Die Höhenlokalisierung wurde durch Ausdruck dokumentiert, der der Akte beigelegt wurde.

Der Hautschnitt erfolgte entlang der Mittellinie in Längsrichtung in einer Länge zwischen 12 und 15 cm. Danach Präparation im subcutanen Fettgewebe zur Darstellung der lumbalen Muskelfaszie. Beidseitige Faszienninzision und Abdrängen der paraspinalen Muskulatur zur Darstellung der interlaminären Fenster des zu operierenden sowie des nach oben angrenzenden Segmentes. Nochmals Höhenlokalisierung mittels Röntgen und Dokumentation mit Ausdruck.

Es wurde auf einer Seite begonnen, eine erweiterte interlaminäre Fensterung durchzuführen. In der Regel wurde primär mit der Diamantfräse das interlaminäre Fenster vergrößert. Danach erfolgte das osteoklastische Abtragen von Knochenmaterial der angrenzenden Wirbelbögen sowie eine partielle mediale Arthrektomie. Bei kleinen Dimensionen des Fensters wurde eine komplette mediale Facettektomie durchgeführt. Das mit der Stanze und dem Meißel abgetragene Knochenmaterial aus dem Zugangsweg wurde aufbewahrt und vorübergehend in Gentamicin-Lösung gelagert. Danach folgte das Ausstanzen des Ligamentum flavum bzw. der Bandreste an den Knochenbögen. Dadurch wurde die dorsale Dekompression des Duralschlauches erreicht. Der obere Pedikel ließ sich durch die Dekompression entweder mit dem gewinkelten Haken tasten oder war direkt einzusehen. Durch Entdachen des Wurzelkanals und des Rezessus lateralis erfolgte die Freilegung des unteren Pedikels.

Dadurch war die Dekompression der beiden in diesem Segment abgehenden Nervenwurzeln erreicht. Der Erhalt der Mittellinienstrukturen war zur Verbesserung der Voraussetzungen für eine Reinsertion der paraspinalen Muskelansätze strategisches Ziel.

Nun gleiches Vorgehen auf der Gegenseite, zur erweiterten interlaminären Fensterung und zur dorsalen Dekompression.

Nach Darstellen und Entlasten der Nervenstrukturen und entsprechender Blutstillung wurde nun das Bandscheibenfach präpariert. Dazu erfolgte zuerst die Inzision des Anulus fibrosus von dorsal. Mit dem Assistentenhaken wurden Duralschlauch und abgehende Nervenwurzel medialisiert. Dadurch ließ die Inzision des Anulus fibrosus bis weit nach medial ausdehnen. Dieser Schritt verbesserte die Platzverhältnisse für die spätere Cage-Insertion. Mit dem Rongeur konnten subligamentäre Sequestermaterialien entfernt werden. Das Bandscheibenfach wurde weitgehend von Bandscheibengewebe entleert. Mit Küretten verschiedener Angulierung wurden die Deck- und Bodenplatten der Bandscheibe entfernt, dadurch die Deck- und Bodenplatten der angrenzenden Knochen angefrischt und freigelegt. Mit dem gewinkelten Stössel ließen sich etwaige mediane Sequester nach ventral in das Bandscheibenfach reponieren und mit der gewinkelten Faszange entfernen. Danach war die ventrale Entlastung der Nervenstrukturen vollständig. Im Anschluß kamen Mobilisierung und Anheben des Segmentes mit Distraktoren in ansteigender Größe. Dadurch wurde im weiteren Verlauf die Reposition zum Ausgleich vorliegender Spondylolisthesen ermöglicht.

Nachdem das Bandscheibenfach präpariert war, wurden die Fixateurschrauben transpedikulär eingebracht. Unter Röntgen- und Tastkontrolle wurden die Pedikelschrauben-Eintrittspunkte dargestellt. Mit der Fräse wurde der Knochen am Eintrittspunkt von anliegendem Weichteilgewebe gesäubert. Mit Kirschnerdrähten ansteigender Dicke wird der Verlauf der Schraube vorgegeben. Die intrapedikuläre Lage der Kirschnerdrähte wurde röntgenologisch kontrolliert und ausgetastet, dann mit dem Gewindeschneider der Verlauf der Pedikelschraube vorbereitet. Mit der Tiefenmesslehre wurde die Länge der Pedikelschraube ausgemessen. Verwendung fand das Fixationssystem Tenor™ (Medtronic®, Sofamor-Danek, Memphis, TN) sowie das System TSRH-3D™ (Medtronic®, Sofamor-Danek, Memphis, TN). Die Pedikelschrauben wurden entsprechend der jeweilig benötigten Länge eingebracht.

Über die Pedikelschrauben konnte dann mit der Distractionszange das Segment etwas gespreizt werden, um die Aufnahme der intervertebralen Cages zu erleichtern.

Implantiert wurden Peek-Cages (Telamon™, Medtronic®, Sofamor-Danek, Memphis, TN) der Größen 26/10/3°, 26/8/3° und 22/8/3° (Länge / Höhe in mm / Keilwinkel in °).



Bild 13: Cageverpackung

Die Cages, die bei einer PLIF ohne Verwendung von BMP mit Knochen aus dem Zugangsweg gefüllt wurden, wurden nun zur Aufnahme für das BMP vorbereitet. Verwendung fand rhBMP-2 mit Kollagenschwamm als Trägersubstanz (InductOs™; Wyeth®, Medtronic®, Sofamor-Danek, Memphis, TN).

Das rhBMP-2 wurde bei allen Patienten standardisiert, entsprechend der Herstellervorgaben zur Nutzung mit sterilem Wasser und in einer Singledosis von 12 mg/ml, zur Anwendung gebracht. Das rhBMP-2 wurde dazu auf einem der Packung beiliegenden kollagenen Schwamm aufgetragen. Das erfolgte parallel zur Präparation, die vorstehend beschrieben ist, da das rhBMP-2 ca. 20 Minuten ruhen muss, damit es

aus seiner Trägerlösung an den kollagenen Schwamm anheftete. Der Schwamm wurde halbiert, gefaltet und in die zentrale Aussparung des intervertebralen Cages eingelegt. Überschüssiges Material wurde entfernt, dies war jedoch nur bei den Cages der kleinen Größe notwendig. Dadurch reduzierte sich die Gesamtdosis des verwendeten rhBMP-2. Der genaue Umfang dieser Minderung wurde nicht gemessen. Die mit rhBMP-2 / Kollagen gefüllten Cages wurden nun lateral an den Nervenstrukturen vorbei in das distrahierte Bandscheibenfach eingebracht. Sie wurden im hinteren Drittel des Bandscheibenfaches auf der hinteren Ringapophyse platziert. Wichtig war, dass die Cages vollständig hinter der knöchernen Randleiste der angrenzenden Wirbelkörper zu liegen kamen, um nach Kompression des Faches ein Abgleiten nach dorsal zu verhindern. Die aus dem Zugang gewonnenen Knochenanteile wurden zum Teil zwischen die Cages, zum Teil lateral der Cages in das Bandscheibenfach eingestößelt. Nochmals erfolgte eine Röntgenkontrolle zur Dokumentation der Lage der Cages und der Schrauben. Im Anschluß wurden die Längsträger des Fixationssystems montiert und unter Kompression fixiert. Abschließend geschah eine Sichtkontrolle auf ausreichende Dekompression der Nerven und das Repositionsergebnis. Nach Spülen mit antiseptischen und Kochsalzlösungen wurden Schwämmchen zur Blutstillung und zur Protektion der Dura sowie beidseitig Redon-Drainagen eingelegt. Der Wundverschluss erfolgte mit mehrschichtiger Naht.

### 3.2.2. Anwendung von InductOS™ (rhBMP-2)

Die folgenden Abbildungen illustrieren die im Text beschriebenen Schritte zur Verwendung des rhBMP-2 / InductOs™ (Wyeth®, Medtronic®, Sofamor-Danek, Memphis, TN)

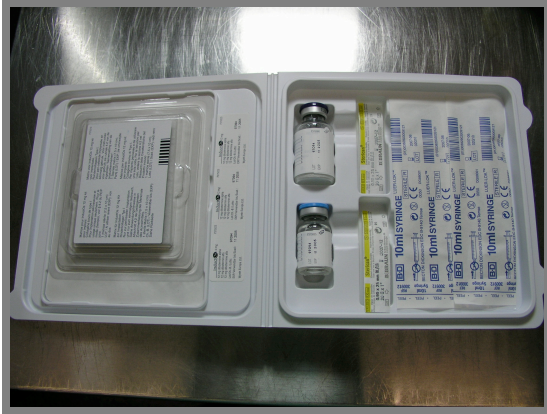

Bild 14: Produktverpackung

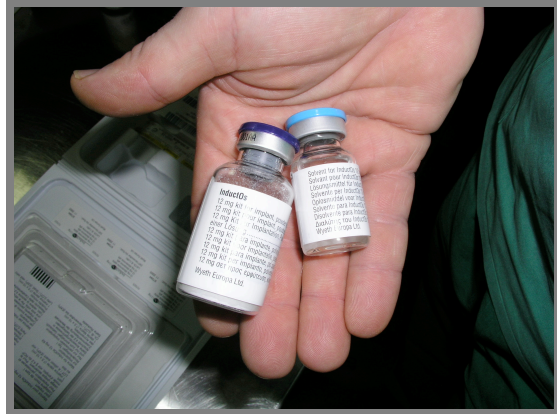

Bild 15: rhBMP-2 und Lösungsmittel

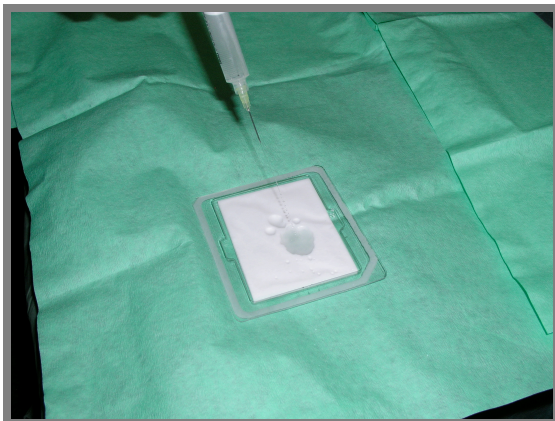


Bild 16: Aufbringen der fertigen Lösung auf den Kollagenträger

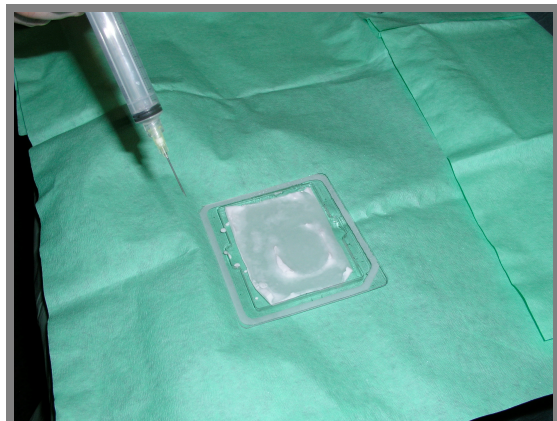


Bild 17: vollständig getränkter Träger in Ruhephase

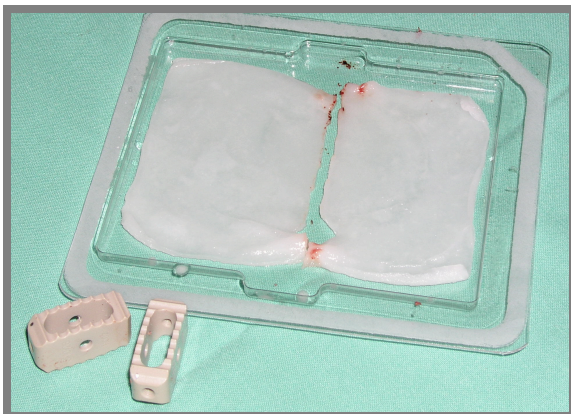


Bild 18: Vorbereiten des Trägers




Bild 19: Cagefüllung




Bild 20: gefüllter Cage

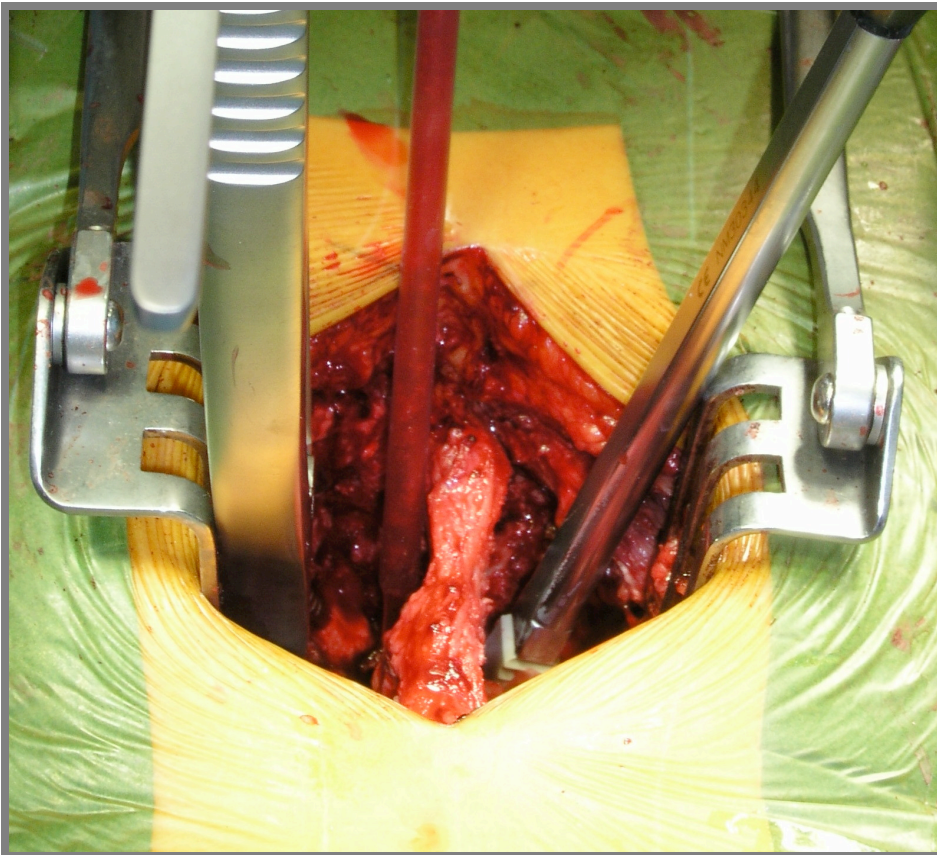


Bild 21: Cage-Implantation

### **3.3. Klinische und bildgebende Untersuchungen**

Die Patienten wurden unmittelbar prä- und postoperativ untersucht. Eine Abschlussuntersuchung erfolgte am Ende des stationären Aufenthaltes, der zwischen dem 7. und dem 10. postoperativen Tag lag. Postoperativ wurde eine Röntgenkontrolle der Lendenwirbelsäule in zwei Ebenen durchgeführt. Im Rahmen der Nachuntersuchung erfolgten weitere klinische und bildgebende Kontrollen nach 3, 6, 12 und 36 Monaten. Das klinische Ergebnis wurde unter Verwendung des „Dallas Pain Questionnaire“-Fragebogens evaluiert.

Dieser Score fand Verwendung, um die Intensität des chronischen Wirbelsäulenschmerzes und dessen Einfluss auf die Lebensqualität der Patienten zu bewerten.

Klinische und bildgebende Untersuchungen wurden jeweils zeitnah durchgeführt, so dass Aussagen über etwaige Korrelationen zwischen Bildbefund und klinischem Befund möglich wurden.

Zur bildgebenden Kontrolle wurden Lendenwirbelsäulenaufnahmen in zwei Ebenen sowie ein Dünnschicht-CT der operierten Höhe mit sekundären Rekonstruktionen angefertigt. Kontrolliert wurde in den ersten postoperativen Untersuchungen die Lage der Implantate als Routinemaßnahme zur Qualitätssicherung des chirurgischen Verfahrens.

Hauptkriterium im Sinne der Studie war der Verlauf des knöchernen Durchbaus im Segment.

Die Fusion galt als erreicht, wenn in Röntgenuntersuchungen und / oder CT eine sichtbare Knochenbrücke zwischen den angrenzenden Wirbelkörpern dargestellt werden konnte.

## 4. Ergebnisse

### 4.1. Auswertung der radiologischen Kontrollen

Die Auswertung der Bildkontrollen erfolgte soweit für den klinischen Ablauf notwendig durch das Facharztkollegium der Neurochirurgischen Klinik sowie der Klinik für Radiologie der Berufsgenossenschaftlichen Kliniken Bergmannstrost Halle/Saale. Bei allen Patienten wurde unmittelbar nach der OP eine Kontrollröntgenaufnahme (rö) angefertigt. Bei 16 der 17 Patienten (94,1%) wurde nach 3 Monaten eine CT-Kontrolle (ct) durchgeführt. Bei einer Patientin (5,9%) fehlt die 3-Monats-Kontrolle. Die Patientin hatte sich der Nachsorge entzogen.

Von allen Patienten liegt eine CT-Kontrolle 6 Monate nach der OP vor.

Die folgende Tabelle fasst die durchgeführten Bildkontrollen zusammen.

Tabelle 5: Aufstellung der Bildkontrollen

Nr.	Name / Kürzel	Geschlecht	postop	6 wo	3mo	6mo
1	WJ	m	rö	rö	ct	ct
2	JK	f	rö	rö	ct	ct
3	KH	m	rö	rö	ct	ct
4	YB	f	rö	-	-	rö
5	WB	m	rö	rö	ct	rö
6	RB	f	rö	-	ct	ct
7	MH	m	rö	-	ct	ct
8	GS	m	rö	-	ct	ct
9	SR	f	rö	-	ct	ct
10	BT	f	rö	-	ct	ct
11	GW	f	rö	-	ct	ct
12	GB	f	rö	-	ct	ct
13	IH	f	rö	-	ct	ct
14	OB	m	rö	-	ct	ct
15	HW	m	rö	-	ct	ct
16	SB	m	rö	-	ct	ct
17	UK	f	rö	-	ct	ct

Eine ausführliche Darstellung der radiologischen Befunde ist im Kapitel 7 (Nachweis der radiologischen Untersuchungen) beigefügt.



#### 4.1.1. Vergleich der prä- und postoperativen LWS-Röntgenbilder

##### Dekompressionsergebnis

Bei allen Patienten wurde eine beidseitige erweiterte interlaminäre Fensterung mit partieller medianer Arthrektomie durchgeführt.

Dadurch wurde bei allen Patienten mit präoperativ bestehender Spinalkanalstenose strukturell eine suffiziente Erweiterung des Spinalkanals erreicht - die Dekompression von Duralschlauch und Nervenwurzeln war bildmorphologisch nachzuweisen.

##### Schraubenlage / Cagelage

In 16 Fällen (94,1%) bestätigte sich durch die postoperativen bildgebenden Kontrollen eine vollständig intrapedikuläre / intravertebrale Lage der Pedikelschrauben.

Im Fall Patient BT (5,9%) zeigte sich im ersten postoperativen CT (3 Monate) eine Perforation der äußeren Wirbelkörperwand durch eine Pedikelschraube. Nervenstrukturen waren dadurch nicht in Mitleidenschaft gezogen. Die Perforation der lateralen Pedikelwand im Bereich des Isthmus des Pedikels hatte keinen Einfluss auf die primäre Stabilität. In diesem Fall zeigte sich in den Verlaufskontrollen eine knöcherne Überbauung der Schraube und dadurch ein kompletter Einbau in die Wirbelformation.

Eine weitere Migration der Schraube war in der nachfolgenden Zeit nicht aufgetreten.

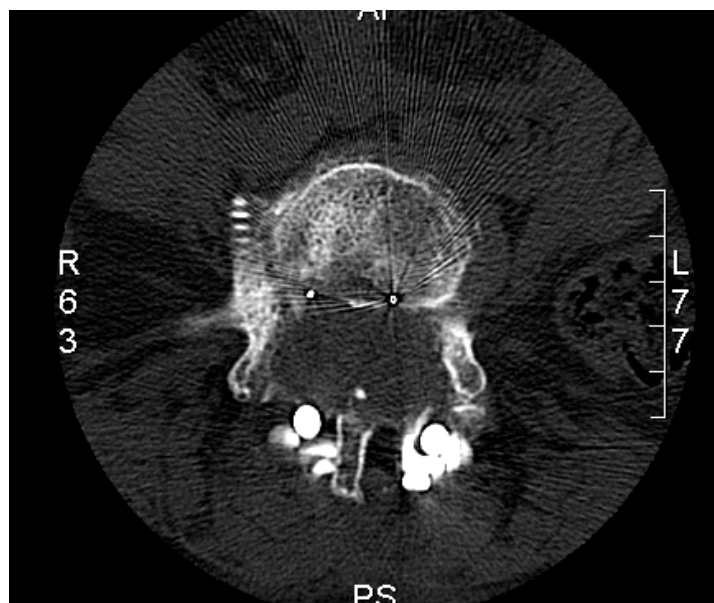


Bild 22: CT 3 Monate postop mit lateraler Schraubenfehlage, teilweise ossär eingebaut – Patient BT

15 der 16 Patienten mit fehlerfreier Schraubenlage wurden monosegmental operiert – ein Patient bisegmental. In diesen 16 Fällen wurden 66 Pedikelschrauben eingebracht. Im Fall Patient BT mit primärer Schraubenfehllage waren 3 Schrauben korrekt platziert – eine zeigte die o.g. Fehllage. Von insgesamt 70 Pedikelschrauben waren somit 69 (98,5%) fehlerfrei und eine Schraube (1,5%) in nicht idealer Position gesetzt. Die fehlliegende Schraube perforierte nach der Pedikelpassage die laterale Wand der Wirbelkörpers. Eine Instabilität oder die Gefahr der Irritation von Nerven oder Gefäßen bestand nicht.

Pro operiertem Segment wurden je 2 PLIF-Cages eingesetzt. Die Position wurde so gewählt, dass die Hinterwand des Cages mit der hinteren Ringapophyse der Deckplatten abschloss. Insgesamt wurden 36 Cages implantiert. Eine korrekte Lage der intervertebralen Cages zeigte sich in allen Fällen (100%).

Bild 23 zeigt exemplarisch die postoperative Schrauben- und Cagelage.

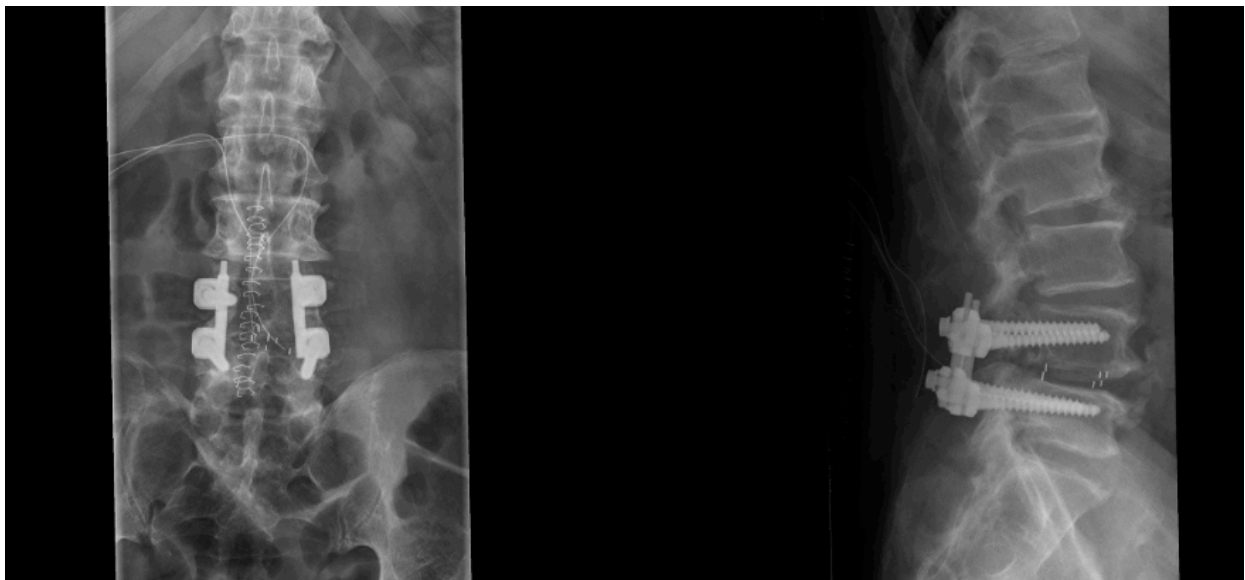

Bild 23: postoperative Kontrolle nach Fusion bei Listhese und Stenose – Patient OB

## Repositionsergebnis

Präoperativ lag bei 10 Patienten (58,8%) eine Listhese Grad 1 oder 2 vor. Es handelte sich immer um degenerative Spondylolisthesen. In 4 Fällen (23,5%) war die Listhese mit einer Spinalkanalstenose kombiniert. In allen Fällen mit präoperativ bestehender Listhese konnte die Fehlstellung aufgehoben werden (100%).

Bilder 24 und 25 zeigen exemplarisch den Vergleich von präoperativer Listhese und postoperativem Repositionsergebnis.

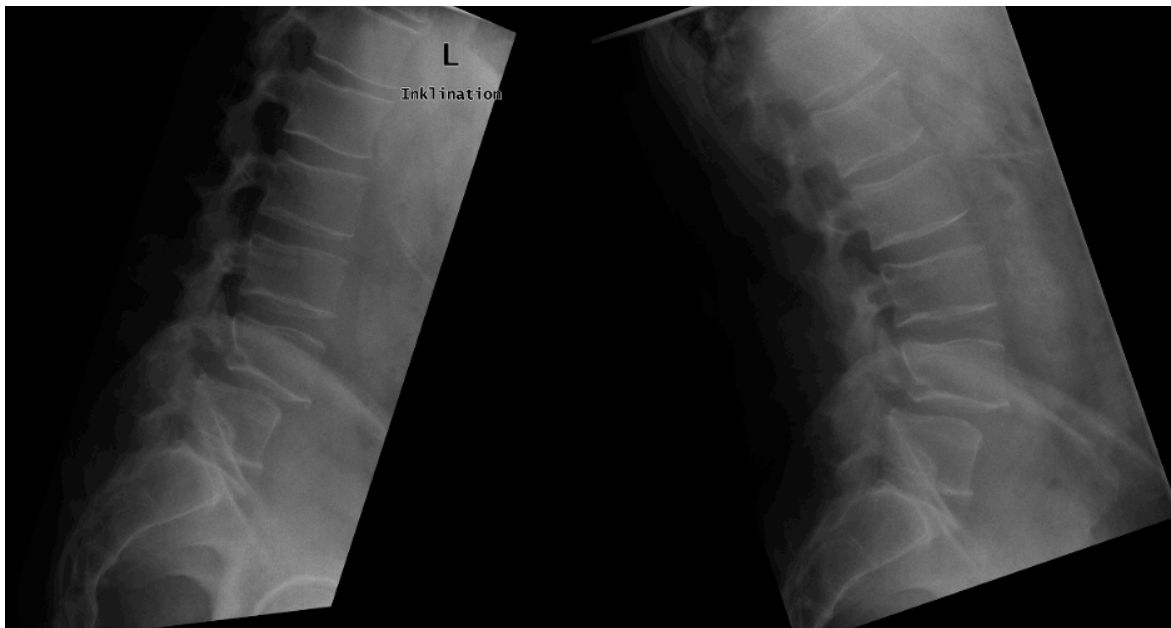


Bild 24: präoperative Funktionsaufnahmen bei Patient mit degenerativer Spondylolisthese – Patient SB

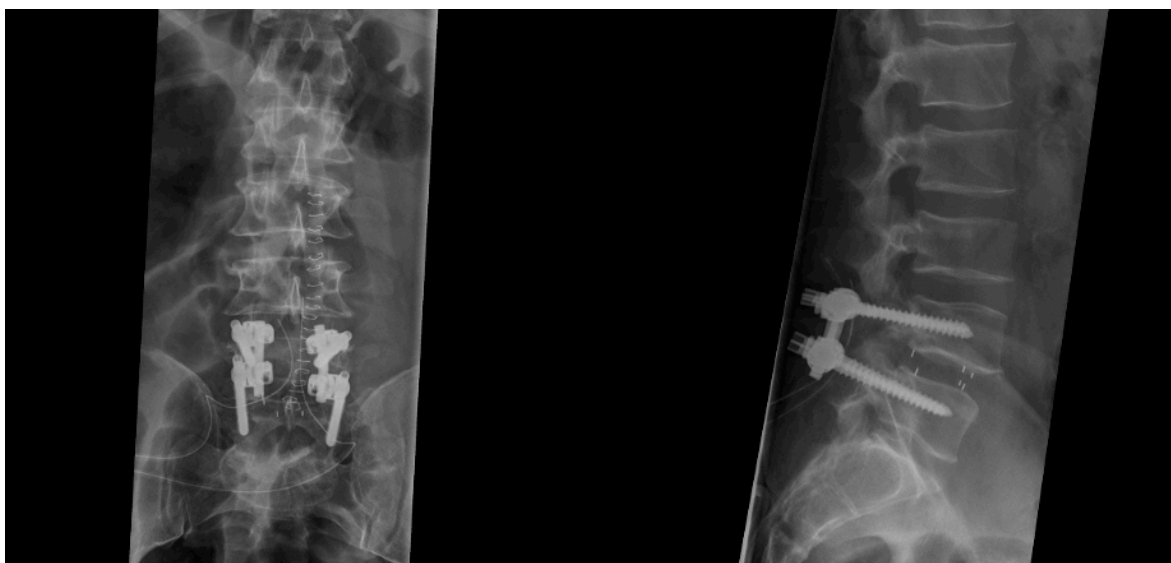

Bild 25: Postoperative Kontrollaufnahme nach Fusion bei degenerativer Spondylolisthese – Patient SB

#### 4.1.2. Kontrollen nach 3 Monaten und 6 Monaten

Die Bildkontrollen nach 3 Monaten und 6 Monaten wurden im Hinblick auf röntgenmorphologischen Kriterien der Fusion sowie auf Zeichen unerwünschter Ereignisse untersucht. Tabelle 6 fasst die Befunde zusammen.

Tabelle 6: röntgenmorphologische Befunde nach 3 und 6 Monaten

Nr.	Name / Kürzel	Geschlecht	postop	6 wo	3mo	6mo	Fusion	Osteolyse	ektopye Ossifikation
1	WJ	m	rö	rö	ct	ct	<b>6 mo</b>	<b>3 mo</b>	-
2	JK	f	rö	rö	ct	ct	<b>6 mo</b>	<b>3 mo</b>	-
3	KH	m	rö	rö	ct	ct	<b>6 mo</b>	-	-
4	YB	f	rö	-	-	rö	<b>6 mo</b>	-	-
5	WB	m	rö	rö	ct	rö	<b>6 mo</b>	<b>3 mo (?)</b>	-
6	RB	f	rö	-	ct	ct	<b>6 mo</b>	<b>3 mo</b>	-
7	MH	m	rö	-	ct	ct	<b>6 mo (?)</b>	<b>3 mo</b>	-
8	GS	m	rö	-	ct	ct	<b>6 mo</b>	<b>3 mo (?)</b>	-
9	SR	f	rö	-	ct	ct	<b>6 mo</b>	<b>3 mo</b>	<b>+</b>
10	BT	f	rö	-	ct	ct	<b>6 mo</b>	<b>3 mo (?)</b>	-
11	GW	f	rö	-	ct	ct	<b>6 mo ?</b>	<b>3 mo</b>	-
12	GB	f	rö	-	ct	ct	<b>12 mo</b>	<b>3 mo</b>	-
13	IH	f	rö	-	ct	ct	<b>6 mo</b>	<b>3 mo</b>	-
14	OB	m	rö	-	ct	ct	<b>6 mo</b>	<b>3 mo</b>	-
15	HW	m	rö	-	ct	ct	<b>6 mo</b>	<b>3 mo</b>	-
16	SB	m	rö	-	ct	ct	<b>6 mo</b>	<b>3 mo (?)</b>	-
17	UK	f	rö	-	ct	ct	<b>6 mo</b>	-	-

Legende: rö = Röntgen der LWS in 2 Ebenen; ct = Computertomographie; (?) = unklarer Befund;

(+)= vorhanden; (-) = keine

## Fusion

Nach 6 Monaten war bei 16 von 17 Patienten (94,1%) eine knöcherne Fusion des Bandscheibenfaches nachzuweisen.

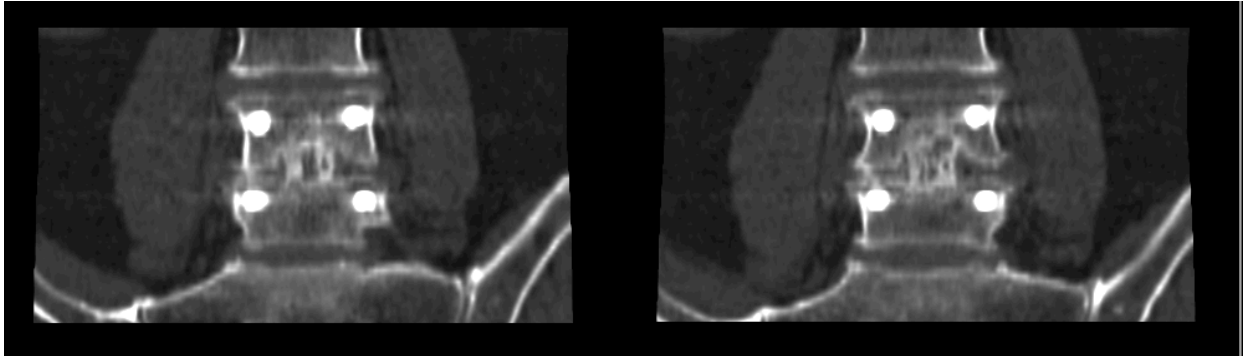


Bild 26: Fusion im CT nach 6 Monaten – Patient OB

Bei einem Patienten (5,9%) sah man in der 6-Monatskontrolle zwar eine beginnende Ossifikation, aber noch keinen stabilen Durchbau (Fall Patient GB, Bild 27). Nach 12 Monaten war auch hier eine Fusion erreicht. Insgesamt lag bereits nach 12 Monaten eine Fusionsrate von 100% vor.

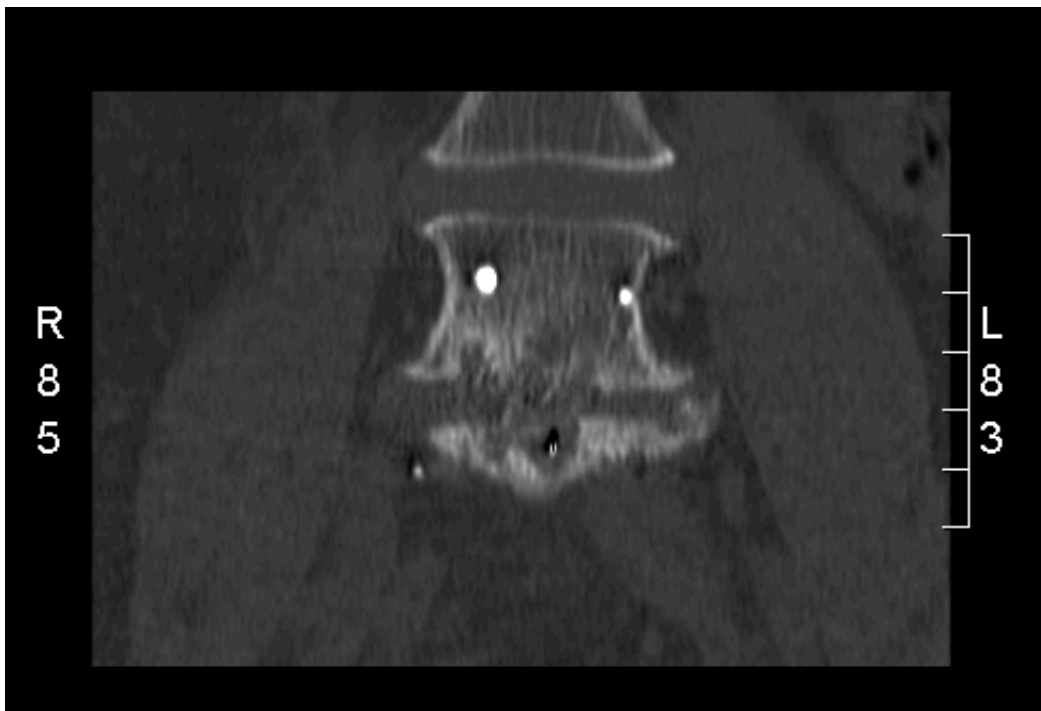

Bild 27: fehlende Fusion im CT nach 6 Monaten – Patient GB

## Osteolyse

In den CT-Kontrollen nach 12 Wochen fiel bei 14 Patienten (82,4%) eine Knochendichteminderung der Wirbelstrukturen in der Umgebung der implantierten Cages auf (Bild 28). Bei 10 Patienten (58,8%) war diese deutlich, bei 4 Patienten (23,6%) schwach ausgeprägt. Es gab keine Laborwertverschiebung, die mit dieser Veränderung korrespondierte. Lokal waren keine Entzündungszeichen festzustellen. Klinisch zeigten die Patienten keine Auffälligkeiten.

Wir interpretierten den Befund daher nicht als infektiös bedingt sondern als osteolytische Reaktion, die sich unmittelbar in der Einbringstelle des BMP-Trägers befand.

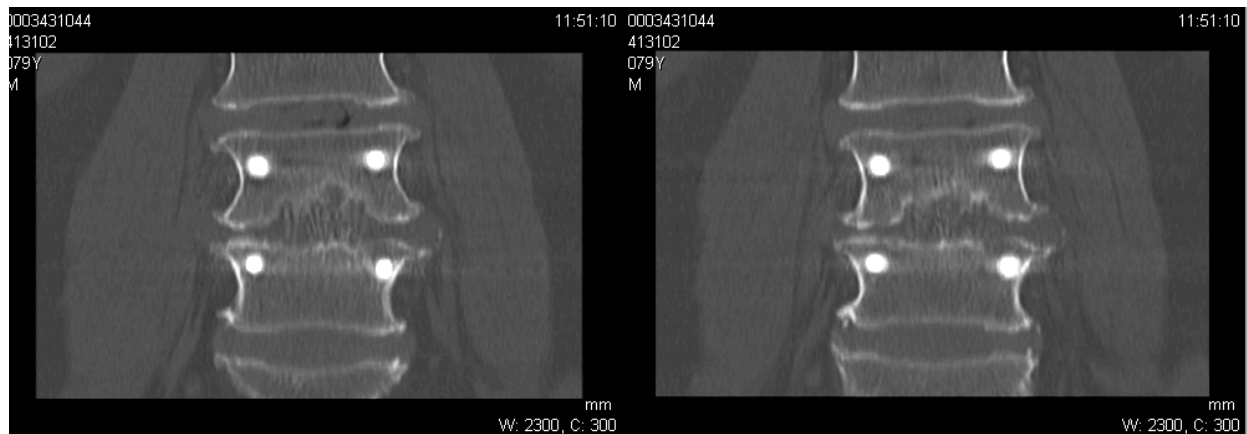


Bild 28: Beispiel für deutliche osteolytische Reaktion 3 Monate postoperativ – Patient OB

## Ektopie Ossifikation

Auffälligkeiten in der Ausprägung der köchernen Fusionbrücke zeigten sich nur bei einem Patienten (5,8%). In allen anderen Fällen gab es keine ektopie Ossifikation (94,2%). Der knöchere Durchbau war innerhalb des Bandscheibenfaches im und in der lokalen Umgebung der Cages nachzuweisen.

Bei Patient SR war in den CT-Bildern nach 6 Monaten erstmals eine knöcherne Formation im Spinalkanal, ausgehend von der Hinterkante des fusionierten Segmentes, zu sehen (Bild 29). Die Formation überragte die Hinterkante der angrenzenden Wirbel im Vergleich zum Niveau der knöchernen Abschlussleiste des Bandscheibenfaches um ca. 3 mm. Damit entsprach sie in ihrer Größe und Form dem Ausmaß auch physiologisch auftretender Knochenspannen bei spontaner Überbauung eines Segmentes.

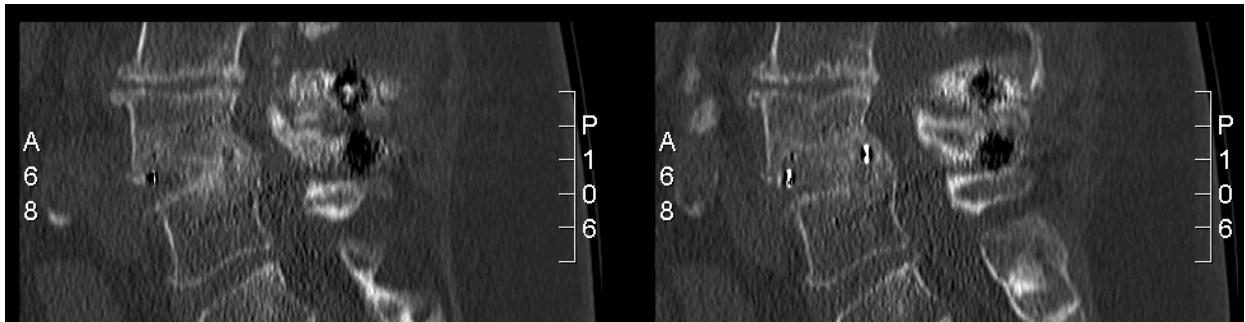


Bild 29: ektope Ossifikation mit dorsaler Spangenbildung im Spinalkanal - Patient SR

Eine Raumforderung im Bereich der austretenden Spinalnerven oder des Duralschlauches bestand nicht. Die Ergebnisse der parallelen klinischen Untersuchung boten auch keine Auffälligkeiten – der Patient war weder in seinem Befinden noch in der objektivierbaren Befundlage beeinträchtigt.

#### 4.1.3. Kontrollen nach 12 und 24 Monaten

##### Fusion

Die Kontrollen nach 6 Monaten haben bereits bei 16 von 17 Patienten (94,1%) einen knöchernen Durchbau gezeigt. Die Kontrollen nach 12 und 24 Monaten boten bei diesen 16 Patienten für den genannten Parameter keine neuen Informationen.

Bei Patient GB war in den 6-Monats-Bildern noch kein sicherer Durchbau zu erkennen (Bild 27) – auf den Bildern nach 12 Monaten war die Fusion erreicht – die Materiallage hatte sich nicht geändert.

## 4.2. Laborergebnisse

Im Rahmen der Kontrolle 3 Monate nach der OP wurde bei allen Patienten eine Bestimmung des Laborwertes für das C-reaktive Protein (CRP) als Entzündungsmarker durchgeführt. Die obere Normwertgrenze für den Parameter lag im kontrollierenden Labor bei 5 mg/l. Bei zwei Patienten (11,8%) war der Normwert grenzwertig überschritten. Bei einer weiteren Patientin (GW) (5,9%) war der Wert gering erhöht. Die Patientin litt zum Zeitpunkt der Kontrolle unter einem unspezifischen Infekt der oberen Atemwege (Erkältung). Eine Patientin (5,9%) war 3 Monate nach der OP nicht für eine Nachkontrolle zu erreichen.

Tabelle 7 fasst die Werte für das CRP zusammen.

Tabelle 7: CRP-Werte

Nr.	Name / Kürzel	CRP-Wert in mg/l
1	WJ	4
2	JK	3
3	KH	4
4	YB	kein Wert verfügbar
5	WB	8
6	RB	2
7	MH	3
8	GS	1
9	SR	2
10	BT	3
11	GW	12
12	GB	1,5
13	IH	2
14	OB	1
15	HW	7
16	SB	4
17	UK	3

Zusammengefasst waren bei 13 Patienten (76,5%) normale CRP-Werte, bei zwei Patienten (11,8%) grenzwertige und bei einem Patienten ein leicht erhöhter Wert festzustellen. Die Erhöhung lag unabhängig von der OP vor. Anhand der Laborwerte



gab es keinen spezifischen Hinweis auf eine zum Zeitpunkt der Osteolyse (3 Monate postoperativ) ablaufende Entzündungsreaktion.

### 4.3. Klinische Ergebnisse

Alle 17 Patienten der Studie zeigten in den klinischen Nachkontrollen eine Besserung des klinischen Zustandes im Vergleich postoperativ zu präoperativ. Bei 4 Patienten (23,6%) konnte das erreichte Ergebnis als sehr gut – bei 13 Patienten (76,4%) als gut eingestuft werden.

Die Entwicklung der individuellen Beschwerdesituation wurde anhand des Dallas-Questionnaire abgefragt. Die statistische Aufarbeitung der Ergebnisse sind in der folgenden Tabelle zusammengestellt.

Tabelle 8: Ergebnisstatistik nach Dallas-Questionnaire (Meisel, Mansmann 2008) (122)

	Baseline	Follow-up	P value mean change: baseline-final
<b>1) Pain and Intensity</b>			
<u>N</u>	12	16	0,022
Mean +/- SD	5,6+/-1,9	3,0+/-2,0	1,8
P5,p25,p75,p95	1,0 4,5 7,0 7,0	1,0 2,0 5,5 7,0	-
Median	6,5	4,0	-
Min.Max	1,0 7,0	1,0 7,0	-
<b>2) Personal Care</b>			
<u>N</u>	13	15	0,051
Mean +/- SD	3,8+/-1,2	2,7+/-1,3	1,1
P5,p25,p75,p95	2,0 3,0 5,0 6,0	1,0 1,0 4,0 5,0	-
Median	4,0	3,0	-
Min.Max	2,0 6,0	1,0 5,0	-
<b>3) Lifting</b>			
<u>N</u>	13	15	0,044
Mean +/- SD	5,1+/-1,5	3,9+/-1,7	1,2
P5,p25,p75,p95	1,0 4,0 6,0 6,0	1,0 3,0 5,0 6,0	-
Median	6,0	4,0	-
Min.Max	1,0 6,0	1,0 6,0	-
<b>4) Walking</b>			
<u>N</u>	13	16	0,003
Mean +/- SD	5,0+/-1,5	3,3+/-1,5	1,7
P5,p25,p75,p95	1,0 4,0 6,0 6,0	1,0 2,0 4,5 5,0	-
Median	6,0	4,0	-
Min.Max	1,0 6,0	1,0 5,0	-
<b>5) Sitting</b>			
<u>N</u>	13	16	0,314
Mean +/- SD	3,7+/-1,9	2,9+/-1,7	0,8

P5,p25,p75,p95	1,0 3,0 6,0 6,0	1,0 1,0 4,5 5,0	-
Median	4,0	3,0	-
Min.Max	1,0 6,0	1,0 5,0	-

	Baseline	Follow-up	P value mean change: baseline-final
<b>6) Standing</b>			
<u>N</u>	13	16	0,275
Mean +/- SD	4,4+/-1,4	3,7+/-1,4	0,7
P5,p25,p75,p95	2,0 3,0 6,0 6,0	1,0 3,0 4,0 6,0	-
Median	4,0	4,0	-
Min.Max	2,0 6,0	1,0 6,0	-
<b>7) Sleeping</b>			
<u>N</u>	12	16	0,299
Mean +/- SD	2,3+/-1,2	1,8+/-1,1	0,5
P5,p25,p75,p95	1,0 1,0 3,0 5,0	1,0 1,0 2,5 4,0	-
Median	2,0	1,0	-
Min.Max	1,0 5,0	1,0 4,0	-
<b>8) Social Life</b>			
<u>N</u>	12	16	0,981
Mean +/- SD	4,4+/-2,8	4,3+/-2,9	0,1
P5,p25,p75,p95	1,0 1,0 7,0 9,0	1,0 1,0 7,5 8,0	-
Median	4,5	4,0	-
Min.Max	1,0 8,0	1,0 8,0	-
<b>9) Travelling</b>			
<u>N</u>	12	16	0,022
Mean +/- SD	5,6+/-1,9	3,8+/-2,0	1,8
P5,p25,p75,p95	1,0 4,5 7,0 7,0	1,0 2,0 5,5 7,0	-
Median	6,5	4,0	-
Min.Max	1,0 7,0	1,0 7,0	-
<b>10) Vocational</b>			
<u>N</u>	8	7	0,442
Mean +/- SD	4,1+/-3,1	5,3+/-2,6	-1,2
P5,p25,p75,p95	1,0 1,0 7,5 8,0	1,0 4,0 8,0 8,0	-
Median	3,5	5,0	-
Min.Max	1,0 8,0	1,0 8,0	-
<b>11) Anxiety / Mood</b>			
<u>N</u>	9	14	0,006
Mean +/- SD	1,3+/-0,7	3,1+/-1,5	-1,8
P5,p25,p75,p95	1,0 1,0 1,0 3,0	1,0 2,0 4,0 6,0	-
Median	1,0	3,0	-
Min.Max	1,0 3,0	1,0 6,0	-
<b>12) Emotional control</b>			
<u>N</u>	10	14	0,022
Mean +/- SD	1,2+/-0,6	2,2+/-1,5	-1,2
P5,p25,p75,p95	1,0 1,0 1,0 3,0	1,0 1,0 4,0 5,0	-
Median	1,0	2,5	-
Min.Max	1,0 3,0	1,0 5,0	-
<b>13) Depression</b>			
<u>N</u>	10	16	0,023
Mean +/- SD	1,5+/-1,6	2,6+/-2,2	-1,1
P5,p25,p75,p95	1,0 1,0 1,0 6,0	1,0 1,0 3,0 8,0	-
Median	1,0	2,0	-

Min.Max	1,0 6,0	1,0 8,0	-
<b>14) Interpersonal relationship</b>			
<u>N</u>	10	16	0,120
Mean +/- SD	1,1+/-0,3	1,9+/-1,5	-0,8
P5,p25,p75,p95	1,0 1,0 1,0 2,0	1,0 1,0 2,0 5,0	-
Median	1,0	1,0	-
Min.Max	1,0 2,0	1,0 5,0	-

	<b>Baseline</b>	<b>Follow-up</b>	<b>P value mean change: baseline-final</b>
<b>15) Sozial support</b>			
<u>N</u>	10	16	0,256
Mean +/- SD	1,7+/-1,2	2,2+/-1,4	-0,5
P5,p25,p75,p95	1,0 1,0 3,0 4,0	1,0 1,0 2,5 5,0	-
Median	1,0	2,0	-
Min.Max	1,0 4,0	1,0 5,0	-
<b>16) Punishing response</b>			
<u>N</u>	10	16	0,035
Mean +/- SD	1,0+/-0,0	1,7+/-1,2	-0,7
P5,p25,p75,p95	1,0 1,0 1,0 1,0	1,0 1,0 2,0 5,0	-
Median	1,0	1,0	-
Min.Max	1,0 1,0	1,0 5,0	-

#### 4.4. Zusammenfassung der Ergebnisse

Durch die Operation wurde bei allen Patienten mit präoperativ bestehender Spinalkanalstenose eine Entlastung der Enge und die Dekompression der Nervenstrukturen erreicht.

In 16 Fällen bestätigte sich durch die postoperativen bildgebenden Kontrollen eine vollständig intrapedikuläre / intravertebrale Lage der Pedikelschrauben. In einem Fall zeigte sich eine Perforation der lateralen Wirbelkörperwand durch eine Pedikelschraube bei komplett intrapedikulärer Lage ohne Minderung der primären Stabilität. In diesem Fall zeigte sich in den Verlaufskontrollen eine knöcherne Überbauung der Schraube. Eine Dislokation war zwischenzeitlich nicht aufgetreten.

In allen Fällen mit präoperativ bestehender Listhese konnte die Fehlstellung aufgehoben werden.

Eine korrekte Lage der intervertebralen Cages zeigte sich in allen Fällen.

In den CT-Kontrollen nach 3 Monaten fiel in 14 Fällen (82,3%) eine Knochendichteminderung der Wirbelstrukturen in der Umgebung der implantierten Cages auf, die im Folgenden wieder ossifizierte.

Klinische Auffälligkeiten, Beschwerden, Implantatprobleme oder Fusionsstörungen waren mit dem Phänomen der temporären Osteolyse nicht verbunden.

Die CRP-Werte der Patienten waren in den Kontrollen nach 3 Monaten nur bei einer Patientin (5,9%) aufgrund einer von der OP unabhängigen Erkrankung (Erkältung) leicht erhöht. Anhand der Laborwerte gab es keinen spezifischen Hinweis auf eine zum Zeitpunkt der Osteolyse ablaufende Entzündungsreaktion.

Eine knöcherne Fusion konnte in 16 von 17 Fällen (94,1%) nach 6 Monaten nachgewiesen werden – nach 12 Monaten betrug die Fusionsrate 100%.

In einem Fall (5,9%) kam es durch ektope Ossifikation zu einer flachen Knochenformation hinter dem Cage mit relativer Einengung des Spinalkanals, aber ohne Kompression von Nervenstrukturen.

Über den Zeitraum der Nachkontrollen (24 Monate) war eine suffiziente klinische Besserung bei allen Patienten festzustellen – bei 4 Patienten (23,5%) konnte ein sehr gutes Ergebnis, bei 13 Patienten (76,5%) ein gutes Ergebnis erreicht werden.

Die Auswertung der VAS-Scores bestätigte die statistische Signifikanz der Therapieerfolge.

## 5. Diskussion

### 5.1. Diskussion der Aufgabenstellung

Seit 2002 liegt die Zulassung für den Einsatz von rhBMP-2 bei lumbalen Fusionsoperationen durch die FDA vor. In den Jahren darauf wurde begonnen, in randomisierten Untersuchungen die Wirkung der BMPs bei der Fusion zu untersuchen (19, 20, 21, 23, 28, 32, 47, 81, 87, 98). Agarwal et al (3) bietet einen systematischen Überblick:

Diese Studien zum Einsatz von BMPs fokussierten auf den Nachweis der knöchernen Fusion als priorem Qualitätskriterium der Stabilisierungsoperation. Entsprechend wurden die Nachuntersuchungen erst auf die Zeitpunkte terminiert, zu denen eine Fusion zu erwarten sein musste. Dokumentiert wurden die Fusionsraten als Ergebnis der radiologischen Kontrollen nach 12 und nach 24 Monaten. Klinische Ergebnisse wurden parallel zur Erhebung der Bildbefunde erhoben und dienten vor allem der Überprüfung von Komplikationen.

Analog war auch in unserer Untersuchung der Nachweis der Fusion die wesentliche Meßgröße, an der der technische Erfolg der OP gemessen wurde.

Im Unterschied zu den genannten Studien, die mit den Bildkontrollen erst zu einem recht spätem Zeitpunkt begonnen hatten, entschieden wir uns aber, die radiologischen Befunde insbesondere in der Frühphase zu erheben. Der Verlauf der Knochenneubildung sollte genauer verfolgt und dokumentiert werden. Aus den vorliegenden Studien war zwar abzuleiten, dass unter Einsatz von BMPs eine Fusion erreicht werden konnte – es war jedoch bislang nicht publiziert, was zu Beginn und im Verlauf der Ossifikation im Bandscheibenfach an morphologischen Veränderungen geschieht. Das zu untersuchen, machte den spezifischen und neuen Ansatz unserer Untersuchung aus.

Der spezifische Ansatz unserer Arbeit war, dadurch eine Art röntgendiagnostischen „Referenzverlauf“ zu entwickeln, anhand dessen man für den späteren Einsatz klarer einordnen konnte, was zum jeweiligen postoperativen Zeitpunkt ein „normales“ Bild ist.

## 5.2. Diskussion der Methodik

### Indikation und OP-Technik

Gibson et al (Cochrane Review of Degenerative Lumbar Spondylosis) untersuchten 1999 (45) den Verlauf der klinischen Symptomatik bei Patientien mit Spondylolisthesen nach konservativer und chirurgischer Therapie. Hinweise auf ein besseres Ergebnis durch die operative Therapie sahen sie nach Analyse der Literatur zunächst nicht.

Als Update zur Cochrane Review führten Gibson und Waddell 2005 (46) erneut eine Literaturanalyse zu aktuellen Studien durch, die sich mit der Rolle der Spondylodese in der Behandlung der lumbalen Instabilität beschäftigten. 31 Studien wurden in die Metaanalyse eingeschlossen. 11 davon untersuchten die Ergebnisse nach Fusionen bei degenerativer Spondylolisthesis, zwei bei der Spondylolisthesis vera, die anderen Studien beim kombinierten Vorliegen der spinalen Stenose und der degenerativen Spondylolisthese. Bezüglich der allgemeinen Indikation zur chirurgischen Versorgung sahen sie nun grundsätzlich Hinweise dafür, dass Patienten mit trotz konservativer Behandlung andauernden Beschwerden aufgrund von Spondylolisthesen im Langzeitverlauf eher von einer Operation profitieren als von einer Fortsetzung der Physiotherapie (46).

Gibson und Waddell (46) analysierten weiter, dass in der Regel die in Kombination mit einer Stenose auftretende Translationsfehlstellung als stabil anzusehen ist. Eine Dekompressionsoperation genügt zur hinreichenden Versorgung. Dabei wäre es auch unerheblich, ob bei multisegmentalen Stenosen eine mehretagige Fensterung oder eine durchgehende Dekompression mit Hemilaminektomie durchgeführt würde. Bereits 1985 hatten Lombardi et al (66) aber gezeigt, dass sich bei alleiniger Dekompression die postoperativen klinischen Ergebnisse durch das Ausmaß der Defektstelle beeinflussen ließen. Sie sahen bei den Patienten, die zur ausgedehnten Dekompression mit Facettektomie operiert wurden nur in 33% der Fälle ein gutes Ergebnis, bei den Eingriffen mit gelenkerhaltender Operationstechnik jedoch in 80% der Fälle. Die ausgedehntere Dekompression steigerte das Risiko der Instabilität. Auch Bridgwell et al (18) weisen darauf hin, dass in Fällen einer sehr ausgedehnten Dekompression eine sekundäre Lockerung entstehen kann, die eine Stabilisierung erforderlich macht. Analog sahen Johnson et al (58) eine Zunahme einer vorbestehenden Translationsfehlstellung nach Dekompressionsoperationen bei 65% der Patienten.

Die Kombination aus spinaler Stenose und fixem deckplatten-parallelen Versatz der Wirbel schätzen Gibson und Waddell als stabil ein (46). Sie sehen in ihren Analysen aber Hinweise dafür gegeben, dass die klinischen Ergebnisse der chirurgischen Versorgung im Einzelnen besser seien, wenn begleitend eine Posterolaterale Fusion (PLF) durchgeführt wird. Eine grundsätzliche Empfehlung zur Fusion geben sie aber nicht.

Im Gegensatz dazu legen sich Fischgrund et al in ihren Analysen (38, 39) fest, dass bei der operativen Versorgung der Stenose mit degenerativer Listhese und auch der Spondylolisthesis vera die Behandlungsergebnisse nach einer Spondylodese eindeutig besser sind als bei der Dekompression allein. Sie zitieren die Konsensaussage der Scoliosis Research Society, dass Patienten mit Spondylolisthesen durch eine solide Fusion ein besseres klinisches Ergebnis erreichen. Zu einem analogen Ergebnis kommen Fritzell et al 2002 al (41) mit der Swedish Lumbar Spine Study Group. Gerade im Langzeitverlauf mache sich der Einfluss der Fusion positiv bemerkbar. Die Wahl der Technik bei der Fusionsoperation zeige aber keinen Einfluss auf das klinische Ergebnis. Bezüglich der Kontrollscores gerade in den ersten Jahren nach der Operation würden sich keine Unterschiede zeigen. Für das klinische Ergebnis mache es keinen Unterschied, ob mit posterolateraler Fusionstechnik allein, mit zusätzlicher Instrumentierung oder mit Techniken zur interkorporellen Fusion gearbeitet wird. Bezüglich der Fusionsraten werden die Ergebnisse aber besser, wenn bei der posterolateralen Fusionstechnik eine zusätzlichen Instrumentierung mit Fixateur interne erfolgt (110).

Da im Langzeitverlauf eine Korrelation zwischen solider Fusion und persistierenden guten klinischen Ergebnissen besteht, sei deshalb der Einsatz einer zusätzlichen Instrumentierung zu empfehlen (5, 38, 62).

Ferner zeichnet sich für die weitere Entwicklung ein Trend zur komplexen dorsoventralen Stabilisierung ab (26, 27, 51, 85, 86, 114).

Mit den komplexen dorsoventralen Techniken sind neben der Dekompression die Stabilisierung des Segmentes, die Rekonstruktion der Höhe des Bandscheibenfaches und die Korrektur des Sagittalprofils möglich (114). Zum Erhalt der korrigierten Situation muss das Bandscheibenfach knöchern durchbauen (10, 15, 114). Für das optimale

Ablaufen der Ossifikationsprozesse werden in das entleerte Bandscheibenfach Abstandhalter (Cages, Beckenkamm) eingebracht. Der Zugang zum Bandscheibenfach definiert dabei den Namen der Operationstechnik.

Bei der ALIF-Technik wird der Zugang von ventral (anterior) kommend, entweder retroperitoneal oder transperitoneal, angelegt.

Beim Zugang von dorsal (posterior) durch den Spinalkanal (PLIF) werden zwei kürzere Cages jeweils rechts und links der Nervenstrukturen in das Bandscheibenfach eingebracht. Höhe und Länge der Cages können je nach anatomischen Anforderungen variiert werden. Die Kombination mit einem Fixateur interne sichert die Sofortstabilität.

Bei der TLIF-Technik wird der Cage über einen dorsolateralen Zugang transforaminal in das Bandscheibenfach eingebracht. Dieser Zugang lässt sich minimalinvasiv ausführen und gut mit einer perkutanen Applikation des dorsalen Fixationssystems kombinieren (15).

Aus unserer Sicht bietet die Technik der PLIF in Kombination mit einem Fixateur interne gute Voraussetzungen für eine erfolgreiche chirurgische Therapie der lumbalen Instabilität. Bei der Operation werden durch den dorsalen Zugang die in der Stenose komprimierten Nerven optimal entlastet, und man kann über den gleichen Zugang sowohl die intervertebralen Implantate als auch den Fixateur platzieren. Wir sehen den Vorteil in der Reduktion des Eingriffes auf einen Zugang.

#### Intraoperative Nutzung des rhBMP-2

Der Einfluss der Verwendung von BMPs auf die technischen und zeitlichen Abläufe der OP ist nur gering. Die in den Bandscheibenraum eingebrachten Cages werden alternativ mit autologem Knochen oder Kalziumphosphatmaterialien gefüllt (15, 111). Die Füllung der Cages mit rhBMP-2 in der von uns verwendeten Applikationsform ist technisch einfach. Das Produkt wird intraoperativ aus Sterilbehältnissen gemischt und auf das mitgelieferte Trägermaterial aus Kollagenschwamm aufgetropft. Der Zeitbedarf für die genannten Schritte ist gering. Zwar muß man nach der Applikation der BMP-Lösung auf den Kollagenträger 20 min warten, bevor man das Produkt einsetzen kann, dieser Schritt kann jedoch parallel zur weiteren Präparation im Situs erfolgen und behindert daher nicht.



### Problem der Adaptation des BMP

Die Anheftung des Materials an den Kollagenträger stellt die einzige Barriere dar, die verhindert, dass das BMP verläuft und ektop seine Wirkung entfaltet. Die Adsorption ist aber auch die Voraussetzung, dass überhaupt BMP in den Situs eingebracht wird. Man muß auf die biologische Haftung vertrauen. Uludag (108) geht nicht davon aus, dass eine feste Bindung zwischen BMP und dem Kollagenträger entsteht. Das BMP-Molekül wird vielmehr in die offenporige Struktur des Kollagen eingebettet und verbleibt dadurch vor Ort. Die Masse des Kollagenschwammes, Porenstruktur und Sterilisationsverfahren beeinflussen die Menge des adsorbierten BMPs. Nach Uludag (108) verbleiben nach der Imprägnierung des Kollagenschwammes nur etwa 65% des BMP auf dem Träger.

In den Gebrauchsunterlagen des Produktes InductOs™ wird demgegenüber die Adsorption der gesamten BMP-Menge an den Kollagenträger garantiert, wenn 20 min nach Aufbringen der Lösung auf den Träger gewartet wird. Dann soll kein BMP mehr abwandern. Das Volumen der BMP-Lösung nach Anmischen beträgt ca. 10 ml. Dazu kommt das Volumen des Kollagenträgers. Das Volumen des Hohlraumes eines Cage beträgt in etwa 0,75 ml. Beide Cages, die bei der PLIF-Technik eingesetzt wurden, konnten zusammen ein Volumen von 1,5 ml aufnehmen. Beim Eindrücken des Kollagenträgers in die Cages wurde daher im Grunde die gesamte Flüssigkeit wieder ausgepresst. Wieviel BMP danach überhaupt noch am Träger haftet, ist intraoperativ durch den Operateur nicht zu kontrollieren. Da eine optische Kontrollhilfe, wie zum Beispiel ein Farbstoff fehlt, ist der Verbleib des BMP bei der OP nicht sichtbar. Sollte das BMP nicht ausreichend am Kollagen adsorbieren, würde das BMP bei der Beladung der Cages verloren gehen. Theoretisch ist es so möglich, dass bei fehlender Adsorption eine viel geringere Menge als die geplante seiner Bestimmung vor Ort im Bandscheibenraum zugeführt würde.

Eine hinreichend feste Adsorption ist aber nicht nur Bedingung für ein korrektes Einbringen des BMP in das Bandscheibenfach. Sie ist auch Grundlage dafür, dass das BMP nach der OP dort verbleibt und vor Ort seine Wirkung entfalten kann. Andernfalls würde ein Abschwemmen des BMP die geplante Wirkung beeinträchtigen oder möglicherweise sogar Nebenwirkungen an anderen Strukturen verursachen (25, 34). Haftet das BMP fest am Träger, so ist die primäre Reaktionszone über die Position des

Kollagenträgers zu definieren. Dessen Lage ist fixiert, wenn er, wie von uns durchgeführt, in den Cage gelegt wird.

Inwieweit eine Applikation des beimpften Kollagenträgers außerhalb des Cages in das Bandscheibenfach mit der dann größeren Kontaktfläche auch zum Duralschlauch Komplikationen verursachen kann, ist aus unseren Ergebnissen nicht abzuleiten, da wir die Lage des Trägers nicht variiert haben. Ein dahingehender Vergleich mit anderen Studien (19, 20, 21, 23, 28, 32, 47, 81, 87, 98) gelingt nicht, da in den jeweiligen Verfahrensbeschreibungen die exakte Positionierung des Trägers nicht enthalten ist.

#### Problem der Dosisfindung

Die bei der OP verwendeten Dosen von BMP sind deutlich höher als sie physiologisch vorkommen (112). Nimmt man die von Bae (8) in verschiedenen BMP-Produkten nachgewiesenen Mengen als Mass für das natürliche Vorkommen der BMPs im Knochen, so zeigt sich, dass physiologisch beträchtlichen Konzentrationsunterschiede bestehen. Bae et al (8) hatten BMP-2 und BMP-7 dazu nur im Nanogrammbereich pro Gramm Knochenmatrix festgestellt. Bei der OP werden Dosierungen im Milligrammbereich verwendet. Die intraoperativ eingebrachten Mengen sind also um 6 Zehnerpotenzen größer!

Bei jeder unserer Operationen wurde eine Verkaufspackung von InductOs™ verwendet. Die enthaltene Menge an rhBMP-2 betrug dabei 12mg. Vor dem Einbringen des Kollagenschwammträgers in die Cages wurde die Schwammmenge halbiert bzw. geviertelt. Wenn man von einer Gleichverteilung des rhBMP-2 auf dem Trägermaterial ausgehen kann, bedeutete das eine Menge von je 6 mg pro Cage bei der monosegmentalen Fusion und 3 mg bei der bisegmentalen Fusion. Daraus wird ersichtlich, dass nicht bei allen OPs die pro Cage eingebrachte Menge an rhBMP-2 identisch war. Dazu kommt noch, dass wir das Material in die Cages einpressen mussten. Dabei wurde ein großer Teil der enthaltenen Flüssigkeit wieder ausgedrückt. Bei einer unvollständigen Bindung des rhBMP-2 an den Träger konnten dadurch wieder Wirkstoffmengen verlorengehen (die von der Adsorption abhängigen Ungenauigkeiten wurden vorstehend diskutiert). Zusammengefasst lässt sich daraus ableiten, dass die genaue Menge an rhBMP-2 pro Cage und Segment letztlich nur im Milligrammbereich

geschätzt werden kann. Da die Menge aber die physiologisch vorkommenden Werte bei weitem überschreitet, gehen wir anhand der verfügbaren Literatur zur Ossifikation davon aus, dass der Bedarf der tatsächlich für eine Ossifikation im Segment nötig ist, übertroffen wurde. Die exakt notwendige Dosis wurde nicht ermittelt. Dazu wäre es nötig gewesen, die Fusionsergebnisse bei unterschiedlichen Wirkstoffmengen zu vergleichen. Dies wäre u.U. Aufgabe einer weiterführenden Analyse. Teil dieser Untersuchung sollte dann auch sein, darzustellen, wie sich die Phänomene der Osteolyse in den ersten postoperativen Wochen bei verminderten Dosierungen verhalten. Es wäre möglich, dass auch diese Prozesse bei kleineren rhBMP-2-Mengen in geringerem Umfang ablaufen. Shields et al (100) gehen in ihrer Publikation auf Zusammenhänge zwischen Dosis und der Wahrscheinlichkeit des Auftretens von Komplikationen ein.

Die Dosisfindung ist eines der mit dem Einsatz der BMPs verbundenen Probleme. Die tatsächlich ablaufenden Prozesse sind letztlich nicht kontrollierbar und vorhersagbar. Wir wissen zwar um die Rolle der BMPs bei der Knochenbildung – die konkrete Einbindung in die biochemischen Regelkreise ist aber nicht gänzlich nachvollzogen. Wir wissen im Grunde nicht, wie die BMPs genau gesteuert werden und welche Rolle es spielt, dass wir sie in solch suprphysiologischer Menge einbringen. Der Prozess ist nur phänomenologisch anhand der radiologischen Befunde der lokalen Knochenumbauprozesse zu bewerten.

#### Radiologische Kontrollen

Die frühen radiologischen Kontrollen wurden 3 Monate und 6 Monate postoperativ durchgeführt. Die Kontrollen erfolgten durch computertomographische Untersuchungen mit sekundären Bildrekonstruktionen in sagittaler und coronarer Ebene. Von 17 Patienten waren bei 16 Patienten CT-Bildkontrollen nach 3 und 6 Monaten verfügbar. Das entspricht einer Quote von 94%.

Kriterium der stattgehabten Fusion war für uns der radiologische Nachweis einer Knochenbrücke. Nach der Klassifizierung der Fusionsgrade nach Brantigan et al (11) erlaubt dieses Kriterium die Feststellung einer wahrscheinlichen bzw. sicheren Fusion.

Röntgenübersichtsaufnahmen erschweren aufgrund von Überlagerungen eine exakte Beurteilung einer stattgehabten Fusion (31). Blumenthal und Gill (13) verglichen mit

Röntgenaufnahmen erhobene Befunden mit chirurgischen Befunden bei elektiven Nachoperationen und stellten fest, dass mit den Röntgenaufnahmen in 42% der Fälle eine Fusion falsch bestätigt und in 29% nicht gesehen wurde.

Eine Ursache für die falsch negativen Befunde sehen wir in der Nichtbeachtung des Zeitrahmens der biologischen Abläufe der enchondralen Ossifikation. Der neue Knochen entsteht zunächst in einer knorpeligen Phase und kalzifiziert erst sekundär. Er ist daher in den frühen Röntgenaufnahmen noch nicht zu sehen. So werten es auch Blumenthal und Gill (13).

Resnick et al 2005 (85) empfehlen daher, bei der Verwendung von Röntgenaufnahmen zur Ermittlung einer Fusion zumindest Funktionsaufnahmen zu ergänzen. Wurde eine OP-Technik verwendet, die zum Beispiel mit Fixateur interne eine primäre winkelstabile Fixierung bewirkt, ist die Verwendung der Computertomographie zur Diagnostik zu überlegen. Studien von Santos et al (93) und Shah et al (96) zeigen, dass mit der Computertomographie eine knöcherne Durchbauung genauer beurteilt werden kann. In dem einen Fall, bei dem wir aufgrund fehlender Computertomographien mittels Röntgenaufnahmen der LWS in 2 Ebenen bewerten mussten, wurde die Fusion anhand eines knochendichten Röntgenschnitts im Bandscheibenraum, der zu den Erstkontrollen identischen Cageanlage im Bandscheibenraum ohne Resorptionssäume sowie der unveränderten Geometrie des Bandscheibenfaches festgestellt. Damit folgten wir den Kriterien von McAfee (68) zur Feststellung einer Fusion, der als bestimmendes Kriterium für eine Fusion nur die Präsenz von trabekulärem Knochen im Bandscheibenfach ansieht.

Die überlagerungsfreie Darstellung des Bandscheibenfaches im CT gestattete eine sehr gute Beurteilung der osteolytischen Prozesse an den den Cages anliegenden Deckplatten der Wirbelkörper. Auch Lageveränderungen konnten so auch bei kleinerem Ausmaß gut bewertet werden.

### Klinische Nachuntersuchung

Die klinischen Untersuchungen erfolgten unmittelbar postoperativ und nach 6 Wochen in ambulanten Kontrollen.

Die Kontrollen nach 3 Monaten und 6 Monaten wurden anhand des Dallas Pain Questionnaire durchgeführt. Für die Kontrolle nach 3 Monaten stand eine Patientin nicht

zur Verfügung – 16 Patienten (94,1%) konnten nachuntersucht werden. Nach 6 Monaten konnten für alle Patienten die Daten erhoben werden (100%).

Der Vergleich unserer Ergebnisse mit denen anderer gelingt nur qualitativ. In vergleichbaren Studien zum Einsatz von BMP wurden andere Fragebögen und Untersuchungsschemata genutzt. Auch das Mass der prozentualen Besserung in den Scores, das von den Autoren als Kriterium eines guten Ergebnisses angesehen wurde, ist in den Studien nicht homogen.

In Fortsetzung unserer Untersuchung durch die Arbeitsgruppe von Prof. Meisel wurden die klinischen Ergebnisse der Behandlungsverläufe über 2 Jahre verfolgt, dazu Daten nach 12 Monaten und 24 Monaten erhoben. Diese Untersuchung ist nicht Teil der vorliegenden Arbeit.

Die statistische Auswertung der Patientenangaben zu den klinischen Ergebnissen (Dallas Pain Questionnaire) erfolgte durch Herrn Prof. Dr. Ulrich Mansmann, Institut für Biostatistik und Epidemiologie, München.

### **5.3. Diskussion der Ergebnisse**

#### **5.3.1. Diskussion der Bildergebnisse – Vergleich prä- und postoperativ**

##### Dekompressionsergebnis

Der spezifische pathomorphologische Aspekt der lumbalen spinalen Stenose besteht in anatomisch den engen Verhältnissen in Spinalkanal und den Neuroforamina (72). Durch die Dekompressionsoperation soll eine Entlastung der Nervenstrukturen erreicht werden. Bei einer Laminektomie wird die gesamte dorsale Bogenstruktur einschließlich der angrenzenden Ligamenta flava entfernt. Schonender ist die Hemilaminektomie mit nur einseitigem Zugang (105). Aktueller Standard ist die Erweiterung der interlaminären Fensterung durch Entfernen von Knochen- und Bandanteilen an den Grenzen des Interlaminären Fensters. Dabei wird das Material dort abgetragen, wo die Kompression besteht. Im lateralen Bereich des Rezessus erfolgt dazu vielfach eine partielle mediale Arthrektomie (15, 106). Das kann einseitig oder beidseitig erfolgen. Der einseitige Zugang hat dabei den Vorteil des geringeren Weichteiltraumas und der Verkürzung der

Operationszeit. Einseitig betonte Beschwerden sind dadurch gut zu behandeln. Die Studie von Thome aus dem Jahre 2005 (105) hat aber gezeigt, dass eine beidseitige Dekompression im Langzeitverlauf signifikant bessere Ergebnisse erreicht. Im Rahmen der Dekompression ist die Entlastung der Wurzeleintritte in die zugehörigen Neuroforamina notwendig. Der einseitige Zugang erfordert zur ausreichenden dorsalen Dekompression des Duralschlauches und insbesondere der kontralateralen Wurzeln eine Unterschneidung der Dornfortsatzebene.

Bei den Fusionsoperationen unserer Untersuchung wurde eine beidseitige Dekompression ausgeführt. Dadurch sollten optimale Raumbedingungen geschaffen werden. In den Bildkontrollen wird die gute Entlastung bestätigt. Durch den beidseitigen Zugang zum Spinalkanal sollte auch verhindert werden, dass nach der Reposition der Listhese bei nur einseitiger Dekompression eine neue Kompression der nicht entlasteten Nervenwurzel auftritt.

Eine beidseitige Dekompression war außerdem zur Implantation der beiden Cages in PLIF-Technik notwendig.

### Schraubenlage

Eine korrekte Lage der Pedikelschrauben wird von Weinstein et al (118) und Zindrick et al (121) dadurch definiert, dass sie einen vollständigen Verlauf innerhalb des Pedikels aufweist, keine Perforation der Pedikelwand und auch keine Perforation der ventralen oder lateralen Wirbelkörperkortikalis zeigt. Bezüglich der Schraubenlänge betrachten sie ein Maß von 80% der anterior-posterioren Strecke im Wirbelkörper als ausreichend. Schröder (94) bemerkte im Gegensatz dazu, dass die Länge der Schraube im seitlichen Strahlengang nur etwa 70 % der Wirbelkörperlänge betragen sollte. Zur Schraubenlage gibt es diverse Studien, die letztlich aber alle nur ungefähre Werte für die Länge der Schrauben und die Angulierung angeben (94, 109). Ein Grund dafür ist die zum Teil erhebliche Varianz der anatomischen Verhältnisse zwischen den Patienten (94).

Eine komplett intrapedikuläre Lage der Schraube ist wichtigstes gemeinsames Kriterium für eine als korrekt geltende Position (94, 95, 109). Grundlage dafür ist die korrekte Wahl des Eintrittspunktes. Roy-Camille et al haben 1986 (88) einen eher median am Gelenk befindlichen Eintrittspunkt beschrieben. Um einen intrapedikulären Verlauf zu gewährleisten, ist dadurch die Angulierung des Schraubenkanals zur Mitte hin begrenzt. Die Schrauben laufen mehr parallel zur sagittalen Ebene. Das Risiko ist dabei größer,

mit einer längeren Schraube die laterale Pedikelwand zu durchbrechen. Schröder (94, 118) publizierte einen lateralen Eintrittspunkt. Die Schrauben können und müssen dadurch stärker nach medial eingebracht werden. Liljenquist zeigt (15, 94), dass die Angulierung und die Größe der Pedikel stark variieren. Diese Variation besteht nicht nur von Patient zu Patient, sondern auch bei einem Patienten in Abhängigkeit vom zu bestückenden Wirbel. In Studien schwanken die Angaben zum idealen Winkel für Pedikelschrauben im Bereich der thorakolumbalen Wirbelsäule zwischen 10 und 20° (109). Bei LW5 beträgt der Winkel um 25° (109). Letztlich kann man vor der OP anhand der verfügbaren Schnittbildgebung die individuellen Winkel berechnen. Auf die korrekte Angulierung ist dann intraoperativ zu achten.

Da das wesentliche Kriterium für die korrekte Position die intrapedikuläre Schraubenlage ist, so gilt eine Perforation des Pedikels als Fehllage (83). Wenn die Angaben zur „korrekten“ Schraubenposition Unschärfen zeigen, so verhält es sich analog auch mit der Definition der Fehllage, da diese im Grunde durch eine Abweichung von der korrekten Position definiert wird. Raten für Fehlplatzierungen von Schrauben werden zwischen 0% und 41% angegeben (71, 95).

Entsprechend der Anatomie kann die Schraube den Pedikel nach oben und unten, medial und lateral verletzen. Dadurch kann es zu Verletzung von angrenzenden Nervenstrukturen und Gefäßen kommen, intraspinale Hämatome sind möglich (109). Medial, cranial und lateral anliegendes Fettgewebe kreiert einen gewissen „Reserveraum“, der leichte Fehllagen ohne neurologische Komplikationen zulässt. Jerosch et al (109) konnten dazu zeigen, dass sich bei medialen Fehllagen mit Pedikelwandperforation und Eindringen der Schraube in den Spinalkanal um 6 mm in 86% ein neurologisches Defizit zeigte – bei Fehllagen von kleiner als 4 mm sahen sie keine Defizit (109)!

Reichle (83) wertete 2001 10 Studien der Jahre 1991 bis 2000 mit Patientenkollektiven zwischen 21 bis 533 und Schraubenzahlen zwischen 80 und 2642 aus. Raten für neurologische Defizite durch eine mediale Schraubenfehllage wurden zwischen 0% und 5,6% angegeben – mehrheitlich handelte es sich dabei um temporäre Irritationen. Wir hatten in unserer Untersuchung keine mediale Schraubenfehllage und entsprechend auch keine disbezüglichen Komplikationen.

Bei lateraler Fehllage kompromittiert die Schraubenspitze zunächst nur Fett bzw. Muskulatur. Davon gehen im Grunde keine Probleme aus (109). So bewerten wir auch die Situation bei der einen lateral fehlplatzierten Schraube in unserer Untersuchung. Nur wenn die Schraube zu lang gewählt würde, bestünde eine Gefahr für die ventrolateral der Wirbelsäule anliegenden Gefäße.

Folge einer Schraubenfehllage kann durch die schlechte intravertebrale Verankerung die fehlende Stabilität der Instrumentation sein (94). Reichle (83) führte an Humanpräparaten eine Untersuchung zum Einfluss der Schraubenfehllage auf die Festigkeit der Schrauben durch. Bei den Literaturrecherchen zu seiner Arbeit hatte er keine Angaben finden können, die den herrschenden allgemeinen Konsens einer geringeren Stabilität bei Schraubenperforation tatsächlich stützen konnten.

Er untersuchte in seiner Arbeit insbesondere die Auswirkungen von repetitiven Biegebelastungen der Schrauben. Unterschieden wurde zwischen der Primärstabilität, die durch die Festigkeit nach 40 - 50 Belastungszyklen definiert wurde und dem Lockerungsverhalten, das die Festigkeit nach 1000 Belastungszyklen einschloss.

Im Ergebnis ermittelte er einen Einfluss der Knochendichte auf Primärstabilität und Lockerungsverhalten. Ein signifikanter Einfluss der Schraubenlagen auf Primärstabilität oder Lockerungsverhalten konnte nicht festgestellt werden. Tendenziell sah die Arbeitsgruppe einen Vorteil bei den Schrauben, die mindestens eine Kortikalis kontaktierten, aber auch nach Perforation einer Kortikalis an einer zweiten Perforationsstelle wieder in den Wirbel eintraten. Nach formalen Kriterien gelten letztgenannte eigentlich als fehlliegend. Die Schrauben mit einer Perforation der Pedikelwand ohne Kontakt zur Gegenkortikalis (laterale Fehllagen) wiesen tendenziell, aber nicht signifikant, ein stärkeres Lockerungsverhalten auf. Dies galt allerdings auch für Schrauben mit komplett intraspongiösen Lagen!

Durch dieses Ergebnis sieht Reichle (83) die Definition der Schraubenfehllage, die bislang mit Kortikalisperforation gleichgesetzt wird, als nicht haltbar – da sie weder unbedingt zu neurologischen Komplikationen führt, noch zwingend einen Stabilitätsverlust verursacht.

Wir haben in der Literatur keine weiteren Publikationen gefunden, in denen diese Sicht analog diskutiert wird – weiterhin gilt in der Literatur die Pedikelperforation als Fehllage.



Dieser Definition folgend hatten wir bei einer klaren lateralen Pedikelperforation eine Fehllagenquote von 1,4%. Wir entschieden uns, nicht zu revidieren, da keine spezifischen Symptome assoziiert waren. Eine Stabilitätsgefährdung war aufgrund der zügig auftretenden Fusion nicht gegeben.

### Repositionsergebnis

Nach Dick und Elke (30) ist die Kyphosierung des spondylolisthetischen Bewegungssegmentes pathobiomechanisch bedeutsamer als die deckplattenparallele Translationsfehlstellung. Diese hat auf die Funktion der Wirbelsäule einen geringeren Einfluss. Der Einfluss auf die Wirbelsäulenstatik ist bei einer Entlordosierung größer. Insbesondere im auf eine Lordose eingerichteten lumbosacralen Abschnitt der LWS zwingt die Kyphosefehlstellung zu Kompensationsmechanismen insbesondere durch die angrenzenden Bewegungssegmente.

Eine fortgeleitete Belastung der angrenzenden Bereiche der LWS ist durch die Translationsfehlstellung bei der Spondylolisthese Grad 1 nicht gegeben. Die Auswirkungen der Verschiebung im seitlichen Profil auf die Statik der Wirbelsäule ist gering (30). Dennoch kann die Translationsfehlstellung durch die Scherung der Neuroforamina und die mögliche Kompression der Nervenwurzeln einen Einfluss auf die klinische Symptomatik haben. Ein unter Funktionsbedingungen auftretendes aktives Gleiten belastet zudem den diskoligamentären Halteapparat (15).

Bei unseren Operationen wurden zur bestmöglichen Einstellung des Kyphosewinkels angulierte Cages verwendet. Intraoperativ zeigte sich aber, dass der Kyphosewinkel durch die dorsale Kompression bei Fixierung des Schrauben-Stab-Systems stärker zu beeinflussen ist als durch die vorbestehende Winkelung im Sagittalprofil der Cages.

Von den im Rahmen der Untersuchung operierten Patienten wiesen 10 eine Spondylolisthese Grad 1 auf. Höhergradige Spondylolisthesen waren im Patientenkollektiv nicht vertreten. Postoperativ war bei allen 10 Patienten ein nahezu völliger Ausgleich erreicht. Im Verlauf der Röntgenkontrollen blieb das Repositionsergebnis erhalten. Eine sekundäre Fehlstellung war nicht aufgetreten. Nach Dick und Elke wäre eine Fixierung der erstgradigen Spondylolisthesen in situ für ein gutes OP-Ergebnis ausreichend gewesen (30).

Die ursprünglich durch die Einlage der Cages erreichte Höhe des Bandscheibenfaches ist in den Bildern nach 6 Monaten mit eingetretener Fusion etwas zurückgegangen. Die Cages sind etwas in die knöchernen Deckplatten eingesunken. In den Vergleichsstudien finden sich zu diesem Punkt keine konkreten Angaben.

### **5.3.2. Diskussion der Bilderergebnisse – Kontrollen nach 3 und 6 Monaten**

#### Osteolyse

Knox et al (61) wiesen 2011 darauf hin, dass nach Nutzung der BMPs häufig ein osteolytischer Defekt an den Wirbelkörperdeckplatten auftritt und zum Teil beträchtliche Ausmasse annehmen kann. Sie stellten in ihren Untersuchungen fest, dass bei einem Teil der von ihnen untersuchten Patienten die Osteolyse persistierte. Helgeson et al (54) sahen die Osteolysezonen 3 - 6 Monate nach der Operation bei 56% ihrer untersuchten Patienten. Sie stellten zusätzlich Probleme aufgrund osteolysebedingter Kyphosierung des Segmentes fest.

Wir sahen in den 3-Monats-Kontrollen bei 82,4% der Patienten eine osteolytische Reaktion an den Kontaktstellen der Deckplatten mit den intervertebralen Cages.

Im Bereich der Osteolysen kam es nicht zu einem Einbrechen der Cages und nicht zu einer Dislokation aus dem ursprünglichen Cage-Bett hinaus. Im Vergleich der Bilder von 6 Monaten zu 3 Monaten fielen jedoch geringe Variationen der Cagelage auf. Dabei zeigten sich einzelne Cages entlang der Längsachse rotiert (Patient WJ). Eine Migration aus dem Bandscheibenfach trat nicht auf. Eine Gefährdung der Stabilität war bei festsitzenden Schrauben zu keinem Zeitpunkt gegeben.

Die Osteolyse um die Cages war zum Zeitpunkt unserer Untersuchung im Jahr 2004 ein bislang bildgebend nicht nachgewiesener Befund. Zwar hatten Poynton und Lane 2002 (80) die Möglichkeit der osteolytischen Reaktion als Folge des Einsatzes der BMPs formuliert. Es waren jedoch keine Studien publiziert, in denen klar das Auftreten einer solchen Veränderung beschrieben oder gezeigt wurde. In der Vorbereitung unserer Untersuchung konnten wir feststellen, dass bei vergleichbaren Analysen (19, 20, 21, 23,

28, 32, 47, 81, 87, 98) die bildgebenden Kontrollen frühestens nach 6 Monaten durchgeführt wurden. Daher planten wir unsere ersten Kontrollen bereits nach 3 Monaten. Wir konnten dadurch mit unseren CT-Untersuchungen nach 3 Monaten die Osteolysen klar darstellen. Spätere Studien (Burkus 2006) nahmen diesen Aspekt in die Untersuchung mit auf und bestätigten das Auftreten einer temporären osteolytischen Reaktion.

Vergleichbare Studien (19, 20, 21, 23, 28, 32, 47, 81, 87, 98) hatten ihre frühesten Bildbefunde 6 oder 12 Monate nach der Operation erhoben. Wahrscheinlich war deswegen ein solches Ergebnis in den bis zu diesem Zeitpunkt publizierten Veröffentlichungen zum Einsatz von BMPs bei den intervertebralen Fusionen nicht dokumentiert. Unsere Ergebnisse mit der Darstellung der Osteolyse nach 3 Monaten decken sich mit denen von Helgeson (54), der das Auftreten des Phänomens in der Phase von 3 - 6 Monaten beschreibt.

In den zeitlich zu den Bildkontrollen parallel durchgeführten Erhebungen zum klinischen Verlauf konnten wir für den Zeitraum der Osteolyse keine klinischen Auffälligkeiten feststellen. Es ließen sich an der OP-Stelle keine Zeichen einer Entzündungsreaktion feststellen. Da es also keine klinischen Entsprechungen zum bildmorphologisch auffälligen Verlauf gab, und eine Fusion sehr schnell und in unveränderter Stellung im Vergleich zum Zeitpunkt der OP eintrat, lässt sich der Heilungsverlauf als komplikationsfrei und zügig ansehen.

Wir werten den Fakt des Auftretens der zwischenzeitlich ablaufenden osteolytischen Reaktion als eine BMP-assoziierte Verstärkung einer an sich normalen Phase der Ossifikationsprozesse.

Wir hatten in den einleitenden Betrachtungen gezeigt, dass eine der Wirkungen der BMPs in der Aktivierung der pluripotenten Zellen zu Makrophagen, Osteoklasten und zu Osteoblasten liegt. Die Knochenneubildung ist ein sukzessiv ablaufender Prozess mit den Schritten der biologischen Vorbereitung des Ossifikationskompartimentes bishin zur Formation neuen Knochens über den Prozess der enchondralen Ossifikation. In der frühen Phase überwiegen die osteoklastische Prozesse.

Möglich ist auch, dass die eine verstärkte osteoklastische Wirkung des BMPs durch Verletzungen an den Deckplatten zum Tragen kommt (25).

Wenn bei der mechanischen Vorbereitung des Ossifikationskompartimentes Bandscheibenfach die angrenzenden knöchernen Deckplatten mit scharfer Kürretage behandelt werden, sind Verletzungen dieser Knochenstrukturen die Regel.

Burkus et al (22) schlugen daher Variationen der OP-Technik mit atraumatischer Endplattenpräparation vor. Neben Verletzungen bei der Präparation der Deckplatten kann es auch durch das Einbringen scharfer oder an der Oberfläche stark gezahnter Cages zu Destruktionen an den angrenzenden Knochenstrukturen kommen.

### Cagelage

In Publikationen zum Einsatz von BMPs bei spinalen Fusionstechniken wird zuletzt immer häufiger das Phänomen der Osteolyse beschrieben. Die Autoren beschreiben die osteolytischen Prozesse analog zu unseren Beobachtungen unmittelbar im Bereich der intervertebralen Implantate. Durch die fehlende Auflage ist theoretisch eine Lockerung der Cages möglich. Bewegungen im Segment könnten zu Verlagerungen – im schlimmsten Fall zu kompletten Dislokationen führen. Infolge dessen wären Kompressionen von Nerven oder anderen anliegenden Strukturen möglich. Durch die fehlende intervertebrale Abstützung wäre zusätzlich das sagittale Profil des Bewegungssegmentes gefährdet. Relevant wird das Problem dort, wo neben dem intervertebralen Implantat keine zusätzliche Stabilisierung verwendet wurde. Pradhan et al (81) veröffentlichten 2006 Ergebnisse zur Stand-alone-Versorgung mit ALIF. Bei 100% der Patienten mit BMP-Füllung des Cages sahen sie eine vorübergehende Implantatlockerung in der osteolytischen Phase. Die klinischen Symptome waren bei den Patienten in dieser Phase schlechter! Bei begleitender Versorgung mit einem Fixateur interne oder einer ventralen Platte, kann das Osteosynthesematerial die vorübergehende Stabilisierung übernehmen und die etwaige intermittierende Cagelockerung auffangen. So interpretieren wir die Ergebnisse unserer Untersuchung. Trotz zum Teil ausgeprägter Osteolysen im Bereich der Implantate war bei unseren Untersuchungen keine relevante Migration der Cages festzustellen. Anhand der 6-Monats-Kontrollen ermittelten wir nur in Einzelfällen eine geringgradige Rotation um die Längsachse der Cages und in der Transversalebene um max 4°. Das minimale Einsinken der Cages in die Bodenplatte sehen wir nicht als Folge der Osteolyse.

## Fusion

Der Vergleich von Literaturangaben zu Fusionsraten bei der chirurgischen Versorgung von lumbalen Instabilitäten ist aufgrund der Vielzahl von methodischen Unterschieden in der Durchführung der Studien problematisch (29). Die Studien behandeln verschiedene Pathologien, verschiedene Fusions-Techniken und verschiedene Implantatlösungen einzeln und in diversen Kombinationen. Außerdem gibt es noch keinen abschließenden Konsens darüber, wann ein Bewegungssegment als fusioniert anzusehen ist. Nach McAfee (68) liegt eine Fusion vor, wenn trabekuläre Knochenbrücken nachzuweisen sind. Kumar et al (64) dagegen bewerten eine Fusion bereits dann als erfolgreich und stabil, wenn zwar Aufhellungslinien in den Knochenbrücken (nichtverkalkte Spalten) vorhanden sind, aber die segmentale Beweglichkeit, gemessen anhand des Flexionswinkels, unter 2° beträgt. Sie bezeichnen eine solche Situation dann als „funktionelle Arthrodesen“ und rechnen sie in die Fusionsrate positiv mit ein. Ray (82) hat mit sechs Kriterien eine sehr komplexe Definition vorgelegt:

1. Fehlen einer sichtbaren Bewegung oder weniger als 3° Varianz in Funktionsaufnahmen
2. Das Fehlen dunkler „Aufhellungslinien“ um das Implantat
3. Ein nur minimaler Höhenverlust des Segmentes nach der OP
4. Fehlen eines sichtbaren Implantatbruches
5. Fehlen sichtbarer sklerotischer Veränderungen im Cagebett
6. Sichtbarer Knochen im oder um das Implantat

Seien diese Kriterien nicht erfüllt, so bestünde eine Nonunion-Situation.

Besteht die Nonunion noch ein Jahr nach der Operation, und liegen neben den bildmorphologischen Korrelaten auch neurologische Symptome vor, spricht man von einer Pseudarthrose (10).

Die publizierten Fusionsraten nach lumbalen Spondylodeseoperationen variieren stark. Werte zwischen 45% (38) und 100% (1) liegen vor.

Anderson und Fischgrund (6) erarbeiteten anhand einer Review, dass durch die zusätzliche Verwendung einer dorsalen Instrumentierung, die Fusionsrate bei der

posterolateralen Fusionstechnik (PLF) zu optimieren ist. Videbaek et al (114) sowie Fritzell et al (41) sehen dazu einen Vorteil der komplexen Fusionstechniken (ALIF, PLIF und TLIF). Aus ihrer Sicht bestehen Hinweise auf eine dadurch bedingte weitere Optimierung der Fusionsraten. Eine klare Empfehlung für die komplexen Fusionstechniken wird aber nicht formuliert. Es bedürfe weiterer konkordanter Ergebnisse, um die Vorteile der dorsoventralen Fusionen eindeutig zu bestätigen, da aufgrund der komplizierteren Technik das perioperative Risiko gegenüber der PLF erhöht ist (67, 107).

Zwar bessert, wie gezeigt, die Verwendung komplexerer Techniken die Fusionsraten, doch ist das nicht mit einer nachweisbaren Besserung der klinischen Ergebnisse verbunden. Abdu et al (2) sahen im Verlauf der ersten 4 Jahre nach Fusion keine Unterschiede in der Beschwerdeschilderung der Patienten. Im Langzeitverlauf kann sich das Ausbleiben der knöchernen Fusion aber durch eine erneute Instabilität des Bewegungssegmentes bemerkbar machen und dadurch zu neuen Beschwerden oder Folgeoperationen führen. Greiner-Perth et al (49) ermittelten nach Analyse von 1600 Spondylodeseoperationen eine Revisionsrate in Höhe von 4,5% aufgrund von Pseudarthrosebildung.

Vergleichbar ist die Situation bei den Studien zum Einsatz von BMPs bei der Fusion.

Burkus publizierte 2003 (20) eine Studie zur Fusion in ALIF-Technik ohne Osteosynthese bei 42 Patienten – in der einen Gruppe mit BMP im Vergleich zur Kontrollgruppe mit autologem Knochen. Er ermittelte eine Fusionsrate von 82% für die BMP-Gruppe und 50 % für die Kontrollgruppe. Haid ermittelte 2004 Fusionsraten für die PLF mit BMP von 92,3% und 77,8% ohne BMP. Er sah keinen Einfluss der Fusionsrate bzw. der Nutzung des BMP auf das klinische Ergebnis. Glassmann (47) publizierte 2007 ähnliche Ergebnisse: 89% Fusionsrate bei BMP und 66% bei der Kontrollgruppe mit Knochen. In weiteren Publikation 2008 beschreibt er eine geringere Rate von pseudarthrosebedingten Revisionen bei der BMP-Gruppe. Garrison et al (43) beschreiben qualitativ anhand von Röntgenbildern eine bessere Fusion nach Nutzung von BMPs. Vaccaro et al 2007 (112) erreichten bei Fusionsoperationen in PLF-Technik Fusionsraten von 68,8% mit BMP und 50% mit autologem Knochenspan.

In einer über 6 Jahre verlaufenden Studie zur ALIF mit BMP ohne Kontrollgruppe an 222 Patienten, von denen 130 über eine vollständige Bilddokumentation verfügten,

konnten Burkus et al 2009 (23) bei 128 eine Fusion nachweisen. Eine genaue Zahl für die Fusionsrate lässt sich daraus aber nur schlecht schließen, da von der Gesamtzahl der operierten Patienten nur 58% abschließend untersucht wurden. In einer Studie mit 409 Patienten ermittelten Dimar et al (32) keine Unterschiede in der Fusionsrate zwischen den untersuchten Kollektiven mit und ohne BMP bei der PLF. Einzig die Revisionsrate war bei der Kontrollgruppe höher. Dawson et al (28) veröffentlichten ebenfalls eine Studie zur PLF mit und ohne rhBMP-2. Die Fusionsraten betragen 95% mit versus 70% ohne BMP. Nach den genannten Studien könnte man auf ein Plus bezüglich der Fusionsraten bei Nutzung des BMPs schließen.

Agarwal publizierte 2009 (3) eine Metaanalyse von 17 Studien zu Effektivität und Sicherheit osteogenetisch aktiver Materialien bei der lumbalen Fusion im Vergleich zum Einsatz autologer Knochentransplantate. Neun Studien beschäftigten sich mit dem Einsatz von rhBMP-2, drei mit rhBMP-7, drei Studien untersuchten Produkte aus demineralisierter Knochenmatrix und zwei autologe Wachstumsfaktoren.

Primäres Kontrollkriterium war die Ausbildung einer knöchernen Fusion bzw. die Pseudarthroserate. Zweites Prüfkriterium waren die klinischen Ergebnisse.

Im Vergleich zur Verwendung von autologem Knochen war bei der Nutzung von rhBMP-2 eine signifikante Besserung der Fusion zu erreichen, während der Einsatz von rhBMP-7 keine Vorteile brachte. Auch DBM und Wachstumsfaktoren brachten keine Reduktion der Pseudarthroseraten. Eine Besserung der klinischen Symptome (Oswestry Index) war durch den Einsatz von BMPs im Vergleich zum Einsatz von autologem Knochen nicht zu erreichen. In Zusammenschau der Ergebnisse ließ sich nur für den Einsatz von rhBMP-2 eine Nutzungsempfehlung ableiten. Resnick (84) hatte bereits 2005 eine Analyse der zu diesem Zeitpunkt vorliegenden Ergebnisse für den Einsatz von BMP publiziert. Auch von ihm wurde nur für das rhBMP-2 eine Empfehlung ausgesprochen.

Bedermann et al (9) äußern sich 2009 ebenfalls zum Einsatz von BMPs. Nach ihrer Analyse findet sich kein bessernder Einfluss der Nutzung der Wachstumsfaktoren bei der Fusion auf das klinische Ergebnis. Ein positiver Einfluss auf die Fusionsrate ist aber für das rhBMP-2 zu ermitteln. Der Effekt war bei der interkorporellen Fusion und bei der PLF festzustellen. Ein bessernder Einfluss des rhBMP-7 war nicht nachweisbar.

Wir sahen in den Bildkontrollen bei allen Patienten das Erreichen einer intervertebralen Knochenbrücke innerhalb einer Frist von 6 Monaten. Damit konnten wir im untersuchten Kollektiv eine Fusionrate von 100% nachweisen.

Wir führen das gute Ergebnis der Fusion in allen Fällen analog zur Einschätzung von Videbaek et al (114) auf die Verwendung der PLIF-Technik mit dorsaler Instrumentierung und der dadurch erreichten guten Primärstabilität zurück. Da eine Vergleichsgruppe fehlt, können wir die Wirkung des BMPs bei der Fusion nicht einschätzen.

#### Ektope Ossifikation

Einschätzungen zum Phänomen der ektopen Ossifikation wurden bereits im Kapitel zur Diskussion der Komplikationsmöglichkeiten dargestellt.

### **5.3.3. Diskussion der klinischen Ergebnisse**

In den klinischen Verlaufskontrollen nach den Fusionsoperationen konnten wir bei allen Patienten (100%) einen Rückgang der Schmerzintensität feststellen. Anhand der Auswertung des Dallas Pain Questionnaire war bei allen 17 Patienten eine Besserung der Fähigkeit zu verzeichnen, Alltagsbelastungen zu bestehen. Insgesamt wurde ein durchgängig positives Bild der Entwicklung der Beschwerden nach dem Eingriff gezeichnet.

In der Diskussion der Fusionsraten nach Spondylodesen hatte sich bereits gezeigt, dass eine Vergleichbarkeit der Ergebnisse aufgrund der unterschiedlichen Behandlungskonzept aber auch aufgrund der verschiedenen Messinstrumente und Scores in der Bewertung der Ergebnisse problematisch ist. In der Bewertung der klinischen Ergebnisse fällt der Vergleich ebenso schwierig aus.

In den bereits zitierten Metaanalysen von Gibson und Waddell (Cochrane review) (45, 46) sowie Anderson E und Fischgrund (6) zur Therapie von Spondylolisthesen wurden Studienangaben zum Verlauf der klinischen Symptome analysiert. Während Gibson und Waddell nur schwache Hinweise darauf erarbeiten, dass eine Fusion nach



Dekompression bessere klinische Ergebnisse bringt, sehen Anderson und Fischgrund einen klaren Vorteil in der Kombination aus Dekompression und Stabilisierung. Fritzell et al (41) bestätigen diese Einschätzung – der bessernde Einfluss betrifft vor allem den Langzeitverlauf. Herkovitz et al (57) formulieren ebenfalls eine klare Empfehlung für die Kombination aus Dekompression und Fusion in der Therapie der degenerativen Spondylolisthese.

Die Wahl der Technik bei der Fusionsoperation zeigt aber keinen Einfluss auf das klinische Ergebnis (6). Bezüglich der Kontrollscores gerade in den ersten Jahren nach der Operation zeigen sich keine Unterschiede, ob mit posterolateraler Fusionstechnik allein, mit zusätzlicher Instrumentierung oder mit Techniken zur interkorporellen Fusion gearbeitet wird (2). Die zusätzliche dorsale Stabilisierung mit Pedikelschrauben verbessere unmittelbar nur die Fusionsrate (6, 67). Wenn auch die klinischen Ergebnisse nicht direkt positiv beeinflusst werden, so ist doch zumindest die Revisionsrate aufgrund von Pseudarthrosen im Langzeitverlauf kleiner, wenn eine solide Fusion erreicht wird (49).

Bedermann et al (9) publizierten eine Review zu Studien bezüglich des Einsatzes von rhBMP zur spinalen Fusion. In die Untersuchung gingen die Studien von Burkus 2000, 2002, 2003 und 2005, von Vaccaro 2004 und 2005, Haid 2004, Galssman 2005, Kanayama 2006 und Dimar 2006 ein. In ihrer Analyse ermittelten sie keinen bessernden Einfluss von rhBMP-2 und rhBMP-7 auf das klinische Ergebnis – auch nicht im Langzeitverlauf. Eine Besserung wurde nur für die Fusionsrate bei der PLF gesehen. Sie weisen darauf hin, dass eine optimierte Fusion nicht zwingend mit einem besseren klinischen Ergebnis korrelieren muss.

Dennoch sehen wir in der 100%igen Fusionsrate bei unserer Untersuchung zumindest einen Grund für die durchgängig guten klinischen Ergebnisse. Fritzell et al (41) haben gezeigt, dass bei ausbleibender Fusion Revisionsoperationen häufiger durchgeführt werden müssen als bei erreichter Fusion. Greiner-Perth (49) hat in seiner Studie die Rate der Revisionen nach lumbaler Fusion aufgrund von Pseudarthrosen immerhin mit ca. 8 % angegeben. Da wir bei allen Patienten innerhalb sehr kurzer Zeit eine Fusion erreicht sahen, fiel dieses Risiko weg.

Besonders wichtig ist für uns aber das Resultat, dass die klinischen Ergebnisse durch den Einsatz von BMPs nicht negativ beeinflusst wurden!

#### **5.4. Diskussion zur Sicherheit der Methode - Komplikationen**

Nachdem bereits in den späten 90er Jahren (25) erste Vorschläge für die Nutzung der BMPs in der spinalen Chirurgie unterbreitet wurden, formulierten Poynton und Lane (80) die durch die biologische Aktivität der BMPs determinierten Komplikationsrisiken. Assoziiert mit der spinalen Anwendung der BMPs könnten ektopes Knochenwachstum, Interaktionen mit der Dura mater, Immunreaktionen, osteoklastische Reaktionen oder auch toxische Wirkungen auftreten.

Nach eingehender Prüfung vorliegender Daten wurde durch die FDA 2002 dem Einsatz der BMPs in der spinalen Chirurgie die Zulassung erteilt. Studien der Folgejahre (Boden 2002, Poynton 2002, Burkus 2002, Dimar 2009, Haid 2004) betätigten die Sicherheit der Nutzung.

Nach Cahill et al (24) entwickelte sich die Nutzung von BMPs in der spinalen Chirurgie zahlenmäßig immer weiter. Während im Jahr 2002 der Prozentsatz der Fusionsoperationen, bei denen BMP verwendet wurde noch bei 0,7% lag, stieg der Anteil bis zum Jahr 2006 auf 25% an. 2007 wurden in den USA 50% der ALIF-Operationen, 43% der PLIF- / TLIF-Operationen und 30% der PLF unter Verwendung von rhBMP-2 durchgeführt. (25). Vaidya (113) stellte 2009 fest, dass sich ein Großteil der operativen Anwendungen vom Inhalt der primären Zulassung für die Nutzung der BMPs an LWS und in einem Cage entfernt hatte.

Caragee et al (25) unterzogen 2011 verfügbare Studien zur Nutzung des BMPs einer Review. Den Fokus legten sie dabei auf Sicherheitsaspekte. Sie merkten an, dass die von ihnen analysierten Publikationen aus den ersten Jahren der BMP-Anwendung (bis 2006) mit insgesamt 780 eingeschlossenen Patienten allesamt über keine BMP-assoziierten Nebenwirkungen berichteten. Sie stellten weiterhin fest, dass mit zunehmender Verwendung des BMPs sowohl in Bezug auf die Häufigkeit als auch die Indikationen, die Zahl der Berichte über BMP-assoziierte Komplikationen zunahm.

Bezüglich der Komplikationsmöglichkeiten bei Verwendung der BMPs bei der Fusion in PLIF-Technik formulieren sie die Risiken der ektoen Ossifikation, der Osteolyse und der Radikulitis.

Eine Osteolyse sahen wir bei 82,4% der Patienten.

Wir sahen in der untersuchten Patientengruppe einen Fall einer ektoen Ossifikation im Spinalkanal. Eine Raumforderung ging davon nicht aus. Entsprechend stellten sich keine klinischen Symptome dar, die auf den in den Bildkontrollen detektierten Befund zurückzuführen waren.

Wong et al berichten 2008 (120) über 5 Fälle ektoer Ossifikation nach PLIF / TLIF im Spinalkanal mit Alteration der Nerven. In der Publikation ist nicht dargestellt, wo genau das BMP-Kollagen-Substrat bei der OP positioniert wurde. Wenn das BMP tatsächlich fest am Kollagenträger anhaftet – und das soll nach Herstellerangaben gegeben sein – dann sollte sich die direkte Wirkung auf die unmittelbare Kontaktfläche zu den Deckplatten limitieren. Die osteoklastischen Aktivitäten waren regional auch auf den Kontaktbereich beschränkt. Insofern würden wir die BMP-Wirkung regional durch die Adaptation an den Kollagenträger begrenzt sehen. Wenn der allerdings direkt an die Dura gelegt wird, ist eine Interaktion nicht auszuschließen.

Über das Auftreten von Radikulitiden bei der PLIF und der TLF berichten Vaidya et al (113) und Rihn (87). Als Grund dafür kann die zugangsbedingte Passage der BMP-beladenen Implantate vorbei am Duralschlauch angenommen werden. Bei übermäßiger Dosierung oder fehlender Adaptation des BMP an die Trägersubstanz wäre ein „Umspülen“ der Wurzeln mit BMP und mittelbar eine Entzündungsreaktion möglich. Wie der Effekt biologisch zu erklären ist, ist nicht hinreichend klar (34). Ferner muß man anmerken, dass der direkte Kontakt der BMPs nur an der Dura und nicht mit den Nervenstrukturen selbst eine Interaktion bewirken kann. Aufgrund der Molekülgröße der BMPs wäre eine Passage durch die Dura kaum vorstellbar.

Bei der Nutzung von BMPs bei der anterioren cervikalen Fusion beschreiben Wang (117), Smucker (99) und Shields (100) vor allem Weichteilreaktionen mit Schwellung und Entzündungszeichen. Auch die klinische Wirkung ektoer Ossifikationen wird angeführt. Aufgrund der engeren anatomischen Verhältnisse an der HWS ist dadurch

das kompressionsbedingte Entstehen klinischer Symptome wahrscheinlicher als an der LWS.

### **5.5. Betrachtungen zur Kostensituation bei Fusionsoperationen**

Das Angebot der medizinischen Versorgung wird von den Versicherten immer stärker in Anspruch genommen. Hochspezialisierte Untersuchungen und Therapien werden in steigender Anzahl nachgefragt und durchgeführt. Damit steigen auch die Kosten der medizinischen Versorgung. Neue Behandlungsmethoden müssen daher nicht nur der Überprüfung naturwissenschaftlicher Kriterien standhalten, sondern sich auch der Wertung unterziehen, ob der durch sie hervorgebrachte medizinische Nutzen finanzielle Mehraufwendungen rechtfertigt.

Seit 2002 werden die Kosten der stationären Behandlung durch Fallpauschalen (DRGs) vergütet. Mit der Fallpauschale werden die Ausgaben für die personelle und technische Ausstattung eines Krankenhauses und die eigentlichen Behandlungskosten inklusive aller Implantate abgegolten. Das kann bedeuten, dass für das Krankenhaus durch den Erlös keine Kostendeckung erreicht wird, wenn die Ausgaben für die verwendeten Implantate zu hoch werden. Auf Basis jährlicher Überprüfungen wird von Seiten des DRG-Systems ein Ausgleich vorgenommen. Einfache Procedures werden zunehmend schlechter, komplexere Procedures besser vergütet. So ist die Kombination aus interkorporeller Fusion und dorsaler Instrumentierung im DRG-Katalog 2012 deutlich besser bewertet als noch im Vorjahr.

Integraler Bestandteil der interkorporellen Fusion ist die Befüllung des Bandscheibenfaches mit osteokonduktivem Material. Die verschiedenen Materialien sind in der Einführung zu dieser Arbeit ausführlich dargestellt worden. Bei Nutzung von autologen Knochentransplantaten fallen dafür keine spezifischen Kosten an. Alle anderen interkorporellen Implantate sind mit Extraaufwendungen verbunden.

In der Regel werden Cages verwendet. Die Kosten für die Bestückung eines Bewegungssegmentes können je nach Implantat bis zu 1500 Euro betragen – durchschnittlich liegen die Kosten bei etwa 800 bis 1000 Euro.

Hinzu kommt der Fixateur. Die Preise für die monosegmentale Versorgung sind durch den Wettbewerb neuer Anbieter insgesamt gesunken – die Skala reicht von ca. 1000 Euro bis hin zu 2200 Euro. In der Kombination Fixateur interne und Cage können sich die Implantatkosten also auf Beträge um 3500 Euro summieren. Da der DRG-Erlös für das Krankenhaus aber unabhängig vom verwendeten System identisch bleibt, bestätigt sich die Notwendigkeit der Implantatewahl auch aus wirtschaftlicher Sicht.

Materialien wie DBM, Calciumphosphate oder Knochenwachstumsfaktoren stellen noch einen zusätzlichen Kostenfaktor dar.

Der Einsatz von Substituten zum autologen Knochen bei der Spondylodese hat in der Vergütung lange keine Beachtung gefunden. Erst 2011 wurde in Form von Zusatzcodes die Nutzung von Knochenersatzmaterialien im OPS-Katalog abgebildet. Erlössteigernd wirkt sich aber nur die Nutzung von DBM-Substituten aus. Dieser Effekt ist jedoch nur bei der alleinigen Codierung einer intercorporellen Fusion gegeben. Damit wird er im Grunde ausschließlich für die ventrale bzw. Stand-alone-Fusion ohne zusätzliche dorsale Instrumentierung interessant. Wird ein Fixateur mit eingesetzt und codiert, wirkt alleine das um den gleichen Betrag erlössteigernd wie das DBM. Eine Summierung der Steigerungseffekte setzt nicht ein.

Die dieser Arbeit zugrundeliegende OP-Technik bei der Versorgung der lumbalen Instabilität war die PLIF mit dorsaler Instrumentierung. Für diese Prozedur ist also mit der Verwendung von DBM oder anderen Knochenersatzstoffen keine höhere Vergütung verbunden.

Das bei den dieser Arbeit zugrundeliegenden Fusionsoperationen verwendete Produkt InductOs™ (rhBMP-2) wird gegenwärtig über die Fa. Medtronic® vertrieben. Die zur Befüllung zweier Cages bei der monosegmentalen Versorgung vorgesehene Menge kostet nach Listenpreis um die 3000 Euro. Erlössteigernd wirkt sich die Verwendung von BMPs nicht aus.

Addiert man die Preise des Fixateurs, der Cages und der BMP-Füllung, ist der Anteil der Implantatkosten am DRG-Erlös selbst bei Verwendung der kostengünstigsten Implantate sehr hoch.

Anhand der vorstehenden Überlegungen wird klar, dass nach wirtschaftlichen Kriterien die Nutzung von Knochenwachstumsfaktoren bei der gegenwärtigen Preisstruktur nicht

die Regel werden kann. Damit ist natürlich aber die Nutzung nach medizinischen Notwendigkeiten nicht ausgeschlossen. Dort, wo eine klare medizinische Indikation besteht, stehen die ökonomischen Belange zurück (102).

## **5.6. Intervertebrale Implantate – Diskussion der Alternativen**

Wenn der zusätzliche Nutzen der BMPs bei den Fusionsoperationen nur gering ausfällt und die Kostensituation den Einsatz zusätzlich kritisch bewerten lässt, stellt sich die Frage nach verfügbaren Alternativen für die Füllung des Bandscheibenfaches zur Optimierung des knöchernen Durchbaus (111).

Die autologe Knochentransplantation stellt den Goldstandard dar und ist auch heute noch die Methode, an der sich Implantat-Neuentwicklungen in Bezug auf Fusionsraten und die klinische Verträglichkeit zu messen haben (112). Autologer Knochen verfügt über körpereigene Osteoprogenitor-Stammzellen und adulte Osteoblasten. Weiterhin enthält er osteoinduktive Faktoren (Knochenwachstumsfaktoren). Die osteokonduktive Wirkung ist durch die dreidimensionale Form des festen Knochenblocks gegeben. Die mechanische Belastbarkeit der körpereigenen Knochenimplantate ist gut.

Neben den guten biologischen Eigenschaften sind aber die eingeschränkte Verfügbarkeit und die zusätzliche Wunde und Infektgefahr an der Entnahmestelle des Knochentransplantates ein Problem. Selbst bei guten klinischen Ergebnissen in Bezug auf die eigentlich zu therapierende Fusionsstelle kann es Beeinträchtigungen durch Schmerzen an der Entnahmestelle und substantielle Komplikationen geben (120).

Vorteil der Verwendung von allogenen Knochentransplantaten ist, dass man unter Erhalt der guten osteokonduktiven Eigenschaften des Implantats auf die intraoperative Gewinnung von autologem Knochen verzichten kann. Dies spart OP-Zeit, die sonst für die Entnahme anfällt. Weitere Pluspunkte sind der geringere Blutverlust und der Entfall der Morbidität der zweiten OP-Stelle.

Nachteile leiten sich aus den grundsätzlichen Problemen der Verwendung von körperfremdem Material ab. Fremdknochentransplantate heilen langsamer ein. Ursache ist die vor Ort stattfindende Immunreaktion. Außerdem ist die Gewinnung und

Verarbeitung von Knochenbankmaterial aufwendig und teuer sowie mit viel Dokumentationsaufwand verbunden. Desweiteren gehen bei der Aufbereitung und Devitalisierung des Spenderknochens die enthaltenen Zellen und Wachstumsfaktoren verloren.

Aus autologen Knochenmarkaspiraten lassen sich pluripotente Stammzellen (Osteoprogenitorzellen) gewinnen, die im Rahmen der Ossifikationskaskade in Osteoblasten und Osteozyten differenzieren. Ein biologischer Vorteil der autologen Knochentransplantate – die Präsenz von pluripotenten Stammzellen - bleibt so erhalten, ohne dass eine offene Entnahme erfolgen muss. Nachteil: die Knochenmarkaspirate haben als Flüssigkeiten bzw. Gele keinerlei osteokonduktive Eigenschaften.

Demineralisierte Knochenmatrix entsteht aus der chemischen Behandlung von allogenen Knochen mit milden Säuren. Dadurch werden die mineralischen Anteile des Knochens extrahiert. Es entsteht ein organisches Produkt, das Kollagene, nichtkollagene Proteine und BMPs enthält (8). Wie die Knochenmarkaspirate und die Blutprodukte hat die demineralisierte Knochenmatrix keine feste Struktur, eine mechanische Belastung ist nicht möglich.

Sinterkeramiken bestehen aus einer Mischung aus Hydroxylapatit und Kalziumphosphat. Hydroxylapatit bringt die Festigkeit, Kalziumphosphat die mineralische Basis für die Osteogenese. Keramische Materialien bieten, weil künstlich hergestellt, keine osteoinduktiven Eigenschaften. Sie enthalten weder Zellen noch Wachstumsfaktoren. Keramische Materialien haben also ausschließlich einen osteokonduktiven Effekt. Dieser ist jedoch durch die Möglichkeit der Anpassung der Konsistenz als Granulat, Paste oder Block sehr gut zu beeinflussen. Auch die Abmessung und Form der Blöcke ist frei wählbar und dadurch bei Bedarf sogar individuell anzupassen. Die technische Anwendbarkeit ist daher gut.

Ein weiterer Vorteil besteht in der jenseits des Kostendruckes quasi unbegrenzten Verfügbarkeit der Materialien. Es gibt nicht die Donor-side-Probleme der Verwendung von autologem Knochen und keine rechtlichen, medizinischen und organisatorischen Schwierigkeiten wie bei den Knochenbankmaterialien.

Cages bringen keine biologische osteogenetische Aktivität mit. Cages allein haben auch keine osteokonduktiven Eigenschaften. Sie bieten dafür die anatomisch angepasste Form, gute Implantationsmöglichkeiten, unmittelbare Belastbarkeit und Festigkeit. So verkürzen sie aufgrund der Verfügbarkeit in passender Form und Größe die Operationszeit. Die Cages bieten neben der Festigkeit auch durch ihre Gestalt gute Voraussetzungen für den knöchernen Durchbau. Sie sind hohl und zu den Knochengrenzflächen offen. Die osteokonduktive Wirkung wird durch die kombinierte Verwendung von Cages mit körpereigenem Knochen erreicht. Der wird entweder zwischen oder vor die Cages gesetzt bzw. in die Cages gefüllt.

Der Vorteil von Kunststoff-Cages (PEEK) liegt in der Nähe der Festigkeitseigenschaften im Vergleich zum Knochen und in der besseren Möglichkeit der postoperativen Röntgenkontrolle durch die fehlenden Metallartefakte bei CT und Kernspintomographie.

Zusammengefasst bieten die Cages ein hervorragendes chirurgisches Handling und eine primäre Festigkeit und Stabilität. In Verwendung mit Knochenmaterial aus dem Zugangsweg kommen die biologischen Vorteile des autologen Knochenmaterials hinzu. Insofern bietet diese Kombination auch aus unserer Sicht momentan die meisten Vorteile.

## **6. Zusammenfassung**

Patienten mit einer degenerativen Instabilität der LWS, die trotz intensiver konservativer Therapie unter anhaltenden Beschwerden leiden, profitieren von einer operativen Versorgung. Grundvoraussetzung für eine erfolgreiche Operation ist die suffiziente Dekompression von Nervenstrukturen. Die Kombination der Dekompression mit einer Fusion des erkrankten Bewegungssegmentes kann die klinischen Resultate bessern. Gute Ergebnisse werden bereits mit der nichtinstrumentierten posterolateralen Fusion (PLF) erreicht. Klare Hinweise für eine weitere Besserung der klinischen Ergebnisse durch instrumentierte Fusionstechniken gibt es nicht. Dennoch gibt es einen Trend zu den komplexen Fusionstechniken, da durch die Kombination mit Instrumentierungen höhere Fusionsraten erreicht werden. Eine solide Fusion senkt das Risiko von Revisionsoperationen. Die positive Wirkung für die Patienten macht sich insbesondere



im Langzeitverlauf bemerkbar. Die Art der Instrumentierung (Fixateur interne, ALIF, PLIF oder TLIF) ist dabei nicht ausschlaggebend. Nach Spondylodeseoperationen ist der Nachweis einer knöchernen Fusionsbrücke ein wesentliches Kriterium für den Nachweis einer erfolgreichen Behandlung. Trotz Vervollkommnung der operativen Verfahren bleibt bei einem Teil der operierten Patienten aber die Fusion aus.

Nach Erstbeschreibung der Knochenwachstumsfaktoren in den frühen 60er Jahren durch Urist und der erfolgreichen Anwendung in Tiermodellen wurden rekombinantes humanes BMP-2 und BMP-7 in den 90er Jahren in der chirurgischen Behandlung von Knochendefekten und Pseudarthrosen angewendet. Seit 2002 besteht die FDA-Zulassung für den Einsatz bei lumbalen Fusionsoperationen. Die Verwendung der BMPs hat zumindest in den USA beträchtlich zugenommen. 2006 wurden bei ca. 40% der spinalen Fusionsoperationen Knochenwachstumsfaktoren verwendet.

Die Review der Literatur hat gezeigt, dass das tatsächliche Mass der positiven Effekte der BMPs bei den spinalen Fusionsoperationen aber gering ist. Im Ergebnis wurde nur für den Einsatz von rhBMP-2 bei der Posterolateralen Fusion (PLF) eine signifikante Besserung der Fusionsraten bestätigt. Für den Einsatz von rhBMP-7 konnte keine bessernde Wirkung ermittelt werden. In Kenntnis der Komplikationsmöglichkeiten durch BMPs in Form von osteolytischen Reaktionen, Radikulitiden, Weichteilreaktionen und ektope Ossifikationen muss deren Verwendung bei spinalen Fusionen überdacht werden.

Wir haben 17 Patienten, die mit PLIF und Fixateur interne unter Nutzung von rhBMP-2 fusioniert wurden, nachuntersucht. Hauptaugenmerk lag auf der radiologischen Darstellung der Ossifikationsprozesse im Bandscheibenfach. Wir haben die Patienten nach 3 Monaten und 6 Monaten einer computertomographischen Kontrolle unterzogen. Wir sahen bei 82,4% der Patienten eine osteolytische Reaktion an den Wirbelkörperdeckplatten des operierten Segmentes. Diese Reaktion rekalzifizierte in allen Fällen. Nach 6 Monaten war bei 16 von 17 Patienten (94,1%) eine solide Fusion erreicht – nach 12 Monaten war bei allen Patienten (100%) eine Fusion festzustellen. Wir sahen bei einem Patienten eine flache ektope Knochenformation im Spinalkanal ohne kompressiven Effekt auf Nervenstrukturen. Entzündungen sowie Wundheilungsstörungen traten nicht auf. Die klinischen Ergebnisse waren bei allen Patienten (100%) gut. Für die Phase der osteolytischen Reaktion ließ sich weder in der

klinischen noch in der laborchemischen Untersuchung eine Entsprechung finden. Eine Kontrollgruppe wurde nicht untersucht.

Bei unseren Untersuchungen stellten wir fest, dass BMPs unter bestimmten Umständen einen Vorteil bei der spinalen Fusion bieten. Dem stehen durchaus Komplikationsrisiken entgegen. Wesentliches Problem ist, dass trotz der vorangegangenen Forschung und des bereits umfangreichen Einsatzes in der Chirurgie der durch die in völlig unphysiologischer Konzentration verabreichten BMPs angestossene Prozess in situ nicht völlig verstanden ist. Und es zeigte sich, dass er nicht kontrollierbar ist. Zwar wissen wir anhand der bislang durchgeführten Operationen um die technische Machbarkeit und die letztlich, bei Beachtung bestimmter Kriterien, auch kalkulierbaren Risiken, doch fehlt uns die Handhabe, zu reagieren, sollte ein ungewolltes Ereignis eintreten. Darüberhinaus sind die kommerziell verfügbaren Produkte sehr kostenintensiv und erfahren in Deutschland keine Erstattung durch das Krankenhausvergütungssystem. Mit den Cages, die mit autologem Knochen gefüllt werden können, stehen sichere Implantatlösungen zu Verfügung, die als Alternative zum autologen Beckenkammspan dienen können.

Es ist abschließend zu diskutieren, ob die zwar nachgewiesene aber letztlich geringe Verbesserung durch den Einsatz von Knochenwachstumsfaktoren schon ausreicht, um deren Verwendung generell bei der Primärversorgung zu indizieren. Nach unserem Eindruck ist dies nicht der Fall.

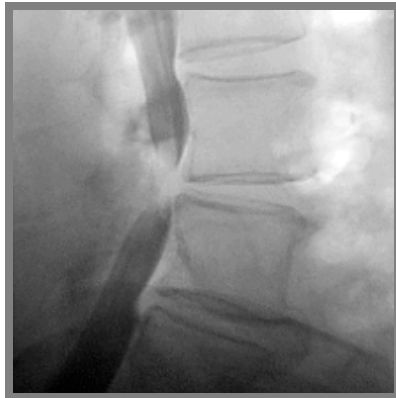
## 7. Nachweis der radiologischen Untersuchungen

Alle Bilder entstanden in der Radiologischen Klinik der Berufsgenossenschaftlichen Kliniken Bergmannstr. in Halle/Saale.

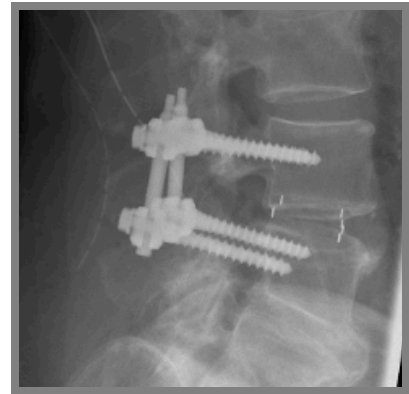
### 7.1. Vergleich der prä- und postoperativen Röntgenbilder in lateraler Sicht

Patient	präop	postop mit Fixateur und Cages
---------	-------	-------------------------------

WJ

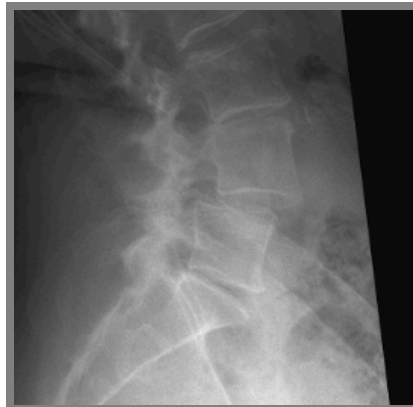


Stenose L4/5

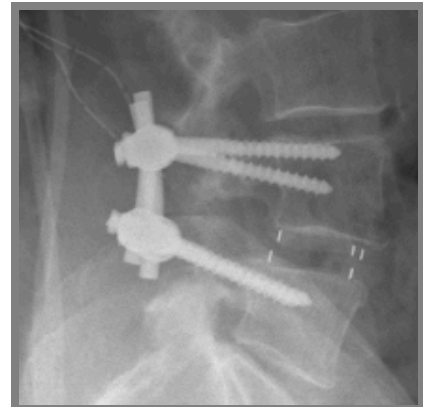


PLIF L4/5

JK

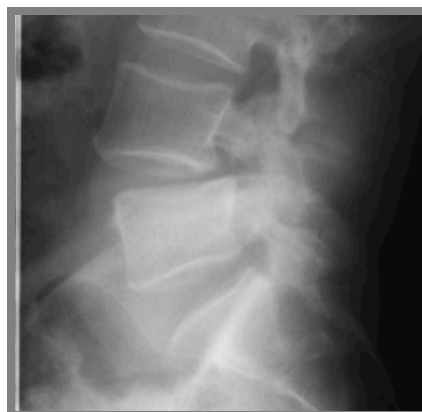

Listhese L4/5

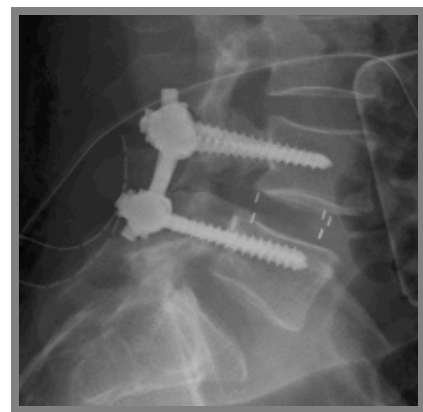


PLIF L4/5

KH



Listhese L4/5



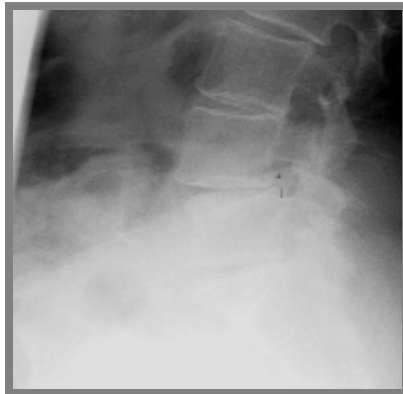
PLIF L4/5

**Patient**

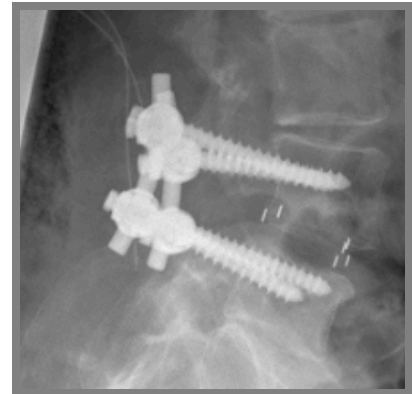
**präop**

**postop mit Fixateur und Cages**

**YB**

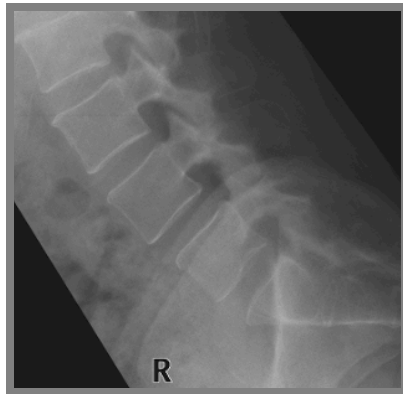


Osteochondrose L4/5

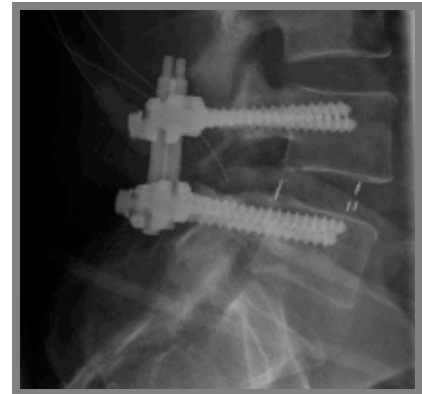


PLIF L4/5

**WB**

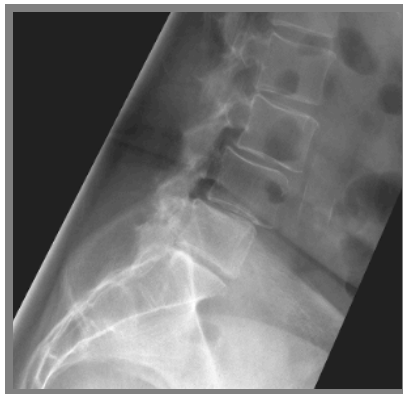

Gefügestörung DDD L4/5

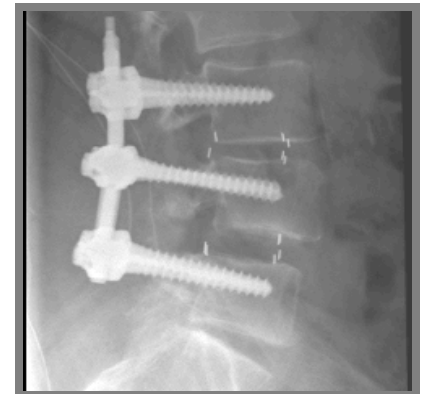


PLIF L4/5

**RB**



Gefügestörung DDD L3/4/5



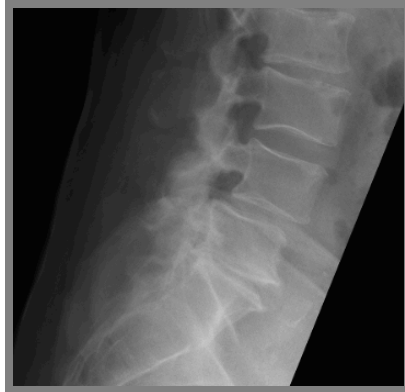PLIF L3/4/5

**Patient**

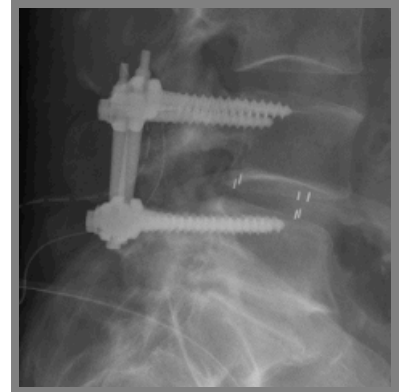
**präop**

**postop mit Fixateur und Cages**

**MH**

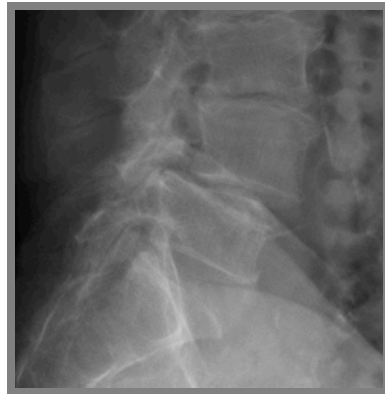

Listhese L4/5

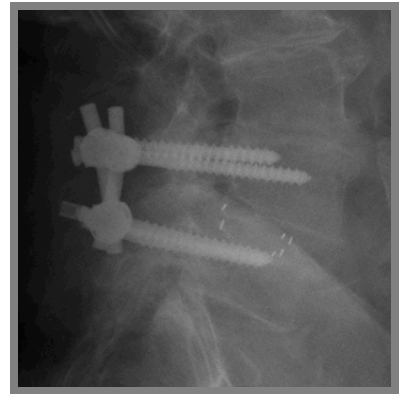


PLIF L4/5

**GS**

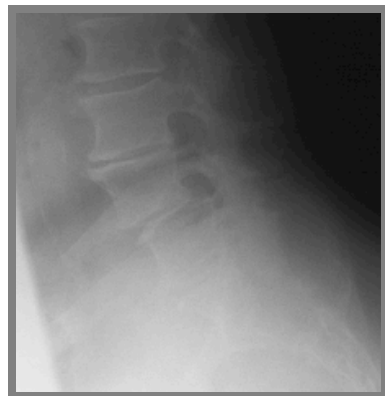

Listhese L4/5

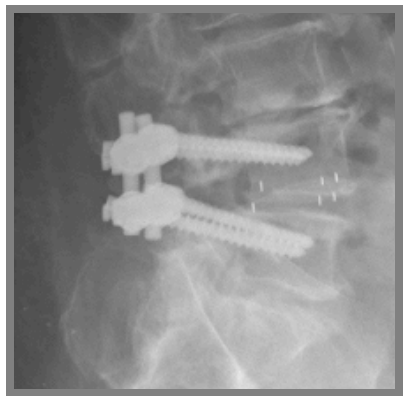


PLIF L4/5

**SR**



Listhese L4/5



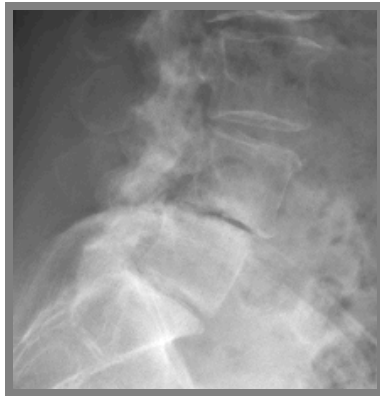PLIF L4/5

**Patient**

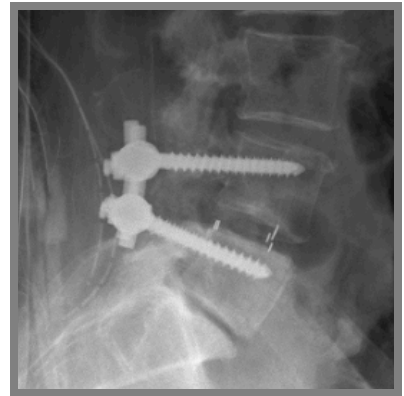
**präop**

**postop mit Fixateur und Cages**

**BT**



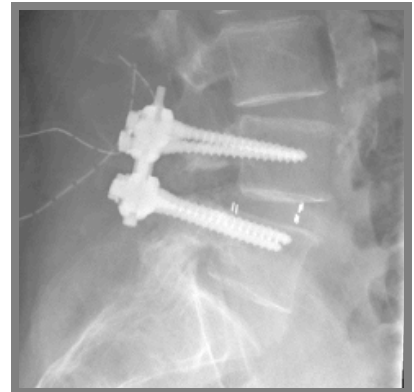
Listhese L4/5



PLIF L4/5

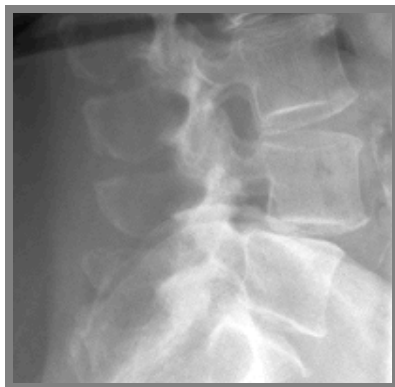
**GW**

Kein präop. Vergleichsbild verfügbar

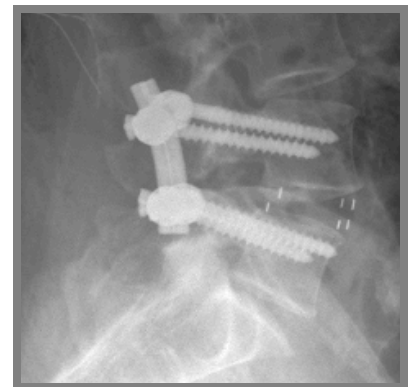


PLIF L4/5

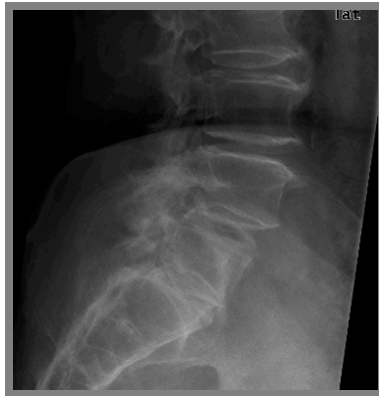
**GB**



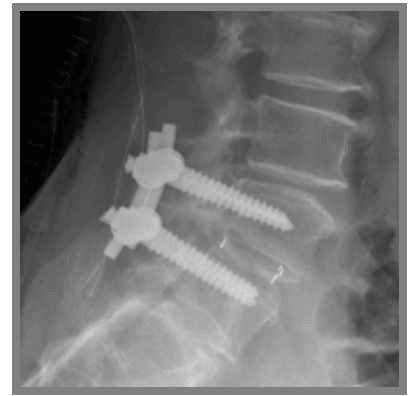Listhese L4/5



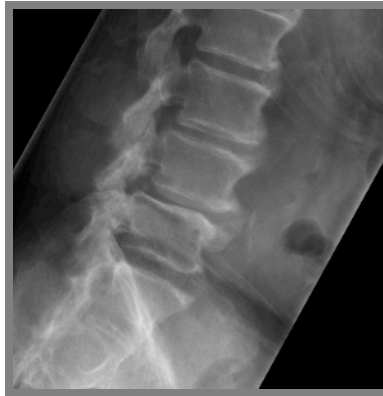PLIF L4/5

**Patient****präop****postop mit Fixateur und Cages****IH**

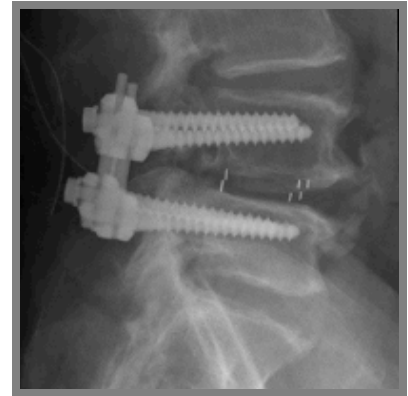Osteochondrose L4/5



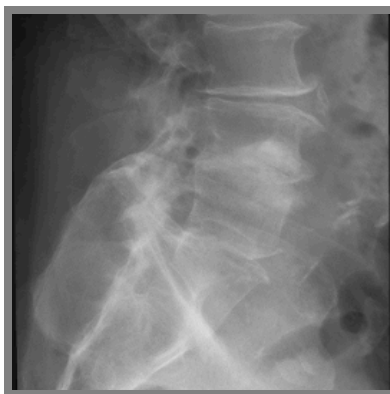PLIF L4/5

**OB**

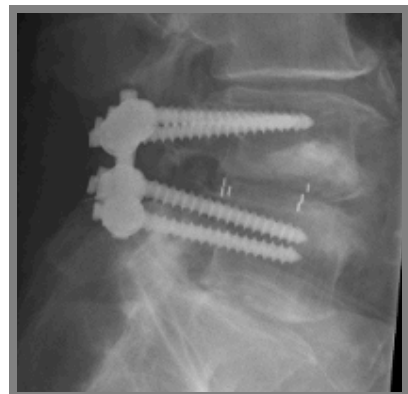Listhese L4/5



PLIF L4/5

**HW**

Gefügestörung DDD L4/5



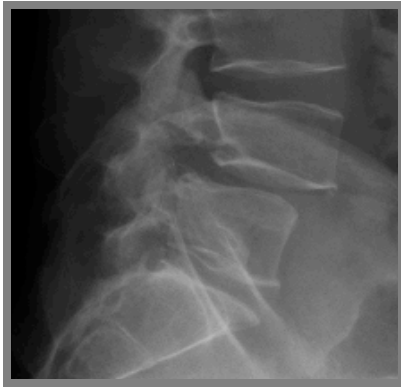PLIF L4/5

**Patient**

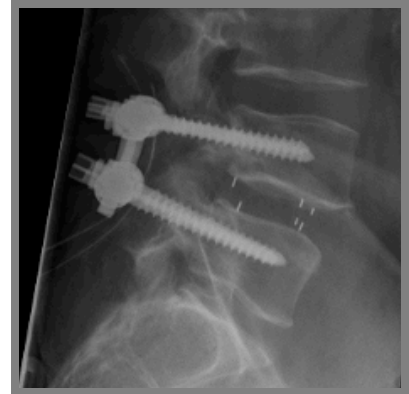**präop**

**postop mit Fixateur und Cages**

**SB**

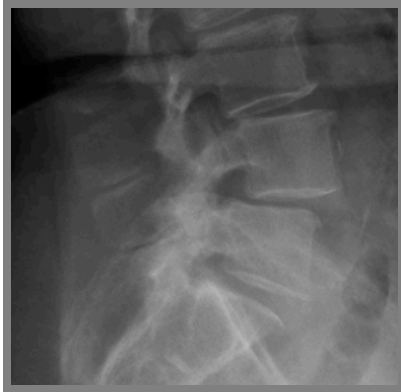

Listhese L4/5

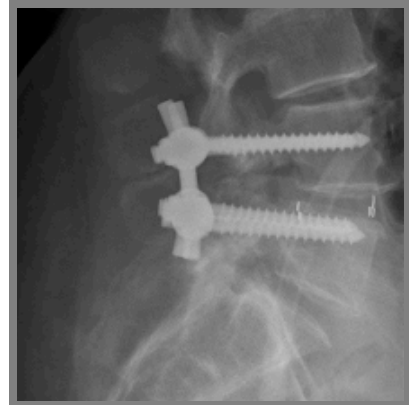

PLIF L4/5

**UK**



Listhese L4/5



PLIF L4/5



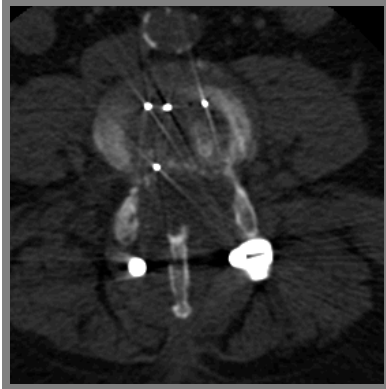## 7.2. Bildkontrollen nach 12 Wochen und 6 Monaten

Patient

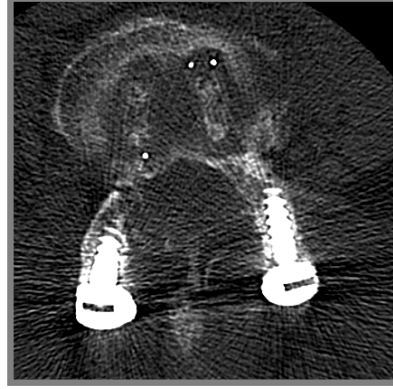
12 Wochen

6 Monate

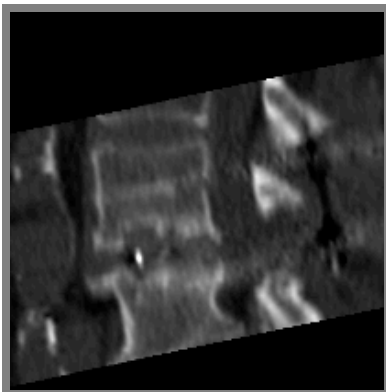
WJ



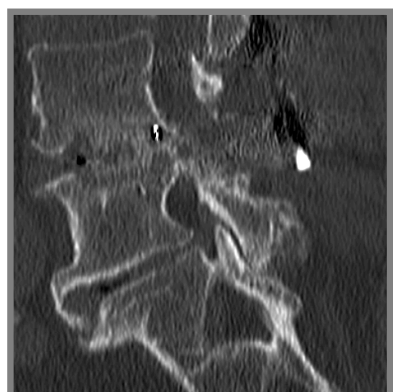
links beginnender Durchbau



knochendichte Formation in den  
Cages als Zeichen des  
Durchbaus

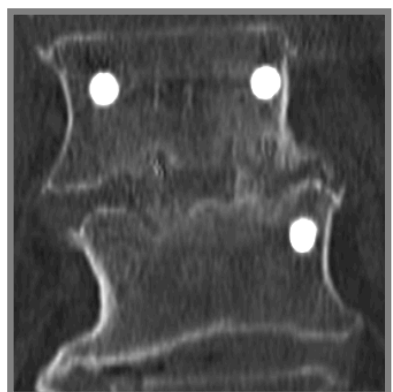


Arrosion der Endplatten



Knochenbrücken innerhalb und  
dorsal des Cages – Stabilisierung  
der Endplatten

Keine Abbildung in dieser  
Rekonstruktionsebene  
vorhanden



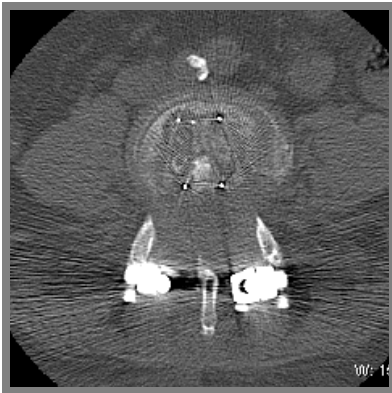Links sicherer Durchbau

**Patient**

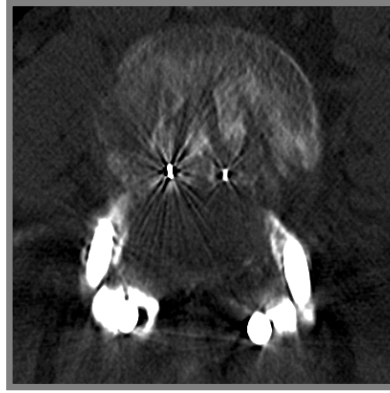
**12 Wochen**

**6 Monate**

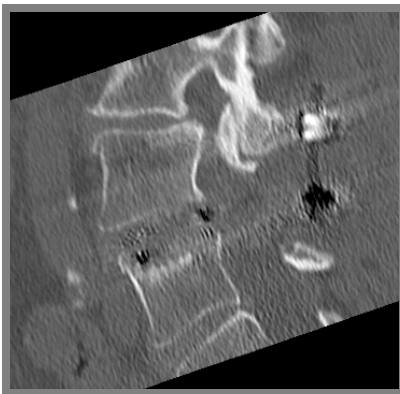
**JK**



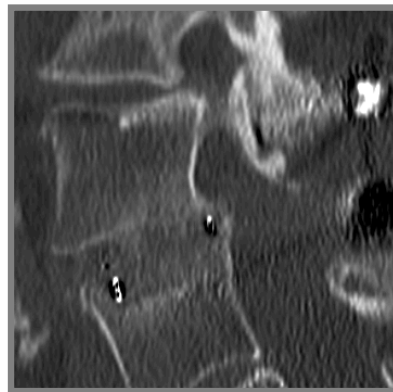
Cageformation im Bandscheibenfach



knochendichte Formation in den Cages als Zeichen des Durchbaus

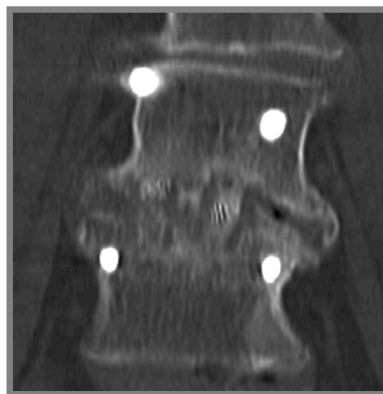


Arrosion der Endplatten



Knochenbrücken innerhalb und dorsal des Cages – Stabilisierung der Endplatten

Keine Abbildung in dieser Rekonstruktionsebene vorhanden



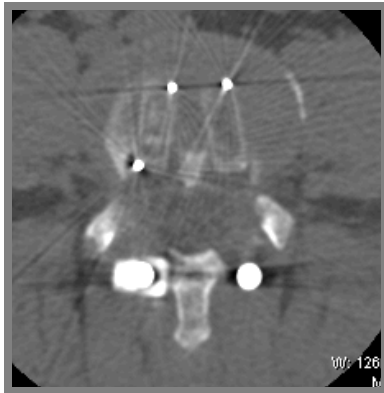
Knochenbrücken in und zwischen den Cages

**Patient**

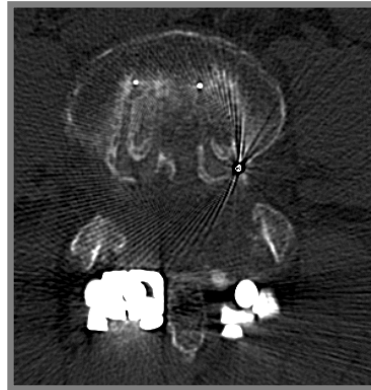
**12 Wochen**

**6 Monate**

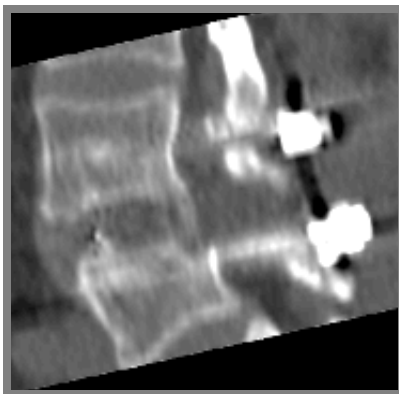
**KH**



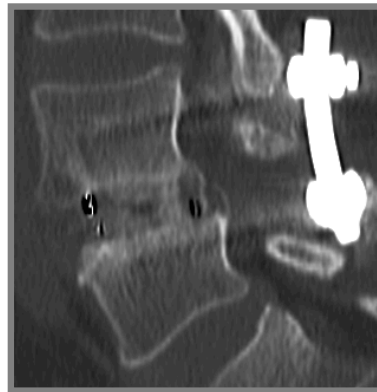Cages im Bandscheibenfach



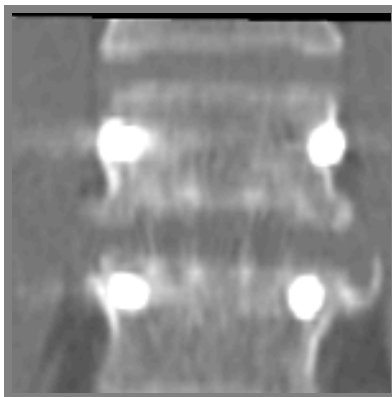
Knochenbrücken in und hinter den Cages



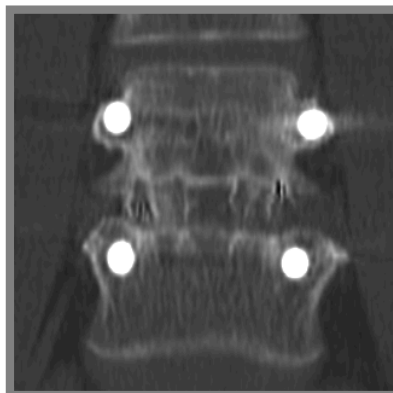
Cages im Bandscheibenfach  
Keine Osteolyse an den Endplatten



Knochenbrücken in und hinter den Cages



Cages im Bandscheibenfach  
Keine Osteolyse an den Endplatten



Knochenbrücken in und neben den Cages

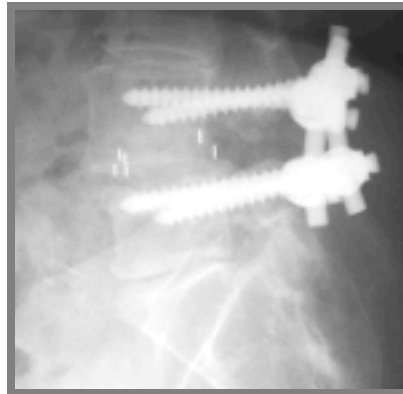
**Patient**

**12 Wochen**

**6 Monate**

**YB**

Keine Kontrolle



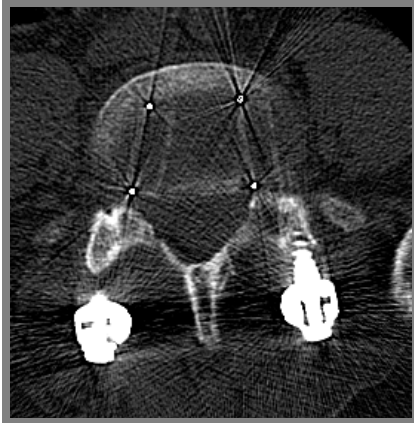
in den Röntgenbildern der LWS in  
lateralen Sicht besteht eine  
radiologisch knochendichte  
Formation zwischen L4 und L5

**Patient**

**12 Wochen**

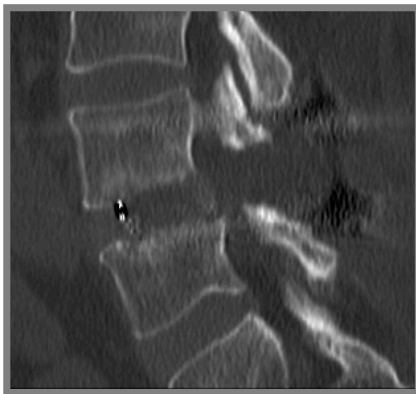
**6 Monate**

**WB**



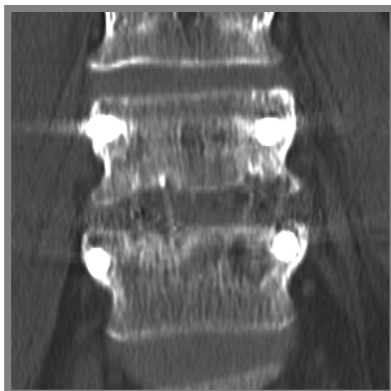
Cages im Bandscheibenfach

Keine Kontrolle



Cages im Bandscheibenfach  
Keine Osteolyse der Endplatten –  
kein Durchbau

Keine Kontrolle



Cages im Bandscheibenfach

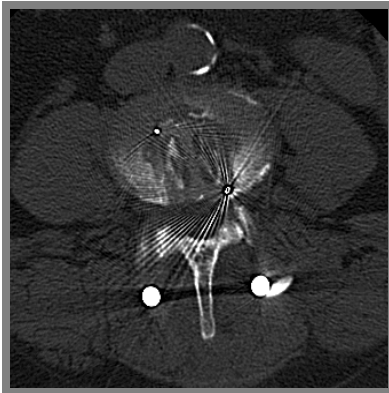Keine Kontrolle

Patient

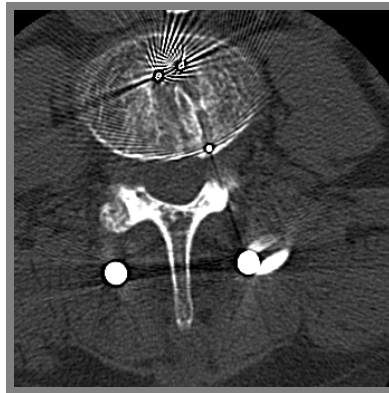
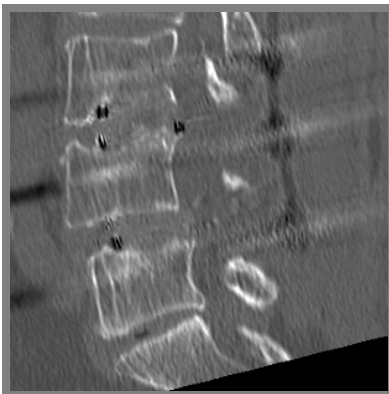
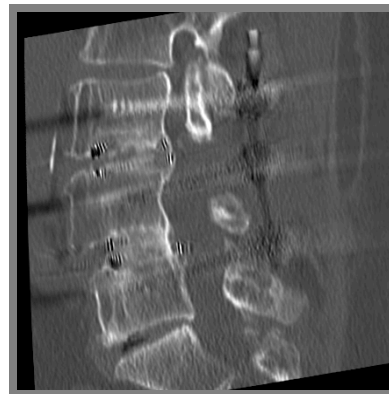
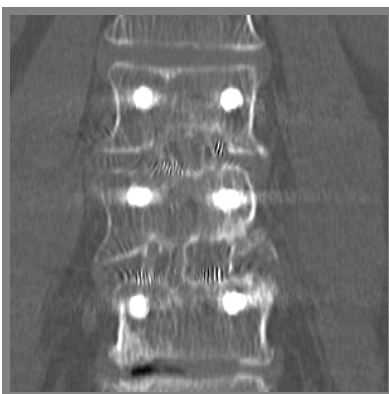
12 Wochen

6 Monate

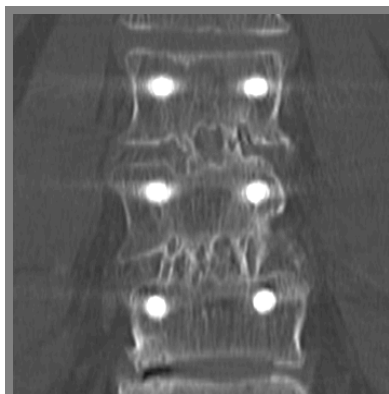
RB

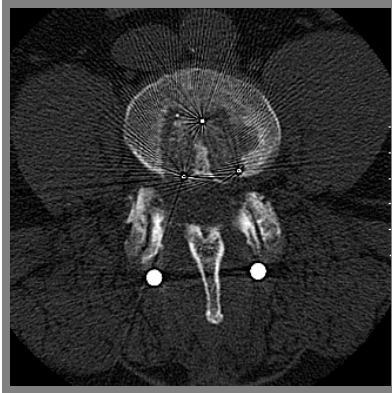

Cages im Bandscheibenfach

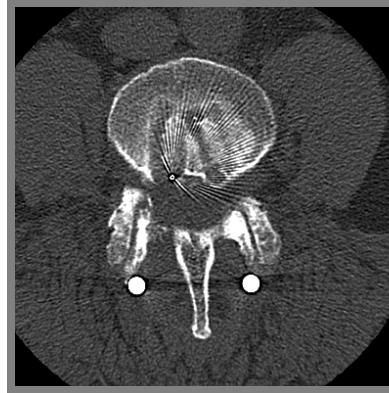knochendichte Formation in und  
zwischen den Cagesleichte Dichteminderung an den  
EndplattenKnöcherner Durchbau der  
Segmente

Cages im Bandscheibenfach

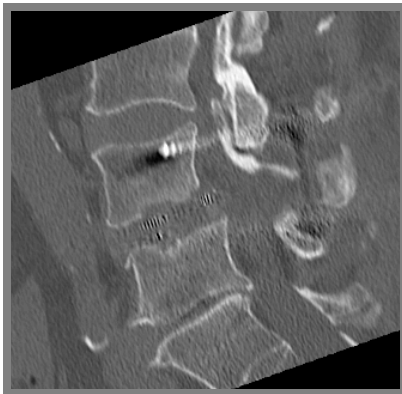
Knöcherner Durchbau beider  
Segmente

**Patient****12 Wochen****6 Monate****MH**

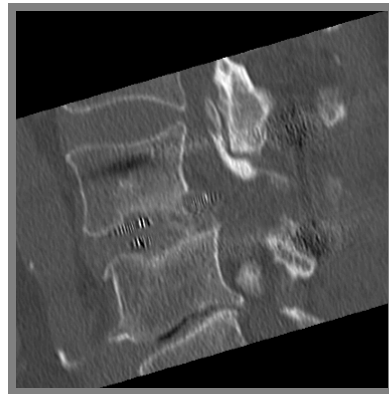
Cages im Bandscheibenfach  
Geringe Endplattenarrosion



knöcherner Durchbau des  
Segmentes  
Stabilisierung der Endplatten



geringe Endplattenarrosion



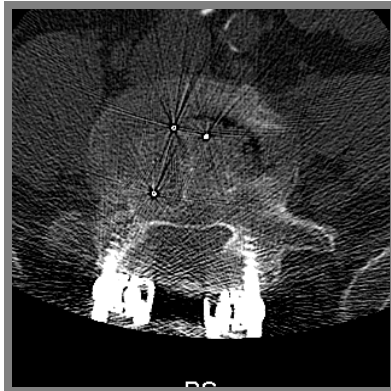
Knöcherne Brücke dorsal

**Patient**

**12 Wochen**

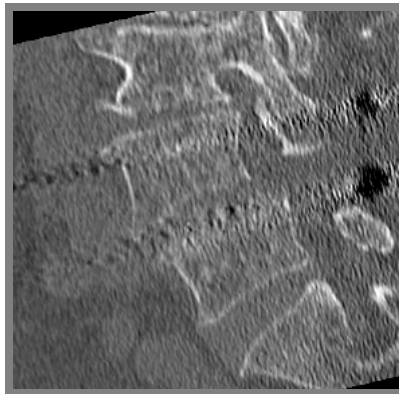
**6 Monate**

**GS**

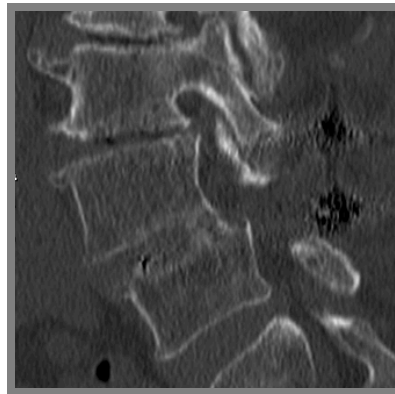


Cages im Bandscheibenfach

Keine Abbildung in dieser Rekonstruktionsebene vorhanden

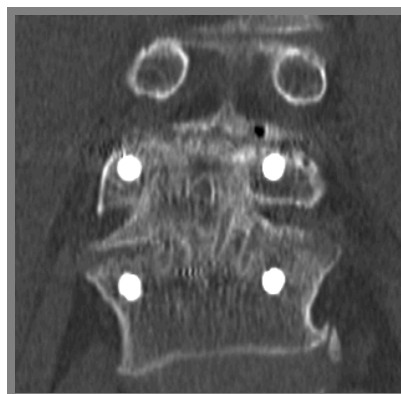

kein Durchbau



Knochenbrücke hinter den Cages

Keine Abbildung in dieser Rekonstruktionsebene vorhanden



knöcherner Durchbau

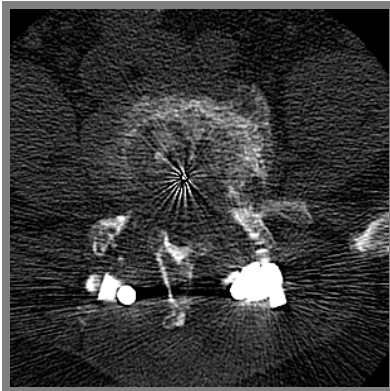


**Patient**

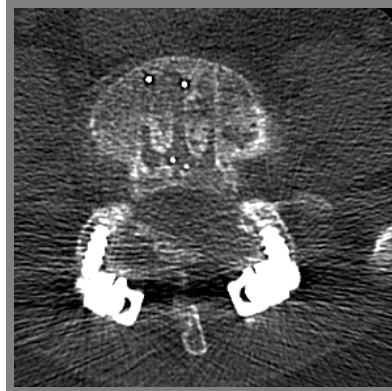
**12 Wochen**

**6 Monate**

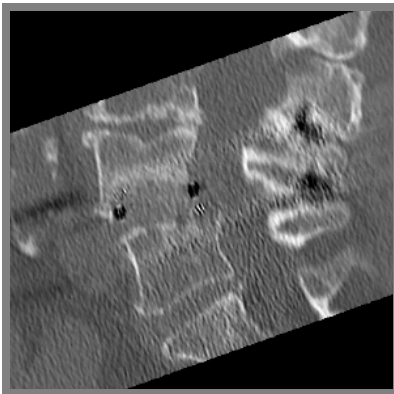
**SR**



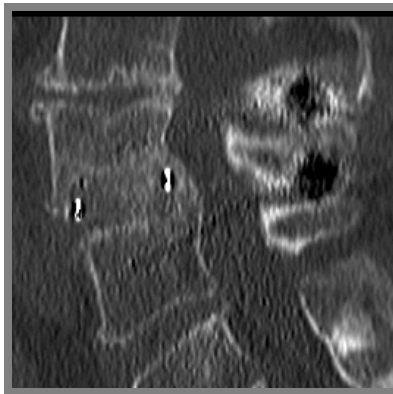
Cages im Bandscheibenfach  
Kräftige Dichteminderung der  
Endplatten



kräftiger knöcherner Durchbau

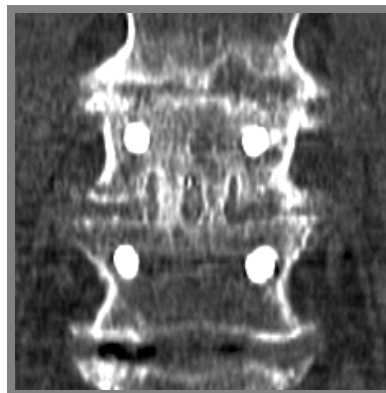

deutliche Arrosion der Endplatten



knöcherner Durchbau  
flache ektope Ossifikation im  
Spinalkanal

Keine Abbildung in dieser  
Rekonstruktionsebene vorhanden



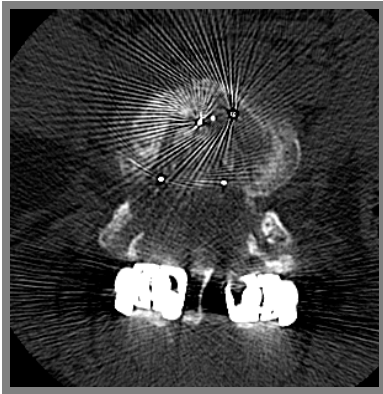
kräftige Knochenformation  
intervertebral  
Stabilisierung der Endplatten

**Patient**

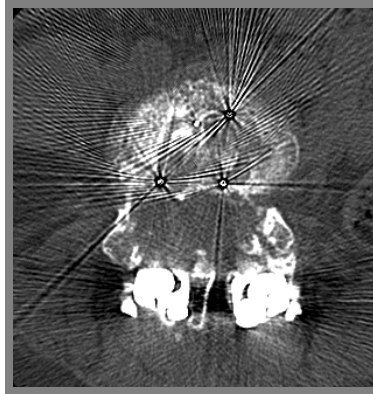
**12 Wochen**

**6 Monate**


**BT**



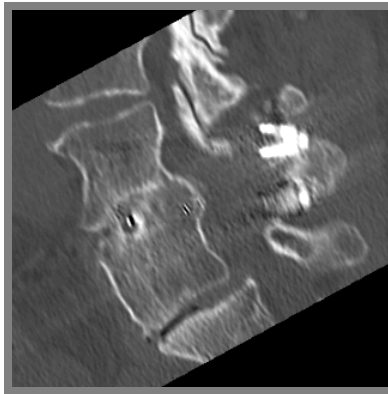
Cages im Bandscheibenfach



knöcherner Durchbau

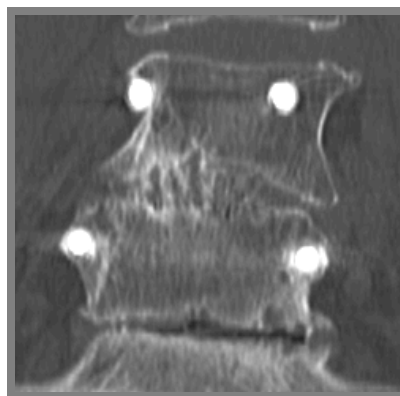


Cages im Bandscheibenfach  
Kein Durchbau



gute Fusion durch Knochenbrücke

Keine Abbildung in dieser  
Rekonstruktionsebene vorhanden



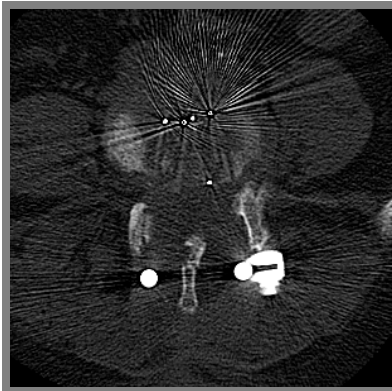
gute Fusion durch Knochenbrücke

Patient

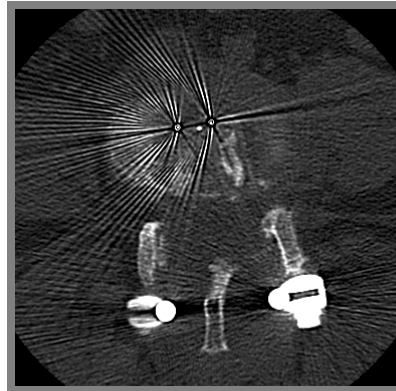
12 Wochen

6 Monate

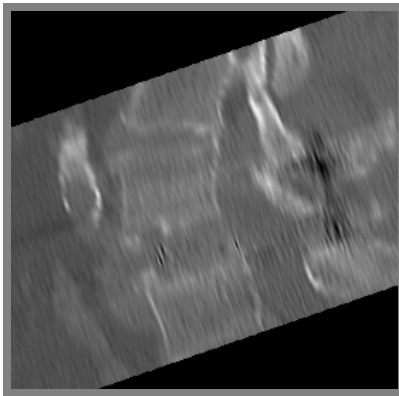
GW



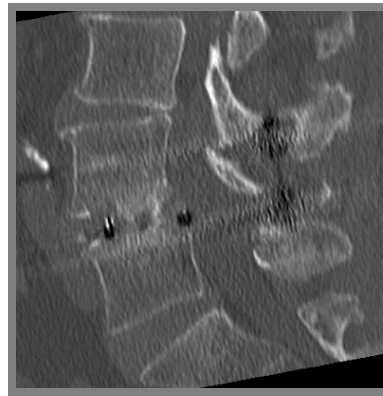
Cages im Bandscheibenfach



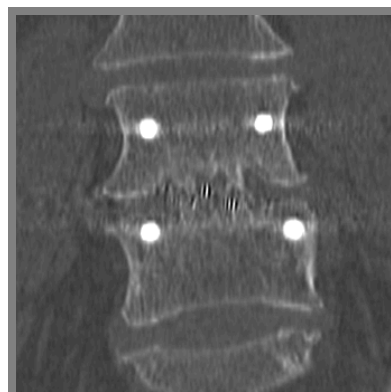
Knochenbrücke im linken Cage



Dichteminderung der Endplatten

Knochenbrücke und  
Sklerosierung der Endplatten

Keine Abbildung in dieser  
Rekonstruktionsebene vorhanden



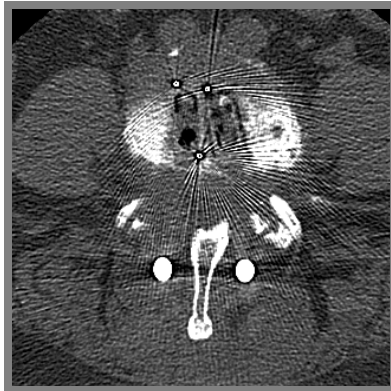Knochenbrücke in den Cages

Patient

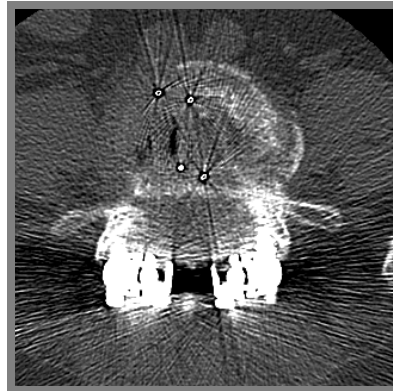
12 Wochen

6 Monate

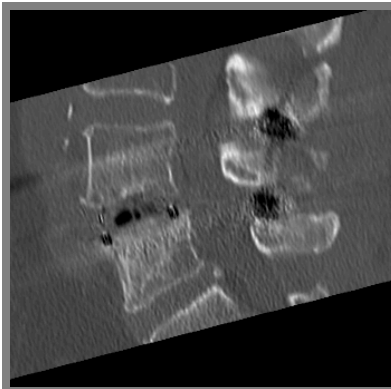
GB



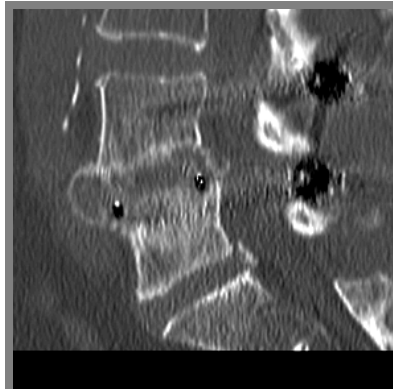
Cages in situ  
Arrosion der Endplatten



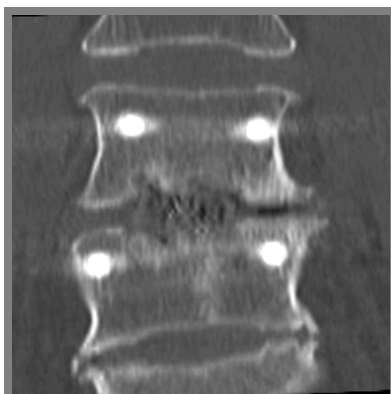Cages in situ  
noch kein Durchbau erkennbar



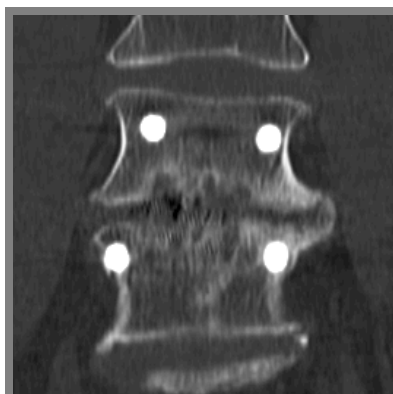Cages in situ  
Arrosion der Endplatten



ventrale Knochenbrücke – noch  
kein sicherer Durchbau



Cages in situ  
Osteolysen der Endplatten um die  
Cages



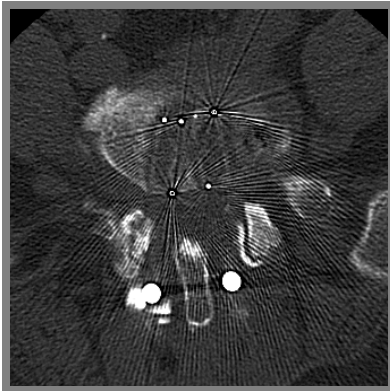
noch kein sicherer Durchbau  
Sklerosierung der Endplatten

Patient

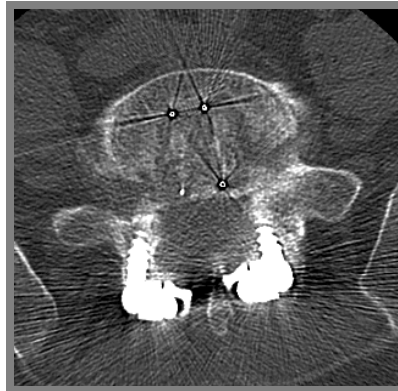
12 Wochen

6 Monate

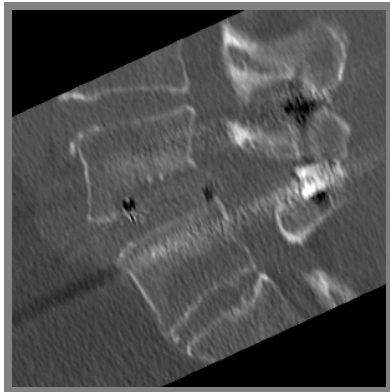
IH



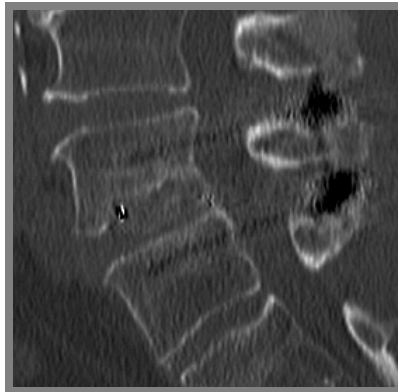
Cages in situ  
Endplattenosteolysen



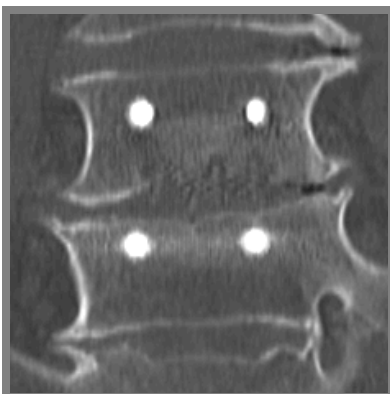
knöcherner Durchbau  
Sklerosierung der Endplatten



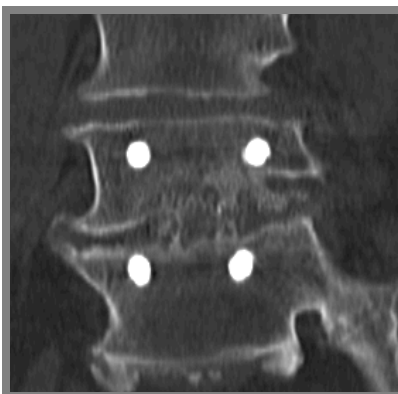Endplatteosteolysen  
insbesondere an L4



dorsale Knochenbrücke  
Sklerosierung der Osteolyse



Osteolysen um die Cages  
Geringes Einsinken der Cages



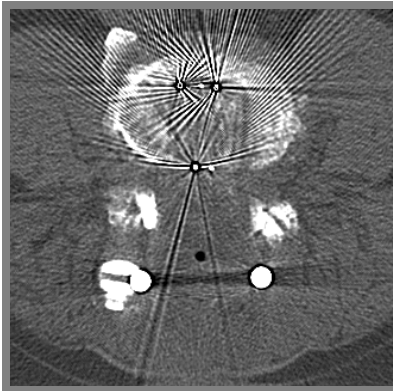
knöcherne Fusion  
Sklerosierung der Endplatten

Patient

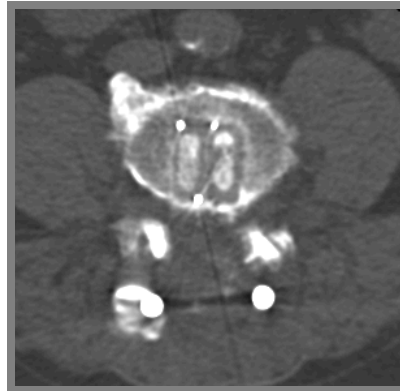
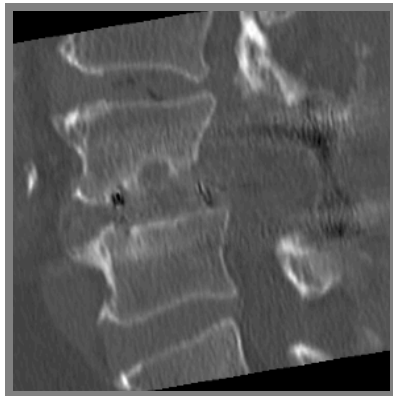
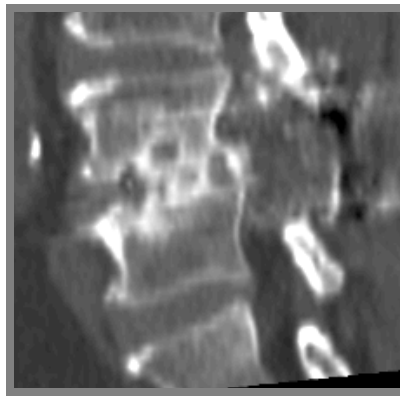
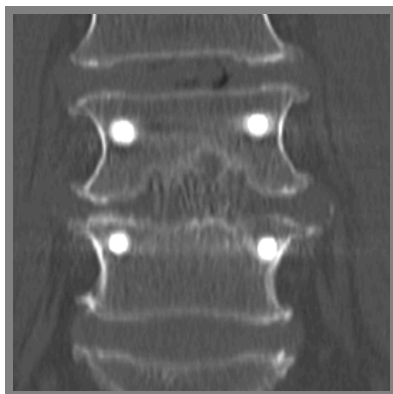
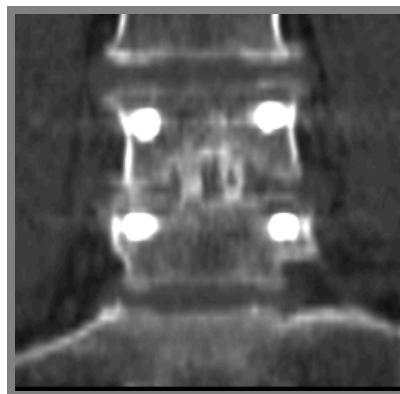
12 Wochen

6 Monate

OB



Cages in situ

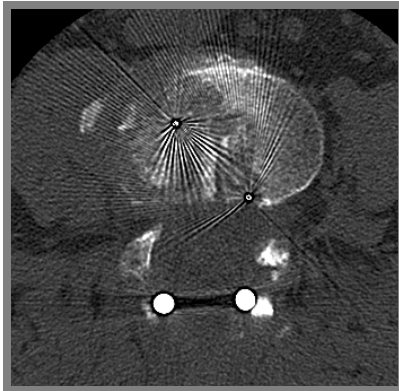
kräftige Knochenstruktur in den  
Cageszentrale Osteolyse an der  
Endplatte L4kräftige ossäre Fusion und  
Sklerosierung der Endplattezentrale Arrosion der Endplatte  
L4Knochenbrücke in den Cages  
Sklerosierung L4

**Patient**

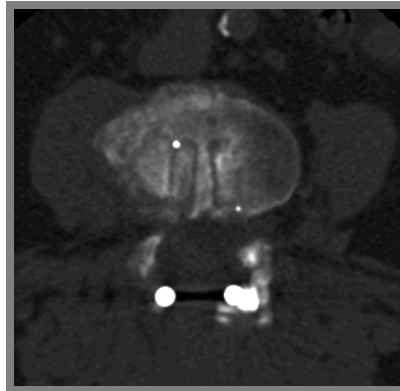
**12 Wochen**

**6 Monate**

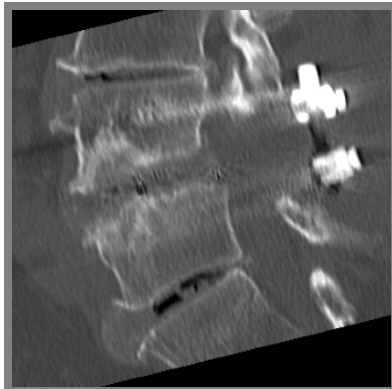
**HW**



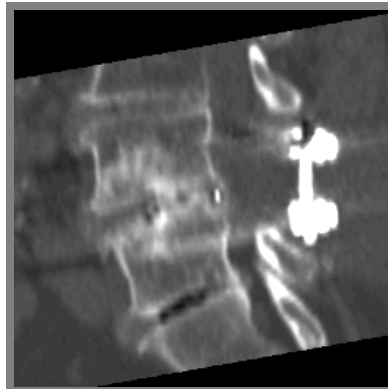
Cages in situ



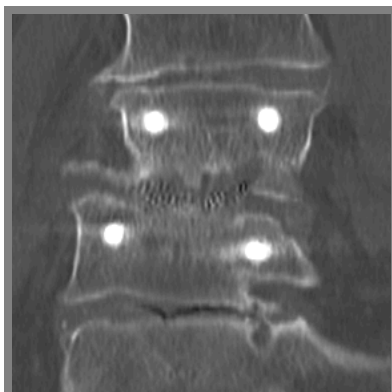Knochenformation in und um die Cages



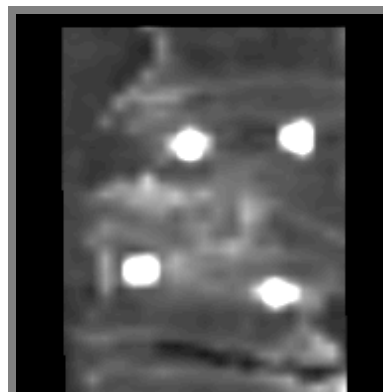Arrosion der ventralen Endplatte L4



kräftige Knochenbrücke und Sklerosierung



Osteolyse um die Cages



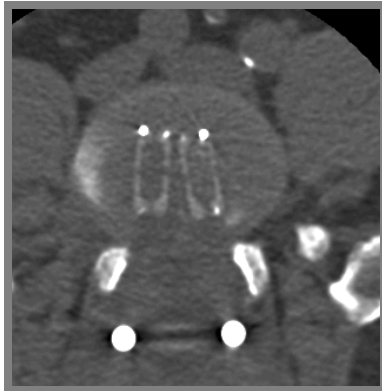Knöcherner Durchbau

**Patient**

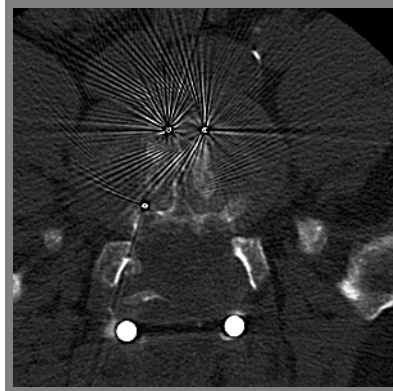
**12 Wochen**

**6 Monate**


**SB**



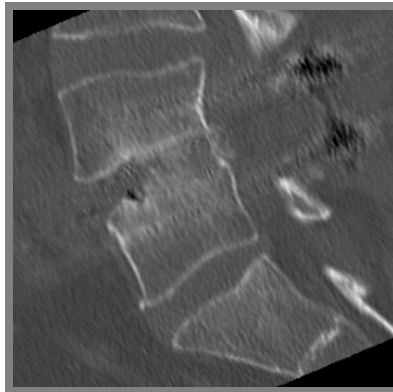
Cages im Bandscheibenfach



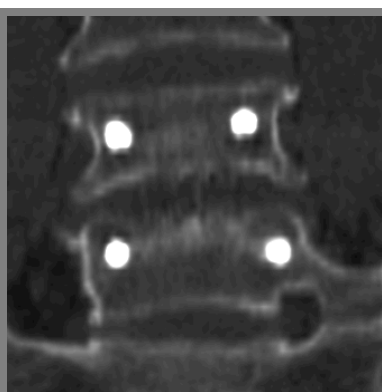
Knochenformation im Cage



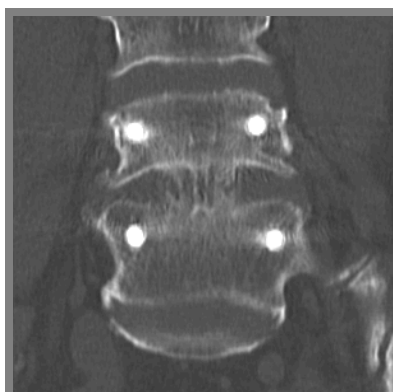Cages im Bandscheibenfach



Knöcherner Durchbau



Cages im Bandscheibenfach



Knöcherner Durchbau

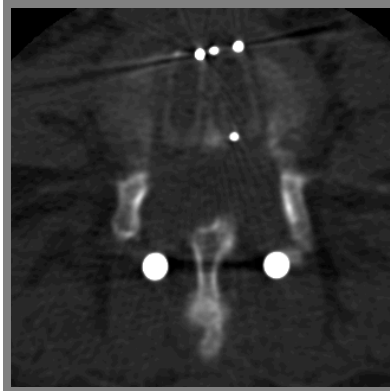


**Patient**

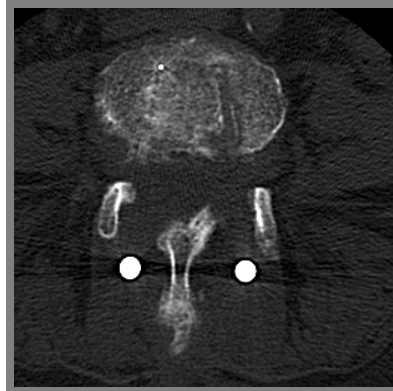
**12 Wochen**

**6 Monate**

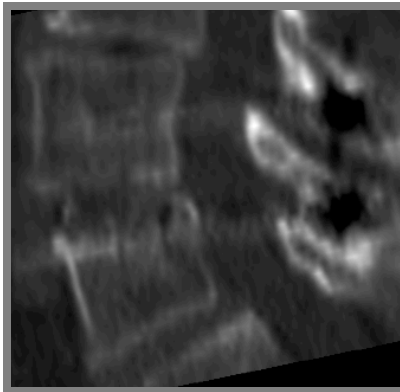
**UK**



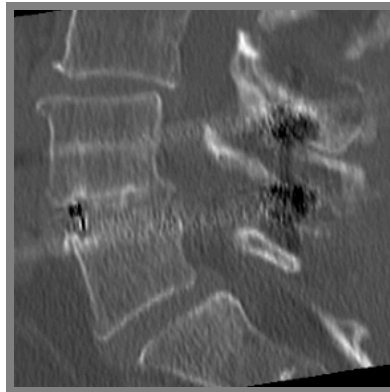
Cages im Bandscheibenfach



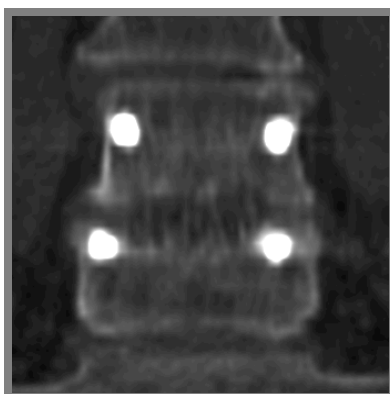
Knöcherner Durchbau



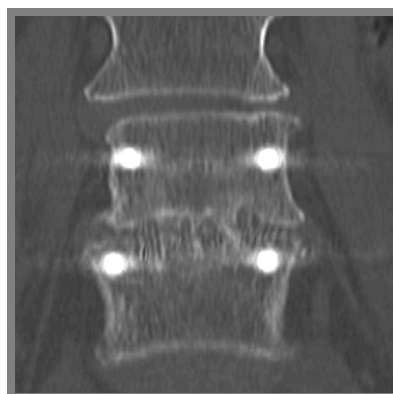Cages im Bandscheibenfach



Knöcherner Durchbau



Cages im Bandscheibenfach



Knöcherner Durchbau

## 8. Literaturverzeichnis

1. Abbushi, A.: „Klinische und radiologische Ergebnisse nach monosegmentaler „posterior lumbar interbody fusion“ (PLIF) mit zwei unterschiedlichen Titancages und dorsaler Stabilisierung bei degenerativer Spondylolisthese“, Dissertation, Berlin, 2007
2. Abdu, W., Lurie, J., Weinstein, J. et al: „Degenerative Spondylolisthesis: Does Fusion Method Influence Outcome? Four-Year Results of the Spine Patient Outcomes Research Trial“, Spine, 2009, 34(21), 2351-2360
3. Agarwal, R., Williams. K., Umscheid, CA et al: „Osteoinduktive bone graft substitutes for lumbar fusion: a systematic review“, J Neurosurg Spine, 2009, 11(6), 729-740
4. Anderson, G., Vaccaro, A. (Hrsg.): „Decision Making in Spinal Care“, New York, Thieme, 2007
5. Anderson, T., Videbaek, T, Hansen, E., Bünger, C., Christensen, F.: „The positive effect of posterolateral lumbar spinal fusion is preserved at long-term follow-up: a RCT with 11-13 yaer follow-up“, Eur Spine J, 2008, 17, 272-280
6. Anderson, E., Fischgrund, J.: Adult Low-Grade Spondylolisthesis: Surgical Approach, Role of Fusion, Role of Instrumentation“ in Vaccaro, A., Eck, J.: „Controversies in Spine Surgery“, Thieme, New York, 2010, 138-149
7. Baqaie, W.: „Lumbar Spinal Stenosis“ in Anderson, G., Vaccaro, A. (Hrsg.): „Decision Making in Spinal Care“, New York, Thieme, 2007, 191-198
8. Bae, H., Zhiao, L., Kanin, L., Wong, P., Delamarer, R., Dawson, E.: „Intervariability an Intravariability of Bone Morphogenetic Proteins in Commercially Available Demineralized Bone Matrix Products“, Spine, 2006, 31 (12), 1299-1306
9. Bedermann, S., Rampersaud, Y.: Do Bone Morphogenetic Proteins Improve Spinale Fusion? In Wright, J.: Evidence-Based Orthopaedics, Saunders, Philadelphia, 2009
10. Ben Ghezala, K.: „Nonunion, Pseudarthrose“ in Börm, W., Meyer, F. (Hrsg.): „Spinale Neurochirurgie“, Suttgart, Schattauer, 2009
11. Brantigan, J. and Steffee, A.: „A carbon fiber implant to aid interbody lumbar fusion. Two-year clinical results in the first 26 patients“ Spine, 1993, 18: 2106-2117.

12. Barbanti, G., Lolli, F., Martikos, K., Boriani, S. et al: Fueling the debate: Are outcomes better after posterior lumbar interbody fusion (PLIF) or after posterolateral fusion(PLF) in adult patients with low-grade adult isthmic spondylolisthesis?“, Evidence-Based Spine-Care Journal, 2010, 1(1), 29ff
13. Blumenthal SL, Gill K.: Can lumbar spine radiographs accurately determine fusion in postoperative patients? Spine 1993; 18: 1186-1189.
14. Boden, S., Kang, J., Sandhu, H., Heller, J.: „Use of recombinant bone morphogenetic protein-2 to achieve posterolateral lumbar spine fusion in humans: a prospective, randomized clinical pilot trial: 2002 Volvo Award in clinical studies“, Spine, 2002, 27 (23), 2662-73
15. Börm, W., Meyer, F. (Hrsg.): „Spinale Neurochirurgie“, Stuttgart, Schattauer, 2009
16. Boerner, R.: „Psychiatrische und psychosomatische Aspekte chronischer Wirbelsäulenerkrankungen“ in Börm, W., Meyer, F. (Hrsg.): „Spinale Neurochirurgie“, Stuttgart, Schattauer, 2009
17. Bono, C., Lee, C.: „Critical Analysis of Trends in Fusion for Degenerative Disc Disease Over the Past 20 Years: Influence of Technique on Fusion Rate and Clinical Outcome“, Spine, 2004, 29(4), 455-463
18. Bridwell, K., Sedgewick, T, O'Brien, M. et al: „The role of fusion and instrumentation in the treatment of degenerative spondylolisthesis with spinal stenosis“, J Spinal Disord, 1993, 6, 467-472
19. Burkus, J., Transfeldt, E., Kitchel, S., Watkins, R., Balderston, R.: Clinical and radiographic outcomes of anterior lumbar interbody fusion using recombinant human bone morphogenetic protein-2“, Spine, 2002, 27 (21), 2396-408
20. Burkus, J., Dorchak, J., Sanders, D.: „Radiographic assessment of interbody fusion using recombinant human bone morphogenetic protein type 2“, Spine, 2003, 28 (4), 372-7
21. Burkus, J., Sandhu, H., Gornet, M.: „Influence of rhBMP-2 on the healing patterns associated with allograft interbody construct in comparison with autograft“, Spine, 2006, 31(7), 775-781
22. Burkus, K.: „Clinical outcomes using rhBMP-2 in spinal fusion applications“, In: Vukicevic, S., Sampath, K. (Hrsg.): „Bone Morphogenetic Proteins: From Local to Systemic Therapeutics“, Basel, Birkhäuser; 2009
23. Burkus, J., Gornet, M., Schuler, T. et al: „Six-year outcomes of anterior lumbar interbody arthrodesis with use of interbody fusion cages and recombinant human

- bone morphogenetic protein-2“, J Bone Joint Surg Am, 2009, May, 91(5), 1181-1189
24. Cahill, K., Chi, J., Day, A., Claus, E.: „Prevalence, complications and hospital charges associated with use of bone morphogenetic proteins in spinal fusion procedures“, JAMA, 2009, 302, 58-62
  25. Carragee, E., Hurwitz, E., Weiner, B.: „A critical review of recombinant human bone morphogenetic protein-2 trials in spinal surgery: emerging safety concerns and lessons learned“, The Spine Journal, 2011, 11, 471-491
  26. Christensen, F., Hansen, E., Eiskjaer, S.: Circumferential lumbar spinal fusion with Brantican cage versus posterolateral fusion with titanium Cotrel-Dubousset instrumentation: a prospective, randomized clinical study of 146 patients“, Spine, 2002, 27, 2674-2683
  27. Cinotti, G.: „Surgical Treatment of Degenerative Spondylolisthesis“ in Gunzburg, R., Szpalski, M.: Spondylolysis, Spondylolisthesis an Degenerative Spindylolisthesis“, Philadelphia, 2006
  28. Dawson, E., Bae, H., Burkus, J. et al: „Recombinant human bone morphogenetic protein-2 on an absorbable collagen sponge with an osteoconductive bulking agent in posterolateral arthrodesis with instrumentation. A prospective randomised trial“, J Bone Joint Surg Am, 2009, Jul, 91(7), 1604-1613
  29. Devlin, V., Eager, M.: „Lumbar Degenerative Spondylolisthesis“ In Anderson, G., Vaccaro, A. (Hrsg.): „Decision Making in Spinal Care“, New York, Thieme, 2007, 199-205
  30. Dick W., Elke R. Die Bedeutung des sagittalen Profils und der Reposition bei der Spondylolisthesis Grad III-V: Orthopäde 1997; 26: 774-780
  31. Diedrich O, Kraft CN, Perlick L, Schmitt O: Die dorsale lumbale interkorporelle Fusion mit Cages (PLIF) und transpedikulärer Stabilisierung: Zentralblatt für Neurochirurgie 2001; 62(3): 106-113
  32. Dimar, J., Glassman, S., Burkus, J. et al: „Clinical and radiographic analysis of an optimized rhBMP-2 formulation as an autograft replacement in posterolateral lumbar spine arthrodesis“, J Bone Joint Surg Am, 2009, June, 91(6), 1377-1386
  33. Di Martino, A., Silber, J., Vaccaro, A.: „Bone Craft Alternatives in Spinal Surgery“ in Gunzburg, R., Szpalski, M. (Hrsg.): Spondylolysis, Spondylolisthesis and Degenerativ Spondylolisthesis“, Philadelphia, Lippincott, Williams and Wilkins; 2006, 237-256

34. Dmitriev, A., Lehman, R. et al: „Bone morphogenetic protein-2 and spinal arthrodesis: the basic science perspective on protein interaction with the nervous system“, *The Spine Journal*, 2011, 11, 500-505
35. Dimitriou R, Tsiridis E, Giannoudis PV.: „Current concepts of molecular aspects of bone healing“. *Injury Int J Care Injured* 2005;36:1392-1404
36. Einhorn, T.: „The cell and molecular biology of fracture healing“; *Clin Orthop* 1998, 355, 7-21
37. Einhorn, T.: „Point of View“, *Spine*, 2006, 31 (12), 1307-1308
38. Fischgrund, J., Mackay, M., herkowitz, H., Brower, M. Kurz, L.: „1997 Volvo Award winner in clinical studies. Degenerative lumbar spondylolisthesis with spinal stenosis: a prospective, randomized, study comparing decompressive laminectomy and arthrodesis with and without spinal instrumentation“, *Spine*, 1997, 22, 2807-2812
39. Fischgrund, J.: The argument for instrumented posterolateral fusion for patients with spinal stenosis and degenerative spondylolisthesis“, *Spine*, 2004, 29, 173-174
40. Fritzell, P., Hägg, O., Wessberg, P., Nordwall, A.: „Lumbar Fusion Versus Nonsurgical Treatment for Chronic Low Back Pain: A Multicenter Randomized Controlled Trial From the Swedish Lumbar Spine Study Group“, *Spine*, 2001, 26(23), 2521-2532
41. Fritzell, P., Hägg, O., Wessberg, P., Nordwall, A.: „A Comparison of Three Surgical Techniques: A Prospective Multicenter Randomized Controlled Trial From the Swedish Lumbar Spine Study Group“, *Spine*, 2002, 27(11), 1131-1141
42. Frost, H.: „The biology of fracture healing“, *Clin Orthop* 1989, 248, 283-293
43. Garrison, K., Donell, S., Ryder, J., Shemilt, I., Mugford, M., Harvey, I., Song, F.: Clinical effectiveness and cost-effectiveness of bone morphogenetic proteins in the non-healing of fractures and spinal fusion: a systematic review“, *Health Technol Assess*, 2007 Aug;11(30):1-150, iii-iv
44. Genetic Institute / Medtronic-Sofamor Danek / Integra: „BMP2“, *BioDrugs*; 2002;16(5):376-7
45. Gibson, A., Grant, I., Waddell, G.: The Cochrane Review of Surgery for Lumbar Disc Prolapse and Degenerative Lumbar Spondylosis“, *Spine*, 1999, 24(27), 1820
46. Gibson, A., Waddell, G.: „Surgery for Degenerative Lumbar Spondylosis: Update Cochrane Review“, *Spine*, 2005, 30(20), 2312-2320

47. Glassman, S., Carreon, L., Djurasovic, M. et al: „Posterolateral lumbar spine fusion with INFUSE bone graft“, SpineJ., 2007, 7(1), 44-49
48. Goldberg, V., Stvenson, S.: „Natural history of autografts and allografts“, 1987, Clin Orthop, 7-16
49. Greiner-Perth, R., Boehm, H., Allam, Y., Elösaghir, H., Franke, J.: „Reoperation Rate After Instrumented Posterior Lumbar Interbody Fusion“, Spine, 2004, 29(22)
50. Grochulla, F., Ben Ghezala, K.: „Rückenschmerz und degenerative Bandscheibenerkrankung“ in Börm, W., Meyer, F. (Hrsg.): „Spinale Neurochirurgie“, Stuttgart, Schattauer, 2009
51. Gunzburg, R., Szpalski, M. (Hrsg.): Spondylolysis, Spondylolisthesis and Degenerativ Spondylolisthesis“, Philadelphia, Lippincott, Williams and Wilkins; 2006
52. Haid, R., Branch, C., Alexander, J., Burkus, J.: Posterior lumbar interbody fusion using recombinant bone morphogenetic protein type 2 with cylindrical interbody cages“, Spine J, 2004, 4 (5), 527-38
53. Haid, R., Subach, B, Rodts, G.: Bone Morphogenetic Protein (rhBMP-2): Experimental Review and Clinical Update“, Prog Neurol Surg, Bael, Karger, 2003, volume 13,1-13
54. Helgeson, M., Lehman, R., Patzkowski, J. et al: „Adjacent vertebral body osteolysis with bone morphogenetic protein use in transforaminal lumbar interbody fusion“, Spine J, 2012
55. Hubenschmidt, K.: Knochenreaktion und Pharmakokinetik von synthetischen, nanokristallinem Hydroxylapatit ..“, Dissertation, Gießen 2010
56. Herkowitz, H., Kurz, L.: „Degenerative lumbar spondylolisthesis with spinale stenosis: a prospective study comparing decompression with decompression and intertransverse process arthrodesis“, J Bone Joint Surg Am, 1991, 73, 802-808
57. Herkowitz, H., Francke, E.: „Should Patients Undergoing Decompression for Grade 1 Degenerative Spondylolisthesis Also have an Instrumented Fusion?“ in Wright, J.: „Evidence-based Orthopaedics“, Saunders, Philadelphia, 2009
58. Johnson, K., Uden, A., Rosen, I.: „The effect of decompression on the natural course of spinal stenosis: A comparison of surgical treated and untreated patients“, Spine, 1991, 16, 615-619

59. Kaneko H, Arakawa T, Mano H et al: „Direct stimulation of osteoclastic bone resorption by bone morphogenetic protein (BMP)-2 and expression of BMP receptors in mature osteoclasts“, *Bone*, 2000; 27:479-486
60. Knispel, C.: „Vergleichende radiologische Ergebnisse bei der Stimulation der ventralen Spondylodese an der Schafwirbelsäule durch rhBMP-2 sowie IGF-I/TGF- $\beta$ 1 beschichtete Cages“, Dissertation, Berlin, 2007
61. Knox, J., Dai, J., Orchowski, J.: „osteolysis in transforaminal lumbar interbody fusion with bone morphogenetic protein-2“, *Spine*, 2001, 36, 672-676
62. Kornblum, M., Fischgrund, J., herkowitz, H., Abraham, D., Berkower, D., Dikoff, J.: „Degenerative lumbar spondylolisthesis with spinal stenosis: a prospective long-term study comparing fusion and pseudarthrosis“, *Spine*, 2004, 29, 726-733
63. Kreuzer, R.: „Komplikationen bei posteriorer lumbaler intercorporeller Fusion“, Dissertation, Augsburg
64. Kumar, A., Kozak, J., Doherty, B., Dickson, J.: „Interspace distraction and graft subsidence after anterior lumbar fusion with femor strut allograft“, *Spine*, 1993, 18, 2393-2400
65. Lanman, T., Hopkins, T.: „Lumbar interbody fusion after treatment with recombinant human bone morphogenetic protein-2 added to poly (L-lactide-co-D, L-lactide) bioresorbable implants“, *Neurosurg Focus*, 2004, 16 (3), E9
66. Lombardi, J., Wiltse, L., Reynolds, J., Widell, E., Spender, C3rd: „Treatment of degenerative spondylolisthesis“, *Spine* 1985, 10, 821-827
67. Mardjetko, S., Albert, T., Anderson, G. et al: „Spine/SRS spondylolisthesis summary statement“, *Spine*, 2005, 30(6-Suppl):S3
68. McAfee, P.: Current Concepts Review: Interbody Fusion Cages in Reconstructive Operations on the Spine“, *J Bone and Joint Surg*, 1999, 81(6), 859-880
69. Minamide, A., Kawakami, M., Hashizume, H., Sakata, R., Tamaki, T.: „Evaluation of carriers of bone morphogenetic protein for spinal fusion“, *Spine*, 2001, 26 (8), 933-9
70. Mlinaric, M.: „Früh- und mittelfristige Ergebnisse einer prospektiven Verlaufsstudie von 105 mehrsegmentalen Spondylodesen mit einem neu entwickelten Fixateur interne“, Dissertation, München, 2006
71. Matsuzaki J., Tokuhashi Y., Matsumoto F., Hoshimo M., Kiuchi T., Toriyama S.: Problems and solutions of pedicle screw plate fixation of lumbar spine; *Spine* 1990, 15, 1159 - 1165

72. Matzen, K.: „Der enge Spinalkanal“ in Pfeil, J., Rompe, J.-D.: „Der enge Spinalkanal“, Steinkopf-Verlag, Darmstadt, 2004, 9-13
73. Morawski, M.: „Untersuchungen der Frakturheilung unter dem Einfluss von Simvastatin am Rattenmodell“; Dissertation, Berlin, 2009
74. Moßbrucker, G.: „Mittelfristige Ergebnisse nach ein- und mehrsegmentalen Spondylodesen der Lendenwirbelsäule“, Dissertation, Freiburg, 2000
75. Mummaneni, P., Pan, J., Haid R., Rodts, G.: „Contribution of recombinant human bone morphogenetic protein-2 to the rapid creation of interbody fusion when used in transforaminal lumbar interbody fusion: a preliminary report“, *J Neurosurg Spine*, 2004, 1(1), 19-23
76. Nehrlich A., Paesold, G., Bachmeier, B. Boos, N.: „Pathophysiologie und Pathomorphologie der Bandscheibendegeneration“ in Hildebrandt, J., Müller, G., Pflugsten M.: „Lendenwirbelsäule“, Urban&Fischer, München, 2004, 98-105
77. Panjabi, M.: „Clinical spinal instability and low back pain“, *J Electromyogr Kinesiol*, 2003, 13(4), 371-9
78. Pitzen, T., Lane, C., Goertzen, D., Dvorak, M., Fisher, C., Barbier, D., Steudel, W., Oxland, T.: „Anterior cervical plate fixation: biomechanical effectiveness as a function of posterior ligament injury“, *J Neurosurg*, 2003, 99, 84-90
79. Pitzen, T., Wilke, H.: „Biomechanik der Wirbelsäule“ in Börm, W., Meyer, F. (Hrsg.): „Spinale Neurochirurgie“, Stuttgart, Schattauer, 2009
80. Poynton, A., Lane, J.: „Safety profile for the clinical use of bone morphogenetic proteins in the spine“, *Spine*, 2002, 27 (16 Suppl 1), 40-48
81. Pradhan, B., Bae, H., Dawson, E. et al: „Graft resorption with the use of bone morphogenetic protein: lessons from anterior lumbar interbody fusion using femoral ring allografts and recombinant human bone morphogenetic protein-2“, *Spine*, 2006, 31(10), 1
82. Ray, C.: „Threaded fusion cages for lumbar interbody fusion. An economic comparison with 360 degrees fusion“, *Spine*, 1997, 22, 681-685
83. Reichle, E.: „Einsatz unterschiedlicher Navigationsverfahren bei der Einbringung von Pedikelschrauben: Auswirkung auf die Exaktheit der Platzierung sowie Auswirkung von Fehllagen auf die biomechanische Primärstabilität“, Dissertation Hamburg, 2001
84. Resnick, D., Choudhri, T., Dailey, A. et al: „American Association of Neurological Surgeons/Congress of Neurological Surgeons. Guidelines for the performance of



- fusion procedures for degenerative disease of the lumbar spine. Part 16: bone graft extenders and substitutes“, J Neurosurg Spine, 2005, 2(6), 733-736
85. Resnick DK, Choudhri TF, Dailey AT, Groff MW, Khoo L, Matz PG et al.: Guidelines for the performance of fusion procedures for degenerative disease of the lumbar spine. Part 9: fusion in patients with stenosis and spondylolisthesis. J.Neurosurg.Spine 2005;2(6):679-85
86. Resnick, D., Haid, R., Wang, J. (Hrsg.): „Surgical Management of Low Back Pain“, New York, Thieme, 2009
87. Rihn, J., Patel, R., Makda, J. et al: „Complications associated with single-level transforaminal lumbar interbody fusion“, Spine J, 2009, Aug, 9(8), 623-629
88. Roy-Camille R, Saillant G, Mazel C.: Internal fixation of the lumbar spine with pedicle screw plating“, Clin Orthop (1986) 203: 7-17 70.
89. Rueger, D.: „Biochemistry of bone morphogenetic proteins“ In: Vukicevic, S., Sampath, K. (Hrsg.): „Bone Morphogenetic Proteins: From Local to Systemic Therapeutics“, Basel, Birkhäuser; 2009; 1-18
90. Rüter, E.: „Einfluss von rhBMP-2 (Bone Morphogenetic Protein) bei der Sinusbodenelevation am Schaf mit simultaner und sekundärer Implantatinsertion“, Dissertation, Freiburg, 2006
91. Sandhu, H.: „Bone Morphogenetic proteins and Spinal Surgery“, Spine; 2003 28 (15 Supplement), S64-S73
92. Sandhu, H., Boden, S., An, H., Kang, J., Weinstein, J.: „BMP`s and Gene Therapy for Spinal Fusion – Summary Statement“, Spine; 2003, 28 (15 Supplement), S85
93. Santos ER, Goss DG, Morcom RK, Fraser RD.: „Radiologic assessment of interbody fusion using carbon fiber cages.“ Spine 2003;28(10):997-1001
94. Schröder, J.: „Dorsale Fusionstechniken“ in Börm, W., Meyer, F. (Hrsg.): „Spinale Neurochirurgie“, Stuttgart, Schattauer, 2009
95. Schulze, Munzinger, Weber: Clinical Relevance of Accuracy of Pedicle Screw Placement; Spine 1998, 23, 2215:2220
96. Shah RR, Mohammed S, Saifuddin A, Taylor BA.: „Comparison of plain radiographs with CT scan to evaluate interbody fusion following the use of titanium interbody cages and transpedicular instrumentation“ Eur.Spine J. 2003;12(4):378-85

97. Silber, J.: „Lumbar Disk Disease and Low Back Pain“ in Anderson, G., Vaccaro, A. (Hrsg.): „Decision Making in Spinal Care“, New York, Thieme, 2007, 179-182
98. Singh, K., Smucker, J., Boden, S.: „Use of recombinant human bone morphogenetic protein-2 as an adjunct in posterolateral lumbar spine fusion: a prospective CT-Scan analysis at one and two years“, J Spinal Disord Tech, 2006, 19(6), 416-423
99. Smucker, J., Rhee, J., Singh, K. et al: „Increased swelling complications associated with off-label usage of rhBMP-2 in the anterior cervical spine“, Spine, 2006, 31(24), 2813-2819
100. Shields, L., Raque, G., Glassmann, S., Campbell, M., Vitaz, T., Harpring, J., Shields, C.: Adverse Effects Associated with High-Dose Recombinant Human Bone Morphogenetic Protein-2 Use in Anterior Cervical Spine Fusion“, Spine; 2006, 31 (5), 542-547
101. Slosar, P.: „Indications and Outcomes of Reconstructive Surgery in Chronic Pain of Spinal Origin“, Spine, 2002, 27(22), 2555-2562
102. Soegaard, R., Christensen, FB.: „The Economics of Spondylolysis“ in Gunzburg, R., Szpalski, M. (Hrsg.): Spondylolysis, Spondylolisthesis and Degenerative Spondylolisthesis“, Philadelphia, Lippincott, Williams and Wilkins; 2006, 177-186
103. Suk, M.: „Use of recombinant human BMP-2 in orthopaedic trauma“ aus: Vukicevic, S., Sampath, K. (Hrsg.): „Bone Morphogenetic Proteins: From Local to Systemic Therapeutics“, Basel, Birkhäuser; 2009
104. Sykaras, N., Oppermann, L.: „Bone morphogenetic proteins (BMPs): how do they function and what can they offer the clinician?“, J of Oral Sciences; 2003, Vol.45, No.2, 57-73
105. Thomé, C., Zevgaridis, D., Leheta, O. et al: „Outcome after less-invasive decompression of lumbar spinal stenosis: A randomized comparison of unilateral laminotomy, bilateral laminotomy and Laminectomy“, J Neurosurg Spine, 2005, 3, 129-141
106. Thome, C.: „Lumbalkanalstenose“ in Börm, W., Meyer, F. (Hrsg.): „Spinale Neurochirurgie“, Stuttgart, Schattauer, 2009

107. Transfeldt, E., Raaii, F., Mehbod, A.: „Surgery for Axial Back Pain: ALIF versus PLIF or TLIF“ in Vaccaro, A., Eck, J.: „Controversies in Spine Surgery“, Thieme, New York, 2010
108. Uludag, H., Friess, W., Williams, D. et al: „rh-BMP-collagen sponges as osteoconductive devices; effects of in vitro sponge characteristics and protein pl on in vivo rhBMP pharmacokinetics“, Ann N Y Acad Sci 875, 369-378
109. Urselmann, L.: „Dorsale Instrumentation an der Wirbelsäule mit Pedikelschrauben“, Dissertation, Düsseldorf, 2009
110. Thomsen, K., Christensen F., Eiskjaer, S. et al: „The effect of pedicle screw instrumentation on functional outcome and fusion rates in posterolateral lumbar spinal fusion: A prospective, randomized clinical study“, Spine, 1997, 22, 2813-2822
111. Vaccaro, A., Chiba, K., Heller, J. et al: „Bone graft alternatives in spinal surgery“, Spine J, 2002, 2, 206-215
112. Vaccaro, A., Whang, P., Patel, T., Phillips, F., Anderson, G., Albert, T., Hilibrand, A., Braowner, R., Kurd, M., Appannagari, A., Patel, M., Fischgrund, J.: „The safety and efficacy of OP-1 (rhBMP-7) as a replacement for iliac crest autograft for posterolateral lumbar arthrodesis: minimum 4-Year follow-up of a pilot study“, Spine; 2007
113. Vaidya, R., Sethi, A., Bartol, S. et al: „Complications in the use of rhBMP-2 in PEEK cages for interbody spinal fusion“, Spine J, 2009, 9, 623-629
114. Videbaek, T., Christensen, F., Soegaars, R.: „Circumferential lumbar spinal fusion improves outcome in comparison with instrumented posterolateral fusion: long term results of a randomized clinical trial“, Spine, 2006, 31, 2875-2880
115. Vukicevic, S., Sampath, K. (Hrsg.): „Bone Morphogenetic Proteins: From Laboratory to Clinical Practice“, Basel, Birkhäuser; 2002
116. Vukicevic, S., Sampath, K. (Hrsg.): „Bone Morphogenetic Proteins: From Local to Systemic Therapeutics“, Basel, Birkhäuser; 2009
117. Wang, J., Kim, J.: „Bone Morphogenetic Proteins in Spine Surgery“, US Musculoskeletal Review, 2008;3(1):18-20
118. Weinstein JN; Rydevik BL; Rauschnig W: „Anatomic and technical considerations of Pedicle screw fixation“, Clin Orthop (1992) Rel Res 284:34-46
119. Wilke, H., Fischer, K., Jeanneret, B., Schultheis, C., Magerl, F., Claes, L.: „Instabilität als Schmerzursache bei Bandscheibenschäden – Untersuchungen mit

- dem Fixateur externe“ in Wolter, D., Seide, K. (Hrsg.): “Berufsbedingte Erkrankungen der Lendenwirbelsäule“, Berlin, Heidelberg, New York, Springer 1998, 146-60
120. Wong, D., Kumar, A., Jatana, S. et al: „Neurologic impairment from ectopic bone in the lumbar canal: a potential complication of off-label PLIF/TLIF use of bone morphogenetic protein-2 (BMP-2)“, Spine J, 2008, 8, 1011-1018
121. Zindrick M; Wiltse L; Dornik A: „Analysis of Morphometric Characteristics of the Thoracic and Lumbar Pedicles“, Spine1987;12:160-165
122. Meisel HJ; Schnöring M; Hohaus C; Minkus Y; Beier A; Ganey T; Mansmann U: „Posterior lumbar interbody fusion using rhBMP-2“, Eur Spine J, 2008, 1735-44

## **Lebenslauf**

Der Lebenslauf ist in der Online-Version aus Gründen des Datenschutzes nicht enthalten.

## **Danksagung**

Ich möchte mich bei Herrn Prof. Dr. med. Hans-Jörg Meisel für die Überlassung des Arbeitsthemas und für die freundliche Unterstützung bei der Bearbeitung bedanken.

## Eidesstattliche Versicherung

Ich, So-Young Beier, versichere an Eides statt durch meine eigenhändige Unterschrift, dass ich die vorgelegte Dissertation mit dem Thema „Untersuchungen zur knöchernen Fusion unter Verwendung von rhBMP-2 bei der lumbalen dorsoventralen Spondylodese“ selbstständig und ohne nicht offengelegte Hilfe Dritter verfasst und keine anderen als die angegebenen Quellen und Hilfsmittel genutzt habe.

Alle Stellen, die wörtlich oder dem Sinne nach auf Publikationen oder Vorträgen anderer Autoren beruhen, sind als solche in korrekter Zitierung (siehe „Uniform Requirements for Manuscripts (URM)“ des ICMJE -[www.icmje.org](http://www.icmje.org)) kenntlich gemacht. Die Abschnitte zu Methodik (insbesondere praktische Arbeiten, Laborbestimmungen, statistische Aufarbeitung) und Resultaten (insbesondere Abbildungen, Graphiken und Tabellen) entsprechen den URM (s.o) und werden von mir verantwortet.

Die Bedeutung dieser eidesstattlichen Versicherung und die strafrechtlichen Folgen einer unwahren eidesstattlichen Versicherung (§156,161 des Strafgesetzbuches) sind mir bekannt und bewusst.

Baden-Baden, den 03.12.2012

So-Young Beier