

Aus der Medizinischen Klinik mit Schwerpunkt für Rheumatologie und
Klinische Immunologie
der Medizinischen Fakultät Charité – Universitätsmedizin Berlin

DISSERTATION

Implementierung, Standardisierung und Evaluierung einer neuen ICG-gestützten fluoreszenzoptischen Bildgebungstechnologie mit dem Xiralite-Verfahren zur Entzündungsdiagnostik bei rheumatischen Krankheitsbildern

zur Erlangung des akademischen Grades
Doctor medicinae (Dr. med.)
vorgelegt der Medizinischen Fakultät
Charité – Universitätsmedizin Berlin

von
Stephanie Gabriele Werner
aus Hannover

Gutachter: 1. Prof. Dr. med. M. Backhaus
 2. Prof. Dr. med. G. Horneff
 3. Prof. Dr. med. J. Wollenhaupt

Datum der Promotion: 03.06.2012

Inhalt

1. Einleitung	9
2. Zielstellung	14
3. Patienten und Methoden	14
3.1. Klinische und laborchemische Untersuchung.....	15
3.2. locDAI: Definition eines Index zur Erfassung der lokalen Krankheitsaktivität	16
3.3. Magnet-Resonanz-Tomographie.....	16
3.4. Arthrosonographie.....	17
3.5. Fluoreszenzoptische Bildgebung	18
3.5.1. Hintergrund	18
3.5.2. Das fluoreszenzoptische Bildgebungssystem	19
3.5.3. Fluorophor.....	20
3.5.4. Untersuchungsablauf	21
3.5.5. Bildkorrektur	22
3.5.6. Bilddarstellung	22
3.5.7. Bildeinstellung.....	23
3.5.8. Bildinterpretation	24
3.6. Statistische Auswertung	25
4. Ergebnisse	26
4.1. Patienten-Charakteristik	26

4.2. ICG-gestützte fluoreszenzoptische Bildgebung mit dem Xiralite- Verfahren:	
Formale Bild- und Sequenzanalyse	27
4.2.1. <i>Ablauf eine Xiralite-Sequenz</i>	27
4.2.2. <i>Morphologische Befunde</i>	28
4.2.3. <i>Befunde bei unterschiedlichen Krankheitsbildern</i>	28
4.2.4. <i>Befunde im Krankheits- und Behandlungsverlauf</i>	29
4.2.5. <i>Vergleich des locDAI mit den anderen Assessments zur Erfassung der Krankheitsaktivität</i>	29
4.3. Vergleich der ICG-gestützten fluoreszenzoptischen Bildgebung mit der klinischen Untersuchung und anderen bildgebenden Verfahren: MRT und Arthrosonographie.....	30
4.3.1. <i>Komparative Studie zum Vergleich der fluoreszenzoptischen Befunde mit der klinischen Untersuchung und der MRT bei aktiver Arthritis</i>	30
4.3.2. <i>Komparative Studie zum Vergleich der fluoreszenzoptischen Befunde mit der klinischen Untersuchung und der MRT bei früher Arthritis</i>	32
4.3.3. <i>Komparative Studie zum Vergleich der fluoreszenzoptischen Befunde mit der klinischen Untersuchung und der Arthrosonographie (B-Mode, Power-Doppler-Mode) bei rheumatoider Arthritis, Psoriasisarthritis und undifferenzierter Arthritis</i>	34
4.4. Subgruppenanalyse: Rheumatoide Arthritis, Psoriasisarthritis und undifferenzierte Arthritis	36
4.5. Kontrollgruppe	37
4.6. Vergleich der Bildeinstellungsmethoden	37
4.7. Intra- und Interreader-Reliabilität.....	38

5. Diskussion	39
5.1. Fluoreszenzoptische Untersuchung vs. klinische Untersuchung.....	42
5.2. Fluoreszenzoptische Untersuchung vs. MRT	42
5.3. Fluoreszenzoptische Untersuchung vs. Arthrosonographie	43
5.4. Kontrollgruppe	44
5.5. Subgruppen.....	45
5.6. Phasen	45
5.7. Subklinische Entzündung	46
5.8. Frühe Arthritis.....	46
5.9. Assessment der Krankheitsaktivität im Verlauf unter einer Therapie	47
5.10. Differentialdiagnostische Aspekte.....	49
5.11. Sicherheit	50
5.12. Systematische Bildinterpretation und Intra- und Interreader-Reliabilität	50
5.13. Stärken der Methode	51
5.14. Limitationen	52
5.15. Ausblick.....	54
5.16. Fazit.....	55
6. Zusammenfassung	56
7. Anhang	58
7.1. Tabellen	58
7.1.1. <i>Tabelle 1: Demographische und klinische Daten der Studienpopulation</i>	58

7.1.2. Tabelle 2: Sensitivität und Spezifität der fluoreszenzoptischen Bildgebung und klinischen Untersuchung im Vergleich zur Arthrosonographie (B-Mode und Power-Doppler-Mode) und MRT (für Synovitis und Tenosynovitis)	59
7.1.3. Tabelle 3: Vergleich der fluoreszenzoptischen Untersuchung, klinischen Untersuchung, der MRT und der Arthrosonographie.....	60
7.1.4. Tabelle 4: Vergleich der fluoreszenzoptischen Untersuchung, klinischen Untersuchung und MRT in Abhängigkeit der Diagnose in Kohorte 2.....	63
7.1.5. Tabelle 5: Vergleich der fluoreszenzoptischen Untersuchung, klinischen Untersuchung und Arthrosonographie in Abhängigkeit der Diagnose in Kohorte 4.....	67
7.2. Abbildungen:	68
7.2.1. Abbildung 1: Schematische Darstellung des Xiralite Systems	68
7.2.2. Abbildung 2: Typischer fluoreszenzoptischer Befund einer gesunden Person....	68
7.2.3. Abbildung 3: Typischer fluoreszenzoptischer Befund einer hoch aktiven rheumatoiden Arthritis	69
7.2.4. Abbildung 4: Typisches fluoreszenzoptisches Bild aus Phase 1.....	69
7.2.5. Abbildung 5: Fluoreszenzoptisches Bild einer Oligoarthritis.....	69
7.2.6. Abbildung 6: Typische Lokalisationen arthritischer Veränderungen im fluoreszenzoptischen Bild.....	70
7.2.7. Abbildung 7: Fluoreszenzoptisches Bild einer Daktylitis bei einer Psoriasisarthritis	70
7.2.8. Abbildung 8: Spezielle Morphologie.....	70
7.2.9. Abbildung 9: Fluoreszenzoptischer Befund bei Mückenstichen	71

7.2.10. <i>Abbildung 10: Fluoreszenzoptischer Befund einer Onychopathia subungualis..</i>	71
7.2.11. <i>Abbildung 11: Fluoreszenzoptisches Bild eines Raynaud-Syndrom</i>	71
7.2.12. <i>Abbildung 12: Fluoreszenzoptische Befunde eines gesunden Probanden vor und nach Strapazierung der Hände.....</i>	72
7.2.13. <i>Abbildung 13: Fluoreszenzoptische Befunde eines Verlaufs einer sehr frühen rheumatoiden Arthritis</i>	72
7.2.14. <i>Abbildung 14: Fluoreszenzoptische Befunde einer rheumatoiden Arthritis im Verlauf im PrimaVista Mode</i>	73
7.2.15. <i>Abbildung 15: Fluoreszenzoptische Befunde einer Psoriasisarthritis im Verlauf im PrimaVista Mode</i>	74
7.2.16. <i>Abbildung 16: Fluoreszenzoptische Befunde einer floriden rheumatoiden Arthritis und korrespondierende MRT-Bilder.....</i>	75
7.2.17. <i>Abbildung 17: Fluoreszenzoptische Befunde einer Oligoarthritis und korrespondierende MRT-Bilder.....</i>	75
7.2.18. <i>Abbildung 18: Fluoreszenzoptischer Befund einer frühen rheumatoiden Arthritis und korrespondierendes MRT-Bild</i>	76
7.2.19. <i>Abbildung 19: Fluoreszenzoptische Befunde einer floriden rheumatoiden Arthritis und korrespondierende arthrosonographische Bilder im B-Mode und Power-Doppler-Mode</i>	76
7.2.20. <i>Abbildung 20: Fluoreszenzoptischer Befund einer Daktylitis und korrespondierendes arthrosonographisches Bild im B-Mode</i>	77
8. Literaturverzeichnis	78
9. Abkürzungsverzeichnis	92

10. Lebenslauf	93
11. Publikationsverzeichnis	93
11.1. Vollpublikation	94
11.2. Veröffentlichungen.....	94
11.3. Abstracts und Poster	95
12. Erklärung	97
13. Danksagung	98

1. Einleitung

Bahnbrechende Erkenntnisse in der Grundlagenforschung und die Entwicklung hochwirksamer, biotechnologisch hergestellter Therapeutika haben Patienten mit entzündlich-rheumatischen Systemerkrankungen in den letzten Jahren neue Chancen gerade bei schwerverlaufenden Krankheitsbildern eröffnet.

Das Therapieziel der Rheumatologie heißt heute Remission (1). Entscheidende Voraussetzung für eine Hemmung der Krankheitsprogression und eine Verbesserung der Prognose ist jedoch die frühe Diagnose (2), (3), (4), (5), und eine intensive, zielgerichtete Therapie (6).

Die jüngsten Entwicklungen bei der Klassifikation und dem Management der frühen Arthritis (7), (8), (9) und der Einsatz moderner, allerdings auch ökonomisch aufwendiger krankheitsmodifizierender Therapien mit biologischen DMARDs haben dazu geführt, dass der validen Diagnosefindung und der korrekten Erfassung betroffener Gelenke eine besondere Bedeutung zukommt. Dabei ist die sorgfältige Anamneseerhebung und klinische Untersuchung eine unabdingbare Voraussetzung, allerdings kann sie eine subklinische Krankheitsaktivität in frühen Stadien der Erkrankung oder im Verlauf bei Patienten in klinischer Remission unter Therapie übersehen (10), (11), (12). Daher kommt der Bildgebung bei der Erfassung von entzündlichen Veränderungen eine besondere Bedeutung zu. Aktuelle Überlegungen gehen sogar dahin, Bildgebung in das Core-Set für Remissionskriterien aufzunehmen (13).

Traditionell kommen konventionelle Röntgenaufnahmen der Hände und Füße als Ausgangsbefund und als Verlaufsparemeter in der Routinediagnostik, zur Abschätzung der Krankheitsprognose (14) und mit entsprechenden Scoringmethoden (15), (14) (16), (17) als der derzeitige Goldstandard für die Beurteilung der Krankheitsprogression in klinischen Studien zur Anwendung. Die konventionelle Röntgendiagnostik hat allerdings den Nachteil, daß sie das Endergebnis von vorher stattgehabten entzündlichen Prozessen abbildet, nicht jedoch die aktuelle Krankheitsaktivität.

Die Magnet-Resonanz-Tomographie (MRT) wird heute als Goldstandard für die Darstellung der Synovitis angesehen. Das im MRT nachweisbare Knochenmarködem ist der stärkste unabhängige Prädiktor der radiologischen Progression einer rheumatoiden Arthritis (18), (19), (20), (21). Die genaue Bedeutung der MRT für die Diagnose und Prognose einer frühen RA ist derzeit aber noch nicht abschließend geklärt (22). Insgesamt wird die MRT zur Frühdiagnostik in der klinischen Routine und vor allem auch in klinischen Studien eingesetzt. Zur Standardisierung wurden die OMERACT-Kriterien für den Einsatz und Auswertung der MRT (23), (24), (25) entwickelt. Diese haben zu einer guten Interrader- und Intrareader-Reliabilität der Methode geführt. (26), (27). Einschränkungen im Einsatz der MRT in der alltäglichen Praxis bestehen allerdings aufgrund der hohen Kosten einer Kernspin-Untersuchung und der z.T. eingeschränkten Verfügbarkeit. Auch die Kontraindikationen limitieren den Einsatz in der klinischen Routine.

Mit der Ultraschall Diagnostik (Arthrosonographie im B-Mode und im Power-Doppler-Mode) steht ein weiteres Bildgebungsverfahren zur Verfügung, welches einen festen Bestandteil in der Abklärung von entzündlichen Gelenkerkrankungen hat. Neu entwickelte Gelenkscores, die sich auf einige wenige Gelenke der beschwerdeführenden Hand und des beschwerdeführenden Fuß konzentrieren, ermöglichen die Erfassung der Krankheitsaktivität und Beurteilung der Therapieantwort (28). Ein Nachteil des Verfahrens ist die relativ starke Untersucherabhängigkeit (10), (29), (30). Durch Beachtung der anatomischen Schnittebenen, Erfahrung und Training des Untersuchers und unter Verwendung definierter Scores lässt sich diese deutlich verringern und eine gute Übereinstimmung erzielen (29), (31), (32).

Im Ultraschall lassen sich synoviale Proliferationen und Tenosynovitiden bereits in der Frühphase der Erkrankung nachweisen; darüber hinaus sind auch erosive Veränderungen wesentlich früher als im konventionellen Röntgenbild darstellbar (33), (34), (35). Während der B-Mode über die Abbildung struktureller Veränderungen und anhand des Echomusters eine Abschätzung der Krankheitsaktivität ermöglicht, lassen sich mit dem zusätzlichen Einsatz des Power-Doppler-Verfahrens und der Darstellung eines erhöhten Blutflusses dynamische Veränderungen visualisieren. Dieser Aspekt ist insbesondere unter der Fragestellung der Floridität einer Entzündung als Zeichen einer erhöhten Krankheitsaktivität von Bedeutung.

Auch wenn die Ursache entzündlich-rheumatischer Erkrankungen weiterhin unklar ist, haben intensive Forschungsarbeiten wesentlich zum Verständnis der Pathogenese der chronischen Synovialitis beigetragen. Verschiedene Immunzellen wie dendritische Zellen, T- und B-Zellen und Makrophagen werden bei florider Erkrankung aktiviert und sezernieren proinflammatorische Zytokine wie TNF alpha, IL-1, IL-6, GM-CSF, Chemokine wie IL-8, gefäßaktivierende Substanzen wie VEGF und andere Faktoren. Diese Mediatoren unterhalten die Entzündung und führen zu einer fortschreitenden Synovialitis, die im Verlauf in eine Zerstörung der angrenzenden Strukturen resultiert (36), (37), (38), (39).

Morphologische Charaktermerkmale der Entzündung sind Hypervaskularisation, erhöhte Blutperfusion und Kapillarpermeabilität (40). Die (Neo)-Angiogenese ist ein sehr frühes Ereignis in der Pathogenese der chronischen Entzündung (41). Speziell bei der rheumatoiden Arthritis spielt die Angiogenese der Synovialmembran, welche durch die oben genannten Mediatoren getriggert wird (42), (43), (44), (45), (46) eine entscheidende Rolle. Die Angiogenese der Synovialmembran führt zu einem dichten kapillaren Netz in der entzündeten Gelenkhaut. Die Vasodilatation und erhöhte Kapillarpermeabilität unterhalten die Synovitis.

Die synoviale Vaskularisation korreliert mit der Krankheitsaktivität eines betroffenen Gelenks (47), (48), mit der radiologischen Progression (49) und mit dem therapeutischen Ansprechen bei Patienten mit rheumatoider Arthritis (10).

In der Vergangenheit konnte die erhöhte Vaskularisation des synovialen Gewebes und die damit verbundene Entzündungsaktivität in größerem Umfang nur durch die Power-Doppler-gestützte Arthrosonographie und die Kontrastmittel-unterstützte Arthrosonographie beurteilt werden (50), (51). Arthrosonographische Verfahren einschließlich der Power-Doppler-Sonographie sind allerdings in der Auflösung limitiert und nicht in der Lage, einen erhöhten Blutfluss im Submillimeterbereich und damit auf kapillarer Ebene darzustellen (10).

Eine andere Methode zur Darstellung entzündlicher Gewebsveränderungen sind fluoreszenzoptische Bildgebungsverfahren. In den Biowissenschaften und in der Medizin sind fluoreszenzoptische Techniken die am stärksten wachsenden Bild-

gebungsverfahren (52) und haben die Welt der Grundlagenforschung und der tierexperimentellen Forschung grundlegend revolutioniert. Mithilfe dieser Technologie können wichtige Aspekte der Pathophysiologie, der Pharmakokinetik und der Pharmakodynamik, aber auch Effekte von therapeutischen Interventionen in Echtzeit an lebenden Tieren untersucht werden (53).

In der Humanmedizin wurden fluoreszenzoptische Bildgebungsverfahren bisher überwiegend in der Ophthalmologie (54) eingesetzt. Hierbei wird die Fluoreszenz-Angiographie im Allgemeinen zur bildgebenden Diagnostik retinaler und choroidaler Erkrankungen genutzt. In der Gefäßchirurgie wurde die Methode in Einzelfällen für die intraoperative fluoreszenzoptische Überprüfung der Durchgängigkeit von koronaren Bypässen (55) und in der Neurochirurgie nach Clipping eines Hirnaneurysmas (56) angewendet. Das immense Wachstum des Einsatzes fluoreszenzoptischer Bildgebungsverfahren in der Grundlagenforschung hat neue Hoffnungen geweckt und den Weg für neue klinische Anwendungen über den Einsatz in der Ophthalmologie hinaus geebnet. Derzeitige experimentelle Ansätze untersuchen den Nutzen fluoreszenzoptischer Bildgebungsverfahren in der Onkologie zur Abgrenzung von Tumorgewebe (57), (58), (59), zur Detektion eines Lymphknotenbefalls (60) und von präkanzerösen Stadien (61). In der plastischen und rekonstruktiven Chirurgie wird die Technologie eingesetzt, um die Perfusion von transplantierten Flaps zu messen (62), in der Urologie zur intraoperativen Darstellung von Ureter-Verletzungen (63).

Im Hinblick auf die diagnostischen Herausforderungen in der modernen Rheumatologie erweitern fluoreszenzoptische Technologien möglicherweise das bisherige Methodenspektrum durch eine andere Zielstruktur der Bildgebung.

Fluoreszenzoptische Bildgebungsverfahren basieren im Kern auf photographischen Prinzipien (64). Anhand verschiedener Tiermodelle wurde belegt, dass Indocyaningrün (ICG) als Signalverstärker (Fluorophor) dazu geeignet ist Entzündung darzustellen (64). In weiteren präklinischen Studien konnte gezeigt werden, dass ICG-gestützte optische Bildgebungsverfahren in der Lage sind, Arthritis zu detektieren (65), (66). In einer Pilotstudie wurde überprüft, daß dieser Ansatz auch am Menschen umgesetzt werden kann (67), (68). Auf der Grundlage dieser

Ergebnisse wurde ein fluoreszenzoptisches Bildgebungs-System (Xiralite X4, mivenion GmbH, Berlin) mit fester optischer Geometrie für die klinische Anwendung entwickelt. Dieses Gerät erhielt seine Zulassung in der Europäischen Union (EU) im April 2009. Mit dem ersten Seriengerät wurde das neue Verfahren im Juni 2009 in einer rheumatologischen Schwerpunkteinrichtung implementiert und schwerpunktmäßig im Rahmen der Früharthritids-Diagnostik eingesetzt. Weitere Indikationen betrafen die Beurteilung der Krankheitsaktivität vor und nach Therapieeinleitung und die Frage nach subklinischer Krankheitsaktivität bei klinischer Remission, speziell auch unter hochwirksamen, neuen Behandlungsmethoden.

Auf der Grundlage einer ersten Studie zur systematischen formalen Bildanalyse und zur formalen Analyse des Signalablaufs innerhalb von individuellen Bildsequenzen, der Morphologie der fluoreszenzoptischen Signalintensitäten und den differentiellen Befunden bei unterschiedlichen Krankheitsbildern wurde ein standardisierter Untersuchungsablauf entwickelt und ein standardisiertes Befundungsprotokoll definiert. Nachfolgend wurde in drei komparativen Studien mit insgesamt 119 Patienten und 12 Kontrollen die ICG-gestützte fluoreszenzoptische Bildgebung mit dem klinischen Untersuchungsbefund, der Arthrosonographie (B-Mode und Power-Doppler-Sonographie) und mit der MRT bei Patienten mit einer aktiven Arthritis (DAS28 > 3.2) und bei Patienten mit früher (Krankheitsdauer \leq 24 Monate) und sehr früher (Krankheitsdauer \leq 3 Monate) Arthritis verglichen.

Diese Arbeit fasst die Ergebnisse dieser Untersuchungen zusammen und legt damit umfangreiche Daten zu Sensitivität, Spezifität und Übereinstimmungsraten der Xiralite-Technologie im Vergleich zu Ultraschall und MRT sowie zur Intra- und Interreader-Reliabilität einer standardisierten Methode zur Bildaufnahme, Skalierung und zur semiquantitativen Befundung vor.

2. Zielstellung

Zielstellung der Untersuchungen innerhalb der verschiedenen Studien dieser Arbeit war die Implementierung, Standardisierung und Evaluierung der neuen fluoreszenzoptischen Bildgebungstechnologie zum Nachweis entzündlicher Veränderungen in den Händen. Sie bilden eine wesentliche Grundlage für den validen und reliablen Einsatz dieser neuen Methode in der rheumatologischen Alltagspraxis und stellen eine wichtige Voraussetzung für die Weiterentwicklung des Verfahrens für die Routinediagnostik und einen möglichen zukünftigen Einsatz in klinischen Studien dar.

3. Patienten und Methoden

Es wurden im Einzelnen bei 234 Patienten mit insgesamt 246 fluoreszenzoptischen Untersuchungen 5 Studien zu folgenden Fragestellungen durchgeführt:

Studie 1 analysierte 153 konsekutive Xiralite-Untersuchungen (11 Verlaufsuntersuchungen) bei 142 Patienten zur systematischen formalen Bildanalyse und zur formalen Analyse des Signalablaufs innerhalb von individuellen Bildsequenzen, der Morphologie der fluoreszenzoptischen Signalintensitäten und den differentiellen Befunden bei unterschiedlichen Krankheitsbildern (Kohorte 1).

Studie 2 verglich in einem komparativen Design bei 25 Patienten mit einer aktiven Arthritis (DAS28 > 3.2) die fluoreszenzoptischen Befunde mit der klinischen Untersuchung und mit der MRT (Kohorte 2). Als Kontrollen dienten 6 gesunde Personen und 6 Patienten mit Arthralgien ohne Hinweise auf eine entzündlich-rheumatische Erkrankung.

Studie 3 verglich in einer weiteren Vergleichsuntersuchung mit MRT bei 20 Patienten, davon 16 mit früher und sehr früher Arthritis, die fluoreszenzoptischen Befunde mit der klinischen Untersuchung und mit der MRT (Kohorte 3). In diesem Kollektiv wurden zwei unterschiedliche Methoden zur Skalierung miteinander verglichen und die Intrareader-Reliabilität ermittelt.

Studie 4 untersuchte bei 35 Patienten die Interreader-Reliabilität (n=5 aktive rheumatoide Arthritis, DAS28 >3.2, n=5 aktive Psoriasisarthritis, DAS28 >3.2, n=5 rheumatoide Arthritis in Remission, DAS28 <2.6; n=20 frühe Arthritis ≤ 24 Monate Krankheitsdauer).

Studie 5 verglich bei insgesamt 74 Patienten und für drei Subgruppen (n=19 rheumatoide Arthritis; n=23 Psoriasisarthritis; n=20 undifferenzierte Arthritis) die fluoreszenzoptischen Befunde mit der klinischen Untersuchung und mit der Arthrosonographie im B-Mode und zusätzlicher Power-Doppler-Sonographie (Kohorte 4).

Die Studien erfolgten im Einklang mit der Deklaration von Helsinki. Die Genehmigung erfolgte durch die örtlich jeweils zuständigen Institutionen (Ethikkommission der Ärztekammer Nordrhein, Ethikkommission der Charité Universitätsklinik Berlin). Die Einwilligung der Studienteilnehmer erfolgte nach ausführlicher mündlicher und schriftlicher Information. Zwei Patienten der Kohorte 4 lehnten nach Information die Teilnahme an der Studie ab.

3.1. Klinische und laborchemische Untersuchung

Bei allen Patienten wurde eine klinische Untersuchung durchgeführt. Die globale klinische Krankheitsaktivität wurde entsprechend den Zielparametern der OMERACT-Empfehlungen (69), (70) erfasst. Dazu wurde ein kompletter Gelenkstatus durchgeführt, bei dem die Anzahl der druckschmerzhaften und geschwollenen Gelenke ('tender joint count', TJC, und 'swollen joint count', SJC) ermittelt wurden. Zusätzlich wurden Laboruntersuchungen (BSG, CRP) durchgeführt.

Es wurden mithilfe einer visuellen Analogskala (Skala 0-100mm) Schmerz und die globale Krankheitsaktivität nach Einschätzung des Patienten und des Arztes unabhängig voneinander erhoben.

Das Assessment der globalen Krankheitsaktivität erfolgte bei Patienten mit rheumatoider Arthritis, Psoriasisarthritis und undifferenzierter Arthritis durch den Disease Activity Score 28 (DAS28, (71)).

3.2. locDAI: Definition eines Index zur Erfassung der lokalen Krankheitsaktivität

Zur Beurteilung der lokalen Krankheitsaktivität wurde eine semiquantitative Graduierung der Ausprägung der Schwellung und Druckschmerzhaftigkeit der Fingergelenke bei der klinischen Untersuchung durchgeführt. Jedes Gelenk beider Hände (Metacarpophalangeal (MCP) Gelenke 1-5, proximale-interphalangeal (PIP) Gelenke 2-5, distale-interphalangeal (DIP) Gelenke 2-5, interphalangeal Gelenk des Daumens (IP) und das Handgelenk im Ganzen) wurde separat für Schwellung und Druckschmerz bewertet (0 = keine Schwellung / Druckschmerz, 1 = leichte Schwellung / Druckschmerz, 2 = sichere Schwellung / Druckschmerz). Aus der Summe dieser Werte für Druckschmerz und Schwellung der 30 oben genannten Gelenke wurde ein lokaler Krankheitsaktivitätsindex (local Disease Activity Index, locDAI) mit einer Spanne über 0-120 je Patient errechnet. Somit ist er eine Erweiterung des gebräuchlichen 'swollen joint count' (SJC) und 'tender joint count' (TJC). Er ermöglicht einen Vergleich der semiquantitativ erfassten klinischen Untersuchung mit den semiquantitativen Scores der bildgebenden Verfahren.

3.3. Magnet-Resonanz-Tomographie

Bei 45 Personen (Kohorte 2 n=25, Kohorte 3 n=20) wurde zeitnah zur fluoreszenzoptischen Untersuchung eine Magnet-Resonanz-Tomographie durchgeführt (Kohorte 2: Abstand zur Xiralite-Untersuchung \pm 4 Wochen; Kohorte 3: Abstand zur Xiralite-Untersuchung \pm 7 Tage).

Für die Untersuchung der klinisch beschwerdeführenden Hand wurden die Patienten in Rückenlage mit ausgestrecktem Arm in einer "Supermann" Position platziert.

Es wurden mit einer Extremitätenspule (Siemens) sowohl native als auch Kontrastmittel-gestützte Sequenzen mittels 1.5 Tesla Magnet-Resonanz-Tomograph, Siemens Magnetom, Symphony, Erlangen, Deutschland durchgeführt (coronare, fett – unterdrückte PD-TSE, TR: 2920, TE:15, FOV: 15,1 x 22 cm, Ortsauflösung: 0,7 x 0,7 x 2,2 mm, Schichtabstand: 0,22 mm, Schichten: 20, Untersuchungszeit: 4:54 min; coronare prä- und post- Kontrastmittel T1-TSE , TR: 576, TE: 10, FOV: 15,1 x 22 mm,

Ortsauflösung: 0,6 x 0,6 x 2,2 mm, Schichtdicke: 0,22 mm, Schichten: 20, Untersuchungszeit: 3:22 min; coronare fett-unterdrückte T1-TSE, TR: 576, TE: 10, FOV: 15,1 x 22 mm, Ortsauflösung: 0,6 x 0,6 x 2,2 mm, Schichtdicke: 0,22 mm, Schichten: 20, Untersuchungszeit: 5:17 min; axiale fett-unterdrückte T1-TSE, TR: 785, TE: 10, FOV: 15,1 x 22 mm, Ortsauflösung: 0,6 x 0,6 x 3,0 mm, Schichtdicke: 0,6 mm, Schichten: 40, Untersuchungszeit: 5:38 min).

Als Kontrastmittel kam Gadolinium (Dotarem 0.2ml/kg/Körpergewicht i.v.) zum Einsatz.

Die Auswertung erfolgte durch zwei erfahrene, für die klinischen und fluoreszenzoptischen Befunde verblindete Reader im Konsensus in Anlehnung an die OMERACT-Kriterien (24), (23), (25) mit einer semiquantitativen Graduierung der Synovitis (Grad 0-3), Tenosynovitis (Grad 0-3), dem Knochenmarködem (Grad 0-3, wobei 0 = kein Ödem, 1 = 1-33% des Knochen ist ödematös infiltriert, 2 = 34-66% und 3 = 67-100%) und den Erosionen (Grad 0-10, wobei jeder Grad 10% Verlust des Knochenvolumens entspricht).

Zur Berechnung der Übereinstimmungsraten, Sensitivitäten und Spezifitäten wurden die Gelenke MCP 1-5, IP, PIP 2-5, DIP 5 und das Handgelenk als Ganzes bewertet. Aufgrund technischer Limitationen wurden die DIP-Gelenke 2-4 von der Auswertung ausgenommen.

Es wurde der RAMRI-Gesamtscore und der RAMRI-Synovitis-Score berechnet.

3.4. Arthrosonographie

Bei 74 Personen der Kohorte 4 wurde parallel zur fluoreszenzoptischen Untersuchung eine Arthrosonographie der klinisch dominierenden Hand durchgeführt.

Alle Personen wurden sowohl im B-Mode (grey scale, GSUS) als auch im Power-Doppler-Mode (PDUS), (MyLab 70 XVG, Esaote, Genova; Italy) von einem erfahrenen Untersucher in Unkenntnis der fluoreszenzoptischen Befunde untersucht.

Die Gelenke (MCP-Gelenke 2-5, PIP-Gelenke 2-5 und DIP-Gelenke 2-5 als auch die radiocarpalen, ulnocarpalen und intercarpalen Kompartimente des Handgelenks)

wurden semiquantitativ (Grad 0-3) für Synovitis und synovitische/tenosynovitische Vaskularisation im B-Mode und Power-Doppler-Mode nach standardisiertem Verfahren beurteilt (72), (28). Tenosynovitis wurde nach Präsenz bewertet (0-1).

Für den einzelnen Patienten wurde ein Summenscore (US-Score) über alle untersuchten Gelenke aus den Werten für Synovitis und Tenosynovitis im B-Mode und Power-Doppler-Mode berechnet, indem die einzelnen Parameter für jedes Gelenk addiert wurden (Skala 0-112). Für die Berechnung der Übereinstimmungsraten, Sensitivität und Spezifität wurde das Handgelenk als betroffen bewertet, wenn eines der Kompartimente betroffen war.

3.5. Fluoreszenzoptische Bildgebung

3.5.1. Hintergrund

Fluoreszenzoptische Bildgebungsverfahren basieren auf den Prinzipien der Photographie (64). Der Einsatz eines Signalverstärkers (Fluorophor) führt zu einer erhöhten Gewebedifferenzierung und diagnostischen Spezifität der Technologie. Voraussetzung dafür ist die Fähigkeit des applizierten Farbstoffs, eine erhöhte Konzentration im erkrankten Gewebe im Vergleich zu gesunden Kontrollen zu erreichen. Diese wird aufgrund der erhöhten Dichte der Gefäße auf mikrovaskulärem Level, der erhöhten Kapillarpermeabilität oder des erhöhten kapillaren Blutflusses im entzündeten Gewebe erreicht.

Bei der fluoreszenzoptischen Bildgebung mit ICG als Signalverstärker wird Licht einer definierten Wellenlänge durch das zu untersuchende Gewebe gesendet. Der Fluorophor wird angeregt und gibt anschließend Licht einer anderen Wellenlänge wieder ab. Diese Fluoreszenz kann mithilfe einer geeigneten Vorrichtung, welche die emittierten Photonen erfasst, visualisiert werden. In der Regel erfolgt dies mit einem charge coupled detector (CCD) einer hoch auflösenden Kamera.

Ein Teil des Lichtes wird an der Haut reflektiert, ein anderer Teil wird in der Haut und dem Unterhautgewebe innerhalb der ersten Millimeter absorbiert. Hierfür sind in erster Linie Hämoglobin-beladene Moleküle und Wasser verantwortlich. Im dunkel-roten und

nah-infraroten Spektralbereich (700 – 1000nm) existiert ein sogenanntes “optisches Fenster”, in dem die Absorption des Lichtes im Körper am geringsten ist und damit theoretisch eine Penetrationstiefe von mehreren Zentimetern erreicht werden kann. Dieser Spektralbereich ist daher für diagnostische Bildgebungsverfahren am besten geeignet.

3.5.2. Das fluoreszenzoptische Bildgebungssystem

Das fluoreszenzoptische Bildgebungs-System Xiralite X4 (mivenion GmbH, Berlin Deutschland, Abbildung 1) erhielt die CE Zulassung innerhalb der EU im April 2009.

Das System besitzt eine feste optische geometrische Anordnung. In Reihen angeordnete Hochleistungs-LEDs leuchten das Sichtfeld mit dunkel-rotem Licht mit einer Anregungswellenlänge von ca. $\lambda=740\text{nm}$ aus. Short-pass-Filter eliminieren Licht im infrarotnahen Spektralbereich ($\lambda>760\text{nm}$). Beim Durchtritt durch das beleuchtete Gewebe wird das Licht gebrochen und absorbiert. Die übrig gebliebenen Photonen regen das vorhandene ICG an, woraus eine Fluoreszenz mit einer maximalen Wellenlänge von $\lambda=832\text{nm}$ resultiert.

Die so emittierten Photonen werden durch eine NIR (near infra red)-sensitive Kamera detektiert. Das Xiralite-System nutzt hierfür einen speziellen charge-coupled device (CCD) Sensor. Da die emittierten Photonen im roten Bereich liegen (maximales Spektrum für ICG ca. 830nm), eliminieren Long-pass Filter vor der Linse der Kamera Licht mit einer Frequenz von $\lambda<800\text{nm}$. Daher erreichen im Wesentlichen nur die Fluoreszenzphotonen den Detektor des Xiralite-Systems. Auch zurückgebroschene und reflektierte Lichtwellen werden durch die Long-pass Filter eliminiert, so dass die fluoreszenzoptischen Bilder rein sind. Damit spiegeln die Bilder die Verteilung des Kontrastmittels wieder.

Die Untersuchung wird mit einem speziellem Softwareprogramm (XiraView) durchgeführt, welches die Durchführung der Untersuchung und auch die Bildanalyse erlaubt. Zur richtigen Durchführung der Untersuchung existieren eine Vorschau zur

Überprüfung der Lage der Hände, Einstellungen für die Bildparameter, Darstellung der Bilder während der Untersuchung und eine Bildkorrektur bei technischen Artefakten.

3.5.3. Fluorophor

Das menschliche Gewebe besitzt keine Autofluoreszenz im Nahinfrarot-Bereich. Daher wird zur optischen Bildgebung ein Fluorophor benötigt. Voraussetzung für die optische Bildgebung ist die Fähigkeit des Fluorophors, erhöhte Konzentrationen im erkrankten Gewebe im Vergleich zu gesunden Kontrollen zu erreichen.

Für den Fluorophor ICG ist eine selektive Akkumulation im entzündeten Gewebe, bedingt durch die erhöhte mikrovaskuläre Dichte, erhöhte Kapillarpermeabilität und/oder dem erhöhten kapillaren Blutfluss bekannt. Es konnte gezeigt werden, dass ICG ein ähnliches Anreicherungsverhalten im entzündeten Gewebe zeigt wie die Kontrastmittel, die bei der kernspintomographischen Untersuchung eingesetzt werden (73). In erster Linie verhält sich ICG dabei wie ein intravaskulärer Farbstoff könnte aber allerdings bei erhöhter endothelialer Permeabilität unter Umständen auch in den Interstitialraum übertreten. ICG ist ein hydrophiler anionischer Fluoreszenzfarbstoff, welcher sich direkt nach der Injektion zu 98% an Plasmaproteine bindet (75). Hinsichtlich der Kinetik unterscheidet möglicherweise diese Eigenschaft ihn von den MRT-Kontrastmitteln wie Gadolinium.

Die maximale Absorptions- und Emissionswellenlänge von ICG für den infrarotnahen Bereich betragen 720nm und 830nm mit Peaks zwischen 735nm und 800nm (74). ICG ist ein hydrophiler anionischer Fluoreszenzfarbstoff, welcher sich direkt nach der Injektion zu 98% an Plasmaproteine bindet. Es hat eine Halbwertszeit von 10 Minuten und wird ausschließlich hepatisch eliminiert (75).

ICG wird seit Jahrzehnten für eine Vielzahl an Indikationen eingesetzt (74) und ist in Europa zur Diagnostik des Herzens, der Venen und Mikrozirkulationsstörungen als auch für Leberfunktionstests und Angiographien des Auges zugelassen.

Es kann für wiederholte Messungen in Dosierungen zwischen 0,1 und 0,3mg/kg/KG mit einer Tageshöchstdosis von 5mg/kg/Körpergewicht bei Erwachsenen und Kindern zwischen 11 und 18 Jahren eingesetzt werden. Bei jüngeren Kindern sollte die Tageshöchstdosis reduziert werden.

Die empfohlene Dosierung von ICG für die Untersuchung mit dem Xiralite-System beträgt 0,1mg/kg/Körpergewicht. Die Substanz wird als Einzeldosis in einem Bolus intravenös injiziert.

3.5.4. Untersuchungsablauf

Die fluoreszenzoptische Untersuchung folgt einem standardisierten Protokoll. Beide Hände werden auf einer Schublade mit vorgeformter Handauflage abgelegt. Die korrekte Lage der Hände und ein eventuell vorliegender externer Lichteinfall werden über den Vorschaumodus kontrolliert. Die LEDs leuchten die Hände von dorsal an. Zehn Sekunden nach Beginn der Untersuchung wird ein Bolus des ICGs (ICG-Pulsion®) von 0,1mg/kg Körpergewicht intravenös injiziert. Die ersten 10 Bilder sind damit „Leeraufnahmen“ ohne den Fluorophor ICG. Das System nimmt über 6 Minuten ein Bild pro Sekunde auf mit einem resultierenden Satz von 360 Bildern.

Während der Untersuchung wird die sich ändernde Verteilung des Fluorophors visualisiert. Zu Beginn kann man einen steilen Anstieg des Fluorophorsignals erkennen mit stetiger Abnahme im Verlauf der Untersuchung. Jegliche Änderung der Konzentration des Fluorophors stellt sich in einer Änderung der Signalintensität dar. Dabei spiegelt eine Konzentrationssteigerung eine erhöhte Signalintensität, eine Konzentrationsverminderung eine erniedrigte Signalintensität wieder. Die Bilder werden in Echtzeit aufgenommen und stehen direkt nach der Untersuchung zur weiteren Bearbeitung und Auswertung zur Verfügung.

In einer Pilotstudie (unpublizierte Daten) wurde herausgefunden, dass die relative Signalintensität signifikant nach 6 Minuten Untersuchungszeit nachlässt. Daher wurden diese Zeitspanne und der damit einhergehende Bildersatz von 360 Bildern als Standard definiert.

3.5.5. Bildkorrektur

Die ersten "Leeraufnahmen", in denen noch kein Fluoreszenzsignal auftritt, dienen der Hintergrundkorrektur, um potentielle untersuchungsspezifische und systemspezifische Feldinhomogenitäten im System zu eliminieren. Darüber hinaus findet im System eine Korrektur der Ausleuchtung statt.

Hintergrundsignale können unter anderem daraus resultieren, dass gestreutes Umgebungslicht im Bereich der Aufnahmewellenlängen ins System gelangt, da die Hände nicht komplett lichtdicht im Gerät platziert werden können (Hintergrundkorrektur). Auch eine inkomplette Suppression durch die Filter und Gleichspannungspotentialverschiebungen in der Kamera führen zu diesen Hintergrundsignalen (Ausleuchtungskorrektur). Insgesamt betragen diese Hintergrundsignale weniger als 5% der detektierten Fluoreszenzsignale.

Mit der XiraView-Software (Version 3.6) des Xiralite-Systems werden für die Hintergrundkorrektur die Hintergrundbilder direkt nach der Untersuchung selektiert. Der Untersucher wählt aus den ersten 50 Bildern das letzte Bild ohne Fluoreszenzsignal aus. Danach berechnet die Software ein Summenbild aus den verfügbaren Bildern bis zu dem vorher ausgewählten letzten Bild und nutzt dieses zur Hintergrundkorrektur.

Für jedes einzelne Gerät existiert eine individuelle Karte der Lichtverteilung für die Ausleuchtungskorrektur. Diese Karte wird zur Korrektur der uneinheitlichen Lichtverteilung, welche sich aus der geometrischen Anordnung und der uneinheitlichen Lichtverteilung, die sich aus den prinzipiell vorliegenden optischen Gegebenheiten ergibt, genutzt. Die erhobenen Rohdaten einer Untersuchung werden gespeichert und müssen diesen beiden Schritten der Bildkorrektur unterzogen werden, bevor die Bilder dargestellt werden.

3.5.6. Bilddarstellung

Zur Bilddarstellung liegen verschiedene Farbkodierungen vor. Gemeinhin wird das Farbschema genutzt, in dem blau und grün das Signalminimum, gelb medium, rot hohe

und weiß die maximale Signalintensität darstellt. Die Farben spiegeln die korrespondierende ICG-Konzentration wieder und stehen in Relation zu den ersten „Leeraufnahmen“.

Ähnlich wie bei der Kernspin-Untersuchung kann das Helligkeitsfenster (Gain) und somit die dargestellte Signalintensität angepasst werden. Damit wird in erster Linie die Farbintensität verändert, wobei die Signalverhältnisse zu den Leerbildern und zueinander immer gleich bleiben.

Die Software unterstützt die Bilddarstellung und Fenster-Einstellungen. Ein Algorithmus errechnet ein automatisches Fenster für das Eingangsbild, welches auf der Signalverteilung im gezeigten Bild beruht. Es existiert noch ein weiterer Algorithmus, welcher ein automatisches Fenster einzeln für jedes Bild berechnet (dynamisches Fenster). Außerdem besteht die Möglichkeit, das Fenster manuell anzupassen. Hierbei werden jeweils die Verhältnisse der Signalintensitäten beibehalten, nur ihre Intensität wird verändert.

Die Bilder werden in zwei verschiedenen Modi angezeigt. Der erste Modus wird als `PrimaVista`-Mode (ab der Software-Version 3.6) bezeichnet und berechnet in der Standardeinstellung ein korrigiertes Summenbild der Bilder 1-240. Dieses Summenbild kann bei Bedarf in einer individuellen Einstellung auch über eine andere Zeitspanne berechnet werden. Der andere Modus stellt die einzelnen Bilder als Film dar (Filmmode), durch den man mithilfe eines Schiebers durchblättern kann.

3.5.7. Bildeinstellung

Die korrekte Skalierung der Signalintensität über die Einstellung des Helligkeitsfensters (Gain) ist zwingend erforderlich, um Unter- oder Überinterpretationen der dargestellten Signalintensitäten zu vermeiden.

Bei der Skalierung der Bilder gibt es zwei Methoden zur Bildeinstellung. Die Methoden beruhen auf zwei unterschiedlichen standardisierten Vorgehensweisen bei der Bildeinstellung.

Bei der ersten Methode wird der PrimaVista-Mode in der automatisch generierten Form oder, je nach Signalintensität, in leicht hochgeregelter Form ausgewertet, wobei das Helligkeits-Fenster zwischen 20.000-50.0000 Einheiten (AU) liegen und die Fingerbeeren eine Signalanreicherung zeigen sollten. Die 360 Bilder einer Sequenz im Filmmode werden anschließend auf das signalreichste Bild normiert, bei Bedarf wie beim PrimaVista-Mode nachgeregelt und ausgewertet (Methode 1).

Bei der zweiten Methode wird der PrimaVista-Mode in der Regel in der automatisch generierten Form ausgewertet. Das Fenster sollte im Bereich von 20.000-50.000 Einheiten (AU) liegen und/oder die Fingerbeeren oder Gelenke im Bild sollten fokale Anreicherungen zeigen. Damit ist sichergestellt, dass genug Signal im Bild vorhanden ist. Es wird nur bei Bedarf nachgeregelt, z.B. wenn externe Lichteinflüsse oder andere Fehlerquellen die automatische Einstellung störten (in diesem Falle wird das Fenster auch zwischen 20.000-50.000 AU eingestellt und/oder die Fingerbeeren zeigen eine deutliche Signalintensität). Anschließend werden die 360 Bilder einer Sequenz im Filmmode ohne weiteres Nachregeln ausgewertet (Methode 2).

Für beide Methoden gilt, dass ein Bild richtig eingestellt ist, wenn Strukturen klar abzugrenzen sind, nicht zu viele Weißanteile vorhanden sind und/oder die Fingerbeeren eine deutliche Signalanreicherung zeigen.

3.5.8. Bildinterpretation

Es wurde jeweils die individuelle Sequenz von 360 fluoreszenzoptischen Bildern im Filmmode als auch das automatisch generierte Summenbild im PrimaVista-Mode der integrierten Software des Xiralite-Systems (Version 3.6) ausgewertet.

Die Entscheidung, eine Region als betroffen zu bewerten, erfolgte im Vergleich zu dem umgebenden Gewebe oder der anderen Hand. Damit war die untersuchte Person ihre eigene Kontrolle.

Es wurde ein semiquantitativer Score zur Beurteilung der fluoreszenzoptischen Ergebnisse verwendet indem die Signalintensitäten in Projektion auf die Gelenke

hinsichtlich Form, Farbintensität und Größe der betroffenen Fläche (0 = 0% der Fläche der Gelenkregion betroffen, keine Signalanreicherung, 1 = rund, >0-25% der Fläche der Gelenkregion betroffen, geringe Anreicherung, 2 = rund, >25-50% der Fläche der Gelenkregion betroffen, mäßige Anreicherung, 3 = rund, >50% der Fläche der Gelenkregion betroffen, starke Anreicherung) beurteilt wurden. Für jeden Patienten wurde ein Summenscore (fluorescence optical imaging activity score, FOIAS) über alle ausgewerteten Gelenke (Handgelenk, MCP 1-5, PIP 2-5, IP, DIP 2-5, beide Hände, Skala: 0-90) berechnet.

3.6. Statistische Auswertung

Die Datenberechnung und statistische Auswertung wurde mittels SAS 9.2 (SAS Institute, Cary, NC, USA) durchgeführt.

MRT und Arthrosonographie (B-Mode und Power-Doppler-Mode) wurden jeweils als Standardreferenzmethode zur Berechnung der Sensitivität und Spezifität der klinischen Untersuchung und der fluoreszenzoptischen Untersuchung verwendet.

Die Auswertungen erfolgten jeweils auf Patientenebene (individueller Patient) und auf Gelenkebene (individuelles Gelenk).

Es wurden Übereinstimmungsraten zwischen Paaren von Modalitäten (fluoreszenzoptische Bildgebung, klinische Untersuchung (geschwollene und druckschmerzhafte Gelenke), Arthrosonographie, MRT (Synovitis und Tenosynovitis)) berechnet, außerdem Sensitivität und Spezifität mit 95%-Konfidenzintervallen von allen Gelenken mit nicht fehlenden Daten mithilfe eines modifizierten und adjustierten Chi²-Test (76). Hierbei wurden in allen Modalitäten Gelenke mit einer Gradzahl von 0 als nicht betroffen gewertet. Als betroffen bewertet wurden in allen Modalitäten Gelenke mit einer Gradzahl ≥ 1 .

Die Vergleiche der Übereinstimmungsraten für die Subgruppen (rheumatoide Arthritis, Psoriasisarthritis und undifferenzierte Arthritis) wurden mithilfe einer logistischen Regression berechnet.

Die Korrelationen wurden mithilfe des Spearman's Rangkorrelationskoeffizienten errechnet. Die Werte wurden wie folgt bewertet: $0 < r \leq 0.2$ entspricht keiner Korrelation, $0.2 < r \leq 0.4$ entspricht einer schwachen bis mäßigen Korrelation, $0.4 < r \leq 0.8$ entspricht einer deutlichen Korrelation, $0.8 < r \leq 1$ entspricht einer hohen bis perfekten Korrelation.

Die Intra- und Interreader-Reliabilität wurde mithilfe des Cohen's Kappa-Koeffizienten und die weiteren Analysen mit der jeweils geeigneten Methode berechnet.

Die statistische Signifikanz wurde abschließend auf einen zweiseitigen p-Wert unter 0.05 festgelegt.

4. Ergebnisse

4.1. Patienten-Charakteristik

Die demographischen Daten der Patienten spiegeln die typische Verteilung wieder, wie man sie in vergleichbaren Settings vorfindet. Die Krankheitsaktivität entspricht ebenfalls den üblichen Befunden in ambulanten Kohorten. Entsprechend dem bevorzugten Einsatz der fluoreszenzoptischen Untersuchung bei der Früharthritits-Diagnostik ist die Krankheitsdauer in einigen Kohorten relativ gering. 80% der Patienten in Kohorte 3 waren unbehandelt bzw. nicht mit DMARDs oder Steroiden behandelt. Die wichtigsten klinischen und laborchemischen Befunde sowie die Daten der MRT- und Arthrosonographie-Scores sind detailliert in Tabelle 1 dargestellt.

4.2. ICG-gestützte fluoreszenzoptische Bildgebung mit dem Xiralite- Verfahren: Formale Bild- und Sequenzanalyse

4.2.1. Ablauf eine Xiralite-Sequenz

Bei Betrachtung einer fluoreszenzoptischen Sequenz mit 360 Bildern lassen sich unabhängig von unterschiedlichen Krankheitsbildern und unabhängig von den Bildeinstellungen innerhalb des Films drei Phasen differenzieren.

Diese Phasen definieren sich über die physiologisch erhöhte Signalintensität in den Fingerbeeren. Phase 1 bezieht sich auf die Bildsequenz ab dem Beginn der Untersuchung bis zum Auftreten stark erhöhter Signalintensitäten in den Fingerbeeren, Phase 2 auf die Bilder während der bestehenden erhöhten Signalintensität in den Fingerbeeren. Phase 3 spiegelt sich in den Bildern nach Abfluten des ICGs aus den Fingerbeeren und den daraus resultierenden erniedrigten Signalintensitäten wieder.

Bei einer gesunden Person zeigen sich erste erhöhte Signalintensitäten in den Fingerbeeren und keine fokalen erhöhten Signalintensitäten in der „region of interest“, den Gelenken, in Phase 1. Es schließt sich eine etagenweise Verteilung des Fluorophors von distal nach proximal, d.h. von den Fingerbeeren über die DIP-Gelenke, PIP-Gelenke, MCP-Gelenke und Handgelenke an. Auch in Phase 2 und Phase 3 bestehen beim Gesunden keine fokalen erhöhten Signalintensitäten in der „region of interest“. Der PrimaVista-Mode zeigt nur erhöhte Signalintensitäten in den Fingerbeeren (Abbildung 2).

Nicht nur eine lokal erhöhte Signalintensität in der „region of interest“, sondern auch eine Abweichung von diesem physiologischen Ablauf mit der etagenweisen Verteilung spricht für einen akut entzündlichen Prozess, wie z.B. bei einer hoch floriden rheumatoiden Arthritis (Abbildung 3). Eine erhöhte Signalintensität in einer „region of interest“ vor oder mit ersten Signalintensitäten in den Fingerbeeren entspricht damit einer pathologischen Signalanreicherung in Phase 1. Analog gilt dieses für die anderen Phasen.

4.2.2. Morphologische Befunde

Bei der Bildanalyse können unterschiedliche Formen und Verteilungsmuster der Signalintensitäten voneinander abgegrenzt werden.

Eine Synovitis stellt sich, unabhängig von der zugrundeliegenden Grunderkrankung, als eine deutliche runde, flächige, erhöhte Signalintensität dar. Abbildung 3 zeigt ein typisches fluoreszenzoptisches Bild einer hochfloriden rheumatoiden Arthritis, welches fokale erhöhte Signalintensitäten sowohl im PrimaVista-Mode als auch in allen drei Phasen zeigt.

Beispiele für die unterschiedlichen Lokalisationen und die Projektion der dargestellten Signalintensitäten zeigen die Abbildungen 4-6.

4.2.3. Befunde bei unterschiedlichen Krankheitsbildern

Das unterschiedliche Befallsmuster der verschiedenen entzündlich-rheumatischen Krankheitsbilder stellt sich auch bei der fluoreszenzoptischen Bildgebung dar. Die Abbildungen 6 und 7 zeigen typische Befunde bei Psoriasisarthritis mit Signalanreicherungen in den DIP-Gelenken, Strahlbefall und Daktylitis.

Ein möglicherweise für die Psoriasisarthritis pathognomonischer Befund ist eine charakteristische dreiecksförmige, leicht geschwungene Anreicherung, die sich auf das Nagelbett in Richtung des DIP-Gelenks projiziert (Abbildung 8). Dieses Zeichen konnte in 81/88 (92%) der Patienten mit gesicherter Psoriasisarthritis beobachtet werden. Im Vergleich dazu war ein solcher Befund nur bei 22/67 (33%) der Patienten mit einer gesicherten rheumatoiden Arthritis nachweisbar (Sensitivität 92% für Psoriasisarthritis, Spezifität 67%, positiver Vorhersagewert 0.78, negativer Vorhersagewert 0.87; Patienten mit rheumatoider Arthritis und gleichzeitig vorliegender Psoriasis wurden von der Berechnung ausgeschlossen).

Auch andere entzündliche Veränderungen der Haut wie psoriatische Plaques, kleine Schnittwunden, Mückenstiche (Abbildung 9) oder eine Onychopathia subungualis (Abbildung 10) werden dargestellt.

Das Prinzip des Verfahrens, die Darstellung der Mikrozirkulation, führt dazu, dass sich auch eine Minderperfusion darstellt, z.B. bei einem Raynaud-Phänomen mit charakteristischem Vasospasmus. Dieser führt typischerweise zu einer verminderten Perfusion und einer korrespondierenden geringeren Anreicherung des Fluorophors in den betroffenen Regionen (Abbildung 11).

Fluoreszenzoptische Bilder vor und nach einer Strapazierung der Hände mit einem Handexpander, welche in Schmerzen, Hyperämie und Hyperthermie resultierten, zeigten keinen Unterschied (Abbildung 12).

4.2.4. Befunde im Krankheits- und Behandlungsverlauf

Unter einer wirksamen DMARD-Therapie sieht man einen deutlichen Rückgang der fluoreszenzoptischen Signalintensitäten (Abbildung 13).

Bei Einsatz eines hochpotenten biologischen DMARDs kann eine Abnahme der fluoreszenzoptisch darstellbaren Krankheitsaktivität bereits nach 4 Wochen beobachtet werden (Abbildung 14).

Abbildung 15 zeigt den Krankheitsverlauf bei einer Psoriasisarthritis vor und unter einer wirksamen Methotrexat-Therapie und nach einem Rezidiv nach Absetzen von Methotrexat aufgrund von Nebenwirkungen. Bei Patienten in klinischer Remission können als Ausdruck von subklinischer Krankheitsaktivität noch fluoreszenzoptische Signalintensitäten zu sehen sein (Abbildung 15). Der Befund bei einer länger bestehenden, unter Therapie stabilen klinischen Remission entspricht dagegen dem Bild bei einem Gesunden.

4.2.5. Vergleich des locDAI mit den anderen Assessments zur Erfassung der Krankheitsaktivität

Der definierte lokale Krankheitsaktivitätsindex (locDAI) wurde in allen Kohorten mit den anderen Assessments zur Erfassung der Krankheitsaktivität verglichen. Die

Korrelationen waren mäßig bis hoch. Der locDAI korrelierte deutlich bis hoch mit dem RAMRI-Gesamtscore und dem RAMRI-Synovitis-Score ($r=0.7-0.9$), sowie mit der Anzahl druckschmerzhafter Gelenke ('tender joint count', TJC, $r=0.7$) und der Anzahl geschwollener Gelenke ('swollen joint count', SJC, $r=0.5-0.8$). Eine schwache bis deutliche Korrelation ergab sich für den locDAI mit dem DAS28 ($r=0.4-0.6$), eine schwache Korrelation für den locDAI mit dem Arthrosonographie-Score gesamt und für den B-Mode und PD-Mode getrennt (jeweils $r=0.2$) jeweils in Abhängigkeit von der Kohorte.

In keiner Kohorte konnte eine relevante Korrelation zwischen dem locDAI und den Laborparametern der systemischen Krankheitsaktivität (BSG, CRP) errechnet werden ($r<0.2$).

Der DAS28 korrelierte deutlich mit dem RAMRI-Gesamtscore und RAMRI-Synovitis Score ($r=0.4-0.6$) und weder mit dem Arthrosonographie-Score gesamt noch mit dem Score für B-Mode und PD-Mode getrennt ($r<0.2$).

4.3. Vergleich der ICG-gestützten fluoreszenzoptischen Bildgebung mit der klinischen Untersuchung und anderen bildgebenden Verfahren: MRT und Arthrosonographie

4.3.1. Komparative Studie zum Vergleich der fluoreszenzoptischen Befunde mit der klinischen Untersuchung und der MRT bei aktiver Arthritis

In diese in Kooperation mit der Radiologischen Klinik des Evangelischen Krankenhauses Düsseldorf durchgeführte Vergleichsstudie wurden 25 Patienten mit einer aktiven Arthritis (DAS28 > 3.2) eingeschlossen. Als Kontrollen dienten 6 gesunde Personen und 6 Patienten mit Arthralgien ohne anamnestische Hinweise einer Arthritis oder andere Befunde einer entzündlich-rheumatischen Gelenkerkrankung oder einer Autoimmunerkrankung.

Die fluoreszenzoptischen Untersuchungsbefunde wurden mit der klinischen Untersuchung in 750 Gelenken (128 druckschmerzhaft, 148 geschwollene, 83 druck-

schmerzhafte und geschwollene, 193 druckschmerzhafte oder geschwollene Gelenke und 557 asymptomatische Gelenke) und mit den MRT-Befunden in 300 Gelenken (59 MRT-Synovitis, 75 MRT-Synovitis oder Tenosynovitis) verglichen (Kohorte 2).

Die MRT zeigte entzündliche Veränderungen (Synovitis oder Tenosynovitis) in 31/193 (16%) klinisch asymptomatischen Gelenken.

Die fluoreszenzoptische Untersuchung zeigte positive Ergebnisse in 250/557 (45%) klinisch asymptomatischen Gelenken.

4.3.1.1. Sensitivität und Spezifität

Mit der MRT als Standardreferenzmethode für entzündliche Veränderungen (Synovitis oder Tenosynovitis) erreichte die klinische Untersuchung in dieser Kohorte eine Sensitivität von 53% und eine Spezifität von 81%.

Die fluoreszenzoptische Untersuchung insgesamt hatte eine Sensitivität von 76% und eine Spezifität von 54%. Die Spezifität der Phase 1 und Phase 3 war hoch (94% und 89%) mit korrespondierender niedriger Sensitivität (27% und 47%) (Tabelle 2).

4.3.1.2. Übereinstimmungsraten

Die Übereinstimmungsraten zwischen klinischer Untersuchung und der MRT lagen zwischen 63% und 87%, die Übereinstimmung zwischen klinischer Untersuchung und der fluoreszenzoptischen Untersuchung zwischen 44% und 88% und die Übereinstimmung zwischen der fluoreszenzoptischen Untersuchung und der MRT zwischen 48% und 88% in Abhängigkeit von Parameter und Subgruppe (Tabelle 3,4).

Die höchste Übereinstimmung wurde für die Phase 1, die niedrigste für Phase 2 gefunden. Die Diskrepanz resultierte in erster Linie aus der höheren Anzahl positiver Ergebnisse bei der fluoreszenzoptischen Untersuchung. Abbildungen 16-18 zeigen typische fluoreszenzoptische Bilder und die korrespondierenden MRT-Befunde.

4.3.1.3. Assessment der Krankheitsaktivität: Fluoreszenzoptischer Score vs. MRT-Scores

Der fluoreszenzoptische Aktivitätsscore (FOIAS, fluorescence optical imaging activity score) korrelierte deutlich mit dem RAMRI-Gesamtscore ($r=0.7$), dem RAMRI-Synovitis-Score ($r=0.6$) und dem Index der lokalen Krankheitsaktivität (locDAI $r=0.5$) und mäßig mit dem DAS28 ($r=0.3$). Es ergab sich keine relevante Korrelation ($r<0.2$) für den FOIAS mit den laborchemischen Parametern der systemischen Krankheitsaktivität (BSG, CRP).

4.3.2. Komparative Studie zum Vergleich der fluoreszenzoptischen Befunde mit der klinischen Untersuchung und der MRT bei früher Arthritis

In eine weitere, ebenfalls in Kooperation mit der Radiologischen Klinik des Evangelischen Krankenhauses Düsseldorf durchgeführte Vergleichsstudie wurden 20 Patienten eingeschlossen, davon 16 mit früher (Krankheitsdauer ≤ 24 Monate) und sehr früher (Krankheitsdauer ≤ 3 Monate) Arthritis (Kohorte 3).

Die fluoreszenzoptischen Untersuchungsbefunde wurden mit der klinischen Untersuchung in 598 Gelenken (29 druckschmerzhaft, 56 geschwollen, 22 druckschmerzhaft und geschwollen) und mit den MRT-Befunden in 250 Gelenken (65 MRT-Synovitis oder Tenosynovitis) verglichen.

7 Patienten zeigten im MRT eine palmare Tenosynovitis im Bereich des Handgelenks und der MCP. In 6/7 Fällen zeigte die fluoreszenzoptische Untersuchung dort keine erhöhten Signalintensitäten. Eine palmare Tenosynovitis im Bereich der PIP und eine dorsale Tenosynovitis in jeder Region wurden durch die fluoreszenzoptische Untersuchung detektiert.

4.3.2.1. Sensitivität und Spezifität

Mit der MRT als Standardreferenzmethode erreichte die klinische Untersuchung eine Sensitivität von 58% und eine Spezifität von 90% (Tabelle 2).

Die fluoreszenzoptische Untersuchung insgesamt hatte eine Sensitivität von 85% und eine Spezifität von 65%. Die Spezifität von Phase 1 und Phase 3 war hoch (95% und 92%) mit korrespondierender niedriger Sensitivität (34% und 69%).

4.3.2.2. Übereinstimmungsraten

Die Übereinstimmungsraten zwischen klinischer Untersuchung und der MRT waren hoch (84%, 95%-CI 76-91 für geschwollene und druckschmerzhaft Gelenke, 81%, 95%-CI 75-87% für geschwollene Gelenke).

Die Übereinstimmung zwischen der fluoreszenzoptischen Untersuchung und der klinischen Untersuchung lag zwischen 66% und 86% für geschwollene und druckschmerzhaft Gelenke und zwischen 61% und 81% für geschwollene Gelenke.

Die Übereinstimmung zwischen fluoreszenzoptischer Untersuchung und der MRT lag zwischen 72% und 85% für Synovitis und 65% und 86% für Tenosynovitis sowie zwischen 72% und 84% für Synovitis oder Tenosynovitis.

Die Übereinstimmungen variierten in Abhängigkeit von den verglichenen Parametern (Tabelle 3). Auch hier wurde die höchste Übereinstimmung für die Phase 1, die niedrigste für Phase 2 gefunden. Die Diskrepanz ergab sich auch in dieser Kohorte in erster Linie aus der höheren Anzahl fluoreszenzoptisch positiver Ergebnisse.

4.3.2.3. Assessment der Krankheitsaktivität: Fluoreszenzoptischer Score vs. MRT-Scores

Der fluoreszenzoptische Aktivitätsscore FOIAS korrelierte hoch mit dem RAMRI-Gesamtscore und RAMRIS-Synovitis-Score (je $r=0.9$), deutlich mit dem klinischen Index für die lokale Krankheitsaktivität (local disease activity index, locDAI, $r=0.7$) und der Anzahl geschwollener Gelenke 'swollen joint count', SJC, ($r=0.6$) und schwach mit dem

DAS28 ($r=0.3$) und der Anzahl druckschmerzhafter Gelenke 'tender joint count', TJC, ($r=0.4$).

Es konnte keine Korrelation des FOIAS mit den laborchemischen Parametern der systemischen Krankheitsaktivität (BSG, CRP) ermittelt werden ($r<0.2$).

In dieser Kohorte korrelierte der DAS28 deutlich sowohl mit dem RAMRI-Gesamtscore und RAMRI-Synovitis-Score ($r=0.4-0.5$) als auch mit dem locDAI ($r=0.5$). Der locDAI korrelierte außerdem deutlich mit dem RAMRI-Gesamtscore und RAMRI-Synovitis-Score ($r=0.7$).

4.3.3. Komparative Studie zum Vergleich der fluoreszenzoptischen Befunde mit der klinischen Untersuchung und der Arthrosonographie (B-Mode, Power-Doppler-Mode) bei rheumatoider Arthritis, Psoriasisarthritis und undifferenzierter Arthritis

In diese, in Kooperation mit der Medizinische Klinik mit Schwerpunkt Rheumatologie, klinische Immunologie, Universitätsmedizin Charité Campus Mitte Berlin durchgeführte Studie wurden insgesamt 74 Patienten mit rheumatoider Arthritis ($n=19$), Psoriasisarthritis ($n=23$) oder undifferenzierter Arthritis ($n=20$) sowie weiteren entzündlich-rheumatischen Erkrankungen ($n=12$) eingeschlossen (Kohorte 4).

Die fluoreszenzoptischen Befunde wurden mit der klinischen Untersuchung in 1.110 Gelenken (244 druckschmerzhaft, 261 geschwollen, 85 druckschmerzhaft und geschwollen) und mit der Arthrosonographie im B-Mode und Power-Doppler-Mode der klinisch beschwerdeführenden Hand in 962 Gelenken verglichen.

453 Gelenke waren positiv im B-Mode, 148 im Power-Doppler-Mode, 136 in beiden Modi (einschließlich Tenosynovitis). 303/522 (58%) klinisch asymptomatischer Gelenke zeigten positive Ergebnisse im B-Mode und 53/522 (10%) im Power-Doppler-Mode.

Die fluoreszenzoptische Untersuchung zeigte positive Ergebnisse in 864/1110 (78%) Gelenken und in 473/615 (77%) klinisch asymptomatischen Gelenken.

4.3.3.1. Sensitivität und Spezifität

Mit der Arthrosonographie im B-Mode als Standardreferenzmethode erreichte die klinische Untersuchung eine Sensitivität von 35% und eine Spezifität von 79%, die fluoreszenzoptische Untersuchung eine Sensitivität von 70% und eine Spezifität von 48%.

Mit der Arthrosonographie im Power-Doppler-Mode als Standardreferenzmethode erreichte die klinische Untersuchung eine Sensitivität von 50% und eine Spezifität von 76%, die fluoreszenzoptische Untersuchung eine Sensitivität von 75% und eine Spezifität von 42%.

Die Spezifität der Phase 1 und Phase 3 war hoch (B-Mode 95% und 78%, Power-Doppler-Mode 33% und 60%)(Tabelle 2).

4.3.3.2. Übereinstimmungsraten

Die Übereinstimmungsraten zwischen klinischer Untersuchung und Arthrosonographie lagen beim B-Mode zwischen 56% und 60%, beim Power-Doppler-Mode zwischen 76% und 84% und zwischen klinischer Untersuchung und fluoreszenzoptischer Untersuchung zwischen 35% und 88%.

Die Übereinstimmungsraten von fluoreszenzoptischer Untersuchung und Arthrosonographie lagen für den B-Mode zwischen 53% und 72% und für den Power-Doppler-Mode zwischen 46% und 82%. Auch hier variierten die Übereinstimmungsraten in Abhängigkeit von den verglichenen Parametern.

Wie im Vergleich zum MRT bestand die höchste Übereinstimmungsrate in Phase 1 und die geringste in Phase 2. Analog resultierte die Diskrepanz zwischen Xiralite und

Arthrosonographie in erster Linie aus der höheren Anzahl positiver Ergebnisse der fluoreszenzoptischen Untersuchung im Vergleich zur Arthrosonographie (Tabelle 3,5).

Abbildung 19 und 20 zeigen typische fluoreszenzoptische und die korrespondierenden arthrosonographischen Befunde.

4.3.3.3. Assessment der Krankheitsaktivität: Fluoreszenzoptischer Score vs. Arthrosonographie-Scores

Der fluoreszenzoptische Aktivitätsscore FOIAS korreliert deutlich mit dem DAS28, dem Arthrosonographie-Score, der Anzahl geschwollener Gelenke `swollen joint count`, SJC und dem locDAI (jeweils $r=0.40$), aber nicht mit der Anzahl druckschmerzhafter Gelenke `tender joint count`, TJC und den laborchemischen Parametern der systemischen Krankheitsaktivität (BSG, CRP, $r<0.2$).

Der DAS28 korrelierte deutlich sowohl mit der Anzahl druckschmerzhafter Gelenke und der BSG (je $r=0.4$). Er korrelierte weder mit der Anzahl geschwollener Gelenke noch mit dem CRP und dem Arthrosonographie-Score ($r<0.2$).

Der locDAI korrelierte deutlich mit der Anzahl druckschmerzhafter sowie der Anzahl geschwollener Gelenke ($r=0.5-0.7$) und nicht mit dem Arthrosonographie-Score und den Parametern der systemischen Entzündungsaktivität (BSG, CRP; $r<0.2$).

4.4. Subgruppenanalyse: Rheumatoide Arthritis, Psoriasisarthritis und undifferenzierte Arthritis

Generell wichen die Übereinstimmungsraten der Subgruppen (rheumatoide Arthritis, Psoriasisarthritis und undifferenzierte Arthritis) nicht signifikant voneinander ab. Es ergab sich ein Trend zu höheren Übereinstimmungsraten in der Gruppe der undifferenzierten Arthritis. Ausnahmen bildeten Abweichungen der Übereinstimmungs-raten zwischen der fluoreszenzoptischen Untersuchung und der klinischen Untersuchung (geschwollene und druckschmerzhaftige Gelenke) bei der rheumatoiden

Arthritis im Vergleich zur undifferenzierten Arthritis ($p=0.0309$), die Abweichung der Übereinstimmungsrate der fluoreszenzoptischen Untersuchung vs. Arthrosonographie im B-Mode bei der rheumatoiden Arthritis im Vergleich zu Psoriasisarthritis ($p=0.0017$) und die Abweichung der Übereinstimmungsrate von fluoreszenzoptischer Untersuchung vs. Arthrosonographie im B-Mode im Vergleich der Gruppe der rheumatoiden Arthritis vs. der Gesamtkohorte, welche von 58% in der Gesamtkohorte auf 72% bei der rheumatoiden Arthritis ansteigt ($p=0.0018$) (Tabelle 3-5).

4.5. Kontrollgruppe

Bei 12 Kontrollen (Alter im Median 30 Jahre, Spannweite 21-56 Jahre, 3 weiblich) wurden 360 Gelenke untersucht.

Die fluoreszenzoptische Untersuchung zeigte keine positiven Ergebnisse in 97.8%-100% der Gelenke (Abbildung 2) in Abhängigkeit des befundeten Bildes und der Phase.

Im PrimaVista-Mode zeigte die fluoreszenzoptische Untersuchung in 1/360 Gelenken (0.3%), in Phase 2 in 8/360 Gelenken (2.2%) und in Phase 1 und 3 in keinem Gelenk positive Ergebnisse.

Bei 5 Kontrollen stand eine zeitnah durchgeführte MRT-Untersuchung zur Verfügung. Während das MRT unauffällig war, zeigte die fluoreszenzoptische Untersuchung bei diesen Kontrollen geringgradige Veränderungen im PrimaVista-Mode in 1/60 (1%) Gelenken, in Phase 2 in 2/60 (3,3%) Gelenken und in Phase 1 und Phase 3 keine Veränderungen.

4.6. Vergleich der Bildeinstellungsmethoden

Bei 20 fluoreszenzoptischen Untersuchungen wurden die zwei unterschiedlichen Bildeinstellungsmethoden (Methode 1 vs. Methode 2) miteinander verglichen.

Methode 1 erlaubte eine individuelle Skalierung des PrimaVista-Modes und des Filmmode. Das Bild im PrimaVista-Mode wurde separat zum Film bei Bedarf adjustiert

und ausgewertet. Im Filmmode wurde das Bild mit der höchsten Signalintensität gewählt, auf dieses Bild normiert, bei Bedarf adjustiert und ausgewertet.

Bei Methode 2 wurde nur in den oben genannten Ausnahmefällen die automatische Einstellung manuell adjustiert und diese Einstellung auch für die Betrachtung der Bilder im Filmmode übernommen.

Die beiden verschiedenen Methoden zur Bildeinstellung korrelierten im FOIAS deutlich bis hoch sowohl für den PrimaVista-Mode ($r=0.9$), Phase 1 ($r=0.8$), Phase 2 ($r=0.7$) als auch Phase 3 ($r=0.8$).

Die Methode 2 zeigte in allen Fällen höhere Übereinstimmungsraten zum MRT als Methode 1. Die Unterschiede waren für das Summenbild und Phase 2 signifikant ($p<0.05$).

4.7. Intra- und Interreader-Reliabilität

Zur Bestimmung der Intrareader-Reliabilität wurden 20 Untersuchungen und Patienten erneut nach 5 Monaten ausgewertet. Dabei wurde ein κ von 0.73 und damit eine erhebliche Übereinstimmung (Range 0.61-0.80 (77)) erreicht.

Die Interreader-Reliabilität von 3 Untersuchern (ein sehr erfahrener Untersucher, Reader 1; ein erfahrener Untersucher, Reader 2; ein wenig erfahrener Untersucher, Reader 3) wurde anhand 35 Patienten ermittelt. Das κ der Interreader-Reliabilität zwischen Reader 1 und 2 betrug 0.73 und war damit erheblich. Für den wenig erfahrenen Reader wurde sowohl im Vergleich mit Reader 1 als auch mit Reader 2 eine moderate Übereinstimmung errechnet ($\kappa=0.53$ und 0.58).

5. Diskussion

Die fluoreszenzoptische Bildgebung mit dem Xiralite-System ist eine neue Technologie zur Abbildung entzündlicher Veränderungen in den Händen. Die Methode beruht auf der fluoreszenzoptischen Darstellung der Vaskularisation im entzündeten Gewebe mithilfe von ICG als Fluorophor (78), (79).

Neoangiogenese ist ein frühes Ereignis und stark fehlreguliert bei entzündlichen Erkrankungen wie Arthritis, Psoriasis und chronisch-entzündlichen Darm-erkrankungen, aber auch bei vielen onkologischen Krankheitsbildern (41). Bei der rheumatoiden Arthritis wird die Neoangiogenese der Synovialmembran als der primäre Pathomechanismus angesehen, der für die Aggressivität des rheumatischen Pannus gegenüber dem Gelenk verantwortlich ist. Man stellt sich vor, dass sie der entscheidende Link zur Knochendestruktion ist (42).

Die synoviale Vaskularisation korreliert mit der Krankheitsaktivität eines betroffenen Gelenks (47), (48), mit der radiologischen Progression (49) und mit dem therapeutischen Ansprechen bei Patienten mit rheumatoider Arthritis (10).

Möglicherweise geht die Angiogenese sogar der lokalen Entzündung voraus bzw. findet sich in benachbarten Arealen ohne Entzündung (80).

Die veränderte Vaskularisation beim Ansprechen auf eine DMARD-Therapie mit krankheitsmodifizierenden Substanzen kann die radiologische Progression für jedes einzelne Fingergelenk voraussagen (49). Es könnte daher von Nutzen für Patienten mit aktiver rheumatoider Arthritis sein, therapeutische Entscheidungen von der Vaskularisation abhängig zu machen.

Derzeit ist die Power-Doppler-gestützte Arthrosonographie die am weitesten verbreitete Methode, um erhöhte Vaskularisation im arthritischen Synovium nachzuweisen. Power-Doppler gestützte Arthrosonographie ist in der Lage, die synoviale Hyperämie im entzündeten Gelenk einer rheumatoiden Arthritis zu detektieren (81), (82), (83), (84), (85), (86), (87), (88). Die Signalintensität der Power-Doppler-Sonographie korreliert gut mit der histologisch nachgewiesenen mikrovaskulären Dichtigkeit der Synovialmembran (86).

Die Arthrosonographie der Gelenke hat sich in den letzten Jahren zu einem etablierten Verfahren entwickelt (89), (90), (91) und liefert valide Daten, ist aber ziemlich zeitaufwendig. Daher wird in der klinischen Routine und meist selbst in klinischen Studien nur die klinisch beschwerdeführende Hand oder sogar nur eine definierte Zahl von Gelenken (z.B. im US-7-Score (28)) untersucht. Außerdem ist die Qualität der Untersuchung stark von der Erfahrung des Untersuchers und des genutzten Materials abhängig, welches ein Problem für die Reproduzierbarkeit durch andere Untersucher darstellt. Die Auflösung der Power-Doppler-Sonographie endet im Submillimeterbereich. Die Methode kann daher nur als ein indirekter Parameter für die Messung des kapillaren Blutflusses genutzt werden (10), der insofern von besonderem Interesse ist, als der mikrovaskuläre Blutfluss in hohem Ausmaß mit der Krankheitsaktivität korreliert.

Eine Weiterentwicklung der Arthrosonographie im B-Mode und der Power-Doppler-Sonographie stellt die kontrastmittelverstärkte Arthrosonographie dar. Sie dient der verbesserten Darstellung der Vaskularisation im synovialen Gewebe. In mehreren Studien konnte gezeigt werden, dass die kontrastmittelverstärkte Power-Doppler-Sonographie die kleinen Gefäße mit geringerem Blutvolumen besser nachweisen und somit die synoviale Vaskularisation besser darstellen kann (51), (88), (92), (93). Das applizierte Kontrastmittel verbessert das Signal-Rausch-Verhältnis und könnte durch Erhöhung der Signalintensität bereits geringe Signale auf ein nachweisbares Level bringen (94). Neuere Methoden der kontrastmittelverstärkten Arthrosonographie ermöglichen eine höhere Raumauflösung der Arthrosonographie im B-Mode (95).

Mithilfe der kontrastmittelverstärkten Arthrosonographie kann deutlich besser zwischen aktiver und inaktiver Synovitis unterschieden werden als mit der Power-Doppler-Sonographie alleine (95), (96). Im Bereich des suprapatellaren Recessus ist die kontrastmittelverstärkte Arthrosonographie für den Nachweis einer Synovitis in diesem Bereich sogar sensitiver als die klinische Untersuchung, Power-Doppler-Sonographie und kontrastmittelverstärkte MRT (97), (98).

Trotz dieser vielversprechenden Ergebnisse, hat sich dieses Verfahren allerdings bisher weder in der klinischen Routine noch in klinischen Studien durchsetzen können.

Ein anderer Ansatz zur Darstellung der Vaskularisation im synovialen Gewebe ist die fluoreszenzoptische Bildgebung. Um die Auflösung und die Empfindlichkeit des Verfahrens zu erhöhen, wird u.a. der unspezifische Farbstoff Indocyaningrün als Fluorophor eingesetzt. In verschiedenen Tiermodellen konnte gezeigt werden, dass ICG-gestützte fluoreszenzoptische Techniken geeignet sind, um entzündliche Veränderungen in arthritischen Gelenken nachzuweisen. Dabei ließen sich mit dieser Methode histopathologisch gesicherte frühe arthritische Stadien von nicht-arthritischen Veränderungen unterscheiden und die im fluoreszenzoptischen Bild dargestellten Strukturen entsprachen anatomisch den betroffenen Gelenken (65), (66).

Die vorliegenden, mit dem kommerziell erhältlichen Xiralite-System durchgeführten Untersuchungen zeigen, dass dieses ICG-gestützte Bildgebungsverfahren in der Lage ist, entzündete Gelenke bei Patienten mit einer aktiven rheumatoiden Arthritis, Psoriasisarthritis oder undifferenzierten Arthritis und bei Patienten mit einer frühen und sehr frühen Arthritis sensitiv und zuverlässig zu detektieren.

In Abhängigkeit von der Phase erreichte die fluoreszenzoptische Untersuchung eine hohe Spezifität. Die Ergebnisse stimmten gut mit den anderen Bildgebungsmethoden überein. Die fluoreszenzoptische Untersuchung war sensitiver als die klinische Untersuchung. Der fluoreszenzoptische Aktivitätsscore korrelierte gut mit den klinischen Assessments und den MRT- und Arthrosonographie-Scores. Die fluoreszenzoptische Untersuchung zeigte im Allgemeinen eine höhere Rate positiver Ergebnisse als die anderen Untersuchungsmethoden. Die Ergebnisse konnten in verschiedenen Kohorten reproduziert werden.

5.1. Fluoreszenzoptische Untersuchung vs. klinische Untersuchung

Die fluoreszenzoptische Untersuchung stimmte gut mit klinisch geschwollenen und druckschmerzhaften Gelenken überein. Diskrepanzen bestanden in erster Linie aufgrund der höheren Anzahl positiver Ergebnisse der fluoreszenzoptischen Untersuchung. Die höchste Übereinstimmung wurde für die Phase 1 der fluoreszenzoptischen Untersuchung und klinisch geschwollener UND druckschmerzhaft Gelenke gesehen, was vermuten lässt, dass Phase 1 Gelenke mit hoher klinischer Aktivität darstellt. Mit der MRT als Standardreferenzmethode war die fluoreszenzoptische Untersuchung sensitiver als die klinische Untersuchung.

5.2. Fluoreszenzoptische Untersuchung vs. MRT

Sowohl bei der etablierten als auch bei der frühen Arthritis stimmte die fluoreszenzoptische Untersuchung gut mit der im MRT nachgewiesenen Synovitis und Tenosynovitis überein. Mit der MRT als Standardreferenzmethode erreichte die fluoreszenzoptische Untersuchung eine Sensitivität von 75%-85% und eine Spezifität von 54%-65%. Eine hohe Spezifität konnte für Phase 1 und Phase 3 gezeigt werden (94%-95% bzw. 89%-92%), mit korrespondierend geringerer Sensitivität (27%-34% und 47%-69%). Somit ermöglicht die fluoreszenzoptische Untersuchung die zuverlässige Detektion einer im MRT nachgewiesenen Synovitis oder Tenosynovitis.

Es wurden in der Kohorte der frühen Arthritis höhere Sensitivitäten und Spezifitäten im Vergleich zur etablierten rheumatoiden Arthritis erzielt. Dies erklärt sich möglicherweise dadurch, dass die Patienten in dieser Kohorte größtenteils unbehandelt waren und sich das Krankheitsbild unverfälscht dargestellt hat.

Die Diskrepanz zwischen MRT und der fluoreszenzoptischen Untersuchung resultieren in erster Linie aus der höheren Anzahl fluoreszenzoptisch positiver und MRT-negativer Ergebnisse. ICG und Gadolinium haben andere physiko-chemische Eigenschaften und weisen deshalb im Gewebe ein unterschiedliches Verhalten auf. Die Halbwertszeit von ICG ist extrem kurz. Es handelt sich um einen Farbstoff mit hoher Plasmaproteinbindung und wird sehr schnell durch die Leber ausgeschieden (75). Daher hat dieser

Farbstoff eine limitierte Exposition zu den hyperpermeablen Mikrogefäßen im entzündeten Gewebe und kann nicht in größerem Maße in den Extravasalraum gelangen. Insofern kann man die Ergebnisse aus MRT-Studien, in denen niedermolekulare Kontrastmittel mit suffizienter Extravasation eingesetzt wurden, nicht unmittelbar auf ICG übertragen (65).

Eine weitere mögliche Erklärung für die Diskrepanz zwischen der fluoreszenzoptischen Untersuchung und der MRT besteht darin, dass die verschiedenen Bildgebungsmethoden verschiedene Aspekte der zugrundeliegenden entzündlichen Pathologie abbilden. Diese Hypothese kann allerdings nur anhand histologischer Untersuchungen überprüft werden.

5.3. Fluoreszenzoptische Untersuchung vs. Arthrosonographie

Die fluoreszenzoptische Untersuchung stimmte gut mit der Arthrosonographie überein. Mit der Arthrosonographie im B-Mode oder Power-Doppler-Mode als Standardreferenzmethode erreichte die fluoreszenzoptische Untersuchung eine Sensitivität von 70% bzw. 74% und eine Spezifität von 48% bzw. 42%. Wie auch im Vergleich zur MRT hatte die fluoreszenzoptische Untersuchung eine hohe Spezifität und korrespondierend geringe Sensitivität sowohl in Phase 1 (GSUS 95%/22%, PDUS 90%/33%) als auch in Phase 3 (GSUS 78%/51%, PDUS 69%/60%). Somit detektiert die fluoreszenzoptische Untersuchung auch die mit der Arthrosonographie nachgewiesene Synovitis und Tenosynovitis zuverlässig. Wie auch bei der MRT resultiert die Diskrepanz zwischen fluoreszenzoptischer Untersuchung und der Arthrosonographie in erster Linie aus der höheren Anzahl fluoreszenzoptisch positiver Ergebnisse.

Die fluoreszenzoptischen Ergebnisse stimmen in höherem Maße mit der Arthrosonographie im Power-Doppler-Mode überein, welcher ebenso wie die fluoreszenzoptische Bildgebung Vaskularisation darstellt.

In einer vergleichenden Studie (99), in der die MRT als Standardreferenzmethode verwendet wurde, erreichte die Arthrosonographie eine Sensitivität für Synovitis zwischen 40% und 70% und eine Übereinstimmung mit der MRT von 73%-100%,

vergleichbar mit den oben genannten Ergebnissen der fluoreszenzoptischen Untersuchung im Vergleich zur MRT. Vor allem bei den inflammatorischen Veränderungen (Synovitis und Tenosynovitis) waren die Sensitivitäten und Übereinstimmungen für die Arthrosonographie geringer als bei den destruktiven Veränderungen. Ähnliche Ergebnisse erbrachten auch andere Studien (90), (100).

Sowohl die Arthrosonographie als auch die MRT zeigen sowohl morphologische Veränderungen (z.B. Pannus, Erosionen, Proliferationen) als auch dynamische Veränderungen (z.B. Hypervaskularisation, Hyperperfusion, Hyperämie).

Die fluoreszenzoptische Untersuchung stellt nur die dynamischen Veränderungen dar. Aufgrund der hohen Variabilität der dynamischen Veränderungen im Vergleich zu den (vergleichsweise statischen) morphologischen Veränderungen ist ihre Interpretation erschwert. Daraus ergeben sich bei einem Vergleich möglicherweise geringere Sensitivitäten und Übereinstimmungsraten.

5.4. Kontrollgruppe

In der Kontrollgruppe stellte die fluoreszenzoptische Untersuchung 97.8% der Gelenke als normal dar. Keines der 360 untersuchten Gelenke war in der fluoreszenzoptischen Untersuchung in Phase 1 oder Phase 3 positiv. Diese Beobachtung unterstützt die Einschätzung, dass die Diskrepanz zwischen der fluoreszenzoptischen Untersuchung und der klinischen Untersuchung, der MRT und der Arthrosonographie mit einer höheren Anzahl fluoreszenzoptisch positiver Befunde in der Mehrzahl der Fälle nicht auf falsch-positive Ergebnisse der fluoreszenzoptischen Diagnostik zurückgeht. Somit scheint die fluoreszenzoptische Untersuchung empfindlicher als die anderen Untersuchungsverfahren zu sein.

5.5. Subgruppen

Bei getrennter Betrachtung verschiedener Krankheitsbilder (rheumatoide Arthritis, Psoriasisarthritis und undifferenzierte Arthritis) unterschieden sich die Übereinstimmungsraten in den meisten Fällen nicht signifikant voneinander. Somit scheint die fluoreszenzoptische Untersuchung in der Lage zu sein, entzündliche Veränderungen unabhängig von den zugrundeliegenden Grunderkrankungen zu detektieren.

Der Trend zu höheren Übereinstimmungsraten in der Gruppe der undifferenzierten Arthritis mag sich aus der Tatsache erklären, dass die Patienten mit einer undifferenzierten Arthritis meistens noch nicht oder weniger intensiv behandelt wurden und somit eher den „natural state of disease“ darstellten, als die Patienten mit gesicherter Diagnose einer rheumatoiden Arthritis oder Psoriasisarthritis.

5.6. Phasen

Sowohl die Sensitivitäten und Spezifitäten als auch die Übereinstimmungsraten zwischen der fluoreszenzoptischen Untersuchung und klinischen Untersuchung, MRT und Arthrosonographie unterschieden sich für den PrimaVista-Mode und die einzelnen Phasen.

Phase 1 der fluoreszenzoptischen Untersuchung zeigte die höchste Übereinstimmung zur klinischen Untersuchung und zur Arthrosonographie im Power-Doppler-Mode, was suggeriert, dass Phase 1 hohe lokale Krankheitsaktivität mit hoher Vaskularisation darstellt. Die Spezifität der Phase 1 und Phase 3 war hoch. Damit scheinen diese beiden Phasen von besonderer Bedeutung zu sein. Die höchste Sensitivität erreichte die Phase 2 der fluoreszenzoptischen Untersuchung und war vergleichbar mit der Sensitivität der Arthrosonographie, wie sie aus anderen Studien mit der MRT als Standardreferenzmethode bekannt ist (99), (100).

Während die Bedeutung der Phasen noch unklar ist, scheint es für eine adäquate Interpretation einer fluoreszenzoptischen Untersuchung unabdingbar, dass alle Phasen separat befundet werden.

5.7. Subklinische Entzündung

Die MRT sowie die Arthrosonographie im B-Mode und im Power-Doppler-Mode zeigten positive Ergebnisse in 16%, 58% bzw. 10% klinisch asymptomatischer Gelenke. Diese Ergebnisse stehen im Einklang mit den Ergebnissen aus anderen Studien, in denen sowohl die MRT als auch die Arthrosonographie eine höhere Rate betroffener Gelenke als die klinische Untersuchung aufzeigten (11), (90), (99), (100).

In unseren Untersuchungen zeigte die fluoreszenzoptische Untersuchung positive Ergebnisse in bis zu 45% klinisch asymptomatischer Gelenke. Dies lässt darauf schließen, dass auch die fluoreszenzoptische Untersuchung ebenso wie die Arthrosonographie und die MRT subklinische Entzündung nachweist.

5.8. Frühe Arthritis

Es konnten eine hohe Sensitivität und eine gute Übereinstimmung in der Kohorte der Patienten mit früher und sehr früher Arthritis ermittelt werden. Auch in dieser Kohorte wies die fluoreszenzoptische Untersuchung entzündliche Aktivität in klinisch asymptomatischen Gelenken nach. Damit könnte die höhere Empfindlichkeit der fluoreszenzoptischen Untersuchung speziell für die frühe und sehr frühe Arthritis eine besondere Bedeutung haben.

Mit den rapide wachsenden Möglichkeiten der krankheitsmodifizierenden Therapien, speziell auch der modernen Biologika, wurden neue therapeutische Paradigmen in der Rheumatologie definiert. So sollte beispielsweise die rheumatoide Arthritis so früh wie möglich intensiv behandelt werden mit dem Ziel der Remission (6). Es konnte gezeigt werden, dass der frühzeitige Beginn einer adäquaten Therapie innerhalb des potentiell kleinen „window of opportunity“ (101) von 12-16 Wochen nach Krankheitsbeginn die Langzeitprognose signifikant steigen lässt (4).

Vielfach beginnt eine Arthritis mit ungünstiger Prognose jedoch mit uncharakteristischen Symptomen und fehlenden Zeichen der systemischen Entzündung. Daher ist der sichere Nachweis früher entzündlicher Veränderungen eine besondere diagnostische Herausforderung. Die konventionelle Röntgen-

diagnostik ist für die Darstellung früher und sehr früher Stadien entzündlich-rheumatischer Erkrankungen nicht geeignet, da sie erst relativ späte Veränderungen nach stattgehabter Entzündung darstellt, wie Gelenkspaltverschmälerung und knöcherne Erosionen. Diese Veränderungen zeigen sich in 50% der Fälle frühestens 6 Monate nach Krankheitsbeginn (14). Es werden deshalb sensitivere und spezifischere Methoden benötigt, um die frühen entzündlichen Veränderungen des Synoviums bei Patienten mit Arthritis zu erfassen, genauso wie zum Monitoren des Therapieansprechens (64).

Durch moderne Methoden wie Arthrosonographie im B-Mode, Power-Doppler-gestützte Arthrosonographie und MRT konnte die Früharthritisdagnostik deutlich verbessert werden. Mit den herkömmlichen diagnostischen Verfahren wird trotzdem oft keine ausreichende diagnostische Sicherheit erreicht, um eine eingreifende, krankheitsmodifizierende Therapie zu beginnen.

Die fluoreszenzoptische Untersuchung könnte zusätzliche Informationen zum Erreichen einer diagnostischen Sicherheit liefern und dazu beitragen, den frühzeitigen Einsatz einer krankheitsmodifizierenden Therapie zu rechtfertigen.

5.9. Assessment der Krankheitsaktivität im Verlauf unter einer Therapie

Analog gilt dies für die Beurteilung der Krankheitsaktivität im Verlauf unter einer krankheitsmodifizierenden Therapie. Das Monitoren der Krankheitsaktivität und die valide Erfassung einer Remission ist ein bedeutender Aspekt im Hinblick auf das immense Wachstum der Therapiemöglichkeiten mit nicht-biologischen und biologischen DMARDs. Insbesondere die neuen Biologika sind hocheffektiv, aber zugleich auch teuer. Ihr Einsatz ist insofern unter gesundheitsökonomischen Gesichtspunkten nur gerechtfertigt bei einem Versagen der konventionellen DMARDs. Dies setzt ein valides Assessment der Krankheitsaktivität voraus. Die Darstellung subklinischer entzündlicher Aktivität oder aber eben auch das Fehlen einer Restaktivität erlauben einen ökonomischen, gezielten Einsatz der therapeutischen Ressourcen (1).

Bislang erfolgte die Wirksamkeitsbeurteilung von antirheumatischen Therapien durch klinische Instrumente, z.B. das ACR-Ansprechen oder den DAS28. In klinischen Studien kommen zunehmend differenzierte Bildgebungsverfahren zum Einsatz (z.B. US-7, RAMRIS); diese Instrumente sind aber für den Einsatz in der täglichen Routine nur begrenzt geeignet.

Der fluoreszenzoptische Aktivitätsscore (FOIAS) korrelierte relevant mit anderen Scores der Krankheitsaktivität (RAMRIS, US-Score, DAS28, SJC, locDAI). Diese Korrelation läßt die ICG-gestützte fluoreszenzoptische Bildgebung als eine mögliche Methode zum Monitoring der Krankheitsaktivität und zur Beurteilung von subklinischer Krankheitsaktivität sowie einer klinischen Remission erscheinen.

In dieser Arbeit wurde der DAS28 nicht nur für die Bestimmung der Krankheitsaktivität der rheumatoiden Arthritis, sondern auch für die Bestimmung der Krankheitsaktivität der Psoriasisarthritis eingesetzt. Für diese Erkrankung ist der Score nicht validiert. Trotz allem wird er sowohl im klinischen Alltag als auch in klinischen Studien auch bei dieser Erkrankung zur Abschätzung der Krankheitsaktivität eingesetzt (28), (102), (103), (104), (105). Die Patienten mit rheumatoider Arthritis zeigten in dieser Arbeit keinen signifikanten Unterschied in ihren DAS28-Werten im Vergleich zu den Patienten mit Psoriasisarthritis.

Auch der locDAI ist kein validiertes Instrument zur Abschätzung der Krankheitsaktivität. Für diesen Index wurden die oben genannten 30 untersuchten Gelenke der Hand separat hinsichtlich Druckschmerz und Schwellung auf einer 3-stufigen Skala (0 = keine Schwellung / Druckschmerz, 1 = leichte Schwellung / Druckschmerz, 2 = sichere Schwellung / Druckschmerz) semiquantitativ bewertet und die Summe daraus berechnet (Spannbreite 0-120).

Auch in anderen Studien, welche die klinische Untersuchung mit einem bildgebenden Verfahren vergleichen, wurde eine Graduierung der klinischen Untersuchung vorgenommen (32), (106).

Sowohl bei der Arthrosonographie, als auch bei der MRT werden die Gelenke semiquantitativ beurteilt und daraus im Anschluss ein Summenscore gebildet (z.B. US-7-Score oder RAMRIS). In diese Scores geht nur der lokale Befund ein und keine Parameter der systemischen Entzündungsaktivität.

Auch der locDAI ist ein Instrument zur Erfassung des lokalen Befundes, ohne Parameter der systemischen Krankheitsaktivität mit einzubeziehen, wie z.B. beim DAS28. Mit diesem Score wurde versucht, einen vergleichbaren Index zur Erfassung der lokalen Krankheitsaktivität zu erschaffen. Bei einem Vergleich der Scores der verschiedenen Methoden verschiebt sich dieser von der Gelenkebene auf die Patientenebene. Die Krankheitsaktivität des Patienten wird mittels der unterschiedlichen Methoden gemessen und verglichen und nicht mehr nur die Aktivität eines einzelnen Gelenks.

Die Korrelation von DAS28 zum RAMRI-Synovitis-Score beträgt ebenso wie zum locDAI $r=0.4$. Die Korrelation des locDAI zum RAMRIS-Synovitis-Score beträgt $r=0.7$. Die Korrelation des DAS28 zum RAMRIS ist somit kleiner als die Korrelation von locDAI zum RAMRIS (DAS28 $r=0.4$ vs. locDAI $r=0.7$). Der locDAI korrelierte auch deutlich mit den üblichen Messinstrumenten der klinischen Untersuchung dem 'swollen joint count' (SJC, $r=0.5$) und 'tender joint count' (TJC, $r=0.7$).

Diese Daten zeigen, dass der locDAI ein einfaches und geeignetes Instrument zur Abschätzung der lokalen Krankheitsaktivität ist und somit seinen Zweck, einen Vergleich der durch die klinische Untersuchung ermittelten lokalen Krankheitsaktivität mit der durch die bildgebenden Verfahren ermittelten lokalen Krankheitsaktivität zu ermöglichen, erfüllt.

5.10. Differentialdiagnostische Aspekte

Ein charakteristisches Merkmal der Signalanreicherung wurde bei Patienten mit Psoriasisarthritis gesehen. Der morphologische Aspekt dieser Anreicherung lässt an eine Assoziation mit dem synovial-enthesisalen Komplex (107) und einer möglicherweise dort bestehenden Enthesitis (108) denken. Diese Zeichen mag ein zusätzlicher Hinweis zur Differentialdiagnose sein, muss aber noch an einer größeren Patientenzahl validiert werden.

5.11. Sicherheit

Bei keiner der Untersuchungen wurde ein schwerer Zwischenfall verzeichnet. Allerdings ist die Anzahl der Untersuchungen zu klein, um eine aussagekräftige Angabe bezüglich der Sicherheit und Toleranz dieser Technologie für diese Verwendung zu tätigen. Die Sicherheit und Verträglichkeit der Methode scheint aber gut zu sein. Dies zeigen auch die Erfahrungen mit dem Einsatz von ICG seit über 30 Jahren außerhalb der Rheumatologie (64). ICG wurde bereits bei einigen schwer kranken Patienten, als auch für die diagnostische Routine eingesetzt. Dort wird es zur Angiographie der Retina (54), (109) und für Leberfunktionstests (75), (110) eingesetzt (64).

Bei weltweit mehreren Millionen jährlichen ICG-Anwendungen sind Nebenwirkungen selten (55). Insgesamt ist ICG ein sicheres Mittel, dessen gut dokumentiertes Sicherheitsprofil (111) vergleichbar ist mit anderen gut verträglichen Kontrastmitteln. Die meisten Nebenwirkungen beziehen sich auf anaphylaktische Reaktionen (55). Damit ist das Xiralite-Verfahren insgesamt wenig belastend, gut verträglich und sicher.

5.12. Systematische Bildinterpretation und Intra- und Interreader-Reliabilität

Während die fluoreszenzoptische Untersuchung mit dem Xiralite-Verfahren an sich bis ins Detail standardisiert ist, waren bisher keine einheitlichen Standards zur Bildkorrektur und Interpretation etabliert. Für diese Arbeit wurde eine semiquantitative Beurteilung der fluoreszenzoptischen Ergebnisse entwickelt, vergleichbar mit der Interpretation arthronographischer oder MR-tomographischer Bilder. Die Bilder wurden auf zwei verschiedene Art und Weisen eingestellt und anschließend getrennt für das korrigierte Summenbild im 'PrimaVista-Mode' und drei definierte Phasen ausgewertet. Bei der Methode 1 wurde der PrimaVista-Mode in der automatisch generierten Form oder, je nach Signalintensität, in leicht hochgeregelter Form ausgewertet, wobei das Helligkeits-Fenster zwischen 20.000-50.0000 Einheiten (AU) lag und die Fingerbeeren eine Signalanreicherung zeigen sollte. Die 360 Bilder einer Sequenz wurden anschließend auf das signalreichste Bild normiert, bei Bedarf wie beim PrimaVista-Mode nachjustiert und ausgewertet.

Bei der Methode 2 wurde der PrimaVista-Mode in der Regel in der automatisch generierten Form ausgewertet. Das Fenster sollte im Bereich von 20.000-50.000 Einheiten (AU) liegen und die Fingerbeeren oder Gelenke im Bild sollten fokale Anreicherungen zeigen. Damit wurde sichergestellt, dass genug Signal im Bild vorhanden ist. Es wurde nur bei Bedarf nachgeregelt, z.B. wenn externe Lichteinflüsse oder andere Fehlerquellen die automatische Einstellung störten. Anschließend wurden die 360 Bilder einer Sequenz ohne weiteres Nachregeln ausgewertet.

Diese beiden Methoden unterschieden sich nur im Vergleich zur MRT nur im Summenbild und Phase 2 signifikant voneinander und ihre Scores korrelierten hoch miteinander.

Die zweite Methode der Bildeinstellung, bei der nur im Ausnahmefall manuell nachjustiert wird und diese Einstellung für die Auswertung des Films übernommen wird, ist systematischer, leicht nachzuvollziehen und hatte einen Trend zur höheren Übereinstimmungen zur MRT. Daher wird die zweite Methode der Bildeinstellung empfohlen.

Die mit dieser zweiten Methode erhobene Inter- und Intrareader-Reliabilität war erheblich für die erfahrenen Reader und moderat für den weniger erfahrenen Reader. Damit scheint die Methode 2 der Bildeinstellung und Befundung zuverlässig und gut reproduzierbar zu sein.

Generell lässt die digitale Technologie des Xiralite-Systems eine automatische Bildinterpretation und quantitative Analyse der Bildsequenzen zu. Allerdings war dafür derzeit keine geeignete Software verfügbar.

5.13. Stärken der Methode

Die fluoreszenzoptische Bildgebung hat einige wichtige Vorteile gegenüber anderen bildgebenden Verfahren: Es gibt, wie bei der Arthrosonographie und der MRT, keine Exposition mit schädlicher Strahlung, die Untersuchung ist relativ günstig und die Bilder sind schnell verfügbar (64), beim Xiralite-Verfahren direkt im Anschluss an die Untersuchung. Die erstellten Daten geben einen sofortigen Überblick über alle Gelenke

beider Hände. Es konnte gezeigt werden, dass die Erfassung beider Hände einen Vorteil gegenüber der Untersuchung nur der klinisch beschwerdeführenden Hand hat (112).

Die Bewertung der fluoreszenzoptischen Bilder kann mittels elektronischer Übertragung an verschiedenen Stellen durchgeführt und damit auch jederzeit von einem zweiten Reader begutachtet werden. Die Bildinterpretation ist einfach. Die Methode ist sehr patientenfreundlich und wird gut toleriert.

5.14. Limitationen

Es bestehen Einschränkungen bei der fluoreszenzoptischen Darstellung der palmaren Entzündung im Bereich des Handgelenks und der MCP-Gelenke durch die im Xiralite-System bestehende geometrische Anordnung der Kamera und der Lichtquelle.

Die Technologie der fluoreszenzoptischen Untersuchung beruht auf der Transmission von Licht durch das zu untersuchende Gewebe. Die Eindringtiefe ist abhängig von den lokalen Gegebenheiten und der Gewebekonzentration des Fluorophors und kann bis zu 4cm erreichen (113). Die Eindringtiefe des Infrarot-nahen Lichts ist somit limitiert.

Das verwendete Xiralite-System leuchtet das zu untersuchende Gewebe von oben (dorsale Handfläche) an. Die fluoreszenzoptische Detektion einer palmaren Entzündung (Tenosynovitis) war somit limitiert durch die überlagerten anatomischen Strukturen (v.a. Knochen) vor allem im Bereich des Handgelenks und der MCP-Gelenke. Dieses Problem könnte durch technische Modifikationen, z.B. zusätzliche LEDs und eine zweite Kamera von der palmaren Seite, behoben werden.

Durch die aktuell zur Verfügung stehende XiraView-Software (Version 3.6) des Xiralite-Systems ist die Generierung der Bildsequenzen weitgehend automatisiert. Die korrekte Bildinterpretation erfordert aber vor der Befundung die Überprüfung dieser automatisch generierten Skalierung durch den Untersucher. Fehler können durch optische Interferenzen entstehen, z.B. Reflektionen des Raumlichts, welche zur Fehleinstellung des automatischen Helligkeitsfensters führen. Werden diese Fehleinstellungen nicht manuell korrigiert, können positive Befunde übersehen und

als falsch negativ missinterpretiert werden. Daher wurde das standardisierte Verfahren zur Überprüfung der korrekten automatischen Fenstereinstellung und einer manuellen Korrektur, falls nötig, entwickelt.

Besondere Aufmerksamkeit sollte darauf gerichtet werden, dass die fluoreszenzoptische Untersuchung jede Art von Entzündung nachweist (z.B. auch psoriatische Plaques, Kratzer, Mückenstiche, kleine Wunden) und sich diese auf den ersten Blick ähnlich wie eine Synovitis oder Tenosynovitis darstellen können. Die Unterscheidung der betroffenen Strukturen kann zwar durch die Lokalisation und den zeitlichen Verlauf der Signalanreicherung möglich sein, setzt aber einen erfahrenen Untersucher voraus. Abhilfe dafür könnte eine Berechnung von Flusskurven schaffen, welche mit der verfügbaren Software allerdings noch nicht möglich ist. Daher sollte die Bildinterpretation der fluoreszenzoptischen Untersuchung immer im Kontext mit der klinischen Untersuchung und des vorhandenen Hautbefundes erfolgen.

Eine reine Hyperämie oder Arthralgien ohne zugrundeliegende Entzündung führten nicht zu erhöhten Signalintensitäten. Damit kann dieser Einfluss auf die Bewertung der fluoreszenzoptischen Bilder ausgeschlossen werden.

Das bisher verfügbare Xiralite-System erlaubt keine parallele Darstellung von anatomischen Strukturen. Daher lassen die Bilder weder auf die exakte Morphologie schließen, noch können anhand dieser Bilder Aussagen über erosive Veränderungen getroffen werden. Weiterführende Entwicklungen könnten diese Limitationen überwinden, indem mittels digitaler Fusion konventionelle Röntgenbilder oder andere digitale Bildgebungsmethoden mit den fluoreszenzoptischen Bildern fusioniert werden. In Tierversuchen konnte gezeigt werden, dass eine Fusion fluoreszenzoptischer Bilder mit konventionellen Röntgenbildern die Zuordnung der Befunde zu anatomischen Strukturen erleichtert, in etwa vergleichbar mit der PET-CT (53), (66). Somit wären auch die oben genannten Probleme behoben, die auftreten, wenn der Patient noch andere entzündliche Veränderungen als Synovitis oder Tenosynovitis aufweist und die korrekte Zuordnung der fluoreszenzoptischen Befunde zum jeweiligen entzündlichen Geschehen vereinfacht.

5.15. Ausblick

Tierexperimentelle Studien konnten zeigen, dass sich mit fluoreszenzoptischen Verfahren nicht nur signifikante Veränderungen der Krankheitsaktivität erfassen, sondern auch Unterschiede zwischen einzelnen Medikamentengruppen / Therapieansätzen (DMARDs vs. reine Symptomatika) nachweisen lassen (114). So konnte die Quantifizierung mithilfe eines fluoreszenzoptischen Tomographen, welcher infrarotnahe Agenzien zur Detektion von Proteasenaktivität oder Knochenresorption nutzt, eine klare Differenzierung zwischen verschiedenen therapeutischen Ansätzen (p38MAPK Inhibitor vs. Celecoxib) ermöglichen. Die Ergebnisse der fluoreszenzmolekularen Tomographie stimmten gut mit Entzündungsscores überein. Sowohl die fluoreszenzoptische Untersuchung als auch die Histopathologie ermöglichten eine klarere Differenzierung zwischen den verschiedenen Behandlungsansätzen, was im Vergleich dazu durch die Pfotenschwellung der Tiere, die klinischen Scores und Serumbiomarker nicht erfolgen konnte. So diskriminierte die tomographische Bildgebung, im Gegensatz zum klinischen Score, Pfotenschwellung und Plasmabiomarkermessungen effektiv zwischen den Behandlungen mit einem p38MAPK-Inhibitor und Celecoxib und deckte die Unterregionen der Pfoten auf, welche den überwiegenden therapeutischen Effekt zeigten. Möglicherweise liegen in diesen Entwicklungen neue Potentiale auch für die Erfassung der chronischen Progression und akuter Schübe einer rheumatoiden Arthritis und für die Beurteilung der differentialtherapeutischen Wirksamkeit unterschiedlicher Pharmaka (114).

Für die Xiralite-Methode liegen dazu noch keine Daten vor; möglicherweise liegt in diesem Bereich aber eine weitere, interessante Anwendungsmöglichkeit zur objektiven Erfassung der therapeutischen Wirksamkeit in klinischen Arzneimittelstudien.

5.16. Fazit

Die ICG-gestützte fluoreszenzoptische Bildgebung mit dem Xiralite-Verfahren ist ein neues Bildgebungsverfahren für rheumatologische Fragestellungen. Diese Technologie erlaubt die sensitive und zuverlässige Erfassung von entzündlichen Veränderungen bei unterschiedlichen rheumatischen Erkrankungen unabhängig von der Pathogenese der Erkrankung, wobei die entwickelte Methode zur standardisierten Bildeinstellung und Befundung mithilfe des FOIAS reliabel zu sein scheint. Zukünftig werden hierfür die technischen Weiterentwicklungen einen Zuwachs an Objektivität hervorbringen.

Die Ergebnisse der fluoreszenzoptischen Untersuchung waren bei der Darstellung entzündlicher Veränderungen vergleichbar mit den Befunden der Gadolinium-verstärkten 1.5T-MRT und der Arthrosonographie im B-Mode als auch zusätzlicher Power-Doppler-Sonographie und in allen untersuchten Kohorten sensitiver als die klinische Untersuchung.

Einen besonderen Stellenwert könnte das Verfahren somit sowohl für die Diagnostik der frühen Arthritis als auch zur Verlaufskontrolle unter einer langwirksamen anti-entzündlichen Therapie oder zur Remissionsabschätzung erlangen.

Um die Definitionen der fluoreszenzoptischen Pathologien und die methodischen Standards weiterzuentwickeln und die klinische Relevanz und den prädiktiven Wert des Verfahrens im Hinblick auf die Krankheitsprognose und das Ansprechen von therapeutischen Verfahren zu charakterisieren sind allerdings weitere multizentrische Studien erforderlich.

6. Zusammenfassung

Mit dem Xiralite-System steht seit 2009 ein kommerziell erhältliches, Indocyaningrün-(ICG)-gestütztes fluoreszenzoptisches Bildgebungsverfahren für die Entzündungsdiagnostik beim Menschen zur Verfügung. Die vorliegende Arbeit fasst die Ergebnisse der grundlegenden Studien zusammen, die seit der Inbetriebnahme des ersten Xiralite-Seriengerätes im Juni 2009 zur formalen Bild- und Sequenzanalyse, zur differentiellen Morphologie der Signalintensitäten, zur Standardisierung der Bildaufnahme, Skalierung und Befundinterpretation sowie zur Wertigkeit dieser neuen Methode für rheumatologische Fragestellungen im Vergleich zu anderen modernen Bildgebungsverfahren (Magnetresonanztomographie und Arthrosonographie einschließlich Power-Doppler-Sonographie) durchgeführt wurden:

Die Standardisierung der Bildaufnahme, Skalierung und Befundinterpretation sowie die semiquantitativen Befundung ermöglichte mit einer guten Intrareader- ($\kappa=0.73$) und einer guten Interreader- ($\kappa=0.71$) Reliabilität eine reproduzierbare Befunderhebung und Interpretation.

Mit der MRT als Standardreferenzmethode zeigte die ICG-gestützte fluoreszenzoptische Diagnostik eine hohe Sensitivität (bis zu 85%) und eine hohe Spezifität (bis zu 95%) für den Nachweis einer MRT-Synovitis und -Tenosynovitis sowie hohe Übereinstimmungsraten mit der MRT (bis zu 86%) sowohl für die aktive ($DAS > 3.2$) als auch für die frühe Arthritis (Krankheitsdauer ≤ 24 Monate).

Vergleichsuntersuchungen von ICG-gestützter fluoreszenzoptischer Diagnostik mit der Arthrosonographie kommen zu ähnlichen Ergebnissen (Sensitivität bis zu 74%, Spezifität bis zu 95%, Übereinstimmungsraten bis zu 82%). Die Übereinstimmungen waren im Wesentlichen unabhängig von unterschiedlichen Krankheitsbildern (rheumatoide Arthritis, Psoriasisarthritis, undifferenzierte Arthritis).

Bei der Erfassung von entzündlichen Veränderungen war die ICG-gestützte fluoreszenzoptische Diagnostik sensitiver als die klinische Untersuchung. Die höhere Rate von positiven Befunden im Vergleich zu MRT und Arthrosonographie deutet darauf hin, dass die Methode empfindlicher ist als die beiden anderen Verfahren, wobei gesunde Personen und Kontrollen mit Arthralgien praktisch keine pathologischen

Signalanreicherungen in der ICG-gestützten fluoreszenzoptischen Diagnostik zeigten. Somit scheinen die nachgewiesenen fluoreszenzoptischen Signale eine tatsächliche Entzündungsaktivität widerzuspiegeln und sind nicht als falsch-positive Befunde zu interpretieren.

Es zeigte sich eine hohe Korrelation mit dem MRT-Score RAMRIS (Rheumatoid Arthritis Magnetic Resonance Imaging Score; $r=0.9$) und eine moderate Korrelation mit dem Arthrosonographie-Score ($r=0.4$, US-Gesamtscore) sowie mit klinischen Assessments zur Erfassung der Krankheitsaktivität ($r=0.4$, DAS28). Diese Daten könnten die Grundlage für den Einsatz der Technologie zum Verlaufsmonitoring und zur Outcome-Messung bilden.

Die charakteristischen morphologischen Befunde im Bereich des Nagelbetts, welche insbesondere bei der Psoriasisarthritis gesehen wurden (Sensitivität von 92%, Spezifität von 67% bei Patienten mit rheumatoider Arthritis als Vergleichsgruppe) deuten auf eine differenzialdiagnostische Bedeutung des neuen Verfahrens hin.

Limitiert ist die Methode aufgrund der fehlenden Darstellung von anatomischen Strukturen wie synovialen Proliferationen oder Erosionen, sowie durch die eingeschränkte Beurteilbarkeit der palmaren Entzündung insbesondere im Bereich der Hand- und MCP-Gelenke.

Zukünftige Fragestellungen betreffen die Weiterentwicklung bei der Definition von fluoreszenzoptischen Pathologien und der methodischen Standards, die Veränderungssensitivität und die Entwicklung automatisierter Verfahren für die Erfassung und Verlaufsbeurteilung der Krankheitsaktivität unter Therapie, die Charakterisierung der klinischen Relevanz der einzelnen fluoreszenzoptischen Befunde und den prädiktiven Wert des Verfahrens im Hinblick auf die Krankheitsprognose und das Ansprechen von therapeutischen Verfahren.

7. Anhang

7.1. Tabellen

7.1.1. Tabelle 1: Demographische und klinische Daten der Studienpopulation

Diagnose	Kohorte 1		Kohorte 2		Kohorte 3		Kohorte 4	
	$\bar{x} \pm SD$; Median (Range)		$\bar{x} \pm SD$; Median (Range)		$\bar{x} \pm SD$; Median (Range)		$\bar{x} \pm SD$; Median (Range)	
Alter (Jahre)	54 ± 11	55 (14-84)	53 ± 10	53 (29-70)	55 ± 12	57 (30-77)	53 ± 11	54 (22-79)
Geschlecht (Mann/Frau)	45/108		2/23		7/13		15/79	
Krankheitsdauer (Monate)	35 ± 35	13 (0.5-420)	10 ± 6	8 (1-25)	11 ± 7	10 (0.5-24)	76 ± 74	37 (0-456)
DAS28 (0-10)	3.6 ± 1,1	3.6 (0.8-6.7)	4.8 ± 0.7	4.8 (3.5-6.7)	3.6 ± 1	3.5 (1.7-6.7)	3.7 ± 0.95	3.8 (0-6)
BSG (mm/h)	18 ± 11	13 (2-100)	27 ± 16	22 (4-66)	24 ± 16	16 (2-56)	20 ± 14	14 (1-87)
CRP (mg/dl)	0.4 ± 0.4	0.2 (0-7.8)	0.6 ± 0.5	0.3 (0.1-4.1)	0.6 ± 0.7	0.3 (0.1-4.1)	0.6 ± 0.6	0.3 (0-5.1)
SJC (Fingergelenke)	6 ± 4	5 (0-18)	6 ± 3	5 (0-16)	6 ± 4	5 (0-18)	2 ± 2	1 (0-11)
TJC (Fingergelenke)	4 ± 4	3 (0-14)	5 ± 4	4 (0-12)	3 ± 3	2 (0-14)	4 ± 3	3 (0-24)
locDAI	13 ± 9	22 (0-57)	13 ± 7	11 (0-56)	12 ± 8	11 (0-56)	12 ± 8	10 (0-56)
RAMRIS	-	-	5 ± 4	2 (0-28)	6 ± 7	9 (0-28)	-	-
RAMRIS Synovitis	-	-	3 ± 2	1 (0-18)	4 ± 4	6 (0-18)	-	-
US-score	-	-	-	-	-	-	16 ± 11	11 (0-66)
US-B-Mode	-	-	-	-	-	-	13 ± 7	11 (0-40)
US-PD-Mode	-	-	-	-	-	-	5 ± 5	1 (0-32)

Legende: \bar{x} : Mittelwert; SD: Standardabweichung; DAS28: Disease Activity Score 28 Gelenke (für die rheumatoide Arthritis, undifferenzierte Arthritis und Psoriasisarthritis); BSG: Blutsenkungsgeschwindigkeit; CRP: C-reaktives Protein; SJC: swollen joint count; TJC: tender joint count; locDAI: lokaler Krankheitsaktivitätsindex; RAMRIS: Rheumatoide Arthritis MRI Score; US-Score: Arthrosonographiescore als Summenscore aus Synovitis und Tenosynovitis im B-Mode und Power-Doppler-Mode zusammen, US-B-Mode: Arthrosonographiescore im B-Mode; US-PD-Mode: Arthrosonographiescore als Summenscore aus synovitischer und tenosynovitischer Vaskularisation im Power-Doppler-Mode; Kohorte 1: Gesamtkohorte; Kohorte 2: hohe Krankheitsaktivität; Kohorte 3: frühe Arthritis; Kohorte 4: Arthrosonographie Kohorte;

7.1.2. Tabelle 2: Sensitivität und Spezifität der fluoreszenzoptischen Bildgebung und klinischen Untersuchung im Vergleich zur Arthrosonographie (B-Mode und Power-Doppler-Mode) und MRT (für Synovitis und Tenosynovitis)

FOI	MRT Kohorte 2		MRT Kohorte 3		PDUS Kohorte 4		GSUS Kohorte 4	
	Sensitivität	Spezifität	Sensitivität	Spezifität	Sensitivität	Spezifität	Sensitivität	Spezifität
FOI PVM	51%	81%	55%	92%	67%	54%	56%	57%
FOI P1	27%	94%	34%	95%	33%	90%	22%	95%
FOI P2	72%	56%	83%	69%	72%	44%	68%	50%
FOI P3	47%	89%	60%	92%	60%	69%	51%	78%
Any phase (P1-3)	76%	54%	85%	65%	74%	42%	70%	48%
CE	59%	72%	58%	90%	50%	76%	35%	79%

Legende: CE: klinische Untersuchung (Schwellung); FOI: fluoreszenzoptische Bildgebung; GSUS: Arthrosonographie im B-Mode; PVM: Prima Vista Mode; P1: Phase 1; P2: Phase 2; P3: Phase 3; any phase: positiv in P1 oder P2 oder P3; PDUS: Arthrosonographie im Power-Doppler-Mode; MRT: Magnet-Resonanz-Tomographie (Synovitis oder Tenosynovitis)

7.1.3. Tabelle 3: Vergleich der fluoreszenzoptischen Untersuchung, klinischen Untersuchung, der MRT und der Arthrosonographie

Vergleich MRT und CE Kohorte 2	MRT negativ, CE positiv	MRT = CE	MRT positiv, CE negativ	95% CI (%)
MRT (S) vs. CE (s+t)	23/300 (8%)	242/300 (81%)	35/300 (12%)	76-86
MRT (S) vs. CE (s)	48/300 (16%)	227/300 (76%)	25/300 (8%)	70-81
MRT (S) vs. CE (t)	43/300 (14%)	226/300 (75%)	31/300 (10%)	68-82
MRT (T) vs. CE (s+t)	30/300 (10%)	250/300 (83%)	20/300 (7%)	76-90
MRT (T) vs. CE (s)	59/300 (20%)	227/300 (76%)	14/300 (5%)	70-81
MRT (T) vs. CE (t)	53/300 (18%)	228/300 (76%)	19/300 (6%)	68-84
MRT (S or T) vs. CE (s+t)	21/300 (7%)	230/300 (77%)	49/300 (16%)	70-84
MRT (S or T) vs. CE (s)	42/300 (14%)	223/300 (74%)	35/300 (12%)	69-80
MRT (S or T) vs. CE (t)	41/300 (14%)	214/300 (71%)	45/300 (15%)	63-79
Vergleich FOI und CE Kohorte 2	FOI negativ, CE positiv	FOI = CE	FOI positiv, CE negativ	95% CI (%)
FOI PVM vs. CE (s+t)	40/750 (5%)	548/750 (73%)	162/750 (22%)	65-81
FOI PVM vs. CE (s)	77/750 (10%)	539/750 (72%)	134/750 (18%)	65-79
FOI PVM vs. CE (t)	69/750 (9%)	534/750 (71%)	146/750 (19%)	64-79
FOI P1 vs. CE (s+t)	61/750 (8%)	632/750 (84%)	55/750 (7%)	79-90
FOI P1 vs. CE (s)	113/750 (15%)	592/750 (79%)	43/750 (6%)	74-84
FOI P1 vs. CE (t)	102/750 (14%)	594/750 (80%)	51/750 (7%)	74-85
FOI P2 vs. CE (s+t)	22/750 (3%)	417/750 (56%)	311/750 (41%)	47-64
FOI P2 vs. CE (s)	44/750 (6%)	438/750 (58%)	268/750 (36%)	51-65
FOI P2 vs. CE (t)	37/750 (5%)	431/750 (58%)	281/750 (38%)	49-66
FOI P3 vs. CE (s+t)	54/750 (7%)	605/750 (81%)	91/750 (12%)	74-88
FOI P3 vs. CE (s)	96/750 (13%)	586/750 (78%)	68/750 (9%)	73-84
FOI P3 vs. CE (t)	89/750 (12%)	579/750 (77%)	81/750 (11%)	70-84
Vergleich FOI und MRT Kohorte 2	FOI negativ, MRT positiv	FOI = MRT	FOI positiv, MRI negativ	95% CI (%)
FOI PVM vs. MRT (S)	29/300 (10%)	220/300 (73%)	51/300 (17%)	65-81
FOI PVM vs. MRT (T)	17/300 (6%)	222/300 (74%)	61/300 (20%)	66-82
FOI PVM vs. MRT (S or T)	37/300 (12%)	220/300 (73%)	43/300 (14%)	66-81
FOI P1 vs. MRT (S)	45/298 (15%)	233/298 (78%)	20/298 (7%)	70-86
FOI P1 vs. MRT (T)	27/298 (9%)	247/298 (83%)	24/298 (8%)	73-93
FOI P1 vs. MRT (S or T)	55/298 (18%)	229/298 (77%)	14/298 (5%)	67-86
FOI P2 vs. MRT (S)	15/300 (5%)	177/300 (59%)	108/300 (36%)	51-67
FOI P2 vs. MRT (T)	12/300 (4%)	161/300 (54%)	127/300 (42%)	45-62
FOI P2 vs. MRT (S or T)	21/300 (7%)	181/300 (60%)	98/300 (33%)	53-68
FOI P3 vs. MRT (S)	32/300 (11%)	236/300 (79%)	32/300 (10%)	71-87

ICG-gestützte fluoreszenzoptische Bildgebung mit dem Xiralite-Verfahren

FOI P3 vs. MRT (T)	21/300 (7%)	236/300 (79%)	43/300 (14%)	72-86
FOI P3 vs. MRT (S or T)	40/300 (13%)	236/300 (79%)	24/300 (8%)	71-86
Vergleich MRT und CE Kohorte 3	MRT negativ, CE positiv	MRT = CE	MRT positiv, CE negativ	95% CI (%)
MRT (S) vs. CE (s+t)	5/250 (2%)	210/250 (84%)	36/250 (15%)	-
MRT (S) vs. CE (s)	25/250 (10%)	204/250 (81%)	22/250 (9%)	-
MRT (T) vs. CE (s+t)	8/250 (3%)	222/250 (88%)	21/250 (8%)	-
MRT (T) vs. CE (s)	36/250 (14%)	200/250 (80%)	15/250 (6%)	-
MRT (S or T) vs. CE (s+t)	4/250 (2%)	202/250 (80%)	45/250 (18%)	-
MRT (S or T) vs. CE (s)	21/250 (8%)	202/250 (80%)	28/250 (11%)	-
Vergleich FOI und CE Kohorte 3	FOI negativ, CE positiv	FOI = CE	FOI positiv, CE negativ	95% CI (%)
FOI PVM vs. CE (s+t)	14/598 (2%)	493/598 (83%)	90/598 (15%)	-
FOI PVM vs. CE (s)	60/598 (10%)	478/598 (80%)	59/598 (10%)	-
FOI P1 vs. CE (s+t)	23/598 (4%)	515/598 (86%)	59/598 (10%)	-
FOI P1 vs. CE (s)	89/598 (15%)	460/598 (77%)	48/598 (8%)	-
FOI P2 vs. CE (s+t)	3/598 (0.5%)	362/598 (61%)	232/598 (39%)	-
FOI P2 vs. CE (s)	24/598 (4%)	397/598 (66%)	176/598 (29%)	-
FOI P3 vs. CE (s+t)	11/598 (2%)	507/598 (85%)	79/598 (13%)	-
FOI P3 vs. CE (s)	61/598 (10%)	484/598 (81%)	52/598 (9%)	-
Vergleich FOI und MRT Kohorte 3	FOI negativ, MRT positiv	FOI = MRT	FOI positiv, MRT negativ	95% CI (%)
FOI PVM vs. MRT (S)	21/250 (8%)	209/250 (84%)	20/250 (8%)	-
FOI PVM vs. MRT (T)	19/250 (8%)	196/250 (78%)	35/250 (14%)	-
FOI PVM vs. MRT (S or T)	28/250 (11%)	205/250 (82%)	17/250 (7%)	-
FOI P1 vs. MRT (S)	37/250 (15%)	200/250 (80%)	13/250 (5%)	-
FOI P1 vs. MRT (T)	21/250 (8%)	215/250 (86%)	14/250 (6%)	-
FOI P1 vs. MRT (S or T)	44/250 (18%)	196/250 (78%)	10/250 (4%)	-
FOI P2 vs. MRT (S)	6/250 (2%)	179/250 (72%)	65/250 (26%)	-
FOI P2 vs. MRT (T)	6/250 (2%)	162/250 (65%)	82/250 (33%)	-
FOI P2 vs. MRT (S or T)	11/250 (4%)	179/250 (72%)	60/250 (24%)	-
FOI P3 vs. MRT (S)	19/250 (8%)	212/250 (85%)	19/250 (8%)	-
FOI P3 vs. MRT (T)	13/250 (5%)	207/250 (83%)	30/250 (12%)	-
FOI P3 vs. MRT (S or T)	25/250 (10%)	210/250 (84%)	15/250 (6%)	-
Vergleich US vs. CE Kohorte 4	US negativ, CE positiv	US = CE	US positiv, CE negativ	95% CI (%)
GSUS vs. CE (s+t)	11/962 (1%)	544/962 (57%)	407/962 (42%)	52-61
GSUS vs. CE (s)	50/962 (5%)	572/962 (59%)	340/962 (35%)	55-64
GSUS vs. CE (t)	68/962 (7%)	534/962 (56%)	360/962 (37%)	51-60

ICG-gestützte fluoreszenzoptische Bildgebung mit dem Xiralite-Verfahren

PDUS vs. CE (s+t)	28/962 (3%)	815/962 (85%)	119/962 (12%)	82-88
PDUS vs. CE (s)	100 /962 (10%)	777/962 (81%)	85/962 (9%)	77-85
PDUS vs. CE (t)	121/962 (13%)	733/962 (76%)	108/962 (11%)	72-80
Vergleich FOI vs. CE Kohorte 4	FOI negativ, CE positiv	FOI = CE	FOI positiv, CE negativ	95% CI (%)
FOI PVM vs. CE (s+t)	15/1110 (1%)	478/1110 (43%)	617/1110 (56%)	39-47
FOI PVM vs. CE (s)	48/1110 (4%)	521/1110 (47%)	541/1110 (49%)	43-51
FOI PVM vs. CE (t)	71/1110 (6%)	490/1110 (44%)	549/1110 (49%)	41-48
FOI P1 vs. CE (s+t)	28/1110 (3%)	968/1110 (87%)	114/1110 (10%)	84-91
FOI P1 vs. CE (s)	106/1110 (10%)	921/1110 (83%)	83/1110 (7%)	79-87
FOI P1 vs. CE (t)	135/1110 (12%)	878/1110 (79%)	97/1110 (9%)	75-84
FOI P2 vs. CE (s+t)	16/1110 (1%)	505/1110 (46%)	589/1110 (53%)	41-50
FOI P2 vs. CE (s)	53/1110 (5%)	540/1110 (49%)	517/1110 (47%)	45-53
FOI P2 vs. CE (t)	76/1110 (7%)	509/1110 (46%)	525/1110 (47%)	42-49
FOI P3 vs. CE (s+t)	21/1110 (2%)	769/1110 (69%)	320/1110 (29%)	64-74
FOI P3 vs. CE (s)	73/1110 (7%)	774/1110 (70%)	263/1110 (24%)	65-74
FOI P3 vs. CE (t)	106/1110 (10%)	723/1110 (65%)	281/1110 (25%)	60-70
Vergleich FOI vs. US Kohorte 4	FOI negativ, US positiv	FOI= US	FOI positiv, US negativ	95% CI (%)
FOI PVM vs. GSUS	135/962 (14%)	561/962 (58%)	266/962 (28%)	54-62
FOI PVM vs. PDUS	38/962 (4%)	450/962 (47%)	474/962 (50%)	43-51
FOI P1 vs. GSUS	353/962 (37%)	582/962 (61%)	27/962 (3%)	56-65
FOI P1 vs. PDUS	99/962 (10%)	785/962 (82%)	78/962 (8%)	78-85
FOI P2 vs. GSUS	147/962 (15%)	562/962 (58%)	253/962 (26%)	54-62
FOI P2 vs. PDUS	42/962 (4%)	467/962 (49%)	453/962 (47%)	45-52
FOI P3 vs. GSUS	224/962 (23%)	625/962 (65%)	113/962 (12%)	61-69
FOI P3 vs. PDUS	59/962 (6%)	650/962 (68%)	253/962 (26%)	63-72

Legende: CE: klinische Untersuchung; FOI: fluoreszenzoptische Bildgebung; GSUS: Arthrosonographie im B-Mode; MRT: Magnetresonanz Tomographie; P1: Phase 1; P2: Phase 2; P3: Phase 3; PDUS: Arthrosonographie im Power-Doppler-Mode; PVM: PrimaVista-Mode; s: geschwollene Gelenke; S: Synovitis; t: druckschmerzhaftes Gelenke; T: Tenosynovitis; US: Arthrosonographie; 95% CI: 95% Konfidenzintervall

7.1.4. Tabelle 4: Vergleich der fluoreszenzoptischen Untersuchung, klinischen Untersuchung und MRT in Abhängigkeit der Diagnose in Kohorte 2

Subgruppe RA (11 Patienten)	Vergleich MRT vs. CE	MRT negativ, CE positiv	MRT = CE	MRT positiv, CE negativ
	MRT (S) vs. CE (s+t)	12/132 (9%)	102/132 (77%)	18/132 (14%)
	MRT (S) vs. CE (s)	24/132 (18%)	96/132 (73%)	12/132 (9%)
	MRT (S) vs. CE (t)	23/132 (17%)	92/132 (70%)	17/132 (13%)
	MRT (T) vs. CE (s+t)	13/132 (10%)	104/132 (79%)	15/132 (11%)
	MRT (T) vs. CE (s)	27/132 (20%)	94/132 (71%)	11/132 (8%)
	MRT (T) vs. CE (t)	25/132 (19%)	92/132 (70%)	15/132 (12%)
	MRT (S or T) vs. CE (s+t)	10/132 (8%)	93/132 (70%)	29/132 (22%)
	MRT (S or T) vs. CE (s)	19/132 (14%)	93/132 (70%)	20/132 (15%)
	MRT (S or T) vs. CE (t)	21/132 (16%)	83/132 (63%)	28/132 (21%)
	Vergleich FOI vs. CE	FOI negativ, CE positiv	FOI = CE	FOI positiv, CE negativ
	FOI PVM vs. CE (s+t)	20/330 (6%)	218/330 (66%)	92/330 (28%)
	FOI PVM vs. CE (s)	41/330 (12%)	214/330 (65%)	75/330 (23%)
	FOI PVM vs. CE (t)	32/329 (10%)	214/329 (65%)	83/329 (25%)
	FOI PVM vs. CE (s+t)	32/329 (10%)	263/329 (80%)	34/329 (10%)
	FOI P1 vs. CE (s)	61/329 (19%)	243/329 (74%)	25/329 (8%)
	FOI P1 vs. CE (t)	51/328 (16%)	245/328 (75%)	32/328 (10%)
	FOI P2 vs. CE (s+t)	13/330 (4%)	152/330 (46%)	165/330 (50%)
	FOI P2 vs. CE (s)	26/330 (8%)	164/330 (50%)	140/330 (42%)
	FOI P2 vs. CE (t)	19/329 (6%)	160/329 (49%)	150/329 (46%)

	FOI P3 vs. CE (s+t)	27/330 (8%)	247/330 (75%)	56/330 (17%)
	FOI P3 vs. CE (s)	49/330 (15%)	241/330 (73%)	40/330 (12%)
	FOI P3 vs. CE (t)	44/329 (13%)	233/329 (71%)	52/329 (16%)
	Vergleich FOI vs. MRT	FOI negativ, MRT positiv	FOI = MRT	FOI positiv, MRT negativ
	FOI PVM vs. MRT (S)	16/132 (12%)	87/132 (66%)	29/132 (22%)
	FOI PVM vs. MRT (T)	13/132 (10%)	89/132 (67%)	30/132 (23%)
	FOI PVM vs. MRT (S or T)	22/132 (17%)	88/132 (67%)	22/132 (17%)
	FOI P1 vs. MRT (S)	27/131 (21%)	92/131 (70%)	12/131 (9%)
	FOI P1 vs. MRT (T)	21/131 (16%)	100/131 (76%)	10/131 (8%)
	FOI P1 vs. MRT (S or T)	35/131 (27%)	89/131 (68%)	7/131 (5%)
	FOI P2 vs. MRT (S)	10/132 (8%)	69/132 (52%)	53/132 (40%)
	FOI P2 vs. MRT (T)	9/132 (7%)	67/132 (51%)	56/132 (42%)
	FOI P2 vs. MRT (S or T)	14/132 (11%)	74/132 (56%)	44/132 (33%)
	FOI P3 vs. MRT (S)	16/132 (12%)	97/132 (73%)	19/132 (14%)
	FOI P3 vs. MRT (T)	14/132 (11%)	97/132 (73%)	21/132 (16%)
	FOI P3 vs. MRT (S or T)	21/132 (16%)	100/132 (76%)	11/132 (8%)
Subgruppe uA (14 Patienten)	Vergleich MRT vs. CE	MRT negativ, CE positiv	MRT = CE	MRT positiv, CE negativ
	MRT (S) vs. CE (s+t)	11/168 (7%)	140/168 (83%)	17/168 (10%)
	MRT (S) vs. CE (s)	24/168 (14%)	131/168 (78%)	13/168 (8%)
	MRT (S) vs. CE (t)	20/168 (12%)	134/168 (80%)	14/168 (8%)
	MRT (T) vs. CE (s+t)	17/168 (10%)	146/168 (87%)	5/168 (3%)
	MRT (T) vs. CE (s)	32/168 (19%)	133/168 (79%)	3/168 (2%)
	MRT (T) vs. CE (t)	28/168 (17%)	136/168 (81%)	4/168 (2%)

MRT (S or T) vs. CE (s+t)	11/168 (7%)	137/168 (82%)	20/168 (12%)
MRT (S or T) vs. CE (s)	23/168 (14%)	130/168 (77%)	15/168 (9%)
MRT (S or T) vs. CE (t)	20/168 (12%)	131/168 (78%)	17/168 (10%)
Vergleich FOI vs. CE	FOI negativ, CE positiv	FOI = CE	FOI positiv, CE negativ
FOI PVM vs. CE (s+t)	20/420 (5%)	330/420 (79%)	70/420 (17%)
FOI PVM vs. CE (s)	36/420 (9%)	325/420 (77%)	59/420 (14%)
FOI PVM vs. CE (t)	37/420 (9%)	320/420 (76%)	63/420 (15%)
FOI P1 vs. CE (s+t)	29/419 (7%)	369/419 (88%)	21/419 (5%)
FOI P1 vs. CE (s)	52/419 (12%)	349/419 (83%)	18/419 (4%)
FOI P1 vs. CE (t)	51/420 (12%)	349/420 (83%)	19/420 (5%)
FOI P2 vs. CE (s+t)	9/420 (2%)	265/420 (63%)	146/420 (35%)
FOI P2 vs. CE (s)	18/420 (4%)	274/420 (65%)	128/420 (30%)
FOI P2 vs. CE (t)	18/420 (4%)	271/420 (65%)	131/420 (31%)
FOI P3 vs. CE (s+t)	27/420 (6%)	358/420 (85%)	35/420 (8%)
FOI P3 vs. CE (s)	47/420 (11%)	345/420 (82%)	28/420 (7%)
FOI P3 vs. CE (t)	45/420 (11%)	346/420 (82%)	29/420 (7%)
Vergleich FOI vs. MRT	FOI negativ, MRI positiv	FOI = MRT	FOI positiv, MRI negativ
FOI PVM vs. MRT (S)	13/168 (8%)	133/168 (79%)	22/168 (13%)
FOI PVM vs. MRT (T)	4/168 (2%)	133/168 (79%)	31/168 (18%)
FOI PVM vs. MRT (S or T)	15/168 (9%)	132/168 (79%)	21/168 (13%)
FOI P1 vs. MRT (S)	18/167 (11%)	141/167 (84%)	8/167 (5%)
FOI P1 vs. MRT (T)	6/167 (4%)	147/167 (88%)	14/167 (8%)
FOI P1 vs. MRT (S or T)	20/167 (12%)	140/167 (84%)	7/167 (4%)

FOI P2 vs. MRT (S)	5/167 (3%)	108/168 (64%)	55/168 (33%)
FOI P2 vs. MRT (T)	3/168 (2%)	94/168 (56%)	71/168 (42%)
FOI P2 vs. MRT (S or T)	7/168 (4%)	107/168 (64%)	54/168 (32%)
FOI P3 vs. MRT (S)	16/168 (10%)	139/168 (83%)	13/168 (8%)
FOI P3 vs. MRT (T)	7/168 (4%)	139/168 (83%)	22/168 (13%)
FOI P3 vs. MRT (S or T)	19/168 (11%)	136/168 (81%)	13/168 (8%)

Legende: CE: klinische Untersuchung; FOI: fluoreszenzoptische Bildgebung; MRT: Magnetresonanz Tomographie; P1: Phase 1; P2: Phase 2; P3: Phase 3; PVM: PrimaVista-Mode; RA: rheumatoide Arthritis; s: geschwollene Gelenke; S: Synovitis; t: druckschmerzhaftes Gelenke; T: Tenosynovitis; uA: undifferenzierte Arthritis; 95% CI: 95% Konfidenzintervall

7.1.5. Tabelle 5: Vergleich der fluoreszenzoptischen Untersuchung, klinischen Untersuchung und Arthrosonographie in Abhängigkeit der Diagnose in Kohorte 4

Subgruppe (Diagnose)	Vergleich FOI vs. CE	FOI positiv, CE negativ	FOI = CE	FOI negativ, CE positiv	95% CI (%)
PsA (23 Patienten)	FOI vs. CE (s+t)	191/300 (55%)	149/300 (43%)	5/300 (1%)	35-52
	FOI vs. CE (s)	169/300 (49%)	165/300 (48%)	11/300 (3%)	40-55
	Vergleich FOI vs. US	FOI positiv, US negativ	FOI = US	FOI negativ, US positiv	95% CI (%)
	FOI vs. GSUS	88/299 (29%)	165/299 (55%)	46/299 (15%)	50-60
	FOI vs. PDUS	154/299 (52%)	138/299 (46%)	7/299 (2%)	38-55
RA (19 Patienten)	FOI vs. CE s+t)	180/285 (63%)	99/285 (35%)	6/285 (2%)	-
	FOI vs. CE (s)	146/285 (51%)	121/285 (42%)	18/285 (6%)	-
	FOI vs. GSUS	46/247 (19%)	177/247 (72%)	24/247 (10%)	-
	FOI vs. PDUS	117/247 (47%)	122/247 (49%)	8/247 (3%)	-
uA (20 Patienten)	FOI vs. CE (s+t)	155/300 (52%)	141/300 (47%)	4/300 (1%)	40-54
	FOI vs. CE (s)	138/300 (46%)	147/300 (49%)	15/300 (5%)	42-56
	FOI vs. GSUS	77/260 (30%)	137/260 (53%)	46/260 (18%)	46-60
	FOI vs. PDUS	122/260 (47%)	122/260 (47%)	16/260 (6%)	40-54

Legende: CE: klinische Untersuchung; FOI: fluoreszenzoptische Bildgebung Phase 1 oder 2 oder 3; GSUS: Arthrosonographie im B-Mode; MRT: Magnetresonanztomographie; PDUS: Arthrosonographie im Power-Doppler-Mode; PsA: Psoriasisarthritis; PVM: PrimaVista-Mode; s: geschwollene Gelenke; RA: rheumatoide Arthritis; S: Synovitis; t: druckschmerzhafte Gelenke; T: Tenosynovitis; uA: undifferenzierte Arthritis; 95% CI: 95% Konfidenzintervall

7.2. Abbildungen:

7.2.1. Abbildung 1: Schematische Darstellung des Xiralite Systems

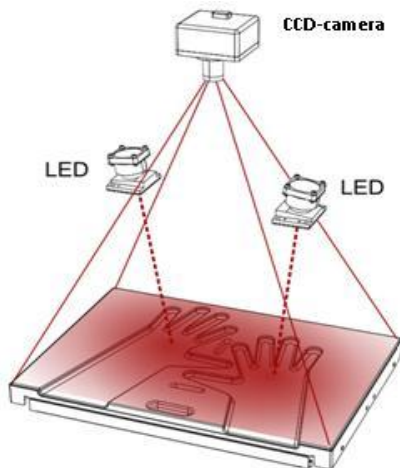


Abbildung 1: Schematische Darstellung des Xiralite Systems (mivenion GmbH, Berlin). Zur sicheren Positionierung beider Hände wird eine vorgeformte Handauflagefläche genutzt. LEDs illuminieren das Sichtfeld mit dunkelrotem Licht, während eine spezielle Kamera (charge-coupled device, CCD) die fluoreszenzoptischen Signale im infrarotnahen Bereich aufnimmt.

7.2.2. Abbildung 2: Typischer fluoreszenzoptischer Befund einer gesunden Person

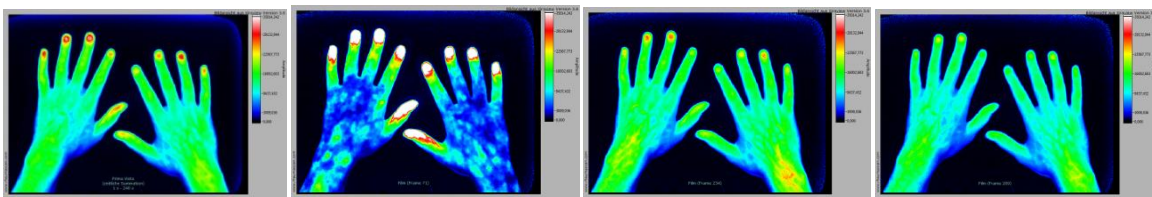


Abbildung 2: Typischer fluoreszenzoptischer Befund einer gesunden Person. Sichtbar sind physiologisch erhöhte Signalintensitäten in den Fingerbeeren. Es zeigen sich keine fokalen, pathologischen Signalintensitäten.

Von links nach rechts: PrimaVista-Mode, Phase 1, Phase 2, Phase 3.

7.2.3. Abbildung 3: Typischer fluoreszenzoptischer Befund einer hoch aktiven rheumatoiden Arthritis

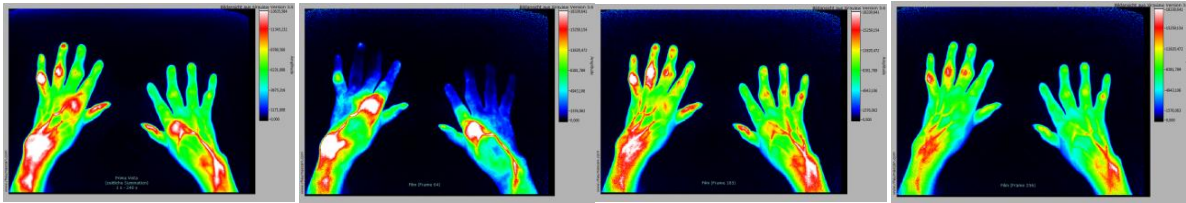


Abbildung 3: Typischer fluoreszenzoptischer Befund einer hoch aktiven rheumatoiden Arthritis. Es zeigen sich fokale, erhöhte Signalintensitäten sowohl im PrimaVista-Mode als auch in allen drei Phasen (Handgelenke, MCP- und PIP-Gelenke). Von links nach rechts: PrimaVista-Mode, Phase 1, Phase 2, Phase 3.

7.2.4. Abbildung 4: Typisches fluoreszenzoptisches Bild aus Phase 1

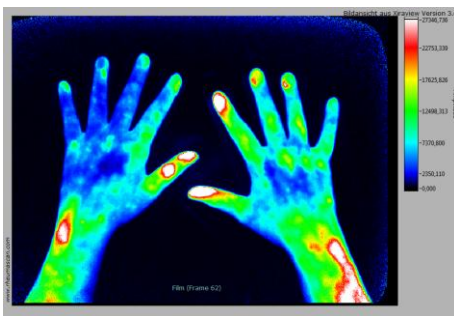


Abbildung 4: Typisches fluoreszenzoptisches Bild aus Phase 1 mit frühen Anreicherungen im Bereich des Processus styloideus bds. und im Interphalangeal-Gelenk des 1. Fingers links.

7.2.5. Abbildung 5: Fluoreszenzoptisches Bild einer Oligoarthritis



Abbildung 5: Oligoarthritis mit fluoreszenzoptischem Nachweis einer Beteiligung von MCP-Gelenk 3 rechts und Handgelenk links im Sinne einer Synovitis, sowie pathologisch erhöhte Signalintensitäten in Projektion auf den distalen Unterarm bds. im Sinne einer Tenosynovitis. PrimaVista-Mode.

7.2.6. Abbildung 6: Typische Lokalisationen arthritischer Veränderungen im fluoreszenzoptischen Bild

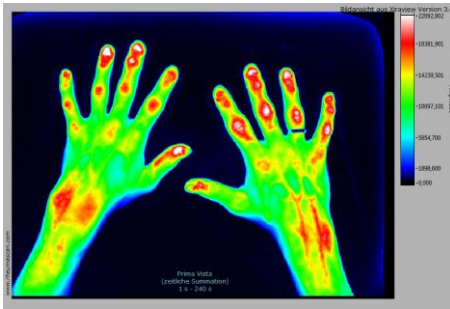

Abbildung 6: Typische Lokalisationen arthritischer Veränderungen im fluoreszenzoptischen Bild: Processus styloideus bds. MCP-, PIP- und DIP-Gelenke; typische dreiecksförmige Ausziehung im Finger 4 links (siehe auch Abbildung 8). PrimaVista-Mode.

7.2.7. Abbildung 7: Fluoreszenzoptisches Bild einer Daktylitis bei einer Psoriasisarthritis

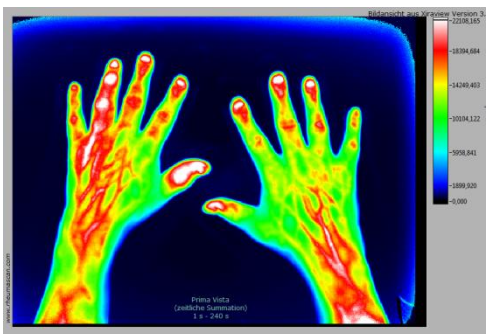


Abbildung 7: Fluoreszenzoptisches Bild einer Daktylitis bei einer Psoriasisarthritis im Finger 4 links mit erhöhten Signalintensitäten in Projektion auf den gesamten Strahl im Sinne einer Synovitis, Tenosynovitis und Periostitis. Zusätzlich erhöhte Signalintensitäten in Projektion auf das Interphalangealgelenk links im Sinne einer Synovitis. PrimaVista-Mode.

7.2.8. Abbildung 8: Spezielle Morphologie

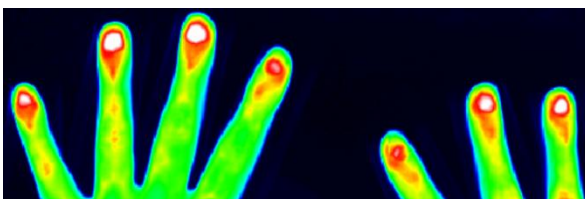


Abbildung 8: Dreiecksförmige, leicht geschwungene Ausziehung erhöhter Signalintensitäten von der Fingerbeere ausgehend in Richtung DIP-Gelenk. Sie liegt in Projektion auf das Nagelbett und lässt morphologisch auf eine Entzündung des synvoial-enthesisalen Komplex schließen.

7.2.9. Abbildung 9: Fluoreszenzoptischer Befund bei Mückenstichen

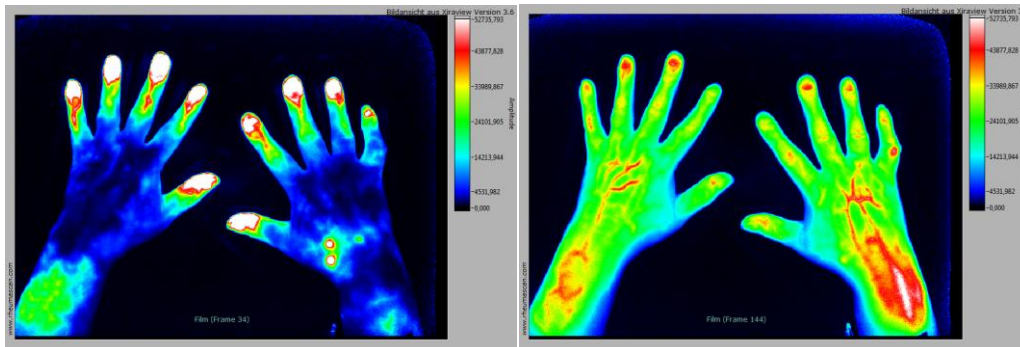


Abbildung 9: Fluoreszenzoptischer Befund bei Mückenstichen. Man erkennt zwei scharf umgrenzte erhöhte Signalintensitäten auf dem radialeseitigen Handrücken der rechten Hand im Phase 1 Bild (links). Diese zeigen nur kurze erhöhte Signalintensitäten in dieser Phase und keine persistierenden erhöhten Signalintensitäten in Phase 2 oder 3 (korrespondierender Befund aus Phase 2 rechts).

7.2.10. Abbildung 10: Fluoreszenzoptischer Befund einer Onychopathia subungualis

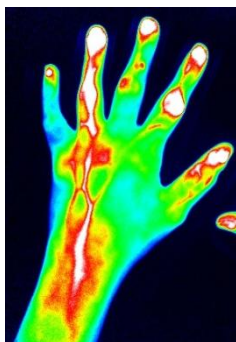

Abbildung 10: Fluoreszenzoptischer Befund einer Onychopathia subungualis im Finger 4, mit erhöhter Signalintensität im gesamten Verlauf des abführenden Gefäßes. Zusätzlich erhöhte Signalintensitäten in Projektion auf das PIP-Gelenk 2 im Sinne einer Synovitis.

7.2.11. Abbildung 11: Fluoreszenzoptisches Bild eines Raynaud-Syndrom



Abbildung 11: Fluoreszenzoptisches Bild eines Raynaud-Syndrom bei einem 16-jährigen Mädchen mit einem Jo-1-Antikörper-Syndrom. Es lassen sich verminderte Signale mit korrespondierender verminderter Durchblutung in den Fingern 2 und 3 sowie im distalen Fingerglied 5 rechts darstellen. PrimaVista-Mode.

7.2.12. Abbildung 12: Fluoreszenzoptische Befunde eines gesunden Probanden vor und nach Strapazierung der Hände

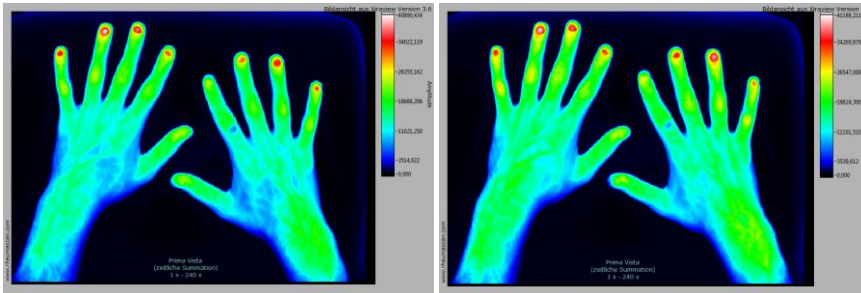


Abbildung 12: Fluoreszenzoptische Befunde eines gesunden Probanden vor und nach Strapazierung der Hände mit einem Handexpander, resultierend in Schmerz, Hyperämie und Hyperthermie. Es sind keine pathologischen erhöhten Signalintensitäten sichtbar. Es ist kein Unterschied zwischen der Untersuchung vor und nach Strapazierung der Hände mit einem Handexpander erkennbar. PrimaVista-Mode.

7.2.13. Abbildung 13: Fluoreszenzoptische Befunde eines Verlaufs einer sehr frühen rheumatoiden Arthritis

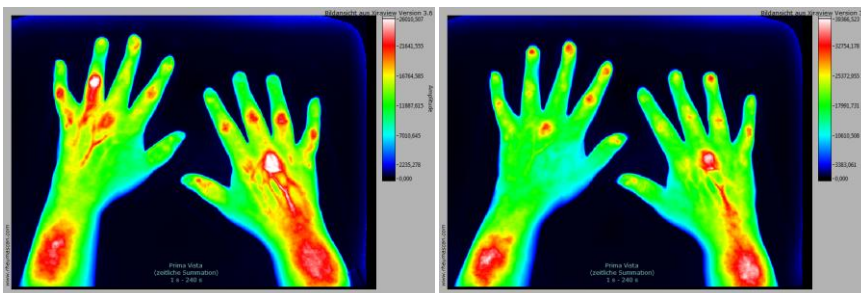


Abbildung 13: Fluoreszenzoptische Befunde eines Verlaufs einer sehr frühen rheumatoiden Arthritis (Krankheitsdauer 2 Monate) vor und unter einer Therapie mit 15mg Methotrexat/Woche s.c. und 5mg Prednisolon/Tag. **Links:** Ausgangsbefund mit erhöhten Signalintensitäten in Projektion auf das Handgelenk rechts, MCP-Gelenke und PIP-Gelenke im Sinne einer Synovitis. **Rechts:** Verlaufsuntersuchung nach 2 Monaten. Abnahme der erhöhten Signalintensitäten im Sinne eines Therapieansprechens. PrimaVista-Mode.

7.2.14. Abbildung 14: Fluoreszenzoptische Befunde einer rheumatoiden Arthritis im Verlauf im PrimaVista Mode




Abbildung 14: Fluoreszenzoptische Befunde einer rheumatoiden Arthritis mit zunächst unzureichendem Ansprechen auf mehrere konventionelle DMARDs und nach Wechsel auf ein Biologikum.

Bild 1: Ausgangsbefund einer hochfloriden Polyarthrit (DAS28: 4.6) mit erhöhten Signalintensitäten in Projektion auf die PIP-Gelenke im Sinne einer Synovitis.

Bild 2: Unzureichende Krankheitskontrolle (DAS28: 4.3) 6 Monate später unter Kombinationstherapie mit 15 mg Methotrexat/Woche s.c. und 200 mg Hydroxychloroquin/Tag mit weiterhin deutlich bestehenden erhöhten Signalintensitäten.

Bild 3: Weitere 12 Monate später anhaltende Krankheitsaktivität (DAS28: 3.8) nach Wechsel auf Sulfasalazin und 5 mg Prednisolon/Tag wegen eines ausgeprägten Transaminasenanstiegs unter MTX. Auch hier bestehende erhöhte Signalintensitäten im fluoreszenzoptischen Bild.

Bild 4: Bereits 4 Wochen später nach Absetzen von Sulfasalazin und Start einer Therapie mit Tocilizumab (8 mg/kg KG) sichtbare Abnahme der fluoreszenzoptischen Signalintensitäten. Befund vor der 2. Infusion.

7.2.15. Abbildung 15: Fluoreszenzoptische Befunde einer Psoriasisarthritis im Verlauf im PrimaVista Mode




Abbildung 15: Fluoreszenzoptische Befunde einer Psoriasisarthritis im Verlauf unter Therapie mit 15mg Methotrexat/Woche s.c..

Bild 1: Ausgangsbefund mit erhöhten Signalintensitäten in Projektion auf das Nagelbett, DIP- und PIP-Gelenke.

Bild 2: Verlauf nach einem Jahr Therapiedauer und weitgehender klinischer Remission mit deutlich sichtbarer Abnahme der fluoreszenzoptischen Signalintensitäten.

Bild 3: Zunehmende Krankheitsaktivität 4 Monate nach Absetzen von Methotrexat aufgrund von Nebenwirkungen erneut aufgetretenen erhöhten Signalintensitäten in Projektion auf das Handgelenk rechts, PIP- und DIP-Gelenke. PrimaVista-Mode.

7.2.16. Abbildung 16: Fluoreszenzoptische Befunde einer floriden rheumatoiden Arthritis und korrespondierende MRT-Bilder

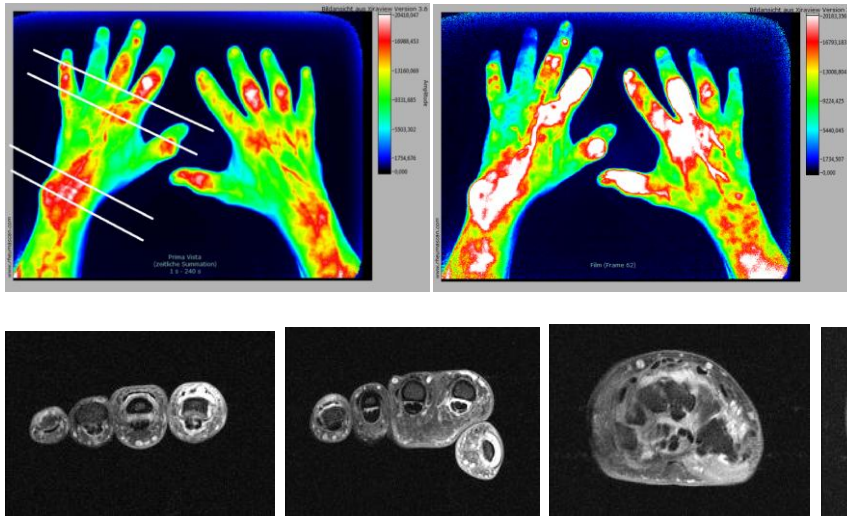


Abbildung 16: Fluoreszenzoptische Befunde einer hochfloriden rheumatoiden Arthritis (PrimaVista-Mode links, Phase 1 rechts), mit deutlich erhöhten Signalintensitäten in Projektion auf das Handgelenk, MCP-Gelenk 2, IP-Gelenk, PIP-Gelenke 2,3,5 und DIP-Gelenk 5 links, sowie Handgelenk, MCP-2,3, IP-Gelenk, PIP-Gelenke 3,4 rechts im Sinne einer Synovitis. Korrespondierende MRT-Befunde der linken Hand nach Kontrastmittelgabe. Deutliche Synovitis (von links nach rechts) im Bereich der PIP-Gelenke 2,3 und DIP Gelenk 5, MCP-Gelenk 2, PIP-Gelenk 5 und IP-Gelenk, Intercarpalgelenke, sowie des distalen Radioulnar-Gelenks.

7.2.17. Abbildung 17: Fluoreszenzoptische Befunde einer Oligoarthritis und korrespondierende MRT-Bilder

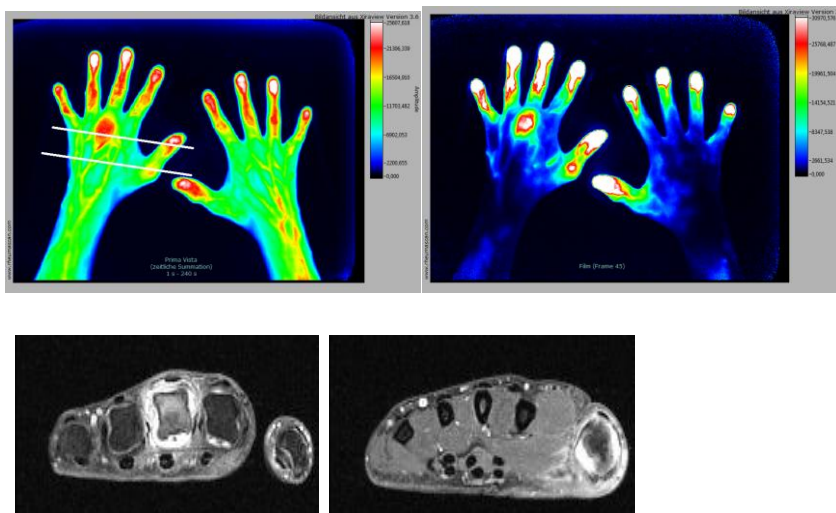


Abbildung 17: Fluoreszenzoptische Befunde einer Oligoarthritis (PrimaVista-Mode links, Phase 1 rechts) mit betroffenen MCP-Gelenken 1 und 3 im Sinne einer Synovitis. Korrespondierende MRT-Befunde der linken Hand nach Kontrastmittelgabe mit deutlicher Synovitis im MCP-Gelenk 1 und 3. Nicht gelenkbezogene, langgezogene Anreicherung im Bereich der Langfinger ohne morphologisches Korrelat im MRT.

7.2.18. Abbildung 18: Fluoreszenzoptischer Befund einer frühen rheumatoiden Arthritis und korrespondierendes MRT-Bild




Abbildung 18: MRT der rechten Hand bei einer frühen rheumatoiden Arthritis nach Kontrastmittelgabe. Synovitis im Bereich des Handgelenks, IP-Gelenk, MCP-Gelenk 4 und PIP-Gelenk 2 (links). Korrespondierendes fluoreszenzoptisches Bild (Phase1) mit deutlichen Anreicherungen im Handgelenk, IP-Gelenk, MCP-Gelenk 4 und PIP-Gelenk 2 der rechten Hand.

7.2.19. Abbildung 19: Fluoreszenzoptische Befunde einer floriden rheumatoiden Arthritis und korrespondierende arthrosonographische Bilder im B-Mode und Power-Doppler-Mode

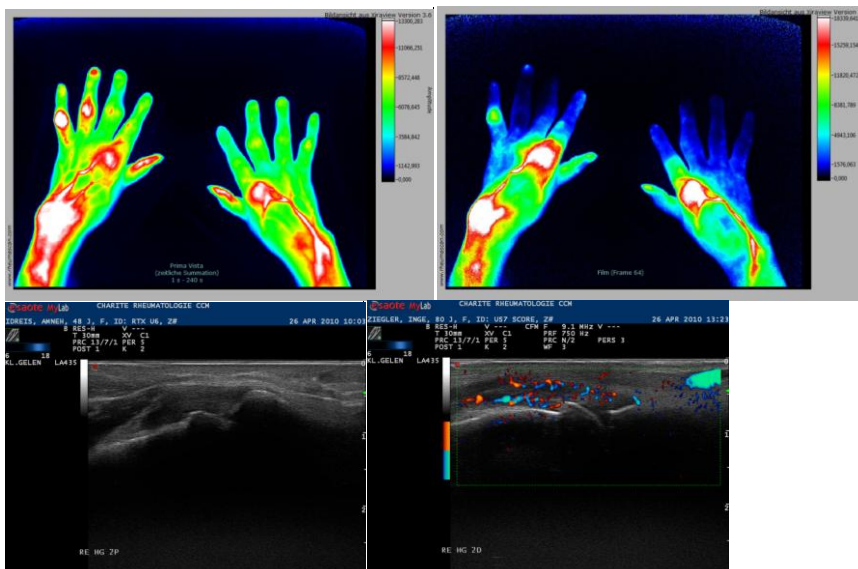


Abbildung 19: Fluoreszenzoptische Befunde einer floriden rheumatoiden Arthritis (PrimaVista-Mode links, Phase 1 rechts) mit deutliche erhöhten Signalintensitäten im Handgelenk bds., MCP-Gelenk 2 bds. und PIP-Gelenke 4,5 links. Korrespondierendes arthrosonographisches Bild des MCP-Gelenk 2 von palmar im B-Mode mit einer Grad 3 Synovitis (links) und des MCP-Gelenk 2 von dorsal mit Grad 3 Power-Doppler-Signalen (rechts).

7.2.20. Abbildung 20: Fluoreszenzoptischer Befund einer Daktylitis und korrespondierendes arthrosonographisches Bild im B-Mode

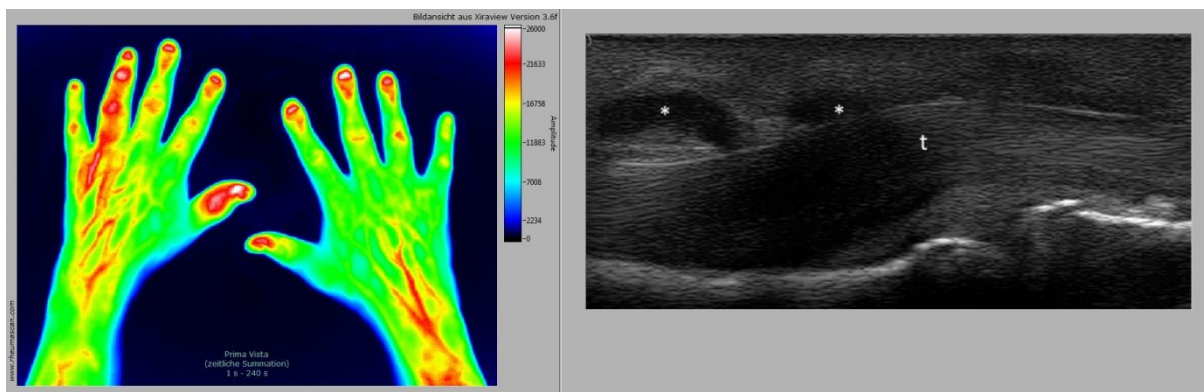


Abbildung 20: Fluoreszenzoptischer Befund einer Daktylitis bei einer Psoriasisarthritis im Finger 4 links mit erhöhten Signalintensitäten in Projektion auf den gesamten Strahl im Sinne einer Synovitis, Tenosynovitis und Periostitis. Korrespondierendes arthrosonographisches Bild mit echoarmen Arealen um die echoreiche Beugesehne als Zeichen einer Tenosynovitis.

8. Literaturverzeichnis

1. **Smolen JS, Landewé R, Breedveld FC, et al.** EULAR recommendations for the management of rheumatoid arthritis with synthetic and biological disease-modifying antirheumatic drugs. *Ann Rheum Dis.* 2010, Vol. 69, pp. 964-75.
2. **Lard LR, Visser H, Speyer I, et al.** Early versus delayed treatment in patients with recent-onset rheumatoid arthritis: comparison of two cohorts who received different treatment strategies. *Am J. Med.* 2001, Vol. 111(6), pp. 446-51.
3. **Quinn MA, Emery P.** Window of opportunity in early rheumatoid arthritis: possibility of altering the disease process with early intervention. *Clin Exp Rheumatol.* 2003, Vol. 21, pp. 154-7.
4. **Nell VP, Machold KP, Eberl G, Stamm TA, Uffmann M, Smolen JS.** Benefit of very early referral and very early therapy with disease-modifying anti-rheumatic drugs in patients with early rheumatoid arthritis. *Rheumatology (Oxford).* 2004, pp. 43(7):906-914.
5. **Combe B, Landewe R, Lukas C, et al.** EULAR recommendations for the management of early arthritis: report of a task force of the European Standing Committee for International Clinical Studies Including Therapeutics (ESCISIT). *Ann Rheum Dis.* Jan 2007, Vol. 66 (1), pp. 34-45.
6. **Smolen JS, Aletaha D, Bijlsma JW, et al.** Treating rheumatoid arthritis to target: recommendations of an international task force. *Ann Rheum Dis.* 2010, Vol. 69, pp. 631-7.
7. **Luqmani R, Hennell S, Estrach C, et al.** British Society for Rheumatology and british health professionals in Rheumatology guideline for the management of rheumatoid arthritis (the first two years). *Rheumatology (Oxford).* Sep 2006, Vol. 45 (9), pp. 1167-9.

8. **Saag KG, Teng GG, Patkar NM, et al.** American College of Rheumatology 2008 recommendations for the use of nonbiologic and biologic disease-modifying antirheumatic drugs in rheumatoid arthritis. *Arthritis Rheum.* Jun 2008, Vol. 59(6), pp. 762-84.
9. **Aletaha D, Neogi T, Silman AJ, et al.** 2010 rheumatoid arthritis classification criteria: an American College of Rheumatology/European League Against Rheumatism collaborative initiative. *Ann Rheum Dis.* Sep 2010, Vol. 69(9), pp. 1580-8.
10. **Taylor PC, Steuer A, Gruber J, et al.** Comparison of ultrasonographic assessment of synovitis and joint vascularity with radiographic evaluation in a randomized, placebo-controlled study of infliximab therapy in early rheumatoid arthritis. *Arthritis Rheum.* 2004, Vol. 50, pp. 1107-16.
11. **Brown AK, Quinn MA, Karim Z, et al.** Presence of significant synovitis in rheumatoid arthritis patients with disease-modifying antirheumatic drug– induced clinical remission: evidence from an imaging study may explain structural progression. *Arthritis Rheum.* 2006, Vol. 54, pp. 3761–73.
12. **Brown AK, Conaghan PG, Karim Z, et al.** An explanation for the apparent dissociation between clinical remission and continued structural deterioration in rheumatoid arthritis. *Arthritis Rheum.* 2008, Vol. 58, pp. 2958-67.
13. **Saleem B, Brown AK, Keen H, et al.** Extended report: should imaging be a component of rheumatoid arthritis remission criteria? A comparison between traditional and modified composite remission scores and imaging assessments. *Ann Rheum Dis.* 2011, Vol. 70(5), pp. 792-8.
14. **van der Heijde DM, van Leeuwen MA, van Riel PL, van de Putte LB.** Radiographic progression on radiographs of hands and feet during the first 3 years of rheumatoid arthritis measured according to Sharp's method (van der Heijde modification). *J Rheumatol.* 1995, Vol. 22, pp. 1792–6.

15. **Sharp JT.** Radiologic assessment as an outcome measure in rheumatoid arthritis. *Arthritis Rheum.* Feb 1989, Vol. 32 (2), pp. 221-229.
16. **Genant HK, Jiang Y, Peterfy C, Lu Y, Redei J, Countryman PJ.** Assessment of rheumatoid arthritis using a modified scoring method on digitized and original radiographs. *Arthritis Rheum.* 1998, Vol. 41(9), pp. 1583-1590.
17. **van der Heijde D.** How to read radiographs according to the Sharp/vand der Heijde method. *J Rheumatol.* 1999, Vol. 26(3), pp. 743-745.
18. **McQueen FM, Benton N, Perry D, et al.** Bone edema scored on magnetic resonance imaging scans of the dominant carpus at presentation predicts radiographic joint damage of the hands and feet six years later in patients with rheumatoid arthritis. *Arthritis Rheum.* Jul 2003, Vol. 48(7), pp. 1814-27.
19. **Bøyesen P, Haavardsholm EA, van der Heijde D, et al.** Prediction of MRI erosive progression: a comparison of modern imaging modalities in early rheumatoid arthritis patients. *Ann Rheum Dis.* Jan 2011, Vol. 70 (1), pp. 176-9.
20. **Hetland ML, Ejbjerg B, Horslev-Petersen K, et al.** MRI bone oedema is the strongest predictor of subsequent radiographic progression in early rheumatoid arthritis. Results from a 2-year randomised controlled trial (CIMESTRA). *Ann Rheum Dis.* 68(3), 2009, pp. 384-90.
21. **Haavardsholm EA, Bøyesen P, Østergaard M, Schildvold A, Kvien TK.** Magnetic resonance imaging findings in 84 patients with early rheumatoid arthritis: bone marrow oedema predicts erosive progression. *Ann Rheum Dis.* Jun, 2008, Vol. 67(6), pp. 794-800.
22. **Suter LG, Fraenkel L, Braithwaite RS.,.** Role of magnetic resonance imaging in the diagnosis and prognosis of rheumatoid arthritis. *Arthritis Care Res (Hoboken).* 2011, Vol. 63(5), pp. 675-88.

23. **Ejbjerg B, McQueen F, Lassere M, et al.** The EULAR-OMERACT rheumatoid arthritis MRI reference image atlas: the wrist joint. *Ann Rheum Dis.* 2005, Vol. 64 Suppl 1, pp. i23-47.
24. **Conaghan P, Bird P, Ejbjerg B, et al.** The EULAR-OMERACT rheumatoid arthritis MRI reference image atlas: the metacarpophalangeal joints. *Ann Rheum Dis.* 2005, Vol. 64 Suppl 1, pp. i11-21.
25. **Østergaard M, McQueen F, Wiell C, et al.** The OMERACT psoriatic arthritis magnetic imaging scoring system (PsAMRIS): definitions of key pathologies, suggested MRI sequences and preliminary scoring system for PsA Hands. *J Rheumatol.* 2009, Vol. 36(8), pp. 1816-24.
26. **Lassere M, McQueen F, Østergaard M, et al.** OMERACT Rheumatoid Arthritis Magnetic Resonance Imaging Studies. Exercise 3: an international multicenter reliability study using the RA-MRI Score. *J Rheumatol.* 2003, Vol. 30(6), pp. 1366-75.
27. **Haavardsholm EA, Østergaard M, Ejbjerg BJ, et al.** Reliability and sensitivity to change of the OMERACT rheumatoid arthritis magnetic resonance imaging score in a multireader, longitudinal setting. *Arthritis Rheum.* 2005, Vol. 52(12), pp. 3860-7.
28. **Backhaus M, Ohrndorf S, Kellner H, et al.** Evaluation of a novel 7-joint ultrasound score in daily rheumatologic practice: a pilot project. *Arthritis Rheum.* 2009, Vol. 61, pp. 1194-1201.
29. **Ohrndorf S, Naumann L, Grundey J, et al.** Is Musculoskeletal Ultrasonography an Operator-Dependent Method or a Fast and Reliably Teachable Diagnostic Tool? Interreader Agreements of Three Ultrasonographers with Different Training Levels. *Int J of Rheumatol.* 2010, Vol. 2010:164518 Epub 2010 Dec 9.
30. **Scheel AK, Schmidt WA, Hermann K-G, et al.** Interobserver reliability of rheumatologists performing musculoskeletal ultrasonography: results from a EULAR "Train the trainers" course. *Ann Rheum Dis.* 2005, Vol. 64(7), pp. 1043-1049.

31. **Szkudlarek M, Court-Payen M, Jacobson S, Klarlund M, Thomsen HS, Østergaard M.** Interobserver agreement in ultrasonography of the finger and toe joints in rheumatoid arthritis. *Arthritis Rheum.* 2003, Vol. 48(4), pp. 955-62.
32. **Naredo E, Möller I, Maragues C, et al.** Interobserver reliability in musculoskeletal ultrasonography: results from a "Teach the Trainer" rheumatologist course. *Ann Rheum Dis.* 65(1), 2006, pp. 14-9.
33. **Wakefield RJ, Gibbon WW, Conaghan PG, et al.** The value of sonography in detection of bone erosions in patients with rheumatoid arthritis: a comparison with conventional radiography. *Arthritis Rheum.* 2000, Vol. 43(12), pp. 2762-70.
34. **Szkudlarek M, Court-Payen M, Strandberg C, Klarlund M, Klaussen T, Østergaard M.** Power Doppler ultrasonography for assessment of synovitis in the metacarpophalangeal joints of patients with rheumatoid arthritis: a comparison with dynamic magnetic resonance imaging. *Arthritis Rheum.* 2001, Vol. 44, pp. 2018-23.
35. **Terslev L, Torp-Pedersen S, Savink A, et al.** Doppler ultrasound and magnetic resonance imaging of synovial inflammation of the hand in rheumatoid arthritis. *Arthritis Rheum.* 2003, Vol. 48(9), pp. 2434-41.
36. **Choy EHS, Panayi GS.** Cytokine pathways and joint inflammation in rheumatoid arthritis. *N Engl J Med.* 2001, Vol. 344, pp. 907-916.
37. **Firestein GS.** Evolving concepts of rheumatoid arthritis. *Nature.* 2003, Vol. 423, pp. 356-361.
38. **Dayer JM, Choy E.** Therapeutic targets in rheumatoid arthritis: the interleukin-6 receptor. *Rheumatology (Oxford).* 2010, Vol. 49(1), pp. 15-24.
39. **McInnes IB, Schett G.** Cytokines in the pathogenesis of rheumatoid arthritis. *Nat Rev Immunol.* 2007, Vol. 7, pp. 429-42.

40. **Andersson SE, Johansson A, Lexmuller K, Ekstrom GM.** Physiological characterization of mBSA antigen induced arthritis in the rat. II. Joint blood flow, glucose metabolism, and cell proliferation. *J Rheumatol.* 1998, Vol. 25, pp. 1778–84.
41. **Kennedy A, Ng CT, Biniiecka M, et al.** Angiogenesis and blood vessel stability in inflammatory arthritis. *Arthritis Rheum.* 2010, Vol. 62, pp. 711-21.
42. **Pap T, Distler O.** Linking angiogenesis to bone destruction in arthritis. *Arthritis Rheum.* 2005, Vol. 52, pp. 1346-1348.
43. **Maurer B, Distler JH, Moritz F, Gay S, Dislter O.** Angiogenese-therapeutische Interventionsmöglichkeiten bei rheumatischen Erkrankungen. *Z. Rheumatol.* 2007, Vol. 66, pp. 304-310.
44. **Szekanecz Z, Koch AE.** Mechanisms of Disease: angiogenesis in inflammatory diseases. *Nat Clin Pract Rheumatol.* 2007, Vol. 3, pp. 635-643.
45. **Clavel G, Bessis N, Boissier MC.** Recent data on the role for angiogenesis in rheumatoid arthritis. *Joint Bone Spine.* 2003, Vol. 70, pp. 321-326.
46. **Maruotti N, Cantatore FP, Crivellato E, Vacca A, Ribatti D.** Angiogenesis in rheumatoid arthritis. *Histol Histopathol.* 2006, Vol. 21, pp. 557-566.
47. **Lindblad S, Hedfors E.** Intraarticular variation in synovitis: local macroscopic and mircroscopic signs of inflammatory activitiy are significantly correlated. *Arthritis Rheum.* 1985, Vol. 28, 9, pp. 977-986.
48. **Østergaard M, Hansen M, Stoltenberg M, et al.** Magnetic resonance imaging-determined synovial membran volume as a marker of disease activity and a predictor of progressiv joint destruction in the wirst of patients with rheumatoid arthritis. *Arthritis Rheum.* 1999, Vol. 42(5), pp. 918-929.

49. **Fukae J, Kon Y, Henmi M, et al.** Change of synovial vascularity in a single finger joint assessed by power doppler sonography correlated with radiographic change in rheumatoid arthritis: Comparative study of a novel quantitative score with a semiquantitative score. *Arthritis Care Res (Hoboken)*. 2010, Vol. 62, pp. 657-63.
50. **Szkudlarek M, Court-Payen M, Strandberg C, Klarlund M, Klausen T, Østergaard M.** Power Doppler ultrasonography for assessment of synovitis in the metacarpophalangeal joints of patients with rheumatoid arthritis: a comparison with dynamic magnetic resonance imaging. *Arthritis Rheum*. 2001, Vol. 44, 9, pp. 2018-2023.
51. **Klauser A, Frauscher F, Schirmer M, et al.** The value of contrast-enhanced color Doppler ultrasound in the detection of vascularization of finger joints in patients with rheumatoid arthritis. *Arthritis Rheum*. 2002, Vol. 46(3), pp. 647-53.
52. **Weissleder R, Pittet MJ.** Imaging in the era of molecular oncology. *Nature*. 2008, Vol. 452(7187), pp. 580-589.
53. **Baker M.** The whole picture. *Nature*. 2010, Vol. 463, pp. 977-80.
54. **Desmettre T, Devoisselle JM, Mordon S.** Fluorescence properties and metabolic features of indocyanine green (ICG) as related to angiography. *Surv Ophthalmol*. 2000, Vol. 45, 1, pp. 15-27.
55. www.nice.org/nicemedia/live/11141/31257/31257.pdf. [Online]
56. **Raabe A, Nakaji P, Beck J, et al.** Prospective evaluation of surgical microscope-integrated intraoperative near-infrared indocyanine green videoangiography during aneurysm surgery. *J Neurosurg*. 2005, Vol. 103(6), pp. 982–989.
57. **Parekattil S, Yeung LL, Su LM.** Intraoperative tissue characterization and imaging. *Urol Clin North Am*. 2009, Vol. 36, pp. 213-21.

58. **Ishizawa T, Fukushima N, Shibahara J, et al.** Real-time identification of liver cancers by using indocyanin green fluorescent imaging. *Cancer*. 2009, Vol. 115, pp. 2491-504.
59. **Gotoh K, Yamada T, Ishikasa O, et al.** An novel imaging-guided surgery of hepatocellular carcinoma by indocyanin green fluorescence imaging navigation. *J Surg Oncol*. 2009, Vol. 100(1), pp. 75-9.
60. **Sevick-Muraca EM, Sharma R, Rasmussen JC, et al.** Imaging of lymph flow in breast cancer patients after microdose administration of a near-infrared fluorophore: feasibility study. *Radiology*. 2008, Vol. 246, pp. 734-41.
61. clinicaltrials.gov. [Online] <http://clinicaltrials.gov/ct2/show/NCT01112514>.
62. **Lamby P, Prantl L, Gais S, et al.** Evaluation of the vascular integrity of free flaps based on microcirculation imaging techniques. *Clin Hemorheol Microcirc*. 2008, Vol. 39, pp. 253-263.
63. **Matsui A, Tanaka E, Choi HS, et al.** Real-time, near-infrared, fluorescence-guided identification of the ureters using methylene blue. *Surgery*. 2010, Vol. 148, pp. 78-86.
64. **Gompels LL, Lim NH, Vincent T, Paleolog EM.** In vivo optical imaging in arthritis--an enlightening future? *Rheumatology (Oxford)*. 2010, Vol. 49, pp. 1436-46.
65. **Fischer T, Gemeinhardt I, Wagner S, et al.** Assessment of unspecific near-infrared dyes in laser-induced fluorescence imaging of experimental arthritis. *Acad Radiol*. 2006, Vol. 13, pp. 4-13.
66. **Meier R, Krug C, Golovko D, et al.** Indocyanine green-enhanced imaging of antigen-induced arthritis with an integrated optical imaging/radiography system. *Arthritis Rheum*. 2010, Vol. 62, pp. 2322-7.
67. **Ebert B, Berger J, Voigt J, et al.** Early Detection of Rheumatoid Arthritis in Humans by Fluorescence Imaging. [ed.] Optical Society of America. *Biomedical Optics, OSA Technical Digest (CD)*. 2008, p. BTuF19.

68. **Fischer T, Ebert B, Voigt J, et al.** Detection of Rheumatoid Arthritis Using Non-Specific Contrast Enhanced Fluorescence Imaging. 2010, Vol. 17, pp. 375-381.
69. **Felson DT, Anderson JJ, Boers M, et al.** The American College of Rheumatology preliminary core set of disease activity measures for rheumatoid arthritis clinical trials. The Committee on Outcome Measures in Rheumatoid Arthritis Clinical Trials. *Arthritis Rheum.* 1993, Vol. 36, pp. 729–40.
70. **Bertinotti L, Nacci F., Matucci-Cerinic M.** The measurement of outcome and the rheumatoid arthritis core set to lift the prejudice of the ‘thaumaturgus cliché’ . *Rheumatology.* 2006, Vol. 45, pp. 1055-1057.
71. **van Gestel AM, P.M.** Development and validation of the European League Against Rheumatism response criteria for rheumatoid arthritis. Comparison with the preliminary American College of Rheumatology and the World Health Organization/International League Against Rheumatism Cri. *Arthritis Rheum.* 1996, pp. 39:34-50.
72. **Backhaus M, Burmester GR, Gerber T, et al.** Guidelines for musculoskeletal ultrasound in rheumatology. *Ann Rheum Dis.* 2001, Vol. 60, pp. 641–9.
73. **Berger J, Voigt J, Seifert F, et al.** Fluorescence imaging of experimental rheumatoid arthritis in vivo using a fast flying-spot scanner. [ed.] Depeursinge CD. *Novel optical instrumentation for biomedical applications III. Proceedings of SPIE 6631.* 2007, pp. 66310U3 – 66310U6.
74. **Mordon S, Devoiselle JM, Soulie-Begu S, Desmettre T.** Indocyanine green: physiochemical factors affecting its fluorescence in vivo. *Microvasc Res.* 1998, Vol. 55, 2, pp. 146-152.
75. **Cherrick GR, Stein SW, Leevy CM, Davidson CS.** Indocyanine green: observations on its physical properties, plasma decay, and hepatic extraction. *J. Clin Invest.* 1960, Vol. 39, pp. 592-600.

76. **Schwenke C, Busse R.** Analysis of differences in proportions from clustered data with multiple measurements in diagnostic studies. *Methods of Information in Medicine*. 2007, Vol. 46, pp. 548-52.
77. **Landis J, Koch G.** The measurement of observer agreement for categorical data. *Biometrics*. 1977, Vol. 33, pp. 159-174.
78. **Bremer C, Werner S, Langer HE.** Assessing Activity of Rheumatic Arthritis with Fluorescence Optical Imaging. *European Musculoskeletal Review*. 2009, pp. 4:96-100.
79. **Eisenblätter M, Höltnke C, Persigehl T, Bremer C.** Optical techniques for the molecular imaging of angiogenesis. *Eur J Nucl Med Mol Imaging*. 2010, Vol. 37 (Suppl 1), pp. S127-37.
80. **Hayes, AJ.** Angiogenesis in rheumatoid arthritis. *The Lancet*. 1999, Vol. 354, p. 423.
81. **Rubin JM, Adler RS, Fowlkes JB, et al.** Fractional moving blood volume: estimation with power Doppler US. *Radiology*. 1995, Vol. 197, pp. 183–90.
82. **Bude RO, Rubin JM.** Power Doppler sonography. *Radiology*. 2000, pp. 21–3.
83. **Newman JS, Laing TJ, McCarthy CJ, Adler RS.** Power Doppler sonography of synovitis: assessment of therapeutic response—preliminary observations. *Radiology*. 1996, Vol. 198, pp. 582–4.
84. **Hau M, Kneitz C, Tony HP, Keberle M, Jahns R, Jenett M.** High resolution ultrasound detects a decrease in pannus vascularisation of small finger joints in patients with rheumatoid arthritis receiving treatment with soluble tumour necrosis factor α receptor (etanercept). *Ann Rheum Dis*. 2002, Vol. 61, pp. 55–8.
85. **Schmidt WA, Volker L, Zacher J, Schlafke M, Ruhnke M, Gromnica-Ihle E.** Colour Doppler ultrasonography to detect pannus in knee joint synovitis. *Clin Exp Rheumatol*. 2000, Vol. 18, pp. 439–44.

86. **Walther M, Harms H, Krenn V, Radke S, Faehndrich TP, Gohlke F.** Correlation of power Doppler sonography with vascularity of the synovial tissue of the knee joint in patients with osteoarthritis and rheumatoid arthritis. *Arthritis Rheum.* 2001, Vol. 44, pp. 331–8.
87. **Giovagnorio F, Martionlio C, Coari G.** Power Doppler sonography in knee arthritis-a pilot study. *Rheumatol Int.* 2001, Vol. 20, 3, pp. 101-4.
88. **Carotti M, Salaffi F, Manganelli P, Salera D, Simonetti B, Grassi W.** Power Doppler sonography in the assessment of synovial tissue of the knee joint in rheumatoid arthritis: a preliminary experience. *Ann Rheum Dis.* 2002, Vol. 61(10), pp. 877-82.
89. **Backhaus M, Burmester GR, Sandrock G, et al.** Prospective two year follow up study comparing novel and conventional imaging procedures in patients with arthritic finger joints. *Ann Rheum Dis.* 2002, Vol. 61, pp. 895-04.
90. **Backhaus M, Kamradt T, Sandrock D, et al.** Arthritis of the finger joints: a comprehensive approach comparing conventional radiography, scintigraphy, ultrasound, and contrast-enhanced magnetic resonance imaging. *Arthritis Rheum.* 1999, Vol. 42, pp. 1232-45.
91. **Scheel AK, Hermann KG, Ohrndorf S, et al.** Prospective 7 year follow-up imaging study comparing radiography, ultrasonography and magnetic resonance imaging in rheumatoid arthritis finger joints. *Ann Rheum Dis.* 2006, Vol. 65(5), pp. 595-00.
92. **Wamser G, Bohndorf K, Vollert K, Bucklein W, Schalm J.** Power Doppler Sonography with and without echo-enhancing contrast agent and contrast-enhanced MRI for the evaluation of rheumatoid arthritis of the shoulder joint: differentiation between synovitis and joint effusion. *Skeletal Radial.* 2003, Vol. 32(6), pp. 351-9.

93. **Klauser A, Halpern EJ, Frauscher F, et al.** Inflammatory low back pain: high negative predictive value of contrast-enhanced color Doppler ultrasound in the detection of inflamed sacroiliac joints. *Arthritis Rheum.* 2005, Vol. 53(3), pp. 440-4.
94. **Blomley MJ, Cooke JC, Unger EC, Monaghan MJ, Cosgrove DO.** Microbubble contrast agents: a new era in ultrasound. *BMJ.* 2001, Vol. 322(7296), pp. 1222-5.
95. **de Zordo T, Mlekusch SP, Feuchtner GM, Mur E, Schirmer M, Klauser AS.** Value of contrast-enhanced ultrasound in rheumatoid arthritis. *European Journal of Radiology.* 2007, 64, pp. 222-230.
96. **Klauser A, Demharter J, De Marchi A, et al. The ICAUS study group.** Contrast enhanced grey-scale sonography in assessment of joint vascularity in rheumatoid arthritis: results from the ICAUS study group. *Euro Radial.* 2005, 15(12), pp. 2404-10.
97. **Rees JD, Pilcher J, Heron C, Kiely PD.** A comparison of clinical vs. ultrasound determined synovitis in rheumatoid arthritis utilizing gray-scale, power Doppler and the intravenous microbubble contrast agent 'Sono-Vue'. *Rheumatology (Oxford).* 2007, Vol. 46(3), pp. 454-9.
98. **Song IH, Althoff CE, Hermann KG, et al.** Knee osteoarthritis. Efficacy of a new method of contrast-enhanced musculoskeletal ultrasonography in detection of synovitis in patients with knee osteoarthritis in comparison with magnetic resonance imaging. *Ann Rheum Dis.* 2008, Vol. 67(1), pp. 19-25.
99. **Wiell C, Szkudlarek M, Hasselquist M, et al.** Ultrasonography, magnetic resonance imaging, radiography, and clinical assessment of inflammatory and destructive changes in fingers and toes of patients with psoriatic arthritis. *Arth. Res Ther.* 2007, Vol. 9(6), p. R119.
100. **Szkudlarek M, Klarlund M, Narvestad E, et al.** Ultrasonography of metacarpophalangeal and proximal interphalangeal joints in rheumatoid arthritis: a comparison with magnetic resonance imaging, conventional radiography, and clinical examination. *Arthritis Res Ther.* 2006, Vol. 8(2), p. R52.

101. **Cush JJ.** Early Rheumatoid Arthritis-Is there a window of opportunity? *J. Rheumatol.* 2007, pp. 34(80):1-7.
102. **Glintborg B, Østergaard M, Dreyer L, et al.** Treatment response, drug survival and predictors thereof in 764 patients with psoriatic arthritis treated with anti-tumor necrosis factor alpha therapy: Results from the Danish nationwide DANBIO registry. *Arthritis Rheum.* Oct 27, 2010, Vol. ahead of print.
103. **Pontifex EK, Gerlag DM, Gogarty M, et al.** Change in CD3 positive T-cell expression in psoriatic arthritis synovium correlates with change in DAS28 and magnetic resonance imaging synovitis scores following initiation of biologic therapy-a single centre, open-label study. *Arthritis Res Ther.* Jan27, 2011, Vol. 13(1), ahead of print.
104. **Saber TP, Ng CT, Renard G, et al.** Remission in psoriatic arthritis: is it possible and how can it be predicted? *Arthritis Res Ther.* 2010, Vol. 12(3), R94.
105. **van Kuijk AW, Gerlag DM, Vos K, et al.** A prospective, randomised, placebo-controlled study to identify biomarkers associated with active treatment in psoriatic arthritis: effects of adalimumab treatment on synovial tissue. *Ann Rheum Dis.* 2009, Vol. 68(8), pp. 1303-9.
106. **Dougados M, Jousse-Joulin S, Mistretta F, et al.** Evaluation of several ultrasonography scoring systems for synovitis and comparison to clinical examination: results from a prospective multicentre study of rheumatoid arthritis. *Ann Rheum Dis.* 2010, Vol. 69(5), pp. 828-33.
107. **McGonagle D, Lories RJU, Tan AL, Benjamin M.** The concept of a 'synovial-entheseal complex' and its implications for understanding joint inflammation and damage in psoriatic arthritis and beyond. *Arthritis Rheum.* 2007, Vol. 56, 8, pp. 2482-2491.
108. **McGonagle D.** Enthesitis: an autoinflammatory lesion linking nail and joint involvement in psoriatic diseases. *JEADV.* 2009, Vol. 23 (Suppl 1), pp. 9-13.

109. **Skakter JS, Yannuzzi LA, Guyer DR, Sorenson JA, Orlock DA.** Indocyanine-green angiography. *Curr Opin Ophthalmol.* 1995, Vol. 6, pp. 25-32.
110. **Weissleder R, Ntziachristos V.** Shedding light onto live molecular targets. *Nat Med.* 2003, Vol. 9, pp. 123-8.
111. **Haruna M, Kumon K, Yahagi N, et al.** Blood volume measurement at the bedside using ICG pulse spectrophotometry. *Anesthesiology.* 1998, Vol. 89(6), pp. 1322-8.
112. **Bird P, Kirkham B, Portek I, et al.** Documenting damage progression in a two-year longitudinal study of rheumatoid arthritis patients with established disease (the DAMAGE study cohort): is there an advantage in the use of magnetic resonance imaging compared with plain radiography? *Arthritis Rheum.* 2004, Vol. 50, pp. 1383-9.
113. **Houston JP, Thompson AB, Gurfinkel M, Sevick-Muraca EM.** Sensitivity and depth penetration of continuous wave versus frequency-domain photon migration nearinfrared fluorescence contrast-enhanced imaging. *Photochem Photobiol.* 2003, Vol. 77, pp. 420-30.
114. **Peterson JD, Labranche TP, Vasquez KO, et al.** Optical tomographic imaging discriminates between disease-modifying anti-rheumatic drug (DMARD) and non-DMARD efficacy in collagen antibody-induced arthritis. *Arthritis Res Ther.* May 28, 2010, Vol. 12, p. R105.
115. **Landis J, Koch G.** The measurement of observer agreement for categorical data. *Biometrics.* 1977, Vol. 33, pp. 159-174.

9. Abkürzungsverzeichnis

CI:	95%-Konfidenzintervall
DIP:	distales Interphalangeal-Gelenk
FOI:	Fluorescence-optical imaging
FOIAS:	Fluorescence-optical imaging activity score
GSUS:	Arthrosonographie im Grey-Scale-Mode (B-Mode)
ICG:	Indocyaningrün
IP:	Interphalangeal-Gelenk des Daumens
locDAI:	local disease activity index, lokaler Krankheitsaktivitäts-Index
MCP:	Metacarpophalangeal-Gelenk
MRT:	Magnet-Resonanz-Tomographie
OMERACT:	Outcome Measures in Rheumatoid Arthritis Clinical Trials
PDUS:	Arthrosonographie im Power-Doppler-Mode
PIP:	proximales Interphalangeal-Gelenk
PsA:	Psoriasisarthritis
PVM:	Fluoreszenzoptische Bildgebung im PrimaVista-Mode
P1:	Fluoreszenzoptische Bildgebung in Phase 1
P2:	Fluoreszenzoptische Bildgebung in Phase 2
P3:	Fluoreszenzoptische Bildgebung in Phase 3
RA:	Rheumatoide Arthritis
RAMRIS:	Rheumatoid Arthritis Magnetic Resonance Imaging Score
s:	swollen joints, geschwollene Gelenke
S:	Synovitis
SJC:	`swollen joint count`, Anzahl geschwollener Gelenke
t:	tender joints, druckschmerzhaftes Gelenke
T:	Tenosynovitis
TJC:	`tender joint count`, Anzahl druckschmerzhafter Gelenke
uA:	undifferenzierte Arthritis
VAS:	visuelle Analogskala

10. Lebenslauf

Mein Lebenslauf wird aus datenschutzrechtlichen Gründen in der elektronischen Version meiner Arbeit nicht veröffentlicht.

11. Publikationsverzeichnis

11.1. Vollpublikation

Werner S, Langer HE*, Ohrndorf S*, Bahner M, Schott P, Schwenke C, Schirner M, Bastian H, Lind-Albrecht G, Kurtz B, Burmester GR, Backhaus M *equal contribution: Inflammation assessment in patients with arthritis using a novel in vivo fluorescence optical imaging technology; Ann Rheum Dis 2011; online first 10.1136/ard.2010.148288

11.2. Veröffentlichungen

Fuchs, H., Langer S, Langer HE: Die Früharthritis-Klinik am Evangelischen Krankenhaus Düsseldorf; In: Rehabilitation und Integrierte Versorgung. Anspruch, Wirklichkeit, Zukunft; Bericht über die gemeinsame Tagung der Deutschen Vereinigung für Rehabilitation e.V. und der Deutschen Rentenversicherung Bund, Erkner, 13.-14. September 2007; Paul W. Schönle, Uwe Egner (Hrsg.), Gentner Verlag 2008, pp 123-137

Bremer C, Werner S, Langer HE: Assessing Activity of Rheumatic Arthritis with Fluorescence Optical Imaging; European Musculoskeletal Review 2009;4:96-100

Werner SG, Langer HE, Horneff G: Fluorescence optical imaging of juvenile arthritis; J Rheumatol 2011; 38:1447

11.3. Abstracts und Poster

[THU 0120] Differentiating care in early arthritis by prognosis and risk stratification: a therapeutic algorithm to improve outcome and reduce costs: Langer HE, Langer S; Ann Rheum Dis 2008; 67(Suppl2)

[AB0143] Managed Care in Early Arthritis: Follow-up Study over 3 years: Langer S, Lind-Albrecht G, Langer HE; Ann Rheum Dis 2009;68(Suppl3):734

[EV.11] Integrierte Versorgung der frühen Arthritis: 3-Jahres Ergebnisse: Langer S, Lind-Albrecht G, Langer HE; Z. Rheumatol 2009 68 Suppl 1: 1-104

[OP0195] Xiralite, a new method for visualization of inflammation in finger- and wrist-joints: Werner S, Langer HE, Lind-Albrecht G, Kurtz B, Bahner M; AnnRheum Dis 2010;69(Suppl3):359

[FRI0134] Anit-SA-Antibodies: Prognostic value in early arthritis compared to Anti-CCP and Anti-MCV: Langer HE, Werner S, Lind-Albrecht G, Saschenbrecker S, Dähnrich C, Lehmann C; Ann Rheum Dis 2010;69(Suppl3):120

[DI.13*] Xiralite, ein neues bildgebendes Verfahren zur fluoreszenzoptischen Diagnostik von entzündlich-rheumatischen Gelenkerkrankungen: Werner S, Ohrndorf S, Bahner M, Burmester GR, Backhaus M, Langer HE; Z. Rheumatol 2010; 69(Suppl 1):3-92

[FRI0048] Comparison of Xiralite with Clinical Examination and Ultrasonography: Werner S, Ohrndorf S, Langer HE, Bahner M, Schwenke C, Burmester GR, Backhaus M.; Ann Rheum Dis 2011;70(Suppl3):361

[SAT0101] Comparison of Xiralite with Clinical Examination and MRI: Werner S, Schott P, Bahner M, Schwenke C, Kurtz B, Langer HE.; Ann Rheum Dis 2011;70(Suppl3):555

[DI. 06] Entwicklung einer standardisierten Bildanalyse für das Xiralite-Verfahren und Intra- sowie Interreader-Reliabilität; Werner S, Spiecker F, Schwenke C, Langer HE; Z. Rheumatol 2011; 70 (Suppl 1):1-119

[DI.08] ICG-gestützte fluoreszenzoptische Bildgebung im Vergleich zur klinischen Untersuchung und zur Kernspintomographie bei Patienten mit rheumatoider oder

undifferenzierter Arthritis; Werner S, Schott P, Bahner M, Schwenke C, Kurtz B, Lind-Albrecht G, Burmester G, Backhaus M, Langer HE; Z. Rheumatol 2011; 70 (Suppl 1): 1-119

[KR.11] Erste Erfahrungen mit ICG-verstärkter fluoreszenzoptischer Bildgebung bei juveniler idiopathischer Arthritis; Werner S, Langer HE, Horneff G; Z. Rheumatol 2011; 70 (Suppl 1):1-119

12. Erklärung

Ich, Stephanie Gabriele Werner, erkläre, dass ich die vorgelegte Dissertationsschrift mit dem Thema:

Implementierung, Standardisierung und Evaluierung einer neuartigen ICG-gestützten fluoreszenzoptischen Bildgebungstechnologie mit dem Xiralite-Verfahren zur Entzündungsdiagnostik bei rheumatischen Krankheitsbildern

selbst verfasst und keine anderen als die angegebenen Quellen und Hilfsmittel benutzt, ohne die (unzulässige) Hilfe Dritter verfasst und auch in Teilen keine Kopien anderer Arbeiten dargestellt habe.

Stephanie Gabriele Werner

13. Danksagung

Mein größter Dank geht an meinen Vater, PD. Dr. med. Hans-Eckhard Langer, welcher durch seine Lehre und sein Interesse an innovativen Ideen es mir ermöglicht hat, eine solche wissenschaftliche Arbeit zu verfassen und Frau Prof. Dr. med. Marina Backhaus, welche die Rahmenbedingungen geschaffen und mit Ihrer Unterstützung und ihrem Input weitere wichtige Ansätze und Aspekte eingebracht hat. Beide haben an das Potential der Methode geglaubt und ohne die Unterstützung dieser beiden, wäre diese Arbeit nicht zustande gekommen.

Ein besonderer Dank geht an meinen Mann, Thomas Werner, der immer an mich geglaubt, mich unterstützt und sehr geduldig meine Arbeit begleitet hat, sowie an meine ganze Familie, insbesondere meine Mutter, Gabriele Langer.

Ein großer Dank geht außerdem an: PD. Dr. med. M. Bahner, Prof. Dr. med. C. Bremer, Prof. Dr. med. G.R. Burmester, Prof. Dr. med. G. Horneff, Prof. Dr. med. B. Kurtz, Dr. med. G. Lind-Albrecht, Dr. med. S. Ohrndorf, PD. Dr. med. M. Schirner, P. Schott, Prof. C. Schwenke.