

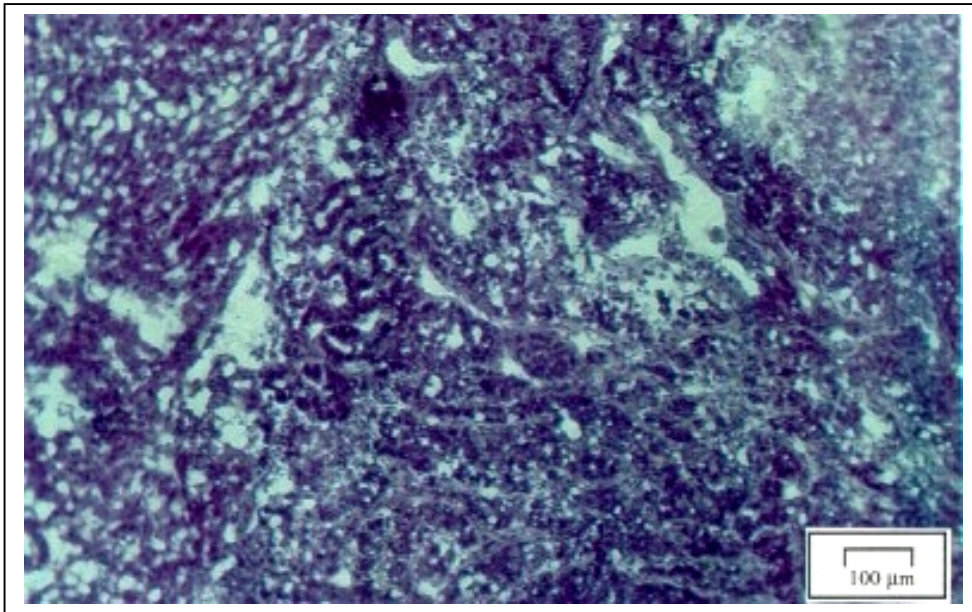Abb. 13: Moderat differenziertes Adenokarzinom:

Im linken Drittel ist komprimiertes Leberparenchym im Tumorrandbereich sichtbar. Zentral erkennt man tubuläre Abschnitte mit bindegewebigem Stroma und rechts oben ist eine Nekrose zu sehen, (Hämatoxylin-Eosin-Färbung, 100fache Vergrößerung)

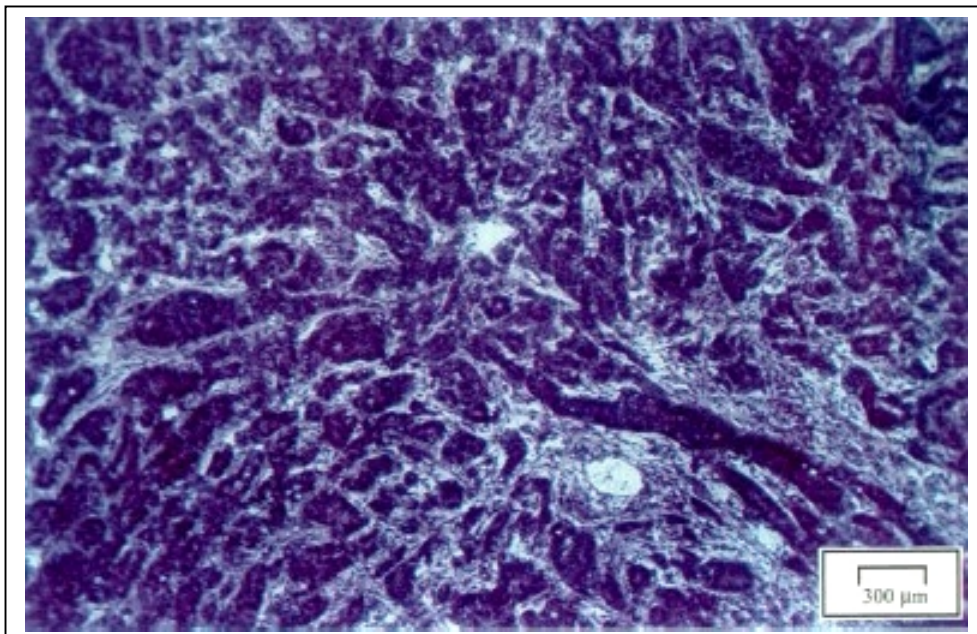


Abb. 14: Moderat differenziertes Adenokarzinom:

Man sieht tubuläre Strukturen und bindegewebiges Stroma: (Hämatoxylin-Eosin-Färbung, 300fache Vergrößerung).

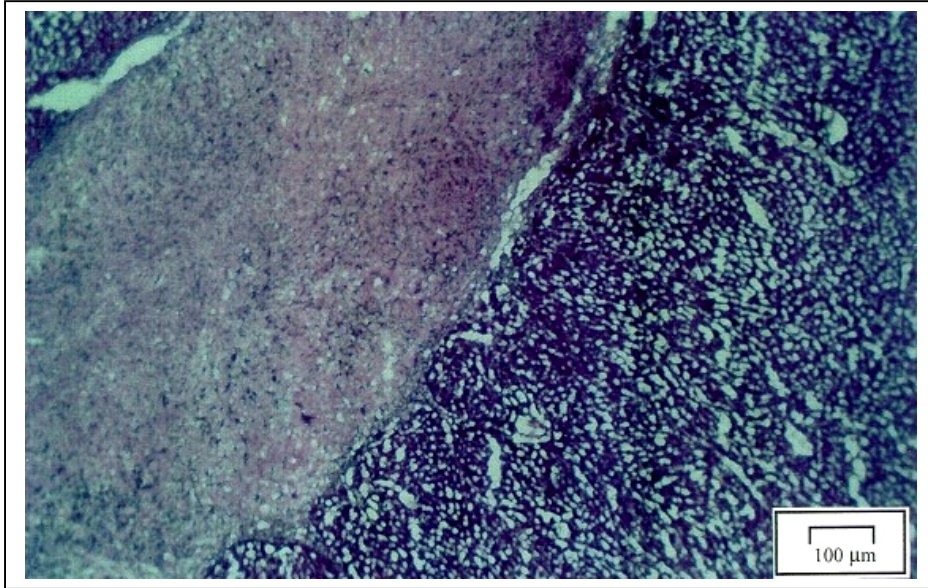


Abb. 15: Complete response 9 Wochen nach einmaliger Behandlung mit 5-FU-SUV-PEG + Spherex®:

Es ist eine bindegewebige Tumornarbe sichtbar, die reaktionslos im Leberparenchym liegt. (Hämatoxylin-Eosin-Färbung, 100fache Vergrößerung).

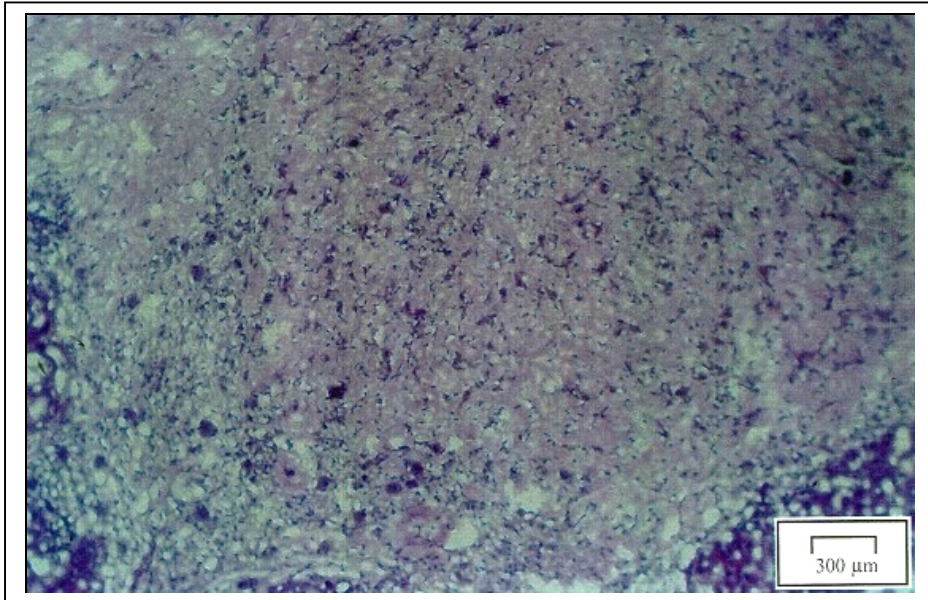


Abb. 16: Complete response 9 Wochen nach einmaliger Behandlung mit 5-FU-SUV-PEG + Spherex®:

Es dominieren kollagene Fasern mit Fibroblasten und Fibrozyten. Nur vereinzelt sind Entzündungszellen zu erkennen (Hämatoxylin-Eosin-Färbung, 300fache Vergrößerung).