

Aus der Klinik für Unfall- und Wiederherstellungschirurgie des
Vivantes Humboldtclinikums
der Medizinischen Fakultät Charité – Universitätsmedizin Berlin

DISSERTATION

**Die transpedikuläre Schraubeninsertion zur dorsalen Stabilisierung via Fixateur
interne:
Klinischer Vergleich computer-assistierter und konventioneller
Implantationsverfahren.**

zur Erlangung des akademischen Grades
Doctor medicinae (Dr. med.)

vorgelegt der Medizinischen Fakultät
Charité – Universitätsmedizin Berlin

von

Florian Michael Fischer
aus Regensburg

Gutachter: 1. Priv.-Doz. Dr. med. R. Letsch
2. Prof. Dr. H. Kiefer
3. Prof. Dr.-Ing. G. Bergmann

Datum der Promotion: 27.03.2009

*gewidmet
meinen Eltern
in Liebe und Dankbarkeit*

Inhaltsverzeichnis		Seite
1.	Einleitung	7
2.	Fragestellung	12
3.	Material und Methoden	13
3.1	Patientenkollektiv	13
3.1.1	Patienten, die mit CT-gestütztem Navigationsverfahren operiert wurden	13
3.1.2	Patienten, die konventionell unter Bildwandlerkontrolle operiert wurden	13
3.1.3	Patienten, die mit Fluoroskopie-gestützter Navigation operiert wurden	14
3.2	Diagnosenverteilung	14
3.3	Operationsverfahren	15
3.3.1	Dorsale Stabilisierung via Fixateur interne	15
3.3.2	Ventrales Stabilisierungsverfahren	17
3.4	Implantate und Instrumente	19
3.4.1	Dorsale Stabilsierung	19
3.4.2	Ventrale Stabilisierung	19
3.5	Navigationssystem	19
3.5.1	Hardwarekomponenten	19
3.5.2	Software und Funktionsweise der Navigationsverfahren	24
3.5.2.1	VectorVision ² Spine Software	24
3.5.2.1.1	Generierung des CT-Datensatzes	24
3.5.2.1.2	Das CT-gestützte Navigationsverfahren	24
3.5.2.2	VectorVision ² Fluoro Software	28
3.6	Untersuchte und Dokumentierte Parameter	30
3.6.1	Operationsdaten	30
3.6.2	Radiologische Messdaten	31
3.6.3	Neurologischer Status	32
3.6.4	Klinischer Verlauf	33
3.6.5	Statistik	33

4.	Ergebnisse	34
4.1	Pedikelperforationsrate	34
4.2	Pedikelperforationsrichtung	35
4.3	Ausmaß der Pedikelperforation	36
4.4	Pedikelperforation nach Schraubenlokalisierung	40
4.5	Pedikelperforation nach Schraubentyp	43
4.6	Operationszeiten	43
4.7	Surface-Matching	45
4.8	Schraubeninsertionszeit	46
4.9	Intraoperative Durchleuchtungszeit	47
4.10	Neurologischer Status	50
4.11	Handling und technische Probleme der Navigationsverfahren	51
4.12	Komplikationen	53
5.	Diskussion	55
5.1	Perforationsrate und Perforationsausmaß	55
5.2	Gründe für die hohen Perforationsraten beim Einsatz von VectorScan	63
5.3	Hat die Pedikelperforationsrate einen Einfluss auf das Outcome der Patienten?	64
5.4	Welchen Einfluss hat der Einsatz der Navigationsverfahren auf Operationsdauer, Durchleuchtungs- und Schraubeninsertionszeit?	67
6.	Schlussfolgerungen	71
7.	Zusammenfassung	72
8.	Literaturverzeichnis	74
9.	Abbildungsverzeichnis	79
10.	Danksagung	80
11.	Eigenständigkeitserklärung	82
12.	Lebenslauf	83

Abkürzungen

- Abb. Abbildung
- BW Bildwandler bzw. konventionelles Verfahren
- BWK Brustwirbelkörper
- BWS Brustwirbelsäule
- CAS computer assisted surgery
- CT Computertomographie
- FluoroScan Fluoroskopie-gestütztes Navigationsverfahren
- HWK Halswirbelkörper
- HWS Halswirbelsäule
- LWK Lendenwirbelkörper
- LWS Lendenwirbelsäule
- mrem Millirem
- N Anzahl
- S 01 Sakralwirbelkörper 1
- Std. Deviation Standardabweichung
- VectorScan CT-gestütztes Navigationsverfahren
- Vgl. vergleiche
- vs. versus

1. Einleitung

„ Verletzungen der Wirbelsäule beschäftigen die Menschheit schon seit Jahrtausenden und lösen wie kaum andere Verletzungen Angst und Schrecken aus. Mit Bezeichnungen wie >>gebrochenes Genick<< oder >>gebrochenes Rückgrat<< werden bis heute vielfach zu Recht sehr schwere, unheilbare Lähmungen oder sogar tödliche Verletzungen in Verbindung gebracht. Auch im übertragenen Sinne beschreiben die Begriffe entscheidende Ereignisse.“

(M. Blauth) [7].

Bereits 3000-2500 v. Chr. finden sich im Papyrus Smith Aufzeichnungen über Behandlungsempfehlungen für *Zerrungen* der Halswirbelsäule, *Verschiebungen* und *Berstungsbrüche* eines Halswirbels mit Paraplegie, sowie *Verrenkungen* eines Halswirbelkörpers mit Tetraplegie. Danach sollten Patienten mit neurologischen Ausfällen gar nicht behandelt werden, weil der Arzt sich bei der zu erwartenden Erfolglosigkeit strafbar gemacht hätte [7].

Über mehr als 4000 Jahre tat sich nicht viel in der Behandlung Wirbelsäulenverletzter. Zum Teil wurden in dieser Zeitspanne äußerst brutal anmutende Behandlungsverfahren postuliert. Hippokrates (ca. 400-325 v. Chr.) schlug als erster die Distraction des Verletzten auf einer Streckbank mit Druck auf dem Scheitelpunkt der Verkrümmung vor, die von Paul von Aegina (625-690 n. Chr.) modifiziert wurde. Eine frühzeitige Behandlung und manuelle Reposition wurde von Roland von Parma (um 1210 n. Chr.) gefordert [7].

Der ersten Laminektomie, 1814 von Cline in London durchgeführt, wobei der Nutzen des Verfahrens Jahrzehnte lang kontrovers diskutiert wurde, folgte die erste operative Stabilisierung durch Hadra 1891 [7].

Winter verweist jedoch darauf, dass bereits Wilkins aus Kansas im Jahr 1887 eine erste operative Stabilisierung mit carbonisierten Silberdrähten durchgeführt habe, und dass Hadra selbst auf Wilkins verwiesen habe. Auch die anterolaterale Dekompression beim Morbus Pott hatte sich bereits zu dieser Zeit etabliert [41].

1911 beschreiben Hibbs und Albee, beide in New York an unterschiedlichen Institutionen tätig, die erste dorsale Arthrodesen beim Morbus Pott. 1914 entwickelte

Hibbs als logische Konsequenz seiner Erkenntnisse bei der Behandlung des Morbus Pott auch die dorsale Arthrodesen zur Behandlung von Skoliose Patienten. Bis 1960 sollte sich an seinem Operationsverfahren nicht viel ändern [41].

In dieser Zeit etablierte sich die Röntgendiagnostik, die ab 1925 verwertbare Bilder der Wirbelsäule liefern konnte, und erste Behandlungsrichtlinien für Wirbelsäulenverletzte wurden durch Magnus und Böhler in den 30er und 40er Jahren entwickelt. Zwischen den Anhängern der unterschiedlichen Schulen entbrannte ein heftiger Streit. Während Magnus die frühfunktionelle Behandlung bei Patienten ohne neurologische Ausfälle propagierte, forderte Böhler eine Therapie in den 3 Etappen *Einrichtung, Ruhigstellung in Gipsverbänden* und *eine ausgefeilte Übungsbehandlung*. Watson-Jones vertrat Böhlers Meinung und forderte optimale Repositionsergebnisse, während Nicoll zeigen konnte, dass Patienten ohne chirurgisches Eingreifen wieder annähernd beschwerdefrei in ihrem Beruf arbeiten konnten [7].

Da Böhlers Therapieziele bei vielen Verletzten nicht auf konservativem Wege erreichbar waren, war die Innovationskraft der Chirurgie gefragt.

1960 brachte Harrington mit den nach ihm benannten *Harrington Rods* eine echte Innovation zur dorsalen Stabilisierung auf dem Markt, die zudem sehr erfolgreich eingesetzt wurde. Zwar änderte sich die Technik der Arthrodesen nicht, aber eine neue unterstützende Technologie war verfügbar, und verbesserte die Situation von vielen Skoliose Patienten enorm [7, 41].

Auch die ventralen Stabilisierungsverfahren hatten sich zwischen 1920 und 1960 beachtlich weiterentwickelt. Bereits in den frühen 20er Jahren leisteten MacLennan (1922) aus Glasgow und Royle (1921) aus Australien Pionierarbeit auf diesem Gebiet und führten die ersten anterioren Wirbelkörperfusionen durch. 1934 beschrieb Ito die erste anteriore transthorakale Wirbelkörperfusion, war aber aufgrund mangelnder Antibiotika und Tuberkulostatika wenig erfolgreich, weshalb im allgemeinen Hodgson als Begründer der modernen ventralen Wirbelsäulenchirurgie gesehen wird [41].

1963 stabilisierte Roy-Camille erstmals mit einer dorsalen Plattenosteosynthese und Pedikelschrauben eine instabile Wirbelsäulenfraktur. Steffee entwickelte dieses

Plattensystem 1984 weiter, mit welchem unter anderem im Department of Orthopedic Surgery der University of Minnesota bis 1993 4790 Pedikelschrauben eingebracht wurden [41].

1982 veröffentlichte Magerl seine ersten Erfahrungen mit der Anwendung eines Fixateur externe zur dorsalen Stabilisierung.

Der Fixateur interne nach Dick und Kluger, stellt heute das standardisierte dorsale Implantat in Europa dar [7].

Verletzungen und Erkrankungen der Wirbelsäule gehören auch im Zeitalter der High-Tech-Medizin zu den schwerwiegendsten Erkrankungen, die ein Patient erleiden kann, und stellen höchste Anforderungen an das versorgende Ärzte- und Pflegeteam.

Gerade die Anwendung des Fixateur interne, mit welchem die besten Ergebnisse zur Stabilisierung und das beste Outcome für die Patienten erreicht werden kann, birgt besondere Gefahren. Die lasttragenden Schrauben werden direkt in die Pedikel der Wirbelkörper eingebracht und der dafür erforderliche Bohrkanal ist ringsum von Strukturen umgeben, deren Verletzung zum Teil erhebliche Konsequenzen bis hin zur Querschnittslähmung des Patienten haben kann.

Mit den bisherigen Operationsmethoden unter Bildwandlerkontrolle kann dem Operateur immer nur die Richtung des Bohrkanals in einer Ebene dargestellt werden bzw. der Bildwandler muss immer wieder in unterschiedlichen Ebenen ausgerichtet werden, um möglichst eine optimale räumliche Vorstellung vom Verlauf des jeweiligen Pedikels zu bekommen. Es bedarf großer Erfahrung, handwerklichen Geschicks und eines ausgezeichneten räumlichen Vorstellungsvermögens, um eine sichere Platzierung der Pedikelschrauben zu erreichen.

Anfang der 1990er Jahre kam es zu den ersten klinischen Anwendungen der sogenannten computerassistierten Chirurgie (CAS) in der Wirbelsäulenchirurgie. Diese hatte sich aus der in der Neurochirurgie seit den 1980er Jahren angewandten computergestützten stereotaktischen Chirurgie entwickelt [23]. Grundlage dieser Operationsverfahren sind präoperative mittels Computer- oder Kernspintomographie

erhobene Datensätze, anhand derer 3D-Bilder erstellt werden. Mit Hilfe optoelektronischer Verfahren lassen sich das zu operierende Organ, bzw. in der Traumatologie der zu operierende Knochen, mit diesen Datensätzen im Operationsaal auf einem Bildschirm fusionieren, sodass dem Operateur unterschiedliche, dreidimensionale Ansichten zur Verfügung stehen. Ferner werden die verwendeten Instrumente durch Kalibrierung dem jeweils verwendeten System erkennbar gemacht, sodass ein Operieren in Echtzeit mit der bisher nicht zur Verfügung stehenden dritten Ebene möglich wird.

Die Erwartungen an diese Technik in der Wirbelsäulen Chirurgie sind die Erhöhung der Präzision beim Einbringen der Pedikelschrauben mit geringeren Perforationsraten als mit der konventionellen Technik, und dadurch eine Verringerung der Komplikationsrate, sowie ein verbessertes Outcome der Patienten [5, 13, 17].

Die in der Literatur veröffentlichten Ergebnisse in Hinblick auf diese Fragestellung sind zum Teil sehr kontrovers. Erste Untersuchungen wurden anhand von Kadaverstudien durchgeführt, um die Präzision und die Anwendbarkeit computerassistierter Verfahren zu studieren [21, 28, 31, 33]. In diesen Arbeiten zeigt sich eine deutliche Erhöhung der Präzision von transpedikulär eingebrachten Pedikelschrauben bzw. von navigiert angelegten Bohrkanälen. Aufgrund der positiven Ergebnisse wurde der klinische Einsatz gefordert.

Im klinischen Einsatz reichen die Ergebnisse von einer Senkung der Perforationsrate auf 2,7% [37] mit navigationsgestützten Verfahren gegenüber einer Perforationsrate von 25 - 41,1% bei den konventionellen Verfahren [24, 39]. Es werden jedoch auch Perforationsraten von 20% [1] trotz Computernavigation beschrieben.

Der Grossteil der Arbeiten zu diesem Thema postuliert eindeutig den überragenden Vorteil computernavigierter Verfahren [15, 23, 26, 42].

Die jeweiligen Untersuchungen jedoch zielten immer speziell auf den Einfluss der computerassistierten Systeme auf die Perforationsrate ab. Komplexe Analysen hinsichtlich eines verbesserten Outcome der Patienten, Anwendbarkeit und Gründe für das Umsteigen auf das konventionelle Verfahren im klinischen Einsatz fehlen bisher.

Seit Dezember 1999 steht die VV² Navigationsstation der Firma BrainLAB der Chirurgischen Klinik des Klinikums Rechts der Isar der Technischen Universität München zur Verfügung und wird zur computerassistierten Insertion transpedikulärer Schrauben zur dorsalen Stabilisierung mittels Fixateur interne eingesetzt. Es zeigten sich immer wieder erhebliche Schraubenfehlagen und Probleme bei der Anwendung des Navigationssystems, sodass diese Arbeit mit folgender Fragestellung initiiert wurde.

2. Fragestellung

Unter standardisierten Bedingungen soll untersucht werden, ob durch den Einsatz der VV² Navigationsstation der Firma BrainLAB mit den zur Verfügung stehenden CT-gestützten Navigationsverfahren VectorVision² Spine und dem Fluoroskopie-gestützten Navigationsverfahren VectorVision² Fluoro gegenüber dem konventionellem Operationsverfahren

- die Perforationsrate bei transpedikulär verankerter Pedikelschrauben gesenkt werden kann
- sich das Ausmaß möglicher Perforationen verringert
- sich ein verbessertes Outcome der Patienten durch eine Verminderung speziell neurologischer und klinischer Komplikationen objektivieren lässt

Ferner sollen

- die Anwenderfreundlichkeit des Navigationssystems eingeschätzt
- mögliche Ursachen für Anwender- und Navigationsprobleme eruiert
- der Einfluss der Verwendung der Navigationsverfahren auf die Operations-, Durchleuchtungs- und Schraubeninsertionszeit ausgewertet und beurteilt werden.

3. Material und Methoden

3.1 Patientenkollektiv

Die Unfallchirurgische Abteilung der Chirurgischen Klinik der Technischen Universität im Klinikum rechts der Isar verfügt seit Dezember 1999 über die VV² Navigationsstation der Firma BrainLAB. Es stehen sowohl die VectorVision² Spine Software für das CT-gestützte- als auch die VectorVision² Fluoro Software für das Fluoroskopie-gestützte Navigationsverfahren zur Verfügung.

Die Studie wurde im Januar 2001 begonnen, wodurch retrospektiv wie auch prospektiv Patienten für die Studie rekrutiert wurden.

Einschlusskriterien waren, dass die jeweiligen Patienten nach dem 01. Januar 2000 via Fixateur interne in der Abteilung für Unfallchirurgie von dorsal stabilisiert wurden, postoperativ eine Computertomographie zur Beurteilung der Lage der Pedikelschrauben angefertigt wurde und die in der Fragestellung erwähnten Parameter ausreichend dokumentiert worden sind.

Insgesamt wurden die zu untersuchenden Parameter bei 58 Patienten mit einem Durchschnittsalter von 58,5 Jahren, davon 28 Frauen und 30 Männer, ermittelt.

3.1.1 Patienten, die mit CT-gestütztem Navigationsverfahren operiert wurden

Insgesamt wurden 29 Patienten, davon 12 Frauen und 17 Männer, die unter Verwendung der VectorVision² Spine Software (im weiteren Verlauf auch als VectorScan bezeichnet) operiert wurden, in dieser Studie dokumentiert. Das Durchschnittsalter dieses Patientenkollektives betrug 60 Jahre, der jüngste Patient war 19 der älteste 79 Jahre zum Zeitpunkt der Operation.

3.1.2 Patienten, die konventionell unter Bildwandlerkontrolle operiert wurden

Es konnten 25 Patienten, davon 13 Frauen und 12 Männer, in die Studie aufgenommen werden, in deren Pedikel konventionell unter Bildwandlerkontrolle Schrauben eingebracht wurden und deren Krankengeschichte postoperativ ausreichend dokumentiert wurde. Das Durchschnittsalter betrug 57 Jahre, der jüngste Patient war

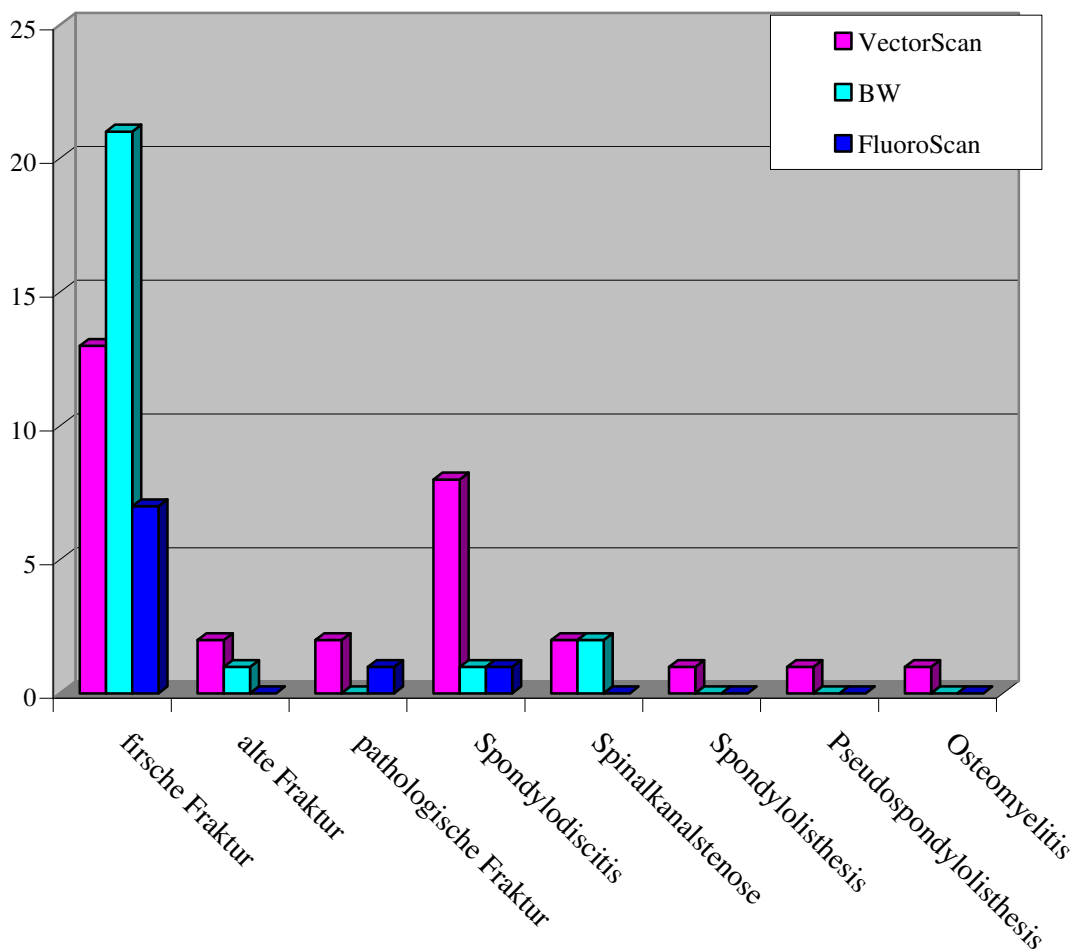
zum Zeitpunkt der Operation 17, der älteste 91 Jahre. Im weiteren Verlauf wird dieses Verfahren auch als BW (Bildwandler-gestützt) abgekürzt.

3.1.3 Patienten, die mit Fluoroskopie-gestützter Navigation behandelt wurden

Dieser kleine Anteil von 4 Patienten setzt sich aus drei Frauen und einem Mann zusammen. Das Durchschnittsalter betrug 49 Jahre, der jüngste Patient war 32, der älteste 78 Jahre zum Operationszeitpunkt. Im weiteren Verlauf wird dieses Verfahren auch als FluoroScan bezeichnet.

3.2 Diagnosenverteilung

Diagramm 1



Als Diagnose wurde die Operationsindikation gewertet, wobei bei manchen Patienten eine Mehrfachindikation – z.B. eine frische Fraktur mit Spinalkanalstenose - gegeben

war, was die Diskrepanz zwischen Patientenzahl und Anzahl der Diagnosen erklärt. Auffällig ist auch, dass 84% der Patienten, die konventionell operiert wurden, eine frische Fraktur erlitten hatten, wobei diese Indikation bei der Gruppe der navigiert Operierten nur bei 43,3% lag. Die Spondylodiszitis ist hier als Operationsindikation mit 26,6% überproportional vertreten, wobei sie in der konventionellen Gruppe nur 4% ausmacht.

3.3 Operationsverfahren

Um einen genauen Vergleich der erhobenen Parameter zu ermöglichen, wurden die Operationen standardisiert durchgeführt. Nachfolgend werden diese Standards kurz erläutert und es wird auf die wesentlichen Unterschiede innerhalb der Operationsverfahren hingewiesen.

3.3.1 Dorsale Stabilisierung via Fixateur interne

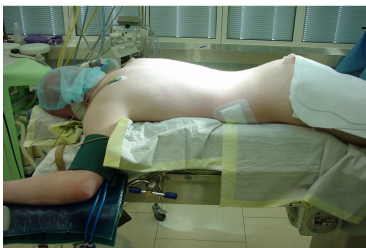

Abb. 1

Der Patient wird in Bauchlage auf dem Wirbelsäulentisch gelagert (vgl. Abb. 1). Unter Durchleuchtung wird der zu operierende Wirbelsäulenabschnitt aufgesucht und das entsprechende Areal mit Braunodermlösung abgewaschen. Es folgt das sterile Abdecken des Patienten.

Nun wird ein medianer Längsschnitt über den Dornfortsätzen der zu pedikulierenden Wirbelkörper gesetzt. Nach erfolgter Blutstillung wird der Sperrer eingesetzt und tiefer mit dem elektrischen Skalpell eingegangen. Die Wirbelbögen werden subperiostal präpariert und die autochtone Rückenmuskulatur mit einem Cobb-Raspatorium nach lateral abgeschoben.

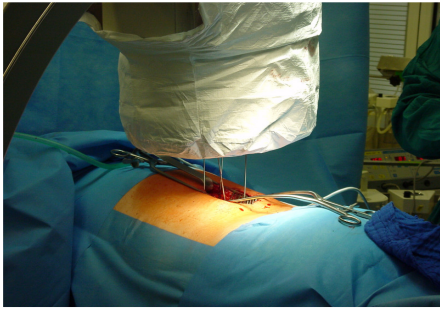


Abb. 2

Die Intervertebralgelenke werden identifiziert und die Bogenwurzeln der zu pedikulierenden Wirbelkörper mit Kirschner-Drähten \varnothing 2,0 mm markiert. Unter p-a- und lateraler Durchleuchtung werden die Kirschner-Drähte so ausgerichtet, dass sich die Verlängerung ihrer Achsen in die Pedikel der Wirbelkörper projiziert (vgl. Abb. 2).

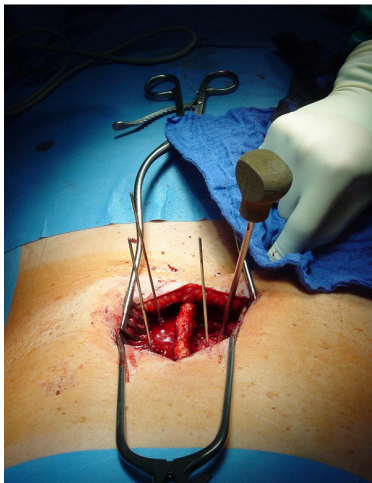

Abb. 3

Es wird die Bohrbüchse \varnothing 3,5 mm auf den jeweiligen Kirschner-Draht aufgesetzt, selbiger entfernt und die Pedikel mit einem oszillierenden Bohrer \varnothing 3,2 mm oder einer Pedikelahle \varnothing 3,8 mm eröffnet (vgl. Abb. 3).

Anschließend wird der Bohrkanal mit einem Längenmesser ausgetastet, um die Schraubenlänge zu bestimmen und um etwaige Perforationen der Pedikelkortikalis und die Lage des Kanals zu beurteilen.

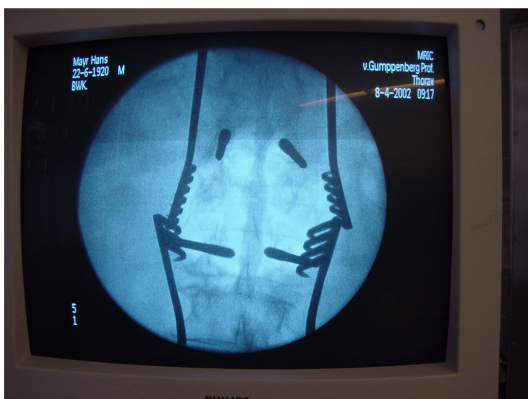


Abb. 4

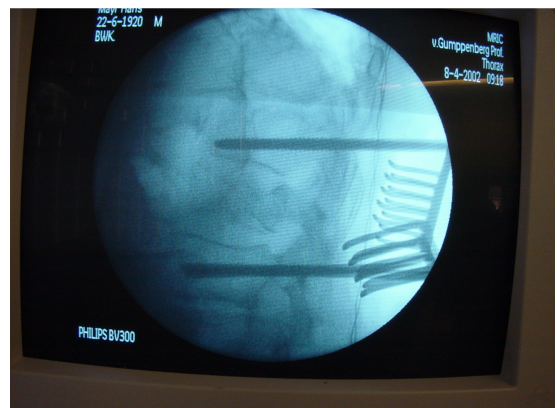


Abb. 5

Die gewählten Schrauben werden händisch eingedreht. Analog wird bei den übrigen Pedikeln vorgegangen. Abschließend wird die Lage der Schrauben in p-a- und lateraler Durchleuchtung kontrolliert (vgl. Abb. 4 und 5) und bei Bedarf korrigiert.

In der Regel wurden pro Operation zwei Wirbelkörper pedikuliert, sprich 4 Schrauben eingebracht. Gelegentlich erforderte aber die Art und Ausdehnung der Verletzung, bzw. Erkrankung, ein Mehr an pedikulierten Wirbelkörper, um die erforderliche Stabilität zu erreichen.

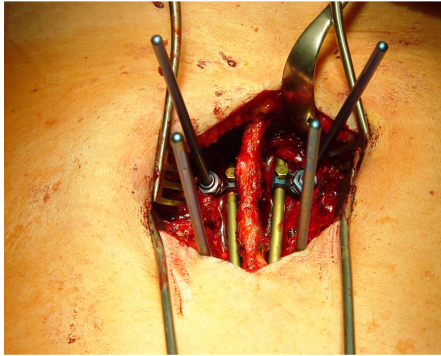


Abb. 6

Anschließend wird die Länge der beiden Trägerstangen bestimmt und zugeschnitten. Diese werden anschließend durch die beiden Backen geführt und die gesamte Konstruktion zur Wirbelsäule hinabgeschoben. Jetzt werden die so miteinander verbundenen Wirbelkörper in die gewünschte Position gebracht und durch Festdrehen der Backen in ihrer Stellung fixiert (vgl. Abb. 6). Die Überstände der Schanz'schen Schrauben werden mit einem entsprechenden Bolzenschneider abgetrennt.

Die Fixierung des Längsträgers wurde hier für das USS-Schanz-Schraubensystem beschrieben und weicht nur im Detail von der Montage anderer verwendeter Trägersysteme ab, sodass das Prinzip der Stabilisierung gleich bleibt.

Bei Bedarf werden die beiden Längsstangen durch Montage eines Querstabs verbunden um Rotationskräfte aufzufangen.

Abschließend wird das Operationsergebnis röntgenologisch dokumentiert. Die Wunde wird gespült und eine Redondrainage eingelegt. Es folgt der schichtweise Verschluss von Paravertebralmuskulatur, Rückenfaszie, Subkutis und Kutis.

3.3.2 Ventrales Stabilisierungsverfahren

Bei etlichen Patienten wurde zusätzlich zur dorsalen Stabilisierung eine ventrale interkorporelle Spondylodese durchgeführt, um eine ausreichende Stabilisierung und sichere Fusion des betreffenden Wirbelsäulenabschnittes zu erreichen. Der Patient wird in Linksseitenlage auf dem Wirbelsäulentisch gelagert. Nachdem das Operationsfeld chirurgisch abgewaschen und steril abgedeckt wurde, wird die Hautinzision je nach Höhe des betreffenden Wirbelsäulenabschnitts über dem 6. bzw. 10. Intercostalraum vorgenommen.

Das subkutane Fettgewebe und der M. latissimus dorsi werden mittels Diathermie durchtrennt. Der Thorax wird mit einer 1er Overhold-Klemme und Diathermie eröffnet. Dann wird der Thoraxsperrer nach Sauerbruch oder ein Kinderthoraxsperrer eingesetzt. Die Pleura parietalis wird über dem betroffenen Wirbelsäuleabschnitt abpräpariert. Die Segmentgefäße werden am Wirbelkörper ligiert oder über Clips abgesetzt. Anschließend wird die laterale Wirbelkörperwand freipräpariert, die ventralen Weichteile mit Aorta werden mit einem Hohmann mit runder Spitze nach ventral weggehalten und die Bandscheibe mit einem Kirschner-Draht \varnothing 2,0mm markiert und unter Durchleuchtung die korrekte Lage kontrolliert. Für eine unisegmentale Fusion wird ausschließlich die Bandscheibe, evtl. zusammen mit einer dorsalen Trümmerzone subtotal bzw. total reseziert. Bei bi- oder mehrsegmentalen Fusionen müssen der oder die betroffenen Wirbelkörper ebenfalls ganz oder teilweise mit dem Meissel und der Stückzange entfernt werden.

Die Wirbelkörperendplatten der intakten angrenzenden Wirbelkörper werden mit einer Bandscheibenkürette gesäubert und das gewählte interkorporelle Implantat eingesetzt. Dabei kann es sich um einen Beckenspan oder um Spacer aus Titanlegierungen handeln. Eine ventrale Stabilisierung mit Schrauben-Stab-Systemen oder Platten ist nur bei bi- oder mehrsegmentalen Operationen notwendig. Abschließend erfolgt die Röntgenkontrolle zur Dokumentation der Achsenstellung und der Implantatlage.

Es folgen Pleuranaht, Wundspülung, Blutstillung, Einlegen der Thoraxdrainage und schichtweiser Wundverschluß. Am Ende der Operation wird die Thoraxdrainage angeschlossen.

3.4 Implantate und Osteosynthesematerial

3.4.1 Dorsale Stabilisierung

- USS Pedikelschrauben der Firma Synthes GmbH
- USS Schanz-Schraubensystem der Firma Synthes GmbH
- Click´X der Firma Synthes GmbH
- USIS der Firma Ulrich medical GmbH & Co. KG
- CerviFix der Firma Synthes GmbH

3.4.2 Ventrale Stabilisierung

- Synex der Firma Synthes GmbH
- SynCage der Firma Synthes GmbH
- Ventrofix der Firma Synthes GmbH
- Harmskörbe der Firma DePuy Orthopädie GmbH
- autogener oder allogener Knochenspan

3.5 Navigationssystem

3.5.1 Hardwarekomponenten

Während der Studie kamen folgende Hardwarekomponenten der Firma BrainLAB AG Germany zum Einsatz:

- VV² Navigation Station (Abb. 7) bestehend aus:
- Kamera System: Dieses System arbeitet mit einem binokkularem Infrarotkamera-System. Das emittierte Infrarotlicht wird durch beschichtete Marker an spezifischen Adapterklemmen (s.u.) reflektiert. So empfängt jede