

1.2.2 Konventionelle radiologische Verfahren zur ATW- Bestimmung

1955 entwickelte Rippstein auf der Basis der Methode von Dunlap und Ryder (1953) ein röntgenologisches Verfahren zur Bestimmung der femoralen Antetorsion. Bei dieser Methode werden zwei Aufnahmen angefertigt: eine a.p.-Beckenaufnahme und eine Aufnahme in Femurschaftrichtung bei 20° Abduktion (90° Hüft- und Kniebeugung, 0° Rotation). Mit Hilfe von Umrechnungstabellen kann der ATW mathematisch genau bestimmt werden. Allerdings führen schon kleine Lagerungsfehler zu erheblichen Abweichungen. Die Lagerung muß sich zwangsläufig am intra- und interindividuell unterschiedlich ausgebildeten Weichteilmantel und an der Bewegungsfähigkeit orientieren. [22, 31]

Probleme treten somit bei adipösen oder aufgrund von Verletzungsmustern unbeweglichen Patienten auf. [12]

Bei Kindern, deren Epiphysen noch nicht verknöchert sind, können wegen der schlechten Darstellbarkeit von knorpeligen Strukturen Meßfehler entstehen.

Des weiteren sind bei dieser Methode rechnerische Korrekturen notwendig, da es sich wegen der anatomischen Gegebenheiten bei den Winkeln auf den Aufnahmen nur um projizierte Winkel handelt. [9]

Durch die starke Lagerungsabhängigkeit der Methode nach Rippstein werden von Brückl et al. [2] bei hohen ATW-Werten oder Schwierigkeiten bei der Lagerung des Patienten zwei alternative Verfahren empfohlen:

1.) Das kinetomatische Verfahren nach Schwetlick

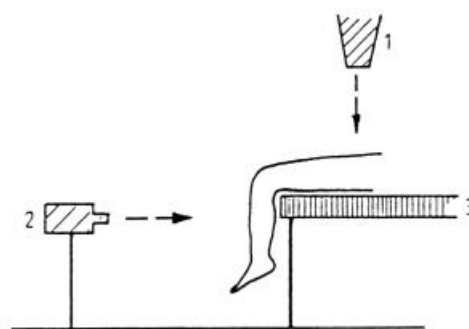


Abbildung 7: Kinetomatisches Verfahren nach Schwetlick- Kamerastellung
(Abb. aus Artikel [2])

Dabei liegt der Patient auf dem Rücken und die Knie werden 90° über die Tischkante gebeugt. Vor dem Tisch steht eine Kamera, die die Unterschenkelabduktion filmt.

Gleichzeitig erfaßt eine Röntgenkamera von oben die Schenkelhalsdrehung. Beide Kameras laufen synchron. Diese Methode ist auch bei Lagerungsfehlern korrekt, allerdings mit einem hohen technischen Aufwand verbunden. **(Abbildung 7)**

2.) Die Methode nach Rogers (1934):

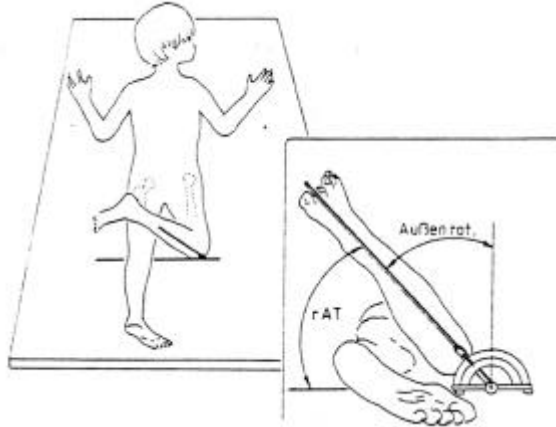


Abbildung 8: Lagerung des Patienten bei Rogers
(Abb. aus Artikel [2])

Beim Verfahren nach Rogers wird der Patient in Bauchlage gebracht. Das Knie wird 90° gebeugt und der Unterschenkel als Zeiger verwendet. Der Femur wird unter Durchleuchtung so lange nach innen rotiert, bis sich Femurhals und –schaft in einer Linie abbilden. Der von Rogers als reeller ATW (rAT) bezeichnete Winkel berechnet sich als $rAT = 90^\circ - (\text{Außenrotationswinkel des Unterschenkels})$. **(Abbildung 8)** [2]

Eine fast identische Methode beschrieben Steward und Karschner bereits 1926. [22]

Es wird empfohlen das Verfahren nach Rogers mit einer a.p.-Beckenübersichtsaufnahme zu ergänzen. Bei dieser befindet sich der Patient in Rückenlage, die Unterschenkel hängen über die Tischkante. Der Unterschenkel dient wiederum als Zeiger und der Femurs wird entsprechend des rAT innenrotiert .

Diese gekoppelte Methode aus Rogers und a.p.-Beckenübersichtsaufnahme als Alternative zu Rippstein benötigt zwar weniger technischen Aufwand als Schwetlick, allerdings entstehen hohe Durchleuchtungszeiten.

Ein weiteres konventionell radiologisches Verfahren zur ATW-Bestimmung beschreibt König. [13] Anhand des in Kapitel 1.1.2 beschriebenen sogenannten „Quadermodells des

proximalen Femurendes“ kritisiert er, daß die mit anderen Verfahren bestimmten ATW projizierte und somit verfälschte Winkel sind und nur mit seiner Methode der reelle ATW bestimmt wird. Diese Darstellung ist im Hinblick auf die Definitionen und Bezeichnungen bei Rippstein et al. irreführend. [6]

König erstellt eine a.p.-Beckenübersichtsaufnahme und eine seitliches Röntgenbild des Femurs. Bei Kleinkindern mit 90 ° abduzierbaren Hüftgelenken ist für die 2. Aufnahme auch die Lorenz'sche Primärstellung möglich, also parallel zur Unterlage liegende Oberschenkel bei senkrecht zum Röntgenfilm stehendem Kniegelenkspalt. Die Bestimmung der Achsen erfolgt über Einzeichnung auf den Bildern. Auch hier besteht eine große Fehlermöglichkeit aufgrund von Lagerungsfehlern.

Weitere Verfahren zur Bestimmung des ATW auf der Basis von Röntgenaufnahmen wurden 1903 von Soutter und Bradford, 1909 von Drehmann, 1910 von Hohmann, 1921 von Brandes , 1924 von Meyer, 1924 von Schulz, 1929 von Sudbrack, 1950 von Richard und 1952 von Leger vorgestellt. [22]

1.2.3 Schnittbildverfahren

Seit der Einführung von Computer- und Magnetresonanztomographie besteht auch die Möglichkeit der Messung des ATW mit Hilfe dieser Verfahren. Der Vorteil ist, daß die Werte direkt auf den Ausdrucken bzw. am Gerät abgelesen werden können.

1986 wurde von Jend ein computertomographisches Verfahren publiziert. Er definiert die proximale Achse durch Addition der Schnittbilder des proximalen Oberschenkels und anschließender Verbindung der Mittelpunkte von Femurkopf und distalem Halsdurchmesser zu einer Achse. Die distale Achse ist die Tangente der Kondylenhinterkanten in Höhe der maximalen dorsalen Ausdehnung.

Diese Methode zeichnet sich durch geringe lagerungsabhängige Schwankungen und eine hohe Reproduzierbarkeit aus. [12]

Das gilt ebenso für das Verfahren nach Waidelich (1992), welches ebenfalls mit computertomographischen Bildern arbeitet. Hierbei wird auf 2- bis 3-fach vergrößerten Schnittbildern die proximale Achse durch eine Verbindungslinie zwischen dem graphisch approximierten Mittelpunkt des Trochanter major und dem Femurkopfmittelpunkt definiert. Die distale Achse ist wie bei Jend die Kondylenhinterkantentangente. Die Achsen werden ebenfalls übereinander gelegt und der resultierende Winkel gemessen.

Aufgrund der anderen Bezugspunkte sind die hierbei gefundenen Winkel in der Regel größer als bei Jend. Da aber die intraindividuelle Seitendifferenz entscheidend ist und bei Einhaltung der geforderten exakten Parallellagerung der Beine auch eine gute Reproduzierbarkeit vorliegt, konnte sich auch diese Methode etablieren. [28, 31]

Ein weiteres Schnittbildverfahren zur Bestimmung des ATW nutzt die Magnetresonanztomographie (MRT). Dieses wurde 1995 von Schneider et al. vorgestellt. Die Voraussetzungen für die Lagerung und Definition der Achsen entsprechen denen der Methode nach Jend. Beim MRT wird keine ionisierende Strahlung freigesetzt, so daß es sich gut zum Einsatz bei Kindern, Schwangeren oder häufig Strahlung ausgesetzten Patienten eignet. [23, 24]

Weiterhin lassen sich knorpelige Strukturen im MRT gut beurteilen. Ein sinnvoller Einsatz für dieses Verfahren ist die ATW-Bestimmung am Femur beim Kind, da hier die Epiphysenfugen noch nicht geschlossen sind. Ein großer Vorteil besteht außerdem darin, daß keine graphischen Hilfskonstruktionen benötigt werden. Wegen der Möglichkeit der multiplanaren Schichtung ist ein exakt in der Schenkelhalsachse liegender Schichtstapel zu scannen.

Problematisch ist bei der Anwendung des MRT die hohe Artefaktanfälligkeit bei gegebenenfalls vorhandenen chirurgischen Implantaten. [30]

Alle Schnittbildverfahren sind teuer und mit erheblichem technischen Aufwand verbunden, so daß sie sich schlecht zum intraoperativen Einsatz bei der Femurosteosynthese eignen und in der Regel nur postoperativ eingesetzt werden.

1.2.4 Ultraschallbasierte Verfahren

Moulton und Upadhyay veröffentlichten 1982 erstmals eine auf Ultraschall basierende Methode zur Bestimmung des ATW. Dabei wurden experimentelle und klinische Studien durchgeführt, wobei die Untersuchungen am Patienten auf einem herkömmlichen Untersuchungstisch stattfanden.

Bei dieser Methode werden die Hüften in eine neutrale Stellung gebracht, wobei die Oberkante der Patella als Referenz dient. Ein Bild des distalen Femurabschnitts 2,5 cm proximal des Gelenkspalts wird angefertigt und gespeichert oder ausgedruckt. Ein weiteres wird auf Höhe des Trochanter major erstellt. Die Auswertung erfolgt über Ausmessung mit einem Goniometer. **(Abbildung 9)**

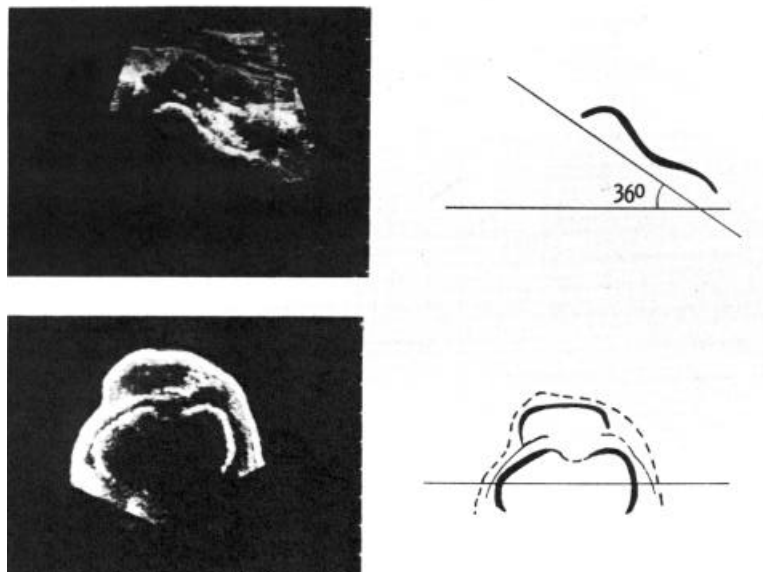


Abbildung 9: Ultraschallbilder zur Bestimmung des ATW
[20]

Diese Methode birgt für den Patienten keine Strahlenbelastung und ist somit für Kinder und Schwangere empfehlenswert. Auch eine Lagerungsabhängigkeit ist gemäß den Autoren nicht gegeben, so daß die Messungen mit einem portablen Ultraschallgerät am Bett des Patienten durchgeführt werden können. [20]

Terjesen und Anda beschrieben in ihrer Studie aus dem Jahre 1987 ebenfalls ultraschallbasierte Verfahren zur Bestimmung des ATW. Sie weisen darauf hin, daß die von Moulton et al. vorgestellte Methode aufgrund des horizontal angesetzten Schallkopfes nur bei kleineren Antetorsionswinkeln korrekte Daten liefert, da bei einer größeren Antetorsionsdifferenz der Schallkopf den Kontakt zur Haut über dem Trochanter major verliert.

In der Studie von Terjesen et al. werden verschiedene Verfahren vorgestellt, die sich im Hinblick auf die Lagerung des Patienten und der Haltung des Schallkopfes zur Haut unterscheiden.

Es wird festgestellt, daß ein in die Ebene des Schenkelhalses gekippter Ultraschallkopf optimale Ergebnisse liefert.

Wichtig bei ultraschallbasierenden Verfahren ist, daß eine andere Definition der Achsen des ATW vorgenommen wird. Die meisten radiologischen Methoden definieren den ATW als Winkel zwischen der Kondylenhinterkantentangente und der Kopf-Hals-Achse. Bei Ultraschallverfahren wird er durch eine Tangente an der vorderen Ausladung des Schenkelhalses oder einer Tangente an Oberschenkelkopf und Trochanter major und der Kondylenebene definiert.

Die Messung des ATW mit ultraschallbasierten Verfahren wird als strahlungsfreie Möglichkeit bei Kindern empfohlen. [29]

In einer Studie von Tomczak et al. (1995) wird darauf hingewiesen, daß bei zu schlanken Patienten durch mangelnden Hautkontakt des Ultraschallkopfes Probleme entstehen können. Des weiteren wird dabei auf eine notwendige rechnerische Korrektur der Daten um -3° bei Kindern und $-8,5^\circ$ bei Adulten hingewiesen. [30]

1.2.5 Intraoperative Methoden zur Einschätzung der Rotation (weitere klinische Verfahren)

Es gibt verschiedene Methoden zur Einschätzung der Rotation des Oberschenkels und somit zur Minimierung des Drehfehlers. Sie unterscheiden sich in Bezug auf den Operationstisch und der Lagerung des Beines während der Messung.

Zunächst ist die sogenannte Neutral-Null-Methode zu nennen. Dabei wird präoperativ mit 90° gebeugter Hüfte und ebenfalls 90° gebeugtem Knie die Rotation des gesunden Beines bestimmt, beispielsweise Außenrotation / Innenrotation 50°/0°/30°. Intraoperativ wird dann die Rotation an den zuvor an der kontralateralen Seite bestimmten Wert angenähert. Nach Stabilisierung werden der Bewegungsumfang mit der kontralateralen Seite verglichen und gegebenenfalls Korrekturen der Fragmente zueinander durchgeführt. **(Abbildung 10)** [14]

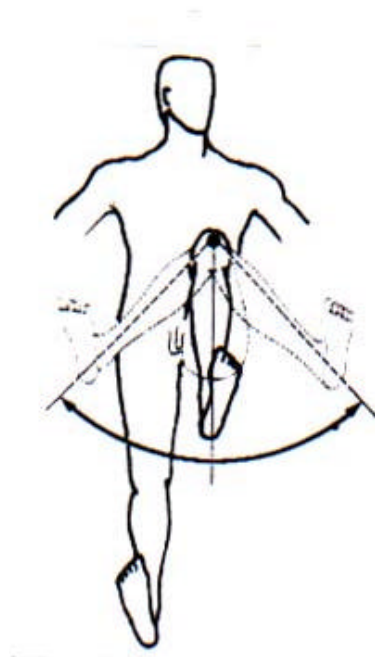


Abbildung 10: Neutral-Null-Methode
[14]

Eine Modifikation basiert auf der Verwendung eines Operationstisches mit abklappbarer Beinplatte unter dem Unterschenkel des verletzten Beines. Präoperativ wird die Rotation des gesunden Beines bei 90° gebeugtem Knie und gestreckter Hüfte überprüft und notiert. Wie

bei der Neutral-Null-Methode wird die Rotation der verletzten Seite intraoperativ geschätzt und das distale Fragment temporär stabilisiert. Dann wird proximal fixiert. Nun wird die Beinplatte unter dem Unterschenkel des verletzten Beines weggeklappt und die Rotation des Beines bei gestreckter Hüfte und gebeugtem Knie mit den präoperativ an der Gegenseite erhobenen Werten verglichen. Gegebenenfalls werden Korrekturen durchgeführt. **(Abbildung 11)**

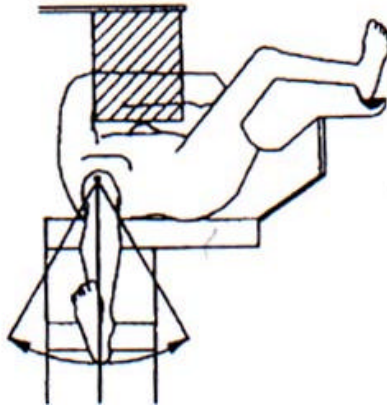


Abbildung 11: Modifikation der Neutral- Null- Methode
[14]

Auch Strecker et al. [27] empfehlen intraoperativ eine analoge Längen- und Rotationskontrolle auf einem strahlungstransparenten Normaltisch.

1.3 Die Bedeutung der intraoperativen Minimierung der Antetorsionsdifferenz

Wie 1984 von Wolf und 1982 von Raaymakers [21, 34] beschrieben, ist der Drehfehler eine sehr häufige Komplikation bei Oberschenkelmarknagelungen. In der Studie von Wolf wurden 77 Patienten mit einer früheren Marknagelung auf eine zu große ATD hin untersucht. Dabei waren diese in 29% der Fälle größer als 10°.

Bei Oberschenkelschaftfrakturen kommt es oft zum fehlerhaften Zusammenwachsen der Fragmente in der verdrehten Stellung, vor allem wenn bei komplexen Frakturmustern die rotatorische Orientierung erschwert oder unmöglich gemacht wird.

Des Weiteren sind die Möglichkeiten der intraoperativen Torsionskontrolle unbefriedigend. [27] Bei der Anwendung von postoperativen CT-Methoden zur Bestimmung des Drehfehlers in einer Studie von Strecker et al. 1994 wird deutlich, daß intraoperativ oftmals Fehleinschätzungen vorlagen (41% größer als 10° Abweichung). [28]

Auch bei Frakturen im Kindesalter ist der Drehfehler gering zu halten, weil diese, wie bereits in Kapitel 1.1.3 beschrieben, im weiteren Wachstum zwar Korrekturtendenz einer zu großen ATD aufweisen, dabei jedoch ein um so größeres Knochenwachstum des verletzten Oberschenkels induziert wird. [15, 16, 33]

Die Implantate, die im Schaftbereich heute in der Regel Marknägel sind, sollen eine torsionssteife Verbindung zwischen den Fragmenten darstellen.

Die intraoperative Einstellung kann aufgrund der geringen Schwankungsbreite der physiologischen Rotation der unteren Extremität schwierig sein.

Die beschriebene Problematik verdeutlicht, daß eine intraoperative Meßmethode des Antetorsionswinkels bzw. der Seitendifferenz die Anzahl der Korrekturingriffe nach Marknagelung oder Umstellungsosteotomie erheblich reduzieren und Spätschäden vermeiden könnte.

Die sehr genauen postoperativen Methoden dokumentieren nur die möglicherweise fehlerhafte Einstellung, ohne sie jedoch verhindern zu können.

In **Tabelle 3** sind Empfehlungen der maximal tolerierten posttraumatischen Antetorsionsdifferenz zusammengefaßt.

Autor	Jahr	Grenzwert
Kongress/Bern	1967	25°
Braten et al.	1993	15°
Strecker et a.l	1994	15°
Strecker et al.	1997	15°

Tabelle 3: Empfehlungen zum maximal tolerierten posttraumatischen Drehfehler
[3, 5, 27, 28]

1.4 Die intraoperative Minimierung des Drehfehlers durch die Trochanter-Minor-Methode (TMM)

1.4.1 Die Architektur des proximalen Femurendes

Bei der Konstruktion einer Trochanterabstützplatte wurde von Herzberg et al. 1991 [10] festgestellt, daß die verschiedenen Größen des proximalen Femurendes eine zusammenhängende Architektur aufweisen. Es wurde der Schnittpunkt der Femurkopf-Schenkelhals-Achse mit der lateralen Femurkortikalis in Relation zum Niveau der höchsten Erhebung des Trochanter minor gemessen. Man fand heraus, daß eine durch Femurkopf und Schenkelhals gelegte Achse die laterale Femurkortikalis knapp über dem Trochanter minor schneidet. Dieser Wert gilt unabhängig von einem variierenden Schenkelhalschaftswinkel, es liegt eine konstante Verknüpfung vor.

In einer weiteren Untersuchung von Herzberg et al. 1991 [11] wurde ein Zusammenhang zwischen dem ATW des Schenkelhalses und dem sogenannten „Retrotorsionswinkel“ des Trochanter minor untersucht. (**Abbildung 12**)

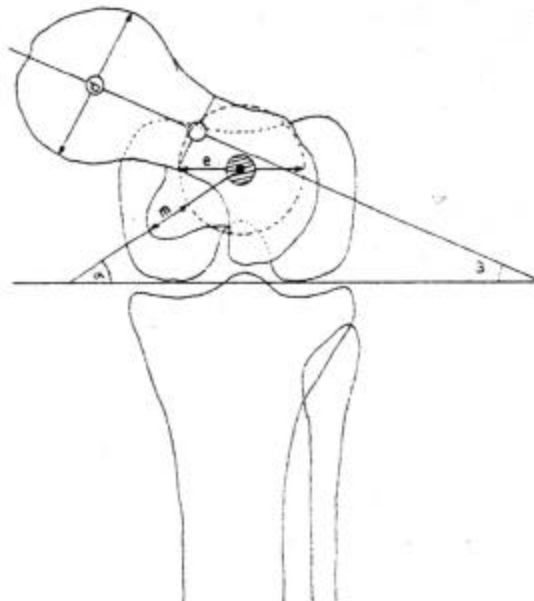


Abbildung 12: Darstellung des Femur in schaftaxialer Aufsicht [11]

α = Retrotorsionswinkel des Trochanter minor

β = ATW

Es wurde eine gute Korrelation der beiden Größen ($k=0,7657$) festgestellt. Die Gleichung der linearen Regression lautet $\beta = 29,5 + 0,6 \cdot \alpha$.

Das Streuungsmaß für den Antetorsionswinkel des Schenkelhalses β beträgt $10,5^\circ \pm 9,22^\circ$, der Probenumfang bestand aus 74 Femora.

Das Streuungsmaß für den Retrotorsionswinkel α beträgt $-31,5^\circ \pm 11,8^\circ$.

Der lineare Zusammenhang zwischen α und β beweist, daß die Antetorsion des Schenkelhalses eine feste Anbindung an die Position des Trochanter minor hat.

1.4.2 Die Trochanter-Minor-Methode (TMM)

Diese Methode stützt sich auf die klinische Beobachtung eines konstanten Zusammenhangs der Strukturen des proximalen Femurendes und deren rotationsabhängige Projektion im p.a.-Strahlengang einer entsprechenden Bildgebung. [14]

Anhand der Kontur des Trochanter minor soll es möglich sein, die Antetorsion der Femora für klinische Bedürfnisse ausreichend seitengleich einzustellen, ohne daß die Antetorsion des Femurs genau gemessen werden muß. Es ist also nicht das Ziel, den genauen Antetorsionswert herauszufinden. Mit der TMM wird versucht, die Antetorsion der beiden Knochen eines Oberschenkel paares möglichst gleich einzustellen, d.h. die ATD zu minimieren.

Dazu wird die Kontur des Trochanter minor des frakturierten Femur mit der kontralateralen Seite im Bildverstärker verglichen.

Es wird zunächst der Trochanter minor der unverletzten Seite (**Abbildung 13 a**) im Strahlengang eines RBV unter genau definierten Lagerungsbedingungen betrachtet. Dann wird der verletzte Oberschenkel unter identischen Lagerungsbedingungen in den Strahlengang gebracht. (**Abbildung 13 c + d**) Die Fragmente werden unter RBV-Kontrolle soweit verdreht, bis die Kontur des Trochanter minor der verletzten Seite mit der der gesunden übereinstimmt. (**Abbildung 13 b**)

Stimmen die Konturen der beiden Trochanteren überein, so ist die ATD minimiert.

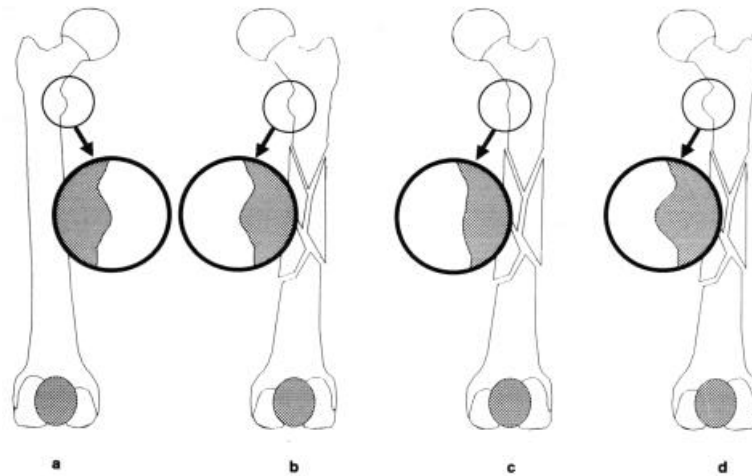


Abbildung 13: Konturanalyse des Trochanter minor

- a) Kontur des Trochanter minor der kontralateralen Seite
- b) Kontur des Trochanter minor der ipsilateralen Seite nachdem durch Rotation des proximalen Fragments eine Angleichung der Kontur an die des kontralateralen Femurs erfolgt ist
- c) Kontur des Trochanter minor der ipsilateralen Seite bei weiterer Außenrotation des proximalen Fragments
- d) Kontur des Trochanter minor der ipsilateralen Seite bei weiterer Innenrotation des proximalen Fragments [14]

1.4.3 Intraoperatives Vorgehen mit der TMM

Das proximale Ende des kontralateralen Oberschenkels wird im p.a.-Strahlengang eines RBV betrachtet und sein Bild gespeichert. Der Trochanter minor wird in der Bildmitte zentriert. Für die Aufnahme sollte die streng anteriore Position der Patella kontrolliert werden.

Bevor die proximale Verriegelung erfolgt, wird intraoperativ die ipsilaterale Patella ebenfalls genau anterior ausgerichtet.

Das proximale Fragment wird unter Kontrolle des RBV soweit verdreht, bis sich die Kontur des Trochanter minor kongruent zur kontralateralen Seite darstellt.

Die Seitendifferenz zwischen beiden Antetorsionswinkeln ist damit minimiert und die endgültige Verriegelung kann in dieser Position erfolgen.

Zur Positionierung des distalen Fragments kann außer der erwähnten anterioren Ausrichtung der Patella auch das bei gebeugtem Knie hängende Bein als Orientierungshilfe genutzt werden.

1.5 Zielsetzung und Fragestellung

Betrachtet man die in 1.1.3 dargelegte Problematik bei Osteosynthesen von Frakturen und bei Osteotomien, so wird deutlich, daß die intraoperative Minimierung der Antetorsionsdifferenz einen hohen Stellenwert hat. Bei den in Abschnitt 1.2 beschriebenen Methoden bestehen entweder Probleme in der Reproduzierbarkeit (1.2.1, 1.2.4, 1.2.5) oder sie sind mit großem technischen Aufwand verbunden, was die Möglichkeit des intraoperativen Einsatzes einschränkt oder ausschließt (1.2.2, 1.2.3).

Durch die TMM besteht die Möglichkeit, mit relativ geringem technischen Aufwand eine größere ATD zu vermeiden. Die intraoperative Einsetzbarkeit dieser Methode könnte die Anzahl der in manchen Fällen notwendigen Korrekturosteotomien verringern. Es entstehen keine zusätzlichen Kosten für neue Geräte, da der Röntgenbildverstärker zur Einstellung der Frontal- und Sagittalebene bereits routinemäßig intraoperativ genutzt wird.

Bedenkt man die tolerierbaren Werte der ATD, so ist der Einsatz der TMM schon dann als sinnvoll zu betrachten, wenn mit dieser Methode eine ATD über 15° weitgehend sicher vermieden werden kann.

In der Arbeit sollten folgende Fragen beantwortet werden:

- a) Lassen sich mit der TMM femorale Antetorsionsdifferenzen relevanten Ausmaßes (>15 °) erkennen und vermeiden ?
- b) Wie hoch ist die Intra- und Interobservervariabilität der TMM im Vergleich zu den CT-Methoden ?
- c) Wie groß sind Sensitivität und Spezifität der RBV-gestützten Trochanter-Minor-Methode für einen ATD-Grenzwert von 15 °?
- d) Was sind Fehlerquellen und Störeinflüsse und wie lassen sie sich minimieren ?