

4.13. Lokalisation der nicht tumorösen Veränderungen im Drüsenkomplex und in der Milchleiste

Die Tabelle 5 stellt dar, dass die nicht tumorösen Befunde und Veränderungen nicht gleichmäßig in allen Milchdrüsenabschnitten zu finden waren.

Der Großteil der aufgetretenen Befunde und Veränderungen war im Drüsenteil der Zisterne und im Drüsenkörper zu sehen.

Tab.5: Lokalisation der nicht tumorösen Veränderungen in den 4 Milchdrüsenebenen

Nicht tumoröse Befunde und Veränderungen	Zitzenspitze (a)	Zitzenteil der Zisterne (b)	Drüsenteil der Zisterne (c)	Drüsenkörper (d)
Physiologische Hyperplasien	0	18	82	95
Pathologische Hyperplasien	0	8	41	50
Involutionen und Atrophien	0	103	146	145
Mastitiden	3	6	19	22
Zysten	0	0	18	18
Akzessorische Zitzen	0	15	15	15

In den Abb.16 bis 18 wird ergänzend die Verteilung der gefundenen Veränderungen in der Ebene des Drüsenkomplexes sowie in der Gesamtheit der Mammarkomplexe der Hündin dargestellt.

Die physiologischen oder pathologischen Hyperplasien (Abb.16) waren besonders im Drüsenteil der Zisterne und im Drüsenkörper zu sehen.

Die Hyperplasien kamen auf jeder Milchleistenseite und in allen Mammarkomplexen, besonders in den beiden kaudalen Mammarkomplexen, vor.

Die Mastitis (Abb.17) wurde in allen Milchdrüsenebenen gefunden, besonders häufig war sie im Drüsenteil der Zisterne und im Drüsenkörper anzutreffen. Die Mastitiden kamen in allen Mammarkomplexen und auf jeder Milchleistenseite vor.

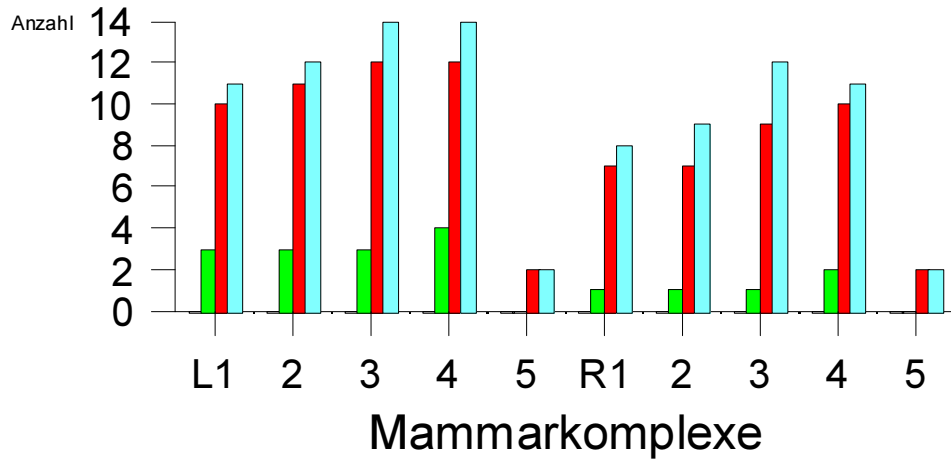
Die zystischen Veränderungen (Abb.17) waren vor allem im Drüsenteil der Zisterne und im Drüsenkörper zu finden. Die Zysten konnten besonders häufig in den kaudalen Mammarkomplexen der linken und rechten Milchleiste im dritten und vierten Mammarkomplex gefunden werden.

Die Involutionen und Atrophien (Abb.18) kamen im Zitzenteil der Zisterne, Drüsenteil der Zisterne und im Drüsenkörper vor.

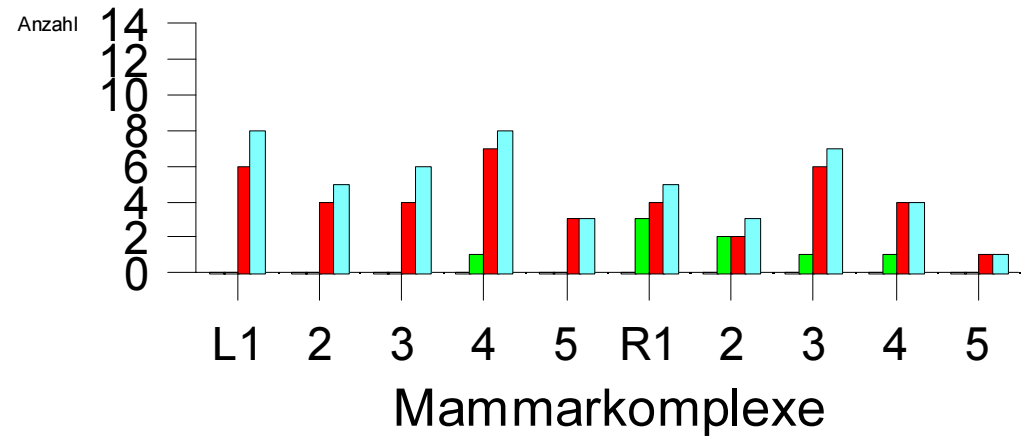
Involutionen und Atrophien wurden in allen Mammarkomplexen gefunden.

Neoplasien (Abb.18) wurden im Zitzenteil der Zisterne, im Drüsenteil der Zisterne und im Drüsenkörper gesehen. Besonders betroffen war der Drüsenkörper. Die Neoplasien traten vorwiegend in den kaudalen Mammarkomplexen und auf beiden Milchleistenseiten auf.

Physiologische Hyperplasie

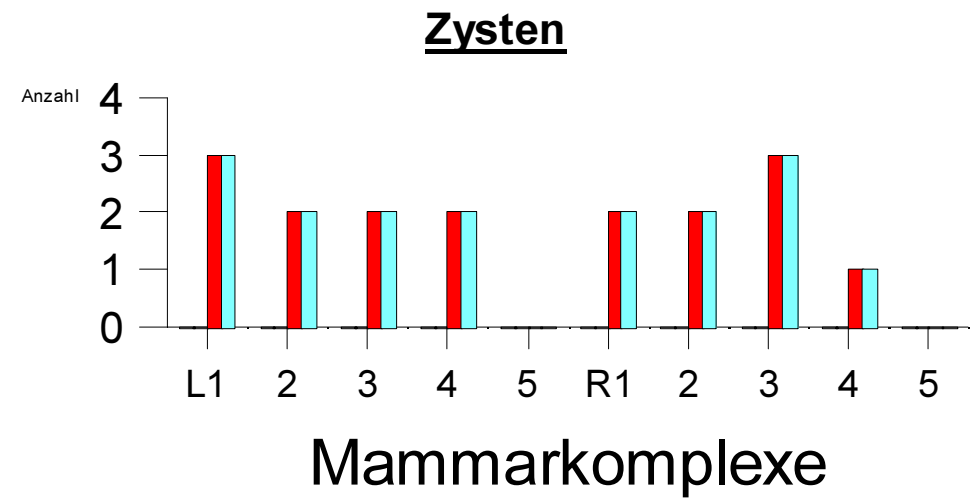
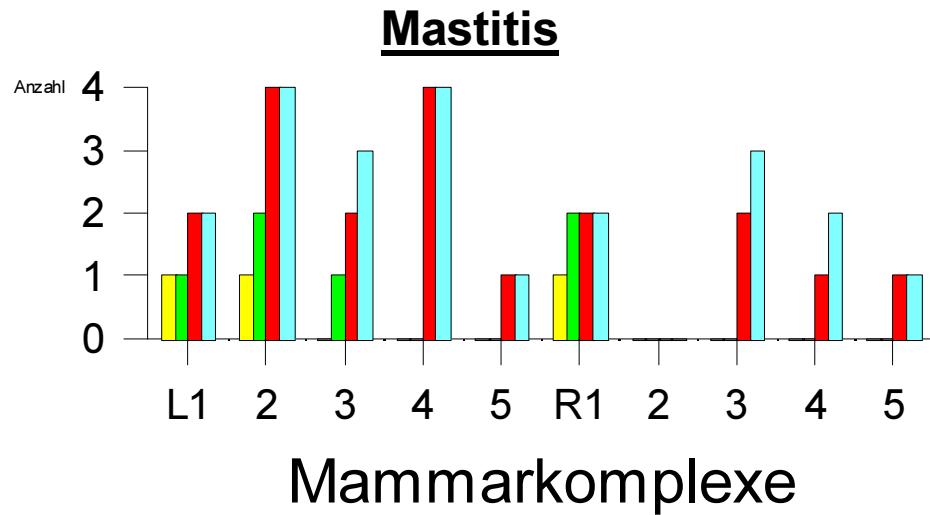


Pathologische Hyperplasie



- Zitzenspitze
- Zitenteil der Zisterne
- Drüsenteil der Zisterne
- Drüsenkörper

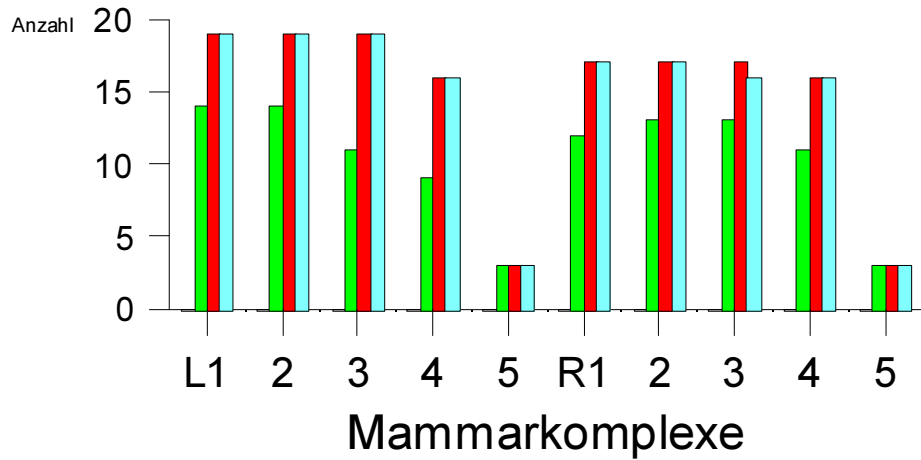
Abb. 16: Häufigkeit der Verteilung nicht neoplastischer Veränderungen innerhalb der Mammarkomplexe (L=links, R=rechts) und der 4 Schnittebenen des Drüsenkomplexes



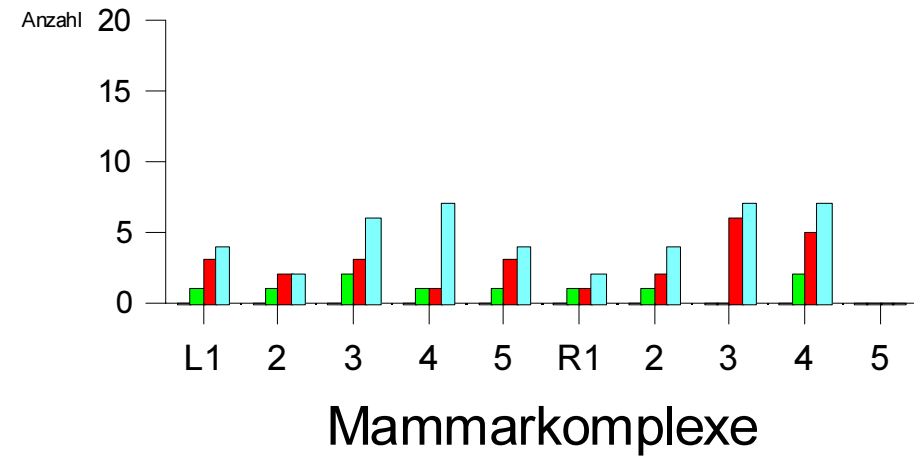
- Zitzenspitze
- Zitzenteil der Zisterne
- Drüsenteil der Zisterne
- Drüsenkörper

Abb. 17: Häufigkeit der Verteilung nicht neoplastischer Veränderungen innerhalb der Mammarkomplexe (L=links, R=rechts) und der 4 Schnittebenen des Drüsenkomplexes

Involution und Atrophie



Neoplasie



- Zitzenspitze
- Zitzzenteil der Zisterne
- Drüsenteil der Zisterne
- Drüsenkörper

Abb. 18: Häufigkeit der Verteilung nicht neoplastischer Befunde und neoplastischer Veränderungen innerhalb der Mammarkomplexe (L=links, R=rechts) und der 4 Schnittebenen des Drüsenkomplexes