1 EINLEITUNG

1.1 Überblick

Ziel der vorliegenden Dissertation ist es, eine neue Methode zur Operation von Schädeldeformitäten bei Kindern zu entwickeln und praktisch zu erproben. Das neue Verfahren errechnet ein statistisches Standardmodell aus der Schädelform knochengesunder Kinder und stellt dem Operateur bei der Behandlung von Kindern mit Schädeldeformitäten die passende Variante als plastisches Modell und handwerkliche Arbeitsgrundlage im OP zur Verfügung. Mittels einer geeigneten Visualisierungssoftware und unter Nutzung von durch das Konrad-Zuse-Zentrum für Informationstechnik Berlin (ZIB) hierfür entwickelter und angepasster statistischer Verfahren werden erstmalig Schädeloberflächen anhand kernspintomographischer Daten virtuell rekonstruiert und durch eine Formanalyse die altersbezogenen repräsentativen Formvarianten bestimmt. Hieraus lassen sich standardisierte plastische Formmodelle herstellen, die die Knochenumformung auf der Modelloberfläche ermöglichen. Diesem Verfahren kommt insofern entscheidende Bedeutung zu, als sich hiermit erstmals der notwendige Datenpool bereits durchgeführter frühkindlicher MRT-Untersuchungen für Schädelformanalysen eröffnet. Derzeitige OP-Verfahren bieten auch für den erfahrenen Operateur einen hohen Schwierigkeitsgrad bei der Formgebung und erzielen nicht selten in zumindest einer Ebene unbefriedigende Resultate. Auf Grund der geringen Inzidenz von 1:2.100 (Lajeunie *et al.*, 1995a) operationsbedürftiger primärer Craniosynostosen muss zudem an vielen behandelnden Kliniken eher geringere Erfahrung vorausgesetzt werden.

Die Nutzung standardisierter Modelle soll die Dauer des Eingriffs verkürzen, die Qualität des Ergebnisses verbessern und damit Operationsrisiken vermindern bzw. unnötige Zweiteingriffe vermeiden. Auch bietet die metrische Erfassung der modelgebundenen Umformung und ihr Vergleich mit dem gewählten Formmodell des Normkollektivs eine erstmalige Quantifizierbarkeit des Operationserfolges und damit die Grundlage für entsprechende Verlaufskontrollen. Diese Rückkoppelung erlaubt wiederum eine Selbstoptimierung des Systems, welche jedoch nicht Gegenstand dieser Arbeit ist. In dieser Dissertation soll ein virtuelles mittleres statistisches Formmodell an einen zuvor bestimmten und für geeignet befundenen Patienten in den Dimensionen angepasst und dann als Prototyp in Stereolithographietechnik hergestellt werden. Das so fabrizierte sterilisierbare Kunststoffmodell dient in der Erstanwendung der Erprobung des vorgestellten Ansatzes.

Die Arbeit dient so als Vorbereitung dieser neuen, modellbasierten OP-Methode. Im Ausblick wird darauf verwiesen, wie durch diesen Ansatz mit einer nachhaltigen Vergrößerung des Datenpools ein repräsentatives Set wiederverwendbarer Modelle realisiert werden soll, das allen operativen Anforderungen genügt.

Die Arbeit gliedert sich in fünf Kapitel. Im folgenden Teil des ersten Kapitels werden die anatomisch-pathologischen Grundlagen sowie die derzeitigen operationstechnischen Standards erläutert. Der Stand der Forschung hinsichtlich neuer Operationstechniken und Ansätze zur Schädelmodellierung frühkindlicher Schädeldeformitäten wird vorgestellt. Hieraus wird die Problemdefinition abgeleitet sowie der in dieser Dissertation erarbeitete Lösungsansatz vorgestellt.

Das zweite Kapitel, ‚Material und Methoden', beschreibt die Entwicklung des Normkollektivs auf Basis von MRT-Bilddaten, geht dann auf die physikalisch-mathematische Methodik zur Formanalyse ein und erläutert die benötigten Grundlagen anhand derer ein konkretes, plastisches Modell auf Basis dieses Normkollektivs entsteht und im OP eingesetzt werden kann.

Im dritten Kapitel, ‚Ergebnisse', werden zunächst die erzielten Ergebnisse aus der Formanalyse des Normkollektivs und die Formenvariabilität des mittleren Schädelmodells dargestellt, sowie die Approximationsgüte dieses Modells untersucht. Hauptbestandteil dieses Kapitels ist die Darstellung der Erzeugung des Stereolithographiemodells als Prototyp sowie die Ergebnisse seiner Erstanwendung im OP.

Anknüpfend werden im vierten Kapitel, ‚Diskussion', Einflüsse auf die vorliegende Datenbasis erörtert, die Verwendung der MRT als Grundlage diskutiert, die angewandte Methodik besprochen und die gewonnenen Ergebnisse, insbesondere die der Erstanwendung des Prototyps im OP, interpretiert. Der Stellenwert dieser Ergebnisse sowie des vorgestellten neuen Ansatzes zur Lösung der im ersten Kapitel erarbeiteten Problemdefinition wird beurteilt.

Das letzte und fünfte Kapitel, ‚Ausblick', bietet einen zusammenfassenden Überblick über die vorliegende Arbeit und die erzielten Ergebnisse sowie einen Ausblick auf weitere Untersuchungen und Fragestellungen, die von der vorgestellten Anwendung des Prototyps zur Entwicklung einer Standard-OP-Methode führen.

1.2 Krankheitsbilder

Der Begriff ‚Craniosynostosen' bezeichnet den vorzeitigen Verschluss der Schädelnähte mit daraus resultierender Deformierung des Schädels (siehe Abbildung 1).

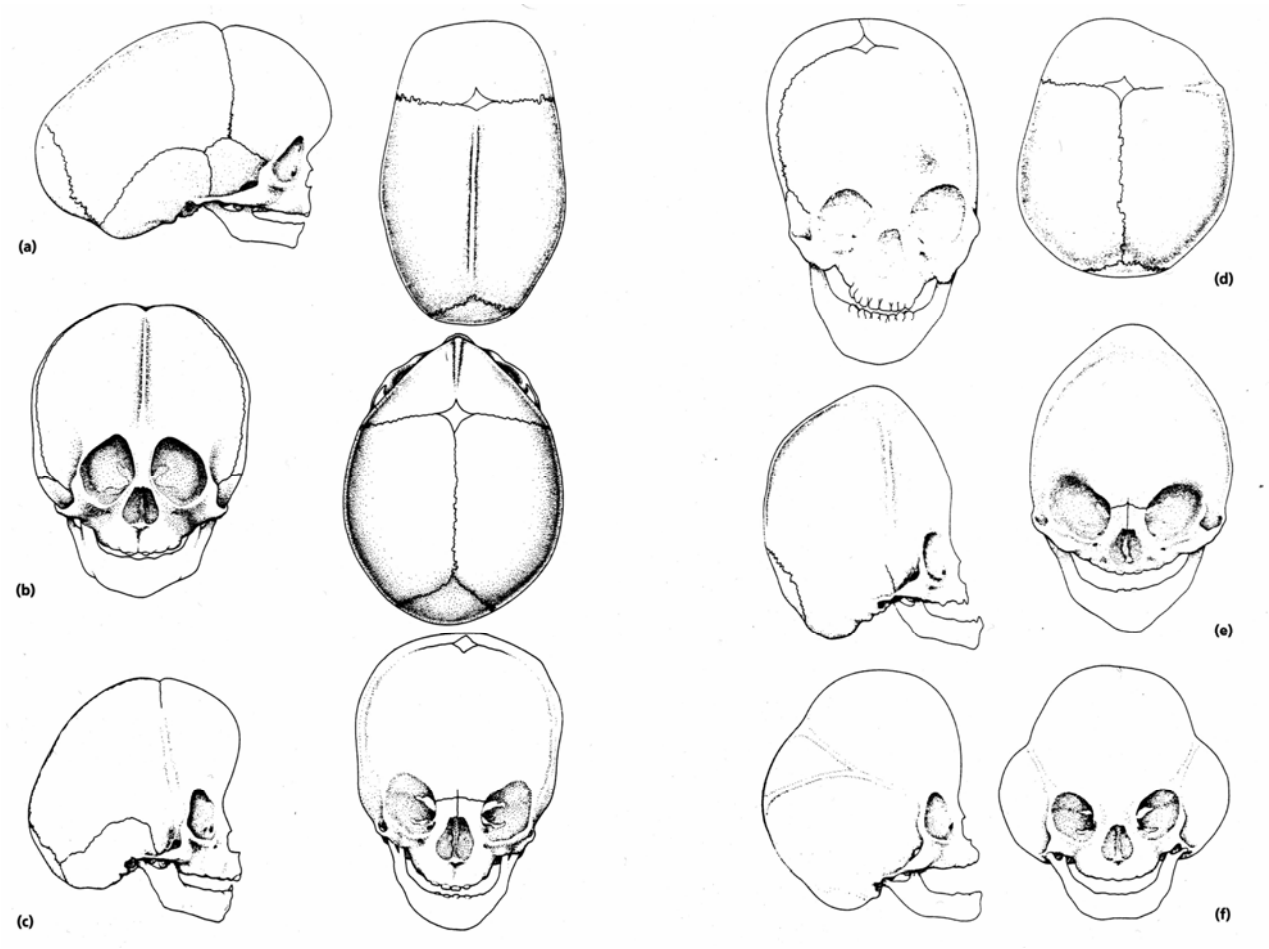

Abbildung 1: Craniosynostosen schematisch (Thompson und Hayward 1999, 276): Auswirkungen auf die Schädelform durch die Fusion der jeweiligen Hauptschädelnähte: (a) Skaphozephalus (Sagittalnaht), (b) Trigonozephalus (Frontalnaht), (c) Brachyzephalus (Sutura coronalis beidseitig), (d) Anteriorer Plagiozephalus (Sutura coronalis einseitig), (e) Oxy- oder Turrizephalus (Suturae coronales mit hohem, konischen Kopf), (f) Kleeblattschädel[1] (mehrere Nähte mit Konstriktion in der Fossa Sylvii[2]).

---

[1] Der Kleeblattschädel resultiert aus einer frühzeitigen Fusion aller Schädelnähte, außer der Frontalnaht und der Sutura Squamosa, die zu einer dreigelappten (kleeblattförmigen) Gestalt des Schädels führt mit der Bildung einer bifrontalen und zwei posterolateralen Protrusionen.

[2] - „Sylvius, Franciscus, eigtl. François Deleboe, später de le Boë genannt, Mediziner, * Hanau 15.3.1614, † Leiden 14.11.1672, seit 1658 Prof. ebd.; einer der bedeutendsten Ärzte seiner Zeit, Hauptvertreter der Iatrochemie. Die seitliche Gehirngrube heißt nach ihm Fossa Sylvii." In: dtv Lexikon. Band 18. München: Deutscher Taschenbuch Verlag, 1990;44.
- „... Fossa lateralis cerebri (↑) f: in der Tiefe des Sulcus lat. des Gehirns...." In: Pschyrembel. Medizinisches Wörterbuch, 257. Auflage. Berlin: Walter de Gruyter Verlag, 1993;490.

Die Inzidenz dieser Fehlbildung wird auf 1:2.100 geschätzt (Lajeunie *et al.*, 1995a). Virchow postulierte 1852, dass die vorzeitige Verknöcherung einer Schädelnaht das Wachstum senkrecht zu der Naht vermindert und in Richtung der Naht stimuliert (Virchow 1851). Diese Arbeitshypothese eignet sich - auch wenn die tatsächlichen pathophysiologischen Grundlagen damals noch nicht zur Verfügung standen - gut zur anschaulichen Erklärung der aus einer Synostose resultierenden Verformung.

Die meisten Craniosynostosen sind bereits direkt nach der Geburt sichtbar. Der erste und auffälligste Hinweis ist die ungewöhnliche Kopfform, die jedoch nicht immer einer vorzeitigen Verknöcherung der Schädelnähte zuzuschreiben ist. Missproportionen entstehen z.B. auch durch ungünstige intrauterine Lage des Fetus oder Zangengeburten. Auch eine, wahrscheinlich muskulär bedingte, einseitige postnatale Lagerung des Neugeborenen kann Verformungen des Kopfes trotz altersentsprechend funktionstüchtiger Schädelnähte zur Folge haben. Diese lagebedingten Anomalien bessern sich spontan während des ersten Lebensjahres. Dagegen nehmen Deformationen aufgrund „echter“ vorzeitiger Craniosynostosen eher zu (Renier *et al.*, 2000). Man unterteilt in primäre und - seltener auftretende - sekundäre Nahtsynostosen, denen eine systemische Erkrankung, wie z.B. metabolischen (Rachitis, Schilddrüsenüberfunktion), hämatologischen (Thalassämie), teratogenen (Fluconazol) Ursprungs oder Mukopolysaccharidosen, zugrunde liegen. Bei letzteren steht, wenn möglich, die Behandlung der Grundkrankheit im Vordergrund. Eine zusätzliche operative Indikation muss im Einzelfall abgewogen werden.

Die Ätiologie der primären Nahtsynostosen ist weitgehend unklar. Sie treten vorwiegend sporadisch, in etwa 8% auch familiär gehäuft auf (Cohen 2002). Es werden isolierte von multiplen Craniosynostosen unterschieden. Die kraniofaziale Beeinträchtigung ist abhängig von Lage und Umfang der Craniosynostose. Die unterschiedlichen Ätiologien und Ausprägungen werden im Folgenden beschrieben.

- Die Tiefe Sylvius Furche liegt an der seitlichen oberen Großhirnfläche zwischen Schläfen-, Stirn- und Scheitellappen des Gehirns und ist eine Vertiefung, die sich in der Fetalzeit auf der lateralen Oberfläche jeder Hemisphäre des Gehirns befindet und auf dessen Boden die Insula liegt. Später wird sie verschlossen durch das Operculum, dessen Ränder den lateralen Sulcus formen.

1.2.1 Isolierte Craniosynostosen

1.2.1.1 Skaphozephalus (Kahn-/Langschädel)

Abbildung 2: Skaphozephalus: Langer, schmaler Schädel mit prominenter Stirn.

Das Bild des Langschädels (Skaphozephalus, siehe Abbildung 2) entsteht durch frühzeitige Verknöcherung der **Sagittalnaht (Pfeilnaht)**. Es handelt sich mit 58% (Hunter und Rudd 1976) um die häufigste Form der Craniosynostose mit einer Frequenz von 1:1.000 Lebendgeburten (Boop *et al.*, 1996) und klarer männlicher Prävalenz von 4:1 (Greene und Winston 1988).

Der Schädel ist in seinem biparietalen Durchmesser verschmälert und in frontookzipitaler Richtung verlängert. Eine tastbare Prominenz der verknöcherten Naht kann auftreten. Kompensatorisch kann sowohl die Stirn prominent vorgewölbt, als auch der Hinterkopf übermäßig betont und spitz mit nach unten rotiertem Inion sein. Die Verformung kann stirn- oder hinterkopfbetont auftreten. Parietal ist die Höhe des Schädels verringert, so dass der *Vertex*[3] vor das *Bregma*[4] verschoben ist (Collmann *et al.*, 1999). Mitunter entsteht eine sattelförmige Gestalt des Schädels. Alle drei Schädelgruben sind in Längsrichtung gestreckt und der basale Winkel (Winkel N-T-BA, AB2) kann verkleinert, die Winkel NTNO und BRTPI vergrößert sein (Slomic *et al.,* 1992; siehe Abbildung 3).

---

[3] „Vertex („Scheitel“) der; -, ...tices [...titse:s]: 1. Scheitel, Spitze eines Organs, bes. der höchstgelegene Teil des Schädels (Med.).“ In: Duden. Das Fremdwörterbuch, 6. Auflage. Mannheim, Leipzig, Wien, Zürich: Dudenverlag, 1997;844.

[4] „Bregma (gr.) das; -s, -ta od. ...men: (Med.) a) Gegend der großen Fontanelle am Schädel, in der die beiden Stirnbeinhälften u. die beiden Scheitelbeine zusammenstoßen; b) Punkt am Schädel, in dem die Pfeilnaht auf die Kranznaht stößt“ In: Duden. Das Fremdwörterbuch, 6. Auflage. Mannheim, Leipzig, Wien, Zürich: Dudenverlag, 1997;130.

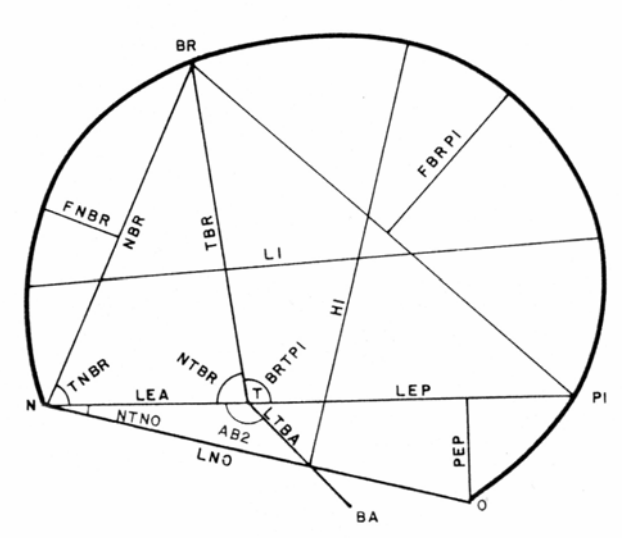

Abbildung 3: Anatomische Landmarken und Winkel schematisch anhand einer seitlichen Röntgenaufnahme des Schädels. Landmarken: N, Nasion[5]; BR, Bregma[6]; PI, Protuberantia interna[7]; O, Opisthion[8]; BA, Basion[9]; T, Tuberculum sellae[10]. Winkel: Basaler Winkel (Winkel NTBA, AB2) zwischen Nasion (N), Tuberculum sellae (T) und Basion (BA), Winkel NTNO zwischen Tuberculum sellae, Nasion und Opisthion und Winkel BRTPI zwischen Bregma, Tuberculum sellae und Protuberantia interna (Slomic *et al.*, 1992).

---

5 „Nasion (lat) n: anthrop. Messpunkt an der Nasenwurzel, in dem die Sutura nasofrontalis die Mediansagittalebene schneidet.“ In: Zetkin/Schaldach, Lexikon der Medizin, 16. Auflage. Wiesbaden: Ullstein Medical Verlag, 1999;1368.

6 „Bregma (gr.) das; -s, -ta od. ...men: (Med.) a) Gegend der großen Fontanelle am Schädel, in der die beiden Stirnbeinhälften u. die beiden Scheitelbeine zusammenstoßen; b) Punkt am Schädel, in dem die Pfeilnaht auf die Kranznaht stößt“ In: Duden. Das Fremdwörterbuch, 6. Auflage. Mannheim, Leipzig, Wien, Zürich: Dudenverlag, 1997;130.

7 „Protuberantia f, pl -ti|ae Syn: Protuberanz; höckerartiger Vorsprung.“
„Protuberantia occipitalis interna: Knochenvorsprung auf der Innenseite der Hinterhauptschuppe [Squama occipitalis ossis occipitalis], liegt der Protuberantia occipitalis externa genau gegenüber.“
„Protuberantia occipitalis externa: tastbarer Knochenvorsprung auf der Außenseite der Hinterhauptschuppe [Squama occipitalis ossis occipitalis]; liegt am Treffpunkt von rechter und linker Linea nuchalis suprema.” In: Reuter, P., Springer-Lexikon Medizin. Berlin: Springer Verlag, 2004;1764.

8 „Opisthion (gr.) n: anthrop. Messpunkt am Schädel; dorsaler Medianpunkt des Foramen magnum.“ In: Zetkin/Schaldach, Lexikon der Medizin, 16. Auflage. Wiesbaden: Ullstein Medical Verlag, 1999;1450.

9 „Basion (gr.-nlat.) das; -s: Messpunkt am Schädel, vorderster Punkt des Hinterhauptloches.“ In: Duden. Das Fremdwörterbuch, 6. Auflage. Mannheim, Leipzig, Wien, Zürich: Dudenverlag, 1997;109.

10 - „Tuberculum sellae: Knochenvorsprung, der die Vorderwand der Sella turcica bildet.“ In: Reuter, P., Springer-Lexikon Medizin. Berlin: Springer Verlag, 2004;2170.
- „Sella turcica: Syn: Türkensattel; sattelförmige Grube auf dem Keilbeinkörper [Corpus ossis sphenoidalis], in der die Hypophyse liegt.“ In: Reuter, P., Springer-Lexikon Medizin. Berlin: Springer Verlag, 2004;1959.

1.2.1.2 Trigonozephalus (Kiel-/Dreiecksschädel)

Abbildung 4: Trigonozephalus: Dreieckige Stirn, mangelhaft ausgebildete laterale Orbitadächer, Hypotelorismus.

Ein Trigonozephalus (Kiel-/Dreiecksschädel, siehe Abbildung 4) entsteht durch vorzeitige Verknöcherung der **Frontalnaht (Stirnnaht)** und präsentiert sich bei 10-20% der zur Beurteilung überwiesenen Patienten mit Craniosynostosen. Die Inzidenz wird auf 1:2.500 Geburten geschätzt mit männlicher Prävalenz (65-85%). 10-20% der Fälle eines Trigonozephalus sind an komplexeren Syndromen beteiligt und 2-5% der Fälle kommen familiär vor (Collmann *et al.*, 1996).

Pathognomonisch sind keilförmig hervorspringende Stirn mit mittelständigem Knochenwulst und mangelhaft ausgebildeten lateralen oberen Orbitadächern, Hypotelorismus sowie Epikanthus. Die Schläfenregion ist kompensatorisch erweitert. Die Frontalschuppe ist verkürzt und die Koronarnaht nach vorne verlagert. Die vordere Schädelgrube hat ein vermindertes Volumen, das vor allem durch die reduzierte frontale Höhe und *interpterionale*[11] Distanz zustande kommt, weniger durch den verkürzten Boden der anterioren Schädelgrube (Oi und Matsumoto 1987; Di Rocco *et al.*, 1996; Sgouros *et al.*, 1999; Moss 1959). Die Schwere der Deformität variiert sehr stark, je nach zusätzlicher Beteiligung weiterer Nähte (frontoethmoidal, frontosphenoidal, sphenoethmoidal) der vorderen Schädelgrube (Di Rocco *et al.*, 1996; Madeline und Elster, 1995a/b; Ousterhout *et al.*, 1990).

[11] Pterion: Region der Zusammenkunft von vier Knochen (Os frontale, Os temporale, Os parietale, Ala major des Sphenoids) im Bereich der Schläfe, die den Ursprung der A. cerebri media tief im Gehirn markiert.

1.2.1.3 Anteriorer Plagiozephalus (Vorderer Schiefschädel)

Abbildung 5: Anteriorer Plagiozephalus: Laterale Stirn und supraorbitaler Rand auf der Seite der Synostose nach hinten fliehend, kompensatorische Vorwölbung der Gegenseite, Ohr nach vorne verschoben, Torticollis mit typischer Kopfneigung zur gesunden Seite und Gesichtsskoliose.

Ein anteriorer Plagiozephalus (Schiefschädel, siehe Abbildung 5) liegt bei **einseitiger Synostose der Sutura coronalis (Kranznaht)** vor und stellt zirka 17% der Synostosen (Genitori *et al.*, 1994). Auf der betroffenen Seite ist die Stirn abgeflacht und die Orbita liegt höher, auf der Gegenseite kann frontal eine kompensatorische Vorwölbung („*Bossing*“) entstehen. Die laterale Stirn und der supraorbitale Rand sind auf der Seite der Synostose nach hinten fliehend gerichtet, der Jochbeinbogen ist verkürzt, das Ohr und das Felsenbein sind nach vorne verschoben und die Temporalschuppe wölbt sich hervor (Genitori *et al.*, 1994). Die Orbita ist schrägoval verzerrt und zeigt den typischen Harlekin-Aspekt: Der laterale supraorbitale Bereich ist nach oben und hinten verzogen und in Richtung der erhöht liegenden Ala major des Sphenoids geneigt. Insgesamt ist die Orbita flach.

Klinisch fällt ein Torticollis zum Ausgleich der durch die asymmetrische Augenmuskulatur bedingten Abweichung der Blickachse mit typischer Kopfneigung zur gesunden Seite auf. Aus der einseitigen Beteiligung der Koronarnaht resultiert zusätzlich meist eine um das Nasion zentrierte Gesichtsskoliose, deren Konkavität in Richtung der verknöcherten Naht zeigt. Die vordere Schädelgrube ist auf der betroffenen Seite verkürzt. Bei ausgeprägteren Formen können weitere Nähte der vorderen Schädelgrube einbezogen sein (Seeger und Gabrielson 1971; Sgouros *et al.*, 1999; Moss 1959).

1.2.1.4 Posteriorer Plagiozephalus (Hinterer Schiefschädel)

Abbildung 6: Posteriorer Plagiozephalus: Einseitig abgeflachter Hinterkopf mit bevorzugter Kopfhaltung und Schiefhals zur abgeflachten Seite, Ohr nach vorne und unten verlagert.

Ein posteriorer Plagiozephalus (hinterer Schiefschädel, siehe Abbildung 6) ist entweder auf einen **einseitigen Verschluss der Lambdanaht** oder auf die weitaus häufigere, differentialdiagnostisch schwierig abzugrenzende, lagerungsbedingte Verformung zurückzuführen. Der angenommene Anteil echter, isolierter Lamdanahtsynostosen an allen Craniosynostosen liegt bei ~ 3%, während sekundäre Schädeldeformationen des Hinterkopfes sehr häufig vorkommen (Huang *et al.*, 1996; Pollack *et al.*, 1997; Goodrich und Argamaso 1996). Klassisch präsentiert sich der posteriore Plagiozephalus mit einseitig abgeflachtem Okziput und gleichseitig bevorzugter Kopfhaltung sowie Schiefhals zur abgeflachten Seite hin. Das Felsenbein ist, erkennbar an der Asymmetrie des äußeren Ohres, nach vorne und unten verlagert.

In Abgrenzung zu anderen isolierten Nahtsynostosen entsteht die Abweichung oft erst in den ersten Lebensmonaten (Cinalli *et al.*, 1998). Radiologisch stellt sich die Lamdanaht bei positioneller Genese oft unauffällig dar. In der zweiten Hälfte des ersten Lebensjahres zeigt die sekundäre Schädeldeformität eine Tendenz zu spontaner Korrektur. Auf Grund dieser Aspekte wird vorerst konservativ durch Wechsel der Schlafposition des Kindes oder externe *Orthesen*[12] (Helm) behandelt (Pollack *et al.*, 1997). Konservative Maßnahmen führen in 85% der Fälle eines posterioren Plagiozephalus zu einer befriedigenden Verbesserung der Deformation (Goodrich und Argamaso 1996). Die chirurgische Intervention - bei offener oder geschlossener

Lambdanaht - wird bei Versagen der konservativen Therapie wegen der prinzipiell geringeren kosmetischen Beeinträchtigung nur im Ausnahmefall oder bei - in dem Patientengut des Arbeitsbereiches für pädiatrische Neurochirurgie der Charité nicht dokumentierter - Erhöhung des intrakraniellen Druckes vor Ablauf des ersten Lebensjahres empfohlen (Goodrich *et al.*, 1995; Goodrich und Argamaso 1996; Ventureyra und Tekkök 1997; Clarren 1981; Neufeld und Birkett 1999).

1.2.2 Multiple Craniosynostosen

Die anatomische Nomenklatur der multiplen Craniosynostosen ist uneinheitlich. So benutzen einige Autoren den Begriff ‚Brachyzephalus' (Kurz-/Breitschädel) synonym mit ‚Turrizephalus' (Turmschädel) oder ‚Akrozephalus' (Spitzschädel) bei Synostose der Koronar- oder Lamdanaht beidseits. Manche Autoren verwenden den Begriff ‚Turrizephalus' (Turmschädel) nur bei gleichzeitiger Synostose von Koronar- und Lamdanaht beidseits.

Die Bezeichnungen ‚Oxyzephalus' oder ‚Akrozephalus' (Spitzschädel) werden ebenfalls synonym gebraucht, jedoch unterschiedlich abgegrenzt. In der Regel beziehen sie sich vor allem auf die beidseitige Synostose der Koronarnaht sowie einer weiteren Naht, meist der Sagittalnaht (Pfeilnaht), können jedoch auch die Fusion aller Schädelnähte bezeichnen (Cohen 1986).

1.2.2.1 Brachyzephalus (Kurz-/Breitschädel)/Turrizephalus (Turmschädel)

Beim Brachyzephalus (Breitschädel, siehe Abbildung 7) sind beidseitig jeweils die Sutura coronalis (Kranznaht) oder die Lambdanaht oder beide Nähte vorzeitig verknöchert. Dies führt zu einem kurzen, breiten (Brachyzephalus) und oft hohen (Turrizephalus) Schädel. Die vordere Schädelgrube ist verkürzt, die Fossae temporales sind geweitet (Sgouros *et al.*, 1999; Moss 1959). Die Stirn ist ungewöhnlich breit und hoch und nach hinten abgeflacht mit deutlicher Impression des supraorbitalen Randes und der Nasenwurzel. Hypertelorismus liegt häufig, echter Exorbitismus bei der milderen isolierten Craniosynostose selten vor. Der Hinterkopf ist abgeflacht und die hintere parietale Region ist schmal. Der laterale Teil der Pars petrosa liegt niedriger, was mit tief sitzenden Ohren einhergeht.

Eine bilaterale Stenose der Kranznaht zeigt sich in rund 6% der Craniosynostosen und kommt in 14% der Fälle familiär vor (Lajeunie *et al.*, 1995a). Die bilaterale Beteiligung der Sutura coronalis kann isoliert auftreten, ist jedoch auch die häufigste Konfiguration von sekundären

[12] „Orthese f: orthopädischer Apparat, der zur Stabilisierung, Entlastung, Ruhigstellung, Führung oder Korrektur von Gliedmaßen oder Rumpf dient." In: Pschyrembel. Medizinisches Wörterbuch, 257. Auflage, Berlin: Walter

Craniosynostosen und sollte im Hinblick auf ein übergeordnetes Syndrom genetisch abgeklärt werden (Thompson und Hayward 1999).

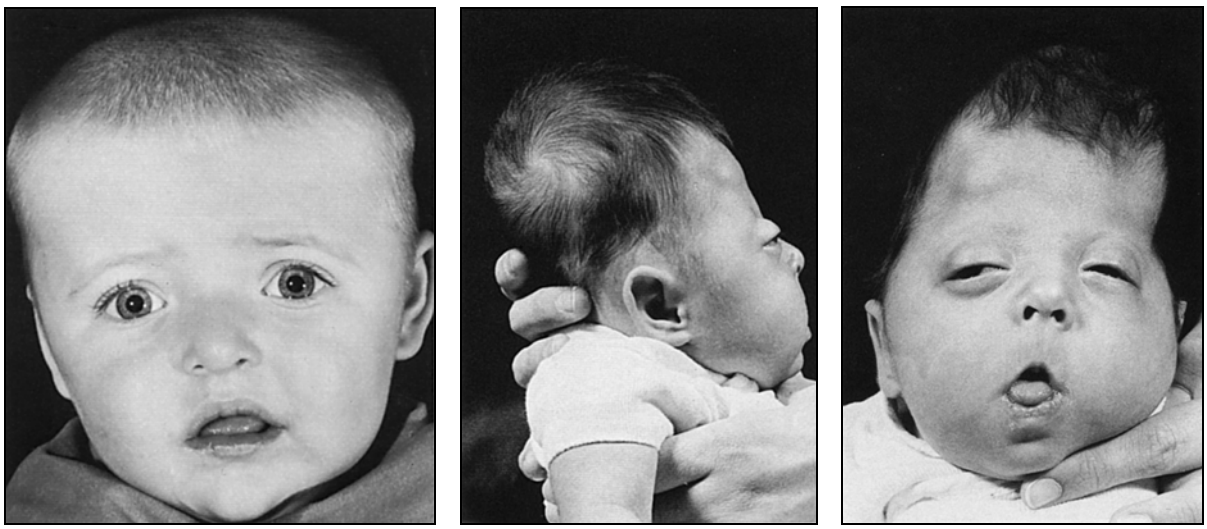

Abbildung 7: Links: Brachyzephalus. Mitte und rechts: Turrizephalus mit beidseitiger Synoytose der Sutura lambdoidea und coronalis: Stirn hoch und nach hinten abgeflacht, Hinterkopf abgeflacht, deutliche Impression des supraorbitalen Randes und der Nasenwurzel, Hypertelorismus, tief sitzende Ohren (Cohen 1986).

1.2.2.2 Oxyzephalus (Spitzschädel)

Der Oxyzephalus (Spitzschädel) wird durch die nicht notwendigerweise zeitgleich klinisch wirksam werdende Craniosynostose **der Sutura coronalis (Kranznaht) beidseits und der Sagittalnaht (Pfeilnaht)** verursacht. Die Inzidenz des Oxyzephalus variiert in der Literatur zwischen 6% und 82% (Genitori *et al.*, 1995). Extrem hohe Frequenzen finden sich in Nordafrika.

Der Begriff des Oxyzephalus wird auch bei anderen multisuturalen Craniosynostosen bei bestimmten genetischen Syndromen verwendet (Renier und Marchac 1995), wenn die Synostosen der Kranz- und der Pfeilnaht formprägend sind, auch wenn andere Nähte zusätzlich beteiligt sind. Der Oxyzephalus bildet sich oft erst im zweiten Lebensjahr aus und die Diagnose wird vergleichsweise spät gestellt. Die Stirn ist verkleinert und seitlich fliehend und zusätzlich nach okzipital geneigt mit resultierender Öffnung des frontonasalen Winkels. Der supraorbitale Rand ist wie bei der Frontalnahtsynostose eingesunken und erzeugt den Eindruck eines Exophthalmus. Im Gegensatz zum Brachyzephalus besitzt der Hinterkopf eine normale Kontur und das Pterion und die kleinen Keilbeinflügel befinden sich an üblicher Stelle.

de Gruyter Verlag, 1993;1113.

Intrakranieller Hypertonus kommt beim Oxyzephalus von allen Craniosynostosen besonders oft vor und ist generell häufiger bei multisuturalen aber auch bei einfachen Craniosynostosen zu finden (Renier *et al.*, 2000; Renier *et al.*, 1982; Cohen und Persing 1998; Hockley *et al.*, 1988).

1.2.2.3 Seltenere Typen

Assoziationen von Skaphozephalus und Plagiozephalus, Plagiozephalus und Trigonozephalus oder Trigonozephalus und Skaphozephalus werden gelegentlich, in ihrer klinischen Ausprägung auch zeitlich versetzt, beobachtet. Ein kausaler Zusammenhang ist bisher nicht geklärt.

1.2.3 Sekundäre Craniosynostosen

Craniosynostosen sind Bestandteil von über 140 in der Literatur beschriebenen Erkrankungsbildern (Thompson und Hayward 1999). Rund 15% aller Craniosynostosen sind wichtiger oder definierender Bestandteil eines genetischen Syndroms (Renier *et al.*, 2000).

1.2.3.1 Crouzon Syndrom (Dysostosis craniofacialis)

Dieses von Louis E. O. Crouzon 1912 beschriebene Syndrom (siehe Abbildung 8) betrifft hauptsächlich Gesicht und Schädel (Crouzon 1912). Die auffälligsten Merkmale sind ein unterentwickeltes Mittelgesicht mit ungenügender Tiefe der Augenhöhlen und nachfolgendem Exorbitismus, ein verkürztes Jochbein bei maxillärer Hypoplasie, die umgekehrte Bissstellung und der Hypertelorbitismus (Arnaud *et al.*, 1999; Renier *et al.*, 2000).

Auf Schädelebene zeigt sich meist eine **beidseitige Synostose der Sutura coronalis (Brachyzephalus)**, aber auch andere Nähte können involviert sein **(einseitige Synostose der Sutura coronalis, Sagittalnahtsynostose)** bis hin zu einer **Pansynostosis** oder einem **Kleeblattschädel** (Cinalli *et al.*, 1995; Kreiborg *et al.*, 1993). Die multiple Beteiligung der Schädelnähte erklärt das häufige Auftreten eines intrakraniellen Hypertonus beim Crouzon-Syndrom (Renier *et al.*, 1982; Thompson *et al.*, 1995).

Der Verschluss der Lamdanaht in den ersten 24 Lebensmonaten bzw. die damit verbundene Reduktion des Volumens der hinteren Schädelgrube wird auch herangezogen, um die häufig (in 72,7%) assoziiert vorkommende chronische Einklemmung der Kleinhirntonsillen[13] zu erklären (Cinalli *et al.*, 1995).

[13] Von einer unteren Einklemmung der Kleinhirntonsillen spricht man, wenn es auf Grund eines Anstiegs des intrakraniellen Druckes zu einer Verschiebung der Kleinhirntonsillen durch das Foramen magnum kommt mit

Ein wesentlicher Aspekt aller Syndrome liegt im erheblichen Korrekturverlust nach primärer Operation, der in der Regel zumindest eine Korrekturoperation erforderlich macht (Wong *et al.*, 2000). Auf Grund der offensichtlich geringeren Dynamik des fehlgerichteten Wachstums am wenigsten davon betroffen erscheint das Crouzon-Syndrom, das oft auch mit einer Operation ausreichend zu korrigieren ist (Wong *et al.*, 2000).

Die Schädelnahtsynostosen existieren beim Crouzon-Syndrom meistens noch nicht bei Geburt. Die Kranznaht- und Sagittalnahtsynostosen erscheinen ungefähr um das erste Lebensjahr, die der Lambdanaht später im Leben (Cinalli *et al.*, 1995). Dennoch gibt es auch früh auftretende und schwere Formen mit deutlicher frontofazialer Unterentwicklung. Bei ausgeprägtem Exorbitismus besteht ein hohes Risiko zu einer Expositionskeratitis, in extremen Fällen ist eine Luxation der Augäpfel möglich. Die Impression der Maxilla kann zur Verlegung der Luftwege mit zwingender Mundatmung führen (Renier *et al.*, 2000).

Extrakranielle Merkmale sind die Fusion von Halswirbeln, insbesondere im Bereich C2-3, und eine Ankylose der Ellenbogengelenke (Kreiborg 1981).

Die Inzidenz des Crouzon-Syndroms liegt bei ungefähr 1:25.000 Geburten (Lajeunie *et al.*, 1999) und der Anteil an familiären Fällen variiert in der Literatur zwischen 44% und 67% (Kreiborg 1981; Atkinson 1937), die übrigen entstehen als Neumutationen. Die Übertragung erfolgt autosomal-dominant. Die Ausprägung ist sehr unterschiedlich und sowohl schwere als auch milde Formen können in derselben Familie beobachtet werden. Die Lokalisation des Crouzon-Syndroms wurde auf dem Chromosom 10q25.3-q26 nachgewiesen (Preston *et al.*, 1994). Es wird verursacht durch multiple Mutationen in der extrazellulären Domäne des Gens, das den Fibroblasten-Wachstums-Faktor-Rezeptor-2 (FGFR 2) kodiert (Reardon *et al.*, 1994). Folge ist eine Autoaktivierung des Rezeptors. Heutzutage sind bei annähernd 60% der Patienten mit Crouzon-Syndrom derartige Mutationen identifiziert worden (Renier *et al.*, 2000; Lajeunie *et al.*, 1999).

nachfolgender Kompression der Medulla oblongata. Es besteht die Gefahr eines Atemstillstandes durch den Druck auf das sich dort befindende Atemzentrums.

Abbildung 8: Crouzon-Syndrom: Brachyzephalus, unterentwickeltes Mittelgesicht, maxilläre Hypoplasie, umgekehrte Bissstellung und Exorbitismus (Cohen 1986).

1.2.3.2 Pfeiffer-Syndrom (Akrozephalosyndaktylie Typ 5)

Dieses Syndrom wurde 1964 von Rudolf A. Pfeiffer beschrieben (Pfeiffer 1964). Es handelt sich hierbei um eine Assoziation von kraniofazialen Synostosen mit Anomalien der Hände und Füße (siehe Abbildung 9).

Auf Schädelebene zeigt sich fast immer eine **bilaterale Synostose mit Brachyzephalus**, häufig ein **Turrizephalus** und selten ein **Kleeblattschädel**. Die verkürzte Schädelbasis geht mit Orbitostenosis einher und kann zu extremer Proptosis und Exorbitismus führen (Moore *et al.*, 1995). Die Hypoplasie des Mittelgesichts verstärkt die Augenproblematik und führt in besonders schweren Fällen zu signifikanter Kompression der oberen Luftwege mit folgenschwerer respiratorischer Behinderung. Die Ventrikel sind fast immer dilatiert, makroskopische zerebrale Anomalien liegen in der Regel jedoch selten vor. Daumen und große Zehen sind vergrößert und stark verbreitert und zeigen eine Varusdeviation; unterschiedliche Grade bindegewebiger Syndaktylien sind möglich. Spinale Anomalien, z.B. die Fusion von Halswirbeln, und Ankylose der Ellenbogengelenke kommen vor (Arnaud *et al.*, 1999).

Im Kontrast zu dem erstmals von Pfeiffer beschriebenen benignen Verlauf (Pfeiffer 1964) hat Cohen Subpopulationen mit hochgradig ausgeprägter klinischer Symptomatik, schlechter Prognose und frühem letalen Ausgang beobachtet und folgende Einteilung aufgestellt (Cohen 1993; Moore *et al.*, 1995):

-Typ 1: Klassisches Pfeiffer-Syndrom, befriedigende Prognose

-Typ 2: Kleeblattschädel, schlechte Prognose

-Typ 3: Kein Kleeblattschädel, multisuturale Beteiligung, schlechte Prognose

Die Häufigkeit des Pfeiffer-Syndroms wird auf 1:200.000 geschätzt (Arnaud *et al.*, 1999). Die Übertragung erfolgt autosomal-dominant mit kompletter Penetranz und variabler Ausprägung. 41% kommen familiär vor (Renier *et al.*, 2000). Das Pfeiffer-Syndrom ist genetisch heterogen, es sind zwei Orte beschrieben worden: auf Chromosom 8p11.2-p12 (Robin *et al.*, 1994) und 10q25.3-q26 (Schell *et al.*, 1995). Drei Gene werden mit der Störung in Zusammenhang gebracht: Eine einzelne wiederholt auftretende Mutation (Pro252Arg) des FGFR1-Gens (Muenke *et al.*, 1994), mehrere unterschiedliche Mutationen des FGFR2-Gens (Lajeunie *et al.*, 1995b; Rutland *et al.*, 1995) (Exons IIIa und IIIc betreffend) und FGFR3-Gens (Pro250Arg) sind festgestellt worden. Einige dieser Mutationen sind identisch mit denen des Crouzon-Syndroms, so dass zusätzlich beteiligte Gene vermutet werden, die die klinische Ausprägung der beiden Krankheiten unterschiedlich beeinflussen. Unter allen untersuchten klinischen Fällen der vorliegenden Studie lag bei 60% eine Mutation vor (Renier *et al.*, 2000). Es scheint, dass die Mutationen des FGFR2 im Allgemeinen zu einer stärkeren Beeinträchtigung des Phänotyps führen (Lajeunie *et al.*, 1995b; Renier *et al.*, 2000).

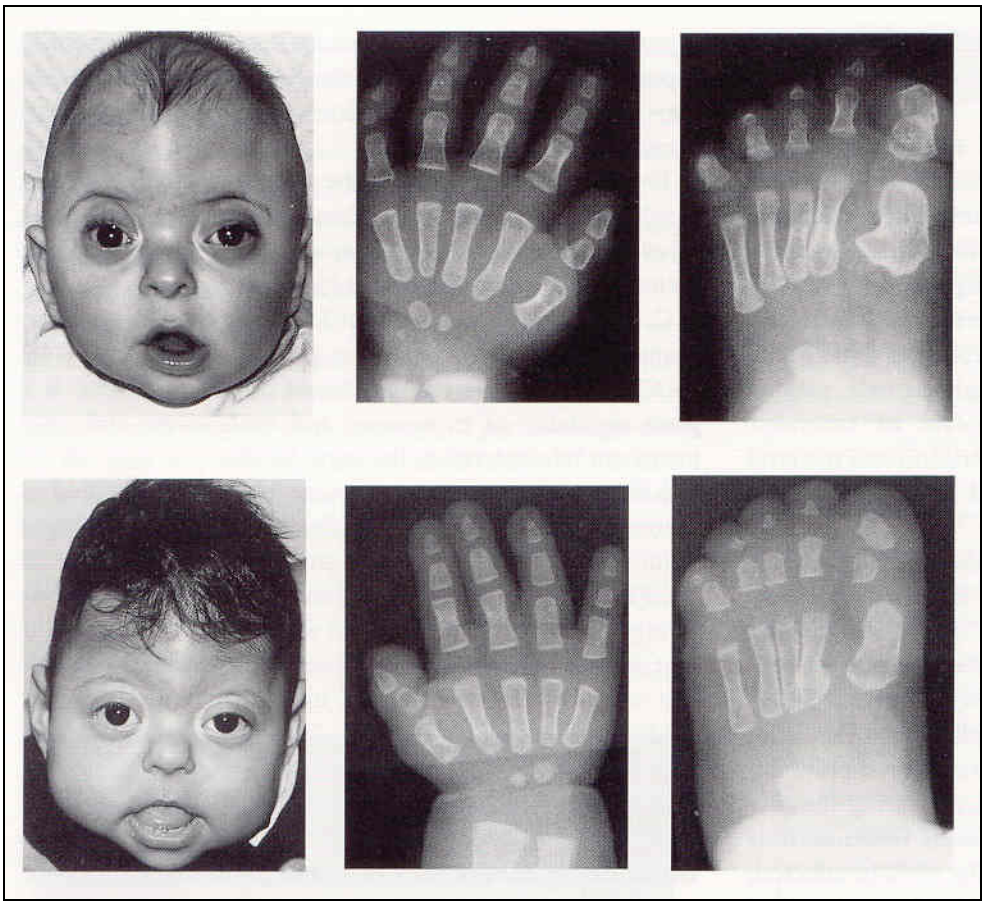

Abbildung 9: Pfeiffer-Syndrom: Brachyzephalus, Hypoplasie des Mittelgesichts und Exorbitismus sowie Anomalien der Hände und Füße (Arnaud *et al.*, 1999).

1.2.3.3 Saethre-Chotzen-Syndrom (Akrozephalosyndaktylie Typ 3)

Beschrieben wurde diese Syndromeinheit von Haakon Saethre 1931 und F. C. Chotzen 1932 (Saethre 1931; Chotzen 1932). Sie ist charakterisiert durch eine Assoziation von Kranznahtsynostose, maxillärer Hypoplasie, Ptosis und Ohranomalien (siehe Abbildung 10). Meist handelt es sich bei der Kraniostenose um einen **Brachyzephalus**, in einigen Fällen um einen **Plagiozephalus** mit Gesichtsskoliose oder sogar um einen **Oxyzephalus**. Nicht immer ist eine Craniosynostose präsent. Die Mittelgesichtshypoplasie fällt meistens mild aus. Kennzeichnend sind weiterhin ein tiefliegender frontaler Haaransatz, Ptosis, Strabismus, Hypertelorismus und Deviation des Nasenseptums. Die Ohren sind klein und rund mit prominenten Crus helices. Charakteristisch ist ein breiter Hallux valgus, während die Daumen entweder gar nicht betroffen sind oder hingegen kurz, flach und abgewinkelt vorkommen. Manche weisen Bindegewebssyndaktylien, insbesondere des zweiten interdigitalen Zwischenraums an den Händen oder Füßen auf (Arnaud *et al.*, 1999). Seltene skelettale

Anomalien sind eine radioulnare Synostose oder die Fusion von Wirbeln (Reardon und Winter 1994).

Auch das Saethre-Chotzen-Syndrom wird autosomal-dominant vererbt. Die Penetranz ist inkomplett und die Ausprägung variabel. 42% kommen familiär vor (Renier *et al.*, 2000). Das betroffene Gen kodiert den Transkriptionsfaktor TWIST. Im Zusammenhang mit dem Saethre-Chotzen-Syndrom wurden multiple Mutationen dieses Gens identifiziert (El Ghouzzi *et al.*, 1997). Das Gen befindet sich auf dem kurzen Arm des Chromosoms 7 (7p21) (Brueton *et al.*, 1992; Renier *et al.*, 2000).

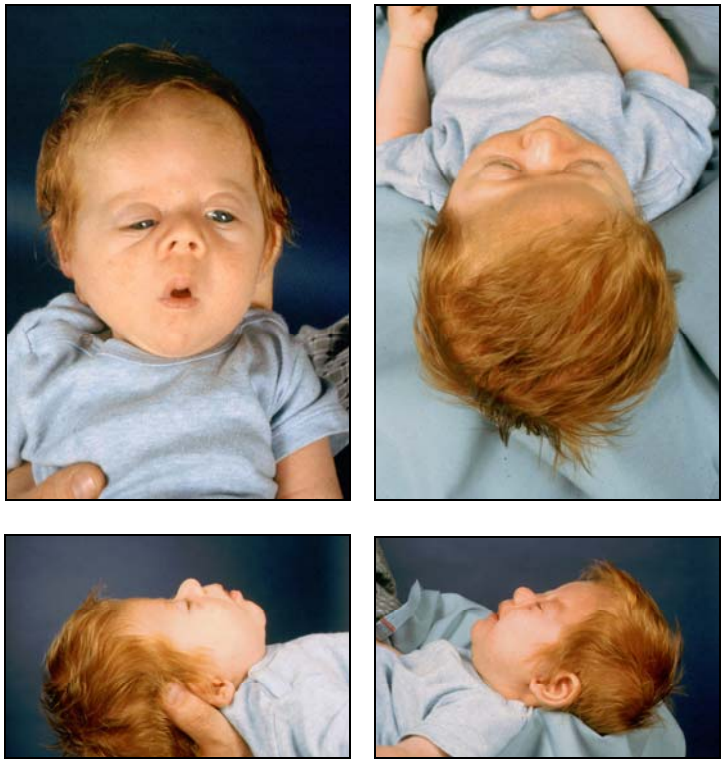

Abbildung 10: Saethre-Chotzen-Syndrom: Anteriorer Plagiozephalus mit Gesichtsasymmetrie, eingesunkener supraorbitaler Rand, Ptosis, offene Bissstellung.

1.2.3.4 Apert-Syndrom (Akrozephalosyndaktylie Typ 1)

Erstmals beschrieben wurde diese Form der Akrozephalosyndaktylie von Eugène C. Apert 1906 (Apert 1906). Das Syndrom (siehe Abbildung 11) ist leicht an den vergesellschafteten symmetrischen Syndaktylien der Hände und Füße zu erkennen, deren Schweregrad nach Cohen und Kreiborg eingestuft werden kann: Typ 1 ist die Syndaktylie der mittleren drei Finger, Typ 2 die Syndaktylie der Finger 2-5 und Typ 3 ist die Syndaktylie aller fünf Finger (Cohen und Kreiborg 1995). Es kommen sowohl kutane als auch knöcherne Syndaktylien vor (Schauerte und Aubin 1966).

Die kraniofaziale Beteiligung, meist ein Akrobrachyzephalus mit Hypoplasie des Mittelgesichts, zeigt sich immer direkt nach der Geburt und fällt erheblich schwerer aus als bei anderen kraniofazialen Syndromen. Der Kopf erscheint hoch und in anteroposteriorer Richtung verkürzt. Der Hinterkopf ist deutlich abgeflacht. Die **Sutura coronalis ist beidseitig** verknöchert, obgleich in seltenen Fällen auch nur eine **einseitige Synostose der Sutura coronalis** vorliegen kann oder gar keine Craniosynostose, so dass bei letzterem auch keine Schädeldeformation auffällt. In den ersten Lebensmonaten und -jahren können weitere Nähte einbezogen werden und die Synostosen fortschreiten (Kreiborg und Cohen 1990). Im Gegensatz zum Crouzon-Syndrom indessen schließt sich die Sagittalnaht viel später und die Lamdanaht ist selten (in 1,9% d. F.) involviert (Cinalli *et al.*, 1995). Eine Gaumenspalte wurde in 42% der Fälle beobachtet (Lajeunie *et al.*, 2000). Eine Fusion von Halswirbeln tritt in zwei Drittel der Fälle auf (Thompson *et al.*, 1996; Kreiborg *et al.*, 1992). Die offene Bissstellung und Syndaktylien aller vier Gliedmaßen tragen zur Unterscheidung vom Crouzon-Syndrom bei.

Assoziierte Beteiligungen des ZNS (partielles oder komplettes Fehlen des Corpus Callosum, Zyste oder Agenesie des Septum pellucidum, Ventrikulomegalie, gyrale Anomalien, fehlentwickelte limbische Strukturen) sind häufiger als bei anderen Syndromen mit Craniosynostosen zu finden (Cohen und Kreiborg 1990; Renier *et al.*, 1996). Nur 25% der Patienten mit Apert-Syndrom haben im MRT ein normal erscheinendes Gehirn. Die meisten Patienten mit Apert-Syndrom sind mental retardiert.

Malformationen des Corpus callosum und die Größe der Ventrikel scheinen keine Rolle zu spielen, während Anomalien des Septum pellucidum mit der geistigen Entwicklung korreliert sind. Die eigentlich benignen Anomalien des funktionslosen Septum pellucidum scheinen kennzeichnend für assoziierte entscheidendere Fehlbildungen des Gehirns zu sein. Ein operativer Eingriff vor dem ersten Lebensjahr geht mit einem bedeutend besseren mentalen Ergebnis einher. Ebenso beeinflusst ein qualitativ anspruchsvolles psychosoziales und familiäres Umfeld die mentale Prognose günstig, die beim Apert-Syndrom schlechter als bei anderen Syndromen mit Craniosynostosen ausfällt (Renier *et al.*, 1996; Arnaud *et al.*, 1999).

Das Auftreten des Apert-Syndroms wird auf 1:55.000 Geburten geschätzt (Renier *et al.*, 1996; Lajeunie *et al.*, 1999). Die große Mehrheit der Fälle tritt sporadisch durch Neumutationen auf, begünstigt durch hohes väterliches Alter bei der Konzeption (Moloney *et al.*, 1996). Die Vererbung ist selten auf Grund der eingeschränkten Reproduktionsfähigkeit der Patienten. Es wurde jedoch in einigen Fällen von einer autosomal-dominanten Übertragung mit kompletter Penetration berichtet. Die Lokalisation des Apert-Syndroms wurde auf dem Chromosom

10q25.3-q26 nachgewiesen. Bei fast allen untersuchten Patienten wurde eine FGFR2-Genmutationen (entweder Ser252Trp oder Pro253Arg) als Ursache für das Apert-Syndrom festgestellt (Lajeunie *et al.*, 2000; Wilkie *et al.*, 1995). Das auf zwei Kodons beschränkte, sehr eingegrenzte und spezifische Mutationsspektrum zeigt eine variable klinische Ausprägung und steht im Kontrast zu den multiplen Mutationen des FGFR2-Gens anderer Craniosynostosen (Arnaud *et al.*, 1999; Renier *et al.*, 2000).

Abbildung 11: Apert-Syndrom: Obere Reihe: Hoher, verkürzter Schädel, meist Akrobrachyzephalus mit abgeflachtem Hinterkopf und Hypoplasie des Mittelgesichts, Gaumenspalte. Mittlere und untere Reihe: symmetrische Syndaktylien der Hände und Füße.

1.3 Aktuelle Praxis der Kopfumformung

Die chirurgische Behandlung von Craniosynostosen strebt eine Korrektur der abweichenden Erscheinung an. Das Ausmaß der Umformung soll möglichst das weiterhin disproportionierende Wachstum des Schädels berücksichtigen. Im Endergebnis beabsichtigt sie, sich der normalen Anatomie des knöchernen Schädels und der Stirn weitgehend anzunähern und ein mechanisch ungehindertes Wachstum des Gehirns zu gewährleisten (Collmann *et al.*, 1999).

Der optimale Operationszeitpunkt und die geeignete Operationstechnik richten sich nach der Art der Craniosynostose, ihrer Wachstumsdynamik und dem Alter des Patienten. Chirurgische Ziele müssen für jeden Patienten einzeln nach einer sorgfältigen Risiko-Nutzen-Abwägung definiert werden (Marsh *et al.*, 1991). Unbedingt empfohlen wird die Operation, wenn der Spontanverlauf funktionelle Folgeschäden erwarten lässt (Hayward *et al.*, 1999). Manifeste Anzeichen eines erhöhten intrakraniellen Druckes stellen eine absolute Operationsindikation dar (Tuite *et al.*, 1996a/b).

Lange Zeit wurde versucht, regelrechtes Wachstum durch einfache Eröffnung bzw. Entfernung der betroffenen Naht wiederherzustellen (Shillito und Matson 1968). Diese sogenannte Suturektomie wurde verlassen, da das Schädelknochenwachstum anscheinend einem weitflächigen, abnormen, intrinsischen Muster folgt, das so nicht beeinflusst werden kann (Marsh *et al.*, 1991; David *et al.*, 1982; Friede *et al.*, 1986; Collmann *et al.*, 1999).

In der steten Auseinandersetzung bezüglich der Entwicklung geeigneter Operationsmethoden und durch die Erfahrungen in der Behandlung von Craniosynostosen haben sich binnen der letzten drei bis vier Jahrzehnte die von Paul Tessier entwickelten und u.a. von Daniel Marchac und Dominique Renier modifizierten Standards etabliert (Tessier 1967; Renier *et al.*, 2000; Marchac und Renier 1980; Marchac und Renier 1979), die mit geringfügigen Modifikationen weithin angewandt werden (Jane und Francel 1995; Roddi *et al.*, 1993; Kanev *et al.*, 1995).

Folgende Grundtechniken werden bei der chirurgischen Behandlung von Craniosynostosen genutzt (Collmann *et al.*, 1999):

- Die „passive Umformung“, die durch Schwächung seiner knöchernen Hülle ausschließlich die expandierenden Kräfte des wachsenden Gehirns zur Formgebung nutzt. Dieses Prinzip wird bei Streifenkraniektomien und Fragmentierungstechniken eingesetzt.

- Die „aktive Umformung“ durch Verschiebung, Umformung und Fixierung von Knochenfragmenten zur direkten Volumenvergrößerung. Beispiele sind das *frontoorbitale Advancement* und die knöcherne Schädelrekonstruktion durch Multisegmenttechnik, die kombiniert (totale Rekonstruktion des Schädels) oder isoliert durchgeführt werden können.

Der geeignete Zeitpunkt für eine chirurgische Intervention wird zwischen dem 4. und 12. Lebensmonat angegeben (Ghali *et al.*, 2002): Vorteile einer frühzeitigen Operation liegen in der frühen Druckprävention durch den Volumengewinn - das kindliche Gehirn erfährt im ersten Lebensjahr über 50% seiner gesamten postnatalen Größenzunahme - und der hohen osteoplastischen Kapazität des Schädels (Di Rocco und Velardi 1995), die durch den spontanen Verschluss von Knochenlücken weniger komplizierte Verfahren in den ersten Lebensmonaten zulässt (einfache Entfernung des Knochens, *floating-bone-flap*-Techniken[14]). Die osteogene Potenz von Dura und Kopfhaut ist in dieser Entwicklungsphase größer (Persing *et al.*, 1981; Marchac *et al.*, 1994). Von Nachteil ist die Verlängerung der Phase des möglichen Korrekturverlustes (Friede *et al.*, 1986; Marsh *et al.*, 1991; Wall *et al.*, 1994). Das allgemeine Risiko einer chirurgischen Intervention liegt bei jüngeren Kindern, insbesondere durch das geringere Blutvolumen und die Sensibilität des Elektrolyt- und Wasserhaushaltes deutlich höher (Faberowski *et al.*, 2000).

Mit zunehmendem Alter nehmen diese Risiken ab, Patienten können dann aber bereits Perioden eines erhöhten intrakraniellen Druckes erlitten haben. Das Potenzial zur Reossifikation und die Wachstumsrate des Gehirns nehmen bis zum Ende des ersten Lebensjahres ebenfalls deutlich ab, so dass sich die Umformung danach wesentlich komplexer gestaltet, um persistierende Knochenlücken zu vermeiden (Marchac *et al.*, 1994). Unter Beachtung dieser Faktoren und Berücksichtigung des natürlichen Verlaufes der Erkrankung, der psychosozialen Auswirkungen und der Risiken eines ausgedehnten chirurgischen Eingriffs wurden von Haberl folgende Richtlinien (siehe Tabelle 1) zur Wahl des Operationszeitpunktes und der -technik vorgeschlagen (Haberl *et al.*, 2004), die anknüpfend in Abschnitt 1.3.1 erläutert werden.

[14] Floating-bone-flap-Techniken: Techniken der schwimmenden Knochenstücke. Die Knochenstücke werden nicht stabil befestigt, sondern auf der Dura belassen bzw. mit ihr vernäht.

Alter **Synostosentyp**	**< 6 Monate**	**6-10 Monate**	**> 10 Monate**
Sagittalnahtsynostose	Biparietale Kraniektomie	Biparietale Kraniektomie und floating bone flaps	Komplette Umformung
Einseitige Synostose der Sutura coronalis	Frontoorbitale Umformung	Frontoorbitale Umformung	Frontoorbitale Umformung
Beidseitige Synostose der Sutura coronalis	Frontoorbitales Advancement	Frontoorbitales Advancement	Komplette Umformung
Frontalnahtsynostose	Frontoorbitale Umformung	Frontoorbitale Umformung	Komplette Umformung
Lamdanahtsynostose	Okzipitales Advancement	Okzipitales Advancement	Parietookzipitale Umformung
Multiple Synostosen	Komplette Umformung	Komplette Umformung	Komplette Umformung

Tabelle 1: Wahl der Operationstechnik in Abhängigkeit vom Alter und Typ der Craniosynostose (Haberl *et al.*, 2004).

1.3.1 Beschreibung der klassischen Operationstechniken

1.3.1.1 Kraniektomie

Die Kraniektomie beabsichtigt, die direkte Expansion des Gehirns und der Dura an der von Knochen befreiten Stelle zuzulassen und den verbleibenden Schädelknochen so zu schwächen, dass er dem wachsenden Gehirn nachgibt. Schmale Streifen- oder Nahtektomien sind obsolet.

Bei der biparietalen Kraniektomie oder weiten Vertexektomie (siehe Abbildung 12) zur Behandlung eines Skaphozephalus werden zwei symmetrische Knochenstücke unterschiedlicher Breite zu beiden Seiten des Sinus sagittalis entfernt, die von der Koronar- bis zur Lamdanaht reichen. Das verbleibende Knochenstück, das den Sinus longitudinalis bedeckt, wird anschließend entfernt, so dass eine Lücke mit einer Gesamtweite von ~ 10 cm entsteht. In der temporalen Übergangsregion werden fassdaubenartige Einschnitte bis zur Sutura squamosa hinzugefügt (Haberl *et al.*, 2004).

Bei über 6 Monate alten Patienten, bei denen man sich der Technik der *floating-bone-flaps*[15] bedient, werden die entnommenen Knochenstücke gekürzt, rotiert und auf die parietale Dura der Gegenseite genäht, um eine vorteilhaftere Kontur unter Betonung der Parietalhöcker zu erreichen. Diese Methode schafft unter Berücksichtigung der initial durchgeführten ausgedehnten Kraniotomie eine bilaterale Lücke von annähernd 14 cm Weite.

[15] floating-bone-flaps: schwimmende Knochenstücke

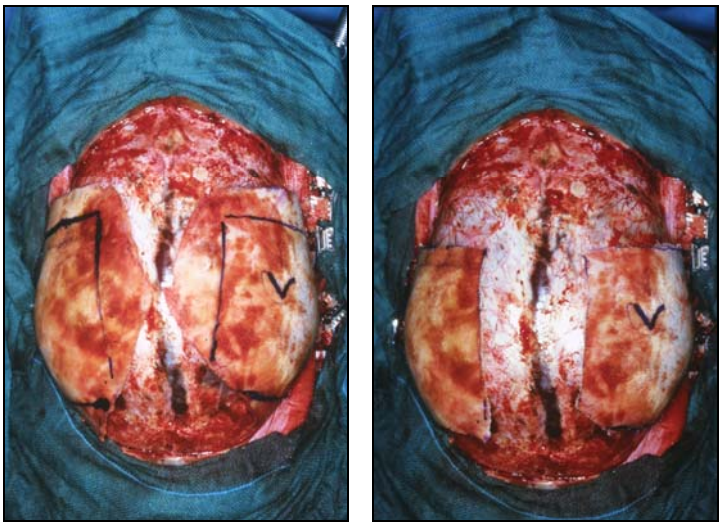

Abbildung 12: Biparietale Kraniektomie mit *floating bone flaps.*

Bei der im Arbeitsbereich Pädiatrische Neurochirurgie der Charité nicht praktizierten totalen Vertexektomie wird das gesamte Schädeldach zwischen Koronar- und Lamdanaht vollständig reseziert, wobei die squamösen Nähte eine Grenze darstellen. Die Reossifikation beginnt zwei bis drei Wochen nach der Operation mit kleinen, im Verlauf konfluierenden Inseln von der Dura aus. Bei Kindern mit Sagittalnahtsynostose kann bis zum 6. bis 7. Lebensmonat eine subtotale Vertexektomie von 8-12 cm durchgeführt werden, da auch große Knochendefekte meist bis zum ersten Lebensjahr verknöchern (Smith und Tondury 1978). Nach dem 6. bis 7. Lebensmonat können ausgedehnte ersatzlose Knochenentnahmen zu bleibenden Defekten führen.

1.3.1.2 Pi-procedure

Die *pi-procedure* (siehe Abbildung 13) kombiniert die „passive Umformung“ mit aktiver Remodellierung (Jane *et al.*, 1978; Vollmer *et al.*, 1984). Beim Standardverfahren werden zwei großzügige paramediane Kraniektomien zwischen Koronar- und Lamdanaht mit einer querverlaufenden Kraniektomie bis in die Temporalregion im Bereich des Bregmas verbunden, so dass sich die Gestalt des griechischen Buchstaben π bildet. Nachdem der π-förmige Knochenflügel im Ganzen oder in Form von zwei L-förmigen Fragmenten herausgenommen wurde, wird die Dura vom frontalen Knochen, von der Koronar- und Sagittalnaht abpräpariert, so dass sie frei beweglich ist und gut ausweichen kann. Der mittlere Knochenstreifen wird dann zum frontalen Knochen bewegt und dort angenäht, so dass Zugnähte entstehen. Es resultiert eine unmittelbare Verkürzung des longitudinalen Durchmessers um 1-2,5 cm mit einer gleichzeitigen kompensatorischen Erweiterung lateral im Bereich der parietalen Kraniektomien. Die lateralen Knochenstücke werden zurechtgeschnitten und dann locker wieder auf der Dura angebracht um

die parietalen Defekte zu schließen (Jane *et al.*, 1978; Collmann *et al.*, 1999). Diese Methode zeigt besonders bei drei bis sechs Monate alten Kindern mit Skaphozephalus sehr gute Ergebnisse (Kanev und Lo 1995; Boop *et al.*, 1996).

Dieses Verfahren kann modifiziert oder ergänzt werden. Beispiele dafür sind sprossenförmige Einschnitte an den Knochenrändern, um die weitere Expansion zu erleichtern, die *reverse pi procedure*[16] bei kompensatorischer posteriorer Ausbeulung, eine Kombination aus *pi-* und *reverse-pi-procedure* und die zusätzliche Modellierung des frontalen und okzipitalen Knochens (Persing und Jane 1996; Jane und Francel 1995; Vollmer *et al.*, 1984; Collmann *et al.*, 1999).

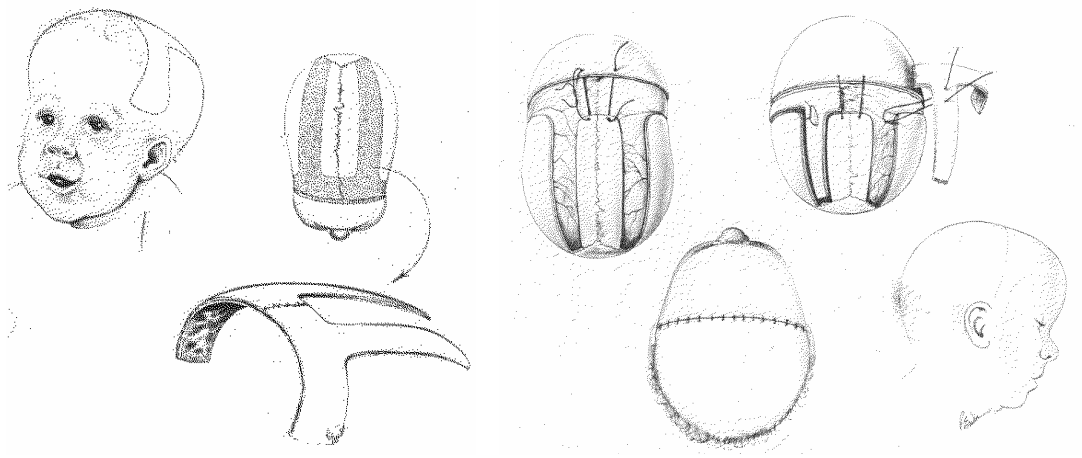

Abbildung 13: *Pi-procedure* (Jane *et al.*, 1978): Zwei paramediane Kraniektomien zwischen Koronar- und Lamdanaht mit einer querverlaufenden Kraniektomie bis in die Temporalregion im Bereich des Bregmas, so dass sich die Gestalt des griechischen Buchstaben π ergibt. Der mittlere Knochenstreifen wird dann zum frontalen Knochen bewegt und dort angenäht.

1.3.1.3 Fragmentierungstechnik (Morcellierungstechnik)

Die Fragmentierungstechnik schafft die Vorraussetzung für eine umfangreiche durale Dekompression ohne ausgedehnte Areale des schützenden Knochens vom Gehirn entfernen zu müssen. Der knöcherne Schädel wird in mehrere Fragmente zerlegt, die nicht von der Dura abgelöst werden. Ein Netzwerk aus schmalen Streifenektomien entsteht, das die einzelnen Knochenplatten voneinander trennt (Collmann *et al.*, 1999). Ursprünglich wurde diese Technik zur Behandlung des Oxyzephalus beschrieben (King 1942). Mit einigen Änderungen wird diese Methode noch zur Behandlung des Skaphozephalus und Oxyzephalus eingesetzt (Greene und Winston 1988; Reddy *et al.*, 1990; Mori *et al.*, 1992).

[16] Reverse pi-procedure: umgekehrte Pi-Prozedur

1.3.1.4 Frontoorbitales Advancement

Das frontoorbitale *Advancement*[17] (siehe Abbildung 14) stellt das Standard-Verfahren (Tessier 1967; Marchac und Renier 1979; Marchac *et al.*, 1978) zur Erweiterung der vorderen Schädelgrube und zur Korrektur von symmetrischen und asymmetrischen Deformierungen der Stirn und des *supraorbitalen Bandeaus*[18] dar (McCarthy *et al.*, 1995; Whitaker *et al.*, 1987; Mühling *et al.*, 1989). Der frontale Knochen wird in zwei Stücken entfernt, umgeformt und vorgerückt wieder angebracht. Dies liefert eine unmittelbare Korrektur der frontalen Deformität (Collmann *et al.*, 1999).

Die Stirn wird als Zusammensetzung aus einem unteren Teil, dem *supraorbitalen Bandeau*, und einem oberen Teil, dem verbleibenden Anteil der Stirn bis zur Koronarnaht betrachtet. Diese beiden Abschnitte werden separat behandelt. Sofern nötig, wird der Schädel in der temporalen bzw. parietalen Übergangsregion anschließend ebenfalls angepasst.

Die subperiostale Dissektion wird an der Linie der Koronarnaht im Bereich des Pterions begonnen und bis zu den supraorbitalen Rändern und den vorderen Fortsätzen des Jochbeinbogens (Processus frontales ossi zygomatici) fortgeführt. Die frontozygomatikale und nasofrontale Naht werden dargestellt. Die intraorbitale Dissektion wird bis zum lateralen und medialen Canthus fortgeführt, um freien und direkten Zugang zu dem oberen Teil beider Orbitae zu erlauben.

Ein bifrontales Knochenstück wird herausgeschnitten, dessen hintere Begrenzung etwa der Koronarnaht folgt. Die kaudale Grenze folgt einer horizontalen Ebene ungefähr 1,5-2 cm oberhalb der Orbitaränder entsprechend dem oberen Rand des *frontoorbitalen Bandeaus*. Eine epidurale Dissektion wird im Bereich der Orbitadächer und nach lateral über den Keilbeinflügel hinaus in den vorderen Bereich der mittleren Schädelgrube durchgeführt. Die laterale Ausdehnung des supraorbitalen Bandeaus hängt vom Alter des Kindes ab. Die offene Koronarnaht bildet hier im Kleinkindesalter eine natürliche Grenze. Nach ihrem Verschluss kann sie im Sinne einer *Tongue-in-groove*-Technik überschritten werden. Im ersteren Falle wird im temporobasalen Winkel der Resektion der Frontalschuppe ein vertikaler Schnitt bis nahezu zur Schädelbasis angelegt. Danach wird das Bandeau über eine horizontale Schnittführung nach frontal zur Sutura frontozygomatica, entlang des inneren oberen Orbitarandes, über die Nasenwurzel und spiegelbildlich weiter zum kontralateralen temporobasalen Winkel der

[17] Advancement: Vorrücken, Vorziehen
[18] Supraorbitales Bandeau: Stirnband

Freilegung herausgetrennt. Bei möglicher *Tongue-in-groove*-Technik werden die lateralen Enden des *Bandeaus* bis in die mittlere Schädelgrube hinein verlängert.

Durch Reduktion der Knochenstärke oder Zufügen multipler Mikrofrakturen mit einer Perforationszange kann der Knochen geschwächt und dann geformt werden. Das neugeformte *Bandeau* wird mit resorbierbaren Miniplatten stabil in vorgezogener Position fixiert. Eine gewisse Überkorrektur wird in Hinblick auf das fortschreitende abnorme Wachstum vorgenommen. Bei jüngeren Kindern (< 6 Monate alt) wird eine weniger starke Befestigung am Jochbeinbogen vorgeschlagen, um die Stirn auf dem Frontallappen des Gehirns „schwimmen" zu lassen (*floating-bone-flap technique*[19]) (Marchac *et al.*, 1988; Marchac und Renier 1979). Bei über sechs Monate alten Kindern, wird das stabilere *tongue-in-groove advancement* gewählt. Bei extrem reduzierter Breite der Stirn, z.B. beim Trigonozephalus, kann ein Knochenstück in der Mittellinie zwischen die beiden Hälften des supraorbitalen Bandeaus eingesetzt werden. Analog erfolgt durch Entfernen eines derartigen Knochenstückes eine Reduktion einer übermäßig breiten Stirn, wie z.B. beim Brachyzephalus.

Der obere Teil der Stirn wird aus den resezierten Frontalschuppen neu rekonstruiert. Es wird in der Mitte geteilt und in geeigneter Krümmung, Rotation und Neigung an das basale Segment angepasst. Gleichzeitig werden frontale Eminenzen an üblicher Stelle hergestellt. Ein gutes Ergebnis resultiert in der Mehrheit der Fälle durch Austausch und Rotation der Stirnhälften um 90° (Haberl *et al.*, 2004).

a.

b. 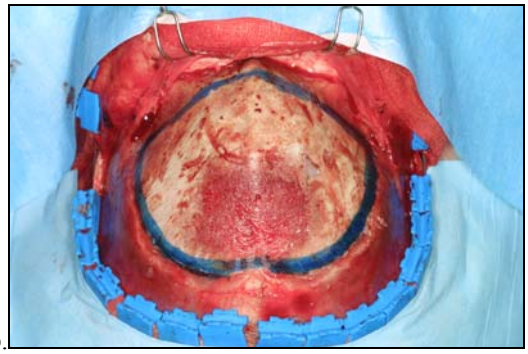

[19] floating-bone-flap technique: Technik der „schwimmenden Stirn"

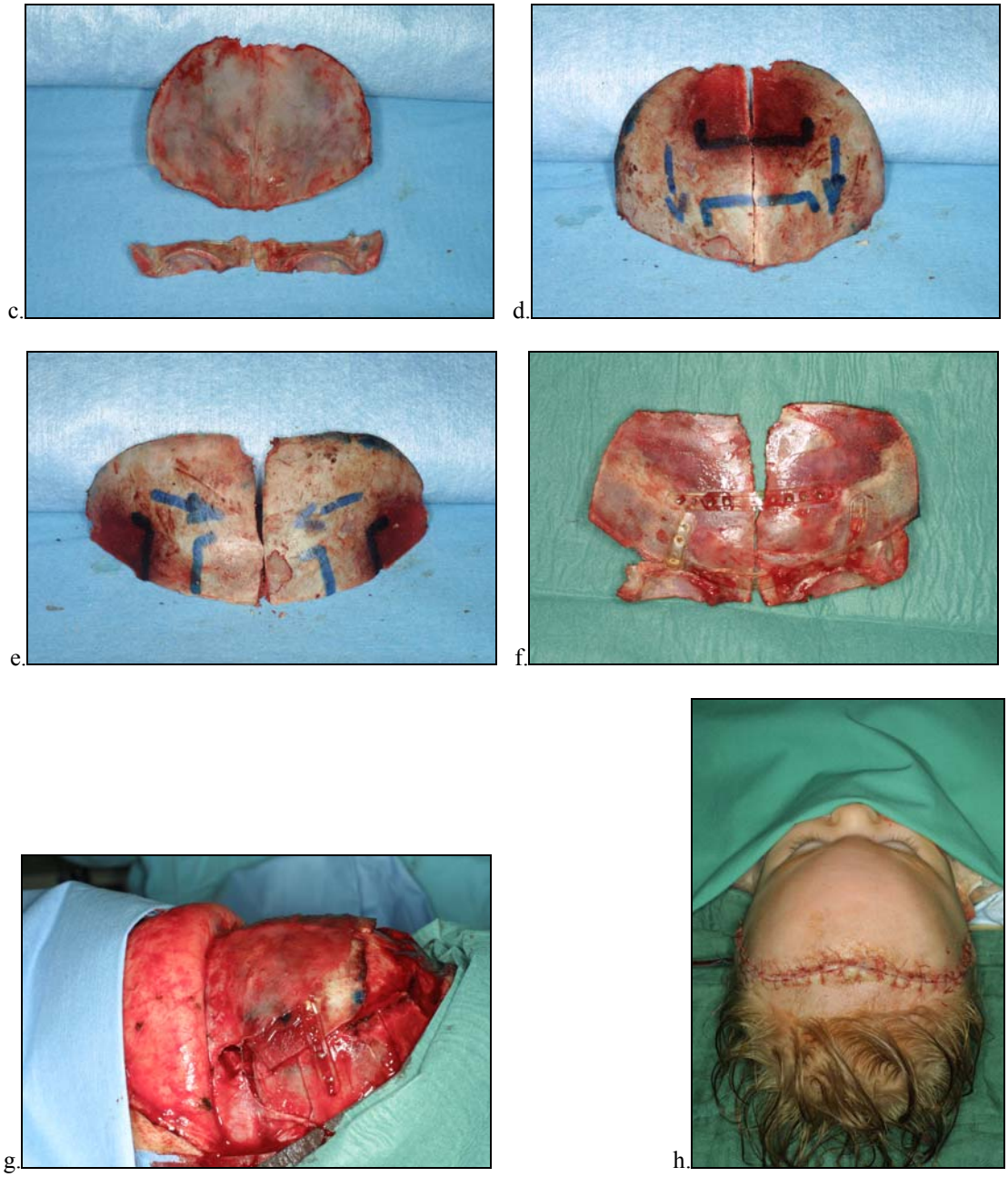

Abbildung 14: Frontoorbitales Advancement bei einer Patientin mit Trigonozephalus: a. unmittelbar präoperativ, b. markierter Knochen, c. entferntes supraorbitales Band sowie Frontalschuppen, d. Ausgangsform der Frontalschuppen, e. Austausch und geeignete Drehung um 90°, f. Stabilisierung mittels resorbierbarer Platten, g. Fixierung an den verbleibenden Knochenrändern, h. unmittelbar postoperativ nach abgeschlossener Formgebung.

1.3.1.5 Schädelrekonstruktion durch Multisegmenttechnik

Eine Schädelrekonstruktion durch Multisegmenttechnik (siehe Abbildung 15) wird herangezogen, wenn ein umgehendes und stabiles Ergebnis der Umformung gewünscht ist. Der Schädel wird in passende Segmente zerlegt, die entfernt und gegebenenfalls neu geformt und in geeigneterer Position wieder fixiert werden. Die Multisegmenttechnik erlaubt neben der aktiven

Schädelmodellierung die gewünschte Volumenexpansion (Rougerie *et al.*, 1972; Marchac und Renier 1982).

Ein sich vom Haaransatz bis zum *supraorbitalen Bandeau* erstreckendes frontales Knochenstück wird nach hinten verlagert, um die gewölbte Stirn zu korrigieren. Hierzu korrespondierend wird bei Korrekturbedarf die Wölbung des Hinterkopfes durch sprossenförmige Einschnitte reduziert. Ein frontoparietales Knochenstück wird gegen ein parietookzipitales getauscht, um die Höhe des Bregmas und die der parietalen Areale anzugleichen. Durch Biegen dieser Knochenfragmente in eine rundere Kontur kann der Querdurchmesser verbreitert werden. Im Gegensatz zur passiven *floating-bone-flap*-Technik kann durch *tongue-in-groove*-Technik[20] die bikoronare Ausdehnung des Schädels aktiv vergrößert und fixiert werden: Jedes Knochensegment wird durch einen Z-förmigen Schnitt in zwei Fragmente geteilt, die dann in die endgültige Position auseinander gezogen und anschließend aneinander befestigt werden können. Durch Einbringen der einzelnen Knochensegmente in geeigneter Krümmung, Rotation und Neigung kann gleichzeitig eine weitere Modellierung vollführt werden.

Bei Kindern im Alter von unter zwei Jahren kann der Knochen noch mittels einer Perforationszange/eines *Tessier rip benders*[21] bearbeitet und geformt werden, bei älteren Kindern muss der Knochen im Bereich der inneren Kortikalis reduziert werden. Eine stabile Befestigung der Knochenplatten wird in der Regel durch Miniplatten erreicht, die entweder aus Titan oder resorbierbarem Milchsäurepolymer bestehen (Pistner *et al.*, 1993; Eppley und Sadove 1994; Eppley und Reilly 1997; William *et al.*, 1997). Am Virchow-Klinikum wurde seit 1996 mit der Verfügbarkeit von *PLA fixation devices*[22] die Fixierung der Knochensegmente mit metallischen Platten auf Grund der psychologischen Implikationen eines im weiteren Verlauf des Schädelwachstums wandernden Implantates sowie ihrer bestehenden Nachteile (Knochenatrophie, niedriges Karzinomrisiko, Interferenz mit bildgebender Technik, beeinträchtigtes Schädelwachstum, sichtbare und tastbare Unregelmäßigkeiten) weitgehend verlassen und die Anwendung der Milchsäurepolymerplatten mit guten Ergebnissen etabliert (Goldstein *et al.*, 1997; Pietrzak *et al.*, 1997).

Eine sehr schmale Stirn und grobe bitemporale Vertiefung kann durch Einbringen eines Knochenstücks in der Mittellinie des frontoorbitalen Bandeaus und Formen der lateralen Anteile beeinflusst werden. Entsprechend kann bei einer besonders breiten Stirn ein Mittelstück entnommen werden und eine übermäßige Ausbuchtung der Fossae temporales durch ein

[20] Tongue-in-groove-Technik: Nut-und-Feder-Technik
[21] Tessier rip bender: Tessier-Rippenzange

schmales Knochenstück korrigiert werden, das mit der Konkavität nach außen zeigend wieder eingebracht wird oder die gewölbte Temporalschuppe durch Grünholzfrakturen und Einkerbungen auf der Innenseite geschwächt und nach innen gebogen wird.

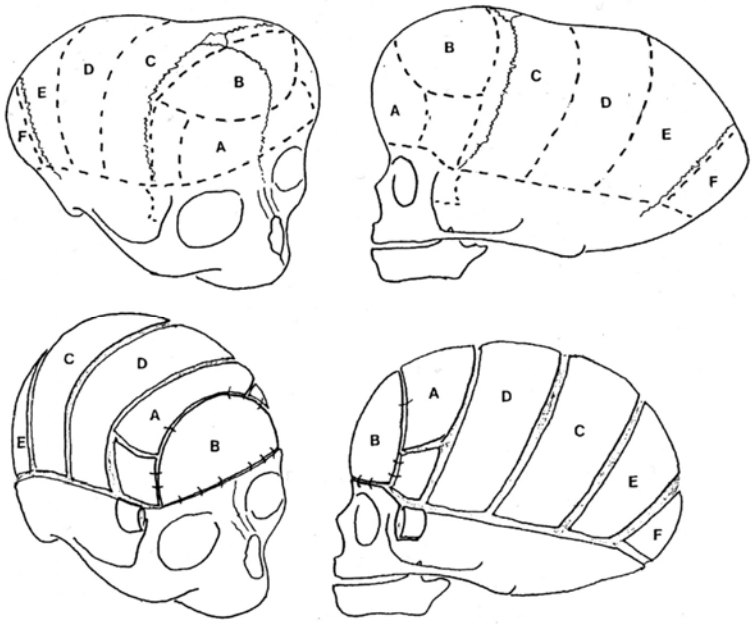

Abbildung 15: Multisegmenttechnik bei einem Skaphozephalus (Renier *et al.*, 2000).

1.3.1.6 Komplette Umformung

Eine komplette Schädelrekonstruktion umfasst eine individuelle Kombination der oben beschriebenen Techniken je nach der sich beim Patienten präsentierenden Ausprägung der Deformation. Die totale Schädelumformung ist häufig beim Oxy- oder Turrizephalus erforderlich. Weiterhin wird sie in ungünstigen Situationen durchgeführt, bei denen ein aus kosmetischen Gründen erfolgtes frontoorbitales Advancement nicht ausreicht, um das extreme intrakranielle Volumendefizit zu beheben.

1.3.1.7 Posteriore Expansion des Schädels

Die posteriore Expansion des Schädels (siehe Abbildung 16) ähnelt dem Prinzip des frontoorbitalen Advancements. Ein posteriorer koronaler Einschnitt wird gemacht, das Okziput exponiert und unter vorsichtiger Ablösung en bloc reseziert. Bei vorliegender Einklemmung der Kleinhirntonsillen könnte die Osteotomie bis zum Foramen magnum fortgeführt werden und somit eine kombinierte kraniozervikale Dekompression erlauben (Cinalli *et al.*, 1998).

[22] PLA fixation devices: Polylactoacid (Milchsäurepolymer) Fixationsvorrichtungen

Die Krümmung des Hinterhauptes kann durch keilförmige radiäre Einschnitte in das Resektat sowie anpassende radiäre Einschnitte der Übergangsregion nach temporal und parietal modifiziert werden.

Das okzipitale Advancement des Schädels wird besonders bei sehr jungen Kindern mit dominierendem, abgeflachten Hinterkopf in schweren und komplexen Synostosen als erster Schritt vorgeschlagen, um einen erhöhten intrakraniellen Druck zu behandeln respektive einer chronischen Herniation der Kleinhirntonsillen vorzubeugen. Die notwendige frontoorbitale Remodellierung kann dann auf einen späteren Operationszeitpunkt verschoben werden mit dem Vorteil, dass ein erneutes Auftreten der Dysmorphien und damit verbundene Reoperationen verhindert wird.

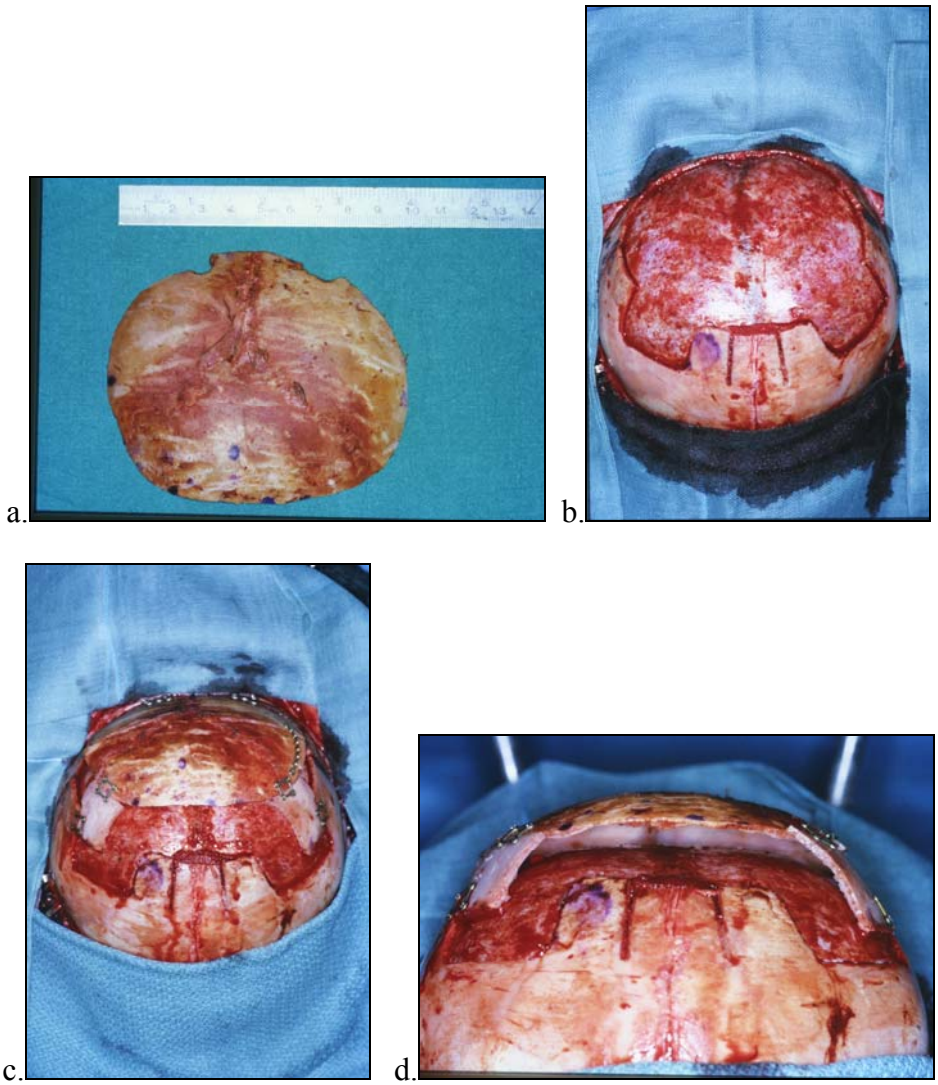

Abbildung 16: Posteriore Expansion des Schädels: a. Abgelöste Okzipitalschuppe, b. verbleibende Kalotte mit Blick auf das durch die Dura geschützte Gehirn, c. Fixierung in *tongue-in-groove*-Technik, d. sichtbare posteriore Volumenexpansion.

1.3.2 Operationstechnik bezogen auf das jeweilige Krankheitsbild

1.3.2.1 Einfache Craniosynostosen

Die meisten einfachen Craniosynostosen (Frontalnaht-, Kranznaht- oder Lamdanahtsynostosen), auch manche Sagittalnahtsynostosen eingeschlossen, müssen durch frontoorbitale bzw. okzipitale Remodellierung behandelt werden.

Bei den recht selten vorkommenden äußerlich harmlosen Craniosynostosen mit intrakranieller Hypertension wird durch Einsatz der „floating bone flap“ -Technik eine einfache Dekompression durchgeführt (Renier *et al.*, 2000).

1.3.2.1.1 Skaphozephalus

Gegenwärtig finden altersabhängig verschiedene Operationstechniken zur Korrektur eines Skaphozephalus weite Akzeptanz. Zu diesen zählen die ***breite Kraniektomie des Vertex*** oder ***totale Vertexektomie***, verschiedene ***Fragmentierungstechniken*** und die ***aktive Rekonstruktion des Schädels*** (Collmann *et al.*, 1999). Bei früh erkannten (< 6 Monate alten) Fällen, ohne auffällige Verformung der Stirn, kann eine ***einfache Kraniektomie*** entlang der Sagittalnaht und im Bereich der parietalen Region ergänzt durch streifenförmige Inzisionen beidseits temporal durchgeführt werden (Shillito und Matson 1968; Shillito 1992; Stein und Schut 1977; Czorny *et al.*, 1987).

Die Kombination von ***bilateraler Streifenkraniektomie*** (Haberl *et al.*, 2004), bei der Knochenstreifen unterschiedlicher Breite zu beiden Seiten der Mittellinie zwischen Koronar- und Lamdanaht entfernt werden, und ***weiter Vertexektomie*** (Stein und Schut 1977; Epstein *et al.*, 1982), bei der ein mittelständiges Knochenfragment reseziert und bilateral mit keilförmigen temporalen Einschnitten der Sutura squamosa ergänzt wird, stellen bevorzugte Varianten dar.

Spezifische Modifikationen wie die ***pi-procedure*** kombinieren Kraniektomie und aktive Umformung (Jane *et al.*, 1978).

Vornehmlich bei Sagittalnahtsynostosen mit frontaler Vorwölbung kann eine ***Reduzierung des supraorbitalen Bandes*** um 1,5 bis 2 cm unter Vergrößerung des frontonasalen Winkels sehr effektiv sein (Haberl *et al.*, 2004).

Eine ***komplette Umformung*** des gesamten Schädels ist vor allem bei älteren Kindern notwendig, da eventuelle Knochenlücken nicht mehr spontan gedeckt werden. Hier kommen

multisegmentale Transpositions- und Fragmentierungstechniken zur Anwendung (Marchac und Renier 1982; Persing und Jane 1996; Hudgins *et al.*, 1993; Sutton *et al.*, 1993; King 1942).

Chirurgisches Ziel: Eine nachhaltige biparietale Verbreiterung, die den bifrontalen Durchmesser überschreitet. Verringerung beträchtlicher frontaler und okzipitaler Vorwölbungen.

1.3.2.1.2 Trigonozephalus

Bei jüngeren Kindern und diskreten Formen mit nur mäßiger Beeinträchtigung des *supraorbitalen Bandeaus* können mit ***Fragmentierungstechniken*** oder durch ***Rotation eines frontalen Knochenstückes*** gute kosmetische Ergebnisse erzielt werden (David *et al.*, 1982; Matson 1960). Gegenwärtig wird überwiegend eine ***aktive Modellierung der V-förmigen Stirn mit frontoorbitaler Umformung*** vorgeschlagen (McCarthy *et al.*, 1995; Goodrich und Hall 1995; Czorny *et al.*, 1994; Collmann *et al.*, 1999).

Chirurgisches Ziel: Die Korrektur der keilförmigen Stirn, des mittelständigen Kiels, Vorziehen der lateralen oberen Orbitaränder, eine breitere *interpterionale* Weite und die Bildung frontaler *Eminenzen*[23].

1.3.2.1.3 Anteriorer Plagiozephalus

Die meisten Operationsstrategien beruhen auf einer ***allgemeinen Remodellierung einschließlich des supraorbitalen Bandeaus*** (Marchac und Renier 1982; Hoffman und Mohr 1976; Mohr *et al.*, 1978; Persing *et al.*, 1990b). Es ist mittlerweile anerkannt, dass ein Plagiozephalus kaum durch unilaterales Vorgehen behoben werden kann (Bartlett *et al.*, 1990). Im Arbeitsbereich pädiatrische Neurochirurgie an der Charité wird grundsätzlich zweiseitig operiert, um die kontralaterale Fehlform mitzukorrigieren.

Chirurgisches Ziel: Wiederherstellen der Symmetrie der Stirn und der Orbitae.

1.3.2.1.4 Posteriorer Plagiozephalus

Die Indikation zur chirurgischen Intervention wird im Arbeitsbereich Pädiatrische Neurochirurgie der Charité sehr zurückhaltend gestellt. Relevantes Kriterium ist das Versagen konservativer Maßnahmen wie Lagerung oder Helmtherapie (siehe Abbildung 17) mit weiterer Progression der Asymmetrie.

---

[23] „Eminentia (lat. eminere herausragen) f: (anat.) Vorsprung, Erhöhung; z.B. bei Knochen.“ In: Pschyrembel. Medizinisches Wörterbuch, 257. Auflage. Berlin: Walter de Gruyter Verlag, 1993;395.

Abbildung 17: Helmtherapie bei posteriorem Plagiozephalus.

Chirurgisches Ziel: Ein ***okzipitales Advancement*** von ca. 1,5 cm. Korrektur der Kontur und Herstellen der Symmetrie des Hinterhauptes durch Verlagerung und Umformung eines Knochendeckels sowie gleichmäßige Anpassung des parietookzipitalen Überganges durch radiäres Aufbiegen streifenförmig angelegter Knochenlamellen.

1.3.2.1.5 Brachyzephalus

Die Behandlung des Brachyzephalus richtet sich vor allem auf die abnorme Dimension der Stirn und die hypoplastischen Orbitaränder. Es wird versucht Höhe und Breite des vorderen Schädels zu reduzieren. Eine Verlängerung der vorderen Schädelgrube durch das gegenwärtig bevorzugte ***frontoorbitale Advancement der unteren Stirn*** stellt einen wesentlichen Schritt dar. In einigen Fällen wird zusätzlich die ***Korrektur des Hinterkopfes*** empfohlen (Persing *et al.*, 1990a; Pollack *et al.*, 1996b; Collmann *et al.*, 1999).

Chirurgisches Ziel: Ein *frontoorbitales Advancement* von 1,5-2 cm und eine Reduktion des frontonasalen Winkels.

1.3.2.1.6 Oxyzephalus

Der Oxyzephalus entwickelt sich oft erst im 2. bis 3. Lebensjahr und sollte direkt nach der Diagnosestellung behandelt werden. Es wird versucht, durch ein ***frontoorbitales Advancement*** die räumliche Kapazität im Schädelinneren zu erhöhen, um den intrakraniellen Druck zu senken und gleichzeitig die Korrektur der Stirn vorzunehmen (Marchac und Renier 1982; Genitori *et al.*, 1995; Cohen, 1993).

Die Herausforderung liegt in der notwendigen, aber bezüglich einer eventuellen Kompression des Gehirns riskanten Reduktion der Breite und der Höhe. Dies ist unter Ausbildung von Zugnähten durch Kürzen der einzelnen Segmente durchführbar, wenn an anderer Stelle, z.B. im Bereich der vorgezogenen Stirn, genügend Ausweichmöglichkeit besteht (Persing *et al.*, 1990a; Pollack *et al.*, 1996b). Im Falle eines ausgeprägten Befundes wird eine totale Schädelrekonstruktion, eventuell unter invasiver Kontrolle des intrakraniellen Druckes durchgeführt.

Chirurgisches Ziel: Reduktion der Höhe des Neurokraniums und Volumengewinn über Vergrößerung des frontookzipitalen Durchmessers.

1.3.2.2 Multiple Schädelnahtsynostosen

Die chirurgische Behandlung multipler Craniosynostosen stellt eine besondere Herausforderung dar. Sie kann mehrere ausgedehnte chirurgische Prozeduren erfordern (Tantipasawasin *et al.*, 2002). Die Behandlung ist im Hinblick auf die Senkung des intrakraniellen Hypertonus obligat. Der Operationszeitpunkt sollte abhängig von der Entwicklung des intrakraniellen Druckes von einem sorgfältigen neurologischen Monitoring einschließlich regelmäßiger Kontrollen des Augenhintergrundes abhängig gemacht werden und im Prinzip früh erfolgen (Pollack *et al.*, 1996a).

Kraniofaziale Synostosen erfordern ein ***frontoorbitales Advancement kombiniert mit einer LeFort III Osteotomie***[24]**.** Das klassische Verfahren beinhaltet eine initiale vordere Schädelmodellierung und in einem zweiten Schritt das Vorziehen des Gesichts mit oder ohne Korrektur des Hypertelorismus.

Die Nachteile des simultanen Monobloc-Advancement liegen in der größeren Operation in Bezug auf den Blutverlust und die Dauer, sowie im höheren Infektionsrisiko durch die Verbindung der anterioren Schädelbasis mit den Nasennebenhöhlen. Zudem erfolgt nur eine horizontale Korrektur, die eine offene Bissstellung nicht korrigieren würde (Marchac *et al.*, 1994). Da die Dynamik komplexer kraniofazialer Synostosen einen erheblichen Korrekturverlust erwarten lässt, wird meistens eine ***komplette Schädelumformung*** angestrebt. Ein alternativer Ansatz zum einzeitigen kompletten Eingriff besteht in einer ***initialen posterioren Schädelexpansion***, die bei engen räumlichen Verhältnissen mit Eröffnung der hinteren

[24] Bei der Le-Fort-III-Osteotomie werden die unteren drei Viertel der Orbitae, die Nase, das Wangenbein und die obere Maxilla mobilisiert und vorgezogen fixiert.

Schädelgrube kombiniert werden kann (Cinalli *et al.*, 1998), und die mit einem ***frontoorbitalen Remodelling*** zu einem späteren Zeitpunkt ergänzt wird.

Chirurgisches Ziel einer kompletten Schädelumformung: Korrektur der individuellen Deformation und Vergrößerung des intrakraniellen Volumens.

1.3.3 Neue Ansätze zur Schädelumformung

Neue operative Ansätze wurden entwickelt, um Probleme der bestehenden OP-Methoden zu mindern oder zu vermeiden (Lorenz und Longaker 2004; Tatum 1999; Guimaraes-Ferreira *et al.*, 2004). Diese neueren Ansätze lassen sich in folgende drei Gruppen einteilen:

a) Endoskopisch assistierte Streifenkraniektomie

b) Distraktionstechniken

c) Gentechnische und molekularbiologische Ansätze

Die drei verschiedenen Ansatzgruppen werden im Folgenden erläutert.

1.3.3.1 Endoskopisch assistierte Streifenkraniektomie

Eine neue Methode zur frühen Behandlung von Craniosynostosen ist die endoskopisch assistierte Streifenkraniektomie und Schädelumformung durch externe *Orthesen*[25] (Jimenez *et al.*, 2002/2004; Johnson *et al.*, 2000; Stelnicki 2002).

Procedere

Es werden kleine Hautinzisionen von 2-3 cm Länge quer über den Enden der jeweiligen Schädelnaht durchgeführt. Mithilfe eines Endoskops und eines *monopolaren Elektrokoagulators*[26] wird zwischen Kopfhaut und Schädelknochen eine subgaleale Dissektion vollführt. Kleine querverlaufende Osteotomien an den Enden der Naht erlauben den Zugang des Endoskops unter den Schädelknochen. Die Dura mater wird dann vom aufgelagerten Knochen entlang der stenosierten Naht endoskopisch freipräpariert und abgelöst. Anschließend werden zwei Osteotomien längs der Naht durchgeführt und der Knochenstreifen, der die verknöcherte Naht enthält, entnommen. Sprossenförmige oder keilförmige Einschnitte in die verbleibenden

[25] „Orthese f: orthopädischer Apparat, der zur Stabilisierung, Entlastung, Ruhigstellung, Führung oder Korrektur von Gliedmaßen oder Rumpf dient.“ In: Pschyrembel. Medizinisches Wörterbuch, 257. Auflage. Berlin: Walter de Gruyter Verlag, 1993;1113.

[26] „Elektrokoagulation f: (engl.) electrocoagulation; sog. Kaltkaustik; operative Zerstörung von Gewebebezirken durch mono- oder bipolaren Diathermiestrom; Anwendung: zur Blutstillung,..., bei endoskopischen Operationen,

Knochenränder können hinzugefügt werden, um durch die erreichte Destabilisierung eine weitere Expansion zu ermöglichen. Die Hämostase wird durch Thrombin-Spray und Elektrokoagulation erreicht. Die Kopfhaut wird mit subgalealen selbstresorbierbaren Nähten und Steri-Strips verschlossen.

Nachdem die postoperative Schwellung der Haut abgeklungen ist, wird ein Gipsabdruck hergestellt und ein Helm aus Polypropylen maßgerecht angefertigt, der das abnorme Wachstum der Schädelknochen einschränken und eine Expansion in Arealen mit vermindertem Wachstum zulassen soll. Der Helm muss 20-23 Stunden am Tag während der Phase des schnellen Gehirnwachstums in den ersten sechs bis zwölf Lebensmonaten getragen werden. Je nach Alter des Patienten müssen nacheinander zwei oder drei entsprechend korrigierte Helme hergestellt und getragen werden.

Indikationen

Die endoskopisch-assistierte Suturektomie kann zur Behandlung von isolierten Schädelnahtsynostosen (Sagittal-, Koronar-, Frontal- und Lambdanaht) ohne ausgeprägte Deformation bei Kindern in einem Alter von unter sechs Monaten, bevorzugt um den dritten Lebensmonat, eingesetzt werden. Die Helmtherapie erfordert eine großes Engagement der Eltern und des Patienten.

Ergebnisse

Die Ergebnisse sind mit denen anderer invasiver Umformungsoperationen bei früh erkannten und isolierten Craniosynostosen vergleichbar.

1.3.3.2 Distraktionstechniken (Feder-Technik und Fixateur externe)

Das Prinzip der Distraktionsosteogenese wurde erstmals 1905 durch Codivilla (Codivilla 1904/1994) und später durch Ilizarov (Ilizarov 1989) zur Verlängerung enchondraler langer Knochen beschrieben. Die Übertragung des Prinzips auf das kraniofaziale Skelett wurde erstmals 1992 von McCarthy zur Verlängerung der menschlichen Mandibula angewendet (McCarthy *et al.*, 1992). Seither finden sich zahlreiche weitere Indikationen zur Distraktionsosteogenese im Bereich des kraniofazialen Skeletts, so z.B. die Behandlung von Craniosynostosen (Arnaud *et al.*, 2001; Cho *et al.*, 2004; Cohen *et al.*, 2000; David *et al.*, 2002; Davies *et al.*, 1998; Gewalli *et al.*, 2001; Gosain 2001; Guimaraes-Ferreira *et al.*, 2003; Hirabayashi *et al.*, 1998; Hirabayashi *et*

z.B. zur Abtragung...“ In: Pschyrembel. Medizinisches Wörterbuch, 257. Auflage. Berlin: Walter de Gruyter

al., 2002; Imai *et al.*, 2002; Kobayashi *et al.*, 1999; Matsumoto *et al.*, 2003; Nishimoto *et al.*, 2004; Nonaka *et al.*, 2004; Pittman *et al.*, 1997; Polley *et al.*, 1995; Rinehart *et al.*, 1998; Ririe *et al.*, 2003; Talisman *et al.*, 1997; Uemura *et al.*, 2003; Yonehara *et al.*, 2003).

Prinzip und Prozedere

Das der Distraktionsosteogenese zugrundeliegende Prinzip ist eine mechanische Induktion neuer Knochenmatrix zwischen vaskularisierten Knochenoberflächen, die allmählich auseinandergezogen werden.

In einer initialen Operation werden geeignete Osteotomien durchgeführt und die Distraktionsvorrichtung in der Richtung des vorher bestimmten Distraktionsvektors angebracht. Nach erfolgter Osteotomie wird einige Tage gewartet ***(Latenzphase)*** bis die Knochenheilung in dem Knochenspalt einsetzt. In dieser Anfangsphase bildet sich hochvaskularisierter Kallus und die Integrität des Periosts wird wieder hergestellt. Die Knochensegmente zu beiden Seiten des Zwischenraumes werden dann über mehrere Tage zunehmend auseinandergezogen ***(Distraktionsphase)***. Dieser Vorgang induziert die Osteogenese zwischen den beiden auseinandergeschnittenen Knochenrändern. Es bildet sich ein sogenanntes *„Regenerat“* unreifen Knochens.

Nach einigen Wochen der graduellen Streckung erlaubt die Immobilisierung dem Kallus zu mineralisieren und eine reife, feste Knochensubstanz zu bilden ***(Konsolidierungsphase)***. Das umgebende Weichgewebe passt sich in Form und Position an die neuen Gegebenheiten an.

Pathophysiologie

Die Knochenformation beginnt in Antwort auf Spannungsstress-Kräfte, die während der Distraktionsphase auf das Regenerat ausgeübt werden. Der Heilungsprozess wird primär durch regenerative membranöse Ossifikation fortgesetzt. Eine fibröse zentrale Zone, in der Osteoid mit parallel zur Zugrichtung ausgerichteten Kollagenfasern eingelagert wird, bildet den Kern des Regenerats. Ausgehend von dieser zentralen fibrösen Zone schreitet die Ossifikation in Form einer primären Mineralisationsfront voran und bildet eine Brücke unreifen Knochens über den Knochenspalt.

Die Knochenbildung beginnt in der Konsolidierungsphase, schreitet über ein bis zwei Jahre fort und wandelt das Regenerat nach und nach in reife Knochensubstanz und -struktur von Dimension und Gestalt der angrenzenden Knochen um.

Verlag, . 1993;385.385

Knochenfaktoren

Funktionsfähige Osteozyten sind wesentlich, um eine ausreichende Quelle osteoblastischer Aktivität am Ort der Distraktion bereitzustellen. In den membranösen, gut vaskularisierten Knochen des kraniofazialen Skeletts sind ein intaktes Periost und eine gute Durchblutung im betroffenen Gebiet besonders entscheidend, um die osteogenetische Kapazität für ein gesundes Regenerat zu ermöglichen. Thermischer oder mechanischer Schaden am Knochen durch den chirurgischen Eingriff muss daher minimiert werden und so viel Periost wie möglich erhalten bleiben.

Arterielle Insuffizienz kann zu ischämischer Fibrogenese innerhalb des Regenerats führen, die ein lockeres, unregelmäßiges Kollagenfasermuster, an Stelle des gewünschten dichten, regelmäßigen Musters hervorbringt. Behinderung des venösen Abflusses wird mit zystischer Degeneration des Regenerats in Verbindung gebracht.

Distraktionsfaktoren

Die Distraktionsfaktoren Latenz, Umfang und Rhythmus beeinflussen die Qualität des Regenerats. Optimale Angaben für diese Distraktionsfaktoren liegen im Bereich membranöser, kraniofazialer Knochen bisher noch nicht vor. Die meisten Studienprotokolle beruhen auf empirisch ermittelten Werten auf Basis der Erfahrungen an enchondralen Knochen, Tiermodellen und vorliegenden Ergebnissen anderer Studien. In der Regel besteht die Latenz in einer Wartezeit von vier bis sieben Tagen.

Der noch höhere Knochenmetabolismus jüngerer Kinder spricht für eine kürzere Wartezeit. Ein Beginn der Distraktion direkt im Anschluss an die Osteotomie wurde in einigen Studien ebenfalls ohne nachteilige Effekte auf das Ergebnis und mit deutlich verkürzter Behandlungszeit angegeben. Eine zu lange Wartezeit (> 10-14 Tage) vor Beginn der Distraktion erhöht das Risiko der vorzeitigen Verknöcherung.

Der Rhythmus (Umfang und Frequenz) der Distraktion bewegt sich im Kontrast zur Latenz in engeren Grenzen: wird der Knochenzwischenraum zu schnell geweitet (> 2 mm/d), resultiert eine nur unzureichende, instabile fibröse Verbindung; geschieht die Distraktion zu langsam (< 0,5 mm/d), verhindert eine vorzeitige knöcherne Verbindung die angestrebte Verlängerung. Für kraniofaziale Knochen hat sich eine Rate um 1 mm/d bewährt, nach Möglichkeit in einer Frequenz von 2 mal 0,5 mm pro Tag.

Ideal wäre eine kontinuierliche Distraktion, die praktisch jedoch bisher nicht durchführbar ist. Die Konsolidierungsphase sollte wenigstens doppelt so lange wie die Distraktionsphase andauern und wird im Bereich des kraniofazialen Skeletts, in Abhängigkeit des erstrebten Umfanges der Umformung, mit vier bis acht Wochen angegeben.

Die Stabilität der Prothese während der Konsolidierung ist entscheidend, um Biegungs- oder Scherungskräfte mit nachfolgenden Mikrofrakturen in der unreifen Knochensäule des Regenerats zu verhindern und somit fokalen Hämorrhagien oder Knorpelinterposition vorzubeugen. In der Umsetzung wird unterschieden zwischen internen und externen Vorrichtungen:

Interne Vorrichtung

In der Mehrzahl werden interne Apparate (siehe Abbildung 18) unter dem Weichteilgewebe getragen, die sowohl die Befestigung als auch den Distraktionsmechanismus verbergen. Ein kleines Stäbchen ragt aus der Haut oder Mukosa, um Einstellungen am Distraktionsmechanismus vornehmen zu können.

Interne Apparate sind geeignet für große Knochen und haben den Vorteil, dass sie während der Distraktions- und Konsolidierungsphase weniger auffällig und sichtbar sind. An kleinen Knochenfragmenten können sie allerdings nicht angemessen angebracht werden. Ein zweiter größerer Eingriff zur Entfernung des Materials ist erforderlich.

Eine spezifische Form der Distraktionsosteogenese mittels interner implantierbarer Vorrichtungen ist die ***Feder-vermittelte Cranioplastie*** (Lauritzen *et al.*, 1998). Die Feder-vermittelte Cranioplastie, die erstmals 1998 von Claes Lauritzen anhand zweier exemplarischer Fälle mit schweren syndromalen Craniosynostosen vorgestellt wurde, nutzt implantierbare dynamische Elemente in Form von expansiven oder komprimierenden Federn aus rostfreiem Stahl (siehe Abbildung 18) zur graduellen postoperativen Schädelumformung von Craniosynostosen.

Dabei werden die expandierenden Kräfte des Gehirnwachstums im Bereich einfacher Kraniektomien durch die mechanische Kraft der Expander-Elemente verstärkt. Betroffene Nähte werden durch lineare Kraniektomien reseziert und gegebenenfalls weitere Osteotomien an geeigneten Stellen hinzugefügt. Ein Set omegaförmiger Expander-Elemente wird dann im OP aus unterschiedlich starkem rostfreien Stahldraht präpariert und kalibriert. Federkraft und die Distanz der Federenden - die den Knochenzwischenraum überbrücken sollen - hängen ab von der

Dicke des Drahtes, der Federstahllegierung, der Anzahl der Windungen und der Länge der Enden.

Diese handgefertigten Federn werden in den Knochenzwischenraum eingefügt und durch die mechanische Federspannung und hakenförmigen Zinken (an den Füßen der Federenden) an den Knochenrändern fixiert. Je nach individuellen Erfordernissen können sie entweder Knochenfragmente auseinanderziehen oder zusammenpressen.

Die Expander werden an die obere Schädelkontur angepasst, damit sie nicht sichtbar sind und keinen Druck auf das Weichteilgewebe ausüben.

Die implantierbaren dynamischen Elemente tragen gegenüber den externen Fixateuren den deutlichen Vorteil, weder die Haut zu penetrieren, noch sperrig und unbequem zu erscheinen.

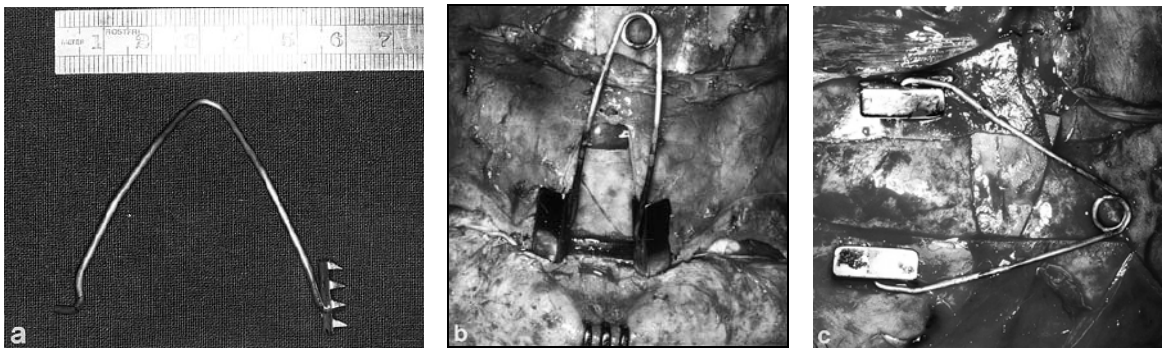

Abbildung 18: a. Feder. Mitte: Feder, die die Knochen auseinander presst. Rechts: Feder die die Knochen zusammen bringt (Lauritzen *et al.*, 1998).

Externe Vorrichtung (Fixateur externe)

Der Distraktionsmechanismus befindet sich bei dieser Methode außerhalb von Haut oder Mukosa und ist mit transkutanen Drähten oder Nadeln *(pins*[27]*)* am Knochen befestigt. Externe Vorrichtungen besitzen meist einen flexibleren Bewegungsradius und erlauben noch während der Distraktionsphase eine Änderung des Vektors. Neuere multiplanare Vorrichtungen ermöglichen komplexere Bewegungsführung der Knochensegmente. Sie können auch an kleineren Knochen angebracht werden und lassen sich hinterher leichter entfernen als implantierte interne Federn. In situ sind sie jedoch sperrig, unbequem und sichtbar. Sie können signifikante Narben des Weichteilgewebes an den Nadelkanälen verursachen.

[27] Pin: Nadel, Sicherungsstift, Befestigung

Indikationen im Bereich des kraniomaxillofazialen Skeletts

Kongenitale Indikationen sind z.B. isolierte und syndromale Craniosynostosen, Lippen-Kiefer-Gaumenspalten, die hemifaziale Mikrosomie, das Pierre-Robin-Syndrom, u.a.; erworbene Indikationen stellen z.B. posttraumatische Deformitäten, onkologische Defekte, u.a.

Je nach Lokalisation werden folgende Indikationsgruppen unterteilt: unteres Gesicht (Mandibula), Mittelgesicht (Maxilla, Orbitae), oberes Gesicht (frontoorbitaler Schädel).

Im Bereich des Schädels kann hier z.B. das Advancement des *frontoorbitalen Bandeaus* mit oder ohne Korrektur des Mittelgesichts oder auch die graduelle Trennung resezierter stenosierter Nähte mittels Distraktionsosteogenese erfolgen.

Kontraindikationen

Zur Anwendung von Distraktionstechniken ist ein adäquater Knochenbestand notwendig, um der Montage des Distraktionsapparates Stand zu halten und zur Osteogenese fähige und geeignete Oberflächen bereitzustellen. Patienten mit stattgehabten kraniofazialen Operationen, bei denen das kraniofaziale Skelett aus vielen diskontinuierlichen Fragmenten besteht, sind für die Distraktionsosteogenese nicht geeignet. Bei sehr jungen Patienten ist die Bearbeitung der extrem schmalen und fragilen Knochen besonders schwierig und zeitaufwendig.

1.3.3.3 Gentherapeutischer Ansatz

Das Krankheitsbild der primären Craniosynostosen beruht auf einem genetischen Defekt, der die vorzeitige Verknöcherung der Schädelnähte bewirkt und oft mit vielfältigen neurologischen und anderweitigen Manifestationen assoziiert ist.

Die Perspektive der Gruppe mit diesen Störungen hat sich durch die Fortschritte in der Molekulargenetik sehr verändert. Mehr als 130 Syndrome, die mit Craniosynostosen vergesellschaftet sind, wurden beschrieben und bei etwa einem Dutzend wurde der genetische Defekt identifiziert. Im letzten Jahrzehnt ist eine große Bandbreite an Literatur mit neuen Konzepten im Umgang mit Craniosynostosen erschienen. Genetische Studien syndromaler Craniosynostosen haben zur Charakterisierung von Genen geführt, die die regelrechte Entwicklung der Schädelknochen regulieren. Eine einschneidende Rolle spielt diesen Studien zufolge die FGF-/FGFR-Signalübertragung. Zahlreiche Mutationen, die für die Gene des FGFR1, 2 oder 3 kodieren, sind verantwortlich für die Syndrome.

Die Gene kodieren transmembranöse Rezeptoren, die zu der Familie der Tyrosinkinase-Rezeptoren gehören. Diese besitzen eine extrazelluläre Domäne, die bei der Ligandenerkennung beteiligt ist, sowie eine transmembranöse hydrophobe Domäne und eine intrazelluläre Domäne, die zwei Tyrosinkinasen enthält. Es existieren verschiedene FGF-Rezeptoren (FGFR 1-4). Die FGFRs werden vermutlich durch ligandenassoziierte Dimerisierung aktiviert, die in Autophosphorylierung des Rezeptors und Rekrutierung intrazellulärer Signalübertragungsmoleküle - Phospholipase C und Moleküle, die die mitogen-aktivierte Proteinkinasen-Kaskade aktivieren - mündet (Lajeunie *et al.*, 1999).

Interessanterweise verursachen identische Mutationen verschiedene unterschiedliche Phänotypen, so dass angenommen werden muss, dass weitere Gene die phänotypische Ausprägung modulieren. Die anderen in diesen Syndromen involvierten Gene kodieren für Proteine wie Msx2 oder TWIST, die auf zellulärer Ebene interagieren und die Aktion der Wachstumsfaktoren (FGF) beeinflussen. Msx2 spielt eine repressive Rolle, während FGF-Rezeptoren eine fördernde Rolle in der Osteogenese bei der Entwicklung des Schädels spielen. In der Zukunft wird es wichtig sein, das Verständnis dieser Phänomene auszuweiten, um spezifische frühe Behandlungsmöglichkeiten testen und die Entwicklung solcher Syndrome verhindern zu können.

Die Analyse der Morphogenese und der Fusion der Schädelnähte anhand von Tiermodellen, die eine Beobachtung der Nähte vor, während und nach der Fusion ermöglichen, spielt eine entscheidende Rolle bei der Erklärung der biomolekularen Mechanismen der Schädelnahtverknöcherung (Mehrara und Longaker 1999; Sherick *et al.*, 2000; Warren und Longaker 2001). Studien haben gezeigt, dass die unter den sich entwickelnden Schädelnähten liegende Dura mater über lösliche Faktoren den Fusionszeitpunkt der Naht beeinflusst (Alden 1999). Zusätzlich haben diese Studien begonnen die biologischen Leitwege, die die Schädelnahtmorphogenese regulieren, zu analysieren und die exakten ätiologischen Mechanismen zu entziffern, durch die Punktmutationen in homodomänen Proteinen und FGF-Rezeptoren die Entwicklung der Schädelnähte beeinflussen. Durch einen solchen „molekularen Fingerabdruck“ programmierter und pathologischer Schädelnahtfusion könnten gezielte gentherapeutische Interventionen ausgearbeitet werden.

Potente Behandlungsalternativen für kraniofaziale Erkrankungen werden so lange schwer fassbar bleiben, wie die genetischen Mechanismen noch nicht aufgeklärt sind (Lorenz *et al.*, 2000; Bower *et al.*, 2000).

1.4 Problemdefinition

Die operative Korrektur frühkindlicher Schädeldeformitäten ist gegenwärtig häufig nicht zu vermeiden, wenn eine mechanisch ungehinderte Entwicklung des wachsenden Gehirns gewährleistet und funktionelle Schäden verhindert werden sollen. Gleichzeitig wird allgemein aber auch eine soziale Indikation im Zusammenhang mit drohenden beruflichen und privaten Nachteilen[28] akzeptiert, die bei denjenigen Schädelmalformationen, die keinen unmittelbaren funktionellen Schaden erwarten lassen, zur Anwendung kommt, um eine zunehmende Entstellung der Erscheinung durch fortschreitende Gesichts- und Schädeldeformation zu verhindern und bestehende Abweichungen zu korrigieren. Trotz des hohen sozialen Druckes hat der historische Missbrauch des seit der Aufklärung in Europa umfangreich entstandenen anthropomorphologischen Wissens (Lavater 1772; Camper 1792) als Grundlage und Rechtfertigung für Rassendiskriminierung und -vernichtung (Lombroso 1876; Rosenberg 1940), insbesondere während des dritten Reiches bis heute verhindert, ***ästhetische Kriterien*** für die gewünschte Veränderung des Aussehens zu definieren.

Bisher haben sich deshalb ästhetisch wenig präzise Standardmethoden etabliert, die im Wesentlichen auf einer aktiven, zumeist totalen Schädelrekonstruktion und -modellierung durch Verschiebung, Umformung und Fixierung von Knochenfragmenten abhängig vom subjektiven Formgefühl des Operateurs beruhen.

Die Formveränderung größerer Fragmente des Schädelknochens ist auf Grund der Materialsteifigkeit unterschiedlich stark gekrümmter Kalottenabschnitte, insbesondere im Stirnbereich, mit beträchtlichen Schwierigkeiten verbunden. Sie wird unter Anwendung bekannter handwerklicher Techniken mit handelsüblichen Spezialwerkzeugen individuell improvisiert. Sie gelingt - ohne klare Formkriterien - auch dem erfahrenen Operateur nicht immer einwandfrei und zeigt nicht selten in zumindest einer Ebene unbefriedigende Ergebnisse.

Objektive Kriterien einer gesunden Schädelform im ersten Lebensjahr fehlen. Die Wahl eines Formziels bleibt dem ästhetischen Empfinden des Operateurs respektive seinen willkürlichen subjektiven Kriterien sowie seinem Geschick überlassen. Demzufolge kann auch das

[28] "We may pretend that beauty is only skin deep, but Aristotle was right when he observed that "Beauty is a greater recommendation than any letter of introduction." The sad truth is that attractive people do better: in school where they receive more help, better grades, and less punishment; at work where they are rewarded with higher pay, more prestigious jobs, and faster promotion; in finding mates, where they tend to be in control of the relationship and make most of the decisions; and among strangers, who assume them to be more interesting, honest, virtuous and successful." (Ackerman 1991)

postoperative Ergebnis nicht objektiv bewertet werden und eine Erfolgskontrolle ist ausgeschlossen (Maugans 2002).

Trotz umfassender Literatur zur operativ-technischen Vorgehensweise bei der Schädelmodellierung fällt auf, dass dieser grundlegende Umstand bisher keine adäquate Diskussion erfahren hat. Die wichtigste und oft einzige Operationsindikation besteht mit Ausnahme der funktionell relevanten Fehlformen in einer möglichst perfekten Annäherung an die fiktive „gesunde“ Schädelform des Patienten. Das beabsichtigte Ziel bleibt jedoch ohne objektive Planungskriterien dem Formgefühl des Operateurs überlassen.

Der zeitaufwendige und daher risikoreiche Eingriff erfordert einen sehr versierten Operateur. Auf Grund der geringen Inzidenz von Craniosynostosen muss bei der in Deutschland bisher fehlenden Zentralisierung seltener Eingriffe von einer vergleichsweise geringen Erfahrung der meisten behandelnden Kliniken ausgegangen werden. Die fehlenden objektiven Angaben zu konkreten Zielkriterien erschweren ferner die Anleitung und Einarbeitung in die operative Schädelmodellierung für auf diesem Gebiet bislang nicht kundige Chirurgen.

Neue Ansätze zur Schädelumformung - wie die endoskopisch assistierte Vorgehensweise oder die Distraktionsosteogenese - haben sich bislang auf die Reduktion der allgemeinen Operationsrisiken sowie die Simplifizierung der bestehenden Verfahren konzentriert und in diesen Bereichen relevante Fortschritte und Erfolge erreicht. Neben den respektablen Vorteilen und neuen Perspektiven, weisen die genannten Verfahren dennoch erhebliche Nachteile auf und lassen oft noch weniger Kontrolle über das End- und Langzeitergebnis zu als bisherige Standardverfahren.

Die Erforschung der Korrekturmöglichkeiten genetischer Störungen des Schädelwachstums auf zellulärer Ebene hat bisher nicht zu praktisch verwendbaren Ergebnissen geführt (Flores-Sarnat 2002). Patienten mit prämaturen Schädelnahtsynostosen sind deshalb weiterhin auf eine operative Korrektur angewiesen, um ihr Aussehen zu verbessern oder das Risiko eines funktionellen Schadens zu senken.

Die erörterte Problematik, die durch den Mangel objektiver Kriterien einer gesunden Schädelform der operationsrelevanten Altersstufe entsteht, wird durch die vorgestellten Ansätze nicht berücksichtigt und gelöst. Vor allem besteht kein Vorschlag zu einer vereinfachten, risikomindernden Operationsausführung unter Berücksichtigung einer unmittelbar erreichbaren „gesunden“ Schädelform. Auch die erwünschte Erfolgskontrolle orientiert sich weiterhin an subjektiven, diffusen Aspekten.

Zusammenfassend ergeben sich bei der Operation von frühkindlichen Schädeldeformationen heute zwei wesentliche Problemfelder:

(a) Wie soll ein ideales Ergebnis respektive der rekonstruierte Schädel nach der OP aussehen (Zielform)?

(b) Wie wird sichergestellt, dass das unter (a) festgelegte OP-Ziel mit möglichst minimalem Risiko und möglichst kurzer OP-Zeit praktisch und zielsicher erreicht werden kann?

Im folgenden Lösungsansatz soll aufgezeigt werden, wie beide Probleme gelöst werden können.

1.5 Lösungsansatz

Ziel des in dieser Arbeit reflektierten Projektes ist es, erstmals objektive Kriterien einer „gesunden“, „normalen“ und gleichzeitig patientenspezifischen, also individuellen Schädelform, im ersten Lebensjahr zu erstellen. Auf der Basis dieser Kriterien soll dann eine Operationstechnik zur operativen Korrektur von frühkindlichen Schädeldeformitäten durch aktive intraoperative Verwendung von dreidimensionalen Formmodellen entwickelt werden.

Anstelle einer problematischen Diskussion über allgemeine ästhetische Kriterien und der bisher unvermeidbar subjektiven Beurteilung der Schädelkonfiguration soll ein statistischer Lösungsansatz dreidimensionale Schädelformkriterien definieren. Statistische Daten knochengesunder, nichtdeformierter Kinder sollen die Grenzen einer Normalverteilung festlegen und dem Operateur erstmals ein Instrument an die Hand geben, das ihn dazu befähigt, das Ausmaß der Umformung im Verhältnis zum Spektrum der normalen Schädelformen objektiv einzuschätzen und die Ausgangsform des Patienten innerhalb dieser Normverteilung individuell anzupassen.

Nicht nur die Erstellung objektiver Zielkriterien, sondern auch die Lösung der handwerklich-technischen Schwierigkeiten bei der Schädelmodellierung angeborener oder erworbener Schädeldeformitäten, sind zentrales Anliegen dieser Arbeit. Zur operationstechnischen Umsetzung einer gewünschten Zielform schlägt diese Arbeit daher patientenspezifisch ausgewählte aber standardisierte plastische Modelle vor, die auf den charakteristischen Formvarianten innerhalb des Normkollektivs beruhen.

Zur Abrundung der vorliegenden Studie soll dieser Lösungsansatz mit einem Prototypmodell und dessen erstem operativen Einsatz demonstriert werden (Lamecker *et al.*, 2006). Ziel dieses Ansatzes ist, durch den Ersatz der bisherigen „freihändigen“ Rekonstruktion mit langsamer

Annäherung an eine willkürliche Form, die unter den erheblich erschwerten Bedingungen einer sterilen Teilabdeckung des Kopfes während des Eingriffs nie mit letzter Sicherheit zu beurteilen ist, ein adäquates Umformungsergebnis bei gleichzeitiger Reduktion der Operationsdauer zu gewährleisten. Somit sollen auch Operationsrisiken, wie z.B. hoher Blutverlust, vermindert und unnötige Zweiteingriffe vermieden werden. Der Vergleich der modellgebundenen Umformung mit dem gewählten Modell kann zudem erstmals eine objektiv messbare postoperative Erfolgskontrolle erlauben.

Bisher existieren allerdings in der betroffenen Altersgruppe (drei bis zwölf Monate) weder in historischen noch in aktuellen zweidimensionalen Messverfahren valide Referenzwerte (Farkas 1994; Kovacs 1999). In dieser Arbeit wird ein solches Referenzkollektiv dreidimensionaler Schädelformen erstellt und zur Formanalyse genutzt. Dazu werden die typischen Formvariationen des Schädels innerhalb eines Normkollektivs über statistische Hauptkomponentenanalyse (Principal Components Analysis, PCA) erfasst.

Vorraussetzung zur Erzeugung eines solchen statistischen Formmodells und seiner Nutzung zur Formanalyse ist die Segmentierung (Gewebeklassifikation) tomographischer Bilddaten und ihre dreidimensionale Rekonstruktion (Thompson und Toga 1996). In dieser Studie wird die Magnetresonanztomographie zur Erstellung von Schädelaufnahmen nicht deformierter Kinder der entsprechenden Altersstufe gewählt, um diese nicht einer unnötigen Belastung durch ionisierende Strahlung auszusetzen, wie es bei der Computertomographie der Fall wäre.

Der Segmentierungsvorgang und die dreidimensionale Rekonstruktion der Schädeloberflächen aus den bearbeiteten MRT-Datensätzen wird in der vorliegenden Arbeit durch das erweiterbare Softwaresystem Amira® mittels manueller und semiautomatischer Werkzeuge unterstützt. Ein Formvergleich erlaubt die Darstellbarkeit der Stichprobe in einem hochdimensionalen Vektorraum als Grundlage zur Hauptkomponentenanalyse.

Das Ziel dieser Hauptkomponentenanalyse ist es, die Gesamtheit aller im Normkollektiv enthaltenen Formen respektive die in der Stichprobe enthaltenen Ähnlichkeiten und Unterschiede der Schädelformen mit möglichst wenigen, voneinander unabhängigen Parametern zu beschreiben und neue Schädelformen durch Variation dieser Parameter zu rekonstruieren.

Die Formgewichtung der einzelnen Hauptkomponenten kann dann im Ergebnis innerhalb der durch das Normkollektiv festgelegten Grenzen in beliebigen Standardabweichungen variiert werden. Aus diesem statistischen Modell sollen nach Inspektion der Formmoden (charakteristischen Varianzen) eine repräsentative Menge an Parametersätzen bestimmt werden,

die das Spektrum der Formvariabilität in geeigneter Weise abdeckt. Diese typischen Formvariationen können dann in Form massiver, resterilisierbarer Modelle hergestellt werden und im OP der Modellierung dienen.

Die individuelle Anpassung der gegebenen Schädelform (Ausgangsform) des Patienten an ein Modell innerhalb der gegebenen Normverteilung berücksichtigt eine „individuelle Norm“. Sie stülpt also nicht allen Kindern den gleichen „Schädel“ über, sondern „verschiebt“ die pathologische Form gerade eben in die Grenzen der Normalverteilung ohne dabei einen absoluten Durchschnittsschädel anzustreben.

Es wird eine objektive Grundlage angeboten, das Aussehen von Kindern mit sichtbaren Gesichts- und Schädeldeformationen verbessern zu können und gleichzeitig zu den funktionellen auch potentielle soziale Nachteile für sie einzuschränken.

Kern dieser Arbeit ist es, die Methodik der Nutzung von MRT-Bilddaten als objektive Basis eines statistischen Referenzschädels sowie die Tauglichkeit und Umsetzbarkeit dieses Referenzschädels in ein Schädelmodell als Basis einer neuen Operationsmethode zu erproben. Anhand eines kleinen Datenpools sowie der prototypischen Herstellung eines einzelnen Schädelmodells soll erstens die Methode getestet und zweitens die Umsetzbarkeit in die Praxis demonstriert werden.