

6. Beurteilung der regionalen linksventrikulären Kinetik

6.1. MR-Tagging

Die Beurteilung regionaler linksventrikulärer Wandbewegungsstörungen hat eine große klinische Bedeutung und erlaubt therapeutische und prognostische Aussagen bei Patienten mit akuten und chronischen ischämischen Syndromen⁸⁵. Mit der Magnetresonanztomographie (MRT) und der transthorakalen Echokardiographie (TTE) stehen zwei nichtinvasive bildgebende Verfahren zur Verfügung, die eine qualitative und quantitative Beurteilung von regionalen Kinetikstörungen erlauben. Die Cine MRT liefert eine zeitaufgelöste Darstellung der linksventrikulären Wandbewegung und gilt derzeit als Referenzmethode zur Quantifizierung ventrikulärer Volumina und Funktionsparameter^{53, 79, 86-92}. Eine Analyse der Wandbewegung im MRT ist darüber hinaus durch Markierung (=Tagging) des Myokards möglich, die als Tagging-Technik eingeführt wurde⁵⁴⁻⁵⁶. Dabei wird mit selektiven Hochfrequenz-Pulsen ein Linien- oder Gittermuster auf die zu untersuchende Schicht geprägt und das Verziehen des Linienmusters während des Herzzyklus verfolgt (Abbildung 3). Quantitative Analysen erlauben das Berechnen der Wandspannung und der Wandbewegung.

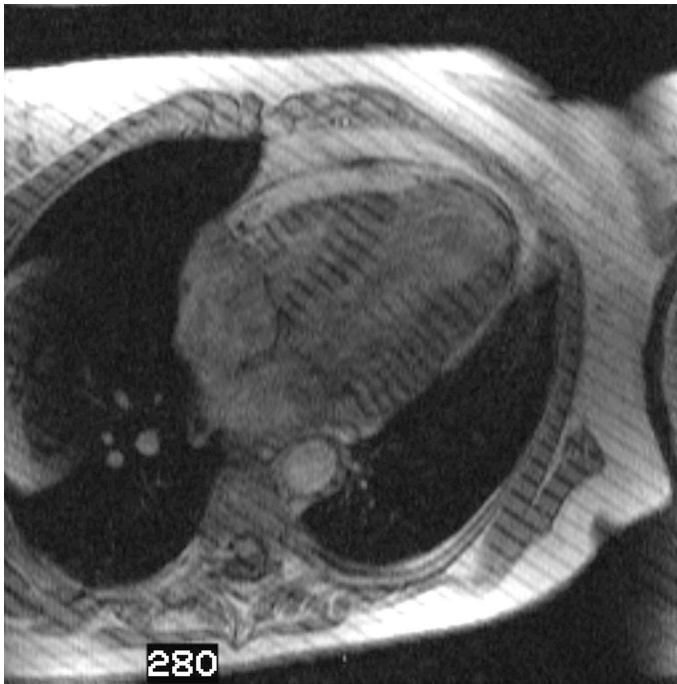


Abbildung 3. Systolische Phase des MR-Tagging im Vierkammerblick. Apikales Aneurysma mit Akinesie und Wandverdünnung. Die Akinesie zeigt sich mit fehlender systolischer Abstandsverringering des Streifengitters.

6.2. Tissue Tracking mittels Echokardiographie

Mit der farbkodierten Gewebe-Doppler-Echokardiographie (Gewebe-Tracking) steht eine echokardiographische Technik zur Verfügung, die regionale radiale und longitudinale myokardiale Geschwindigkeiten berechnen und die systolische Bewegungsamplitude bestimmen kann. Geschwindigkeits-Zeit-Integrale können auf diese Weise regional bestimmt werden. Außerdem ist es möglich, diese an unterschiedlichen Myokardsegmenten bestimmten Geschwindigkeiten zeitgleich farbkodiert darzustellen (Abbildung 4). Bei gesunden Probanden findet sich eine signifikante Reduktion des Geschwindigkeits-Zeit-Integrals entlang der langen Herzachse von der Basis zur Herzspitze in allen Wandsegmenten⁹³.

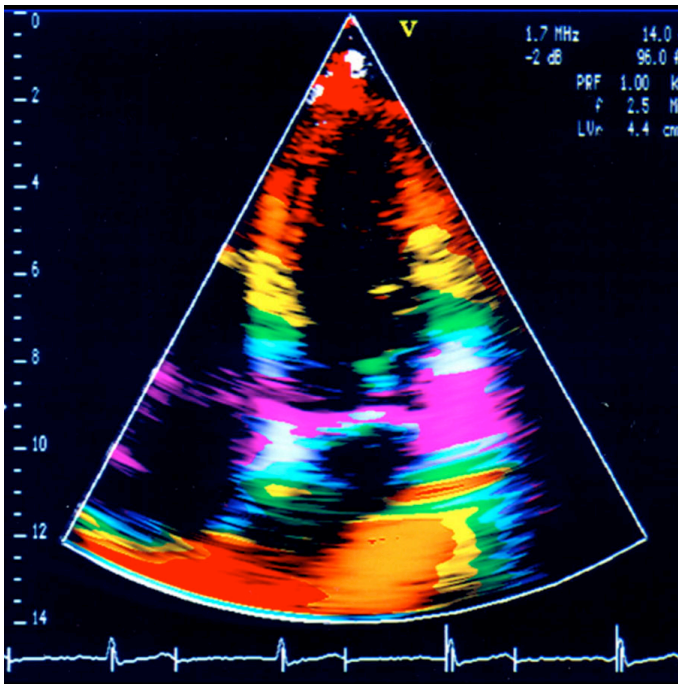


Abbildung 4.

Farbkodierte Gewebe-Doppler-Echokardiographie im Vier-Kammerblick eines gesunden Probanden. Die einzelnen maximalen systolischen Zeit-Geschwindigkeits-Integrale des linken Ventrikels werden als unterschiedliche Farbstreifen dargestellt.

6.3. Darstellung von Wandbewegungsstörungen mit Tagging, Tracking und Lävokardiographie

Bei Patienten nach einem transmuralen Myokardinfarkt konnte mit der Gewebe-Doppler-Echokardiographie eine signifikante Zunahme der Diagnostik regionaler Wandbewegungsstörungen gegenüber dem second harmonic imaging erreicht werden. Dies war insbesondere für einen weniger erfahrenen Untersucher erkennbar⁹³ **(Originalarbeit C, Co-autor)** (Tabelle 6).

Tabelle 6. Übereinstimmung zwischen MRT und Echokardiographie bei der Beurteilung regionaler linksventrikulärer Wandbewegung

	Grad der Übereinstimmung [%]	Kappa (95% CI)
Anfänger		
Harmonic Echo vs. MRT	63	0,40 (0,34-0,51)
Gewebe Tracking vs. MRT	88	0,68 (0,59-0,74)*
Experte		
Harmonic Echo vs. MRT	82	0,68 (0,54-0,76)
Gewebe Tracking vs. MRT	97	0,83 (0,54-0,86)**

* P<0.001

** P<0.05

Wir haben in einer weiteren Auswertung die Bestimmung und semiquantitative Charakterisierung der regionalen Wandbewegung mittels MR-Tagging, der echokardiographischen Tracking-Technik und der invasiven Ventrikulographie bei Patienten nach Myokardinfarkt verglichen⁹⁴ (**Originalarbeit D, Erstautor**). Sechzehn Patienten mit koronarangiographisch nachgewiesener koronarer Herzkrankheit wurden in die Studie eingeschlossen. Alle Patienten hatten innerhalb von drei Monaten vor der Untersuchung einen Myokardinfarkt erlitten, der durch eine positive Anamnese und ST-Anhebung im EKG gesichert war. Die Übereinstimmung zwischen der MRT und der Echokardiographie war exzellent mit einem Kappa-Wert κ von 0,962, wohingegen der κ -wert für die Übereinstimmung zwischen MRT und Lävokardiographie nur 0,602 betrug. Der Wandbewegungsindex (wall motion score index = WMSI) lag bei $1,87 \pm 0,9$ für die MRT, bei $1,86 \pm 0,89$ für die Echokardiographie und $1,60 \pm 0,8$ für die Lävokardiographie. Unsere Ergebnisse zeigen, dass mit dem MR-Tagging eine semiquantitative Beurteilung der linksventrikulären regionalen Kinetik möglich ist, die sehr schnell durchgeführt werden kann. Auch ohne zeitaufwändige Nachverarbeitung ist durch visuelle Analyse eine zuverlässige Erkennung regionaler Wandbewegungsstörungen möglich, die im Vergleich mit der Gewebe-Doppler-Echokardiographie eine hohe Übereinstimmung aufweist (Abbildung 5). Im Vergleich zur invasiven Ventrikulographie können Wandbewegungsstörungen mit hoher Sensitivität nachgewiesen werden. Insgesamt lag der Wandbewegungsindex der Schnittbilddiagnostik höher als bei der Lävokardiographie. Abweichungen bezüglich

der Graduierung sind auf die methodenbedingten Unterschiede (Schnittbildverfahren versus Projektionsverfahren) und die differierenden Segmentteilungen zurückzuführen.

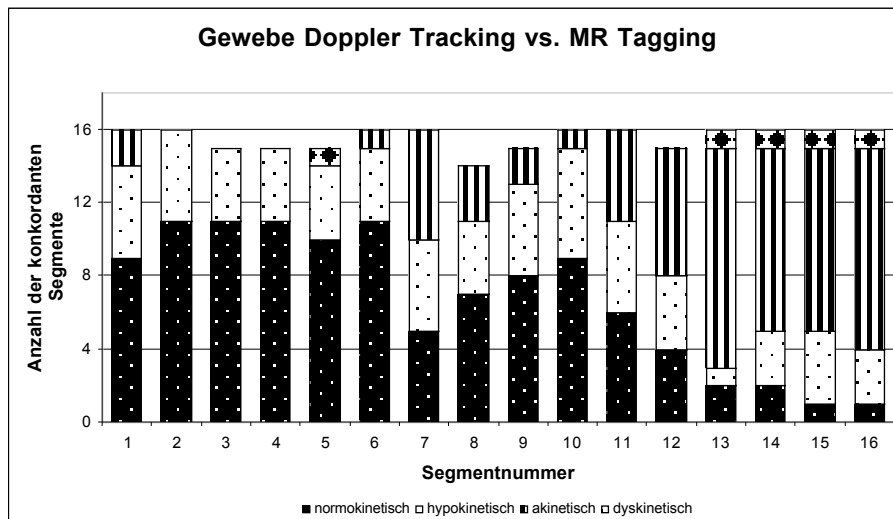


Abbildung 5a)

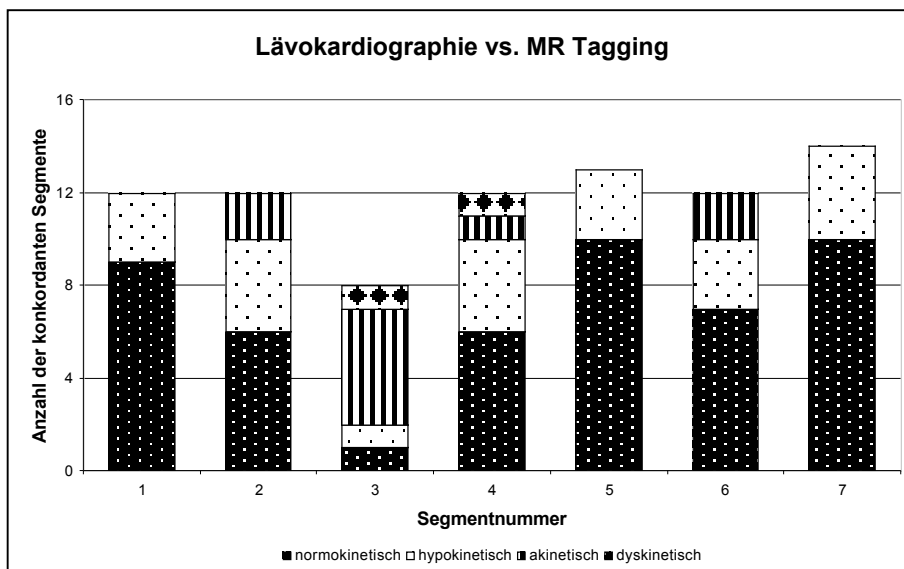


Abbildung 5b)

Abbildung 5. Vergleich der Konkordanz der Magnetresonanztomographie mit der Tagging-Technik in der semiquantitativen Analyse regionaler Wandbewegungsstörungen bei 16 Patienten mit a) der Gewebe-Doppler-Echokardiographie und b) der invasiven Lävokardiographie.

Originalarbeit C

Borges AC, Kivelitz D, Walde T, Reibis RK, Grohmann A, Panda A, Wernecke KD, Rutsch W, Hamm B, Baumann G. Apical tissue tracking echocardiography for characterization of regional left ventricular function: Comparison with magnetic resonance imaging in patients after myocardial infarction. *J Am Soc Echocardiogr* 2003; 16: 254-262.

Originalarbeit D

Kivelitz DE, Borges AC, Walde T, Enzweiler CN, Rutsch W, Baumann G, Hamm B.
Beurteilung regionaler Wandbewegungsstörungen des Herzens -Vergleich von
Gewebe-Doppler-Echokardiographie, MR-Tagging und Lävokardiographie. Fortschr
Röntgenstr 2004; 176: 1237-1244.