

H. Anhang

Röntgenbilder einer Zahnextraktion des P4 unter Durchleuchtungskontrolle.

Abbildung 8: Präoperative Lagebestimmung des P4

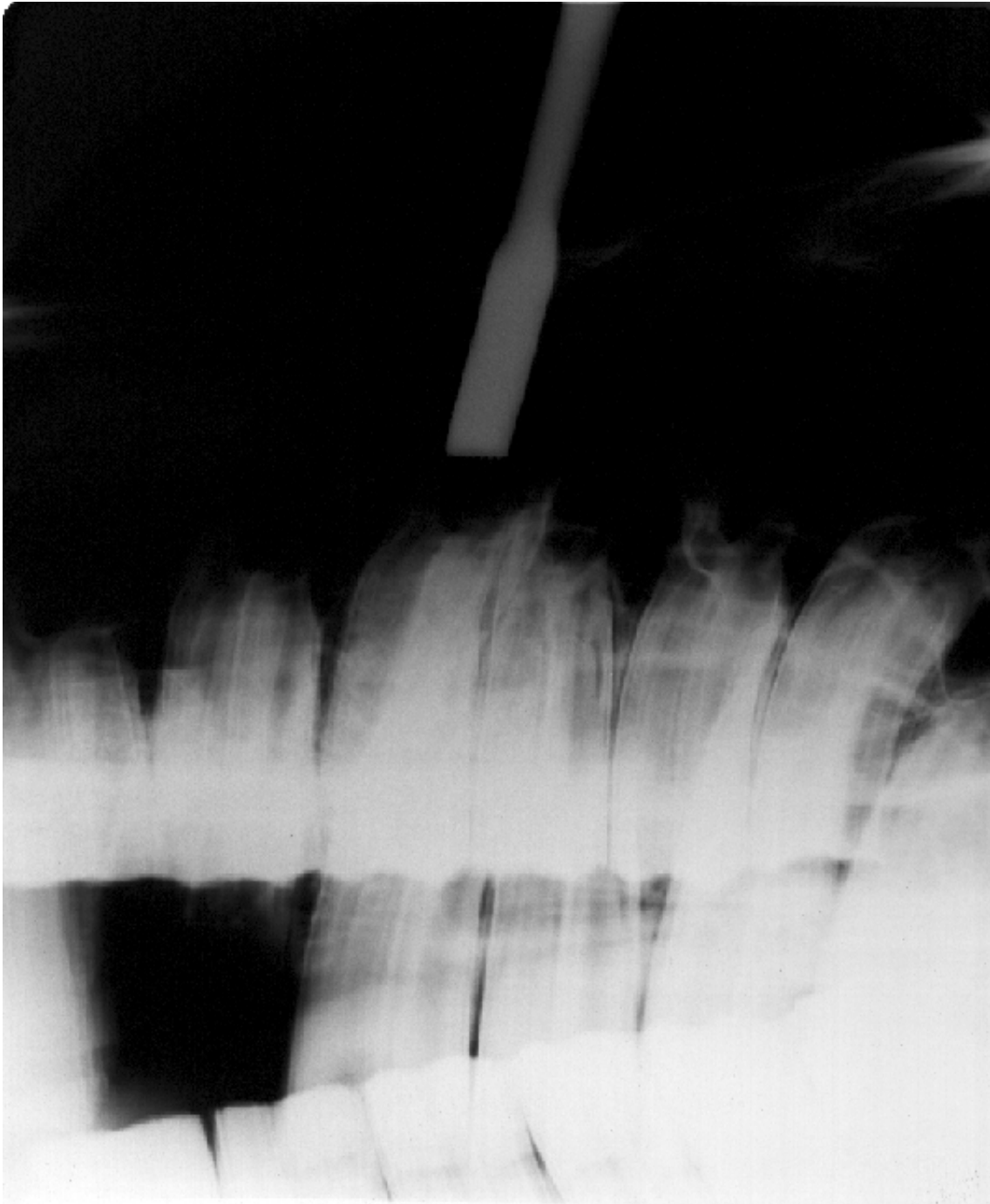


Abbildung 9: Intraoperative Instrumentenkontrolle vor Beginn der Ausstempelung

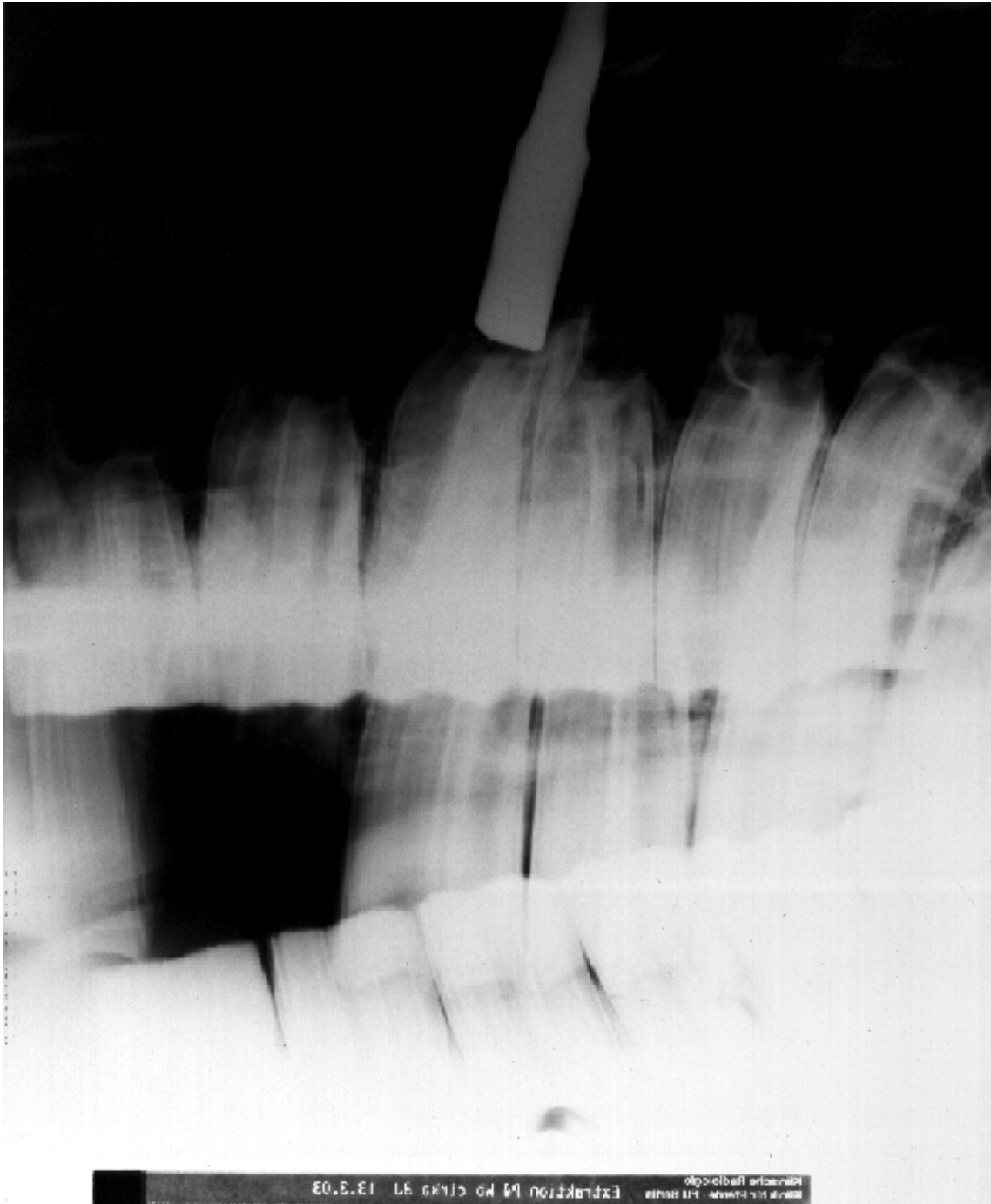

Abbildung 10: Intraoperative Instrumentenkontrolle während der Ausstempelung

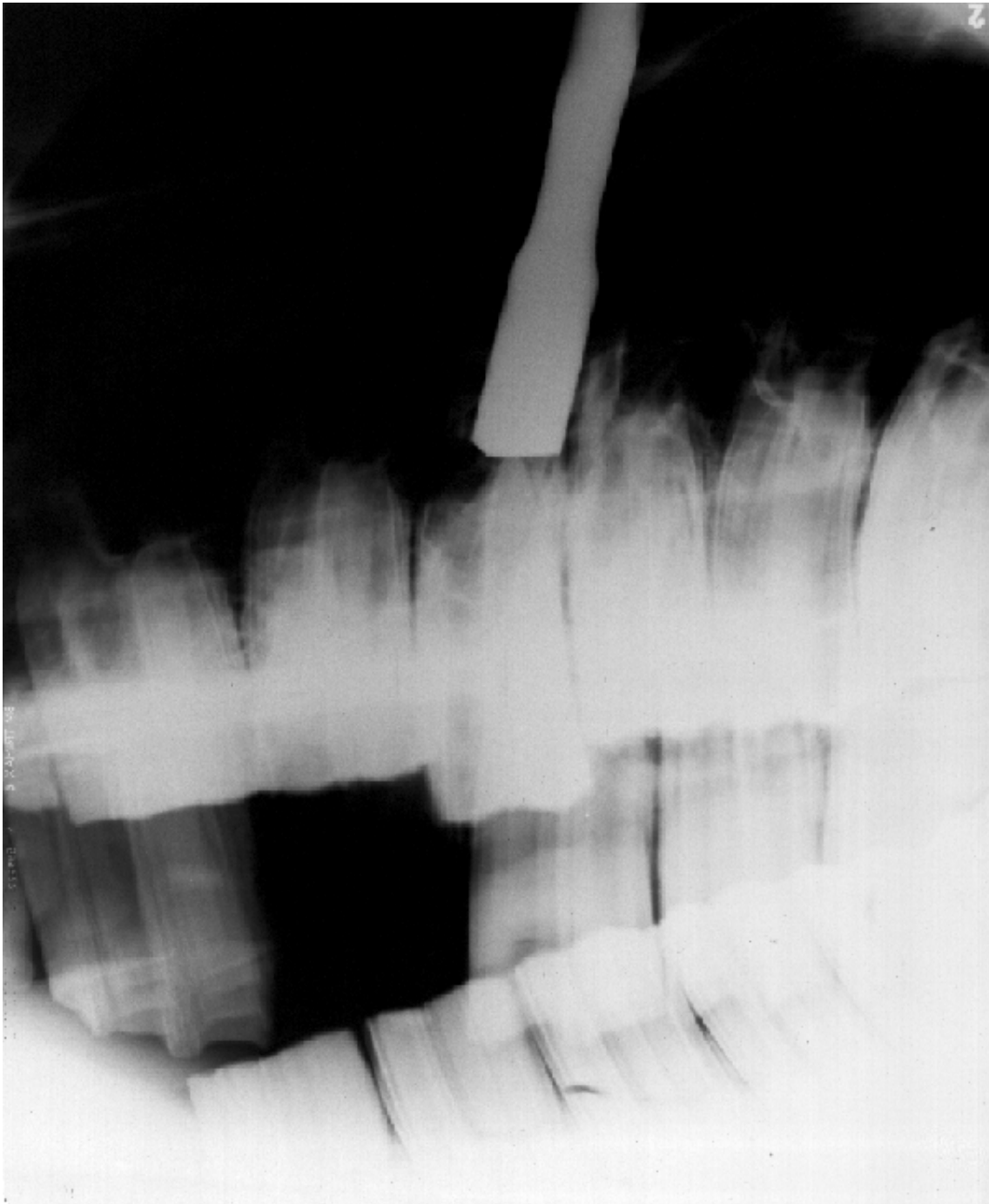

Abbildung 11: Intraoperative Instrumentenkontrolle während der Ausstempelung

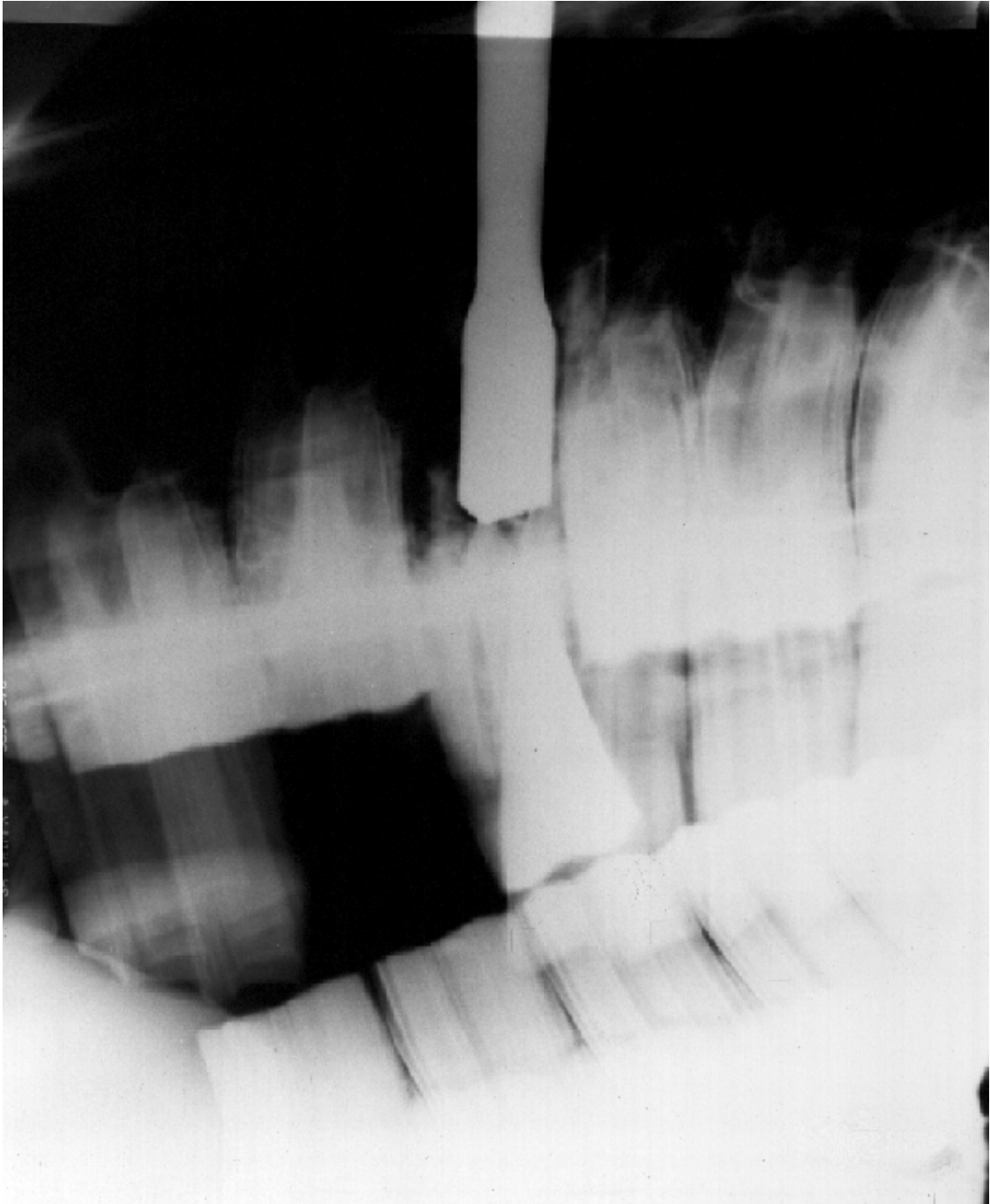

Abbildung 12: Postoperative Kontrolle des Zahnfaches direkt im Anschluss an die Extraktion

