Aus dem Institut für Tierpathologie

des Fachbereichs Veterinärmedizin

der Freien Universität Berlin

Untersuchungen zur Spezifität und Sensitivität des Thyroid Transcription Factor-1 (TTF-1) und des Proliferationsmarkers Ki67 als Malignitätsmarker feliner primärer Lungentumoren

Inaugural-Dissertation

zur Erlangung des Grades eines

Doktors der Veterinärmedizin

an der

Freien Universität Berlin

vorgelegt von

Anne Kujawa, geb. Zinke

Tierärztin

aus Stendal

Berlin 2016

Journal-Nr. 3876

Gedruckt mit Genehmigung des Fachbereichs Veterinärmedizin

der Freien Universität Berlin

Dekan:	Univ.-Prof. Dr. Jürgen Zentek
Erster Gutachter:	Univ.-Prof. Dr. Robert Klopfleisch
Zweiter Gutachter:	PD Dr. Sebastian Arlt
Dritter Gutachter:	PD Dr. Kerstin Müller

Deskriptoren (nach CAB-Thesaurus):
cats, lung cancer, transcription factors, immunohistochemistry, markers, WHO, classification

Tag der Promotion: 01.07.2016

Bibliografische Information der *Deutschen Nationalbibliothek*
Die Deutsche Nationalbibliothek verzeichnet diese Publikation in der Deutschen Nationalbibliografie; detaillierte bibliografische Daten sind im Internet über <http://dnb.ddb.de> abrufbar.

ISBN: 978-3-86387-737-8
Zugl.: Berlin, Freie Univ., Diss., 2016
Dissertation, Freie Universität Berlin
D 188

Dieses Werk ist urheberrechtlich geschützt.
Alle Rechte, auch die der Übersetzung, des Nachdruckes und der Vervielfältigung des Buches, oder Teilen daraus, vorbehalten. Kein Teil des Werkes darf ohne schriftliche Genehmigung des Verlages in irgendeiner Form reproduziert oder unter Verwendung elektronischer Systeme verarbeitet, vervielfältigt oder verbreitet werden.

Die Wiedergabe von Gebrauchsnamen, Warenbezeichnungen, usw. in diesem Werk berechtigt auch ohne besondere Kennzeichnung nicht zu der Annahme, dass solche Namen im Sinne der Warenzeichen- und Markenschutz-Gesetzgebung als frei zu betrachten wären und daher von jedermann benutzt werden dürfen.

This document is protected by copyright law.
No part of this document may be reproduced in any form by any means without prior written authorization of the publisher.

Alle Rechte vorbehalten | all rights reserved
© Mensch und Buch Verlag 2016
Choriner Str. 85 - 10119 Berlin
verlag@menschundbuch.de – www.menschundbuch.de

Für Axel

Inhaltsverzeichnis

Seite

Abkürzungsverzeichnis IV
1. Einleitung 1
2. Literaturübersicht 3
2.1. Primäre feline Lungentumoren 3
2.1.1. Inzidenz 3
2.1.2. Klinik 3
2.1.3. Diagnose 4
2.1.4. Pathologie 5
2.1.4.1. Histopathologie 5
2.1.5. Prognose 7
2.1.6. Therapie 7
2.2. TTF-1 10
2.2.1. TTF-1 als Marker humaner primärer Lungentumoren 11
2.2.2. TTF-1-Expression beim Hund 12
2.2.3. TTF-1-Expression bei der Katze 12
2.3. Ki67 als Proliferationsmarker in Tumoren 13
2.4. Korrelation von TTF-1 und Ki67 13
3. Material und Methoden 15
3.1. Material 15
3.1.1. Tiere und Gewebeproben 15
3.1.1.1. Nicht-Tumor-Gewebeproben 15
3.1.1.2. Nicht-Lungentumoren 15
3.1.1.3. Primäre Lungentumoren 16
3.1.2. Antikörper 16
3.1.2.1. TTF-1 16
3.1.2.2. Ki67 17
3.1.3. Materialien und Geräte 17
3.1.4. Chemikalien 18
2.1.5. Puffer und Lösungen 18
3.1.6. Software 20
3.2. Methoden 20
3.2.1. Histologische Klassifizierung der primären Lungentumoren 20
3.2.1.1. Einteilung nach WHO Klassifikation 20
3.2.1.2. Zusätzlich analysierte Merkmale 21

3.2.2. Herstellung Gewebeschnitte ... 21
3.2.3. Entparaffinieren ... 21
3.2.4. Hämatoxylin-Eosin-Färbung ... 22
3.2.5. Immunhistochemie ... 22
3.2.5.1. Hemmung endogener Peroxidase ... 23
3.2.5.2. Antigen-Demaskierung ... 23
3.2.5.3. Blocken ... 23
3.2.5.4. Primärantikörper ... 24
3.2.5.5. Sekundärantikörper ... 24
3.2.5.6. Avidin-Biotin-Komplex (ABC)-Methode ... 24
3.2.5.7. Gegenfärbung mit Hämalaun nach Mayer ... 25
3.2.5.8. Entwässern und Eindecken ... 25
3.2.6. Einstufung Expressionsintensität ... 25
3.2.6.1. TTF-1 ... 25
3.2.6.2. Ki67 ... 26
3.2.7. Kombinierter Expressionswert ... 26
3.2.8. Statistische Auswertung ... 26
4. Ergebnisse ... 27
4.1. Histologische Klassifizierung primärer Lungentumoren ... 27
4.2. TTF-1-Expression in Nicht-Tumor-Gewebeproben ... 32
4.3. TTF-1-Expression in Nicht-Lungentumoren ... 35
4.4. TTF-1-Expression in primären Lungentumoren ... 35
4.4.1. Vergleichende TTF-1-Expression in WHO-Subtypen ... 35
4.4.2. TTF-1-Expression bezogen auf Tumormerkmale ... 36
4.4.2.1. TTF-1-Expression in Abhängigkeit vom Wachstumsmuster ... 37
4.4.2.2. TTF-1-Expression in Abhängigkeit von der Zellform ... 38
4.4.2.3. TTF-1-Expression in Abhängigkeit von der Zellanordnung ... 39
4.5. Ki67-Expression in primären Lungentumoren ... 43
4.5.1. Korrelation der Ki67-Expression mit den Tumormerkmalen ... 44
4.6. Korrelation TTF-1-und Ki67-Expression ... 49
4.7. Kombinierter Expressionswert ... 49
4.8. TTF-1, Ki67, KE und die Zellmerkmale ... 54
5. Diskussion ... 55
5.1. TTF-1 als spezifischer Marker normaler Lungen und primärer Lungentumoren ... 55
5.2. Sensitivität und Spezifität von TTF-1 und Ki67 für die Lungentumordignität ... 56
5.3. TTF-1, Ki67 und die WHO-Klassifikation ... 57
5.4. Schwächen in der Anwendung der WHO-Klassifikation ... 58

6. Zusammenfassung 63
7. Summary 65
8. Anhang 67
Tabelle 8.1. Ergebnis histologischer Klassifizierung der Adenome 67
Tabelle 8.2. Ergebnis histologischer Klassifizierung der Karzinome 68
Tabelle 8.3. Expressionsgrade und Kombinierter Expressionswert jedes Tumors 69
Tabelle 8.4. TTF-1-Expression in Abhängigkeit verschiedener Merkmale 71
Tabelle 8.5. Sortierte Tumormerkmale in Korrelation zu TTF-1, Ki67 und KE Werten 72
9. Literaturverzeichnis 73
Publikationsverzeichnis 83
Danksagung 85
Selbständigkeitserklärung 87

Abkürzungsverzeichnis

Abb.	Abbildung
ABC	Avidin-Biotin-Komplex-Methode
AK	Antikörper
Aqua dest.	Aqua destillata
ASK	Adenosquamöses Karzinom
BAA	Bronchioloalveoläres Adenom
BAK	Bronchioloalveoläres Karzinom
BSA	Bovines Serumalbumin
DAB	3,3‘-Diaminobenzidin
DNA	Desoxyribonukleinsäure
HE	Hämatoxylin Eosin
H_2O_2	Wasserstoffperoxid
IHC	Immunhistochemie
KE	Kombinierter Expressionswert
Ki67	Kiel, Klon 67
NGS	Ziegennormalserum
PA	Papilläres Adenom
PAK	Papilläres Adenokarzinom
PBS	Phosphatgepufferte Kochsalzlösung
PI	Proliferationsindex
rER	raues endoplasmatisches Retikulum
sER	glattes endoplasmatisches Retikulum
TTF-1	Thyroid Transcription Factor-1
WHO	Weltgesundheitsorganisation

1. Einleitung

Die Inzidenz feliner primärer Lungentumoren ist in den letzten Jahrzehnten deutlich gestiegen (Kahn, 2010; Kessler, 2008; Moulton *et al.*, 1981). Dennoch sind Lungentumoren bei Katzen vergleichsweise wenig untersucht. Über die Korrelationen zwischen histologischen Tumorsubtypen, der Tumorursprungszelle, Prognose und klinischem Verlauf ist kaum etwas bekannt. Momentan werden feline Lungentumoren zumeist auf der Grundlage der Klassifikation der Weltgesundheitsorganisation (WHO) diagnostiziert (Dungworth, 1999), die ausschließlich auf histologischen Merkmalen basiert. Diese Klassifikation wird jedoch von verschiedenen Autoren nicht nur unterschiedlich interpretiert (Barr F, 1987; D'Costa *et al.*, 2012; Koblik, 1986; Moulton *et al.*, 1981; Wilson, 2002; Withrow, 2006), sondern auch kritisiert (Castleman, 2001; Moulton *et al.*, 1981). Eine einfache und sichere Diagnostik ist für das Bestimmen der Tumordignität und -herkunft essentiell, denn feline primäre Lungentumoren sind häufig maligne und metastasieren in über 75 % der Fälle (D'Costa *et al.*, 2012; Hahn und McEntee, 1997). Andererseits ist die Lunge einer der Hauptmetastasierungsorte anderer Primärtumoren, was eine Differenzierung primärer Lungentumoren rein anhand histologischer Kriterien erschwert.

Ziel dieser Arbeit war es die Sensitivität und Spezifität des Thyroid Transcription Factor-1 (TTF-1) und die Funktion von Ki67 als Malignitätsmarker feliner primärer Lungentumoren zu untersuchen. Des Weiteren sollte geprüft werden, inwieweit sie die aktuelle Tumorklassifikation der WHO stützen bzw. deren Anwendung erleichtern können. Dafür sollten zunächst feline primäre Lungentumoren histologisch untersucht und anhand der WHO-Klassifikation klassifiziert werden. Anschließend sollten die Tumoren immunhistochemisch auf die Expression von TTF-1 getestet werden. TTF-1 wird in der Humanmedizin bereits als etablierter, spezifischer Tumormarker für das Erkennen und Unterscheiden primärer Lungentumoren von Nicht-Lungentumoren verwendet (Holzinger *et al.*, 1996; Reis-Filho *et al.*, 2000). Bisher konnte gezeigt werden, dass TTF-1 auch in felinen Lungentumoren exprimiert wird, es ist jedoch nicht bekannt, wie sensitiv und spezifisch TTF-1 tatsächlich für feline Lungentumoren ist (D'Costa *et al.*, 2012; Grossman *et al.*, 2002). Das sollte in dieser Arbeit erstmalig getestet werden.

Ebenfalls sollte erforscht werden, ob der Proliferationsmarker Ki67 als weitere mögliche Unterstützung zur Differenzierung von malignen und benignen Tumoren dienen könnte (Gerdes *et al.*, 1984; Gerdes *et al.*, 1983). Anschließend sollten die Zusammenhänge zwischen den histologischen Tumormerkmalen und den Expressionen von TTF-1 und Ki67

analysiert werden. Anhand der daraus gewonnenen Kenntnisse sollte schließlich ihr Nutzen für die Klassifikation primärer Lungentumoren definiert werden.

2. Literaturübersicht

2.1. Primäre feline Lungentumoren

2.1.1. Inzidenz

Laut Theilen und Madewell (1979) liegt die Inzidenz feliner primärer Lungentumoren bei 2,2 von 100.000 pro Jahr. Andere Autoren schreiben von deutlich höheren, teilweise über 100 % gestiegenen Fallzahlen (Kahn, 2010; Kessler, 2008; Mehlhaff und Mooney, 1985; Moulton *et al.*, 1981). „PetBioCell“, ein Anbieter personalisierter Tumortherapien, berichtet sogar von einem Lungentumoranteil von 5 %.

Das durchschnittliche Alter von Katzen mit primären Lungentumoren beträgt zwölf bis 13 Jahre (Hahn und McEntee, 1997; Moulton *et al.*, 1981; Stunzi *et al.*, 1974). Geschlechts- oder Rassedispositionen sind nicht bekannt. Eine Studie berichtet von einer höheren Inzidenz bei Perserkatzen (D'Costa *et al.*, 2012).

Das vermehrte Auftreten primärer Lungentumoren in den letzten Jahren ist vermutlich multifaktoriell bedingt. Die erhöhte Lebensspanne der Tiere und verbesserte diagnostische Möglichkeiten scheinen dabei eine große Rolle zu spielen. Hinzukommen häufigere Vorsorgeuntersuchungen, die ein früheres Diagnostizieren ermöglichen (Rissetto, 2008). Des Weiteren ist der Einfluss kanzerogener Stimuli aus der Umwelt nicht zu unterschätzen (Bolliger, 2012; Kahn, 2010). In einer retrospektiven Analyse von 210 Fällen war die Tumorinzidenz bei Tieren aus der Stadt höher, als bei Tieren vom Land (Ogilvie *et al.*, 1989). Vor allem die Luftverschmutzung und passiver Zigarettenrauch könnten, wie beim Menschen, einen großen Einfluss auf die Entwicklung der Neoplasien haben. Dazu gibt es bereits Untersuchungen an Hunden, die das bestätigen (Auerbach *et al.*, 1970; Humphrey *et al.*, 1981; Roza und Viegas, 2007).

2.1.2. Klinik

Abhängig von der Tumorinvasivität, dem Grad der Lungenbeteiligung und dem Vorhandensein von Metastasen, variieren die klinischen Symptome von felinen Lungentumoren sehr stark und sind relativ unspezifisch (Rissetto, 2008). Viele der Patienten werden daher oft spät vorgestellt und zeigen bereits einen weit fortgeschrittenen Krankheitsverlauf (Wilson, 2002). Am häufigsten zeigen die Tiere respiratorische Symptome

wie Dyspnoe (24-65 %), Husten (29-53 %), Tachypnoe (14 %) und Hämoptyse (10 %). Herz- und Lungengeräusche erscheinen häufig dumpf (Barr F, 1987; Hahn und McEntee, 1998). Hinzukommen Anorexie, Schwäche, Lethargie, Durchfall und Erbrechen (Hahn und McEntee, 1997; Hahn und McEntee, 1998). Patienten mit Zehenmetastasen werden mit Lahmheiten vorgestellt (D'Costa *et al.*, 2012; Gottfried *et al.*, 2000; Sandmeyer *et al.*, 2009; van der Linde-Sipman und van den Ingh, 2000). Eine kürzlich veröffentlichte Studie stellt den Zusammenhang zwischen auftretender Monoparese oder Paralyse und primären Lungentumoren her. Sie beschreibt, dass Zehen- oder Muskelmetastasen durch kleine Tumorzellemboli verursacht werden, während große Emboli Gefäße verlegen und zu der geschilderten Symptomatik führen (van Stee *et al.*, 2014).
Das Vorhandensein eines paraneoplastischen Syndroms bei Katzen mit primären Lungentumoren wurde bisher in drei Fällen vermutet (Anderson *et al.*, 2000; Dole *et al.*, 2004; Hogan *et al.*, 1999).

2.1.3. Diagnose

Den ersten Hinweis auf einen Lungentumor gibt in der Regel eine Röntgenaufnahme des Thorax. Die Ergebnisse variieren zwischen einer einzelnen oder mehreren Umfangsvermehrungen und der Beteiligung eines oder mehrerer Lungenlappen (Hahn und McEntee, 1997; Hahn und McEntee, 1998; Koblik, 1986; Mehlhaff und Mooney, 1985). Letztere weisen auf multizentrische Tumoren oder Metastasen hin. Unterschiedliche Studien konnten keine eindeutige Präferenz für eine Lungenseite identifizieren (Barr F, 1987; Hahn und McEntee, 1997; Hahn und McEntee, 1998; Koblik, 1986). Kaudale Lungenlappen waren zwei Studien zufolge häufiger betroffen (Aarsvold *et al.*, 2015; Hahn und McEntee, 1997). Atelektasen oder ein Pleuraerguss können die Röntgendiagnose erschweren (Koblik, 1986; Mehlhaff und Mooney, 1985). Bei fehlendem Pleuraerguss oder anderen thorakalen Erkrankungen stellt das Thoraxröntgen eine ergiebige Nachweismethode dar. Differentialdiagnostisch müssen unter anderem Granulome, Zysten, Abszesse, Zwerchfellhernien und Metastasen anderer Tumoren ausgeschlossen werden (Rissetto, 2008).
Dem Röntgen deutlich überlegen ist die Diagnose mittels Computertomographie (Aarsvold *et al.*, 2015; Nemanic *et al.*, 2006; Paoloni *et al.*, 2006). Sowohl primäre Tumormassen, als auch metastatische intra- und extrapulmonale Knoten können bereits ab einer Größe von 1 mm nachgewiesen und genau lokalisiert werden (Nemanic *et al.*, 2006).

Die Thoraxsonographie kann ebenfalls als Diagnosewerkzeug zum Erkennen eines Lungentumors, aber vor allem als diagnostisches Hilfsmittel für das Gewinnen eines Feinnadelaspirats oder einer Biopsie verwendet werden (Menard, 1995; Reichle und Wisner, 2000; Schwarz und Tidwell, 1999; Wood *et al.*, 1998). Bei der zytologischen Untersuchung eines Feinnadelaspirats können 80-100 % der primären Lungentumoren erkannt werden (Hahn und McEntee, 1997; Hahn und McEntee, 1998). Dabei stimmen zytologische und histologische Diagnosen weitestgehend überein. Trotzdem ist der diagnostische Wert von Feinnadelaspiraten begrenzt (DeBerry *et al.*, 2002). Weitere zytologische Methoden, wie eine bronchoalveoläre oder transtracheale Lavage oder Thorakozentese werden für die Diagnose von primären Lungentumoren nur bedingt empfohlen (Barr F, 1987; Hawkins *et al.*, 1990; Hawkins *et al.*, 1995; Norris *et al.*, 2002).
Die genaueste und sicherste Diagnose ermöglicht eine histologische Untersuchung von chirurgisch entnommenen Tumorbiopsien (Rissetto, 2008).

2.1.4. Pathologie

Adenokarzinome machen mit circa 60-77 % den Großteil feliner primärer Lungentumoren aus. In absteigender Reihenfolge folgen bronchioloalveoläre und adenosquamöse Karzinome mit circa 20 % bzw. 15 %. Plattenepithelkarzinome und anaplastische Karzinome kommen sehr selten vor (Barr F, 1987; Hahn und McEntee, 1997; Koblik, 1986; Moulton *et al.*, 1981). Die Metastasierungsrate von Lungentumoren liegt bei über 75 % (D'Costa *et al.*, 2012; Hahn und McEntee, 1997). Sie metastasieren sowohl in umliegendes, als auch in weiter entferntes Gewebe (Hahn und McEntee, 1997; Wilson, 2002; Withrow, 2006). Dies geschieht über lokale Invasion, auf hämatologischem oder lymphatischem Weg (Ibarrola *et al.*, 2004; van der Linde-Sipman und van den Ingh, 2000; van Stee *et al.*, 2014). Ein häufiges, katzenspezifisches Phänomen ist die Metastasierung in die Zehenglieder (D'Costa *et al.*, 2012; Gottfried *et al.*, 2000; Sandmeyer *et al.*, 2009; van der Linde-Sipman und van den Ingh, 2000). Andere typische Metastasierungsorte umfassen die Haut, die Leber, die Milz, die Nieren, das Gehirn, Knochen, Muskeln und die Eingeweide (Hahn und McEntee, 1997).

2.1.4.1. Histopathologie

Das Standardwerk zur histologischen Klassifizierung von Lungentumoren der Katzen stammt aus einer von der Weltgesundheitsorganisation 1999 veröffentlichten Reihe über Tumoren bei

Haustieren (Dungworth, 1999) (Tabellen 2.1. und 2.2.). Diese basiert auf einer bereits 1974 veröffentlichten Reihe der WHO mit ähnlichem Titel („International histological classification of tumours of domestic animals“). Adenokarzinome werden bereits in der alten Version nach ihrer Architektur benannt und in papilläre und bronchioloalveoläre Adenokarzinome eingeteilt. Dabei bleibt der Zelltyp (iso- oder hochprismatisch) unbeachtet (Stunzi *et al.*, 1974).

Tabelle 2.1. WHO-Einteilung primärer epithelialer Lungentumoren

Dignität		Tumorsubtyp
benigne	1. Papillom	
	2. Adenom	2.1. Papilläres Adenom
		2.2. Bronchioloalveoläres Adenom
maligne	3. Bronchialdrüsenkarzinom	
	4. Plattenepithelkarzinom	
	5. Adenokarzinom	5.1. Adenokarzinom, papillär, azinär, solide oder gemischt
		5.2. Bronchioloalveoläres Karzinom
	6. Adenosquamöses Karzinom	
	7. Kleinzelliges Karzinom	
	8. Großzelliges Karzinom	
	9. Neuroendokriner Tumor	
	10. Pulmonales Blastom	
	11. Gemischte Karzinome	

Die Definitionen und Merkmale, der für diese Arbeit relevanten Tumorsubtypen, sind in der Tabelle 2.2. zusammengetragen.

Moulton et al. (1981) veröffentlichten ebenfalls eine Studie über die Klassifizierung von Lungenkarzinomen bei Hunden und Katzen. Darin kritisieren sie bis dahin empfohlene Klassifikationen verschiedener Autoren (Brodey und Craig, 1965; Dahme, 1966; Monlux, 1952; Nielsen, 1970; Sedlmeier, 1958; Stunzi, 1966), unter anderem auch die der WHO (Stunzi *et al.*, 1974). Zudem schlagen sie eine neue, einfachere Klassifikation vor. Ihre Hauptkritikpunkte lauten, dass die vorgeschlagenen Kriterien zum einen histologisch nicht genügend begründet und zum anderen viel zu kompliziert für die Anwendung sind. Als Grund

dafür benennen sie die zu starke Anlehnung an die Klassifikation humaner Lungentumoren. Stattdessen schlagen sie eine Klassifikation vor, bei der Adenokarzinome nach ihrem Differenzierungsgrad in differenzierte und undifferenzierte Tumoren eingeteilt werden (Moulton *et al.*, 1981). Diese Einteilung hat sich zwar nicht durchgesetzt, ihre Veröffentlichung zeigt aber, dass die Klassifikation schon lange ein Diskussionsthema darstellt.

Auch auf den ersten Seiten der aktuellen Version der WHO-Klassifikation werden in der Rezension neben den Vorteilen deren Schwächen erläutert. Der Umfang der Quellen sei ungenügend und zu wenig Informationen über die Natur oder das klinische Verhalten der Tumoren seien enthalten (Castleman, 2001). Die Ungenauigkeit der WHO-Klassifikationen spiegelt sich in der Literatur durch unterschiedliche Auslegungen durch verschiedene Autoren wider (Barr F, 1987; D'Costa *et al.*, 2012; Koblik, 1986; Moulton *et al.*, 1981; Wilson, 2002; Withrow, 2006).

2.1.5. Prognose

Eine kürzlich veröffentlichte Studie ermittelte Faktoren, die signifikant mit einer niedrigeren Überlebenszeit feliner Lungentumorpatienten korrelieren. Diese Faktoren sind: Klinische Symptome zum Zeitpunkt der Diagnose; ein Pleuraerguss; Metastasen und mäßig bis schlecht differenzierte Tumoren (Maritato *et al.*, 2014). Sie ergänzt damit Ergebnisse von Hahn und McEntee (1998), bei denen die Überlebenszeit mit dem Differenzierungsgrad des Tumors korrelierte. Patienten mit Metastasen in den Zehen zeigen ebenfalls eine deutlich verkürzte Überlebenszeit (Gottfried *et al.*, 2000; van der Linde-Sipman und van den Ingh, 2000).

2.1.6. Therapie

Wird nur eine einzelne Tumormasse gefunden, so ist die chirurgische Resektion die Therapie der Wahl (Hahn und McEntee, 1998). Patienten sollten jedoch vorher mittels Computertomographie genau auf weitere kleine tumoröse Prozesse untersucht werden (Maritato *et al.*, 2014; Mehlhaff, 1984). Für die Entfernung peripherer Tumoren könnte, wie bei Hunden, die Thorakoskopie auch bei Katzen das Mittel der Wahl werden (Lansdowne *et al.*, 2005; Lin und Iannettoni, 2003). Von Zehenamputationen raten Gottfried et al. (2000) ab, da diese selten heilend wirken.

Tabelle 2.2. Definition der Tumorsubtypen nach *Dungworth (1999)*

Tumorsubtypen	Definition
Papilläres Adenom	*Mukus-sezernierende drüsenartige Strukturen mit vorrangig papillärem Wachstumsmuster* - sekretorischer Typ - solitär oder multifokal - gut abgegrenzt - entspringen entweder den Wänden der Bronchien oder kommen als eigenständige Knoten im Lungenparenchym vor histologisch: - unregelmäßiges papilläres Muster mit verbindendem Stützgewebe - iso- bis hochprismatische Zellen - basale Nuklei - reichlich klares oder schaumiges, mit Schleim gefülltes Zytoplasma - evtl. zystische Strukturen durch extensive Schleimproduktion Mutmaßliche Herkunft: epitheliale Anteile der Atemwegswände
Bronchioloalveoläres Adenom	*normalerweise im Lungenparenchym peripher lokalisierter, solitärer Knoten mit iso- oder hochprismatischem Epithel und regelmäßigem alveolären oder papillären Wachstumsmuster* - gut abgegrenzte, gewölbte Ränder - wachsen durch periphere Ausbreitung der Tumorzellen über benachbarte Alveolen histologisch: - bestehendes alveoläres Stützgewebe wird durch iso- bis hochprismatische Tumorzellen ergänzt - Tumorzellen sind uniform mit seltenen oder fehlenden Mitosen - häufige kleine, papilläre Auswüchse in den Lumina der Alveolen führen zu regelmäßigem, kompaktem tubulopapillären Muster - teilweise klare zytoplasmatische Vakuolen vorhanden - keine Hinweise auf bedeutende Schleimproduktion oder Mukuszellen Mutmaßliche Herkunft: Clara Zellen und/oder Pneumozyten Typ II Zellen
Differenzierung zwischen Adenomen: - schwierig, es sei denn papilläres Adenom zeigt deutlich bronchiale Herkunft - Adenom im Lungenparenchym lokalisiert: Papilläres Adenom- knötchenartig; verdrängt Parenchym; grobes, unregelmäßig papilläres Wachstumsmuster; iso- bis hochprismatische, häufig Schleim-produzierende Zellen	

Tumorsubtypen	Definition
Papilläres Adenokarzinom	histologisch: - Tumor dringt in Lungenparenchym ein und zerstört es - grobes, unorganisiertes, papilläres Muster - ausgeprägtes Stützgewebe - hochprismatische Zellen mit großen, ovoiden basal gelegenen Nuklei und teilweise großen, klaren, basalen Vakuolen - zum Teil fokale extrazelluläre Mukusansammlungen - vielfach Variationen in Zellform, -größe, Nukleusform und -größe und Zytoplasmabeschaffenheit - periphere Tumorregionen zum Teil regelmäßigere, isoprismatisch oder niedrig-hochprismatisch ausgekleidete, alveoläre Muster Mutmaßliche Herkunft: Bronchien oder bronchioloalveoläre Karzinome durch progressive, maligne Veränderungen
Bronchioloalveoläres Karzinom	*typisch solitäre, subpleurale oder zum Teil diffuse oder multifokale, schlecht begrenzte Tumoren* histologisch: - regelmäßiges, alveoläres Wachstumsmuster, eventuell überlagert von papillärem oder tubulopapillärem Muster - im Allgemeinen Erhaltung pulmonaler Architektur, aber teilweise abgelöste Zellen in alveolären Strukturen - iso- bis niedrig hochprismatische Zellen - kein oder wenig Mukusproduktion Mutmaßliche Herkunft: Clara Zellen und/oder Pneumozyten Typ II Zellen
Adenosquamöses Karzinom	*maligner Tumor bestehend aus Gemisch von adenokarzinomatösen und malignen, squamösen Zelleigenschaften* - neigen zu hoher Aggressivität
	histologisch: - Zellen haben eindeutigen malignen Charakter - maligne, squamöse Zellen zum Teil weniger hervorstechend als glanduläre Strukturen
Differenzierung bronchioloalveolärer Adenome und Karzinome: - keine vollkommene Trennung möglich - Karzinom: Verlust eines regelmäßigen Musters und der Uniformität der Zellen, auch bei fehlender Invasivität	
Differenzierung papillärer Adenokarzinome und bronchioloalveolärer Karzinome: - Papilläres Adenokarzinom unregelmäßiger und destruktiver - Bronchioloalveoläre Karzinome mit einer oder mehreren unregelmäßigen, destruktiven Strukturen: Bronchioloalveoläre Karzinome mit fokalen papillären Adenokarzinomen entsprechen höherer Malignität	

Chemotherapeutische Maßnahmen können nach einer Operation sinnvoll sein. Sie sind bei Katzen bisher jedoch nicht untersucht. Experimente an Hunden ergaben vielversprechende Ergebnisse, die auch bei Katzen Anwendung finden könnten (Mehlhaff, 1984; Poirier *et al.*, 2004). Andere aussichtsreiche Therapiekonzepte beinhalten die intensitätsregulierte Strahlentherapie (IMRT) (Ballegeer *et al.*, 2006), die Radiofrequenzablation (Ahrar *et al.*, 2003), die lokale, intrakavitäre Applikation von Chemotherapeutika (Charney *et al.*, 2005; Moore *et al.*, 1991) und die Inhalation von Chemotherapeutika (Hershey *et al.*, 1999) oder Zytokinen (Khanna und Vail, 2003).

2.2. TTF-1

Der Thyroid Transcription Factor-1 (TTF-1) ist ein Mitglied der NK2 homeobox 1 (NKX2-1) Familie und wird im Homöoboxgen NKX2-1 kodiert. Homöoboxproteine haben wichtige Aufgaben in den Bereichen Entwicklung, Zellwachstum und -differenzierung inne (Gehring, 1987). Über seine 60 Aminosäuren lange Homöoboxdomäne kann TTF-1 bestimmte DNA Abschnitte binden (Guazzi *et al.*, 1990).

In der Schilddrüse steigert TTF-1 unter anderem die Transkription der schilddrüsenspezifischen Proteine Thyroperoxidase (TPO) und Thyroglobulin durch die Bindung an deren Promotoren (Civitareale *et al.*, 1989; Francis-Lang *et al.*, 1992; Mizuno *et al.*, 1991). Des Weiteren bindet TTF-1 in den Thyreozyten an den Thyreotropin-Rezeptor Promoter (TSHR) und den Promoter für den Pendrin Ionenkanal (Civitareale *et al.*, 1993; Dentice *et al.*, 2005; Shimura *et al.*, 1994). TTF-1 ist somit essentiell für die physiologische Entwicklung und Funktion der Schilddrüse.

Neben seiner Aktivität in der Schilddrüse wurde TTF-1 auch in frühen Entwicklungsstadien und nach der Geburt in der Lunge, im Hypophysenhinterlappen und in Teilen des Gehirns (z.B. Hypothalamusregion) nachgewiesen (Guazzi *et al.*, 1990; Lazzaro *et al.*, 1991; Lee *et al.*, 2001; Nakamura *et al.*, 2001).

In der Lunge bindet TTF-1 unter anderem an die Promotoren der Surfactant-Proteine A, B und C und spielt für deren Transkription eine wichtige Rolle (Bohinski *et al.*, 1994; Bruno *et al.*, 1995; Ikeda *et al.*, 1995; Kelly *et al.*, 1996). Surfactantproteine sind Bestandteile des lebenswichtigen Surfactants, der von Pneumozyten Typ II produziert wird. Er wirkt als spezifisches Detergenz und setzt die Oberflächenspannung der Alveolen herab. Darüber hinaus bindet TTF-1 an den CCSP (Clara cell secretory protein) Promoter (Zhang *et al.*, 1997). Durch das Steuern der Expression lungenspezifischer Gene ist TTF-1 enorm wichtig

für das Aufrechthalten der Lungenfunktion. Daneben demonstrieren verschiedene Ergebnisse, dass TTF-1 auch für die Lungenentwicklung und -morphologie essentiell ist (Ikeda *et al.*, 1995; Minoo *et al.*, 1995).

2.2.1. TTF-1 als Marker humaner primärer Lungentumoren

Holzinger et al. (1996) demonstrierten nach ihrer Entwicklung des TTF-1 Antikörpers 8G7G3/1 seine Spezifität für humane primäre Lungentumoren im Vergleich zu Kolon- und Mammakarzinomen. Bejarano et al. (1996) untersuchten das diagnostische Potential von TTF-1 in einem deutlich größeren Rahmen. Sie verglichen die TTF-1-Expression von Lungenkarzinomen mit der einer Reihe von Nicht-Lungentumoren (epitheloide Mesotheliome, Endometrium-, Kolon-, Magen-, Mamma- und Nierenzellkarzinome). Alle untersuchten Nicht-Lungentumoren waren negativ für TTF-1. Lediglich ein Magen- und ein endometriales Karzinom exprimierten fokal TTF-1. Befunde späterer Studien stützen diese Ergebnisse (Kaufmann und Dietel, 2000; Stenhouse *et al.*, 2004).
Andere Gruppen untersuchten das Expressionsverhalten von TTF-1 in Lungenmetastasen unterschiedlichen Karzinomursprungs (Brust, Endometrium, Kolon, Leber, Magen, Niere, Ovar, Prostata, Rektum und Schilddrüse). Nur die Lungenmetastasen der Schilddrüsenkarzinome waren positiv. Kein anderer sekundärer Lungentumor exprimierte TTF-1 (Moldvay *et al.*, 2004; Reis-Filho *et al.*, 2000).
Neuere Untersuchungen weisen TTF-1 auch einen bedeutenden prognostischen Wert zu. Viele Daten deuten auf seine mögliche Funktion als Tumorsuppressorgen in humanen Lungentumoren hin. Eine positive TTF-1-Expression korreliert mit einer erhöhten Überlebenszeit (Anagnostou *et al.*, 2009; Barlesi *et al.*, 2005; Myong, 2003; Perner *et al.*, 2009; Saad *et al.*, 2004), einer niedrigeren Rezidivrate (Kadota *et al.*, 2013) und einer niedrigeren Metastasierungsrate (Yang *et al.*, 2012). Zudem gibt es eine positive Korrelation zwischen dem Tumordifferenzierungsgrad und der TTF-1-Expression (Barlesi *et al.*, 2005; Nakamura *et al.*, 2002). Die Überexpression von TTF-1 führte außerdem zu einer geringeren Ki67-Expression und eine erhöhten Apoptoserate (Zu *et al.*, 2012). Im Gegensatz dazu weisen Ergebnisse anderer Studien auf eine mögliche Funktion als Proto-Onkogen hin (Kwei *et al.*, 2008; Pelosi *et al.*, 2001; Puglisi *et al.*, 1999). Eine Studie deutet an, dass TTF-1 sowohl als Proto-Onkogen, als auch als Tumorsuppressor agieren kann (Winslow *et al.*, 2011). Auch wenn die Daten zum Teil sehr widersprüchlich sind, berichtet die Mehrzahl der Studien von einer positiven Korrelation zwischen TTF-1-Expression und Überlebenszeit (Yang *et al.*,

2012), zum Beispiel 127,6 Wochen versus 16,4-39 Wochen bei Patienten mit fortgeschrittenem Lungenkarzinom mit hoher versus niedriger TTF-1-Expression (Martins *et al.*, 2009); 77,8 Monate versus 30,5 Monate bei Patienten mit nicht-kleinzelligem Lungenkarzinom mit hoher versus keiner TTF-1-Expression (Barletta *et al.*, 2009) und 57,3 Monate versus 39,4 +/- 5,2 Monate bei Patienten mit nicht-kleinzelligem Lungenkarzinom mit hoher versus keiner TTF-1-Expression (Tan *et al.*, 2003).

2.2.2. TTF-1-Expression beim Hund

In Hunden ist die Expression von TTF-1 vor allem in Schilddrüsen (Donda *et al.*, 1991; Van Renterghem *et al.*, 1995) und Schilddrüsenkarzinomen (Aupperle *et al.*, 2003; Pessina *et al.*, 2012; Ramos-Vara *et al.*, 2005) relativ gut untersucht. Untersuchungen zu seiner Funktion als Marker kaniner Lungentumoren erbrachten ähnliche Ergebnisse (Bettini *et al.*, 2009; Ramos-Vara *et al.*, 2005) wie in der Humanmedizin. Bettini et al. (2009) empfehlen ihn als nützlichen Marker. Sie wiesen eine Spezifität von 100 % und eine Sensitivität von 85 % nach. Sein prognostischer Wert ist bisher unbekannt.

2.2.3. TTF-1-Expression bei der Katze

Die Expression von TTF-1 in felinem Gewebe wurde bisher nur in zwei Studien beschrieben. Grossmann et al. (2002) wiesen die Expression im Gewebe eines bronchioloalveolären Karzinoms einer männlichen Perserkatze und in einer immortalisierten Zelllinie, aus gewonnenen Zellen desselben Tumors nach. D'Costa et al. (2012) klassifizierten und analysierten 39 feline primäre Lungentumoren, wobei sie unter anderem TTF-1 als molekularen Marker einsetzten. 24 der 39 Karzinome wurde immunhistochemisch auf die Expression von TTF-1 untersucht. Sie diagnostizierten in 67 % der Tumoren eine positive TTF-1-Expression, ohne jedoch die Expressionsintensität zu bestimmen. Adenokarzinome und adenosquamöse Karzinome exprimierten häufiger (11/16 respektive 2/2) TTF-1, als bronchioloalveoläre Kazinome (3/6). Neben der Expression in den Tumorzellen entdeckten sie auch positive bronchioläre Epithelzellen im angrenzenden Lungengewebe. Ihren Ergebnissen zu Folge stellen die Immunhistochemie im Allgemeinen und TTF-1 im Besonderen, wertvolle diagnostische Hilfsmittel für die Beurteilung von Tumoren dar. Gleichzeitig empfehlen sie umfassendere und genauere Untersuchungen zur Sensitivität und Spezifität von TTF-1 für feline primäre Lungentumoren.

2.3. Ki67 als Proliferationsmarker in Tumoren

Das Ki67 Protein wurde ursprünglich von Scholzen und Gerdes entdeckt (Scholzen und Gerdes, 2000). Es wird vom MKI67 Gen kodiert, welches zwei Proteinisoformen mit einer Länge von 345 bzw. 395kDa kodiert (Duchrow *et al.*, 1996; Scholzen und Gerdes, 2000). Ki67 wird nukleär von Zellen in den aktiven Phasen (G1, S, G2 und Mitose) des Zellzyklus exprimiert, während es in ruhenden Zellen (G0 Phase) nicht vorhanden ist (Gerdes *et al.*, 1984; Gerdes *et al.*, 1983). Die Expression von Ki67 korreliert sehr gut mit der Proliferationsaktivität von Zellpopulationen, vor allem in Tumoren (Brown und Gatter, 2002; Kloppel *et al.*, 2004). Viele Studien haben den prognostischen Wert von Ki67 für verschiedene Krebsarten demonstriert. Dabei korrelierte eine hohe Expressionsintensität in der Regel mit einem hohen Malignitätsgrad und mit einer niedrigeren Überlebensrate (Ciancio *et al.*, 2012; Ishihara *et al.*, 2013; Jacquemier *et al.*, 1998; Josefsson *et al.*, 2012; Sorbye *et al.*, 2012a; Sorbye *et al.*, 2012b). Die genaue Funktion von Ki67 ist bisher aber nicht vollständig verstanden und Untersuchungsobjekt vieler Forschungsgruppen. Vermutet wird, dass Ki67 direkt in die Proliferation von Tumorzellen involviert ist. So könnte durch seine Inhibition auch das Tumorwachstum gehemmt werden (Kausch *et al.*, 2003; Liu *et al.*, 2012).

Untersuchungen unterschiedlicher feliner Tumoren ergaben ebenfalls eine Korrelation zwischen der Ki67-Expression, dem Tumordifferenzierungsgrad und der Überlebensrate. In allen Studien wiesen die Patienten mit einer schlechten Prognose auch die Tumoren mit den höchsten Ki67 Expressionsintensitäten auf. Zu den analysierten Tumorarten gehören melanozytäre Tumoren (Roels *et al.*, 1999), intestinale Mastzelltumoren (Sabattini *et al.*, 2015), Mammakarzinome (Hughes und Dobson, 2012; Zappulli *et al.*, 2015), kutane Mastzelltumoren (Sabattini und Bettini, 2010) und orale Plattenepithelkarzinome (Bergkvist *et al.*, 2011).

Alles in allem ist der Ki67 Antikörper demnach ein geeigneter Marker für die Bestimmung der Proliferationsintensität und die Einschätzung der Prognose unterschiedlicher Tumoren.

2.4. Korrelation von TTF-1 und Ki67

Bei der Untersuchung immunhistochemischer Eigenschaften humaner Lungenkarzinome werden sowohl TTF-1, als auch Ki67 als diagnostisch und prognostisch wertvolle Marker empfohlen. Bereits vor Jahren wurde eine negative Korrelation zwischen diesen beiden

Proteinen beschrieben (Myong, 2003; Pelosi *et al.*, 2001). Erst vor kurzem haben Zu et al. (2012) den Zusammenhang von TTF-1 und Ki67 genauer erforscht. Sie entdeckten in einer Zelllinie mit erhöhter TTF-1-Expression eine unterdrückte Ki67-Expression und erhöhte Apoptoserate. Es scheint demnach sinnvoll zu sein, die Marker bei der Diagnose feliner primärer Lungentumoren gemeinsam zu verwenden.

3. Material und Methoden

3.1. Material

3.1.1. Tiere und Gewebeproben

Alle in der Arbeit untersuchten Gewebeproben stammen aus dem Archiv des Instituts für Tierpathologie der Freien Universität Berlin. Die Gewebeproben wurden im Institut mit Formalin fixiert und in Paraffin eingebettet. Weiterhin wurden mit Hämatoxylin und Eosin (HE) gefärbte Schnitte angefertigt. Ausgewählte Proben wurden anschließend immunhistochemisch gefärbt und analysiert.

3.1.1.1. Nicht-Tumor-Gewebeproben

Jeweils vier Proben folgender Organe: Lunge, Nieren, Herz, Schilddrüse, Nebennieren, Milz, Magen, Dünndarm, Dickdarm, Leber, Pankreas, Kleinhirn, Großhirn, Lymphknoten, Fettzellen, Haut und Knochenmark, von fünfzehn verschiedenen Patienten aus dem Jahre 2012, wurden in dieser Arbeit verwendet. HE-Schnitte aller Proben wurden vorab auf das Fehlen pathologischer Befunde mikroskopisch untersucht.

3.1.1.2. Nicht-Lungentumoren

35 Proben von 35 Patienten aus dem Jahr 2012 wurden verwendet. Sie umfassen zehn verschiedene, feline Nicht-Lungentumoren:

Tumorart	**Anzahl**
Malignes Lymphom	5
Fibrosarkom	5
Plattenepithelkarzinom	5
Melanom	5
Mammakarzinom	5
Kutaner Mastzelltumor	5
Andere Adenokarzinome	5

- Zeruminaldrüsenkarzinom 2
- Kolonkarzinom 1
- Nasales Adenokarzinom 1
- Adenokarzinommetastase 1

3.1.1.3. Primäre Lungentumoren

HE-Schnitte von 222 felinen Lungentumoren aus den Jahren 1990 bis 2012 wurden mikroskopiert und hinsichtlich ihrer Qualität und anhand der WHO-Klassifikation für Tumoren der Tiere (Dungworth, 1999) klassifiziert. In die Studie gelangten nur Tumoren von gutem Erhaltungszustand und von Patienten, bei denen keine Hinweise auf andere Primärtumoren bzw. das Vorhandensein von Metastasen zu finden waren. Des Weiteren wurden nur Tumoren aus einer der unter Punkt 3.2.1.1. genannten Subtypen berücksichtigt, da diese am häufigsten bei Katzen vorkommen. Insgesamt wurden 61 primäre feline Lungentumoren in die Studie aufgenommen. Ergänzende Informationen zum ersten Auftreten des Tumors und dem klinischen Krankheitsverlauf lagen nicht vor.

3.1.2. Antikörper

3.1.2.1. TTF-1

Bei der immunhistochemischen Färbung führt die Expression von TTF-1 zu einer positiven Reaktion im Nukleus. Aus Untersuchungen mit TTF-1 Antikörpern (AK) an Gewebeproben von Menschen, Mäusen und Ratten ist bekannt, dass diese in folgenden Hauptexpressionsorten positive Signale erzeugen: Follikelzellen der Schilddrüse, Pneumozyten Typ II und einige Bronchialepithelzellen der Lunge und Zellen verschiedener Gehirnareale. Des Weiteren ist für diese Organismen bekannt, dass Lungen- und Schilddrüsenkarzinome ebenfalls TTF-1 exprimieren. In zwei Studien wurde gezeigt, dass auch feline Lungenkarzinome TTF-1 exprimieren können (D'Costa *et al.*, 2012; Grossman *et al.*, 2002). Der hier verwendete TTF-1 Antikörper von Dako (Klon 8G7G3/1; Tabelle 3.1) führte bereits zu positiven Expressionsergebnissen in der Katze (D'Costa *et al.*, 2012) und wurde im Labor des Instituts für Tierpathologie der FU Berlin während dieser Arbeit erneut erfolgreich etabliert und eingesetzt.

3.1.2.2. Ki67

Da Ki67 nur während der aktiven Phase des Zellzyklus exprimiert wird, können in der Immunhistochemie mit dem Ki67 Antikörper (Tabelle 3.1.) Zellen proliferierender Gewebe dargestellt und quantifiziert werden. Die Expression von Ki67 findet im Nukleus statt.

Tabelle 3.1. Informationen zu den verwendeten Antikörpern

Antikörper	Funktion	Klon/Katalog-Nr.	Spezifität	Verdünnung	Hersteller
TTF-1	PrimärAK	8G7G3/1	Mensch, Maus, Ratte	1:300	Dako
Ki67	PrimärAK	TEC-3	Maus	1:150	Dako
Maus IgG	Negativkontrolle	HK119	Maus	1:100	BioGenex
Ziege IgG, biotinyliert	SekundärAK	BA-9200	Maus	1:200	Vector Laboratories

3.1.3. Materialien und Geräte

Material/Gerät	Bezeichnung	Hersteller
Aqua dest.	Bidest 2012	GFL
Coverplates	Shandon™ Glass Coverplates	Thermo Scientific™
Coverplate Rack	Shandon Sequenza™ Slide Rack	Thermo Scientific™
Deckgläser	24x50 mm	Carl Roth
Trockenschrank	Typ A	Melag
Magnetrührer	IKAMAG®RET	IKA Laboratories
Mikroskop	BX41	Olympus
Mikrotom	HM 325	Microm
Mikrowelle	R-208 W	Sharp
Objektträger	SuperFrost	Menzel
Paraffin-Streckbad	1052	GFL
pH-Meter	764	Knick
Pipetten (10 µl, 100 µl, 1000 µl)	Research	Eppendorf
Pipettenspitzen	ohne Filter	Sarstedt
Vortex-Mixer	7-2020	NeoLab
Waage	Delta Range PC 4400	Mettler

3.1.4. Chemikalien

Chemikalie	Hersteller
Vectastain® Elite® ABC Kit (Standard)	Vector Laboratories
Bovines Serumalbumin	Sigma-Aldrich®
Chloralhydrat	AppliChem
Citronensäure Monohydrat	Carl Roth
DAB Puffertabletten	Merck Millipore
2 %iges Eosin	Chroma, Waldeck
Ethanol	Berkel AHK
Hämalaunlösung sauer nach Mayer	Carl Roth
Hämatoxylin	Merck Millipore
Roti®-Histokitt	Carl Roth
Kalialaun	Merck Millipore
Natriumiodat	Merck Millipore
NGS (Ziegennormalserum)	Biowest
PBS Tabletten	CHEMSOLUTE®
Roti®Immunoblock	Carl Roth
Tri-Natriumcitrat Dihydrat	Carl Roth
Triton® X 100	Carl Roth
Xylol	CHEMSOLUTE®

2.1.5. Puffer und Lösungen

ABC-Lösung

6 µl	Reagenz A
6 µl	Reagenz B
500 µl	PBS

Citratpuffer (pH 6,1)

13,5 ml	Lösung A
61,5 ml	Lösung B
7,5 ml	Triton (5 %ig)
Ad 750 ml	Aqua dest.

DAB-Lösung

200 ml	Aqua dest.
4	DAB Tabletten

Lösen und dann

18 µl	H_2O_2 (30 %ig) zugeben.

Hämalaun nach Mayer

1000 ml	Aqua dest.
1 g	Hämatoxylin kristallisiert
50 g	Kalialaun
0,2 g	Natriumjodat

Lösen, gibt blauviolette Farbe. Dann

50 g	Chloralhydrat
0,5 g	Zitronensäure kristallisiert

Farbton rotviolett, Lösung sofort brauchbar.

Lösung A

1000 ml	Aqua dest.
21,01 g	Citronensäure Monohydrat

Lösung B

1000 ml	Aqua dest.
29,41 g	Tri-Natriumcitrat Dihydrat

Lösung zum Blocken

1:10	PBS/Roti-Immunblock

Menge nach Bedarf herstellen und dann im Verhältnis

1:5 mit	NGS mischen.

Lösung zum Hemmen der endogenen Peroxidase

20 ml	H_2O_2 (30 %ig)
180 ml	PBS

PBS (pH 7,4)

1000 ml	Aqua dest.
1	PBS Tablette

PBS/BSA 2 %ig

2 g	BSA
100 ml	PBS

PBS/Triton 0.05 %ig

495 ml	PBS
5 ml	Triton (5 %ig)

Triton 5 %

95 ml	PBS
5 ml	Triton® X 100

3.1.6. Software

Für die statistische Auswertung der Daten wurde die Statistik-Software *JMP* von SAS verwendet. Die Diagramme sind mit *Microsoft Excel* erstellt worden. Aufnahmen histologischer Schnitte wurden mit der *CellSens Standard* Software am Olympus BX 41 Mikroskop angefertigt.

3.2. Methoden

3.2.1. Histologische Klassifizierung der primären Lungentumoren

3.2.1.1. Einteilung nach WHO-Klassifikation

Die 61 ausgewählten Tumoren wurden anhand der Merkmale der WHO-Klassifikation (Tabelle 2.2.) für Tumoren der Tiere *(Dungworth, 1999)* in fünf verschiedene Tumortypen eingeteilt:

- Papilläres Adenom,

- Bronchioloalveoläres Adenom,
- Papilläres Adenokarzinom,
- Bronchioloalveoläres Karzinom und
- Adenosquamöses Karzinom.

Die dabei berücksichtigten Merkmale umfassten das Wachstumsmuster (papillär, alveolär), die Zellform (isoprismatisch, hochprismatisch oder squamös) und das Vorhandensein bzw. die Produktion von Mukus. Die Trennung in Adenome und Karzinome wurde aus praktischen Gründen anhand des Wachstumsverhaltens (expansiv oder invasiv) vorgenommen. Bei einer überlappenden Morphologie war das für den jeweiligen Tumortyp entscheidende und im vorliegenden Tumor dominantere Merkmal ausschlaggebend für die Einteilung. Entscheidend für Adenome war das Vorkommen von Mukus produzierenden Zellen, welche laut WHO-Klassifikation nur bei papillären, nicht jedoch bronchioloalveolären Adenomen zu finden sind (Tabelle 2.2.). Karzinome wurden entsprechend ihres Wachstumsmusters (papillär, alveolär oder adenosquamös) eingeteilt.

3.2.1.2. Zusätzlich analysierte Merkmale

Ergänzend zu den Merkmalen der WHO-Klassifikation wurden für die 61 Tumoren die Merkmale „einschichtig“ und „mehrschichtig“, als Beschreibung für die Anordnung der Tumorzellen, hinzugenommen.

3.2.2. Herstellung Gewebeschnitte

Von den mit Formalin fixierten, in Paraffin eingebetteten, Probenblöcken wurden jeweils vier ca. 2-5 µm dicke Schnitte an einem Mikrotom mit vertikaler Schnittrichtung angefertigt. Nach dem Strecken im Warmwasserbad wurden sie auf Objektträger gezogen und zunächst über Nacht bei 60°C und später bei 37°C im Brutschrank getrocknet.

3.2.3. Entparaffinieren

Das Entparaffinieren erfolgte gemäß einem Standardprotokoll mit einer absteigenden Alkoholreihe:

Substanz	Dauer in min
Xylol	10
Xylol	10
100 % Ethanol	3
100 % Ethanol	3
96 % Ethanol	3
96 % Ethanol	3
70 % Ethanol	3

3.2.4. Hämatoxylin-Eosin-Färbung

Für eine mikroskopische Übersicht wurden Gewebeschnitte HE gefärbt. Hämalaun färbt alle sauren bzw. basophilen Strukturen blau. Zu ihnen gehören beispielsweise die DNA, Zellkerne, rER und Ribosomen. Eosin färbt alle basischen bzw. azidophilen Strukturen rot, wie z. Bsp. das sER, Mitochondrien, Zytoplasmaproteine und Kollagen.

	Substanz	Dauer
Färbung	Hämalaun	8 min
	Leitungswasser	10 min
	Eosin (2 %ig)	30 sec
	Leitungswasser	5 sec
Entwässern	70 % Ethanol	5 sec
	80 % Ethanol	20 sec
	90 % Ethanol	20 sec
	100 % Ethanol	1 min
	100 % Ethanol	1 min
	Xylol	2 min
	Xylol	2 min
	Xylol	2 min

3.2.5. Immunhistochemie

Die immunhistochemische Methode wurde verwendet, um die Expressionen von TTF-1 und Ki67 in den verschiedenen Geweben nachzuweisen. Dabei wurden die felinen Gewebeproben,

welche zu den Kategorien „Nicht-Tumor-Gewebeproben“ und „Nicht-Lungentumoren“ gehören nur auf TTF-1 und die „Primären Lungentumoren“ sowohl auf die Expression von TTF-1, als auch von Ki67 untersucht. Die Gewebeschnitte wurden wie unter Punkt 3.2.3. beschrieben entparaffiniert und im Anschluss den folgenden Behandlungen unterzogen.

3.2.5.1. Hemmung endogener Peroxidase

Da bei dem hier verwendeten Detektionssystem 3,3‘-Diaminobenzidin (DAB) zum Einsatz kam, welches auch durch die gewebseigene Peroxidase-Aktivität oxidiert werden kann, wurde diese zunächst gehemmt. Das geschah durch eine 20-minütige Inkubation der Schnitte in einer 10 %igen PBS/H_2O_2 Lösung. Anschließend wurden die Objektträger in Aqua dest. gespült.

3.2.5.2. Antigen-Demaskierung

Durch die Fixierung mit Formalin werden die Proteine der Zellen miteinander quervernetzt und teilweise modifiziert, sodass einige Epitope von dem zugehörigen AK nicht mehr erkannt werden. Diese Quervernetzungen können durch Antigendemaskierung zum Teil wieder rückgängig gemacht werden. Um eine möglichst optimale Antikörperbindung von TTF-1 und Ki67 zu erreichen, erfolgte die Antigendemaskierung der Gewebeschnitte mittels Mikrowellenbehandlung (600 W) im kochenden Citratpuffer für zwölf Minuten. Für die weiteren Schritte (3.2.5.3 bis 3.2.5.6.) wurden die Objektträger nach dem Abkühlen in Coverplates eingespannt. Anschließend wurden sie drei Mal mit PBS/Triton (0,05 %ig) gespült.

3.2.5.3. Blocken

Zum Blocken des unspezifischen Hintergrundes bzw. Verhindern unspezifischer Proteinbindungen durch die Primärantikörper, wurde eine Lösung aus NGS und PBS/Roti-Immunoblock verwendet. Es wurde für 30 Minuten bei Raumtemperatur geblockt.

3.2.5.4. Primärantikörper

Zur Darstellung der verschiedenen Antigene wurden jeweils Antikörper gegen TTF-1 oder Ki67 eingesetzt. Die Inkubation mit dem jeweiligen Erstantikörper erfolgte bei 4 °C über Nacht. Die Antikörper wurden in 2 %igem PBS/BSA in entsprechender Konzentration verdünnt. Die richtige Konzentration wurde durch vorheriges Testen und Analysieren verschiedener Konzentrationen ermittelt. Vor dem Auftragen des Zweitantikörpers wurden die Objektträger erneut mit PBS gewaschen.

3.2.5.5. Sekundärantikörper

Der Zweitantikörper ist biotinyliert und fungiert, nach der Bindung des Erstantikörpers, als Bindungsstelle für den Avidin-Biotin-Komplex (Abbildung 3.1.). Die Inkubationszeit betrug 30 Minuten. Der Antikörper wurde durch dreimaliges Spülen mittels PBS/Triton (0,05 %ig) ersetzt.

3.2.5.6. Avidin-Biotin-Komplex (ABC) - Methode

Zur Sichtbarmachung der Antigen-Antikörperbindung des Primärantikörpers wurde die ABC-Methode angewendet. Die in dem ABC-Kit enthaltene Meerrettichperoxidase (HRP) oxidiert das später zugegebene Chromogen DAB. Dadurch kommt es zur Bildung des, unter dem Mikroskop sichtbaren, unlöslichen braunen Präzipitates (Abbildung 1). Hierfür wurden die Schnitte zunächst für 30 Minuten in der angesetzten ABC-Lösung inkubiert. Im Anschluss wurden die Schnitte von den Coverplates gelöst und in einer DAB-Lösung für acht Minuten inkubiert. Folgend wurden die Schnitte für zehn Minuten in Aqua dest. gewaschen.

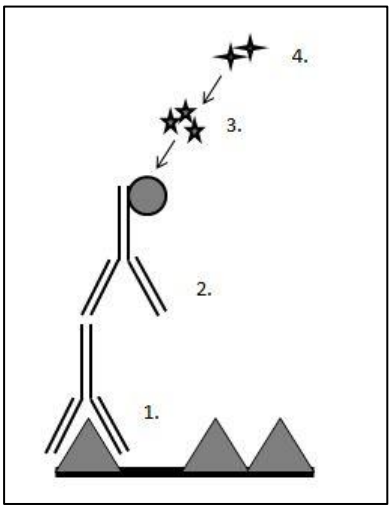

Abbildung 1: ABC-Methode

1. Primärantikörper bindet an Antigen
2. Biotinylierter Sekundärantikörper bindet an Primärantikörper
3. Avidin-Biotin-Peroxidase-Komplex bindet an Biotin
4. DAB bindet an Komplex, durch vorhandene HRP kommt es zur Färbung

3.2.5.7. Gegenfärbung mit Hämalaun nach Mayer

Für die zweiminütige Gegenfärbung wurde Hämalaun nach Mayer verwendet. Im Anschluss folgte das zehnminütige Bläuen mit Leitungswasser.

3.2.5.8. Entwässern und Eindecken

Das Entwässern erfolgte gemäß einem Standardprotokoll mit einer aufsteigenden Alkoholreihe:

Substanz	**Dauer in min**
70 % Ethanol	3
96 % Ethanol	3
96 % Ethanol	3
100 % Ethanol	3
2 x Xylol	3

Abschließend wurden die Objektträger mit Histokitt eingedeckt.

3.2.6. Einstufung Expressionsintensität

Für die semiquantitative Analyse der TTF-1- bzw. Ki67-Expression wurden alle positiv gefärbten Kerne aus drei Hauptgesichtsfeldern (x 400) jedes Gewebeschnittes gezählt.

3.2.6.1. TTF-1

Folgende Einteilung kam bei der Bewertung der Expressionsintensität von TTF-1 zur Anwendung:

Grad der Expression	**Prozent der positiv gefärbten Kerne (in %)**
0	< 1
1	1-33
2	34-67
3	> 67

3.2.6.2. Ki67

Folgende Einteilung kam bei der Bewertung der Expressionsintensität von Ki67 zur Anwendung:

Grad der Expression	**Prozent der positiv gefärbten Kerne (in %)**
1	0-5
2	6-25
3	26-50
4	51-75
5	> 76

3.2.7. Kombinierter Expressionswert

Für jeden Lungentumor wurde zusätzlich ein Kombinierter Expressionswert (KE) berechnet. Dieser setzt sich aus der Differenz der Expressionsgrade von TTF-1 und Ki67 je Tumor zusammen.

Kombinierter Expressionswert (KE) = (TTF-1 Grad Tumor x) – (Ki67 Grad Tumor x)

3.2.8. Statistische Auswertung

Für die statistische Auswertung unabhängiger Stichproben wurde der Wilcoxon-Rangsummentest mit Bonferroni-Korrektur verwendet. Als Signifikanzniveau wurde $p < 0,05$ festgelegt.

4. Ergebnisse

4.1. Histologische Klassifizierung primärer Lungentumoren

Bei der Klassifizierung der 61 Tumoren mittels WHO-Klassifikation wurden zwei papilläre und 23 bronchioloalveoläre Adenome, 15 papilläre Adenokarzinome, 14 bronchioloalveoläre und sieben adenosquamöse Karzinome diagnostiziert (Abbildungen 2-6). Dabei stützte sich diese Einteilung auf die rein histologischen Merkmale. Durch das häufige Vorkommen mehrerer Merkmale einer Gruppe im selben Tumor war die Einstufung teilweise nicht eindeutig. Vor allem Karzinome hätten oft in verschiedene Gruppen eingestuft werden können. So zeigten nur sechs der 15 papillären Adenokarzinome und drei der 14 bronchioloalveolären Karzinome ein rein papilläres bzw. alveoläres Wachstumsmuster. Bei den Adenomen hatte nur einer der 25 Tumoren ein rein alveoläres Muster (Tabelle 4.1.). Daher wurden die Tumoren dem jeweiligen Subtyp in der Gruppe der Adenome oder Karzinome zugeordnet, dessen Merkmal am häufigsten in diesem Tumor vorkam oder welches ausschlaggebend für die Zuordnung zu diesem Subtyp war (z. B. Mukus für papilläre Adenome).

Bei der Verteilung der anderen histologischen Merkmale wurden in 24 von 25 Adenomen ausschließlich isoprismatische Zellen gefunden, welche in allen Adenomen einschichtig angeordnet waren (Tabelle 4.1.). In der Gruppe der Karzinome zeigte sich ein deutlich heterogeneres Muster. Papilläre Adenokarzinome bestanden am häufigsten aus isoprismatischen Zellen, gefolgt von iso- bis hochprismatischen Zellen. Lediglich vier der papillären Adenokarzinome enthielten ausschließlich hochprismatische Zellen (Tabelle 4.1.). Bei den bronchioloalveolären Karzinomen, welche laut WHO-Klassifikation iso- bis niedrig hochprismatische Zellen besitzen (Tabelle 3.2.), bestanden über die Hälfte aus hochprismatischen Zellen. Von den übrigen sechs war die Hälfte aus hoch- und isoprismatischen Zellen gebildet.

Des Weiteren waren die Zellen der Karzinome im Gegensatz zu den Zellen der Adenome nicht nur einschichtig, sondern auch mehrschichtig angeordnet. Zwei Drittel der papillären Adenoarzinome besaßen einschichtig angeordnete Zellen und ein Tumor des restlichen Drittels ausschließlich mehrschichtig angeordnete Zellen. Bronchioloalveoläre Karzinome, nach WHO-Definition zum Teil Vorstufen der papillären Adenokarzinome, wiesen zur Hälfte eine gemischte Anordnung aus mehr- und einschichtigen Zellstrukturen auf. Die glandulären

Strukturen der adenosquamösen Karzinome bestanden ausschließlich aus isoprismatischen, einschichtig angeordneten Zellen (Tabelle 4.1.).

Als ausschlaggebendes Merkmal für die Adenome, kam Mukus nur in den papillären Adenomen vor. Bei den Karzinomen wurde sowohl in den papillären, als auch in den bronchioloalveolären (Adeno-) Karzinomen in knapp der Hälfte der Tumoren Mukusproduktion entdeckt. Von den sieben adenosqamösen Karzinomen, wurde nur von einem Mukus produziert (Tabelle 4.1.).

Tabelle 4.1. Ergebnis histologischer Klassifizierung primärer Lungentumoren

		Adenome		**Karzinome**		
		n = 2	n = 23	n = 15	n = 14	n = 7
Merkmale		**PA**	**BAA**	**PAK**	**BAK**	**ASK**
Wachstumsmuster	papillär	50 %	78 %	40 %	0 %	43 %
	alveolär	50 %	4 %	0 %	21 %	0 %
	papillär & alveolär	0 %	18 %	60 %	79 %	57 %
Zellform	hochprismatisch	0 %	0 %	27 %	58 %	0 %
	isoprismatisch	100 %	96 %	40 %	21 %	100 %
	iso- & hochprismatisch	0 %	4 %	33 %	21 %	0 %
	squamös	0 %	0 %	0 %	0 %	100 %
Zellanordnung	einschichtig	100 %	100 %	67 %	50 %	0 %
	mehrschichtig	0 %	0 %	6 %	0 %	0 %
	ein- & mehrschichtig	0 %	0 %	27 %	50 %	100 %
Mukus		100 %	0 %	47 %	43 %	14 %

PA: Papilläres Adenom; BAA: Bronchioloalveoläres Adenom; PAK: Papilläres Adenokarzinom; BAK: Bronchioloalveoläres Karzinom; ASK: Adenosquamöses Karzinom

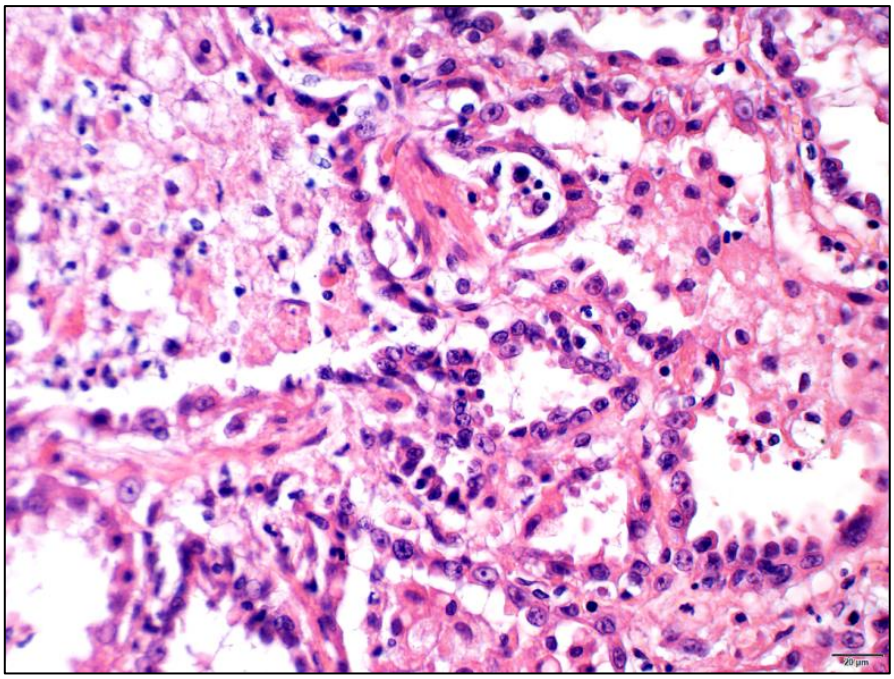

Abb. 2: Papilläres Adenom mit folgenden Merkmalen:

Wachstumsmuster: Alveolär; Zellform: Isoprismatisch; Zellanordnung: Einschichtig; Mukus: Vorhanden; Wachstum: Expansiv (hier nicht sichtbar).

Lunge. Katze. HE-Färbung.

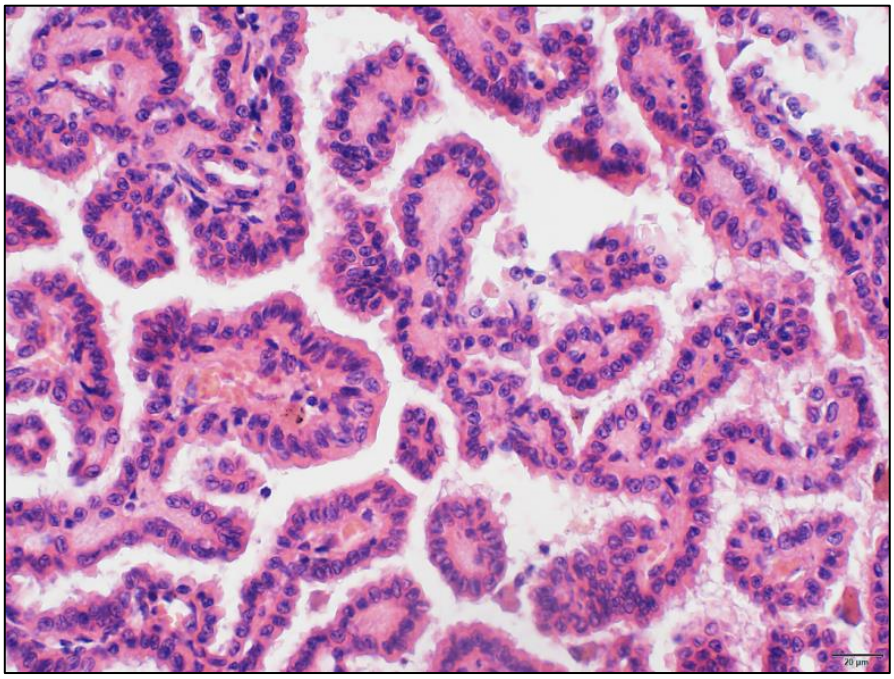

Abb. 3: Bronchioloalveoläres Adenom mit folgenden Merkmalen:

Wachstumsmuster: Papillär; Zellform: Isoprismatisch; Zellanordnung: Einschichtig; Mukus: Nicht vorhanden; Wachstum: Expansiv (hier nicht sichtbar).

Lunge. Katze. HE-Färbung.

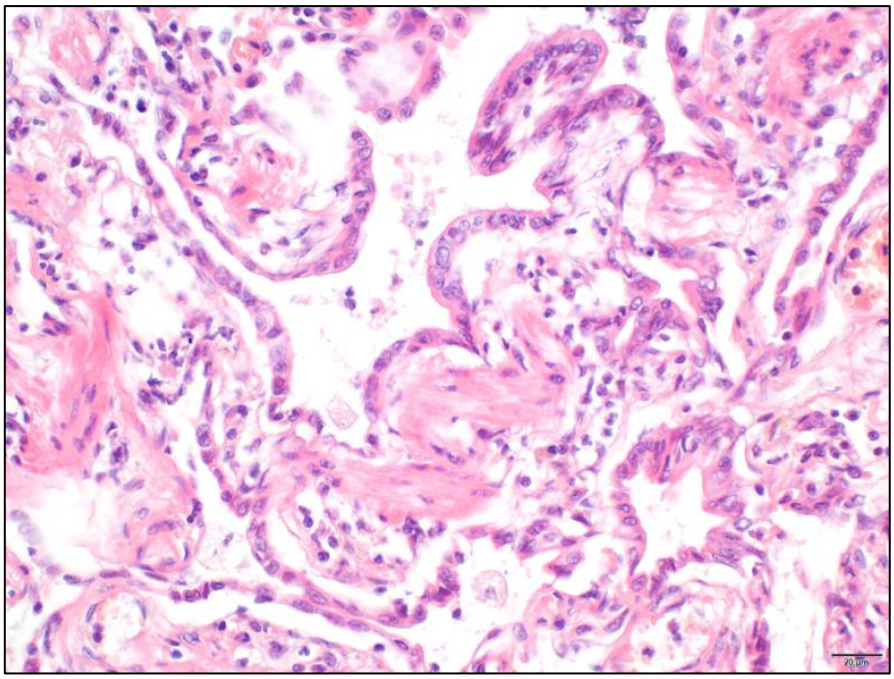

Abb. 4: Papilläres Adenokarzinom mit folgenden Merkmalen:

Wachstumsmuster: Papillär und alveolär; Zellform: Isoprismatisch; Zellanordnung: Einschichtig; Wachstum: Invasiv (hier nicht sichtbar).

Lunge. Katze. HE-Färbung.

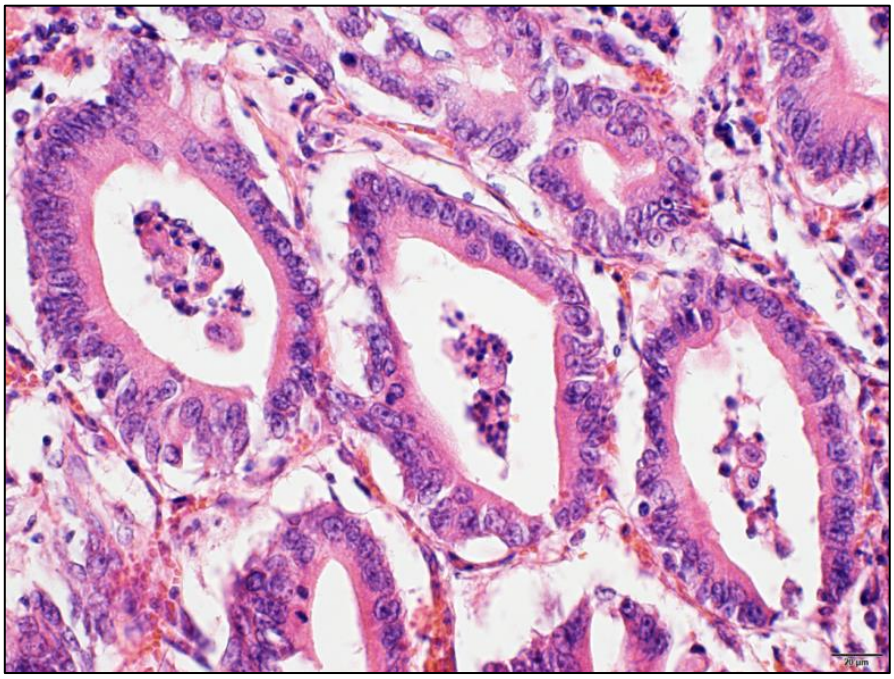

Abb. 5: Bronchioloalveoläres Karzinom mit folgenden Merkmalen:

Wachstumsmuster: Alveolär; Zellform: Hochprismatisch; Zellanordnung: Einschichtig; Wachstum: Invasiv (hier nicht sichtbar).

Lunge. Katze. HE-Färbung.

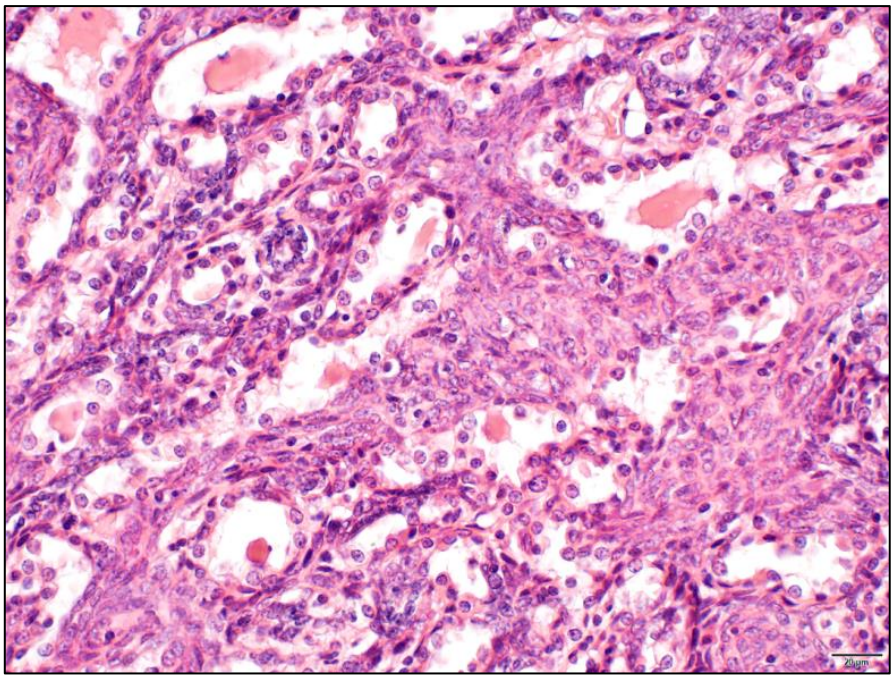

Abb. 6: Adenosquamöses Karzinom mit folgenden Merkmalen:
Wachstumsmuster: Papillär und alveolär; Zellform: Isoprismatisch und squamös; Zellanordnung: Einschichtig und mehrschichtig; Wachstum: Invasiv (hier nicht sichtbar). Lunge. Katze. HE-Färbung.

4.2. TTF-1 Expression in Nicht-Tumor-Gewebeproben

Von allen Organen, die auf die Expression von TTF-1 untersucht wurden, waren nur Zellen der Lunge und Schilddrüse positiv für den Transkriptionsfaktor. In der Schilddrüse wurde TTF-1 von den Follikelzellen exprimiert. Zu den positiven Zellen der Lunge gehörten die Pneumozyten Typ II, Clara-Zellen, Bronchialdrüsenzellen und bronchiale Epithelzellen (Tabelle 4.3.; Abbildungen 7-9).

Tabelle 4.3. Anzahl (in %) TTF-1 positiver Zellen in gesunden Organen

		Anzahl/Prozent	
Organ	**Gesamtzahl**	**negativer Organe**	**positiver Organe**
Großhirn	6	6/100 %	0/0 %
Kleinhirn	6	6/100 %	0/0 %
Schilddrüse	4	0/0 %	4/100 %
Lunge	61	0/0 %	61/100 %
Herz	12	12/100 %	0/0 %
Pankreas	9	9/100 %	0/0 %
Leber	14	14/100 %	0/0 %
Magen	5	5/100 %	0/0 %
Dünndarm	9	9/100 %	0/0 %
Dickdarm	6	6/100 %	0/0 %
Niere	11	11/100 %	0/0 %
Nebenniere	8	8/100 %	0/0 %
Milz	12	12/100 %	0/0 %
Knochenmark	2	2/100 %	0/0 %
Lymphknoten	8	8/100 %	0/0 %
Weißes Fettgewebe	1	1/100 %	0/0 %
Haut	1	1/100 %	0/0 %

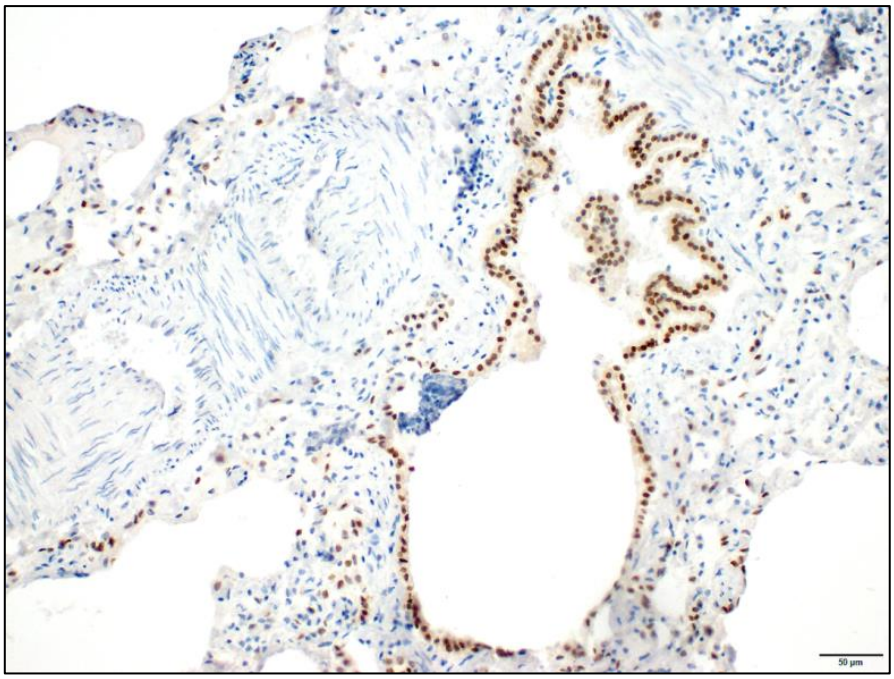

Abb. 7: TTF-1 Expression in den Epithelzellen eines Bronchiolus einer felinen Lunge

TTF-1 wird im Nukleus exprimiert. Positive Signale sind hier durch eine nukleäre Braunfärbung dargestellt.

Lunge. Katze. IHC-Färbung mit TTF-1 Antikörper.

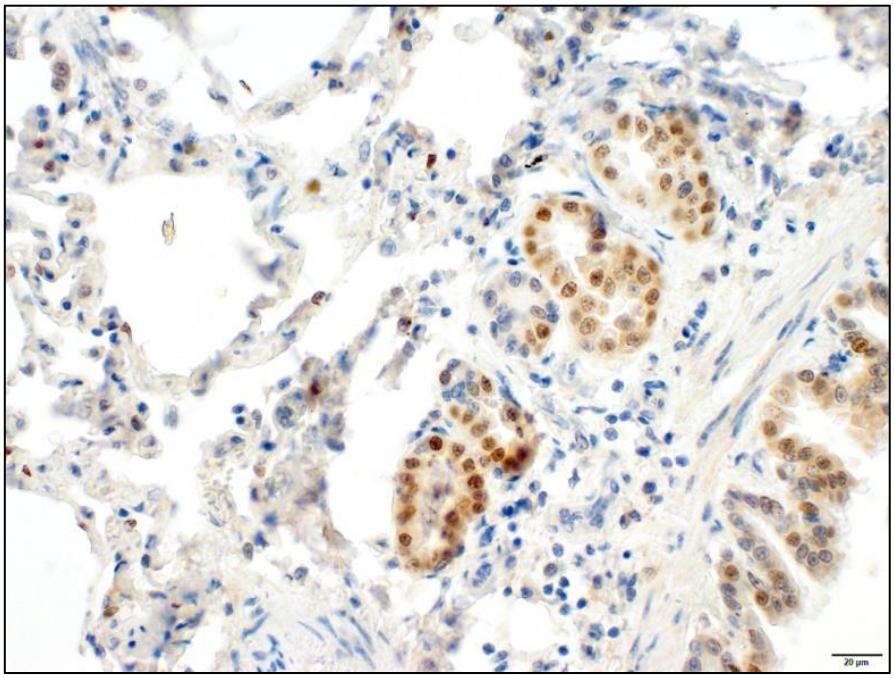

Abb. 8: TTF-1 Expression in den Zellen der Bronchialdrüsen einer felinen Lunge

TTF-1 wird im Nukleus exprimiert. Positive Signale sind hier durch eine nukleäre Braunfärbung dargestellt.

Lunge. Katze. IHC-Färbung mit TTF-1 Antikörper.

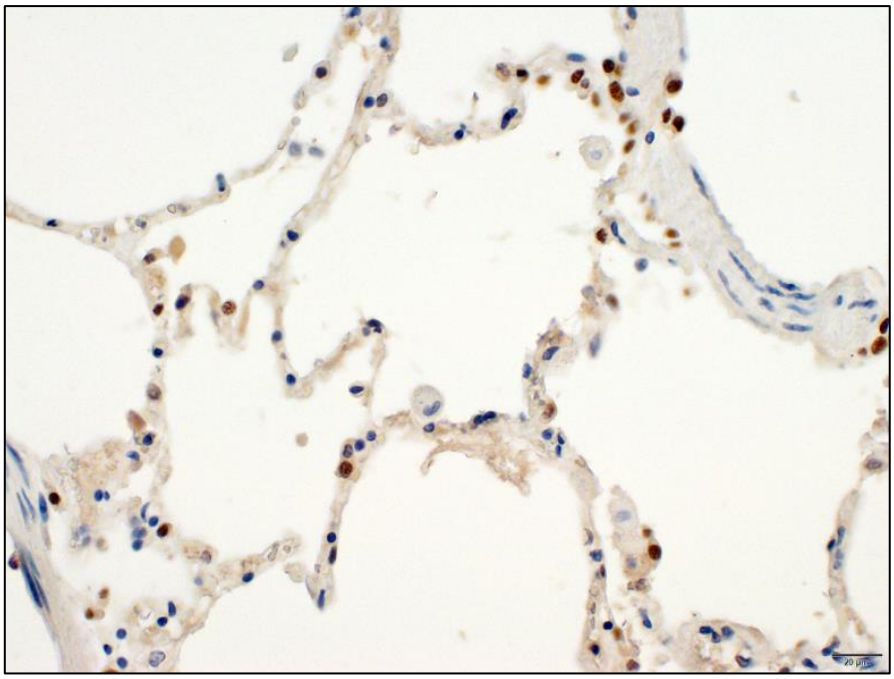

Abb. 9: TTF-1 Expression in Pneumozyten Typ II Zellen einer felinen Lunge

TTF-1 wird im Nukleus exprimiert. Positive Signale sind hier durch eine nukleäre Braunfärbung dargestellt.

Lunge. Katze. IHC-Färbung mit TTF-1 Antikörper.

4.3. TTF-1-Expression in Nicht-Lungentumoren

In keinem der überprüften Nicht-Lungentumoren wurden TTF-1 exprimierende Zellen gefunden (Tabelle 4.4.).

Tabelle 4.4. Anzahl (in %) TTF-1 positiver Zellen in verschiedenen Tumorarten

		Anzahl/Prozent	
Tumorart	**Gesamtzahl**	**positiver Organe**	**negativer Organe**
Malignes Lymphom	5	0/0 %	5/100 %
Fibrosarkom	5	0/0 %	5/100 %
Plattenepithelkarzinom	5	0/0 %	5/100 %
Melanom	5	0/0 %	5/100 %
Mammatumor	5	0/0 %	5/100 %
Kutaner Mastzelltumor	5	0/0 %	5/100 %
Andere Adenokarzinome	5	0/0 %	5/100 %
· Zeruminaldrüsenkarzinom	2	0/0 %	2/100 %
· Kolonkarzinom	1	0/0 %	1/100 %
· Adenokarzinom Metastase	1	0/0 %	1/100 %
· Nasales Adenokarzinom	1	0/0 %	1/100 %

4.4. TTF-1-Expression in primären Lungentumoren

Die vorhergehenden Ergebnisse zeigen, dass TTF-1 nur in Schilddrüsen und Lungen, aber keinem der anderen Organe exprimiert wurde. Auch die Nicht-Lungentumoren waren alle negativ für TTF-1. Bei der Untersuchung der primären Lungentumoren exprimierten acht der 61 Tumoren ebenfalls kein TTF-1. TTF-1 ist demnach zu 100 % spezifisch für Lungen, Schilddrüsen und primäre Lungentumoren. Seine Sensitivität für primäre Lungentumoren beträgt 87 %.

4.4.1. Vergleichende TTF-1-Expression in WHO-Subtypen

Verglich man die TTF-1-Expression in den expansiven Tumoren mit der in den invasiven Tumoren, so ergab sich für die expansiven Tumoren eine signifikant höhere Expression als für die invasiven (Abbildungen 10-14). Trotz der signifikanten Unterschiede zwischen den

expansiven und invasiven Tumoren, ergab die Bewertung der TTF-1 Expressionsintensität bzw. Zuordnung der TTF-1 Grade hier keine hundertprozentig vollständige Trennung. Die Adenome entsprachen ausschließlich den TTF-1 Graden 2 und 3 und Karzinome zu 78 % den Graden 0 und 1. Sieben der 36 Karzinome zeigten jedoch eine TTF-1 Expressionsintensität von 2 und ein papilläres Adenokarzinom einen Grad 3 (Tabelle 8.3.) Somit hatte TTF-1 als Marker für Adenome (Grad 1 oder 2) eine Sensitivität von 100 %, da alle expansiven Tumoren als Adenome erkannt wurden. Die Falsch-Positiv-Rate für die Karzinome lag bei 22 %, da acht der 36 invasiven Tumoren einen Grad ≥ 2 hatten und somit unter die Gruppe der Adenome gefallen wären (Tabelle 8.3.). Die Spezifität für TTF-1 bezogen auf die Tumordignität lag demnach bei 78 %.

Zwischen den einzelnen WHO-Karzinom-Subtypen gab es ebenfalls signifikante Unterschiede in der Expression. Bronchioloalveoläre Karzinome wiesen die signifikant niedrigste TTF-1-Expression von allen Subtypen auf. Dies war gleichzeitig die einzige Gruppe in der vollständig negative Tumoren auftauchten (Tabelle 4.5.). Acht der 14 bronchioloalveolären Karzinome hatten einen TTF-1 Grad von 0 (Tabelle 8.3.). Da sich sowohl die Gruppen der Adenome untereinander, als auch die papillären und adenosquamösen (Adeno-) Karzinome voneinander nicht signifikant unterschieden, konnte TTF-1 hier nicht als unterstützender Marker für die Einteilung der WHO dienen.

Tabelle 4.5. Übersicht: TTF-1 Expressionsgrade primärer Lungentumoren

Tumorgruppe	Gesamtzahl	TTF-1 Mittelwert	Spanne
expansive Tumoren	25	2,6**$^{\text{invasive Tumoren}}$	2 bis 3
invasive Tumoren	36	1,0	0 bis 2
Papilläres Adenom (PA)	2	2,5	2 bis 3
Bronchioloalveoläres Adenom (BAA)	23	2,6**$^{\text{alle K}}$	2 bis 3
Papilläres Adenokarzinom (PAK)	15	1,4	1 bis 3
Bronchioloalveoläres Karzinom (BAK)	14	0,5*$^{\text{PA,ASK}}$**$^{\text{BAA, PAK}}$	0 bis 2
Adenosquamöses Karzinom (ASK)	7	1,3	1 bis 2

* $p < 0,05$ ** $p < 0,01$

4.4.2. TTF-1-Expression bezogen auf Tumormerkmale

Wie sich bei der histologischen Klassifizierung der Tumoren herausstellte, kamen fast keine Merkmale der gleichen Gruppe exklusiv in nur einem WHO-Subtyp und kaum welche in nur

einem Tumor vor. Im Gegenteil, meistens waren mehrere Merkmale parallel vorhanden (Tabelle 4.1.). Deshalb wurde im Folgenden an den Punkt 4.4.1. angeschlossen und untersucht, ob es einen Zusammenhang zwischen einzelnen Merkmalen und der Expression von TTF-1 gibt und welche möglichen Rückschlüsse dies auf eine sinnvollere Tumorklassifikation zulassen könnte.

4.4.2.1. TTF-1-Expression in Abhängigkeit vom Wachstumsmuster

Das erste untersuchte Merkmal war das Wachstumsmuster. Die Auswertung ergab, dass die Expression von TTF-1 in der Tat mit dem Wachstumsmuster korrelierte. So hatten Tumoren mit einem rein papillären Wachstumsmuster eine signifikant höhere Anzahl TTF-1 positiver Zellen, als diejenigen mit einem rein alveolären oder gemischten Muster (Tabelle 4.6.). 68 % der Tumoren mit einem rein papillären Muster waren Adenome. Zu den übrigen 32 % gehörten nur Tumoren aus den Gruppen der papillären und adenosquamösen (Adeno-) Karzinome, nicht jedoch aus der der bronchioloalveolären Karzinome (Tabelle 8.4.). Da die Adenome einen sehr homogen Phänotyp hatten und dadurch zu sehr ins Gewicht fielen, wurden die deutlich heterogeneren Karzinome noch einmal gesondert analysiert. Die Gruppe der rein papillären Karzinome hatte im Schnitt wieder den höchsten Grad. Allerdings unterschieden sich hier die Tumoren mit einem rein alveolären Muster signifikant von allen anderen und hatten den niedrigsten TTF-1 Grad (Tabelle 4.6.).

Tabelle 4.6. Korrelation verschiedener Wachstumsmuster mit TTF-1 Expressionsgraden

Wachstumsmuster		Gesamtzahl	TTF-1 Mittelwert	Spanne
inklusive Adenome	papillär	28	2,3**[alle]	1 bis 3
	alveolär	6	0,7	0 bis 2
	papillär und alveolär	27	1,3	0 bis 3
exklusive Adenome	papillär	9	1,6	1 bis 3
	alveolär	4	0**[alle]	0
	papillär und alveolär	23	1	0 bis 2

** $p < 0,01$

4.4.2.2. TTF-1-Expression in Abhängigkeit von der Zellform

Bei genauer Betrachtung der Zellform in Abhängigkeit vom Expressionsgrad fiel auf, dass isoprismatische Zellen, unabhängig von der Tumordignität oder dem WHO-Subtyp, immer TTF-1 exprimierten. Tumoren mit hochprismatischen Zellen wurden nur in der Gruppe der invasiven Tumoren gefunden (Tabelle 4.7.). Von den 36 Karzinomen bestanden zwölf ausschließlich aus hochprismatischen Zellen. Ein Drittel dieser zwölf Tumoren waren nach der WHO-Klassifikation papilläre Adenokarzinome. Sie hatten alle einen TTF-1 Grad von 1. Die übrigen acht Tumoren hingegen hatte alle einen TTF-1 Grad von 0 und waren durchweg bronchioloalveoläre Karzinome (Tabelle 8.4.). Wurden iso- und hochprismatische Zellen im gleichen Tumor gefunden, so waren die hochprismatischen Zellen ebenfalls in 63 % der Fälle negativ. Die squamösen Zellen der adenosquamösen Karzinome waren, entgegen ihrer glandulären, isoprismatischen Zellstrukturen, stets TTF-1 negativ (Tabellen 4.7. und 8.4.). Die TTF-1-Expression korrelierte demnach direkt mit der Zellform. Tumoren mit ausschließlich hochprismatischen Zellen hatten eine signifikant niedrigere und Tumoren mit ausschließlich isoprismatischen Zellen eine signifikant höhere TTF-1-Expression als alle anderen Tumoren (Tabelle 4.8.). Tumoren mit gemischten Zelltypen lagen in der Mitte und scheinen Übergangsformen zu sein.

Tabelle 4.7. Prozent positiver TTF-1-Expression in Lungentumoren bezogen auf die Anzahl der Tumoren mit dem jeweiligen Merkmal in jedem WHO-Tumorsubtyp

		Adenome				Karzinome					
		PA		BAA		PAK		BAK		ASK	
		n = 2		n = 23		n = 15		n = 14		n = 7	
		n	davon	n	davon	n	davon	n	davon	n	davon
Merkmal			+		+		+		+		+
Zellform	hochprismatisch	-	-	-	-	9	63%	11	9%	-	-
	isoprismatisch	2	100%	23	100%	11	100%	6	100%	7	100%
	squamös	-	-	-	-	-	-	-	-	7	0%
Zellanordnung	einschichtig	2	100%	23	100%	15	100%	14	43%	7	100%
	mehrschichtig	-	-	-	-	5	20%	7	0%	7	0%

PA: Papilläres Adenom, BAA: Bronchioloalveoläres Adenom, PAK: Papilläres Karzinom,
BAK: Bronchioloalveoläres Karzinom, ASK: Adenosuqamöses Karzinom

Tabelle 4.8. Korrelation verschiedener Zellformen mit TTF-1 Expressionsgraden

Zellform	Gesamtzahl	TTF-1 Mittelwert	Spanne
isoprismatisch	33	2,3**[alle]	1 bis 3
hochprismatisch	12	0,3**[alle]	0 bis 1
iso- und hochprismatisch	9	1,4	1 bis 3
squamös	7	1,3	1 bis 2

** $p < 0,01$

4.4.2.3. TTF-1-Expression in Abhängigkeit von der Zellanordnung

Als letztes Merkmal wurde die Zellanordnung auf Relevanz für die TTF-1-Expression untersucht. Es hatte, von allen 61 Tumoren, nur einer eine rein mehrschichte Zellanordnung. Alle anderen Tumoren wiesen eine gemischte (30 % der Tumoren) oder eine rein einschichtige (69 % der Tumoren) Zellanordnung auf. 25 der 42 einschichtigen Tumoren waren aus der Gruppe der Adenome (Tabellen 4.1. und 8.4.). Alle einschichtig angeordneten Zellen der Adenome, der papillären Karzinome, der adenosquamösen Karzinome und sechs der 14 bronchioloalveolären Karzinome exprimierten TTF-1. Die mehrschichtig angeordneten Zellen von 18 der 19 Tumoren mit gemischten Tumorzellen waren im Gegensatz dazu negativ (Tabellen 4.7. und 8.4.). Genauso wie die einschichtig angeordneten Zellen der restlichen acht bronchioloalveolären Karzinome. Insgesamt wurde somit ein signifikanter Unterschied in der TTF-1 Expression zwischen ein- und mehrschichtig angeordneten Tumorzellen festgestellt. Einschichtige Tumorzellen exprimierten signifikant mehr TTF-1, als mehrschichtige Tumorzellen (Tabelle 4.9.). Die Anordnung der Tumorzellen scheint einen Einfluss auf die TTF-1 Expression zu haben. Vermutlich jedoch nicht als alleiniges Merkmal, da das einschichtige Tumorepithel der acht bronchioloalveolären Karzinome, wie beschrieben, einen TTF-1 Grad von 0 hatte (Tabelle 4.7.).

Tabelle 4.9. Korrelation der Zellanordnung mit TTF-1 Expressionsgraden

Zellanordnung	Gesamtzahl	TTF-1 Mittelwert	Spanne
einschichtig	42	1,7**[mehrschichtig]	0 bis 3
mehrschichtig	19	0,1	0 bis 1

** $p < 0,01$

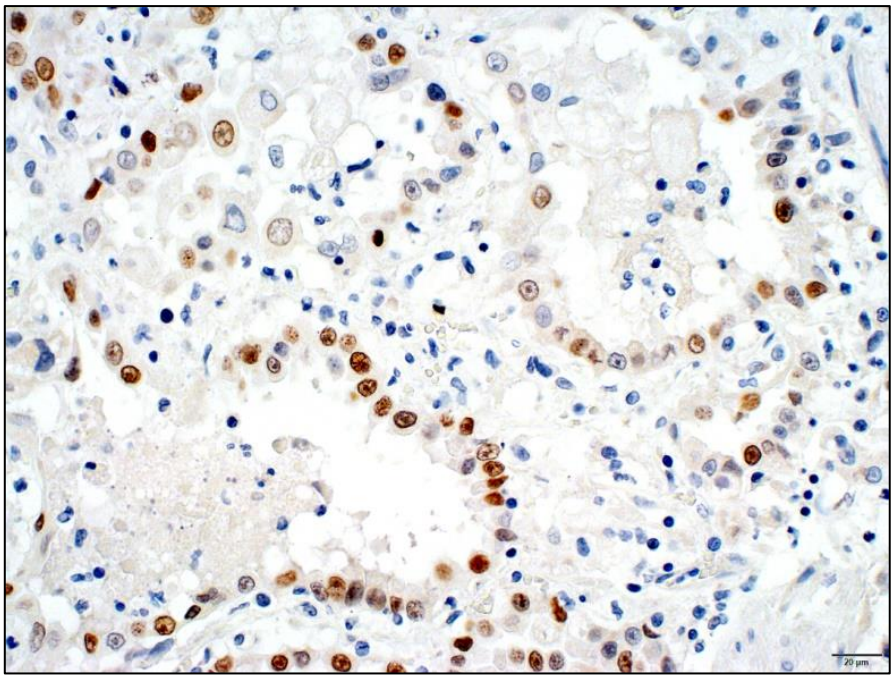

Abb. 10: Papilläres Adenom mit folgenden Merkmalen:

Wachstumsmuster: Alveolär; Zellform: Isoprismatisch; Zellanordnung: Einschichtig; Mukus: Vorhanden; Wachstum: Expansiv (hier nicht sichtbar); TTF-1 Grad: 2.

Lunge. Katze. IHC-Färbung mit TTF-1 Antikörper.

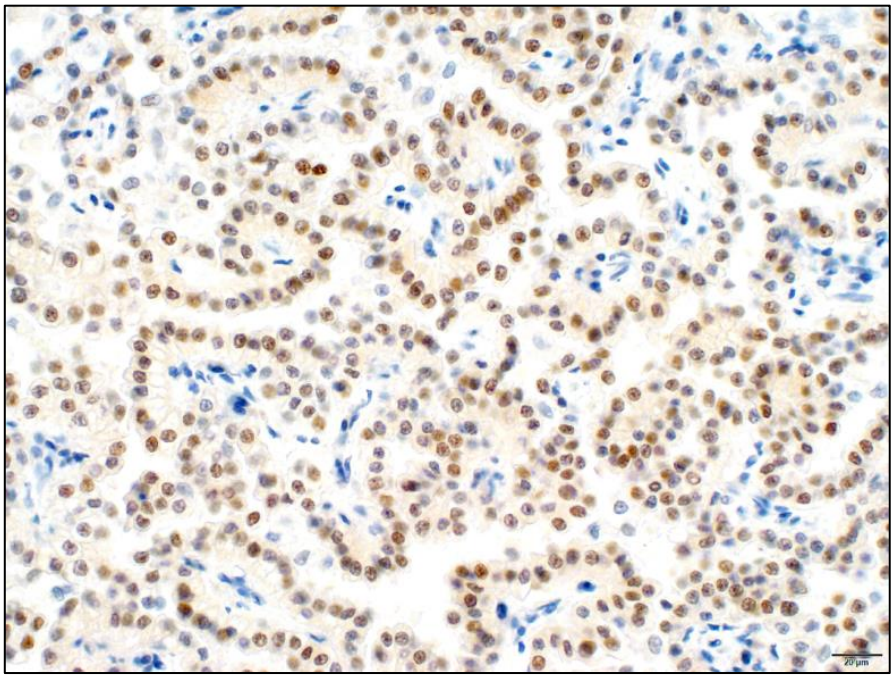

Abb. 11: Bronchioloalveoläres Adenom mit folgenden Merkmalen:

Wachstumsmuster: Papillär und alveolär; Zellform: Isoprismatisch; Zellanordnung: Einschichtig; Mukus: Nicht vorhanden; Wachstum: Expansiv (hier nicht sichtbar); TTF-1 Grad: 3.

Lunge. Katze. IHC-Färbung mit TTF-1 Antikörper.

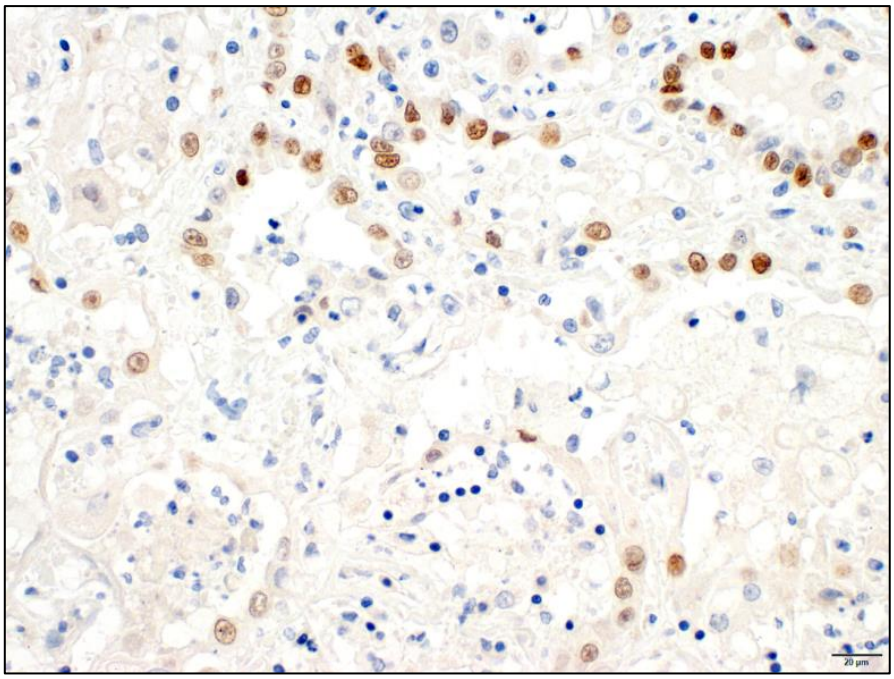

Abb. 12: Papilläres Adenokarzinom mit folgenden Merkmalen:

Wachstumsmuster: Papillär und alveolär; Zellform: Iso- und hochprismatisch; Zellanordnung: Ein- und mehrschichtig; Mukus: Vorhanden; Wachstum: Invasiv (hier nicht sichtbar); TTF-1 Grad: 1.

Lunge. Katze. IHC-Färbung mit TTF-1 Antikörper.

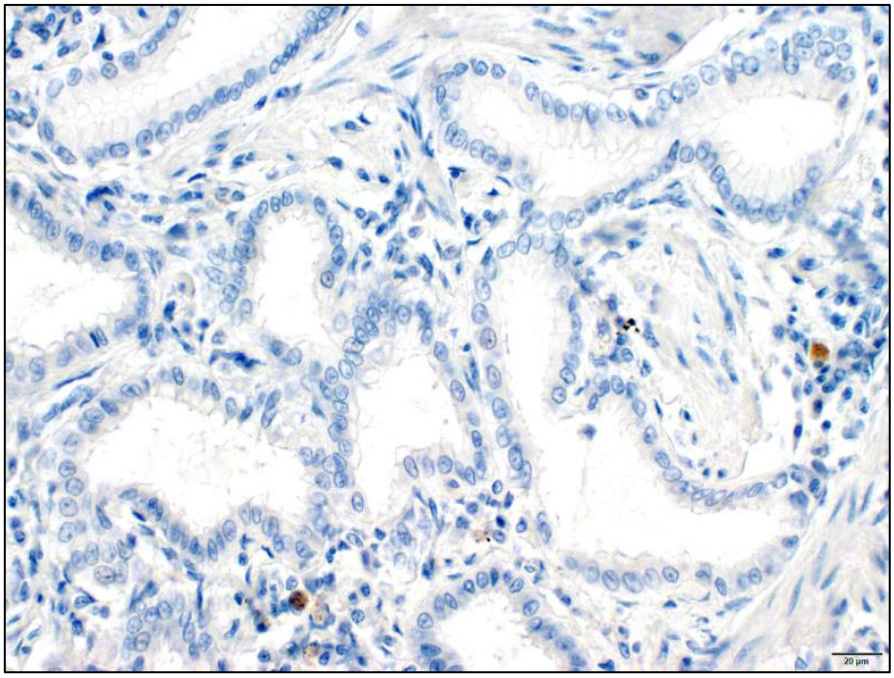

Abb. 13: Bronchioloalveoläres Karzinom mit folgenden Merkmalen:

Wachstumsmuster: Alveolär; Zellform: Hochprismatisch; Zellanordnung: Einschichtig; Wachstum: Invasiv (hier nicht sichtbar); TTF-1 Grad: 0.

Lunge. Katze. IHC-Färbung mit TTF-1 Antikörper.

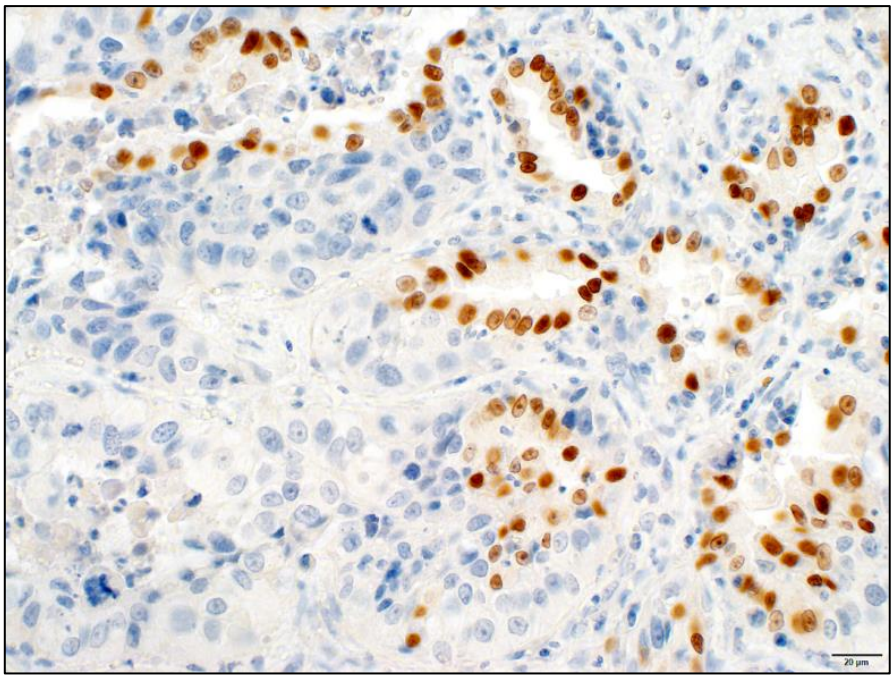

Abb. 14: Adenosquamöses Karzinom mit folgenden Merkmalen:

Wachstumsmuster: Papillär und alveolär; Zellform: Isoprismatisch und squamös; Zellanordnung: Ein- und mehrschichtig; Wachstum: Invasiv (hier nicht sichtbar); TTF-1 Grad: 1.

Lunge. Katze. IHC-Färbung mit TTF-1 Antikörper.

4.5. Ki67-Expression in primären Lungentumoren

Die Auswertung der Ki67-Expression ergab signifikante Unterschiede zwischen den verschiedenen Tumorgruppen. So war die Ki67-Expression in den expansiven Tumoren wie erwartet signifikant niedriger als in den invasiven Tumoren (Abbildungen 15-19). Interessanterweise unterschied sich die Expression der papillären Adenokarzinome ebenfalls signifikant von der in den bronchioloalveolären und adenosquamösen Karzinomen (Tabelle 4.10.). Entsprechend der WHO-Definition, entwickeln sich papilläre Adenokarzinome teilweise aus bronchioloalveolären Karzinomen und haben einen höheren Malignitätsgrad (Tabelle 3.2.). Hier waren die bronchioloalveolären Karzinome nach den adenosquamösen Karzinomen allerdings die Tumoren mit dem zweithöchsten Ki67 Expressionsgrad (Tabelle 4.10.), sodass sich drei Gruppen von WHO-Tumorsubtypen mit gleichen bzw. ähnlichen Ki67 Expressionsintensitäten herauskristallisierten. Die erste Gruppe bestand aus den Adenomen mit einer 72 %igen Wahrscheinlichkeit des Auftretens der Expressionsgrade 1 oder 2. Papilläre Adenokarzinome bildeten die zweite Gruppe. Sie hatten zu 73 % einen Expressionsgrad von 2 oder 3. Die dritte Gruppe bestand aus den bronchioloalveolären und adenosquamösen Karzinomen. Sie hatten zu 95 % einen Expressionsgrad von ≥ 3 (Tabelle 8.3.). Die WHO-Einschätzung des höheren Malignitätsgrades von papillären Adenokarzinomen gegenüber den bronchioloalveolären Karzinomen wurde mit Hilfe des Proliferationsmarkers Ki67 in dieser Studie nicht nachvollzogen.

Um Ki67 als Marker für das Erkennen von Adenomen und Karzinomen zu verwenden wurde als Grenze der Expressionsgrad von 2 festgelegt. Alle Tumoren mit einem Expressionsgrad < 2 waren Adenome und alle Tumoren mit einem Expressionsgrad ≥ 2 waren Karzinome. In dieser Studie wurde für die Beurteilung der Tumordignität das Wachstum (expansiv respektive invasiv) als Kriterium herangezogen. Das Ergebnis der Tumorbeurteilung ergab für den Proliferationsmarker Ki67 eine Sensitivität von nur 68 %. Das heißt, dass 17 der 25 expansiven Tumoren richtig als Adenom (Expressionsgrad 1) von dem Marker erkannt wurden. Die Spezifität des Markers betrug dagegen 94 %. Es wurden nur zwei der 36 invasiven Tumoren nicht als Karzinome (Ki67 Grad < 2) erkannt (Tabelle 8.3.).

Tabelle 4.10. Übersicht Ki67 Expressionsgrade in felinen Lungentumoren

Tumorgruppen	Gesamtzahl	Ki67 Mittelwert	Spanne
expansive Tumoren	25	1,4**[invasive Tumoren]	1 bis 4
invasive Tumoren	36	3,3	1 bis 5
Papilläres Adenom (PA)	2	1,5*[BAK, ASK]	1 bis 2
Bronchioloalveoläres Adenom (BAA)	23	1,4**[alle K]	1 bis 4
Papilläres Adenokarzinom (PAK)	15	2,5**[alle K]	1 bis 5
Bronchioloalveoläres Karzinom (BAK)	14	3,6	2 bis 5
Adenosquamöses Karzinom (ASK)	7	4,3	3 bis 5

* $p < 0,05$ ** $p < 0,01$

4.5.1. Korrelation der Ki67-Expression mit den Tumormerkmalen

Wie bei der Expression von TTF-1, wurden auch für Ki67 Zusammenhänge zwischen der Expression und den Merkmalen der Tumoren hergestellt. Die Tumoren mit einem rein papillären Wachstumsmuster, rein isoprismatischen Zellen oder ausschließlich einschichtigem Epithel wiesen eine signifikant niedrigere Ki67-Expression als die anderen Tumoren auf (Tabelle 4.11.). Dieses Ergebnis entspricht den Erwartungen, da 96 % der expansiven Tumoren die letzten beiden Eigenschaften zeigten und von diesen sogar 75 % rein papillär waren. Passend zu den vorhergehenden Beobachtungen gehörten papilläre Adenokarzinome zu der Gruppe mit der niedrigsten Expressionsintensität, da sie sechs der Tumoren mit rein papillärem Muster ausmachten.

Tabelle 4.11. Korrelation Ki67 Expressionsgrade und Tumormerkmale

Merkmal		Gesamtzahl	Ki67 Mittelwert	Spanne
Wachstumsmuster	papillär	28	2,0**[papillär und alveolär]	1 bis 5
	alveolär	6	2,8	1 bis 5
	papillär und alveolär	27	3,1	1 bis 5
Zellform	isoprismatisch	33	1,9**[alle]	1 bis 5
	hochprismatisch	12	2,9*[squamös]	1 bis 5
	iso- und hochprismatisch	9	3,0*[squamös]	2 bis 4
	squamös	7	4,3	3 bis 5
Zellanordnung	einschichtig	42	2,1**[ein- und mehrschichtig]	1 bis 5
	mehrschichtig	1	3	3
	ein- und mehrschichtig	18	3,6	2 bis 5

* $p < 0,05$ ** $p < 0,01$

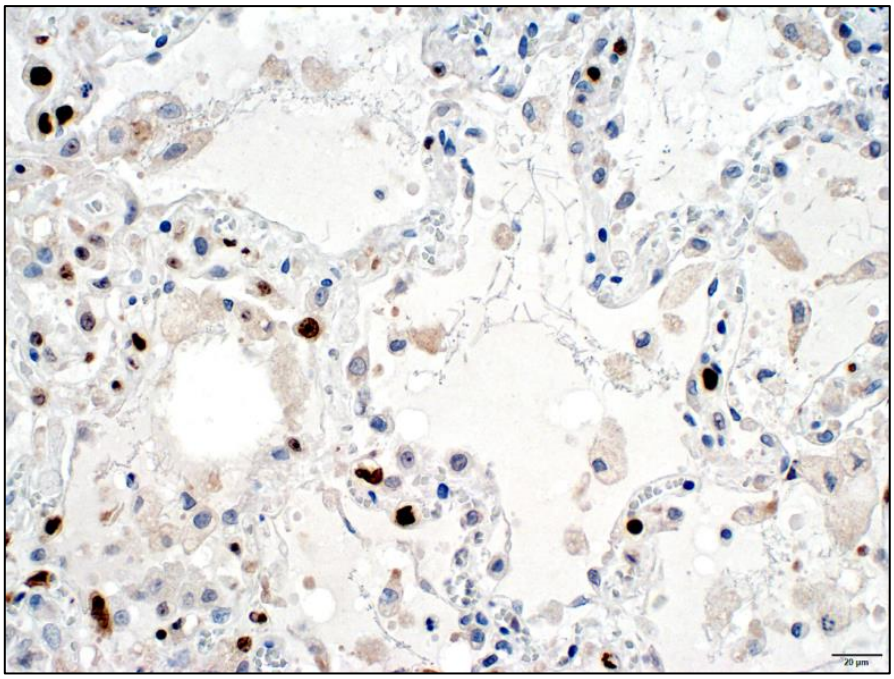

Abb. 15: Papilläres Adenom mit folgenden Merkmalen:

Wachstumsmuster: Alveolär; Zellform: Isoprismatisch; Zellanordnung: Einschichtig; Mukus: Vorhanden; Wachstum: Expansiv (hier nicht sichtbar); Ki67 Grad: 1.

Lunge. Katze. IHC-Färbung mit Ki67 Antikörper.

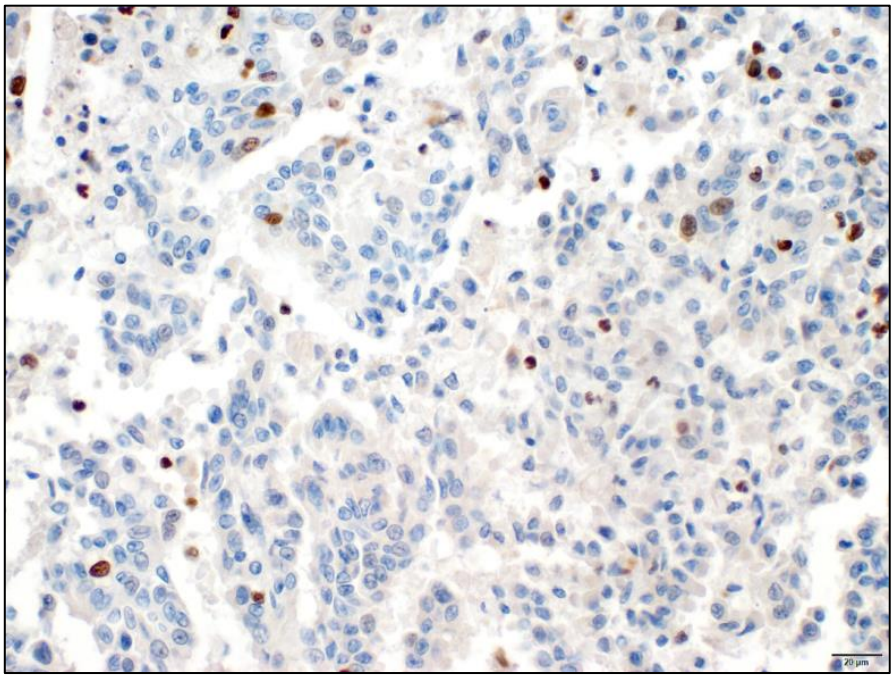

Abb. 16: Bronchioloalveoläres Adenom mit folgenden Merkmalen:

Wachstumsmuster: Papillär; Zellform: Isoprismatisch; Zellanordnung: Einschichtig; Mukus: Nicht vorhanden; Wachstum: Expansiv (hier nicht sichtbar); Ki67 Grad: 1.

Lunge. Katze. IHC-Färbung mit Ki67 Antikörper.

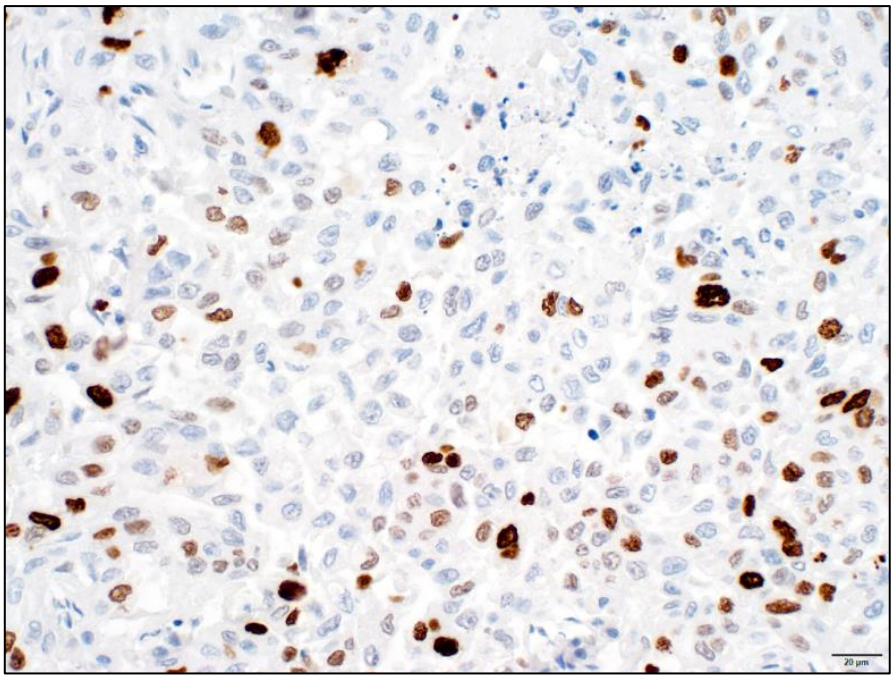

Abb. 17: Papilläres Adenokarzinom mit folgenden Merkmalen:

Wachstumsmuster: Papillär; Zellform: Hochprismatisch; Zellanordnung: Mehrschichtig; Wachstum: Invasiv (hier nicht sichtbar); Ki67 Grad: 3.

Lunge. Katze. IHC-Färbung mit Ki67 Antikörper.

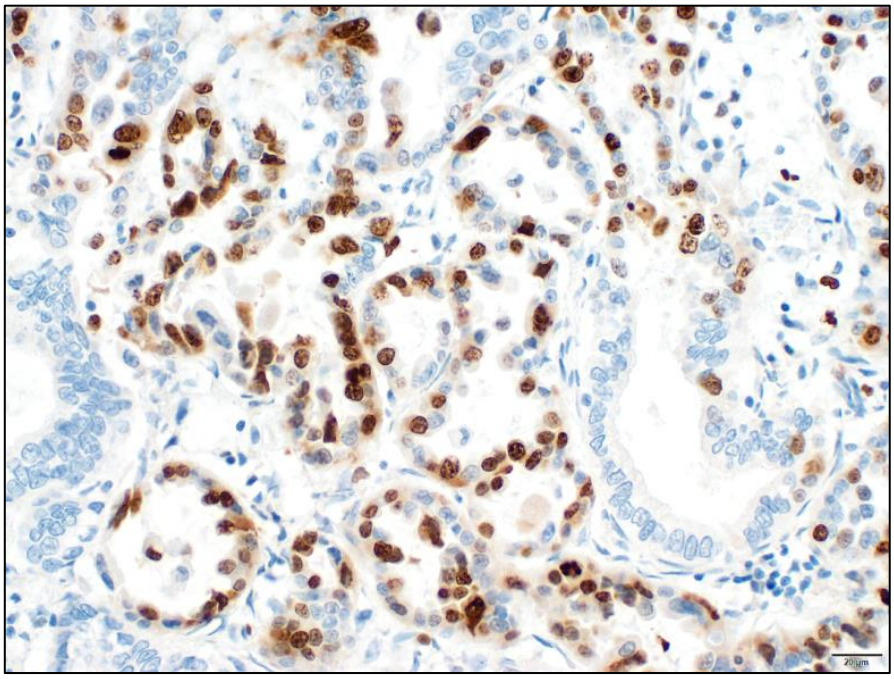

Abb. 18: Bronchioloalveoläres Karzinom mit folgenden Merkmalen:

Wachstumsmuster: Papillär und alveolär; Zellform: Iso- und hochprismatisch; Zellanordnung: Ein- und mehrschichtig; Wachstum: Invasiv (hier nicht sichtbar); Ki67 Grad: 4.

Lunge. Katze. IHC-Färbung mit Ki67 Antikörper.

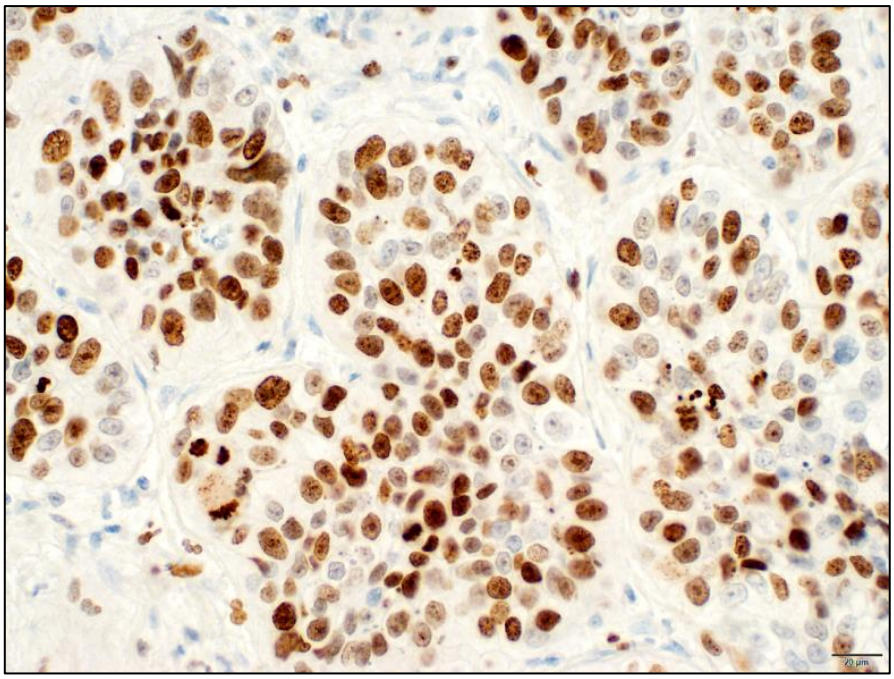

Abb. 19: Adenosquamöses Karzinom mit folgenden Merkmalen:
Wachstumsmuster: Papillär; Zellform: Isoprismatisch und squamös; Zellanordnung: Ein- und mehrschichtig; Wachstum: Invasiv (hier nicht sichtbar); Ki67 Grad: 5.
Lunge. Katze. IHC-Färbung mit Ki67 Antikörper.

4.6. Korrelation TTF-1- und Ki67-Expression

Bei der Auswertung der Tumoren wurde ein Zusammenhang zwischen den Expressionsintensitäten von TTF-1 und Ki67 festgestellt. Die beiden Marker verhielten sich umgekehrt proportional zueinander (Diagramm 4.1.). So hatten immer die Tumoren einen signifikant höheren Ki67 Grad, die einen TTF-1 Grad von 0 oder 1 hatten (Tabelle 4.12.).

Tabelle 4.12. Korrelation der TTF-1 und Ki67 Expressionsgrade

TTF-1 Grad	Gesamtzahl	Ki67 Mittelwert	Spanne
0	8	3,5**[2, 3]	2 bis 5
1	20	3,3**[2, 3]	1 bis 5
2	17	2,0	1 bis 5
3	16	1,7	1 bis 5

** $p < 0,01$

4.7. Kombinierter Expressionswert

Die Ergebnisse zeigten, dass sich die Expressionen beider Marker zwischen den Adenomen und Karzinomen insgesamt zwar signifikant unterschieden, aber die Trennung nicht hundertprozentig genau war (TTF-1: Sensitivität 100 % und Spezifität 78 % (siehe Punkt 4.4.1.); Ki67: Sensitivität: 68 % und Spezifität 94 % (siehe Punkt 4.5.)). Problematisch bei dieser Einteilung war, dass in beiden Fällen invasive Tumoren fälschlicherweise als expansive Tumoren diagnostiziert wurden. Interessanterweise zeigte die genaue Analyse der Daten, dass eine Kombination, genauer die Differenz, der TTF-1 und Ki67 Werte, jedes Tumors, einen Kombinierten Expressionswert (KE) mit einem deutlich besseren Resultat ergab (Diagramm 4.1., Tabelle 8.3.). Dabei gehören alle Tumoren mit einem KE > 0 zu den Adenomen und alle mit einem KE ≤ 0 zu den Karzinomen. Sodass sich für die Tumoren dieser Studie eine Sensitivität von 84 % (richtig erkannte Adenome: 21 von 25 expansiven Tumoren) und eine Spezifität von 100 % (richtig erkannte Karzinome: 36 von 36 invasiven Tumoren) ergab (Abbildung 4.1.). Die Falsch-Positiv-Rate sank somit auf 0 %.

Bei erneuter Untersuchung der vier expansiven Tumoren mit einem KE ≤ 0 wurden kleine Tumorbereiche mit einem destruktiveren und unregelmäßigeren Muster gefunden (Abbildungen 20-23). Sodass hier die Diagnose eines rein benignen Tumors nicht mehr gerechtfertigt wäre.

In der Tabelle 4.13. sind die signifikanten Unterschiede der KE Werte zwischen den WHO-Subtypen dargestellt. Die Adenome hatten wie erwartet einen höheren KE Wert, als die Karzinome. Entsprechend der Auswertungen der TTF-1 und Ki67 Ergebnisse (4.5. und 4.10.), hatten die papillären Karzinome durchschnittlich einen signifikant höheren KE Wert, als die anderen Karzinomsubtypen (Tabelle 4.13.).

Auf Grund seiner hohen Sensitivität und Spezifität ist der Kombinierte Expressionswert als Hilfsmittel für die Diagnose von Adenomen und Karzinomen gut geeignet. Die WHO-Einteilung stützt der Kombinierte Expressionswert jedoch nicht.

Tabelle 4.13. Kombinierte Expressionswerte feliner Lungentumoren

WHO-Tumorsubtyp	Gesamtzahl	KE Mittelwert	Spanne
Papilläres Adenom (PA)	2	1*[BAK]	0 bis 2
Bronchioloalveoläres Adenom (BAA)	23	1,2**[alle K]	-1 bis 2
Papilläres Adenokarzinom (PAK)	15	-1,1**[alle K]	-4 bis 0
Bronchioloalveoläres Karzinom (BAK)	14	-3,1	-5 bis -2
Adenosquamöses Karzinom (ASK)	7	-3	-4 bis -1

* $p < 0,05$ ** $p < 0,01$

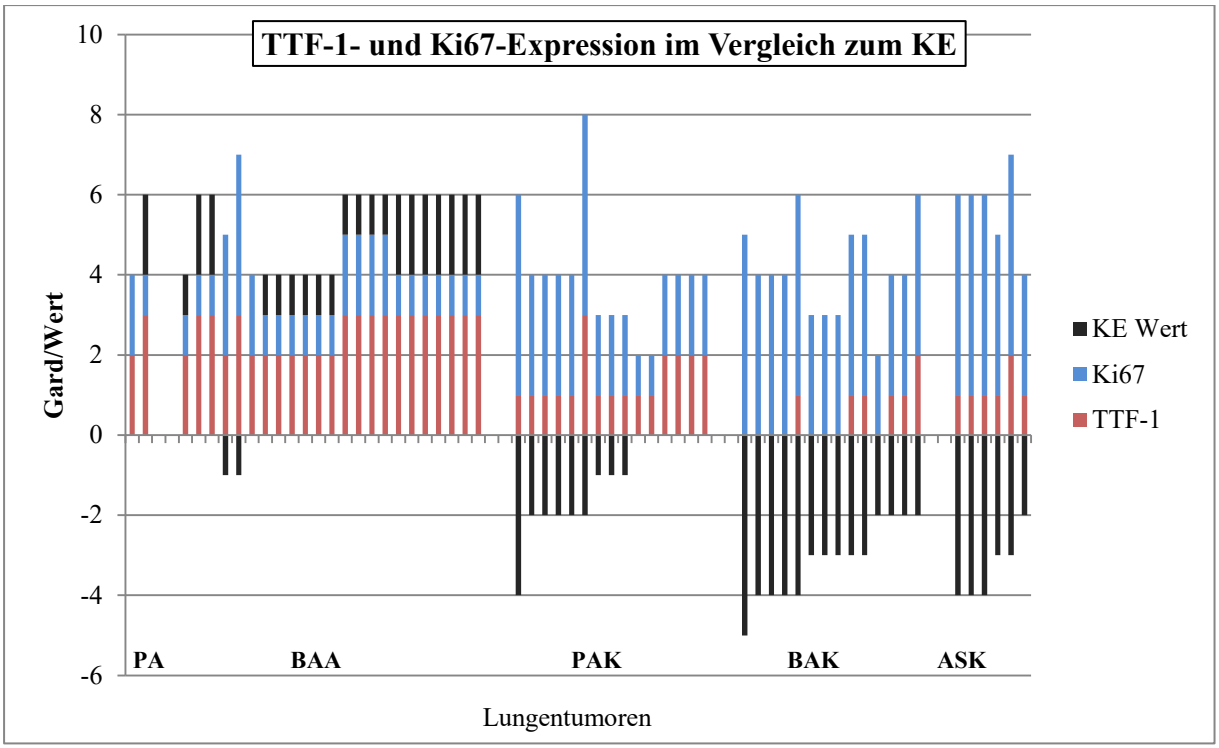

Diagramm 4.1. Vergleich der Expressionsintensität von TFF-1 und Ki67 mit dem Kombinierten Expressionswert im Zusammenhang mit der Tumordignität und den unterschiedlichen WHO-Subtypen. Die Intensität der TTF-1-Expression ist in den Adenomen (PA: Papilläres Adenom; BAA: Bronchioloalveoläres Adenom) am höchsten und sinkt mit steigender Malignität. In den Karzinomen (PAK: Papilläres Adenokarzinom; BAK: Bronchioloalveoläres Karzinom; ASK: Adenosquamöses Karzinom) erreicht sie zum Teil den Grad 0. Ki67 verhält sich umgekehrt proportional zu TTF-1 und steigt mit der Malignität. Die Kombinierten Expressionswerte liegen bei den Adenomen im Durchschnitt im positiven Bereich. Bei den Karzinomen liegen sie alle im negativen Bereich zwischen 0 und -5.

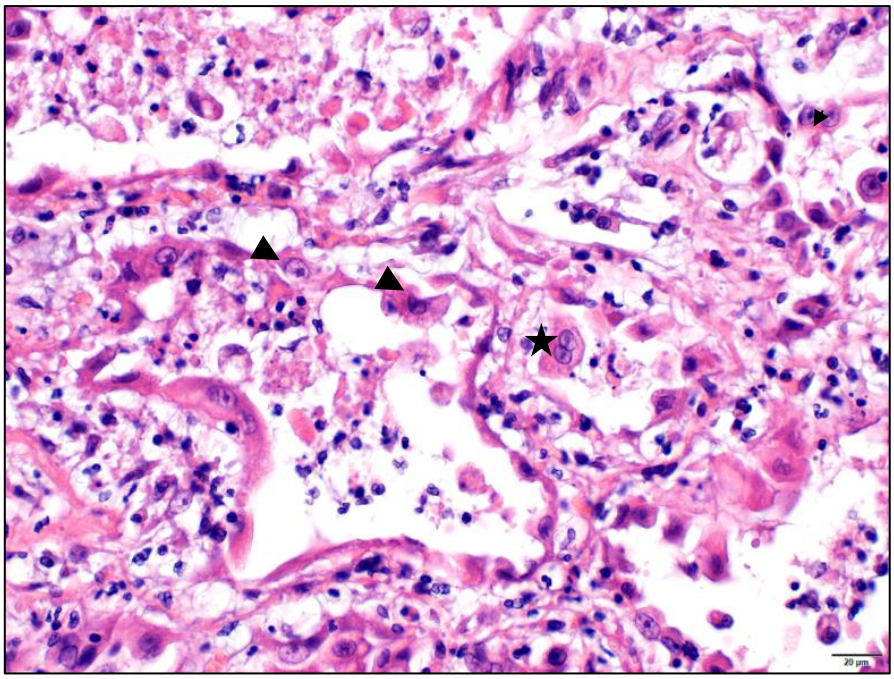

Abb. 20: Expansiver Tumor mit KE Wert von 0. Bei der erneuten Untersuchung wurden kleine Tumorbereiche mit einem destruktiveren und unregelmäßigeren Muster gefunden. Die Zellen sind sehr heterogen (Pfeilspitze). Teilweise kommen vielkernig Zellen (Stern) vor. Lunge. Katze. HE-Färbung

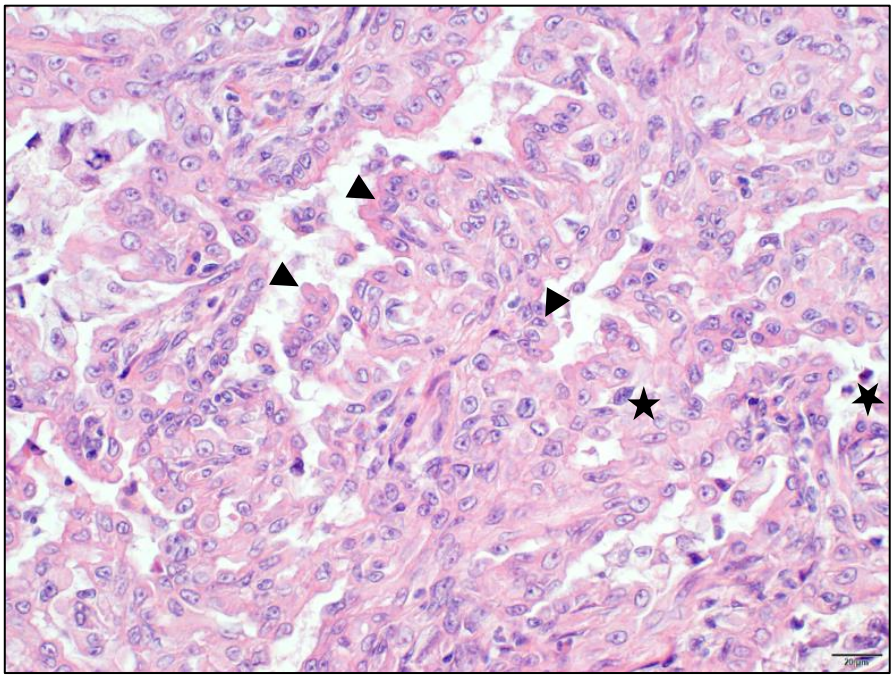

Abb. 21: Expansiver Tumor mit KE Wert von -1. Bei der erneuten Untersuchung wurden kleine Tumorbereiche mit einem destruktiveren und unregelmäßigeren Muster gefunden. Die Zellen sind sehr heterogen (Pfeilspitze) und teilweise finden sich Mitosefiguren (Stern). Lunge. Katze. HE-Färbung.

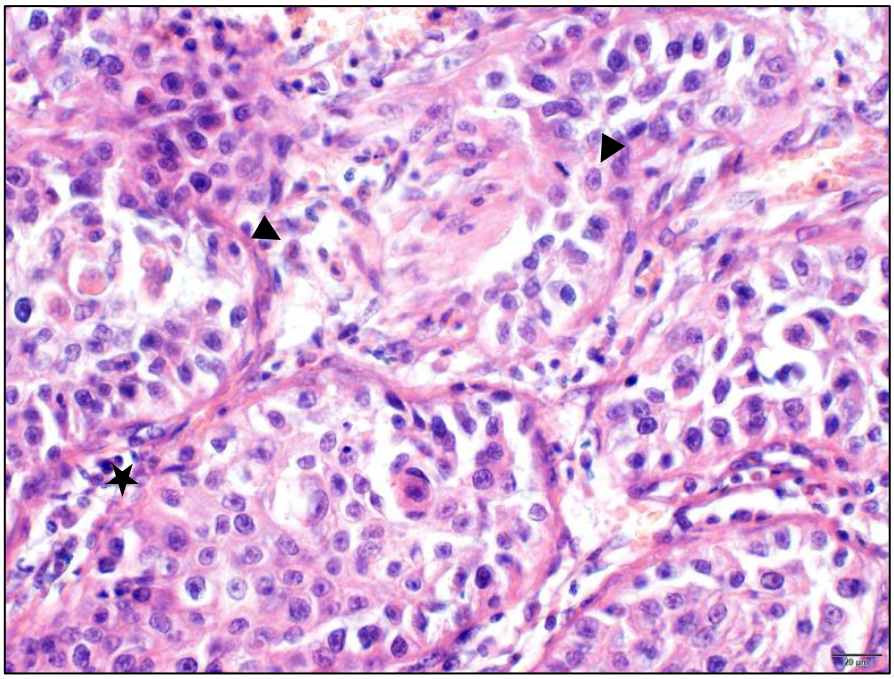

Abb. 22: Expansiver Tumor mit KE Wert von -1. Bei der erneuten Untersuchung wurden kleine Tumorbereiche mit einem destruktiveren und unregelmäßigeren Muster gefunden. Die Zellen sind sehr heterogen (Pfeilspitze) und teilweise finden sich Mitosefiguren (Stern). Lunge. Katze. HE-Färbung.

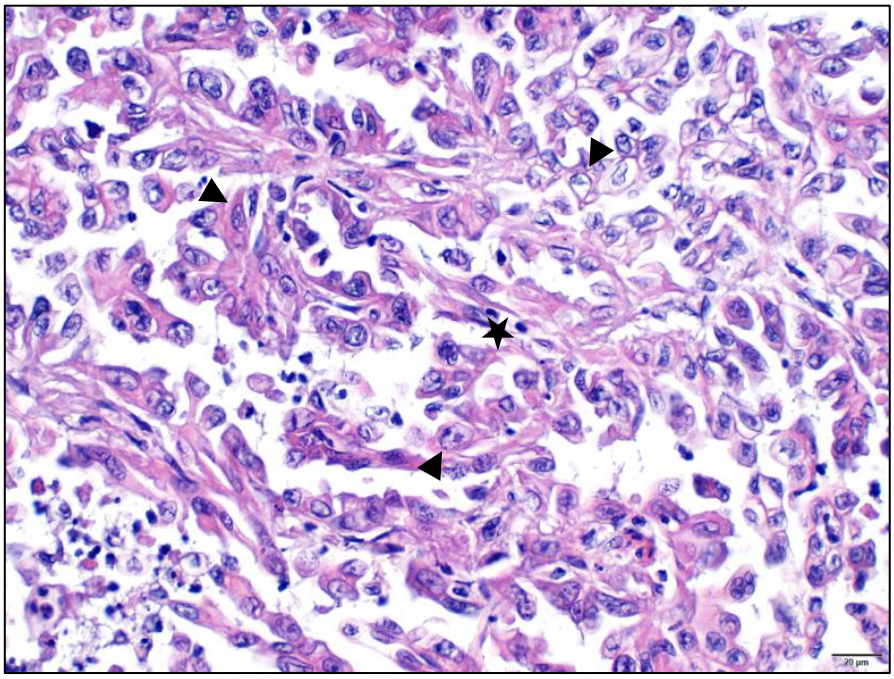

Abb. 23: Expansiver Tumor mit KE Wert von 0. Bei der erneuten Untersuchung wurden kleine Tumorbereiche mit einem destruktiveren und unregelmäßigeren Muster gefunden. Die Zellen sind sehr heterogen (Pfeilspitze) und teilweise finden sich Mitosefiguren (Stern). Lunge. Katze. HE-Färbung.

4.8. TTF-1, Ki67, KE und die Zellmerkmale

Die Punkte 4.4.2.1. bis 4.4.2.3. und 4.5.1. demonstrierten, dass bestimmte Merkmale sich signifikant von anderen unterschieden und häufiger in Adenomen oder Karzinomen vorkamen. So exprimierten Adenome zum Beispiel signifikant mehr TTF-1 und signifikant weniger Ki67 als Karzinome und bestanden in der Regel aus isoprismatischem, einschichtigen Epithel, was zu 75 % papillär war (Tabellen 4.5. bis 4.11.). Die Analyse der Tumorhistologie und der Marker ergab eine eindeutige Abhängigkeit der TTF-1- und Ki67-Expressionen von den einzelnen Merkmalen. Die Expressionsgrade waren sowohl von der Zellform, als auch von der Zellanordnung abhängig. Diese Korrelationen sind in Tabelle 4.14. dargestellt.
Tumoren mit isoprismatischen oder iso- und hochprismatischen, einschichtig angeordneten Zellen hatten im Durchschnitt die höchste TTF-1 und die niedrigste Ki67 Expressionsintensität. Waren die Zellen nicht nur einschichtig, sondern auch oder ausschließlich mehrschichtig angeordnet oder fand man nur hochprismatische Zellen, so sank der TTF-1 Grad. Der Ki67 Grad stieg parallel dazu an (Tabellen 4.14. und 8.5.). Benigne und maligne Tumoren wurden anhand ihres KE Wertes unterschieden.

Tabelle 4.14. Zusammenhang Zellmerkmale, Markerexpressionsgrade und KE

				Mittelwert	
Tumormerkmale	**n**	**Dignität**	KE	**TTF-1**	**Ki67**
• isoprismatisch, einschichtig	21	benigne	> 0	2,7**[alle]	1,2**[alle]
• iso- und hochprismatisch, einschichtig	14	maligne	≤ 0	1,8*[2]	3,1
• isoprismatisch, ein- und mehrschichtig • iso- und hochprismatisch, ein- und mehrschichtig	7	maligne	≤ 0	1,1	3,0
• hochprismatisch, einschichtig • hochprismatisch, mehrschichtig • hochprismatisch, ein- und mehrschichtig	12	maligne	≤ 0	0,3**[alle]	2,9
• squamös, isoprismatisch, ein- und mehrschichtig	7	maligne	≤ 0	1,3	4,3**[alle]

* $p < 0,05$, ** $p < 0,01$

5. Diskussion

Mit dieser Arbeit sollten die Sensitivität und Spezifität von TTF-1 und die Funktion von Ki67 als Malignitätsmarker feliner primärer Lungentumoren untersuchen werden. Des Weiteren sollte geprüft werden, inwieweit die beiden Marker die aktuelle Tumorklassifikation der WHO stützen bzw. deren Anwendung erleichtern können.
Die hier diskutierten Untersuchungsergebnisse konnten diverse Überschneidungen in den Subtypen und Schwächen in der Einteilung der WHO aufdecken. Mit Hilfe der beiden Marker TTF-1 und Ki67 wurden Korrelationen zwischen den analysierten histologischen Tumormerkmalen und der Dignität der Tumoren herausgearbeitet. Weder die Ergebnisse der TTF-1-Expression, noch die Verteilung der Ki67 Expressionsintensitäten konnten die Einteilung der WHO stützen. Eine Kombination beider Marker konnte ihre Sensitivität und Spezifität für feline primäre Lungentumoren deutlich erhöhen. Weiterhin zeigen die Ergebnisse, dass TTF-1 sehr spezifisch für feline Lungentumoren ist.

5.1. TTF-1 als spezifischer Marker normaler Lungen und primärer Lungentumoren

TTF-1 ist als spezifischer Marker für Schilddrüsen- und Lungengewebe beim Menschen beschrieben (Bohinski *et al.*, 1994; Bruno *et al.*, 1995; Civitareale *et al.*, 1993; Civitareale *et al.*, 1989; Dentice *et al.*, 2005; Francis-Lang *et al.*, 1992; Guazzi *et al.*, 1990; Ikeda *et al.*, 1995; Kelly *et al.*, 1996; Lazzaro *et al.*, 1991; Minoo *et al.*, 1995; Mizuno *et al.*, 1991; Shimura *et al.*, 1994; Zhang *et al.*, 1997). Die vorliegende Arbeit konnte zeigen, dass TTF-1 auch bei der Katze für primäre Lungentumoren bzw. nichtneoplastisches Lungen- und Schilddrüsengewebe ein spezifischer Marker ist. Weder andere Organe, noch die Nicht-Lungentumoren exprimierten TTF-1. Die Ergebnisse entsprechen somit den Beobachtungen aus der Humanmedizin (Bejarano *et al.*, 1996; Holzinger *et al.*, 1996; Kaufmann und Dietel, 2000; Stenhouse *et al.*, 2004) und bei Hunden (Bettini *et al.*, 2009; Ramos-Vara *et al.*, 2005).
Da sowohl aus der Humanmedizin (Kaufmann und Dietel, 2000), als auch durch Studien an Hunden bekannt ist (Aupperle *et al.*, 2003; Pessina *et al.*, 2012; Ramos-Vara *et al.*, 2002), dass Schilddrüsenkarzinome ebenfalls TTF-1 exprimieren, sollten ergänzende Lungentumor-spezifische Marker getestet werden, um Lungenmetastasen von Schilddrüsentumoren von primären Lungentumoren sicher differenzieren zu können. Ein potenzieller Marker für diese Fragestellung könnte Napsin A darstellen. Studien aus der Humanmedizin zeigen, dass Napsin A in Lungentumoren, aber nicht in Schilddrüsenkarzinomen exprimiert wird (El-

Maqsoud *et al.*, 2015; Turner *et al.*, 2012). Weiterhin konnte gezeigt werden, dass der kombinierte Einsatz von TTF-1 und Napsin A die Sensitivität des Nachweises humaner, pulmonaler Lungentumoren erhöht (Tran *et al.*, 2015; Turner *et al.*, 2012). Als ergänzender Marker zu TTF-1 könnte Napsin A auch bei felinen Tumoren die Sensitivität des Tumornachweises erhöhen (El-Maqsoud *et al.*, 2015; Turner *et al.*, 2012) .

5.2. Sensitivität und Spezifität von TTF-1 und Ki67 für die Lungentumordignität

Die Expression von TTF-1 korrelierte, wie in der Humanmedizin (Barlesi *et al.*, 2005; Nakamura *et al.*, 2002) auch in den felinen Tumoren positiv mit dem Differenzierungsgrad. Neben einer positiven Korrelation zwischen der TTF-1-Expression und dem Differenzierungsgrad, zeigte die Ki67-Expression, eine negative Korrelation mit dem Differenzierungsgrad. Andere Studien berichten ebenfalls von einem inversen Expressionsverhalten dieser Marker in humanen Lungentumoren (Myong, 2003; Pelosi *et al.*, 2001; Zu *et al.*, 2012). Die höhere Expression in schlechter differenzierten, folglich maligneren, Lungentumoren ist nachvollziehbar, da Ki67 von proliferierenden Zellen exprimiert wird (Brown und Gatter, 2002; Gerdes *et al.*, 1984; Gerdes *et al.*, 1983; Kloppel *et al.*, 2004). Auch in anderen felinen Tumoren korrelierte eine hohe Expressionsintensität von Ki67 mit einem hohen Malignitätsgrad und einer niedrigen Überlebenszeit (Bergkvist *et al.*, 2011; Hughes und Dobson, 2012; Roels *et al.*, 1999; Sabattini und Bettini, 2010; Sabattini *et al.*, 2015; Zappulli *et al.*, 2015).

Trotz der guten Korrelation mit der Tumordignität, war eine 100 %ige Trennung der Adenome und Karzinome, definiert anhand ihres Invasionsverhalten, sowohl mit TTF-1, als auch mit dem Ki67 Antikörper nicht möglich. Ihre Sensitivität und Spezifität betrugen 100 % und 78 % respektive 68 % und 94 %. Somit ist TTF-1 ein sehr guter Marker für benigne Lungentumoren.

Von größerer Wichtigkeit ist jedoch das sichere Erkennen maligner Tumoren, um das schnelle Einleiten der richtigen Therapie zu gewährleisten. Da die Charakterisierung vor allem maligner Lungentumoren anhand einzelner Marker ein bekanntes Problem darstellt, wird vielfach eine Kombination verschiedener, immunhistochemischer Marker empfohlen (El-Maqsoud *et al.*, 2015; Gurda *et al.*, 2015; Ikeda *et al.*, 2015; Tran *et al.*, 2015). Diese Schwierigkeit konnte durch eine geeignete, sinnvolle Kombination der Expressionsintensitäten beider Marker in dieser Arbeit behoben werden. Der ermittelte Kombinierte Expressionswert (KE) konnte die Sensitivität auf 84 % (richtig erkannte

Adenome: 21 von 25 expansiven Tumoren) und die Spezifität auf 100 % (richtig erkannte Karzinome: 36 von 36 invasiven Tumoren) für die Tumoren dieser Arbeit erhöhen. Die Falsch-Positiv-Rate sank somit auf 0 %. Die Bestimmung des KE Wertes ist demnach ein sehr aussichtsreiches und nützliches Werkzeug für das Ermitteln der Tumordignität primärer Lungentumoren.

Vier der ursprünglich, anhand ihres Wachstums, als Adenome eingestuften Tumoren, fallen durch die verfeinerte Einteilung nach ihren KE Werten in die Gruppe der Karzinome. Bei einer erneuten Untersuchung wurden kleine, schlechter differenzierte Bereiche in diesen Tumoren gefunden. Trotz ihres expansiven Wachstums müssen diese Tumoren dadurch als leicht maligne eingestuft werden. Sie gehören damit berechtigterweise in die Gruppe der besser differenzierten Karzinome.

Das Wachstumsverhalten eines Tumors ist zwar ein hinweisendes, jedoch kein bindendes, Merkmal für die Einschätzung seiner Malignität. Auch in der WHO-Klassifikation wird beispielsweise für die Unterscheidung bronchioloalveolärer Adenome und Karzinome nicht die Invasivität des Tumors als entscheidendes Merkmal herangezogen, sondern seine Regelmäßigkeit und Destruktivität. Sodass auch Tumoren ohne invasives Wachstum, aber mit irregulärem oder destruktivem Erscheinungsbild, als Karzinome eingestuft werden müssen. Da das Wachstumsverhalten ein anerkanntes und gut zu evaluierendes Unterscheidungsmerkmal benigner und maligner Tumoren ist, wurde es dennoch in dieser Arbeit als entscheidendes Merkmal für die Malignität verwendet.

Diese Tatsachen verdeutlichen, dass letztlich erst eine immunhistochemische Untersuchung auf die Expressionen von TFF-1 und Ki67 wirklichen Aufschluss über den Differenzierungsgrad bzw. die Dignität von primären Lungentumoren liefert und daher für die Anwendung in der Klinik anzuraten ist.

5.3. TTF-1, Ki67 und die WHO-Klassifikation

Die TTF-1-Expression der Lungentumoren korrelierte positiv mit ihrem Differenzierungsgrad. Entsprechend der Untersuchungsergebnisse, bestanden Adenome einheitlich aus isoprismatischen Zellen mit einschichtiger Anordnung. Die TTF-1-Expression dieser Merkmale war signifikant höher als die der anderen Zellmerkmale. Sie stehen somit für einen guten Differenzierungsgrad. Mit steigender Zahl hochprismatischer und/oder mehrschichtig angeordneter Zellen, sanken sowohl der Differenzierungs-, als auch der TTF-1 Grad. Vergleicht man diese Ergebnisse mit der Einteilung der WHO, so können sie diese

nicht unterstützen. Vielmehr verdeutlichen sie eine fehlende Übereinstimmung zwischen den tatsächlichen Tumormerkmalen und den WHO-Gruppendefinitionen. Laut der WHO-Klassifikation sind papilläre Adenokarzinome im Vergleich zu bronchioloalveolären Karzinomen schlechter differenziert und sollen teilweise sogar aus ihnen hervorgehen (Tabelle 2.2.) (Dungworth, 1999). Die hier ermittelten Korrelationen können das nicht bestätigen und deuten, wenn überhaupt, eher auf das Gegenteil hin. Denn mit ihrem hohen Anteil von Tumoren mit isoprismatischen und/oder einschichtig angeordneten Zellen, ähnelten die Zellmerkmale der papillären Adenokarzinome denen der Adenome. Sie gehörten demnach zu den besser differenzierten Karzinomen. Das zeigte auch ihr signifikant höherer TTF-1 und signifikant niedrigerer Ki67 Grad im Vergleich zu den anderen Karzinomsubtypen. Des Weiteren sprachen die Zellmerkmale bronchioloalveolärer Karzinome (58 % hochprismatisch, 50 % ein- und mehrschichtig), auf Grund ihrer signifikant niedrigeren bzw. negativen TTF-1-Expression und ihren hohen Ki67 Graden, für einen schlechteren Differenzierungsgrad und eine höhere Malignität. Diese Tatsachen widersprechen der Annahme, dass sie Vorstufen papillärer Adenokarzinome sind. Sie lassen außerdem darauf schließen, dass Bronchialzellen nicht der Ursprung dieser Tumoren sind. Daher sollte zukünftig über den Nutzen der Aufnahme bzw. Berücksichtigung des Differenzierungsgrades primärer Lungentumoren in der Tumorklassifikation diskutiert werden.

5.4. Schwächen in der Anwendung der WHO-Klassifikation

Bei der Anwendung der WHO-Klassifikation stellte sich heraus, dass sowohl der Versuch die Tumoren eindeutig anhand ihrer histologischen Beschreibung zu klassifizieren, als auch die Versuche die WHO-Klassifikation anhand der TTF-1 und Ki67 Expressionsmuster und der KE Werte nachzuvollziehen, fehlschlugen. Darüber hinaus machte die Untersuchung der einzelnen Subtypen und unterschiedlichen Merkmale deutlich, dass die Einteilung der Gruppen nicht eindeutig und somit zum Teil sehr fraglich war.

Die größte Schwäche bei der Einteilung der Adenome und Adenokarzinome stellt das Hauptmerkmal, die Zellarchitektur, dar (Dungworth, 1999; Stunzi *et al.*, 1974). Anhand dieser sollen die Tumoren klassifiziert werden. Die Tatsache, dass 46 % der untersuchten Lungentumoren sowohl aus papillären, als auch aus alveolären Zellmustern bestanden, spiegelt die Ungenauigkeit dieses Merkmals wider. Die Qualität der Tumoreinstufung erscheint deshalb fraglich. Zumal in der Beschreibung der WHO bereits keine klare Trennung

erfolgt und bronchioloalveoläre Karzinome per definitionem ein „regelmäßiges alveoläres oder papilläres Wachstumsmuster“ haben (Tabelle 2.2.) (Dungworth, 1999).

Teilt man die Tumoren nach dem dominantesten Wachstumsmuster ein, zeigt sich, dass die anderen Zellmerkmale ebenfalls nicht mit der WHO-Definition (Tabelle 2.2.) (Dungworth, 1999) übereinstimmen. Es wird vermutet, dass papilläre Adenokarzinome von den Zellen der Bronchien abstammen. Diese bestehen jedoch aus hochprismatischem, mehrschichtig angeordnetem Epithel. Zwei Drittel der papillären Adenokarzinome besaßen hier aber einschichtig angeordnete Zellen. Zudem bestanden die papillären Adenokarzinome nicht vorrangig aus hochprismatischen, sondern vor allem aus isoprismatischen oder iso- bis hochprisamtischen Zellen (Tabelle 2.2.). Bedenkt man, dass die Epithelzellen der Bronchioli terminales, Bronchioli respiratorii und Alveolen gesunder Lungen ebenfalls einschichtig angeordnet und iso- bis hochprismatisch sind (Liebich 2010; Weyrauch, 2009), können die Ergebnisse nicht die Vermutung der WHO stützen. Auch bei den bronchioloalveolären Karzinomen stimmte die Einstufung nicht überein. Der Zellcharakter in dieser Gruppe war sehr heterogen. Entgegen der Beschreibung der WHO (Tabelle 2.2.) (Dungworth, 1999), bestanden über die Hälfte der Karzinome aus rein hochprismatischen Zellen. Zudem waren die Zellen in fast der Hälfte der bronchioloalveolären Karzinome ein- und mehrschichtig angeordnet. Adenosquamöse Karzinome waren auf Grund ihrer squamösen Zellen und glandulären Strukturen als einzige Tumorgruppe eindeutig zuordenbar.

Die hier geschilderten Unklarheiten spiegeln sich auch in den unterschiedlichen Interpretationen der Einteilung bei der Anwendung wider (Barr F, 1987; D'Costa *et al.*, 2012; Koblik, 1986; Moulton *et al.*, 1981; Wilson, 2002; Withrow, 2006). Zudem entsprechen die Ergebnisse der Einschätzung von Moulton et al. (1981), die eine Zellarchitektur-basierte Einteilung für viel zu kompliziert und ungenau halten. Der grundsätzliche Nutzen und Erkenntnisgewinn dieser Art der Einteilung sind demnach fraglich. D’Costa et al. (2012) berichten beispielsweise, dass die Rate metastasierender Karzinome völlig unabhängig von ihrem histologischen Tumorsubtyp ist. Die postulierten Ursprünge der Tumorzellen basieren auf nicht validierten Vermutungen. Zusätzlich zieht die jetzige Einteilung keine klinischen Konsequenzen nach sich.

Die aktuelle Klassifikation weist somit eindeutige Schwächen in ihrer Anwendung auf. Sie sollte grundsätzlich überarbeitet und Wissenslücken durch weitere, vor allem klinische, Studien geschlossen werden. Tumorsubtypen sollten mit Symptomen, Verläufen oder Prognosen korrelieren. Möglichweise führt das zu einer weniger verzweigten dafür aber praxisnäheren Einteilung. Die Ergebnisse dieser Arbeit liefern dafür neue Ansätze und

können wertvolle Stützen einer aktualisierten Klassifikation sein. Entsprechend der ermittelten Daten könnte eine Tumoreinteilung anhand der Zellform und der Zellanordnung sinnvoll sein, weil diese Merkmale scheinbar direkt mit dem Differenzierungsgrad und der Tumordignität korrelieren. Das wurde durch die unterschiedlichen Expressionsintensitäten von TTF-1 und Ki67 in den verschiedenen Tumormerkmalen im Zusammenhang mit der Tumordignität nachgewiesen.

Der Einsatz des Kombinierten Expressionswertes könnte dabei helfen benigne von malignen Tumoren zuverlässig zu trennen. Die hier vorgeschlagene Methode, die Dignität von Tumorproben anhand des KE Wertes zu ermitteln, sollte auf ihre Alltagstauglichkeit und Sicherheit anhand größerer Stichproben weiter untersucht werden. Oft werden anstelle ganzer Tumoren Feinnadelaspirate und Biopsien zur Diagnose eingesendet. Mittels dieser Proben ist es nicht möglich das Wachstumsverhalten des Tumors zu bestimmen. Die ursprüngliche Zellanordnung kann ebenfalls verändert sein. Zudem werden Proben möglicherweise bei der Entnahme durch nicht-tumoröse Zellen verunreinigt. Dadurch kann die Diagnose eines Tumors sehr schwer und zum Teil sogar unmöglich werden. Die hier getesteten Marker und der vorgeschlagene KE Wert könnten, trotz einer verfälschten Zellanordnung oder enthaltener tumorfremder Zellen, das Erstellen einer Diagnose erlauben. Durch das Ermitteln der TTF-1-Expression kann ein sekundärer Lungentumor ausgeschlossen werden. Zusätzlich weisen der Grad der Ki67-Expression und das Berechnen des KE Wertes auf die Proliferationsintensität und ein benignes oder malignes Geschehen hin. Dies kann ein schnelleres Eingreifen, vor allem im Falle eines Karzinoms, ermöglichen. Das hat gerade bei Adenokarzinomen, mit einer Metastasierungsrate von über 75 % (D'Costa *et al.*, 2012; Hahn und McEntee, 1997), einen besonders hohen Stellenwert.

Weiterhin sollte der prognostische Nutzen von TTF-1 und Ki67 in zukünftigen Studien genauer untersucht werden. Eine Einbindung beider Marker in die Tumordiagnostik könnte dadurch noch größeren Wert haben. Viele Studien aus der Humanmedizin diskutieren bereits den prognostischen Wert von TTF-1. Sie zeigen, dass eine positive TTF-1-Expression mit einer höheren Überlebenszeit (Anagnostou *et al.*, 2009; Barlesi *et al.*, 2005; Myong, 2003; Perner *et al.*, 2009; Saad *et al.*, 2004), einer niedrigeren Rezidivrate (Kadota *et al.*, 2013) und einer niedrigeren Metastasierungsrate (Yang *et al.*, 2012) korreliert.

Den Ergebnissen dieser Arbeit zu Folge erscheint die Anwendung beider Marker und des KE Wertes demnach sehr viel versprechend und eine Aufnahme in das Standarddiagnoseprotokoll sollte unbedingt diskutiert werden. Um die hier gewonnenen Daten noch zu ergänzen, sollten zukünftig genauere Untersuchungen zu der Tumorzellherkunft durchgeführt und mit

klinischen Daten ergänzt werden. Zusätzlich könnten neben den hier untersuchten Karzinomsubtypen auch andere Subtypen primärer Lungentumoren auf ihre TTF-1- und Ki67-Expression in Verbindung mit ihren Tumormerkmalen erforscht werden.

6. Zusammenfassung

Untersuchungen zur Spezifität und Sensitivität des Thyroid Transcription Factor-1 (TTF-1) und des Proliferationsmarkers Ki67 als Malignitätsmarker feliner primärer Lungentumoren

Die Inzidenz feliner primärer Lungentumoren ist in den letzten Jahrzehnten deutlich gestiegen. Dennoch sind Lungentumoren bei Katzen vergleichsweise wenig untersucht. Über die Korrelationen zwischen histologischen Tumorsubtypen, der Tumorursprungszelle, Prognose und klinischem Verlauf ist kaum etwas bekannt. Momentan werden feline Lungentumoren zumeist auf der Grundlage der Klassifikation der Weltgesundheitsorganisation (WHO) diagnostiziert, die ausschließlich auf histologischen Merkmalen basiert. Diese Klassifikation wird jedoch von verschiedenen Autoren nicht nur unterschiedlich interpretiert, sondern auch kritisiert. Eine einfache und sichere Diagnostik ist für das Bestimmen der Tumordignität und -herkunft essentiell, denn feline primäre Lungentumoren sind häufig maligne und metastasieren in über 75 % der Fälle. Andererseits ist die Lunge einer der Hauptmetastasierungsorte anderer Primärtumoren, was eine Differenzierung primärer Lungentumoren rein anhand histologischer Kriterien erschwert.

Ziel dieser Arbeit war es deshalb die Sensitivität und Spezifität des Thyroid Transcription Factor-1 (TTF-1) und die Funktion von Ki67 als Malignitätsmarker feliner primärer Lungentumoren zu untersuchen und zu prüfen, inwieweit sie die aktuelle Tumorklassifikation der WHO stützen bzw. deren Anwendung erleichtern. Für diesen Zweck wurde 1) die tatsächliche Anwendbarkeit der bestehenden Klassifikation der WHO überprüft, 2) relevante Tumormerkmale bestimmt, 3) die Spezifität von TTF-1 für feline Lungentumoren untersucht, 4) Korrelationen zwischen der TTF-1-Expression, den Tumormerkmalen und der Tumordignität erörtert, 5) die Expression des Proliferationsmarkers Ki67 in den Tumoren untersucht, 6) das diagnostische Potential einer Kombination von TTF-1 und Ki67 analysiert und 7) der Nutzen beider Marker und ihrer Kombination für das Klassifizieren feliner primärer Lungentumoren geprüft.

61 feline Lungentumoren wurden zunächst anhand der histologischen Kriterien der WHO klassifiziert. Dabei traten häufig verschiedene, für unterschiedliche Subtypen spezifische, Merkmale parallel im selben Tumor auf. Des Weiteren stimmten die beschriebenen Zellcharakteristika der zugehörigen Wachstumsmuster (papillär, bronchioloalveolär) nicht mit den tatsächlich vorkommenden Tumorzellen überein. Die Anwendbarkeit der Tumoreinteilung war demnach sehr beschränkt, da die Merkmalsbeschreibungen nicht eindeutig und teilweise gegensätzlich waren.

Im zweiten Teil der Arbeit wurde der in der Humanmedizin bereits etablierte Lungentumormarker TTF-1 auf seine Spezifität für feline Lungentumoren untersucht. Immunhistochemische Färbungen bestätigten zum einen seine Spezifität für feline Lungentumoren und zum anderen den Zusammenhang seiner Expression mit der Tumordignität. So konnte eine positive Korrelation zwischen der TTF-1-Expression und dem Tumordifferenzierungsgrad identifiziert werden. Da TTF-1 jedoch nur in benignen Lungentumoren aber nicht in allen malignen primären Lungentumoren exprimiert wird, ist sein Potenzial als Tumormarker in der diagnostischen Praxis eingeschränkt.

Weiterhin wurde die Expression des Proliferationsmarkers Ki67 in dem Tumoren erforscht. Sie korrelierte negativ mit dem Differenzierungsgrad. TTF-1 und Ki67 verhielten sich somit umgekehrt proportional, was den Zusammenhang einer positiven TTF-1-Expression mit einem guten Differenzierungsgrad verifizierte. Es war jedoch weder mit TTF-1, noch mit Ki67 möglich benigne Lungentumoren sicher von malignen zu trennen. Durch eine Kombination beider Marker (Kombinierter Expressionswert (KE)), wurde sowohl deren Sensitivität, als auch Spezifität für Lungentumoren erhöht. Der KE bietet eine mögliche, vielversprechende Variante zum Bestimmen der Tumordignität.

Die Ergebnisse bestätigen zudem eine Verknüpfung des Zellcharakters und der Tumordignität. Adenome bestanden fast ausschließlich aus isoprismatischen, einschichtig angeordneten Zellen und zeigten eine signifikant höhere TTF-1-Expression. Mit steigender Zahl hochprismatischer und/oder mehrschichtig angeordneter Zellen, sanken sowohl der Differenzierungs-, als auch der TTF-1 Grad. Die Ki67 Expressionsintensität stieg parallel dazu an. Beide Marker und die tatsächlich gefundenen Zellmerkmale konnten die Einteilung der WHO nicht bestätigen. Die Ergebnisse decken vielmehr eine fehlende Übereinstimmung der tatsächlichen Tumormerkmale mit den WHO-Definitionen auf.

Schlussendlich war es nicht möglich die Tumoren eindeutig anhand der histologischen Beschreibung der WHO zu Klassifizieren. Die Klassifikation konnte weder mit den TTF-1 und Ki67 Expressionsintensitäten nachvollzogen, noch deren Gebrauch durch sie vereinfacht werden. Darüber hinaus war die Einteilung der Subtypen nicht eindeutig und somit zum Teil sehr fraglich, was den dringenden Bedarf einer neuen Klassifikation offenlegt. Die Ergebnisse demonstrieren aber auch, dass durch das Verwenden eines spezifischen TTF-1 Antikörpers die Lunge leicht als Tumorursprung zu identifizieren ist. Zusätzlich ermöglicht der KE Wert eine genauere Trennung zwischen Adenomen und Karzinomen. Durch die Verwendung beider Marker und der KE Werte ist zudem eine sicherere Diagnose auch bei geringem Probenmaterial möglich. TTF-1 scheint außerdem prognostisches Potential zu besitzen.

7. Summary

Investigations on the specificity and sensitivity of the Thyroid Transcription Factor-1 (TTF-1) and the proliferation marker Ki67 as malignancy markers for feline primary lung tumors

The incidence of feline primary lung tumors has increased over the last decades. Yet, by comparison, feline lung tumors are poorly examined. Little is known about correlations between tumor subtypes, tumor cell origin, prognosis and clinical outcome. Currently, feline lung tumors are usually diagnosed based on the classification of the World Health Organization (WHO), which is based solely on histological features. This classification is not only interpreted differently, but also criticized by various authors. A simple and reliable diagnosis is essential for determining the tumor dignity and origin, because feline primary lung tumors are frequently malignant and metastasize in over 75 % of cases. Apart from that, the lung is one of the major centers for metastases, making it difficult to differentiate primary lung tumors only on the basis of histologic criteria.

The aim of this study was to investigate the sensitivity and specificity of Thyroid Transcription Factor-1 (TTF-1) and the function of Ki67 as malignancy markers for feline primary lung tumors and to examine, whether they support or facilitate the application of the current WHO classification. For this purpose, 1) the actual applicability of the existing WHO classification was determined, 2) relevant tumor characteristics were acquired, 3) the specificity of TTF-1 for feline lung tumors was examined, 4) correlations between TTF-1 expression levels, the tumor characteristics and tumor dignity were discussed, 5) the expression of the proliferation marker Ki67 was surveyed in the tumors, 6) the diagnostic potential of a combination of TTF-1 and Ki67 was analyzed and 7) the benefit of both markers and their combination for the classification of feline primary lung tumors was tested.

According to the histological criteria of the WHO guidelines, 61 feline lung tumors were initially classified. In the process, various features, specific for different tumor subtypes, occurred frequently in the same tumor. Furthermore, the described cell characteristics associated with certain growth patterns (papillary, bronchioloalveolar) differed from the actually occurring tumor cells. The applicability of the tumor classification remained generally very limited, since the feature descriptions were unclear and partly contradictory.

In the second part of this thesis, the lung tumor marker TTF-1, already established in human medicine, was examined for its specificity for feline lung tumors. Immunohistochemical stainings confirmed its specificity for feline lung tumors and a relation between its expression and the tumor dignity. The results revealed a positive correlation between the TTF-1

expression and tumor differentiation grade. Since TTF-1 is only expressed in benign but not all malignant lung tumors, its potential as a tumor marker is limited in diagnostic practice.
Furthermore, the expression of the proliferation marker Ki67 was also explored in the tumors. As expected, its expression negatively correlated with the degree of differentiation. Thus, the Ki67 expression was inversely proportional to TTF-1, which verified the connection between a positive TTF-1 expression and a good degree of differentiation. Unfortunately, neither the use of TTF-1 nor Ki67 could unequivocally separate benign and malignant lung tumors. However, by determining a combination of the two markers (combined expression value (KE)), both the sensitivity and specificity for lung tumors could be increased. The KE provides a possible, promising option to ascertain the tumor dignity.
Moreover, the results confirm a correlation between the tumor cell character and the tumor dignity. Adenomas consisted almost exclusively of cuboidal, monolayered cells and showed a significantly higher TTF-1 expression. With an increasing number of columnar and / or multilayered cells, both, the degree of differentiation and the TTF-1 level decreased. In parallel, the Ki67 expression level increased. Both markers and the actually found cell characteristics could not confirm the WHO classification. The results rather show a mismatch between the actual tumor characteristics and the WHO group definitions.
Finally, it turned out that by applying the WHO classification it was not possible to precisely classify the tumors based on their histological descriptions. The WHO classification could not be reproduced or simplified, neither with the aid of the TTF-1 nor the Ki67 expression intensities. Moreover, the investigation of the individual subtypes revealed that the division of the groups was not unequivocal and thus in parts very questionable. This bares the urgent need for a new classification. Nevertheless, the results demonstrate that the use of a specific TTF-1 antibody helps to identify the lung as the tumor origin more easily. In addition, the KE value facilitates an accurate separation between adenomas and carcinomas. Besides, the use of the markers and KE values allows for a more reliable diagnosis despite poor sample quantities. What is more, TTF-1 seems to have a prognostic potential.

8. Anhang

Tabelle 8.1. Ergebnis histologischer Klassifizierung der Adenome

		Merkmale								
		Wachstumsmuster		Mukus	Zellform		Zellanordnung		Wachstum	
WHO-Subtyp	**Tumor-Nr.**	pap.	alv.		Hoch‘	Iso‘	Ein‘‘	Mehr‘‘	Invasiv	expansiv
Papilläres Adenom	01	+	0	+	0	+	+	0	0	+
	25	0	+	+	0	+	+	0	0	+
Bronchioloalveoläres Adenom	02	+	0	0	0	+	+	0	0	+
	03	+	0	0	0	+	+	0	0	+
	04	+	0	0	0	+	+	0	0	+
	05	+	0	0	+	+	+	0	0	+
	06	+	0	0	0	+	+	0	0	+
	07	+	0	0	0	+	+	0	0	+
	08	+	0	0	0	+	+	0	0	+
	09	+	0	0	0	+	+	0	0	+
	10	+	0	0	0	+	+	0	0	+
	11	+	+	0	0	+	+	0	0	+
	12	+	0	0	0	+	+	0	0	+
	13	+	0	0	0	+	+	0	0	+
	14	+	+	0	0	+	+	0	0	+
	15	+	0	0	0	+	+	0	0	+
	16	+	0	0	0	+	+	0	0	+
	17	+	0	0	0	+	+	0	0	+
	18	+	0	0	0	+	+	0	0	+
	19	+	+	0	0	+	+	0	0	+
	20	+	+	0	0	+	+	0	0	+
	21	+	0	0	0	+	+	0	0	+
	22	0	+	0	0	+	+	0	0	+
	23	+	0	0	0	+	+	0	0	+
	24	+	0	0	0	+	+	0	0	+

pap.: papillär; alv.: alveolär; ‘ -prismatisch; ‘‘ -schichtig

Tabelle 8.2. Ergebnis histologischer Klassifizierung der Karzinome

		Merkmale									
		Wachstums-muster		Mukus	Zellform			Zellanordnung		Wachstum	
WHO-Subtyp	**Tumor-Nr.**	Pap.	Alv.		Hoch‘	Iso‘	Squ.	Ein‘‘	Mehr‘‘	invasiv	expansiv
Papilläres Adenokarzinom	01	+	+	0	+	+	0	+	+	+	0
	02	+	+	+	0	+	0	+	0	+	0
	03	+	0	+	+	+	0	+	+	+	0
	04	+	0	0	+	+	0	+	0	+	0
	05	+	+	0	0	+	0	+	+	+	0
	06	+	+	+	+	0	0	+	0	+	0
	07	+	+	+	+	+	0	+	+	+	0
	08	+	+	+	0	+	0	+	0	+	0
	09	+	0	0	+	0	0	0	+	+	0
	10	+	0	+	+	0	0	+	0	+	0
	11	+	+	0	+	+	0	+	0	+	0
	12	+	+	0	0	+	0	+	0	+	0
	13	+	+	+	0	+	0	+	0	+	0
	27	+	0	0	0	+	0	+	0	+	0
	29	+	0	0	0	+	0	+	0	+	0
Bronchioloalveoläres Karzinom	14	+	+	+	+	+	0	+	+	+	0
	15	+	+	+	+	+	0	+	+	+	0
	16	+	+	+	0	+	0	+	+	+	0
	17	+	+	0	+	+	0	+	0	+	0
	18	+	+	0	0	+	0	+	0	+	0
	19	+	+	0	+	0	0	+	+	+	0
	20	+	+	0	+	0	0	+	0	+	0
	21	0	+	0	+	0	0	+	0	+	0
	22	0	+	+	+	0	0	+	0	+	0
	23	0	+	0	+	0	0	+	0	+	0
	24	0	+	0	+	0	0	+	+	+	0
	25	+	+	0	+	0	0	+	+	+	0
	26	+	+	+	+	0	0	+	+	+	0
	28	+	+	+	0	+	0	+	0	+	0
Adenosquamöses Karzinom	01	+	+	0	0	+	+	+	+	+	0
	02	+	+	+	0	+	+	+	+	+	0
	03	+	+	0	0	+	+	+	+	+	0
	04	0	0	0	0	+	+	+	+	+	0
	05	+	+	0	0	+	+	+	+	+	0
	06	+	0	0	0	+	+	+	+	+	0
	07	+	0	0	0	+	+	+	+	+	0

pap.: papillär; alv.: alveolär; squ.: squamös; ‘ -prismatisch; ‘‘ -schichtig

Tabelle 8.3. Expressionsgrade und Kombinierter Expressionswert jedes Tumors

WHO-Subtyp	Tumor-Nr.	Expressionsgrad TTF-1	Expressionsgrad Ki67	Kombinierter Expressionswert (TTF-1)-(Ki67)
Papilläres Adenom	01	3	1	2
	25	2	2	0
Bronchioloalveoläres Adenom	02	2	2	0
	03	2	1	1
	04	3	2	1
	05	3	4	-1
	06	2	3	-1
	07	3	1	2
	08	3	1	2
	09	3	1	2
	10	3	1	2
	11	3	2	1
	12	2	1	1
	13	3	1	2
	14	3	2	1
	15	2	1	1
	16	2	1	1
	17	3	2	1
	18	3	1	2
	19	3	1	2
	20	3	1	2
	21	2	1	1
	22	2	1	1
	23	2	1	1
	24	3	1	2
Papilläres Adenokarzinom	01	1	3	-2
	02	1	3	-2
	03	1	3	-2
	04	2	2	0
	05	2	2	0
	06	1	2	-1
	07	1	2	-1
	08	1	2	-1
	09	1	3	-2
	10	1	1	0
	11	2	2	0
	12	2	2	0
	13	1	5	-4

WHO-Subtyp	Tumor-Nr.	Expressionsgrad		Kombinierter Expressionswert
		TTF-1	Ki67	(TTF-1)-(Ki67)
Papilläres Adenokarzinom	27	3	5	-2
	29	1	1	0
Bronchioloalveoläres Karzinom	14	1	4	-3
	15	1	4	-3
	16	1	3	-2
	17	1	3	-2
	18	1	5	-4
	19	0	4	-4
	20	0	3	-3
	21	0	2	-2
	22	0	4	-4
	23	0	5	-5
	24	0	3	-3
	25	0	3	-3
	26	0	4	-4
	28	2	4	-2
Adenosquamöses Karzinom	01	1	3	-2
	02	1	5	-4
	03	1	5	-4
	04	1	5	-4
	05	1	4	-3
	06	2	3	-1
	07	2	5	-3

Tabelle 8.4. TTF-1 Expression in Abhängigkeit verschiedener Merkmale

		Merkmale							
		Wachstums-muster		Zellform			Zellanordnung		
WHO-Subtyp	**Tumor-Nr.**	Pap.	Alv.	Hoch‘	Iso‘	Squ.	Ein‘‘	Mehr‘‘	**TTF-1 Grad**
Papilläres Adenokarzinom	01	+	+	+	+	0	+	+	1
	02	+	+	0	+	0	+	0	1
	03	+	0	+	+	0	+	+	1
	04	+	0	+	+	0	+	0	2
	05	+	+	0	+	0	+	+	2
	06	+	+	+	0	0	+	0	1
	07	+	+	+	+	0	+	+	1
	08	+	+	0	+	0	+	0	1
	09	+	0	+	0	0	0	+	1
	10	+	0	+	0	0	+	0	1
	11	+	+	+	+	0	+	0	2
	12	+	+	0	+	0	+	0	2
	13	+	+	0	+	0	+	0	1
	27	+	0	0	+	0	+	0	3
	29	+	0	0	+	0	+	0	1
Bronchioloalveoläres Karzinom	14	+	+	+	+	0	+	+	1
	15	+	+	+	+	0	+	+	1
	16	+	+	0	+	0	+	+	1
	17	+	+	+	+	0	+	0	1
	18	+	+	0	+	0	+	0	1
	19	+	+	+	0	0	+	+	0
	20	+	+	+	0	0	+	0	0
	21	0	+	+	0	0	+	0	0
	22	0	+	+	0	0	+	0	0
	23	0	+	+	0	0	+	0	0
	24	0	+	+	0	0	+	+	0
	25	+	+	+	0	0	+	+	0
	26	+	+	+	0	0	+	+	0
	28	+	+	0	+	0	+	0	2
Adenosquamöses Karzinom	01	+	+	0	+	+	+	+	1
	02	+	+	0	+	+	+	+	1
	03	+	+	0	+	+	+	+	1
	04	0	0	0	+	+	+	+	1
	05	+	+	0	+	+	+	+	1
	06	+	0	0	+	+	+	+	2
	07	+	0	0	+	+	+	+	2

Tabelle 8.5. Sortierte Tumormerkmale in Korrelation zu TTF-1, Ki67 und KE Werten

		Mittelwert		
Tumormerkmale	**Anzahl**	**TTF-1**	**Ki67**	**KE**
isoprismatisch, einschichtig	30	2,4	1,9	0,5
iso- und hochprismatisch, einschichtig	4	2,0	2,75	-0,75
isoprismatisch, ein- und mehrschichtig	2	1,5	2,5	-1,0
squamös, isoprismatisch, ein- und mehrschichtig	7	1,4	4,3	-2,9
iso- und hochprismatisch, ein- und mehrschichtig	5	1	3,2	-2,2
hochprismatisch, mehrschichtig	1	1	3	-2
hochprismatisch, einschichtig	7	0,4	2,6	-2,1
hochprismatisch, ein- und mehrschichtig	4	0	3,5	-3,5

9. Literaturverzeichnis

Aarsvold, S., Reetz, J. A., Reichle, J. K., Jones, I. D., Lamb, C. R., Evola, M. G., Keyerleber, M. A. und Marolf, A. J. (2015). Computed tomographic findings in 57 cats with primary pulmonary neoplasia. *Vet Radiol Ultrasound,* **56,** 272-277.

Ahrar, K., Price, R. E., Wallace, M. J., Madoff, D. C., Gupta, S., Morello, F. A., Jr. und Wright, K. C. (2003). Percutaneous radiofrequency ablation of lung tumors in a large animal model. *J Vasc Interv Radiol,* **14,** 1037-1043.

Anagnostou, V. K., Syrigos, K. N., Bepler, G., Homer, R. J. und Rimm, D. L. (2009). Thyroid transcription factor 1 is an independent prognostic factor for patients with stage I lung adenocarcinoma. *J Clin Oncol,* **27,** 271-278.

Anderson, T. E., Legendre, A. M. und McEntee, M. M. (2000). Probable hypercalcemia of malignancy in a cat with bronchogenic adenocarcinoma. *J Am Anim Hosp Assoc,* **36,** 52-55.

Auerbach, O., Hammond, E. C., Kirman, D. und Garfinkel, L. (1970). Effects of cigarette smoking on dogs. II. Pulmonary neoplasms. *Arch Environ Health,* **21,** 754-768.

Aupperle, H., Gliesche, K. und Schoon, H. A. (2003). [Tumors of the thyroid gland in dogs--a local characteristic in the area of Leipzig]. *Dtsch Tierarztl Wochenschr,* **110,** 154-157.

Ballegeer, E. A., Forrest, L. J., Jeraj, R., Mackie, T. R. und Nickles, R. J. (2006). PET/CT following intensity-modulated radiation therapy for primary lung tumor in a dog. *Vet Radiol Ultrasound,* **47,** 228-233.

Barlesi, F., Pinot, D., Legoffic, A., Doddoli, C., Chetaille, B., Torre, J. P. und Astoul, P. (2005). Positive thyroid transcription factor 1 staining strongly correlates with survival of patients with adenocarcinoma of the lung. *Br J Cancer,* **93,** 450-452.

Barletta, J. A., Perner, S., Iafrate, A. J., Yeap, B. Y., Weir, B. A., Johnson, L. A., Johnson, B. E., Meyerson, M., Rubin, M. A., Travis, W. D., Loda, M. und Chirieac, L. R. (2009). Clinical significance of TTF-1 protein expression and TTF-1 gene amplification in lung adenocarcinoma. *J Cell Mol Med,* **13,** 1977-1986.

Barr F, G.-J. T., Brown P, et al. (1987). Primary lung tumors in the cat. *J Small Anim Pract,* **28,** 1115-1125.

Bejarano, P. A., Baughman, R. P., Biddinger, P. W., Miller, M. A., Fenoglio-Preiser, C., al-Kafaji, B., Di Lauro, R. und Whitsett, J. A. (1996). Surfactant proteins and thyroid transcription factor-1 in pulmonary and breast carcinomas. *Mod Pathol,* **9,** 445-452.

Bergkvist, G. T., Argyle, D. J., Morrison, L., MacIntyre, N., Hayes, A. und Yool, D. A. (2011). Expression of epidermal growth factor receptor (EGFR) and Ki67 in feline oral squamous cell carcinomas (FOSCC). *Vet Comp Oncol,* **9,** 106-117.

Bettini, G., Marconato, L., Morini, M. und Ferrari, F. (2009). Thyroid transcription factor-1 immunohistochemistry: diagnostic tool and malignancy marker in canine malignant lung tumours. *Vet Comp Oncol,* **7,** 28-37.

Bohinski, R. J., Di Lauro, R. und Whitsett, J. A. (1994). The lung-specific surfactant protein B gene promoter is a target for thyroid transcription factor 1 and hepatocyte nuclear factor 3, indicating common factors for organ-specific gene expression along the foregut axis. *Mol Cell Biol,* **14,** 5671-5681.

Bolliger, C. (2012). Lungentumoren. In: Kessler, M. (Hrsg.), *Kleintieronkologie: Diagnose und Therapie von Tumorerkrankungen bei Hund und Katze* (3. Auflg, S. 315-323). Stuttgart: Enke.

Brodey, R. S. und Craig, P. H. (1965). Primary pulmonary neoplasms in the dog: a review of 29 cases. *J Am Vet Med Assoc,* **147,** 1628-1643.

Brown, D. C. und Gatter, K. C. (2002). Ki67 protein: the immaculate deception? *Histopathology,* **40,** 2-11.

Bruno, M. D., Bohinski, R. J., Huelsman, K. M., Whitsett, J. A. und Korfhagen, T. R. (1995). Lung cell-specific expression of the murine surfactant protein A (SP-A) gene is mediated by interactions between the SP-A promoter and thyroid transcription factor-1. *J Biol Chem,* **270,** 6531-6536.

Castleman, W. L. (2001). Book Review: Histological Classification of the Tumors of the Respiratory System of Domestic Animals. *Vet Pathol,* **38,** 566.

Charney, S. C., Bergman, P. J., McKnight, J. A., Farrelly, J., Novosad, C. A., Leibman, N. F. und Camps-Palau, M. A. (2005). Evaluation of intracavitary mitoxantrone and carboplatin for treatment of carcinomatosis, sarcomatosis and mesothelioma, with or without malignant effusions: A retrospective analysis of 12 cases (1997-2002)*. *Vet Comp Oncol,* **3,** 171-181.

Ciancio, N., Galasso, M. G., Campisi, R., Bivona, L., Migliore, M. und Di Maria, G. U. (2012). Prognostic value of p53 and Ki67 expression in fiberoptic bronchial biopsies of patients with non small cell lung cancer. *Multidiscip Respir Med,* **7,** 29.

Civitareale, D., Castelli, M. P., Falasca, P. und Saiardi, A. (1993). Thyroid transcription factor 1 activates the promoter of the thyrotropin receptor gene. *Mol Endocrinol,* **7,** 1589-1595.

Civitareale, D., Lonigro, R., Sinclair, A. J. und Di Lauro, R. (1989). A thyroid-specific nuclear protein essential for tissue-specific expression of the thyroglobulin promoter. *EMBO J,* **8,** 2537-2542.

D'Costa, S., Yoon, B. I., Kim, D. Y., Motsinger-Reif, A. A., Williams, M. und Kim, Y. (2012). Morphologic and molecular analysis of 39 spontaneous feline pulmonary carcinomas. *Vet Pathol,* **49,** 971-978.

Dahme, E. (1966). Classification and nomenclature of the spontaneous lung tumours in animals. *In*: Lung Tumours in Animals. In: *Proc Third Quadrennial Conference on Cancer, ed. Severli*, Publication of the Division of Cancer Research, Univ Perugia, Italy, pp. 143-150.

DeBerry, J. D., Norris, C. R., Samii, V. F., Griffey, S. M. und Almy, F. S. (2002). Correlation between fine-needle aspiration cytopathology and histopathology of the lung in dogs and cats. *J Am Anim Hosp Assoc,* **38,** 327-336.

Dentice, M., Luongo, C., Elefante, A., Ambrosio, R., Salzano, S., Zannini, M., Nitsch, R., Di Lauro, R., Rossi, G., Fenzi, G. und Salvatore, D. (2005). Pendrin is a novel in vivo downstream target gene of the TTF-1/Nkx-2.1 homeodomain transcription factor in differentiated thyroid cells. *Mol Cell Biol,* **25,** 10171-10182.

Dole, R. S., MacPhail, C. M. und Lappin, M. R. (2004). Paraneoplastic leukocytosis with mature neutrophilia in a cat with pulmonary squamous cell carcinoma. *J Feline Med Surg,* **6,** 391-395.

Donda, A., Vassart, G. und Christophe, D. (1991). Isolation and characterization of the canine thyroglobulin gene promoter region. *Biochim Biophys Acta,* **1090,** 235-237.

Duchrow, M., Schluter, C., Wohlenberg, C., Flad, H. D. und Gerdes, J. (1996). Molecular characterization of the gene locus of the human cell proliferation-associated nuclear protein defined by monoclonal antibody Ki-67. *Cell Prolif,* **29,** 1-12.

Dungworth, D. L. H., T.; Hahn, F. F.; Hauser, B.; Harkema, J. R. and Wilson, D. W. (1999). *Histological Classification of Tumors of the Respiratory System of Domestic Animals*. Amer Registry in Pathology, Washington D.C., pp. 71.

El-Maqsoud, N. M., Tawfiek, E. R., Abdelmeged, A., Rahman, M. F. und Moustafa, A. A. (2015). The diagnostic utility of the triple markers Napsin A, TTF-1, and PAX8 in differentiating between primary and metastatic lung carcinomas. *Tumour Biol*.

Francis-Lang, H., Price, M., Polycarpou-Schwarz, M. und Di Lauro, R. (1992). Cell-type-specific expression of the rat thyroperoxidase promoter indicates common mechanisms for thyroid-specific gene expression. *Mol Cell Biol,* **12,** 576-588.

Gehring, W. J. (1987). Homeo boxes in the study of development. *Science,* **236,** 1245-1252.

Gerdes, J., Lemke, H., Baisch, H., Wacker, H. H., Schwab, U. und Stein, H. (1984). Cell cycle analysis of a cell proliferation-associated human nuclear antigen defined by the monoclonal antibody Ki-67. *J Immunol,* **133,** 1710-1715.

Gerdes, J., Schwab, U., Lemke, H. und Stein, H. (1983). Production of a mouse monoclonal antibody reactive with a human nuclear antigen associated with cell proliferation. *Int J Cancer,* **31,** 13-20.

Gottfried, S. D., Popovitch, C. A., Goldschmidt, M. H. und Schelling, C. (2000). Metastatic digital carcinoma in the cat: a retrospective study of 36 cats (1992-1998). *J Am Anim Hosp Assoc,* **36,** 501-509.

Grossman, D. A., Hiti, A. L., McNiel, E. A., Ye, Y., Alpaugh, M. L. und Barsky, S. H. (2002). Comparative oncological studies of feline bronchioloalveolar lung carcinoma, its derived cell line and xenograft. *Cancer Res,* **62,** 3826-3833.

Guazzi, S., Price, M., De Felice, M., Damante, G., Mattei, M. G. und Di Lauro, R. (1990). Thyroid nuclear factor 1 (TTF-1) contains a homeodomain and displays a novel DNA binding specificity. *EMBO J,* **9,** 3631-3639.

Gurda, G. T., Zhang, L., Wang, Y., Chen, L., Geddes, S., Cho, W. C., Askin, F., Gabrielson, E. und Li, Q. K. (2015). Utility of five commonly used immunohistochemical markers TTF-1, Napsin A, CK7, CK5/6 and P63 in primary and metastatic adenocarcinoma and squamous cell carcinoma of the lung: a retrospective study of 246 fine needle aspiration cases. *Clin Transl Med,* **4,** 16.

Hahn, K. A. und McEntee, M. F. (1997). Primary lung tumors in cats: 86 cases (1979-1994). *J Am Vet Med Assoc,* **211,** 1257-1260.

Hahn, K. A. und McEntee, M. F. (1998). Prognosis factors for survival in cats after removal of a primary lung tumor: 21 cases (1979-1994). *Vet Surg,* **27,** 307-311.

Hawkins, E. C., DeNicola, D. B. und Kuehn, N. F. (1990). Bronchoalveolar lavage in the evaluation of pulmonary disease in the dog and cat. State of the art. *J Vet Intern Med,* **4,** 267-274.

Hawkins, E. C., DeNicola, D. B. und Plier, M. L. (1995). Cytological analysis of bronchoalveolar lavage fluid in the diagnosis of spontaneous respiratory tract disease in dogs: a retrospective study. *J Vet Intern Med,* **9,** 386-392.

Hershey, A. E., Kurzman, I. D., Forrest, L. J., Bohling, C. A., Stonerook, M., Placke, M. E., Imondi, A. R. und Vail, D. M. (1999). Inhalation chemotherapy for macroscopic primary or metastatic lung tumors: proof of principle using dogs with spontaneously occurring tumors as a model. *Clin Cancer Res,* **5,** 2653-2659.

Hogan, D. F., Dhaliwal, R. S., Sisson, D. D. und Kitchell, B. E. (1999). Paraneoplastic thrombocytosis-induced systemic thromboembolism in a cat. *J Am Anim Hosp Assoc,* **35,** 483-486.

Holzinger, A., Dingle, S., Bejarano, P. A., Miller, M. A., Weaver, T. E., DiLauro, R. und Whitsett, J. A. (1996). Monoclonal antibody to thyroid transcription factor-1: production, characterization, and usefulness in tumor diagnosis. *Hybridoma,* **15,** 49-53.

Hughes, K. und Dobson, J. M. (2012). Prognostic histopathological and molecular markers in feline mammary neoplasia. *Vet J,* **194,** 19-26.

Humphrey, E. W., Ewing, S. L., Wrigley, J. V., Northrup, W. F., 3rd, Kersten, T. E., Mayer, J. E. und Varco, R. L. (1981). The production of malignant tumors of the lung and

pleura in dogs from intratracheal asbestos instillation and cigarette smoking. *Cancer,* **47,** 1994-1999.

Ibarrola, P., German, A. J., Stell, A. J., Fox, R., Summerfield, N. J. und Blackwood, L. (2004). Appendicular arterial tumor embolization in two cats with pulmonary carcinoma. *J Am Vet Med Assoc,* **225,** 1065-1069, 1048-1069.

Ikeda, K., Clark, J. C., Shaw-White, J. R., Stahlman, M. T., Boutell, C. J. und Whitsett, J. A. (1995). Gene structure and expression of human thyroid transcription factor-1 in respiratory epithelial cells. *J Biol Chem,* **270,** 8108-8114.

Ikeda, S., Naruse, K., Nagata, C., Kuramochi, M., Onuki, T., Inagaki, M. und Suzuki, K. (2015). Immunostaining for thyroid transcription factor 1, Napsin A, p40, and cytokeratin 5 aids in differential diagnosis of non-small cell lung carcinoma. *Oncol Lett,* **9,** 2099-2104.

Ishihara, M., Mukai, H., Nagai, S., Onozawa, M., Nihei, K., Shimada, T. und Wada, N. (2013). Retrospective analysis of risk factors for central nervous system metastases in operable breast cancer: effects of biologic subtype and Ki67 overexpression on survival. *Oncology,* **84,** 135-140.

Jacquemier, J. D., Penault-Llorca, F. M., Bertucci, F., Sun, Z. Z., Houvenaeghel, G. F., Geneix, J. A., Puig, B. D., Bardou, V. J., Hassoun, J. A., Birnbaum, D. und Viens, P. J. (1998). Angiogenesis as a prognostic marker in breast carcinoma with conventional adjuvant chemotherapy: a multiparametric and immunohistochemical analysis. *J Pathol,* **184,** 130-135.

Josefsson, A., Wikstrom, P., Egevad, L., Granfors, T., Karlberg, L., Stattin, P. und Bergh, A. (2012). Low endoglin vascular density and Ki67 index in Gleason score 6 tumours may identify prostate cancer patients suitable for surveillance. *Scand J Urol Nephrol,* **46,** 247-257.

Kadota, K., Nitadori, J., Sarkaria, I. S., Sima, C. S., Jia, X., Yoshizawa, A., Rusch, V. W., Travis, W. D. und Adusumilli, P. S. (2013). Thyroid transcription factor-1 expression is an independent predictor of recurrence and correlates with the IASLC/ATS/ERS histologic classification in patients with stage I lung adenocarcinoma. *Cancer,* **119,** 931-938.

Kahn, C. M. L., S. (2010). Neoplasia of the Respiratory System in Small Animals. In: Merck, M. D. (Hrsg.), *The Merck Veterinary Manual* (10. Auflg.). Merck & Co., Inc.

Kaufmann, O. und Dietel, M. (2000). Thyroid transcription factor-1 is the superior immunohistochemical marker for pulmonary adenocarcinomas and large cell carcinomas compared to surfactant proteins A and B. *Histopathology,* **36,** 8-16.

Kausch, I., Lingnau, A., Endl, E., Sellmann, K., Deinert, I., Ratliff, T. L., Jocham, D., Sczakiel, G., Gerdes, J. und Bohle, A. (2003). Antisense treatment against Ki-67 mRNA inhibits proliferation and tumor growth in vitro and in vivo. *Int J Cancer,* **105,** 710-716.

Kelly, S. E., Bachurski, C. J., Burhans, M. S. und Glasser, S. W. (1996). Transcription of the lung-specific surfactant protein C gene is mediated by thyroid transcription factor 1. *J Biol Chem,* **271,** 6881-6888.

Kessler, M. (2008). Tumoren der Nasenhöhle und Lunge bei Hunden und Katzen. Arbeitstagung der DGK-DVG. Wiesloch - 25.-27.04.2008. Gießen: Verlag der DVG Service GmbH

Khanna, C. und Vail, D. M. (2003). Targeting the lung: preclinical and comparative evaluation of anticancer aerosols in dogs with naturally occurring cancers. *Curr Cancer Drug Targets,* **3,** 265-273.

Kloppel, G., Perren, A. und Heitz, P. U. (2004). The gastroenteropancreatic neuroendocrine cell system and its tumors: the WHO classification. *Ann N Y Acad Sci,* **1014,** 13-27.

Koblik, P. D. (1986). Radiographic appearance of primary lung tumors in cats. *Vet Radiol,* **27,** 66-73.

Kwei, K. A., Kim, Y. H., Girard, L., Kao, J., Pacyna-Gengelbach, M., Salari, K., Lee, J., Choi, Y. L., Sato, M., Wang, P., Hernandez-Boussard, T., Gazdar, A. F., Petersen, I., Minna, J. D. und Pollack, J. R. (2008). Genomic profiling identifies TITF1 as a lineage-specific oncogene amplified in lung cancer. *Oncogene,* **27,** 3635-3640.

Lansdowne, J. L., Monnet, E., Twedt, D. C. und Dernell, W. S. (2005). Thoracoscopic lung lobectomy for treatment of lung tumors in dogs. *Vet Surg,* **34,** 530-535.

Lazzaro, D., Price, M., de Felice, M. und Di Lauro, R. (1991). The transcription factor TTF-1 is expressed at the onset of thyroid and lung morphogenesis and in restricted regions of the foetal brain. *Development,* **113,** 1093-1104.

Lee, B. J., Cho, G. J., Norgren, R. B., Jr., Junier, M. P., Hill, D. F., Tapia, V., Costa, M. E. und Ojeda, S. R. (2001). TTF-1, a homeodomain gene required for diencephalic morphogenesis, is postnatally expressed in the neuroendocrine brain in a developmentally regulated and cell-specific fashion. *Mol Cell Neurosci,* **17,** 107-126.

Liebich , H. G. (2010). *Funktionelle Histologie der Haussäugetiere und Vögel, Lehrbuch und Farbatlas für Studium und Praxis*. Schattauer, pp. 462.

Lin, J. und Iannettoni, M. D. (2003). The role of thoracoscopy in the management of lung cancer. *Surg Oncol,* **12,** 195-200.

Liu, J., Fang, L., Cheng, Q., Li, L., Su, C., Zhang, B., Pei, D., Yang, J., Li, W. und Zheng, J. (2012). Effects of G250 promoter controlled conditionally replicative adenovirus expressing Ki67-siRNA on renal cancer cell. *Cancer Sci,* **103,** 1880-1888.

Maritato, K. C., Schertel, E. R., Kennedy, S. C., Dudley, R., Lamm, C., Barnhart, M. und Kass, P. (2014). Outcome and prognostic indicators in 20 cats with surgically treated primary lung tumors. *J Feline Med Surg,* **16,** 979-984.

Martins, S. J., Takagaki, T. Y., Silva, A. G., Gallo, C. P., Silva, F. B. und Capelozzi, V. L. (2009). Prognostic relevance of TTF-1 and MMP-9 expression in advanced lung adenocarcinoma. *Lung Cancer,* **64,** 105-109.

Mehlhaff, C. J. und Mooney, S. (1985). Primary pulmonary neoplasia in the dog and cat. *Vet Clin North Am Small Anim Pract,* **15,** 1061-1067.

Mehlhaff, C. J. L., C. E.; Patnaik, A. K.; et al. (1984). Surgical treatment of pulmonary neoplasia in 15 dogs. *J Am Anim Hosp Assoc,* **20,** 799-803.

Menard, M. P., M. (1995). Ultrasound corner technique for ultrasound-guided fine needle biopsies. *Vet Radiol Ultrasound,* **36,** 137-138.

Minoo, P., Hamdan, H., Bu, D., Warburton, D., Stepanik, P. und deLemos, R. (1995). TTF-1 regulates lung epithelial morphogenesis. *Dev Biol,* **172,** 694-698.

Mizuno, K., Gonzalez, F. J. und Kimura, S. (1991). Thyroid-specific enhancer-binding protein (T/EBP): cDNA cloning, functional characterization, and structural identity with thyroid transcription factor TTF-1. *Mol Cell Biol,* **11,** 4927-4933.

Moldvay, J., Jackel, M., Bogos, K., Soltesz, I., Agocs, L., Kovacs, G. und Schaff, Z. (2004). The role of TTF-1 in differentiating primary and metastatic lung adenocarcinomas. *Pathol Oncol Res,* **10,** 85-88.

Monlux, W. S. (1952). Primary pulmonary neoplasms in domestic animals. *Southwest Vet,* **6,** 131-133.

Moore, A. S., Kirk, C. und Cardona, A. (1991). Intracavitary cisplatin chemotherapy experience with six dogs. *J Vet Intern Med,* **5,** 227-231.

Moulton, J. E., von Tscharner, C. und Schneider, R. (1981). Classification of lung carcinomas in the dog and cat. *Vet Pathol,* **18,** 513-528.

Myong, N. H. (2003). Thyroid transcription factor-1 (TTF-1) expression in human lung carcinomas: its prognostic implication and relationship with wxpressions of p53 and Ki-67 proteins. *J Korean Med Sci,* **18,** 494-500.

Nakamura, K., Kimura, S., Yamazaki, M., Kawaguchi, A., Inoue, K. und Sakai, T. (2001). Immunohistochemical analyses of thyroid-specific enhancer-binding protein in the fetal and adult rat hypothalami and pituitary glands. *Brain Res Dev Brain Res,* **130,** 159-166.

Nakamura, N., Miyagi, E., Murata, S., Kawaoi, A. und Katoh, R. (2002). Expression of thyroid transcription factor-1 in normal and neoplastic lung tissues. *Mod Pathol,* **15,** 1058-1067.

Nemanic, S., London, C. A. und Wisner, E. R. (2006). Comparison of thoracic radiographs and single breath-hold helical CT for detection of pulmonary nodules in dogs with metastatic neoplasia. *J Vet Intern Med,* **20,** 508-515.

Nielsen, S. W. (1970). Pulmonary neoplasia in domestic animals. *In*: Morphology of Experimental Respiratory Carcinogenesis. In: *AEC Symposium Series 21,ed. Nettesheim, Hanna, and Deatherage*, Division of Technical Information, U.S.A., U.S. Dept. of Commerce, Springfield, Va., pp. 123-145.

Norris, C. R., Griffey, S. M., Samii, V. F., Christopher, M. M. und Mellema, M. S. (2002). Thoracic radiography, bronchoalveolar lavage cytopathology, and pulmonary parenchymal histopathology: a comparison of diagnostic results in 11 cats. *J Am Anim Hosp Assoc,* **38,** 337-345.

Ogilvie, G. K., Haschek, W. M., Withrow, S. J., Richardson, R. C., Harvey, H. J., Henderson, R. A., Fowler, J. D., Norris, A. M., Tomlinson, J., McCaw, D. und et al. (1989). Classification of primary lung tumors in dogs: 210 cases (1975-1985). *J Am Vet Med Assoc,* **195,** 106-108.

Paoloni, M. C., Adams, W. M., Dubielzig, R. R., Kurzman, I., Vail, D. M. und Hardie, R. J. (2006). Comparison of results of computed tomography and radiography with histopathologic findings in tracheobronchial lymph nodes in dogs with primary lung tumors: 14 cases (1999-2002). *J Am Vet Med Assoc,* **228,** 1718-1722.

Pelosi, G., Fraggetta, F., Pasini, F., Maisonneuve, P., Sonzogni, A., Iannucci, A., Terzi, A., Bresaola, E., Valduga, F., Lupo, C. und Viale, G. (2001). Immunoreactivity for thyroid transcription factor-1 in stage I non-small cell carcinomas of the lung. *Am J Surg Pathol,* **25,** 363-372.

Perner, S., Wagner, P. L., Soltermann, A., LaFargue, C., Tischler, V., Weir, B. A., Weder, W., Meyerson, M., Giordano, T. J., Moch, H. und Rubin, M. A. (2009). TTF1 expression in non-small cell lung carcinoma: association with TTF1 gene amplification and improved survival. *J Pathol,* **217,** 65-72.

Pessina, P., Castillo, V., Araujo, M., Carriquiry, M. und Meikle, A. (2012). Expression of thyroid-specific transcription factors in thyroid carcinoma, contralateral thyroid lobe and healthy thyroid gland in dogs. *Res Vet Sci,* **93,** 108-113.

Poirier, V. J., Burgess, K. E., Adams, W. M. und Vail, D. M. (2004). Toxicity, dosage, and efficacy of vinorelbine (Navelbine) in dogs with spontaneous neoplasia. *J Vet Intern Med,* **18,** 536-539.

Puglisi, F., Barbone, F., Damante, G., Bruckbauer, M., Di Lauro, V., Beltrami, C. A. und Di Loreto, C. (1999). Prognostic value of thyroid transcription factor-1 in primary, resected, non-small cell lung carcinoma. *Mod Pathol,* **12,** 318-324.

Ramos-Vara, J. A., Miller, M. A. und Johnson, G. C. (2005). Usefulness of thyroid transcription factor-1 immunohistochemical staining in the differential diagnosis of primary pulmonary tumors of dogs. *Vet Pathol,* **42,** 315-320.

Ramos-Vara, J. A., Miller, M. A., Johnson, G. C. und Pace, L. W. (2002). Immunohistochemical detection of thyroid transcription factor-1, thyroglobulin, and calcitonin in canine normal, hyperplastic, and neoplastic thyroid gland. *Vet Pathol,* **39,** 480-487.

Reichle, J. K. und Wisner, E. R. (2000). Non-cardiac thoracic ultrasound in 75 feline and canine patients. *Vet Radiol Ultrasound,* **41,** 154-162.

Reis-Filho, J. S., Carrilho, C., Valenti, C., Leitao, D., Ribeiro, C. A., Ribeiro, S. G. und Schmitt, F. C. (2000). Is TTF1 a good immunohistochemical marker to distinguish primary from metastatic lung adenocarcinomas? *Pathol Res Pract,* **196,** 835-840.

Rissetto, K. C., Fan, T. M., Lucas, P. (2008). An update on diagnosing and treating primary lung tumors. Verfügbar unter: http://veterinarymedicine.dvm360.com/update-diagnosing-and-treating-primary-lung-tumors [06.01.2016].

Roels, S., Tilmant, K. und Ducatelle, R. (1999). PCNA and Ki67 proliferation markers as criteria for prediction of clinical behaviour of melanocytic tumours in cats and dogs. *J Comp Pathol,* **121,** 13-24.

Roza, M. R. und Viegas, C. A. (2007). The dog as a passive smoker: effects of exposure to environmental cigarette smoke on domestic dogs. *Nicotine Tob Res,* **9,** 1171-1176.

Saad, R. S., Liu, Y. L., Han, H., Landreneau, R. J. und Silverman, J. F. (2004). Prognostic significance of thyroid transcription factor-1 expression in both early-stage conventional adenocarcinoma and bronchioloalveolar carcinoma of the lung. *Hum Pathol,* **35,** 3-7.

Sabattini, S. und Bettini, G. (2010). Prognostic value of histologic and immunohistochemical features in feline cutaneous mast cell tumors. *Vet Pathol,* **47,** 643-653.

Sabattini, S., Giantin, M., Barbanera, A., Zorro Shahidian, L., Dacasto, M., Zancanella, V., Prata, D., Trivigno, E. und Bettini, G. (2015). Feline intestinal mast cell tumours: clinicopathological characterisation and KIT mutation analysis. *J Feline Med Surg*.

Sandmeyer, L. S., Cosford, K. und Grahn, B. H. (2009). Metastatic carcinoma in a cat. *Can Vet J,* **50,** 95-96.

Scholzen, T. und Gerdes, J. (2000). The Ki-67 protein: from the known and the unknown. *J Cell Physiol,* **182,** 311-322.

Schwarz, L. A. und Tidwell, A. S. (1999). Alternative imaging of the lung. *Clin Tech Small Anim Pract,* **14,** 187-206.

Sedlmeier, H. D., E. . (1958). Morphologie und Histogenese des Lungenkarzinoms bei Fleischfressern. *Berl Munch Tieraerztl Wochenschr,* **71,** 416-421.

Shimura, H., Okajima, F., Ikuyama, S., Shimura, Y., Kimura, S., Saji, M. und Kohn, L. D. (1994). Thyroid-specific expression and cyclic adenosine 3',5'-monophosphate autoregulation of the thyrotropin receptor gene involves thyroid transcription factor-1. *Mol Endocrinol,* **8,** 1049-1069.

Sorbye, S. W., Kilvaer, T. K., Valkov, A., Donnem, T., Smeland, E., Al-Shibli, K., Bremnes, R. M. und Busund, L. T. (2012a). Prognostic impact of CD57, CD68, M-CSF, CSF-1R, Ki67 and TGF-beta in soft tissue sarcomas. *BMC Clin Pathol,* **12,** 7.

Sorbye, S. W., Kilvaer, T. K., Valkov, A., Donnem, T., Smeland, E., Al-Shibli, K., Bremnes, R. M. und Busund, L. T. (2012b). Prognostic impact of Jab1, p16, p21, p62, Ki67 and Skp2 in soft tissue sarcomas. *PLoS One,* **7,** e47068.

Stenhouse, G., Fyfe, N., King, G., Chapman, A. und Kerr, K. M. (2004). Thyroid transcription factor 1 in pulmonary adenocarcinoma. *J Clin Pathol,* **57,** 383-387.

Stunzi, H. (1966). The histopathology of feline cancer *In:* Lung Tumours in Animals. In: *Proc Third Quadrennial Conference on Cancer, ed. Severli*, Publication of the Division of Cancer Research, Univ Perugia, Italy, pp. 181-188.

Stunzi, H., Head, K. W. und Nielsen, S. W. (1974). Tumours of the lung. *Bull World Health Organ,* **50,** 9-19.

Tan, D., Li, Q., Deeb, G., Ramnath, N., Slocum, H. K., Brooks, J., Cheney, R., Wiseman, S., Anderson, T. und Loewen, G. (2003). Thyroid transcription factor-1 expression prevalence and its clinical implications in non-small cell lung cancer: a high-throughput tissue microarray and immunohistochemistry study. *Hum Pathol,* **34,** 597-604.

Tran, L., Mattsson, J. S., Nodin, B., Jonsson, P., Planck, M., Jirstrom, K., Botling, J., Micke, P. und Brunnstrom, H. (2015). Various Antibody Clones of Napsin A, Thyroid Transcription Factor 1, and p40 and Comparisons With Cytokeratin 5 and p63 in Histopathologic Diagnostics of Non-Small Cell Lung Carcinoma. *Appl Immunohistochem Mol Morphol*.

Turner, B. M., Cagle, P. T., Sainz, I. M., Fukuoka, J., Shen, S. S. und Jagirdar, J. (2012). Napsin A, a new marker for lung adenocarcinoma, is complementary and more sensitive and specific than thyroid transcription factor 1 in the differential diagnosis of primary pulmonary carcinoma: evaluation of 1674 cases by tissue microarray. *Arch Pathol Lab Med,* **136,** 163-171.

van der Linde-Sipman, J. S. und van den Ingh, T. S. (2000). Primary and metastatic carcinomas in the digits of cats. *Vet Q,* **22,** 141-145.

Van Renterghem, P., Dremier, S., Vassart, G. und Christophe, D. (1995). Study of TTF-1 gene expression in dog thyrocytes in primary culture. *Mol Cell Endocrinol,* **112,** 83-93.

van Stee, L., Boston, S., Singh, A., Park, F., Richardson, D., Abrams-Ogg, A. und Vince, A. (2014). Monoparesis in association with feline pulmonary carcinoma: a literature review with 3 new cases. *Can Vet J,* **55,** 849-856.

Weyrauch, K. D. S., A.; Plendl, J. (2009). *Histologie-Kurs für Veterinärmediziner* Enke, pp. 176.

Wilson, D. W. D., D. L. (2002). Tumors of the respiratory tract. In: *Tumors of domestic animals*, D. J. Meuten, Ed, Ames: Iowa State Press, pp. 380-392.

Winslow, M. M., Dayton, T. L., Verhaak, R. G., Kim-Kiselak, C., Snyder, E. L., Feldser, D. M., Hubbard, D. D., DuPage, M. J., Whittaker, C. A., Hoersch, S., Yoon, S., Crowley, D., Bronson, R. T., Chiang, D. Y., Meyerson, M. und Jacks, T. (2011). Suppression of lung adenocarcinoma progression by Nkx2-1. *Nature,* **473,** 101-104.

Withrow, S. J. (2006). Tumors of the respiratory system: lung cancer. In: Withrow, S. J., Vail, D. M. (Hrsg.), *Withrow and MacEwen's small animal clinical oncology* (4. Auflg., S. 517-525). Philadelphia: WB Saunders Co.

Wood, E. F., O'Brien, R. T. und Young, K. M. (1998). Ultrasound-guided fine-needle aspiration of focal parenchymal lesions of the lung in dogs and cats. *J Vet Intern Med,* **12,** 338-342.

Yang, L., Lin, M., Ruan, W. J., Dong, L. L., Chen, E. G., Wu, X. H. und Ying, K. J. (2012). Nkx2-1: a novel tumor biomarker of lung cancer. *J Zhejiang Univ Sci B,* **13,** 855-866.

Zappulli, V., Rasotto, R., Caliari, D., Mainenti, M., Pena, L., Goldschmidt, M. H. und Kiupel, M. (2015). Prognostic evaluation of feline mammary carcinomas: a review of the literature. *Vet Pathol,* **52,** 46-60.

Zhang, L., Whitsett, J. A. und Stripp, B. R. (1997). Regulation of Clara cell secretory protein gene transcription by thyroid transcription factor-1. *Biochim Biophys Acta,* **1350,** 359-367.

Zu, Y. F., Wang, X. C., Chen, Y., Wang, J. Y., Liu, X., Li, X., Li, C. W., Xie, Y. C., Luo, Y., Shang, X. Q. und Guo, J. (2012). Thyroid transcription factor 1 represses the

expression of Ki-67 and induces apoptosis in non-small cell lung cancer. *Oncol Rep,* **28,** 1544-1550.

Publikationsverzeichnis

Kujawa, A., Olias, P., Bottcher, A. and Klopfleisch, R. (2014). Thyroid Transcription Factor-1 is a Specific Marker of Benign but Not Malignant Feline Lung Tumors. *J Comp Pathol,* **151,** 19-24.

Danksagung

Auf diese Weise möchte ich mich bei allen bedanken, die zum Gelingen dieser Doktorarbeit beigetragen, mich unterstützt und motiviert haben.

Insbesondere möchte ich mich bei **Herrn Prof. Dr. Robert Klopfleisch**, meinem Doktorvater, bedanken, der mir dieses spannende Projekt vorgeschlagen und mich zu dieser Doktorarbeit motiviert hat. Vielen Dank für die anhaltende Unterstützung und Motivation, die vielen geistreichen und aufheiternden Gespräche und für das Vertrauen in meine Arbeit.

Mein besonderer Dank gilt auch **Frau Dauer** und **Frau Linke**, die mich in die Laborpraxis eingeführt und fortwährend Hilfestellung geleistet haben.

Des Weiteren möchte ich mich bei allen Institutsmitarbeitern bedanken, die mich so lieb aufgenommen haben und immer ein offenes Ohr hatten. Ganz besonders möchte ich mich bei **Anja Ostrowski** und **Sylke Giese** für die unzähligen hilfreichen, aufmunternden und lustigen Gespräche bedanken. Danke, dass ich jederzeit zu euch kommen konnte.

Weiterhin möchte ich mich besonders bei **Undine Hill** bedanken, die mich durch ihren Optimismus durch manche schlechten Tage manövriert und mit vielen Lachern wieder aufgebaut und mich immer wieder motiviert hat.

All meinen Freunden, aber vor allem meinen Mädels **Alina, Anne, Claudi, Fini, Katrin, Kristin, Mareike, Peffi** und **Vivi** möchte ich danken, dass sie immer für mich da sind.

Von Herzen möchte ich meiner **ganzen Familie,** vor allem meinen **Eltern** und meiner **Schwester**, danken, die mit mir alle guten und vor allem schlechten Zeiten durchgestanden, mich ertragen, mich immer unterstützt und immer an mich geglaubt haben. Ganz besonders danke ich meinem Ehemann, **Axel Kujawa**, der diese Arbeit vom ersten bis zum letzten Moment begleitet und jede Phase mit mir durchlebt hat und dabei nie von meiner Seite gewichen ist, Danke!

Selbständigkeitserklärung

Hiermit bestätige ich, dass ich die vorliegende Arbeit selbstständig angefertigt habe. Ich versichere, dass ich ausschließlich die angegebenen Quellen und Hilfen in Anspruch genommen habe.

Anne Kujawa
Schorfheide, den 06.01.2016