

Aus der Medizinischen Klinik Schwerpunkt Hepatologie und  
Gastroenterologie Campus Virchow  
der Medizinischen Fakultät Charité – Universitätsmedizin Berlin

DISSERTATION

Endosonographisch gesteuerte Feinnadelpunktion (EUS-  
FNA) solider Pankreasraumforderungen. Ein Vergleich von  
Zytologie und Histologie

zur Erlangung des akademischen Grades  
Doctor medicinae (Dr. med.)

vorgelegt der Medizinischen Fakultät  
Charité – Universitätsmedizin Berlin

von

Thomas Toermer

aus Köln

Gutachter/in:     1. Prof. Dr. med. B. Wiedenmann  
                          2. Prof. Dr. med. C.F. Dietrich  
                          3. Prof. Dr. med. H. Seifert

Datum der Promotion: 25.Oktober 2013

## **Erklärung**

„Ich, Thomas Toermer, erkläre, dass ich die vorgelegte Dissertation mit dem Thema: „Endosonographisch gesteuerte Feinnadelpunktion (EUS-FNA) solider Pankreasraumforderungen. Ein Vergleich von Zytologie und Histologie“ selbst verfasst und keine anderen als die angegebenen Quellen und Hilfsmittel benutzt, ohne die (unzulässige) Hilfe Dritter verfasst und auch in Teilen keine Kopien anderer Arbeiten dargestellt habe.“

Datum

Unterschrift

# 1 Inhaltsverzeichnis

1 Inhaltsverzeichnis.....	4
2 Verzeichnisse.....	5
2.1 Abbildungsverzeichnis.....	5
2.2 Tabellenverzeichnis.....	5
3 Einleitung.....	6
4 Ziel der Arbeit.....	9
5 Material und Methoden.....	10
5.1 Patientendaten.....	10
5.2 Klassifikation der Ergebnisse.....	11
5.3 Vergleichsstandards.....	11
5.4 Statistische Analyse.....	12
5.5 Der endosonographische Ultraschall (EUS).....	13
5.5.1 Geräte.....	13
5.5.2 Durchführung des EUS.....	13
5.5.2.1 Indikationsprüfung.....	13
5.5.2.2 Vorbereitung des Patienten.....	13
5.5.2.3 Optimierung der Untersuchungsbedingungen.....	14
5.5.2.4 Endosonographische Orientierung.....	15
5.5.2.5 Dokumentation.....	16
5.5.2.6 Die endosonographische Punktion (EUS-FNA).....	17
5.6 Histologie.....	18
5.7 Zytologie.....	19
6 Ergebnisse.....	20
7 Diskussion.....	25
8 Zusammenfassung.....	31
9 Literaturverzeichnis.....	33
10 Danksagung.....	38
11 Lebenslauf.....	40

## 2 Verzeichnisse

### 2.1 Abbildungsverzeichnis

Abbildung 1: Longitudinales Endosonographiepunktionsgerät von Olympus® mit insuffliertem Ballon.....	15
Abbildung 2: Endosonographische Darstellung des gesunden Pankreas.....	16
Abbildung 3: Schematische Darstellung der endosonographischen Punktion.....	18

### 2.2 Tabellenverzeichnis

Tabelle 1: Endgültige Diagnose und Art der Diagnosebestätigung.....	20
Tabelle 2: Anteil von adäquatem Material nach EUS-FNA.....	22
Tabelle 3: Ergebnisse der EUS-FNA nach Zytologie und Histologie bezogen auf maligne versus benigne Erkrankungen.....	23
Tabelle 4: Anteile der Fälle in denen die Zytologie und Histologie die spezifischen Tumortypen korrekt differenzieren.....	24

### 3 Einleitung

Man unterscheidet entsprechend dem funktionellen Aufbau des Pankreas exokrine und endokrine Tumoren. Dabei ist das duktale Adenokarzinom mit etwa 95% der am häufigsten vorkommende solide Tumor des Pankreas. Nur etwa 1-2% der soliden Pankreastumoren sind neuroendokrine Tumoren<sup>[1]</sup>.

Das Adenokarzinom des Pankreas ist die siebthäufigste Todesursache in Deutschland<sup>[1]</sup>. Es hat eine sehr schlechte Prognose mit einer mittleren Überlebenszeit von 6 Monaten und einem 5-Jahres-Überleben von unter 4%<sup>[2]</sup>. Ein chirurgischer Eingriff ist oft die einzige Chance für ein Langzeitüberleben<sup>[3]</sup>.

Das chirurgische Standardverfahren bei der Operation von Pankreaskopftumoren ist zum Einen die partielle Duodenopankreatektomie, die klassische Kausch-Whipple Operation, zum Anderen die pyloruserhaltende partielle Duodenopankreatektomie, die pp-Whipple Operation. In erfahrenen Zentren liegt hier die Mortalitätsrate dieser Operationen unter 5%. Bei Pankreaskorpus- und Pankreasschwanztumoren ist eine Pankreaslinksresektion erforderlich. Hier liegen die Komplikationsraten bei 15-20%<sup>[4]</sup>.

Die frühzeitige Diagnosestellung für das Pankreaskarzinom ist durch die relative Unzugänglichkeit des Organs für die direkte Untersuchung sowie die unspezifischen klinischen Symptome und Befunde problematisch. Die Symptome gleichen oft denen bei nichtmalignen gastrointestinalen Erkrankungen<sup>[5]</sup>. Somit wird das Karzinom meist erst sehr spät beim bereits inoperablen Patienten erkannt<sup>[3]</sup>.

Die bildgebende Diagnostik mit Mehrzeilen-Spiral-CT in Dreiphasentechnik, Magnetresonanztomographie (MR) inklusive MRCP und die MR Angiographie sowie der endosonographische (Kontrast)-ultraschall haben die Identifikation und das Erstellen einer Differentialdiagnose von Pankreasläsionen stark verbessert. So liegt die Sensitivität des endosonographischen Ultraschalls beim lokalen Staging zwischen 88% (bei T1 Tumoren) und 93% (bei T3 Tumoren). Im Gegensatz dazu ist die Sensitivität der

Computertomographie bei T1 Tumoren mit etwa 80% der des endosonographischen Ultraschalles unterlegen. Jedoch können Fernmetastasen mittels Computertomographie zuverlässig nachgewiesen werden<sup>[6]</sup>.

Die S3 Leitlinie für exokrine Pankreastumoren sieht vor, alle suspekten und operablen Läsionen des Pankreaskopfes primär zu operieren. Dennoch besteht eine Indikation zur Asservation von Gewebe dann, wenn Raumforderungen differentialdiagnostisch als Metastasen eines vorangegangenen Malignoms<sup>[7-9]</sup> oder als andere Entitäten, wie z.B. benigne Raumforderungen bei chronischer oder autoimmuner Pankreatitis, eingeordnet werden könnten<sup>[10-21]</sup>.

Die chronische Pankreatitis gilt als Präkanzerose<sup>[22]</sup>. So steigt das Risiko an einem Pankreaskarzinom zu erkranken bei chronischer Pankreatitis nach 20 Jahren auf 4%<sup>[23]</sup>. Gerade Patienten mit langjähriger chronischer Pankreatitis sind häufig durch Begleiterkrankungen in ihrem Allgemeinzustand so weit eingeschränkt, dass sie nicht operationsfähig sind.

Auch hier besteht die Indikation zur Asservation von Gewebe aus den soliden Raumforderungen.

Die Asservation von Gewebe dient dann zur endgültigen Diagnosestellung und zur Optimierung der Therapieplanung. Gerade bei fortgeschrittenen nicht mehr operablen Tumoren des Pankreas oder metastasiertem Pankreaskarzinom ist die histologische Sicherung obligat. Nach der histologischen Sicherung sollte bei entsprechend körperlichem Allgemeinzustand eine palliative Chemotherapie mittels Gemcitabine-Monotherapie (1000mg/m<sup>2</sup>) bis zum Progress des Tumorleidens angestrebt werden<sup>[1]</sup>.

Um Gewebe aus dem Pankreas zu gewinnen, wurden und werden am häufigsten die transkutane sonographische Punktion (erstmalig beschrieben von Holm et. al.<sup>[24]</sup>) oder die CT gesteuert Punktion angewandt. Die Möglichkeit der transduodenalen oder transgastralen endosonographischen Punktion ist seit 20 Jahren hinzugekommen und hat den potentiellen Vorteil des Nahzugangs mit einem geringeren Risiko der Tumorzellverschleppung<sup>[25]</sup>.

Die endosonographisch gesteuerte Punktion hat sich als minimalinvasive Methode zur Punktion und Asservation von Material aus paramural gelegenen soliden Läsionen etabliert. Auch die Asservierung von Gewebe zur Differentialdiagnose von Pankreasläsionen gehört zu den am weitesten verbreiteten Indikationen<sup>[10-21]</sup>.

Bislang werden Diagnosen anhand der Auswertung von endosonographisch punktierten Läsionen weltweit vor allem zytologisch gestellt.

Die histologische Diagnostik hätte demgegenüber zahlreiche Vorteile wie standardisierte Befundung und Anwendung moderner Marker- und Antikörper-Verfahren. Bisher veröffentlichte Studien haben sich entweder mit der zytologischen Aufarbeitung von Punktaten oder mit der histologischen Begutachtung befasst<sup>[10-13,15-21]</sup>.

Darüber hinaus wurden für diese Publikationen zur Gewinnung histologischer Asservate, bis auf eine Ausnahme<sup>[26]</sup>, anstelle der 22G Nadel, die standardmäßig zur Gewinnung zytologischer Asservate verwendet wird, in einem zweiten Punktionsvorgang unterschiedliche Punktionsnadeln eingesetzt.

Bislang befasst sich lediglich eine Studie<sup>[16]</sup> mit dem Vergleich der zytologischen und histologischen Aufarbeitung von gewonnenem Material, für dessen Asservation allerdings ein 18G Nadel-Prototyp eingesetzt wurde.



## **4 Ziel der Arbeit**

In der Studie wurden 2 Ziele gesetzt. Zunächst sollte die Sensitivität und Spezifität sowie die positiv und negativ prädiktiven Werte und die Exaktheit von Zytologie und Histologie alleine und in Kombination für Malignität versus Benignität der soliden Pankreasläsionen bestimmt werden.

Als weiteres Ziel wurden zum Einen der prozentuale Anteil von adäquatem Material (für Histologie und Zytologie), zum Anderen die Sensitivität und Spezifität der Kombination aus Histologie und Zytologie in Bezug auf Malignität versus Benignität und die Möglichkeit der Klassifikation des Tumors (z.B. Adenokarzinom, neuroendokrines Karzinom oder Tumoren anderer Entität) aus adäquatem Material errechnet.

## 5 Material und Methoden

In die Studie wurden retrospektiv Patienten mit unklaren Raumforderungen im Pankreas eingeschlossen, bei denen eine Diagnosestellung Einfluss auf das weitere Prozedere nehmen konnten. Drei Kliniken beteiligten sich an den Untersuchungen im Zeitraum von 6 Jahren mit zwei erfahrenen Untersuchern, wobei an einer Klinik die Untersuchungen von einem Untersucher, bei den anderen beiden Kliniken von dem zweiten Untersucher (Januar 2001 – Juli 2004, Klinik 2 und August 2004 – Dezember 2006, Klinik 3) durchgeführt wurden. Beide Untersucher hatten zu Beginn der Studie bereits ausreichend Erfahrung mit der endosonographischen Feinnadelpunktion (mehr als 200 FNAs).

### 5.1 Patientendaten

Die Patientendaten und Befunde wurden aus Patientenakten in Papier- und elektronischer Form zusammengestellt. Dabei wurde in beiden Zentren zweischrittig vorgegangen:

Zunächst wurden die Befunde aller im Zeitraum von 2001 bis 2006 endosonographisch untersuchten Patienten herausgesucht. Um hier eine einheitliche Vorgehensweise beim Untersuchungsablauf sicherzustellen, wurden nur Patienten in die Arbeit eingeschlossen, die von einem der beiden Hauptuntersucher (in der ersten Klinik nahezu 100%, in den beiden anderen etwa 90%) untersucht wurden. Aus diesem Kollektiv wurden dann diejenigen selektiert, bei denen eine Feinnadelpunktion solider Läsionen durchgeführt wurde. Danach ließ sich eine Unterteilung vornehmen in Patienten, die in der Pankreasregion punktiert und in solche, die an einem anderen Ort (wie z.B. mediastinal, paraaortal) punktiert wurden. Nur Patienten aus der ersten Gruppe wurden in die Studie aufgenommen.

Aus den endoskopischen Befunden wurden jeweils die verwendeten Gerätetypen, Häufigkeit der Punktion sowie die Anzahl der Objektträger mit zytologischen Ausstrichen entnommen. Die Anzahl der Punktionen war hierbei davon abhängig, ob nach erstem makroskopischem Eindruck des Untersuchers das gewonnene Gewebe für eine histologische Begutachtung ausreichend erschien. Nach Asservation des Gewebezylinders wurde die in der Nadel verbliebene Flüssigkeit auf Objektträger ausgestrichen und zur

zytologischen Begutachtung eingesandt.

In einem zweiten Schritt wurden die histologischen und zytologischen Asservate, die unabhängig voneinander von erfahrenen Pathologen und Zytologen begutachtet wurden, entsprechend ihrem Befund als positiv, negativ und unzureichend beurteilbar klassifiziert.

## 5.2 Klassifikation der Ergebnisse

Eine Einstufung als „negativ“ erfolgte, wenn das entnommene Material durch den Zytologen oder Pathologen als benigne, unzureichend oder suspekt eingeordnet wurde. Als „positiv“ wurden Fälle bezeichnet, bei denen eindeutig Malignität oder Dysplasie festgestellt wurde.

Das gewonnene Material wurde als ausreichend für die zytologische Untersuchung angesehen, wenn der Ausstrich Zellformationen des punktierten Organs enthielt. Für die histologische Begutachtung wurde Material als adäquat eingestuft, welches zusammenhängendes Gewebe des punktierten Organs enthielt.

Ausstriche und Punktate mit inadäquatem Material wurden nicht aus der Studie ausgeschlossen, sondern als negativ (im Sinne der Unbestimmbarkeit einer möglichen Malignität) eingestuft.

Ein Vergleich beider Ergebnisse wurde nur in den Fällen vorgenommen, für die ausreichendes Material für sowohl Zytologie als auch Histologie vorlag.

## 5.3 Vergleichsstandards

Die erhobenen Ergebnisse wurden mit Ergebnissen anderer Verfahrensweisen verglichen um die Diagnose zu sichern.

Hier wurde auf eine histologische Sicherung der Diagnose aus anderen Verfahren zurückgegriffen. Zu denen zählte die Biopsie aus der Duodenoskopie und ERCP sowie der CT- oder Ultraschallgesteuerten transkutanen Punktion der Läsion oder von Metastasen. Auch die chirurgische Biopsie oder Resektion des Areals sicherte die Diagnose.

Bei unzureichender Asservierung für Histologie und Zytologie wurde im Verlauf eine wiederholte Gewebegewinnung zur Sicherung der Diagnose angestrebt oder der Patient mindestens 12 Monate klinisch nachverfolgt. Unter der Annahme, dass es sich in diesen Fällen zumeist (95%<sup>[1]</sup>) um ein Adenokarzinom des Pankreas handelt, welches unbehandelt ein mittleres Überleben von 6 Monaten und eine sehr schlechte Prognose aufweist<sup>[2]</sup>, wurde ein Überleben von 12 Monaten als negativ für Malignität eingestuft.

Bei Läsionen, die als negativ eingestuft wurden, wurde eine klinische Nachsorge von mindestens 12 Monaten mit erneuter negativer Bildgebung oder einem klinischen Verlauf, der für benigne Erkrankungen spricht, dokumentiert.

#### **5.4 Statistische Analyse**

Berechnet wurden zum einen der prozentuale Anteil der Fälle mit adäquatem Material, zum anderen die Sensitivität, Spezifität, die prädiktiven Werte sowie die Genauigkeit.

Für die Auswertung des adäquaten Materials für Histologie und Zytologie wird der McNemar  $\chi^2$  Test mit einer Stetigkeits-Korrektur verwendet.

Um die Anzahl der einzubindenden Fälle zu errechnen wurde der zweite Studienarm verwendet, da die Auswertung des ersten Studienarmes nicht vergleichbar war. Es wurde angenommen, dass es sich in 80% der Fälle von Patienten mit soliden Raumforderungen im Pankreas um Neoplasien handelte. Ein Unterschied zwischen dem zytologischen Ergebnis und dem histologischen Ergebnis wurde, bei einer Teststärke von 80% und einem  $\alpha$  von 0,05 als signifikant eingestuft. Unter diesen Umständen mussten mindestens 175 Patienten in die Studie eingeschlossen werden.

Die erhobenen Daten wurden numerisch in eine Tabelle für SPSS (IBM Deutschland GmbH, Ehningen) eingefügt und die Ergebnisse mit diesem Programm errechnet.

## **5.5 Der endosonographische Ultraschall (EUS)**

### **5.5.1 Geräte**

Bei der endosonographischen Punktion wurden Endosonographiegeräte von Olympus® (GF UCT 140/160P und GF UCT 140-AL5; Olympus Optical Co Europa, Hamburg) und von Hitachi-Pentax® (EUB6000, EG3830UT; Pentax, Hamburg) benutzt.

In der Studie wurden zwei 22G Nadeln benutzt: EUS N1; Cook Endoscopy, Winston-Salem, NC sowie Sono Type II Nadeln; Mediglobe, Achenmühle.

Obwohl kein systematischer Vergleich zwischen den Geräten durchgeführt wurde, wurden beide Endoskope sowie beide Nadeltypen im allgemeinen als gleichwertig in der Handhabung angesehen <sup>[27]</sup>.

### **5.5.2 Durchführung des EUS**

#### **5.5.2.1 Indikationsprüfung**

Bei allen in die Studie eingeschlossenen Patienten war bereits der Verdacht auf einen Tumor geäußert worden, so dass hier eine endosonographische Punktion zur Sicherung der Diagnose durchgeführt werden sollte.

#### **5.5.2.2 Vorbereitung des Patienten**

Der Patient muss vor der Untersuchung über die Untersuchung und die Risiken aufgeklärt werden. Dabei müssen alle Risiken schriftlich aufgeführt und mit dem Patienten besprochen werden. Die Risiken bei einer endosonographischen Untersuchung unterscheiden sich kaum von den Risiken einer normalen Gastroskopie<sup>[28]</sup>.

Wird bei dem Patienten eine Feinnadelpunktion durchgeführt, muss der Patient auch über die damit verbundenen Risiken schriftlich und mündlich informiert werden. In der diagnostischen Routine sind Komplikationen der Feinnadelpunktion im Allgemeinen gering und liegen bei etwa 0,5% <sup>[29]</sup>.

Die Untersuchung wurde unter Sedierung durchgeführt. In der Studie wurde mit einer Kombination aus Midazolam (5-10mg) und Pethidin (50mg) (Klinik 1) bzw. mit Disoprivan (200-700mg) mono (Klinik 2 und 3) sediert. Bei intravenöser Verabreichung dieser Medikamente wurde der Patient während der gesamten Untersuchung und anschließend durch Pulsoxymetrie und Blutdruckmessung überwacht.

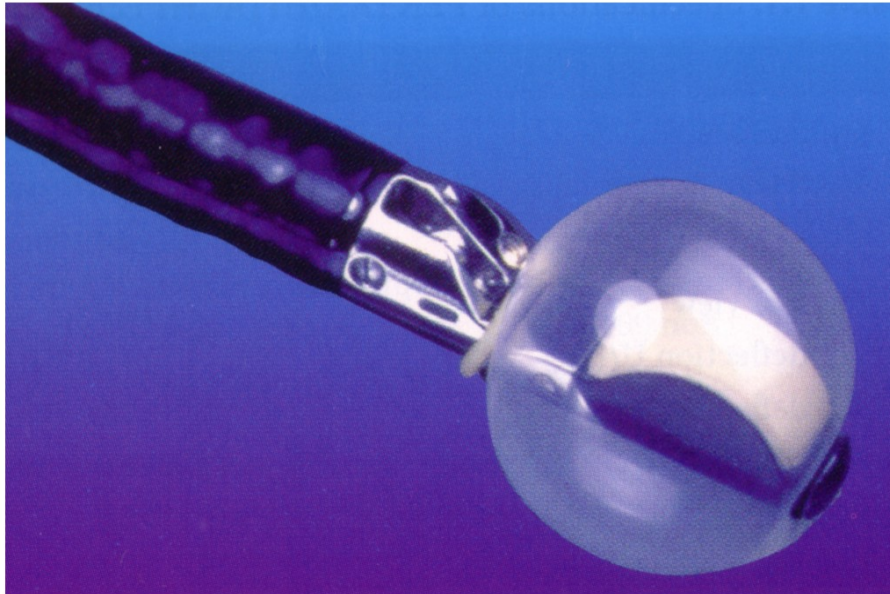
Die Untersuchungen wurden in Linksseitenlage begonnen, und bei Bedarf wurde der Patient, wie bei ERCP Untersuchungen, auf den Bauch gedreht.

### **5.5.2.3 Optimierung der Untersuchungsbedingungen**

Luft zwischen dem Ultraschallkopf und dem Gewebe verhindert meist die genaue Beurteilbarkeit des Gewebes und seiner einzelnen Schichten. Der Schallkopf muss gegen die Wand gedrückt werden, um diese Luftbarriere zu überwinden. Die damit einhergehende Kompression der einzelnen dünnen Wandschichten der gastrointestinalen Organe, kann zur Folge haben, dass keine genaue Aussage über die einzelnen Wandschichten getroffen werden kann. Die Beurteilung derselben ist essentiell für das genaue Staging von intramural gelegenen Karzinomen, nicht aber für die Pankreasdarstellung. Zur besseren Ankoppelung wurde der Schallkopf mit einem Ballon überzogen, der dann mit Wasser gefüllt wurde. Des Weiteren sollte die Luft im Lumen abgesaugt werden<sup>[28]</sup>.

### **Abbildung 1: Longitudinales Endosonographiepunktionsgerät von Olympus® mit insuffliertem Ballon**

Examination Technique and General Principles. Aus: Rösch T, Will U, Chang KJ (eds): Longitudinal Endosonography - Atlas and Manual for the Use in the Upper Gastrointestinal Tract. Springer, 2001



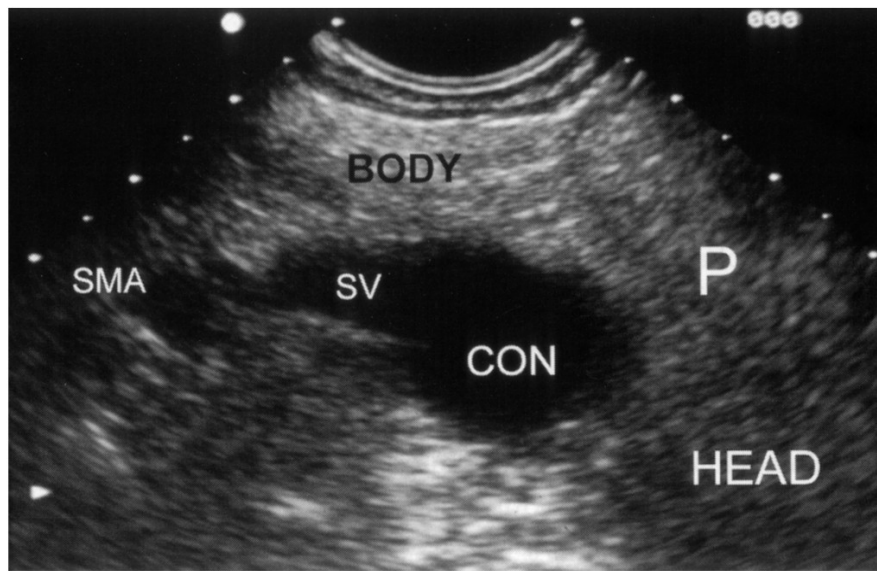
#### **5.5.2.4 Endosonographische Orientierung**

Das Endosonographiegerät besitzt ähnlich dem ERCP Gerät eine Schrägoptik, die der endoskopischen Orientierung dienlich ist. Gerade bei kleinen Läsionen kann man diese Orientierungshilfe benutzen, um den Schallkopf optimal zu positionieren. Größere Läsionen und extramural gelegene Strukturen können mit dem Ultraschallgerät alleine, ohne Hilfe der endoskopischen Sicht, aufgesucht werden.

Bei Orientierungsverlust während der Endosonographie kann die topographische Struktur der Aorta, die als longitudinale Landmarke durch das Mediastinum und das obere Abdomen läuft, als Punkt zur Neuorientierung dienen. Als vertikale Orientierungsmarke dient das Pankreas, dessen Kopf eine enge Beziehung zu der V. cava inf. und zur rechten Niere hat. Pankreaskorpus und –schwanz hingegen haben topographische Beziehung zur linken Niere, Nebenniere und zur Milz <sup>[28]</sup>.

**Abbildung 2: Endosonographische Darstellung des gesunden Pankreas**

Examination Technique and General Principles. Aus: Rösch T, Will U, Chang KJ (eds): Longitudinal Endosonography - Atlas and Manual for the Use in the Upper Gastrointestinal Tract. Springer, 2001



(P=Pankreas, SV=Milzvene, CON=Konfluenz, SMA=Arteria mesenterica superior)

**5.5.2.5 Dokumentation**

In der Studie wurde mit der Software ENDOBASE III (Olympus Deutschland, Hamburg) dokumentiert. Hierbei kann sowohl eine Fotodokumentation als auch eine Videosequenzdokumentation durchgeführt werden. Die wichtigsten photographisch festgehaltenen Befunde werden mit in den Befundbericht eingepflegt. Ebenfalls ist aus dem Befundbericht zu entnehmen, welches Gerät und welche Nadel benutzt wurde, die Menge der zur Sedierung verabreichten Medikamente sowie das informierte Einverständnis des Patienten.

Abschließend erfolgte eine umfangreiche schriftliche Dokumentation der durchgeführten Untersuchung mit genauer Beschreibung der eingestellten Läsionen (Lage und Größe) sowie detaillierter Beschreibung der durchgeführten Punktion.



### **5.5.2.6 Die endosonographische Punktion (EUS-FNA)**

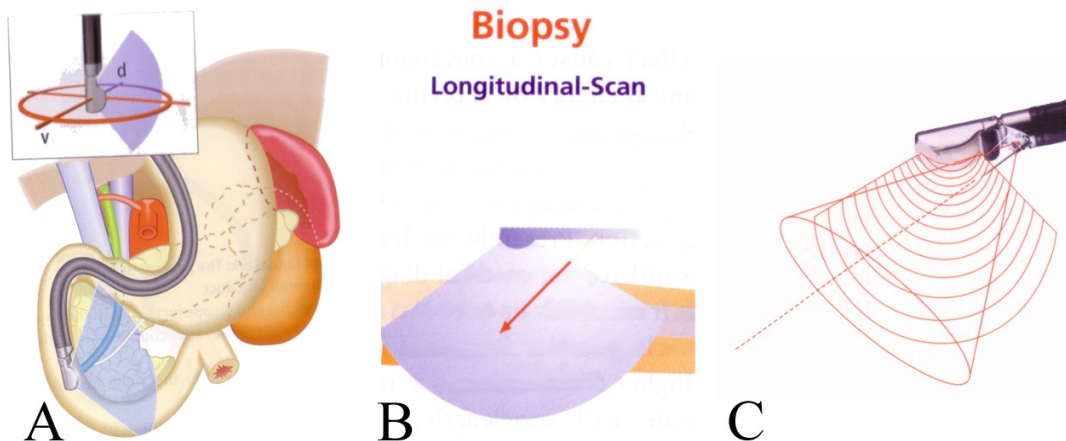
Die Darstellung der Pankreasläsionen wird zunächst mit dem radialen Gerät durchgeführt. Nach Identifikation der Läsion wird dann zu einem longitudinalen Gerät gewechselt um die Punktion durchzuführen.

Die Sonde muss bei der Punktion konstant in Kontakt mit der Wand des Gastrointestinaltraktes stehen. Nach Einstellen der zur Punktion geeigneten Stelle wird die Nadel durch den Arbeitskanal vorgeschoben. Dies kann durch das Abknicken des EUS Gerätes erschwert sein.

In der Studie wurden die Punktionen von beiden Untersuchern nach diesem Standardverfahren durchgeführt. Die 22G Nadel wird vorgeschoben, bis die Reflektion der Nadel im EUS Bild sichtbar wird. Dann erst wird die Spitze der Nadel ausgefahren und unter ständiger EUS Kontrolle in die Läsion vorgeschoben. Nach dem Vorschieben in die Läsion wird der sich im Punktionskanal der Nadel befindende Draht, die „Seele“, entfernt und ein Unterdruck mit der im Punktionsset enthaltenen 10 ml Spritze aufgebaut. Das Ansaugen von Material wird primär in allen Untersuchungen durchgeführt. Nur wenn bei der ersten Punktion nicht ausreichendes Material gewonnen werden konnte, wurde bei einer zweiten Punktion entweder ein stärkerer Sog mittels manueller Aspiration (bei sehr derben oder harten Läsionen) oder gar kein Sog (bei weichen und gut durchbluteten Läsionen) eingesetzt <sup>[30]</sup>.

**Abbildung 3: Schematische Darstellung der endosonographischen Punktion**

Examination Technique and General Principles. Aus: Rösch T, Will U, Chang KJ (eds): Longitudinal Endosonography - Atlas and Manual for the Use in the Upper Gastrointestinal Tract. Springer, 2001



A) Lage des Gerätes im Gastrointestinaltrakt; B) + C) Schematische Darstellung der Punktion

## 5.6 Histologie

Die asservierten Gewebezylinder gelangten zur histologischen Begutachtung durch einen auf den Gastrointestinaltrakt spezialisierten Pathologen. Nach Paraffineinbettung und Zuschnitt sowie Färbung mit Hämatoxylin-Eosin (HE) wird das Material hinsichtlich der histologischen Beschaffenheit (Architektur, Zytomorphologie, Zellkernatypien, Mitoserate, Fibrose, Nekrose und Entzündung) begutachtet. Bei ausreichendem Material wurden, bei Verdacht auf einen neuroendokrinen Tumor besteht, noch immunhistochemische Untersuchungen angeschlossen.

## 5.7 Zytologie

Die bei der Punktion gewonnene Flüssigkeit wird zunächst in Kochsalz eingebracht und 5-10 Minuten mit 1500 Umdrehungen die Minute zentrifugiert. Das Sediment wird auf Objektträgern ausgestrichen und umgehend mit Merckofix® (Merck, Darmstadt, Deutschland) fixiert. Nach der Färbung mit Papanikolaou oder Giemsa erfolgt die Begutachtung durch einen erfahrenen Zytopathologen, der hinsichtlich des histologischen Ergebnisses oder des klinischen Outcomes des Patienten verblindet ist.

In der Begutachtung wird die Diagnose der Dysplasie oder intraepithelialen Neoplasie anhand mikroskopischer Eigenschaften des Gewebes, wie Zellstruktur, sowie zytologischen Auffälligkeiten (Größe und Form der Nuclei, Hyperchromasie, Mitoserate und Größe, Anzahl und Form der Nucleoli) gestellt.

## 6 Ergebnisse

Es wurden 192 Patienten (110 männl., 82 weibl.; Durchschnittsalter 63 Jahre, min. 26 Jahre max. 83 Jahre) mit unklaren soliden Raumforderungen im Pankreas untersucht. Im Mittel wurde jeder Patient 1,88 mal punktiert (min.1; max. 4).

Die Läsionen lagen bei 139 (72,4%) Fällen im Pankreaskopfbereich, in 50 Fällen (26%) im Corpus/Schwanzbereich und in 3 Fällen wurden solide Läsionen mit Verdacht auf Lokalrezidive nach Whipple OP punktiert. Die Größe der Tumoren lag im Mittel bei 3,2cm (0,5 – 7 cm). Etwa 18% der Läsionen waren kleiner als 2 cm und etwa 71% der Läsionen waren größer als 3 cm. Es kam bei keiner der 192 Punktionen zu Komplikationen, die Reinterventionen oder spezielle Nachbeobachtungen mit sich geführt hätten.

Die endgültige Diagnosen und deren Bestätigung durch andere Verfahrensweisen, wie zum Beispiel Punktion von Metastasen oder Punktionen der Läsionen durch andere Verfahren (z.B. CT-gesteuert) sind in Tabelle 1 aufgeführt.

**Tabelle 1: Endgültige Diagnose und Art der Diagnosebestätigung**

Tumorhistologie	Art der Diagnosebestätigung			
	N	Operation	Andere Gewebe- diagnostik(*)	Ausschließlich EUS-FNA und follow-up (#)
Adenokarzinom	104	37	19	48
Endokriner Tumor	12	8	2	2
Metastase oder anderer Tumortyp (+)	13	7	5	1
Entzündliche Läsionen	57	16	1	40
Tumoren unbekannter Herkunft(§)	6	0	0	6

(\*) Biopsien aus anderen Regionen, wie zum Beispiel Metastasen, oder Punktionen der Läsion mit anderen Methoden, zum Beispiel CT- oder Ultraschallgesteuert

(#) Mittleres Follow up 17 Monate (12-36 Monate)

(+) 6 Metastasen von Nierenzellkarzinomen, jeweils 1 Metastase eines Ovarialzellkarzinoms, eines Kardiakarzinoms, eines Siegelringzellkarzinoms, eines undifferenzierten Karzinoms, eines NHL, eines Stromatumors und eines Azinuszellkarzinoms

(§) Tumoren ohne Nachweis eines Primarius, die als definitiv bösartig eingestuft wurden, aufgrund von Bildgebung (CT, US), sowie klinischem Verlauf einer malignen Erkrankung (Metastasenbildung, Tod durch Tumorkachexie)

In 135 der 192 Fälle (70,3%) wurden Neoplasien dokumentiert, bei welchen es sich hauptsächlich um Adenokarzinome des Pankreas handelte. In 57 Fällen war die endgültige Diagnose die chronische Pankreatitis, welche entweder durch eine Operation (n=16) oder durch eine klinische Nachbeobachtung von mindestens 12 Monaten bestätigt wurden. Hierbei wurde davon ausgegangen, dass, aufgrund der schlechten Prognose eines Adeno-Pankreaskarzinoms, eine Nachbeobachtung von 12 Monaten ausreichend ist, um Malignität klinisch auszuschließen.

Tabelle 2 zeigt den prozentualen Anteil der Fälle, in denen adäquates Material zur zytologischen und histologischen Begutachtung separate betrachtet und zusammengenommen gewonnen werden konnte.

Für zytologische Untersuchungen wurde adäquates Material in 92,7% der Fälle erhalten, für histologische Untersuchungen in 86,5% der Fälle. Wie beschrieben wurden Asservate erst nach Einschätzung des Untersuchers, ob adäquates Material für die histologische Begutachtung vorlag, eingesandt. Es stellte sich heraus, dass die ersten Einschätzungen in 13,5% der Fälle falsch waren. In 7,3% der Fälle konnte nach Entnahme der histologischen Asservate kein Ausstrich für die zytologische Untersuchung mehr erfolgen.

Für die Häufigkeiten, mit denen adäquates Material nach EUS-FNA gewonnen werden konnte, wurde kein signifikanter Unterschied zwischen Zytologie und Histologie beobachtet ( $p = .065$ ).

Wurden die Fälle zusammengenommen, in denen adäquates Material für Zytologie und/oder Histologie gewonnen werden konnte, lag die Ausbeute bei 98,9%; in den beiden Fällen, in denen eine Fehleinschätzung bezüglich der Adäquatheit des Materials unterlaufen war, handelte sich um einen malignen Tumor und eine chronische Pankreatitis.

**Tabelle 2: Anteil von adäquatem Material nach EUS-FNA**

Fälle	N	Adäquates Material (%)		
		Zytologie	Histologie	Zytologie und/ oder Histologie
Alle Fälle	192	92,7	86,5	98,9
<b><u>Aufteilung nach Lokalisation</u></b>				
Pankreaskopf	139	92,1	84,9	98,5
Pankreaskorpus/Schwanz	50	94	90	100
Nach Whipple OP	3	100	100	100
<b><u>Aufteilung nach Histologie</u></b>				
Adenokarzinom	104	93,3	86,5	100
Andere Tumortypen	25	84	80	96
<b><u>Aufteilung nach Anzahl der Punktionen</u></b>				
1 oder 2	177	93,2	85,9	98,9
mehr als 2	15	86,6	93,3	100

In den Fällen (13,5%) in denen makroskopisch eine Fehleinschätzung bezüglich des Materials für die histologische Begutachtung erfolgt war, handelte es sich, was nach histologischer Aufarbeitung festgestellt wurde, zumeist um fibrotisches Material, aber auch um duodenales und gastrales Gewebe, das unter der Punktion mit der Nadel geborgen worden war sowie um reine Blutkoagel.

Wenn die Läsion lediglich 1 oder 2 mal punktiert worden war, lag die Häufigkeit des Erhaltes von adäquatem Material signifikant höher für zytologische (93,2%) als für histologische Asservate (85,9%) ( $p = .035$ ), wobei die Bonferroni Korrektur für multiples Testen diese Signifikanz aufhob. Darüber hinaus konnte kein signifikanter Unterschied erhoben werden, wenn mehr als zweimal punktiert wurde ( $p = 1$ ).

Die Auswertung von Zytologie und Histologie erbrachte eine Sensitivität von 82,9%, eine Spezifität von 98,2%, einen positiven prädiktiven Wert von 99,1%, einen negativen

prädiktiven Wert von 70,9% sowie eine Genauigkeit von 87,5% (Tab.3). Die Sensitivität bei kombinierter Analyse war signifikant besser als die Analyse von Zytologie und Histologie alleine (alle Fälle,  $p < .01$ ).

**Tabelle 3: Ergebnisse der EUS-FNA nach Zytologie und Histologie bezogen auf maligne versus benigne Erkrankungen**

	Zytologie + Histologie Intention-to- diagnose Alle Fälle	Zytologie Fälle mit adäquatem Material	Zytologie Intention-to- diagnose Alle Fälle	Histologie Fälle mit adäquatem Material	Histologie Intention-to- diagnose Alle Fälle
Sensitivität	82,9	74,2	68,1	69,8	60
Spezifität	98,2	100	100	98	98,2
Pos. prädiktiver Wert	99,1	100	100	98,8	98,8
Neg. prädiktiver Wert	70,9	62,8	57	58,3	50,9
Genauigkeit	87,5	82	77,6	78,3	71,4
N	192	178	192	166	192

Die histologische bzw. die zytologische Analyse erzielte eine Sensitivität von 60% (mit einem 95%-Konfidenzintervall von 51,8%-67,8%) bzw. 68,1% (95%-Konfidenzintervall von 59,9%-75,4%).

Bei den positiven Diagnosen waren nach histologischem Befund ( $n=82$ ) 58 Fälle klar maligne und 24 Fälle dysplastisch. Nach zytologischem Befund ( $n=92$  positive Diagnosen) waren 63 Fälle klar maligne und 29 Fälle dysplastisch.

Die Genauigkeit wies insgesamt sowie in den Fällen, in denen nur adäquates Material gewonnen werden konnte, keinen Unterschied zwischen der alleinigen zytologischen bzw. histologischen Analyse gegenüber der Kombination aus beiden auf. Die Kombination aus

der zytologischen und histologischen Analyse erbrachte zwar eine signifikante Überlegenheit bzgl. der Genauigkeit gegenüber den Einzelanalysen (Histologie  $p < 0,0001$ , Zytologie  $p = 0,0155$ ), jedoch hob der Bonferroni Korrektur für multiples Testen diese Signifikanz wieder auf.

Es resultierte kein falsch positives Ergebnis für die Zytologie (Spezifität 100%) und nur ein falsch positives Ergebnis für die Histologie (Spezifität 98,2%), wo nach Feinnadelpunktion eine hochgradig intraepitheliale Neoplasie bei chronischer Pankreatitis behauptet wurde, was sich nach operativer Resektion des Tumors nicht bestätigen ließ.

In Tabelle 4 werden die Anteile der Fälle aufgeführt, in denen die Histologie und Zytologie die Tumorentität richtig differenzieren. In der größeren Untergruppe der zu differenzierenden Tumoren, dem Adenokarzinom des Pankreas zeigt sich kein großer Unterschied zwischen Zytologie und Histologie. In der kleineren Untergruppe von 25 selteneren Tumoren, welche auch Fälle von 12 endokrine Tumoren umfassten, zeigte die histologische Begutachtung den Trend zur besseren Differenzierung der einzelnen Tumoren verglichen mit der Zytologie ( $p = .053$ ).

**Tabelle 4: Anteile der Fälle in denen die Zytologie und Histologie die spezifischen Tumortypen korrekt differenzieren**

Möglichkeit der spezifischen Diagnose	N	In Relation zu allen Fällen		In Relation zu Fällen mit adäquatem Material	
		Zytologie	Histologie	Zytologie	Histologie
Adenokarzinom	104	44/104	40/104	44/97	40/90
Andere Neoplasien	25	6/25	13/25	6/23	13/22#
- Endokrine Tumoren	12	3/12	6/12	3/11	6/11
- Metastasen	13	3/13	7/13	3/12	7/11

#Die Histologie zeigt einen Trend zur besseren Diagnosestellung spezifischer Tumoren als die Zytologie; Dieser Unterschied zeigt eine grenzwertige Signifikanz ( $p = .053$ )



## 7 Diskussion

In Deutschland erkranken jährlich etwa 12800 Menschen an einem Pankreaskarzinom. Bei Männern nimmt es Platz 9 und bei Frauen Platz 7 in der Statistik der Krebsneuerkrankungen ein <sup>[1]</sup>.

Nur ca. 10%-15% der Patienten sind zum Zeitpunkt der Diagnose operabel<sup>[31]</sup>. Bei bestehender Operabilität liegt die Mortalitätsrate bei Operation nach Kausch-Whipple bei 5% <sup>[4]</sup>. Die 5-Jahres- Überlebensrate für Pankreaskarzinompatienten beträgt weltweit 0,4 bis 3% <sup>[2,32,33]</sup>.

Obwohl sich die bildgebende Diagnostik durch Einbeziehung von Mehrzeilen – Spiral – CT in Dreiphasentechnik, Magnetresonanztomographie (MR) inklusive MR - ERCP und MR – Angiographie sowie endosonographischer (Kontrastmittel)-Ultraschall stark verbessert hat, ist die Sensitivität bisher nicht über 90% gestiegen. Letztendlich kann die Diagnose der malignen Erkrankung erst durch die histologische Begutachtung gesichert werden.

In der Gastroenterologie beruht die Diagnosesicherung auf Auswertung von gewonnenem Gewebe, meist durch die Entnahme von Biopsaten. Nur bei der endosonographischen Feinnadelpunktion wird bislang eine zytologische Begutachtung durchgeführt. Die Histologie bringt jedoch einige Vorteile gegenüber der zytologischen Aufarbeitung mit sich, wie zum Beispiel das standardisierte Gewinnen von Gewebe, definiert als Anzahl der „Biopsien“ oder in der Analyse, welche hier keinen Spielraum mehr zu Aussagen wie „verdächtig auf“ gibt.

Daher erscheint es sinnvoll anzunehmen, dass auch die Histologiegewinnung in der endosonographischen Punktion eine wichtige Rolle spielt.

Unter dieser Annahme wurden bereits einige Studien <sup>[21,34-36]</sup> durchgeführt, die auf eine histologische Aufarbeitung nach Feinnadelpunktion, meist mit speziell hierfür verwendeten Nadelsystemen, ausgelegt waren. Diese waren nicht durchweg einer zytologischen Analyse überlegen.

Nur zwei Studien beschäftigten sich mit der Analyse der Histologie, gewonnen mit der

Standard EUS-FNA 22G Nadel. In der einen Studie <sup>[26]</sup> wurde kein Vergleich der Histologie mit der Zytologie durchgeführt, in der anderen Studie <sup>[27]</sup>, die prospektiv zwar die Histologie und Zytologie verglich, wurde allerdings auch nichtpankreatisches Gewebe verglichen. Hier kam man zu etwa dem gleichen Ergebnis wie in dieser Studie.

Einige neuere Studien <sup>[37-39]</sup> bringen den Vergleich von Zytologie und Histologie ein, benutzen für die Histologiegewinnung jedoch die true-cut Nadel und für die Zytologiegewinnung die EUS-FNA.

Daten die einen formellen Vergleich zwischen Zytologie und Histologie, welche beide mittels der endosonographischen 22G Feinnadel gewonnen wurden und sich auf das Pankreas beziehen, finden sich kaum in der Literatur <sup>[35,36,40,41]</sup>. So versucht diese Studie heraus zu arbeiten, ob die Auswertbarkeit von Histologien, gewonnen mit der 22G Nadel, denen der Zytologie gleichzusetzen oder gar überlegen ist.

Vergleicht man die Anzahl der durchgeführten Punktionen in dieser Studie mit anderen Studien, so erscheint die Anzahl (im Mittel 2 Punktionen) relativ wenig, zumal in dieser Studie keine „in-Room-Beurteilung“ des gewonnenen Gewebes durch einen Pathologen oder Zytologen durchgeführt wurde.

So empfiehlt Erickson et al <sup>[40]</sup> in seiner Publikation eine Anzahl von 5 bis 6 Punktionen von Pankreasläsionen. Weitere Studien beschrieben eine mediane Anzahl von 3<sup>[19]</sup> und 5<sup>[16]</sup> oder eine mittlere Anzahl von 3,4<sup>[15]</sup> und 3,6<sup>[42]</sup>. Die beschriebene Genauigkeit der EUS-FNA in diesen Publikationen war jedoch nicht höher als in dieser Arbeit.

Auch unter dem Gesichtspunkt der Untersuchungsdauer, sind bei gleicher Aussagekraft weniger Punktionen sinnvoll. Wenn man annimmt, dass für jede durchgeführte Feinnadelpunktion, bei einer mittleren Punktionsanzahl von 4<sup>[15,16,19,42]</sup>, etwa 5 Minuten gebraucht wird und man für jeden zytologischen Ausstrich und die Begutachtung durch einen in-room Zytologen etwa 10 Minuten berechnet, kommt man auf eine ungefähre Untersuchungsdauer von über einer Stunde alleine für die Durchführung der endosonographischen Punktion, ohne vorher die Läsion mittels dem radialen Schallkopf begutachtet zu haben.

In dieser Arbeit wurde nur sporadisch die Dauer der endosonographischen Punktion

dokumentiert, da dieser Aspekt nicht Teil der Studie war. Es sei dennoch darauf hingewiesen, dass alleine die EUS-FNA mit zwei Punktionsdurchgängen im Mittel etwa 20 Minuten dauerte.

Eine genaue Aussage über die Untersuchungszeit kann sicherlich nur mit einer prospektiven vergleichenden Studie verlässlich analysiert werden.

Die „in-Room-Begutachtung“ durch Pathologen und Zytologen wird hauptsächlich in Studien der USA, aber nicht in Studien aus Europa durchgeführt. In dieser Arbeit scheint die makroskopische Beurteilung auf adäquates Material für die zytologische und histologische Beurteilung durch den Untersucher ausreichend und war jeweils nur in 7% bzw. 13% falsch eingeschätzt.

Die Notwendigkeit eines „in-room“- Zytologen zur schnellen Beurteilung des gewonnenen Materials wurde nur in einer nicht randomisierten Studie beschrieben, in der zwei Zentren mit unterschiedlichen Herangehensweisen miteinander verglichen wurden<sup>[43]</sup>.

Adäquate Gewebegewinnung (9% in Zentrum vs. 20% in Zentrum 2) und eindeutig positive Ergebnisse für Malignität oder gutartige Erkrankungen (78% vs. 52%) waren signifikant höher in der Klinik mit anwesendem Zytologen. Leider wird in dieser Publikation die Genauigkeit nicht näher analysiert und es gab keinen adäquaten Goldstandard. Auch war die Verteilung der Läsionen in beiden Zentren unterschiedlich. Die Punktion des Pankreas brachte dagegen (Zentrum 1:45; Zentrum 2: 65) fast den gleichen Ertrag (60% vs. 66%). Diese Publikation hat keine Verbesserung bewiesen, wenn ein Zytopathologe direkt vor Ort war, so dass hier davon auszugehen ist, dass die sofortige Begutachtung durch einen Zytopathologen nicht sinnvoll ist.

Auch wenn diese Studie durch ihren retrospektiven Ansatz Einschränkungen aufweist, wie zum Beispiel das Fehlen einer vorher definierten Vorgehensweise (Anzahl der Punktionen, Art der Asservation und Fixierung des gewonnenen Gewebes), wird dies jedoch durch die identische Vorgehensweise der zwei Untersucher und die hohe Fallzahl ausgeglichen. Es wird gezeigt, dass in mehr als 90% der Fälle mit nur wenigen Punktionen (>95% 1-2 Stück) adäquates Material für die zytologische und histologische Begutachtung gewonnen werden kann.

Allerdings zeigte der zweite Ansatz der Studie, der Vergleich von Histologie und Zytologie jeweils alleine betrachtet, dass, entgegen der angenommenen Hypothese, die Histologie in ihrer Sensitivität der Zytologie nicht überlegen ist. Es ist nicht davon auszugehen, dass es in einer Studie mit randomisierten Ansatz zum Vergleich von Histologie, gewonnen mit der 22G Nadel verglichen mit der Zytologie, andere Ergebnisse erzielt hätten.

Auch verzerrt die Herangehensweise, nämlich das Asservieren des Gewebezylinders gefolgt vom Ausstreichen des verbliebenen zytologischen Materials, die Ergebnisse sicherlich entgegen der Sensitivität der Zytologie, da hier in einigen Fällen kein Material mehr für die zytologische Begutachtung eingesandt werden konnte. Auch kann in dieser Studie keine Rückschlüsse über ein verbessertes Ergebnis der Zytologie gewonnen werden, wenn alles gewonnene Material zur zytologischen Begutachtung eingesandt würde. Hier müsste eine prospektiv angelegte Studie (Sequentielle Vorgehensweise versus zytologischer Ausstrich alleine) diese Punkte klären.

Dennoch ist die Asservation von Histologie im gleichen FNA-Punktionsvorgang sinnvoll, nicht nur um Zeit und Anzahl der Punktionen zu sparen, sondern um direkt beide Arten von Gewebe zu erhalten. Hierbei zeigt diese Studie, wenn auch mit der nur geringen Fallzahlen keine klare Signifikanz herausgearbeitet werden konnte, den Trend, dass die Histologie von Überlegenheit bei der Differenzierung von seltenen Pankreastumoren (wie z.B. dem endokrinen Pankreaskarzinom) ist.

Diese Studie ist die erste systematische Arbeit zum Vergleich von Zytologie und Histologie mit dem Gebrauch von herkömmlichen 22G Nadeln. Dabei fokussierten wir uns auf die Indikation von soliden Pankreasraumforderungen. Dies betrifft sowohl Neoplasien als auch fokale entzündliche Veränderungen, die sich als echoarme Areale darstellen <sup>[17,40,41]</sup>. Vor allem bei chronischer Pankreatitis wird durch fibrinöses oder kalzifiziertes Gewebe das korrekte Einstellen und Einstechen in das Gewebe erschwert. Hier berichtet eine Studie<sup>[18]</sup>, dass sich die Sensitivität für die EUS-FNP bei begleitender chronischer Pankreatitis von 89% auf 54% reduziert. Ähnliche Ergebnisse erbrachte eine retrospektive Studie<sup>[44]</sup> mit 282 Fällen. In der jetzigen Studie kann keine Aussage gemacht werden, ob bei FNPs bei anderen Indikationen (z.B. Mediastinale FNP) die Histologie bessere Ergebnisse erzielt. Eine Studie von Voss et al.<sup>[26]</sup> analysierte die histologischen Proben, die durch FNP in 99 Fällen allerdings bei verschiedenen Indikationen durchgeführt wurden. Suffizientes

Material konnte dort in 81% der Fälle gewonnen werden. Die Sensitivität und Spezifität lag bei 75% bzw. 87%. Diese Ergebnisse unterschieden sich kaum von unseren Daten. (Sensitivität 69,8%, Spezifität 98%).

Ein anderer Weg, besseres Material für die histologische Untersuchung zu gewinnen, könnte die Verwendung anderer Nadelsysteme sein. Diese könnten größer (18 oder 19 G) und/oder mit anderen Mechanismen der Gewebegewinnung (Trucut Nadel Biopsie, TNB) sein. Die histologischen Ergebnisse aus Studien <sup>[21,34,36,45,46]</sup> mit Nadeln mit größerem Durchmesser ergaben keine großen Unterschiede und waren nicht substantiell besser als in unserer Studie mit 22 G Nadeln. Im Jahre 1998 berichtete Binmoeller et al.<sup>[21]</sup> von der Benutzung einer 18G Menghini Typ Nadel für Pankreasfeinnadelpunktionen. Die histologische und zytologische Ergiebigkeit lag bei 68% und 75%, die Sensitivität bei 53% und 70% sowie bei 76% bei der kombinierten Analyse. Varadarajulu et al.<sup>[36]</sup> verglichen Histologien, die auf der einen Seite mit einer 19G TNB, auf der anderen Seite Zytologien, die durch Feinnadelaspiration mit einer 19 G oder 22 G Nadel aspiriert wurde (hier wurden nur 3 Pankreasfälle verglichen). Ähnlich wie in unserer Studie konnte in 83% der Fälle adäquates Material für die histologische Untersuchung geborgen werden. Die Genauigkeit der Histologie lag aber auch hier unter der der Zytologie (78% vs. 89%). Im Gegensatz dazu berichtet Levy et al.<sup>[46]</sup> in einer neueren Studie über die bessere diagnostische Genauigkeit der EUS-TNB gegenüber der konventionellen EUS-FNA (85% vs. 60%) (wieder mit 3 Pankreaskarzinompatienten). 2005 verglich Itoi et al.<sup>[45]</sup> die Histologien, die durch drei verschiedene Nadeln gewonnen wurden (22 G, 19 G und 19 G TNB) in einer kleinen Studie mit 16 Fällen von Pankreas Läsionen. Neben einem signifikanten Unterschied der Größe der gewonnen Partikel war die Sensitivität für die Diagnose Malignität 69% für alle drei Nadeln identisch. Mit den beiden 19 G Nadeln waren vom Duodenum aus Läsionen im Processus uncinatus nicht gut zu punktieren. Diese Ergebnisse wurden von einer anderen kleinen Studie <sup>[34]</sup> (n=23) mit TNB bei Pankreasraumforderungen bestätigt. Die Schlussfolgerung dieser Studien war, dass größere Nadeln nicht notwendigerweise wie angenommen den Ertrag und die Sensitivität erhöhen. Dies kann durch technische Faktoren, wie schwierigeres Handhaben der steiferen und größeren Nadeln im flexierten Endoskop im Duodenum, begründet sein.

Zuletzt gibt es noch eine andere Möglichkeit die Sensitivität zu erhöhen. Dies ist z.B. die Applikation von mehr aussagekräftigeren Markern bei der Analyse von Gewebe: Ki-Ras von Pankreasgewebe wurde in einer Studie<sup>[47]</sup> mit 26 Pankreaskarzinompatienten und 8 Patienten mit chronischer Pankreatitis analysiert. Die Spezifität lag bei 100%, wohingegen das Ki-Ras die Sensitivität von 62% auf 81% erhöhte, wenn die Zytologie alleine verglichen wurde. In einer anderen Studie<sup>[48]</sup> mit 77 Patienten mit einer guten Sensitivität der Zytologie (82%), wurden Ki-Ras Mutationen nur in 74% der Karzinomfälle und in keinem einzigen Fall der chronischen Pankreatitis gefunden. Andere moderne Techniken zur Bestimmung von Biomarkern werden einen weiteren Fortschritt in der Diagnostik der EUS-FNA bringen. Jede erwartete Verbesserung der Sensitivität muss gegen den potentiellen Verlust von Spezifität und dem Mehraufwand von Zeit und Kosten abgewogen werden.

Zusammenfassend lässt sich sagen, dass die Studie zeigt, dass die Gewinnung von Histologie und Zytologie mit der Standard 22G FNA Punktionsnadel ausreichend Material für die zytologische und histologische Begutachtung mit nur 2 Punktionen erzielt. Auch wenn die Hypothese einer Überlegenheit der histologischen verglichen mit der zytologischen Analyse mit der 22G Nadel nicht bestätigen konnte, zeigt sie in Einzelfällen eine Tendenz der Überlegenheit der Histologie in der Tumordifferentialdiagnose bei Pankreastumoren, die keine Adenokarzinome sind. Hier sollte in Zukunft weiter Histologie bei jeder auf eine neuroendokrine suspekten Pankreasraumforderung gewonnen werden, um mit mehr Daten diese Tendenz mit einer Signifikanz belegen zu können.

## 8 Zusammenfassung

Ziel der Studie war es die diagnostische Genauigkeit von Histologie und Zytologie bei endoskopisch durchgeführten Feinnadelpunktionen von Patienten mit unklaren soliden Raumforderungen im Pankreas mit der 22G Standardnadel darzustellen. Ausgangspunkt unserer Überlegungen war die Annahme, dass die Beurteilbarkeit histologischer Stenzen besser sei, als die zytologischer Ausstriche.

Insgesamt wurden 192 Patienten mit unklaren Raumforderungen im Pankreas von zwei erfahrenen Untersuchern mit der Feinnadel endosonographisch punktiert. Retrospektiv wurden die histologischen und zytologischen Ergebnisse ausgewertet. Die Endosonographie (durchgeführt mit Olympus bzw. Pentax Geräten) und die Feinnadelpunktion (durchgeführt mit 22-G Nadeln von Wilson Cook bzw. Mediglobe) wurde nach einem Standardvorgehen durchgeführt. Solides Gewebe, das durch das Einstechen der Nadel in die suspekte Läsion gewonnen wurde, wurde histopathologisch untersucht. Das flüssige Material wurde zur zytologischen Auswertung auf Objektträgern ausgestrichen.

In 92,7% der Fälle konnte hinreichend Material zur zytologischen, in 86,5% der Fälle zur histologischen Auswertung gewonnen werden. In Follow up Untersuchungen zeigten sich in 135 Fällen bösartige Veränderungen der Läsionen (104 Adenokarzinome des Pankreas, 12 endokrine Tumoren des Pankreas, 13 Metastasen, 6 Karzinome mit unklarem Primarius), bei 57 Fällen handelte es sich bei den Raumforderungen um entzündliche Läsionen.

Die Sensitivität und Spezifität der Untersuchung auf Malignität betrug berechnet auf alle Fälle 68,1% und 100% für die Zytologie und 60% und 98,2% für die Histologie. Eine Kombination von beiden Verfahren erhöhte die Sensitivität 82,9%, die Spezifität hielt sich bei 98,2%.

Sensitivität und Spezifität waren für die histologischen niedriger als für die zytologischen Auswertungen. Dies konnte zurückgeführt werden auf das wesentlich höhere Vorhandensein von unzureichend auswertbarem Material bei den Histologien (166 Fälle von adäquatem Material für Histologie vs. 178 Fälle von adäquatem Material für Zytologie).

Eine Kombination beider Techniken erhöht die Sensitivität und Spezifität der endosonographischen Feinnadelpunktionen. Die alleinige Gewinnung der Histologie bringt keine Vorteile, jedoch sollte eine Histologiegewinnung in einigen Fällen, wie zum Beispiel Differentialdiagnose seltener Tumoren und Klassifizierung von endokrinen Tumoren, angestrebt werden.



## 9 Literaturverzeichnis

1. Adler G, Seufferlein T, Bischoff SC et al. S3-Guidelines "Exocrine pancreatic cancer" 2007. *Z Gastroenterol* 2007; 45: 487-523.
2. Yeo TP, Hruban RH, Leach SD et al. Pancreatic cancer. *Curr Probl Cancer* 2002; 26: 176-275.
3. Andren-Sandberg A, Neoptolemos JP. Resection for pancreatic cancer in the new millennium. *Pancreatology* 2002; 2: 431-439.
4. Diemer MK, Fitzmaurice, C.; Schwarzer, G.; et al. Pylorus-preserving pancreaticoduodenectomy (pp Whipple) versus pancreaticoduodenectomy (classic whipple) for surgical treatment of periampullary and pancreatic carcinoma. *Cochrane Database Syst Rev* 2011; 11: 5.
5. Beger HG, Widmaier U. Pankreas - Pankreaskarzinom. In: Hahn EG, Riemann JF, eds. *Klinische Gastroenterologie in 2 Bänden*. Thieme Verlag, 1996:1176-1184.
6. Holzapfel K, Fingerle, A.; Rummeny, E. Aktueller Stand der bildgebenden Diagnostik des Pankreaskarzinoms. *Onkologe* 2010; 16: 568-579.
7. Agarwal B, Abu-Hamda E, Molke KL, Correa AM, Ho L. Endoscopic ultrasound-guided fine needle aspiration and multidetector spiral CT in the diagnosis of pancreatic cancer. *Am J Gastroenterol* 2004; 99: 844-850.
8. Klapman JB, Chang KJ, Lee JG, Nguyen P. Negative predictive value of endoscopic ultrasound in a large series of patients with a clinical suspicion of pancreatic cancer. *Am J Gastroenterol* 2005; 100: 2658-2661.
9. Varadarajulu S, Wallace MB. Applications of endoscopic ultrasonography in pancreatic cancer. *Cancer Control* 2004; 11: 15-22.
10. Giovannini M, Seitz JF, Monges G, Perrier H, Rabbia I. Fine-needle aspiration cytology guided by endoscopic ultrasonography: results in 141 patients. *Endoscopy* 1995; 27: 171-177.
11. Bhutani MS, Hawes RH, Baron PL et al. Endoscopic ultrasound guided fine needle aspiration of malignant pancreatic lesions. *Endoscopy* 1997; 29: 854-858.
12. Chang KJ, Nguyen P, Erickson RA, Durbin TE, Katz KD. The clinical utility of endoscopic ultrasound-guided fine-needle aspiration in the diagnosis and staging of pancreatic

- carcinoma. *Gastrointest Endosc* 1997; 45: 387-393.
13. Fritscher-Ravens A, Izbicki JR, Sriram PV et al. Endosonography-guided, fine-needle aspiration cytology extending the indication for organ-preserving pancreatic surgery. *Am J Gastroenterol* 2000; 95: 2255-2260.
  14. Fritscher-Ravens A, Topalidis T, Bobrowski C et al. Endoscopic ultrasound-guided fine-needle aspiration in focal pancreatic lesions: a prospective intraindividual comparison of two needle assemblies. *Endoscopy* 2001; 33: 484-490.
  15. Gress F, Gottlieb K, Sherman S, Lehman G. Endoscopic ultrasonography-guided fine-needle aspiration biopsy of suspected pancreatic cancer. *Ann Intern Med* 2001; 134: 459-464.
  16. Harewood GC, Wiersema MJ. Endosonography-guided fine needle aspiration biopsy in the evaluation of pancreatic masses. *Am J Gastroenterol* 2002; 97: 1386-1391.
  17. Fritscher-Ravens A, Brand L, Knofel WT et al. Comparison of endoscopic ultrasound-guided fine needle aspiration for focal pancreatic lesions in patients with normal parenchyma and chronic pancreatitis. *Am J Gastroenterol* 2002; 97: 2768-2775.
  18. Eloubeidi MA, Chen VK, Eltoun IA et al. Endoscopic ultrasound-guided fine needle aspiration biopsy of patients with suspected pancreatic cancer: diagnostic accuracy and acute and 30-day complications. *Am J Gastroenterol* 2003; 98: 2663-2668.
  19. Eloubeidi MA, Jhala D, Chhieng DC et al. Yield of endoscopic ultrasound-guided fine-needle aspiration biopsy in patients with suspected pancreatic carcinoma. *Cancer* 2003; 99: 285-292.
  20. Raut CP, Grau AM, Staerkel GA et al. Diagnostic accuracy of endoscopic ultrasound-guided fine-needle aspiration in patients with presumed pancreatic cancer. *J Gastrointest Surg* 2003; 7: 118-128.
  21. Binmoeller KF, Thul R, Rathod V et al. Endoscopic ultrasound-guided, 18-gauge, fine needle aspiration biopsy of the pancreas using a 2.8 mm channel convex array echoendoscope. *Gastrointest Endosc* 1998; 47: 121-127.
  22. Lowenfels AB, Maisonneuve P, Cavallini G et al. Pancreatitis and the risk of pancreatic cancer. International Pancreatitis Study Group. *N Engl J Med* 1993; 328: 1433-1437.
  23. Brand RE, Lerch MM, Rubinstein WS et al. Advances in counselling and surveillance of patients at risk for pancreatic cancer. *Gut* 2007; 56: 1460-1469.
  24. Holm HH, Kristensen JK, Rasmussen SN, Northeved A, Barlebo H. Ultrasound as a

- guide in percutaneous puncture technique. *Ultrasonics* 1972; 10: 83-86.
25. Micames C, Jowell PS, White R et al. Lower frequency of peritoneal carcinomatosis in patients with pancreatic cancer diagnosed by EUS-guided FNA vs. percutaneous FNA. *Gastrointest Endosc* 2003; 690-695.
26. Voss M, Hammel P, Molas G et al. Value of endoscopic ultrasound guided fine needle aspiration biopsy in the diagnosis of solid pancreatic masses. *Gut* 2000; 46: 244-249.
27. Papanikolaou IS, Adler A, Wegener K et al. Prospective pilot evaluation of a new needle prototype for endoscopic ultrasonography-guided fine-needle aspiration: comparison of cytology and histology yield. *Eur J Gastroenterol Hepatol* 2008; 20: 342-348.
28. Janssen J, Greiner L. Examination Technique and General Principles. In: Rösch T, Will U, Chang KJ, eds. *Longitudinal Endosonography - Atlas and Manual for the Use in the Upper Gastrointestinal Tract*. Springer, 2001:11-22.
29. Weiss H, Duntsch U. Complications of fine needle puncture. DEGUM survey II. *Ultraschall Med* 1996; 17: 118-130.
30. Möller K, Papanikolaou IS, Toermer T et al. EUS-guided FNA of solid pancreatic masses: high yield of 2 passes with combined histologic-cytologic analysis. *Gastrointest Endosc* 2009; 70: 60-69.
31. Klöppel G. Pancreatic, non endocrine tumors. In: Klöppel G, Heitz, P.U., ed. *Pancreatic Pathology*. 1984:79-113.
32. Ariyama J, Suyama M, Ogawa K et al. The detection and prognosis of small pancreatic carcinoma. *Int J Pancreatol* 1990; 7: 37-47.
33. Gudjonsson B. Cancer of the pancreas. 50 years of surgery. *Cancer* 1987; 60: 2284-2303.
34. Larghi A, Verna EC, Stavropoulos SN, Rotterdam H, Lightdale CJ, Stevens PD. EUS-guided trucut needle biopsies in patients with solid pancreatic masses: a prospective study. *Gastrointest Endosc* 2004; 59: 185-190.
35. Wittmann J, Kocjan G, Sgouros SN, Deheragoda M, Pereira SP. Endoscopic ultrasound-guided tissue sampling by combined fine needle aspiration and trucut needle biopsy: a prospective study. *Cytopathology* 2006; 17: 27-33.
36. Varadarajulu S, Fraig M, Schmulowitz N et al. Comparison of EUS-guided 19-gauge Trucut needle biopsy with EUS-guided fine-needle aspiration. *Endoscopy* 2004; 36: 397-401.

37. Aithal GP, Anagnostopoulos GK, Tam W et al. EUS-guided tissue sampling: comparison of "dual sampling" (Trucut biopsy plus FNA) with "sequential sampling" (Trucut biopsy and then FNA as required). *Endoscopy* 2007; 39: 725-730.
38. Saftoiu A, Vilmann P, Guldhammer Skov B, Georgescu CV. Endoscopic ultrasound (EUS)-guided Trucut biopsy adds significant information to EUS-guided fine-needle aspiration in selected patients: a prospective study. *Scand J Gastroenterol* 2007; 42: 117-125.
39. Storch I, Jorda M, Thurer R et al. Advantage of EUS Trucut biopsy combined with fine-needle aspiration without immediate on-site cytopathologic examination. *Gastrointest Endosc* 2006; 64: 505-511.
40. Erickson RA, Sayage-Rabie L, Beissner RS. Factors predicting the number of EUS-guided fine-needle passes for diagnosis of pancreatic malignancies. *Gastrointest Endosc* 2000; 51: 184-190.
41. Barthet M, Portal I, Boujaoude J, Bernard JP, Sahel J. Endoscopic ultrasonographic diagnosis of pancreatic cancer complicating chronic pancreatitis. *Endoscopy* 1996; 28: 487-491.
42. Williams DB, Sahai AV, Aabakken L et al. Endoscopic ultrasound guided fine needle aspiration biopsy: a large single centre experience. *Gut* 1999; 44: 720-726.
43. Klapman JB, Logrono R, Dye CE, Waxman I. Clinical impact of on-site cytopathology interpretation on endoscopic ultrasound-guided fine needle aspiration. *Am J Gastroenterol* 2003; 98: 1289-1294.
44. Varadarajulu S, Tamhane A, Eloubeidi MA. Yield of EUS-guided FNA of pancreatic masses in the presence or the absence of chronic pancreatitis. *Gastrointest Endosc* 2005; 62: 728-36; quiz 751, 753.
45. Itoi T, Itokawa F, Sofuni A et al. Puncture of solid pancreatic tumors guided by endoscopic ultrasonography: a pilot study series comparing Trucut and 19-gauge and 22-gauge aspiration needles. *Endoscopy* 2005; 37: 362-366.
46. Levy MJ, Jondal ML, Clain J, Wiersema MJ. Preliminary experience with an EUS-guided trucut biopsy needle compared with EUS-guided FNA. *Gastrointest Endosc* 2003; 57: 101-106.
47. Tada M, Komatsu Y, Kawabe T et al. Quantitative analysis of K-ras gene mutation in pancreatic tissue obtained by endoscopic ultrasonography-guided fine needle

aspiration: clinical utility for diagnosis of pancreatic tumor. *Am J Gastroenterol* 2002; 97: 2263-2270.

48. Takahashi K, Yamao K, Okubo K et al. Differential diagnosis of pancreatic cancer and focal pancreatitis by using EUS-guided FNA. *Gastrointest Endosc* 2005; 61: 76-79.

## 10 Danksagung

Ich danke Herrn Univ.-Prof. Dr. med. Bertram Wiedenmann, Direktor der Klinik für Innere Medizin m.S. für Hepatologie, Gastroenterologie und Stoffwechselerkrankungen der Charité-Universitätsmedizin Berlin, Campus Virchow-Klinikum, Zentrale Interdisziplinäre Endoskopie, Augustenburger Platz 1, D-13353 Berlin für die Möglichkeit, an seiner Klinik diese Dissertation durchführen zu können und für die beständige wohlwollende Unterstützung während der gesamten Arbeit.

Mein Besonderer Dank gilt Herrn Univ.-Prof. Dr. med. Thomas Rösch, jetzt Direktor der Klinik und Poliklinik für Interdisziplinäre Endoskopie am Uniklinikum Eppendorf, zuvor Leiter der Zentralen Interdisziplinären Endoskopie der Klinik für Innere Medizin mit Schwerpunkt für Hepatologie, Gastroenterologie und Stoffwechselerkrankungen der Charité-Universitätsmedizin Berlin, Campus Virchow-Klinikum für die freundliche Überlassung des Themas, die ausgezeichnete Betreuung und die Begutachtung der Arbeit. Besonderer Dank gilt ihm für die Einführung in die wissenschaftliche Praxis.

An dieser Stelle danke ich auch Herrn Univ.-Prof. Dr. med. Roland Schmid, Direktor der II. medizinischen Klinik am Klinikum Rechts der Isar, München sowie Herrn Prof. Dr. med. Hans-Joachim Schulz, Chefarzt der Klinik f. Innere Medizin I am Sana-Klinikum Lichtenberg Oskar-Ziethen-Krankenhaus für das freundliche Überlassen der endosonographischen Befunde.

Außerdem gilt mein Dank Herrn Dr. med. Andreas Adler, Oberarzt der Klinik für Innere Medizin m.S. für Hepatologie, Gastroenterologie und Stoffwechselerkrankungen der Charité-Universitätsmedizin Berlin, Campus Virchow-Klinikum, Zentrale Interdisziplinäre Endoskopie für die gute Zusammenarbeit.

Ausdrücklicher und persönlicher Dank gilt meinen Eltern für Ihren uneingeschränkten Beistand - nicht nur im Studium.

Meiner Ehefrau und meinen Töchtern danke ich für die liebevolle Unterstützung in allen Belangen.

## **11 Lebenslauf**

Mein Lebenslauf wird aus datenschutzrechtlichen Gründen in der elektronischen Version meiner Arbeit nicht veröffentlicht.





