

Aus der Abteilung für Lasermedizin  
der Elisabeth Klinik

DISSERTATION

Die Rolle der Mastzelle beim  
überschießenden Wachstum  
traumatisierter dermaler Neurofibrome

zur Erlangung des akademischen Grades  
Doctor medicinae (Dr. med.)

vorgelegt der Medizinischen Fakultät Charité  
Universitätsmedizin Berlin

von  
Sabine Dorothee Schmitz  
aus Berlin

Gutachter:      1. Prof. Dr. med. H.-P. Berlien  
                     2. Prof. Dr. med. S. Mundlos  
                     3. Priv.-Doz. Dr. med. D. Kaufmann

Datum der Promotion: 27.03.2009

## Abkürzungsverzeichnis

asso. = assoziiert  
Abb. = Abbildung  
AK = Antikörper  
AP = Alkalische Phosphatase  
APAAP = Alkalische Phosphatase Anti-Alkalische Phosphatase  
bFGF = basic fibroblast growth factor  
BGMZ = Bindegewebsmastzelle  
CALF = Café-au-lait-Fleck  
CAM = Chorio-Allantois-Membran  
c-kit protein (CD117) = Membran-gebundener Tyrosinkinase Rezeptor  
DGS = Dottersack-Gefäß-System  
DMSO = Dimethylsulphoxid  
DNA = Desoxiribonukleinsäure  
DNase = Desoxiribonuklease  
EDTA = Ethylendiamintetraessigsäure  
EGF = epidermal growth factor  
FG = Feldgröße  
FGF = fibroblast growth factor  
GAP = GTPase aktivierendes Protein  
ges. = gesamt  
HE = Hämatoxylin-Eosin  
HET = Hen's egg test  
IL = Interleukin  
Konz. = Konzentration  
Lsg. = Lösung  
makrosk. = makroskopisch  
MCT = Mastzelle mit Tryptase  
MCTC = Mastzelle mit Tryptase und Chymase  
mikrosk. = mikroskopisch  
MiB-1 = monoklonaler Antikörper gegen Ki-67 (Proliferationsmarker)  
MPNST = Maligner peripherer Nervenscheidentumor  
MMZ = Mukosamastzelle  
Mz = Mastzelle  
MzT-Färbung = Mastzell-Tryptase-Färbung  
NaCL = Natrium-Chlorid

NF = Neurofibrom  
NF1 = Neurofibromatose Typ I  
NF2 = Neurofibromatose Typ II  
Nf1 = Mutation des NF1-Gens  
NGF = Nerve growth factor  
NIH = National Institute of Health  
PDGF = platelet-derived growth factor  
PD-ECGF = platelet-derived endothelial cell growth factor  
pos. = positiv  
Ras = membranassoziiertes Guaninnucleotid-bindendes Protein  
SPF = Spezifiziert Pathogen Frei  
Tbl. = Tabletten  
TBS = tris buffered saline  
TGF- $\beta$  = tumour growth factor beta  
TNF- $\alpha$  = tumor necrosis factor alpha  
transpl. = transplantiert  
Tris-Base = Tris (hydroxymethyl) - aminomethan  
Tris-HCL = Tris Base, mit HCL auf gewünschten pH-Wert eingestellt  
VEGF = vascular endothelial growth factor  
verg. = vergällt  
zeitl. = zeitlich  
ZNS = Zentralnervensystem

**SI-Einheiten:**

g = Gramm  
h = Stunde(n)  
l = Liter  
m = Milli-  
min. = Minute(n)  
M = Molar  
sec. = Sekunde(n)  
 $\mu$  = Mikro-  
°C = Grad Celsius

# Inhaltsverzeichnis

<b>1</b>	<b>Einleitung</b>	<b>1</b>
<b>2</b>	<b>Problemstellung</b>	<b>5</b>
2.1	Neurofibromatose Typ I . . . . .	5
2.1.1	Klinik . . . . .	5
2.1.2	Neurofibrome . . . . .	7
2.1.2.1	Kongenital plexiforme Neurofibrome . . . . .	8
2.1.2.2	Dermale Neurofibrome . . . . .	8
2.1.3	Histologie der Neurofibrome . . . . .	11
2.1.4	Bedeutung einzelner Zellen im Neurofibrom . . . . .	11
2.2	Mastzellen . . . . .	12
2.2.1	Vorkommen, Entwicklung und Vermehrung . . . . .	12
2.2.2	Heterogenität . . . . .	13
2.2.3	Aktivierung und Degranulation . . . . .	13
2.2.4	Mediatoren . . . . .	14
2.2.5	Mastzellen und Angiogenese . . . . .	16
2.3	Möglichkeiten der Therapie der NF1 . . . . .	17
2.4	Zielsetzung . . . . .	19

<b>3</b>	<b>Material und Methode</b>	<b>23</b>
3.1	HET-CAM-Modell . . . . .	23
3.2	Material . . . . .	27
3.2.1	Hühnereier . . . . .	27
3.2.2	Gewebe . . . . .	27
3.2.3	Chemikalien . . . . .	27
3.2.4	Sonstige Materialien . . . . .	30
3.2.5	Geräte . . . . .	31
3.2.6	Lösungen, Puffer . . . . .	32
3.3	Methoden . . . . .	35
3.3.1	Allgemeiner Versuchsablauf . . . . .	35
3.3.2	Transplantation von soliden Neurofibromproben auf die Cho- rioallantoismembran . . . . .	35
3.3.2.1	Bebrütung der Eier . . . . .	35
3.3.2.2	Vorbereitung der Eier zur Transplantation . . . . .	36
3.3.2.3	Selektion der Eier vor Transplantation . . . . .	38
3.3.2.4	Entnahme von Neurofibromgewebe . . . . .	38
3.3.2.5	Vorbereitung der Neurofibrome zur Transplantation	38
3.3.2.6	Transplantation der Neurofibrome . . . . .	39
3.3.2.7	Makroskopische Beurteilung . . . . .	39
3.3.2.8	Markierung der Neurofibromoberfläche . . . . .	39
3.3.2.9	Probe zur Adhärenzbestimmung . . . . .	40
3.3.2.10	Explantation der Neurofibromtransplantate . . . . .	40
3.3.3	Histologische Aufbereitung der Gewebeproben . . . . .	40
3.3.3.1	Paraffineinbettung . . . . .	40
3.3.3.2	Schneiden von Gewebeproben . . . . .	41
3.3.4	Einfach- und Doppelfärbungen der Paraffinschnitte . . . . .	41

3.3.4.1	Rehydrierung von Paraffinschnitten . . . . .	41
3.3.4.2	HE-Färbung . . . . .	41
3.3.5	Immunhistochemische Färbungen . . . . .	42
3.3.5.1	Titerbestimmung . . . . .	42
3.3.5.2	Kontrollen . . . . .	44
3.3.5.3	S100-Färbung . . . . .	44
3.3.5.4	MiB-1-Färbung . . . . .	45
3.3.5.5	Mastzelltryptase-Färbung . . . . .	46
3.3.5.6	C-kit-Färbung . . . . .	47
3.3.6	Auswertung der Gewebeschnitte . . . . .	48
3.3.6.1	Gemeinsame Bedingungen . . . . .	48
3.3.6.2	Übersichtsfärbungen . . . . .	48
3.3.6.3	Quantitative Auswertung der Gewebeschnitte . .	49
3.3.7	Vorversuche . . . . .	51
3.3.7.1	Auswahl und Optimierung des Zeitfensters . . . .	51
3.3.8	Statistik . . . . .	53
<b>4</b>	<b>Ergebnisse</b>	<b>55</b>
4.1	Makroskopische Auswertung . . . . .	55
4.1.1	Optimierung des NF/CAM-Assays . . . . .	55
4.1.2	Zeitabhängige Veränderungen der Transplantate . . . . .	57
4.1.2.1	Tumorform . . . . .	57
4.1.2.2	Tumoradhärenz . . . . .	60
4.1.3	Zeitabhängige Veränderungen der CAM . . . . .	62
4.2	Mikroskopische Auswertung . . . . .	62
4.2.1	HE-Färbung . . . . .	62
4.2.1.1	Aufbau der CAM-Schichten . . . . .	62

4.2.1.2	Veränderungen der tumorfernen CAM . . . . .	64
4.2.1.3	Veränderungen der tumornahen CAM . . . . .	64
4.2.1.4	Veränderungen im Neurofibrom/CAM-Assay . . . . .	70
4.2.2	S100-Färbung . . . . .	72
4.2.3	MiB-1-Färbung . . . . .	72
4.2.4	Mastzelltryptase-Färbung . . . . .	72
4.2.5	C-kit-Färbung . . . . .	72
4.3	Ergebnisse der quantitativen Auswertung . . . . .	80
4.3.1	Mastzelltryptase-Färbung . . . . .	80
4.3.2	C-kit-Färbung . . . . .	91
<b>5</b>	<b>Diskussion</b>	<b>101</b>
5.1	Ergebnisdiskussion . . . . .	101
5.1.1	Neurofibrom/CAM-Assay . . . . .	101
5.1.2	Makroskopische und mikroskopische Ergebnisse . . . . .	102
5.1.3	Schwannzellen und Proliferation . . . . .	104
5.1.4	Mastzellen . . . . .	105
5.1.4.1	Gesamtmastzellkonzentration . . . . .	105
5.1.4.2	Mastzellzerfall und Schwerpunktverschiebung . . . . .	109
5.1.5	Zeitlicher Gesamtzusammenhang der Ergebnisse . . . . .	115
5.2	Literatur . . . . .	116
5.2.1	Zellkulturen . . . . .	117
5.2.2	Tiermodelle . . . . .	119
5.2.3	Wechselseitiger Einfluss der Zelltypen im NF . . . . .	121
<b>6</b>	<b>Schlussfolgerungen</b>	<b>123</b>
<b>7</b>	<b>Zusammenfassung</b>	<b>127</b>



*INHALTSVERZEICHNIS*

ix

**Publikationen**

**155**

**Danksagung**

**157**

**Lebenslauf**

**159**

**Erklärung**

**161**



# Kapitel 1

## Einleitung

Die Neurofibromatose ist eine polysymptomatische, neuroektodermale, autosomal dominant vererbte Systemerkrankung, deren Leitsymptom das Auftreten von bis zu mehreren tausend dermalen Neurofibromen darstellt. Die für das Krankheitsbild auch heute noch verwendete Bezeichnung Morbus von Recklinghausen geht auf den deutschen Pathologen Friedrich Daniel von Recklinghausen zurück. Zwar waren Patienten mit Befunden, die auf eine Neurofibromatose hinwiesen, bereits im 17. Jahrhundert beschrieben worden, jedoch gelang von Recklinghausen 1882 erstmals eine Zuordnung der vielen verschiedenen Symptome zu einem einheitlichen Krankheitsbild. Er konnte belegen, dass die bei seinen Patienten beobachteten Hauttumoren im wesentlichen aus Nerven- und Stützgewebszellen bestanden und diese Neurofibrome ein typisches Merkmal der bald nach ihm benannten Erkrankung waren [1]. Das Erkennen der Vielschichtigkeit der Krankheit mit ihren multiplen, unterschiedlich ausgeprägten Symptomen führte 1980 zu dem Versuch Riccardis, eine weitere Unterteilung der Neurofibromatose in acht klinisch differenzierbare Erscheinungstypen vorzunehmen, siehe Tabelle 1.1 [2, 3, 4]. Auf der Basis weiterer klinischer Erkenntnisse und der Identifizierung der Gendefekte wird die Neurofibromatose zur Zeit nur noch in zwei Hauptgruppen unterteilt, die Neurofibromatose Typ I und Typ II, siehe Tabelle 1.2 [5]. Zusätzlich zu diesen beiden Formen sind einige Varianten beschrieben, die überwiegend der NF1 zugeordnet werden [5].

Die bekannteste und häufigste Neurofibromatoseform (über 90 % der Fälle) stellt die Neurofibromatose Typ I mit einer Inzidenz von 1:3500-4000 dar [7, 8]. Sie wird autosomal dominant vererbt, doch trotz der offensichtlich kompletten Penetranz wird die Erkrankung erstaunlich heterogen exprimiert.

Bezeichnung	Charakteristische Merkmale
NF1	Klassische Form, Neurofibromatose Typ I
NF2	Zentrale Form, bilaterale Akustikusneurinome
NF3	Gemischte Form (NF1 und NF2), multiple ZNS-Tumoren
NF4	Diffuse Café-au-lait-Flecken und große Neurofibrome
NF5	Segmentale Café-au-lait-Flecken, Neurofibrome
NF6	Diffuse Café-au-lait-Flecken, keine Neurofibrome, geistige Retardierung
NF7	Late-onset-Neurofibrome (3. Dekade, tiefe Neurofibrome)
NF8	Unspezifische Neurofibrome

**Tabelle 1.1:** Klassifikation der Neurofibromatose in acht verschiedene Untergruppen, nach V. Riccardi [2, 3, 4].

Bezeichnung	NF1	NF2
Häufigkeit	1:3500-1:4000	1: 40 000
Vererbung	Autosomal-dominant, 50 % Neumutation	Autosomal-dominant, 50 % Neumutation
Tumoren	Neurofibrome, MPNST Gliome, Myeloische Leukämie Phäochromozytome	Schwannome, Gliome Akustikusneurinome, Ependymome, Meningeome
Nichttumoröse Manifestation	Café-au-lait-Flecken, Skelettale Dysplasien, Vaskuläre Stenosen, Lernstörungen	Posteriore subkapsuläre Katarakt
Genlokus	Chromosom 17	Chromosom 22
Genprodukt	Neurofibromin (GAP-Protein)	Merin/Schwannomin (zytoskelettales Protein)

**Tabelle 1.2:** Merkmale der Neurofibromatose Typ I und Typ II im Vergleich, nach B. Korf [6].

1990 wurde das NF1-Gen auf dem langen Arm des Chromosoms 17 (Bande q11.2) erstmals identifiziert [9, 10]. Es handelt sich um ein ungewöhnlich großes Gen mit einer Spannbreite von mehr als 350 Kilobasen genomischer DNA, zusammengesetzt aus über 60 individuellen Exons. Aufgrund dieser Größe könnte unter anderem die auffällig hohe Anzahl an Neumutationen (50 %) erklärt werden [11, 12]. Eine Vielzahl (> 260) an Mutationen an unterschiedlichen Stellen des NF1-Gens ist bekannt, es konnte jedoch weder eine eindeutige Genotyp-Phänotyp-Korrelation noch ein so genannter 'hot spot' (d.h. ein Genlokus mit

besonders häufig bevorzugter Mutation) nachgewiesen werden.

Neurofibromin, das Genprodukt des NF1-Gens, ist in allen Geweben vorhanden, in neuroektodermalen Zellen wie Glia oder Schwannzellen jedoch besonders hoch angereichert [13]. Im mittleren Achtel des Neurofibromin-Moleküls befindet sich ein Abschnitt, der funktionell und strukturell Gemeinsamkeiten mit einer GAP-Untereinheit darstellt [14]. Über Zwischenschritte führt Neurofibromin zu einer Inaktivierung des ras-Proto-Onkogens und wirkt dadurch wie ein Tumorsuppressor [15]. Eine Ras-Aktivierung, z.B. durch fehlendes Neurofibromin, führt u.a. zu einer erhöhten Zellproliferation. Eine Mutation am NF1-Lokus könnte daher eine Deregulierung von Ras bewirken und letztendlich zur Tumorentstehung führen.

Die enorme Größe des NF1-Gens und die labile Natur seiner cDNA erschweren dessen molekulare und biochemische Charakterisierung. Um die NF1-Funktion generell besser zu verstehen, wurden entsprechende Mausmodelle gesucht. Mäuse, homozygot in Bezug auf eine NF1-Gen-Mutation (Nf1<sup>-/-</sup>), waren nicht lebensfähig und starben in utero [16, 17]. NF-1 heterozygote Mäuse (Nf1<sup>+/-</sup>) hingegen waren lebensfähig, zeigten jedoch keine kutanen Merkmale der Neurofibromatose Typ I, wie z.B. die Ausbildung von dermalen Neurofibromen oder Café-au-lait-Flecken. 1999 gelang es erstmals plexiforme Neurofibrome in Mäusen zu generieren [18], für dermale Neurofibrome existiert jedoch bis heute kein entsprechendes Tiermodell. Eine Untersuchung der Pathogenese von Tumoren setzt jedoch ein entsprechendes Versuchsmodell voraus, weshalb bisher kaum Erkenntnisse über den Pathomechanismus der Entstehung und des Wachstums dermalen Neurofibrome vorhanden sind. Dementsprechend liegen auch kaum detailliertere Daten zum Verhalten traumatisierter dermalen Neurofibrome vor. Ein Tiermodell, welches das Vollbild der Neurofibromatose Typ I widerspiegelt und identische Konditionen zum humanen Krankheitsbild aufweist, existiert bisher nicht.



# Kapitel 2

## Problemstellung

### 2.1 Neurofibromatose Typ I

#### 2.1.1 Klinik

Das Kardinalsymptom der Neurofibromatose Typ I ist die Entwicklung von multiplen, benignen, peripheren Nervenscheidentumoren, den sog. dermalen Neurofibromen. Weitere Charakteristika sind typische Pigmentveränderungen der Haut, wie Café-au-lait-Flecken und sommersprossartige Hyperpigmentierungen (Freckling) der nicht lichtexponierten Haut, Veränderungen in der Iris (Lisch-Knötchen = Melanozytenharmatome) und der Sehnerven (Optikusgliome). Ferner finden sich typische Skelettanomalien und u.a. Lern- und Teilleistungsstörungen.

Eine Mutation des NF1-Gens führt unweigerlich zur Erkrankung der Individuen, das Vorhandensein und Ausmaß der vielen einzelnen Symptome ist jedoch individuell sehr unterschiedlich ausgeprägt, auch innerhalb betroffener Familien zeigt sich der Phänotyp oft sehr variabel [19]. Für die Diagnosestellung sind neben der Vielzahl der einzelnen Symptome und deren individuell unterschiedlich ausgeprägten Präsenz auch die verschiedenen Lebensphasen, in denen sie auftreten, erschwerend. Das klinische Vollbild der Erkrankung zeigt sich oft erst im frühen Erwachsenenalter, was eine Diagnosestellung zu früheren Zeitpunkten zusätzlich behindert, jedoch nicht unmöglich macht. Trotz der genetischen Identifizierung des NF1-Gens erfolgt die Diagnosestellung überwiegend klinisch anhand der in Tabelle 2.1 geschilderten sieben Kriterien, die 1988 im Rahmen der Consensus Conference des National Institutes of Health festgelegt wurden. Wenn zwei dieser sieben Diagnosekriterien gleichzeitig vorliegen, kann die Diagnose NF1 definitiv gestellt werden [20].

Zur sicheren Diagnosestellung müssen mindestens zwei der u.g. Kriterien gleichzeitig vorhanden sein:
--

- |   |
|---|
| <ol style="list-style-type: none"> <li>1) 6 oder mehr Café-au-lait-Flecken mit einem Durchmesser von mindestens 5mm bei Kindern unter 6 Jahren und mindestens 15mm bei älteren Individuen</li> <li>2) zwei oder mehr Neurofibrome oder ein plexiformes Neurofibrom</li> <li>3) axilläres oder inguinales Freckling</li> <li>4) ein Optikusgliom</li> <li>5) zwei oder mehr Lisch-Knötchen</li> <li>6) Dysplasie des Keilbeins oder Ausdünnung des Cortex der langen Röhrenknochen mit oder ohne Pseudarthrose</li> <li>7) ein Eltern- oder Geschwisterteil mit einer nach den Kriterien 1-6 gesicherten Diagnose einer NF1</li> </ol> |
|---|

**Tabelle 2.1:** Sieben Kriterien, um eine sichere Diagnosestellung der NF1 zu ermöglichen, NIH 1988 [20].

Die umschriebenen, glatt begrenzten, milchcafé-farbenen Hyperpigmentierungen der Haut (Café-au-lait-Flecken = CALF) sind zwar bei gesunden Menschen ein häufiger Befund (10 % der normalen Bevölkerung), finden sich jedoch mehr als sechs davon mit einer Größe ab 5 mm, ist eine NF1 sehr wahrscheinlich, siehe Abbildung 2.1, Bild 1. Café-au-lait-Flecken sind meist schon ab der Neugeborenenperiode vorhanden, wobei ihre Anzahl und Größe während der Kindheit noch zunehmen kann. Sie stellen eines der ersten Diagnosemerkmale der NF1 im Kindesalter dar. In höherem Alter können sich einige von ihnen auch wieder zurückbilden, wobei sie bei ca. 80 % aller NF1-Patienten zu finden sind. Ihre Größe kann zwischen 5 mm und 50 cm schwanken, liegt aber im Regelfall unter 10 cm [21, 7].

Sommersprossartige Hyperpigmentierungen der Haut (Freckling) finden sich bei ca. 40 % der NF1-Patienten und treten im Laufe des Kleinkindalters erstmals auf, überwiegend in Regionen, wie z.B. axillär, inguinal, submammär oder intertriginös, siehe Abbildung 2.1, Bild 1. Zusammen mit den Café-au-lait-Flecken ermöglichen sie die eindeutige Diagnosestellung der NF1 bereits zu einem frühen Zeitpunkt im Kindesalter, lange bevor die typischen dermalen Neurofibrome erstmals auftreten.

Bei den Lisch-Knötchen handelt es sich um harmlose, pigmentierte Iris-Hamartome, die sich im Laufe der Kindheit entwickeln und bei Jugendlichen mit NF1 bei nahezu 90-100 % vorhanden sind. Diese leicht erhabenen Irisknötchen lassen sich mittels Spaltlampe problemlos nachweisen und sind häufig auch bereits makrosko-



pisch sichtbar, siehe Abbildung 2.1, Bild 2. Sie dienen als ein weiteres, wichtiges Diagnosekriterium [11].

Optikusgliome stellen den häufigsten intrakraniellen Tumor bei NF1-Patienten dar. Sie treten bei 15-20 % der Patienten bereits im frühen Kindesalter auf, werden jedoch nur bei 1/3 bis 1/2 der Patienten symptomatisch [21, 22, 23]. Sie können an jeder Lokalisation entlang der Sehbahn auftreten, finden sich aber häufig im anterioren Anteil der Sehbahn unter Einbeziehung des Chiasmata. Der Visus kann in unterschiedlicher Ausprägung bis hin zur Erblindung betroffen sein.

Skelettfehlbildungen treten bei ca. 7-10 % der NF1-Patienten auf. Neben Skoliose unterschiedlichen Ausmaßes finden sich z.B. Knochenzysten, Makrocephalus, Pectus excavatum, Genu valgum et varum, Spina bifida etc. Für die Neurofibromatose wegweisende Knochenveränderungen sind Keilbeinflügeldysplasie und Verkrümmungen der langen Röhrenknochen, insbesondere der Tibia, mit mechanischer Instabilität und Pseudarthrosenbildung.

Lern- und Teilleistungsstörungen bei Kindern mit NF1 sind sehr häufig und u.a. auf ein vermindertes Kurzzeitgedächtnis und mangelndes Konzentrationsvermögen zurückzuführen [24, 25]. Es finden sich Lese-, Schreib- oder Rechenschwächen, Koordinationsstörungen und Hyperaktivität.

Maligne Entartungen können u.a. im Bereich plexiformer Neurofibrome entstehen, am häufigsten treten maligne periphere Nervenscheidentumoren auf (MPNST) [26, 27, 28]. Ein allgemein erhöhtes Risiko besteht für die Ausbildung von Astrozytomen, Phäochromozytomen und Leukämie (besonders der juvenilen myeloischen Form) [29], seltener sind Wilms Tumoren oder Rhabdomyosarkome [21].

### 2.1.2 Neurofibrome

Neurofibrome stellen den klassischen, das Krankheitsbild prägenden und letztendlich auch namensgebenden Befund der NF1 dar. Sie sind gutartige, heterogene Nervenscheidentumore, die histologisch und klinisch in zwei große Gruppen unterteilt werden können [30, 31, 32]. Die dermalen Neurofibrome sind die häufigste Erscheinungsform bei der NF1, gefolgt von den plexiformen Neurofibromen, siehe Tabelle 2.2.

	Dermale Neurofibrome	Plexiforme Neurofibrome
Lokalisation	Dermis, nicht mit großen Nerven assoziiert	subkutan o. visceral, assoz. mit großen Nervenplexus
Anzahl	multiple	einzelne
Auftreten	Pubertät	meist präpubertär
Maligne Entartung	keine	5% MPNST
Reg. Hypertrophie	keine	häufig
Hyperpigmentierung	keine	häufig

**Tabelle 2.2:** Charakteristische Eigenschaften dermalen und plexiformer Neurofibrome nach O.D. Wiestler und H. Radner [5].

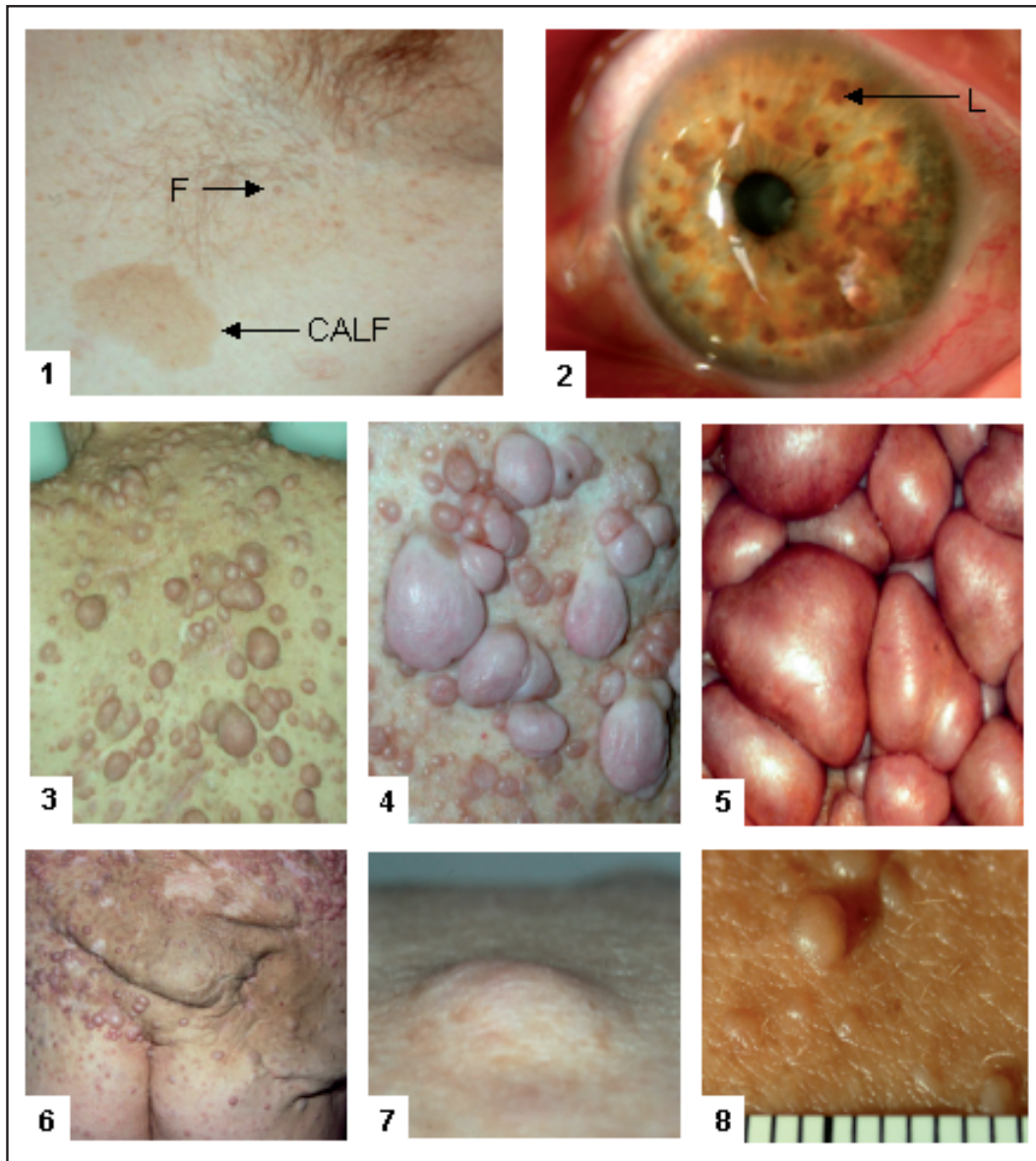
### 2.1.2.1 Kongenital plexiforme Neurofibrome

Die kongenital plexiformen Neurofibrome treten bei ca. 25-30 % der NF1-Patienten auf und sind in der Regel bei Geburt vorhanden, seltener werden sie erst in späteren Lebensphasen sichtbar [33, 34]. Sie treten ubiquitär auf, bevorzugt am Cranium, Thorax, Nacken und den Extremitäten und entstehen im Bereich großer Nerven oder Nervenplexus, nicht selten z.B. an den Spinal- und Hirnnervenwurzeln. Sie zeigen ein infiltratives, destruierendes Wachstum, welches je nach Lokalisation zu entsprechenden neurologischen Ausfällen, Entstellung und Schmerzen führen kann [35]. Im Gegensatz zu dermalen Neurofibromen können plexiforme Neurofibrome enorme Größe erreichen, nicht selten sind ganze Körpersegmente betroffen, siehe Abbildung 2.1, Bild 6. Häufig ist die Haut über ihnen hyperpigmentiert oder zeigt eine Hypertrichose. Die in unmittelbarer Nähe liegenden Knochen können zu einem verstärkten Wachstum stimuliert werden, so dass Dysplasien (häufig in der Orbitaregion) und unterschiedlich lange oder volumenvermehrte Extremitäten auffallen. Im Unterschied zu dermalen Neurofibromen, die keine maligne Entartung zeigen, können sich auf dem Boden plexiformer Neurofibrome in 5-10 % der Fälle maligne periphere Nervenscheidentumore (MPNST) ausbilden, die metastasieren und mit einer niedrigen 5-Jahres-Überlebensrate assoziiert sind [36, 37, 38].

### 2.1.2.2 Dermale Neurofibrome

Dermale Neurofibrome bestehen bei über 95 % der erwachsenen NF1-Patienten [39] und leiten sich aus terminalen Aufzweigungen kutaner Nerven ab. Die gelblich-grünlichen Tumore zeigen sich im Gewebe scharf begrenzt und ohne Kapselbildung. Sie entwickeln sich in der Epidermis und/oder Dermis, ihre Größe und

Form ist sehr variabel und tritt bunt gemischt auf, siehe Abbildung 2.1, Bild 4. Die Größe variiert zwischen wenigen Millimetern bis mehreren Zentimetern, siehe Abbildung 2.1, Bild 5 und 8. Die in der Epidermis lokalisierten Neurofibrome zeigen sich u.a. nodulär breitbasig aufsitzend oder gestielt, rein subkutan lokalisierte Neurofibrome bilden sich eher ovalär ab, siehe Abbildung 2.1, Bild 4 und 7. Nahezu jeder erwachsene NF1-Patient weist bis zu mehrere tausend dermale Neurofibrome auf, die am gesamten Körper auftreten können, sich häufig jedoch stammbetont finden [40] und bei durchschnittlicher Ausprägung nicht selten zu sozialer Isolierung und Stigmatisierung der Patienten führen, siehe Abbildung 2.1, Bild 3. Meist werden erste Neurofibrome mit der Pubertät oder im frühen Erwachsenenalter sichtbar und zeigen im weiteren Verlauf eine Zunahme an Größe und Zahl. Das Wachstumsverhalten ist nicht voraussehbar, so werden sowohl kontinuierliche Zunahme an Größe und Zahl, als auch schubweiser Krankheitsverlauf beschrieben. Hormonale Einflüsse mögen in diesen Verlauf modulierend eingreifen, da ein verstärktes Auftreten von Neurofibromen und ein Wachstum der Befunde besonders während Schwangerschaften und Pubertät auffällig ist [32, 21]. Permanente mechanische Irritationen durch z.B. scheuernde Hemdkragen, Hosenträger oder BH-Träger sollen ebenfalls zu einem verstärkten Wachstum der betroffenen Neurofibrome führen [41]. Die Intensität des Krankheitsbildes - bestimmt durch die Präsenz der dermalen Neurofibrome - kann sehr unterschiedlich ausgeprägt sein. Es reicht vom diskreten Auftreten einzelner, kleinerer Neurofibrome bis zur Ausbildung multipler, größerer, bis zu mehreren tausend Neurofibromen pro Patient, die über den gesamten Körper verteilt auffindbar sind. Gerade in Regionen, in denen Neurofibrome sehr dicht aneinander gedrängt stehen, siehe Abbildung 2.1, Bild 5, fällt die tägliche Körperhygiene schwer und Komplikationen wie Infektion mit Corynebakterien oder Candidaspezies gekoppelt mit Foetor sind nicht selten [3]. Neurofibrome verursachen lokalisationsbedingte Funktionseinschränkungen, Haltungsschäden und führen nicht selten zur Ausgrenzung der Patienten im täglichen Leben.



**Abbildung 2.1:** Typische Symptome der NF1:

**Bild 1:** Freckling (F) der axillären Haut mit milchcafé-farbener Hyperpigmentierung (CALF = Café-au-lait-Fleck). **Bild 2:** Gutartige Irisharmatome (Lisch-Knötchen (L)). **Bild 3:** Diffus verteilt stehende dermale Neurofibrome i.B. des Rückens. **Bild 4:** Gemischtes Bild kleinerer und größerer dermaler Neurofibrome. **Bild 5:** Gedrängt stehende, große dermale Neurofibrome. **Bild 6:** Plexiformes Neurofibrom sacral mit Hyperpigmentierung der Haut und Dermatochalasis. **Bild 7:** Dermal, überwiegend subkutan gelegenes NF. **Bild 8:** Dermal, sehr kleine NF von wenigen mm, überwiegend intrakutan gelegen.

### 2.1.3 Histologie der Neurofibrome

Histologisch gesehen setzen sich beide Untergruppen von Neurofibromen aus ähnlichen, heterogenen Zellgemischen zusammen. Den vorherrschenden Zelltyp stellen mit 40-80 % die Schwannzellen dar [42, 15], gefolgt von Fibroblasten mit 10-20 % [43]. In prozentual geringerer Zahl finden sich perineurale Zellen, Endothelzellen, Mastzellen und andere mononukleäre Zellen, eingebettet in extrazelluläre Matrix [44, 45, 43, 30].

### 2.1.4 Bedeutung einzelner Zellen im Neurofibrom

Die heterogene Struktur der Neurofibrome erschwert die Suche nach den für das Auftreten und das Wachstum der Tumore verantwortlichen Zelllinien und das Aufspüren und Gewichten der untereinander bestehenden Wechselwirkungen, siehe Abbildung 2.3.

Schwannzellen stellen in Neurofibromen den vorherrschenden Zelltyp dar [46, 47]. Anders als in normalem Nervengewebe finden sich Schwannzellen in Neurofibromen nicht nur in Verbindung mit Axonen, sondern liegen überwiegend frei und scheinbar ungeordnet in der extrazellulären Matrix [48]. MPNST entwickeln sich auf dem Boden von kongenitalen plexiformen Neurofibromen und stellen histologisch Schwannzelltumoren dar [49]. Mit Hilfe von Mausmodellversuchen konnte nachgewiesen werden, dass der komplette Verlust von NF1 in Schwannzellen zur Ausbildung plexiformer Neurofibrome führte. Die Anwesenheit von NF1 heterozygoten Mastzellen spielt dabei eine entscheidende Rolle. Im Gegensatz dazu reichen diese Komponenten nicht aus, um in Mäusen dermale Neurofibrome zu generieren. Hierbei spielen weitere genetische wie nicht genetische Faktoren eine entscheidende Rolle.

Die Mastzellen stellen im Neurofibrom prozentual nur einen geringen Anteil der Gesamtzellzahl dar, sind jedoch im Vergleich zu normaler Haut von nicht-NF1-Patienten im Neurofibrom signifikant erhöht [46, 47, 50, 51, 52]. Bei der Betrachtung der Verteilungsmuster der Mastzellen in der normalen Haut fällt eine Konzentration der Mastzellen besonders im Bereich von Gefäßen, Nerven, Hautanhangsbildern und an lichtexponierten Hautarealen auf. Im Gegensatz dazu zeigen sich Mastzellen in Neurofibromen diffus verteilt, unabhängig von Gefäßen, Nerven oder der Nähe zur Epidermis [50, 53]. Die Hypothese, dass Mastzellen trotz der zahlenmäßigen Unterlegenheit eine übergeordnete Rolle bei der Entstehung und dem Wachstum von Neurofibromen spielen, wurde von einigen Ar-

beitsgruppen schon früh aufgestellt, aber in Ermangelung eines entsprechenden Versuchsmodells lange Zeit wieder verworfen.

## 2.2 Mastzellen

Mastzellen sind 6-17  $\mu\text{m}$  große, gewebeständige, mononukleäre Zellen, die sich durch den Gehalt zahlreicher, in zytoplasmatischen Granula gelagerter Mediatoren auszeichnen. Die Zellmembran der Mastzellen enthält multiple Rezeptoren für Wachstumsfaktoren, Sekretionsaktivatoren und Adhäsionsmoleküle [54].

Die Entdeckung der Mastzelle erfolgte 1863 durch Friedrich von Recklinghausen, der die Zelle an ungefärbten Schnitten von Froschmesenterien nachweisen konnte [55]. Fast 15 Jahre später, 1879, erhielt die Mastzelle ihren Namen durch Paul Ehrlich, der die Zelle und ihre typischen Granula mittels basischer Anilinfarbstoffe darstellte und gegenüber anderen Zellen abgegrenzte. Er nahm an, dass die metachromatischen Granula durch Phagozytose entstanden und die damit dicht gefüllten Zellen 'gemästet' seien [56, 57]. Auch in der heutigen Zeit stellen diese metachromatischen, zytoplasmatischen Granula ein charakteristisches Merkmal aller Mastzellen dar, gleich aus welcher Spezies oder Lokalisation sie stammen [58, 59].

### 2.2.1 Vorkommen, Entwicklung und Vermehrung

Es handelt sich bei Mastzellen um ubiquitär im Bindegewebe aller Organe vorkommende, zentrale Effektorzellen zahlreicher physiologischer und pathologischer Vorgänge. In der Haut sind sie überwiegend im oberen Korium lokalisiert, bevorzugt in der Nähe von Gefäßen, Nerven, Haarfollikeln und Anhangsgebilden [60, 61]. 2-8 % der dermalen Zellen sind Mastzellen, die aber nur selten, unter pathologischen Bedingungen, auch in der Epidermis nachgewiesen wurden. Außer der Haut sind die Lunge, der Gastrointestinaltrakt und das Gehirn besonders mastzellreich.

Durch Kitamura et al. [62] erfolgte erstmals 1979 der Nachweis, dass Mausmastzellen dem Knochenmark entstammen. Nachfolgende Untersuchungen zeigten, dass die Mastzellvorläufer der CD34-positiven, myeloischen Stammzellfraktion des Knochenmarks entstammen. Die unreifen Mastzellvorläufer zirkulieren kurzzeitig im Blut, ehe sie in das entsprechende Gewebe einwandern und unter dem

Einfluss spezifischer Zytokine und Wachstumsfaktoren zur Reifung und Differenzierung gelangen [63, 64, 65, 66, 54, 67]. Reife Mastzellen haben eine Lebensdauer von Wochen bis Monaten. Die Anzahl von Mastzellen in einem Gewebe hängt von der Menge der aus dem Blutstrom herangezogenen Mastzellvorläufer, der Lebensspanne der Mastzelle im Gewebe und der Migrationsfrequenz von Mastzellen aus umgebenden Geweben ab [54, 53]. Mitosen von Mastzellen in Geweben oder Neurofibromen sind nicht bekannt [53].

### 2.2.2 Heterogenität

Bereits 1895 wurde von Hary und Westbrook vermutet, dass es verschiedene Subpopulationen von Mastzellen geben muss [68]. 1966 konnten Enerbäck et al. in der Ratte zwei Mastzelltypen (muköse Dünndarmmastzellen (MMZ) und Bindegewebsmastzellen (BGMZ)) aufgrund ihres histochemischen Färbeverhaltens unterscheiden [69, 70].

Beim Menschen werden die Mastzellen je nach Gehalt ihrer Neutralproteasen in zwei Gruppen unterteilt [71, 72]. Der MCT-Typ enthält nur Tryptase, der MCTC-Typ Tryptase und Chymase. Beide Mastzelltypen unterscheiden sich nicht nur im Gehalt ihrer Proteasen, sondern auch durch ihre Ultrastruktur. In den meisten Geweben kommen beide Mastzelltypen vor, allerdings variiert ihre jeweilige relative Verteilung mit der anatomischen Lokalisation. MCT werden überwiegend in der Nasenschleimhaut, an den Konjunktiven, in der Lunge und in der Dünndarmmucosa vorgefunden, MCTC hingegen finden sich vorwiegend in der Haut und der Dünndarmsubmukosa [71, 72, 73].

### 2.2.3 Aktivierung und Degranulation

Mastzellen können durch eine Vielzahl immunologischer und nicht-immunologischer Stimuli aktiviert werden.

**Immunologische Aktivierung:** Bei der immunologisch vermittelten Mastzellaktivierung, wie sie im Rahmen allergischer und anaphylaktischer Reaktionen auftritt, binden IgE-Moleküle mit hoher Affinität an spezifische Rezeptoren auf der Oberfläche der Mastzellen. Kommt es dann zur gleichzeitigen Bindung zweier dieser IgE-Moleküle über die Fab-Stücke an ein Antigen, erfolgt eine Vernetzung der Rezeptoren (bridging und capping) mit Signaltransduktion und Degranulation der Mastzelle [54, 74].

**Nicht-immunologische Aktivierung:** Eine nicht-immunologische Aktivierung kann durch Anaphylatoxine ( C3a, C4a, C5a), Neuropeptide (Substance P, Calcitonin gene related peptide CGRP), Neurotransmitter (Adenosin-Triphosphat), Wachstumsfaktoren (Nerve growth factor NGF), Opiate, Endorphine, Nahrungsmitteladditiva und physikalische Reize (z.B. Traumatisierung, Druck, Kälte etc.) induziert werden. Die genannten Faktoren sind in unterschiedlicher Stärke in der Lage, Mastzellen zur Degranulation zu bringen [54, 75, 76].

**Degranulation:** Die Aktivierung der Mastzelle bewirkt eine Mediatorfreisetzung aus deren Granula, Zytoplasma und der Membran. Die aus dem Zytoplasma und der Membran freigesetzten Mediatoren werden erst nach Aktivierung der Zelle gebildet. In den Granula der Mastzelle finden sich hingegen Mediatoren, die bereits in der fertigen Form gespeichert vorliegen und nicht neu synthetisiert werden müssen. Infolge der Aktivierung kommt es zur Wanderung der intrazellulären Granula in Richtung Zellmembran, mit der sie dann unter gleichzeitiger Ausschüttung ihres Inhaltes verschmelzen [77].

## 2.2.4 Mediatoren

Mastzellen enthalten eine Vielzahl biologisch aktiver Mediatoren, die zu multiplen unterschiedlichen Effekten führen. Sie stehen über ihre Rezeptoren und Mediatoren u.a. im Kontakt mit Fibroblasten, Endothelzellen, Epithelzellen, Nerven- und Tumorzellen [78, 79, 80, 81]. Aufgrund der Form der Speicherung und Produktion können folgende Klassen von Mediatoren unterschieden werden:

### 1. Präformierte, lösliche Mediatoren:

Histamin

Glykosaminoglykane: Heparin, Chondroitin-E-Sulfat

Proteasen: Chymase, Tryptase

TNF $\alpha$

VEGF

### 2. De-novo-synthetisierte Mediatoren:

Lipide: Prostaglandin D2, Leukotrien C4, D4, E4, B4, PAF

Zytokine: Interleukine

[60, 59, 82]

Die Mastzellprodukte Heparin, Histamin und TNF-a sind vermutlich wichtige Faktoren für die Induktion der Angiogenese der Kapillaren [83].



**Histamin:** Mastzellen sind der Hauptspeicherplatz des im Körper vorhandenen Histamins [84]. Die biologische Wirksamkeit des Histamins wird über verschiedene Histaminrezeptoren vermittelt. H1- und H2-Rezeptoren sind u.a. in der Haut, H3-Rezeptoren im Gehirn und peripheren Nervengeweben lokalisiert. In Hinblick auf die Angiogenese induziert es über seinen H1-Rezeptor die Proliferation von Endothelzellen [85, 86] und wirkt mitogen auf Fibroblasten und Endothelzellen [87, 88, 85, 89, 90]. Die Aktivierung von H1- und H2-Rezeptoren ist auch verantwortlich für Juckreiz, den viele Neurofibromatose-Patienten beschreiben.

**Heparin:** Die Funktion von Heparin in Bezug auf die Angiogenese scheint überwiegend in der Interaktion und Stabilisation von heparinbindenden Wachstumsfaktoren zu bestehen. Einmal aus Mastzellen freigesetztes Heparin bindet sich an die Oberfläche von Endothelzellen und gleichzeitig an unterschiedliche Endothelwachstumsfaktoren, wie z.B. bFGF, VEGF,  $\text{TNF}\alpha$  und IL8 [60], so dass die Migration und Proliferation der Endothelzellen gefördert wird [91, 88, 92].

**$\text{TNF}\alpha$ :**  $\text{TNF}\alpha$  ist ein multifunktionales Zytokin, welches zunächst in aktivierten Makrophagen beschrieben wurde [93]. Es findet sich jedoch in vielen unterschiedlichen Zellen, u.a. auch in Mastzellen. Im Gegensatz zu den Makrophagen, die erst nach Aktivierung  $\text{TNF}\alpha$  synthetisieren, können Mastzellen  $\text{TNF}\alpha$  synthetisieren und in ihren Granula speichern. Es stellt einen potenten Wachstumsfaktor zur Neubildung von Kapillaren dar [88, 85] und fördert die Fibroblastenproliferation und Kollagenproduktion sowie die Neutrophilenchemotaxis- und Phagozytosekapazität.  $\text{TNF}\alpha$  induziert die Expression von multiplen Adhäsionsmolekülen auf der luminalen Oberfläche von Endothelzellen und fördert die Adhäsion von Zytokinen [94, 85].

**Mastzellproteasen:** Neutrale Proteasen sind Enzyme, die die Spaltung von Peptidbindungen katalysieren. Ihr Wirkoptimum liegt im neutralen pH-Bereich.

Alle humanen Mastzellen enthalten eine Trypsin-ähnliche neutrale Serinprotease (Tryptase), sie wird auch in geringen Mengen in basophilen Granulozyten gefunden. Die enzymatisch aktive Form wird als Tetramer an Heparin gebunden in den sekretorischen Granula der Mastzelle gespeichert. [95, 96, 97, 98, 99]. Die Tryptaseaktivität ist innerhalb der Mastzellgranula durch deren Mikromilieu begrenzt. Erst wenn sie in den Extrazellularraum ausgeschüttet wird entwickelt sie ihre enzymatische Aktivität durch den dort vorhandenen neutralen pH-Wert. Tryptase gilt als spezifischer Mastzellmarker, der bereits in unreifen Mastzellen nachweisbar ist [100]. Die Chymase ist im Gegensatz zur Tryptase nur in einer Form der Mastzelle enthalten, den MCTC. Die Chymase ist eine glykolysierte,

chymotrypsinähnliche Serinprotease, die in denselben Granula anzutreffen ist wie Tryptase und ebenso an Heparin gebunden vorliegt.

Eine Freisetzung von Tryptase und Chymase hat viele Zellreaktionen zur Folge. Unter anderem kommt es zu einer Lockerung des umgebenden Bindegewebes und Auflösung der Basalmembran von Endothelzellen, so dass eine Migration und Invasion der Endothelzellen in die Umgebung zur Ausbildung neuer Gefäße erleichtert und die Angiogenese gefördert wird [101, 102, 103]. Tryptase aktiviert Prokollagenase zu Kollagenase [104] und spaltet Typ IV-Kollagen, Fibronectin, Elastase und Proteoglykane. Chymase beschleunigt das Absterben traumatisierter Zellen und Keratinozyten, den Abbau extrazellulärer Matrix [85] und der Membrankomponenten Kollagen Typ IV-V, Laminin, Fibronectin und Elastin [105]. Tryptase steigert die Proliferation von Fibroblasten [106], die Keratinozytenproliferation hingegen wird gehemmt. In der Nähe proliferierender Fibroblasten wurden erhöhte Zahlen an Mastzellen gefunden [87, 98, 85]. Chymase hemmt die Fibroblastenproliferation, die Neuropeptide SP und VIP werden abgebaut [106, 97, 98, 61].

### 2.2.5 Mastzellen und Angiogenese

Angiogenese beschreibt die Bildung neuer Blutgefäße bzw. Kapillaren aus einem bereits bestehenden Mikrozirkulationssystem [107]. Dies ist der vorherrschende Mechanismus der Blutgefäßbildung, der physiologisch in der späteren Phase der embryonalen Entwicklung und beim ausgereiften Organismus zum Beispiel in der Retina, den weiblichen Geschlechtsorganen und der Wundheilung anzutreffen ist [108, 109, 110]. Eine pathologische Angiogenese zeigt sich hingegen im Rahmen einer Arthritis, der diabetischen Retinopathie, Entzündungsreaktionen und Tumorwachstum [109, 111, 112, 113]. Die bei der Angiogenese neu gebildeten Gefäße können durch Sprossung von Endothelzellen oder durch Teilung eines vorhandenen Gefäßlumens (sog. Intussuszeption) entstehen [114, 115].

Auffällig ist hierbei eine Ansammlung von inflammatorischen Zellen in Gefäßnähe, die neben Fibroblasten, Makrophagen und Leukozyten auch aus einer deutlich erhöhten Anzahl an Mastzellen besteht [60, 61]. Dabei kommt es zum Interagieren von multiplen Wachstumsfaktoren und Proteinen, Elementen der extrazellulären Matrix, Komponenten der Gerinnung und Fibrinolyse mit den Endothelzellen und Perizyten der Blutgefäße [116, 107]. Bei der Angiogenese spielen die folgenden Faktoren eine wichtige Rolle: Vascular permeability factor bzw. vascular endothelial growth factor (VPF/VEGF), basic fibroblast growth factor (bFGF), tumour

growth factor beta (TGF- $\beta$ ), epidermal growth factor (EGF), platelet-derived growth factor (PDGF), tumor necrosis factor alpha (TNF- $\alpha$ ) und platelet-derived endothelial cell growth factor (PD-ECGF) [92, 116, 107]. Gerade Mastzellen können eine Menge Faktoren synthetisieren und speichern, die für die Angiogenese wichtig sind. Neben Heparin, Histamin und Proteasen bilden sie auch FGF-2, VEGF, TGF- $\beta$ , TNF- $\alpha$  und Interleukin 8 [117, 118, 119, 120, 121, 122, 123, 124, 102]. Es konnte in vielen Untersuchungen gezeigt werden, dass die Mastzellichte hochgradig mit der Ausdehnung sowohl der normalen als auch der pathologischen Angiogenese korrelierte [125, 126, 117, 118]. Demzufolge haben die Mastzellen über ihre Mediatoren einen großen, teils wechselseitigen Einfluss auf die Angiogenese.

## 2.3 Möglichkeiten der Therapie der NF1

Bis zum heutigen Tag existiert keine erfolgreiche medikamentöse Therapieform zur Hemmung der Neurofibromentstehung oder deren Wachstum. Alle bisher in diese Richtung unternommenen Anstrengungen befinden sich noch im Stadium der Forschung. So bleibt zur Reduktion einzelner oder mehrerer Neurofibrome nur eine rein symptomatische Intervention durch chirurgische oder laserchirurgische Verfahren. Vier Kriterien beeinflussen überwiegend die Wahl der Behandlungsmethode: Die Art des Neurofibroms (dermal oder kongenital plexiform), deren Form und Größe, die jeweilige Lokalisation und letztendlich die zu entfernende Menge an Einzelbefunden. Abhängig von diesen Kriterien sollte zwischen den drei Hauptmöglichkeiten der Behandlung gewählt werden:

- a) Exzision klassisch mittels Skalpell
- b) Behandlung mittels Diathermieschlinge
- c) CO<sub>2</sub>-Lasertherapie

### zu a)

Die klassische Exzision mittels Skalpell findet eine klare Indikation bei der Exzision einzelner dermaler Neurofibrome und plexiformer Neurofibrome in komplizierter Lokalisation und/oder anschließend notwendigen, plastisch rekonstruktiven Maßnahmen [127, 40]. Ein Vorteil dieser Methode ist das bessere kosmetische Erscheinungsbild der Narbe, wenn ein primärer Wundverschluss gelingt. Nachteilig ist das erhöhte intra- und postoperative Blutungsrisiko und der deutlich erhöhte Zeitaufwand bei der Präparation. Dies macht sich besonders nachteilig bei der Exzision multipler, auch gerade kleiner dermaler Neurofibrome bemerkbar,

vergleicht man diese Methode mit den Möglichkeiten der CO<sub>2</sub>-Laserbehandlung [127].

**zu b)**

Eine weitere Möglichkeit der Behandlung von dermalen Neurofibromen bietet die Entfernung mittels Diathermieschlinge. Hiermit können gestielte Neurofibrome an der Basis abgetrennt und der Wundgrund anschließend koaguliert werden [128]. Die Wunden heilen sekundär unter Ausbildung weißlicher Narben ab. Ein großer Nachteil dieser Technik ist, dass ausschließlich gestielte, dermale Neurofibrome behandelt werden können und keine präzise Entfernung z.B. subkutaner Anteile möglich ist. Der thermische Schaden der angrenzenden Haut ist im Vergleich zur CO<sub>2</sub>-Laserbehandlung größer [127].

**zu c)**

Die dritte Möglichkeit der Behandlung der Neurofibrome stellt der CO<sub>2</sub>-Laser dar. Hierbei gelingt es, mehrere hundert dermale Neurofibrome in einer Sitzung präzise zu entfernen bei relativ geringem Zeitaufwand und geringem intra- und postoperativen Blutungsrisiko im Vergleich zu den o.g. Methoden [127, 129, 130, 131, 132, 133, 134, 135, 136]. Abhängig von der Größe und Lokalisation der Neurofibrome kann der CO<sub>2</sub>-Laser durch einfache Modulation des Strahlenganges zur Exzision oder Vaporisation eingesetzt werden, was ein schnelles und unkompliziertes Arbeiten ermöglicht [137]. Ein großer Vorteil ist, dass jegliche Art und Form der dermalen Neurofibrome, unabhängig von der Lokalisation, sauber und präzise entfernt werden kann, so dass ein nur sehr geringes Rezidivrisiko von 0-3 % besteht [136]. Die Behandlung zeigt gute ästhetische Resultate trotz der sekundären Wundheilung mit Ausbildung flacher, heller Narben. Durch die Entfernung so großer Mengen dermalen Neurofibrome wird neben dem ästhetischen Effekt die Haut ebener, die Körperpflege vereinfacht, Komplikationen mit Infektionen vermieden und die Eingliederung ins Sozialsystem verbessert.

Trotz sorgfältig und erfolgreich durchgeführter Therapie, überwiegend in Mehrfachsitzen auf Grund der Masse an Neurofibromen, kann es zu jedem beliebigen Zeitpunkt bei jeder der o.g. Methoden zu einem Sichtbarwerden von vorher unauffälligen Neurofibromen mit deutlichem Größenwachstum kommen. Das Auftreten und Wachstum immer neuer Neurofibrome ist somit ein sich durch das gesamte Leben der Patienten ziehender Prozess, der zur Zeit unaufhaltsam ist. Umso größer sind die Bemühungen in der Forschung, den Auslöser und den Mechanismus der Neurofibromentstehung und des Neurofibromwachstums u.a. auf zellulärer Ebene besser zu verstehen, um basierend auf diesem Wissen neue Methoden der Intervention zu entwickeln.

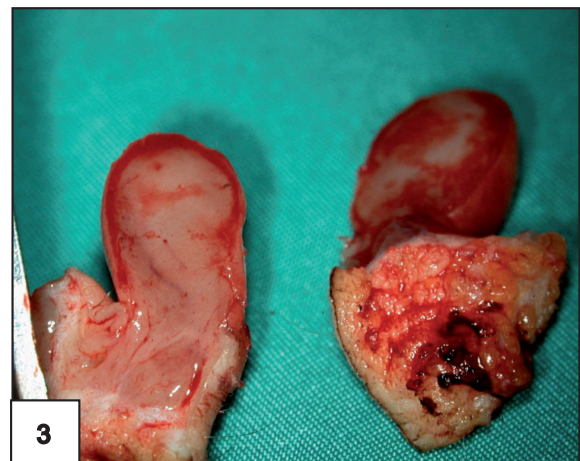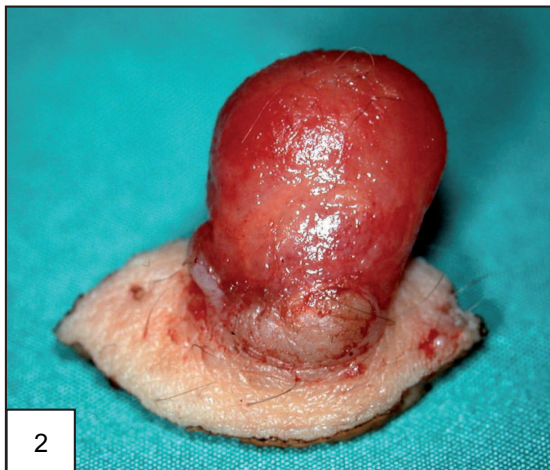
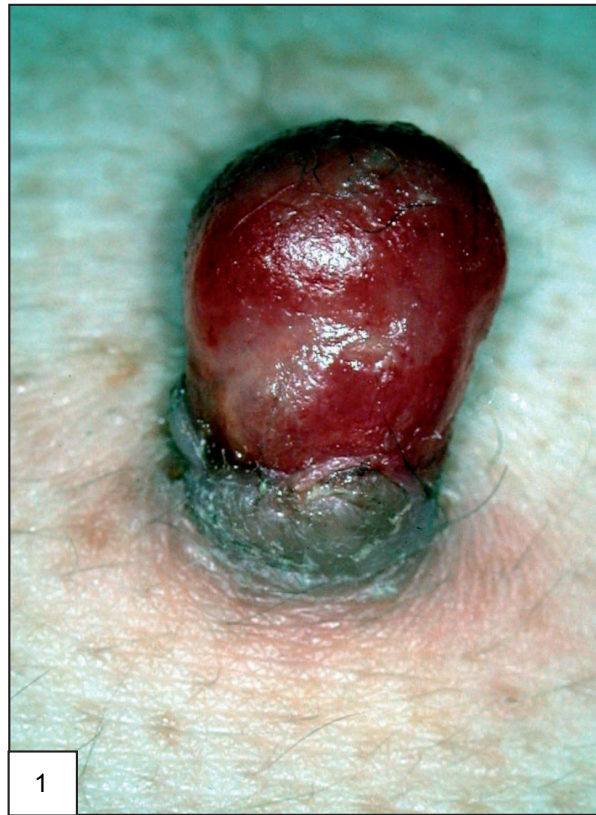## 2.4 Zielsetzung

Im Rahmen der chirurgischen und laserchirurgischen Therapie der dermalen Neurofibrome fiel auf, dass es - unabhängig von der Methode - bei inkompletter Entfernung von Neurofibromen zu einer überschießenden und schnellen Rezidivbildung kommt. Im Rahmen von Beobachtungen in der Klinik für Lasermedizin an Patienten mit NF1 konnte ebenfalls ein verstärktes, rasches Wachstum von traumatisierten, dermalen Neurofibromen, z.B. durch scheuernde Rucksackträger, Gürtelschnallen oder BH-Träger, beobachtet werden. Makroskopisch fielen diese traumatisierten Neurofibrome durch eine intensive rötliche Färbung, Hypervaskularisation, Kontaktblutung und sichtbare Größenprogredienz von mehreren mm innerhalb weniger Tage auf, siehe Abbildung 2.2. Mit der Frage, welche Zelltypen des Neurofibroms an diesem Vorgang beteiligt sein könnten, wurden die Neurofibrome vier Tage nach erfolgtem, spontanen Trauma exzidiert und histologisch untersucht. Neben einer erhöhten Gefäßdichte im Neurofibrom fand sich in der unmittelbaren Umgebung des Traumas eine auffällig hohe Anzahl degranulierter Mastzellen und proliferierender Schwannzellen (S100- sowie MiB-1-positiv).

Über den Mechanismus des Neurofibromwachstums, z.B. nach Traumatisierung, ist bisher wenig bekannt. Der auffällig hohe Anteil degranulierter Mastzellen im Bereich traumatisierter Neurofibrome, die Rolle der Mastzelle bei der Entstehung plexiformer Neurofibrome im Mausmodell und die multiplen Wechselwirkungen durch Mastzellgranula mit den im Neurofibrom vorhandenen Zellen, siehe Abbildung 2.3, führten zu der Hypothese, dass Mastzellen maßgeblich an den Veränderungen in traumatisierten Neurofibromen beteiligt sind.

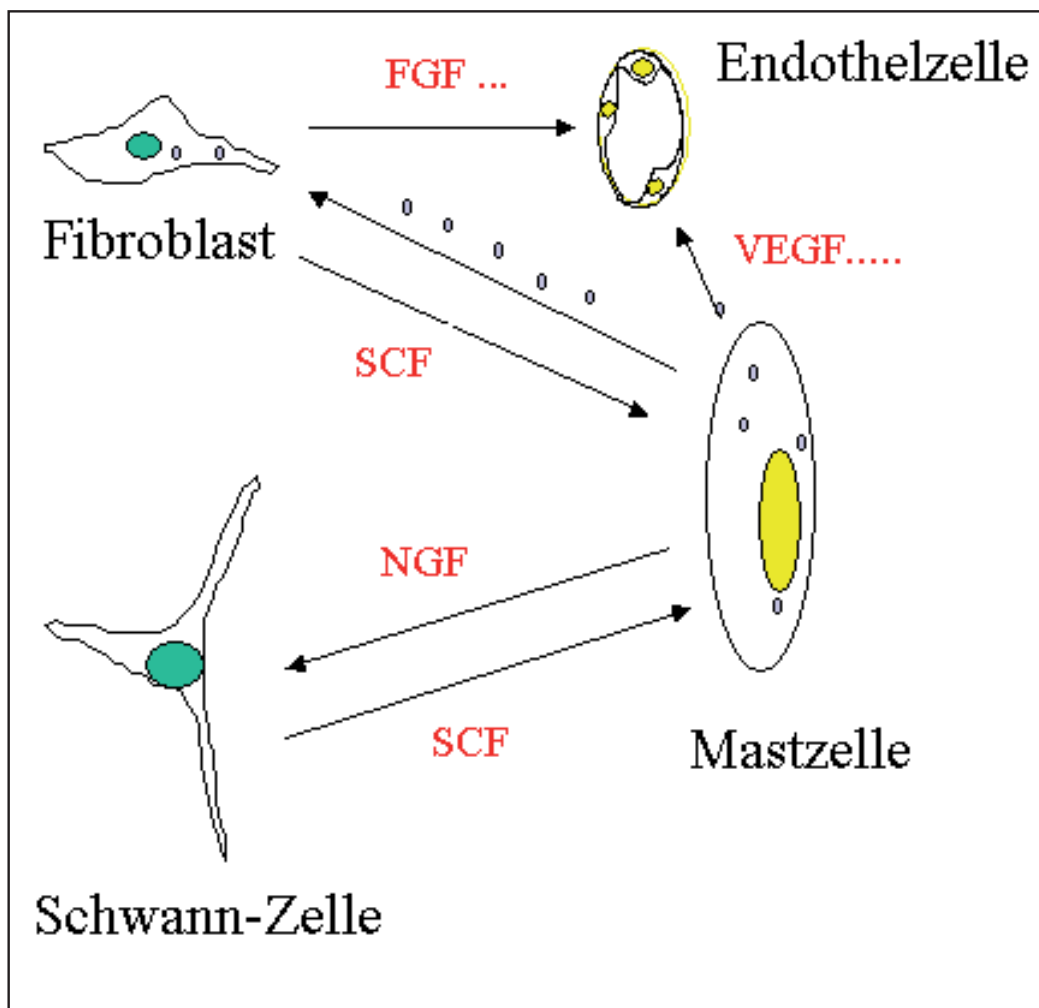
Ziel dieser Arbeit war es, gerade die frühen Veränderungen in traumatisierten Neurofibromen in einem in-vivo-Modell nachzuvollziehen, um Aufschluss über den das Wachstum initial auslösenden Mechanismus zu erlangen. Hierfür war es wichtig, die Zellen des Neurofibroms im natürlichen Zellverband zu untersuchen, um die vielseitigen Wechselwirkungen der Zelltypen untereinander zu berücksichtigen. Dafür wurden humane dermale Neurofibrome auf die Chorioallantoismembran bebrüteter Hühnereier transplantiert und zeitabhängig makroskopisch wie mikroskopisch untersucht. Von besonderem Interesse war hierbei das Verhalten der Mastzellen. Es sollte mit Hilfe von Spezialfärbungen untersucht werden, ob und wie sich die Mastzellen zeitabhängig - in den ersten Stunden nach Traumatisierung und Transplantation auf die CAM - in Zahl, Lokalisation und Granulagehalt innerhalb des Neurofibroms verändern und ob ein zeitlicher Zusammenhang zwischen Mastzelldegranulation, Schwannzellproliferation und verstärkter Angio-

genese besteht.



**Abbildung 2.2:** Derales Neurofibrom, vier Tage nach Trauma:

**Bild 1:** Traumatisiertes dermales Neurofibrom in situ. **Bild 2:** Exzidiertes traumatisiertes Neurofibrom. **Bild 3:** Blick auf die Innenflächen des exzidierten, mittig geteilten traumatisierten Neurofibroms.



**Abbildung 2.3:** Wechselwirkungen zwischen den in Neurofibromen vorhandenen Zellen. Die Mastzelle steht mit den Schwannzellen, den Fibroblasten und den Endothelzellen über multiple Mediatoren in wechselseitiger Beziehung.





# Kapitel 3

## Material und Methode

### 3.1 HET-CAM-Modell

Das bebrütete Hühnerei stellt ein seit langem etabliertes *in vivo*-Modell der experimentellen Medizin und Biologie dar. Untersuchungsergebnisse unter Verwendung dieses Testsystems als teratologisches Modell existieren seit weit über 100 Jahren [138, 139]. Besonders in den letzten 30 Jahren erlebte das Modell unter dem Druck, alternative Verfahren zum Tierversuch zu entwickeln und trotzdem quasi *in vivo*-Bedingungen zu liefern, eine Renaissance. Innerhalb des ersten Drittels der Bebrütungszeit handelt es sich um ein System ohne jegliches Schmerzempfinden und Abwehrfunktion [140]. Der HET-CAM-Assay eignet sich sowohl zur Anzucht von Zellen als auch von soliden Tumoren und bietet gegenüber der Zellkultur wie auch gegenüber dem Tiermodell große Vorteile. Kulturmedium, dessen Zusammensetzung für das Wachstumsverhalten von Zellen verantwortlich ist, muss nicht zugefügt werden. Zellen müssen nicht aus dem Zellverband herausgelöst werden, sondern können als solide Tumoren direkt auf die CAM transplantiert werden. Die Transplantate werden vom Blutgefäßsystem der CAM neovaskularisiert und das gesamte Gewebe ernährt und vital gehalten, so dass über Tage hinweg Wachstumsvorgänge bzw. alle natürlichen oder manipulierten Veränderungen *in vivo* beobachtet werden können.

Die Versuchseier sollten möglichst einer kontrollierten SPF-Haltung entstammen, damit - analog zu Versuchstieren - ein definiert mikrobiologischer Status gewährleistet ist. Andernfalls könnten Kontaminationen zur Beeinträchtigung und Unvergleichbarkeit von Versuchsergebnissen führen. Bis zur Bebrütung sollten die

Eier kühl gelagert werden, um sowohl eine normale als auch gleichartige Entwicklung der Keimlinge und der extraembryonalen Gefäßsysteme sicherzustellen.

Wird bei einem Ei die äußere, harte Eischale und die ihr anliegende, äußere Eihaut entfernt, so lässt sich die transparente, gefäßreiche CAM gut sichtbar darstellen, siehe Abbildung 3.1, Bild 2. Die Chorioallantoismembran bildet sich ab dem 4. Tag nach Befruchtung eines Hühnereis durch Verschmelzen der Allantois (endo-dermales Epithel) mit dem Chorion (ektodermales Epithel) aus, siehe Abbildung 3.1, Bild 1. Die CAM besteht daher aus einem mesodermalen Stroma, welches von einem äußeren und einem inneren Epithel bedeckt wird. Ab dem 11. Bebrütungstag ist die gesamte Eischale von innen her von CAM bedeckt. In der mesodermalen Schicht bildet sich ein Gefäßsystem aus, bestehend aus größeren zu- und ableitenden Gefäßen und einem weit verzweigten Kapillarschlingennetz teils am, teils im Deckepithel gelegen. Eine Besonderheit besteht darin, dass die großen Gefäße in der mesodermalen Schicht nahezu in einer Ebene angeordnet sind und das Kapillarnetz sich in einer zweidimensionalen, oberflächlichen Schicht ausbildet. Zusammen bilden die drei Schichten eine transparente Matrix, die die direkte, makroskopische Beobachtung der Gefäßbildung und weiterer Veränderungen erlaubt [141].

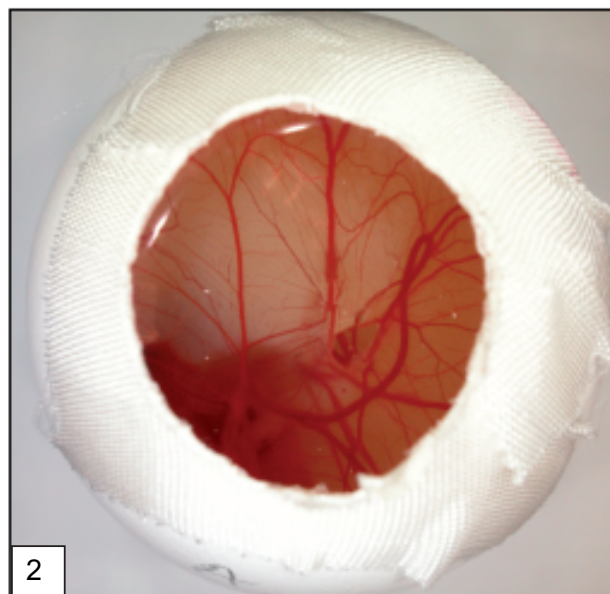
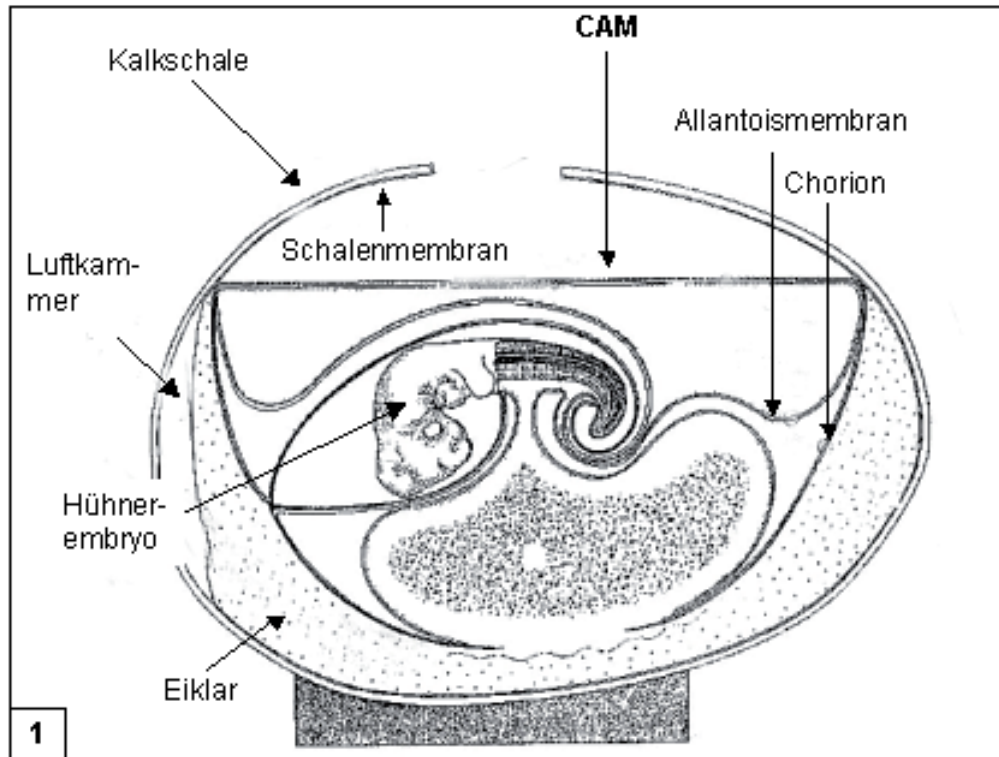
Die Hauptaufgaben der extraembryonalen Gefäßsysteme, Dottersack-Gefäßsystem (DGS) und CAM, sind der Nährstofftransport zum Embryo und der Gasaustausch. Als Respirationsorgan fungiert das Dottersackgefäßsystem bis zum 5. Bebrütungstag allein und bis zum 10. Bebrütungstag zusammen mit der Allantois. Erste Herztätigkeiten des Hühnerembryos sind am 2. Bebrütungstag zu beobachten, am 4. Bebrütungstag hat sich ein gekammertes Herz entwickelt. Am 3. Bebrütungstag sind die drei großen Gehirnbläschen bereits makroskopisch erkennbar, der Schluss der multisynaptischen Reflexbögen erfolgt nicht vor dem 7. Bebrütungstag [142], ungefähr zeitgleich mit ersten Reaktionen des Keimlings auf Berührung, Kälte und Hitze. Die extraembryonalen Gefäßsysteme (DGS und CAM) sind ähnlich der Plazenta der Säugetiere nicht innerviert [143]. Erste Lymphozyten treten zwischen dem 10. und 14. Bebrütungstag auf, mobile Populationen leukozytärer und monozytärer Zellen fungieren als unspezifische Immunabwehr [144]. Ein komplettes Immunsystem ist erst kurz vor dem Schlupf des Kükens entwickelt.

Grundsätzlich bestehen mehrere Möglichkeiten, Substanzen am eröffneten und geschlossenen Hühnerei zu applizieren. Es kann über Anreicherung des Brutschrankmilieus durch gasförmige Testsubstanzen oder durch entsprechende Behandlung der Schalenoberfläche zur Anreicherung der Testsubstanzen im Hühnerei kom-

men. Weiterhin können in unterschiedliche Kompartimente des Hühnereis (Luftkammer, Eiklar, Dotter etc.) lösliche Stoffe appliziert werden. Es besteht auch die Möglichkeit, nach Eröffnung des Eis Testsubstanzen in unterschiedliche Anteile der Keimscheibe zu geben (Keimling, DGS, Amnion, Allantois, Gefäßsystem etc.), lösliche Stoffe intravaskulär zu injizieren oder Gewebeproben direkt auf die CAM zu transplantieren.

Neben der Viruszüchtung und Diagnostik [138], Untersuchungen von biologischen Prozessen, wie z.B. Gasaustausch und Angiogenese [145, 146, 147, 148], diente die CAM auch als Modell zur Untersuchung von Toxizität multipler Substanzen, u.a. als Alternative zum bekannten Draizé-Test am Kaninchenauge [149, 150]. Besonders in der Tumorforschung stellt die Chorioallantoismembran des bebrüteten Hühnereis ein seit langem etabliertes in-vivo-Modell dar. Eingehende Untersuchungen zur Tumorkultivierung und Neovaskularisation von transplantiertem Tumorgewebe wurden von Ausprunk et al. [151], Knighton et al. [152] und Folkman et al. [153] durchgeführt. Die CAM wurde auch für gezielte Studien der Angio- und Antiangiogenese [154, 147, 103, 155] verwendet, wobei sich als Antwort auf Angiogenese-stimulierende Substanzen innerhalb von 72 - 96 Stunden nach Stimulation eine Angiogenese in Form von erhöhter Gefäßdichte makroskopisch nachweisen ließ. Diese Beobachtungen lassen sich am HET-CAM-Modell leicht quantifizieren, ohne das System dabei zerstören zu müssen.

Das HET-CAM-Modell bietet als vitales, validiertes Ersatzverfahren zum Tierversuch ideale Wachstumsbedingungen für Gewebetransplantate und weiterführende Untersuchungen zur Induktion der Angiogenese durch spezifische, im transplantierten Gewebe enthaltene Zellen.



**Abbildung 3.1:** Bild 1: Schematischer Längsschnitt durch ein Hühnerei. Die Allantoismembran verschmilzt mit dem Chorion zur CAM. Bild 2: Nach Abtragen der Kalkschale und der Schalenmembran: Blick auf die transparentene, gefäßreiche CAM eines bebrüteten Hühnereis.

## 3.2 Material

### 3.2.1 Hühnereier

Für die Transplantation und Anzucht der Gewebeproben wurden SPF-Hühnereier von weißen Leghornhühnern (Firma Lohmann Tierzucht GmbH, Cuxhaven, Deutschland) verwendet.

### 3.2.2 Gewebe

Es wurden ausschließlich humane, dermale Neurofibrome beliebiger Lokalisation mit einem Durchmesser zwischen 2 und 4 cm verwendet.

### 3.2.3 Chemikalien

#### Fixierlösung:

Formaldehydlösung 4,0 %,  
neutral gepuffert

Otto Fischer, GmbH u. Co.KG  
Saarbrücken, Deutschland

#### Eindeckmaterialien:

Kaisers Glyceringelatine

Merck KGaA, Darmstadt,  
Deutschland

Vitro-Clud

R. Langenbrick, Emmendingen,  
Deutschland

#### Einfach- und Doppelfärbung:

Saures Hämalaun  
nach P. Mayer

Zentralapotheke, Vivantes,  
Berlin, Deutschland

Eosin-Lösung 1 % :	Zentralapotheke, Vivantes,
Eosin G G.I. 43 380 Merck 15935 10,0 g	Berlin, Deutschland
gereinigtes Wasser AB 130 g	
Ethanol wasserfrei verg. ad 1000 g	

Ethanol 99 %	
mit 1 % Methylethylketon vergällt	

Xylol	Mallinckrodt Baker B.V., Deventer, Niederlande
-------	---

Isotone Kochsalzlösung 0,9 % ,	B.Braun,
Aqua ad iniectabilia,	Melsungen, Deutschland
Aqua dest. Spüllösung	

### **Antikörper:**

Rabbit Anti-Cow S-100	DAKO, Glostrup, Dänemark
-----------------------	-----------------------------

Monoclonal Mouse Anti-Human Mast Cell Tryptase, Clone AA1	
--	--

Polyclonal Rabbit Anti-Human CD 117, (c-kit)	
--	--

Monoclonal antibody MiB-1	dianova GmbH, Hamburg, Deutschland
------------------------------	---------------------------------------

### **APAAP-Färbung:**

Antibody Diluent with Background Reducing Components	Zymed Lab. Inc., South San Francisco, USA
---	--

Biotinylated Link: Anti mouse and anti rabbit immunoglobulins	DAKO Corporations, Carpinteria, USA
Streptavidin AP: Streptavidin conjugated to alkaline phosphatase	
Sigma Fast(TM) Red TR/Naphthol AS-MX Tbl. Set: Fast Red Naphtol Tbl., Sigma Fast Tris-Buffer Tbl.	Sigma-Aldrich Chemie GmbH, Steinheim, Deutschland
Protease, Type XIV: Bacterial from streptomyces griseus	
Tris-Base (Tris[hydromethyl]aminomethane)	
Tris-HCL (Trispuffer Hydrochlorid)	
EDTA Dinatriumsalz Dihydrat	Zentralapotheke, Vivantes, Berlin, Deutschland
Natriumchlorid, 2 N HCL, 2 N NaOH: NaOH 7,80 g gereinigtes Wasser ad 100 ml	
Natriumcitrat	
Zitronensäure Monohydrat	Fluka Chemie AG, Buchs, Schweiz
PAP-Pen	Science Services, München, Deutschland

### 3.2.4 Sonstige Materialien

Tusche A, schwarz	Pelikan, Hannover, Deutschland
SuperFrost Plus Objektträger geputzt, geschliffen, gebrauchsfertig, 25 x 75 x 1 mm	G. Menzel GmbH u. CO.KG, Braunschweig, Deutschland
Objektträger geschnitten, Mattrand geputzt, gebrauchsfertig 76 x 26 mm	
Deckgläser 24 x 40 mm und	
Leukosilk	Beiersdorf AG, Hamburg, Deutschland
Eppendorf Pipetten 1000, 100, 10, 5 $\mu$ l, Pipettenspitzen	Eppendorf-Netheler-Hinz GmbH, Hamburg, Deutschland
Glasgefäße	Schott Glaswerke, Mainz, Deutschland
Skalpell	Aesculap AG u. CO.KG, Tuttlingen, Deutschland
6 mm Stanze	Stiefel Laboratorium GmbH, Offenbach a.M., Deutschland
Einbettkassetten mit Deckel	Kabe Labortechnik GmbH, Nümbrecht-Elsenroth, Deutschland
Mikrotomklingen	1.Vogel GmbH u. CO.KG, Gießen, Deutschland



### 3.2.5 Geräte

Axiolab Mikroskop	Zeiss, Jena, Deutschland
Mikrotom Typ HM 400R	MICROM GmbH, Walldorf, Deutschland
Wärmeschrank Modell 700	Memmert GmbH u. CO.KG, Schwabach, Deutschland
Flächenbrüter Typ 3000 mit vollautomatischem Wendeeinsatz	Siepmann GmbH, Herdecke, Deutschland
Lamin Air, HB 2436	Heraeus Instruments GmbH, Berlin, Deutschland
Labor-ph-Meter Typ 766	Knick, Elektronische Meßgeräte GmbH, Berlin, Deutschland
Waage	Sartorius GmbH, Göttingen, Deutschland
Dampfkochtopf	Fissler GmbH, Wien, Österreich
Wasserbad	Firma Haake, Berlin, Deutschland
Oberflächen-Heizplatte Ikamak Typ RCT; Reagenzschüttler lab dancer	IKA-Werke GmbH u. CO.KG, Staufen, Deutschland 
Kühlschrank, Gefrierschrank	Bosch GmbH, Stuttgart, Deutschland
Digitalkamera Coolpix 5000	Nikon Corporation, Tokyo, Japan

### 3.2.6 Lösungen, Puffer

#### TBS-Puffer-Lösung :

Ansatz für 5 l 10 %ige Tris-gepufferte Kochsalz-Lösung zur Aufbewahrung:

4,50 g Tris-Base

34,25 g Tris-HCl

43,90 g NaCl

wurde ad 5 l mit Aqua dest. aufgefüllt, mittels Magnetprüher aufgelöst und der pH-Wert mit 2N HCL bzw. 2N NaOH auf pH 7,4-7,6 eingestellt. Die Aufbewahrung erfolgte bei Raumtemperatur.

Ansatz für 1 l 1 %ige TBS-Lösung zur sofortigen Verwendung:

100 ml der 10 %igen TBS-Lösung wurden mit 900 ml Aqua dest. verdünnt.

#### Citratpuffer 10 mM, pH 6,0:

Stammlösung A:

21,01 g  $C_6H_8O_7 \cdot x H_2O$  (0.1 M Zitronensäure) in 1 l Aqua dest. Die Lösung wurde bei 4 °C im Kühlschrank aufbewahrt.

Stammlösung B:

22,41 g  $C_6H_5O_7 \cdot x 2 H_2O$  (0.1 M Natriumcitrat) in 1 l Aqua dest. Die Lösung wurde bei 4 °C im Kühlschrank aufbewahrt.

Es wurden 9 ml Stammlösung A und 41 ml Stammlösung B zu 450 ml Aqua dest. gegeben. Dabei stellte sich ein pH-Wert von 6.0 ein. Die Lösung wurde stets frisch angesetzt.

**0,1 % Protease-Lösung:**

200 ml des 1 %igen TBS-Puffers wurden im Wasserbad auf 37 °C erwärmt. Anschließend wurde 200 mg Protease-Pulver (aufbewahrt bei -20°C im Gefrierschrank) hinzugegeben und vollständig aufgelöst.

**EDTA 0.1 M:**

Ansatz für 1 l Lösung:

37,2 g EDTA-Pulver wurde in 500 ml Aqua dest. aufgelöst, der pH mit 2N HCL oder 2N NaOH auf 9.0 eingestellt und mit Aqua dest. auf ein Gesamtvolumen von 1000 ml aufgefüllt.

**Alkoholverdünnungsreihe:**

Für die Alkoholverdünnungsreihen wurden 100, 96, 80 und 70 %iger Alkohol verwendet. Teilweise bestanden Fertiglösungen, teilweise mussten die jeweiligen Konzentrationen selbst hergestellt werden, siehe Tabelle 3.1. Es wurden für die Färbungen zwei Glasschalen mit je 200 ml des 100 %igen und des 96 %igen Alkohols und je eine Glasschale à 200 ml der restlichen Alkoholverdünnungen in absteigender und aufsteigender Reihe angeordnet.

Alkoholverdünnung	Zubereitung
100 % Alkohol	Fertiglösung
96 % Alkohol	8 ml Aqua dest. auf 192 ml 100 %igen Alkohol
80 % Alkohol	Fertiglösung
70 % Alkohol	60 ml Aqua dest. auf 140 ml 100 %igen Alkohol

**Tabelle 3.1:** Für die Alkoholverdünnungsreihen wurden 200 ml der jeweiligen Verdünnung hergestellt.

**Antikörper:**

Die vier verwendeten Primär-Antikörper finden sich unten tabellarisch aufgelistet, siehe Tabelle 3.2.

Antikörper	Spezies (Antigen)	Spezies (Antikörper)	Immun - globulin	Firma
S 100 [156, 157, 158, 159]	Rind	Kaninchen	polyklonal, IgG	DAKO
Tryptase [160, 161, 162] [163, 164, 165]	Human	Maus	monoklonal, IgG1	DAKO
c-kit [166, 167, 168]	Human	Kaninchen	polyklonal, IgG	DAKO
MiB-1 [169, 170], Anti Ki-67	Human	Maus	monoklonal, IgG1	dianova

**Tabelle 3.2:** Darstellung der in den Versuchen verwendeten Primär-Antikörper mit Angaben zur Spezies von Antigen und Antikörper und der Immunglobulinfraktion.

**Herstellung der Färbereagenzien:**

Beide Substanzen wurden in Tablettenform im Gefrierschrank bei  $-20^{\circ}\text{C}$  gelagert und erst kurz vor der Anwendung entsprechend aufbereitet. Erst nach komplettem Auflösen der Sigma Fast Tris Buffer Tablette in  $1000\ \mu\text{l}$  Aqua bidest. wurde das Chromogen Fast Red Naphthol TR hinzugegeben und ebenfalls bis zur kompletten Lösung im Reagenzschüttler geschüttelt. Die beiden aufgelösten Tabletten enthielten:

0,1 mg/ml Fast Red TR

0,4 mg/ml Naphthol AS MX

0,15 mg/ml Levamisol

0,1 M Tris buffer

## **3.3 Methoden**

### **3.3.1 Allgemeiner Versuchsablauf**

Die drei Versuchsreihen des Hauptversuches leiten sich jeweils von drei Ausgangstumoren (humane, dermale Neurofibrome) ab, die von verschiedenen Patienten stammen. Pro Versuchsreihe wurde der entsprechende Ausgangstumor in ca. 80-100 gleich große Teile geteilt. Ein Anteil des Ausgangstumors einer Versuchsreihe wurde zur sofortigen Fixierung in Formalin-Lsg. gegeben, die restlichen Proben auf die CAM bebrüteter Hühnereier verteilt, jeweils eine Neurofibromprobe pro CAM. Die transplantierten Neurofibrome einer Versuchsreihe wurden zeitabhängig in Gruppen wieder explantiert, sofort in Formalin-Lösung fixiert und anschließend in Paraffin eingebettet.

Pro Paraffinblock wurden zehn Paraffinschnitte in Serie angefertigt und paarweise auf insgesamt fünf Objektträger aufgezogen. Einer der fünf Objektträger war unbeschichtet, die restlichen vier waren für immunhistochemische Färbungen vorbeschichtet. Mit den unbeschichteten Objektträgern wurde eine HE-Färbung durchgeführt. Die restlichen vier Objektträger wurden für die folgenden vier immunhistochemischen Färbungen verwendet: MiB-1, S100, Mastzelltryptase und c-kit.

### **3.3.2 Transplantation von soliden Neurofibromproben auf die Chorioallantoismembran**

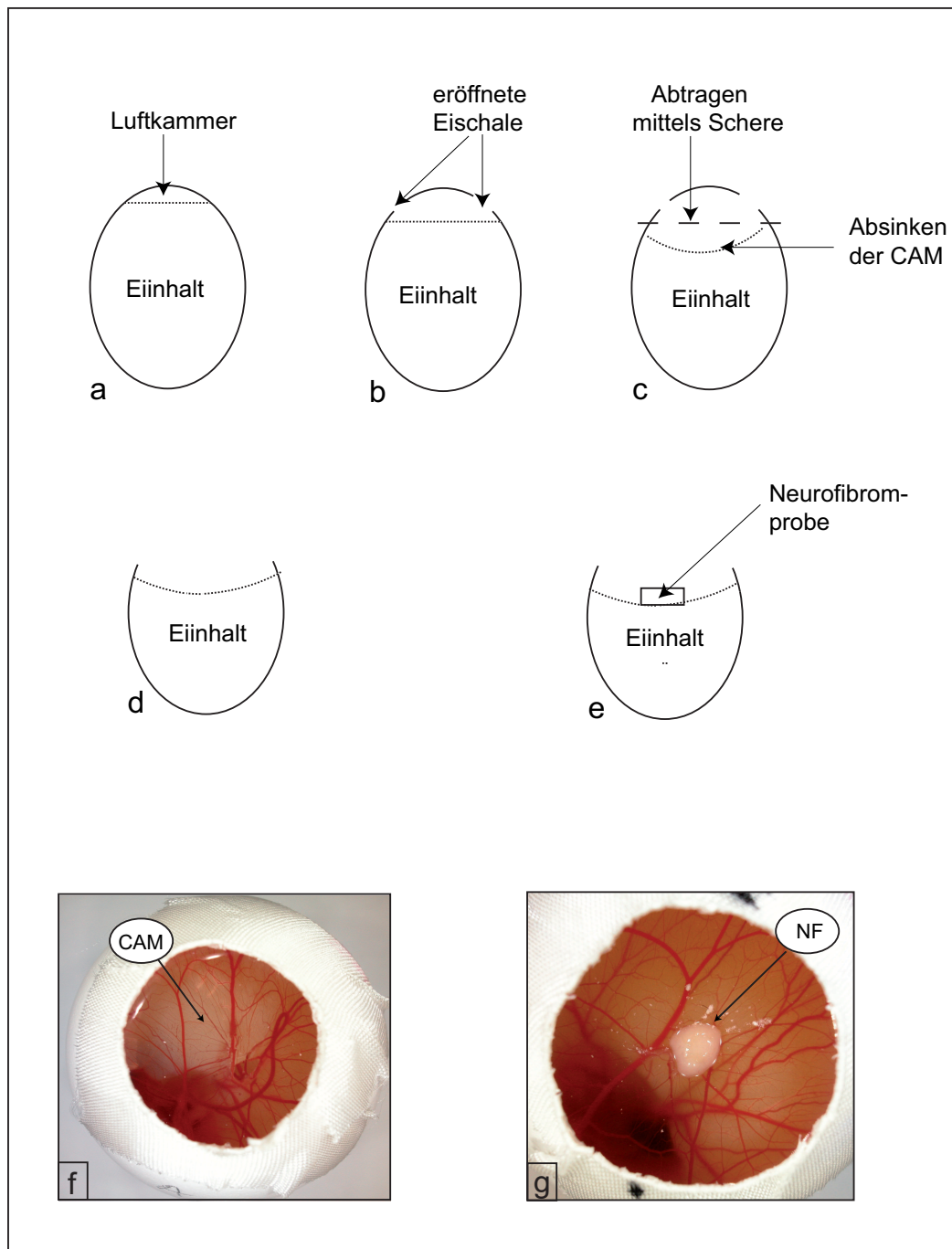
#### **3.3.2.1 Bebrütung der Eier**

Bis zum Beginn der Bebrütung wurden die Eier zur Verzögerung des Embryonenwachstums bei ca. 12 °C für max. zehn Tage gelagert. Der Einlegetag der Eier in den Bebrüter wurde als 1. Bebrütungstag bezeichnet. Die Brut erfolgte in Flächenbrütern mit vollautomatischem Wendeeinsatz bei einer Temperatur von 38,5 °C und einer Luftfeuchtigkeit von ca. 60-65 %. Die Wendung der Eier erfolgte kontinuierlich über fünf Tage um die Längsachse der Eier, um ein gleichmäßiges Wachsen der Allantois zu gewährleisten.

### 3.3.2.2 Vorbereitung der Eier zur Transplantation

Am 6. Tag der Bebrütung, bei optimal für die Transplantation von Gewebeproben entwickelter CAM, wurden die Eier ca. sechs Stunden vor der Gewebetransplantation aus den vollautomatisch wendenden Bebrütern entnommen und senkrecht, mit dem spitzen Eipol nach oben, in einem Wärmeschrank bei 38,5 °C und einer Luftfeuchtigkeit von 60 % aufgestellt. Alle folgend beschriebenen Arbeiten am eröffneten Ei wurden zur Minimierung einer möglichen Kontamination des Eis unter einer Laminar-Flow-Bank durchgeführt. Zwischen den einzelnen, zügig durchgeführten Arbeitsschritten wurden die Eier immer wieder in den Wärmeschrank gestellt, um ein zu starkes Auskühlen der Eier zu verhindern.

Das Abkleben des oberen Eipols mit Leukosilk-Pflaster, welches beim späteren Eröffnen der Eischale das Splittern der Schale und die Verunreinigung der CAM-Oberfläche mit Eierschalenpartikeln verhindern sollte, wurde ca. 3 h vor der geplanten Gewebegewinnung begonnen. Hiernach wurden vorsichtig einige kleine Löcher mit einer Kanüle durch die Leukosilkstreifen in die Eischale des oberen Eipols der senkrecht stehenden Eier gestochen, wodurch die Luftkammer im Hühnerei eröffnet wurde und die CAM mit dem restlichen Eiinhalt sich innerhalb der folgenden zwei Stunden im Wärmeschrank absenken konnte. Anschließend erfolgte die vorsichtige Freilegung der CAM am spitzen Eipol, wobei die Schale mit der anliegenden Schalenmembran kreisförmig mit einer Schere bis auf einen Durchmesser von ca 1,5-2,0 cm abpräpariert wurde, siehe Abbildung 3.2, Bild a-c. Die ausgewählten Versuchseier wurden bis zur Transplantation der Neurofibromproben mit Leukosilkstreifen abgedeckt und im Wärmeschrank aufbewahrt.



**Abbildung 3.2:** Präparation und Freilegung der CAM: (a) Bebrütetes Hühnerei mit Eiinhalt und Luftkammer, gestrichelte Linie = CAM. (b) Punktförmiges Eröffnen der Eierschale am oberen Eipol mittels Kanüle mit beginnendem Absinken des Eiinhaltes durch Druckausgleich, gestrichelte Linie = CAM. (c) Kreisförmiges Abpräparieren des oberen Eipols mittels Schere, weiteres Absinken der CAM (gestrichelte Linie). (d und f) Blick auf die freigelegte CAM. (e und g) Transplantierte Neurofibromprobe auf der CAM (gestrichelte Linie).

### 3.3.2.3 Selektion der Eier vor Transplantation

Direkt vor der Transplantation der Neurofibromproben wurden die eröffneten Eier untersucht. Zeigte sich der Embryo und die entsprechenden Gefäße der CAM für den 6. Bebrütungstag gut entwickelt, wurden die Eier für die Transplantation der Neurofibromproben weiterverwendet. Unbefruchtete Eier, Eier mit abgestorbenen oder unterentwickelten Embryonen und Eier mit Verletzungen und Blutungen infolge der Präparation wurden aus der Versuchsserie ausgeschlossen.

### 3.3.2.4 Entnahme von Neurofibromgewebe

Die Neurofibrome wurden im Rahmen von regulär geplanten, laserchirurgischen Routineeingriffen an Patienten mit gesicherter NF1 und multiplen, dermalen Neurofibromen in Allgemeinanästhesie gewonnen. Eine Patienteneinverständniserklärung zur Weiterverarbeitung der Neurofibrome lag vor. Die Neurofibromexzision erfolgte mittels CO<sub>2</sub>-Laser (DEKA SDV 25, Firma DEKA, Calenzano, Italien und Martin MCO 50, Firma Martin, Medizin-Technik, Tuttlingen, Deutschland) im fokussierten Strahlengang und einer Leistung zwischen 25-50 W/cw. Das gewonnene Material wurde sofort nach der Entnahme in eine sterile, mit 0.9 %iger NaCl-Lsg. getränkte Baumwollkompressen gewickelt und vor Austrocknung geschützt. Innerhalb weniger Minuten nach erfolgter Exzision wurden ausgesuchte Neurofibrome weiter verarbeitet.

### 3.3.2.5 Vorbereitung der Neurofibrome zur Transplantation

Die das frisch exzidierte Neurofibrom umgebenden Gewebereste und Lasercarbonisate wurden bei den Neurofibromen, die als Ausgangstumoren für eine Tumorserie ausgewählt wurden, unter der LaminarFlowBank vorsichtig entfernt. Aus dem soliden Neurofibrom wurden mit Hilfe einer 6 mm Stanze Stanzzyylinder gewonnen, auf einen mit 0.9 %iger NaCl-Lsg. befeuchteten Holzspatel gelegt und mittels Skalpell vorsichtig weiter in ca. 2-3 mm dicke Scheiben geteilt. Diese wurden umgehend auf die CAM transplantiert. Die Transplantation von zu großen Tumorteilen auf die CAM würde sich nachteilig auswirken, da die Transplantate aufgrund ihres Gewichtes tief einsinken und damit Tumorränder und ggf. Teile der oberen Tumorthälfte Kontakt mit der CAM bekommen würden. Für die Auswertung dieser Arbeit war aber von entscheidender Bedeutung, dass nur eine klar definierte Kontaktzone zur CAM an der Tumorunterseite bestand, die



ggf. Einfluss auf Migration und Degranulationsverhalten der Mastzellen nehmen könnte. Ein weiterer Nachteil von zu großen, transplantierten Tumorstücken liegt in der mangelhaften Versorgung des Gewebes mit Nährstoffen durch die CAM und frühzeitiger Tumornekrose. Vorteile der verwendeten flachen, dünnen Neurofibromscheiben waren eine breite Kontaktfläche mit der CAM, Lage auf der CAM ohne tiefes Einsinken, kaum Nekrosen und eine annähernd gleiche Größe der einzelnen Transplantate.

### **3.3.2.6 Transplantation der Neurofibrome**

Die fertig zugeschnittenen Neurofibromproben wurden unter leichtem Druck auf der CAM über einer Gefäßgabelung, möglichst embryonah, platziert, siehe Abbildung 3.2, Bild d-g. Hierbei wurde darauf geachtet, dass Eier, die für das gleiche zu untersuchende Zeitintervall bestimmt waren, praktisch gleichzeitig bestückt wurden. Die Öffnung des oberen Eipols wurde anschließend erneut mit einem Leukosilkstreifen verschlossen und zur weiteren Inkubation in den Wärmeschrank gestellt.

Um ein Auskühlen der Eier während der Bearbeitung zu vermeiden, sollten möglichst nur wenige Eier gleichzeitig außerhalb des Bebrüters untersucht werden. Um möglichst gleiche Bedingungen zu schaffen, wurden in dieser Arbeit nur die Eier einer Versuchsserie, die der gleichen Tumorkubationszeit zugeteilt waren, gemeinsam dem Bebrüter entnommen und zügig weiterverarbeitet.

### **3.3.2.7 Makroskopische Beurteilung**

In festgelegten Zeitabständen erfolgte die makroskopische Beurteilung der transplantierten Neurofibrome in Hinblick auf Größe und Form sowie des Hühnerembryos auf Entwicklungsstand, Vitalität und der CAM-Gefäße auf Größe, Lage zum Tumor und Einsprossen in den Tumor. Eier mit avitalen Embryonen und Trübung des Eiinhaltes und Eier mit avitalen, zu trockenen oder nekrotischen Neurofibromen wurden aussortiert.

### **3.3.2.8 Markierung der Neurofibromoberfläche**

Kurz vor der jeweiligen Neurofibromexplantation von der CAM wurde die Tumoroberfläche mittels Watteträger vorsichtig trocken getupft, um anschließend

mit formalinresistenter schwarzer Tusche (Tusche A, Pelikan) die Oberfläche des Neurofibroms zu markieren. Die überschüssige Farbe wurde mit einem frischen Watteträger sofort wieder entfernt, so dass ein Abfließen der Farbe auf die Tumorunterseite verhindert wurde. Im Rahmen von Vorversuchen konnte eine Mastzelldegranulation infolge der Farbapplikation ausgeschlossen werden.

### **3.3.2.9 Probe zur Adhärenzbestimmung**

Das Betupfen der Neurofibromoberfläche mittels Watteträger diente neben der oben beschriebenen Trocknung der Tumoroberfläche als Vorbereitung zur Oberflächenmarkierung auch als Kontrolle der Adhärenz der Tumoren zur CAM. Gewebeproben, die nicht fest an der CAM hafteten, blieben am Watteträger hängen und ließen sich leicht, ohne Blutung oder Verletzung, von der CAM lösen.

### **3.3.2.10 Explantation der Neurofibromtransplantate**

Die Neurofibrome wurden gruppenweise in definierten Zeitintervallen explantiert. Hierfür wurde die CAM in einem Abstand von ca. 5-10 mm vom Neurofibrom kreisförmig mit einer Schere aufgeschnitten, der Tumor unter vorsichtiger Mitentnahme des dazugehörigen CAM-Anteils explantiert und in 4 %iger Formalin-Lsg. fixiert.

## **3.3.3 Histologische Aufbereitung der Gewebeproben**

### **3.3.3.1 Paraffineinbettung**

Die frisch explantierten Neurofibromproben mit dem jeweils umgebenden CAM-Anteil wurden unmittelbar nach deren Entnahme in 4 % neutral gepufferter Formaldehydlösung pH 7,1 über 24 h im Kühlschrank bei 4 °C fixiert. Nach der Fixierung wurde überschüssiges CAM-Gewebe mit einem Skalpell tumornahe entfernt und alle Proben unter fließendem Leitungswasser gespült. Die fixierten und gespülten Proben wurden über Nacht in einer aufsteigenden Alkoholreihe entwässert und in Xylol sowie anschließend in Paraffin überführt. Alle Gewebeproben wurden mit der markierten Oberfläche senkrecht zur Gießform eingebettet.

### 3.3.3.2 Schneiden von Gewebeproben

Mit einem Schlittenmikrotom wurden 5  $\mu\text{m}$  dicke Paraffinschnitte hergestellt und in einem 50 °C warmen Wasserbad gestreckt. Zur Vermeidung des Abschwimmens der Gewebeschnitte bei später durchgeführten Färbungen wurden die zur immunhistochemischen Färbung bestimmten Paraffinschnitte auf bereits fertig beschichtete Objektträger aufgezogen. Die für die HE-Färbung bestimmten Paraffinschnitte wurden auf unbehandelte Objektträger aufgezogen. Jeder Objektträger wurde mit zwei Paraffinschnitten desselben Paraffinblocks bestückt und über Nacht im 40 °C warmen Brutschrank getrocknet. Die Objektträger wurden bis zur Weiterverarbeitung bei Raumtemperatur staubfrei gelagert.

## 3.3.4 Einfach- und Doppelfärbungen der Paraffinschnitte

### 3.3.4.1 Rehydrierung von Paraffinschnitten

Die Paraffinschnitte wurden in Xylol (2 x 10 min.) entparaffiniert und in der absteigenden Alkoholverdünnungsreihe (2 x 5 min. 100 %iger Alkohol, 2 x 5 min. 96 %iger Alkohol, 1 x 3 min. 80 %iger Alkohol und 1 x 3 min. 70 %iger Alkohol) bis zum Aqua dest. rehydriert. Ein Austrocknen der Gewebeschnitte wurde vermieden.

### 3.3.4.2 HE-Färbung

Zur histologischen Übersichtsfärbung wurde die HE-Färbung (Hämalaun nach Mayer/Eosin) angewendet. Die entparaffinierten und rehydrierten Gewebeschnitte wurden 5-10 min. in Mayers saurem Hämalaun gefärbt und anschließend 10 min. unter laufendem Leitungswasser gebläut. Die Eosinfärbung dauerte 20-30 sec., die Farbintensität wurde nach kurzem Spülen im Wasserbad unter dem Mikroskop überprüft. Bei zu blasser Färbung wurden die Objektträger erneut für wenige Sekunden in Eosin gestellt. Bei ausreichender Farbintensität wurden die Gewebeschnitte über eine aufsteigende Alkoholreihe und 10 min. Xylolbad dehydriert und blasenfrei mit Vitro-Clud eingedeckt. Die getrockneten Objektträger wurden bis zur Auswertung bei Raumtemperatur staubfrei gelagert.

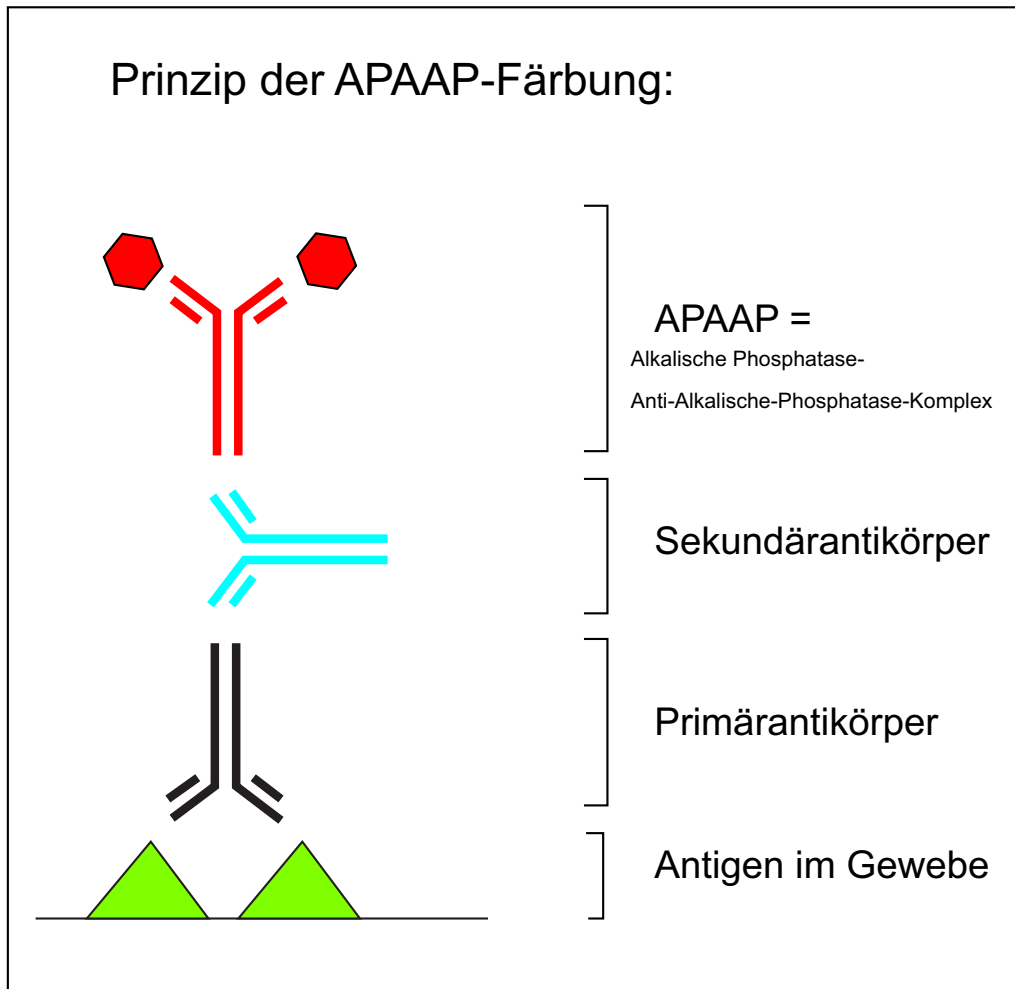
### 3.3.5 Immunhistochemische Färbungen

Die immunhistochemische Färbung der Paraffinschnitte wurde angewendet, um bestimmte Zellbestandteile der Mastzelle, Schwannzelle und proliferierender Zellen durch Antikörperfärbung direkt im Nativgewebe nachzuweisen. Alle Färbungen wurden nach dem Prinzip der APAAP-Methode (Alkalische Phosphatase-anti-alkalische Phosphatase) durchgeführt. Dabei erfolgt nach Antigendemaskierung die Gabe des Primärantikörpers, der über den Sekundärantikörper mit dem Tertiärantikörper vernetzt wird. Die APAAP-Enzymreaktion bewirkt die Bildung eines unlöslichen Azofarbstoffes mit rotem, gut sichtbarem Reaktionsprodukt, siehe Abbildung 3.3. Dieses kontrastiert mit der Hämalaun-Gegenfärbung und ist besonders geeignet, eine lediglich geringe Anzahl positiver Zellen pro Paraffinschnitt zu identifizieren.

Zur Färbung und Beurteilung der Veränderungen der Mastzellen wurden zwei unterschiedliche Mastzellfärbungen durchgeführt, die jeweils verschiedene Bereiche der Mastzelle identifizieren. Bei der Mastzelltryptasefärbung bindet der Primärantikörper der APAAP-Färbung spezifisch an die (Tryptase beinhaltenen) Granula der Mastzelle. Im Gegensatz dazu bindet sich der Primärantikörper der c-kit-Färbung an den transmembranösen Tyrosinkinase-Rezeptor CD 117/c-kit. Die S100-Färbung diente der Darstellung der Schwannzellen im Neurofibrom und ggf. bei Invasivität der Zellen in der CAM. Bei der MIB-1-Färbung richtet sich der Primärantikörper der APAAP-Färbung gegen das Ki-67-Protein, wodurch die Kerne proliferierender Zellen markiert werden.

#### 3.3.5.1 Titerbestimmung

Bei allen vier durchgeführten immunhistochemischen Färbungen wurden die optimalen Titer bestimmt, indem Verdünnungsreihen aufgestellt wurden. Die beiden Titer, die eine möglichst optimale spezifische Anfärbung des Antigens bei geringster Hintergrundfärbung und höchster Verdünnung zeigten, wurden ausgewählt, siehe Tabelle 3.3. Alle Antikörpertiter wurden mit der Fertiglösung Antibody Diluent with Background Reducing der Firma DAKO angesetzt. Pro Objektträger fanden sich jeweils zwei Gewebeschnitte desselben Paraffinblocks. Bei allen vier immunhistochemischen Färbungen wurde der linke Gewebeschnitt mit der höheren und der rechte mit der niedrigeren Antikörperkonzentration gefärbt. Die Auswertung der Färbungen erfolgte jeweils in der höheren Antikörperverdünnung.



**Abbildung 3.3:** Prinzip der APAAP-Färbung: Ein brückenbildender Antikörper (Sekundärantikörper) verbindet den Tertiärantikörper (löslicher Immunkomplex aus Alkalischer Phosphatase-Anti-Alkalische Phosphatase) mit dem gegen das nachzuweisende Antigen (Dreieck) gerichteten Primärantikörper. Die Immunreaktion wird mit Hilfe einer Substrat-Chromogenreaktion sichtbar gemacht (Sechseck).

Jedoch sind immunhistochemische Färbungen aufgrund der zahlreichen erforderlichen Färbeschritte auch anfällig, da jeder Färbeschritt für sich eine potentielle Fehlerquelle darstellt. Qualitativ hochwertige Antikörper und Chemikalien, eine saubere Arbeitsweise und ein schonender Umgang mit den Geweben sind Möglichkeiten, die Sensitivität von immunhistochemischen Färbungen deutlich zu erhöhen. All diese Parameter wurden bei der Durchführung der Färbungen beachtet und entsprechend angewendet. Optimale Antikörperverdünnungen tragen ebenfalls viel zur Qualität der Färbung bei. Da die optimale Verdünnung eines bestimmten Antikörpers trotz Herstellerempfehlungen noch von vielen Faktoren abhängt, die von Labor zu Labor variabel sind, wurden Antikörperverdünnungs-

reihen erstellt. Die beiden Titer, die eine gute Anfärbung des Antigens bei geringster Hintergrundfärbung und höchster Verdünnung zeigten, wurden ausgewählt und pro Objektträger (jeweils zwei Gewebeschnitte) parallel angewandt, siehe Tabelle 3.3. Dies diente der Sicherung der Ergebnisse und gleichzeitig der Qualitätskontrolle. Ausgewertet wurden die mit der höheren Antikörperverdünnung gefärbten Gewebeschnitte, die sich durchgehend als optimale Färbeergebnisse präsentierten. Auch die Spezifität immunhistochemischer Färbungen wird in hohem Maße durch die Qualität der Antikörper bestimmt. Positivkontrollen dienen als Indikatoren für korrekte Vorbereitung und Anfärbung der Proben, Negativkontrollen decken unspezifische Färbungen auf. Positiv- und Negativkontrollen wurden zahlreich verwendet.

Antikörper	optimale Titer
c-kit-Färbung	1:200 und 1:300
Tryptase-Färbung	1:500 und 1:1000
MiB-1-Färbung	1:50 und 1:100
S-100-Färbung	1:100 und 1:500

**Tabelle 3.3:** Darstellung der beiden ermittelten, optimalen Antikörpertiter der verwendeten immunhistochemischen Färbungen.

### 3.3.5.2 Kontrollen

Zur korrekten Interpretation der Ergebnisse der immunhistochemischen Färbungen liefen während des Färbeprozesses mit den Neurofibromen positive und negative Kontrollen mit. Positive Kontrollen dienten als Indikatoren für korrekte Vorbereitung und Anfärbung der Neurofibromproben. Als Positivkontrolle bei der MiB-1-Färbung wurde ein Gewebeschnitt einer Tonsille verwendet, bei den anderen drei Antikörperfärbungen Neurofibromgewebe mit Haut. Negativkontrollen wurden durch alleinige Applikation des Antibody Diluent ohne den Primäranantikörper durchgeführt. Sie dienten als Leerwerte und Kontrollen unspezifischer Anfärbung von Gewebe.

### 3.3.5.3 S100-Färbung

Nach Entparaffinieren und Rehydrieren der Gewebeproben wurden die Gewebeschnitte zur Antigendemaskierung 10 min. in einem 37 °C warmen Protease-Pufferbad inkubiert. Im Anschluss an die Spülung im 1 %igen TBS-Pufferbad

wurden die Gewebeproben mit einem flüssigkeitsabweisenden PAP-Pen umrandet, um die später applizierten Lösungen auf dem Präparat zu halten. Der linke Gewebeschnitt des Objektträgers wurde mit 100-200  $\mu\text{l}$  der höheren Konzentration der Antikörper-Lsg., der rechte mit 100-200  $\mu\text{l}$  der niedrigeren Konzentration bedeckt. In einer feuchten Kammer erfolgte die Inkubation mit dem S100-Antikörper für 60 min. bei Raumtemperatur. Anschließend:

- ↳ 4 x Spülen in 1 %igen TBS-Pufferbädern
- ↳ Applikation von 100-200  $\mu\text{l}$  des Brückenantikörpers (Link: Biotinylated Anti Mouse Immunglobulins and Biotinylated Anti Rabbit Immunglobulins, ca. zwei Tropfen)
- ↳ 10 min. Inkubation in der feuchten Kammer bei Raumtemperatur
- ↳ 4 x Spülungen im 1 %igen TBS-Pufferbad
- ↳ Applikation von 100-200  $\mu\text{l}$  APAAP-Komplex-Lsg. (Streptavidin Alkal. Phosphatase, ca. zwei Tropfen)
- ↳ 10 min. Inkubation in der feuchten Kammer bei Raumtemperatur
- ↳ 4 x Spülen im 1 %igen TBS-Pufferbad
- ↳ Applikation von 100-200  $\mu\text{l}$  Chromogenlösung
- ↳ Inkubation für 10 min. in der feuchten Kammer bei Raumtemperatur
- ↳ Spülen in Aqua dest.
- ↳ Färben für 8-10 min. in Mayers saurem Hämalaun
- ↳ Bläuen für 10 min. unter laufendem Wasser
- ↳ Eindecken mit Kaisers Glyceringelatine

Die Objektträger wurden bei Raumtemperatur bis zur weiteren Untersuchung gelagert.

#### 3.3.5.4 MiB-1-Färbung

Zur Antigendemaskierung wurden die entparaffinierten und rehydrierten Gewebeschnitte in einem Dampfdruckkochtopf mit 1 l Citratpufferlösung zum Kochen gebracht. Nach 3 min. wurde der geschlossene Topf unter laufendem Wasser 2 min. abgekühlt und nach Öffnen des Deckels für 30 min. in ein kaltes Wasserbad gestellt. Die abgekühlten Objektträger wurden im 1 %igen TBS-Pufferbad gespült und die Gewebeproben mit dem PAP-Pen umrandet. Pro Gewebeschnitt wurden zwischen 100-200  $\mu\text{l}$  Antikörperlösung appliziert, wobei der linke Schnitt mit der höheren und der rechte mit der niedrigeren Antikörperkonzentration bestückt wurde. In einer feuchten Kammer erfolgte die Inkubation mit dem MiB-1-Antikörper für 60 min. bei Raumtemperatur.

- ⇒ 4 x Spülen in 1 %igen TBS-Pufferbädern
  - ⇒ Applikation von je 100-200  $\mu$ l des Brückenantikörpers
  - ⇒ Inkubation für 10 min. in der feuchten Kammer
  - ⇒ Spülung im 1 %igen TBS-Pufferbad
  - ⇒ Applikation von je 100-200  $\mu$ l APAAP-Komplex-Lsg.
  - ⇒ Inkubation für 10 min. in der feuchten Kammer
  - ⇒ Spülen in 1 %igen TBS-Pufferbädern
  - ⇒ Applikation von 100-200  $\mu$ l Chromogenlösung
  - ⇒ Inkubation für 10 min. in der feuchten Kammer bei Raumtemperatur
  - ⇒ Spülen in Aqua dest.
  - ⇒ Färbung für 8-10 min. in Mayers saurem Hämalaun
  - ⇒ 10 min. Bläuen unter laufendem Wasser
  - ⇒ Eindecken mit erwärmter Kaisers Glyceringelatine
- Die Objektträger wurden bei Raumtemperatur bis zur weiteren Untersuchung gelagert.

### 3.3.5.5 Mastzelltryptase-Färbung

Zur Antigendemaskierung wurden die entparaffinierten und dehydrierten Gewebeschnitte 10 min. in einem 37 °C warmen Protease-Pufferbad inkubiert. Im Anschluss an die Spülung in 1 %iger TBS-Pufferlösung wurden die Gewebeproben mit einem PAP-Pen umrandet. Der linke der beiden Gewebeschnitte wurde mit 100-200  $\mu$ l der höheren, der rechte mit 100-200  $\mu$ l der niedrigeren Konzentration der Antikörperlösung bedeckt. In einer feuchten Kammer erfolgte die Inkubation mit dem Mastzelltryptase-Antikörper für 60 min. bei Raumtemperatur. Anschließend:

- ⇒ 4 x Spülen in 1 %igen TBS-Pufferbädern
- ⇒ Applikation von je 100-200  $\mu$ l des Brückenantikörpers
- ⇒ Inkubation in der feuchten Kammer für 10 min.
- ⇒ Spülen im 1 %igen TBS-Pufferbad
- ⇒ Applikation von je 100-200  $\mu$ l der APAAP-Komplex-Lsg.
- ⇒ 10 min. Inkubation in der feuchten Kammer
- ⇒ Spülen im 1 %igen TBS-Pufferbad
- ⇒ Applikation von 100-200  $\mu$ l Chromogenlösung
- ⇒ 10 min. Inkubation in der feuchten Kammer
- ⇒ Spülen in Aqua dest.
- ⇒ 10 min. Färben in Mayers saurem Hämalaun



↳ 10 min. Bläuen unter laufendem Wasser

↳ Eindecken mit erwärmter Kaisers Glyceringelatine

Die Objektträger wurden bei Raumtemperatur bis zur weiteren Untersuchung gelagert.

### 3.3.5.6 C-kit-Färbung

Die entparaffinierten und rehydrierten Gewebeschnitte wurden in einem Dampfdruckkochtopf mit 1 l EDTA-Lsg. bedeckt, die bei geschlossenem Deckel zum Kochen gebracht wurde. Nach 3 min. wurde der geschlossene Topf unter laufendem Wasser 2 min. abgekühlt und nach Öffnen des Deckels für 30 min. in ein kaltes Wasserbad gestellt. Die abgekühlten Objektträger wurden in 1 %igen TBS-Pufferbädern gespült und die Gewebeproben mit dem PAP-Pen umrandet. Pro Gewebeschnitt wurden zwischen 100-200  $\mu$ l Antikörperlösung appliziert, wobei der linke Schnitt mit der höheren und der rechte mit der niedrigeren Antikörperkonzentration bestückt wurde. In einer feuchten Kammer erfolgte die Inkubation mit dem c-kit-Antikörper über Nacht in einem 4 °C Kühlschrank. Anschließend:

↳ 4 x Spülen in 1 %igen TBS-Pufferbädern

↳ Applikation von je 100-200  $\mu$ l des Brückenantikörpers

↳ Inkubation in der feuchten Kammer für 10 min.

↳ Spülen im 1 %igen TBS-Pufferbad

↳ Applikation von je 100-200  $\mu$ l der APAAP-Komplex-Lsg.

↳ 10 min. Inkubation in der feuchten Kammer

↳ Spülen im 1 %igen TBS-Pufferbad

↳ Applikation von 100-200  $\mu$ l Chromogenlösung

↳ 10 min. Inkubation in der feuchten Kammer

↳ Spülen in Aqua dest.

↳ 10 min. Färben in Mayers saurem Hämalaun

↳ 10 min. Bläuen unter laufendem Wasser

↳ Eindecken mit erwärmter Kaisers Glyceringelatine

Die Objektträger wurden bei Raumtemperatur bis zur weiteren Untersuchung gelagert.

### 3.3.6 Auswertung der Gewebeschnitte

#### 3.3.6.1 Gemeinsame Bedingungen

Alle Gewebeschnitte wurden mit einem Lichtmikroskop der Firma Zeiss, Jena, ausgewertet. Die Betrachtung der Schnitte erfolgte mit 4x, 10x und 100x Objektiven bei 1x Okular. Das rechte Okular des Mikroskops war mit einem quadratischen Zählfenster bestückt, welches in der 100x Vergrößerung eine Kantenlängen von 125  $\mu\text{m}$  aufwies.

Fotos wurden mit einer Digitalkamera angefertigt, die mittels Adapter an das Mikroskop gekoppelt werden konnte. Die Bearbeitung der digitalen Fotos erfolgte mit den Programmen Adobe Photoshop 5.5, Microsoft PowerPoint 2000, Adobe Illustrator CS2 und Adobe Photoshop Elements 2.0.

Für die lichtmikroskopische Auswertung aller Gewebeschnitte war es wichtig, differenzieren zu können, wo sich die Oberfläche bzw. die auf der CAM aufliegende Unterseite des Neurofibroms befand. Die bereits am in vivo-Modell des Hühneris vorgenommene Farbmarkierung der Oberfläche des Neurofibroms war in den Gewebeschnitten als schwarze Randfärbung sichtbar und diente als wichtige Orientierungshilfe.

#### 3.3.6.2 Übersichtsfärbungen

##### **HE-Färbung:**

Bei der Auswertung der HE-Färbungen wurde nach Veränderungen der CAM, z.B. Gefäßvermehrung in den unterschiedlichen Anteilen, Infiltration durch Zellen des Neurofibroms und Hypertrophie einzelner Schichten der CAM gesucht. Bei den Neurofibromproben wurde auf die Adhärenz zur CAM, Verschmelzung mit der CAM, Gefäßeinsprossungen von der CAM ausgehend, kernhaltige Hühnererythrozyten in der Kontaktzone oder im Neurofibrom, Vitalitäts-/ Nekrosezeichen, Infiltration des Neurofibroms mit Zellen der CAM und Tumorformveränderungen geachtet.

##### **S100-Färbung:**

Kriterien bei der Auswertung waren zeitabhängig zu beobachtende Veränderungen in der spezifischen Zellfärbung innerhalb des Neurofibroms. Ebenso wurde auf spezifische Färbung von Zellen zeitabhängig innerhalb der CAM-Zellschichten und auf eine ggf. vorhandene Korrelation zu MiB-1 positiven Zellen geachtet.

### 3.3.6.3 Quantitative Auswertung der Gewebeschnitte

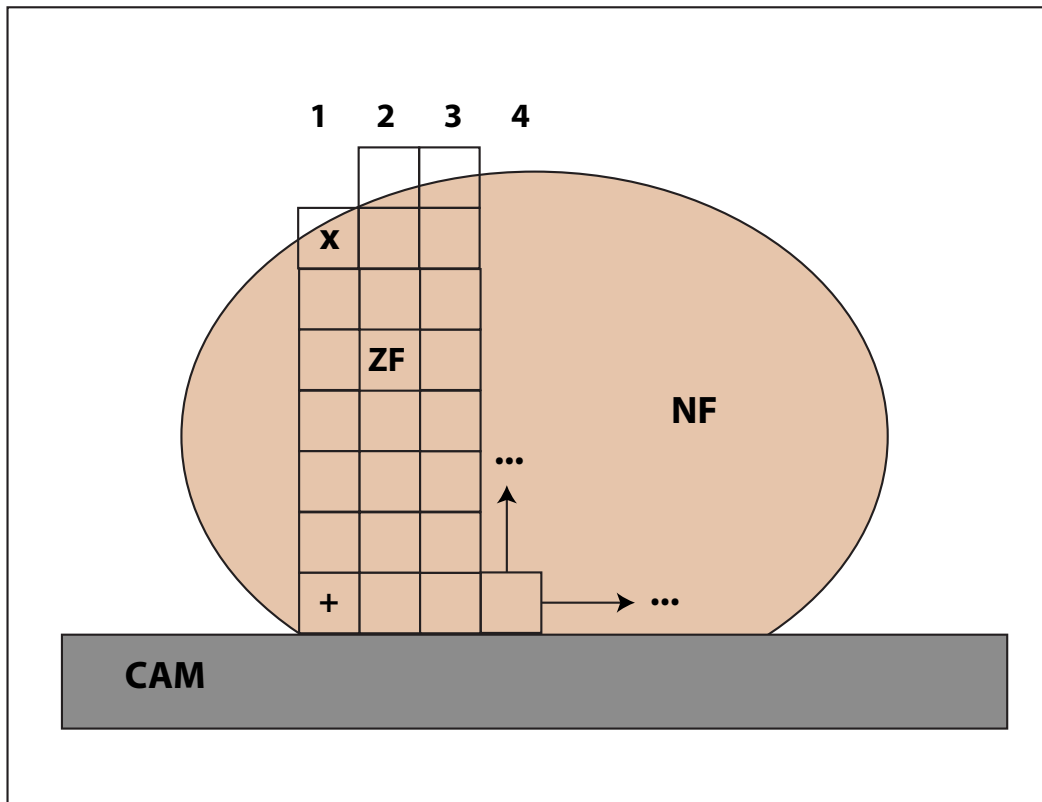
#### **Zählfeldpositionierung und Auswertungskriterien:**

Die Auszählung der immunhistochemisch positiv markierten Zellen erfolgte bei den beiden spezifischen Mastzellfärbungen Mastzelltryptase und c-kit sowie dem Proliferationsmarker MiB-1.

Der jeweilige Objektträger wurde so positioniert, dass die schwarz markierte Neurofibromoberseite auch im Sichtfeld oben lag und die CAM-nahe Seite unten. Um Mehrfachzählungen durch Anschnitte von Zellteilen derselben Zelle zu vermeiden und Artefakte auszuschließen, wurden nur positiv gefärbte Zellen mit eindeutig zugeordnetem Zellkern in die Auswertung eingeschlossen. Zellen, die über die Grenze des Zählfeldes in das benachbarte Zählfeld reichten, wurden nur einmal dort gezählt, wo der überwiegende Anteil des Zellkerns lag. Die seitlichen Ränder des Neurofibroms wurden nicht in die Auswertung einbezogen.

Das erste Zählfeld wurde am unteren Rand des Neurofibroms, d.h. an der Kontaktzone zur CAM, positioniert, siehe Abbildung 3.4. Die Zählfelder wurden in direkt nebeneinander liegenden Reihen senkrecht von der Kontaktzone zur Tumoroberfläche hin ausgezählt. Alle Zählfelder, die mindestens zur Hälfte mit Neurofibromgewebe ausgefüllt waren, wurden berücksichtigt.

Die Zellauszählung der folgenden immunhistochemischen Färbungen wurde mittels 100x Objektiv und Öl durchgeführt.



**Abbildung 3.4:** Zählfeldpositionierung: Positionierung des ersten Zählfeldes (ZF) an der linken Seite der Neurofibrom/CAM-Kontaktzone und Bildung einer senkrechten Zählfeldreihe. Positionierung der 2. -und aller folgenden - Zählfeldreihen rechts neben der 1., immer wieder CAM-nahe (+) beginnend. Auf diese Weise Auszählen aller Mastzellen im Neurofibrom unter Berücksichtigung der Lokalisation im Neurofibrom (NF), gemessen in Zählfeldgrößen. CAM = Chorioallantoismembran des bebrüteten Hühnereis, ZF = 1 Zählfeld, 1, 2, 3,4 = Zählreihen, x = CAM-fern, + = CAM-nahe.

### **Mastzelltryptase-Färbung:**

Die Granula der Mastzellen zeigten sich im Lichtmikroskop intensiv rötlich leuchtend. Mittels Zählfelder wurden die positiv markierten Zellen im gesamten Tumor nach dem oben beschriebenen Schema ausgezählt. Innerhalb der CAM und des Neurofibroms wurde auf spezifische und unspezifische Anfärbung von Zellen oder Zellverbänden geachtet.

### **C-kit-Färbung:**

Die positiv, leuchtend rot markierten Mastzellen wurden nach dem oben beschriebenen Schema mittels Zählfelder innerhalb des Neurofibroms ausgezählt. Innerhalb der CAM und des Neurofibroms wurde auf spezifische und unspezifische Anfärbung von Zellen oder Zellverbänden geachtet.

**MiB-1-Färbung:**

Mittels oben beschriebenen Schema wurden alle intensiv rot gefärbten Zellen im Bereich des gesamten Neurofibroms ausgezählt und auf ggf. positiv markierte Zellen in der CAM geachtet. Innerhalb der CAM und des Neurofibroms wurde auf spezifische und unspezifische Anfärbung von Zellen oder Zellverbänden geachtet.

**3.3.7 Vorversuche****3.3.7.1 Auswahl und Optimierung des Zeitfensters**

Die Optimierung des Zeitfensters zwischen den einzelnen Transplantatentnahmen wurde im Rahmen von Vorversuchen durchgeführt. Da es sich bei der Arbeit um die Frage nach den frühen Veränderungen in transplantierten Neurofibromen handelt, wurden die ersten 12 Stunden Inkubation genauer betrachtet und Untersuchungen nach 2, 4, 6, 8, 10 und 12 Stunden durchgeführt. Die beiden nachfolgenden Intervalle von 24 und 48 Stunden wurden großzügiger gewählt. So wurden Tumorform und Adhärenz des Neurofibroms zur CAM in engeren zeitlichen Abständen betrachtet und mit ersten histologischen Ergebnissen verglichen, um die vielversprechendsten Zeiten für eine vertiefte Untersuchung auszuwählen, siehe Tabelle 3.4 und Tabelle 3.5.

Bei der Betrachtung der Tabellen 1.4 und 1.5 schien zwischen 2 und 4 Stunden Inkubation des Tumors auf der CAM kein Unterschied zu bestehen. So wurde das 4-Stundenintervall ausgewählt und die beiden folgenden Intervalle entsprechend im Abstand von 4 Stunden bestimmt, wobei jeweils ein deutlicher Unterschied in den Ergebnissen zum vorangegangenen Zeitintervall bestand. Es fiel auf, dass zwischen den 24- und 48-Stundenwerten so gut wie kein Unterschied bestand. Demgegenüber fanden sich in den HE-gefärbten Histologien der transplantierten Neurofibrome gerade in den 24- und 48-Stundenintervallen entscheidende Veränderungen. Nach 24 Stunden fanden sich erste kernhaltige Hühnererythrozyten im Bereich der Kontaktzone des Neurofibroms zur CAM, nach 48 Stunden fanden sich kleine Gefäße von der CAM ins Neurofibrom einsprossend. Aus diesen Gründen wurden die beiden Zeitintervalle in die erweiterte Untersuchung aufgenommen. Damit wurden insgesamt folgende Untersuchungsintervalle für die Hauptuntersuchung ausgewählt: 4, 8, 12, 24 und 48 Stunden.

Unter- suchung nach	Anzahl transpl. NF	Ablösen der NF beim Abtupfen mit Watteträgern	Ablösen der NF während Fixierung in Formalin-Lsg.	feste Adhärenz zwischen NF und CAM
2 h	12	100 %	0 %	0 %
4 h	12	100 %	0 %	0 %
6 h	12	58 %	33 %	9 %
8 h	12	20 %	50 %	30 %
10 h	12	0 %	33 %	67 %
12 h	12	0 %	17 %	83 %
24 h	12	0 %	0 %	100 %
48 h	12	0 %	0 %	100 %

**Tabelle 3.4:** Adhärenz der Neurofibromproben zur CAM: Im gesamten Zeitbereich zwischen 2 und 48 Stunden Tumorkubation auf der CAM nimmt die Adhärenz des Neurofibroms zur CAM fast kontinuierlich zu.

Untersuchung nach	Anzahl transpl. NF	Tumorform: flach	Tumorform: erhaben	Tumorform: kugelig
2 h	12	100 %	0 %	0 %
4 h	12	100 %	0 %	0 %
6 h	12	100 %	0 %	0 %
8 h	12	100 %	0 %	0 %
10 h	12	75 %	25 %	0 %
12 h	12	0 %	75 %	25 %
24 h	12	0 %	7 %	93 %
48 h	12	0 %	0 %	100 %

**Tabelle 3.5:** Tumorformänderungen: Die Tumorform wurde in die groben Kategorien flach, erhaben und kugelig eingeteilt und diesen in Abhängigkeit von der Zeit zugeordnet.

### 3.3.8 Statistik

Alle Messgrößen, die zur Bestimmung der Mastzellkonzentration geführt haben, sind diskrete Messgrößen und wurden deshalb mit Hilfe des Erwartungswertes (Schwerpunktes oder Mittelwertes), der Standardabweichung der Messwerte  $\sigma$  und des Fehlers  $\Delta = \frac{\sigma}{\sqrt{N}}$  bei N Messungen dargestellt.

Die Gesamtmastzellkonzentration des Ausgangstumors und die Abhängigkeit der Gesamtmastzellkonzentration von der Inkubationszeit wurde für jede Tumorseerie zuerst getrennt bestimmt. Zum Vergleich der Ergebnisse der einzelnen Tumorseerien in Abhängigkeit von der Inkubationszeit wurden die Mastzellkonzentrationen auf den Wert der Gesamtmastzellkonzentration einer Serie von 0-48 Stunden normiert. Der relative zeitliche Verlauf der Mastzellkonzentration pro Tumorseerie konnte somit bestimmt werden. Um eine vom Einzeltumor unabhängige Gesamtaussage über den Zeitverlauf der Mastzellkonzentration treffen zu können, wurden die verschiedenen Zeitverläufe der Tumorseerien gemittelt und die Fehler bestimmt.

Mastzellkonzentrationsänderungen in Abhängigkeit vom CAM-Abstand wurden über die zeitliche Verschiebung des Schwerpunktes bzw. des Mittelwertes der Mastzellkonzentration bestimmt. Hierbei wurden die resultierenden Schwerpunkte und deren Fehler in Abhängigkeit von der Zeit aus den Messwerten der verschiedenen Einzeltumoren ermittelt.





# Kapitel 4

## Ergebnisse

### 4.1 Makroskopische Auswertung

#### 4.1.1 Optimierung des NF/CAM-Assays

**Selektion der Eier vor Transplantation:** Das bebrütete Hühnerei stellt ein sehr sensibles Testsystem dar, welches anfällig für diverse äußere Einflüsse ist. Vor der Transplantation der Neurofibromproben der drei Hauptversuche wurden ungeeignete Eier mit z.B. unterentwickelten oder avitalen Embryonen, Läsionen der CAM und CAM-Gefäße (z.B. durch Eröffnen der Eischale), oder unbefruchtete Eier aussortiert.

In Tabelle 4.1 sind die Mengen der gelieferten Eier der drei Tumorserien und die Zahl der zur Transplantation verwertbaren Eier dargestellt. Von den 140 gelieferten, bebrüteten und zur Transplantation vorbereiteten Eier der Serie 1 mussten nach Entfernung des oberen Eipols und Blick auf die CAM und den Hühnerembryo 58 Eier aussortiert werden. Bei Serie 2 mussten 16 von 90 Eiern und bei Serie 3 24 von 113 Eiern aussortiert werden.

**Selektion der NF/CAM-Assays während der Inkubation:** Auch während der insgesamt 48-stündigen Inkubationszeit der Neurofibromproben auf der CAM mussten Eier mit trübem Inhalt und avitalen Embryonen oder nekrotischen Tumorproben aussortiert werden und gingen nicht in die Endauswertung ein.

In Tabelle 4.2 wird für die Versuchsreihen 1-3 während des Beobachtungszeitraumes von 48 Stunden Inkubation der NF/CAM-Assays die Menge der avitalen Embryonen und der nekrotischen Neurofibrome auf der CAM aufgelistet.

Bei der 1. Versuchsreihe wurden 82 Eier mit einer Neurofibromprobe bestückt.

Vers.-Nr.	gelieferte Eier	unbefruchtet	unterentwickelt	avital	Läsion bei Präparation	geeignet zur Transpl.
1	140	35	4	15	4	82
2	90	10	0	4	2	74
3	113	16	3	5	0	89

**Tabelle 4.1:** Anzahl der selektierten Eier vor der Neurofibromtransplantation.

Während der Inkubationszeit kam es bei zwei NF/CAM-Assays zu makroskopischen Anzeichen einer Tumornekrose mit Schwarzfärbung des Tumorgewebes und Abschwimmen des Tumors. Es waren in diesem Zeitrahmen 17 Eier trüb geworden und die Embryonen abgestorben. Insgesamt gingen 63 NF/CAM-Assays in die mikroskopische Auswertung ein.

In der 2. Versuchsserie kam es bei 8 NF/CAM-Assays zu einer Trübung des Eiinhaltes, 4 Neurofibrome waren trocken und nekrotisch. 62 vitale NF/CAM-Assays wurden zeitabhängig ausgewertet.

In der 3. Versuchsserie zeigten sich von 89 NF/CAM-Assays 9 Embryonen avital und 1 Neurofibrom nekrotisch. 79 NF/CAM-Assays wurden zeitabhängig weiter ausgewertet.

Vers.-Nr.	transpl. NF (Ausgangsmenge)	avitale Embryonen	nekrotische NF	ausgewertete NF/CAM-Assays
1	82	17	2	63
2	74	8	4	62
3	89	9	1	79
Ges.zahl	245	34	7	204

**Tabelle 4.2:** Anzahl der während der Tumorinkubationszeit abgestorbenen Eier und Tumore.

**Menge der ausgewerteten NF/CAM-Assays:** Nach entsprechender Selektion der makroskopisch untauglichen NF/CAM-Assays wurden bei den drei Hauptversuchen insgesamt 204 Tumorproben makroskopisch wie mikroskopisch ausgewertet. Die Tabelle 4.3 stellt die Zahl der explantierten Neurofibrome nach entsprechenden Zeitintervallen für die drei Hauptversuchsreihen dar. Pro Zeit-

intervall wurden ca. 12-16 Neurofibrome unter identischen Versuchsbedingungen explantiert und für die weitere mikroskopische Untersuchung in Formalin fixiert.

Vers.-Nr.	Transpl. NF	Explant. nach 4 h	nach 8 h	nach 12 h	nach 24 h	nach 48 h
1	63	14	14	14	10	11
2	62	12	12	12	12	14
3	79	16	16	16	16	15
Ges.zahl	204	42	42	42	38	40

**Tabelle 4.3:** Anzahl der transplantierten bzw. explantierten Tumoren pro Hühnerei pro Versuchsreihe.

## 4.1.2 Zeitabhängige Veränderungen der Transplantate

### 4.1.2.1 Tumorform

Die auf die CAM transplantierten Tumorproben zeigten sich im zeitlichen Ablauf der Inkubation in Bezug auf ihre Form verändert, siehe Abbildung 4.1. Die Tabellen 4.4, 4.5 und 4.6 stellen den zeitlichen Verlauf der makroskopisch beobachteten Tumorformänderung der drei Tumorserien dar. So war in allen drei Serien deutlich zu sehen, dass die Tumoren innerhalb der ersten 8 Inkubationsstunden auf der CAM ihre ursprüngliche Form nicht veränderten, siehe Abbildung 4.1, Bild 1, 3 und 5. Die Neurofibrome sahen flach, weißlich-rosig und vital aus. Nach 12 Stunden Inkubation fiel bei 69 bis 79 % der Neurofibrome eine etwas erhabene Tumorform auf. Zwischen 21 und 31 % der Neurofibrome waren bereits kugelig verformt. Nach 24 Stunden der Inkubation waren in allen drei Tumorserien 100 % der Neurofibrome makroskopisch zu einer deutlichen, vitalen Halbkugel aufgeworfen, ebenso nach 48 Stunden Inkubation, siehe Abbildung 4.1, Bild 2, 4 und 6.

Untersuchung nach	Anzahl der transpl. NF	Tumorform: flach	Tumorform: erhaben	Tumorform: kugelig
4 h	14	<b>100 %</b>	0 %	0 %
8 h	14	<b>100 %</b>	0 %	0 %
12 h	14	0 %	<b>79 %</b>	21 %
24 h	10	0 %	0 %	<b>100 %</b>
48 h	11	0 %	0 %	<b>100 %</b>

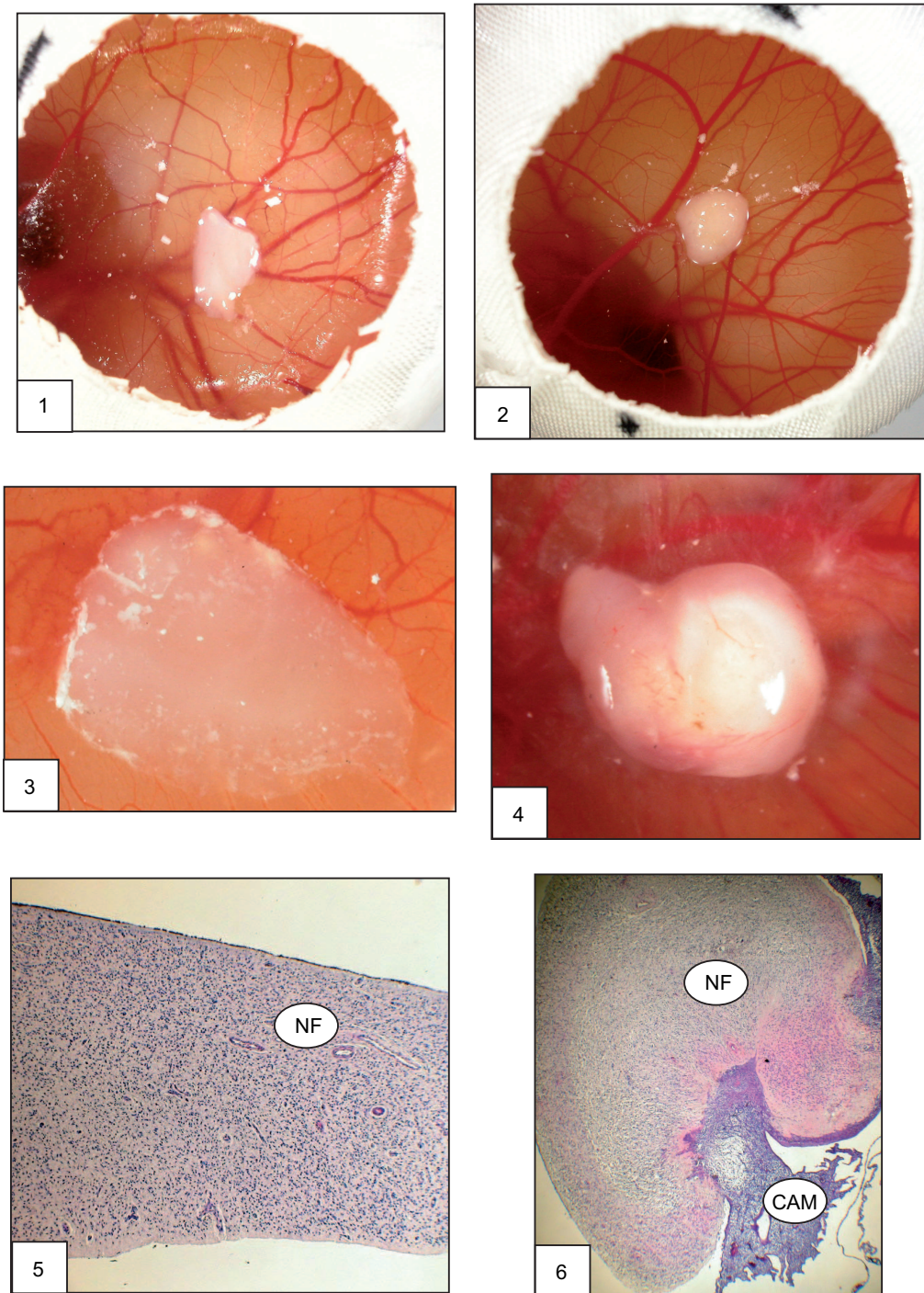
**Tabelle 4.4:** Darstellung der zeitabhängigen, makroskopischen Veränderungen der Tumorform der Neurofibrome auf der CAM, von flachen Scheiben hin zur kugelig aufgeworfenen Form, Serie 1.

Untersuchung nach	Anzahl der transpl. NF	Tumorform: flach	Tumorform: erhaben	Tumorform: kugelig
4 h	12	<b>100 %</b>	0 %	0 %
8 h	12	<b>100 %</b>	0 %	0 %
12 h	12	0 %	<b>75 %</b>	25 %
24 h	12	0 %	0 %	<b>100 %</b>
48 h	14	0 %	0 %	<b>100 %</b>

**Tabelle 4.5:** Darstellung der zeitabhängigen, makroskopisch sichtbaren Änderungen der Neurofibrome auf der CAM, von flachen Scheiben hin zur kugelig aufgeworfenen Form, Serie 2.

Untersuchung nach	Anzahl der transpl. NF	Tumorform: flach	Tumorform: erhaben	Tumorform: kugelig
4 h	16	<b>100 %</b>	0 %	0 %
8 h	16	<b>100 %</b>	0 %	0 %
12 h	16	0 %	<b>69 %</b>	31 %
24 h	16	0 %	0 %	<b>100 %</b>
48 h	15	0 %	0 %	<b>100 %</b>

**Tabelle 4.6:** Darstellung der zeitlichen, makroskopischen Veränderungen der Neurofibrome, von flachen Tumorproben hin zu kugeligen Formen auf der CAM, Serie 3.



**Abbildung 4.1:** Vergleich zwischen makroskopischer und mikroskopischer Tumorformänderung

**Bild 1 u. 3:** Plane Neurofibromproben auf der CAM nach 4 h Inkubation. **Bild 5:** HE-Übersichtsfärbung eines Querschnitts des Neurofibroms nach 4 h Inkubation ohne Adhärenz zur CAM. **Bild 2 u. 4:** Halbkugelig kontrahiertes NF auf der CAM nach 48 h Inkubation. **Bild 6:** HE-Übersichtsfärbung eines Querschnitts des kugelig aufgeworfenen NF mit adhärenter CAM.

#### 4.1.2.2 Tumoradhärenz

Im Rahmen der Markierung der CAM-fernen Tumoroberfläche mit schwarzer Tusche kurz vor der Neurofibromexplantation ließ sich gleichzeitig auch die Adhärenz des Tumors zur CAM überprüfen.

Die Tabellen 4.7, 4.8 und 4.9 der Tumorserien unterscheiden zwischen einer Lösung des Tumors von der CAM nach Trockentupfen der Tumoroberfläche mittels Watteträger, spontaner Lösung der primär adhärennten CAM vom Neurofibrom bei der Fixierung in Formalin-Lsg. und fester, nicht ohne eine Blutung zu provozierender Adhärenz der Tumoren an der CAM.

Innerhalb der ersten 4 Stunden nach Transplantation lösten sich alle Tumorproben der drei Serien beim Betupfen mit einem Watteträger leicht von der CAM, ohne dass diese dabei verletzt wurde. Nach 8 Stunden Inkubation waren es nur noch 17 bis 21 %. Zwischen 50 und 59 % der Neurofibrome der 8-Stunden-Gruppe lösten sich erst bei der Fixierung in Formalin von der zunächst noch adhärennten CAM, 24 bis 31 % der Neurofibrome waren fest und unlösbar mit der CAM verwachsen. Nach 12 Stunden Tumorkubation hafteten alle Neurofibrome noch nach dem Betupfen mittels Watteträger weiter an der CAM und nur 22 bis 31 % der Tumore lösten sich während der Fixierung in Formalin spontan wieder von der CAM. 69 bis 78 % der Neurofibrome waren unlösbar mit der CAM verbunden. Ab 24 Stunden Tumorkubation zeigte sich bei allen Tumorproben aller drei Serien eine feste, nicht ohne Blutung zu lösende Adhärenz zur umgebenden CAM. Diese Eigenschaften behielten alle Neurofibrome auch nach 48 Stunden der Inkubation bei.

Alle transplantierten Neurofibromproben entwickelten in Abhängigkeit von der Inkubationszeit eine feste Adhärenz mit der CAM. Nach 8 Stunden Inkubation waren bereits zwischen 24-31 % adhärennt, um nach nach 24 Stunden eine vollständigen Adhärenz von 100 % zu erreichen. Tumore ohne Adhärenz waren nach 48 Stunden avital.

Unter- suchung nach	Anzahl transpl. NF	Ablösen der NF beim Abtupfen mit Watteträgern	Ablösen der NF während Fixierung in Formalin-Lsg.	feste Adhärenz zwischen NF und CAM
4 h	14	<b>100 %</b>	0 %	0 %
8 h	14	21 %	<b>50 %</b>	29 %
12 h	14	0 %	22 %	<b>78 %</b>
24 h	10	0 %	0 %	<b>100 %</b>
48 h	11	0 %	0 %	<b>100 %</b>

**Tabelle 4.7:** Darstellung der zunehmenden Adhärenz zwischen Neurofibrom und CAM innerhalb von 48 h Inkubation. Unterschieden wird zwischen spontaner Lösung der NF von der CAM beim Trockentupfen der NF-Oberfläche mittels Watteträger, spontaner Lösung des NF von der CAM beim Fixieren in Formalin-Lsg. und unlösbarer Verwachsung zwischen NF und CAM, Serie 1.

Unter- suchung nach	Anzahl transpl. NF	Ablösen der NF beim Abtupfen mit Watteträgern	Ablösen der NF während Fixierung in Formalin-Lsg.	feste Adhärenz zwischen NF und CAM
4 h	12	<b>100 %</b>	0 %	0 %
8 h	12	17 %	<b>59 %</b>	24 %
12 h	12	0 %	25 %	<b>75 %</b>
24 h	12	0 %	0 %	<b>100 %</b>
48 h	14	0 %	0 %	<b>100 %</b>

**Tabelle 4.8:** Darstellung der zunehmenden Adhärenz zwischen Neurofibrom und CAM während der 48-stündigen Inkubationszeit, Serie 2.

Unter- suchung nach	Anzahl transpl. NF	Ablösen der NF beim Abtupfen mit Watteträgern	Ablösen der NF während Fixierung in Formalin-Lsg.	feste Adhärenz zwischen NF und CAM
4 h	16	<b>100 %</b>	0 %	0 %
8 h	16	19 %	<b>50 %</b>	31 %
12 h	16	0 %	31 %	<b>69 %</b>
24 h	16	0 %	0 %	<b>100 %</b>
48 h	15	0 %	0 %	<b>100 %</b>

**Tabelle 4.9:** Darstellung der zunehmenden Adhärenz zwischen Neurofibrom und CAM während der 48-stündigen Inkubationsphase, Serie 3.

### 4.1.3 Zeitabhängige Veränderungen der CAM

Die Tumorprobe wurde auf der CAM über einem großen Gefäß platziert. Nach 12 Stunden Tumorkubation begann sich makroskopisch ein zartes Netz aus kleinkalibrigen Kapillaren in der CAM zu bilden, welches sternförmig zur zentral gelegenen Tumorprobe zog. Nach 24 Stunden war dieses Netz deutlicher sichtbar und wurde im Laufe der folgenden Stunden dicker und kaliberstärker, siehe Abbildung 4.2, Bild 1. Die Feuchtigkeit der CAM-Oberfläche war während der gesamten Inkubation gleichbleibend erhalten.

## 4.2 Mikroskopische Auswertung

Insgesamt wurden die Gewebeproben von 1020 Objektträgern gefärbt und ausgewertet.

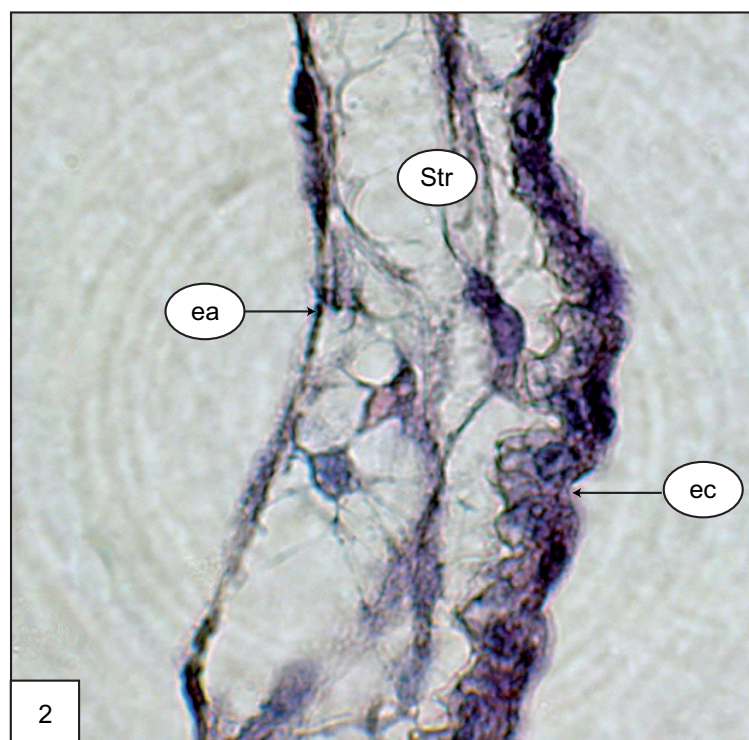
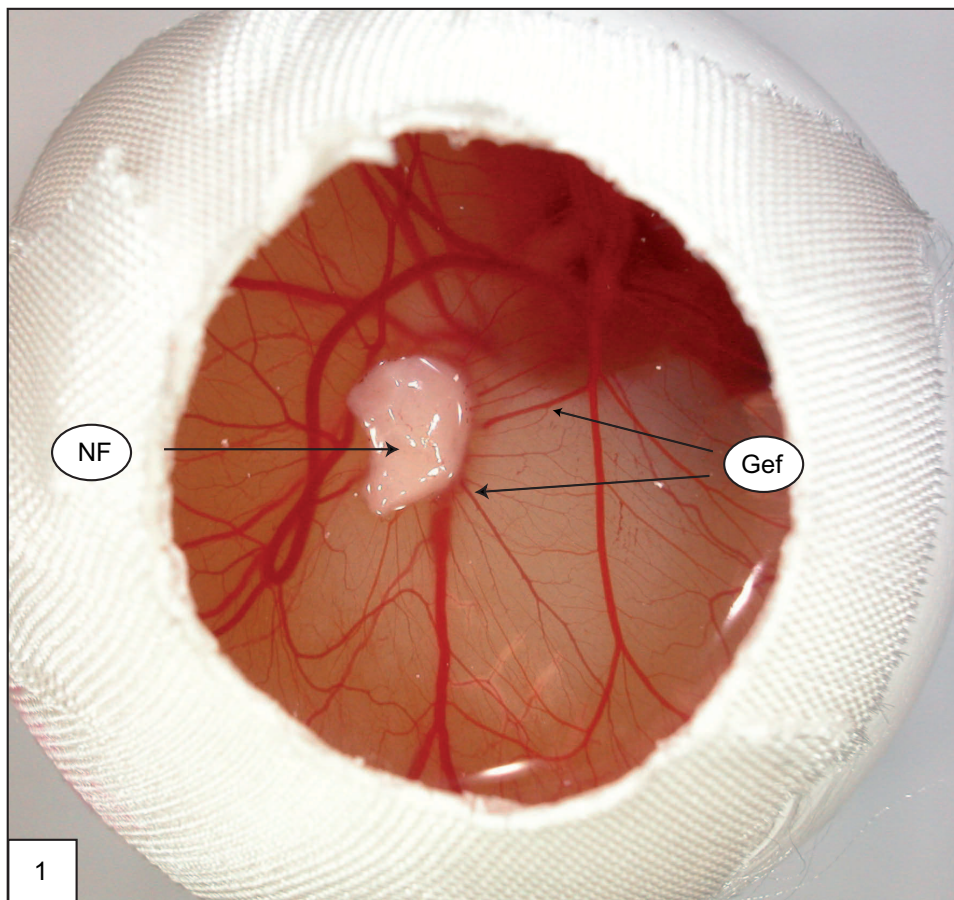
### 4.2.1 HE-Färbung

In Abhängigkeit von der Inkubationszeit wurden Veränderungen wie z.B. die Dicke der drei Schichten der CAM, die Kalibergröße der Gefäße, die Lokalisation der Gefäße, Aufhebung der Zellschichten der CAM und Veränderungen in der Neurofibrom/CAM-Übergangszone analysiert. Weiterhin wurden die Anteile der CAM, die mit dem Tumor in unmittelbarem Kontakt standen und Anteile der CAM, die sich zum selben Zeitpunkt tumorfern (ca. 5 mm Abstand zum Tumor) befanden, miteinander verglichen.

#### 4.2.1.1 Aufbau der CAM-Schichten

Die CAM setzt sich aus drei Komponenten zusammen, dem äußeren (ektodermalen) Epithel, welches aus einer einzelnen Schicht Zellen besteht, der mittleren (mesodermalen) Schicht, 2-3 Zellschichten Stroma mit dem darin eingebetteten Gefäßnetz umfassend, und dem inneren (endodermalen) Epithel, wieder aus nur einer singulären Zellschicht bestehend, siehe Abbildung 4.2, Bild 2. In der mesodermalen Schicht bildet sich im Laufe der Entwicklung ein Gefäßsystem mit größeren zu- und ableitenden Gefäßen und einem am äußeren Epithel lokalisierten, verzweigten Kapillarschlingennetz aus.





**Abbildung 4.2:** Bild 1: Sternförmig auf das Neurofibrom (NF) zulaufende CAM-Gefäße (Gef). Bild 2: HE-Färbung: Schichtung der CAM mit einschichtigem äußeren Epithel (ec) und einschichtig innerem Epithel (ea), dazwischen mehrreihiges Stromagewebe (Str).

#### 4.2.1.2 Veränderungen der tumorfernen CAM

Innerhalb des beobachteten Zeitraumes von 48 Stunden stellte sich die tumorferne CAM histologisch den physiologischen Entwicklungsstadien bebrüteter Hühnereier entsprechend dar. Nach 12 Stunden Inkubation zeigte sich die CAM in der bekannten Schichtung mit einem einreihigen äußeren und inneren Epithel und einem schmalen Anteil mesodermalen Stromas, welches nur äußerst sporadisch kleine Gefäßlumina, gefüllt mit kernhaltigen Erythrozyten, enthielt, siehe Abbildung 4.3, Bild 1. Nach 24 Stunden Tumorinkubation stellte sich die Schichtung der CAM unverändert dar. Im mesodermalen Stroma ebenso wie unterhalb des äußeren CAM-Epithels fanden sich vereinzelt Gefäßlumina gefüllt mit kernhaltigen Erythrozyten, siehe Abbildung 4.3, Bild 2. Nach 48 Stunden der Inkubation zeigte sich die CAM weiterhin kaum verändert mit einer etwas progredienten Anzahl an Gefäßen im Bereich des Stromas, welches selbst jedoch nicht signifikant hypertroph oder zellschichtvermehrt erschien, siehe Abbildung 4.3, Bild 3.

Es fanden sich demzufolge während des Untersuchungsintervalls von 48 Stunden Tumorinkubation insgesamt nur geringfügige Veränderungen in der tumorfernen CAM mit Beibehalten der Schichtung, geringfügiger Zunahme an Gefäßen im mesodermalen Anteil und ohne nennenswerte Hypertrophie oder Hyperperfusion.

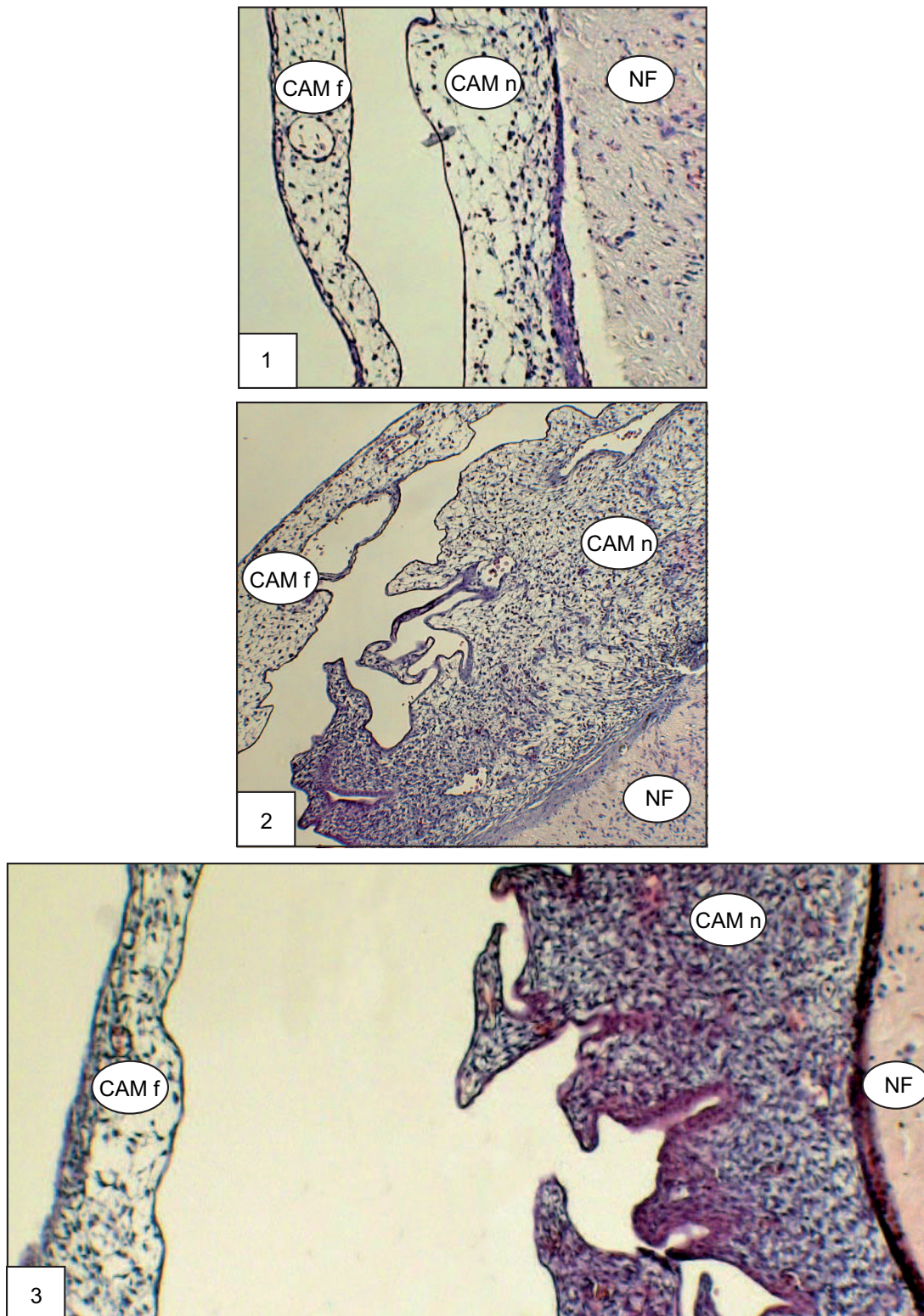
#### 4.2.1.3 Veränderungen der tumornahen CAM

Signifikante Veränderungen, die nicht mehr den physiologischen Entwicklungsstadien bebrüteter Hühnereier entsprachen, fanden sich während des Untersuchungsintervalls von 12 - 48 Stunden bei der direkt unterhalb des Neurofibroms gelegenen CAM.

Im Verlauf der Inkubation der Neurofibromproben kam es innerhalb der 12-Stunden-Gruppe zu einer überwiegenden Adhärenz des äußeren CAM-Epithels an den Tumor. Dicke Kapillarschlingen, gefüllt mit kernhaltigen Erythrozyten, schlängelten sich direkt unterhalb des äußeren Epithels. Die Zellschichten im Bereich des Stromas fanden sich sichtbar vermehrt, siehe Abbildung 4.3, 4.4 und 4.5, jeweils Bild 1.

Nach 24 Stunden Tumorinkubation fand sich eine deutlich progrediente Hypertrophie des Stromas mit multiplen, kleineren und größeren blutgefüllten Gefäßlumina. Im Bereich der Kontaktfläche des Neurofibroms zur CAM war das äußere CAM-Epithel nicht mehr sichtbar, siehe Abbildung 4.3, 4.4 und 4.5, jeweils Bild 2.

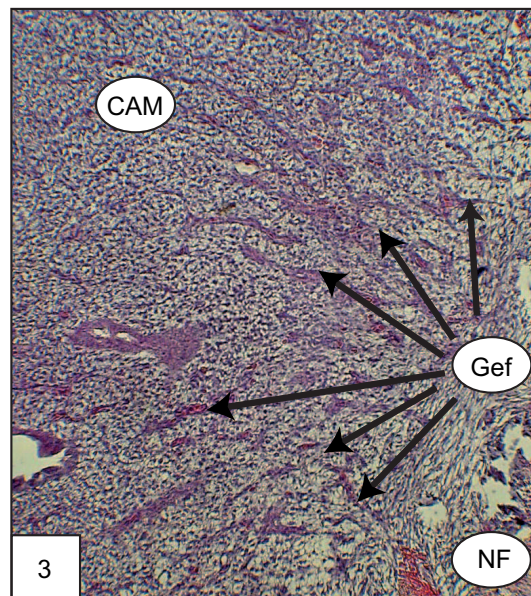
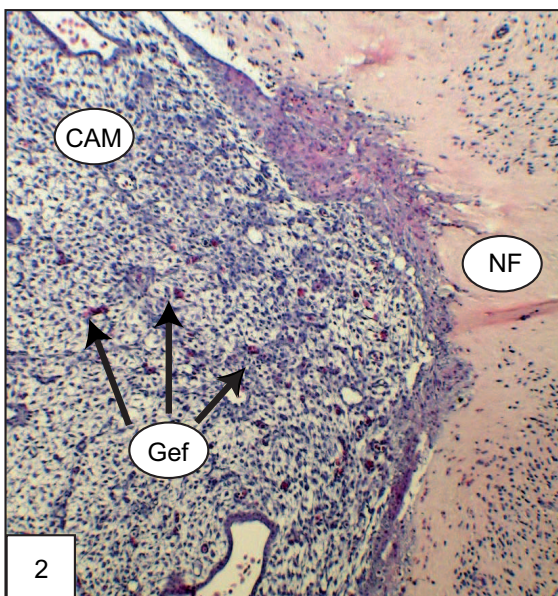
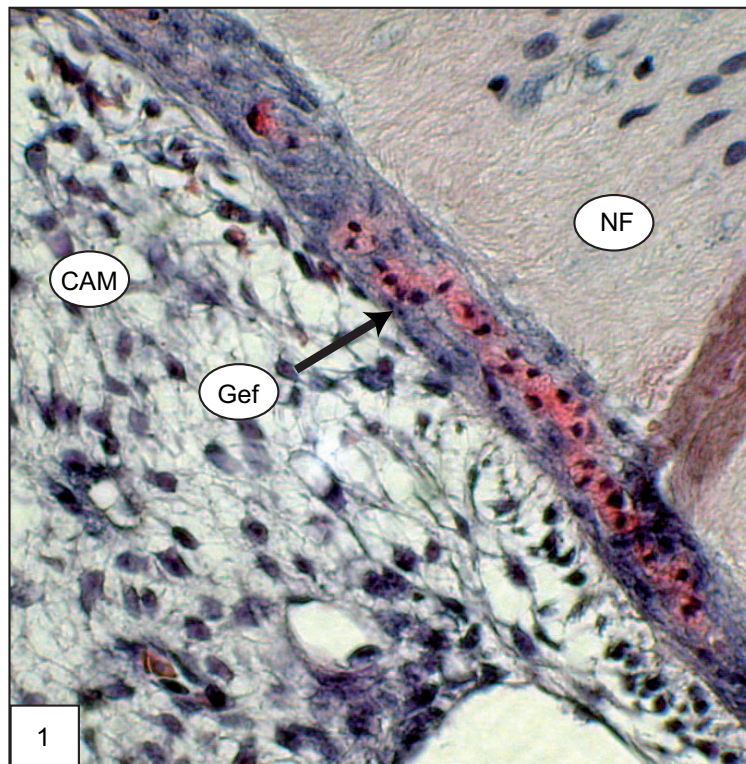
Nach 48 Stunden Tumorinkubation zeigte sich eine massiv fortgeschrittene Hypertrophie des CAM-Stromas mit einer Fülle an großlumigen Gefäßen, die radiär auf das Neurofibrom zuliefen. Alle Gefäße waren gefüllt mit kernhaltigen Erythrozyten, siehe Abbildung 4.3, 4.4 und 4.5, jeweils Bild 3. Von der CAM in das Neurofibrom einsprossende Gefäße fanden sich nach 48 Stunden Neurofibrominkubation. Diese Gefäße waren gefüllt mit kernhaltigen Erythrozyten des Hühnerembryos, siehe Abbildung 4.6, Bild 1 und 2.



**Abbildung 4.3:** HE-Färbung, Vergleich der zeitlichen Veränderungen der tumorfernen (CAM f) und tumornahen (CAM n) CAM desselben Eis.

**Bild 1:** Nach 12 h Tumorinkubation bereits Zunahme des Stromagewebes der CAM tumornahe.

**Bild 2:** Nach 24h Tumorinkubation deutliche Zunahme des Stromagewebes und der Gefäßdichte tumornahe. **Bild 3:** Nach 48 h Tumorinkubation massive Zunahme des Stromas der tumornahen CAM mit Gewebeverdichtung und kaliberstärkeren Gefäßen.

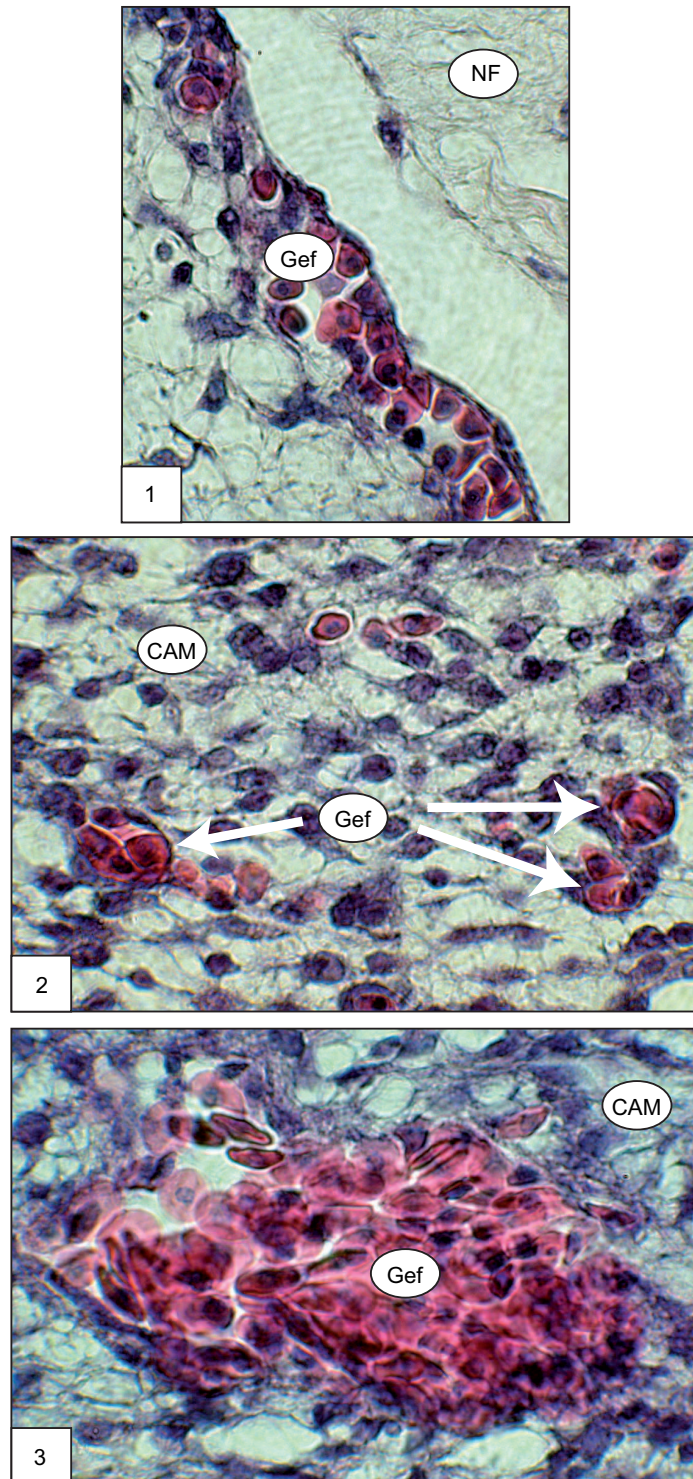


**Abbildung 4.4:** HE-Färbung, Vergleich der zeitl. Entwicklung der tumornahen CAM.

**Bild 1:** Nach 12 h Inkubation überwiegende Adhäsion der CAM an der Neurofibromunterseite, lockeres mehrschichtiges Stroma mit Kapillarschlinge innerhalb des äußeren CAM-Epithels.

**Bild 2:** Nach 24 h Inkubation Zunahme der Gefäß- und Zelldichte innerhalb des Stromas der CAM.

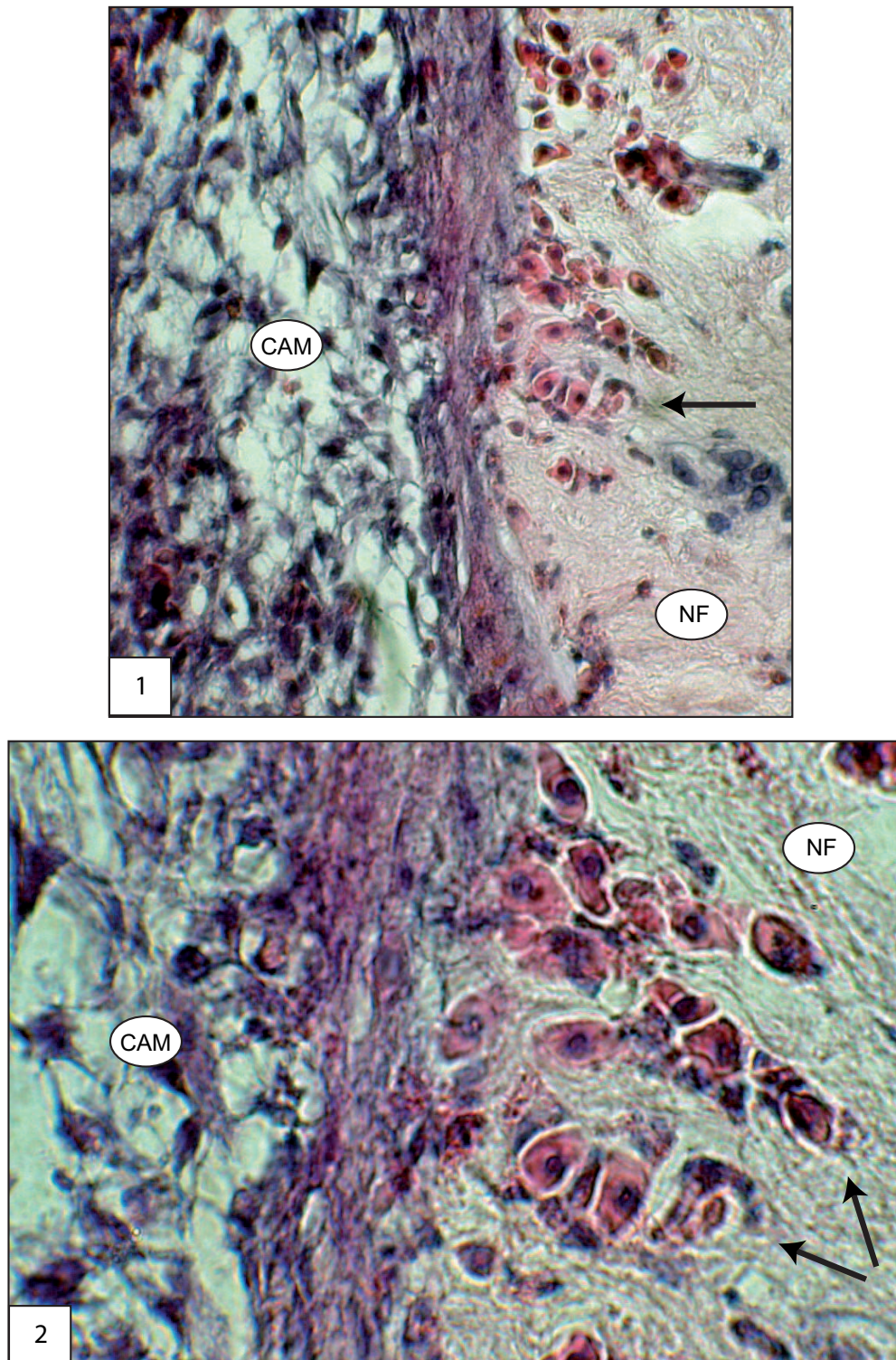
**Bild 3:** Nach 48 h Inkubation massive Hypertrophie des Stromas mit radiär auf den Tumor zulaufenden Gefäßen (Pfeile).



**Abbildung 4.5:** HE-Färbung, Gefäßveränderungen der tumornahen CAM.

**Bild 1:** Nach 12 h Inkubation Ausbildung intraepithel. Kapillarschlingen (Gef) mit kernhaltigen Erythrozyten. **Bild 2:** Bildung multipler kleinerer Gefäße (Pfeile) im Stroma der CAM.

**Bild 3:** Nach 48 h Inkubation Ausbildung großlumiger Gefäße (Pfeile) im Stroma der CAM.



**Abbildung 4.6:** HE-Färbung, Gefäßeinsprossung in das Neurofibrom.

**Bild 1 und 2:** Einsprossen mehrerer Gefäße (Pfeil) aus der CAM (gefüllt mit kernhaltigen Erythrozyten) in die Unterseite des Neurofibroms (NF) nach 48 h Inkubation.

#### 4.2.1.4 Veränderungen im Neurofibrom/CAM-Assay

Nach 4 Stunden Tumorinkubation auf der CAM stellte sich in der HE-Färbung das typische Bild eines Neurofibroms, überwiegend bestehend aus kleinen, spindelförmigen Zellen mit leicht gekrümmten, isomorphen, lila-blau gefärbten Kernen und faszikulärer Anordnung dar. Die vitalen Neurofibromproben zeigten nach 4 Stunden Inkubation auf der CAM keine feste Verwachsung mit der CAM-Kontaktzone, so dass in allen drei Tumorserien nach 4 Stunden Inkubation am unteren, CAM-nahen Tumorende keine adhärennten Zellen der CAM nachweisbar waren. Alle untersuchten Neurofibrome waren an der CAM-fernen Oberfläche mit schwarzer Tusche markiert, welche sich mikroskopisch gut darstellen ließ. Die Zellen unterhalb dieser Tusche zeigten sich wie alle anderen Tumorzellen vital. Teils fanden sich in den Gefäßlumina im Neurofibrom eosinophil angefärbte Erythrozyten ohne Kerne. Die bei allen Neurofibromen vorherrschende Probenform war flach, siehe Abbildung 4.7, a bis e.

Nach 8 Stunden Tumorinkubation fand sich ein ähnliches Bild wie nach 4 Stunden Inkubation. Die Neurofibrome waren vital, zeigten die typischen, teils gekrümmten, bläulich gefärbten Zellkerne in kleinen, spindelförmigen Zellen ohne Anzeichen einer Nekrose. Auch hier konnten keine adhärennten Zellen des äußeren CAM-Epithels am unteren Neurofibromrand nachgewiesen werden. Die Neurofibromoberfläche stellte sich mit typischer schwarzer Färbung markiert dar und einzelne, kernlose, vitale Erythrozyten fanden sich in Gefäßlumina im Neurofibrom. Die Form der Tumore war nach wie vor flach, siehe Abbildung 4.7, Bild 1-3.

Nach 12 Stunden Tumorinkubation zeigten sich alle Neurofibrome vital mit adäquater Zellkernfärbung und -konfiguration in allen Ebenen des Neurofibroms. Sporadisch waren eosinophile, kernlose Erythrozyten in humanen Gefäßlumina sichtbar. Die Neurofibromoberfläche war bei allen Neurofibromen gut sichtbar schwarz markiert. Die CAM erschien überwiegend fest adhärennt, teils aber auch nur locker dem Neurofibrom anliegend. Der mesodermale Anteil war sichtbar hyperplastisch mit vereinzelt, quer angeschnittenen, kleinkalibrigen Gefäßen, gefüllt mit kernhaltigen Erythrozyten. Im Bereich des äußeren Epithels und der Kontaktzone zum Neurofibrom fanden sich sub- und intraepitheliale Kapillarschlingen, gefüllt mit reichlich Hühnererythrozyten. Eine beginnende Kontraktion der Neurofibrome war zu erkennen, kernhaltige Erythrozyten oder Gefäßeinsprossungen in der Kontaktzone des Neurofibroms zur CAM fehlten, siehe Abbildung 4.8, Bild 1-3.



Nach 24 Stunden Tumorinkubation auf der CAM zeigten sich bei allen Neurofibromen der drei Serien die typischen Zellen ohne Anzeichen von Nekrosen. Die Oberfläche war bei allen Neurofibromen gut erkenntlich schwarz markiert. Die Kontraktion zur Halbkugel war deutlich ausgeprägter als bei der 12-Stunden-Gruppe bei fest anhaftender CAM an der Neurofibromunterseite. Die Hyperplasie des mesodermalen Anteils der CAM mit Ausbildung mehrerer Schichten hatte deutlich zugenommen, wobei sich vermehrt quer angeschnittene Gefäße gefüllt mit kernhaltigen Erythrozyten im Stroma fanden. Das ektodermale Epithel begann immer fester und unzertrennlicher mit dem Neurofibrom zu verwachsen, wobei die Kontaktzone zwischen CAM und Neurofibrom dichter und stabiler wurde. Teilweise kam es bereits zur Ausdünnung und Auflösung des äußeren CAM-Epithels und Verschmelzung mit dem Neurofibrom. Das endodermale Epithel wurde hyperplastisch. Vereinzelt fanden sich kernhaltige Erythrozyten im leicht ödematösen CAM-nahen Anteil des Neurofibroms ohne sicher zuzuordnende Endothelzellen, siehe Abbildung 4.10, Bild 1-3.

Nach 48 Stunden Inkubation der Neurofibrome auf der CAM fand sich bei allen Neurofibromen eine vollständig erhaltene Kernstruktur als Zeichen von Vitalität. Die Neurofibromoberfläche war bei allen Proben schwarz markiert, es kam zu einer fortschreitenden halbkugeligen Kontraktion der Neurofibrome. An der Kontaktzone zur CAM zeigte sich ein leichtes Ödem. Das ektodermale Epithel hatte sich größtenteils zurück gebildet, so dass ein direkter Kontakt zwischen dem mesodermalen Anteil der CAM und dem Neurofibrom entstand. Es fanden sich bei ca. 40 % der Neurofibrome multiple, von der CAM in das Neurofibrom ziehende Gefäßeinsprossungen, gefüllt mit kernhaltigen Erythrozyten. Der mesodermale Anteil der CAM war extrem hyperplastisch mit dichter Zellstruktur und großen, in Richtung des Neurofibroms ausgerichteten, kaliberstarken Gefäßen durchsetzt, siehe Abbildung 4.12, Bild 1-3.

Es zeigte sich demzufolge eine zeitabhängige, zunehmende Adhärenz zwischen CAM und Neurofibrom ab 12 h Inkubation und eine Verschmelzung unter Auflösung des äußeren CAM-Epithels ab 24 - 48 h Tumorinkubation. Erste, kernhaltige Hühnererythrozyten - noch ohne Bezug zu Endothelzellen - fanden sich ab 24 h Tumorinkubation im CAM-nahen Anteil des Neurofibroms. In das Neurofibrom einsprossende Gefäße, gefüllt mit kernhaltigen Hühnererythrozyten, waren nach 48 h Tumorinkubation nachweisbar. Die CAM wurde sichtbar hypertroph und hypervaskularisiert.

### 4.2.2 S100-Färbung

In den Neurofibromen fiel eine gleichmäßige Reaktivität innerhalb der spindeligen Zellen mit dem S100-Protein als homogene rötliche Färbung auf. Es konnte keine Infiltration der CAM durch Schwannsche Zellen in den Zeiten 4 - 48 Stunden Tumorkubation nachgewiesen werden, siehe Abbildung 4.9, 4.11 und 4.13, jeweils Bild 1-3.

### 4.2.3 MiB-1-Färbung

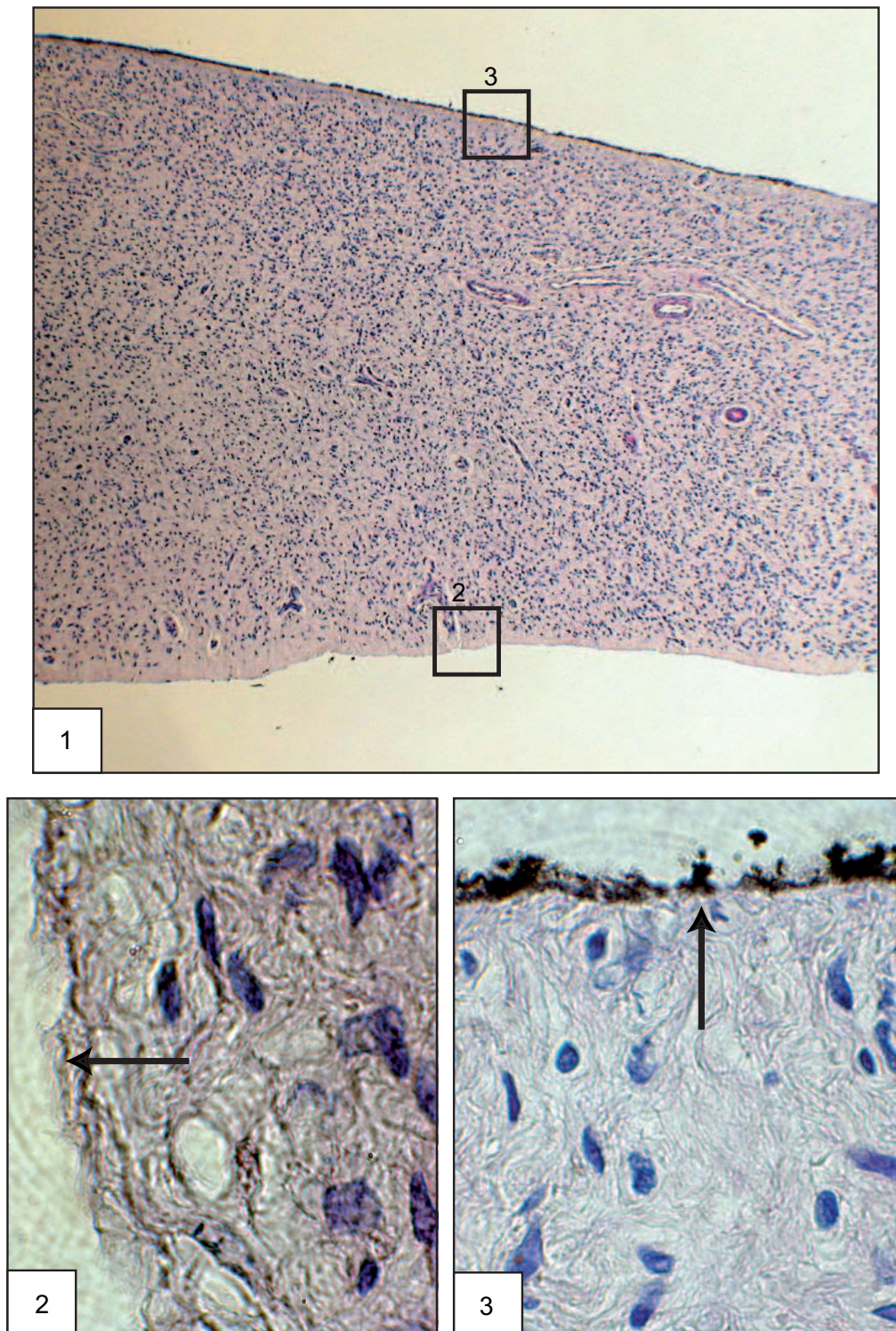
Es fanden sich in allen drei Serien ca. 2 % positiv rötlich angefärbte Zellen im Bereich von Endothelzellen lokalisiert, unabhängig vom zeitlichen Verlauf der Tumorkubationszeit.

### 4.2.4 Mastzelltryptase-Färbung

Die Mastzellen zeigten sich zu Beginn der Tumorkubation intensiv rötlich markiert und diffus über das gesamte Neurofibrom verteilt. Es konnte zwischen rötlich markierten Mastzellen mit Zellkern und diffus im Stroma lokalisierten, rötlich gefärbten, einzelnen Granula ohne dazugehörigen Zellkern differenziert werden. Mit zunehmender Zeit der Inkubation fiel auf, dass CAM-nahe weniger Mastzellen mit dazugehörigem Zellkern zu identifizieren waren, stattdessen fielen in diesem Bereich vermehrt vereinzelte, positiv rötlich gefärbte Granula auf.

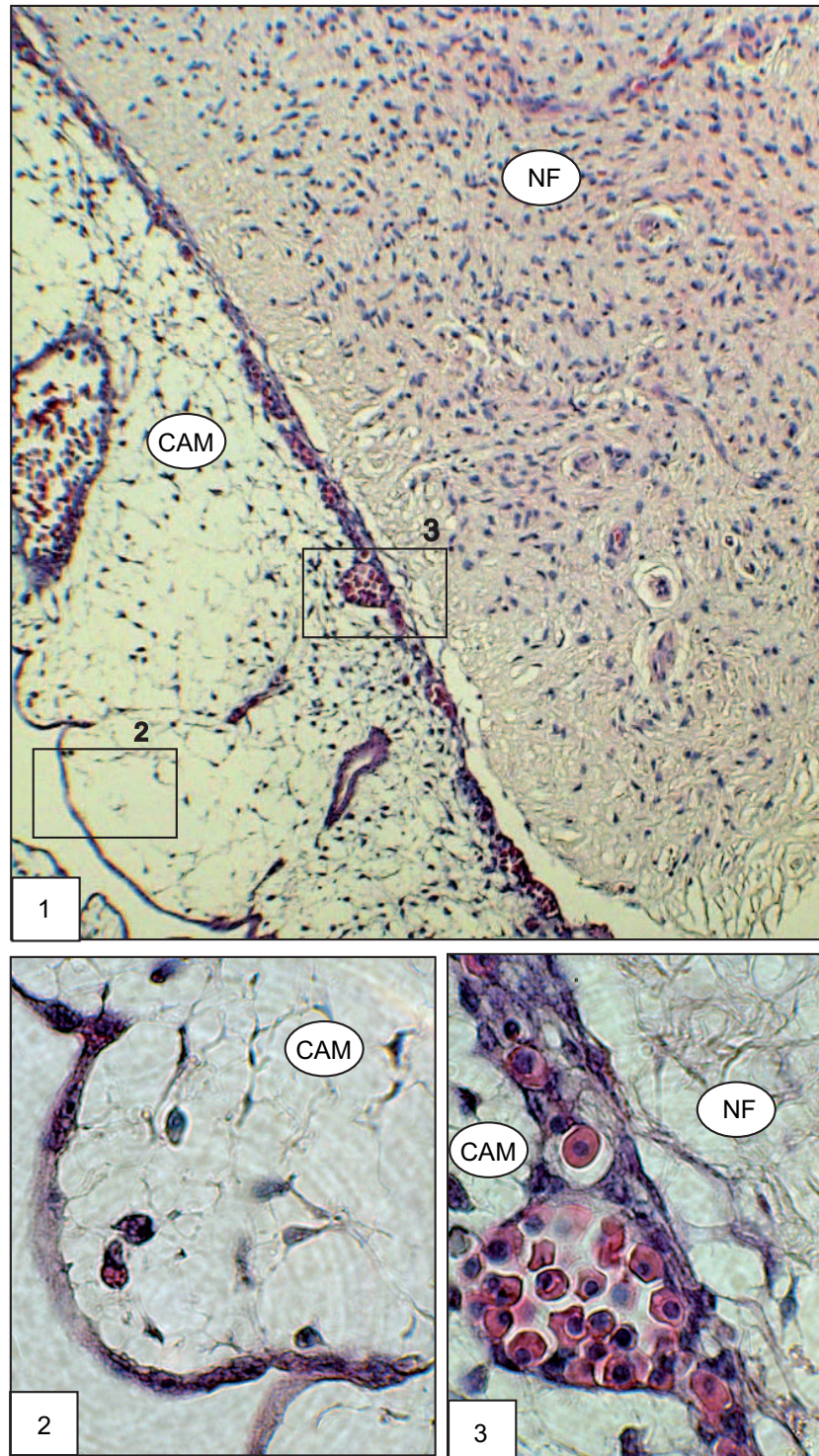
### 4.2.5 C-kit-Färbung

Ähnlich zum histologischen Bild der Mastzelltryptasefärbung waren zu Beginn der Inkubation intensiv rötlich markierte Mastzellen diffus über das gesamte Neurofibrom verteilt sichtbar. Auch hier stellte sich im zeitlichen Verlauf der Inkubation CAM-nahe eine vermehrte Anzahl an einzelnen, rötlichen Zellbestandteilen dar, ohne sicher identifizierbaren, dazugehörigen Zellkern. Zeitabhängig schien die Anzahl der Mastzellen im Neurofibrom abzunehmen. Nach 24 und auch 48 Stunden der Inkubation fiel eine unspezifische zart roséfarbene Anfärbung der hyperreaktiv verdickten Übergangszone zwischen Neurofibrom und CAM auf.



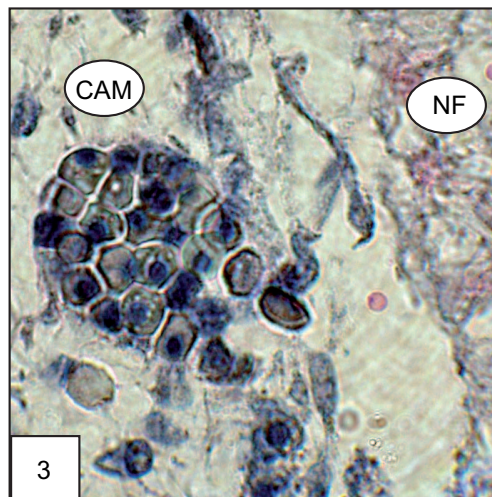
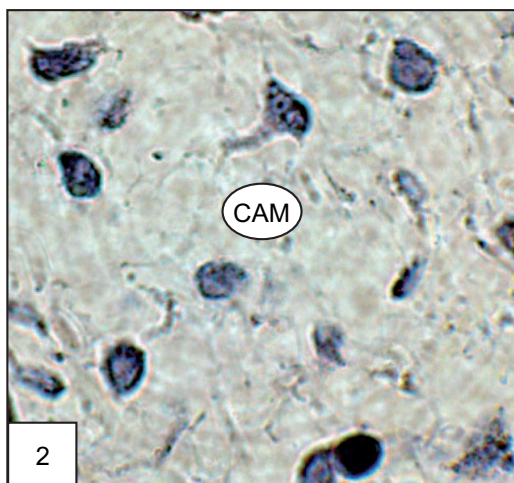
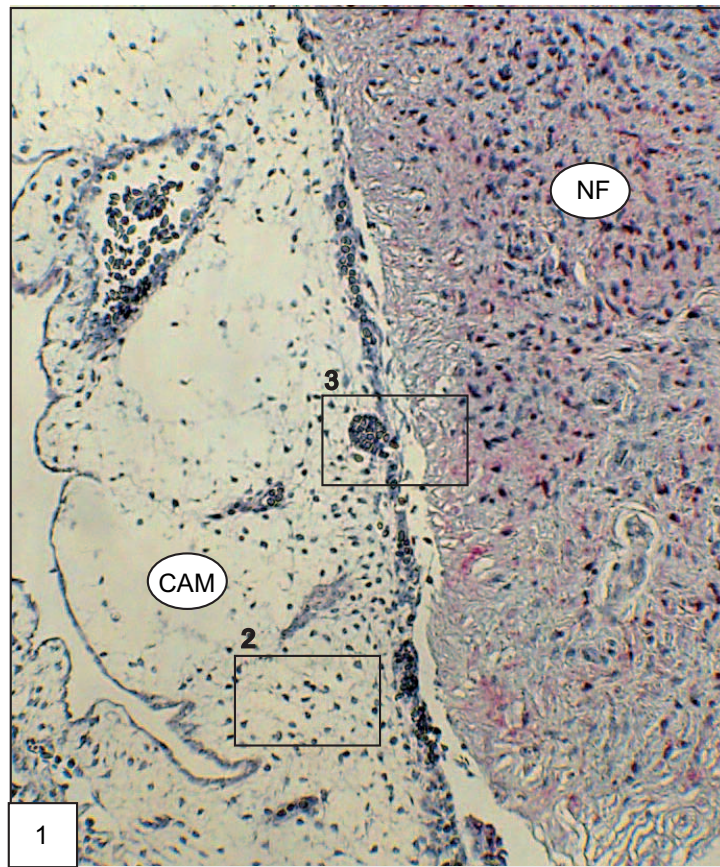
**Abbildung 4.7:** HE-Färbung nach 4 h NF-Inkubation (ähnliches Bild auch nach 8 h Inkubation).

**Bild 1:** Vitales flaches NF mit markierter geschwärzter Oberfläche (oben im Bild). **Bild 2:** Vitale NF-Unterseite (Pfeil) ohne adhärenente CAM. **Bild 3:** Schwarz markierte NF-Oberseite (Pfeil) ohne negativen Einfluss auf die Vitalität der NF-Zellen.



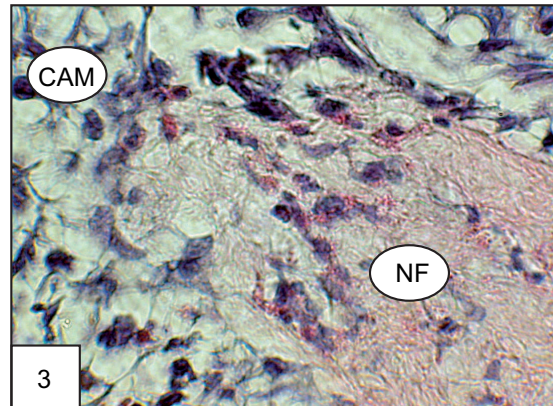
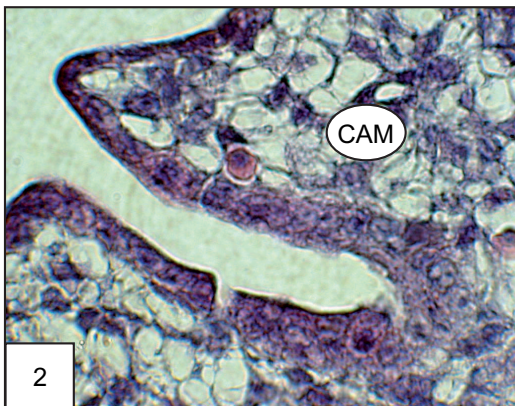
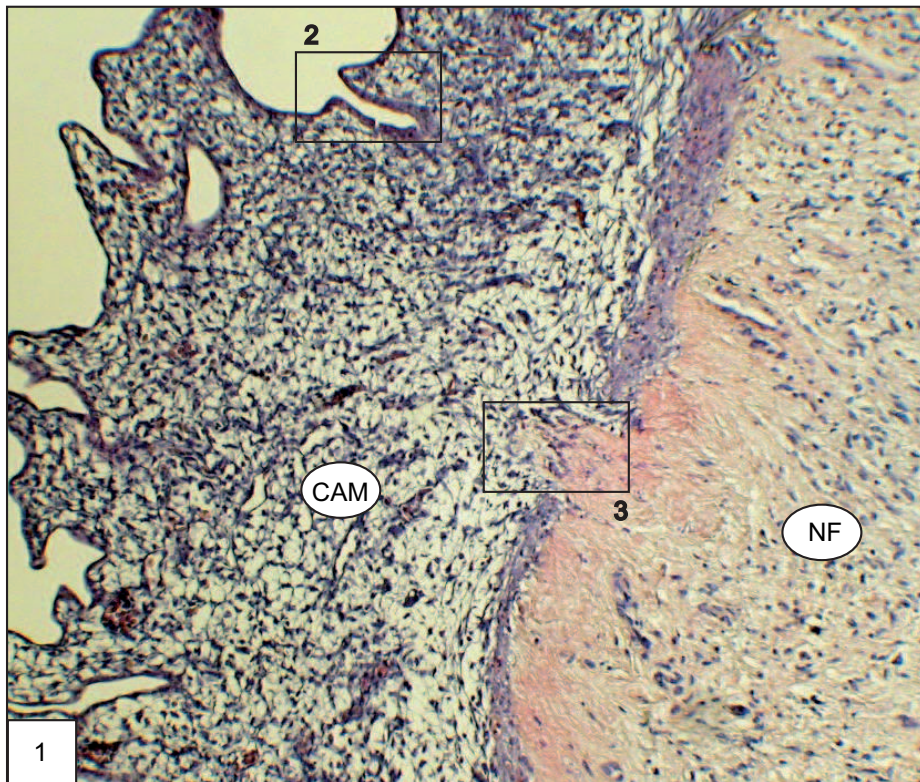
**Abbildung 4.8:** HE-Färbung nach 12 h NF-Inkubation.

**Bild 1:** Überwiegend adhärente CAM an der NF-Unterseite sichtbar mit sub- und intraepithel. Gefäßen. **Bild 2:** Flaches inneres CAM-Epithel mit lockerem Stroma. **Bild 3:** NF/CAM-Übergangszone. Äußeres CAM-Epithel noch vorhanden, Bildung sub- und intraepithel. Gefäße.



**Abbildung 4.9:** S100-Färbung nach 12 h NF-Inkubation.

**Bild 1:** Gleichmäßige Färbung des NF ohne Anfärbung der CAM. **Bild 2:** Keine S100-pos. Zellen innerhalb des CAM-Stromas. **Bild 3:** Übergangszone NF/CAM ohne Schwannzellnachweis innerhalb der tumornahen CAM.

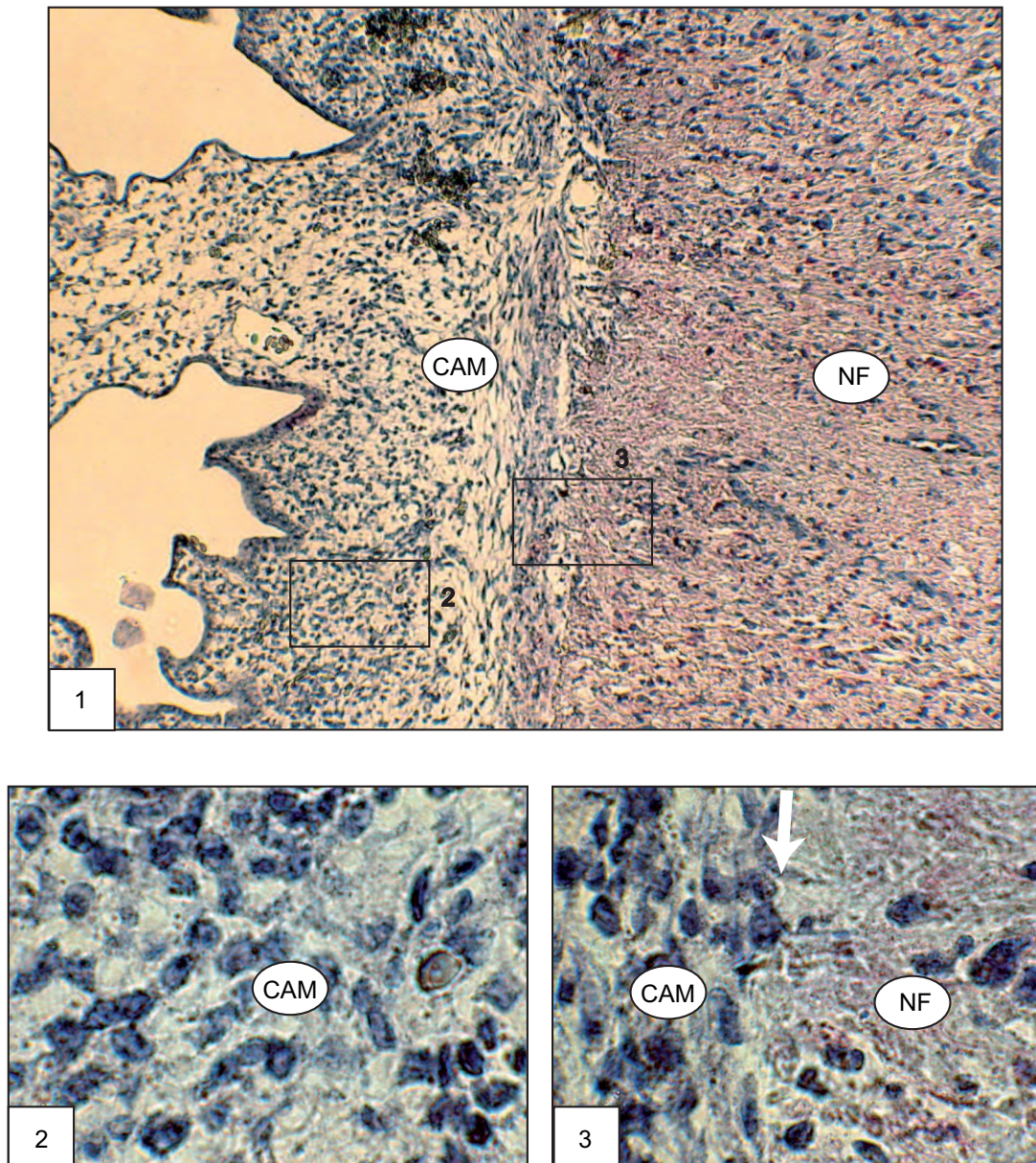


**Abbildung 4.10:** HE-Färbung nach NF 24 h NF-Inkubation.

**Bild 1:** Beginnende Auflösung des äußeren, tumornahen CAM-Epithels bei fest am NF haftender CAM.

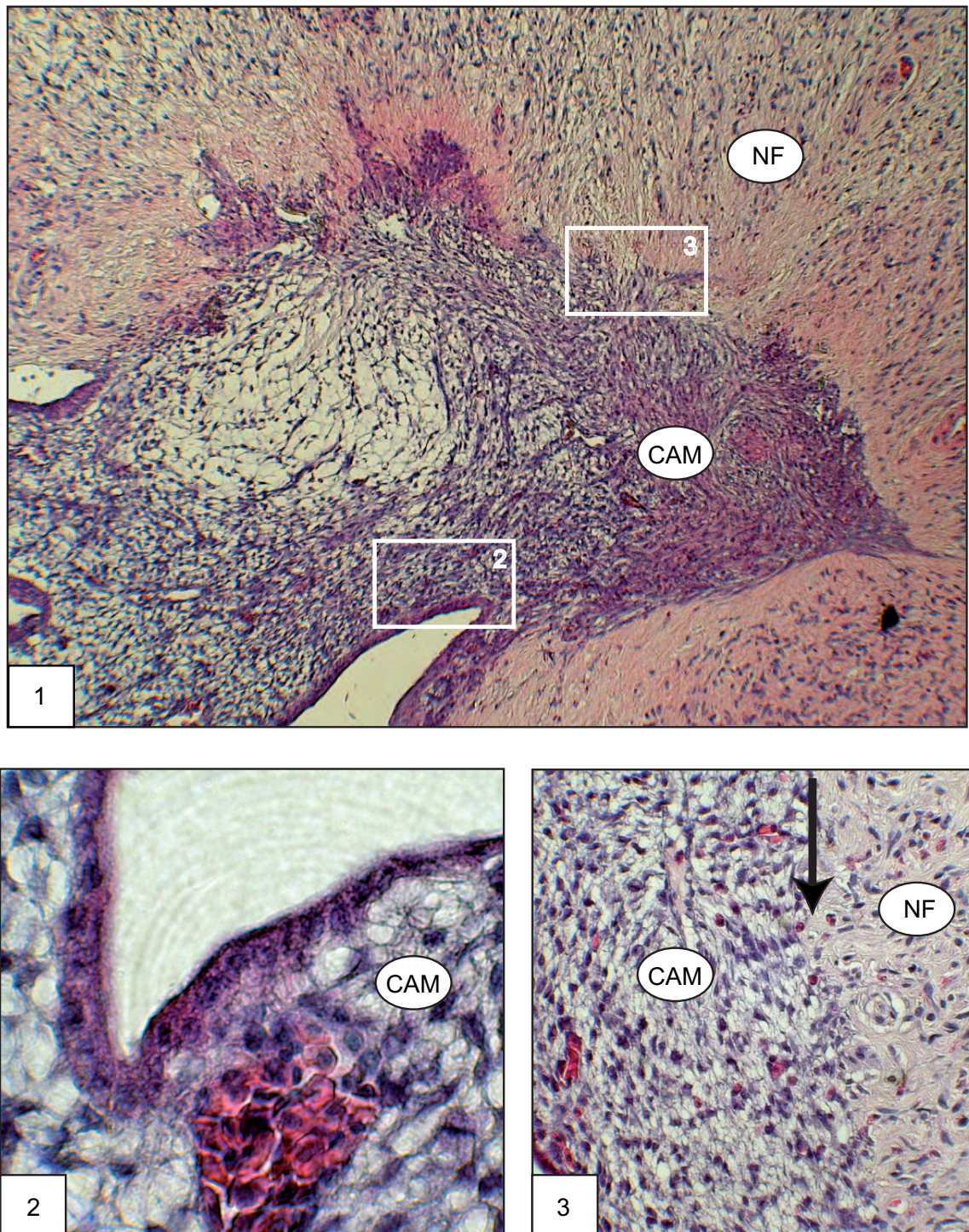
**Bild 2:** Inneres, leicht hypertrophes CAM-Epithel mit verdichtetem CAM-Stroma.

**Bild 3:** Übergangszone NF/CAM mit Auflösung des äußeren CAM-Epithels.



**Abbildung 4.11:** S100-Färbung nach 24 h NF-Inkubation.

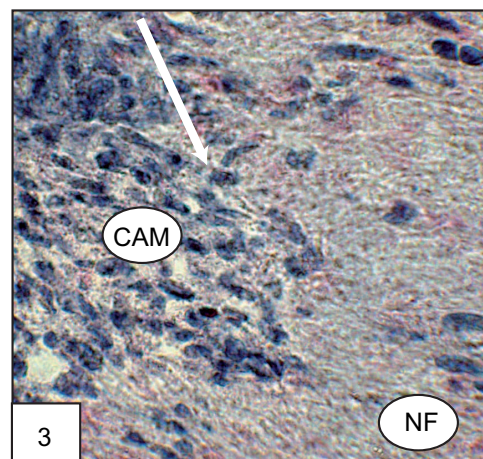
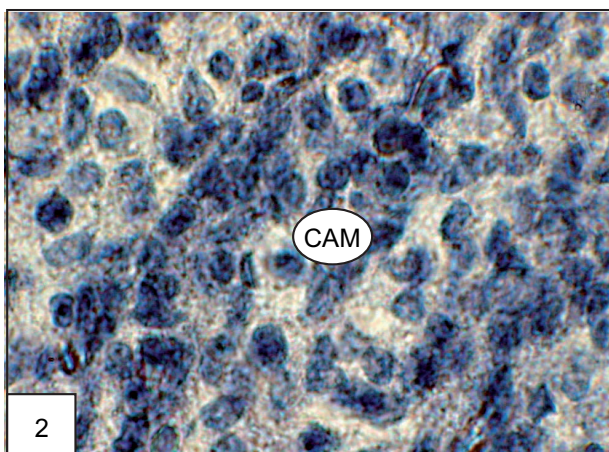
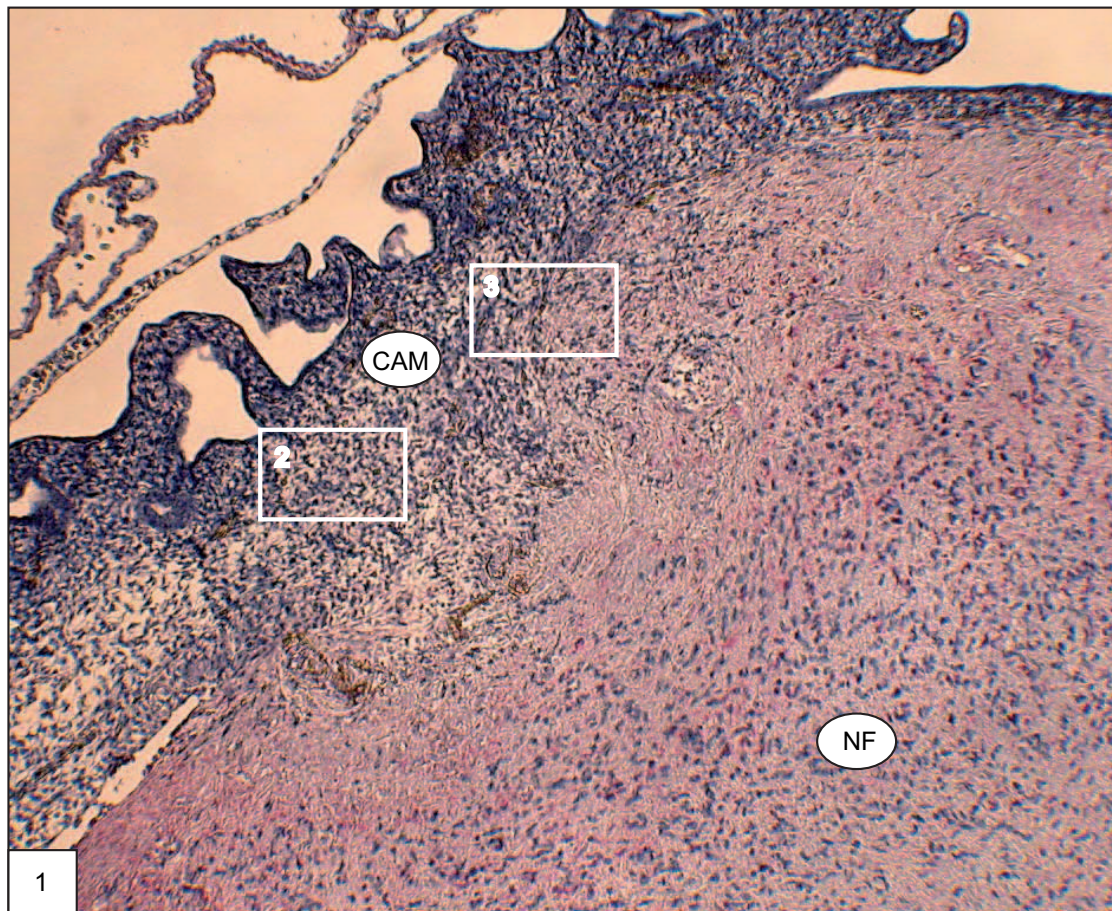
**Bild 1:** Diffus über das ges. NF verteilte, S100-positive Zellen. Keine positive Färbung innerhalb der CAM. **Bild 2:** Keine Anfärbung von Schwannzellen in der CAM-Mitte. **Bild 3:** Kontaktzone zwischen CAM und NF (Pfeil), keine S100 pos. Zellen im tumornahen Anteil der CAM.



**Abbildung 4.12:** HE-Färbung nach 48 h NF-Inkubation.

**Bild 1:** Halbkugelige Form des NF mit fest verwachsener, hypertropher und gefäßreicher CAM unter Auflösung des äußeren CAM-Epithels. **Bild 2:** Inneres CAM-Epithel mit großlumigem Gefäß innerhalb des Stromas. **Bild 3:** Übergangszone zwischen NF/CAM (Pfeil). Auflösung des äußeren CAM-Epithels.





**Abbildung 4.13:** S100-Färbung nach 48 h Inkubation.

**Bild 1:** Gleichmäßige Anfärbung des NF ohne spezifische Färbung innerhalb der CAM. **Bild 2:** Darstellung der CAM ohne Anfärbung von S100-positiven Zellen, d.h. keine Invasion von Schwannzellen in der CAM. **Bild 3:** Übergangszone NF/CAM ohne S100 pos. Zellen innerhalb der CAM. Pfeil markiert die Grenze zw. NF und CAM.

## 4.3 Ergebnisse der quantitativen Auswertung

### **Mastzellkonzentration:**

Um zu untersuchen, ob sich die Mastzellkonzentration innerhalb des Tumorgewebes durch Inkubation auf der CAM verändert, wurde die Mastzellkonzentration in Abhängigkeit von der Zeit von 0 bis 48 Stunden Inkubation im Tumor analysiert. Es wurden sowohl die Änderungen der Gesamtmastzellkonzentration pro Tumor und Tumorserie in Abhängigkeit von der Zeit als auch die zeitlichen Änderungen der Mastzellkonzentration innerhalb des Tumors einer Serie in Abhängigkeit vom Abstand zur CAM untersucht. Bei den Untersuchungen zur Abhängigkeit vom Abstand von der CAM wurde der Schwerpunkt der Mastzellkonzentration als Maß für die durchschnittliche Lageänderung der Mastzellen herangezogen.

### 4.3.1 Mastzelltryptase-Färbung

#### **Zeitabhängige Veränderungen der Gesamtmastzellkonzentration**

Die Untersuchungen zur zeitabhängigen Änderung der Mastzellkonzentration wurden an drei Ausgangstumoren, die hier als drei Messserien dargestellt werden, durchgeführt. Die Mastzellkonzentrationen wurden, wie in Kapitel 3.3.6 beschrieben, für Inkubationszeiten von 0, 4, 8, 12, 24 und 48 Stunden ermittelt. Zur Untersuchung der Konzentrationsänderung wurden die gesamten Mastzellkonzentrationen der verschiedenen Tumorschnitte pro Inkubationszeit ausgezählt. Typischerweise wurden pro Inkubationszeit und Ausgangstumor 12 bis 16 Tumorschnitte ausgewertet. Aus der Statistik der Zählergebnisse ergaben sich dann die Standardabweichungen und die Fehler der Gesamtmastzellkonzentrationen.

In Tabelle 4.10 sind die Zählergebnisse der Mastzellkonzentrationen, die sich aus der Mastzelltryptase-Färbung ergaben, für die drei Tumorserien mit ihren Fehlern aufgeführt. Der Ausgangswert beschreibt die Mastzellkonzentration nach 0 Stunden, also vor der Inkubation der Tumore auf der CAM. Die Werte liegen für die drei Serien bei  $0,41 \pm 0,06$ ,  $0,98 \pm 0,04$  und  $1,0 \pm 0,1$ . Diese Werte der Mastzellkonzentrationen für die Tumoren der drei Serien unterscheiden sich z.B. zwischen der Serie 1 und Serien 2 und 3 signifikant. Die Abweichungen liegen weit außerhalb des Fehlerbereiches und spiegeln eine breite Streuung der Mastzellkonzentration der verschiedenen Ausgangstumore von unterschiedlichen Patienten und Geweben wider. Die Werte der Mastzellkonzentrationen nach 4, 8, 12, 24 und 48 Stunden sind ebenfalls für jede Tumorserie einzeln aufgetragen. Alle drei

Untersuchung nach	Serie 1	Serie 2	Serie 3
Ausgangswert	$0,41 \pm 0,06$	$0,98 \pm 0,04$	$1,00 \pm 0,10$
4 h	$0,28 \pm 0,04$	$0,82 \pm 0,09$	$0,63 \pm 0,04$
8 h	$0,32 \pm 0,05$	$0,48 \pm 0,05$	$0,38 \pm 0,03$
12 h	$0,21 \pm 0,02$	$0,42 \pm 0,05$	$0,31 \pm 0,04$
24 h	$0,20 \pm 0,02$	$0,37 \pm 0,05$	$0,32 \pm 0,04$
48 h	$0,15 \pm 0,02$	$0,40 \pm 0,20$	$0,33 \pm 0,04$

**Tabelle 4.10:** Zeitabhängige Veränderungen der Gesamtmastzellkonzentration pro Zählfeld, Serien 1-3, MzT-Färbung.

Tumorserien weisen eine Abnahme der Mastzellkonzentration vom Ausgangswert hin zu längeren Inkubationszeiten auf.

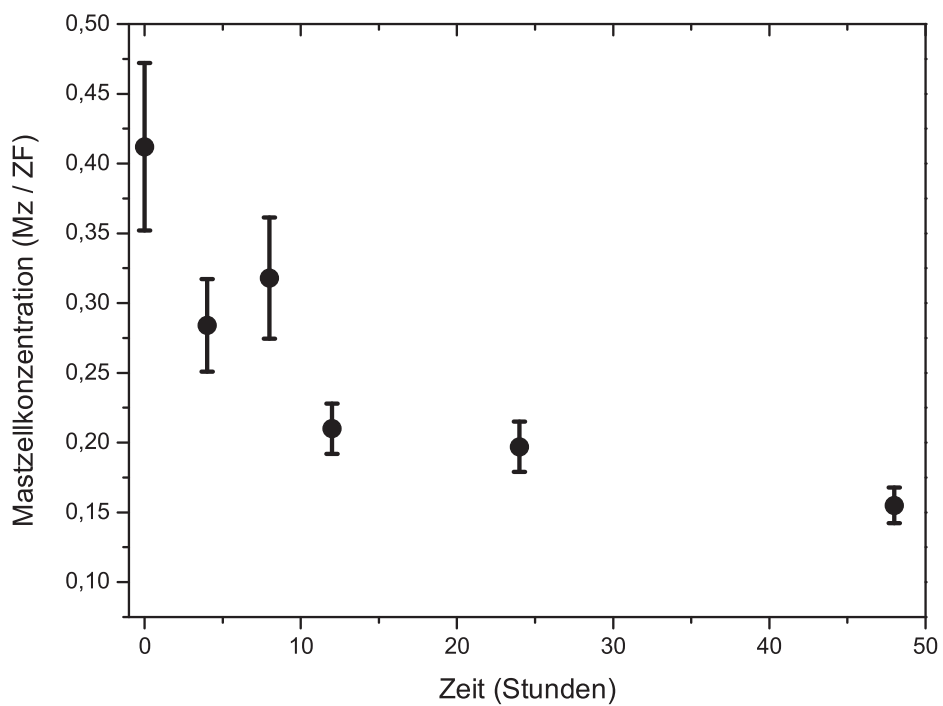
In Abbildung 4.14 sind die in Tabelle 4.10 aufgeführten Mastzellkonzentrationen als Mastzellen pro Zählfeld für die erste Tumorserie grafisch dargestellt. Der Ausgangstumor weist die höchste Mastzellkonzentration auf. Nach 4 Stunden ist die Mastzellkonzentration schon deutlich abgesunken und liegt nur noch bei  $0,28 \pm 0,04$ . Weitere 4 Stunden später liegt der Wert der Mastzellkonzentration bei  $0,32 \pm 0,05$ , ist also im Rahmen des Fehlers gleich geblieben und sinkt nach 12 Stunden auf  $0,21 \pm 0,02$  weiter deutlich ab. Die Konzentrationswerte für 24 und 48 Stunden liegen, ähnlich wie der 12-Stunden-Wert, ebenfalls niedrig bei Werten von  $0,2 \pm 0,02$  und  $0,15 \pm 0,02$ , so dass sie im Rahmen des Fehlers nahezu konstant erscheinen.

In Abbildung 4.15 sind die Mastzellkonzentrationen aus der 2. Tumorserie als Funktion von der Inkubationszeit grafisch dargestellt. Der Ausgangstumor weist die höchste Mastzellkonzentration mit  $0,98 \pm 0,04$  auf. Der Konzentrationswert bleibt hier auch 4 Stunden nach Tumorkubation bei  $0,82 \pm 0,09$  und sinkt nach 8 Stunden Inkubation signifikant weiter auf  $0,48 \pm 0,05$ . Die Mastzellkonzentration verändert sich danach kaum noch mit einem Wert von  $0,42 \pm 0,05$  nach 12 Stunden Inkubation und bleibt im Rahmen des Fehlers bei 24 und 48 Stunden mit Werten von  $0,37 \pm 0,05$  und  $0,4 \pm 0,2$  konstant. Auch in dieser Serie tritt zu Tage, dass die Mastzellkonzentration von Beginn an sinkt und nach ca. 12 Stunden eine Konstanz erreicht, die sich bis 28 Stunden Inkubation nicht wesentlich verändert.

In Abbildung 4.16 ist die Mastzellkonzentration der 3. Serie in Abhängigkeit von der Inkubationszeit aufgetragen. Wie in den Tumorserien 1 und 2 ist hier zu sehen, dass vom Zeitpunkt der Inkubation ( $1,0 \pm 0,1$ ) die Mastzellkonzentration

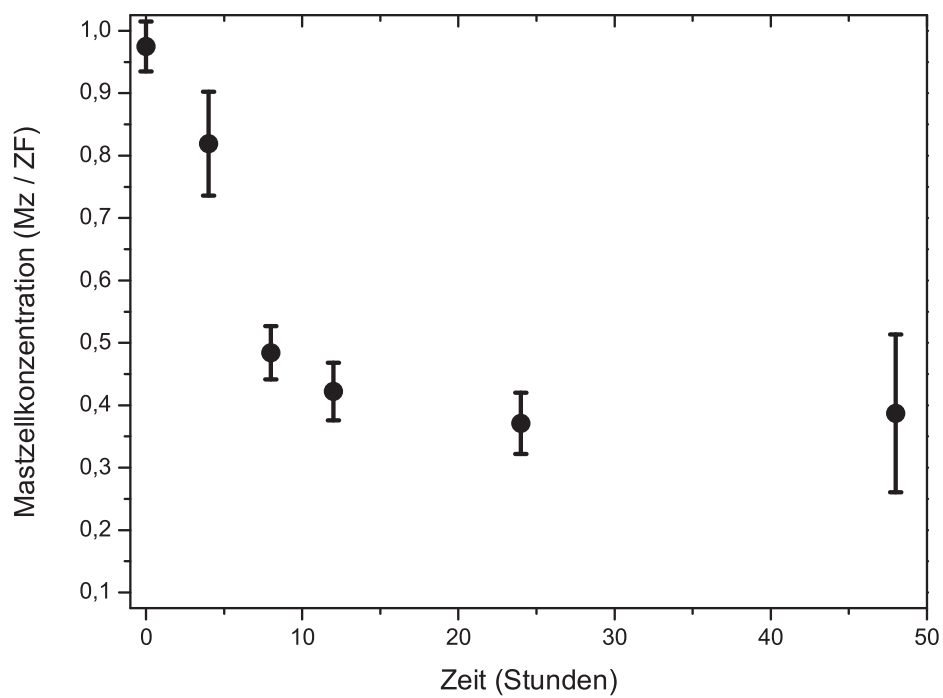
zunächst bis 12 Stunden Inkubation stark abfällt ( $0,31 \pm 0,04$ ) und dann bis 48 Stunden Inkubationszeit im Rahmen des Fehlers keine Änderung mehr zu sehen ist (bei 24 h  $0,31 \pm 0,04$  und für 48 h  $0,33 \pm 0,04$ ).

Gesamtmastzellkonzentration der 1. Tumorserie, MzT-Färbung:



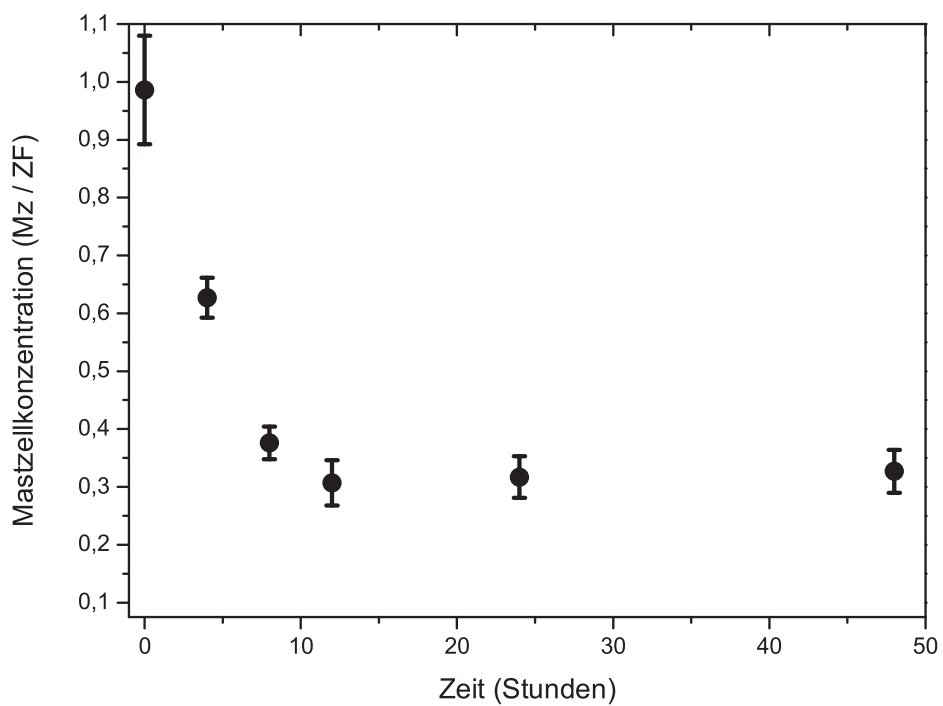
**Abbildung 4.14:** Mastzelltryptasefärbung der 1. Tumorserie. Mastzellkonzentration dargestellt als Mastzellen pro Zählfeld in Abhängigkeit von der Inkubationszeit in Stunden. Die Fehler ergeben sich jeweils aus den Werten der verschiedenen Tumore einer Zeiteinheit.

Gesamtmastzellkonzentration der 2. Tumorserie, MzT-Färbung:



**Abbildung 4.15:** Mastzelltryptasefärbung der 2. Tumorserie. Mastzellkonzentration dargestellt als Mastzellen pro Zählfeld in Abhängigkeit von der Inkubationszeit in Stunden. Die Fehler ergeben sich jeweils aus den Werten der verschiedenen Tumore einer Zeiteinheit.

Gesamtmastzellkonzentration der 3. Tumorserie, MzT-Färbung:



**Abbildung 4.16:** Mastzelltryptasefärbung der 3. Tumorserie. Mastzellkonzentration dargestellt als Mastzellen pro Zählfeld in Abhängigkeit von der Inkubationszeit in Stunden. Die Fehler ergeben sich jeweils aus den Werten der verschiedenen Tumore einer Zeiteinheit.

In allen drei Serien finden sich die zu Beginn der Inkubation zunächst deutlichen Abfälle der Mastzellkonzentration mit anschließender Verlangsamung des Abfalls und schließlich nahezu konstanten Werten, was typisch für einen exponentiellen Zerfall ist. Um zu überprüfen, ob sich die zeitliche Änderung der Mastzellkonzentration durch ein exponentielles Zerfallsgesetz beschreiben lässt, wurden die Werte aus allen drei Tumorserien daraufhin untersucht.

Jede einzelne der drei Serien zeigte einen ähnlichen zeitabhängigen Verlauf der Mastzellkonzentration bei jedoch unterschiedlichen Einzelwerten. Dies lag daran, dass die Mastzellkonzentrationen der Ausgangstumoren bereits unterschiedlich waren. Um die drei Serien miteinander vergleichen zu können, mussten somit zunächst die variierenden Mastzellkonzentrationen normiert werden. Hierfür wurde die Gesamtmastzellkonzentration einer Serie (0-48 h) ermittelt und die einzelnen Werte der Serie durch diese Gesamtmastzellkonzentration geteilt. Man hätte auch durch die Mastzellkonzentration des Ausgangstumors teilen können, hätte damit aber einen großen Normierungsfehler in Kauf genommen. Der Mittelwert der Mastzellkonzentration der drei normierten Serien wurde ermittelt und in Tabelle 4.11 zusammen mit den errechneten Fehlern aus den drei Messungen in Abhängigkeit von der Zeit aufgeführt.

Der Zerfall der Mastzellkonzentration, der sich aus den drei Tumorserien ergab (Tabelle 4.11), wurde in Abbildung 4.17 grafisch dargestellt. Der Abfall der Mastzellkonzentration wurde mittels exponentiellem Zerfallsgesetz (mit dem grafischen Auswertprogramm Origin 7.5) angepasst. Der Fit der exponentiellen Zerfallsfunktion ( $MzK(t) = MzK(\infty) + MzK(0) \exp(-\frac{t}{\tau})$ ) an die Werte des Mastzellkonzentrationsabfalls ergab eine exponentielle Zerfallskonstante  $\tau$  von  $5 \pm 1$ h mit einer Halbwertszeit  $t_{1/2}$  von  $3,5 \pm 0,7$ h. Der Wert  $MzK(\infty)$  gibt dabei die Mastzellkonzentration an, die nach der Abnahme übrig bleibt. Der Wert  $MzK(0)$  ist der An-

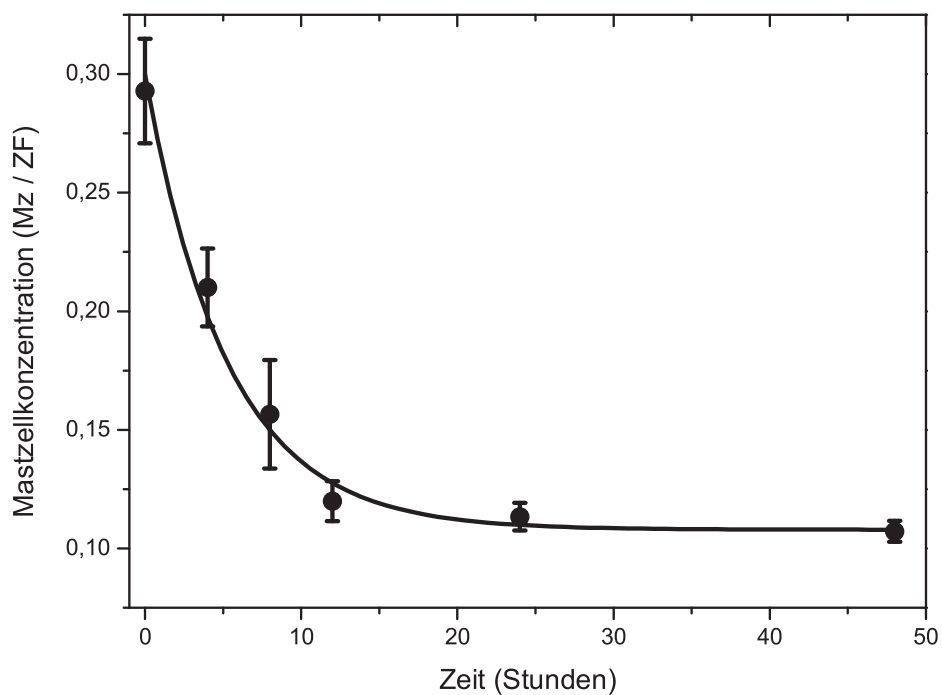
Untersuchung nach	Mittelwerte	Fehler
Ausgangswert	0,29	$\pm 0,03$
4 h	0,21	$\pm 0,02$
8 h	0,16	$\pm 0,03$
12 h	0,12	$\pm 0,009$
24 h	0,113	$\pm 0,006$
48 h	0,107	$\pm 0,004$

**Tabelle 4.11:** Mittelwerte der Gesamtmastzellkonzentration der normierten drei Serien und errechnete Fehler, MzT-Färbung.



teil der Mastzellkonzentration, der sich verändert. Die Halbwertszeit  $t_{1/2}$  gibt den Zeitbereich an, zu dem die Mastzellkonzentration auf etwa 50 % abgefallen ist. Die Fitfunktion spiegelt die Abnahme der gemessenen Mastzellkonzentrationswerte im Rahmen des Fehlers sehr gut wider. Da alle drei Tumorserien denselben Zeitverlauf zeigten und die gemittelten Werte sehr gut durch den exponentiellen Kurvenverlauf repräsentiert wurden, konnte geschlossen werden, dass die Mastzellkonzentration nach Inkubation exponentiell auf einen konstanten Wert mit der Halbwertszeit  $t_{1/2}$  von  $3,5 \pm 0,7$  Stunden abfällt.

Zusammenfassung der Ergebnisse der drei Tumorserien, MzT-Färbung:



**Abbildung 4.17:** Mastzelltryptasefärbung: Mittelwerte und Fehler der Mastzellkonzentrationen der drei Messserien in Abhängigkeit von der Tumorinkubationszeit. Die durchgezogene Linie stellt einen angepassten exponentiellen Zerfall mit einer Zerfallszeit von  $5,0 \pm 1,0$  Stunde dar, mit  $MzK(t) = MzK(\infty) + MzK(0) \exp(-\frac{t}{\tau})$  und  $MzK(\infty) = 0,108 \pm 0,004$ ,  $MzK(0) = 0,19 \pm 0,02$ ,  $\tau = 5,0 \pm 1,0$ , Halbwertszeit  $t_{1/2} = 3,5 \pm 0,7$  h.

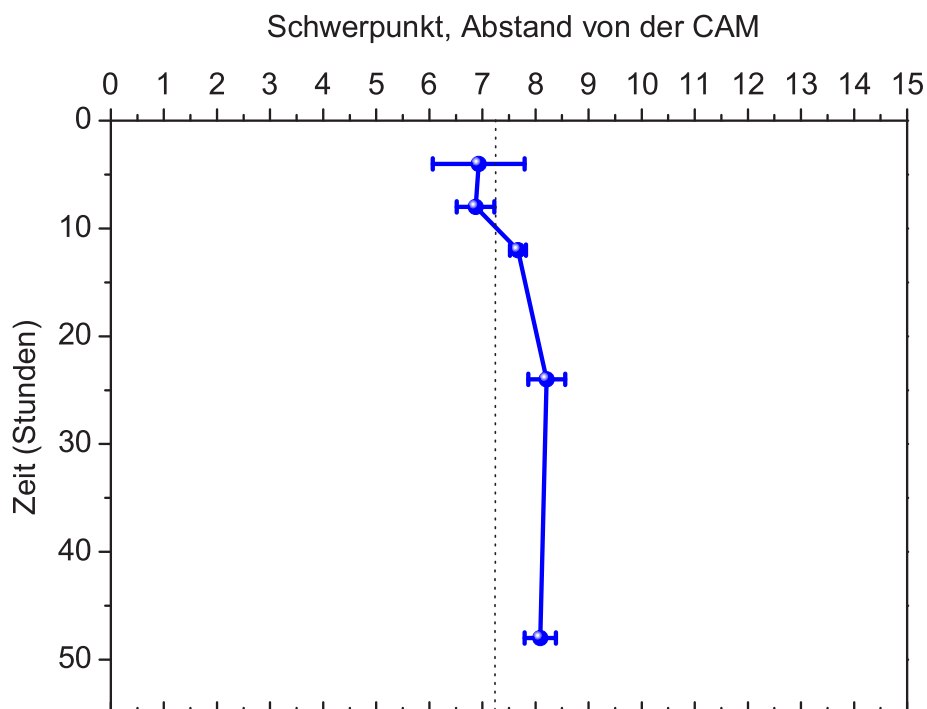
### **Zeitabhängige Verschiebung der Schwerpunkte**

Im Verlauf der ersten 48 Stunden Inkubation der Neurofibrome auf der CAM zeigte sich eine Abnahme der Mastzellkonzentration innerhalb des Tumors. Um zu klären, ob diese Veränderungen auf dem gesamten Tumor gleichermaßen stattfanden oder ob es eine Abhängigkeit von der Position der Mastzelle innerhalb des Neurofibrom-CAM-Assays gab, wurde die Mastzellkonzentration zusätzlich in Abhängigkeit vom Abstand zur CAM-Kontaktstelle untersucht. Es wurden wiederum die verschiedenen Schnitte der einzelnen Tumorserien untersucht und zusammengefasst. Als Maß für die Änderung der Mastzellkonzentration in Abhängigkeit vom Abstand zur CAM wurde der Schwerpunkt (bzw. der Mittelwert) des Abstandes von der CAM bestimmt. Es wurden nur Tumorschnitte untersucht, die alle eine sehr ähnliche Größe aufwiesen, so betrug die Dicke der Tumorschnitte bei der Mz-Tryptasefärbung  $14,5 \pm 0,4$  Feldgrößen. Bei einer gleichmäßigen Verteilung der Mastzellkonzentration auf alle Feldgrößen würde der Schwerpunkt der Mastzellkonzentration bei 7,25 liegen. Die Lage des Schwerpunktes der Mastzellkonzentration in den drei Tumorserien variierte jedoch zeitabhängig von 4 h bis 48 h Inkubation zwischen 5,2 und 8,6 Feldgrößen Abstand von der CAM, siehe Tabelle 4.12. Der Schwerpunkt lag in den ersten Stunden nach Inkubation (4-8 Stunden) unterhalb von 7,25. Im Rahmen des Fehlers liegt der Wert aber nicht signifikant niedriger. Ab 12 Stunden Inkubation weisen die Messwerte für 12, 24 und 48 Stunden eine Schwerpunktslage der Mastzellkonzentration oberhalb von 7,25 auf, siehe Abbildung 4.18. Der Zeitpunkt von 4 h weist einen großen Fehler auf, so dass hier keine signifikanten Aussagen getroffen werden können. Im Zeitraum von 8 bis 12 h findet eine Verschiebung des Schwerpunktes von der CAM weg statt. Von 12 bis 48 h ändert sich die Lage des Schwerpunktes im Rahmen des Fehlers nicht mehr. Die Änderung der Schwerpunktslage findet somit in einem Zeitraum bis 12 h nach der Inkubation statt. Dies ist gerade der Zeitbereich, in dem auch die Abnahme der Gesamtmastzellkonzentration, siehe Abbildung 4.17, zu beobachten ist.

Untersuchung nach	Serie 1	Serie 2	Serie 3	Mittelwert mit Fehler
4 h	7,5	5,2	8,1	$6,9 \pm 0,9$
8 h	7,6	6,5	6,5	$6,9 \pm 0,4$
12 h	8,0	7,5	7,6	$7,7 \pm 0,1$
24 h	7,5	8,5	8,6	$8,2 \pm 0,3$
48 h	7,6	8,0	8,6	$8,1 \pm 0,3$

**Tabelle 4.12:** Darstellung der Schwerpunkte mit Mittelwerten und Fehlern, Serie 1-3, MzT-Färbung.

Schwerpunkte aller 3 Serien, MzT-Färbung:



**Abbildung 4.18:** Mastzelltryptasefärbung: Mittelwerte und Fehler der Schwerpunkte der Mastzellkonzentrationen der drei Messserien sind in Abhängigkeit von der Tumorinkubationszeit aufgetragen. Bei einer gleichmäßigen Verteilung der Mastzellkonzentration auf alle Feldgrößen würde der Schwerpunkt der Mastzellkonzentration bei 7,25 liegen bei durchschnittlich  $14,5 \pm 0,4$  Feldgrößen (gestrichelte Linie). Bis 8 h Verschiebung der Schwerpunktslage zur CAM, ab 12 h von der CAM weg.

### 4.3.2 C-kit-Färbung

#### Zeitabhängige Veränderungen der Gesamtmastzellkonzentration

Analog zu den Untersuchungen zur zeitabhängigen Änderung der Gesamtmastzellkonzentration der Mastzelltryptasefärbung wurden die Untersuchungen bei der c-kit-Färbung an den gleichen drei Ausgangstumoren und ihren entsprechenden Tumorserien durchgeführt. Die Gesamtmastzellkonzentrationen wurden für die Inkubationszeiten von 0, 4, 8, 12, 24 und 48 Stunden ermittelt. Pro Zeitintervall und Ausgangstumor wurden 12 bis 16 Neurofibrom/CAM-Assays ausgewertet. Zur Untersuchung der Konzentrationsänderung wurden die gesamten Mastzellen der verschiedenen Tumorschnitte pro Inkubationszeit ausgezählt. Aus der Statistik der Zählergebnisse ergaben sich dann die Standardabweichungen und die Fehler der Gesamtmastzellkonzentrationen.

In der Tabelle 4.13 ist die Mastzellkonzentration, die sich aus der c-kit-Färbung ergibt, für die drei Tumorserien mit ihren Fehlern aufgeführt. Der Ausgangswert beschreibt die Mastzellkonzentration nach 0 Stunden, also vor der Inkubation der Tumore auf der CAM. Die Werte liegen für die drei Serien bei  $0,38 \pm 0,08$ ,  $0,59 \pm 0,08$  und  $0,95 \pm 0,06$ . Die Werte der Mastzellkonzentrationen für die verschiedenen Tumoren der drei Serien unterscheiden sich signifikant. Die Abweichungen liegen weit außerhalb des Fehlerbereiches und spiegeln eine breite Streuung der Mastzellkonzentration der verschiedenen Ausgangstumore von unterschiedlichen Patienten und Geweben wider. Die Werte der Mastzellkonzentrationen nach 4, 8, 12, 24 und 48 Stunden sind ebenfalls für jede Tumorserie einzeln aufgetragen. Alle drei Tumorserien weisen eine Abnahme der Mastzellkonzentration vom Ausgangswert hin zu längeren Inkubationszeiten auf.

In Abbildung 4.19 sind die in Tabelle 4.13 aufgeführten Mastzellkonzentrationen

Untersuchung nach	Serie 1	Serie 2	Serie 3
Ausgangswert	$0,38 \pm 0,08$	$0,59 \pm 0,08$	$0,95 \pm 0,06$
4 h	$0,23 \pm 0,04$	$0,45 \pm 0,08$	$0,50 \pm 0,06$
8 h	$0,16 \pm 0,02$	$0,34 \pm 0,04$	$0,34 \pm 0,04$
12 h	$0,11 \pm 0,02$	$0,33 \pm 0,04$	$0,18 \pm 0,03$
24 h	$0,13 \pm 0,03$	$0,30 \pm 0,04$	$0,21 \pm 0,03$
48 h	$0,09 \pm 0,02$	$0,22 \pm 0,04$	$0,10 \pm 0,03$

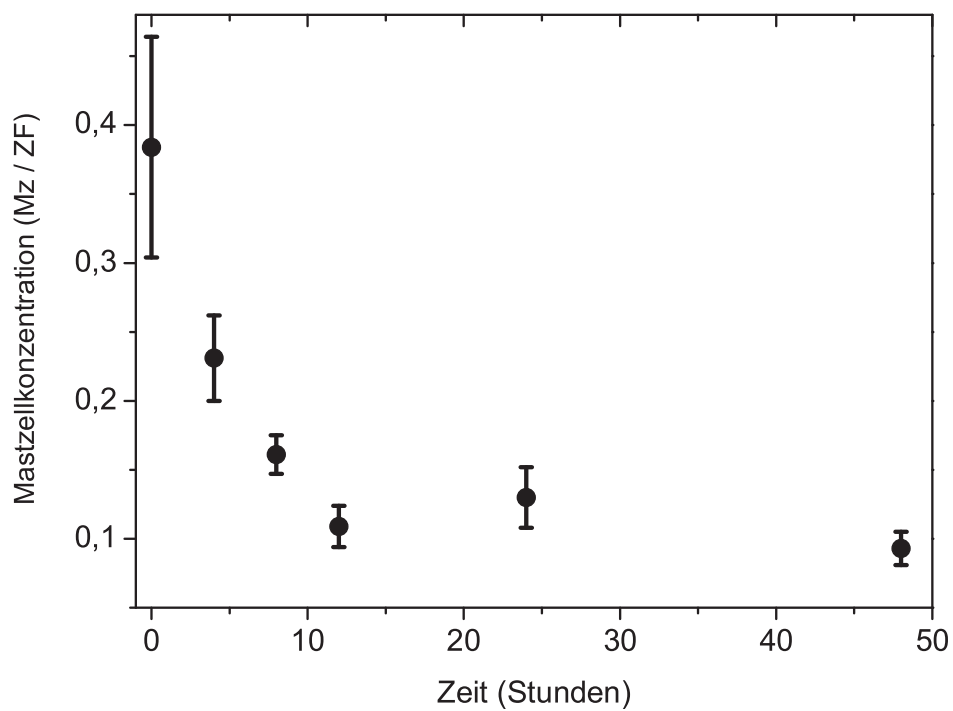
**Tabelle 4.13:** Zeitabhängige Veränderungen der Gesamtmastzellkonzentration der Serien 1-3, c-kit-Färbung.

der Serie 1 als Mastzellen pro Zählfeld grafisch dargestellt, wobei der Ausgangstumor mit  $0,38 \pm 0,08$  die höchste Mastzellkonzentration aufweist. Bereits nach vier Stunden ist die Mastzellkonzentration deutlich abgesunken und liegt nur noch bei  $0,23 \pm 0,04$ . Nach 8 Stunden Inkubation fällt der Wert deutlich weiter auf  $0,16 \pm 0,02$  und nach 12 Stunden Inkubation auf  $0,11 \pm 0,02$  ab. Die Konzentrationswerte für 24 und 48 Stunden liegen ebenfalls bei derart niedrigen Werten von  $0,13 \pm 0,03$  und  $0,09 \pm 0,02$ , wobei der 24-Stunden-Wert etwas höher als die 12 und 48 Stunden Werte liegt, sich jedoch im Rahmen des Fehlers nicht unterscheidet. Der zunächst schnelle und deutliche Abfall der Mastzellkonzentration endet nach 12 h Inkubation, die 24- und 48- Stunden-Werte zeigen nur noch einen minimalen Abfall bzw. bleiben im Rahmen des Fehlers konstant.

In Abbildung 4.20 sind die Mastzellkonzentrationen aus der 2. Tumorserie als Funktion von der Inkubationszeit grafisch dargestellt. Der Ausgangstumor weist wieder die höchste Mastzellkonzentration mit  $0,59 \pm 0,08$  auf. Der Konzentrationswert fällt nach 4 Stunden Tumorkubation auf  $0,45 \pm 0,08$  ab und sinkt nach 8 Stunden Inkubation signifikant weiter auf  $0,34 \pm 0,04$ . Die Mastzellkonzentration verändert sich danach kaum noch mit einem Wert von  $0,33 \pm 0,04$  nach 12 Stunden Inkubation und bleibt im Rahmen des Fehlers bei 24 und 48 Stunden mit Werten von  $0,30 \pm 0,04$  und  $0,22 \pm 0,04$  nahezu konstant. Auch in dieser Serie fällt die Mastzellkonzentration innerhalb der ersten Inkubationsstunden stark ab, um nach ca. 12 Stunden eine Konstanz zu erreichen, die sich bis 48 Stunden Inkubation nicht mehr verändert.

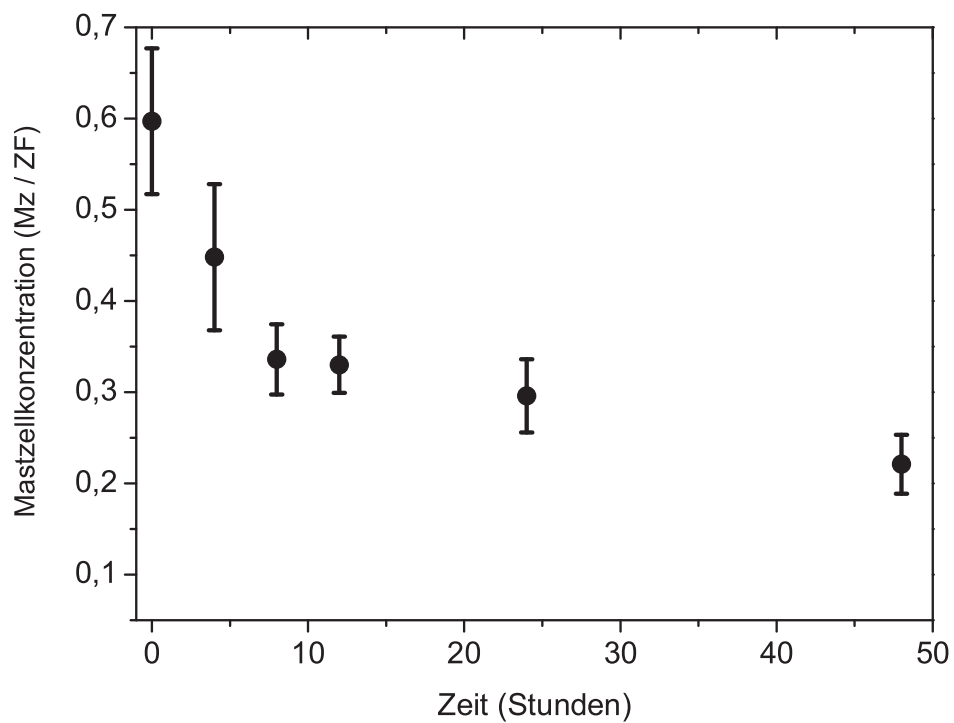
In Abbildung 4.21 ist die Mastzellkonzentration der 3. Serie in Abhängigkeit von der Inkubationszeit aufgetragen. Wie in den Tumorserien 1 und 2 ist hier eindeutig zu sehen, dass vom Zeitpunkt der Tumorkubation die Mastzellkonzentration mit  $0,95 \pm 0,06$  über 4 Stunden mit  $0,50 \pm 0,06$  und 8 Stunden mit  $0,34 \pm 0,04$  bis zwölf Stunden mit  $0,18 \pm 0,03$  stetig abfällt. Die Werte bleiben anschließend mit  $0,21 \pm 0,03$  nach 24 Stunden und  $0,10 \pm 0,03$  nach 48 Stunden im Rahmen des Fehlers nahezu konstant.

Mastzellkonzentration der 1. Tumorserie, c-kit-Färbung:



**Abbildung 4.19:** C-kit-Färbung der 1. Tumorserie. Mastzellkonzentration dargestellt als Mastzellen pro Zählfeld in Abhängigkeit von der Inkubationszeit in Stunden. Die Fehler ergeben sich jeweils aus den Werten der verschiedenen Schnitte jeweils einer Zeiteinheit innerhalb der 1. Tumorserie.

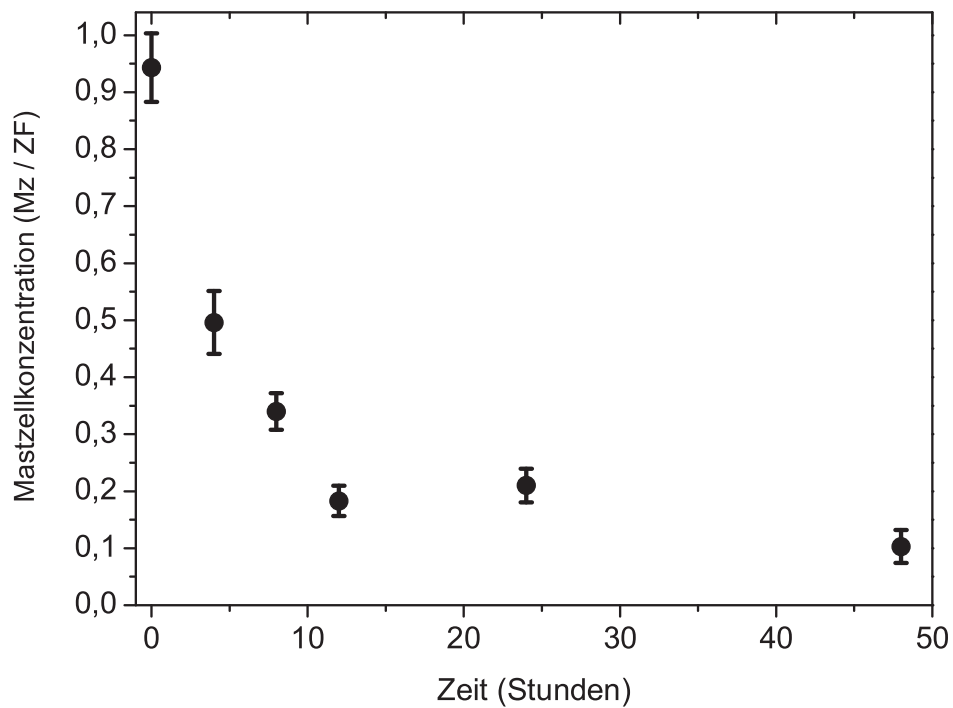
Mastzellkonzentration der 2. Tumorserie, c-kit-Färbung:



**Abbildung 4.20:** C-kit-Färbung der 2. Tumorserie. Mastzellkonzentration dargestellt als Mastzellen pro Zählfeld in Abhängigkeit von der Inkubationszeit in Stunden. Die Fehler ergeben sich jeweils aus den Werten der verschiedenen Schnitte einer Zeiteinheit innerhalb der 2. Tumorserie.



Mastzellkonzentration der 3. Tumorserie, c-kit-Färbung:



**Abbildung 4.21:** C-kit-Färbung der 3. Tumorserie. Mastzellkonzentration dargestellt als Mastzellen pro Zählfeld in Abhängigkeit von der Inkubationszeit in Stunden. Die Fehler ergeben sich jeweils aus den Werten der verschiedenen Schnitte einer Zeiteinheit innerhalb der 3. Tumorserie.

In allen drei Serien ist zu Beginn der Inkubation zunächst ein starker Abfall der Mastzellkonzentration mit anschließender Verlangsamung des Verlaufes und schließlich nahezu konstanten Werten zu sehen. Um zu überprüfen, ob sich die zeitliche Änderung der Mastzellkonzentration, ähnlich wie bei der Mastzelltryptase-Färbung, durch ein exponentielles Zerfallsgesetz beschreiben lässt, wurden die Werte aller drei Tumorserien daraufhin überprüft.

Jede einzelne der drei Serien zeigte einen ähnlichen zeitabhängigen Abfall der Mastzellkonzentration bei jedoch unterschiedlichen Einzelwerten, da ja bereits die Mastzellkonzentration der Ausgangstumoren unterschiedlich war. Um die drei Serien miteinander vergleichen zu können, erfolgte die Normierung der einzelnen Mastzellkonzentrationen. Hierfür wurde die Gesamtmastzellkonzentration einer Serie (0-48 Stunden) ermittelt und die einzelnen Werte der Serie durch diese Gesamtmastzellkonzentration geteilt. Wie schon bei der Mastzelltryptase-Färbung beschrieben, hätte hierbei auch durch die Mastzellkonzentration des Ausgangstumors geteilt werden können, jedoch wäre der Normierungsfehler größer gewesen. Der Mittelwert der Mastzellkonzentration der drei normierten Serien wurde ermittelt und in Tabelle 4.14 zusammen mit den errechneten Fehlern aus den drei Messungen in Abhängigkeit von der Zeit aufgetragen.

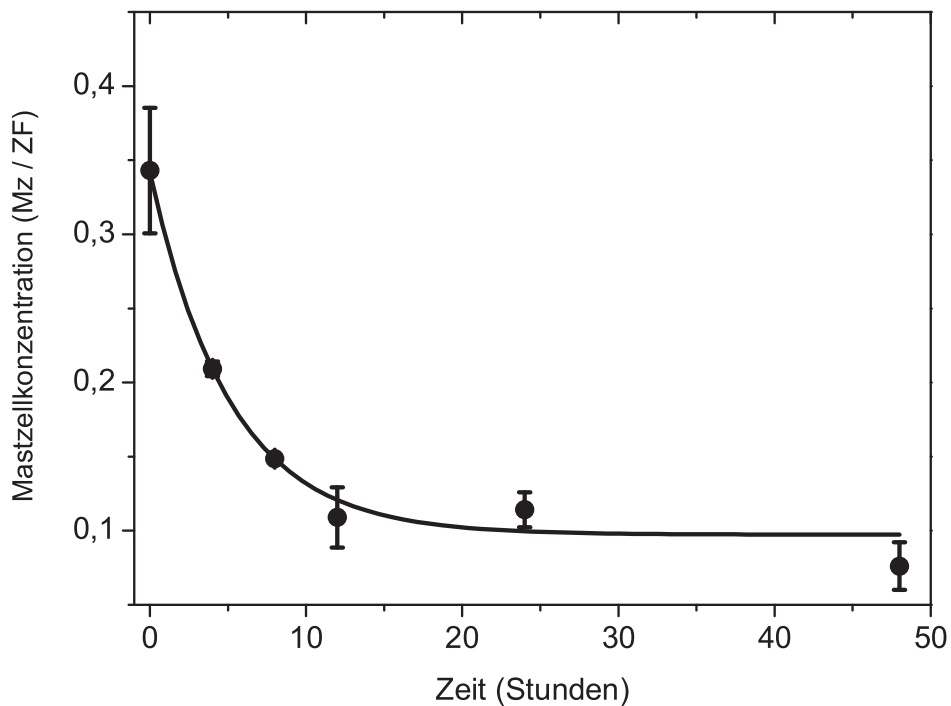
Der Zerfall der Mastzellkonzentration, der sich aus den drei Tumorserien ergibt, siehe Tabelle 4.14, wurde in der Abbildung 4.22 grafisch dargestellt. Der Abfall der Mastzellkonzentration wurde mittels exponentiellem Zerfallsgesetz (mit dem grafischen Auswertprogramm Origin 7.5) angepaßt. Der Fit der exponentiellen Zerfallsfunktion ( $MzK(t) = MzK(\infty) + MzK(0) \exp(-\frac{t}{\tau})$ ) an die Werte des Mastzellkonzentrationsabfalls ergab eine exponentielle Zerfallskonstante  $\tau$  von  $5,1 \pm 0,8$  h, was einer Halbwertszeit  $t_{1/2}$  von  $3,5 \pm 0,6$  h entspricht. Der Wert  $MzK(\infty)$  gibt dabei die Mastzellkonzentration an, die nach der Abnah-

Untersuchung nach	Mittelwerte	Fehler
Ausgangswert	0,34	$\pm 0,05$
4 h	0,209	$\pm 0,005$
8 h	0,149	$\pm 0,002$
12 h	0,11	$\pm 0,03$
24 h	0,11	$\pm 0,02$
48 h	0,08	$\pm 0,02$

**Tabelle 4.14:** Mittelwerte der Gesamtmastzellkonzentration der normierten drei Serien und errechnete Fehler, c-kit-Färbung.

me übrig bleibt. Der Wert  $MzK(0)$  ist der Anteil der Mastzellkonzentration, der sich verändert. Die Halbwertszeit  $t_{1/2} = \ln 2 \times \tau$  gibt den Zeitbereich an, zu dem die Mastzellkonzentration auf 50 % abgefallen ist. Die Fitfunktion spiegelt die Abnahme der gemessenen Mastzellkonzentrationswerte im Rahmen des Fehlers sehr gut wider. Da alle drei Tumorserien denselben Zeitverlauf zeigen und die gemittelten Werte sehr gut durch den exponentiellen Kurvenverlauf repräsentiert werden, kann geschlossen werden, dass die Mastzellkonzentration nach Inkubation exponentiell auf einen konstanten Wert mit der Halbwertszeit  $t_{1/2}$  von  $3,5 \pm 0,6$  h abfällt.

Zusammenfassung der Ergebnisse der drei Tumorserien, c-kit-Färbung:



**Abbildung 4.22:** C-kit-Färbung: Mittelwerte und Fehler der Mastzellkonzentrationen der drei Messserien in Abhängigkeit von der Tumorkubationszeit. Die durchgezogene Linie stellt einen angepassten exponentiellen Zerfall mit einer Zerfallszeit von  $5,1 \pm 0,8$  h dar. Das entspricht einer Halbwertszeit von  $t_{1/2} = 3,5 \pm 0,6$  h. Die Funktion  $MzK(t) = MzK(\infty) + MzK(0) \exp(-\frac{t}{\tau})$  wurde mit den Werten  $MzK(\infty) = 0,09 \pm 0,01$ ,  $MzK(0) = 0,24 \pm 0,02$  und  $\tau = 5,1 \pm 0,8$  angepasst.

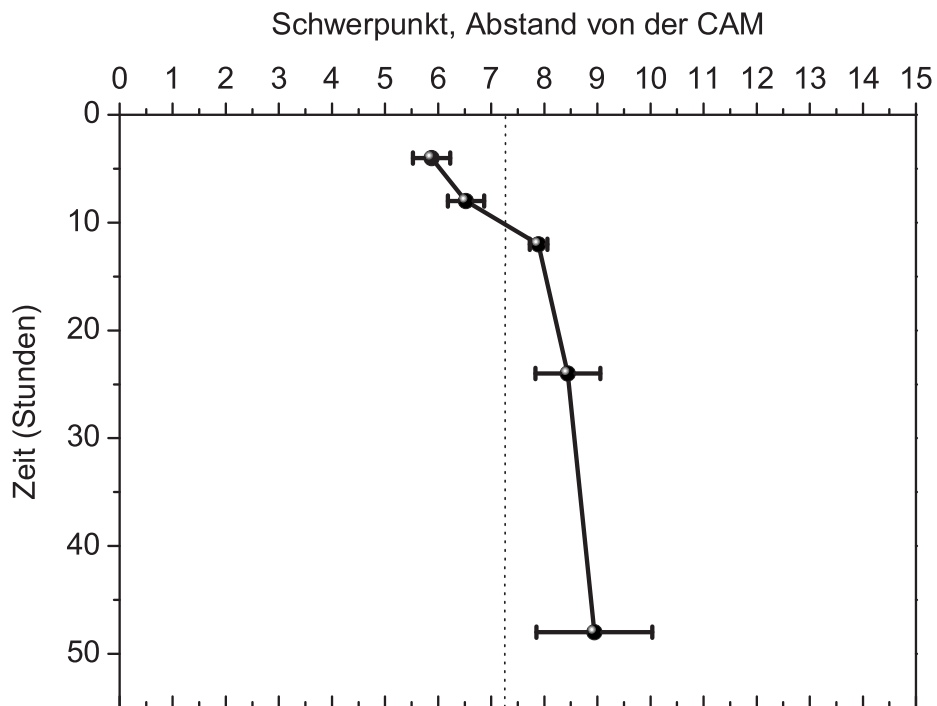
### Zeitabhängige Verschiebung der Schwerpunkte

Nach der Inkubation der Neurofibrome auf der CAM konnte ebenso wie in der Mastzelltryptase-Färbung eine Abnahme der Gesamtmastzellkonzentration innerhalb der 48 Stunden Beobachtungszeit pro Tumorserie festgestellt werden. Analog zu den Untersuchungen zum Schwerpunkt bei der Mastzelltryptase-Färbung interessierte, ob diese Veränderungen auf dem gesamten Tumor gleichermaßen stattfanden oder ob es eine Abhängigkeit vom Abstand zur Neurofibrom/CAM-Kontaktfläche gab. Hierfür wurde als Maß für die Änderung der Mastzellkonzentration in Abhängigkeit vom Abstand zur CAM der Schwerpunkt (bzw. der Mittelwert) bestimmt. Es wurden wiederum die verschiedenen Schnitte der einzelnen Tumorserien untersucht und zusammengefasst, wobei nur Tumorschnitte einbezogen wurden, die eine ähnliche Größe aufwiesen. Die Dicke der Tumorschnitte betrug für die c-kit-Färbung  $14,5 \pm 0,4$  Feldgrößen. Ausgehend von einer gleichmäßigen Verteilung der Mastzellkonzentration auf alle Feldgrößen würde der Schwerpunkt der Mastzellkonzentration bei 7,25 liegen. Die Lage des Schwerpunktes der Mastzellkonzentration variierte jedoch zeitabhängig von 4 bis 48 Stunden Tumorkubation zwischen 5,2 und 11,0 Feldgrößen Abstand von der CAM in den drei Tumorserien, siehe Tabelle 4.15. Der Schwerpunkt lag in den ersten Stunden nach Inkubation (4-8 h) unterhalb von 7,25. 12 Stunden nach der Inkubation allerdings wiesen die Messwerte für 12, 24 und 48 Stunden Inkubation eine Verschiebung der Schwerpunktslage der Mastzellkonzentration zu Abständen um 8 Feldgrößen auf, siehe Abbildung 4.23. In Abbildung 2.25 ist zu erkennen, dass sich ab 4 h die Schwerpunktslage von der CAM weg bewegt. Ab 12 h findet keine Verschiebung im Rahmen des Fehlers mehr statt. Dies ist gerade der Zeitraum, in dem eine Abnahme der Gesamtmastzellkonzentration zu beobachten ist.

Untersuchung nach	Serie 1	Serie 2	Serie 3	Mittelwert
4 h	6,3	5,2	6,1	$5,9 \pm 0,4$
8 h	6,9	5,8	6,8	$6,5 \pm 0,4$
12 h	8,0	8,1	7,6	$7,9 \pm 0,2$
24 h	8,1	7,6	9,6	$8,4 \pm 0,7$
48 h	8,3	7,5	11,0	$9,0 \pm 1,0$

**Tabelle 4.15:** Darstellung der Schwerpunkte mit Mittelwerten und Fehlern, Serie 1-3, c-kit-Färbung.

Schwerpunkte aller 3 Serien, c-kit-Färbung:



**Abbildung 4.23:** C-kit-Färbung: Mittelwerte und Fehler der Schwerpunkte der Mastzellkonzentrationen der drei Messserien in Abhängigkeit von der Tumorkubationszeit aufgetragen. Bei einer gleichmäßigen Verteilung der Mastzellkonzentration auf alle Feldgrößen würde der Schwerpunkt der Mastzellkonzentration bei 7,25 liegen bei durchschnittlich  $14,5 \pm 0,4$  Feldgrößen (gestrichelte Linie).

# Kapitel 5

## Diskussion

### 5.1 Ergebnisdiskussion

#### 5.1.1 Neurofibrom/CAM-Assay

Die Tabellen 4.1 und 4.2 verdeutlichen, dass das bebrütete Hühnerei in vielen Entwicklungsphasen sehr sensibel auf äußere Einflüsse reagiert. Störfaktoren können während der Lagerung, des Transportes, der Bebrütungsphase und der Präparation auftreten, wobei sich viele dieser Faktoren durch sorgfältige Handhabung minimieren lassen.

Korrekte Temperatur und Luftfeuchtigkeit während der Bebrütung halten die Zahl der unterentwickelten CAM niedrig, was sich in der vorliegenden Arbeit bei allen drei Versuchsserien darstellt, siehe Tabelle 4.1. Eier, die dennoch eine dem Bebrütungstag entsprechend nicht korrekt ausgebildete CAM aufweisen, müssen aussortiert werden, da die optimalen Bedingungen zum Anwachsen von Tumoren nicht mehr gegeben sind.

Die generelle Mortalitätsrate für Hühnerembryonen unter physiologischen Bedingungen liegt bei ca. 1 % pro Tag. Während des 3. und 4. Inkubationstages und am 19. Inkubationstag steigt diese Rate aufgrund einer sensibleren Entwicklungsperiode des Hühnerembryos auf 3-4 % an [171]. In Hinblick auf diese Zahlen liegen die Mortalitätsraten der Hühnerembryonen der Versuchsserie 2 und 3 während der 5-tägigen Bebrütungsphase mit durchschnittlich 4 % im Rahmen der physiologischen Entwicklung, siehe Tabelle 4.1. Die Mortalitätsrate der Hühnerembryonen der Serie 3 liegt mit 11 % nur geringgradig über diesen Werten, siehe Tabelle 4.1. Der Anstieg der Mortalitätsrate der Hühnerembryonen auf 10-20 % während der

nachfolgenden 48-stündigen Tumorinkubationsphase lässt sich durch das Eröffnen der Eischale und Transplantation von Tumorgewebe auf die CAM und somit Veränderung der physiologischen Bedingungen während der Bebrütungsphase erklären und liegt verhältnismäßig niedrig, siehe Tabelle 4.2.

Die Transplantation zu großer Tumorstücke führt zu mangelhafter Versorgung des Gewebes mit Nährstoffen durch die CAM und frühzeitiger Tumornekrose. In der vorliegenden Arbeit wurden nur flache Neurofibromscheiben von max. 6mm Durchmesser transplantiert, die Zahlen der nekrotisch gewordenen Neurofibrome liegen während der 48-stündigen Tumorinkubation bei allen Versuchsserien mit 1-5 % entsprechend niedrig, siehe Tabelle 4.2.

Läsionen der CAM bei der Präparation lassen sich durch Übung und geschickte Handhabung gering halten, was sich an den Ergebnissen der Versuchsserien 1-3 deutlich zeigt, siehe Tabelle 4.1.

### 5.1.2 Makroskopische und mikroskopische Ergebnisse

Die Einteilung der makroskopischen Untersuchungen zur Tumorformänderung in flach, erhaben und kugelig sind grobe Kriterien, die dennoch zeigen, dass sich die Tumorform bei allen drei Serien zwischen 8 und 24 Stunden Tumorinkubation auf der CAM deutlich verändert, siehe 4.4, 4.5 und 4.6. Innerhalb des gleichen Zeitfensters ließ sich makroskopisch bei allen drei Versuchsserien übereinstimmend eine klare Zunahme der Adhärenz des Neurofibroms zur CAM feststellen, siehe Tabelle 4.7, 4.8 und 4.9. Die makroskopische Auswertung von Tumorformänderung und Adhärenztest verdeutlicht, dass in einem Zeitbereich von 8 Stunden erste signifikante Änderungen im Neurofibrom-CAM-Modell auftraten, die nach 24 Stunden bei nahezu allen Proben ausgeprägt vorhanden waren: kugelig aufgeworfene, fest an der CAM haftende Neurofibrome. Daraus lässt sich schließen, dass es innerhalb der ersten Stunden Tumorinkubation einen Auslöser für die nach 8 Stunden beginnende, makroskopisch sichtbare Tumorform- und Adhärenzzunahme geben muss.

Die histologischen Untersuchungen (HE-Färbung) der Neurofibrome bestätigten die makroskopischen Beobachtungen zur Tumorformänderung, siehe Abbildung 4.1. Die zunächst flachen Neurofibromscheiben, siehe Abbildung 4.1, Bild 1, 3 und 5, zeigen nach 48 Stunden Inkubation auf der CAM eine Halbkugelform mit teils zentral eingezogenem CAM-Anteil, siehe Abbildung 4.1, Bild 2, 4 und 6. Ebenso deckten sich die histologischen Untersuchungen der CAM mit den makroskopischen Ergebnissen des Adhärenztests, lieferten aber detailliertere Informationen.



Während der Adhärenztest aussagt, dass im 24- und 48-Stundenintervall alle Neurofibrome fest an der CAM haften und sich von dieser nur noch unter Inkaufnahme einer Blutung lösen lassen, liefert die histologische Untersuchung die Information, dass unter Auflösung des äußeren CAM-Epithels gerade zwischen 24 und 48 Stunden Inkubation erste Gefäße aus der CAM in den Tumor einsprossen. Hieraus kann abgeleitet werden, dass Neurofibrome, die sich leicht und ohne Blutung nach 24 Stunden von der CAM lösen, mit hoher Wahrscheinlichkeit nicht mehr für weiterführende Versuche geeignet sind, da eine Versorgung des Tumors durch einsprossende Gefäße nicht gewährleistet ist. Sollte das Neurofibrom/CAM-Modell in Zukunft für weiterführende Untersuchungen verwendet werden, die zeitlich nach 48 Stunden Tumorinkubation beginnen (z.B. pharmakologische Testungen am NF/CAM-Modell), so kann die Adhärenzprobe zur makroskopischen Selektion von avitalen Neurofibromen auf der CAM vor Versuchsbeginn (z.B. Applikation von Medikamenten) herangezogen werden. Gleiches gilt für die Tumorform. Neurofibrome, die sich nach 24-48 Stunden der Inkubation nicht kugelig verformt haben, sind mit sehr hoher Wahrscheinlichkeit avital. Daraus lässt sich schließen, dass eine halbkugelige Form des Neurofibroms mit gleichzeitig fester Adhärenz zur CAM wichtige Kriterien darstellen, um die Vitalität des transplantierten Neurofibroms makroskopisch *in vivo* zu beurteilen und das Einbeziehen eigentlich avitaler Tumore in weiterführende Untersuchungen und Auswertungen zu verhindern.

Die makroskopischen Beobachtungen der zeitlichen Änderungen an der CAM mit zunächst dünnen und später kaliberstärkeren, radiär auf den Tumor zulaufenden Gefäßen, siehe Abbildung 4.2, Bild 1, decken sich wiederum mit den mikroskopischen Ergebnissen. Es konnte gezeigt werden, dass die CAM ab 12 Stunden Tumorinkubation kontinuierlich im mesodermalen Anteil hypervaskularisiert, die Gefäße kaliberstärker wurden und radiär zum Tumor verliefen, siehe Abbildung 4.4, Bild 3.

Mastzellmediatoren führen zu einer Lockerung des umgebenden Bindegewebes und Auflösung der Basalmembran von Endothelzellen, so dass eine Migration und Invasion der Endothelzellen in die Umgebung zur Ausbildung neuer Gefäße erleichtert und die Angiogenese gefördert wird [101, 102, 103]. Analog hierzu war in den histologischen Untersuchungen der vorliegenden Arbeit im 24-Stunden-Zeitintervall eine ödematöse Auflockerung im Bereich der Neurofibrom/CAM-Kontaktzone aufgefallen mit vereinzelt liegenden Hühnererythrozyten, das äußere CAM-Epithel schien verdünnt und teilweise aufgelöst. Nach 48 Stunden kam es zur Angiogenese mit Einsprossen kleiner Gefäße ins Neurofibrom.

Der Einfluss des transplantierten Neurofibroms auf die CAM wurde beim histologischen Vergleich der tumornahen zur tumorfernen CAM desselben Eies besonders deutlich. Während sich die tumorferne CAM während der 48-stündigen Inkubation des Neurofibroms physiologisch weiterentwickelte, kam es bei der unmittelbar unterhalb des Tumors gelegenen CAM zu dramatischen Umbauten, siehe Abbildung 4.3, 4.4 und 4.5, mit Hyperperfusion und gesteigerter Angiogenese. Die in der Literatur gelegentlich gefundene Kritik, Untersuchungen zu einer experimentell gesteigerten Angiogenese würden aufgrund der zwischen Tag 6 und 10 der Bebrütung gesteigerten, physiologischen Entwicklung der praekapillären Gefäße der CAM [172] falsch positive Ergebnisse liefern [173, 174], kann durch die Ergebnisse dieser Arbeit widerlegt werden. Die Untersuchungen der vorliegenden Arbeit wurden zwischen Tag 5-8 der Bebrütung durchgeführt, um optimale Bedingungen zum Anwachsen der Tumore auf der CAM zu gewährleisten. Die makroskopisch wie mikroskopisch beobachtete Hypervaskularisation und Angiogenese der CAM-Gefäße direkt unterhalb des transplantierten Neurofibroms konnten eindeutig als solche gewertet werden, da der direkte Vergleich zur physiologischen Entwicklung der tumorfernen CAM desselben Eies bestand. Da die beobachteten Veränderungen der CAM auf den Bereich unmittelbar unterhalb des Neurofibroms begrenzt waren und schon wenige mm entfernt davon (tumorfern) wieder physiologische Verhältnisse vorlagen, kann daraus weiterhin gefolgert werden, dass der Auslösemechanismus für Hypervaskularisation, Hyperplasie und letztendlich Gefäßeinsprossung in den Tumor nur im transplantierten Neurofibrom zu finden sein kann.

### 5.1.3 Schwanzzellen und Proliferation

Die Untersuchung der Schwanzzellen im transplantierten Neurofibrom während der 48-stündigen Inkubationszeit auf der CAM zeigte in der S100-Färbung weder auffällige Veränderungen der Zellen noch eine Infiltration der CAM durch die Schwanzzellen, siehe Abbildung 4.9, 4.11 und 4.13, jeweils Bild 1-3. Weiterhin bezogen sich die während der gesamten Inkubationszeit von 48 Stunden ermittelten 2-3 % proliferative, MiB-1 positive Zellen im transplantierten Neurofibrom ganz überwiegend auf Endothelzellen und nicht auf Schwanzzellen.

Die ermittelten Daten stimmen insofern mit denen der Literatur überein, als dass die Proliferation und Invasion von Schwanzzellen in den mesodermalen Anteil der CAM erst zu deutlich späteren Zeitpunkten der Inkubation beschrieben wurden [43, 136], allerdings frühere Zeitintervalle nicht untersucht wurden. Die Ergeb-

nisse der MiB-1-Färbung decken sich mit den Durchschnittswerten proliferativer, MiB-1 positiver Zellen in atraumatisierten Neurofibromen, was bedeutet, dass keine verstärkte Proliferation von humanen Zellen innerhalb der ersten 48 Stunden Neurofibrominkubation auf der CAM stattfand.

Die Untersuchungen der vorliegenden Arbeit beweisen demnach, dass Schwannzellen innerhalb des untersuchten Zeitintervalls von 48 Stunden Tumorkubation auf der CAM nicht proliferativ verändert sind. Demzufolge sind diese Zellen nicht für die beobachteten Veränderungen im Neurofibrom/CAM-Assay während des 48-stündigen Untersuchungsintervalls vorrangig verantwortlich.

#### 5.1.4 Mastzellen

Um bei der Auswertung der immunhistochemischen Färbungen Mehrfachzählungen durch Anschnitte von Zellteilen derselben Zelle zu vermeiden und Artefakte auszuschließen, wurden nur positiv gefärbte Zellen mit eindeutig zugehörigem Zellkern in die Auswertung eingeschlossen, siehe Abbildung 3.4. Fehler bei der Auswertung würden die Vergleichbarkeit der Ergebnisse nicht beeinflussen, da es sich hierbei um systematische Fehler handeln würde.

##### 5.1.4.1 Gesamtmastzellkonzentration

###### **Mastzelltryptase-Färbung, Vergleich der 3 Serien:**

Die drei Tumorserien wurden zunächst unabhängig voneinander betrachtet, da jeder Ausgangstumor einer Serie von einem anderen Patienten stammte und somit nicht von einer ähnlichen Mastzellkonzentration ausgegangen werden konnte. Jeder Ausgangstumor enthielt die höchste Konzentration an Mastzellen innerhalb der eigenen Serie, und alle drei Serien beschrieben - trotz unterschiedlicher Ausgangswerte - einen ähnlichen Kurvenverlauf, siehe Abbildung 4.14, 4.15 und 4.16. Nach Normierung konnte gezeigt werden, dass die Werte der drei Serien durch einen übereinstimmenden exponentiellen Kurvenverlauf repräsentiert werden, sich also trotz der unterschiedlichen Ausgangswerte im Kurvenverlauf alle gleich verhalten, siehe Abbildung 4.17.

###### **c-kit-Färbung, Vergleich der 3 Serien:**

Bei der Auswertung der Zählergebnisse wurde analog zur Mastzelltryptase-Färbung verfahren. Auch hier zeigten die drei Ausgangstumore der verschiedenen Versuchsserien unterschiedlich hohe Mastzellkonzentrationen zum Zeitpunkt 0 Stunden Inkubation mit deutlichem Abfall der Mastzellen bis 12 Stunden Tumorkin-

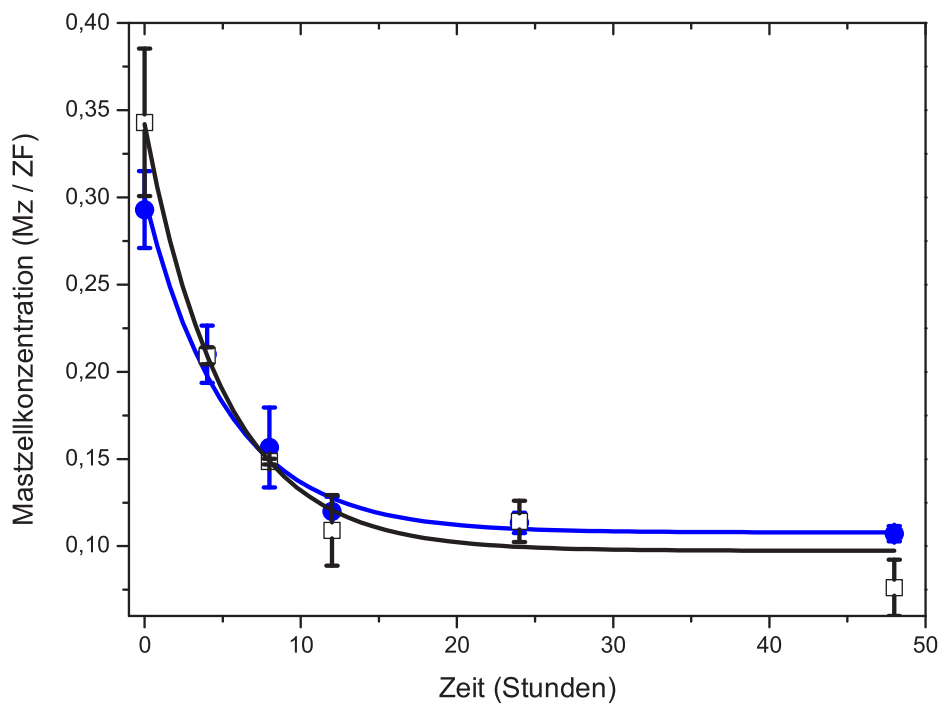
kubation und anschließend konstanten Werten im Rahmen der Fehler, siehe Abbildung 4.20, 4.19 und 4.21. Nach Normierung der Werte der drei Einzelserien ließ sich auch bei dieser Färbung ein exponentieller Kurvenverlauf der Mastzellkonzentration darstellen, siehe Abbildung 4.22, und damit ein gleichförmiger Kurvenverlauf der drei Tumorserien nachweisen.

In der Literatur wird die Mastzellichte der Neurofibrome unterschiedlicher Lokalisation sehr widersprüchlich behandelt. Einige Gruppen behaupten, dass die Mastzellichte in Neurofibromen desselben Patienten annähernd gleich sei, andere sehen Schwankungen in Abhängigkeit von der Lokalisation der Neurofibrome [50, 46]. Die vorliegende Arbeit beweist, dass sich die Kinetik des Mastzellzerfalls unabhängig von der Lokalisation des jeweiligen Neurofibroms und darüber hinaus sogar von Patient zu Patient gleich verhält. Dies spiegelt sich sowohl in der Mastzelltryptase- als auch in der c-kit-Färbung der drei Versuchsserien dieser Arbeit wider, die trotz unterschiedlicher Mastzellichten ihrer Ausgangstumore analoge Kurvenverläufe aufwiesen, siehe Abbildung 4.22 und 4.17.

#### **Vergleich der beiden Färbungen:**

Die normierten Kurven der jeweiligen Mastzellfärbung (Mastzelltryptase, c-kit) zeigen wiederum einen analogen Kurvenverlauf mit exponentiellem Zerfall, siehe Abbildung 5.1, was in Bezug auf die zeitliche Veränderung der Gesamtmastzellzahl erstaunt. Da mit der Mastzelltryptase-Färbung spezifisch die in den Granula gespeicherte Protease Tryptase markiert wird, bedeutet der Abfall der Gesamtmastzellzahl dieser Färbung innerhalb der ersten 12 Stunden Tumorinkubation eine gesteigerte Sekretion der Mastzellgranula. Die c-kit-Färbung markiert hingegen über den transmembranösen Rezeptor c-kit die Zellmembran und identifiziert demzufolge auch die degranulierten Mastzellen. Würden die Mastzellen des transplantierten Neurofibroms über die Inkubationszeit von 12 Stunden lediglich ihre Mediatoren sezernieren, so müsste die Gesamtzahl der Mastzellen in der c-kit-Färbung während dieser Periode konstant bleiben. Dies ist aber nicht der Fall, siehe Abbildung 4.22 und 4.17. Daraus lässt sich schließen, dass die Mastzellen nicht nur ihre Mediatoren aus den Granula freisetzen, sondern gleichzeitig zerfallen. Nach 12 Stunden Tumorinkubation erreichen die Werte beider Mastzellfärbungen nahezu konstante Werte innerhalb der Fehler. Dies bedeutet, dass zwischen 12 und 48 Stunden Tumorinkubation Mastzellen weder signifikante Mengen an Mediatoren freisetzen noch zerfallen.

Vergleich der zeitl. Änderung der Mastzellkonz. von MzT- und c-kit-Färbung:



**Abbildung 5.1:** Vergleichende Darstellung der exponentiellen Kurvenverläufe des zeitlichen Mastzellerfalls der c-kit- und MzT-Färbung. Blaue Kreise = MzT-Färbung, schwarze Quadrate = c-kit-Färbung.

Ein deutlicher Abfall von Mastzellen innerhalb der ersten 24 Stunden nach erfolgtem Trauma der Haut von Ratten wurde 1955 im Rahmen von Untersuchungen zur Wundheilung von Wichmann et al. erstmals beschrieben [175]. Die Zahl der Mastzellen nahm anschließend langsam wieder zu und erreichte drei Wochen nach dem Trauma wieder den Ausgangswert bzw. stieg darüber hinaus an. Die Mastzellen wurden mit Avidin und Toluidinblau gefärbt (beides Färbungen der Mastzellgranula), wobei neben den typisch dunkelblau markierten Mastzellen in der Toluidinblau-Färbung noch andere, blassblau gefärbte Zellen gesehen wurden. Mit der Vorstellung, dass die Mastzellen in degranulierter Form vorlagen und deshalb nur eine blassblaue Anfärbung möglich war, wurden diese Zellen Phantommastzellen genannt. Mit Hilfe von Doppelfärbungen der membranständigen IgE-Rezeptoren und zugleich der zytoplasmatischen Granula ebenso wie elektronenmikroskopische Auswertungen bei GVHD der Maus und Sklerodermiepatienten wurde zunächst nachgewiesen, dass wirklich Mastzellen weiterhin im Gewebe vorhanden waren, was die Theorie der degranulierten, blassblau gefärbten Mastzellen nach Trauma der Haut der Ratte von Wichmann et al zu bestätigen schien [176, 177, 175]. Mit weiterführenden Untersuchungen kam allerdings der Verdacht auf, dass es sich bei den zunächst verschwundenen und später wieder in Erscheinung tretenden, durch Mastzellgranulafärbung identifizierten Zellen nicht um degranulierte, sondern um unreife Mastzellen oder Mastzellvorläufer handeln könnte [178, 179, 180, 181, 85, 182, 183, 184, 185]. Dies würde bedeuten, dass nach Degranulation oder Destruktion der ortsständigen Mastzellen, beispielsweise durch ein Trauma, unreife Mastzellen oder Mastzellvorläufer durch bestimmte Mediatoren zur Migration in das entsprechende Gewebe bewegt werden, dort persistieren und sich entsprechend in den Färbungen verhalten.

Der Kurvenverlauf der beiden Mastzellfärbungen der vorliegenden Arbeit erklärt sich hiermit. Wenn die sog. Phantommastzellen keine persistierenden degranulierten Mastzellen darstellen, sondern unreife Mastzellvorläufer, die aus dem umgebenden Gewebe bzw. der Blutbahn rekrutiert wurden, kann der Kurvenverlauf der c-kit-Färbung in dieser Arbeit hierdurch nicht beeinflusst werden. Aufgrund des speziellen Versuchsmodells können keine humanen Mastzellvorläufer oder humane unreife Mastzellen aus anderen Geweben oder der Blutbahn in das Transplantat gelangen. Hühnermastzellen konnten ebenfalls nicht das Zählergebnis während des untersuchten Zeitintervalls beeinflussen, da sie nicht mit den verwendeten spezifischen immunhistochemischen Färbungen erfasst wurden. Hühnermastzellen werden ab Tag 3,5 der Bebrütung in den extraembryonalen Membranen nachgewiesen, ihre Funktion ist jedoch bisher unbekannt [186]. Ultrastrukturell und

histochemisch gleichen Hühnermastzellen und Mastzellen anderer Vogel- spezi- es denen der Säugetiere [187, 188, 189], die sekretorischen Granula enthalten ebenfalls Histamin und Heparin in allen untersuchten Spezies und weiterhin 5-Hydroxytryptamin, welches bei menschlichen Mastzellen nicht vorhanden ist [190]. Gefärbt werden Hühnermastzellen mit Alcian Blue/Safranin nach der Me- thode von Csaba [190, 191], eine Anfärbung durch die verwendete immunhisto- chemische Tryptase- oder c-kit-Färbung ist jedoch nicht möglich. Darüber hinaus konnte eine Beeinflussung der Zählergebnisse durch abgewanderte humane Mast- zellen ebenfalls ausgeschlossen werden, da sich dies in den Mastzellfärbungen dar- gestellt hätte. Die Kurvenverläufe der beiden Mastzellfärbungen konnten somit nicht durch in den Tumor eingewanderte humane Mastzellvorläufer oder ausge- wanderte humane Mastzellen oder Hühnermastzellen beeinflusst werden. Daraus lässt sich schließen, dass die Mastzellen innerhalb des transplantierten Neurofi- broms tatsächlich unter Ausschüttung ihrer Granula zerfallen, weshalb die Kurve der Mastzelltryptasefärbung parallel zur Kurve der c-kit-Färbung verläuft.

In Bezug auf die oben beschriebenen Untersuchungen von Wichman et al. an der Ratte wäre es interessant, das Verhalten der Mastzellen bzw. die Änderungen der Gesamtmastzellzahl im Neurofibrom/CAM-Modell über 48 Stunden hinaus zu untersuchen. Aufgrund des exponentiellen Kurvenverlaufs beider Mastzellfärbun- gen kann jedoch davon ausgegangen werden, dass die Zahl der Mastzellen auch weit über den Untersuchungszeitraum von 48 Stunden hinaus konstant bleiben wird.

#### 5.1.4.2 Mastzellerfall und Schwerpunktverschiebung

##### **Mastzellerfall:**

Die Anpassung der zeitlichen Änderung der Gesamtmastzellkonzentration mit einer exponentiellen Zerfallsfunktion lieferte für die Mastzelltryptase- und c-kit- Färbung gleiche Halbwertszeiten  $t_{1/2}$  von  $3,5 \pm 0,7$ h, siehe Abbildung 4.17 und 4.22. Die Übereinstimmung der Halbwertszeiten beider Färbungen wird noch da- durch unterstützt, dass der Anteil der zerfallenden Mastzellkonzentration  $MzK(0)$  und der Anteil der übrig bleibenden Mastzellkonzentration  $MzK(\infty)$  im doppel- ten Fehlerbereich übereinstimmen.

Aus den exponentiellen Kurvenverläufen der beiden Färbungen ergibt sich, dass insgesamt  $2/3$  der ursprünglich im Ausgangstumor vorhandenen Mastzellen zer- fallen und zwar innerhalb der ersten 12 Stunden Inkubation auf der CAM. Nach

12 Stunden findet praktisch keine Destruktion der Mastzellen mehr statt, so dass ab diesem Zeitpunkt  $1/3$  der ursprünglich vorhandenen Mastzellen bis zum Ende der Messungen unverändert persistiert. Auffällig ist, dass nach einem sehr kurzen Zeitintervall von nur 3,5 Stunden bereits 50 % aller zerfallenden Mastzellen betroffen sind. Die restlichen 50 % zerfallen zwischen 3,5 und 12 Stunden, also über ein deutlich längeres Zeitintervall hinweg verteilt.

### **Schwerpunktverschiebung:**

Ob der Zerfall der Mastzellen im Neurofibrom diffus oder auf bestimmte Bereiche des Tumors beschränkt erfolgte, wurde weiter untersucht. Als Maß hierfür wurde der Schwerpunkt der Mastzellkonzentration im Neurofibrom in Bezug auf den Abstand zur CAM ermittelt. Wenn primär davon ausgegangen werden kann, dass die Mastzellen innerhalb eines Neurofibroms diffus verteilt liegen, [50, 53], so liegt der Schwerpunkt der Mastzellen genau in der Mitte des Tumors. Aufgrund ähnlicher Tumordicken von durchschnittlich 14,5 Feldgrößen hätte bei einer gleichmäßigen Verteilung der Mastzellen innerhalb der Ausgangstumore der Schwerpunkt bei 7,25 Feldgrößen liegen müssen. Ein Wert für die Ausgangstumoren konnte jedoch nicht ermittelt, sondern nur angenommen werden, da zum Zeitpunkt 0 der Tumorkubation kein Bezug zur CAM bestand. Erste eigene Messergebnisse liegen ab 4 Stunden Tumorkubation vor.

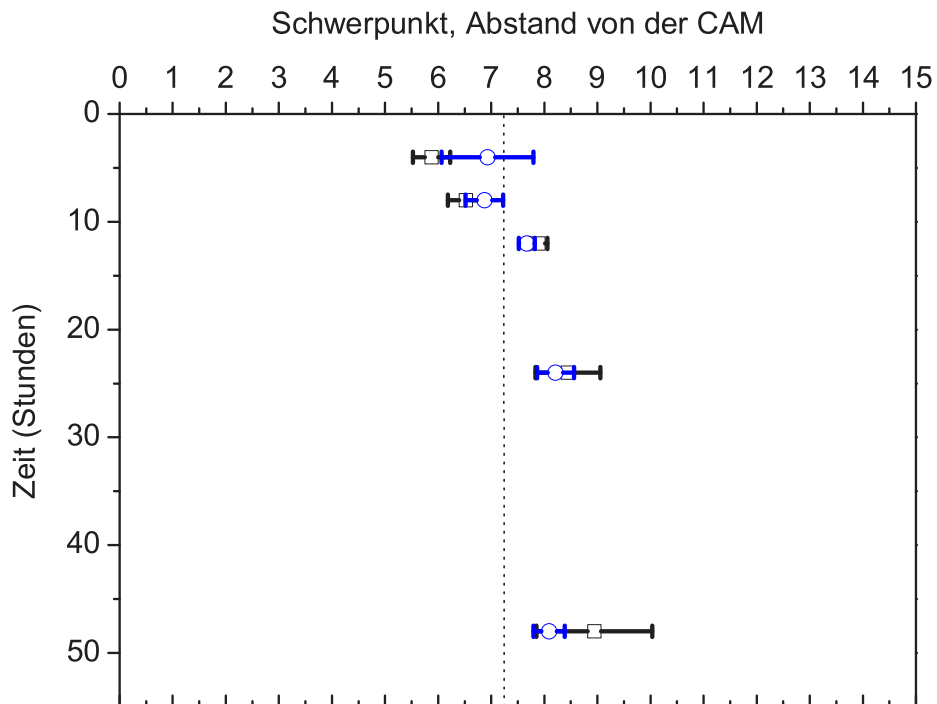
Die Untersuchungen zur zeitlichen Änderung der Schwerpunktslage der Mastzellkonzentration ergaben für die beiden Mastzellfärbungen (Mastzelltryptase und c-kit) - analog zu denen der Gesamtmastzellkonzentration - im Rahmen des Fehlers gleiche Ergebnisse. Die Schwerpunktslagen der beiden Mastzellfärbungen konnten gemeinsam in einer Abbildung aufgetragen werden, siehe Abbildung 5.2, da sowohl die Ergebnisse der Gesamtmastzellzahl für die beiden Färbungen die gleichen Zeitabhängigkeiten lieferte als auch die Schwerpunktslagen der Mastzellkonzentration für beide Färbungen im Rahmen des Fehlers analoges Verhalten zeigten. In Abbildung 5.2 wird deutlich, dass die Schwerpunktslagen der Mastzellkonzentration beider Färbungen zu jedem aufgenommenen Zeitpunkt nach Inkubation überlappen. Ausgehend von einer relativ gleichmäßigen Verteilung der Mastzellkonzentration innerhalb der Ausgangstumore ist nach 4 Stunden Tumorkubation eine Verschiebung der Schwerpunktslage zur CAM hin zu beobachten. Die Messwerte nach 8, 12, 24 und 48 Stunden zeigen dagegen eine Verschiebung der Schwerpunktslage von der CAM weg. Der zeitliche Verlauf, der in Abbildung 5.2 dargestellt ist, lässt darauf schließen, dass spätestens vier Stunden nach der Inkubation eine kontinuierliche Verschiebung der Schwerpunktslage von der CAM weg stattfindet und nach etwa 12 Stunden ein stabiler Wert erreicht ist. Anschlie-



ßend ändert sich die Lage des Schwerpunktes im Rahmen des Fehlers nicht mehr, was sehr gut mit dem Zerfall der Mastzellkonzentration korreliert, der nach 12 Stunden zu 97 % abgeschlossen ist.

Die Korrelation der Schwerpunktverschiebung mit dem Zerfall der Mastzellen legt die Vermutung nahe, dass die Verschiebung des Schwerpunktes eine direkte Folge des Zerfalls der Mastzellen darstellt.

Vergleich der Schwerpunktverschiebung c-kit/MzT:



**Abbildung 5.2:** Gleichzeitig aufgetragen finden sich die zeitabhängigen Verläufe der Schwerpunkte beider Färbungen: Blaue Kreise = Mz-Tryptase-Färbung, schwarze Quadrate = c-kit-Färbung. Bei einer gleichmäßigen Verteilung der Mastzellkonzentration auf alle Feldgrößen würde der Schwerpunkt der Mastzellkonzentration bei 7,25 liegen bei durchschnittlich  $14,5 \pm 0,4$  Feldgrößen (gestrichelte Linie). Die Messwerte beider Färbungen stimmen im Rahmen des Fehlers überein.

### Modelldiskussion

Die Interpretation der Verschiebung des Schwerpunktes innerhalb der ersten 48 Stunden Tumorinkubation auf der CAM muss unbedingt im Zusammenhang mit der zeitlichen Änderung der Gesamtmastzellzahl betrachtet werden. Dabei darf jedoch die Fähigkeit der Mastzellen, innerhalb von Geweben zu migrieren, nicht außer Acht gelassen werden.

Während der Präparation des Ausgangstumors und dessen Zerteilung in kleinere Gewebestücke zur Transplantation auf die CAM wird das Transplantat auf allen Seiten und Randbereichen gleichermaßen traumatisiert. Würden die Mastzellen nur durch das Trauma der Präparation im Transplantat zerfallen, so würde dies bei der Betrachtung der Schwerpunktslage keine Auswirkungen zeigen, da die Mastzellen an allen Seiten gleichmäßig zerfallen würden und der Schwerpunkt demzufolge weiterhin in der Mitte des Tumors liegen würde. Da sich in allen drei Messserien der Schwerpunkt während der 48-stündigen Inkubation von der CAM weg verschiebt, muss es hierfür eine andere, einseitige Ursache geben, die zum Zerfall von Mastzellen führt. Der einzige einseitige äußere Einfluss auf den Tumor ist die Kontaktzone zur CAM. Daher liegt es nahe, die Kontaktzone des Neurofibroms zur CAM als Ursache für den Mastzellzerfall und damit u.a. für die Verschiebung der Schwerpunktslage der Mastzellen im Neurofibrom während der Inkubation auf der CAM zu sehen.

Wird nun bei der Betrachtung der Schwerpunktverschiebung die Fähigkeit der Mastzellen zur Migration mit einbezogen, so ergibt sich ein analoges Erklärungsmuster wie bei der Betrachtung des Mastzellzerfalls: Äußere Reize von allen Seiten den Tumor gleichzeitig betreffend verschieben den Schwerpunkt nicht. Auch hieraus kann gefolgert werden, dass ein einseitiger, äußerer Reiz auf das Neurofibrom einwirken muss, der die Migration der Mastzellen in die gleiche Richtung veranlasst. Würde man demzufolge weiter davon ausgehen, dass während der beobachteten Zeit von 48 Stunden alle im Tumor vorhandenen Mastzellen aufgrund von äußeren Einflüssen kontinuierlich in eine Richtung migrieren (z.B. zur CAM hin oder von dieser weg), aber nur bis 12 Stunden Mastzellen zerfallen (siehe Abbildung 4.17 und 4.22), so müssten die Daten für die Zeitpunkte 12, 24 und 48 Stunden ebenfalls eine Verschiebung der Schwerpunktslage der Mastzellen - nun nur noch bedingt durch eine Mastzellmigration - zeigen. Dies ist aber nicht der Fall, woraus geschlossen werden kann, dass die Mastzellen spätestens nach 12 Stunden bis zum Ende der Messungen nach 48 Stunden ihre Position im Neurofibrom nicht mehr wesentlich verändern. Es muss somit einen Reiz zur Migration der Mastzellen in eine bestimmte Richtung geben, der zeitlich gesehen in seiner

Wirkung abnimmt, so dass spätestens nach 12 Stunden Tumorkubation keine messbare Mastzellwanderung mehr stattfindet.

Eine Verschiebung des Schwerpunktes innerhalb der ersten 4 Stunden Tumorkubation in Richtung CAM erklärt sich demzufolge folgendermaßen. Durch Chemotaxis angezogen, wandert ein großer Teil der Mastzellen des Neurofibroms direkt nach Kontakt des Tumors mit der CAM in Richtung Kontaktzone, in der gleichen Zeit zerfällt ca. 1/3 der im Neurofibrom vorhandenen Mastzellen. Da die CAM den einzigen einseitigen äußeren Reiz zum Zerfall der Mastzellen darstellt, kann davon ausgegangen werden, dass die Mastzellen eher in Nähe der Kontaktzone zur CAM bzw. im unteren Anteil des Transplantates zerfallen. Wenn eine große Menge an Mastzellen im unteren Anteil des Transplantates zerfällt, der Schwerpunkt sich aber trotzdem gleichzeitig in Richtung CAM bewegt, muss davon ausgegangen werden, dass die Migration der Mastzellen in Richtung CAM (d.h. die Bewegung der Mastzellen aus dem oberen in den unteren Tumoran-teil) größer als der Zerfall ist. Damit erklärt sich die Schwerpunktverschiebung zur CAM hin zu sehr frühen Zeitpunkten (z.B. 4 h Wert) der Tumorkubation. Wenn weiterhin angenommen wird, dass der Hauptteil der Wanderung der Mastzellen nach einem sehr kurzen Zeitbereich von wenigen Stunden beendet ist, so erklärt sich der nun zeitlich folgende Trend des Schwerpunktes zwischen 4 und 12 Stunden weg von der CAM ausschließlich mit der Betrachtung der Mastzell-Zerfallszeit. Dies spricht dafür, dass die Mastzellen nahe der Kontaktzone weiterhin zerfallen, während die Mastzellen im oberen Anteil des Tumors (weiter von der CAM entfernt) nicht so sehr betroffen sind. Nach 12 Stunden Tumorkubation sind etwa 97% der betroffenen Mastzellen zerfallen, was mit der konstanten Lage des Schwerpunktes übereinstimmt. Demzufolge zerfallen nach 12 Stunden Inkubation kaum noch Mastzellen und da keine Mastzellwanderung mehr stattfindet, befindet sich auch der Schwerpunkt in einer konstanten Lage.

Demzufolge gehen von der CAM innerhalb der ersten 4 Stunden Tumorkubation Reize aus, die sowohl eine Migration der Mastzellen des Neurofibroms in Richtung Kontaktzone als auch einen verstärkten Zerfall der CAM-nahen Mastzellen bewirken. Der Reiz zur Migration der Mastzellen hat nach 4 Stunden Inkubation so stark abgenommen, dass praktisch keine Zellwanderung mehr stattfindet und der zeitlich nachfolgende Kurvenverlauf einzig durch den Zerfall der Mastzellen bestimmt wird. Weitere Mastzellen gehen zwischen 4 und 12 Stunden Tumorkubation betont CAM-nahe zu Grunde, weshalb sich der Schwerpunkt wieder von der CAM weg verschiebt. Nach 12 Stunden Tumorkubation auf der CAM haben die Faktoren, die den Zerfall der Mastzellen bewirken, so nachgelassen, dass keine

weiteren Mastzellen mehr zu Grunde gehen. Dies entspricht den Kurvenverläufen des Schwerpunktes ebenso wie dem des Zerfalls der Mastzellen.

### 5.1.5 Zeitlicher Gesamtzusammenhang der Ergebnisse

Bei der Betrachtung der Gesamtheit der Ergebnisse fällt ein zeitlicher Zusammenhang auf, der allen einzelnen Untersuchungen zu Grunde liegt. Besonders in der frühen Phase der Untersuchung (innerhalb weniger Stunden Tumorkubation auf der CAM) zerfiel die größte Anzahl an Mastzellen unter Degranulation und Freigabe ihrer Mediatoren in die Umgebung.

Betrachtet man daraufhin das Neurofibrom/CAM-Modell, so fällt auf, dass viele Umbauvorgänge zeitlich gesehen erst nach bzw. während der Ausschüttung der Mastzellgranula einsetzen. Die Tumorform der transplantierten Neurofibrome blieb die ersten 8 Stunden konstant flach, nach 12 Stunden zeigten sich ca. 70 % leicht erhaben, um nach 24 Stunden bei allen Proben eine kugelig aufgeworfene Form anzunehmen. Erste sichtbare Veränderungen traten demzufolge erst zwischen 8 und 12 Stunden der Inkubation auf, als bereits mehr als die Hälfte der betroffenen Mastzellen degranuliert waren. Auch bei der Untersuchung zur Adhärenz zwischen Neurofibrom und CAM zeigten sich erste, vereinzelte Veränderungen erst nach 8 Stunden der Inkubation. Zu diesem Zeitpunkt lösten sich noch 72 % der Neurofibrome leicht und ohne Blutung von der CAM, sei es durch das Betupfen mittels Watteträger oder spontan bei der Fixierung in Formalin. Nach 12 Stunden lösten sich 74% der Neurofibrome, nach 24 h 100 % nicht mehr von der CAM, ohne eine Blutung zu provozieren. Bei der histologischen Auswertung der transplantierten Neurofibrome fanden sich ähnliche Parameter. Angiogenese und Hypertrophie ebenso wie zunehmende Adhärenz von CAM und Neurofibrom traten zeitlich nach bzw. während der oben beschriebenen Mastzelldegranulation auf. Nach 12 Stunden Inkubation zeigte sich die CAM unterhalb des Neurofibroms hypervaskularisiert mit kleinkalibrigen Gefäßen und im Vergleich zur tumorfernen CAM deutlich hypertroph im mesodermalen Anteil. Nach 24 Stunden waren Hypertrophie und Hypervaskularisation mesodermal weiter fortgeschritten, die Gefäße kaliberstärker. Die Kontaktzone zwischen Neurofibrom und CAM erschien stabiler bei teilweise ausgedünntem äußeren Epithel. Auch nach 48 Stunden Inkubation fand sich noch eine Steigerung der Hypertrophie und Hypervaskularisation des mesodermalen CAM-Anteils, die Gefäße waren deutlich kaliberstärker und zogen auf den Tumor zu. Erste Gefäßeinsprossungen mit kernhaltigen Erythrozyten fanden sich im Bereich der Kontaktzone

Neurofibrom/CAM.

Die Daten bestätigen, dass alle makroskopisch wie mikroskopisch beobachteten Veränderungen und Umbauvorgänge des Neurofibrom-CAM-Assays zeitlich gesehen erst einsetzen, als weit über 50 % der zerfallenden Mastzellen ihre Granula ins umliegende Gewebe ausgeschüttet hatten. Ein auffälliges Verhalten von Schwannzellen im transplantierten Neurofibrom konnte während der 48-stündigen Inkubation nicht festgestellt werden. Dies beweist, dass die Migration der Mastzellen in Richtung Kontaktzone zur CAM und der massive Zerfall der Mastzellen unter Ausschüttung ihrer Mediatoren betont CAM-nahe gerade in den ersten Stunden der Tumorinkubation einen signifikanten Einfluss auf die tumornahe, verstärkte Angiogenese der CAM mit Einsprossen der CAM-Gefäße ins Neurofibrom und Anwachsen des Tumors auf der CAM haben.

## 5.2 Literatur

Die inhomogene Zellstruktur des Neurofibroms, bestehend aus einem vielfältigen Zellgemisch, machte bisher die Entscheidung, welcher Zelltyp auf welche Weise in den Prozess der Neurofibromentstehung bzw. deren Wachstum - auch nach Traumatisierung - maßgeblich involviert ist, sehr schwierig. Werden Zellen für Zellkulturen aus dem Gesamtzusammenhang isoliert, so stellt dies immer nur einen kleinen Ausschnitt ihrer Wirkungsweise dar, Ergebnisse aus Mausmodellversuchen können ebenfalls nicht immer auf den Menschen übertragen werden. Die in Zellkulturen und Mausmodellen gewonnenen Erkenntnisse müssen daher durch zusätzliche Erhebung von *in vivo*-Daten ergänzt werden, auch um die vielfältigen Zell-zu-Zellaktionen im Gewebe zu berücksichtigen. Die Untersuchungen in dieser Arbeit wurden an humanen Neurofibromen vorgenommen, die, in ihrem natürlichen Zellverband bestehen bleibend, als ganze Tumoren auf die CAM bebrüteter Hühnereier transplantiert wurden und als *in-vivo*-Modell zur Untersuchung früher Veränderungen in traumatisierten Neurofibromen dienten. So blieben die vielfältigen Wechselwirkungen der einzelnen Zellgruppen untereinander erhalten und konnten unter *in-vivo*-Bedingungen untersucht werden, was eine ideale, ergänzende Methode zu den in der Literatur beschriebenen Versuchen mit isolierten Zellen und Mausmodellen darstellt.

### 5.2.1 Zellkulturen

Mit der Vorstellung, dass eine verstärkte Angiogenese Voraussetzung für das Wachstum von Tumoren ist [111, 192, 153, 193], wurde durch unterschiedliche Arbeitsgruppen das Verhalten isolierter Zelltypen des Neurofibroms auf dem HET-CAM-Assay untersucht. Wäre bekannt, welcher Zelltyp für die Induktion der Angiogenese verantwortlich ist, könnten gezielte Interventionen unternommen werden, um das Wachstum von Neurofibromen frühzeitig zu verhindern. Allgemein wird der Schwanzzelle in der Literatur die größte Bedeutung innerhalb des Zellgemisches des Neurofibroms zugesprochen.

Die Arbeitsgruppe um Sheela et al. [43] führte Untersuchungen zum Verhalten isolierter Schwanzzellen auf der CAM durch und wiesen nach, dass sich NF1-Schwanzzellen überwiegend wie transformierte Zellen auf der CAM verhielten. Transformierte Zellen in Tumoren stimulieren den Wirtsorganismus zur Angiogenese und Versorgung des Tumors mit Nährstoffen [192, 153, 193, 111], sind invasiv und bilden nach Installation in immundefiziente Nacktmäuse solide Tumoren aus. Aus Neurofibromen isolierte Schwanzzellen induzierten tatsächlich eine Angiogenese auf der CAM und infiltrierten nach 13 Tagen Inkubation deren mesodermalen Anteil, jedoch bildeten sie keine soliden Tumoren nach Installation in Knockout-Mäuse aus. Humane Schwanzzellen aus nicht pathologisch veränderten Nerven und von Patienten ohne NF1 wiesen im Gegensatz dazu weder eine Induktion der Angiogenese noch invasives Wachstumsverhalten auf. 1997 konnten diese Untersuchungen erweitert werden, indem Kim et al. [194] nachwiesen, dass Schwanzzellen isoliert aus neurofibromin-defizienten Knockout-Mäusen ebenfalls eine Angiogenese auf der CAM induzierten, während Schwanzzellen des Wildtypes dies nicht taten. Demzufolge verhalten sich Schwanzzellen von Neurofibromen gegenüber anderen Schwanzzellen atypisch [195], indem sie eine Angiogenese induzieren und verstärken. Die dafür verantwortlichen molekularen Mediatoren sind allerdings bisher nicht vollständig charakterisiert [42].

Ähnliches konnte allerdings auch für die Mastzelle nachgewiesen werden. Mastzellen isoliert aus Neurofibromen zeigten ebenfalls ein anormales Verhalten [195] und induzierten eine Angiogenese auf der CAM. Die Applikation von intakten Mastzellen, ebenso wie allein von Mastzellgranula, rief eine deutlich gesteigerte Angiogenese der CAM-Gefäße nach vier Tagen hervor, während die Applikation von bereits degranulierten Mastzellen keine wesentlichen Effekte bewirkte [118]. Die Inkubation von Anti-FGF-2 und Anti-VEGF gemeinsam mit isolierten Mastzellen und deren Granula auf der CAM führte nicht zu einer vollständigen Un-

terdrückung der Angiogenese [118, 117], obwohl hierdurch die beiden potentesten Angiogenesestimulans FGF-2 und VEGF in Mastzellen gehemmt wurden. Dies verdeutlicht, dass über die beiden untersuchten Mediatoren hinaus noch weitere Mastzellmediatoren an der Stimulation der Angiogenese beteiligt sein müssen.

Auch mit aus Neurofibromen isolierten Fibroblasten und normalen Fibroblasten wurden von der Arbeitsgruppe um Sheela et al. [43] Versuche zur Angiogenese auf der CAM durchgeführt. Hierbei bestätigte sich der Verdacht, dass beide Sorten Fibroblasten weder eine Angiogenese auf der CAM induzierten noch invasiv waren. Diese Arbeiten wurden noch unterstützt durch Untersuchungen mit isolierten Fibroblasten aus humanen Neurofibromen und Nf1 Knockout-Mäusen, beide induzierten ebenfalls keine Angiogenese auf der CAM [194].

Die in der Literatur beschriebenen Versuche mit isolierten Zellen auf der CAM zeigen, dass sowohl Schwannzellen (aus humanen Neurofibromen isoliert) als auch Mastzellen eine Angiogenese auf der CAM induzieren [43, 118, 117, 194] und somit beide Zellgruppen für das initiale Wachstum von Neurofibromen durch eine gesteigerte Angiogenese verantwortlich sein könnten. Welcher der beiden Zelltypen jedoch im natürlichen Zellverband des Neurofibroms tatsächlich für die initiale Aktivierung der gesteigerten Angiogenese verantwortlich ist, konnte so bisher nicht ermittelt werden. Die eigenen Untersuchungen konnten zur Klärung dieser Fragestellung weiterführend beitragen, indem die zeitliche Abfolge von Zellveränderungen im natürlichen Zellverband des transplantierten humanen Neurofibroms dargestellt werden konnte. In einem Zeitraum von 12 Stunden zerfielen tatsächlich 2/3 der vorhandenen Mastzellen unter Ausschüttung ihrer Granula besonders CAM-nahe, ohne dass Schwannzellen in dem untersuchten Zeitintervall von 48 Stunden auffällige Veränderungen aufwiesen. Die zeitlich deutlich nach dem Zerfall der Mastzellen einsetzende Hypervaskularisation der CAM mit Gefäßeinsprossungen in den Tumor nach bereits 48 Stunden ebenso wie Verwachsung von Neurofibrom und CAM konnten eindeutig der Wirkung der Inhaltsstoffe der Mastzellgranula zugeschrieben werden. Weiterhin konnte gezeigt werden, dass nicht nur aus dem Zellverband isolierte Schwannzellen innerhalb der ersten 48 Stunden Tumorkubation auf der CAM keine Zeichen von Invasivität aufwiesen, sondern auch die im humanen Neurofibrom im natürlichen Zellverband befindlichen Schwannzellen in dieser Zeit weder proliferativ noch invasiv tätig waren und deshalb keinen Einfluss auf die gesteigerte Angiogenese der ersten 48 Stunden Neurofibrominkubation auf der CAM ausübten. Die vorliegende Arbeit konnte somit erstmals die frühe Phase und die zeitliche Abfolge der Zellveränderungen in traumatisierten Neurofibromen aufdecken und damit gleichzeitig die



entscheidende Rolle der Mastzelle nachweisen.

### 5.2.2 Tiermodelle

Für die Frage, welche Mechanismen für die Entstehung und das Wachstum von Neurofibromen verantwortlich sind, wurde lange Zeit nach klinisch passenden Versuchsmodellen gesucht. Das Vollbild der Neurofibromatose Typ I mit Ausbildung dermaler Neurofibrome spiegelt sich jedoch bisher in keinem Tiermodell wider. Der Damsselfisch bildet beim Erreichen der Geschlechtsreife Pigmentanomalien und Neurofibrome der Haut aus, die Ursache hierfür scheint aber laut epidemiologischer Studien eher auf einer Infektion als auf einer genetischen Ätiologie zu beruhen [196]. Studien an der Maus waren zunächst wenig informativ. Mäuse homozygot in Bezug auf eine NF1-Gen-Mutation (Nf1<sup>-/-</sup>) waren nicht lebensfähig und starben in utero [16, 197, 17]. NF1 heterozygote Mäuse (Nf1<sup>+/-</sup>) hingegen waren lebensfähig, entwickelten aber weder Neurofibrome noch Pigmentanomalien und starben nach 15 Monaten an Leukämie oder einem Pheocromozytom [197]. Es gelang schließlich 1999 mit Hilfe von Chimeric-Mäusen plexiforme Neurofibrome in Mäusen zu generieren [18]. Zhu et al. konnten darüber hinaus 2002 nachweisen, dass der vollständige Verlust von NF1 in Schwannzellen (Nf1<sup>-/-</sup>) für die Ausbildung plexiformer Neurofibrome in Mäusen notwendig war [15]. In NF1 heterozygoten Mäusen wurde durch eine somatische Inaktivierung des 2. NF1-Alleles einzig in Schwannzellen bei sonst für NF1 heterozygotem Zellsatz eine 100%ige Penetranz von plexiformen Neurofibromen erreicht. Die Bedeutung und der Einfluss der nicht-Schwannzellen auf die Tumorentstehung wurde im Anschluss untersucht, wobei sich zeigte, dass als Voraussetzung für die Ausbildung plexiformer Neurofibrome der umgebende Zellsatz unbedingt heterozygot (Nf1<sup>+/-</sup>) sein musste [15, 198]. Nur Nf1<sup>+/-</sup> Mastzellen waren fähig, Nerven vor der Tumorbildung zu infiltrieren, was eine aktive Rolle der Mastzelle auch bei der Entstehung plexiformer Neurofibrome vermuten lässt [18].

Anhand der in der Literatur veröffentlichten Ergebnisse wird deutlich, dass seit kurzem zwar ein Mausmodell zur Untersuchung der Pathogenese plexiformer Neurofibrome, jedoch keines zur Untersuchung dermalen Neurofibrome existiert. Dies erstaunt zwar zunächst, da sich humane plexiforme Neurofibrome und dermale Neurofibrome prinzipiell aus dem gleichen Gemisch an Zellen zusammensetzen, jedoch weisen sie in vivo sehr verschiedene Erscheinungs- und Wachstumsmuster auf [31]. Dermale Neurofibrome zeigen vielfältige äußere Erscheinungsformen [41, 33, 34, 199], entstehen erst während der Pubertät oder zu späteren Zeitpunk-

ten, zeigen ein meist nicht vorhersehbares Wachstum (Phasen intensiven Wachstums wechseln mit Phasen der Ruhe ab) und der komplette Verlust von NF1 in Schwannzellen reicht nicht aus, um sie in Mäusen zu generieren. Die Mechanismen der Pathogenese dermalen Neurofibrome ebenso wie die Ausbildung unterschiedlicher Erscheinungsformen und die Frage, wie Wachstumsschübe ausgelöst oder gestoppt werden, bleibt weiter unbeantwortet. Es wird jedoch angenommen, dass für das Entstehen dermalen Neurofibrome weitere genetische ebenso wie nicht-genetische Faktoren mit verantwortlich sind [196]. Die Vielfalt dieser Faktoren erschwert maßgeblich die Suche nach dem initialen Trigger. Gerade die Untersuchung der Frühphase der Entstehung dermalen Neurofibrome wäre von großer Bedeutung, ist aber in Ermangelung eines Modells bisher nicht möglich. Dabei treten gerade die dermalen Neurofibrome bei nahezu jedem Patienten mit NF-1 auf und führen - neben weiteren Komplikationen - durch ihr zahlreiches Auftreten sehr häufig zur Stigmatisierung und Ausgrenzung der Betroffenen.

Im Gegensatz zur problematischen Aufklärung der Pathogenese dermalen Neurofibrome (Mangels eines entsprechenden Versuchsmodells) konnte mit Hilfe des Neurofibrom/CAM-Modells in einem in-vivo-Tumormodell gerade die frühe Phase frisch traumatisierter dermalen Neurofibrome nachvollzogen werden. Traumatisierte oder nicht vollständig exzidierte Neurofibrome zeigen in vivo am Patienten ein auffällig schnelles, überschießendes Wachstum mit Hyperperfusion und hoher Blutungsneigung [31]. Gleiche Symptome treten nach permanenter mechanischer Irritation durch z.B. scheuernde Hemdkragen, Hosenbündchen oder BH-Träger auf [41], wobei über den entsprechenden Pathomechanismus bisher kaum etwas bekannt ist. Defekte in Prozessen der Wundheilung oder Nervenregeneration wurden allgemein vermutet [31, 196]. V. Riccardi vertrat die Theorie, dass die Reaktion von Mastzellen auf ein Trauma im Zusammenhang mit einer NF1-Mutation anormal ist, zu einer Proliferation der Schwannzellen, perineuralen Zellen, Fibroblasten und Gefäßen und in der Summe zum Wachstum eines Neurofibroms führt [196], detailliertere Untersuchungen blieben jedoch in Ermangelung eines Versuchsmodells aus. Obwohl V. Riccardi eine entscheidende Rolle der Mastzelle bei der Entstehung von dermalen Neurofibromen lange Zeit vermutete, richtete sich das Augenmerk der Grundlagenforschung verstärkt auf die Bedeutung der Schwannzellen. Erst in letzter Zeit kommt der Mastzelle wieder eine größere Bedeutung zu, wie z.B. ihr Einfluss bei der Entstehung plexiformer Neurofibrome [18]. Die vorliegende Arbeit konnte die bisher sehr angezweifelte Rolle der Mastzelle in der Frühphase traumatisierter dermalen Neurofibrome nachweisen und ermöglicht darüber hinaus weiterführende Untersuchungen zum Pathomechanis-

mus traumatisierter dermalen Neurofibrome.

### 5.2.3 Wechselseitiger Einfluss der Zelltypen im NF

Bei der in der vorliegenden Arbeit nachgewiesenen forcierten Degranulation von über 2/3 der im Neurofibrom vorhandenen Mastzellen innerhalb weniger Stunden nach Trauma werden große Mengen von Mediatoren und Substanzen, die direkt oder indirekt eine Rolle bei der Angiogenese, der Wundheilung, Gewebeumbau und -wiederherstellung (Wachstum) spielen, ins umliegende Gewebe freigesetzt. Die Mastzelle nimmt somit eine zentrale Schlüsselrolle mit multiplen Effektorfunktionen ein, indem sie in wechselseitiger Beziehung zu den übrigen Zellgruppen des Neurofibroms steht: Schwannzellen, Fibroblasten und Endothelzellen. Neben den Mastzellen wiesen keine der übrigen Zellgruppen des Neurofibroms in den vorliegenden Untersuchungen zu so frühen Zeitpunkten auffällige Veränderungen auf.

Der gegenseitige Einfluss der Mastzellen und Schwannzellen wird bei Untersuchungen zu deren Proliferation, Migration und Lebensdauer deutlich. Kutane und peritoneale Mastzellen sind in erhöhter Anzahl in Nf1+/- Mäusen nachweisbar [195, 200]. Nf1-/- Schwannzellen sezernieren Faktoren, die über einen spezifischen Signalweg Nf1+/- Mastzellen zur Migration in das die Schwannzellen umgebende Gewebe bewegen [201, 202, 198, 203, 204]. Mastzellen reagieren *in vivo* und *in vitro* darauf mit einer erhöhten Lebensspanne [195, 200]. In humanen Neurofibromen wurde in Korrelation zu diesen Ergebnissen eine auffällig hohe Konzentration von KitL-Kopien gefunden [205]. Umgekehrt sezernieren Mastzellen potente Stimulans, wie z.B. NGF und VEGF, die eine Schwannzellproliferation, Migration und wiederum erhöhte Lebensdauer bewirken [206, 121, 207, 208].

Giorno et al. demonstrierten 1989 eine Ingestition von Mastzellgranula durch Fibroblasten [45]. Der Nachweis eines Kontakts zwischen perineuralen Fibroblasten und Mastzellen konnte *in vivo* bei der elektronenmikroskopischen Untersuchung von Neurofibromen erbracht werden [209]. Bereits nach einer knappen Stunde konnte nach Reizung der Mastzellen - sowohl durch IgE als auch nicht-immunologisch - die Ausschüttung der Mastzellgranula elektronenmikroskopisch nachgewiesen werden [210]. Der ausgeprägte Einfluss der Mastzellen auf Aktion und Reaktion der Zellen im Neurofibrom wird durch die Möglichkeit der Transgranulation noch deutlicher. Bei der Transgranulation werden über direkte Zell-zu-Zell-Kontakte Mastzellgranula in Fibroblasten und Endothelzellen transferiert [211, 178, 88, 185]. Mastzellen bewirken über Heparin, welches an Endo-

thelwachstumsfaktoren bindet eine Förderung von Migration und Proliferation der Endothelzellen [91, 88, 92].  $\text{TNF}\alpha$  in Mastzellen stellt einen potenten Wachstumsfaktor zur Neubildung von Kapillaren dar [88, 85], Histamin induziert die Proliferation von Endothelzellen [85, 86] und wirkt mitogen auf Fibroblasten und Endothelzellen [87, 88, 85, 89, 90].

Dass die Mastzelle neben der hier nachgewiesenen Initiierung der Angiogenese traumatisierter Neurofibrome über ihre vielfältigen Mediatoren einen erheblichen Einfluss auf die übrigen Zellgruppen des Neurofibroms ausübt (und diese wiederum auf sie) ist sicherlich unbestritten. Die in der Literatur aufgeführten Erkenntnisse wurden jedoch überwiegend aus Untersuchungen mit Zellkulturen und Mausmodellen gewonnenen und müssen daher durch zusätzliche Erhebung von *in vivo*-Daten ergänzt werden, um die vielfältigen Zell-zu-Zellaktionen im Gewebe zu berücksichtigen. In welchem Umfang und in welcher zeitlichen Reihenfolge die Mastzellmediatoren Einfluss auf die anderen Zellgruppen des Neurofibroms ausüben, muss erst noch in weiterführenden Arbeiten genauer untersucht werden. Mit der vorliegenden Arbeit ist es erstmals gelungen, den Pathomechanismus traumatisierter dermalen Neurofibrome zu untersuchen, wobei als initialer Trigger die massive Degranulation der Mastzellen nachgewiesen werden konnte.

# Kapitel 6

## Schlussfolgerungen

Die Entschlüsselung des Pathomechanismus traumatisierter dermaler Neurofibrome steht sicherlich mit den in der vorliegenden Arbeit gewonnenen Erkenntnissen noch ganz am Anfang. Mit Hilfe des vorliegenden Modells ist es jedoch möglich, weiterführende Untersuchungen zum Verhalten einzelner Zellgruppen des Neurofibroms im natürlichen Zellverband durchzuführen und darüber hinaus Aussagen über zeitliche Abfolgen von Zellaktionen und Reaktionen zu treffen. Ein intensiviertes Verständnis der molekularen und zellulären Veränderungen in traumatisierten Neurofibromen könnte weiterführend dazu beitragen, den Pathomechanismus der Entstehung und des Wachstums nicht traumatisierter dermaler Neurofibrome zu entschlüsseln und damit zur Entwicklung effektiver therapeutischer Maßnahmen entscheidend beizutragen. Schon der Nachweis, dass die Mastzelle eine große Rolle gerade in der Frühphase des Wachstums traumatisierter Neurofibrome spielt (und nicht etwa wie bisher von den meisten Arbeitsgruppen favorisiert die Schwannzelle), kann in Zukunft bei der Generation neuer Therapeutika zur Behandlung der Neurofibromatose weiterführend beitragen.

Aktuell existiert keine medikamentöse Therapieform, die das Auftreten oder das Wachstum dermaler Neurofibrome verhindert. Einzig Ketotifen, ein bereits zur Therapie als Antihistaminikum zugelassenes Medikament, wurde 1992 in Ermangelung entsprechender Tier- oder in-vivo-Modelle an NF-1-Patienten getestet [21, 196, 44]. Der erhoffte Erfolg blieb in Hinblick auf die Hemmung des Neurofibromwachstums jedoch aus, da Ketotifen überwiegend über den Mechanismus der Blockade von Histamin-Rezeptor-getriggerten Reaktionen verantwortlich ist und demzufolge alle anderen Mediatoren bei Aktivierung und Degranulation ungehindert wirksam sein konnten. Daraus erklärt sich der geringe Einfluss auf das Wachstumsverhalten der Neurofibrome, aber die Abnahme von begleiten-

dem Juckreiz und Hautrötung. Durch Versuche von Ribatti et al. an der CAM bebrüteter Hühnereier wurde deutlich, dass die Antagonisierung einzelner, aber potenter Mastzellmediatoren nicht zum gewünschten Erfolg führte [118, 117], sondern hierfür eine Hemmung möglichst aller Mastzellmediatoren notwendig ist. In Mastzell-defizienten Mäusen ebenso wie bei mit Mastzellinhibitoren behandelten Ratten konnte eine eingeschränkte Tumorangiogenese beobachtet werden [212, 213], was wiederum den entscheidenden Einfluss der Mastzellen auf die initiale Angiogenese verdeutlicht. Als Angriffspunkt für die Generation neuer Therapeutika zur Behandlung der Neurofibromatose könnte demzufolge eine suffiziente Modulation der Mediatorfreisetzung der Mastzellen dienen. Über eine Hemmung der durch Mastzellen induzierten Angiogenese und der vielfachen Wechselwirkungen der Mastzellen mit anderen Zellen des Neurofibroms könnte das auffällig progressive Wachstum nicht vollständig exzidierte oder traumatisierte Neurofibrome *in situ* verhindert werden und weiterführend ggf. auch das Wachstum/Auftreten nicht traumatisierter dermaler Neurofibrome.

Weiterführende Versuche mit mastzellstabilisierenden Medikamenten und die Dokumentation von deren direkter Auswirkung auf die Zellen und das Wachstum der Neurofibrome sind mit dem Neurofibrom/CAM-Modell gut möglich, da es ideale Voraussetzungen für pharmakologische Testungen bietet. Über eine komplette Hemmung der Freisetzung der Mastzellmediatoren in der frühen Phase der Neurofibrominkubation auf der CAM müsste demzufolge das Anwachsen der Neurofibrome auf der CAM verhindert werden können. Erste pharmakologische Testungen mit den beiden Antihistaminen Ketotifen und Cromoglycinsäure wurden bereits durchgeführt [214], wobei Cromoglycinsäure im Vergleich zu Ketotifen eine stärkere mastzellstabilisierende Wirkung zugeschrieben wird. Es konnte gezeigt werden, dass die Applikation von Cromoglycinsäure ein Anwachsen der Neurofibromscheiben auf der CAM unterband, während die Zugabe von Ketotifen zu einem uneingeschränkten Wachstum mit Neovaskularisierung des Tumors durch die CAM-Gefäße führte. Dies beweist, dass die Hemmung der Mastzelldegranulation zu frühen Zeitpunkten erhebliche Auswirkungen auf das Neurofibromwachstum hat und untermauert die Ergebnisse der vorliegenden Arbeit, die die bedeutende Rolle der Mastzelle in der Frühphase traumatisierter Neurofibrome nachwies. Mit Hilfe von Medikamenten, die gut verträglich sind und eine Mastzellaktivierung und Degranulation suffizient antagonisieren, könnte in Zukunft eine überschießende Tumorangiogenese mit Wachstum der Neurofibrome *in situ* verhindert werden.

Chloridkanäle scheinen eine wichtige Rolle in der Kontrolle sekretorischer Funk-

tionen in Mastzellen zu spielen [215]. Diese Kanäle können in Mastzellen durch intrazelluläre Applikation von Cromoglycinsäure geblockt werden, was die Vermutung nahe legt, dass es sich um einen spezifischen Blocker von Anionen-Kanälen mittelgroßer Leitfähigkeit handelt [215]. Der gleiche Wirkmechanismus wird für das strukturell verwandte Nedocromil beschrieben [216]. Für diesen Wirkstoff konnte zusätzlich eine Hemmung von Zytokinfreisetzung aus Makrophagen und T-Zellen gezeigt werden, was einen indirekten inhibitorischen Effekt auf die Mastzellaktivierung auslöst [217, 218]. Mastzellstabilisatoren werden zur Zeit überwiegend bei Patienten mit allergischem Asthma eingesetzt. Die Entwicklung von Antagonisten weiterer Mastzellmediatoren, wie Tryptase [219], verschiedener Zytokine [220] und Matrixmetalloproteasen [221] stehen noch am Anfang der Forschung.

Die Ergebnisse der vorliegenden Arbeit werden demzufolge in Zukunft dazu beitragen, neben der weiterführenden Untersuchung des Pathomechanismus traumatisierter und nicht traumatisierter dermaler Neurofibrome die Generation selektiver und effektiver Medikamente zur Behandlung der Neurofibromatose zu ermöglichen.





# Kapitel 7

## Zusammenfassung

Die Ausbildung von tausenden dermalen Neurofibrome mit entsprechender Stigmatisierung der betroffenen Patienten stellt das Leitsymptom der Neurofibromatose Typ 1 dar. Die dermalen Neurofibrome treten meist mit der Pubertät der Patienten erstmals in Erscheinung und weisen ein nicht vorhersehbares Wachstumsverhalten auf, Phasen der kontinuierlichen Größenzunahme wechseln mit Phasen eines schubweisen Krankheitsverlaufes ab. Viele Neurofibrome verursachen lokalisationsbedingte Funktionseinschränkungen, Haltungsschäden und führen nicht selten zur Ausgrenzung der Patienten im täglichen Leben. Umso größer sind die Bemühungen in der Forschung, den Auslöser und den Mechanismus der Neurofibromentstehung und des Neurofibromwachstums u.a. auf zellulärer Ebene besser zu verstehen, um basierend auf diesem Wissen neue Methoden der Intervention zu entwickeln. Im Gegensatz zu den sehr viel selteneren plexiformen Neurofibromen scheint der komplette Verlust des NF1-Gens in Schwannzellen nicht ausreichend, um dermale Neurofibrome in Mäusen zu generieren. Da der Pathomechanismus dermalen Neurofibrome weiterhin ungeklärt bleibt, steht als einzige Therapieform die rein symptomatische chirurgische bzw. laserchirurgische Exzision möglichst vieler Neurofibrome zur Verfügung. Das Auftreten und Wachstum immer neuer dermalen Neurofibrome kann dadurch nicht verhindert werden und ist somit ein sich durch das gesamte Leben der Patienten ziehender, unaufhaltsamer Prozess.

Bei der symptomatischen Exzision ebenso wie bei traumatisierten dermalen Neurofibromen fiel klinisch eine Besonderheit auf. Nicht vollständig exzidierte dermale Neurofibrome wiesen eine extrem hohe Rezidivrate auf und zeigten - ebenso wie traumatisierte Neurofibrome - ein auffällig progressives Wachstum innerhalb weniger Tage mit Hypervaskularisation und Kontaktblutung [222]. Histologisch stellte sich 4 Tage nach Traumatisierung in exzidierten Neurofibromen eine deut-

liche Mastzelldegranulation und Schwannzellproliferation dar. Zur Klärung des Pathomechanismus des auffälligen Wachstumsverhaltens der Neurofibrome wurde in der vorliegenden Arbeit die Situation traumatisierter dermaler Neurofibrome durch Transplantation von humanem dermalen Neurofibromgewebe auf die CAM bebrüteter Hühnereier in einem in-vivo-Tumormodell nachvollzogen. Gerade die frühzeitigen Veränderungen innerhalb der ersten 48 Stunden waren von besonderem Interesse, um die Frage zu klären, welche Zellen für die initialen Veränderungen in traumatisierten Neurofibromen verantwortlich sind. Hierfür war es wichtig, die einzelnen Zelltypen des Neurofibroms im natürlichen Zellverband zu untersuchen, um Wechselwirkungen der Zellen untereinander zu berücksichtigen und zeitliche Abläufe von Zellveränderungen mikroskopisch nachvollziehen zu können. In der Literatur wurde bisher überwiegend der Schwannzelle die größte Bedeutung bei der Entstehung und dem Wachstum von Neurofibromen beigemessen. Mit der vorliegenden Arbeit konnte jedoch die bedeutende Schlüsselfunktion der Mastzellen in der frühen Phase der Inkubation dermaler Neurofibrome auf der CAM nachgewiesen werden. Während der 48-stündigen Untersuchung kam es innerhalb der ersten 12 Stunden zu einer deutlichen Umverteilung der Mastzellen im Neurofibrom mit Verschiebung des Schwerpunktes kurzfristig hin und ab 4 Stunden Inkubation weg von der CAM. Dies erklärt sich durch eine anfängliche Migration der Mastzellen in Richtung Neurofibrom/CAM-Kontaktstelle und fortlaufendem massivem Mastzellzerfall besonders CAM-nahe. 2/3 der im dermalen Neurofibrom vorhandenen Mastzellen zerfielen unter Ausschüttung ihrer Granula innerhalb von 12 Stunden Tumorinkubation, nur noch 1/3 der Mastzellen blieb die folgenden 36 Stunden unverändert bestehen. Die CAM reagierte auf die massive Freisetzung der Mastzellmediatoren mit zeitlich nachfolgender Hypervaskularisation und Einsprossen von Gefäßen bereits zu frühen Zeitpunkten von 24-48 Stunden Tumorinkubation. Während des gesamten Untersuchungsintervalls fand keine Proliferation oder auffällige Veränderung der Schwannzellen statt, womit der Einfluss der Mastzelle und ihrer vielfältigen Mediatoren sowohl auf die frühzeitige Hypervaskularisation der CAM als auch auf die übrigen Umbauvorgänge im transplantierten Neurofibrom deutlich hervortritt. Werden die Ergebnisse des Neurofibrom/CAM-Modells auf die Situation traumatisierter Neurofibrome in situ übertragen, so bedeutet dies, dass der Schwannzellproliferation eine massive Mastzelldegranulation zeitlich voraus geht. Die freigesetzten Mastzellmediatoren induzieren und forcieren eine initiale Angiogenese und Hypervaskularisation des Neurofibroms, was eine wichtige Voraussetzung für deren Wachstum darstellt. Darüber hinaus stehen Mastzellen mit zahlreichen Zellen

des Neurofibroms in enger Wechselbeziehung und wirken darüber ebenfalls auf Proliferation und Wachstum traumatisierten Neurofibrome ein. Die nachgewiesene Rolle der Mastzelle in traumatisierten Neurofibromen könnte in Zukunft das Interesse der Forschung wieder verstärkt auf die Mastzellen richten, die wahrscheinlich auch bei der Entstehung von dermalen und plexiformen Neurofibromen in größerem Maße eine Rolle spielen, als bisher angenommen.

Die vorliegende Arbeit ergänzt bisherige Untersuchungen mit isolierten Zellen des Neurofibroms und am Mausmodell gewonnene Daten durch den Nachweis der differentiellen Rolle der Mastzelle gerade in der frühen Phase traumatisierter dermalen Neurofibrome. Die Ergebnisse unterstreichen die Vielseitigkeit der Mastzelle, die durch ihren Reichtum an Mediatoren und Rezeptoren eine bedeutende Rolle im Netzwerk der Zelltypen des Neurofibroms einnimmt. Daher scheint es angezeigt, in weiterführenden Studien das Verständnis der Funktion der Mastzelle im dermalen Neurofibromen zu vertiefen und einen möglichen therapeutischen Nutzen daraus zu ziehen, so dass mit der Generation entsprechender Medikamente, z.B. über eine suffiziente Antagonisierung der Mastzellmediatoren, den betroffenen Patienten langfristig geholfen werden kann.



# Abbildungsverzeichnis

2.1	Klinik der NF1 . . . . .	10
2.2	Traumatisiertes NF . . . . .	20
2.3	Wechselwirkung der Zellen im NF . . . . .	21
3.1	Schema des bebrüteten Hühnereis und Blick auf eine vitale CAM	26
3.2	Präparation und Freilegung der CAM . . . . .	37
3.3	Prinzip der APAAP-Färbung . . . . .	43
3.4	Schema der Mz-Auszählung . . . . .	50
4.1	Tumorform makrosk. und mikrosk. . . . .	59
4.2	NF/CAM-Assay, CAM-Aufbau . . . . .	63
4.3	Tumorferne und tumornahe CAM im zeitlichen Vergleich . . . . .	66
4.4	Tumornahe CAM-Veränderungen . . . . .	67
4.5	Gefäßveränderungen innerhalb der CAM . . . . .	68
4.6	Gefäßeinsprossung ins Neurofibrom . . . . .	69
4.7	HE-Färbung nach 4 h NF-Inkubation . . . . .	73
4.8	HE-Färbung nach 12 h NF-Inkubation . . . . .	74
4.9	S100-Färbung nach 12 h NF-Inkubation . . . . .	75
4.10	HE-Färbung nach 24 h NF-Inkubation . . . . .	76
4.11	S100-Färbung nach 24 h NF-Inkubation . . . . .	77
4.12	HE-Färbung nach 48 h NF-Inkubation . . . . .	78

4.13	S100-Färbung nach 48 h NF-Inkubation . . . . .	79
4.14	Gesamtmastzellkonz. Serie 1, MzT-Färbung . . . . .	83
4.15	Gesamtmastzellkonz. Serie 2, MzT-Färbung . . . . .	84
4.16	Gesamtmastzellkonz. Serie 3, MzT-Färbung . . . . .	85
4.17	Zusammenfassung Gesamtmastzellkonz. Serie 1-3, MzT-Färbung .	88
4.18	Verschiebung der Schwerpunkte, MzT-Färbung . . . . .	90
4.19	Gesamtmastzellkonz. Serie 1, c-kit-Färbung . . . . .	93
4.20	Gesamtmastzellkonz. Serie 2, c-kit-Färbung . . . . .	94
4.21	Gesamtmastzellkonz. Serie 3, c-kit-Färbung . . . . .	95
4.22	Zusammenfassung Gesamtmastzellkonz. Serie 1-3, c-kit-Färbung .	98
4.23	Verschiebung der Schwerpunkte, c-kit-Färbung . . . . .	100
5.1	Vergleich Mastzellzerfall beider Färbungen . . . . .	107
5.2	Vergleich der Schwerpunktverschiebung c-kit und MzT-Färbung .	112

# Tabellenverzeichnis

1.1	Klassifikation der NF1 nach V.Riccardi . . . . .	2
1.2	Hauptmerkmale der NF1 und NF2 . . . . .	2
2.1	Diagnosekriterien NF1 . . . . .	6
2.2	Eigenschaften dermalen und plexiformer NF . . . . .	8
3.1	Alkoholverdünnungsreihe . . . . .	33
3.2	Antikörper . . . . .	34
3.3	Optimaler Antikörpertiter . . . . .	44
3.4	Adhärenz der NF zur CAM . . . . .	52
3.5	Tumorform der transpl. NF . . . . .	52
4.1	Selektion der Eier vor NF-Transplantation . . . . .	56
4.2	Abgestorbene Eier während der Inkubationszeit der NF . . . . .	56
4.3	Anzahl der transplantierten Eier . . . . .	57
4.4	Tumorform 1 . . . . .	58
4.5	Tumorform 2 . . . . .	58
4.6	Tumorform 3 . . . . .	58
4.7	Adhärenz 1 . . . . .	61
4.8	Adhärenz 2 . . . . .	61
4.9	Adhärenz 3 . . . . .	61
4.10	Gesamtmastzellkonzentration Serie 1-3, MzT-Färbung . . . . .	81

4.11 Mittelwerte und Fehler der Mz-Konzentration aller drei Serien, MzT-Färbung . . . . .	86
4.12 Schwerpunkte Serie 1-3, MzT-Färbung . . . . .	90
4.13 Gesamtmastzellkonzentration Serie 1-3, c-kit-Färbung . . . . .	91
4.14 Mittelwerte und Fehler der Mz-Konzentration aller 3 Serien, c-kit- Färbung . . . . .	96
4.15 Schwerpunkte Serie 1-3, c-kit-Färbung . . . . .	99



# Literaturverzeichnis

- [1] von Recklinghausen F. *Über die multiplen Fibrome der Haut und ihre Beziehung zu den multiplen Neurinomen*. Festschrift, Hirschwald, Berlin, 1882.
- [2] Riccardi VM. The multiple forms of neurofibromatosis. *Pediatr Rev*, 3:293–300, 1982.
- [3] Riccardi VM. Neurofibromatosis: Clinical heterogeneity. *Curr Probl Cancer*, 7:1, 1982.
- [4] Riccardi VM. Early manifestations of NF: Diagnosis and management. *Comp Ther*, 8:35, 1982.
- [5] Wiestler OD and Radner H. *The neurofibromatosis: a pathogenic and clinical overview*. Huson SM and Hughes RAC, University Press, Cambridge, UK, 1994.
- [6] Korf BR. Malignancy in neurofibromatosis type I. *The Onkologist*, 5:477–485, 2000.
- [7] Huson SM and Hughes RAC. *The neurofibromatoses: a pathogenetic and clinical overview*. Chapman and Hall, New York, 1994.
- [8] Goldberg Y, Dibbern K, Klein J, Riccardi VM, and Graham JM Jr. Neurofibromatosis type I - an update and review for the primary pediatrician. *Clin Pediatr*, 35:545–561, 1996.
- [9] Cawthon RM, Weiss R, Xu GF, and et al. A major segment of the neurofibromatosis type 1 gene: cDNA sequence, genomic structure, and point mutations. *Cell*, 62:193–201, 1990.
- [10] Wallace MR, Marchuk DA, Andersen LB, and et al. Type 1 neurofibromatosis gene: identification of a large transcript disrupted in three NF1 patients. *Science*, 249:181–186, 1990.

- [11] Rosenbaum T and Lenard H-G. Die Neurofibromatosen. *Der Kinderarzt*, 2:154–164, 1997.
- [12] Schweigerer L. Neurofibromatose Typ 1. *Hautarzt*, 47:591–598, 1996.
- [13] Colman SD and Wallace MR. Neurofibromatosis type 1. *Eur J Cancer*, 30:1974–1981, 1994.
- [14] Martin GA, Viskochil D, Bollag G, and et al. The GAP-related domain of the neurofibromatosis type 1 gene product interacts with ras p21. *Cell*, 63:843–849, 1990.
- [15] Zhu Y, Ghosh P, Charnay P, Burns DK, and Parada LF. Neurofibromas in NF1: schwann cell origin and role of tumor environment. *Science*, 296:920–922, 2002.
- [16] Brannan CI, Perkins AS, Vogel KS, and et al. Targeted disruption of the neurofibromatosis type-1 gene leads to developmental abnormalities in heart and various neural crest-derived tissues. *Genes Dev*, 8:1019–1029, 1994.
- [17] Lakkis MM and Epstein JA. Neurofibromin modulation of ras activity is required for normal endocardial-mesenchymal transformation in the developing heart. *Development*, 125 (22):4359–4367, 1998.
- [18] Cichowski K, Shih TS, Schmitt E, and et al. Mouse models of tumor development in neurofibromatosis type 1. *Science*, 286:2172–2176, 1999.
- [19] Riccardi VM and Lewis RA. Penetrance of von Recklinghausen neurofibromatosis: a distinction between predecessors and descendants. *Am J Hum Genet*, 42:284–289, 1988.
- [20] National Institutes of Health Consensus Development Conference. Neurofibromatosis: conference statement. *Arch Neurol*, 45:575–578, 1988.
- [21] Riccardi VM. *Neurofibromatosis: Phenotype, Natural History and Pathogenesis*. Johns Hopkins University Press, Baltimore, 1992.
- [22] Listernick R, Louis DN, Packer RJ, and Gutmann DH. Optic pathway gliomas in children with neurofibromatosis 1. *Ann Neurol*, 41:143–148, 1997.

- [23] Listernick R, Charrow J, and Gutmann DH. Intracranial gliomas in neurofibromatosis 1. *Am J Med Genet*, 89:31–37, 1999.
- [24] Hofman KJ, Harris EL, Bryan RN, and Denckla MB. Neurofibromatosis type 1: the cognitive phenotype. *J Pediatr*, 124:1–8, 1994.
- [25] Stine SB and Adams WV. Learning problems in neurofibromatosis patients. *Clin Orthop*, 245:43–48, 1989.
- [26] Herrera GA and de Moreaes HP. Neurogenic sarcomas in patients with neurofibromatosis (von Recklinghausen's disease). *Virchows Arch*, 403:361–376, 1984.
- [27] Bader J. Neurofibromatosis and cancer. *Ann NY Acad Sci*, 486:57–65, 1986.
- [28] Matsui I, Tanimura M, Kobayashi N, Sawada T, Nagahara N, and Akatsuka J. Neurofibromatosis type 1 and childhood cancer. *Cancer*, 72:2746–2754, 1993.
- [29] Zvulunov A, Barak Y, and Metzker A. Juvenile xanthogranuloma, neurofibromatosis, and juvenile chronic myelogenous leukemia. *Arch Dermatol*, 131:904–908, 1995.
- [30] Peltonen J, Jaakola S, and Lebowhl M. Cellular differentiation and expression of matrix genes in type 1 neurofibromatosis. *Lab Invest*, 59:760–761, 1988.
- [31] Cichowski K and Jacks J. NF1 tumor suppressor gene function: narrowing the GAP. *Cell*, 104:593–604, 2001.
- [32] Packer RJ, Gutmann DH, Rubenstein MD, and et al. Plexiform neurofibromas in NF1. *Neurology*, 58:1461–70, 2002.
- [33] Huson SM, Harper PS, and Compston DAS. Von Recklinghausen neurofibromatosis: a clinical and population study in south-east Wales. *Brain*, 111:1355–1381, 1988.
- [34] Packer RJ, Gutmann DH, Rubenstein A, and et al. Plexiform neurofibromas in NF1. *Neurology*, 58:1461–1470, 2002.
- [35] Upadhyaya M and Cooper DN. *Neurofibromatosis type 1 from genotype to phenotype*. BIOS Scientific Publishers Limited, Oxford, 1998.

- [36] Waggoner DJ, Towbin J, Gottesman G, and Gutmann DH. A clinic-based study of plexiform neurofibromas in neurofibromatosis 1. *Am J Med Genet*, 92:132–135, 2000.
- [37] King AA, DeBaun MR, Riccardi VM, and Gutmann DH. Malignant peripheral nerve sheath tumors in neurofibromatosis 1. *Am J Med Genet*, 93:388–392, 2000.
- [38] Evans DGR, Baser ME, McGaughran J, Sharif S, Howard E, and Moran A. Malignant peripheral nerve sheath tumours in neurofibromatosis 1. *J Med Genet*, 39:311–314, 2002.
- [39] Miller SJ, Li H, Rizvi TA, and et al. Brain lipid binding protein in axon-schwann cell interactions and peripheral nerve tumorigenesis. *Mol Cell Biol*, 23:2213–2224, 2003.
- [40] Bromley AR, Sherman JE, and Goulian D. Neurofibromatosis - Distribution of lesions and surgical treatment. *Ann Plast Surg*, 8:272–276, 1982.
- [41] Friedman JM, Gutmann DH, Mac-Collin M, and Riccardi VM. *Neurofibromatosis - Phenotype, Natural History and Pathogenesis*. Johns Hopkins University Press, Baltimore, 1999.
- [42] Mashour GA, Ratner N, Khan GA, Wang H-L, Martuza RL, and Kurtz A. The angiogenic factor midkine is aberrantly expressed in NF1-deficient schwann cells and is a mitogen for neurofibroma-derived cells. *Oncogene*, 20:97–105, 2001.
- [43] Sheela S, Riccardi VM, and Ratner N. Angiogenic and invasive properties of neurofibroma schwann cells. *J Cell Biol*, 111:645–653, 1990.
- [44] Riccardi VM. Mast-cell stabilisation to decrease neurofibromas growth: preliminary experience with ketotifen. *Arch Dermatol*, 123:1011–1016, 1987.
- [45] Giorno R, Lieber J, and Claman HN. Ultrastructural evidence for mast cell activation in a case of neurofibromatosis. *Neurofibromatosis*, 2:35–41, 1989.
- [46] Johnson MD, Kamso-Pratt J, Federspiel F, and Whetsell WO. Mast cell and lymphoreticular infiltrations in neurofibromas. *Arch Pathol Lab Med*, 113:1263–1270, 1989.

- [47] Ryan JJ, Klein KA, Neuberger TJ, and et al. Role for the stem cell factor/KIT complex in Schwann cell neoplasia and mast cell proliferation associated with neurofibromatosis. *J Neurosci Res*, 37:415–432, 1994.
- [48] Kamata Y. On the ultrastructure and acetylcholinesterase activity in von Recklinghausen's neurofibromatosis. *Acta Pathol JPN*, 28:393–410, 1978.
- [49] Waggener JD. Ultrastructure of benign peripheral nerve sheath tumours. *Cancer*, 19:699–709, 1966.
- [50] Nürnberger M and Moll I. Semiquantitative aspects of mast cells in normal skin and in neurofibromas of neurofibromatosis types I and V. *Dermatol*, 188:296–299, 1994.
- [51] Demitsu T, Murata S, Kiyosawa T, and et al. Malignant schwannoma arising in patients with von Recklinghausen's disease: report of two cases and the comparison of mast cells between benign and malignant portions. *J Dermatol*, 22:747–754, 1995.
- [52] Donhuijsen K, Sastry M, Volker B, and Leder LD. Mast cell frequency in soft tissue tumours: relation to type and grade of malignancy. *Pathol Res Pract*, 188:61–66, 1992.
- [53] Demitsu T, Kiyosawa T, Kakurai M, Murata S, and Yaoita H. Local injection of recombinant human stem cell factor promotes human skin mast cell survival and neurofibroma cell proliferation in the transplanted neurofibroma in nude mice. *Arch Dermatol Res*, 291:318–324, 1999.
- [54] Grabbe J, Haas N, and Czarnetzki BM. Die Mastzelle. *Hautarzt*, 45:55–64, 1994.
- [55] von Recklinghausen F. Über Eiter und Bindegewebskörperchen. *Virchows Arch Path Anat*, 28:157–197, 1863.
- [56] Ehrlich P. Beiträge zur Kenntnis der Anilinfärbungen und ihrer Verwendung in der mikroskopischen Technik. *Arch Mikr Anat*, 13:263–277, 1877.
- [57] Ehrlich P. Beiträge zur Kenntnis der granulierten Bindegewebsmastzelle und der eosinophilen Leucozyten. *Arch Anat Physiol*, 3:166–169, 1879.
- [58] Galli SJ. New concepts about the mast cell. *N Engl J Med*, 328:257–265, 1993.

- [59] Church MK and Levi-Schaffer F. The human mast cell. *J Allergy Clin Immunol*, 99:155–160, 1997.
- [60] Galli SJ. New insights into the riddle of the mast cells: microenvironmental regulation of mast cell development and phenotypic heterogeneity. *Lab Invest*, 62:5–33, 1990.
- [61] Harvima IT, Horsmanheimo L, Naukkarinen A, and Horsmanheimo M. Mast cell proteinases and cytokines in skin inflammation. *Arch Dermatol Res*, 287:61–67, 1994.
- [62] Kitamura Y, Shimada M, Go S, Matsuda H, Hatanaka K, and Seki M. Distribution of mast cell precursors in haematopoietic and lymphopoietic tissues of mice. *J Exp Med*, 150:482–490, 1979.
- [63] Czarnetzki BM and Krüger G. Die Mastzelle als eine Differenzierungsform des Makrophagen. *Allergologie*, 7:4–9, 1984.
- [64] Czarnetzki BM, Figdor CG, Kolde G, Vroom T, Aalberse R, and de Vries JE. Development of human connective tissue mast cells from purified blood monocytes. *Immunology*, 51:549–554, 1984.
- [65] Welker P, Grabbe J, Hakimi J, Walls AF, Ostmeier H, and Czarnetzki BM. Fibroblast-derived factors induce different mast cell characteristics in human myeloid cell lines and peripheral monocytes. *Int Arch Allergy Immunol*, 99:337–339, 1992.
- [66] Kitamura Y, Kasugai T, Arizono N, and Matsuda H. Development of mast cells and basophils: process and regulation mechanisms. *Am J Med Sci*, 306:185–191, 1993.
- [67] Czarnetzki B, Grabbe J, Kolde G, Krüger-Krasagakes S, Welker P, and Zuberbier T. Mast cells in the cytokine network: the what, where from and what for. *Exp Dermatol*, 4:221–226, 1995.
- [68] Hardy WB and Westbrook FF. The wandering cells of the alimentary canal. *J Physiol*, 18:490–524, 1895.
- [69] Enerbaeck L. Mast cells in the gastrointestinal mucosa. 1. Effect of fixation. *Acta Path Microbiol Scand*, 66:289–302, 1966.
- [70] Enerbaeck L. Mast cell in rat gastrointestinal mucosa. 2. Dye binding and metachromatic properties. *Acta Path Microbio Scand*, 66:302–312, 1966.

- [71] Irani AA and Schwartz LB. Mast cell heterogeneity. *Clin Exp Allergy*, 19:143–155, 1989.
- [72] Schwartz LB. Mediators of human mast cells and human mast cell subsets. *Ann Allergy*, 58:226–237, 1987.
- [73] Schwartz LB, Irani AA, Roller K, Castells MC, and Schechter NM. Quantitation of histamine, tryptase, and chymase in dispersed human T and TC mast cells. *J Immunol*, 138:2611–2615, 1987.
- [74] Galli SJ and Wershil BK. The two faces of the mast cell. *Nature*, 381:21–22, 1996.
- [75] Paus R, Lüftl M, and Czarnetzki BM. Nerve growth factor modulates keratinocyte proliferation in murine skin organ culture. *Br J Dermatol*, 130:174–180, 1994.
- [76] Williams RM, Bienenstock J, and Stead RH. Mast cells: the neuroimmune connection. *Chem Immunol*, 61:208–235, 1995.
- [77] Holgate StT. *Allergologie*. Ullstein-Mosby-Verlag, Berlin-Wiesbaden, 1996.
- [78] Barrett KE. Effect of histamine and other mast cell mediators on T84 epithelial cells. *Ann NY Acad Sci*, 664:222–231, 1992.
- [79] Marshall JS and Wasserman S. Mast cells and the nerves-potential interactions in the context of chronic disease. *Clin Exp Allergy*, 25:102–110, 1995.
- [80] Hussain MA, Tyagi SP, Tyagi N, and Khan MH. Stromal cellular response in breast tumours and allied lesions. *J Indian Med Assoc*, 90:119–121, 1992.
- [81] Dvorak AM, Mihm MC Jr., Osage JE, and Dvorak HF. An ultrastructural study of the host inflammatory and vascular responses. *J Invest Dermatol*, 75:388–393, 1980.
- [82] Williams CM and Galli SJ. The diverse potential effector and immunoregulatory roles of mast cells in allergic disease. *J Allergy Clin Immunol*, 105:847–859, 2000.
- [83] Holgate ST and Church MK. Mast cell heterogeneity and its clinical implications. *Allergologie*, 12:109–113, 1989.

- [84] Armenaka M and Rosenstreich DL. The Pathophysiology of Chronic Urticaria. *Clin Rev Allergy*, 10:257–279, 1992.
- [85] Hebda PA, Collins MA, and Tharp MD. Mast cell and myofibroblast in wound healing. *Dermatol Clin*, 11:685–696, 1993.
- [86] Sorbo J, Jakobsson A, and Norrby K. Mast cell histamin is angiogenic through receptors for histamine 1 and histamine 2. *Int J Exp Pathol*, 75:43–50, 1994.
- [87] Levi-Schaffer F and Kupietzky A. Mast cells enhance migration and proliferation of fibroblasts into an in vitro wound. *Exp Cell Res*, 188:42–49, 1990.
- [88] Rothe MJ, Nowak M, and Kerdel FA. The mast cell in health and disease. *J Am Acad Dermatol*, 23:615–624, 1990.
- [89] Levi-Schaffer F and Rubinchik E. Mast cell/fibroblast interactions. *Clin Exp Allergy*, 24:1016–1021, 1994.
- [90] Levi-Schaffer F and Rubinchik E. Activated mast cells are fibrogenic for 3T3 fibroblasts. *J Invest Dermatol*, 104:999–1003, 1995.
- [91] Ribatti D, Roncali L, Nico B, and et al. Effects of exogenous heparin on the vasculogenesis of the chorioallantoic membrane. *Acta Anat*, 130:257–263, 1987.
- [92] Levi-Schaffer F and Peter J. Mast cells and angiogenesis. *Clin Exp Allergy*, 31:521–524, 2001.
- [93] Leibovich SJ, Polverini PJ, Shepard HM, Wiseman DM, Shively V, and Nuseir N. Macrophage-induced angiogenesis is mediated by tumour necrosis factor-alpha. *Nature*, 329:630–632, 1987.
- [94] Krüger-Krasagakes S and Czarnetzki BM. Cytokine secretion by human mast cells. *Exp Dermatol*, 4:250–254, 1995.
- [95] Schwartz LB. Mast cells and their role in urticaria. *J Am Acad Dermatol*, 25:190–204, 1991.
- [96] Harvima IT, Naukkarinen A, Harvima RJ, Aalto ML, Neittaanmaki H, and Horsmanheimo H. Quantitative enzyme-histochemical analysis of tryptase- and chymase-containing mast cells in psoriatic skin. *Ach Dermatol Res*, 282:428–433, 1990.



- [97] Nadel JA. Biology of mast cell tryptase and chymase. *Ann N Y Acad Sci*, 629:319–331, 1991.
- [98] Ruoss SJ, Hartmann T, and Caughes GH. Mast cell tryptase is a mitogen for cultured fibroblasts. *J Clin Invest*, 88:493, 1991.
- [99] Johnson DA and Barton GJ. Mast cells tryptases: Examination of unusual characteristics by multiple sequence alignment and molecular modeling. *Protein Science*, 1:370–377, 1992.
- [100] Algermissen B, Bauer F, Schadendorf D, Kropp JD, and Czarnetzki BM. Analysis of mast cell subpopulations (MCT, MCTC) in cutaneous inflammation using novel enzyme-histochemical staining techniques. *Exp Dermatol*, 3:290–297, 1994.
- [101] Wolley DE, Whitehead R, Walker R, and et al. Mast cell-tumor cell interactions: matrix degradation and the demonstration of histamine H2 receptors on human melanoma. *Adv Exp Med Biol*, 233:81–90, 1988.
- [102] Blair RJ, Meng H, Marchese MJ, and et al. Human mast cells stimulate vascular tube formation. *J Clin Invest*, 99:2691–2700, 1997.
- [103] Ribatti D, Vacca A, Marzullo A, and et al. Angiogenesis and mast cell density with tryptase activity increase simultaneously with pathological progression in B-cell non-Hodgkin's lymphoma. *Int J Cancer*, 85:171–175, 2000.
- [104] Schwartz LB. Tryptase, a mediator of human mast cells. *J Allergy Clin Immunol*, 86:594–598, 1990.
- [105] Gruber BL and Schwartz LB. The mast cell as an effector of connective tissue degradation: a study of matrix susceptibility to human mast cells. *Biochem Biophys Res Commun*, 171:1272–1278, 1990.
- [106] Caughey GH, Zerweck EH, and Vanderslice P. Structure, chromosomal assignment, and deduced amino acid sequence of a human gene for mast cell chymase. *J Biol Chem*, 266:12955–12963, 1991.
- [107] Risau W. Mechanisms of angiogenesis. *Nature*, 386:671–674, 1997.
- [108] Augustin HG, Braun K, Telemeniakis I, and et al. Ovarian angiogenesis; phenotypic characterisation of endothelial cells in a physiological model of blood-vessel growth and regression. *Am J Pathol*, 147:339–351, 1995.

- [109] Dvorak HF. VPF/VEGF and the angiogenic response. *Semin Perinatol*, 24:75–78, 2000.
- [110] Stone J, Itin A, Alon T, and et al. Development of retinal vasculature is mediated by hypoxia-induced expression of vascular endothelial growth factor (VEGF) by neuroglia. *J Neurosci*, 15:4738–4747, 1995.
- [111] Folkman J. Angiogenesis in cancer, vascular, rheumatoid and other disease. *Nature Med*, 1:27–31, 1995.
- [112] Alon T, Hemo I, Itin A, and et al. Vascular endothelial growth factor acts as a survival factor for newly formed retinal vessels and has implications for retinopathy of prematurity. *Nat Med*, 1:1024–1028, 1995.
- [113] Peer J, Shweiki D, Itin A, and et al. Hypoxia-induced expression of vascular endothelial growth factor by retinal cells is a common factor in neovascularizing ocular diseases. *Lab Invest*, 72:638–645, 1995.
- [114] Patan S, Haenni B, and Burri PH. Implementation of intussusceptive microvascular growth in the chicken chorioallantoic membrane (CAM). I Pillar formation by folding the capillary wall. *Microvasc Res*, 51:80–98, 1996.
- [115] Patan S, Haenni B, and Burri PH. Implementation of intussusceptive microvascular growth in the chicken chorio-allantoic membrane (CAM). II Pillar formation by capillary fusion. *Microvasc Res*, 53:33–52, 1997.
- [116] Risau W and Flamme I. Vasculogenesis. *Annu Rev Cell Dev Biol*, 11:73–91, 1995.
- [117] Ribatti D, Crivellato E, Candussio L, and et al. Angiogenic activity of rat mast cells in the chick embryo chorioallantoic membrane is down-regulated by treatment with recombinant human  $\alpha$ -2a interferon and partly mediated by fibroblast growth factor-2. *Haematologica*, 87:465–471, 2002.
- [118] Ribatti D, Crivellato E, Candussi L, and et al. Mast cells and their secretory granules are angiogenic in the chick embryo chorioallantoic membrane. *Clin Exp Allergy*, 31:602–608, 2001.
- [119] Qu Z, Liebler JM, Powers MR, and et al. Mast cells are a major source of basic fibroblast growth factor in chronic inflammation and cutaneous hemangioma. *Am J Pathol*, 147:564–573, 1995.

- [120] Gruetzkau A, Krueger-Krasagakes S, Kogel H, Moller A, Lipert U, and Henz BM. Detection of intracellular interleukin-8 in human mast cells: flow cytometry as a guide for immunoelectron microscopy. *J Histochem Cytochem*, 45:935–945, 1997.
- [121] Boesiger J, Tsai M, Maurer M, and et al. Mast cells can secrete vascular permeability factor /vascular endothelial cell growth factor and exhibit enhanced release after immunoglobulin E-dependent upregulation of FC-epsilon receptor I expression. *J Exp Med*, 188:1135–1145, 1998.
- [122] Moeller A, Henz BM, Gruetzkau A, and et al. Comparative cytokine gene expression: regulation and release by human mast cells. *Immunology*, 93:289–295, 1998.
- [123] Yamada T, Sawatsubashi M, Yakushiji H, and et al. Localization of vascular endothelial growth factor in synovial membrane mast cells: examination with multi-labelling subtraction immunostaining. *Virchows Arch*, 433:567–570, 1998.
- [124] Fan L and Iseki S. Immunohistochemical localisation of vascular endothelial growth factor in the globule leukocyte/mucosal mast cells of the rat respiratory and digestive tracts. *Histochem Cell Biol*, 111:13–21, 1999.
- [125] Meininger CJ and Zetter BR. Mast cells and angiogenesis. *Semin Cancer Biol*, 3:73–79, 1992.
- [126] Norrby K and Woolley D. Role of mast cells in mitogenesis and angiogenesis in normal tissue and tumour tissue. *Adv Biosci*, 89:71–115, 1993.
- [127] Becker DW Jr. Use of the carbon dioxide laser in treating multiple cutaneous neurofibromas. *Ann Plast Surg*, 26:582–586, 1991.
- [128] DiSclafani A, Wilkin JK, and Robertson JT. Neurofibromatosis. *J Tenn Med Assoc*, 77:143–148, 1984.
- [129] Moreno JC, Mathoret C, Lantieri L, Zeller J, Revuz J, and Wokenstein P. Carbon dioxide laser for removal of multiple cutaneous neurofibromas. *Br J Dermatol*, 144:1096–1098, 2001.
- [130] Querings K, Fuchs D, Kund EE, and Hafner J. CO<sub>2</sub> laser therapie of stigmatisating cutaneous lesions in tuberous sclerosis (Bourneville-Pringle) and in neurofibromatosis 1 (von Recklinghausen). *Schweiz Med Wochenschr*, 130:1738–1743, 2000.

- [131] Katalinic D. Die erfolgreiche Lasertherapie der Neurofibromatose. *YATROS Dermatologie*, 10:51–56, 1991.
- [132] Andre P, Chavaudra J, Damia E, Guillaume JC, and Avril MF. Lasers in dermatology. *Ann Dermatol Venerol*, 117:377–395, 1990.
- [133] Randall K, Roenigk MD, and Ratz JL. CO<sub>2</sub> laser treatment of cutaneous neurofibromas. *J Dermatol Surg Oncol*, 13:187–190, 1987.
- [134] Katalinic D. Laser surgery of neurofibromatosis (NF1). *J Clin Laser Med Surg*, 10:185–192, 1992.
- [135] Roenigk RK and Ratz JL. CO<sub>2</sub> laser treatment of cutaneous neurofibromas. *J Dermatol Surg Oncol*, 13:187–190, 1987.
- [136] Algermissen B, Müller U, Katalinic D, and Berlin HP. CO<sub>2</sub> laser treatment of neurofibromas of patients with neurofibromatosis type 1 : five years experience. *Med Laser Appl*, 16:265–274, 2001.
- [137] Schmitz S and Algermissen B. *Applied laser medicine*. Springer-Verlag, Berlin, Germany, 2003.
- [138] Rosenbruch M. Frühe Entwicklungsstadien des bebrüteten Hühnereies als Modell in der experimentellen Biologie und Medizin. *ALTEX*, 11:199–206, 1994.
- [139] Gerlach L. Über neuere Methoden auf dem Gebiet der experimentellen Embryologie. *Anat Anz*, 2:583–609, 1887.
- [140] Leene W, Duyzings MJM, and Von Steeg C. Lymphoid stem cell identification in the developing thymus and bursa of Fabricius of the chick. *Zellforsch*, 136:521–533, 1973.
- [141] Fuchs A and Lindenbaum ES. The two- and three-dimensional structure of the micro-circulation of the chick chorioallantois membrane. *Acta Anat*, 131:271–275, 1988.
- [142] Windle WF and Orr DW. The development of behaviour in the chick embryos: Spinal cord structure correlated with early somatic motility. *J Comp Neurol*, 60:287–306, 1934.
- [143] Ganote CE, Beaver DL, and Moses HL. Ultrastructure of the chick chorioallantoic membrane and its reaction to inoculation trauma. *Lab Invest*, 13:1575–1589, 1964.

- [144] Janse ME and Jeurissen SHM. Ontogeny and function of two non-lymphoid cell populations in the chick embryo. *Immunobiol*, 182:472–481, 1991.
- [145] Folkman J. Tumor angiogenesis. *Adv Cancer Res*, 43:175–203, 1975.
- [146] Auerbach R, Kubai L, and Sidky Y. Angiogenesis induction by tumors, embryonic tissues, and lymphocytes. *Cancer Res*, 36:3435–3440, 1976.
- [147] Ribatti D, Vacca A, Roncali L, and Dammacco F. The chick embryo chorioallantoic membrane as a model for in vivo research on angiogenesis. *Int J Dev Biol*, 40:1189–1197, 1996.
- [148] Quigley JP and Armstrong PB. Tumor cell intravasation: the chick embryo opens the window. *Cell*, 94:281–284, 1998.
- [149] Lüpke N-P. Hen's egg chorioallantoic membrane test of irritation potential. *Food Chem Toxicol*, 23:287–291, 1985.
- [150] Leighton J, Nassauer J, and Tchao R. The chick embryo in toxicology: an alternative to the rabbit eye. *Food Chem Toxicol*, 23:293–298, 1985.
- [151] Ausprunk DH, Knighton DR, and Folkman J. Differentiation of vascular endothelium in the chick chorioallantois: A structural and autoradiographic study. *Dev Biol*, 38:237–248, 1974.
- [152] Knighton D, Ausprunk D, Tapper D, and Folkman J. Avascular and vascular phases of tumour growth in the chick embryo. *Brit J Cancer*, 35:347–356, 1977.
- [153] Folkman J and Klagsbrun M. Angiogenic factors. *Science*, 235:442–447, 1987.
- [154] Ribatti D, Urbinati C, Nico B, Rusnati M, Roncali L, and Presta M. Endogenous basic fibroblast growth factor is implicated in the vascularization of the chick embryo chorioallantois membrane. *Dev Biol*, 170:39–49, 1995.
- [155] Minischetti M, Vacca A, Ribatti D, and et al. TNP-470 and recombinant human interferon-alpha2a inhibit angiogenesis synergistically. *Br J Haematol*, 109:829–837, 2000.
- [156] Moore BW. A soluble protein characteristic of the nervous system. *Biochem Biophys Res Comm*, 19:739–744, 1965.

- [157] Lauriola L, Michetti F, Sentinelli S, and Cocchia D. Delection of S100 labelled cells in nasopharyngeal carcinoma. *J Clin Pathol*, 37:1235–1238, 1984.
- [158] Winek RR, Scheithauer BW, and Wick MR. Meningioma, meningeal hemangiopericytoma, peripheral aemangiopericytoma, and acoustic schwannoma. A comparative immunohistochemical study. *Am J Surg Pathol*, 13:251–261, 1989.
- [159] Juhl BR, Norgaad T, and Bjerrum OJ. The effect of Tween 20 on indirect immunoperoxidase staining of blood group antigen A in human urothelium. *J Histochem Cytochem*, 32:935–941, 1984.
- [160] Walls AF, Bennett AR, McBride HM, Glennie MJ, Holgate ST, and Church MK. Production and characterization of monoclonal antibodies specific for human mast cell tryptase. *Clin Exp Allergy*, 20:581–589, 1990.
- [161] Walls AF, Jones DB, Williams JH, Church MK, and Holgate ST. Immunohistochemical identification of mast cells in formaldehyde-fixed tissue using monoclonal antibodies specific for tryptase. *J Pathol*, 162:119–126, 1990.
- [162] Walls AF, Bennett AR, Godfrey RC, Holgate ST, and Church MK. Mast cell tryptase and histamine concentrations in bronchoalveolar lavage fluid from patients with interstitial lung disease. *Clin Sci*, 81:183–188, 1991.
- [163] Goldsmith P, McGarity B, Walls AF, Church MK, Millward-Sadler GH, and Robertson DAF. Corticosteroid treatment reduces mast cell numbers in inflammatory bowel disease. *Dig Dis Sci*, 35:1409–1413, 1990.
- [164] Djukanovic R, Wilson JW, Britten KM, Wilson SJ, Walls AF, and Roche WR. Quantitation of mast cells and eosinophils in the bronchial mucose of symptomatic atopic asthmatics and healthy control subjects using immunohistochemistry. *Am Rev Respir Dis*, 142:863–871, 1990.
- [165] Morgan SJ, Williams JH, Walls AF, Church MK, Holgate ST, and McGill JI. Mast cell numbers and staining characteristics in the normal and allergic human conjunctiva. *J Allergy Clin Immunol*, 87:111–116, 1991.
- [166] Tsuura Y, Hiraki H, Watanabe K, and et al. Preferential localization of c-kit product in tissue mast cells, basal cells of skin, epithelial cells of breast,

- small cell lung carcinoma and seminoma/dysgerminoma in human: immunohistochemical study on formalin-fixed, paraffin-embedded tissues. *Virchows Arch*, 424:135–141, 1994.
- [167] Smithey BE, Pappo AS, and Hill DA. C-kit expression in pediatric solid tumours: a comparative immunohistochemical study. *Am J Surg Pathol*, 26:486–492, 2002.
- [168] Yarden Y, Kuang WJ, Yang-Feng T, and et al. Human proto-oncogene c-kit: a new cell surface receptor tyrosine kinase for an unidentified ligand. *EMBO J*, 6:3341–3351, 1987.
- [169] Key G, Becker MHG, Baron B, and et al. New Ki-67 equivalent murine monoclonal antibodies (MIB1-3) generated against bacterially expressed parts of the Ki-67 cDNA containing three 62 base pair repetitive elements encoding for the Ki-67 epitope. *Lab Invest*, 68:629–636, 1993.
- [170] Cattoretti G, Becker MHG, Key G, and et al. Monoclonal antibodies against recombinant parts of the Ki-67 antigen (MIB 1 and MIB 3) detect proliferating cells in microwave-processed formalin fixed paraffin sections. *J Pathol*, 168:357–363, 1992.
- [171] Borges J, Tegtmeier FT, Padron NT, Mueller MC, Lang EM, and Stark GB. Chorioallantoic membrane angiogenesis model for tissue engineering: A new twist on a classic model. *Tissue engineering*, 9:441–450, 2003.
- [172] DeFouw DO, Rizzo VJ, Steinfeld R, and Feinberg RN. Mapping of the microcirculation in the chick chorioallantoic membrane during normal angiogenesis. *Microvasc Res*, 38:136–147, 1989.
- [173] Wilting J, Christ B, and Bokeloh M. A modified chorioallantoic membrane (CAM) assay for quantitative and qualitative study of growth factors: Studies on the effects of carriers, PBS, angiotensin, and bFGF. *Anat Embryol*, 183:259, 1991.
- [174] Wilting J, Weich HA, and Christ B. Effects of vascular endothelial growth factor and basic fibroblast growth factor: Application with corneal grafts an the chorioallantoic membrane. *Acta Anat*, 147:207, 1993.
- [175] Wichmann BE. The mast cell count during the process of wound healing: An experimental investigation on rats. *Acta Pathol Microbiol Scand*, 108:1–35, 1955.

- [176] Claman HN. Mast cell changes in a case of rapidly progressive scleroderma-ultrastructural analysis. *J Invest Dermatol*, 92:290–295, 1989.
- [177] Pearson ME, Huff JC, Giorno RC, Panicheewa S, Claman HN, and Steigerwald JC. Immunologic dysfunction in scleroderma: Evidence for increased mast cell releasability and HLA-DR positivity in the dermis. *Arthritis Rheum*, 31:672–677, 1988.
- [178] Choi KL and Claman HN. Mast cells, fibroblasts, and fibrosis: new clues to the riddle of mast cells. *Immunol Res*, 6:145–152, 1987.
- [179] Choi KL, Giorno R, and Claman HN. Cutaneous mast cell depletion and recovery in murine graft-vs-host disease. *J Immunol*, 138:4093–4101, 1987.
- [180] Claman HN. Mast cells and fibrosis: the relevance to scleroderma. *Rheum Dis Clin North Am*, 16:141–151, 1990.
- [181] Claman NH, Choi KL, Sujansky W, and Vatter AE. Mast cell disappearance in chronic murine graft-vs-host disease (GVHD)-ultrastructural demonstration of phantom mast cells. *J Immunol*, 137:2009–2013, 1986.
- [182] Irani AM, Gruber BL, Kaufman LD, Kahaleh MB, and Schwartz LB. Mast cell changes in scleroderma. Presence of MCT cells in the skin and evidence of mast cell activation. *Arthritis Rheum*, 35:933–939, 1992.
- [183] Nishikori Y, Kakizoe E, Kobayashi Y, Shimoura K, Okunishi H, and Dekio S. Skin mast cell promotion of matrix remodeling in burn wound healing in mice: relevance of chymase. *Arch Dermatol Res*, 290:553–60, 1998.
- [184] Persinger MA, Lepage P, Simard JP, and Parker GH. Mast cell numbers in incisional wounds in rat skin as a function of distance, time and treatment. *Br J Dermatol*, 108:179–87, 1983.
- [185] Seibold JR, Giorno RC, and Claman HN. Dermal mast cell degranulation in systemic sclerosis. *Arthritis Rheum*, 33:1702–1709, 1990.
- [186] Wilson DJ. Mast cells are present during angiogenesis in the chick extraembryonic vascular system. *Experimentia*, 41:269–271, 1985.
- [187] Valsala KV, Järplid B, and Hansen JJ. Distribution and ultrastructure of mast cells in the duck. *Avian Dis*, 30:653–657, 1985.



- [188] Wight PAL. The mast cells of *Gallus domesticus*. 1: Distribution and ultrastructure. *Acta Anat*, 75:100–113, 1970.
- [189] Wight PAL and Mackenzie GM. The mast cells of *Gallus domesticus*. 2: Histochemistry. *Acta Anat*, 75:263–275, 1970.
- [190] Clinton M, Long WF, Williamson FG, Duncan JI, and Thompson WD. Effect of the mast cell activator compound 48/80 and heparin on angiogenesis in the chick chorioallantoic membrane. *Int J Microcirc Clin Exp*, 7:315–326, 1988.
- [191] Csaba G. Mechanisms of the formation of mast cell granules. *Acta Biol Acad Sci Hung*, 20:205–210, 1969.
- [192] Folkam J. Tumor angiogenesis. *Adv Cancer Res*, 19:331–358, 1974.
- [193] Folkman J, Watson K, Ingber D, and Hanahan D. Induction of angiogenesis during the transition from hyperplasia to neoplasia. *Nature*, 339:58–61, 1989.
- [194] Kim HA, Ling B, and Ratner N. NF1-deficient mouse Schwann cells are angiogenic and invasive and can be induced to hyperproliferate: reversion of some phenotypes by an inhibitor of farnesyl protein transferase. *Mol Cell Biol*, 17:862–872, 1997.
- [195] Ingram DA, Yang FC, Travers JB, and et al. Genetic and biochemical evidence that haploinsufficiency of the NF1 tumor suppressor gene modulates melanocyte and mast cell fates in vivo. *J Exp Med*, 191:181–188, 2000.
- [196] Riccardi VM. *Tuberous sclerosis and neurofibromatosis: epidemiology, pathophysiology, biology and management*. Ishibashi Y and Hori Y, New York, 1990.
- [197] Jacks T, Shih TS, Schmitt EM, Bronson RT, Bernards A, and Weinberg RA. Tumour predisposition in mice heterozygous for a targeted mutation in *Nf1*. *Nature Genet*, 7:353–361, 1994.
- [198] Feng-Chun Y, Ingram DA, Chen S, and et al. Neurofibromin-deficient schwann cells secrete a potent migratory stimulus for *Nf1* +/- mast cells. *J Clin Invest*, 112:1851–1861, 2003.
- [199] Ruggieri M and Huson S. The clinical and diagnostic implications of mosaicism in the neurofibromatosis. *Neurology*, 56:1433–1443, 2001.

- [200] Ingram DA and et al. Hyperactivation of p21 (ras) and the hematopoietic-specific Rho GTPase, Rac2, cooperate to alter the proliferation of neurofibromin-deficient mast cells in vivo and in vitro. *J Exp Med*, 194:57–70, 2001.
- [201] Williams GT, Smith CA, Spooncer E, Dexter TM, and Taylor DR. Haemopoietic colony stimulating factors promote cell survival by suppressing apoptosis. *Nature*, 343:76–79, 1990.
- [202] Zsebo KM, Williams DA, Geissler EN, and et al. Stem cell factor is encoded at the SI locus of the mouse and is the ligand for the c-kit tyrosine kinase receptor. *Cell*, 63:213–224, 1990.
- [203] Yang FC, Ingram DA, Chen S, and et al. Neurofibromin-deficient Schwann cells secrete a potent migratory stimulus for Nf+/- mast cells. *J Clin Invest*, 112:1851–1861, 2004.
- [204] Viskochil DH. It takes two to tango: mast cell and schwann cell interactions in neurofibromas. *J Clin Invest*, 112:1791–1793, 2004.
- [205] Hirota S, Nomura S, Asada H, Ito A, Morii E, and Kitamura Y. Possible involvement of c-kit receptor and its ligand in increase of mast cells in neurofibroma tissues. *Arch Pathol Lab Med*, 117:996–999, 1993.
- [206] Leon A, Buriani A, Dal-Toso R, and et al. Mast cells synthesize, store and release nerve growth factor. *Proc Natl Acad Sci*, 91:3739–3743, 1994.
- [207] Sondell M, Lundborg G, and Knje M. Vascular endothelial growth factor has neurotrophic activity and stimulates axonal outgrowth, enhancing cell survival and Schwann cell proliferation in the peripheral nervous system. *J Neurosci*, 19:5731–5740, 1999.
- [208] Schratzberger P and et al. Favorable effect of VEGF gene transfer on ischemic peripheral neuropathy. *Nat Med*, 6:405–413, 2000.
- [209] Kirkpatrick CJ and Curry A. Interaction between mast cells and perineurial fibroblasts in neurofibroma. *Path Res Pract*, 183:453–458, 1988.
- [210] Kaminer MS, Lavker RM, Walsh LJ, Whitaker D, Zweiman B, and Murphy GF. Extracellular localization of human connective tissue mast cell granule contents. *J Invest Dermatol*, 96:857–863, 1991.

- [211] Atkins FM and Clark RA. Mast cells and fibrosis. *Arch Dermatol*, 123:191–193, 1987.
- [212] Starkey JR, Crowle PK, and Taubenberger S. Mast cell-deficient W/W<sup>v</sup> mice exhibit a decreased rate of tumour angiogenesis. *Int J Cancer*, 42:48–52, 1988.
- [213] Dabbous MK, Laney L, Nicolson GL, Eckley D, and Wooley DE. Mast cell modulation of tumour cell proliferation in rat mammary adenocarcinoma. *Br J Cancer*, 63:873–878, 1991.
- [214] Hueske S, Algermissen B, Grossewinkelmann A, Jamil B, Mueller U, and Berlien H.-P. Das Neurofibrom-HET-CAM-Modell als Methode der Wahl zur Untersuchung der Pathogenese und pharmakologischen Intervention des Neurofibromwachstums. *ALTEX*, 18:4, 2001.
- [215] Reinsprecht M, Pecht I, Schindler H, and Romanin C. Potent block of Cl<sup>-</sup> channels by antiallergic drugs. *Biochem Biophys Res Commun*, 88:957–963, 1992.
- [216] Alton EW and Norris AA. Chloride transport and the actions of nedocromil sodium and cromolyn sodium in asthma. *J Allergy Clin Immunol*, 98:S102–106, 1996.
- [217] Borish L, Williams J, Johnson S, Mascali JJ, Miller R, and Rosenwasser LJ. Anti-inflammatory effects of nedocromil sodium: inhibition of alveolar macrophage function. *Clin Exp Allergy*, 22:984–990, 1992.
- [218] Farrar JR, Rainey DK, and Norris AA. Pharmacologic modulation of Th1 and Th2 cell subsets by nedocromil sodium. *Int Arch Allergy Immunol*, 107:414–415, 1995.
- [219] Rice KD, Tanake RD, Katz BA, Numerof RP, and Moore WR. Inhibitors of tryptase for the treatment of mast cell-mediated diseases. *Curr Pharm Des*, 4:381–396, 1998.
- [220] Luger TA. Cytokine treatment of mast-cell-mediated skin diseases. *Exp Dermatol*, 4:277–280, 1995.
- [221] Kahari VM and Saarialho-Kere U. Matrix metalloproteinases in skin. *Exp Dermatol*, 6:199–213, 1997.

- [222] Karvonen SL, Kallioinen M, Ylä-Outinen H, Pöyhönen M, Oikarinen A, and Peltonen J. Occult neurofibroma and increased S100 protein in the skin of patients with neurofibromatosis type 1: new insight to the etiopathomechanism of neurofibromas. *Arch Dermatol*, 136:1207–1209, 2001.

# Publikationen

Auswahl:

Ismail MS, Torsten U, Dressler C, Diederichs JE, **Hüske S**, Weitzel H, Berlien HP: Photodynamik therapie of malignant ovarian tumors cultivated on CAM. Lasers Med Sci (1999) 14:91-96, Springer Verlag London

**Hüske S**, Algermissen B, Grossewinkelmann A, Scharschmidt D und Berlien HP: Vergleichende Untersuchungen zur in situ-Vitalitätsbestimmung von transplantierten soliden Tumoren im HET-CAM-Modell. ALTEX (2001) 18:18.

**Hüske S**, Algermissen B, Grossewinkelmann A, Jamil B, Müller U und Berlien HP: Das Neurofibrom-HET-CAM-Modell als Methode der Wahl zur Untersuchung der Pathogenese und pharmakologischen Intervention des Neurofibromwachstums. ALTEX (2001) 18:4

**Schmitz S** and Algermissen B. Lasertreatment of neurofibromatosis type I. In Berlien HP, Müller GJ, eds. Applied laser medicine. Germany: Springer-Verlag Berlin Heidelberg (2003) p623-634.



# Danksagung

Mein ganz besonderer Dank gilt Herrn Prof. Dr. med. H.-P. Berlien (Chefarzt der Abteilung Lasermedizin, Elisabeth Klinik, Berlin) für die Überlassung des Dissertationsthemas, die umfassende Unterstützung und die vielen hilfreichen Anregungen im Rahmen der Fertigstellung dieser Arbeit.

Ausdrücklicher Dank gilt auch Herrn Dr. B. Algermissen für die langjährige und intensive Betreuung dieser Arbeit, Anleitung zur Herstellung von Histologien, Immunhistochemischer Färbungen und deren mikroskopische Auswertung, fruchtbare Kritik und allzeit bereite Hilfestellung.

Bei Prof. Dr. K. Heyne, Fachbereich Physik der Freien Universität Berlin, und seiner Frau bedanke ich mich für die umfangreiche Unterstützung bei der statistischen Auswertung dieser Arbeit und der Installation und Erklärung der benötigten Computerprogramme. Sie standen mir stets mit Rat und Tat zur Seite.

Weiter danke ich den Ärztinnen und Ärzten, Schwestern und Pflegern und technischen Mitarbeitern des Teams der Lasermedizin für ihre Mithilfe bei der Bestellung der Materialien, Ver- und Entsorgung der Hühnereier, Anleitung im Labor und Hilfe bei technischen Fragen. Ferner bedanke ich mich bei Frau Finder, die mir die Anfertigung der Paraffinblöcke ermöglichte und bei der deutschen Krebshilfe für die Unterstützung des Forschungsprojekts.

Meinen Eltern und meinem Mann danke ich für die liebevolle Unterstützung und Motivation zur Fertigstellung der Arbeit und für die vielen Stunden als Babysitter, die dies erst ermöglichten.





# Lebenslauf

Mein Lebenslauf wird aus datenschutzrechtlichen Gründen in der elektronischen Version meiner Arbeit nicht veröffentlicht.



# Erklärung

Ich, Sabine Schmitz, erkläre, dass ich die vorgelegte Dissertationsschrift mit dem Thema: Die Rolle der Mastzelle beim überschießenden Wachstum traumatisierter dermaler Neurofibrome selbst verfasst und keine anderen als die angegebenen Quellen und Hilfsmittel benutzt, ohne die (unzulässige) Hilfe Dritter verfasst und auch in Teilen keine Kopien anderer Arbeiten dargestellt habe.

Datum

Unterschrift