Aus der Klinik für Dermatologie, Venerologie und Allergologie
der Medizinischen Fakultät Charité – Universitätsmedizin Berlin

Dissertation

Analyse von numerischen Aberrationen der Chromosomen 7 und 8 bei kutanen T–Zell–Lymphomen mittels Fluoreszenz–in–situ–Hybridisierung

Zur Erlangung des akademischen Grades
Doctor medicinae (Dr. med.)

vorgelegt der Medizinischen Fakultät
Charité – Universitätsmedizin Berlin

von

Simone Zimmermann,
geb. Ziegler

aus Großenhain

Gutachter: 1. Priv.-Doz. Dr. med. S. Gellrich
2. Prof. Dr. med. A. Fischer
3. Priv.-Doz. Dr. med. B. Hermes

Datum der Promotion: 06.03.2009

Für meine Mutsch,

Michael, Merle und Finja

Inhaltsverzeichnis:

1. Einleitung 6
1.1. Primär kutane T–Zell–Lymphome 6
1.2. Mycosis fungoides 8
1.2.1. Definition und Epidemiologie 8
1.2.2. Klinik und Prognose der MF 8
1.2.3. Histologie und Molekularbiologie der MF 11
1.3. Sézary Syndrom 12
1.3.1. Definition und Epidemiologie 12
1.3.2. Klinik und Prognose des Sézary Syndroms 13
1.3.3. Histologie und Molekularbiologie des Sézary Syndroms 14
1.4. Primär kutanes anaplastisches großzelliges Lymphom (C–ALCL) 16
1.4.1. Definition und Epidemiologie 16
1.4.2. Klinik und Prognose des C–ALCL 16
1.4.3. Histologie und Molekularbiologie des C–ALCL 17
1.5. Die Entwicklung der T–Lymphozyten 18
1.6. Die Technik der Fluoreszenz–in–situ–Hybridisierung 18
1.7. Die Technik der komparativen genomischen Hybridisierung (CGH) 21
1.8. Chromosom 7 22
1.9. Chromosom 8 23

2. Zielstellung 24

3. Material und Methoden 25
3.1. Patienten 25
3.2. Geräte, Reagenzien und Chemikalien 29
3.2.1. Für die Gewebe- und Zellaufarbeitung 29
3.2.2. Für die Denaturierung und FISH 30
3.2.3. Für die Auswertung 30
3.3. Methoden 31
3.3.1. Isolation der Lymphozyten aus Hautläsionen 32
3.3.2. Isolation der Lymphozyten aus Blut 32
3.3.3. Vorbehandlung der Objektträger 33
3.3.4. Verarbeitung und Auftropfen der gewonnenen Zellsuspension 33

3.3.5. Lagerung der Zellsuspension 33
3.4. Fluoreszenz–in–situ–Hybridisierung 34
3.4.1. Denaturierung der Lymphozyten–DNA mit Natronlauge 34
3.4.2. Vorbehandlung und Applikation der Chromosom 7/8 -Zentromer-Sonde 34
3.4.3. Hybridisierung 35
3.4.4. Waschen nach Hybridisierung 35
3.4.5. DAPI (4',6-Diamidin-2'-phenylindol-dichlorid) –Färbung 35
3.4.6. Eindecken der Fluoreszenzpräparate 36
3.5. Fluoreszenzmikroskopie und Bildanalyse 36

4. Ergebnisse 38
4.1. Patienten mit MF 43
4.2. Patienten mit Sézary Syndrom 47
4.3. Patienten mit C–ALCL 52
4.4. Patienten mit anderen CTCL 55

5. Diskussion 58
5.1. Zur Methode 58
5.2. Chromosomale Aberrationen bei CTCL 59
5.3. Korrelation zur CGH–Analyse 62
5.4. Aberrationen von Chromosom 7 und 8 bei anderen malignen Erkrankungen 65
5.5. Fazit 67

6. Zusammenfassung 68

7. Verzeichnisse 69
7.1. Literaturverzeichnis 69
7.2. Abkürzungsverzeichnis 75/ 76
7.3. Tabellenverzeichnis 76
7.4. Diagrammverzeichnis 76
7.5. Verzeichnis der Abbildungen 77/ 78

8. Erklärung an Eides Statt 78

9. Lebenslauf 79

10. Danksagung 80

1. Einleitung

1.1. Primär kutane T–Zell–Lymphome

Als primär kutane Lymphome bezeichnet man Non–Hodgkin–Lymphome, die sich zum Zeitpunkt der Diagnosestellung ausschließlich an der Haut manifestieren.
Sie unterscheiden sich histologisch, im klinischen Verlauf und hinsichtlich der Prognose von den extrakutanen Non–Hodgkin–Lymphomen.
In den vergangenen Jahrzehnten wurde versucht, dieser Tatsache mit der Aufstellung einer entsprechenden Klassifikation gerecht zu werden.
Bei der Kiel–Klassifikation wurden in erster Linie die histologischen Aspekte berücksichtigt (Stansfeld AG et al. 1988). Aufgrund neuer Forschungserkenntnisse wurde diese Klassifikation mehrfach überarbeitet. Die nachfolgende Erarbeitung der REAL- Klassifikation im Jahr 1994, die neben der Linienzugehörigkeit und dem Differenzierungsgrad der Lymphome auch zwischen gut definierten, vorläufigen und unklassifizierten Lymphomentitäten unterschied, stellte einen weiteren Fortschritt dar. Eine Aktualisierung dieser Klassifikation erfolgte im Oktober 1997 durch die *World Health Organization* (WHO), in der sämtliche maligne Lymphome nach ihrem Differenzierungs- bzw. Reifungsgrad und ihrer Zugehörigkeit zur B– oder T–Zellreihe determiniert wurden (Harris NL et al. 1994).
Im selben Jahr wurde von der *European Organization for Research and Treatment of Cancer* (EORTC, 1997) eine eigene Klassifikation für die primär kutanen Lymphome erstellt. Diese Klassifikation vereinigt eine Kombination aus klinischen, histologischen, immunhistochemischen und genetischen Fakten (Willemze R et al. 1997) und differenziert zudem entsprechend dem Malignitätsgrad und Verlauf der Erkrankung.
Durch die Charakterisierung der primär kutanen Lymphome unter Beachtung dieser Gesichtspunkte wurde der Zielstellung folge geleistet, eine Basis für eine bessere Diagnosefindung und folglich auch Therapiewahl zu schaffen.
Die bestehenden Klassifikationen der EORTC und der WHO führten immer wieder zu Debatten und Unsicherheiten bei der Einordnung der kutanen Lymphome, da es Abweichungen bei der Eingliederung einiger kutaner T– und B–Zell–Lymphome gab.
Es wurden auch neue Entitäten beschrieben, die in den Klassifikationen von 1997 keine Berücksichtigung fanden (Willemze R et al. 2005), (Fink–Puches R et al. 2002).

Nun ist es gelungen, beide Klassifikationen zu überarbeiten, aufeinander abzustimmen und mit der WHO–EORTC Klassifikation eine bessere Grundlage für die Einteilung der kutanen Lymphome zu bieten. (Tabelle 1)

Kutane T-Zell- und NK-Zell-Lymphome	**Kutane B-Zell-Lymphome**
Mycosis fungoides Varianten und Untergruppen der Mycosis fungoides - Follikuläre Muzinose bei Mycosis fungoides - Pagetoide Retikulose - Granulomatous slack skin Sézary Syndrom Adulte T-Zell-Leukämie / Lymphom Primär kutane CD 30- positive lymphoproliferative Erkrankungen - Primär kutanes großzelliges anaplastisches Lymphom - Lymphomatoide Papulose Subkutanes Pannikulitis- ähnliches T-Zell-Lymphom* Extranodales NK/ T-Zell-Lymphom, nasaler Typ Periphere primär kutane T-Zell-Lymphome, unspezifiziert - Primär kutanes aggressives epidermotropes CD 8-positives T-Zell-Lymphom (provisorisch) - Kutanes γ/δ T-Zell-Lymphom (provisorisch) - Primär kutanes CD 4 positives klein- bis mittelzelliges pleomorphes T-Zell-Lymphom (provisorisch)	Primär kutanes Marginalzonen-B-Zell-Lymphom Primär kutanes Keimzentrumszell-Lymphom Primär kutanes großzelliges B-Zell-Lymphom der Beine Primär kutanes großzelliges B-Zell-Lymphom, andere - intravaskuläres großzelliges B-Zell-Lymphom **Vorstufen hämatologischer Neoplasien** CD 4+/ CD56+ hämatoderme Neoplasie (blastisches NK-Zell-Lymphom)**

* begrenzt auf Lymphome mit alpha/ beta T-Zell-Ursprung

** basierend auf neuesten Beweisen, die auf einen Ursprung von plasmozytoiden dendritischen Zellvorstufen hinweisen, diese Form wurde auch als frühe plasmozytoide dendritische Zell-Leukämie/ Lymphom bezeichnet

Tabelle 1: WHO-EORTC Klassifikation der kutanen Lymphome mit primären Hautmanifestationen (2005)

Bei den primär kutanen Lymphomen handelt es sich um relativ seltene Erkrankungen. Die geschätzte jährliche Inzidenz der extranodalen Non–Hodgkin–Lymphome liegt bei 1 : 100.000 (Groves FD et al. 2000).

Den größeren Anteil dieser Erkrankungsgruppe stellen die primär kutanen T–Zell–Lymphome dar, wobei von diesen die Mycosis fungoides mit circa 50% am häufigsten vorkommt (Willemze R et al. 2005). Weitere CTCL mit indolentem klinischem Verhalten, die aber im Vergleich zur MF seltener auftreten, sind die Lymphomatoide Papulose, das primär kutane anaplastische großzellige Lymphom, das primär kutane CD4 positive klein- bis mittelzellige pleomorphe T–Zell–Lymphom, das subkutane Pannikulitis-

ähnliche T–Zell–Lymphom, die Pagetoide Retikulose und das elastolytische T–Zell–Lymphom (granulomatous slack skin).
In der Gruppe der CTCL mit aggressivem klinischen Verhalten ist vorrangig das Sézary Syndrom zu nennen, aber auch nicht näher spezifizierte periphere primär kutane Lymphome, das primär kutane epidermotrope CD8 positive T–Zell–Lymphom, das kutane γ/δ T–Zell–Lymphom und das primär kutane NK/ T–Zell–Lymphom vom nasalen Typ sind dieser Gruppe zuzuordnen.

1.2. Mycosis fungoides (MF)

1.2.1. Definition und Epidemiologie

Der französische Dermatologe Alibert nutzte erstmals 1806 den Begriff „Mycosis fungoides“, um damit pilzartige Tumoren auf der Haut eines Patienten zu beschreiben. (Kotz EA et al. 2003)
Heute wird die MF definiert als epidermotropes kutanes T–Zell–Lymphom mit einer charakteristischen Proliferation von klein- bis mittelgroßen T–Lymphozyten mit einem cerebriformen Zellkern (Willemze R et al. 2005).

Die Mycosis fungoides ist der am häufigsten vorkommende Typ der kutanen T–Zell–Lymphome und betrifft vorwiegend ältere Menschen, jedoch wurde auch vereinzelt von Fällen bei Kindern und Jugendlichen berichtet (Crowley JJ et al. 1998).
Männer sind ungefähr zweimal so häufig betroffen wie Frauen (Paulli M, Berti E 2004).
In den USA wurden im Vergleich zwischen hellhäutigen und dunkelhäutigen Menschen bei letztgenannten mehr Fälle der MF diagnostiziert. Die jährliche Inzidenz der Erkrankung lag bei 0.36/ 100000 zwischen 1973 und 1992 (Weinstock MA 1999a).

1.2.2. Klinik und Prognose der Mycosis fungoides

Die MF gehört zu den CTCL mit indolentem Verhalten und zeigt in ihrem klinischen Erscheinungsbild eine langsame Progression über Monate, Jahre oder sogar Jahrzehnte.
Der klinische Verlauf der MF ist durch das Auftreten von Ekzemen, Plaques und später Tumoren gekennzeichnet.
Im Ekzemstadium finden sich vor allem am lateralen Rumpf sowie an den Innenseiten der Extremitäten in Form und Größe variierende Läsionen.

Sie stellen sich leicht gerötet, flach und mit psoriasiformer Schuppung dar. Im frühen Stadium ergeben sich oftmals differentialdiagnostische Probleme in der Abgrenzung zu parapsoriasisen Plaques, da klinisch und histologisch sichere Zeichen der MF fehlen können (Smoller BR et al. 1998, Kim YH et al. 1999).

Das Ekzemstadium kann über Jahre bestehen, ehe es zum Übergang ins infiltrative Plaquestadium kommt.

Im Plaquestadium führt die Verdickung der Hauterscheinungen zu erhabenen, flächigen Läsionen, die an allen Stellen des Körpers auftreten können und als erythematöse Plaques beschrieben werden.

Auf das Plaquestadium folgt das Tumorstadium mit braunroten Tumoren und fungoiden (schwammartigen) Knoten, die leicht exulzerieren. Im späten Stadium kann es zu Lymphknotenschwellungen und dem Befall innerer Organe, insbesondere von Milz, Leber, Lunge und Nervensystem, kommen. Die Patienten weisen meist einen reduzierten Allgemeinzustand mit Fieber auf.

Die Effloreszenzen vorheriger Stadien können weiter auftreten und nebeneinander bestehen.

Das Vorkommen einer Erythrodermie im Rahmen einer Mycosis fungoides kann in seltenen Fällen beobachtet werden. Sie stellt sich durch eine generalisierte entzündliche Rötung und Schuppung des gesamten Integuments dar, einhergehend mit ödematöser Schwellung und Juckreiz.

Ekzemstadium

Plaquestadium

Tumorstadium

Abbildung 1: Stadien der Mycosis fungoides

Von der *Mycosis fungoides Cooperative Group* (MFCG) und vom National Cancer Institute wurde 1979 das TNM- Staging System entwickelt (Bunn PA Jr., Lamberg SI 1979), mit welchem man die MF nach Art der Hautläsion, Ausmaß der viszeralen und dermalen Beteiligung sowie Anzahl der beteiligten Lymphknoten in therapeutisch und prognostisch relevante Stadien einteilen kann.

Die Mycosis fungoides und das Sézary Syndrom standen im Fokus der Überarbeitung und Aktualisierung des Klassifikationssystems der MFCG durch die *International Society for Cutaneous Lymphomas* (ISCL) und die EORTC. Neben der Berücksichtigung neuer Forschungstechniken und -erkenntnisse, wie zum Beispiel der T–Zell–Klonalitätsnachweis mittels Polymerase–Ketten–Reaktion (polymerase chain reaction, PCR) oder Southern Blot–Technik, wurde unter anderem das Ausmaß der Blutbeteiligung bei diesen Erkrankungen der Stadieneingruppierung beigefügt [Tabelle 2] (Olsen E et al. 2007).

Im Stadium I liegt keine extrakutane Beteiligung vor, der Nachweis von mehr als 5% atypischer Zellen im Blut kann möglich sein. Finden sich auf weniger als 10% der Körperoberfläche ekzematöse Herde oder Plaques, spricht man vom Stadium IA.
Sind mehr als 10% der Körperoberfläche von den genannten Hautveränderungen betroffen, so handelt es sich um das Stadium IB. Finden sich palpable Lymphknoten, dann liegt das Stadium II vor, Stadium IIB entspricht dann dem Tumorstadium.
Bei einer auftretenden Erythrodermie mit oder ohne reaktiven Lymphknoten besteht das Stadium III. Das Stadium IIIA differenziert sich vom Stadium IIIB durch den prozentualen Anteil der peripher zirkulierenden atypischen Blutlymphozyten (≤ 5% im Stadium IIIA; >5% im Stadium IIIB). Im Stadium IVA_1 kann man eine Blutbeteiligung mit ≥ 1000/ µl Sézary–Zellen mit Klonalitätsnachweis finden, im Stadium IVA_2 einen Lymphknotenbefall und im Stadium IVB einen Organbefall histologisch sicher nachweisen.

ISCL/ EORTC 2007				
	T	**N**	**M**	**B**
IA	1	0	0	0,1
IB	2	0	0	0,1
II	1-2	1,2	0	0,1
IIB	3	0-2	0	0,1
III	4	0-2	0	0,1
IIIA	4	0-2	0	0
IIIB	4	0-2	0	1
IVA_1	1-4	0-2	0	2
IVA_2	1-4	3	0	0-2
IVB	1-4	0-3	1	0-2

Tabelle 2: Stadieneinteilung der ISCL / EORTC für die MF und das Sézary Syndrom (OLSEN E et al. 2007)

Die Prognose der Mycosis fungoides ist sehr vom Stadium der Erkrankung abhängig. Faktoren wie ein erhöhtes Alter der Patienten (über 60 Jahre) und extrakutane Beteiligung sind mit einer schlechteren Prognose verbunden (Willemze R 2003), ebenso eine schwarze Hautfarbe (Weinstock MA et al. 1999).
Die Zehn–Jahres–Überlebensrate liegt im Stadium IA bei 97 – 98%, im Stadium IB bei 83%; für Patienten im Tumorstadium bei 42% und bei histologisch nachgewiesener Lymphknotenbeteiligung bei 20% (Willemze R et al. 2005).
Eine adäquate Therapie im Frühstadium der MF kann zu einer nahezu normalen Lebenserwartung führen (Weinstock M et al. 1999).

1.2.3. Histologie und Molekularbiologie der MF

Das histologische Bild der MF zeigt im Ekzemstadium ein subepidermales bandförmiges Infiltrat von T–Lymphozyten und Histiozyten neben verschiedenen Entzündungszellen. Im Plaquestadium findet sich ein Epidermotropismus der atypischen Zellen mit einem kleinen bis mittelgroßen, cerebriformen – gelegentlich hyperchromatischen – Zellkern (Willemze R et al. 2005). In der Tumorphase trifft man die neoplastischen Zellen in der gesamten Dermis an, wo sie ein gruppiertes und/ oder diffuses Wachstumsmuster zeigen. Sowohl die Größe als auch die Anzahl der Tumorzellen steigt nun deutlich an, der Anteil reaktiver T–Lymphozyten wird geringer.
Der charakteristische Epidermotropismus kann in dieser Phase der Erkrankung verloren gehen (Paulli M et al. 2004).
Das Auftreten von Pautrier–Mikroabszessen ist für die MF pathognomonisch, aber kein konstantes histologisches Kriterium (Wood GS et al. 2003).

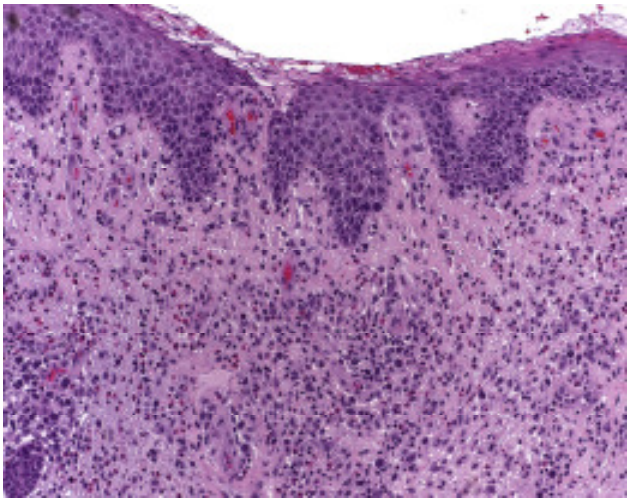

Abbildung 2: MF im Plaquestadium; HE–Färbung, 10x

Die neoplastischen T–Zellen sind in den Fällen der klassischen MF CD3+, CD4+, CD30- und CD8-, häufig zeigt sich ein Verlust des Antigens CD7 (Kim YH et al 1999). Es wurden auch einige Fälle beschrieben, bei denen man einen Phänotyp mit dem Bild CD8+/ CD4- vorgefunden hat (Whittam LR et al. 2000, Paulli M et al. 2004).

Mithilfe der PCR kann das Rearrangement der TCR–Gene untersucht werden. Ein dominanter T–Zell–Klon mit klonalem Rearrangement der TCR–Gene kann häufig schon in frühen Stadien der MF nachgewiesen werden (Liebmann RD et al. 1997, Muche JM et al. 1997). Die Klonalität kann von differentialdiagnostischer Relevanz sein, da bei benignen Dermatosen in der Regel polyklonale Amplifikationsprodukte nachgewiesen werden.

1.3. Sézary Syndrom

1.3.1. Definition und Epidemiologie

Im Jahr 1938 bemerkten Sézary und Bouvrain die klinische Triade von Erythrodermie, generalisierter Lymphadenopathie und ungewöhnlich großen mononukleären Zellen mit stark verschlungenen Zellkernen im Blut und definierten so den Begriff „Sézary Syndrom“ (Kotz EA et al. 2003).
Es gelang Lutzner und Jordan 1968 mit Hilfe des Elektronenmikroskops den hochgradig verschlungenen Kern in den Tumorzellen nachzuweisen (Lutzner MA, Jordan HV 1968).
Heute wird das Sézary Syndrom als leukämische Form der kutanen T–Zell–Lymphome definiert mit den klinischen Zeichen einer Erythrodermie und Lymphadenopathie sowie einer Aussaat neoplastischer Lymphozyten mit einem cerebriformen Zellkern (Sézary–Zellen, Lutzner–Zellen). Diese findet man in der Haut, den Lymphknoten und dem peripheren Blut mit einer Zahl von wenigstens 1000 Zellen/ mm^3 (Burg G et al. 2005).
Eine erhöhte CD4/ CD8 Ratio über 10, ein vermehrter Anteil CD4+/ CD7–
T–Lymphozyten und der Nachweis einer Klonalität der im Blut zirkulierenden
T–Lymphozyten–Population sind heute weitere wichtige Kriterien bei der Beschreibung des Sézary Syndroms (Scarisbrick J et al. 2001, Burg G et al. 2005).
Man findet in der Literatur relativ wenige zytogenetische Studien zum Sézary Syndrom, da die Inzidenz dieser Erkrankung gering ist. Sie wird von Bernengo et al. mit 0,56 pro 1 Million Einwohner angegeben (Bernengo M et al. 1998).

Vom Sézary Syndrom sind vorwiegend Männer betroffen, die älter als 60 Jahre sind (Mao X et al. 2003).

1.3.2. Klinik und Prognose des Sézary Syndroms

Das Sézary Syndrom gehört in die Gruppe der aggressiven Formen der primär kutanen T–Zell–Lymphome. Neben der klassischen Trias mit Erythrodermie, Lymphadenopathie und leukämischer Aussaat wurden noch weitere klinische Symptome wie palmoplantare Hyperkeratosen, Alopezie, Onychodystrophien, therapieresistenter Pruritus und Lichenifikation der Haut mit Ausbildung schmerzhafter Fissuren und Ödeme erfasst (Willemze R et al. 1997, Willemze R et al. 2005, Burg G et al. 2005).

Erythrodermie

palmoplantare Hyperkeratosen

Lichenifikation

Ödeme

Abbildung 3: klinische Aspekte beim Sézary Syndrom (Aufnahmen von Fall 28)

In der Literatur wird die Möglichkeit der Progression einer Mycosis fungoides zu einem Sézary Syndrom beschrieben (Bernengo M et al. 1998).

Da das Sézary Syndrom eine so große Variabilität im klinischen Erscheinungsbild aufweist, ist es unerlässlich auch die hämatologischen Befunde bei der Diagnosefindung zu berücksichtigen. Sie wurden in einem Konsensuspapier der ISCL festgehalten. Im Rahmen dieser Erkrankung können sich folgende morphologischen, immunphänotypischen und molekularbiologischen Konstellationen, allein oder nebeneinander auftretend, darstellen: die absolute Anzahl der Sézary–Zellen im Blut liegt über 1000/ mm^3, das Verhältnis CD4/ CD8 ist größer als 10, es findet sich eine aberrierende Expression von Pan–T–Zell–Markern (CD2, CD3, CD4, CD5), eine fehlende Expression von CD7 oder CD4+/ CD7- > 40%, eine erhöhte Lymphozytenzahl mit einem T–Zell–Klon lässt sich nachweisen, ein chromosomal abnormer T–Zell–Klon wird gefunden (Wieselthier J et al. 1990, Bernengo M et al. 1998, Kaudewitz P et al. 2004).

Das Sézary Syndrom ist ein CTCL mit schlechter Prognose.

Die Angaben über die Fünf–Jahres–Überlebensrate bewegen sich im Rahmen von 24% (Willemze R et al. 2005) bis 33% (Fink- Puches R et al. 2002) bzw. 33,5% (Bernengo M et al. 1998). Die mittlere Überlebensrate liegt bei 2 bis 4 Jahren (Mao X et al. 2003, Willemze R et al. 2005).

Faktoren, die von prognostischer Relevanz sind, sollten bei der Angabe dieser Zahlen nicht vernachlässigt werden.

Das Ausmaß der Hautbeteiligung, der extrakutanen Manifestationen und das Alter des Patienten sind ebenso wie der Nachweis eines klonalen Rearrangements der TCR–Gene (Fraser–Andrews EA et al. 2001) und einer hohen Anzahl von großen zirkulierenden Sézary Zellen (Schlechter GP et al. 1987, Wieselthier J et al. 1990, Bernengo M et al. 1998) entscheidende Kriterien.

1.3.3. Histologie und Molekularbiologie des Sézary Syndroms

Das Sézary Syndrom zeigt ein ähnliches histologisches Bild wie die Mycosis fungoides. Man findet in der papillären Dermis ein monomorphes, bandförmiges oder perivaskuläres Infiltrat, das vorwiegend aus großen mononukleären, cerebriformen Zellen zusammengesetzt ist. In einigen Fällen zeigen sich auch hier die Pautrier`schen Mikroabszesse (Sentis HJ et al. 1986).

Die Diagnose eines Sézary Syndroms basiert nicht allein auf den Resultaten einer Hautbiopsie, sondern wird von Untersuchungen des peripheren Blutes und der Lymphknoten gestützt (Wood GS et al. 2003).

Die neoplastischen Zellen zeigen einen verschlungenen Zellkern und können vorwiegend klein (Ø 6 – 10µm), als sogenannte Lutzner–Zellen, auftreten oder verhältnismäßig groß (Ø>11µm) sein, sogenannte klassische Sézary Zellen. Entweder beherrscht vorwiegend ein Zelltyp das Bild oder es zeigt sich eine Mischung beider Zellpopulationen. Bei der elektronenmikroskopischen Untersuchung stellen sich diese Zellen mit tiefen Einziehungen der Zellkerne, einem verdichteten Chromatin, einer hohen Kern/ Plasma–Ratio und wenigen Organellen im Zytoplasma dar (Lutzner MA, Jordan HV 1968, Meyer C et al. 1977). Da die beschriebenen Sézary Zellen auch bei anderen Krankheitsentitäten wie zum Beispiel dem diskoiden Lupus erythematodes, der Psoriasis und sogar in einem kleinen Anteil von normalen peripheren Blutproben zu finden sind, wurde der Konsens getroffen, dass ein Mindestwert von 1000 Sézary Zellen/ mm^3 zur Diagnosestellung Sézary Syndrom führt (Espinet B et al. 2004).

Die betroffenen Lymphknoten zeigen ein dichtes, monomorphes Infiltrat von Sézary Zellen mit gleichzeitiger Auflösung der normalen Lymphknotenarchitektur (Willemze R et al. 2005).

Die neoplastischen T–Zellen stellen sich immunphänotypisch in der Regel CD3+, CD4+ und CD8- dar. Ein Verlust der Oberflächenantigene CD7 und CD26 findet man häufig bei zirkulierenden Sézary–Zellen. (Bogen SA et al. 1996, Bernengo M et al. 2001, Vonderheid EC et al. 2002, Willemze R et al. 2005).

Häufig gelingt der Nachweis einer monoklonalen T–Zell Population im peripheren Blut von Sézary Syndrom Patienten durch die Anwendung der PCR. In etwa 90% der Untersuchungen wird ein klonales Rearrangement der TCR–Gene detektiert (Russel–Jones R, Whittaker S 1999, Fraser–Andrews EA et al. 2001). Diese Zahlen führten zu der Forderung, den Klonalitätsnachweis bei der Diagnosestellung zu berücksichtigen (Russel–Jones R, Whittaker S 1999; Willemze R et al. 2005), welcher im Rahmen der Überarbeitung des Klassifikations- und Stagingsystems für die Mycosis fungoides und das Sézary Syndrom durch die ISCL und EORTC Folge geleistet wurde (Olsen E et al. 2007).

1.4. Primär kutanes anaplastisches großzelliges Lymphom (C–ALCL)

1.4.1. Definition und Epidemiologie

Bei den C–ALCL präsentieren sich große Zellen mit anaplastischer, pleomorpher oder immunoblastischer Zytomorphologie. Der Hauptanteil der Tumorzellen exprimiert das CD30 Antigen.
Das C–ALCL ist eine Erkrankung des Erwachsenenalters, selten kommt es bei Kindern vor. Männer sind 2–3 mal häufiger betroffen als Frauen (Willemze R et al. 2005).

1.4.2. Klinik und Prognose des C–ALCL

Die C–ALCL schließen sich der Gruppe der indolenten Verlaufsformen der CTCL an.
Es werden bei Patienten mit dieser Erkrankung teilweise oder sogar vollständige spontane Regressionen beobachtet.
Einzelne, meist ulzerierte Knoten oder Tumore, selten auch Papeln, prägen das klinische Erscheinungsbild der C–ALCL. Mit einem Anteil von 20% stellen sich Patienten mit multifokalen Läsionen vor. Kommt es zu einer extrakutanen Beteiligung, sind vorwiegend die regionalen Lymphknoten betroffen (Willemze R et al. 2005).

Abbildung 4: klinischer Charakter CD30+ großzelliger T–Zell–Lymphome

Die 10- Jahres- Überlebensrate wird mit über 90% angegeben. Ob sich die Krankheit mit einer Läsion präsentiert, multifokal auftritt oder mit einer Beteiligung der regionalen Lymphknoten einhergeht, ist prognostisch nicht relevant. Die unterschiedlichen zytomorphologischen Erscheinungsbilder spiegeln sich nicht im klinischen Verlauf und der Prognose wieder. CD30+ großzellige Lymphome, die sich infolge einer MF entwickeln, gehen jedoch mit einer deutlich schlechteren Prognose einher (Willemze R et al. 2005).

1.4.3. Histologie und Molekularbiologie des C–ALCL

Histologisch findet sich ein diffuses, nicht epidermotropes, Infiltrat dicht gelagerter CD30+ großer Tumorzellen. In erster Linie zeigt sich ein anaplastischer Phänotyp mit runden, ovalen oder irregulär geformten Zellkernen, stark eosinophilen Nukleoli und viel Zytoplasma; seltener ist das Erscheinungsbild pleomorph oder immunoblastisch.

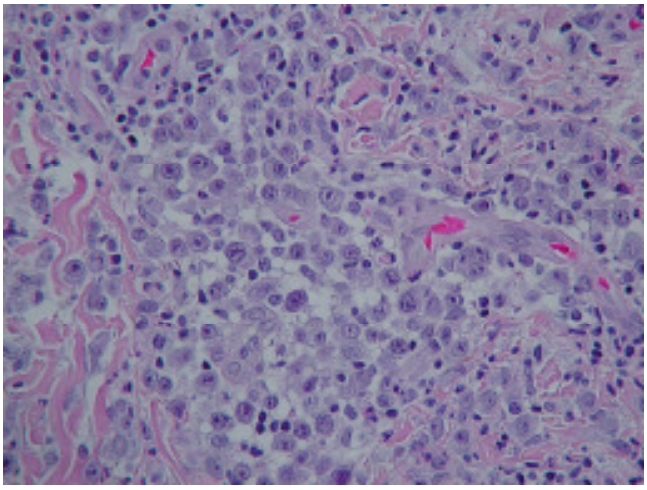

Abbildung 5: CD30+ großzelliges T–Zell-Lymphom; HE- Färbung, 10x (Gellrich S 2003)

Immunphänotypisch stellen sich die neoplastischen T–Zellen CD30+, CD4+, CD2-, CD3- und/ oder CD5- dar. Der Nachweis von CD8+ T–Zellen gelingt bei weniger als 5% der Fälle . Ein klonales TCR–Rearrangement lässt sich im Hauptanteil der Fälle nachweisen (Willemze R et al. 2005).

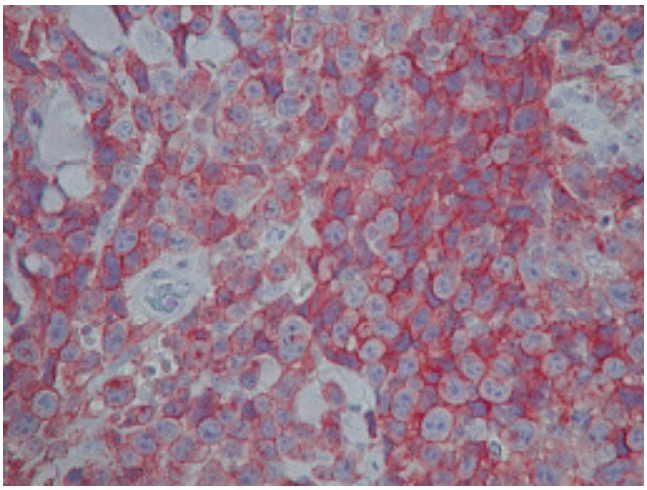

Abbildung 6: CD30+ großzelliges T–Zell–Lymphom; Anti- CD30- Färbung, 40x (Gellrich S 2003)

1.5. Die Entwicklung der T–Lymphozyten

Pluripotente hämatopoetische Stammzellen, die sich während der Fetalzeit in der Leber und postnatal im Knochenmark autonom teilen, bilden den Ausgangspunkt für die Entwicklung der Lymphozyten. Während die Ausbildung der B–Lymphozyten im Knochenmark stattfindet, bietet der Thymus mit seinem spezialisierten Mikromilieu für die Rekombination der Rezeptorgene und die Reifung der T–Lymphozyten ideale Bedingungen (Ewijk W 1991). Nach Einwanderung in den Thymus durchläuft der frühe Thymozyt mehrere Reifungsstufen, die man anhand der charakteristischen Präsentation der Oberflächenantigene CD4 und CD8 sowie der unterschiedlichen Expression der Proteine des CD3–T–Zell-Rezeptorkomplexes differenzieren kann. Um die Selbsttoleranz des Organismus zu gewährleisten, kommt es – insbesondere in der Thymusrinde – zu einer hohen T–Zell–Selektionsrate von über 90%.

Nur funktionsfähige, immunkompetente T–Zellen mit passenden MHC–Komponenten und ohne Richtung gegen Autoantigene unterliegen nicht dem Apoptoseprozess und reifen im Thymusmark weiter heran. Eine weitere Differenzierung der reifen T–Zellen findet nach Verlassen des Thymus im Blut und Lymphsystem statt (Burmester GR, Pezzutto A 1998).

Letztendlich lassen sich drei dominante T–Lymphozyten–Populationen nachweisen, die positiv für die Pan–T–Zell Marker CD2, CD3, CD5, CD7 sind und den TCR–αβ exprimieren: CD8+ zytotoxische T–Zellen, CD4+ CD45RA+ naive T–Zellen und CD4+CD29+CD45RO+ Memory–T–Zellen (Ostendorf P, Seeber S 1997).

Die in der Dermis vorkommenden T–Lymphozyten ordnen sich zu 90% um die postkapillären Venolen an oder grenzen an die Hautanhangsgebilde. Weniger als 10% der Gesamtanzahl der Lymphozyten finden sich intraepidermal, direkt subepidermal und „frei“ vorkommend in der gesunden menschlichen Haut, wovon die intraepidermal gelegenen T–Lymphozyten mit einem Anteil von weniger als 2% vertreten sind (Bos JD et al. 1987).

1.6. Die Technik der Fluoreszenz–in–situ–Hybridisierung (FISH)

In der genetischen Diagnostik bekam die Fluoreszenz–in–situ–Hybridisierung in den letzten Jahren einen immer größeren Stellenwert. Zuerst beschrieben Pardue und Gall die Technik der in–situ–Hybridisierung mit radioaktiv markierten, repetetiven DNA–Proben (Pardue ML, Gall JG 1969).

Über die Technik der Fluoreszenz–in–situ–Hybridisierung (FISH) mit nicht radioaktiv markierten Proben berichteten dann Pinkel et al. und Cremer et al. im Jahr 1986 (Pinkel D et al. 1986, Cremer T et al. 1986).

Die Hybridisierung mit Fluoreszenzfarbstoffen dauert nur 2 Tage, wohingegen bei Verwendung radioaktiv markierter Sonden mehrere Wochen benötigt werden. Die lange Stabilität der markierten Sonde bei -20°C und die Möglichkeit der Mehrfachmarkierung mithilfe mehrerer Fluoreszenzfarbstoffe sprechen für die Arbeit mit nicht radioaktiv markierten Proben (Arnold N et al. 1992, Karhu R et al. 2001).

Durch die Anwendung der FISH ist eine genaue Interpretation von numerischen und komplexen Chromosomenaberrationen möglich. Dieses Verfahren stellt ein wichtiges Bindeglied zwischen der konventionellen Banding–Analyse und anderen molekulargenetischen DNA–Studien dar. Die Technik der FISH dient der Erfassung chromosomaler Aberrationen an Metaphase–Chromosomen oder Interphase–Zellkernen und basiert auf der Hybridisierung von komplementären DNA–Einzelsträngen auf fixiertem genetischem Material. Heutzutage gibt es sowohl eine große Variation von anwendbaren Sonden – z.B. Zentromersonden, partielle Chromosomensonden, komplett Chromosom–markierende Sonden oder lokusspezifische Sonden – als auch von anwendbaren FISH–Techniken (standard FISH, multicolor FISH; multicolor–banding FISH, dualfusion FISH).

Die Grundlage der Hybridisierung ist die Herstellung von kurzen Einzelstrang–DNA–Proben, die komplementär sind zu den interessierenden DNA–Sequenzen. Diese Proben werden dann mit einem fluoreszierenden Marker gekennzeichnet und können mit der komplementären chromosomalen Ziel–DNA hybridisiert werden (Abbildung 7).

Nach erfolgreicher Hybridisierung erfolgt, mit Hilfe eines Fluoreszenzmikroskopes, die Beurteilung der entstandenen fluoreszierenden Regionen. Somit ist es möglich, die interessierende Sequenz in Hinsicht auf ihre Anordnung und die Anzahl ihrer Kopien zu beurteilen (Karan K et al. 2005).

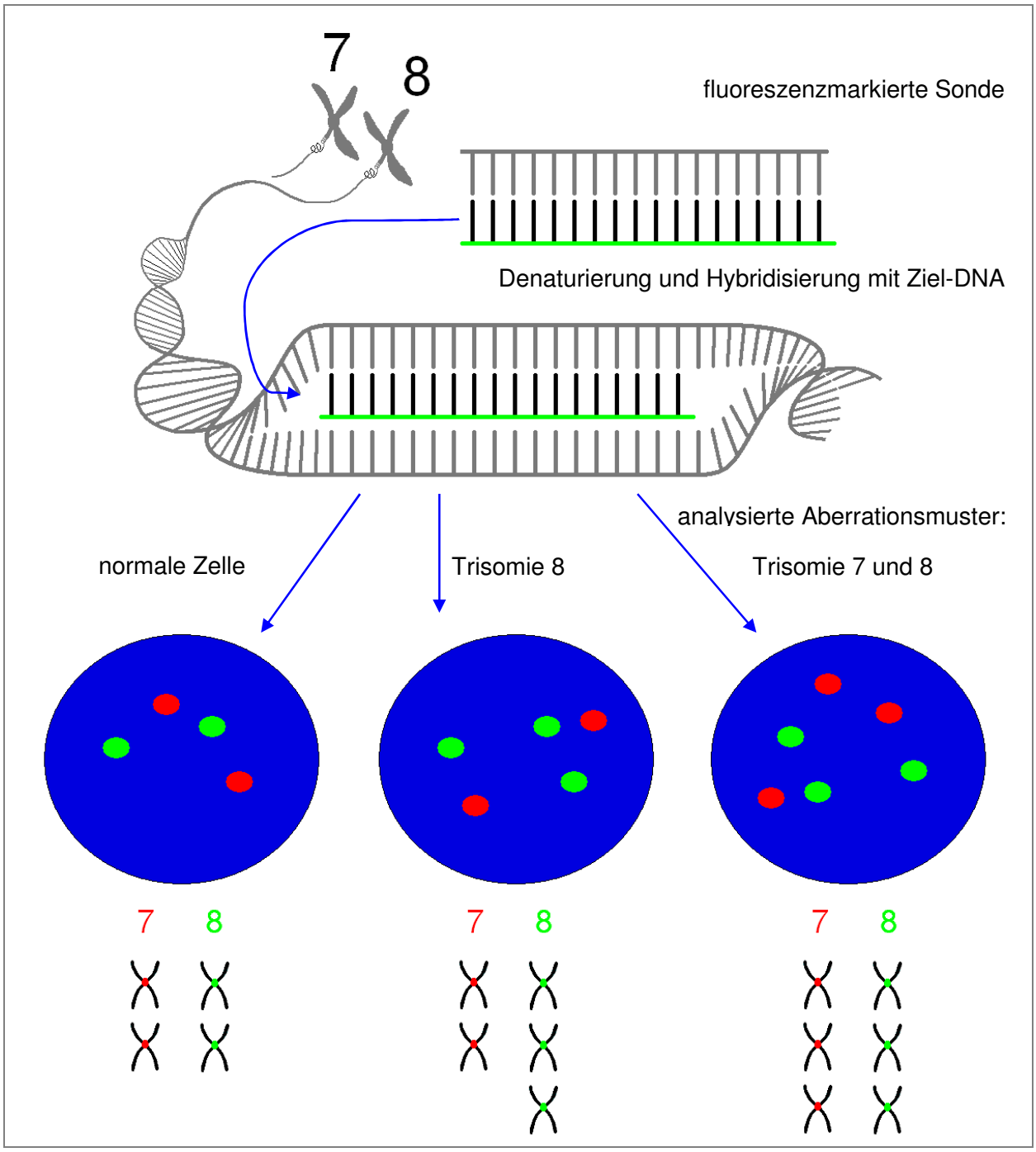

Abbildung 7: Prinzip der FISH

1.7. Die Technik der komparativen genomischen Hybridisierung (CGH) und Hinweise auf chromosomale Aberrationen bei kutanen T–Zell–Lymphomen (CTCL)

Bei der Detektion von chromosomalen Aberrationen bei Patienten mit CTCL im Rahmen zytogenetischer Studien bedient man sich heute neben der konventionellen Karyotypisierung oftmals der Methode der komparativen genomischen Hybridisierung (engl. comparative genomic hybridisation, CGH). Diese, Anfang der neunziger Jahre entwickelte, molekulargenetische Technik ermöglicht den Vergleich zwischen Tumor–DNA und einer Normal–DNA, die gemischt auf normale Metaphasechromosomen von Lymphozyten hybridisiert werden (Kallioniemi A et al. 1992). Hierbei lassen sich sowohl DNA–Gewinne als auch DNA–Verluste auf chromosomaler und subchromosomaler Stufe, durch die Zunahme der entsprechenden Fluoreszenz, nachweisen (Kallioniemi OP et al. 1993). Mit der CGH gewinnt man schnell und zuverlässig Aussagen über Chromosomenveränderungen des gesamten Genoms, wobei man auf jegliches Untersuchungsmaterial zurückgreifen kann – unter anderem auch archivierte Proben – von denen DNA gewonnen werden kann (Tönnies H 2002).



Abbildung 8: Prinzip der CGH

Im Rahmen von zytogenetischen Untersuchungen mit dieser Methode ließ sich bei über 50% der – von CTCL–Patienten gewonnenen – Proben ein chromosomales Ungleichgewicht nachweisen (Mao X et al. 2002, Fischer T et al. 2004).

1.8. Chromosom 7

Bei der Suche nach dem verursachenden Gen für die zystische Fibrose und aufgrund des Nachweises häufiger chromosomaler Veränderungen bei den verschiedensten malignen Erkrankungen steht das Chromosom 7 im Mittelpunkt der humangenetischen Untersuchungen und der Entschlüsselung der DNA-Sequenzen (Hillier LW et al. 2003).
Durch die Forschung im Rahmen des humanen Genomprojektes konnten über 360 Gene und Genregionen auf diesem Chromosom detektiert werden, die mit der Entstehung von Krankheiten in Verbindung gebracht werden (Scherer SW et al. 2003).
Vertretend seien hier die akuten Leukämien, insbesondere die akute myeloische Leukämie, aber auch das myelodysplastische Syndrom genannt.
Bei zytogenetischen Analysen zeigten sich unter den numerischen Aberrationen eine Monosomie oder Trisomie 7, die strukturellen Aberrationen wurden bevorzugt auf dem langen q–Arm des Chromosoms nachgewiesen (Brotzek I et al. 2003).
Durch die konventionelle Banding–Analyse sind hier besonders die Genregionen 7q22, 7q31 und 7q32-35, die dem Genlokus für den T–Zell–Rezeptor entspricht, in den Fokus der Untersuchungen gerückt (Fischer K et al. 1997, Lian H et al. 1998).
Schlussfolgernd liegt die Vermutung nahe, dass fehlende oder funktionsunfähige Tumorsuppressorgene in diesen Regionen in Kombination mit anderen genetischen Faktoren zu einem vermehrten Entstehen bösartiger Erkrankungen mit schlechter Prognose führen (Zenklusen JC et al. 2001, Gonzalez MB et al. 2004, Brezinova J et al. 2007).

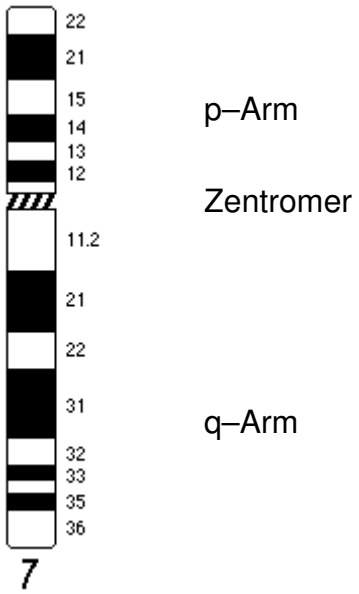

Abbildung 9: Chromosom 7 mit GTG–Bänderung und deren Nummerierung

1.9. Chromosom 8

Die DNA-Sequenz von Chromosom 8 wurde von dem *International Human Genome Sequencing Consortium* entschlüsselt. Ein besonderes Merkmal dieses Chromosoms ist ein – im Vergleich zu den anderen Chromosomen – sehr stark variierender Abschnitt mit einer Größe von etwa 15 Millionen Basen am Ende vom p- Arm. Die in diesem Bereich anzutreffenden Gene leisten unter anderem einen Beitrag zur angeborenen Immunität des Menschen (Nusbaum C et al. 2006). Auf dem q-Arm dieses Chromosoms finden sich mehrere Onkogene, unter anderem ist auf dem Lokus 8q24 die Region für das c–myc–Onkogen.

Die numerische Aberration vom Chromosom 8 in Form einer Trisomie, in sehr seltenen Fällen sogar einer Tetrasomie, wurde im Rahmen zytogenetischer Untersuchungen beim myelodysplastischen Syndrom und bei der akuten myeloischen Leukämie mehrfach dokumentiert. Die Existenz dieser numerischen Aberration, auch in Verbindung mit zusätzlichen strukturellen Veränderungen anderer Chromosomen (z.B. 5q), beeinflusst den Krankheitsverlauf und die Prognose dieser Erkrankungen maßgeblich (Suciu S et al. 1990, Bernasconi P et al. 1994, Tsirigotis P et al. 2005, Jaff N et al. 2007, Babicka L et al. 2007).

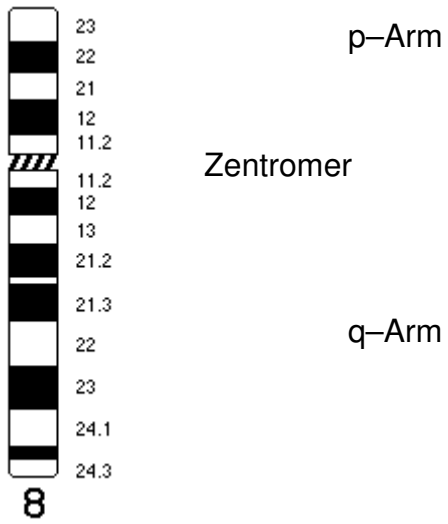

Abbildung 10: Chromosom 8 mit GTG–Bänderung und deren Nummerierung

2. Zielstellung

Bisherige Chromosomenuntersuchungen bei Patienten mit primär kutanen T–Zell–Lymphomen zeigten eine Vielzahl von involvierten Chromosomen, jedoch konnte sich ein konstantes Aberrationsmuster nicht nachweisen lassen. Die Chromosomen 7 und 8 weisen bei anderen malignen Erkrankungen häufig Aberrationen auf.

Das Ziel dieser Arbeit war die Untersuchung von Patienten mit primär kutanem T–Zell–Lymphom auf numerische Aberrationen der oben genannten Chromosomen durch die Isolation von T–Lymphozyten aus Hautbiopsien und Blutproben und deren Analyse mit der Fluoreszenz–in–situ–Hybridisierung. Besonderes Interesse galt dabei der Fragestellung, ob sich eine Korrelation zwischen der nachgewiesenen Aberration und dem klinischen Stadium der Erkrankung feststellen lässt.

Um dieses Ziel zu erreichen, sollten folgende Aspekte geprüft werden:

1. Lassen sich mit der angewandten FISH–Technik numerische Aberrationen nachweisen?
2. Zeigt sich bei den untersuchten Proben ein wiederkehrendes chromosomales Aberrationsmuster?
3. Gibt es Differenzen in der Anzahl und Art der numerischen Aberrationen bei Patienten mit indolenter Form eines CTCL wie der MF versus Patienten mit aggressiver Verlaufsform wie dem Sézary Syndrom?
4. Zeigt die isolierte Betrachtung der untersuchten Chromosomen eine vorherrschende Aberration?
5. Ergeben sich bei der Analyse verschiedener Proben eines Patienten Unterschiede hinsichtlich des prozentualen Anteils chromosomal veränderter T–Lymphozyten?

3. Material und Methoden

3.1. Patienten

Es wurden 45 Patienten (20 Frauen, 25 Männer) in die Untersuchung aufgenommen, bei denen ein kutanes T–Zell–Lymphom klinisch und histologisch sicher diagnostiziert worden war. Die klinische Diagnose wurde in der Sprechstunde für kutane Lymphome der Charité gestellt. Die histologischen Untersuchungen erfolgten durch Frau Oberärztin Dr. Audring, Fachärztin für Pathologie und Laborleiterin des histologischen Labors der Hautklinik Charité. Die Proben wurden den Patienten, in Übereinstimmung mit der Ethikkomission der Charité und nach Aufklärung und Zustimmung der Patienten und gesunden Spender, bei ihren regulären Untersuchungsterminen entnommen. Aus diesem Grund variieren die Abstände der Entnahmen und die Anzahl bzw. Art des gewonnenen Materials. Untersucht wurden zum einen Probebiopsien aus Hautläsionen direkt nach der Entnahme oder nach Kryokonservierung in flüssigem Stickstoff bei -80°C und zum anderen aus Blutproben isolierte Lymphozyten.

Unter den 45 Patienten waren 21 mit einer MF, 12 mit einem Sézary Syndrom, 5 mit einem C–ALCL, 2 mit einem CD30 negativen großzelligen T–Zell–Lymphom, 3 mit einem klein- bis mittelgroßzelligen pleomorphen T–Zell–Lymphom, einer mit einem CD8+ T–Zell–Lymphom und einer mit einer Pagetoiden Retikulose. Da von einigen Patienten mehrere Proben zur Verfügung standen, wurden insgesamt 62 Proben untersucht.

Die Tabellen 3, 4, 5 und 6 zeigen eine Auflistung der untersuchten CTCL mit zugehörigem Alter der Patienten und Krankheitsstadium, basierend auf den TNM–Kriterien (Bunn PA, Lamberg SI 1979), zum Entnahmezeitpunkt.

Fall	Alter	Geschlecht	Stadium	Diagnose	Entnahme	Material
1	89	w	Plaque	MF	10/ 2000	Gewebe konserviert
2	74	m	Tumor	MF	11/ 2000	Blut
3	78	m	Ekzem	MF	8/ 1998	Gewebe konserviert
4	82	m	Übergang Plaque/ Tumor	MF	1/ 2003	Gewebe
5	67	m	Tumor	MF	7/ 1998	Blut
6	75	m	Plaque	MF	8/ 2003	Blut
7	70	m	Plaque	MF	5/ 2000	Gewebe konserviert
8	74	w	Plaque	MF	11/ 1997	Gewebe konserviert
9	59	w	Plaque	MF	10/ 2000	Blut
10	60	m	Plaque	MF	1/ 2003	Gewebe konserviert
11	36	m	Übergang Plaque/ Tumor	MF	1/ 2001	Blut
12	75	w	Plaque	MF	10/ 1999	Gewebe konserviert
13	80	w	Plaque	MF	8/ 2002	Blut
14	54	m	Tumor	MF	1/ 2003	Gewebe
15	51	w	Übergang Plaque/ Tumor	MF	9/ 2002	Blut

Fortsetzung 16 – 21 →

16	69	m	Ekzem	MF	4/ 2001	Gewebe konserviert
17	79	w	Ekzem	MF	4/ 2000	Gewebe konserviert
18	79	m	Ekzem	MF	2/ 2003	Gewebe konserviert
19	68	m	Plaque	MF	7/ 2000	Gewebe konserviert
20	82	w	Übergang Plaque/ Tumor	MF	8/ 2000	Gewebe konserviert
21	62	m	Ekzem	MF	1/ 2002	Gewebe konserviert

Tabelle 3: Übersicht der Patienten mit der Diagnose MF

Fall	Alter	Geschlecht	Stadium	Diagnose	Entnahme	Material
22	71	m	kein Staging	SézSyn	5/ 2003	Blut
23	53	m	kein Staging	SézSyn	1/ 2003	Blut
24	68	w	kein Staging	SézSyn	1/ 2003	Blut
25	67	m	kein Staging	SézSyn	8/ 2002	Blut
26	58	w	IVb	SézSyn	11/ 1999	Blut
27	75	w	kein Staging	SézSyn	3/ 1999	Blut
28	75	m	kein Staging	SézSyn	2/ 2003	Blut
29	88	w	IVb	SézSyn	8/ 2002	Blut
30	82	m	IVa	SézSyn	1/ 2002	Blut
31	61	m	IVa	SézSyn	12/ 2001	Blut
32	76	w	kein Staging	SézSyn	2/ 1999	Blut
33	85	w	IIb	SézSyn	12/ 2000	Blut

Tabelle 4: Übersicht der Patienten mit der Diagnose Sézary Syndrom (SézSyn)

Fall	Alter	Geschlecht	Stadium	Diagnose	Entnahme	Material
34	67	m	IVb	C-ALCL	5/ 2001	Gewebe konserviert
35	80	m	IVa	C-ALCL	9/ 2001	Gewebe konserviert
36	43	m	IVa	C-ALCL	7/ 1999	Gewebe konserviert
37	38	m	IVa	C-ALCL	9/ 2002	Blut
38	90	m	kein Staging	C-ALCL	8/ 2001	Gewebe konserviert

Tabelle 5: Übersicht der Patienten mit der Diagnose C-ALCL

Fall	Alter	Geschlecht	Stadium	Diagnose	Entnahme	Material
39	70	m	IIb	CD30neg.großzelliges TCL	8/ 2000	Gewebe konserviert
40	73	w	Ia	CD30neg.großzelliges TCL	2/ 2003	Gewebe
41	66	w	IVb	CD8+ TCL	10/ 2000	Blut
42	65	w	Ib	klein- bis mittelzelliges pleomorphes TCL	11/ 1998	Gewebe konserviert
43	51	w	Ia	klein- bis mittelzelliges pleomorphes TCL	2/ 2001	Gewebe konserviert
44	45	w	kein Staging	klein- bis mittelzelliges pleomorphes TCL	10/ 2002	Gewebe konserviert
45	35	w	Ia	Pagetoide Retikulose	1/ 2003	Gewebe

Tabelle 6: Übersicht der Patienten mit anderen CTCL (neg.= negativ)

Von 5 Patienten mit der Diagnose MF, 4 Patienten mit der Diagnose Sézary Syndrom und 1 Patienten mit C-ALCL stand mehr als eine Probe zur Verfügung. Bei 5 dieser Patienten konnte auf unterschiedliches Ausgangsmaterial für die Analyse zurückgegriffen werden. Eine Übersicht gibt nachfolgend Tabelle 7.

Fall	Alter	Geschlecht	Stadium	Diagnose	Entnahme	Material
4	82	m	Übergang Plaque/ Tumor	MF	1/ 2003	Gewebe
					1/ 2003	Blut
14	54	m	Tumor	MF	9/ 2000	Gewebe konserviert
					9/ 2002	Gewebe
					9/ 2002	Blut
					1/ 2003	Gewebe
					1/ 2003	Blut
					6/ 2003	Blut
15	51	w	Übergang Plaque/ Tumor	MF	9/ 2002	Blut
					8/ 2003	Blut
20	82	w	IIb	MF	8/ 2000	Gewebe konserviert
					9/ 2002	Blut
21	62	m	Ia	MF	1/ 2002	Gewebe konserviert
					2/ 2003	Gewebe
26	58	w	IVb	SézSyn	11/ 1999	Blut
					1/ 2000	Blut
					2/ 2000	Blut
					5/ 2000	Blut
					9/ 2000	Blut
27	75	w	kein Staging	SézSyn	3/ 1999	Blut
					3/ 2001	Blut
29	88	w	IVb	SézSyn	11/ 2000	Blut
					8/ 2002	Blut
32	76	w	kein Staging	SézSyn	2/ 1999	Blut
					5/ 1999	Gewebe konserviert
34	67	m	IVb	C-ALCL	11/ 2000	Blut
					5/ 2001	Gewebe konserviert

Tabelle 7: Übersicht der Patienten mit mehreren Proben

Als Kontrollen dienten Blutproben von insgesamt 23 hautgesunden Probanden (10 Frauen, 13 Männer), die in ihrer Anamnese keine dermatologischen Krankheiten und keine dermatologische Intervention angaben. Das Vorliegen einer schweren systemischen Erkrankung, das Bestehen einer akuten Infektion zum Zeitpunkt der Blutentnahme galten als Ausschlusskriterien.

In der Tabelle 8 wird die Kontrollgruppe mit zugehörigem Alter der Probanden zum Entnahmezeitpunkt dargestellt.

Proband	Alter	Geschlecht	Entnahme	Material
1	77	m	05/ 2000	Blut
2	79	w	02/ 2001	Blut
3	90	w	06/ 2001	Blut
4	77	m	03/ 2002	Blut
5	36	m	04/ 2002	Blut
6	75	w	05/ 2002	Blut
7	78	m	06/ 2002	Blut

Fortsetzung 8 bis 23 →

8	55	w	07/ 2002	Blut
9	76	m	07/ 2002	Blut
10	56	m	08/ 2002	Blut
11	73	m	08/ 2002	Blut
12	73	w	08/ 2002	Blut
13	50	m	09/ 2002	Blut
14	63	w	09/ 2002	Blut
15	67	m	11/ 2002	Blut
16	27	m	01/ 2003	Blut
17	86	m	01/ 2003	Blut
18	60	w	02/ 2003	Blut
19	49	m	02/ 2003	Blut
20	40	w	03/ 2003	Blut
21	46	w	05/ 2003	Blut
22	53	w	06/ 2003	Blut
23	61	m	09/ 2003	Blut

Tabelle 8: Übersicht der Probanden der Kontrollgruppe

Fall 40 CD30 negatives großzelliges TCL

Fall 45 Pagetoide Retikulose

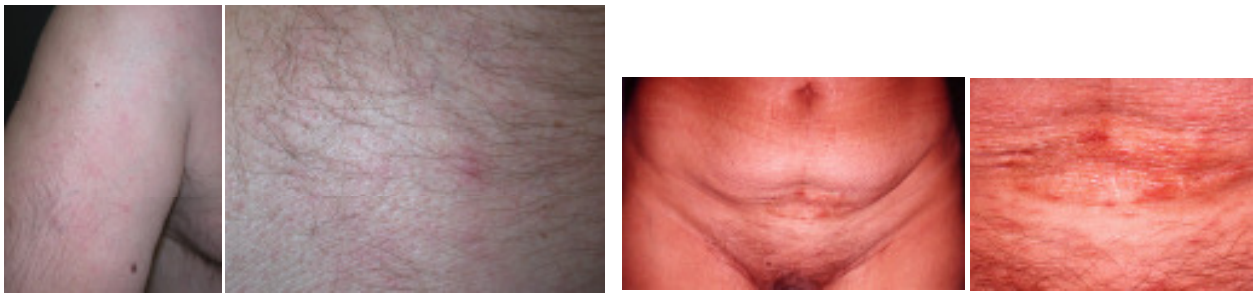

Fall 21 MF Stadium Ia

Fall 44 klein- bis mittelzelliges pleomorphes TCL

Abbildung 11: klinische Erscheinungsformen kutaner T–Zell–Lymphome

3.2. Geräte, Reagenzien und Chemikalien

3.2.1. Gewebe- und Zellaufarbeitung

Tumorgewebe	
Wasserbad	Merck, Darmstadt, Germany
Petrischale	Greiner bio-one, Essen, Germany
Pipetten	Eppendorf AG, Hamburg, Germany
Cell Dissociation Sieve	Sigma, Steinheim, Germany
Biologen-Besteck 5 tlg.	Neolab, NL Berlin, Germany
Enzymlösung	
DNAse	Sigma, Steinheim, Germany
Kollagenase	Sigma, Steinheim, Germany
TES-Puffer	Serva, Heidelberg, Germany
RPMI-Medium	Biochrom, Berlin, Germany (Rosewell Park Memorial Institute)
Methanol	J.T. Baker, Deventer, Netherlands
Essigsäure (Eisessig)	Merck, Darmstadt, Germany
Eppendorf Tubes	Eppendorf AG, Hamburg, Germany
Kryoröhrchen	Eppendorf AG, Hamburg, Germany
Blut	
Zentrifuge	Heraeus sepatech, Osterode/ Harz, Germany
Pipetus-akku	Hirschmann Laborgeräte, Eberstadt, Germany
Falcon Röhrchen (15 ml; 50 ml)	Becton Dickinson Labware, Franklin Lakes NJ, USA
PBS 10X (Phosphat - gepufferte Saline)	GIBCO Life technologies, Karlsruhe, Germany
Biocoll seperating solution (Ficoll solution)	Biochrom AG, Berlin, Germany
Objektträger	
Objektträger Super Frost Plus	Menzel- Gläser, Braunschweig, Germany
Präzisionswischtücher	Kimberly-Clark Corporation, Koblenz, Germany
Diamant-Schreiber	Merck, Darmstadt, Germany
Heizplatte	Bibby Sterlin LTD, Staffordshire, England
Lichtmikroskop	Jenamed 2, Jena, Germany
Polysterol-Kästen für 100 Objektträger	Neolab, NL Berlin, Germany

3.2.2. Denaturierung und Fluoreszenz–in–situ–Hybridisierung

Inkubationsschrank	Heraeus instruments, Hanau, Germany
Kühlschrank	Liebherr, Berlin, Germany
Tiefkühler	Liebherr, Berlin, Germany
Cover Glasses 18 x 18 mm; 24 x 60 mm	Menzel–Gläser, Braunschweig, Germany
Stoppuhr	Merck, Darmstadt, Germany
Thermometer	Merck, Darmstadt, Germany
Kryozentrifuge minispin	eppendorf AG, Hamburg, Germany
Magnetrührer	Merck, Darmstadt, Germany
Glasküvette Hellendahl	VWR, Darmstadt, Germany
Meßzylinder	VWR, Darmstadt, Germany
SSC (standard saline citrate) 20X	Intergen Company, New York, USA
TWEEN 20	Sigma, Steinheim, Germany
IGEPAL	Sigma, Steinheim, Germany
Ethanol	Herbeta, Berlin, Germany
Natronlauge 1N	Merck, Darmstadt, Germany
Fixogum	Marabu, Tamm, Germany
Chromosome 7/ 8 Cocktail Probe	Q-Biogene, Heidelberg, Germany
DAPI (4', 6-Diamidin-2'-phenylindoldihydrochlorid)	Roche, Mannheim, Germany
VECTASHIELD Mounting Medium	Vector Laboratories, Burlingame, USA

3.2.3. Auswertung

Fluoreszenzmikroskop

Axioplan 2 imaging — Zeiss, NL Berlin, Germany

mit Phasenkontrasteinrichtung Fluoreszenzlampe HBO100

und Fluoreszenzfiltereinsätzen für:

- Blauanregung für 4',6-Diamidin-2'-phenylindoldihydrochlorid (DAPI)
- Grünanregung für Fluoresceinisothiocyanat (FITC)
- Rotanregung für Rhodamin
- Doppelanregung für FITC und DAPI/ Rhodamin und DAPI

Objektive:

10/ 0,3 PH1	Plan–Neofluar
40/ 1,3 Oel	Plan–Neofluar
100/ 1,3 Oel	Plan–Neofluar
Kamera Axiocam HRC	Zeiss, NL Berlin, Germany
Software Axio Vision 3.1.	Zeiss, NL Berlin, Germany

3.3. Methoden

Eine Übersichtsdarstellung vom Ablauf der Arbeitsschritte für die zytogenetische Untersuchung zeigt das folgende Flussdiagramm:

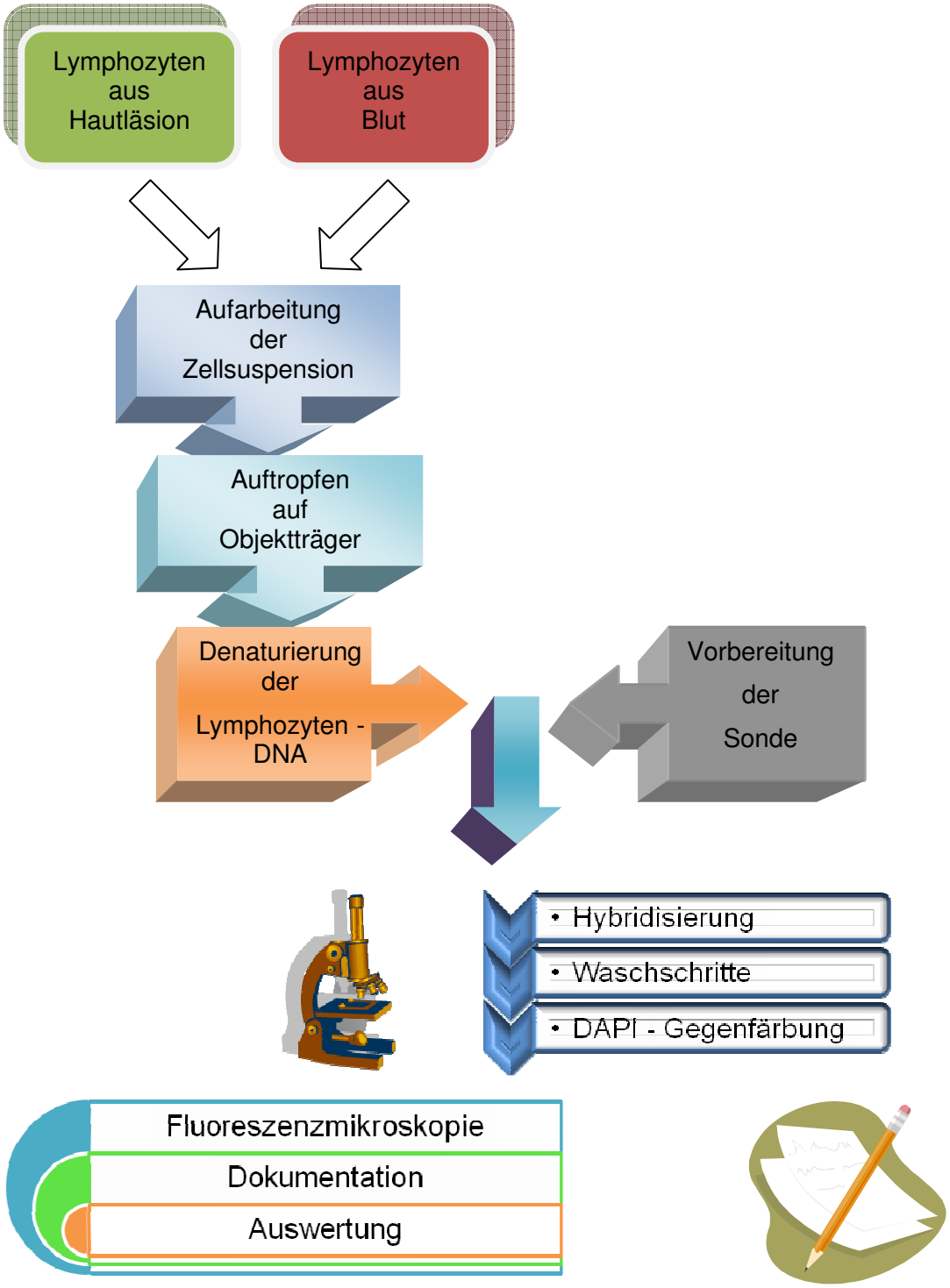

Abbildung 12: Flussdiagramm

3.3.1. Isolation der Lymphozyten aus Hautläsionen

Das zu untersuchende Material wurde in flüssigem Stickstoff schockgefroren und bis zur Aufarbeitung bei -80°C aufbewahrt oder direkt nach der operativen Entnahme in physiologischer Kochsalzlösung bis zur Untersuchung bei 4°C gelagert.
Das Gewebe wurde mit PBS gespült und mit einer sterilen Skalpellklinge bzw. mit Sektionsbesteck in 1 bis 2 mm kleine Stücke geschnitten.
Darauf erfolgte die Inkubation im 37° C warmen Schüttel-Wasserbad für 1 bis 2 Stunden in der DNAse- und kollagenasehaltigen Enzymlösung. Wurde die Lösung trüb und hatten die Gewebestückchen eine milchige Farbe angenommen, wurden die Lymphozyten mit dem Cell Dissociation Sieve isoliert. Die Zellsuspension wurde durch mehrmaliges Zentrifugieren mit 1X PBS bei 1100 U/ min für die Dauer von je 10 Minuten gereinigt. Der Überstand wurde nach Zentrifugation erneut verworfen, das Zellpellet resuspendiert und nun in ein zweites Falcon–Röhrchen mit frischem Fixativ überführt. Die Zellsuspension wurde vorsichtig, tropfenweise mit -20°C kaltem Fixativ überschichtet. Anschließend erfolgte erneut ein Zentrifugationsschritt. Nach Entfernung des Überstandes bis auf 0,5 ml wurde die aufgereinigte Zellsuspension, wie im Abschnitt 3.3.4. beschrieben, aufgetropft.

3.3.2. Isolation der Lymphozyten aus EDTA–Blut

Das Blut wurde im Verhältnis 1:1 mit PBS verdünnt und vorsichtig – so dass sich die zwei entstehenden Lagen nicht vermischen – auf die Biocoll seperating solution (Ficoll) geschichtet. Ficoll ist ein ungeladenes Sucrose-Polymer, dessen Dichte (1,077g/ ml) so eingestellt ist, dass Erythrozytenaggregate, Granulozyten und tote Zellen höherer Dichte die Ficollschicht passieren, während sich die mononukleären Zellen in der Interphase, einer Schicht zwischen Plasma und Ficoll, ansammeln. Nach der Dichtegradientenzentrifugation bei 2400 U/ min für 20 Minuten (ohne Bremse) wurde die Interphase mit den Lymphozyten abpippettiert und dreimal mit PBS gewaschen (Zentrifugation bei 1100 U/ min für 10 Minuten). Die Zellen wurden resuspendiert und anschließend mit dem -20°C kalten Fixativ Methanol/ Eisessig (3:1) behandelt. Bis zur Weiterverarbeitung wurden die Zellen bei 4°C gelagert.

3.3.3. Vorbehandlung der Objektträger

Die Objektträger für die Präparation der Interphasezellkerne wurden vor dem Aufbringen von Zellmaterial über Nacht zum Entfetten in einer Glasküvette mit 70% Ethanol gelagert. Eine längere Lagerung der gereinigten Objektträger war nicht ratsam, da es dann zu einer Verkeimung durch ubiquitäre Keime kam, die die Qualität der Chromosomenpräparate beeinflusste.

3.3.4. Verarbeitung und Auftropfen der gewonnen Zellsuspension

Auf einen Probeobjektträger wurde mit einer Eppendorf–Pipette 20 µl Suspension aufgetropft und im Lichtmikroskop auf Qualität, Zellzahl und Zellanordnung überprüft. Beim Auftropfen weiterer Zellsuspension auf die entfetteten Objektträger konnte so, durch Anpassung der aufgetropften Menge an Suspension gewährleistet werden, dass eine ausreichende Zahl Zellen einzeln liegend auf den Präparaten zu finden war. Die so, für jede gewonnene Zellsuspension individuell ermittelte Menge wurde dann aus circa 20 cm Entfernung auf die vorbehandelten Objektträger aufgetropft. Für 10 Sekunden wurde gewartet bis sich der Tropfen auf dem Objektträger ausgebreitet hat, gegebenenfalls wurde der Objektträger einige Sekunden leicht schräg gehalten. Anschließend wurde der Objektträger über Wasserdampf gehalten, um ein schnellstmögliches Verdampfen des Fixativs zu gewährleisten.
Die Präparate wurden auf der Heizplatte liegend bei 45°C getrocknet. Die Zellzahl und die Zellanordnung wurden nochmals lichtmikroskopisch kontrolliert. Die relevante Stelle mit den Zellen wurde mit einem Diamantstift auf der Unterseite des Objektträgers markiert. Im letzten Schritt erfolgte die Beschriftung des Objektträgers mit einem Bleistift auf dem Mattrand. Bis zur weiteren Verarbeitung erfolgte die Lagerung in einem dunklen Objektträgerkasten.
Chromosomenpräparate, die auf diese Weise entstanden sind, werden in der Methodenbeschreibung weiterhin als Objektträger (OT) bezeichnet.

3.3.5. Lagerung von Zellsuspension

Nicht benötigte Zellsuspensionen wurden für eine eventuelle Nutzung zu einem späteren Zeitpunkt tiefgekühlt aufbewahrt. Die Zellsuspension wurde in 2 ml Kryotubes pipettiert, so dass möglichst wenig Luft eingeschlossen wurde, und bei -20°C gelagert. Sollten von gelagerter Suspension erneut Präparate angefertigt werden, wurde der

Inhalt der Kryotubes in ein 15 ml Falcon–Röhrchen überführt, mit frischem Fixativ angefüllt, zentrifugiert und, wie unter 3.3.4. beschrieben, aufgetropft. So konnten auch nach monatelanger Lagerung noch Präparate in zufriedenstellender Qualität gewonnen werden.

3.4. Fluoreszenz–in–situ–Hybridisierung

Die Chromosomenpräparate und die fluoreszenzmarkierten Sonden müssen für die Fluoreszenz–in–situ–Hybridisierung (FISH) vorbereitet werden. Nur wenn die DNA der Präparate und die markierten Sonden einzelsträngig vorliegen, können sich die komplementären DNA–Stränge während der Hybridisierung finden.

3.4.1. Denaturierung der Lymphozyten–DNA mit Natronlauge

Die Objektträger durchliefen eine Ethanolreihe in absteigender Konzentration (100%; 70%; 50%; 30% für je 1 Minute bei Raumtemperatur) und wurden so dehydriert. Nach Spülung in 0,1X SSC bei Raumtemperatur, erfolgte die 30 minütige Inkubation im 70°C warmen Wasserbad in 2X SSC. Thermometerkontrolliert wurde dann eine Abkühlung auf 37°C bei Raumtemperatur abgewartet. Anschließend wurde erneut mit 0,1X SSC bei Raumtemperatur gespült.
Im nächsten Schritt wurde die Denaturierung der DNA mit Natronlauge durchgeführt. Dazu wurden die Objektträger für genau 1 Minute in eine Glasküvette mit frisch angesetzter 0,07 N Natronlauge gestellt. Darauf folgend wurden die Objektträger mit 0,1X SSC bei 4°C und 2X SSC bei 4°C für je 1 Minute gespült. Im Anschluss durchliefen die Objektträger in aufsteigender Konzentration (30%, 50%, 70%, 100% für je 1 Minute) eine Ethanolreihe zur vollständigen Dehydrierung.
Nun wurden die Objektträger zum Trocknen für mindestens 10 Minuten auf eine Heizplatte mit 45°C gelegt. Nach dem Trocknen waren die Objektträger zum Auftragen der Hybridisierungslösung vorbereitet.

3.4.2. Vorbehandlung und Applikation der Chromosom 7 und 8 -Zentromer–Sonde

Es wurden bei dieser Arbeit kommerziell erworbene Zentromer–spezifische Proben der Firma Q–BIOgene verwendet. In der folgenden Tabelle sind die direkt markierenden Fluorochrome mit den entsprechenden Exzisions- und Emissionsmaxima aufgelistet:

DNA–Sonde	Fluorchrom	Exc.max.	Em.max.
Cen 7	Rhodamin	520 u. 550 nm	568 nm
Cen 8	FITC	495 nm	520 nm

Tabelle 9: Exzisions- und Emissionsmaxima der Sonden, Cen= Centromer

Die Probe mit den Sonden für Chromosom 7 und 8 wurde bis zur Verarbeitung bei 4°C im Kühlschrank gelagert. Pro Objektträger wurden 10 µl der Sondenprobe benötigt. Die entsprechende Menge wurde in ein Eppendorf–Röhrchen gefüllt und für 2–3 Sekunden zentrifugiert. Anschließend erfolgte der Denaturierungsschritt bei 96°C im Wasserbad für 5 Minuten. Nach nochmaliger Zentrifugation für 2–3 Minuten war die Sondenprobe dann für die Applikation auf die Objektträger bereit.

3.4.3. Hybridisierung

Da die – mit Fluoreszenzfarbstoff direkt markierten – Sonden sehr lichtempfindlich sind, empfiehlt sich eine zügige Vorgehensweise im abgedunkelten Raum. Nachdem je 10 µl Sondenprobe auf das markierte Hybridisierungsfeld der Objektträger pipettiert worden waren, wurde diese Stelle mit einem Deckgläschen (18 x 18 mm) luftblasenfrei abgedeckt und rundherum mit dem Kleber Fixogum geschlossen. Auf diese Weise wurde das Eintrocknen der Sonde vermieden und Konzentration und Flüssigkeitsmenge blieben während der Dauer der Hybridisierung konstant.
So präpariert, wurden die Objektträger zur Hybridisierung in einer dunklen, feuchten Kammer bei 37°C im Brutschrank über Nacht gelagert.

3.4.4. Waschen nach Hybridisierung

Das mit Fixogum geklebte Deckgläschen wurde vorsichtig mit einer Pinzette entfernt. Anschließend folgten die Post–Hybridisierungswaschschritte. Die Objektträger wurden 4 Minuten bei 70°C in die angesetzte Waschlösung 0,4X SSC/ 0,3% Igepal gestellt. Dann folgte der zweite Waschschritt bei Raumtemperatur in der Waschlösung 2X SSC/ 0,1% Igepal. Jeder Objektträger wurde 4–5 mal durch die Waschlösung bewegt.

3.4.5. 4’,6-Diamidin-2’-phenylindol-dihydrochlorid (DAPI)–Färbung

Aus einer DAPI (4’,6- Diamidin-2’-phenylindol-dihydrochlorid) –Stammlösung mit 100 µg/ ml wurde mit 300 µl DAPI–Stammlösung, 12 ml 20X SSC, 48 ml Aqua dest. und 150 µl TWEEN 20 eine Färbelösung hergestellt. Die so angesetzte Lösung wurde

in eine Hellendahl–Glasküvette gegeben und lichtundurchlässig in Alufolie eingepackt, so konnte sie bei 4°C über Wochen ohne Qualitätsverlust aufbewahrt werden.
Nach den Waschschritten wurden die Objektträger für 14 Minuten bei Raumtemperatur und Dunkelheit in diese DAPI enthaltende Küvette gestellt. DAPI bindet selektiv an DNA und bildet stark fluoreszierende Farbkomplexe. Das Absorptionsmaximum von DAPI liegt bei 340 nm und das Emissionsmaximum bei 488 nm.
Anschließend erfolgte die zweimalige Waschung der Objektträger mit Aqua dest. und deren Trocknung bei Raumtemperatur in einer dunklen Box.

3.4.6. Eindecken der Fluoreszenzpräparate

Auf die Objektträger wurde mittig ein Tropfen vom Eindeckmedium VECTASHIELD/ Antifade gegeben und anschließend mit einem Deckgläschen (24 x 60 mm) blasenfrei eingedeckt. Das Eindeckmedium verhindert das schnelle Ausbleichen der Fluoreszenzsignale und ermöglicht eine verlängerte Lagerung der Objektträger.
Bis zur Auswertung unter dem Fluoreszenzmikroskop wurden die Objektträger bei 4°C im Kühlschrank gelagert. Bei einer Lagerung der so entstandenen Präparate bei -20°C konnten auch nach mehreren Monaten noch Signale gesehen und dokumentiert werden.

3.5. Fluoreszenzmikroskopie und Bildanalyse

Zur Mikroskopie der Interphasechromosomen wurde das Auflichtfluoreszenzverfahren angewandt. Die analysierten Signale mussten von gleicher Intensität und klar voneinander differenzierbar sein. Überlappende Zellkerne wurden nicht bewertet.
Zudem wurde jede Zelle per Hand durchfokussiert, um auch Signale in anderen Ebenen zu detektieren. Von jeder Probe wurden 300 Interphase–Zellkerne begutachtet.
Das Mikroskop Zeiss Axioplan 2 war zu diesem Zweck mit verschiedenen Filterblöcken ausgestattet. Es waren Filter für die Anregung der Fluoreszenz von FITC
(max. Anregung bei 495 nm), Anregung der Fluoreszenz von DAPI (max. Anregung bei 340 nm) und zum anderen für die Anregung vom roten Fluoreszenzfarbstoff Rhodamin (max. Anregung bei 520 und 550 nm) vorhanden. Zusätzlich war das Mikroskop mit einem Doppelfilter für die synchrone Beobachtung von DAPI– und FITC–Signalen oder alternativ von DAPI– und Rhodamin–Signalen ausgestattet. Alle vorhandenen Objektive waren für die Fluoreszenzmikroskopie geeignet.

Zunächst wurde zur Übersichtsgewinnung das 40er Objektiv eingesetzt. Die Aufnahmen mit hoher Auflösung wurden mit Hilfe des 100er Objektives unter Ölimmersion angefertigt. Zur Dokumentation dienten eine CCD- (charge coupled device) Kamera, mit der die Fluorochrome als skalierbare Grauwert–Bilder aufgenommen und dann einer bestimmten Farbe zugeordnet werden, und die bildverarbeitende Software AXIO VISION 3.1. Letztere diente ebenfalls zum Hervorheben der Signale im Rahmen der Nachbearbeitung. Die Belichtungszeiten bei den Bildaufnahmen hingen von der Intensität der Fluoreszenzsignale ab.

Mithilfe der Software AXIO VISION 3.1 war es möglich, die verschiedenen Einzelaufnahmen so übereinander zu lagern, dass die spezifischen Signale für FITC und Rhodamin und die Hintergrundfärbung (DAPI) der Chromosomen in einem sogenannten „true-colour“ Bild sichtbar wurden.

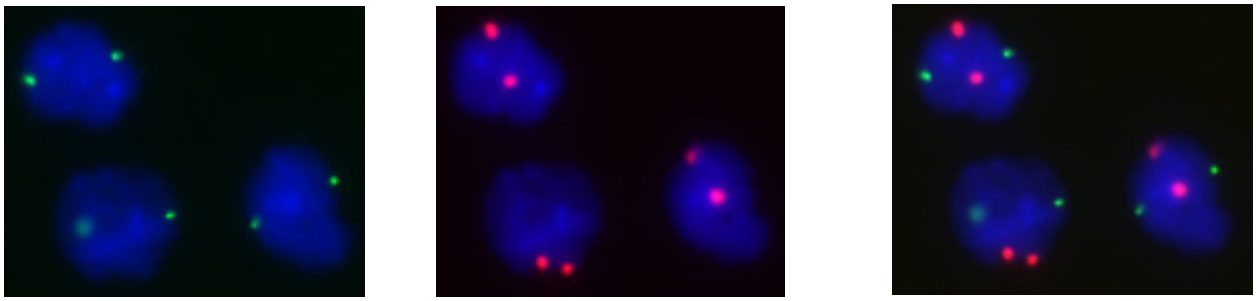

FITC
Chromosom 8

Rhodamin
Chromosom 7

„true-colour“ Fluoreszenzbild

Abbildung 13: unbearbeitete Fluoreszenzsignale von Lymphozyten mit unauffälligem Chromosom 7 und 8; Fall 6

4. Ergebnisse

Für die Untersuchung von numerischen Aberrationen der Chromosomen 7 und 8 wurden Blut- bzw. Gewebeproben von 45 Patienten mit CTCL mit der Methode der FISH untersucht. Hierbei wurde eine kommerziell hergestellte, direkt fluoreszenzmarkierte, Zentromersonde für die Chromosomen 7 (Rhodamin) und 8 (Fluorescein) eingesetzt und auf Interphasezellkerne hybridisiert.

Die Analyse bei parallel durchgeführten Kontrollen gesunder Probanden zeigte mit einem Prozentsatz von 1% bis 5% der Zellen auffällige Fluoreszenzsignale. Daher wurden in der Tabelle 9, die eine Ergebnisübersicht der FISH der 45 Patienten mit CTCL zeigt, nur numerische Aberrationen der Chromosomen 7, 8 und dominierende Aberrationsmuster der Zellen gelistet, die über dem cut–off von 5% liegen.

Die, in den folgenden Abbildungen dargestellten, Lymphozyten hatten alle eine durchschnittliche Größe von 10 µm (+/- 2 µm). Die Differenz in der Abbildungsgröße resultierte aus der variierenden Anordnung der Zellen auf dem Objektträger und der unterschiedlichen Intensität der Fluoreszenzsignale.

Von den 45 untersuchten Patienten mit CTCL zeigten 20 (44%) numerische Aberrationen, die primär mit einer Vermehrung von chromosomalem Material verbunden waren. Von diesen 20 Patienten lag bei 5 Patienten (25%) [Fall 16, 19, 20, 40, 45] die numerische Alteration nur auf Chromosom 7, 3 dieser 20 Patienten (15%) [Fall 22, 33, 35] zeigten eine alleinige numerische Imbalance von Chromosom 8.

12 Patienten (60%) zeigten an beiden Chromosomen Veränderungen. In 5 Fällen konnten Zellen mit einer Tetrasomie 7 (Fall 14, 19, 29, 38, 40), in 3 Fällen sogar ein 5-faches Fluoreszenzsignal für Chromosom 7 (Fall 11, 14, 34) detektiert werden.

In 2 Fällen (11, 39) wurden Zellen mit einer Tetrasomie 8 nachgewiesen, bei 3 Patienten (Fall 29, 34, 38) fanden sich 5 Fluoreszenzsignale für Chromosom 8.

Als dominierendes Aberrationsmuster offenbarte sich eine Trisomie der untersuchten Chromosomen (Abbildung 14). Bei 10 Patienten zeigte sich eine Trisomie 7 und 8, wobei der Anteil der Trisomie 8 in Fall 24, 25 und 32 überwiegt. Eine Trisomie 7 ließ sich in Fall 16, 20, 40 und 45 nachweisen, wobei erst- und zweitgenannter Fall mit 5,1% bzw. 5,5% nur bei isolierter Chromosomenbetrachtung Berücksichtigung fanden.

Ein Überwiegen von Zellen mit dem Muster eines zweifachen Signals für Chromosom 7 und eines 3-fachen Signals für Chromosom 8 konnte in 7 Fällen (4, 22, 24, 25, 32, 33, 35) belegt werden.

Fall	Alter	Geschlecht	Stadium	Diagnose	Entnahme	Material	Chr.7	%	Chr.8	%	dominierendes Aberrationsmuster der Zellen
1	89	w	Ib	MF	10/ 2000	Gewebe konserviert	normal		normal		kein
2	74	m	IVb	MF	11/ 2000	Blut	normal		normal		kein
3	78	m	Ia	MF	8/ 1998	Gewebe konserviert	normal		normal		kein
4	82	m	III	MF	1/ 2003	Gewebe	RRR	7,7%	GGG	9,0%	RR/ GGG 6,7 %; RRR/ GG 5,7 %
					1/ 2003	Blut	normal		GGG	5,5%	kein
5	67	m	IIb	MF	7/ 1998	Blut	normal		normal		kein
6	75	m	IIa	MF	8/ 2003	Blut	normal		normal		kein
7	70	m	Ib	MF	5/ 2000	Gewebe konserviert	normal		normal		kein
8	74	w	Ib	MF	11/ 1997	Gewebe konserviert	normal		normal		kein
9	59	w	Ib	MF	10/ 2000	Blut	normal		normal		kein
10	60	m	Ia	MF	1/ 2003	Gewebe konserviert	normal		normal		kein
11	36	m	IIb	MF	1/ 2001	Blut	RRRRR	54,1%	GGGG	49,9%	RRRRR/ GGGG 38,7 %; RRRR/ GGGG 10,3 %
12	75	w	kein Staging	MF	10/ 1999	Gewebe konserviert	RRR	14,0%	GGG	14,0%	RRR/ GGG 14,0 %
13	80	w	kein Staging	MF	8/ 2002	Blut	normal		normal		kein
14	54	m	IVa	MF	9/ 2000	Gewebe konserviert	RRRRR	27,5%	GGG	22,3%	RRRRR/ GGG 15,5 %; RRRRR/ GGGG 12,1 %
					9/ 2002	Blut	normal		normal		kein
					9/ 2002	Gewebe	RRRR	24,0%	GGG	32,0%	RRRR/ GGG 24,0 %
					1/ 2003	Gewebe	RRRRR	20,0%	GGG	17,7%	RRRRR/ GGG 13,0 %; RRRRR/ GGGG 7,0 %
					1/ 2003	Blut	RRR	15,0%	GGG	11,5%	RRR/ GGG 11,5 %
					6/ 2003	Blut	normal		normal		kein
15	51	w	IIb	MF	9/ 2002	Blut	normal		normal		kein
					8/ 2003	Blut	normal		normal		kein
16	69	m	Ib	MF	4/ 2001	Gewebe konserviert	RRR	5,1%	normal		kein
17	79	w	Ib	MF	4/ 2000	Gewebe konserviert	normal		normal		kein
18	79	m	Ia	MF	2/ 2003	Gewebe konserviert	normal		normal		kein
19	68	m	IVa	MF	7/ 2000	Gewebe konserviert	RRRR	19,6%	normal		RRRR/ GG 17,2 % RRR/ GG 6,4%
20	82	w	IIb	MF	8/ 2000	Gewebe konserviert	RRR	5,5%	normal		kein
					9/ 2002	Blut	normal		normal		kein
21	62	m	Ia	MF	1/ 2002	Gewebe konserviert	normal		normal		kein
					2/ 2003	Gewebe	normal		normal		kein
22	71	m	kein Staging	SézSyn	5/ 2003	Blut	normal		GGG	31,0%	RR/ GGG 29,6 %
23	53	m	kein Staging	SézSyn	1/ 2003	Blut	normal		normal		kein
24	68	w	kein Staging	SézSyn	1/ 2003	Blut	RRR	11,0%	GGG	77,7%	RR/ GGG 66,7 %; RRR/ GGG 11,0 %
25	67	m	kein Staging	SézSyn	8/ 2002	Blut	RRR	24,4%	GGG	63,9%	RR/ GGG 42,5 %; RRR/ GGG 21,4 %

Fortsetzung 26 - 45 →

Fall	Alter	Geschlecht	Stadium	Diagnose	Entnahme	Material	Chr.7	%	Chr.8	%	dominierendes Aberrationsmuster der Zellen
26	58	w	IVb	SézSyn	11/ 1999	Blut	RRR	68,3%	GGG	65,0%	RRR/ GGG 55,7 %; RRR/ GG 12,7 %
					1/ 2000	Blut	RRR	77,0%	GGG	69,7%	RRR/ GGG 59,7 %; RRR/ GG 17,0 %
					2/ 2000	Blut	RRR	69,3%	GGG	67,8%	RRR/ GGG 53,2 %; RRR/ GG 16,2 %
					5/ 2000	Blut	RRR	62,7%	GGG	64,7%	RRR/ GGG 52,3 %; RR/ GGG 12,3 %
					9/ 2000	Blut	RRR	70,8%	GGG	64,5%	RRR/ GGG 56,8 %; RRR/ GG 14,0 %
27	75	w	kein Staging	SézSyn	3/ 1999	Blut	normal		normal		kein
					3/ 2001	Blut	normal		normal		kein
28	75	m	kein Staging	SézSyn	2/ 2003	Blut	normal		normal		kein
29	88	w	IVb	SézSyn	11/ 2000	Blut	RRRR	60,0%	GGGGG	36,7%	RRRR/ GGGGG 28,6 %; RRRR/ GGGGGG 16,3 %
					8/ 2002	Blut	RRRR	65,2%	GGGGG	33,8%	RRRR/ GGGGG 29,5 %; RRRR/ GGGGGG 21,4 %
30	82	m	IVa	SézSyn	1/ 2002	Blut	normal		normal		kein
31	61	m	IVa	SézSyn	12/ 2001	Blut	normal		normal		kein
32	76	w	kein Staging	SézSyn	2/ 1999	Blut	RRR	14,7%	GGG	51,9%	RR/ GGG 38,6 %; RRR/ GGG 12,7 %
					5/ 1999	Gewebe konserviert	RRR	8,5%	GGG	11,0%	RR/ GGG 5,8 %; RRR/ GGG 5,3 %
33	85	w	IIb	SézSyn	12/ 2000	Blut	normal		GGG	40,6%	RR/ GGG 40,3 %
34	67	m	IVb	C-ALCL	11/ 2000	Blut	normal		normal		kein
					5/ 2001	Gewebe konserviert	RRRRR	34,8%	GGGGG	63,5%	RRRRR/ GGGGG 16,6 %; RRRRRRR/ GGGGG 15,5%
35	80	m	IVa	C-ALCL	9/ 2001	Gewebe konserviert	normal		GGG	6,2%	RR/ GGG 5,8%
36	43	m	IVa	C-ALCL	7/ 1999	Gewebe konserviert	normal		normal		kein
37	38	m	IVa	C-ALCL	9/ 2002	Blut	normal		normal		kein
38	90	m	kein Staging	C-ALCL	8/ 2001	Gewebe konserviert	RRRR	13,9%	GGGGG	9,7%	RRRR/ GGGGG 9,7 %; RRR/ GGG 5,5 %
39	70	m	IIb	CD30 neg. TCL	8/ 2000	Gewebe konserviert	RRR	30,7%	GGG/ GGGG	11,2%	RRR/ GG 29,5 %; RRRR/ GGG 10,0 %
40	73	w	Ia	CD30 neg. TCL	2/ 2003	Gewebe	RRRR	49,2%	normal		RRRR/ GG 48,8 %; RRR/ GG 34,5 %
41	66	w	IVb	CD8+ TCL	10/ 2000	Blut	normal		normal		kein
42	65	w	Ib	pTCL	11/ 1998	Gewebe konserviert	normal		normal		kein
43	51	w	Ia	pTCL	2/ 2001	Gewebe konserviert	normal		normal		kein
44	45	w	kein Staging	pTCL	10/ 2002	Gewebe konserviert	normal		normal		kein
45	35	w	Ia	Pag.Ret.	1/ 2003	Gewebe	RRR	39,0%	normal		RRR/ GG 39,0 %

Tabelle 10: Ergebnisübersicht der FISH von 45 Patienten mit CTCL; MF: Mycosis fungoides; SézSyn: Sézary Syndrom; C–ALCL: kutanes anaplastisches großzelliges Lymphom, pTCL: klein- bis mittelzelliges pleomorphes TCL; CD30 neg. TCL: CD30 negatives großzelliges TCL; Pag.Ret.: Pagetoide Retikulose; Gewebe kons.: Gewebe konserviert; R: Fluoreszenzsignal Chromosom 7; G: Fluoreszenzsignal Chromosom 8

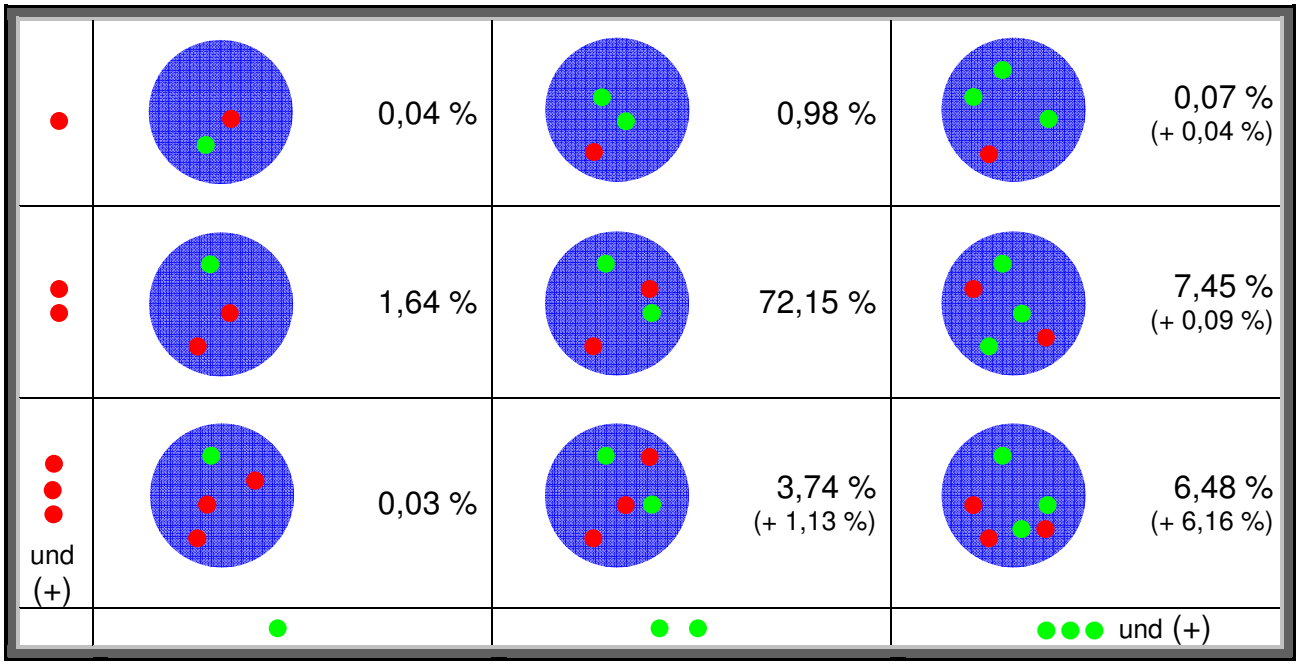

Abbildung 14: Aberrationsmuster von Chromosom 7 und 8 bei CTCL (total)
(+) bedeutet: mehr als 3 Signale detektiert

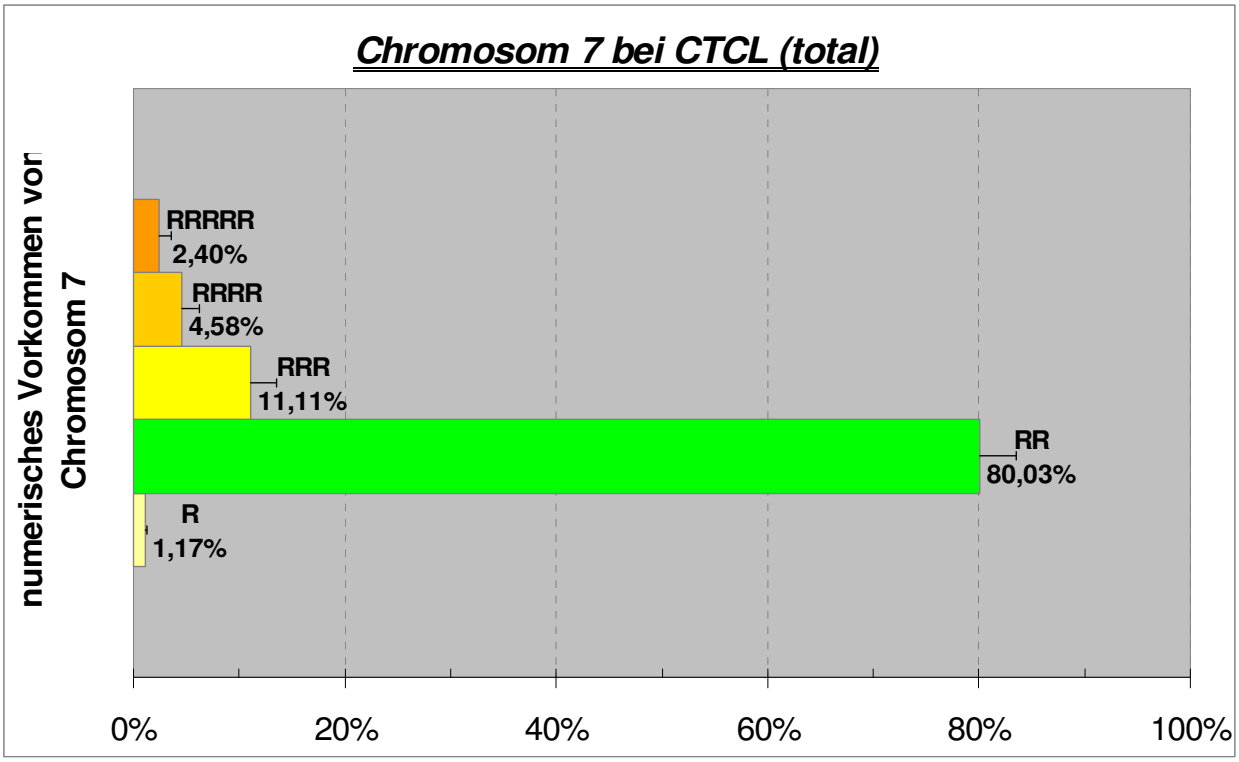

Diagramm 1: Prozentualer Anteil von Veränderungen des Chromosoms 7 bei CTCL (total)
[⊢ S.E.M.]

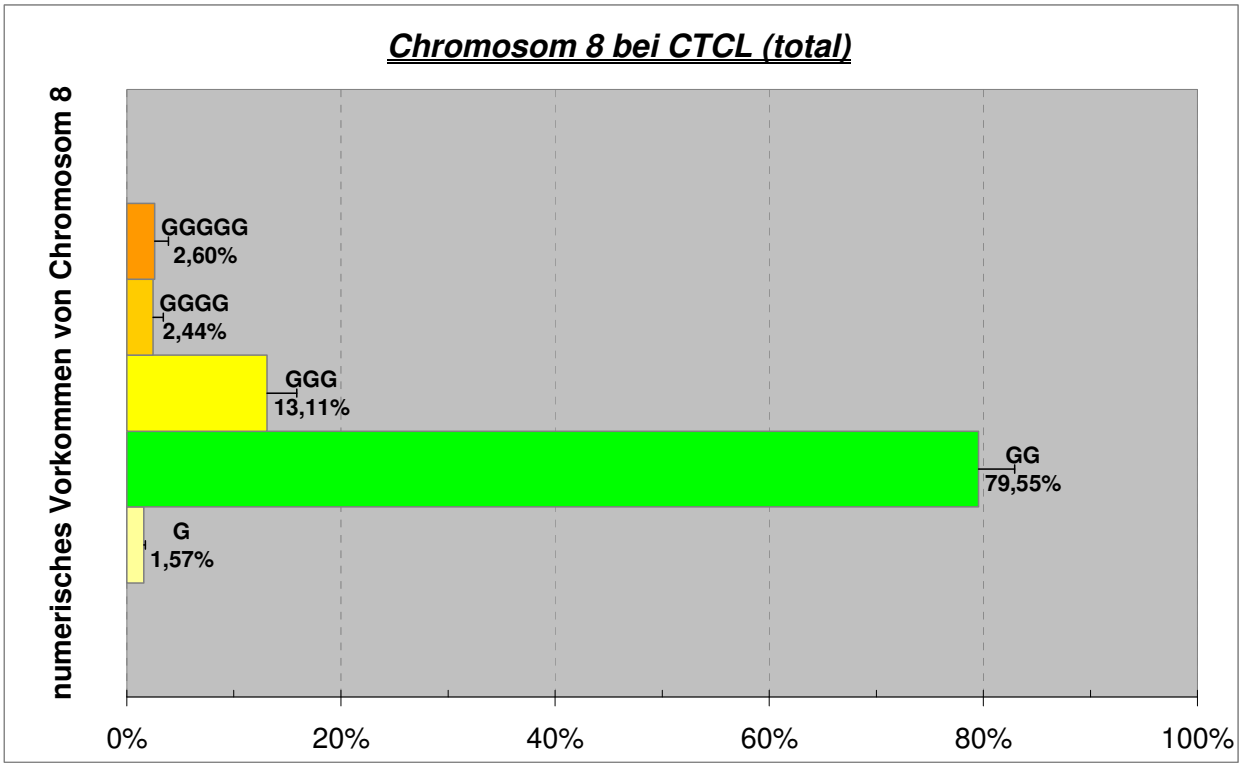

Diagramm 2: Prozentualer Anteil von Veränderungen des Chromosoms 8 bei CTCL (total)
[⊢ S.E.M.]

4.1. Patienten mit MF

Von 21 untersuchten Patienten mit MF ließen sich bei 7 (33%) numerische Aberrationen nachweisen.

Vom Fall 4, Stadium III, stand eine Gewebeprobe zur Verfügung in der sich eine Trisomie 7 (7,7% der untersuchten Zellen) und 8 (9% der untersuchten Zellen) nachweisen ließ. In der Blutprobe vom gleichen Entnahmezeitpunkt wurde eine Trisomie 8 (5,5% der untersuchten Zellen) gefunden, Chromosom 7 dagegen zeigte sich unauffällig. Das Aberrationsmuster ließ vorwiegend Zellen erkennen, die entweder eine Trisomie 8 (6,7%) oder eine Trisomie 7 (5,7%) präsentierten.

Fall 11, Stadium IIb, zeigte ein 5-faches Fluoreszenzsignal von Chromosom 7 und eine Tetrasomie 8 im Aberrationsmuster der Zellen mit einer Rate von 38,7%, demgegenüber standen 22,1% unauffällige Zellen. 10,3% der Zellen präsentierten sich mit einer Tetrasomie 7 und 8. Der Anteil der tetrasomalen Zellen für Chromosom 8 lag mit 49,9% deutlich über dem Anteil der unauffälligen Zellen mit 30,2%. Während nur 23% der Zellen ein zweifaches Signal für Chromosom 7 offerierten, standen demgegenüber 54,1% der Zellen mit 5fachem Chromosomennachweis (Abbildung 16).

Im Fall 12 wurde sowohl bei der isolierten Betrachtung der einzelnen Chromosomen als auch im kombinierten Aberrationsmuster mit jeweils 14% eine Trisomie dokumentiert.

Von Fall 14, Stadium IVa, lagen mehrere Blut- und Gewebeproben vor. In den Gewebeproben fanden sich Zellen mit Tri-, Tetra- und Pentasomie 8 sowie Tri-, Tetra-, Penta- und Hexasomie 7. Eine Blutprobe wies eine Trisomie 7 und 8 auf (Tabelle 10).

Entnahme	Material	RR/ GG	RRR/ GG	RRR/ GGG	RRRR/ GGG	5xR/ GGG	5xR/ 4xG	6xR/ 4xG	6xR/ 5xG
9/ 2000	Gewebe kons.	44,18%	2,61%	2,61%	4,22%	15,46%	12,05%	8,03%	10,84%
9/ 2002	Blut	95,98%	0,00%	0,00%	0,00%	0,00%	0,00%	0,00%	0,00%
9/ 2002	Gewebe	68,00%	0,00%	5,00%	24,00%	3,00%	0,00%	0,00%	0,00%
1/ 2003	Blut	83,71%	3,46%	11,50%	0,00%	0,00%	0,00%	0,00%	0,00%
1/ 2003	Gewebe	57,67%	10,33%	0,00%	4,67%	13,00%	7,00%	1,33%	0,00%
6/ 2003	Blut	93,32%	0,88%	0,25%	0,00%	0,00%	0,00%	0,00%	0,00%

Tabelle 11: Übersicht der Analyse von Fall 14

In den Fällen 16, 19 und 20 war Chromosom 7 in die Veränderungen involviert. In den Fällen 16 und 20 offenbarte sich eine geringgradige Trisomie 7 mit je 5,1% und 5,5% aller begutachteten Zellen, die sich noch nicht in einem aberranten Zellmuster widerspiegelte. Die Blutprobe von Fall 20 zeigte ein normales Zellbild.

Die Tetrasomie 7 im Fall 19 zeigte sich sowohl bei isolierter Chromosomenbetrachtung mit 19,6% als auch im Aberrationsmuster mit 17,2%. Trisomale Zellen, das Chromosom 7 betreffend, fanden sich hier mit einem Anteil von 6,4% im Aberrationsmuster.

In der Gruppe der Patienten mit MF befanden sich 4 im Stadium Ia (Fall 3, [Abbildung 17], Fall 10, 18, 21) und 6 im Stadium Ib. Von den Letztgenannten ließ sich lediglich in einem Fall (16) eine geringgradige Trisomie 7 mit 5,1% bei isolierter Betrachtung erkennen, Chromosom 8 zeigte keine pathologischen Veränderungen.

Die anderen oben genannten Patienten (Fall 4, 11, 14, 19, 20) – abgesehen von Fall 12, bei dem leider kein Staging vorlag – befanden sich in einem höheren Stadium der Erkrankung. Bei einem Patienten im Stadium IIa (Fall 6 [Abbildung 18]), 2 Fällen (5, 15 [Abbildung 18]) im Stadium IIb und sogar einem im Stadium IVb (Fall 2) wurden keine numerischen Aberrationen detektiert.

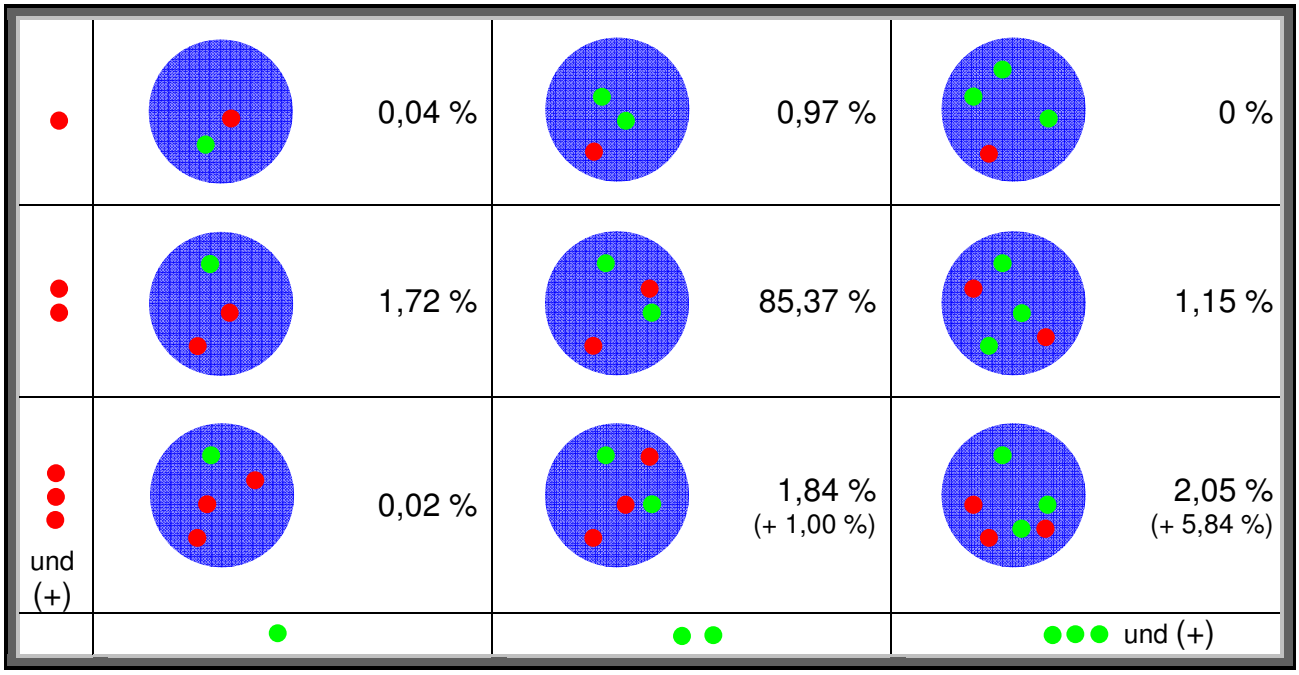

Abbildung 15: Aberrationsmuster von Chromosom 7 und 8 bei MF
(+) bedeutet: mehr als 3 Signale detektiert

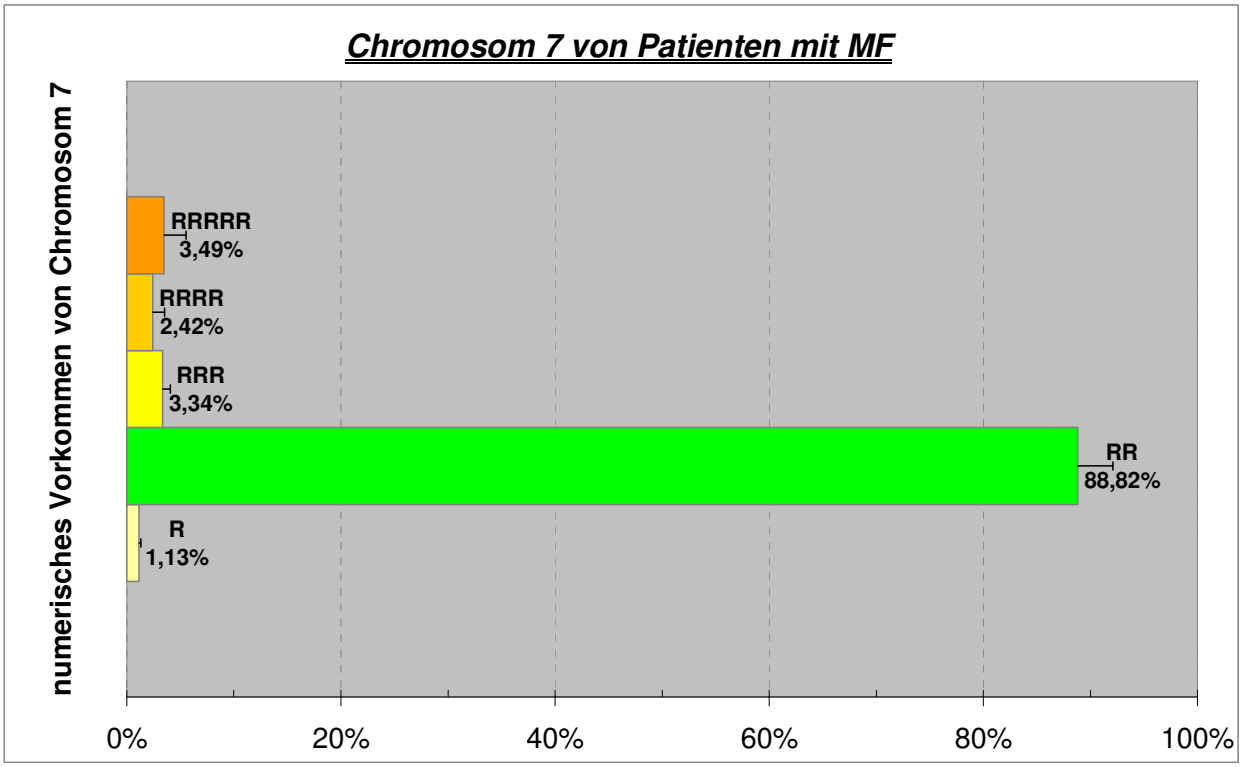

Diagramm 3: Prozentualer Anteil von Veränderungen des Chromosoms 7 bei MF [⊢ S.E.M.]

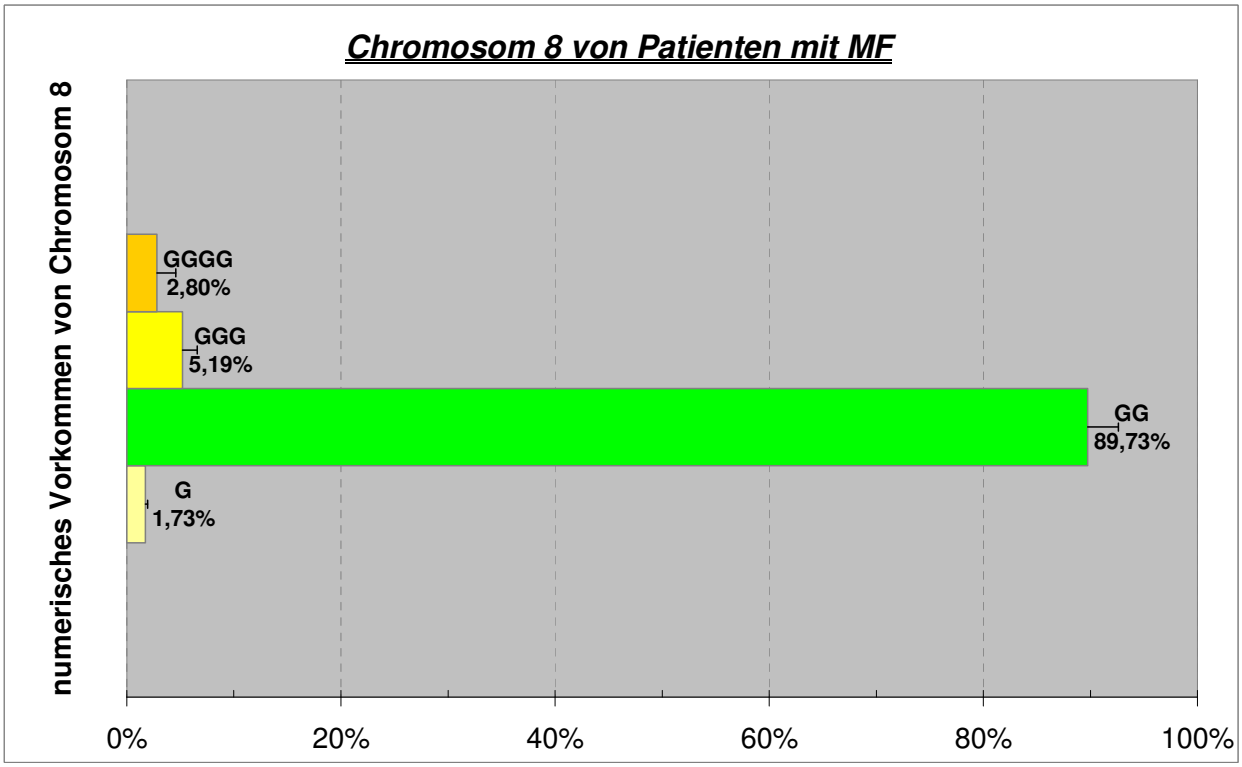

Diagramm 4: Prozentualer Anteil von Veränderungen des Chromosoms 8 bei MF [⊢ S.E.M.]

Abbildungen zu den Fluoreszenz–in–situ–Hybridisierungen von Patienten mit MF

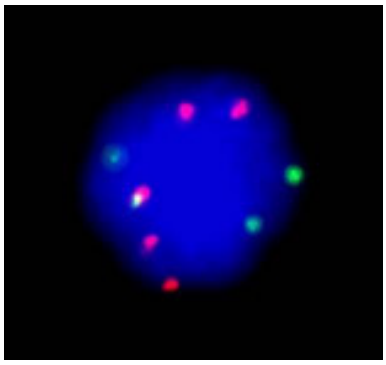

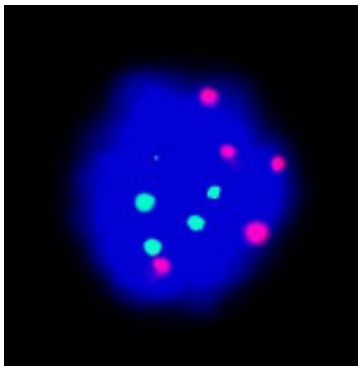

Abbildung 16: Fall 11; Zellen mit Tetrasomie 8 (grün) und 5-fachem Fluoreszenzsignal für Chromosom 7

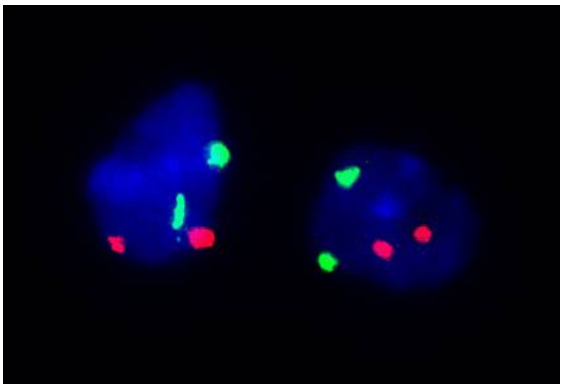

Abbildung 17: Fall 3; unauffällige Zellen mit je zweifachem Fluoreszenzsignal

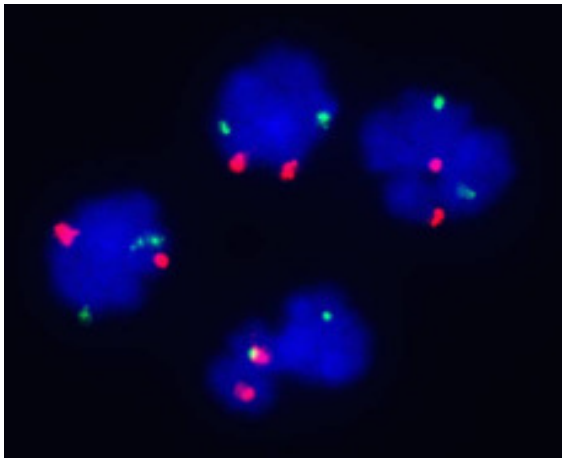

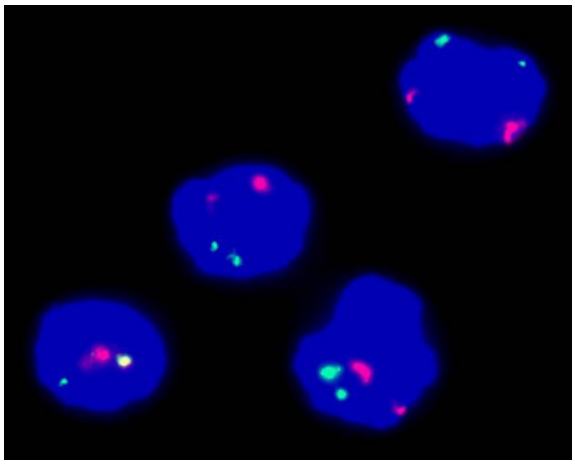

Abbildung 18: Fall 6 Fall 15; Blutprobe 08/2003
4 unauffällige Zellen mit je zweifachem Fluoreszenzsignal

4.2. Patienten mit Sézary Syndrom

7 (58%) von 12 Patienten mit der Diagnose Sézary Syndrom wiesen ein aberrantes Muster der untersuchten Chromosomen auf.

Im Fall 22 zeigten 31% der untersuchten Zellen eine Trisomie 8, Chromosom 7 wies keine numerischen Veränderungen auf (Abbildung 20). Auch im Fall 24 dominierte die Trisomie 8, sowohl bei der isolierten Betrachtung von Chromosom 8 mit 77,7% als auch bei den vorherrschenden Zellmustern, wovon 11% auf Zellen mit Trisomie 7 und 8 fielen (Abbildung 21). Ebenso verhielt es sich im Fall 25: 63,9% der untersuchten Zellen beherrschten das Bild mit einer Trisomie 8, das Aberrationsmuster einer Trisomie 7 und 8 offenbarten 21,4% der Zellen. Der Fall 26, bei dem mehrere Blutproben von verschiedenen Zeitpunkten vorlagen, präsentierte als beherrschendes Zellmuster eine Trisomie 7 und 8 (Tabelle 11; Abbildung 22).

Entnahme	Material	RR/ GG	RRR/ GG	RR/ GGG	RRR/ GGG
11/1999	Blut	22,33%	12,67%	9,33%	55,67%
01/2000	Blut	12,00%	17,00%	9,33%	59,67%
02/2000	Blut	15,83%	16,17%	14,67%	53,17%
05/2000	Blut	25,00%	10,00%	12,33%	52,33%
09/2000	Blut	21,50%	14,00%	7,75%	56,75%

Tabelle 12: Übersicht der Analyse von Fall 26

Der Nachweis von einer hohen Rate an Zellen mit Tetrasomie 7 und 5-fachem Fluoreszenzsignal für Chromosom 8 wurde im Fall 29 erbracht (Abbildung 23).

Der Anteil der Zellen mit Tetrasomie 7 lag in beiden Proben mit 60% und mehr, deutlich über dem Anteil der disomalen Zellen mit 23%. Auf der Seite von Chromosom 8 beherrschten die pentasomalen Zellen mit mehr als 30% in beiden Proben das Bild.

Bei der Betrachtung in der Kombination standen die Zellen mit Tetrasomie 7/ Pentasomie 8 mit 28,6% in der Probe vom November 2000 und mit 29,5% in der Probe vom August 2002 im Vordergrund. Daneben konnten Zellen mit Tetrasomie 7 und 6-fachem Signal für Chromosom 8 mit einem Anteil von 16,3% (November 2000) bzw. 21,4% (August 2002) beobachtet werden. Im Vergleich dazu wurde die Anzahl unveränderter Zellen im Jahr 2000 mit 22,2% und im Jahr 2002 mit 20% angegeben.

Sowohl die Blut- als auch die Gewebeprobe ließen im Fall 32 (Abbildung 25) eine Trisomie 7 und 8 erkennen, wobei die Zellen mit Trisomie 8 und unauffälligem Signal für Chromosom 7 überwogen. Eine Übersicht bietet nachfolgende Tabelle:

		Chromosom 7		Chromosom 8	
Entnahme	Material	RR	RRR	GG	GGG
02/1999	Blut	83,47%	14,69%	46,41%	51,92%
05/1999	Gewebe kons.	89,25%	8,50%	88,00%	11,00%

Aberrationsmuster von Chromosom 7 und 8

Entnahme	Material	RR/ GG	RR/ GGG	RRR/ GGG
02/1999	Blut	43,74%	38,56%	12,69%
05/1999	Gewebe kons.	82,50%	5,75%	5,25%

Tabelle 13: Übersicht der Analyse von Fall 32

Fall 33 präsentierte sich mit einer isolierten Trisomie 8 mit einem Anteil von über 40% der Zellen (Abbildung 26).

In dieser Patientengruppe waren 2 Fälle im Stadium IVa, die keine Aberrationen aufwiesen (Abbildung 24). In einem Fall im Stadium IIb sowie in zwei Fällen im Stadium IVb wurden numerische Alterationen der Chromosomen dokumentiert. Von 7 Fällen ohne Eingliederung in das Stadium wurde in 4 Fällen ein chromosomales Ungleichgewicht gefunden.

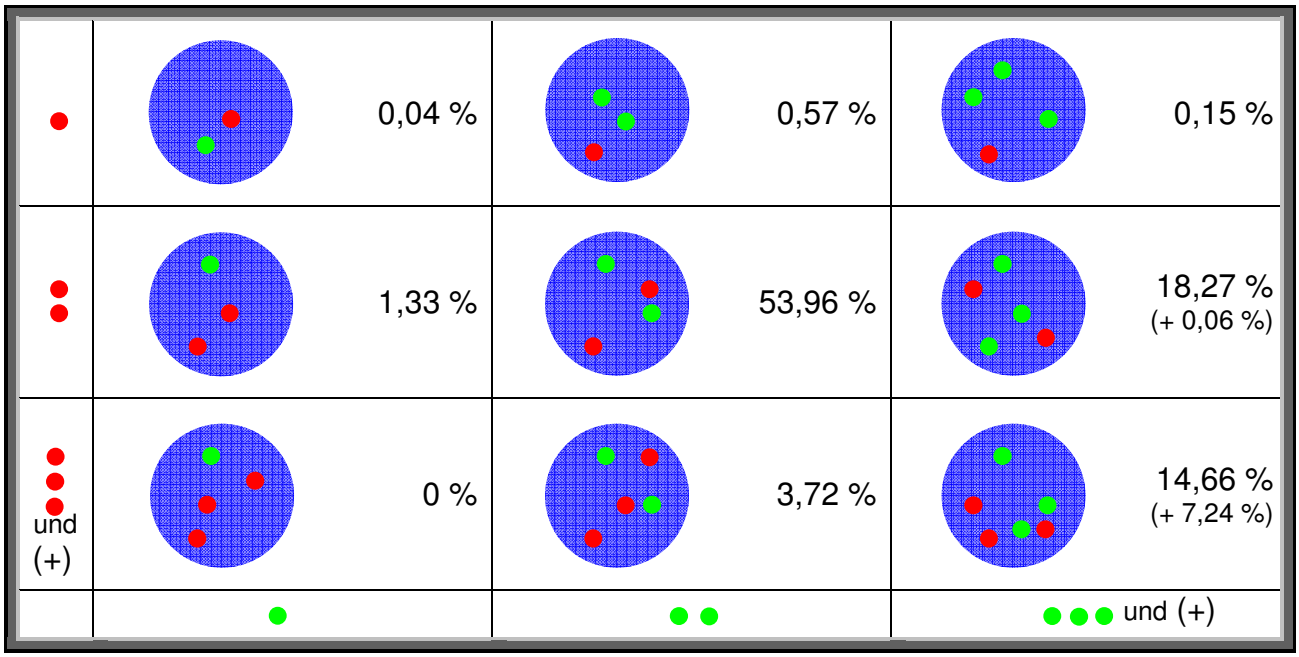

Abbildung 19: Aberrationsmuster von Chromosom 7 und 8 bei Sézary Syndrom
(+) bedeutet: mehr als 3 Signale detektiert

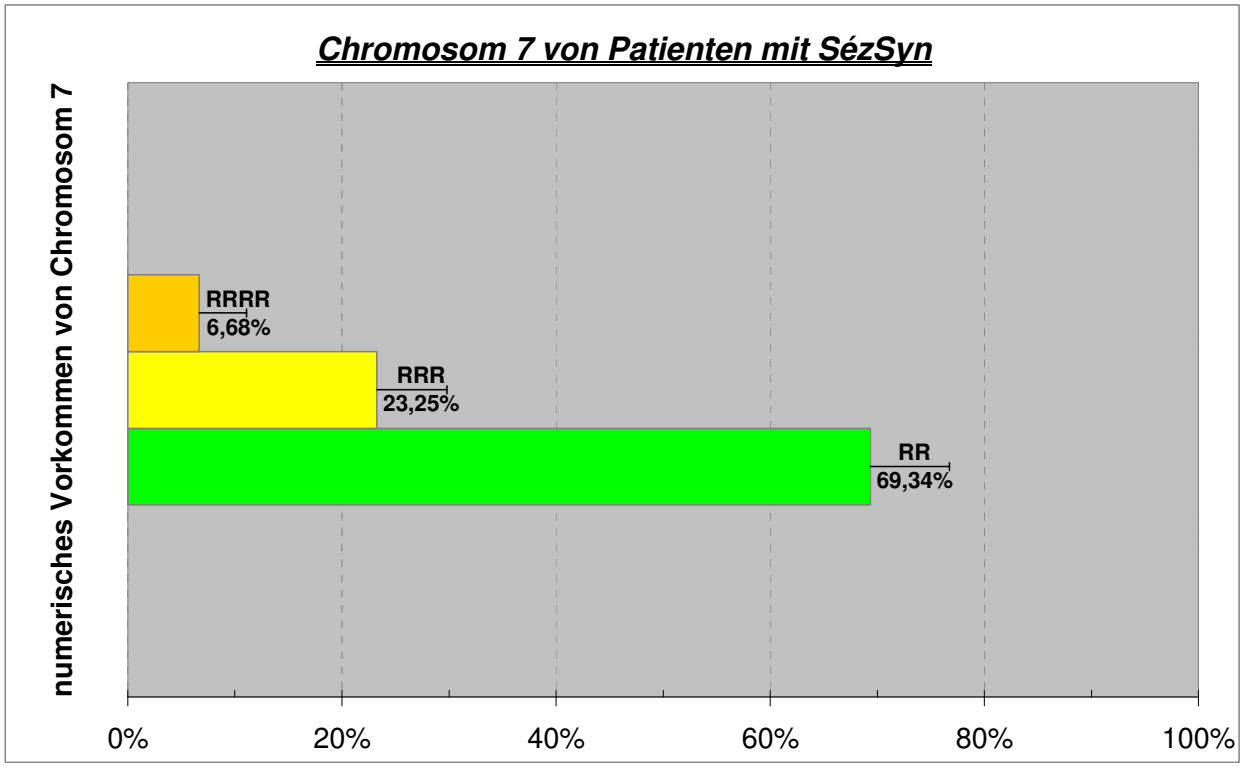

Diagramm 5: Prozentualer Anteil von Veränderungen des Chromosoms 7 bei Sézary Syndrom
[⟝ S.E.M.]

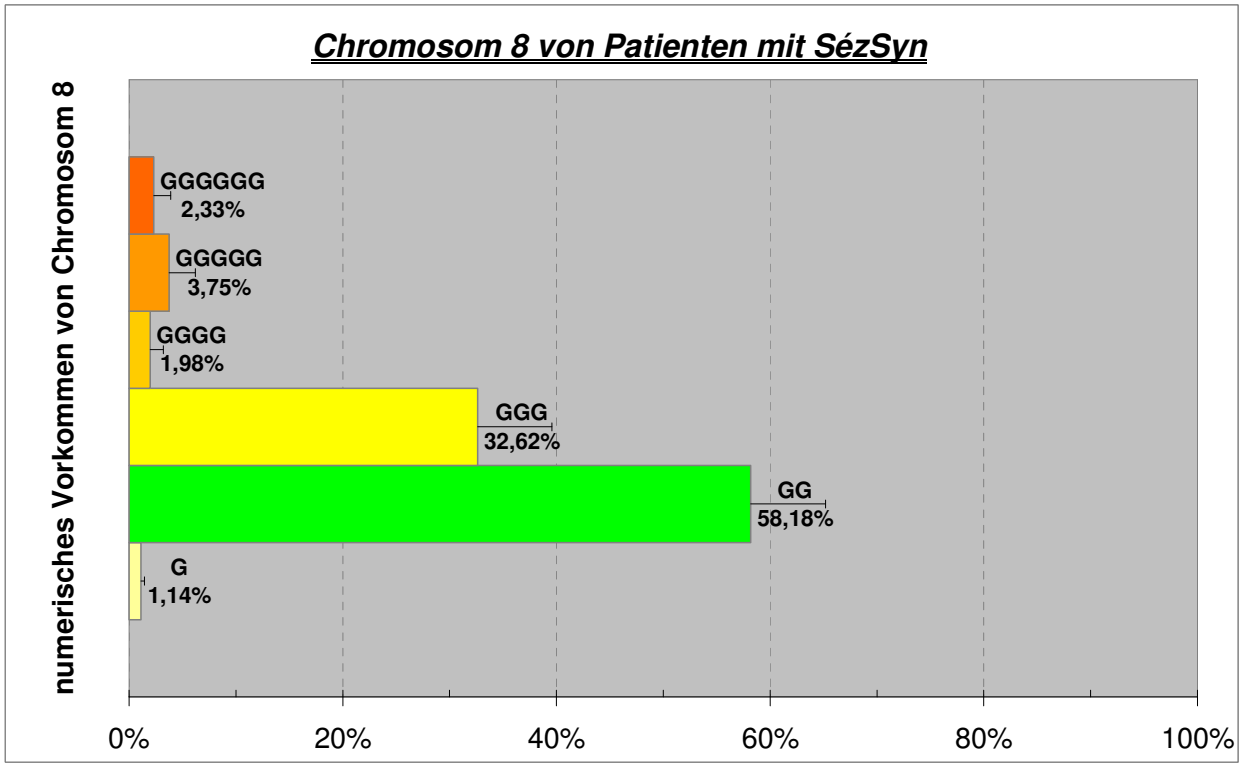

Diagramm 6: Prozentualer Anteil von Veränderungen des Chromosoms 8 bei Sézary Syndrom
[⟝ S.E.M.]

Abbildungen zu den Fluoreszenz–in–situ–Hybridisierungen von Patienten mit Sézary Syndrom

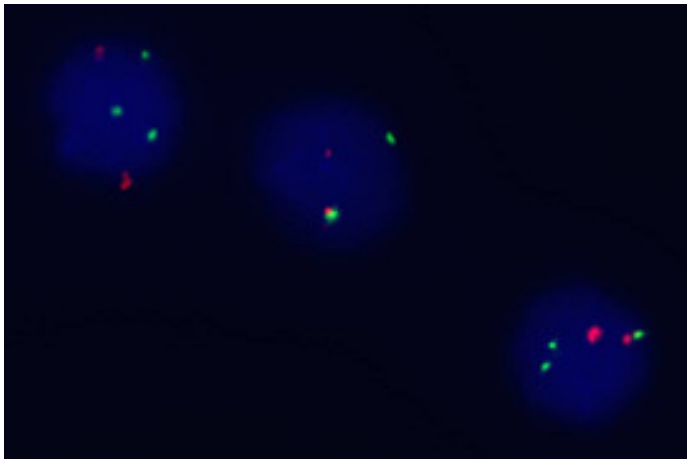

Abbildung 20: Fall 22; Zelle in der Mitte mit je zweifachem Fluoreszenzsignal unauffällig, Zelle links oben und rechts unten mit Trisomie 8

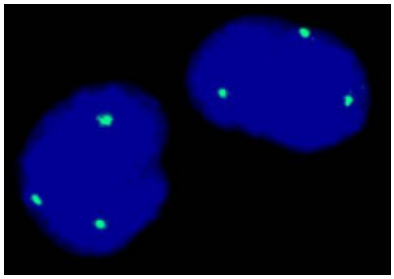

Trisomie Chromosom 8 (FITC)

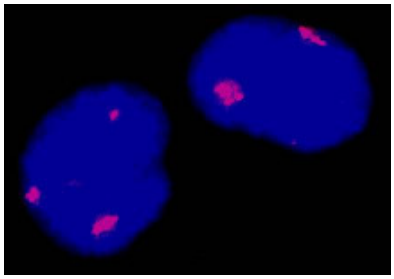

Chromosom 7 (Rhodamin)
linke Zelle Trisomie 7

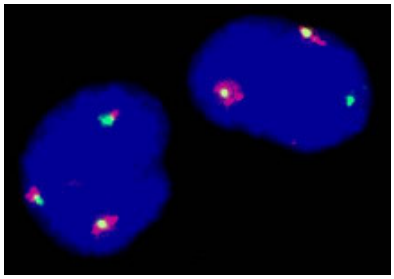

Chromosom 7 und 8

Abbildung 21: Fall 24

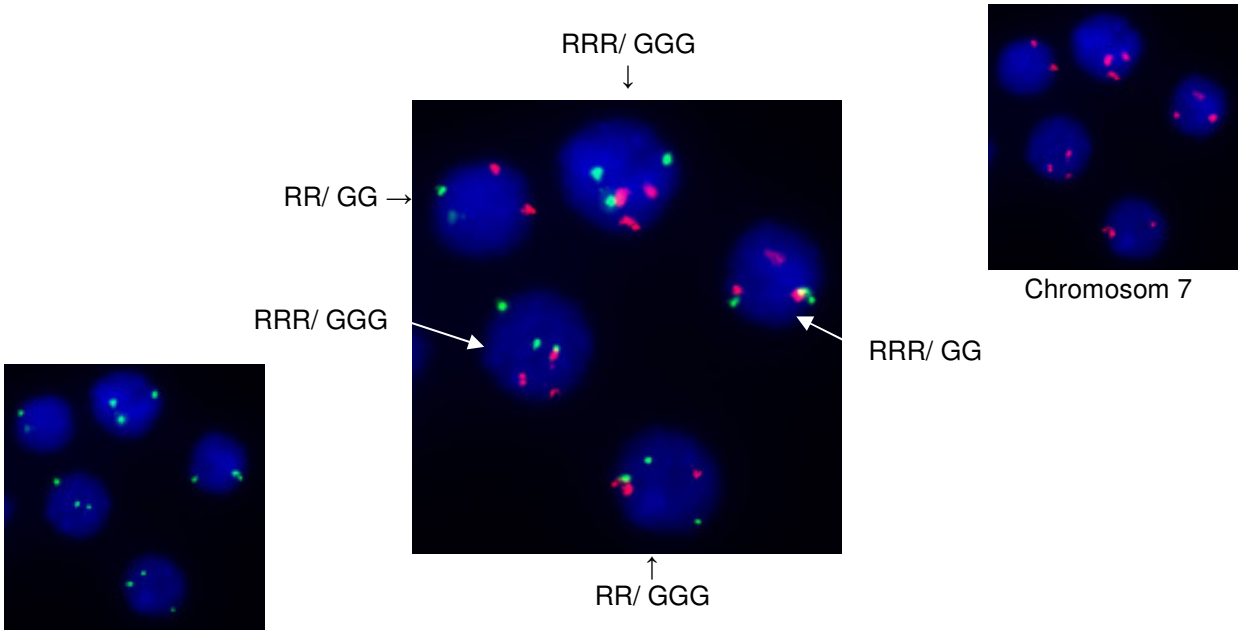

Abbildung 22: Fall 26; Blutprobe 05/ 2000

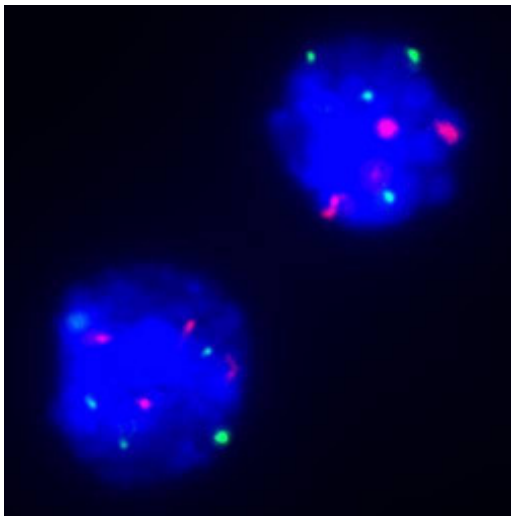

→ Zelle mit je 4 Signalen Chromosom 7 und 8
RRRR/ GGGG

→ Zelle mit 4 Signalen Chromosom 7 und
5 Signalen Chromosom 8
RRRR/ GGGGG

Abbildung 23: Fall 29; Blutprobe 08/ 2002

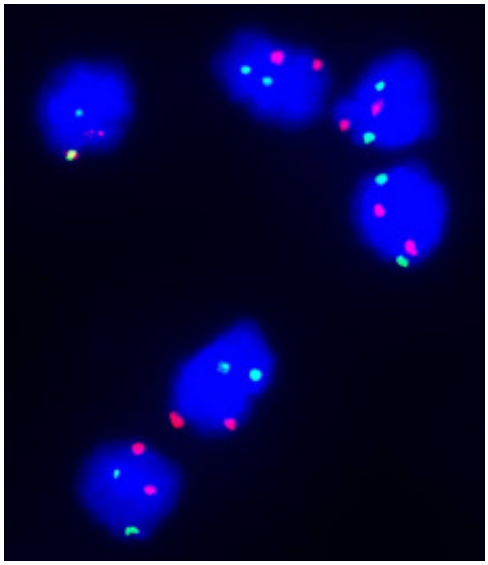

Abbildung 24: Fall 30; unauffällige Fluoreszenzsignale Chromosom 7 und 8

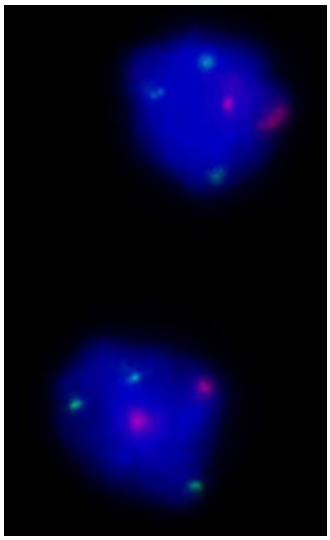

RR/ GGG

RR/ GGG

Trisomie 8

RR/ GG
normale Signale

RRR/ GGG

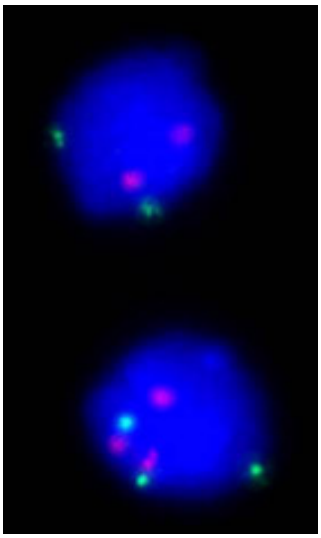

Trisomie 7 und 8

Abbildung 25: Fall 32

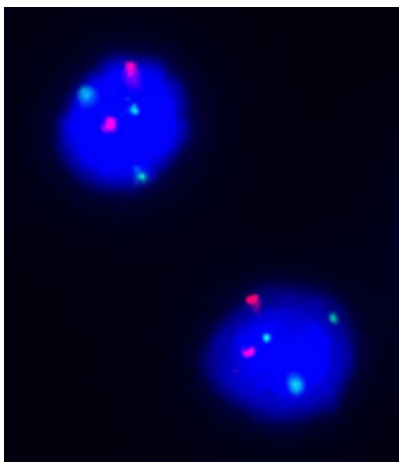

Trisomie 8

RR/ GG

RR/ GG

RR/ GGG

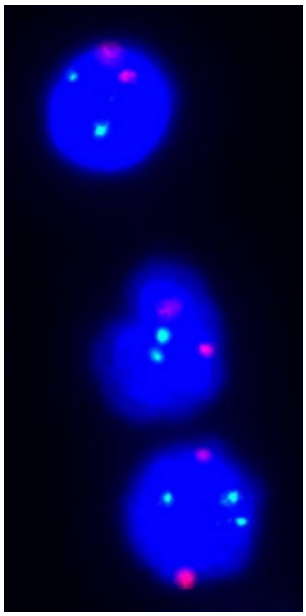

Abbildung 26: Fall 33; Trisomie 8

4.3. Patienten mit C–ALCL

In der Gruppe der Patienten mit CD30+ anaplastischem großzelligem T–Zell–Lymphom wurden 3 (60%) von 5 Fällen mit numerischen Chromosomenaberrationen an Chromosom 7 und/ oder 8 erfasst. Bei 2 Patienten (Fall 34, 38) fanden sich an beiden Chromosomen numerische Alterationen, im Fall 35 war nur Chromosom 8 mit einer Trisomie in die Veränderungen involviert. Im Fall 34 (Abbildung 28) war es möglich, eine Blutprobe von November 2000 und eine Gewebeprobe von Mai 2001 zu analysieren. Während die Blutprobe normale Fluoreszenzsignale lieferte, zeigten sich in der Gewebeprobe von beiden Chromosomen vielfältige numerische Abweichungen. Eine Übersicht gibt die folgende Tabelle 13, in der die isolierte Betrachtung von Chromosom 7 und Chromosom 8 sowie deren Kombination wiedergegeben ist. In der Gewebeprobe wurden vorrangig Zellen mit einem 5-fachen Signal für Chromosom 8 detektiert.

Diese Zellen bestimmten das Bild des Aberrationsmusters in der Kombination mit 5-fachem Signal für Chromosom 7 (16,6%) bzw. sogar 7- fachem Signal für Chromosom 7 (15,5%). Bei der isolierten Chromosomenbetrachtung fielen die pentasomalen Zellen für Chromosom 8 mit 63,5% und für Chromosom 7 mit 34,8% ins Gewicht.

Chromosom 7

R	RR	RRR	RRRR	RRRRR	7xR
7,73%	12,14%	21,55%	8,29%	34,81%	15,47%

Chromosom 8

G	GG	GGG	GGGG	GGGGG
0,55%	15,47%	8,29%	12,15%	63,54%

Aberrationsmuster von Chromosom 7 und 8

RR / GG	2xR / 5xG	3xR / 5xG	4xR / 5xG	5xR / 5xG	7xR / 5xG	5xR / 4xG
2,21%	6,63%	14,36%	5,52%	16,57	15,47%	8,29%

Tabelle 14: Übersicht der Analyse von Fall 34

Im Fall 38 wurden vorwiegend Zellen analysiert, die eine Tetrasomie 7 (13,9%) und eine Pentasomie 8 (9,7%) offenbarten. Neben Zellen mit einer Kombination dieser Alterationen (Tetrasomie 7/ Pentasomie 8) im Aberrationsmuster, ließen sich mit einem Anteil von 5,5% Zellen mit einer Trisomie 7 und 8 nachweisen (Abbildung 29).

Von den Patienten mit C–ALCL, die chromosomale Veränderungen trugen, befand sich einer im Stadium IVa (Fall 35) und einer im Stadium IVb (Fall 34). Bei einem Patienten lag keine Stadieneingruppierung vor. Im Stadium IVa befanden sich auch die beiden Patienten dieser Gruppe, bei denen die Untersuchung keine Auffälligkeiten ergab.

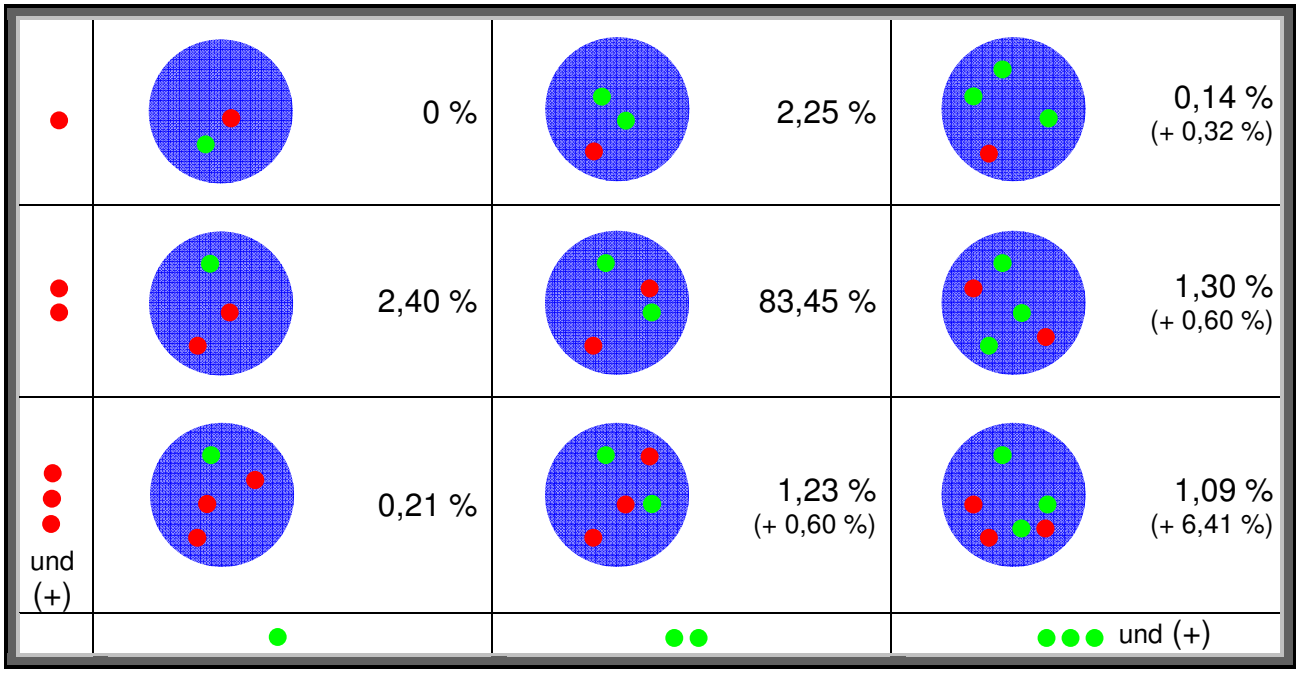

Abbildung 27: Aberrationsmuster von Chromosom 7 und 8 bei C–ALCL
(+) bedeutet: mehr als 3 Signale detektiert

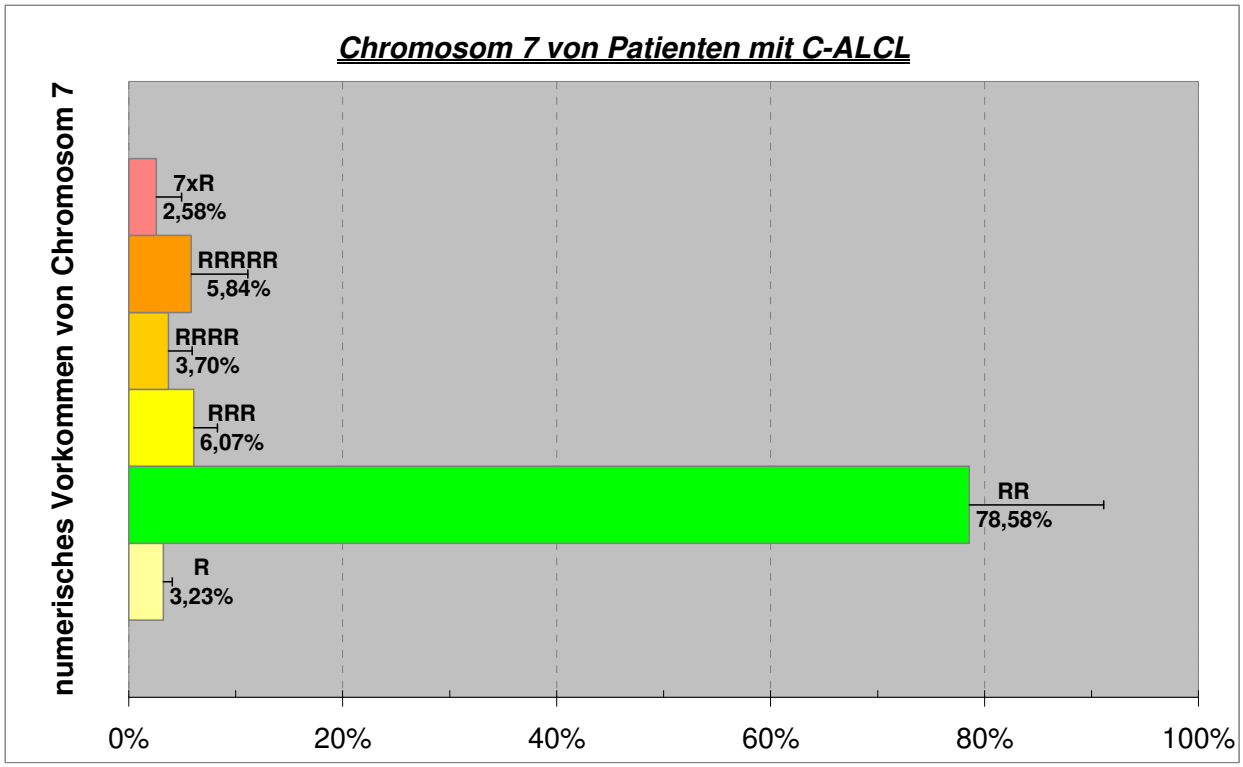

Diagramm 7: Prozentualer Anteil von Veränderungen des Chromosoms 7 bei C-ALCL [⊢ S.E.M.]

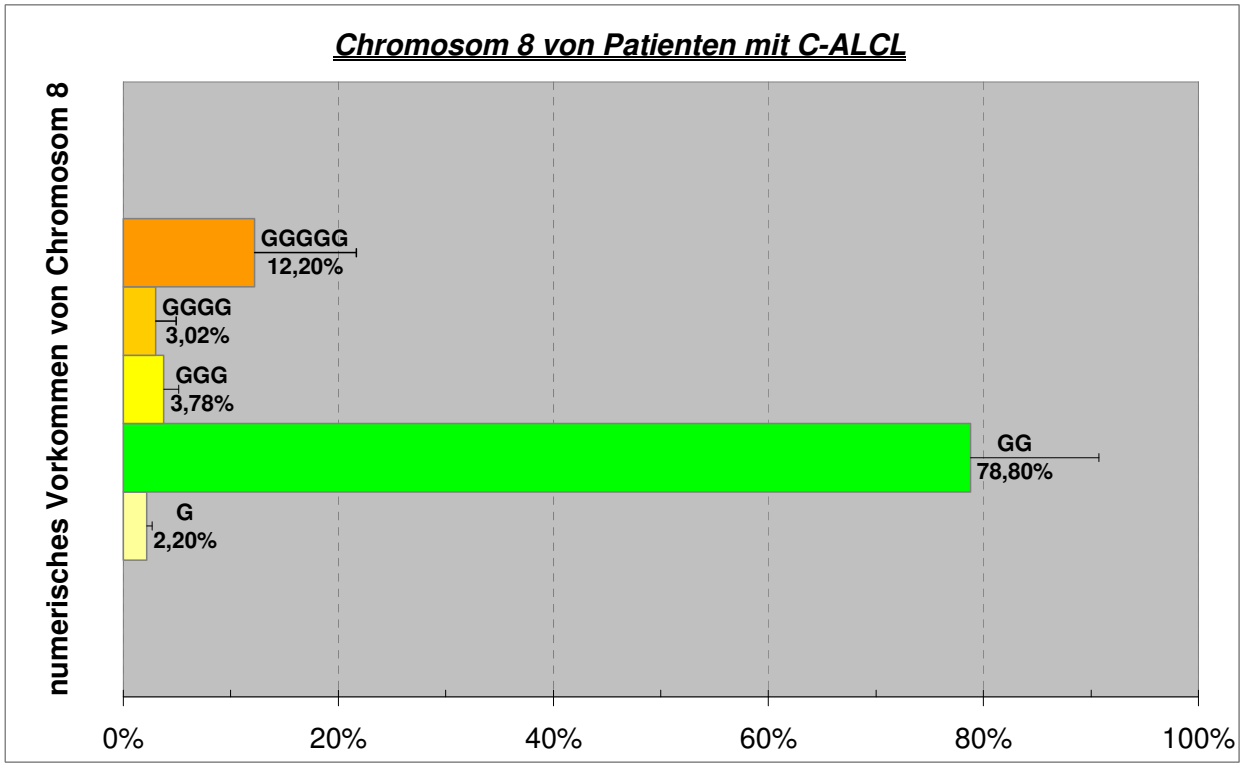

Diagramm 8: Prozentualer Anteil von Veränderungen des Chromosoms 8 bei C-ALCL [⊢ S.E.M.]

Abbildungen zu den Fluoreszenz–in–situ–Hybridisierungen von Patienten mit C–ALCL

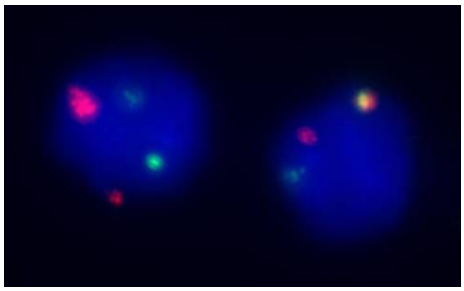

Fall 34; Blutprobe, 11/ 2000

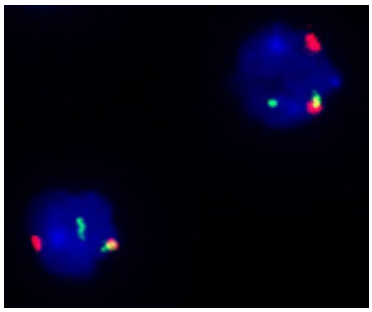

Fall 36

Abbildung 28: normale Fluoreszenzsignale für Chromosom 7 und 8

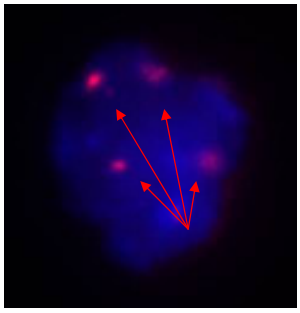

Rhodamin
Chromosom 7
RRRR

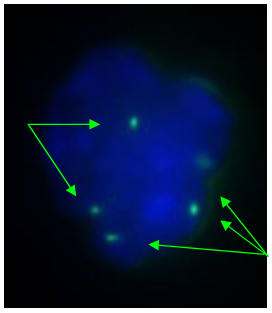

FITC
Chromosom 8
GGGGG

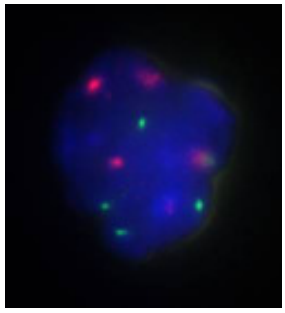

Rhodamin/ FITC
Chromosom 7 und 8
RRRR/ GGGGG

Abbildung 29: Fall 38; Zelle mit Tetrasomie 7 und Pentasomie 8

4.4. Patienten mit anderen CTCL

In diese Arbeit eingeschlossen wurden 2 Patienten mit CD30 negativem großzelligem TCL (Fall 39,40). Bei beiden ließen sich chromosomale Aberrationen erkennen. Im Fall 39, Stadium IIb, ließen sich nur 45,2% unauffällige Zellen detektieren. Im aberranten Chromosomenmuster dominierten mit 29,5% die Zellen mit Trisomie 7, gefolgt von Zellen mit Tetrasomie 7/ Trisomie 8 mit einem Anteil von 10% und Zellen mit Pentasomie 7/ Tetrasomie 8 mit einem Beitrag von 7,1%.

Bei alleiniger Betrachtung der einzelnen Chromosomen, beherrschte die Trisomie 7 mit 30,7% das Bild, die Trisomie 8 und die Tetrasomie 8 standen hier mit je 11,2% im Gleichgewicht.

Im Fall 40, Stadium Ia, wurden Zellen mit Tetrasomie 7 (49,2%) und unauffälligem Chromosom 8 detektiert. Daneben offenbarten sich bei den aberranten Zellmustern mit

einer Rate von 48,8% Zellen mit einer Tetrasomie 7 und mit 34,5% Zellen mit einer Trisomie 7 (Abbildung 30).

Bei der Analyse eines CD8+ TCL im Stadium IVb, Fall 41, zeigten sich keine numerischen Veränderungen der Chromosomen 7 und/ oder 8 (Abbildung 31). Genauso verhielt es sich mit 3 Patienten in dieser Gruppe, bei denen ein klein- bis mittelzelliges pleomorphes TCL diagnostiziert worden war (Fall 42, 43, 44). Im Fall 42 lag das Stadium Ib vor, der Fall 43 zeigte das Stadium Ia und im Fall 44 lag keine Stadieneingruppierung vor.

Eine Trisomie 7 zeigten 39% der Zellen von Fall 45 mit Pagetoider Retikulose im Stadium Ia (Abbildung 32), Chromosom 8 stellte sich unauffällig dar.

Abbildungen zu den Fluoreszenz–in–situ–Hybridisierungen von Patienten mit anderen CTCL

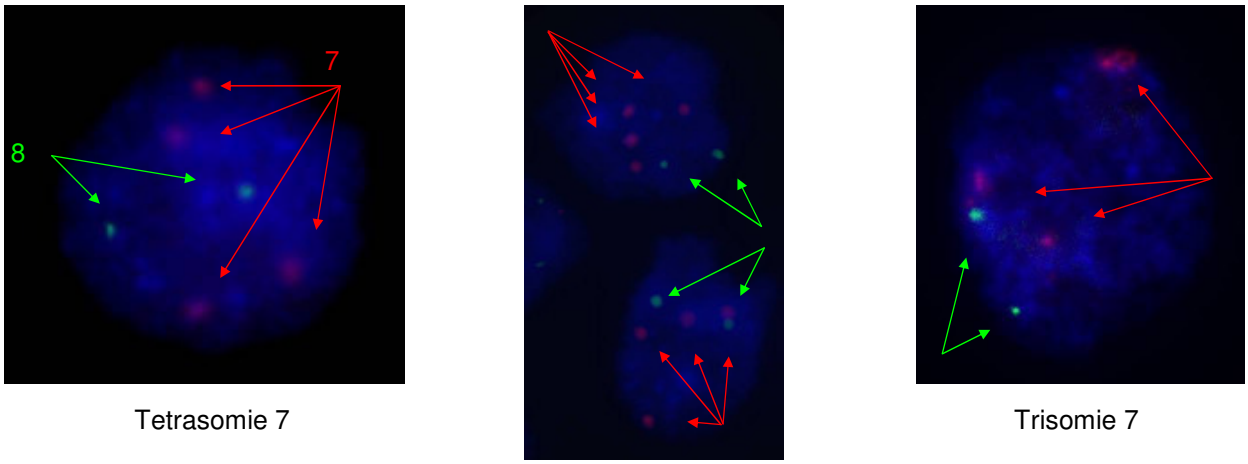

Tetrasomie 7 | Tetrasomie 7 | Trisomie 7

Abbildung 30: Fall 40

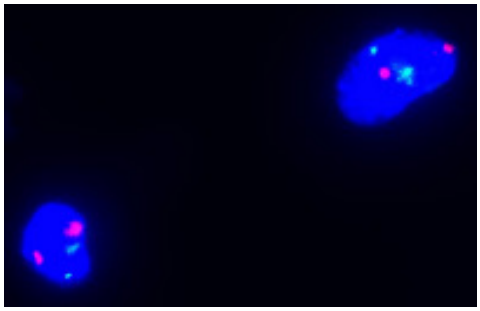

Abbildung 31: Fall 41; normale Fluoreszenzsignale für Chromosom 7 und 8

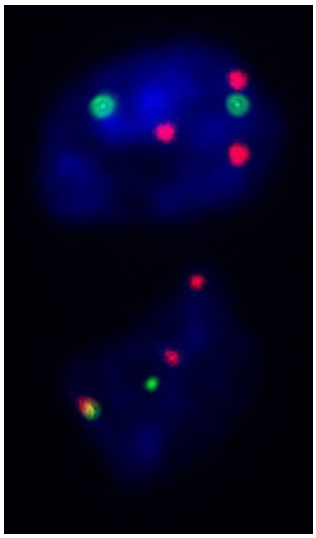

RRR/ GG

Trisomie 7

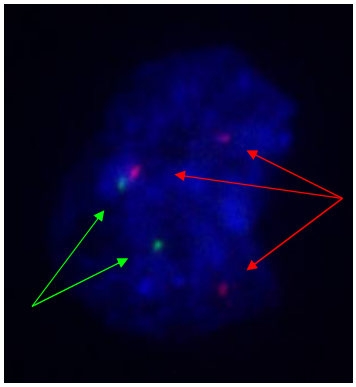

RRR/ GG

Abbildung 32: Fall 45; Trisomie 7

5. Diskussion

Glaubt man den Literaturangaben von retrospektiven Studien, dauert es 4 bis 10 – im Durchschnitt 6 – Jahre von der Hautmanifestation der Erkrankung bis zur eindeutigen Diagnose (Kotz EA et al. 2003). Heutzutage stehen zahlreiche Methoden zur Verfügung, die die objektive Diagnostik und Verlaufsbeobachtungen bei Patienten mit CTCL unterstützen und erleichtern. Genannt seien an dieser Stelle vordergründig natürlich die klinische Untersuchung mit entsprechenden Laborparametern und die Histopathologie, des Weiteren die Elektronenmikroskopie, molekularbiologische Methoden wie die Immunphänotypisierung und Immungenotypisierung sowie nicht zuletzt zytogenetische Analysen wie CGH und FISH.

Ein großes Potential bei der Anwendung dieser Techniken liegt in der Möglichkeit, Veränderungen auf molekularer und zytogenetischer Ebene zu detektieren, bevor es zu klinischen Hautmanifestationen kommt. Mit diesem Wissen kann die Therapieplanung optimiert werden (Karan K et al. 2005).

5.1. Zur Methode

Die Technik der in–situ–Hybridisierung mit radioaktiv markierten DNA–Proben, wie sie von Pardue und Gall Ende der sechziger Jahre zuerst beschrieben wurde, steht heute nicht mehr im Mittelpunkt der Forschung und Diagnostik maligner Erkrankungen.

Mit ersten Berichten über die Fluoreszenz–in–situ–Hybridisierung schufen Pinkel et al. und Cremer et al. 1986 die Basis für heutzutage zahlreiche angewandte FISH–Methoden. Die Anwendung der standard FISH mit Einsatz von Zentromerproben ist für die Untersuchung numerischer Chromosomenaberrationen sinnvoll, da sie in einem kurzen Zeitraum und mit hoher Sensitivität erfolgen kann. Zur Analyse der numerischen Aberrationen von Chromosom 7 und 8 wurden in der vorliegenden Arbeit entsprechende – kommerziell hergestellte – fluoreszenzmarkierte Zentromerproben verwendet.

Die Methode kann sowohl auf Interphase–Zellkernen als auch auf Metaphase–Zellkernen durchgeführt werden. (Tönnies H 2002, Karan K et al. 2005). Dadurch eröffnet die FISH völlig neue Wege auf dem Gebiet der Forschung und Diagnostik, da die Schwierigkeit qualitativ gute Metaphasechromosomen aus soliden Tumoren zu gewinnen und der Kultivierung von Tumorzellen von CTCL in den Hintergrund rückt.

Ein weiterer Vorteil zeigt sich in der Möglichkeit sowohl frisch gewonnene als auch

archivierte Proben, von denen sich DNA extrahieren lässt, mit der FISH–Technik untersuchen und somit auch retrospektive Aussagen treffen zu können.
Bei der Auswertung und Beurteilung der entstehenden fluoreszierenden Signale auf den Interphasechromosomen ergeben sich durch die willkürliche, räumliche Anordnung – bis hin zur Überlagerung – der Signale und ihrer somit erschwerten objektiven Beurteilung, Defizite auf der Seite der Spezifität der Methode. Diese Tatsache führt zu einer Rate von 1% bis 5% falsch positiv bewerteter Zellkerne (Karan K et al. 2005). Das beschriebene Phänomen konnte auch im Rahmen dieser FISH–Untersuchung beobachtet werden. Aus diesem Grund wurde der cut–off für relevante numerische Aberrationen der beurteilten Zellen bei 5% angesetzt.
Während bei der Technik der CGH der vollständige Chromosomensatz analysiert werden kann, ist es mit der FISH–Technik nur möglich numerische chromosomale Veränderungen, Genlokalisationen und Translokationen zu detektieren, für die spezifische Sonden zur Verfügung stehen (Tönnies H 2002).
Somit offenbart sich bei der FISH mit einer begrenzten Sondenzahl der Nachteil, dass für eine geeignete Auswahl der Sonden schon bestimmte Vorkenntnisse vorhanden sein müssen, um zeitaufwändige Einzelhybridisierungen vermeiden zu können.
Ein Vorteil gegenüber der CGH zeigt sich in der Tatsache, dass mit der in dieser Arbeit angewandten Methode auch balancierte Translokationen, bei geeigneter Sondenapplikation, detektiert werden können. Im Vergleich zu den konventionellen zytogenetischen Untersuchungen zeigt die Methode der FISH in Hinsicht auf Sensitivität, Spezifität und Zeitaufwand klare Vorteile. Ihr Stellenwert wird also sowohl in der Forschung als auch in der Routinediagnostik chromosomaler Aberrationen zunehmend größer.

5.2. Chromosomale Aberrationen bei CTCL

Die Forschungen über chromosomale numerische und strukturelle Veränderungen beim CTCL sind in den letzten Jahrzehnten intensiviert worden. Bei Patienten mit CTCL zeigten konventionelle zytogenetische Studien eine große Variabilität von numerischen und strukturellen chromosomalen Aberrationen, wobei insbesondere die Chromosomen 1, 6, 8, 9, 11, 13/21, 15 und 17 involviert waren. Im Hinblick auf die strukturellen Aberrationen seien an dieser Stelle die Chromosomen 1q, 2q, 6q und 8q, 13q und 17p besonders hervorgehoben (Limon J et al. 1995, Thangavelu M et al. 1997, Mao X et al. 2002, Karenko L et al. 2003, Espinet B et al. 2004).
Untersuchte Proben von Patienten mit peripherem T–Zell–Lymphom zeigten in einem

wiederkehrenden Muster unter anderem auch numerische Aberrationen in Form einer Trisomie 7/ 7q und/ oder Trisomie 8. Strukturelle Veränderungen ließen sich an den q–Armen dieser Chromosomen gehäuft nachweisen (Schlegelberger B et al. 1994, Lepretre S et al. 2000, Zettl A et al. 2004).

Jedoch fand man bisher noch keine krankheitsspezifische Translokation, wie dies bei anderen Leukämien und Lymphomen der Fall ist. Insbesondere beim Sézary Syndrom offenbart sich keine vorherrschende zytogenetische Aberration, jedoch mündet ein abnormaler Karyotyp in einer deutlich schlechteren Prognose (Whittaker S 2001). Betrachtet man die Ergebnisse der Patienten mit MF vergleichend mit den Resultaten der Patienten mit Sézary Syndrom in der vorliegenden Arbeit, zeigte sich sowohl bei den Aberrationsmustern als auch bei der isolierten Chromosomenanalyse eine deutliche Dominanz der trisomalen Zellen beim Sézary Syndrom (Abbildung 19, Diagramm 5 und 6). Bei allen untersuchten Patientengruppen zeigte sich vorherrschend eine Zunahme der Chromosomen 7 und/ oder 8 (Abbildung 14). Ein konstant wiederkehrendes Aberrationsmuster ließ sich aber auch in dieser Untersuchung nicht nachweisen. Konventionelle zytogenetische Untersuchungen von 21 Patienten mit Sézary Syndrom wiesen bei über 71% chromosomale Aberrationen auf. Chromosomale Imbalancen von Chromosom 8 zeigten sich in 8 von 21 Fällen (38%), Chromosom 7 war in 5 Fällen (24%) involviert. Wie auch in zuvor genannten Studien zeigen Patienten mit Sézary Syndrom eine große Zahl chromosomaler Veränderungen (Espinet B et al. 2004).

Die Ergebnisse der vorliegenden Arbeit offenbarten bei 58% der Sézary Syndrom–Patienten chromosomale Aberrationen. Bei 5 von diesen 7 Fällen kristallisierte sich die Trisomie 8 als dominierendes Aberrationsmuster heraus, ein Fall zeigte vorherrschend Zellen mit Trisomie 7 und 8. Auch das Chromosom 7 zeigte in 5 von 7 Fällen Auffälligkeiten, wobei hier ebenfalls die Trisomie – bis auf eine Ausnahme – vorherrschte.

Ein Kennzeichen für die bestehende Erkrankung scheinen Aberrationen der Chromosomen 1, 6 und 11 zu sein, während die aktive oder fortschreitende Erkrankung mit Aberrationen von Chromosom 8 und 17 verbunden ist. Untersuchungen auf genetische Alterationen bei Patienten mit MF und Sézary Syndrom zeigten immer wieder eine Beteiligung von Chromosom 8/ 8q (Mao X et al. 2002, Karenko L et al. 2003). Hier könnte ein Zusammenhang zwischen der Vermehrung von Chromosom 8/ 8q und dem Fortschritt der Krankheit bestehen (Espinet B et al. 2004).

Untermauert wird diese Annahme durch die Resultate der in dieser Studie untersuchten

Patienten. Während bei den MF–Patienten 8% der untersuchten Zellen eine Vermehrung von Chromosom 8 darlegten (Diagramm 4), wurden bei den Patienten mit Sézary Syndrom über 40% der Zellen mit vermehrtem Chromosom 8 dokumentiert (Diagramm 6). Ebenso zeigte das Chromosom 7 eine Vermehrung bei den MF–Patienten mit 9,3% der untersuchten Zellen (Diagramm 3), bei den Patienten mit Sézary Syndrom mit 30% (Diagramm 5). Die Aktivität der Erkrankung spiegelt sich in der Art und Anzahl der chromosomalen Aberrationen wieder und ist von prognostischer Bedeutung (Karenko L et al. 2003, Fischer T et al. 2004). Im Rahmen der durchgeführten FISH–Analyse zeigten Patienten mit MF, einer als indolent eingestuften Verlaufsform der CTCL, mit einem Anteil von 85,37% gesunder Zellen im Vergleich zu Patienten mit einer aggressiven Verlaufsform, dem Sézary Syndrom, mit lediglich 53,96% unauffälligen Zellen deutlich weniger Aberrationen (Abbildung 15 und Abbildung 19). Die Resultate der Patientengruppe mit indolent verlaufendem C–ALCL liegt mit einem Prozentsatz von 83,45% unauffälliger Zellen deutlich näher an den Ergebnissen der MF (Abbildung 27). Von 5 Patienten standen sowohl Blutproben als auch Gewebeproben zur Verfügung. Bei den Patienten mit MF (Fälle 4, 14, 20) und C- ALCL (Fall 34) offenbarten sich die chromosomalen Veränderungen in den Gewebeproben in Art und Anzahl ausgeprägter. Bei einem Patienten mit Sézary Syndrom (Fall 32) dominierten die chromosomalen Veränderungen im Blut.

Numerische und strukturelle Chromosomenaberrationen werden oft bei lange bestehenden, bösartigen Erkrankungen im fortgeschrittenen Stadium beobachtet. Ein Teil dieser vorgefundenen Aberrationen könnte Zeichen für eine entstehende, allgemeine chromosomale Instabilität, also nicht spezifisch für die Erkrankung, sein (Whittaker S 2001). Dem ist entgegen zu halten, dass hier auch in frühen CTCL–Stadien numerische chromosomale Veränderungen belegt werden konnten, womit die mögliche Beteiligung an der Krankheitsentstehung und deren Fortentwicklung gegeben ist. Beispielhaft seien an dieser Stelle die Fälle 40 (Abbildung 30) und 45 (Abbildung 32) genannt, in denen die Gewebeproben im klinischen Stadium Ia mit einem Anteil von 49,2% bzw. 39% der untersuchten Zellen numerische Aberrationen an Chromosom 7 aufwiesen. Die insgesamt geringere Frequenz von genetischen Alterationen bei Patienten mit MF und CD30+ kutanem anaplastischem großzelligem TCL ist sehr wahrscheinlich der Grund für eine, gegenüber dem Sézary Syndrom, längere Überlebensdauer. Wie oben schon angedeutet, kann kein Bezug zwischen dem klinischen Stadium der Erkrankung und der Art und Anzahl der offenbarten chromosomalen

Veränderungen dargestellt werden. In dieser Arbeit befanden sich Patienten ohne Aberrationen im Stadium IVa und IVb, auf der anderen Seite ließen sich in früheren Stadien chromosomale Auffälligkeiten belegen.

5.3. Korrelation zur CGH–Analyse

Bisher gibt es nur sehr wenige CGH–Untersuchungen von Patienten mit CTCL. Eine CGH–Analyse von 32 Patienten mit CTCL zeigte ein wiederkehrendes Muster von zusätzlichem bzw. verloren gegangenem chromosomalem Material. Im Vordergrund stand die Kombination der chromosomalen Veränderung: vermindert 6q und 13, vermehrt 7 und 8q (Fischer T et al. 2004). Die Abbildung 33 aus dieser CGH–Analyse zeigt in Form der links stehenden roten Balken den Verlust der chromosomalen Region, die rechten, grünen Balken verdeutlichen die Vermehrung chromosomalen Materials. Hier lässt sich erkennen, dass die Vermehrung im Fall von Chromosom 7 primär das ganze Chromosom und im Fall von Chromosom 8 den langen Arm betraf. Probenmaterial von 21 Patienten aus dieser CGH–Studie wurde im Rahmen der vorliegenden Arbeit auf numerische Aberrationen von Chromosom 7 und 8 mit der Methode der FISH untersucht.

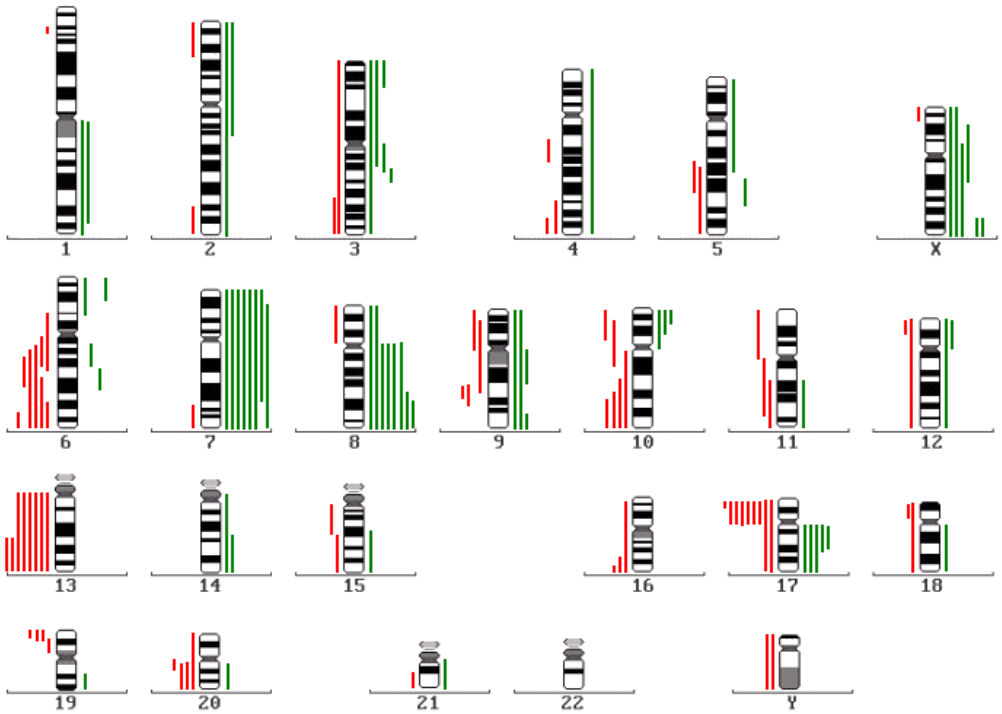

Abbildung 33: Results of the CGH analysis of 32 patients with indolent and aggressive CTCL (Fischer T et al. 2004)

Die Ergebnisse beider Untersuchungen werden in der nachfolgenden Tabelle 14 bezogen auf die Chromosomen 7 und 8 gegenübergestellt:

		CGH		FISH	
Fall	**Diagnose**	Chromosom 7	Chromosom 8	Chromosom 7	Chromosom 8
1	MF				
2	MF				
5	MF				
9	MF				
11	MF	enh 7	enh 8q10qter	+7	+8
14	MF	enh 7p21qter	enh 8q22qter	+7	+8
15	MF		enh 8		
16	MF			+7	
17	MF				
19	MF	enh 7		+7	
21	MF				
26	SézSyn	enh 7	enh 8q10qter	+7	+8
29	SézSyn		enh 8	+7	+8
30	SézSyn		enh 8q10qter		
			dim 8p10pter		
31	SézSyn				
33	SézSyn				+8
34	C-ALCL	enh 7	enh 8q10qter	+7	+8
35	C-ALCL		enh 8q23qter		+8
39	CD30 neg. TCL	enh 7q31pter		+7	+8
41	CD8+TCL				
43	pTCL				

Tabelle 15: Ergebnisse der CGH- Analyse und der FISH; dim: diminished chromatin; enh: enhanced chromatin

In 9 Fällen erbrachte sowohl die Methode der CGH als auch die FISH keine Auffälligkeiten an den – im Fokus dieser Arbeit stehenden – Chromosomen.

In weiteren 6 Fällen konnten in der CGH – numerische und strukturelle – und in der FISH numerische Alterationen detektiert werden.

In den Fällen 11, 14, 26 und 34 wurde in der CGH eine Vermehrung von Material beider Chromosomen dokumentiert. Übereinstimmend konnte in diesen Fällen auch mit der FISH eine Vermehrung der Chromosomen belegt werden. Die Vermehrung von chromosomalem Material 7 wurde mit beiden Analysen im Fall 19 belegt. Im Fall 35 ergab die CGH–Untersuchung eine Vermehrung von chromosomalem Material 8, in der FISH zeigte sich eine Trisomie dieses Chromosoms.

In 2 Fällen zeigten sich teilweise Differenzen bei der Betrachtung der Resultate beider Untersuchungen. Im Fall 29 offenbarte sich in beiden Analysen Alterationen von Chromosom 8, bei der FISH zeigte sich auch das Chromosom 7 mit einer Vermehrung

involviert. Eine strukturelle Aberration von Chromosom 7 wurde mittels CGH im Fall 39 nachgewiesen, demgegenüber zeigte sich in der FISH eine numerische Aberration beider Chromosomen.

In 4 Fällen zeigten sich bei den Ergebnissen klare Unterschiede. Eine Vermehrung von Chromosom 8 im Fall 15 ließ sich mit der FISH nicht dokumentieren. Die Trisomie 7 im Fall 16 lag mit 5,1% knapp über dem festgelegten Cut–off. Die CGH–Analyse zeigte auf keinem der relevanten Chromosomen Veränderungen. Strukturelle Aberrationen, die sowohl mit dem Verlust als auch mit der Vermehrung von chromosomalem Material von Chromosom 8 einhergeht, erbrachte die CGH im Fall 30. Numerische Aberrationen konnten hier mit der FISH nicht detektiert werden. Im Fall 33 stellte sich in der FISH eine Trisomie 8 dar, die sich mit der Methode der CGH nicht nachweisen ließ.

Schlussfolgernd findet sich eine Korrelation der Ergebnisse beider Studien berücksichtigend, dass mit der CGH eher strukturelle Aberrationen – wie zum Beispiel Amplifikationen und Deletionen – detektiert werden und bei der FISH numerische Aberrationen im Vordergrund standen, in 15 von 21 Fällen (71,4%).

In 2 Fällen wurde mit der CGH die Vermehrung von einem Chromosom und mit der FISH die Vermehrung beider Chromosomen nachgewiesen.

Die Tatsache, dass in 4 Fällen inkongruente Ergebnisse dargelegt wurden, könnte einerseits Zeichen dafür sein, dass mit der CGH–Methode numerische Aberrationen nicht adäquat nachgewiesen werden können bzw. andererseits nicht das ganze Chromosom von einer, mit FISH detektierten, numerischen Aberration betroffen ist. Erwähnenswert ist in diesem Zusammenhang die Tatsache, dass bei der CGH die Zentromerregion von der Analyse ausgeschlossen wird, um Artefakte durch repetitive (peri)zentromere DNA–Sequenzen zu vermeiden (Kallioniemi et al. 1992).

Auch strukturelle Mechanismen, wie zum Beispiel die Existenz von Ringchromosomen oder Isochromosomen, könnten eine Erklärung für die differierenden Resultate beider Methoden liefern. Durch Quer– statt Längsteilung besitzen Isochromosomen zwei homologe Arme. In etwa 10% der malignen Neoplasien wurde diese Abweichung von der Norm beobachtet. In absteigender Reihe der Frequenz zeigen sich hier folgende Chromosomen vorrangig involviert: i(17q), **i(8q)**, i(1q), i(12p), i(6p), **i(7q)**, i(9q), i(5p) und i(21q).

Das Isochromosom i(7q) wurde unter anderem bei Patienten mit akuter lymphoblastischer Leukämie, die Isochromosomen i(7q) und i(8q) bei chronisch lymphoproliferativen Erkrankungen gefunden (Mertens F et al. 1994).

Das Kombinationsmuster der CGH–Analyse im Fall 30 mit vermehrtem chromosomalem Material auf dem q–Arm von Chromosom 8 und gleichzeitig vermindertem chromosomalem Material auf dem p–Arm könnte ein Hinweis für ein bestehendes Isochromosom i(8q) sein. In einer zytogenetischen Studie von 71 Patienten mit peripherem TCL wurden neben der Vermehrung von Chromosom 7 mit 15,5% und von Chromosom 8 mit 12,2% auch in zwei Fällen mit einem hepatosplenen gamma/ delta TCL ein Isochromosom 7q in Verbindung mit dem Nachweis einer Trisomie 8 dokumentiert (Lepretre S et al. 2000).

Bei 6 von 7 Patienten mit Sézary Syndrom zeigten sich chromosomale Veränderungen in einer CGH–Analyse von Karenko et al. Ein Verlust von chromosomalem Material war in dieser Studie bevorzugt auf den q–Armen von Chromosom 10 und 13 anzutreffen, eine Vermehrung fand sich an Chromosom 8q und 17q (Karenko L et al. 1999).

Eine CGH–Studie von 32 Patienten mit MF oder Sézary Syndrom führte Whittaker et al. zu dem Resultat, dass chromosomale Veränderungen bei letztgenannter Erkrankung häufiger anzutreffen sind. Hier zeigten sich die Chromosomen 1p und 10q mit Verlust von chromosomalem Material und die Chromosomen 17q und 4 mit Vermehrung von chromosomalem Material involviert (Whittaker S 2001).

Auch die hier vorgelegten Ergebnisse der FISH–Analyse stützten die Resultate der CGH–Untersuchungen. Insbesondere die Patienten, die an einem Sézary Syndrom erkrankt waren, zeigten eine hohe Vermehrungsrate der untersuchten Chromosomen – vordergründig Chromosom 8 – und einen großen Anteil an Zellen mit pathologischem Aberrationsmuster (Abbildung 19, Diagramm 6).

Bei einer CGH–Untersuchung von Patienten mit peripherem TCL wurde bei der häufig beobachteten Vermehrung von chromosomalem Material das Chromosom 7q mit 31% der Fälle und die Chromosomen 8q und 9q mit 19% der Fälle genannt (Zettl A et al. 2004).

5.4. Aberrationen von Chromosom 7 und Chromosom 8 bei anderen malignen Erkrankungen

In der Literatur werden die Chromosomen 7 und 8 im Zusammenhang mit zytogenetischen Studien bei Patienten mit malignen Erkrankungen immer wieder erwähnt. Im Ergebnis einer CGH–Studie mit Proben von Patienten mit follikulärem Lymphom gehörte eine Vermehrung von Chromosom 7p und 7q zu den vorherrschenden Chromosomenaberrationen (Viardot A et al. 2002).

Eine Vermehrung von Chromosom 7 in Form einer Trisomie kristallisierte sich auch als vorherrschende chromosomale Aberration bei zytogenetischen Studien von Patienten mit Kolonadenomen heraus. In einer Untersuchung – mit der FISH–Methode – von 35 Proben zeigte sich eine Trisomie 7 in 37% der Fälle (Herbergs J et al. 1994).
Es existieren konkrete Hinweise darauf, dass das myelodysplastische Syndrom mit numerischen chromosomalen Veränderungen, konkret einer Trisomie 8, und mit strukturellen Aberrationen, die bevorzugt die langen Arme der Chromosomen 5, 7 und 20q betreffen, einhergeht. Ein aneuploider Chromosomensatz zeigte sich bei Patienten mit akuter myeloischer Leukämie unter dem Bild einer Monosomie 7 und einer Trisomie 8 (Perkins D et al. 1997).
Mit einer Rate von 10% bis 15% ist die Trisomie 8 die häufigste numerische Aberration bei Patienten mit akuter myeloischer Leukämie (Wolman SR et al. 2002). Bei einer Chromosomenanalyse von 3 Patienten mit myelomonozytärer Leukämie zeigte sich bei 2 Patienten eine Trisomie/ Tetrasomie 8, bei einem Patienten fand sich zu den normalen Chromosomen 8 ein zusätzliches Isochromosom 8q (Ferro MT et al. 2000).
Auch das Chromosom 7 zeigt bei den akuten Leukämien häufig numerische und strukturelle Aberrationen. In einer zytogenetischen Untersuchung von 96 Patienten mit akuter Leukämie (76 Patienten mit akuter myeloischer Leukämie; 20 Patienten mit akuter lymphatischer Leukämie) offenbarten sich in 21% der Fälle Veränderungen an diesem Chromosom in Form einer (partiellen) Monosomie, einer Trisomie und/ oder Verlust von 7q (Brozek I et al. 2003).
Bei Untersuchungen von Patienten mit Prostatakarzinom lässt sich häufig ein aneuploider Chromosomensatz nachweisen, wobei primär das Chromosom 8 und gleich folgend Chromosom 7 involviert sind (Das K et al. 2005).
Die Vermehrung von Chromosom 8 in 57% der Fälle und numerische Aberrationen von Chromosom 7 in 50% der Fälle waren das Resultat einer Analyse von 28 Prostatatumoren bei japanischen Männern. Die Ergebnisse lassen die Schlussfolgerung zu, dass sich numerische Aberrationen von Chromosom 7 insbesondere bei aggressiven, schlecht differenzierten Prostatatumoren mit einer schlechten Prognose nachweisen lassen (Matsuura H et al. 1996).
In einer Studie von 53 Patienten mit Prostatakarzinom ließen sich bei 77% der Fälle numerische Aberrationen von Chromosom 7 nachweisen. Neben einer Monosomie und/ oder Trisomie 7, wurde eine Polysomie 7 in den Tumorzellen des Parenchyms in 16 Fällen dokumentiert. Auch hier ließ sich wieder ein Zusammenhang zwischen dem

histologischen Stadium, der Tumordifferenzierung und der numerischen Veränderung von Chromosom 7 feststellen (Zitzelsberger H et al. 1994).
Neben der akuten myeloischen Leukämie, dem myelodysplastischen Syndrom und dem Prostatakarzinom, zeigt sich das Chromosom 8 auch beim Magenkarzinom mit numerischen Alterationen, wiederum dominierend die Trisomie, beteiligt.
Eine FISH–Analyse von 37 Patienten mit Magenkarzinom ergab neben der Trisomie 8 in 16 Fällen, eine Tetrasomie 8 in 4 Fällen (10,8%) und eine Monosomie 8 in 3 Fällen (Panani AD et al. 2004).

5.5. Fazit

Aufgrund des weiten Spektrums der CTCL und der existierenden variierenden histologischen Klassifikationen, stellt sich der Vergleich der Ergebnisse dieser Arbeit mit anderen Publikationen schwierig dar. Hinzu kommt, dass Berichte über zytogenetische Studien von kutanen TCL selten sind und sie meist nur eine kleine Patientenzahl einschließen. Bei den meisten Veröffentlichungen über CTCL, wie auch in der vorliegenden Arbeit, werden auch frühe Krankheitsstadien einbezogen.
Sowohl mit der FISH als auch der CGH stehen heute zuverlässige und anwendbare Techniken zur Verfügung, um Blutproben und Material aus Hautläsionen von Patienten mit CTCL zu analysieren. Da die FISH auch auf Interphase–Zellkernen angewendet werden kann, sollte ihr – bei Vorliegen geeigneter Sonden – bei der Untersuchung spezifischer chromosomaler Aberrationen der Vorzug gegeben werden.
Die Ergebnisse früherer Studien, der zitierten CGH–Analysen sowie dieser Arbeit geben Anlass zu der Annahme, dass spezifische Chromosomenregionen bestehen, die mit ihren Genen an der Pathogenese der CTCL maßgeblich beteiligt sind. Vorausblickend sollte weiter mit zytogenetischen und molekulargenetischen Methoden an der Detektion und Definition CTCL–spezifischer chromosomaler Abnormalitäten gearbeitet werden, um diese dann mit dem klinischen Verlauf, der Therapie und der Prognose zu korrelieren.

6. Zusammenfassung

Die Identifikation von spezifischen numerischen und strukturellen Chromosomenaberrationen für das CTCL kann sowohl bei der Diagnosestellung und der Therapieplanung als auch bei der Verlaufskontrolle der Erkrankung eine tragende Stellung einnehmen. Zahlreiche zytogenetische und molekulargenetische Studien werden mit dem Ziel durchgeführt, diese zu detektieren.

In der vorliegenden Arbeit wurden T–Lymphozyten von 45 Patienten mit klinisch und histologisch gesichertem CTCL auf numerische Aberrationen der Chromosomen 7 und 8 mit der Methode der FISH untersucht.

Von allen Patienten zeigten 20 (44%) Alterationen an den zuvor genannten Chromosomen. Vorherrschend offenbarte sich in den beurteilten Zellen das Aberrationsmuster der Trisomie. Mit 13,11% dominierte die Trisomie 8 das Bild, gefolgt von der Trisomie 7 mit 11,11% aller beurteilten Zellen. Das gleichzeitige Nebeneinander von Trisomie 7 und 8 wurde für einen Anteil von 6,48% der analysierten Zellen belegt.

12 Patienten wiesen an beiden Chromosomen numerische Aberrationen auf.

In 5 Fällen (16, 19, 20, 40, 45) wurden nur Veränderungen von Chromosom 7 gesehen, in den Fällen 22, 33 und 35 war allein Chromosom 8 involviert.

Bei 4 Patienten (Fälle 11, 29, 34, 38) wurden für beide Chromosomen mehr als 3 Signale erfasst.

Die indolente Verlaufsform eines CTCL, die MF, und das aggressiv verlaufende Sézary Syndrom spiegeln sich in den Resultaten dieser Arbeit wider. Bei der isolierten Betrachtung der einzelnen Chromosomen fanden sich bei der MF 5,19% und beim Sézary Syndrom 32,62% der Zellen mit einer Trisomie 8. Im Hinblick auf die Aberrationsmuster der Zellen wurde die Trisomie 7 und 8 bei der MF in 2,05% und beim Sézary Syndrom in 14,66% der Zellen belegt.

Hier lässt sich erkennen, dass mit der FISH eine probate Methode zur Verfügung steht, numerische Chromosomenaberrationen zu detektieren.

Für eine mögliche zukünftige genetische Klassifikation der CTCL und für neue Therapiekonzepte werden weiterführende genetische Untersuchungen notwendig sein.

7. Verzeichnisse

7.1. Literaturverzeichnis

ARNOLD et al.: Nonradioactive in situ hybridization with digoxigenin labeled DNA probes. Biotech. Histochem. 67:59-67, 1992

BABICKA L et al.: Analysis of complex chromosomal rearrangements in adult patients with MDS and AML by multicolor FISH. Leuk Res. 31:39-47, 2007

BERNASCONI P et al.: Karyotype in myelodysplastic syndromes: relations to morphology, clinical evolution and survival. Am J Hematol. 46:270-277, 1994

BERNENGO M et al.: Prognostic factors in Sézary syndrome: A multivariate analysis of clinical, haematological and immunological features. Annals of Oncology 9:857-863, 1998

BERNENGO M et al.: The relevance of the CD4 + CD26- subset in the identification of circulating Sezary cells. Br J Dermatol 144:2-3, 2001

BOGEN SA et al.: Immunophenotypic identification of Sezary cells in peripheral blood. Am J Clin Pathol 106:739-748, 1996

BOS JD et al.: The skin immune system (SIS): Distribution and immunophenotype of lymphocyte subpopulations in normal human skin. J Invest Dermatol 88:569-573, 1987

BREZINOVA J et al.: Structural aberrations of chromosome 7 revealed by a combination of molecular cytogenetic techniques in myeloid malignancies. Cancer Genet. Cytogenet. 173:10-16, 2007

BROZEK I et al.: Cytogenetic analysis and clinical significance of chromosome 7 aberrations in acute leukaemia. J. Appl. Genet. 44:401-412, 2003

BUNN PA Jr., LAMBERG SI: Report of the Committee on Staging and Classification of Cutaneous T- Cell Lymphomas. Cancer Treat Rep. 63:725-728, 1979

BURG G et al.: WHO/EORTC classification of cutaneous lymphomas 2005: histological and molecular aspects. J Cutan Pathol 32:647-674, 2005

BURMESTER GR; PEZZUTTO A: Taschenatlas der Immunologie, Georg Thieme Verlag, 8-19, 1998

CREMER T et al.: Detection of chromosome aberrations in the human interphase nucleus by visualization of specific target DNAs with radioactive and non- radioactive in situ hybridization techniques: diagnosis of trisomy 18 with probe L1.84. Hum.Genet. 74:346-352, 1986

CROWLEY JJ et al.: Mycosis fungoides in young patients: clinical characteristics and outcome. J Am Acad Dermatol 38:696-701, 1998

DAS K et al.: Chromosomal changes in prostate cancer: a fluorescence in situ hybridization study. Clin Genet. 68:40-47, 2005

ESPINET B et al.: Genetic characterization of Sézary`s syndrome by conventional cytogenetics and cross- species color banding fluorescent in situ hybridization. haematological 89:165-173, 2004

EWIJK W VAN: T cell differentiation is influenced by thymic microenvironments. Ann Rev Immunol 9:591-615,1991

FERRO MT et al.: Trisomy/ tetrasomy of chromosome 8 and +i(8q) as the sole chromosome abnormality in three adult patients with myelomonocytic leukemia. Cancer Genet Cytogenet 120:163-165, 2000

FINK- PUCHES R et al.: Primary cutaneous lymphomas: applicability of current classification schemes [European Organization for Research and Treatment of Cancer, World Health Organization] based on clinicopathologic features observed in a large group of patients. Blood 99:800-805, 2002

FISCHER K et al.: Molecular Cytogenetic Delineation of Deletions and Translocations Involving Chromosome Band 7q22 in Myeloid Leukemias. Blood 89:2036-2041, 1997

FISCHER TC et al.: Genomic Aberrations and Survival in Cutaneous T Cell Lymphomas. J Invest Dermatol 122:579-586, 2004

FRASER- ANDREWS EA et al.: Diagnostic and prognostic importance of T- cell receptor gene analysis in patients with Sezary syndrome. Cancer 92:1745-1752, 2001

GELLRICH S.: Erforschung der Ätiopathogenese primär kutaner Lymphome mit Hilfe der Mikromanipulation und Einzelzell- PCR. Habilitationsschrift, 2003

GONZALEZ MB et al.: Heterogeneity of structural abnormalities in the 7q31.3 approximately q34 region in myeloid malignancies. Cancer Genet Cytogenet. 150:136-143, 2004

GREEN S et al.: Prognostic variables in mycosis fungoides. Cancer 47:2671-2677, 1981

GROVES FD et al.: Cancer Surveillance Series: Non–Hodgkin`s Lymphoma Incidence by histologic subtype in the United States from 1978 through 1995. J Natl Cancer Inst. 92:1240-1251, 2000

HARRIS NL et al.: A revised European- American classification of lymphoid neoplasms: A proposal from the International Lymphoma Study Group. Blood 84:1361, 1994

HELLER A et al.: Trisomy 8 as the sole chromosomal aberration in myelocytic malignancies: a comprehensive molecular cytogenetic analysis reveals no cryptic aberrations. Cancer Genet Cytogenet.146:81-83, 2003

HERBERGS J et al.: Chromosome aberrations in adenomas of the colon. Proof of trisomy 7 in tumor cells by combined interphase cytogenetics and immunocytochemistry. Int J Cancer 57:781-785, 1994

HILLIER LW et al.: The DNA sequence of human chromosome 7. Nature 424:157-164, 2003

INTERNET: Abbildungen der Chromosomen 7 und 8: http://AtlasGeneticsOncology.org

JAFF N et al.: Trisomy 8 as sole anomaly or with other clonal aberrations in acute myeloid leukemia: impact on clinical presentation and outcome. Leuk Res. 31:67-73, 2007

JUNG E et al.: Dermatologie, Hippokrates Verlag Stuttgart, 4. Auflage,252-268, 1998

KALLIONIEMI A et al.: Comparative genomic hybridization for molecular cytogenetic analysis of solid tumors. Science 258:818-820, 1992

KALLIONIEMI OP et al.: Comparative genomic hybridization: a rapid new method for detecting and mapping DNA amplification in tumors. Semin Cancer Biol. 4:41-46, 1993

KARAN K et al.: Molecular Diagnosis of Cutaneous Diseases. Arch Dermatol. 141:225-241, 2005

KARENKO L et al.: Chromosomal Abnormalities in Cutaneous T-Cell Lymphoma an in Its Premalignant Conditions as Detected by G-Banding and Interphase Cytogenetic Methods. J Invest Dermatol 108(1):22-29, 1997

KARENKO L et al.: Notable losses at specific regions of chromosome 10q and 13q in the Sézary syndrome detected by comparative genomic hybridisation. J Invest Dermatol 112(3):392-395, 1999

KARENKO L. et al.: Chromosomal abnormalities in relation to clinical disease in patients with cutaneous T-cell lymphoma: a 5-year follow-up study. Br J Dermatol 148:55-64, 2003

KARHU R et al.: Chromosome arm- specific multicolor FISH. Cancer 30:105-109, 2001

KAUDEWITZ P et al.: Kutane Lymphome. Manual Maligne Lymphome, Tumorzentrum München und Zuckschwerdt Verlag, 2004

KIM YH, Hoppe RT: Mycosis fungoides and the Sézary syndrome.
Semin Oncol 26(3):276-289, 1999

KOTZ EA et al.: Cutaneous T- cell lymphoma JEADV 17,131-137, 2003

LAMBERG SI et al.: Clinical staging for cutaneous T-cell lymphoma. Ann Int Med. 100:187-192, 1984

LEPRETRE S et al.: Chromosome abnormalities in peripheral T-cell lymphoma. Cancer Genet Cytogenet. 117:71-79, 2000

LIANG H et al.: Molecular anatomy of chromosome 7q deletions in myeloid neoplasms: Evidence for multiple critical loci. Proc.Natl.Acad.Sci. USA 95:3781-3785, 1998

LIEBMANN RD et al.: The polymerase chain reaction in the diagnosis of early mycosis fungoides. J Pathol 182:282-287, 1997

LIMON J et al.: Chromosome Aberrations, Spontaneous SCE, and Growth Kinetics in PHA- Stimulated Lymphocytes of Five Cases with Sézary Syndrome. Cancer 83:75-81, 1995

LUTZNER MA, JORDAN HV: The ultrastructure of an abnormal cell in Sézary syndrome. Blood 31:719-726, 1968

MAO X et al.: Molecular cytogenetic analysis of cutaneous T-cell lymphomas: identification of common genetic alterations in Sézary syndrome and mycosis fungoides. Br J Dermatol 147:464-475, 2002

MAO X et al.: Molecular Cytogenetic Characterization of Sézary Syndrome. Genes, Chromosomes and Cancer 36:250-260, 2003

MATSUURA H et al.: Interphase cytogenetics of prostate cancer: fluorescence in situ hybridisation (FISH) analysis of Japanese cases. Br J Cancer 74:1699-1704, 1996

MERTENS F et al.: Isochromosomes in neoplasia. Genes Chromosomes Cancer 10:221-230, 1994

MEYER C et al.: Cerebriform (Sezary Like) Mononuclear Cells in Healthy Individuals: A Morphologically Distinct Population of T Cells. Virchows Arch B Cell Path 25:95-104, 1977

MUCHE JM et al.: Demonstration of frequent occurrence of clonal T cells in the peripheral blood of patients with primary cutaneous T-cell lymphoma. Blood 90:1636-1642, 1997

NUSBAUM C et al.: DNA sequence and analysis of human chromosome 8. Nature 439:331-335, 2006

OLSEN E et al.: Revisions to the Staging and Classification of Mycosis Fungoides and Sézary Syndrome: A Proposal of the International Society for Cutaneous Lymphomas (ISCL) and the Cutaneous Lymphoma Task Force of the European Organization of Research and Treatment of Cancer (EORTC). Blood 110(6):1713-1722, 2007

OSTENDORF P, SEEBER S: Hämatologie Onkologie. Urban & Schwarzenberg; 33-38, 1997

PANANI AD et al.: Numerical aberrations of chromosome 8 in gastric cancer detected by fluorescence in situ hybridization. Anticancer Res. 24:155-159, 2004

PARDUE ML, GALL JG: Molecular hybridization of radioactive DNA to the DNA of cytological preparations. Proc.Natl.Acad.Sci. U.S.A. 64:600-604, 1969

PAULLI M, Berti E: Cutaneous T-cell lymphomas (including rare subtypes).Current concepts. II.. heamatol. 89:1372-1388, 2004

PERKINS D et al.: Regional cancer cytogenetics: a report on 1,143 diagnostic cases. Cancer Genet Cytogenet. 96:64-80, 1997

PINKEL D et al.: Cytogenetic analysis using quantitative, high- sensitivity, fluorescence hybridisation. Proc.Natl.Acad.Sci. U.S.A. 83:2934-2938, 1986

PSCHYREMBEL Klinisches Wörterbuch. Walter de Gruyter Verlag, 258. Auflage

RUSSEL-JONES R, WHITTAKER S: T-cell receptor gene analysis in the diagnosis of Sezary syndrome. J Am Acad Dermatol 41:254-259, 1999

SCARISBRICK J et al.: Prognostic significance of tumor burden in the blood of patients with erythrodermic primary cutaneous T- cell lymphoma. Blood 97:624-630, 2001

SCHERER SW et al.: Human Chromosome 7: DNA Sequence and Biology. Science 300:767-772, 2003

SCHLECHTER GP et al.: Evaluation of circulating malignant cells provides prognostic information in cutaneous T cell lymphoma. Blood 69:841-849, 1987

SCHLEGELBERGER B et al.: Recurrent chromosome abnormalities in peripheral T- cell lymphomas. Cancer Genet Cytogenet. 78:15-22, 1994

SENTIS HJ et al.: Histopathologic studies in Sezary syndrome and erythrodermic mycosis fungoides: a comparison with benign forms of erythroderma. J Am Acad Dermatol 15:1217-1226, 1986

SÉZARY A, BOUVRAIN Y.: Erythrodermic avec presence de cellules monstreuses dans le derme et le sang circulant. Bull Soc Fr Dermatol Syphiligr. 45:254-260, 1938

SMOLLER BR et al.: Role of histology in providing prognostic information in mycosis fungoides. J Cutan Pathol 25:311-315, 1998

STANSFELD AG et al.: Updated Kiel classification for lymphomas. Lancet 1:292, 1988

SUCIU S et al.: Results of chromosome studies and their relation to morphology, course, and prognosis in 120 patients with de novo myelodysplastic syndrome. Cancer Genet Cytogenet 44:15-26, 1990

TASWELL HF, WINKELMANN RK: Sézary syndrome: a malignant reticulaemic erythroderma. JAMA 177:465-472, 1961

THANGAVELU M et al.: Recurring Structural Chromosome Abnormalities in Peripheral Blood Lymphocytes of Patients With Mycosis Fungoides/ Sézary Syndrome. Blood 89:3371-3377, 1997

TÖNNIES H.: Modern molecular cytogenetic techniques in genetic diagnostics. Trends in molecular medicine 8:246-250, 2002

TRAUTMANN U et al.: Tetrasomy 8 as a clonal anomaly in myeloid neoplasia. Cancer 72:101-104, 1994

TSIRIGOTIS P et al.: Acute myelogenous leukemia with tetrasomy 8 is a disease with a poor prognosis. Cancer Genet Cytogenet. 161:78-81, 2005

VIARDOT A et al.: Clinicopathologic correlations of genomic gains and losses in follicular lymphoma. J Clin Oncol. 20:4523-4530, 2002

VONDERHEID EC et al.: Update on erythrodermic cutaneous T-cell lymphoma: report of the International Society for Cutaneous Lymphomas. J Am Acad Dermatol 46:95-106, 2002

WEINSTOCK MA et al.: The Changing Survival of Patients with Mycosis Fungoides. Cancer 85:208-212, 1999

WEINSTOCK MA et al.: Twenty-year trends in the reported incidence of mycosis fungoides and associated mortality. Am J Public Health 89:1240-1244, 1999a

WHITTAKER S.: Molecular Genetics of Cutaneous Lymphomas. Ann NY Acad Sci 941:39-45, 2001

WHITTAM LR et al.: CD8- positive juvenile onset mycosis fungoides: an immunohistochemical and genotypic analysis of six cases. Br J Dermatol 143:1199-1204, 2000

WIESELTHIER J et al.: Sézary Syndrome: Diagnosis, prognosis and critical review of treatment options. J Am Acad Dermatol 22:381-401, 1990

WILLEMZE R. et al : EORTC Classification for Primary Cutaneous Lymphomas: A Proposal From the Cutaneous Lymphoma Study Group oft he European Organization for Research and Treatment of Cancer. Blood 90:354-371, 1997

WILLEMZE R: Cutaneous T- Cell Lymphoma: Epidemiology, Etiology, and Classification. Leukemia & Lymphoma 44:49-54, 2003

WILLEMZE R. et al.: WHO- EORTC CLASSIFICATION FOR CUTANEOUS LYMPHOMAS. Blood 105:3768-3785, 2005

WOLMAN SR et al.: Impact of trisomy 8 (8+) on clinical presentation, treatment response, and survival in acute myeloid leukemia: a Southwest Oncology Group study. Blood 100(1):29-35, 2002

WOOD GS et al.: Diagnosis, staging, and monitoring of cutaneous T-cell lymphoma. Dermatologic Therapy 16:269-275, 2003

ZENKLUSEN JC et al.: Mutational and functional analyses reveal that ST7 is a highly conserved tumor- suppressor gene on human chromosome 7q31. Nature gen. 27:392-397, 2001

ZETTL A et al.: Genomic Profiling of Peripheral T-Cell Lymphoma, Unspecified, and Anaplastic Large T-Cell Lymphoma Delineates Novel Recurrent Chromosomal Alterations, Am J of Pathology 164:1837-1848, 2004

ZITZELSBERGER H et al.: Numerical abnormalities of chromosome 7 in human prostate cancer detected by fluorescence in situ hybridization (FISH) on paraffin-embedded tissue sections with centromere-specific DNA probes. J Pathol 172:325-335, 1994

7.2. Abkürzungsverzeichnis

Aqua dest.	–	Aqua destinata
C-ALCL	–	cutaneous anaplastic large cell lymphoma
CD	–	Cluster of Determination
Cen	–	Centromer
CGH	–	comparative genomic hybridisation
cm	–	Zentimeter
CTCL	–	kutanes T–Zell–Lymphom
DAPI	–	4’,6-Diamidin-2’-phenylindol-dichlorid
DNA	–	Desoxyribonukleinsäure
EDTA	–	Ethylendiamintetraessigsäure
EORTC	–	European Organization for Research and Treatment of Cancer
et al.	–	et alii
FISH	–	Fluoreszenz–in–situ–Hybridisierung
FITC	–	Fluoresceinisothiocyanat
GTG	–	G–bands by Trypsin using Giemsa
ISCL	–	International Society for Cutaneous Lymphomas
µg	–	Mikrogramm
µl	–	Mikroliter
µm	–	Mikrometer
MF	–	Mycosis fungoides
MFCG	–	Mycosis Fungoides Cooperative Group
MHC	–	Major Histocompatibility Complex
ml	–	Milliliter
neg	–	negativ
nm	–	Nanometer
OT	–	Objektträger
PCR	–	Polymerase Chain Reaction
PBS	–	Phosphat- gepufferte isotonische Salzlösung
pTCL	–	klein- bis mittelzelliges pleomorphes T–Zell–Lymphom
rpm	–	rounds per minute
RPMI	–	Rosewell Park Memorial Institute
RT	–	Raumtemperatur

S.E.M.	–	standard error of the mean
Séz.Syn.	–	Sézary Syndrom
SSC	–	Standard Saline Citrat
TCL	–	T–Zell–Lymphom
TES	–	N-[Tris-(hydroxymethyl)-methyl]-2-aminoethansulfonsäure
WHO	–	World Health Organization

7.3. Tabellenverzeichnis

	Thema	Seite
Tabelle 1:	WHO – EORTC Klassifikation der kutanen Lymphome mit primären Hautmanifestationen (2005)	7
Tabelle 2:	Stadieneinteilung der ISCL/ EORTC für die MF und das Séz.Syn.	10
Tabelle 3:	Übersicht der Patienten mit der Diagnose MF	25/ 26
Tabelle 4:	Übersicht der Patienten mit der Diagnose SézSyn	26
Tabelle 5:	Übersicht der Patienten mit der Diagnose C–ALCL	26
Tabelle 6:	Übersicht der Patienten mit anderen CTCL	26
Tabelle 7:	Übersicht der Patienten mit mehreren Proben	27
Tabelle 8:	Übersicht der Probanden der Kontrollgruppe	27/ 28
Tabelle 9:	Exzisions- und Emissionsmaxima der Sonden	35
Tabelle10:	Ergebnisübersicht der FISH von 45 Patienten mit CTCL	39/ 40
Tabelle11:	Übersicht der Analyse von Fall 14	43
Tabelle12:	Übersicht der Analyse von Fall 26	47
Tabelle13:	Übersicht der Analyse von Fall 32	48
Tabelle14:	Übersicht der Analyse von Fall 34	53
Tabelle15:	Ergebnisse der CGH–Analyse und der FISH von Patienten mit CTCL	63

7.4. Diagrammverzeichnis

Diagramm 1:	Prozentualer Anteil von Chromosom 7 bei CTCL (total)	41
Diagramm 2:	Prozentualer Anteil von Chromosom 8 bei CTCL (total)	42
Diagramm 3:	Prozentualer Anteil von Chromosom 7 bei MF	45
Diagramm 4:	Prozentualer Anteil von Chromosom 8 bei MF	45
Diagramm 5:	Prozentualer Anteil von Chromosom 7 bei SézSyn	49
Diagramm 6:	Prozentualer Anteil von Chromosom 8 bei SézSyn	49
Diagramm 7:	Prozentualer Anteil von Chromosom 7 bei C–ALCL	54
Diagramm 8:	Prozentualer Anteil von Chromosom 8 bei C–ALCL	54

7.5. Verzeichnis der Abbildungen

Abbildung 1: Stadien der Mycosis fungoides 9

Abbildung 2: MF im Plaquestadium; HE–Färbung, 10x 11

Abbildung 3: klinische Aspekte beim Sézary Syndrom (Aufnahmen von Fall 28) 13

Abbildung 4: klinischer Charakter CD30+ großzelliger T–Zell–Lymphome 16

Abbildung 5: CD30+ großzelliges T–Zell–Lymphom; HE–Färbung, 10x 17

Abbildung 6: CD30+ großzelliges T–Zell–Lymphom; Anti–CD30- Färbung, 40x 17

Abbildung 7: Prinzip der FISH 20

Abbildung 8: Prinzip der CGH 21

Abbildung 9: Chromosom 7 mit GTG–Bänderung und Nummerierung 22

Abbildung 10: Chromosom 8 mit GTG–Bänderung und Nummerierung 23

Abbildung 11: klinische Erscheinungsformen kutaner T–Zell–Lymphome 28

Abbildung 12: Flussdiagramm zu den Arbeitsschritten der zytogenetischen Untersuchung 31

Abbildung 13: unbearbeitete Fluoreszenzsignale von Lymphozyten mit unauffälligem Chromosom 7 und 8; Fall 6 37

Abbildung 14: Aberrationsmuster von Chromosom 7 und 8 bei CTCL 41

Abbildung 15: Aberrationsmuster von Chromosom 7 und 8 bei MF 44

Abbildung 16: Fall 11; Zellen mit Tetrasomie 8 (grün) und 5fachem Fluoreszenzsignal für Chromosom 7 46

Abbildung 17: Fall 3; unauffällige Zellen mit je zweifachem Fluoreszenzsignal 46

Abbildung 18: Fall 6 und Fall 15; Blutprobe 08/ 2003 - 4 unauffällige Zellen mit je zweifachem Fluoreszenzsignal 46

Abbildung 19: Aberrationsmuster von Chromosom 7 und 8 bei Séz.Syn 48

Abbildung 20: Fall 22; Zelle in der Mitte mit je zweifachem Fluoreszenzsignal unauffällig, Zelle links oben und rechts unten mit Trisomie 8 50

Abbildung 21: Fall 24 50

Abbildung 22: Fall 26; Blutprobe 05/ 2000 50

Abbildung 23: Fall 29; Blutprobe 08/ 2002 51

Abbildung 24: Fall 30; unauffällige Fluoreszenzsignale Chromosom 7 und 8 51

Abbildung 25: Fall 32 51

Abbildung 26: Fall 33; Trisomie 8 52

Abbildung 27: Aberrationsmuster von Chromosom 7 und 8 bei C–ALCL 53

Abbildung 28: Fall 34 und Fall 36; normale Fluoreszenzsignale für Chromosom 7 und 8 55

Abbildung 29: Fall 38; Zelle mit Tetrasomie 7 und Pentasomie 8 55

Abbildung 30: Fall 40; Tetrasomie 7 und Trisomie 7 56
Abbildung 31: Fall 41; normale Fluoreszenzsignale für Chromosom 7 und 8 56
Abbildung 32: Fall 45; Trisomie 7 57
Abbildung 33: Results of the CGH analysis of 32 patients with indolent and aggressive CTCL (Fischer et al, 2004) 62

8. Erklärung an Eides Statt

Hiermit erkläre ich, dass die Dissertation von mir selbst und ohne die Hilfe Dritter verfasst wurde, auch in Teilen keine Kopie anderer Arbeiten darstellt und die benutzten Hilfsmittel sowie die Literatur vollständig angegeben sind.

Britz, den 10. Februar 2009

Simone Zimmermann

Lebenslauf

Mein Lebenslauf wird aus datenschutzrechtlichen Gründen in der elektronischen Version meiner Arbeit nicht veröffentlicht.

Danksagung

Herrn Prof. Dr. med. W. Sterry möchte ich für die Überlassung des Themas, die Ermöglichung dieser Promotion an seiner Klinik sowie für die vertrauensvoll gewährte Freiheit bei der Arbeit in seinem Forschungslabor danken.

Des weiteren danke ich ganz herzlich Frau PD Dr. med. Sylke Gellrich, die mit wertvollen Ratschlägen und vielfältiger Unterstützung positiven Einfluss auf diese Arbeit nahm.

Großer Dank gilt Frau Dr. med. Tanja C. Fischer, die mir unterstützend zur Seite stand und mir zahlreiche fachliche Anregungen gab. Ihr großes Engagement, auftretende Probleme zu lösen, trug wesentlich zum Gelingen dieser Doktorarbeit bei. Ein großes Dankeschön auch an Frau Dr. Heike Audring für die ausgezeichnete Kooperation.

Außerdem danke ich allen Mitarbeiterinnen und Mitarbeitern der Klinik für Dermatologie, Venerologie und Allergologie, die mir beim Erstellen dieser Arbeit behilflich waren.
Für die gute Zusammenarbeit und die schöne gemeinsame Zeit im Labor, die stetige Hilfe bei Problemen und Fragen sowie für die aufmunternden Worte, wenn mal wieder nichts funktionieren wollte, danke ich vor allem Frau Carmen Kowacz, Frau Mandy Lehmann und Frau Nilgün Neziroglu.

Den Gutachtern danke ich für ihre Mühe, die vorliegende Arbeit zu beurteilen und ihr Interesse an dem behandelten Thema.

Schließlich möchte ich mich von ganzem Herzen bei meiner Mutsch dafür bedanken, dass sie mir Studium und Promotion ermöglichte und mich in jeder Hinsicht unterstützt. Nicht zuletzt danke ich meinem Ehemann Michael, der nicht nur sein Blut für diese Arbeit zur Verfügung gestellt hat und bei computertechnischen Problemen half, sondern in jeder Lebenslage begleitend, aufmunternd und beratend für mich da ist.

Zu guter Letzt danke ich meiner Freundin Claudia Werner, die nicht unmittelbar in die Arbeiten zu dieser Dissertation involviert war, aber dennoch nicht von Berichten über Höhen und Tiefen verschont geblieben ist, stets die richtigen Worte fand und manchmal einfach nur da war.