

## 5. Diskussion

Da Tibiaschaftfrakturen häufig als Folge von Hoch-Energie-Traumata auftreten, sind deshalb größtenteils junge, aktive Patienten betroffen (Markmiller et al., 2000; Ong et al., 2002). Durch die Wucht des Traumas sind oft auch frakturbegleitende, ausgedehnte Weichteiltraumata vorhanden. Um Komplikationen wie Weichgewebsnekrosen, Infektionen, Kompartmentsyndrom und ausbleibende Knochenheilung zu vermeiden, muss eine zügige chirurgische Intervention erfolgen (Krettek et al., 1995). Trotz aller therapeutischer Fortschritte in den vergangenen 50 Jahren zeigt der klinische Alltag in zehn bis zwanzig Prozent der Frakturen immer noch Heilungsstörungen. Diese Tatsache und der Wunsch der Patienten nach immer schnellerer Rehabilitation ohne Funktionsverlust rechtfertigen auch heutzutage noch die unfallchirurgische Forschung zur Verbesserung der Frakturheilung (Haas, 2000).

Ziel dieser Studie zum besseren Verständnis der Frakturheilung war der Vergleich des biomechanischen, radiologischen und histologischen Ausheilungsergebnisses einer Osteotomie nach Therapie mit einem unaufgebohrtem Marknagel und einem externen Fixateur. Beide Implantate sind in der Klinik zur Therapie von Frakturen des Tibiadiaphysenschaftes erprobt und anerkannt. Der Marknagel wird in den letzten Jahren entgegen seiner ursprünglichen Indikation als rein nicht-lasttragendes Implantat (Küntscher, 1965) vermehrt auch zur Stabilisierung von Frakturen mit Knochenverlusten eingesetzt (Bhandari et al., 2001; Runkel, 1999; Schandelmaier et al., 1997 b). Unklar ist, inwieweit die unaufgebohrte Marknagelung eine solche Defektsituation stabilisieren und deren Heilung fördern kann. Der externe Fixateur hat sich bei der Behandlung von Defektsituationen schon seit längerer Zeit bewährt. Doch auch bei diesem altbewährten Implantat gibt es Wissenslücken. Die außerordentliche Variabilität des externen Fixateurs ist der größte Vorteil des Implantats, ist es doch an jede Patientensituation individuell anpassbar (Anderson et al., 1996; Chao et al., 1989; Claes, 1990). Doch genau diese Variabilität muss bezüglich ihrer Auswirkungen auf die Frakturheilung weiter erforscht werden, um im klinischen Alltag die Heilung optimal unterstützen zu können. Dazu ist es erforderlich, die biomechanischen Grundlagen zur Fixation und Knochenheilung detailliert zu erforschen (Aro et al., 1993). Aus diesem Grund befasste sich diese Studie neben dem Vergleich der Marknagelung mit dem externen Fixateur auch mit dem Einfluss der Montageebene des externen Fixateurs auf die Frakturheilung. Die Änderung des Winkels der Montageebene wurde bewusst klein gehalten, um eine Übertragbarkeit in die klinische Situation zu gewährleisten. Im klinischen Alltag kann die Montageebene aufgrund anatomischer und traumatischer Gegebenheiten durch den Chirurgen in Maßen, aber nicht beliebig variiert werden.

In dieser Studie wurden ein Marknagel und zwei externe Fixateure in einem standardisierten Defektmodell, das den durch Hochenergietraumata verursachten Knochenverlust simulierte, bezüglich ihrer Fähigkeit, die Heilung des osteotomierten Knochens positiv zu beeinflussen, untersucht. Zusätzlich wurde erstmals die Auswirkung der Montageebene des externen Fixateurs auf die Frakturheilung untersucht.

Wird die Frakturheilung iatrogen unterstützt, hängt der Heilungsverlauf und das Heilungsergebnis auch von der Art der gewählten Fixation ab (Yamagishi et al., 1955; Webb, 2000). Die gewählte Osteosyntheseform soll den Heilungsprozess der jeweils behandelten Fraktur fördern (Willenegger et al., 1971). Nachteilige Einflüsse des Implantats auf die Fraktur sollten vermieden oder von den Vorteilen des Implantats auf die spezielle Situation überwogen werden (Boudrieau et al., 1992; Stürmer, 1996 a). Da die Skelettregeneration, die während der Frakturheilung beobachtet werden kann, festen „mechanobiologischen Prinzipien“ folgt (Carter et al., 1998), ist in den Fällen, in denen keine Knochenheilung erzielt wird, entweder ein falscher Behandlungsansatz gewählt worden oder der richtige Therapieansatz wurde fehlerhaft ausgeführt (Marsh et al., 1999). Die Wahl der Fixationssteifigkeit bestimmt die Art der Knochenheilung, welche wiederum den weiteren Behandlungsverlauf diktiert (Aro et al., 1993). Es gibt für jede Fraktur das optimale mechanische Umfeld, das zur Heilung führt. Dieses ändert sich allerdings über die Zeit der Heilung (Goodship et al., 1993). Experimentelle Daten zum optimalen Steifigkeitsgrad externer Fixateure fehlen noch immer (Terjesen et al., 1986). Einfache Querfrakturen, wie in dieser Studie simuliert, sind bei fehlendem kortikalen Kontakt schwer zu stabilisieren und stellen dann hohe Anforderungen an die osteosynthetische Versorgung. Trümmerfrakturen hingegen sind weniger kompliziert bezüglich ihrer Stabilisierung, da die Dehnungsbelastung auf mehrere Frakturbereiche verteilt und damit in den jeweiligen Bereichen verringert wird (Perren, 2001). Die einfache Querfraktur-Situation mit fehlender kortikaler Abstützung wurde in dieser Studie mittels Osteotomie simuliert, da sie einerseits klinisch eine Herausforderung bezüglich ihrer Stabilisation darstellt, andererseits aber im Tiermodell leicht standardisierbar und reproduzierbar ist. Die fehlende kortikale Abstützung wurde durch die Schaffung eines drei Millimeter messenden Spalts erreicht. Diese Defektzone imitiert die bei Hochenergietraumata häufig auftretenden Knochenverluste. Die Stabilisierung des Defektes erfolgte mit zwei in der Versorgung von Tibiaschaftfrakturen gebräuchlichen Osteosynthesystemen. Die Osteosynthese mittels unaufgebohrter Marknagelung verspricht in der Klinik ein gutes und schnelles Heilungsergebnis (Haas et al., 1993; Stürmer, 1996 a), der Fixateur externe wird besonders bei Patienten mit schwerwiegendem, frakturbegleitendem Weichteiltraumata eingesetzt, da er baukastenähnlich an die Patientensituation angepasst werden kann.

tuation angepasst werden kann (Höntzsch, 1997; Wu et al., 1984). Ziel dieser Studie war der Vergleich des biomechanischen, radiologischen und histologischen Heilungsergebnisses der Osteotomie zum Zeitpunkt neun Wochen post operationem. Die Osteotomien wurden mit einem medialen externen Fixateur, mit einem kraniomedialen Fixateur oder mittels einer unaufgebohrten Tibiamarknagelung stabilisiert. Durch den Vergleich der beiden Fixateure identischer Bauart sollte der Einfluss der Montageebene auf das Heilungsergebnis untersucht werden. Die eingangs aufgestellte Hypothese, dass die Montageebene eines externen Fixateurs das durch ihn verursachte Ausheilungsergebnis beeinflusst, konnte bestätigt werden. Die mit dem kraniomedial montierten Fixateur versorgten Tibiae schienen in ihrer Heilung etwas weiter fortgeschritten als die mit dem medialen Pendant therapierten Tibiae. Die zweite Hypothese, der kraniomedial montierte externe Fixateur böte eine höhere Torsionssteifigkeit, da er durch seine kraniomediale Lage mehr in der Lafebene des Tieres liegt, konnte nicht verifiziert werden. Vielmehr zeigte der medial montierte Fixateur externe eine höhere Torsionssteifigkeit. Die dritte aufgestellte Hypothese, dass beide Fixateure steif genug sind, das Gewicht der Tiere über den Neunwochenzeitraum zu tragen und zu einer problemlosen Ausheilung zu führen, konnte hingegen voll bestätigt werden.

Vor dem Hintergrund, dass die osteosynthetische Versorgung mittels unaufgebohrter Marknagelung (UTN) in der Klinik bei der Behandlung humaner Tibiaschaftfrakturen gute Ergebnisse aufweist, wurde für diese Studie die Hypothese getestet, dass dieses Implantat auch in einem Defektmodell (3 mm messender Osteotomiespalt) eine ausreichende Stabilität gewährleisten würde. Die Hypothese kann insofern bestätigt werden, dass es während der Ausheilungszeit von neun Wochen nicht zum Versagen des Implantates kam. Das durch die Nagelosteosynthese erzielte biomechanische, radiologische und histologische Ausheilungsergebnis ist jedoch deutlich dem mittels der externen Fixateure erzielten Frakturheilungsergebnis unterlegen.

### **5.1. Tiermodell**

Die Vor- und Nachteile eines jeden Modells ergeben sich aus den Unterschieden der Modelle zu der Situation, die nachgestellt, also modelliert werden soll. Bei der Interpretation der Ergebnisse müssen die Grenzen der Studie bzw. des Modells berücksichtigt werden (Roach et al., 1989). Für diese Studie zur Frakturheilung wurde das Schafmodell gewählt. Die Tibia des Zehenspitzengängers Schaf ist, bei vergleichbarem Knochendurchmesser, viel

kürzer als die des Menschen. Der Querschnitt des Markraums im mittleren Drittel der Tibia ist beim Menschen andeutungsweise längsoval, beim Schaf queroval. Ein weiterer anatomischer Unterschied besteht in der Ausprägung des Wadenbeins (Fibula) des Schafes. Die Fibula des Schafes ist rudimentär vorhanden, der Rückbildungsgrad ist jedoch von Tier zu Tier sehr verschieden: der Fibulakopf ist mit dem lateralen Kondylus des Schienbeines verwachsen und endet entweder in einem kleinen, nach distal auslaufenden Fortsatz oder weist ein regelrechtes Mittelstück auf. Dieses Mittelstück, welches im mittleren Drittel der Tibia endet, kann durch ein bindegewebiges Band repräsentiert, aber auch knöchern ausgebildet sein. Der distale Teil der Fibula ist entgegen den Angaben von Nickel und Mitarbeitern (1992) als Malleolus medialis mit der Tibia verwachsen, wie die Präparation der Hintergliedmaßen von 20 Schafen ergab.

Histologisch unterscheiden sich Schaf und Mensch in der Struktur des Lamellenknochens. Eitel und Mitarbeiter (1981 a, 1981 c) beobachteten bei Mensch und Hund überwiegend Sekundär-Osteone, beim Schaf hingegen überwiegend Primär-Osteone, die sich von den Sekundär-Osteonen durch ihre Umgebung unterscheiden. Primäre Osteone entstehen während der Knochenbildung bei der Skelettreifung, die einzelnen Osteone sind parallel zur Längsachse des Knochens ausgerichtet und von Geflechtknochen umgeben. Sekundäre Osteone werden lebenslänglich gebildet, sie entstehen während des Knochenbaus und Remodelings und sind nicht von Geflechtknochen umgeben, sondern von den Überresten anderer Osteone, den sogenannten Schaltlamellen (Remedios, 1999). Daraus schließen Eitel und Mitarbeiter (1981 a) auf die bessere Eignung des Hundes für Modellstudien zur Frakturheilung, übersehen dabei aber die drastisch verkürzte Frakturheilungszeit, die der Hund im Vergleich zum Menschen aufweist (Goodship et al., 1993; Stürmer et al., 1980 a). In den histologischen Präparaten dieser Studie konnten die Befunde von Eitel und Mitarbeitern (1981 a, 1981 c) nicht verifiziert werden. Die dem Osteotomiebereich benachbarte Kortikalis bestand nur aus Lamellenknochen, dagegen wurde umgebender Geflechtknochen, welcher laut Eitel und Mitarbeitern (1981 a, 1981 c) für Primär-Osteone und damit für das Schaf charakteristisch wäre, nicht entdeckt. Möglicherweise haben Eitel und Mitarbeiter (1981 a, 1981 c) ihre Erkenntnisse bezüglich des ovinen Knochenaufbaus nur an juvenilen Tieren gewonnen.

Aerssens und Mitarbeiter (1998) postulierten, dass die Eignung eines Modells in der Forschung zur Knochenbruchheilung stark von der Ähnlichkeit der für den Versuch gewählten Spezies mit dem Menschen abhängt. Es gibt Spezies, deren Knochenzusammensetzung derjenigen des Menschen ähnelt. Die Studien von Aerssens und Mitarbeitern (1998) kommen

zu dem Schluss, das bezüglich der Knochenzusammensetzung der Hund und das Schwein dem Menschen am ähnlichsten sind, während die Ratte als häufig verwendetes Versuchstier am weitesten abweicht. Roach und Kollegen (1989) weisen hingegen darauf hin, dass die mechanischen Eigenschaften eines Knochens zweier Spezies mehr von seiner Funktion und seiner Größe abhängen, als von der Ähnlichkeit der Spezies resp. derjenigen der Knochenzusammensetzung. Die in dieser Studie verwendeten Schafe wiesen ein mittleres Gewicht von 77,1 ( $\pm$  13,6) kg auf, was dem durchschnittlichen Gewicht eines adulten Menschen nahe kommt. Die in verschiedenen Studien verwendeten Hunde wiegen oft nur zwischen 15 und 30 kg (Anderson, 1993; Foux et al., 1997; Larsson et al., 2001; Ostrum et al., 1994; Wu et al., 1984). Auch anatomisch scheint das Schaf dem Menschen, zumindest für den Unterschenkel, näher zu sein als der Hund: die Tibia des Menschen ist ein englumiger, dickwandiger Knochen, der exakt in der Tragachse steht. Dieses gilt auch für die Schafstibia. Zudem ähneln Struktur und Form der ovinen Tibia derjenigen des Menschen. Nach dem Wolffschen Gesetz kann man aus der ähnlichen Form zweier Knochen auf eine ähnliche Belastung schließen. Rhineland (1974) berichtet über seine Versuche an Hunden, dass die Wandstärke der Tibia nicht mit der des Menschen vergleichbar ist, und diese verminderte Wandstärke eine Hitzeentwicklung beim Vorbohren von Schanzschrauben sehr stark vermindert. Die initiale Verankerung von Schanzschrauben in der Tibia ist also bei Mensch und Hund nicht vergleichbar, wohingegen Schafe eine dem Menschen vergleichbare Wandstärke der Tibia und damit auch eine ähnliche Hitzeentwicklung beim Vorbohren der Schanzschrauben aufweisen. Aufgrund dieser Gemeinsamkeiten mit dem Menschen scheint das Schaf trotz seiner anatomischen und eventuellen histologischen Unterschiede ein adäquates Modell für die Forschung in der Knochenbruchheilung zu sein (Nunamaker, 1998).

Ein weiterer Vorteil des Schafmodells ist, dass das Schaf eine ähnlich lange Frakturheilungszeit aufweist wie der Mensch (Stürmer et al., 1980 a). Während kleinere Versuchstiere wie Ratte oder Kaninchen eine knöcherne Durchbauung der Frakturzone schon nach wenigen Wochen aufweisen, dauert dieses beim Schaf abhängig von der gewählten Frakturversorgung, mindestens sechs bis acht Wochen (Goodship et al., 1993; Wu et al., 1984). Größere Tiere wie Rind oder Pferd benötigen länger zur Ausheilung einer Fraktur, da sich die Heilungsgeschwindigkeit und das Heilungspotential umgekehrt proportional zur Entwicklungsstufe und dem Alter der Versuchstiere zu verhalten scheinen (Roach et al., 1989). Auch wenn Pferd oder Rind also hinsichtlich der Heilungsgeschwindigkeit den Menschen besser repräsentieren würden, liegt der entscheidende Nachteil dieser Spezies in ihrer Größe, die ein Verwenden handelsüblicher humanmedizinischer Implantate unmöglich macht. Außerdem sind

solche Tiere aufgrund ihrer Größe in herkömmlichen Versuchstierhaltungen kaum adäquat, den Tierschutzrichtlinien entsprechend, unterzubringen und sowohl in der Anschaffung als auch im Unterhalt und bezüglich der Operations- und Medikamentenkosten relativ teuer (Roach et al., 1989).

Da Schafe nicht in der Lage sind, eine Gliedmaße effektiv zu schonen, wird die Osteosynthese frühzeitig belastet. Dieses Verhalten wird in der Klinik nach Marknagelung ebenfalls angestrebt (Stürmer et al., 1980 a). Der Heilungsprozess beim Schaf entspricht nach Stürmer und Mitarbeitern (1980 b) dem typischen Ablauf nach gedeckter Marknagelung in der Klinik. Allerdings zeigt die im Rahmen dieser Studie durchgeführte Ganganalyse, dass Schafe sehr wohl in der Lage sind, eine Gliedmaße während des Laufens effektiv zu entlasten und damit zu schonen (Klein et al., 2003 a). Die während der Ganganalyse gemessene Entlastung der Extremität korrelierte nicht immer mit dem adspektorischen Befund. Es konnte durchaus eine Entlastung gemessen werden, obwohl das Tier scheinbar lahmheitsfrei ging. Auch das Aufstehen unter teilweiser oder kompletter Entlastung der osteotomierten Extremität konnte bei den klinischen Untersuchungen beobachtet werden.

Claes und Mitarbeiter (2002 b) fanden in ihrer klinischen Studie große individuelle Unterschiede des Heilungsverlaufes zwischen den einzelnen Patienten. Dieses wurde mit der Vielzahl der Faktoren erklärt, die auf die Frakturheilung Einfluss haben und die bei den Patienten individuell verschieden sind. Diese Individualität muss auch den Versuchstieren zugestanden und in der Versuchsauswertung berücksichtigt werden. Die Tiere für die einzelnen Gruppen wurden aus einer homogenen Gruppe Merino-Mix-Schafe ausgewählt. Diese Auswahl erfolgte insofern nicht randomisiert, als es für die Insertion des unaufgebohrten Tibianaagels eines Mindestmarkraumdurchmessers von 90 mm bedurfte. Die Tiere mit dem weiteren Markraumdurchmesser unterschieden sich jedoch in Größe, Gewicht, Alter und Geschlecht nicht von den Tieren der anderen beiden Versuchsgruppen. Der operative Zugang zur Osteotomie war bei allen drei Gruppen ebenso identisch wie die kreierte Osteotomiespalhöhe. Die postoperativen Haltungs- und Nachsorgebedingungen waren für alle drei Versuchsgruppen ebenso identisch wie die Dauer der Standzeit und die Art der Probenaufbereitung. Somit sollten diese externen Faktoren keinen Einfluss auf das Heilungsergebnis der Osteotomie haben.

## 5.2. Diskussion von Material und Methoden

### 5.2.1. Osteosynthesen

Für die externe Fixation von Frakturen beim Wiederkäuer mit einem Körpergewicht bis zu von 100 kg wird von Anderson und Mitarbeitern (1996) die Verwendung von Pins mit einem Durchmesser von 3,2 mm vorgeschlagen, die stabilisierenden Metallstäbe sollten einen Durchmesser von 4,8 mm aufweisen. Teilweise sei die Verwendung doppelter Stäbe indiziert. Die für diese Studie konfigurieren Fixateure aus sechs Schanzschrauben mit einem Durchmesser von fünf Millimetern und zwei Karbonstäben mit einem Durchmesser von elf Millimetern waren also im Vergleich zur veterinärmedizinischen Praxis sehr steif dimensioniert. Das gute Ausheilungsergebnis unter den externen Fixateuren dieser Studie unterstützt jedoch die Verwendung dieser steifen Fixateur-Konfigurationen.

Der UTN 9 wurde für diese Studie aufgrund seiner klinischen Relevanz im klinischen Alltag ausgewählt. Auch die Verfügbarkeit relativ starker Bolzen (Bolzenstärke 3,9 mm) in Verbindung mit einer für Schafe noch implantierbaren Nagelstärke von neun Millimetern gaben den Ausschlag für die Wahl des UTN 9 als intramedullären Kraftträger. Die Verriegelungsbolzen stellen die Schwachstelle der Marknagelung dar (Krettek et al., 1997) und sind für die axiale Steifigkeit entscheidend (Schandelmaier et al., 1994; Schandelmaier et al., 1996). Deshalb war es wichtig, sie für das Fluchttier Schaf so groß wie möglich zu dimensionieren, um Bolzenbrüche zu verhindern. Solche Bolzenbrüche traten innerhalb dieser Studie nicht auf, woraus auf eine ausreichende Dimension der gewählten Verriegelungsbolzen geschlossen werden kann. Der gewählte Durchmesser der Implantate ist also durchaus so bemessen, dass es während neunwöchiger Belastung nicht zum Implantatversagen kam. Dennoch kann der Einsatz der unaufgebohrten Marknagelung im Schaf nur eingeschränkt empfohlen werden, da mit diesem in der durchgeführten Studie ein nur mittelmäßiges Heilungsergebnis erzielt werden konnte.

### 5.2.2. Postoperative Nachsorge

Die täglich durchgeführte Pinpflege mit Entfernung von Exsudatkrusten und Spülen mit einem Desinfektionsmittel wird auch von Mayr (2002) beschrieben und war in dieser Studie erfolgreich. Es wurde nur eine geringe Anzahl an Pininfekten beobachtet, die nur mikrobiologisch nachgewiesen wurden, nicht aber klinisch manifest waren und in keinem Fall zur Auslockerung eines Pins führten. Das Auftreten von mehr als  $1 \times 10^3$  koloniebildender Einhei-

ten eines Erregers wurde als Besiedelung gewertet (Clasper et al., 1999). Es bleibt unklar, ob die postmortal mikrobiologisch nachgewiesenen Besiedelungen wirklich aus der Tiefe des Knochens stammen, oder ob die Präparate vielmehr beim Ausdrehen mit Keimen der Hautflora verunreinigt wurden. Allerdings ist eine Verunreinigung in der Höhe koloniebildender Einheiten eines Erregers, die als Inzidenz für eine Besiedelung angenommen wurde, eher unwahrscheinlich. Das Auftreten von Infektionen der Schanzschrauben beim Fixateur externe war zu erwarten, stellen doch diese Infekte die häufigste Komplikation externer Fixateure dar (Clasper et al., 2001). Die in dieser Studie mikrobiologisch festgestellte Besiedelungsrate der Schrauben lag bei 18 Prozent, klinisch waren die Infektionen nicht als solche zu erkennen. Das könnte einerseits darin begründet liegen, dass Anzeichen einer beginnenden Entzündung übersehen wurden (leichte Rötung / Erwärmung der Eintrittsstelle, die unter der Wolle verborgen blieben), oder aber die klinischen Zeichen einer Infektion korrelierten nicht mit den mikrobiologischen Besiedelungsbefunden. Diese Hypothese wird von Clasper und Mitarbeitern (2001) gestützt. Eventuell war die bei den Schafen konsequent täglich durchgeführte Schraubenpflege durch medizinisches Fachpersonal in Zusammenhang mit der gewohnten mikrobiologischen Stallumgebung der Grund für die geringe Rate an Schraubeninfekten. Ferner handelte es sich bei den Tieren um gesunde, junge (wenn auch skelettal adulte) Individuen, die frei waren von chronischen oder systemischen Erkrankungen. Die gesetzten Osteotomien waren per se nicht infiziert und auch nicht durch ein ins Gewicht fallendes Weichteiltrauma gekennzeichnet. Alle diese Faktoren wirkten sich wahrscheinlich positiv auf die geringe Infektrate aus.

### 5.2.3. Histologische Aufarbeitung

Die histologische Aufarbeitung beginnt mit der Wahl der Sägeebene. Für diese Studie wurde die Ebene parallel zur Tibialängsachse gewählt. Diese Sägeebene ergibt einen Längsschnitt durch den Kallus, anhand dessen der Kortikalis-Kallus-Kontakt sowohl an den künstlichen Osteotomie-, als auch an den natürlichen seitlichen Kortikaliskanten bestimmt werden konnte. Ferner ermöglichte diese Längsebene die Beurteilung der longitudinalen Entwicklung des Kallus entlang der Knochenachse, ebenso die zweidimensionale Ausbreitung innerhalb der Sägeebene. Ein repräsentativer Querschnitt durch das den Osteotomiespalt ausfüllende Kallusgewebe war, wenn auch nur zweidimensional, gegeben. Ultimatives Ziel in der Erforschung der Frakturheilung sollte laut Parfitt (1988) das Verständnis der dreidimensionalen Verhältnisse sein. Eine dreidimensionale Abbildung und Untersuchung des Kallus ist mit his-



tologischen Untersuchungen nur sehr aufwendig durch Serienschnitte zu verwirklichen, könnte aber in weiterführenden Studien durch eine dreidimensionale computergestützte Rekonstruktion von Schichtröntgenaufnahmen (Computertomographie = CT) hergestellt werden.

Prinzipiell gibt es viele Möglichkeiten, den Schnitt parallel zur Knochenlängsachse anzufertigen. Um eine standardisierte Auswertung zu gewährleisten, wurde für diese Studie die mediolaterale (= transversale) Ebene gewählt. Dabei dienten das medial an der Tibia lokalisierte Planum cutaneum cruris und sein lotrechtes Pendant an der lateralen Tibiakante als Orientierungspunkte zur Festlegung der Sägeebene. Dadurch wurde die Sägeebene hinreichend genau standardisiert. Die zweite Möglichkeit wäre eine Festlegung der Sägeebene in kraniokaudaler (= sagittaler = paramedianer) Richtung gewesen. Da beide Fixateure aber monolateral und damit asymmetrisch aufgebaut waren und das Implantat medial bzw. kraniomedial lag, wurden durch die Wahl der Sägeebene in Implantatebene größere Aussagen bezüglich der räumlichen Kallusorientierung erhofft. Eventuelle durch die Implantatlage hervorgerufene Asymmetrien des Kallus waren am ehesten in der Ebene des Implantats zu erwarten. Die mediolaterale Sägeebene wurde für den medial montierten Fixateur gewählt und für den kraniomedialen Fixateur sowie für die UTN zwecks standardisierter Auswertung unverändert beibehalten.

#### 5.2.4. Auswertung mit Hilfe der Bildanalyse

Jedes Tier ging mit einem nach Safranin-Orange/von Kossa und einem nach Safranin-Orange/Lichtgrün gefärbten Schnitt in die Auswertung ein. Die Verwendung von vier oder mehreren Schnitten, die nicht aus direkter Nachbarschaft im betreffenden Präparatblock stammen, hätte eventuell die Genauigkeit der Aussage erhöht. Allerdings wäre dieses Verfahren sehr zeitaufwändig gewesen, da vom gesamten Block Serienschnitte hätten angefertigt werden müssen, um den definierten Abstand zwischen den ausgewerteten Schnitten zu gewährleisten. Stattdessen wurde die Auswertung durch drei unabhängige Untersucher an den gleichen Schnitten vorgenommen, deren Ergebnisse gemittelt wurden. Die interindividuellen Varianzen zwischen den Untersuchern erwiesen sich als gering, weshalb die Bildung von Mittelwerten aus diesen Ergebnissen nach biometrischen Grundsätzen statthaft war.

Die Kallusfläche wurde nur in der gewählten Region of Interest (ROI) betrachtet und ausgewertet. Die gewählte Größe der ROI bringt den mit bloßem Auge sichtbaren Unter-

schied in der Kallusformation zwischen den Fixateur externe-Gruppen und der Nagel-Gruppe klar zum Vorschein: während in den Gruppen der Fixateurtiere, die zur Ausprägung eines kugelförmigen Kallus in unmittelbarer Osteotomiespaltnähe tendieren, nahezu der komplette Kallus innerhalb der ROI liegt und in die Auswertung einfließt, bilden die Nageltiere einen eher flächigen, die gesamte Kortikalis mantelförmig umschließende Kallus aus. Dieser unkonturierte Kallus wird in der höhenbegrenzten ROI natürlich nicht in seiner Gesamtheit berücksichtigt und daher nicht komplett in den histomorphometrischen Ergebnissen erfasst. Allerdings ist fraglich, ob und inwiefern die massiven Kallusformationen, die die gesamte Länge der Kortikalis der mit einer unaufgebohrten Marknagelung versorgten Tiere betreffen, zur Stabilisierung der Osteotomie beitragen. Vermutlich stellen die Umbauvorgänge eher eine Reaktion auf die intramedulläre Lage des Implantats und die damit einhergehenden die Kortikalis schwächenden Umbauvorgänge dar, als eine Stabilisierungsmaßnahme der Osteotomiezone (Anderson, 1993). Für die Beurteilung der Frakturheilung ist jedoch die frakturnahe Umgebung von besonderer Bedeutung, was eine Beschränkung auf den kleinen, durch die ROI definierten Bereich zulässt. Andere Autoren fassen die ROI sogar noch weitaus kleiner, so z. B. Claes und Mitarbeiter (2002 a), die sich in ihrer Studie auf drei Millimeter ober- und unterhalb der Frakturspaltnähe beschränkten.

Die Breite der ROI ist benutzerdefiniert und birgt dadurch eine Fehlerquelle. Da allerdings die histomorphometrische Auswertung durch drei histologisch geschulte Kräfte erfolgte und die Messwerte nur geringe interindividuelle Varianzen aufweisen, ist davon auszugehen, dass die gewählte Breite der ROI die tatsächliche Ausdehnung des Kallus erfasste und diese zuverlässig von Muskelgewebe und subkutanem Bindegewebe abgrenzte.

Die definierte ROI aus Gesamtkallusbreite multipliziert mit der standardisierten Höhe von 12 mm wurde in vier Sub-ROIs unterteilt. Diese wurden nach ihrer Lokalisation benannt (medial-periostal, medial-endostal, lateral-endostal und lateral-periostal). Diese Unterteilung schuf das Problem, dass durch das Computerprogramm (Makro) die Fläche unter den Strichen, die die Sub-ROIs gegeneinander begrenzten, beiden Sub-ROI-Flächen zugerechnet wurde und es somit zu Überschneidungen und Doppelberechnungen von Gewebe kam. Die vom Personal Computer berechnete Gesamtkallusfläche ist ein wenig kleiner, als die Summe aller vier Teilkallusflächen. Für erforderliche Berechnungen, wie z. B. den Gewebeanteil an Gesamt- und Teilkallusflächen wurde auf die addierten Gesamt- und Teilkallusflächen zurückgegriffen. Nur so war eine prozentuale Zuordnung der Gewebeanteile möglich.

Der generelle Vorteil einer computergestützten histomorphometrischen Auswertung ist ihre standardisierte, vom Menschen unabhängige Bewertung (Farbton, Farbintensität) und einfache Bedienung, die eine vergleichbare Auswertung durch verschiedene Untersucher ermöglicht. Fehlerquellen ergeben sich im Laufe des Programms an Punkten, an denen subjektive Entscheidungen getroffen werden müssen. In dieser Studie war ein solcher Punkt die Definition der ROI-Breite. Auch die Möglichkeit, die Farbintensität des jeweils zu segmentierenden Gewebes nachzuregulieren, schuf eine untersucherabhängige Fehlerquelle. Eine weitere Irrtumsmöglichkeit war die Markierung bzw. die Abgrenzung der Kortikalis. Die Markierung ermöglichte die Abgrenzung der Kortikalis bezüglich ihrer Gewebsanteile und -qualitäten von dem eigentlichen Kallus. Die klar definierte und gut abgrenzbare Kortikalis der Fixateur externe-Tiere war durch den Untersucher leicht zu definieren. Weitaus schwieriger war hingegen die Definition der Kortikalis bei mit einem Marknagel versorgten Tieren. In dieser Gruppe wurden starke osteolytische Vorgänge an der endostalen Kortikalisfläche beobachtet, die Resorptionszonen des Knochens wurden mit Bindegewebe aufgefüllt. Dieses Bindegewebe konnte in der histomorphometrischen Auswertung nicht eindeutig der Kortikalis zugeordnet werden. Dadurch wurde dieses Bindegewebe als endostaler Kallus gewertet. Daraus ergaben sich zwei Probleme: die kortikale Knochendichte wurde künstlich erhöht (ein hoher Bindegewebsanteil, der durch die beschriebene Problematik als nicht zur Kortikalis gehörig definiert wurde, würde sich negativ auf die Knochendichte auswirken), und es wurde künstlich bindegewebiger endostaler Kallus geschaffen. Allerdings darf das nicht über die Tatsache hinwegtäuschen, dass es durchaus auch zu einer echten endostalen Kallusbildung bei der un-aufgebohrten Marknagelung kam. Diese Kallusbildung war, wenn sie knöchern ausgeprägt war, sehr deutlich zu erkennen (Abb. 4.3.-4). Die bindegewebige Umgestaltung der Kortikalis, die dem endostalen Kallus zugerechnet wurde, war allerdings der Grund dafür, dass die Marknagel-Tiere durchschnittlich genauso viel endostalen Kallus aufweisen wie die Fixateur-Tiere. Allerdings war der endostale Kallus der Fixateur-Tiere in Form einer bikonkaven endostalen Überbrückung der Markhöhle und des Frakturspalts ausgeprägt (Abb. 3.8-1), während der endostale Kallus der UTN-Tiere aus einem schlauchartig von innen an die Kortikalis gelegten bindegewebigen Kortikalisersatz bestand (Abb. 3.7-2). Generell war bei den mit einem Marknagel versorgten Tieren die Kortikalis durch Umbauprozesse stark verändert, was eine klare Definition der Grenzen oft schwierig gestaltete. Durch die erwähnte Abnahme von Knochengewebe im endostalen Bereich ergab sich zudem eine Verschiebung der periostal-endostalen Grenze in periostaler Richtung.

### 5.3. Diskussion der Ergebnisse

#### 5.3.1. *In vitro*-Steifigkeit der Osteosynthesen

Die Ziel der Studie war ein Vergleich der Osteotomieheilung der zwei klinisch gebräuchlichsten und häufig eingesetzten Fixationssystemen zur Stabilisierung von Tibiaschaftfrakturen, dem externen Fixateur und der (unaufgebohrten) Tibiamarknagelung. Der externe Fixateur wird z. Zt. hauptsächlich in zwei Bereichen eingesetzt: bei iatrogenen Umstellungs- oder Korrekturosteotomien oder zur Initialstabilisation für Frakturen bei polytraumatisierten Patienten (Schmickal et al., 1999). Diese erhalten, sobald sich ihr Zustand stabilisiert hat, ein steiferes Implantat, z. B. einen UTN 9 oder eine Platte (Claes et al., 2002 b; Jukema et al., 1997). Einsatzort des externen Fixateurs ist im Humanpatienten hauptsächlich die Tibia, doch auch an anderen Stellen mit geringer Weichteildeckung, wie z. B. Unterarm und Finger kommt er erfolgreich zum Einsatz (Anderson et al., 1996; Hierholzer et al., 1982). Aufgrund seiner Variabilität im Auf- und Anbau und den damit einhergehenden Variationen der Steifigkeit ist die Fixateurmontage weniger trivial als gemeinhin angenommen (Aro et al., 1993). In der vorliegenden Studie wurde ein im Vergleich zu anderen tierexperimentellen Studien (Augat et al. 1996; Claes et al. 2002 a; Goodship et al. 1993; Krischak et al. 2002; Larsson et al. 2001; Mayer et al. 1983; Stürmer 1988; Wu et al. 1984) und zur veterinärmedizinische Praxis (Anderson et al. 1996) sehr steifer Fixateur konstruiert und montiert. Dieses war nötig, um auch unvorhergesehene Belastungen des Systems durch das Schaf sicher abdecken zu können. Da Schafe ihre Extremitäten bei Fluchtbewegungen ungeachtet schmerzhafter Prozesse intensiv belasten, muss ein Implantat diesen plötzlichen hohen Belastungen über den Heilungszeitraum standhalten. Dasselbe gilt auch für den Marknagel. In dieser Studie wurde ein in der Humanmedizin handelsüblicher, auf die Verhältnisse der Schafstibia gekürzter UTN 9 verwendet. Der Hauptgrund für die Wahl dieses intramedullären Kraftträgers war die klinischen Relevanz dieses Implantates für die Therapie von Tibiafrakturen. Die UTN war in den Schersteifigkeiten dem medialen Fixateur vergleichbar. Ein Vergleich der in dieser Studie für die UTN *in vitro* ermittelten Initialsteifigkeiten mit Angaben aus der Literatur ergab vergleichbare Werte für die Steifigkeit der UTN in der humanen und ovinen Tibia (Tab. 5.3-1).

UTN 9 in	Axiale Kompression [N/mm]	Torsion [Nm/°]
humaner Tibia	1655,2 ± 147,3	1,6±0,14
oviner Tibia n = 6	1631 ± 1228,18	1,3±0,85

Tab. 5.3-1: Vergleich der initialen Steifigkeit implantierter UTN 9 in der humanen/ovinen Tibia, humane Daten von Schandelmaier und Kollegen (1996), ovine Daten aus der vorgestellten Studie.

Die breite Streuung der Messwerte für die Steifigkeit des in die ovine Kadavertibia implantierten UTN 9 hing vermutlich mit dem Markraumdurchmesser der verwendeten Kadavertibiae zusammen. Bei der Selektion der Tiere bzw. Tibiae mittels Röntgen wurde nur der Minimaldurchmesser der Tibia von 9,5 mm gefordert. Ein sehr viel größerer Markraumdurchmesser ( $> 10,0$  mm) führte nicht zur Implantation eines Marknagels mit dem nächstgrößeren Nageldurchmesser. Die großen Standardabweichungen wurden vermutlich durch die variierenden Markraumdurchmesser der Kadavertibiae verursacht. Die von Schandelmaier und Kollegen (1996) präsentierten Daten mit sehr geringer Streuung der Messwerte stammten aus Wiederholungstests von nur einem Präparat. Die Steifigkeits-Mittelwerte der beiden Studien waren jedoch ähnlich.

Die Verwendung eines identischen Implantats bei ähnlicher Steifigkeit der Osteosynthese und für eine vergleichbare Indikation (Defekt) ermöglicht einen Rückschluss vom Heilungsverlauf und den Heilungsergebnissen in der Schafstibia auf die humane Tibia. Allerdings muss deutlich darauf hingewiesen werden, dass die Belastungssituation beim Vierfüßer Schaf deutlich von der des Menschen mit aufrechtem Gang abweicht. Die Belastung der Schafstibia ist durch die Verteilung des Körpergewichtes auf vier Extremitäten deutlich niedriger als die Belastung der menschlichen Tibia. Diese geringere Belastung wird aber vermutlich durch das weniger umsichtige Verhalten der Tiere in Stresssituationen wieder wettgemacht. Andererseits zeigen die Untersuchungsergebnisse von Klein und Mitarbeitern (2003 a, b), dass die Schafe die operierte Hintergliedmaße sehr wohl in gewissem Maße schonen.

Ein weiteres Ziel der Studie war, den Einfluss der Montageebene eines Fixateurs externe auf die Frakturheilung zu ergründen. Dazu wurde der medial montierte Standardfixateur bei der zweiten Versuchsgruppe um  $45^\circ$  nach kraniomedial gedreht montiert. Die Art und das Maß der Verdrehung wurden von den anatomischen Gegebenheiten diktiert. Die kaudale oder laterale Tibiaseite ist für die Montage eines Fixateurs nicht geeignet, da sie von Muskelgruppen überdeckt werden. Die Durchbohrung oder Abdrängung eines Muskelbauches durch eine Schraube ist für das Tier schmerzhaft und erhöht das Infektionsrisiko (Behrens, 1989). Die Montage eines Fixateurs an der kranialen Tibiaseite wird proximal durch den gratartigen Margo cranialis erschwert, der die Vorbohrung der Pinkanäle erschwert, im distalen Bereich ziehen die sehnigen Anteile der Zehenstrecker und Tarsalgelenksbeuger über die Vorderflä-

che der Tibia. Die Drehung um  $45^\circ$  nach kranial war durch einfache Hilfsmittel reproduzierbar durchzuführen. Die Steifigkeit beider montierter Fixateure lag weit über derjenigen der unaufgebohrten Marknagelung (s. Tab. 4.1.-1). So lag die axiale Kompression der medial / kraniomedial montierten externen Fixateure etwa 80 Prozent / 30 Prozent über derjenigen in des UTN, sei es in der humanen oder ovinen Tibia. Für die Torsion lagen die Werte für beide Fixateure fast 200 Prozent über denen der UTN in der ovinen Tibia.

Diese Tatsache lässt sich mit der relativen Rotationsinstabilität der Marknagelung erklären (Stürmer et al., 1980 b), hervorgerufen durch die zentrische Lage des Marknagels in der Längsdrehachse des Knochens, gemildert/gebremst nur durch die im Durchmesser relativ (im Vergleich zu den Schanzschrauben des Fixateurs) gering dimensionierte Verriegelungsbolzen.

Überraschend war die Tatsache, dass sich die beiden identisch konfigurierten, nur in der Montageebene unterscheidenden Fixateure bei biomechanischen Testungen an der Kadavertibia deutlich unterschieden. Diese Unterschiede wurden vermutlich durch den bikonkaven Tibialängsschnitt mitverursacht: Während der Tibiaschaft weitgehend rund und rotations-symmetrisch ist, weist der Tibiakopf und - weit weniger ausgeprägt - auch das distale Ende der Tibia einen mehr rechteckig bis elliptischen Querschnitt auf. Auch ist dieser im Gegensatz zum Schaft stark vergrößert, was eine bessere Verteilung der auf die Gelenkfläche wirkenden Kräfte ermöglicht (Trostle et al., 1996). Der mediale Rand der Tibia des Schafes ist ungeachtet dieser proximalen und distalen Querschnittsverbreiterung recht gerade, während die kraniale Kante der Tibia eine extreme Konkavität, verstärkt durch den Margo cranialis, aufweist. Die hypothetische Linie, auf welcher der kraniomediale Fixateur in dieser Studie montiert wurde, lag nicht nur räumlich, sondern auch bezüglich seiner Form zwischen den beiden oben beschriebenen Extremen. Wird nun in der Operation der Fixateur medial abgesenkt, wird der Abstand der Karbonstangen zur Haut über den Fixateurverlauf weitgehend identisch sein. Senkt man hingegen den kraniomedialen Fixateur ab, werden die mittleren Pins, welche in der Tiefe der Krümmung sitzen, einen geringfügig vergrößerten Abstand der Haut zu den Karbonstäben aufweisen. Es war natürlich nicht möglich, den Verlauf der Karbonstäbe der Tibiakrümmung anzupassen. Diese Erhöhung des Knochen-Karbonstangenabstandes im mittleren Teil der Tibia trug zur Verringerung der Steifigkeit des kraniomedialen Fixateurs bei (Aro et al., 1993). Ein weiterer Punkt ist die Vergrößerung des Knochendurchmessers des Tibiakopfes in kraniomedialer Richtung. Deutlich wird die Problematik, wenn in CT-Aufnahmen aus dem Bereich des Tibiakopfes virtuelle Pinkanäle hineinlegt werden:

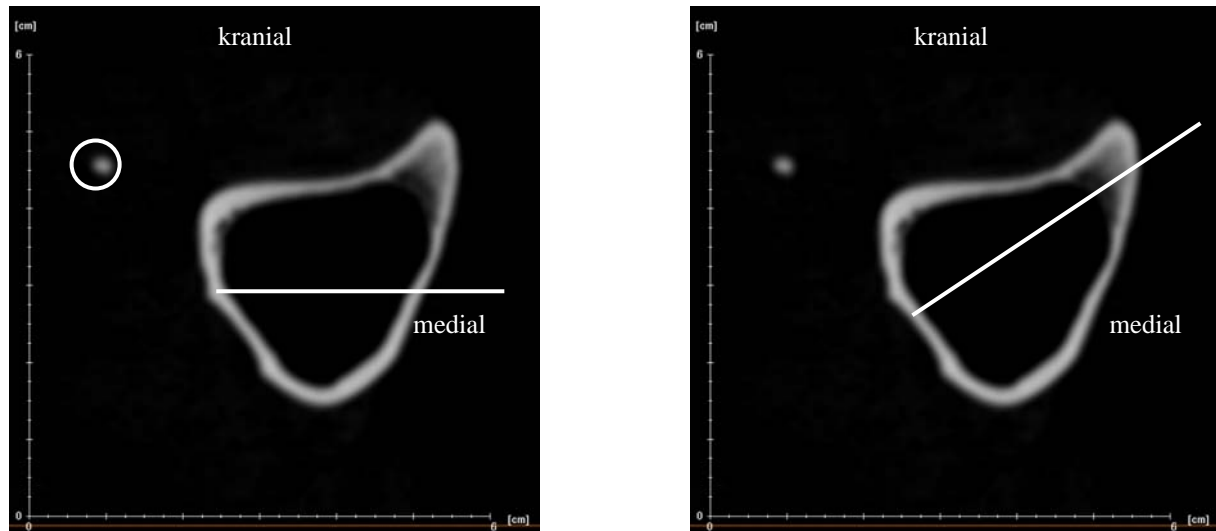


Abb. 5.3-1:

CT-Schnitt durch das proximale Drittel der Tibia des Schafes, die weißen Linien markieren den Verlauf der Schraubenkanäle. Deutlich wird, dass bei kranio-medialer Positionierung der Schrauben (rechte Seite) die Strecke, die die Schraube im Knochen verläuft, im Gegensatz zur medialen Montage (linke Seite) verlängert ist. Der Kreis umzirkelt die in diesem Fall verknöcherte Fibula.

Die verlängerte Schrauben-Fixateur-Achse (Abb. 5.3-1) bei kranio-medialer Montage des Fixateurs ist deutlich zu sehen. Der Abstand des Fixateurs zur Belastungsachse im Markraum war also für den kranio-medial montierten Fixateur zumindest für die zwei oberen Schanzschrauben deutlich vergrößert. Dieses Phänomen trug zu der verminderten Steifigkeit bei (Aro et al., 1993), ebenso wie die Notwendigkeit, die proximalen Schanzschrauben des kranio-medialen Fixateurs mit einem deutlich längeren Gewinde auszustatten. Diese Gewindeverlängerung trug dem in kranio-medialer Richtung deutlich erhöhten Querschnitt Rechnung. Auch dieses ist den CT-Aufnahmen deutlich zu entnehmen (Abb. 5.3-1). Die Gewindeverlängerung trug ebenso, aber sicher in geringerem Maße zur verminderten Steifigkeit des kranio-medialen Fixateurs bei, da der Durchmesser der Schanzschrauben in der vierten Potenz in die Steifigkeit des Fixateurs eingeht. Ein geschnittenes Gewinde beeinflusst die Steifigkeit durch den verringerten Schraubendurchmesser negativ (Palmer et al., 1992). Die Verringerung der Steifigkeit beim kranio-medial montierten Fixateur war also sowohl auf die Erhöhung des Haut-Karbonstangenabstandes in der Mitte der Tibia, als auch auf die Erhöhung des Knochenachsen-Karbonstangenabstandes im proximalen Teil der Tibia zurückzuführen. Diese biomechanischen Veränderungen waren durch die anatomischen Gegebenheiten diktiert, der kranio-mediale Fixateur konnte dennoch als identisch konfiguriert zum medialen Fixateur betrachtet werden.

### 5.3.2. *In vivo*- Steifigkeit der Tibiae

Für die Beurteilung der *in vivo* Steifigkeit des geheilten Knochens wurde ein Torsionstest durchgeführt. Dazu wurde postmortal auch die intakte linke Tibia diesem Torsionstest unterzogen. Die Ergebnisse der geheilten Gegenseite wurden auf die Werte der gesunden Gegenseite bezogen und damit normiert. Die gesunden Gegenseiten aller drei Gruppen zeigten keine statistisch signifikanten Unterschiede in den Ergebnissen für das Torsionsmoment und die Torsionssteifigkeit. Das erlaubt den Schluss, dass die für die UTN-Implantation durchgeführte Selektion der Schafe auf die Markraumweite der Tibia, die eine randomisierte Operation der Tiere verhinderte, keinen Unterschied bezüglich der biomechanischen Qualität der Tibiae zwischen den Gruppen verursachte. Ein Vergleich der normierten Ergebnisse der rechten Tibiae aller drei Gruppen untereinander ergab ein deutlich höheres Torsionsmoment zu Gunsten der mit einem KM-Fixateur behandelten Tiere. Die Torsionssteifigkeit dieser Gruppe lag deutlich höher als diejenige in der Marknagel-Gruppe. Die Torsionssteifigkeit der beiden Fixateur externe-Gruppen unterschied sich hingegen nicht.

Sämtliche biomechanische Tests wurden unter Konservierung des passiven Weichteilmantels durchgeführt, da diesem - durch Duda und Mitarbeiter (2000) nachgewiesen - eine Erhöhung der Steifigkeitswerte um durchschnittlich 20 Prozent, verglichen mit einem völlig abpräparierten Knochen, zukommt. Auch ist eine Funktionsprüfung, wie sie die biomechanische Torsionstests darstellen, mit Weichteilmantel realistischer. Andere Autoren beschreiben in ihren Publikationen nicht detailliert, wie für die biomechanischen Testung mit dem Weichteilmantel verfahren wurde (Augat et al. 1996; Claes et al. 2002 a; Goodship et al. 1993; Krischak et al. 2002; Larsson et al. 2001; Mayer et al. 1983; Stürmer 1988; Wu et al. 1984). Dieses erschwert den Vergleich und die Bewertung der Ergebnisse der verschiedenen Studien.

Nicht nur die biomechanisch gemessene Steifigkeit des Kallus ist entscheidend, auch die Frage, an welcher Stelle des geheilten Knochens es beim Torsionstest zum Versagen des Knochens kommt, gibt Aufschlüsse über den Heilungsfortschritt (White et al., 1977). Nach der Einteilung der Reaktion auf die biomechanische Torsionstestungen nach White und Mitarbeitern (1977) wurden alle mit einem medial versorgten Tibiae dem Stadium IV zugeordnet, d. h. der Knochen versagte bei großer Kraft außerhalb des Osteotomiespalt. Auch fünf der mit einem kranio-medialen Fixateur therapierten Tibiae konnten diesem Stadium zugeordnet werden. Ein weiteres Tier aus dieser Gruppe wurde in Stadium II eingruppiert (Versagen des Präparates im Frakturspalt bei hoher Steifigkeit). Das Verhalten in Stadium IV impliziert laut White und Mitarbeitern (1977), dass der Kallus stabiler ist als der ursprüngliche Knochen.



Allerdings konnte in dieser Studie beobachtet werden, dass die durch die biomechanischen Tests verursachten Frakturen stets durch die Löcher der osteotomienahen Schanzschrauben verliefen. Die Aussage von White und Mitarbeitern (1977) muss also nach den eigenen Untersuchungen dahingehend relativiert werden, dass der Kallus nur stabiler ist als der Knochen an einer als Sollbruchstelle wirkenden Schanzschraubenbohrung.

### 5.3.3. Röntgen

Die Tiere der Fixateur externe-Gruppen zeigten nach neun Wochen Ausheilungszeit alle eine gut konsolidierte Osteotomiezone, wobei die mit einem KM-Fixateur versehenen Tiere subjektiv etwas fortgeschrittener in der Heilung erschienen. Diese Annahme begründete sich in der Beobachtung, dass der Osteotomiespalt bei den Tieren dieser Gruppe radiologisch nicht mehr so deutlich als Aufhellung auszumachen war, wie in der M-Fixateurgruppe. Die Grenzen der Osteotomie verschwammen gleichsam mit der benachbarten Kortikalis. Dieses Phänomen wurde wahrscheinlich durch Remodelingvorgänge ausgelöst, welche als letzte Phase der Knochenheilung die Kontinuität des Knochens wiederherstellen (Remedios, 1999). Da die Knochenqualität im Röntgenbild in dieser Studie nicht quantifiziert wurde, wird nur der subjektive Eindruck des Durchbauungsfortschrittes im Osteotomiespalt wiedergegeben. Der Osteotomiespalt der mit den externen Fixateuren versorgten Tiere war unauffällig in Größe und Beschaffenheit. Ganz anders stellte sich dieses bei den postmortalen Röntgenaufnahmen der mit einem Marknagel versorgten Tiere dar. Bei vier von sechs Tieren wurde eine deutliche Erweiterung des Osteotomiespalt im Vergleich zu den direkt postoperativ erstellten Röntgenbildern diagnostiziert. Eine solche Erweiterung kann durch eine Distraction der Fragmente entstanden sein. Diese Erklärung erscheint aber unrealistisch, da sowohl das auf der Extremität lastende Gewicht der Tiere, als auch die Kraft des Muskelzugs einer Distraction entgegenwirkten. Also muss die Erweiterung des Osteotomiespalt in Übereinstimmung mit der Interpretation von Perren (1992) ein aktives Werk der Osteoklasten sein, die durch Resorption eine Entspannung des Gewebes zu erreichen versuchen.

Zusätzlich zu der resorptiven Erweiterung des Osteotomiespalt kam es bei drei von sechs Tieren zur teilweisen Sequestrierung innerer Kortikalisanteile. Stürmer (1993) führt diese aseptischen Nekrosen der Kortikalis und die daraus resultierenden jahrelangen Remodelingvorgänge auf die intramedulläre Lage des Implantats zurück und beobachtete derlei Vorgänge sowohl bei aufgebohrter als auch bei unaufgebohrter Marknagelung. Neben der Se-

questerbildung wurden radiologisch massive Umbauvorgänge in der Kortikalis diagnostiziert, welche eine Reaktion des Knochens auf die Anwesenheit des Nagels in der Markhöhle darstellte. Ob die Reaktionen auf den Fremdkörper, auf die veränderte Durchblutungssituation im Markraum und Knochen, oder auf die veränderte biomechanische Situation erfolgten, kann in der präsentierten Studie nicht auseinanderdividiert werden. Wahrscheinlich ist eine Einflussnahme aller aufgezählten Faktoren mit mehr oder weniger großem Anteil.

In nur einer Tibia der Nagel-Gruppe kam es zur vollständigen knöchernen Überbrückung der Osteotomie auf allen vier Kortizes. Bei einem Tier unterblieb die knöcherne Konsolidation der osteotomierten Tibia vollständig. Die knöcherne Überbrückung war bei den übrigen vier Tieren nur unvollständig. Besonders die kraniale und kaudale Kortikalis konnte oft nicht knöchern konsolidieren. Die fehlende oder mangelnde Überbrückung gerade in diesen Lokalisationen liegt daran, dass der Marknagel insbesondere in dieser Ebene nicht viel Stabilität herstellen kann. Durch die rein mediolaterale Verriegelung kann der Nagel sich in kraniokaudaler Richtung relativfrei im Knochen bewegen. Dieses könnte einerseits zu einer höheren Relativbewegung der Fragmente in der sagittalen Ebene, aber auch zum intermittierenden Kontakt des Nagels mit dem Knochen bzw. mit dem Endost führen. Auf Dehnungsreize über zehn Prozent reagiert der Knochen eher mit Resorption (Abb. 4.4-5), Knochenneubildung unterbleibt, wie auch schon von Perren (2002) beschrieben, an diesen Stellen.

#### 5.3.4. *Deskriptive Histologie*

Das histologische Erscheinungsbild der Osteotomiezone, die unter einem der beiden externen Fixateure geheilt ist, stellte sich sehr gleichförmig dar. Die Osteotomiekanten waren zwar geglättet, jedoch nicht durch große Resorptionszonen charakterisiert. Die Kortikalis hatte das typisch geordnete Aussehen lamellären Knochens. Der Kallus, der sowohl endostal, periostal als auch interkortikal den Osteotomiespalt vollständig überbrückte, war zum größten Teil knöchern, es gab kleine Bindegewebsinseln und eine verschwindend geringe Anzahl von knorpelig durchsetzten Arealen. Der kallöse Knochen zeigte in der Nähe der Kortikalis den typischen Aufbau von Lamellenknochen, die Osteone lagen aber senkrecht zur Längsachse des Knochens. Diese abweichende Ausrichtung der neu gebildeten Osteone fand auch Shapiro (1988) in seiner Studie und sah darin einen Grund für Refrakturen nach Implantatentfernung. Anzunehmen ist aber, dass diese Osteone im Zuge des Remodeling abgebaut und durch besser adaptierte Strukturen ersetzt werden (Remedios, 1999). Vereinzelt konnten in den histologi-

schen Präparaten der Fixateur externe-Tiere Lakunen beobachtet werden, die vom intrakortikalen knöchernen Kallus über die Osteotomiekannte in die Kortikalis vordrangen. Diese durch Osteoklasten geschaffenen Gänge könnten nach Einsprossung von Gefäßen Raum für die Entstehung neuer Osteone bieten, welche durch ihre Anordnung den Kallus mit der Kortikalis verzapfen und somit die Stabilität des Kallus-Knochenverbundes erhöhen könnten. In den peripheren Kallusbereichen wirkten die knöchernen Strukturen eher ungeordnet und aufgelockert. Dort war eindeutig Geflechtknochen zu erkennen, der in der Rekapitulation der embryonalen, perichondralen Knochenbildung (Rajtova, 1973) einen stabilisierenden knöchernen Mantel um die Osteotomiezone gebildet hatte. Unklar bleibt, inwieweit die von Mori und Kollegen (2003) in den Röhrenknochen juveniler Herbivoren entdeckten knöchernen Strukturen im Kallus vertreten sind. Die Autoren beschreiben laminären Knochen, der aus strukturiertem, osteonartigem Geflechtknochen besteht und an dessen Außenflächen Lamellenknochen abgelagert wird. Dieser laminäre Knochen wird im Zuge der Entwicklung durch reinen Lamellenknochen ersetzt. Die Rekapitulation dieses Mechanismus während der Frakturheilung scheint wahrscheinlich, waren doch im Kallus Geflecht- und Lamellenknochen in enger Nachbarschaft zu finden. Allerdings konnte die durch Mori und Kollegen (2003) beschriebene charakteristische Schichtung laminären Knochens in den Präparaten dieser Studie nicht nachgewiesen werden.

Die mit einem Marknagel versehenen Tiere zeigten nur noch in wenigen Fällen und Lokalisationen den typischen geregelten Kortikalisaufbau. Die Kortikalis war, analog zu den Beobachtungen von Küntscher (1965) und Stürmer und Mitarbeitern (1980 a), diffus verdickt und peri- und endostal nicht mehr scharf gegen umliegendes Gewebe abgegrenzt. Der Osteotomiespalt war, sofern nicht knöchern überbrückt, stark erweitert und mit bindegewebigem Material, besiedelt von Entzündungszellen, durchsetzt. Hatte eine knöcherne Überbrückung stattgefunden, so waren kortikaler und kallöser Knochen schwerlich voneinander zu differenzieren. Der kortikale Lamellenknochen ist in weiten Teilen durch Geflechtknochen ersetzt worden. Auch der in Einzelfällen entstandene intrakortikale knöcherne Kallus bestand aus Geflechtknochen, Osteonstrukturen konnten nicht nachgewiesen werden. Diese extreme Strukturveränderung des kortikalen Knochens unter der Osteosynthese mit einem Marknagel war sicher auf die Besonderheiten der intramedullären Lage des Implantats zurückzuführen (Stürmer et al., 1980 b; Stürmer, 1993). In der vorliegenden Studie konnten solcherlei Veränderungen bei Ausheilung unter den externen Fixateuren nicht beobachtet werden, obwohl die Osteotomie identisch gehalten wurde. Die UTN erlaubte, verglichen mit den externen Fixateuren, erhebliche Torsionsbewegungen, wie sie durch Klein und Mitarbeiter (2003 a) be-

schrieben wurden. Die durch die Bewegung des Nagels in der Markhöhle entstehende Dehnung verursachte sicher die endostal entlang der gesamten Kortikalis auftretenden Resorptionsvorgänge und den darauf folgenden Ersatz des einst lamellären Knochens durch Bindegewebe und Geflechtknochen (Brunner et al., 1999; Chao et al., 1989; Willenegger et al., 1971). Inwieweit zu den beobachteten aseptischen Nekrosen der Kortikalis auch die durch Stürmer und Kollegen (1980 b) beschriebene Gefäßverstopfung in den Haversschen und Volkmannschen Kanälen durch den während der Implantation des Marknagels freigesetzten Markrauminhalt beitrug, konnte mit den angewendeten Methoden nicht eruiert werden. Eine auffallend große Anzahl von Osteoklasten säumte die Kortikalis. Ganze Kolonien dieser Zellen in selbst geschaffenen Resorptionslakunen konnten an den Osteotomiekannten gefunden werden (Abb. 4.4-5). Besonders ausgeprägt war diese Osteoklastendichte an den endostal gelegenen Kortikalissequestern. Diese Befunde deuten auf eine rege Abbautätigkeit im Knochengewebe hin, die aber wohl nicht als physiologisches Remodeling zu werten sind, sondern in Bestätigung der Ansichten von Perren (2001) auftretende Dehnungsbelastungen reduzieren sollen. Es scheint, als ob für diese Osteotomiesituation in der Tibia ein Implantat gewählt wurde, welches aufgrund der histologischen Befunde in Übereinstimmung mit Marsh und Kollegen (1999) nicht in der Lage ist, die Heilung zu unterstützen oder gar zu beschleunigen.

Erstaunlicherweise bildeten aber drei Tiere trotz gegenteiliger Literaturangaben (Anderson, 1993) knöchernen endostalen Kallus aus. Diese sich konvex in die Markhöhle vorwölbenden Strukturen waren mitnichten Überbleibsel der endostal resorbierten Kortikalis, sondern eigenständige Neubildungen im Zuge der Regeneration, um den Osteotomiespalt zu stabilisieren oder gar zu überbrücken. Dieses wurde durch die Form und Abgeschlossenheit der kallösen Strukturen deutlich und zudem auch durch das Fehlen von Osteoklasten untermauert. Diese endostalen Kallusformationen gingen nur von Kortikalisenden aus, die im Vergleich zum postoperativen Bild relativ unverändert waren. Der Grund hierfür dürfte hauptsächlich in der biomechanischen Situation liegen, welche geringe Dehnungsbelastung verursachend, die Resorptionsvorgänge an dieser Stelle nicht nötig machte (Perren, 2001), statt dessen sogar den Aufbau neuen Knochens ermöglichte.

Das histologische Bild der mit einem Marknagel versehenen osteotomierten Tibiae stellte sich mit größtenteils fehlender Überbrückung des Osteotomiespaltes - einhergehend mit deutlichen lytischen und resorptiven Veränderungen der Kortikalis einschließlich Sequestrierung endostaler Kortikalisanteile - deutlich schlechter als in den beiden Fixateurgruppen dar. Diese Befunde werden durch die Studie von Anderson (1993) untermauert, der

bei der unaufgebohrten Marknagelung von caninen Oberschenkelbeinfrakturen eine aufgelockerte Kortikalis, charakterisiert durch exzessive Remodelingvorgänge fand. Der Autor vermutete einen Zusammenhang zwischen locker sitzendem Marknagel und den beobachteten exzessiven kortikalen Reaktionen und beschrieb als zusätzliche Folge die auch in der vorliegenden Studie bei mehreren mit einer UTN therapierten Tieren aufgetretene Sequestrierung der Osteotomieanten. Stürmer und Mitarbeiter (1980 a) hingegen beschrieben die kortikalen Osteotomieanten im histologischen Präparat nach aufgebohrter Marknagelung auch nach acht Wochen als noch gut zu erkennen und weitgehend reaktionslos und unverändert. Die divergierenden Befunde wurden vermutlich durch die unterschiedliche Stabilität der unaufgebohrten resp. aufgebohrten Marknagelung verursacht. Aufgrund dieser qualitativ doch sehr unterschiedlichen histologischen Ergebnisse muss dann allerdings diskutiert werden, ob die unaufgebohrte Marknagelung tatsächlich die Biologie des Knochens auf Kosten der Steifigkeit der Osteosynthese favorisiert, wie Duda und Mitarbeiter (2001) postulierten, oder ob nicht die Befunden von Blachut und Mitarbeitern (1997) herausgestellt werden sollte, die den Enthusiasmus über die unaufgebohrte Marknagelung aufgrund klinischer Studien nicht teilen mögen. Die Autoren anerkennen zwar die theoretischen Vorteile der unaufgebohrten Marknagelung, in der Praxis scheint die unaufgebohrte Marknagelung jedoch keine besseren Heilungsergebnisse hervorzubringen als die aufgebohrte Marknagelung. Eher ist sogar eine Tendenz zu vermehrten ausbleibenden Heilungen zu verzeichnen, die wahrscheinlich auf die geringere Stabilität des Implantats zurückzuführen ist.

Knorpelgewebe war im Kallus aller drei Gruppen kaum vorhanden. Die wenigen Knorpelinseln, die auftraten, lagen im periostalen Kallus auf Höhe des Osteotomiespalts. Die Fixateurgruppen schienen in ihrer knöchernen Heilung so weit fortgeschritten, dass ein Vorkommen von Knorpel eher unwahrscheinlich war. Beide Gruppen zeigten Frakturheilungsprozesse am Übergang der harten Kallusphase in die Phase des Remodelings (Remedios, 1999). Über die Gründe für den geringen Knorpelanteil in der UTN-Gruppe kann nur spekuliert werden. Gründe für die Bildung von knorpeligem Kallusgewebe sind eine limitierte Blutzufuhr (Palmer et al., 1992; Willenegger et al., 1971), eine relativ geringe Sauerstoffspannung (Cruess et al., 1975; McKibbin, 1978; Park et al., 1998) und moderate Kompression, auch in Kombination mit Scherbewegung (Yamagishi et al., 1955). Da die unaufgebohrte Marknagelung die endostale Blutversorgung schon (Duda et al., 2001; Göthmann, 1960), ist eine zu geringe Blutzufuhr und Sauerstoffspannung und dadurch bedingte Knorpelbildung nicht erwarten. Die von Yamagishi und Mitarbeitern (1955) beschriebenen Bewegungskomponenten waren bei der Versorgung mit der UTN allerdings durchaus zu erwarten, deshalb ist

unklar, warum die Bewegungen nicht eine flächenmäßig größere Knorpelausbildung verursachten. Eventuell waren die durch die Bewegungen hervorgerufenen Dehnungsbelastungen so groß, dass eine Bildung von Knorpel verhindert und stattdessen nur kollagenfaseriges Bindegewebe entstand, welches nach den Angaben von Perren (2002) auch bei Dehnungsbeanspruchungen von über zehn Prozent gebildet werden kann.

### 5.3.5. *Histomorphometrie*

Die histomorphometrische Auswertung der Präparate ergab große Differenzen zwischen Präparaten aus Tieren, die unter einem Fixateur externe ausheilten und denen aus Tieren, die mit einer unaufgebohrten Marknagelung versorgt wurden. Ein Vergleich der beiden Fixateur externe-Gruppen ergab ebenfalls morphometrische Unterschiede, diese waren allerdings weniger ausgeprägt und vereinzelt statistisch signifikant.

Der Vergleich ergab einen deutlich größeren Kortikalisdurchmesser bei den mit einer UTN behandelten Tieren im Vergleich zur M-Fixateur-Gruppe. Der Kortikalisdurchmesser der M-Fixateur-Gruppe war wiederum deutlich höher als derjenige der KM-Fixateurgruppe. Der Unterschied für den kortikalen Durchmesser war zwischen der UTN- und der KM-Fixateurgruppe statistisch signifikant. Dieser Befund erklärt sich aus der Tatsache, dass die beiden letzteren Gruppen parallel operiert wurden und die Auswahl der Versuchstiere aus einem gemeinsamen Pool erfolgte. Dadurch wurden automatisch Tiere mit einem kleineren Markraum und damit wahrscheinlich geringeren Kortikalisdurchmesser der KM-Fixateurgruppe zugeteilt. Diese Art der Selektion gab es während der Operationszeit der M-Fixateur-Gruppe nicht, so dass ausnahmslos alle geeigneten Tiere, unabhängig von ihren Knochenmaßen, in diese Gruppe eingingen. Es ist zu vermuten, dass ein größerer Markraumdurchmesser nicht ausschließlich durch eine Verringerung der kortikalen Wandstärke, sondern überwiegend durch eine Erhöhung des kortikalen Durchmessers erreicht wurde. Der Kortikalisdurchmesser war ein wichtiger Standardwert zur Beurteilung der Dickenzunahme des Knochens in der Osteotomie-region. Auch diese Umfangzunahme konnte durch die Grenzen der Histologie und der Histomorphometrie nur zweidimensional dargestellt werden und wurde deshalb als Durchmesser des Gesamtkallus und des knöchernen Kallus ausgewertet. Die Durchmesser für beide Werte waren in der KM-Fixateurgruppe signifikant geringer als in der M-Fixateur-Gruppe. Ein Grund dafür könnte die zwar topographisch, nicht jedoch bezüglich des Implantats identische Sägebene zur Entnahme der histologischen Präparate darstel-

len. Die Sägeebene könnte den für den KM-Fixateur weitesten Umfang verfehlt haben. Eine andere denkbare Möglichkeit ist, dass der Kallusumfang in dieser Gruppe tatsächlich geringer ist, da die betreffenden Tiere in der Osteotomieheilung weiter fortgeschritten sind und es bereits zur Resorption von Randbereichen des Kallus gekommen ist. Wichtig war aber in diesem Fall, den Bezug zur Normgröße, der Kortikalis, herzustellen. Die relativen Werte der Durchmesser wurden nicht statistisch ausgewertet, da diese prozentualen Angaben Abhängigkeiten der Tests untereinander geschaffen hätten. Dennoch ergab sich eine deutlich höhere relative Durchmesserzunahme sowohl für den Gesamtkallus als auch für den knöchernen Kallus in der M-Fixateur-Gruppe verglichen mit der KM-Fixateurgruppe. Die M-Fixateur-Gruppe zeigte außerdem einen deutlich größeren relativen Durchmesser des knöchernen Kallus im Vergleich zur Marknagel-Gruppe. Die Marknagel-Gruppe wiederum wies einen deutlich höheren Gesamtkallusdurchmesser auf als die KM-Fixateurgruppe, der knöcherne Kallusdurchmesser hingegen war in beiden Gruppen ähnlich. Daraus lässt sich schlussfolgern, dass die Nagel-Gruppe einen sehr umfangreichen Kallus formte, der aber qualitativ bezüglich der Fraktursteifigkeit nicht unbedingt hochwertig war. Dieser Befund entspricht der von Claes und Mitarbeitern (1998) vertretenen Meinung, die Zunahme der interfragmentären Bewegungen erhöhe die Kallusmenge, nicht aber die Kallusqualität. Um die Qualität des Knochengewebes von Kortikalis und Kallus getrennt zu beurteilen, wurden histomorphometrisch Flächen gemessen.

Ein Vergleich dieser histomorphometrischen Kortikaliseigenschaften der drei Gruppen bezog die Fläche, die Gewebeanteile und die Knochendichte der Kortikalis mit ein. Der Vergleich der beiden Fixateur externe-Gruppen erbrachte keine signifikanten Unterschiede. Wurden hingegen die Fixateurgruppen mit der Nagel-Gruppe verglichen, so ergab sich eine signifikant geringere Fläche kortikalen Knochens in der Nagel-Gruppe, desgleichen war die Fläche mineralisierten Knochens signifikant niedriger. Der Bindegewebsanteil der Kortikalis war in allen drei Gruppen gleich, ebenso die Knochendichte. Die Kortikalis der mit einer UTN versorgten Tiere zeigte also eine verminderte Knochenfläche bei erhaltener Qualität des Knochengewebes. Der Flächenverlust der Kortikalis in dieser Gruppe erfolgte sowohl vertikal auf der gesamten Länge der Kortikalis durch periostale, aber vor allem endostale Resorption, aber auch horizontal auf Höhe des Frakturspaltes, der durch Resorption erweitert wurde. Parallel zur Gesamtfläche der Kortikalis nahm auch die Fläche mineralisierten Knochens ab. Dadurch blieb die Knochendichte derjenigen der Fixateur-Tiere vergleichbar dicht. Zu diskutieren ist, ob das besonders endostal den resorbierten Kortikalisknochen ersetzende Bindegewebe der Kortikalis zugerechnet, oder eher als endostaler Kallus gewertet werden sollte. Da das Bindegewebe strukturell und funktionell nicht in der Lage ist, den resorbierten lamellären Kortika-

lisknochen zu ersetzen, wurde es in dieser Studie nicht der Kortikalis zugerechnet. Zudem wäre eine klare Abgrenzung der bindegewebigen Kortikalisfläche zu bindegewebiger Kallusfläche nicht möglich gewesen. Ein Einbeziehen dieses endostalen Bindegewebssaums hätte eine klare Erniedrigung der kortikalen Knochendichte bei gleichzeitiger Erhöhung der Kortikalisfläche und ihres Bindegewebsanteils für die betreffende Gruppe zur Folge, was die qualitative Bewertung der RepARATION der mittels UTN stabilisierten Tibiaosteotomie noch weiter verschlechtert hätte.

Die Gesamtkallusfläche aller drei Gruppen unterschied sich nicht. Allerdings zeigten die mit einem Fixateur versorgten Tiere einen sehr hohen Anteil (> 80 %) an mineralisiertem Knochen, während der Kallus der Tiere der Nagel-Gruppe je etwa zur Hälfte aus Bindegewebe und Knochen bestand. Diese unterschiedliche Gewebequalität spiegelte sich auch in der im Vergleich zu den Fixateurgruppen geringeren Torsionssteifigkeit der unter einer unaufgebohrten Marknagelung ausgeheilten Tibiae wieder.

Ein Vergleich der medialen und lateralen Kallusfläche erbrachte keine statistisch signifikanten Unterschiede, wenn auch die medialen Kallusflächen der beiden Fixateurgruppen tendenziell größer waren als ihr laterales Pendant. Die Ursache hierfür könnte in der asymmetrischen Lage des Implantates begründet sein, wie auch Larsson und Mitarbeiter (2001) und Wade und Kollegen (2001) vermuteten.

Verglich man den periostalen mit dem endostalen Kallusanteil, so war ersterer in allen drei Gruppen deutlich größer. Dieses galt bei den Fixateurtieren nicht nur für die absolute, histomorphometrisch gemessene Fläche. Auch die proximodistale Ausdehnung des Kallus entlang der Knochenlängsachse war im periostalen Gebiet größer. Diese unterschiedliche Ausprägung beruht wahrscheinlich auf der Tatsache, dass der endostale Kallus aufgrund seiner Lage im Markraum nicht wesentlich zur Steifigkeit des heilenden Knochens beiträgt. Der endostale Kallus der Fixateurtiere war flächenmäßig demjenigen der Nageltiere vergleichbar. Allerdings war es in den aus einer Marknagelung stammenden Präparaten schwierig bis unmöglich zu unterscheiden, ob es sich um Kallusgewebe zur Fraktur-Reparatur oder um bindegewebiges Regeneratgewebe als Ersatz des kortikalen Knochens handelte. Für die Richtigkeit beider Theorien gibt es Anzeichen. Es gab in der mit einem Marknagel versorgten Gruppe drei Tiere, welche örtlich begrenzte, knöcherne Kalluswolken endostal in der Nähe der Osteotomiekannten ausbildeten. Diese waren sicher als Versuch des Knochens zur knöchernen Überbrückung des Osteotomiespalts zu werten. Bei allen Tieren der Nagelgruppe fand sich aber endostal eine bindegewebige Auskleidung der Kortikalis, die wohl eher den Ersatz der resor-



bierten Kortikalis repräsentierte. Diese Annahme wird durch die Tatsache gestützt, dass die Bindegewebsschicht auch mehrere Zentimeter proximal und distal des Osteotomiespalts unvermindert ausgeprägt war.

Bezogen auf die Teilkallusareale konnten keine Unterschiede bezüglich der Gewebequalität und –verteilung innerhalb jeder einzelnen Gruppe gefunden werden. Die prozentuale Verteilung der Gewebsanteile war vielmehr der für den Gesamtkallus befundenen identisch. Die Gewebequalität war also innerhalb der Lokalisationen als sehr homogen zu betrachten.

Claes und Kollegen (2002 a) untersuchten den Einfluss sehr schersteifer, aber axial unterschiedlich weicher Fixationssysteme auf die Osteotomieheilung an der Tibia des Schafes. Die Osteotomiespalthöhe betrug zwei Millimeter, die erlaubte Ausheilungszeit wie in der hier vorgestellten Studie neun Wochen. Der axial steifere Fixateur zeigt in der histologischen Auswertung eine größere Kallusfläche mit signifikant mehr Knochen- und Knorpelgewebe und identischer Bindegewebsfläche. Da die Kallusqualität und die Kallusquantität in der Gruppe des harten Fixateurs besser waren, ist davon auszugehen, dass auch die biomechanischen Eigenschaften dieser Regenerate deutlich besser waren (Brighton, 1984; White et al., 1977). Claes und Kollegen (2002 a) untersuchten ähnlich der hier vorgestellten Studie den prozentualen Anteil der drei Gewebetypen innerhalb der ROI. Da die Schnittebene (sagittale Schnittebene) wie in dieser Studie parallel zur Ebene des nach kranial ausgerichteten Fixateurs gewählt wurden, lassen sich beide Studien gut vergleichen. Die von Claes und Kollegen (2002 a) zur Verfügung gestellten prozentualen Angaben zur Gewebeverteilung im Kallus erleichtern zudem den Vergleich. Im Folgenden werden die prozentualen Angaben aus der Studie von Claes und Mitarbeitern tabellarisch dargestellt und mit den eigenen Ergebnissen verglichen.

Anteil am Kallusgewebe [%]	vorgestellte Studie			Claes und Mitarbeiter (2002 a)	
	M-Fixateur	KM-Fixateur	UTN	Fixateur hart	Fixateur weich
Knochen	88	89	41	48	50
Bindegewebe	12	11	57	47	32
Knorpel	0,1	0,1	2	5	11

Tab. 5.3-2: Vergleich der prozentualen Gewebeverteilung im Kallus der vorgestellten Studie mit derjenigen aus der Studie von Claes und Mitarbeitern (2002 a)

Der Anteil an Knorpelgewebe lag bei Fixateurgruppen im Promillebereich, in der UTN-Gruppe unter zwei Prozent. Im Vergleich zur Studie von Claes und Kollegen (2002 a) zeigt sich deutlich, dass die mit einem Fixateur versorgten Tiere dieser Studie in ihrer Heilung nach neun Wochen weit fortgeschritten sind, wohingegen die mit dem Marknagel versorgten Tiere bezüglich der Gewebeverteilung mit den Tieren aus der Studie von Claes und Mitarbeitern (2002 a) vergleichbar sind. Das schlechtere Heilungsergebnis in der Studie von Claes und Kollegen (2002a) könnte sowohl durch die „Ausschaltung“ der Scherbewegung durch das Studiendesign, als auch durch die übermäßige axiale Kompression verursacht worden sein. Scherung hat keine negative Auswirkung auf die knöchernen Frakturheilung, solange die durch sie hervorgerufene Dehnung zehn Prozent nicht überschreitet (Perren, 2002). Ob die im Vergleich zu der vorgestellten Studie verzögerte Frakturheilung in der Studie von Claes und Kollegen (2002a) aber auf fehlende Scherung oder auf übermäßige axiale Kompression zurückgeführt werden kann, kann weder durch den Vergleich der beiden Studien noch durch die Fachliteratur geklärt werden. Das beweist erneut den nach Haas (2000) noch heute vorhandenen Forschungsbedarf zur Frakturheilung im Allgemeinen unter dem externen Fixateur im Speziellen.

### 5.3.6. *Vergleich mit weiteren Studien*

Konkrete Literaturangaben zu den in dieser Studie konfigurierten und benutzten Fixateuren wird man vergeblich suchen, da der Fixateur externe einfach zuviel gestalterischen Spielraum lässt. Beschränkt man sich bezüglich der Fixateure aber auf den Vergleich von Studien mit einem monolateralen externen Fixateur am Großtier (Hund, Schaf, Schwein, Ziege), der aus sechs Knochenschrauben besteht und einen Defekt ( $> 1$  mm) stabilisiert, so findet man einige vergleichbare Versuchsanordnungen.

Goodship und Mitarbeiter (1993) verglichen beispielsweise an der ovinen Tibia zwei Fixateure, die eine Querosteotomie mit drei Millimeter Defekt stabilisierten. Die gewählten Schanzschrauben hatten einen Durchmesser von sechs Millimetern. Allerdings ist anzumerken, dass diese Schraubengröße für die ovine Tibia relativ zu groß dimensioniert sein könnte, da Anderson und Mitarbeiter (1996) empfehlen, den Durchmesser der Schrauben auf 20 Prozent des Knochendurchmessers zu beschränken. Um den Einfluss der Bewegung auf die Frakturheilung zu untersuchen, modulierten Goodship und Mitarbeiter (1993) die Steifigkeit des Fixateurs durch Variation des Haut-Knochenabstandes. Die Fixateure wiesen eine deutlich geringere Steifigkeit (Faktor vier) in axialer Richtung auf, als die in der vorliegenden Studie

zur Anwendung kommenden. Über die Torsionssteifigkeit der von ihnen verwendeten Fixateure wurden keine Angaben gemacht, allerdings ist anzunehmen, dass durch das einfache Vergrößern des Haut-Knochenabstandes die Torsionssteifigkeit in gleichem Maße vermindert wird. Zum Sechswochenzeitpunkt wurden in der Gruppe des weicher konfigurierten Fixateurs radiologisch eine deutlich fortgeschrittene Kallusbildung und eine deutliche Erhöhung der Fraktursteifigkeit festgestellt. Zum Tötungszeitpunkt (zwölf Wochen) waren diese Unterschiede statistisch nicht mehr zu erfassen. Leider haben Goodship und Mitarbeiter (1993) keine histologische Aufarbeitung der Osteotomieeregionen durchgeführt. Nichtsdestotrotz ergab deren Studie, vergleichbar zu der hier vorliegenden, eine bessere Heilung unter dem Einfluss des weniger rigiden Fixateurs zum Versuchsende. Allerdings zeigte die in dieser Studie zur Anwendung kommende unaufgebohrte Marknagelung bei gut doppelt so hohen Steifigkeitswerten eine vergleichbar schlechtere Heilung, so dass unerklärlich ist, wie die extrem instabilen Fixateure aus der Studie von Goodship und Mitarbeiter (1993) zu einer zufriedenstellenden Osteotomieheilung führen konnten.

Dieselbe Frage stellt sich bei der Studie von Krischak und Mitarbeiter (2002), die ebenfalls an der Schafstibia den Einfluss uni- und bilateraler Fixateure auf die Frakturheilung untersuchten. Die axiale Steifigkeit der Konstrukte wird mit 180 N/mm (unilateral) bzw. 380 N/mm (bilateral) angegeben. Die Torsionssteifigkeit lag bei 2,5 Nm/°. Dem gegenüber stehen in der vorliegenden Studie Steifigkeitswerte für die axiale Kompression von 2900 N/mm (medialer Fixateur), 2200 N/mm (kraniomedialer Fixateur) und 1600 N/mm (UTN). Die Torsionssteifigkeit der in der vorliegenden Studie verwendeter Fixateure lag mit 3,3 Nm/° deutlich höher, die des UTN mit 1,3 Nm/° deutlich darunter. Die Weite des Osteotomiespalts (drei Millimeter) ist in beiden Studien identisch. Krischak und Mitarbeiter (2002) fanden nach sechswöchiger Ausheilungszeit in der Gruppe der unilateralen Fixateure eine komplikationslose Ausheilung, ähnlich wie es in dieser Studie beobachtet wurde. Die Gruppe der bilateralen Fixateure hingegen zeigte eine signifikant erhöhte Anzahl unterbliebener Ausheilungen. Auch die Rate der Pininfekte nahm in der Gruppe der bilateralen Fixateure zu. Obwohl allgemein eine geringere Steifigkeit der Osteosynthese mit einer höheren Infektionsrate verbunden wird (Goodship, 1992), kann in diesem Fall davon ausgegangen werden, dass die Perforation von Muskelbäuchen, nötig für eine bilaterale Montage des Fixateurs, zum erhöhten Infektionsvorkommen beigetragen hat (Anderson et al., 1996; Claes, 1990). Krischak und Mitarbeiter (2002) schließen aus den Ergebnissen ihrer Studie, dass ein unilateraler Fixateur, montiert an einer von wenig Weichteilen gedeckten Stelle, wie z. B. die mediale oder kraniomediale Seite der Schafstibia, der beste Weg ist, eine komplikationslose Ausheilung einer Tibiafraktur mit

geringem Infektionsrisiko zu erreichen. Die vorliegende Studie bestätigt diese Einschätzung bezüglich der Weichteildeckung. Allerdings ist erstaunlich, dass der sehr weiche Fixateur aus der Studie von Krischak und Mitarbeiter (2002) eine komplikationslose Ausheilung ermöglicht. Die in dieser Studie verwendete UTN zeigt zwar eine fast zehnfach erhöhte axiale Kompressionssteifigkeit, ist aber durch deutliche Heilungsbeschwerden und ein unbefriedigendes Heilungsergebnis nach neun Wochen charakterisiert. Die Erklärung für das vergleichsweise schlechtere Abschneiden liegt vermutlich zum einen in der geringeren Torsionssteifigkeit der UTN verglichen mit den verwendeten Fixateuren begründet, ist aber sicher auch durch die intramedulläre Lage des Nagels hervorgerufen (Stürmer et al., 1980 b; Stürmer, 1993).

Wu und Mitarbeiter (1984) untersuchten die Auswirkungen der Fixateursteifigkeit auf das Heilungsergebnis an der Hundetibia mittels biomechanischer, radiologischer, morphologischer und histologischer Analysen. Die Modulation der Fixateursteifigkeit wurde über die Schraubenanzahl erreicht, ein Verfahren, dem andere Autoren kritisch gegenüber stehen, da eine Veränderung der Schraubenanzahl eine weitere Modifikation neben derjenigen der Steifigkeit bedeutet und somit einen weiteren Faktor in die Untersuchung einbringt. Das erschwert die Zuordnung der Ergebnisse zu einem bestimmten Parameter (Goodship et al., 1993). In ihrer Studie verglichen Wu und seine Mitarbeiter (1984) zwei Fixateure mit einer Steifigkeit von 295 N/mm und 1,2 Nm/° (axiale Kompression und axiale Torsion) bzw. 215 N/mm und 0,83 Nm/°. Die verwendeten Fixationssysteme sind weit weniger steif als die in dieser Studie verwendeten (ungefähr um den Faktor zehn), allerdings waren die im Versuch verwendeten Hunde auch nur etwa ein Viertel so schwer wie die in der vorgestellten Studie verwendeten Schafe. Zudem zeigen Hunde ein ganz anderes Belastungs- und Schonverhalten der betroffenen Gliedmaße als Schafe (Stürmer et al., 1980 a). Ein Versuchstier wurde jeweils an beiden Tibiae mit einem rigiden und einem weniger rigiden Fixateur versorgt. Diese beidseitige Versorgung ist kritisch zu beurteilen, da eine gegenseitige Beeinflussung nicht ausgeschlossen werden kann. Wu und sein Team (1984) beobachteten klinisch eine Mehrbelastung des mit dem steiferen Fixateur versorgten Beines. Diese Beobachtung wurde in der Studie von Klein und Mitarbeitern (2003 a) quantifiziert: die mit dem (steiferen) Fixateur externe versorgten Tiere kehrten schneller zur Vollbelastung zurück als die Tiere, deren Osteotomie mit einem weicherem Fixationssystem, der UTN, versorgt waren. Radiologisch wurde von Wu und seinen Mitarbeitern (1984) in der Gruppe des weicheren Fixateurs 90 und 120 Tage nach der Operation eine größere periostale Kallusformation in mediolateraler Ebene beobachtet. Vierzig Tage nach der Operation war dieser Unterschied nicht auszumachen. Die Kallusfläche der

Gruppe des steiferen Fixateurs nimmt über den beobachteten Zeitraum (40. bis 120. Tag) ab. Allerdings wurde kein Versuch unternommen, die Qualität des entstandenen Regeneratgewebes zu untersuchen. Dieser Aspekt und die Verwendung von Hunden erschwerten den Vergleich mit der hier vorgestellten Studie immens. Im Gegensatz dazu zeigte die vorliegende (histomorphometrische) Analyse zum Zeitpunkt neun Wochen post operationem in derselben Ebene eine deutlich kleinere Fläche periostalen Kallus in der Gruppe des weicheren (kranio-medial montierten) Fixateurs.

Die biomechanische Testung, die Wu und Mitarbeiter (1984) zum 30 Tage post operationem durchführten, ergaben eine deutlich höhere Steifigkeit des Kallus des steiferen Fixateurs. Allerdings kam es auch bei diesem noch zu einer Refraktur im originären Frakturspalt. Damit waren die Tiere aus der Studie von Wu und seinem Team (1984) in der mit dem weichen Fixateur versorgten Gruppe nicht nach dem von White und Mitarbeitern (1977) erarbeiteten Score klassifizierbar, die mit hartem Fixateur versorgten Tiere konnten zu 75 Prozent Stadium I, zu 25 Prozent Stadium II zugeordnet werden. Im Gegensatz dazu konnte die Zuordnung zum Stadium II in der vorliegenden Studie bei nur einem einzigen mit Fixateur versorgten Tier beobachtet werden, alle anderen Tiere versagten bei der biomechanischen Testung im kortikalen Bereich und waren damit Stadium IV zuzuordnen. Dieser Unterschied im biomechanischen Verhalten der Präparate lässt sich mit der verdoppelten Ausheilungszeit dieser Studie - verglichen mit der von Wu und Mitarbeitern (1984) - erklären. Zum 120-Tagezeitpunkt ergaben sich bezüglich der biomechanischen Testung in der Studie von den Autoren keine signifikanten Unterschiede zwischen beiden Fixateuren. Das lässt den Schluss zu, dass die Knochen sich bereits in der letzten Phase der Heilung, im Remodelingprozess, befanden. Diese Annahme scheint berechtigt, wenn man davon ausgeht, dass Hunde eine schnellere Knochenheilung aufweisen als das Schaf oder gar der Mensch (Goodship et al., 1993). Nach der Klassifikation von White und Mitarbeitern (1977) wurden jedoch die Gruppe der harten Fixateure aus der Studie von Wu und Mitarbeitern (1984) zu 50 Prozent Stadium III und zu 50 Prozent Stadium IV zugeordnet, während die weichen Fixateure zu je 25 Prozent Stadium II bzw. IV zugeordnet wurden und zu 50 Prozent Stadium III (120-Tage Zeitpunkt). Das ist insofern verwunderlich, als die Schafstibiae der hier vorgestellten Studie mit speziesbedingter längerer Heilungszeit zum 63-Tage Zeitpunkt biomechanisch stabiler waren als die der Hunde nach doppelter Ausheilungszeit. Die in der vorgestellten Studie verwendeten Fixateure waren weitaus stabiler, auch unter Berücksichtigung des Gewichts der Versuchstiere. Eine sehr instabile Fixateurkonstruktion führt, wie in der Studie von Wu und Kollegen (1984) deutlich gezeigt, zu einer verlangsamten Heilung, selbst wenn die Frakturspalt-

weite gering gehalten wird. In der histologischen Auswertung fanden die Autoren auch die in dieser Studie beobachtete perpendikuläre Ausrichtung des neu gebildeten Knochens und interpretieren diese als zunächst “fehlausgerichtete“ Osteonstrukturen, die im Zuge des Remodelingprozesses durch längs ausgerichtete Osteone ersetzt werden.

Stürmer (1988) untersuchte den Heilungsverlauf dreier unterschiedlich steifer Fixateure an der Schafstibia. Er sah den Reiz für die Kallusbildung in der interfragmentären Bewegung, welche sich unabhängig von den initial gemessenen Werten innerhalb von sieben Wochen nach der Operation angleichen. Daraus schloss der Autor auf die Anpassungsfähigkeit des Kallus, der auf die initiale Instabilität reagiert, die interfragmentären Bewegungen reduziert und letztendlich eine knöcherne Überbrückung des Frakturspalts ermöglicht. Der Autor beschrieb eine identische Ausheilungszeit für alle drei verwendeten Fixateure. Auch in der vorliegenden Studie parallel durchgeführten Bewegungsmessungen glichen sich die *in vivo* gemessenen interfragmentären Bewegungen relativ schnell an (Klein et al., 2003 a; Klein et al., 2003 b). Die interfragmentären Bewegungen der Fixateurtiere näherten sich innerhalb der ersten zwei postoperativen Wochen, die mit der UTN versorgten Tieren zeigten bis zur dritten Woche erhöhte Bewegungen (Klein et al., 2003 a), welche sich innerhalb der vierten Woche denen der Fixateure angleichen (Klein et al., 2003 b). Kristiansen (1987) weist darauf hin, dass eine Voraussage der interfragmentären Bewegungen nicht anhand der Steifigkeitswerte eines Fixationssystems gemacht werden können. Nach diesem Autor können zwei verschiedene Fixationssysteme mit identischer Steifigkeit sogar verschiedene interfragmentäre Bewegungseigenschaften haben. Deutlich muss nach Auswertung dieser Studie der von Claes und Mitarbeitern (1998) vertretene Meinung widersprochen werden, die Zunahme der interfragmentären Bewegungen erhöhe die Kallusmenge, nicht aber die Kallusqualität. In der hier vorliegenden Studie zeigte der KM-Fixateur eine geringere Initialsteifigkeit, folglich mehr interfragmentäre Bewegung (Klein et al., 2003 b) und daraus resultierend ein besseres biomechanisches und histologisches Heilungsergebnis. Die Zunahme der interfragmentären Bewegung kann die Kallusmenge sowohl vergrößern als auch verkleinern, sowie die Qualität des Kallusgewebes verbessern oder verschlechtern. Beides ist in dieser Studie und in anderen Studien an der Schafstibia nachgewiesen worden. Diese unterschiedlichen Resultate lassen sich vermutlich durch die Vielzahl von Faktoren erklären, die Einfluss auf die Kallusqualität und –quantität nehmen. Diese Faktoren lassen sich in lokale und systemische Faktoren unterteilen. Lokale Faktoren z. B. sind die Art der Fraktur und das begleitende Weichteiltrauma, das gewählte Implantat und die dadurch hervorgerufene biomechanische Umgebung, die interfragmentären Bewegungen. Systemische Faktoren können systemische Vorerkrankungen,

terfragmentären Bewegungen. Systemische Faktoren können systemische Vorerkrankungen, das Alter, das Geschlecht und der Aktivitätsgrad des Patienten sein.

Augat und Mitarbeiter (1996) wählten einen anderen Ansatz für ihre Frakturheilungsstudie. Eine Osteotomiesituation, ähnlich der in dieser Studie zur Anwendung gekommenen, wurde an der Schafstibia geschaffen und mit einem aus sechs Schanzschrauben konstruierten, monolateralem Fixateur versehen. Zehn Tiere wurden mittels Achillessehnen-Tenotomie in der Frühphase der Frakturheilung an der Belastung der Extremität gehindert, fünf weiteren Tieren wurde uneingeschränkte Belastung erlaubt. Nach der neunwöchigen Ausheilungszeit wurden die Tibiae biomechanisch mittels Dreipunkt-Biegung untersucht, welche eine deutliche Instabilität der frühbelastenden Gruppe ergab. Radiologisch zeigten zwei der Tiere aus dieser Gruppe (40 Prozent) keinerlei knöcherne Überbrückung von Osteotomiespalt und periostaler Umgebung. Hingegen zeigten acht Tiere (80 Prozent) der spätbelastenden Gruppe eine vollständige knöcherne Überbrückung des Osteotomiespalts und des periostalen Kallus. Dieses Ergebnis wurde in der frühbelastenden Gruppe bei nur einem Tier beobachtet. In dieser Studie, in der den Tieren die sofortige postoperative Belastung erlaubt wurde, zeigten alle mit einem Fixateur externe versehene Tiere eine vollständige knöcherne Überbrückung des Osteotomiespaltes. Bei den mit einer UTN versorgten Tieren war dies nur in einem Fall zu beobachten. Ein weiteres Tier wies diese Überbrückung in keiner Ebene auf. Die restlichen vier Tiere zeigten eine Überbrückung auf ein bis drei Kortikales. Histologisch zeigte die frühbelastende Gruppe von Augat und Mitarbeitern (1996) deutlich mehr Knorpelgewebe im Kallus, die spätbelastende Gruppe imponierte durch einen erhöhten Knochenanteil. Augat und Mitarbeiter (1996) schlussfolgerten aus ihren Untersuchungen, dass eine frühe Vollbelastung der Frakturheilung abträglich sei. Das muss sicher differenziert betrachtet werden, da in der hier diskutierten Studie unter früher Vollbelastung beim Fixateur die von Augat und Mitarbeitern (1996) beschriebenen Probleme bezüglich mangelnder Konsolidierung des Osteotomiespalts nicht auftraten. Die von den Autoren gewählten Schanzschrauben wiesen einen um 0,5 mm geringeren Durchmesser auf. Der Abstand der Karbonstäbe zur Haut wurde nicht näher erläutert. Der in der Studie von Augat und Mitarbeitern (1996) verwendete Fixateur war mit großer Wahrscheinlichkeit weniger stabil als die in dieser Studie verwendeten Fixateure. Möglicherweise waren die von Augat und Mitarbeitern (1996) konfigurierten Fixateure zu instabil, um im gewählten Modell eine komplikationslose Heilung zu ermöglichen. Auch die instabilere Nagelosteosynthese, die in der vorgestellten Studie zur Anwendung kam, erreichte in nur wenigen Fällen eine knöcherne Konsolidierung von mindestens drei Kortizes. Das Gewicht der Schafe aus der Studie von Augat und Mitarbeitern (1996) war mit  $68 \pm 8$  kg durch-

aus mit dem Gewicht der Schafe dieser Studie vergleichbar. Interfragmentäre Scherbewegung wird von Park und Kollegen (1998) als Stimulus für die Bildung von Knorpelgewebe im Kallus angesehen. Aus dem Vergleich der beiden Studien kann man schlussfolgern, dass die in der Studie von Augat und Mitarbeitern (1996) besser abschneidende Gruppe durch die Entlastung der Extremität die interfragmentären Bewegungen minimieren und dass dadurch Knorpelbildung im Kallus reduziert und knöcherne Kallusbildung gefördert wird. Doch ist mittlerweile bekannt, dass eine alleinige Kontraktion der die Fraktur umgebenden Muskeln ähnlich große interfragmentäre Bewegungen bewirkt wie die Belastung der entsprechenden Extremität (Duda et al., 2003). Deshalb bleibt unklar, welcher Mechanismus genau die schnellere Heilung bei den tenotomierten Tieren hervorgerufen haben könnte. Der wirkende Mechanismus scheint jedenfalls konträr zu der in dieser Studie gezeigten schnelleren Heilung bei früherer Vollbelastung unter dem Fixateur externe zu wirken. Die Entlastung der tenotomierten Tibiae ist eher zu vergleichen mit einer langanhaltenden Teilbelastung unter der UTN, die in der vorgestellten Studie jedoch mit einer stark verzögerten Heilung einhergeht, also mitnichten die von Augat und Mitarbeitern (1996) beobachteten positiven Auswirkungen auf die Frakturheilung zeigt. Die in dieser Studie durch die UTN verlangsamte Frakturheilung scheint allerdings eher durch das Implantat, denn durch die verzögerte Belastung bedingt zu sein.

Larsson und Mitarbeiter (2001) untersuchten den Einfluss der axialen Kompression auf die Heilung einer Tibiafraktur am Hund. Die Hunde wurden beiderseits an der Tibia osteotomiert. Die Spaltweite wurde auf zwei Millimeter festgelegt, der aus sechs Schrauben konstruierte Fixateur wurde lateral montiert. Der Fixateur einer Seite wurde intraoperativ mittels eines Federmechanismus axial dynamisiert. Sechs Wochen nach der Operation zeigte sich eine signifikant erhöhte Torsionssteifigkeit der axial dynamisierten Seiten. Zu späteren Zeitpunkten (neun und zwölf Wochen), ergaben sich keine statistisch signifikanten Unterschiede. Histomorphometrisch zeigte sich eine signifikant höhere endostale Knochenfläche zum Vierwochenzeitpunkt auf den dynamisierten Seiten. Die Knochenfläche des periostalen Kallus der dynamisierten Tiere war zum Neunwochenzeitpunkt fast 40 Prozent kleiner als die der Kontrollgruppe, die Knochendichte war etwas geringer. Die dynamisierten Seiten zeigten über eine schnellere Verringerung der Kallusmenge ein früheres Remodeling. Ob diese Effekte durch die zyklische Belastung beim Laufen oder die geringere Weite des Frakturspalts oder eine Kombination aus beiden Faktoren entstanden waren, konnten Larsson und Mitarbeiter (2001) nicht abschließend klären. Auch in der vorgestellten Studie zeigte der KM-Fixateur, der aufgrund geringerer axialer Kompressionssteifigkeit mehr axiale Bewegung zuließ, eine schnellere Heilung, resultierend in einem kleineren, stabileren Kallus zum Neunwochenzeit-



punkt. Für die mit einem Marknagel versorgte Gruppe, die noch einmal eine deutlich verringerte axiale Steifigkeit aufwies, konnte dieser positive Effekt nicht bestätigt werden. Larsson und Mitarbeiter (2001) beobachteten in der histologischen Auswertung ihrer Studie medial periostal eine kleinere Kallusfläche und führten das auf den medialen Operationszugang (für die Osteotomie) und die resultierende Verletzung der Vaskularisierung zurück. In der hier vorgelegten Studie wurde bei den Fixateurtieren der nämliche Effekt beobachtet und zunächst, neben der von Larsson und Mitarbeitern (2001) genannten Devaskularisierung, auch auf biomechanischen Einflüsse, hervorgerufen durch die monolaterale mediale Lage des Implantats, zurückgeführt. Auch Wade und Kollegen (2001) schreiben den Effekt dem durch die Montage-Ebene des Fixateurs bedingten stress-shielding, also dem heterotopen Kraft- oder Belastungsverteilungsmuster, zu. Da es allerdings in der Studie von Larsson und Mitarbeitern (2001) bei lateraler Positionierung des Fixateurs ebenfalls zu dieser ungleichmäßigen (lateral überwiegenden) Kallusausbildung kommt, scheint der Effekt der Devaskularisierung des Knochens von größerem Einfluss auf die Frakturheilung zu sein als der Stress-shielding-Effekt.

Mayer und seine Kollegen (1983) verglichen die Osteotomieheilung unter drei verschiedenen Fixateuren im Schaf. Die Osteotomie wurde intraoperativ unter Kompression gesetzt. Die Studie wies eine Reaktion des Kallusgewebes auf Ausmaß und Dauer der interfragmentären Bewegungen nach. Je mobiler die Fragmente gegeneinander waren, desto ausufernder war, in Übereinstimmung zu den Befunden von Claes und Kollegen (1998), die Produktion von Bindegewebe und Faserknorpel im Spalt, desto deutlicher die Osteoklastenaktivität und desto ausgeprägter die peri- und endostale Kallusformation. Das Vorkommen von Osteonen im Spalt war gleichzeitig verzögert, der Haverssche Umbau (Geflecht- in Lamellenknochen) begann hingegen bei instabilen Frakturen nach latenter Periode schneller. Vergleicht man die radiologischen und histologischen Befunde, so finden Mayer und Kollegen (1983) bei radiologisch diagnostizierter großer axialer Dislokation der Frakturenden, was am ehesten dem hier vorgestellten Modell entspräche, eine Spalterweiterung bei starker bis massiver Kallusentwicklung. Histologische Befunde sind eine Kallusmanschette, beträchtliche Resorptionslakunen mit den diese verursachenden Osteoklasten in den Fragmentkanten, desgleichen avitale und nekrotische Gebiete und die dadurch bedingte Weitung des Spaltes. Der Spalt ist hauptsächlich gefüllt mit Bindegewebe, Knorpel und Geflechtknochen, die genaue Zusammensetzung wird nicht näher beschrieben. Interfragmentärer Lamellenknochen tritt frühestens nach sechs Wochen auf, im periostalen und endostalen Kallus hingegen schon in der dritten bis vierten Woche. Die von Mayer und Mitarbeitern (1983) beschriebene, durch

Osteoklasten hervorgerufene Spalterweiterung konnte in dieser Studie nur an den mit einem Marknagel versorgten Tieren beobachtet werden. Besonders die großflächigen Resorptionszonen mit reger Osteoklastenaktivität und Osteotomiespalterweiterung waren bei den mit einer unaufgebohrten Marknagelung versorgten Tieren der vorliegenden Studie deutlich ausgeprägt. Vermutlich zeigen die von Mayer und Kollegen (1983) verwendeten Fixateure eine der UTN ähnliche, geringe Steifigkeit verglichen mit den für die vorgestellte Studie konfigurierten Fixateuren.

Sowohl die mit einem Marknagel als auch mit einem der beiden Fixateure versorgte Osteosynthesen heilten im Rahmen dieser Studie unter Kallusbildung aus. Es war in Übereinstimmung mit Perren (2001) keine kalluslose Ausheilung zu erwarten, da diese nur bei Kontakt der Bruchenden und unter absolut stabilen biomechanischen Bedingungen stattfinden kann. Ersteres ist durch das Defektmodell verhindert, die biomechanischen Bedingungen waren bei den Fixateuren stabiler als beim Marknagel, jedoch mitnichten absolut stabil (d. h. ohne jegliche interfragmentäre Bewegung), wie die von Klein und Mitarbeitern (2003 a, b) an diesen Schafen durchgeführte Parallelstudie zeigt.

Stürmer und Mitarbeiter (1980 a) untersuchten den Heilungserfolg der aufgebohrten Marknagelung im Schafsmodell. Im klinischen Verlauf fanden sie eine initiale Drehinstabilität, die in der vorliegenden Parallelstudie durch Klein und Mitarbeiter (2003 a) ebenfalls beobachtet und auch quantitativ erfasst werden konnte. Stürmer und Mitarbeiter (1980 a) beschrieben die Rückkehr zur Vollbelastung innerhalb der dritten postoperativen Woche. Betrachtet man dazu die in der Parallelstudie gemessenen Bodenreaktionskräfte, muss dieser Beschreibung deutlich widersprochen werden. Selbst wenn die Tiere klinisch/adspektorisch die operierte Gliedmaße scheinbar vollständig belasten, so zeigen die gemessenen Bodenreaktionskräfte eine Rückkehr zur Vollbelastung nicht innerhalb der Versuchszeitdauer von neun Wochen (Klein et al., 2003 a). Die von Stürmer und Kollegen (1980 a) erhobenen radiologischen Befunde über den Heilungsverlauf der Schafstibia unter aufgebohrter Marknagelung gleichen denen dieser Studie. Es entwickelte sich zunächst ein wolkiger, kugelförmiger Kallus periostal an der Osteotomie. Die Kallusbildung wird mit der dritten Woche nach der Operation radiologisch sichtbar und erreicht seine maximale Ausdehnung etwa mit der sechsten Woche post operationem. In der Studie von Stürmer und Mitarbeitern (1980 a) waren die kortikalen Osteotomiekanten im histologischen Präparat auch nach acht Wochen noch gut zu erkennen und weitgehend reaktionslos und unverändert. Im Unterschied dazu unterlagen die

Osteotomiekannten in der hier vorliegenden Studie in der neunten Woche einem regen Umbauvorgang, die Kanten waren abgerundet, eine rege Osteoklastentätigkeit war zu beobachten.

Besonders auffällig war die Erweiterung des Osteotomiespalts, welche allgemein als Antwort des Gewebes auf die herrschenden mechanischen Bedingungen im Osteotomiespalt interpretiert wird (Brunner et al., 1999; Willenegger et al., 1971). Die Kortikalisenden sind laut Willenegger und Mitarbeitern (1971) an der Kallusbildung nur wenig oder nicht beteiligt. Dieses sei auf die Schädigung der Knochenvascularisierung im Frakturspalt und auf die Resorptionsvorgänge zurückzuführen, die sich an den Stellen größter mechanischer Unruhe und Belastung abspielen. Auch Perren (1992) weist darauf hin, dass die bewegungsabhängige Deformation (Dehnung) zwischen den Fragmenten am größten ist, da die Distanz zwischen den Fragmenten, relativ gesehen, kurz ist. Aufgrund dieser Tatsache bilde sich der interfragmentäre Kallus als letztes stabilisierendes Element aus. Das könnte eine Erklärung für die in dieser Studie beobachteten fehlenden interkortikalen Überbrückung bei den meisten mit einem Marknagel versorgten Tieren sein, während die mit den Fixateuren therapierten Tiere in jedem Fall eine komplette knöcherne interkortikale Überbrückung aufwiesen.

Stürmer und Mitarbeiter (1980 a) hoben besonders die während der Knochenheilung unter einem Marknagel auftretende Zunahme des gesamten Tibiaschaftdurchmessers während der Heilungszeit hervor. Auch in dieser Studie war die diffuse Zunahme des Tibiaumfangs weit proximal und distal der eigentlichen Osteotomiezone gut zu beobachten. Es handelte sich vermutlich um durch den Marknagel ausgelöste kortikale Remodeling- und Anpassungsvorgänge (Braun et al., 1996). Küntscher (1965) postulierte, „dass Druck von außen (auf den Knochen- Anm. d. Verfasserin) Knochenresorption bedeutet, während Druck von innen eine Verstärkung der Kortikalis mit sich bringt“. Diese positive Schlussfolgerung kann in vorliegender Studie nicht bestätigt werden, da mitnichten nur eine Verdickung, also Umfangsvermehrung der Kortikalis in der mit einem Marknagel versorgten Gruppe beobachtet wurde. Vielmehr zeigt der Knochen schwerwiegende Umbauvorgänge bis hin zur völligen Auflösung der geordneten Struktur der Kortikalis und ein Ersetzen des lamellären Knochens durch biomechanisch minderwertigen Geflechtknochen und Bindegewebe.

Anderson (1993) beobachtete bei der Versorgung einer Osteotomie des Hundeoberschenkelbeins mit intramedullären Nägeln eine generelle Umfangszunahme des Os femoris mit Bildung einer neuen Kortikalis. Der Frakturspalt war nach einer Ausheilungszeit von acht Wochen histologisch noch deutlich sichtbar. Die Kortikalis sah, ähnlich wie in der hier vorgestellten Studie, aufgelockert, fast spongiös aus und zeichnete sich durch exzessive Remode-

lingvorgänge aus. Anderson (1993) unterstrich den Zusammenhang zwischen locker sitzendem Marknagel und exzessiven kortikalen Reaktionen und beschrieb als zusätzliche Folge die Sequestrierung der Osteotomieanten. Dieses Phänomen konnte in der vorliegenden Studie bei fünf von sechs mit einem Marknagel versorgten Tieren histologisch beobachtet werden. Das Tier mit dem geringsten Markraumdurchmesser zeigte keine Sequestrierung. Eventuell kann ein relativ großer Nageldurchmesser bezogen auf den Markraumdurchmesser die Sequesterbildung verhindern. Für definitive Aussagen waren allerdings die Fallzahlen dieser Studie zu gering. Aseptische Nekrosen wurden auch in anderen Studien sowohl bei aufgetriebener als auch bei unaufgetriebener Marknagelung beobachtet (Stürmer et al., 1980 b; Stürmer, 1993). In dieser Studie war das bei Ausheilung der mittels Marknagel stabilisierten Osteotomie ebenso der Fall, die mit einem Fixateur versorgten Tiere hingegen zeigten diese den Heilungsprozess negativ beeinflussende Entwicklung nicht. In der Nähe der Osteotomieanten fand Anderson (1993) in seiner Studie zum Marknagel, im Gegensatz zu dieser Studie, kein Remodeling. Auch eine Ausbildung von knöchernem endostalen Kallus hat dieser Autor nicht beobachtet. Ein solcher endostaler Kallus war aber in der vorgestellten Studie bei 50 Prozent der mit einem UTN versorgten Tibiae vorhanden. Gleichzeitig waren die Osteotomiespalte bei der Versorgung mit dem Marknagel nach neun Wochen makroskopisch z. T. erheblich erweitert. Dieses kann u. a. durch Abbau von (avitaalem) Knochengewebe verursacht worden sein. Darin liegt vermutlich der Grund für die im Gegensatz zur Studie von Anderson (1993) erhaltene Vitalität und damit osteogene Potenz der Osteotomieanten, die eine Bildung endostalen Kallus ermöglichte. Gründe für die unterschiedlichen Befunde könnten unterschiedliche Implantatsteifigkeiten oder die höhere Beweglichkeit der nicht verriegelten, unaufgetriebenen, intramedullären Nägel, derer der Autor sich bediente, sein. Die geringere Steifigkeit der von Anderson (1993) verwendeten Marknägel bedingt wohl auch die von ihm beobachtete verzögerte Ausheilung. Eine knöcherne Überbrückung des Osteotomiespalts wurde von Anderson (1993) erst nach der zwölften Woche beobachtet. In dieser Studie zeigten die Tiere nach neun Wochen größtenteils eine knöcherne Überbrückung, abgesehen von einer Tibia aus der Nagel-Gruppe, welches radiologisch auf allen vier Kortikales unüberbrückt war. Krettek und Mitarbeiter (1994, 1995, 1991) legen folgende Kriterien für die Ausheilung fest: klinisch stabile Tibia, schmerzfreies Gehen ohne Hilfsmittel und radiologischer Nachweis einer soliden, kallösen Überbrückung einer Fraktur auf drei von vier Kortikales. Nach dieser Einteilung waren alle mit einem Fixateur versorgten Tiere (n = 12) dieser Studie ausgeheilt, in der Gruppe der UTN-Tiere (n = 6) traf das dagegen nur auf zwei Tiere zu.

Stürmer und Kollegen (1980 b) beschrieben die Folgen der aufgebohrten Marknagelung auf die Ausheilung einer Osteotomie nach acht Wochen recht plastisch. So fanden sie in ihrer histologischen Auswertung zwar eine kräftige Kallusmanschette auf Höhe der Osteotomie, jedoch auffallend reaktionslose Osteotomieränder und keinerlei Anzeichen einer Überbrückung der Osteotomie. Der Aufbohrvorgang im Zuge der Implantation des Marknagels hatte das intramedulläre Gefäßsystem zerstört und die Knochenkanäle bis in die äußere Kortikalisschicht mit Fett und Bohrmehl verstopft. Der resultierende lokale Infarkt führte zum Osteozytentod und zur großflächigen aseptischen Nekrose der Kortikalis. Der zentripetale Blutfluss wurde durch das Aufbohren in einen zentripetalen umgewandelt. Es dauerte mindestens sechs bis acht Wochen, bis die intramedulläre Blutversorgung sich wieder erholt hatte. Der Umbau des nekrotischen Knochens erfolgte stets von periostal, von dort gingen Resorption, Vaskularisierung und Knochenneubildung aus. Das Remodeling der nekrotischen Kortikalis ging weitaus langsamer vonstatten: dieses schrieben Stürmer und Mitarbeiter (1980 b) der ungünstigen Situation im Osteotomiespalt zu, die, neben der endostalen Devaskularisierung und der Verlegung der Knochenkanäle, durch die lokale Periostablösung und die postoperative Rotationsinstabilität gekennzeichnet war. Lippuner und Kollegen (1992) kommen hingegen nach Studien an Hund und Schaf zu dem Schluss, dass die intraosseäre mikrovaskuläre Anatomie und die Gewährleistung der Blutversorgung des kortikalen Knochens aus dem umliegenden Weichgewebe weniger wichtig sein könnte als gemeinhin bisher angenommen. Doch in dieser Studie konnten Teile dieser von Stürmer und Kollegen (1980 b) für die aufgebohrte Marknagelung beschriebene Problematik bestätigt werden. So fanden sich in der histologischen Analyse teilweise reaktionslose Osteotomiekanten, aber auch von Osteoklasten gesäumte Kanten, die deutlichen Abbauvorgängen unterworfen waren (Abb. 4.4-3 und -5). Folgerichtig war häufig eine Erweiterung des Osteotomiespalts zu verzeichnen (Kap. 4.4.1.). Neben der Ausbildung von stabilisierendem Kallusgewebe ist die spontane Frakturheilung durch die flächenhafte Resorption der in den Unruhezonen liegenden Fragmente gekennzeichnet (Stürmer 1996 b).

Stürmer (1988) fand in seiner Studie nur minimale Nekrosen der an den Frakturspalt angrenzenden Kortikalis und führte dieses auf die durch den angewendeten Fixateur geschonte Durchblutung des osteotomierten Knochens zurück. Die Revaskularisation der minimalen Nekrosen wurde laut Stürmer (1988) durch Haversschen Umbau oder durch flächenhafte Resorption vorangetrieben. Für die unterschiedlichen Abläufe zeichnete der Autor lokale Änderungen in der Biomechanik verantwortlich. Eine Resorption der Frakturenden kann eine Reduzierung der Gewebebelastung und damit eine Entspannung bewirken (Perren, 1992; Perren,

2001; Perren, 2002). Diese Reduzierung ermöglicht die Bildung von Kallusgewebe und damit letztendlich die knöcherne Überbrückung des Frakturspalts (Brunner et al., 1999; Chao et al., 1989). Diese biologische Antwort auf Belastung wird nach Chao und Mitarbeitern (1989) häufig bei Defektheilungen unter einem externen Fixateur beobachtet. Dieses stellt sich in der hier vorgestellten Studie - wie schon mehrfach erläutert - anders dar. So zeigte keines der mit einem Fixateur externe therapierten Tiere eine Erweiterung des Osteotomiespalts durch Resorption, während dieses Ereignis bei fünf von sechs mit einem Marknagel therapierten Tieren der Fall war.

Stürmer (1988) postulierte hingegen, dass die knöcherne Heilung einer Fraktur bei größerer Instabilität nicht länger dauert als bei geringer Instabilität. Die These bezüglich der Heilung unter Instabilität wird durch die Ergebnisse der vorliegenden Studie zumindest für den Marknagel untermauert. Der Marknagel zeigte in dieser Studie, verglichen mit dem Fixateur, nach neunwöchiger Ausheilungszeit zwar deutlich minderwertiges Kallusgewebe, doch die biomechanischen Eigenschaften der osteotomierten Tibiae nach Implantatentfernung zeigten keine statistisch signifikanten Unterschiede zwischen den Gruppen.

Die Rotationsstabilität des Marknagels wird neben den Verriegelungsbolzen vor allem durch die Reibung der Fragmente gegeneinander gewährleistet (Tarr et al., 1986). Daher stellt das in dieser Studie vorgestellte Modell die Simulation des schlimmsten Falles, eben des Verlustes des kortikalen Kontakts, dar. Diese fehlende kortikale Abstützung ergibt eine weitere Komplikation, da Marknägel generell darauf ausgelegt sind, als nicht-lasttragende Implantate zu fungieren (Tarr et al., 1986). Diese zwei grundlegenden Prinzipien der Marknagelung werden in dieser Studie zu Ungunsten des Marknagels missachtet. Die Ausheilung eines Knochendefektes unter unaufgebohrter Marknagelung ist aber nicht völlig klinikfern. Vielmehr kommt es bei Tibiafrakturen, die häufig Folge von Hochenergie-Traumata (z. B. Motorrad-Unfälle) sind, oft zu Knochengewebverlusten. Auch eine geschlossene, d. h. ohne Eröffnung der Frakturzone vorgenommene Reponierung einer Fraktur ohne Gewebverlust kann manchmal nur unter Spaltbildung erfolgen.

In einer klinischen Multicenter-Studie von Markmiller und Kollegen (2000) erreichte der UTN im humanen Patienten eine Konsolidierungsrate von 97 Prozent (geschlossene Frakturen) bzw. 92 Prozent (offene Frakturen) innerhalb von sechs Monaten. Eventuell war die in der präsentierten Studie festgelegte Ausheilungszeit von neun Wochen zu kurz dimensioniert, eine knöcherne Konsolidation mittels Marknagel in der Mehrheit der Fälle zu erreichen. Al-

lerdings ist diese knöcherne Heilung in 100 Prozent der mit einem Fixateur externe therapierten Tibiae erfolgt und somit durchaus im vorgegebenen Heilungszeitraum zu erreichen.

Bhandari und Kollegen (2001) fanden in ihrer Literaturstudie von zur Behandlung von Tibiaschaftfrakturen heraus, dass unaufgebohrte intramedulläre Nägel in der klinischen Anwendung dem Fixateur externe deutlich überlegen waren. In ihrer Studie überzeugte der intramedulläre Kraftträger durch eine prozentual geringere Anzahl an Re-Operationen, Infekten und später bzw. ausbleibender Heilung. Diese Befunde wurden auch durch die Studie von Runkel (1999) gestützt, welcher zusätzlich noch eine deutlich geringere Zeitspanne bis zur Vollbelastung (UTN: 16 Wochen, Fixateur externe: 51 Wochen) und eine schnellere knöcherne Konsolidierung (26 Wochen vs. 51 Wochen) hervorhob. Keinen Unterschied jedoch fanden Bhandari und Kollegen (2001) zwischen den beiden Systemen gab es jedoch bei der Inzidenz tiefer Infekte, was erstaunt, ist doch das Argument gegen den Einsatz eines externen Fixateurs die hohe Infektanfälligkeit der Osteosynthese (Anderson et al., 1996; Claes, 1990; Clasper et al., 2001; Krischak et al., 2002; Mayr, 2002; Runkel, 1999; Schandelmaier et al., 1997 b). Tatsächlich fanden Bhandari und Kollegen (2001) in ihrer Studie heraus, dass die oberflächlichen Infekte bei Fixateur externe-Osteosynthesen dominierten. Markmiller und Kollegen (2000) jedoch verweisen darauf, dass die von Bhandari und Kollegen (2001) erwähnten scheinbaren Vorteile des intramedullären Nagels bezüglich des Infektionsrisikos häufig iatrogen erzeugt werden, da Frakturen mit schwerem Weichteiltrauma und damit höherem Infektionsrisiko generell eher mit einem externen Fixateur versorgt werden, während Marknägel zur Stabilisierung weniger komplexer Fälle vorgezogen werden. Weiterhin zeigen Markmiller und Kollegen (2000) deutlich auf, dass ein direkter Zusammenhang zwischen dem Weichteiltrauma und der Anzahl von tiefen Infektionen, ausbleibender Heilung und Revisionseingriffen besteht, so dass die von Bhandari und Kollegen (2001) befundeten Vorteile des Marknagels wahrscheinlich auf die oben erwähnte unterschiedliche Ausgangssituation der Frakturen vor der chirurgischen Versorgung zurückzuführen war.

Doch auch Schandelmaier und Kollegen (1997 b) fanden in einer retrospektiven klinischen Studie zur Versorgung offener Tibiaschaftfrakturen beim Menschen mittels monolateralen externen Fixateuren bzw. UTN signifikante Vorteile des UTN bezüglich der Zeitdauer bis zur Vollbelastung der Gliedmaße, der Anzahl der Revisionseingriffe und des Patientenanteils mit uneingeschränkter Gehstrecke. Keine Unterschiede hingegen wurden konträr zu der Studie von Runkel (1999) bezüglich der Infektionsrate, der Pseudarthroserate, der Anzahl der notwendigen Verfahrenswechsel und der knöchernen Ausheilungszeit eruiert. Die deutlichen

Unterschiede zwischen diesen beiden klinischen Studien zur Frakturheilung im Menschen könnten durch das Patientengut bestimmt sein, welches eventuell sehr unterschiedlich war. Die mittlere Ausheilungszeit in der Studie von Schandelmaier und Kollegen (1997 b) lag bei  $31 \pm 14$  Wochen für den UTN und bei  $37 \pm 21$  Wochen für den Fixateur externe. Die sowohl in der Studie von Runkel (1999) als auch von Schandelmaier und Kollegen (1997 b) im Vergleich zur hier präsentierten Studie deutlich längeren Ausheilungszeiten lassen sich einerseits durch die Speziesunterschiede in der Frakturheilung erklären, können andererseits aber auch durch das in der präsentierten Studie vergleichsweise kaum vorhandene Weichteiltrauma erklärt werden. Oh und Mitarbeiter (2001) finden bei der Versorgung von Tibiafrakturen mit dem UTN eine zufrieden stellende Ausheilungsquote bei geringer Infektionsrate. In dieser Studie konnte eine zufrieden stellende Auswertung ohne nennenswerte Infektionen v. a. beim Fixateur externe beobachtet werden. Das histologische Bild des Osteotomiespalts der mit einem Marknagel versorgten Tibiae wurde von Sequestrierungen der inneren Kortikalis und von mit Entzündungszellen durchsetztem Regeneratgewebe dominiert. Da Nekrosenbildung und gestörte Vaskularisierung die Wachstumsbedingungen pathogener Erreger begünstigen, kann bei klinischen Problemfrakturen (ausgedehnte Weichteil- und Knochenschädigung) bereits eine geringe Keimbesiedlung eine Infektion manifestieren (Hierholzer et al., 1982). Eine solche Infektion kam in der vorliegenden Studie bei einem von sieben mit einem UTN versorgten Tieren vor, welches daraufhin von der weiteren biomechanischen und histologischen Auswertung ausgenommen wurde.

Claes und Mitarbeiter (2002 b) erklärten die Unterschiede des Heilungsverlaufes in einer klinischen Studie zudem durch große individuelle Unterschiede zwischen den einzelnen Patienten, welche auf einer Vielzahl der Faktoren beruhen, die die Frakturheilung beeinflussen und bei den Patienten individuell verschieden sind. Die meisten dieser Unterschiede, z. B. die Art der Fraktur und des umgebenden Weichteiltraumas, das Alter und Geschlecht der Patienten, ihr unterschiedliches soziales Umfeld und die Dauer der Nachuntersuchung sind in dem hier vorgestellten standardisierten Tiermodell ausgeschlossen. Dennoch gibt es auch bei Versuchstieren immer noch interindividuelle Unterschiede, deren Einfluss auf die Studie nur doch möglichst hohe Fallzahlen gemindert werden kann.

#### **5.4. Schlussfolgerung**

Die beiden externen Fixateure unterschiedlicher Montageebenen zeigten jeweils eine knöcherne Konsolidierung nach neun Wochen. Dabei war der nach kranio-medial montierte Fixateur tendenziell, in einigen Parametern sogar signifikant besser als sein mediales Pendant.



Die Montageebene, die in der Studie bewusst nur um einen kleinen Winkel variiert wurde, um eine mögliche klinische Situation mit geringer Variationsmöglichkeit aufgrund eines Weichteildefektes oder der anatomischen Situation (Anderson et al., 1996; Claes, 1990) zu imitieren, beeinflusst die Frakturheilung. Allerdings ist der erzielte Effekt weniger ausgeprägt als es durch die Variation der Steifigkeit des Fixateurs erreicht werden könnte (Haas et al., 1993). Aufgrund dieser Tatsache kann in der klinischen Anwendung auch weiterhin problemlos, wie von Anderson und Mitarbeitern (1996) und Claes (1990) empfohlen, die für die Patientensituation günstigste Montageebene gewählt werden. Die Ergebnisse dieser Studie deuten aber ganz klar daraufhin, dass bei der Montage bedacht werden muss, dass eine Änderung der Ebene bei nicht rotationssymmetrischen Knochen durch die Veränderung des Stangen-Haut- und/oder Stangen-Knochenachsenabstandes auch die Steifigkeit des Fixateurs variieren und damit das Heilungsergebnis beeinflussen kann.

Laut Perren (2001) bietet der Marknagel gute biomechanische Bedingungen für die Frakturheilung, während der externe Fixateur gute biologische Voraussetzungen für ihr Gelingen schafft. Die unaufgebohrte Marknagelung, welche die Idee repräsentiert, die positiven Eigenschaften des Marknagels mit dem Fixateur externe zu vereinen (Krettek et al., 1994; Runkel, 1999), ist nach Interpretation der Ergebnisse dieser Studie für die Behandlung von Defektzonen allerdings nur eingeschränkt zu empfehlen. Die unaufgebohrte Marknagelung zeigte deutlich schlechtere Heilungsergebnisse, was sowohl klinisch während des Heilungsverlaufes, als auch biomechanisch, radiologisch und histologisch nach der gewährten Ausheilungszeit festgestellt wurde. Da diese Heilungsschwierigkeiten in der Literatur nicht dokumentiert sind, muss diskutiert werden, ob die Ursachen für den eklatanten Unterschied im Modelldesign oder im Implantat begründet liegen. Eventuell war die im Modell festgelegte Ausheilungszeit zu kurz bemessen, um die endgültige Ausheilung einer Tibiafraktur mittels Marknagel zu ermöglichen. Allerdings hat die Schafstibia, unterstützt durch eine adäquate Osteosynthese, durchaus das Potential, innerhalb dieses Zeitraums knöchern zu konsolidieren, wie die verwendeten Fixateure bewiesen haben. Ein weiterer Grund für das schlechte Abschneiden des Marknagels in dieser Studie könnte in der standardisierten Verwendung von neun Millimeter-Marknägeln unabhängig von der tatsächlichen Markraumweite liegen. Der Nageldurchmesser musste für die statistische Auswertbarkeit der Studie konstant gehalten werden, die Markräume der Tiere variierten jedoch von 9,5 bis 10,3 mm. Daraus resultierend, variierte der Marknageldurchmesser also relativ zum Markraumdurchmesser. Diese unterschiedliche Passung könnte zu erhöhter Beweglichkeit der Fragmente besonders in denjenigen Tibiae geführt haben, welche einen relativ großen Markraumquerschnitt aufwiesen. Auch der

im Unterschied zum humanen Markraumquerschnitt, welcher längsoval ist, querovale Markraumquerschnitt der ovinen Tibia könnte andere oder größere Bewegungen durch den Marknagel zulassen. Die in der Parallelstudie von Klein und Mitarbeitern (2003 a, b) durchgeführten Messungen der interfragmentären Bewegungen zeigten, verglichen mit den Fixateurgruppen, deutlich höhere Bewegungen der mit einem Marknagel versorgten Tibiafragmente bis einschließlich der vierten postoperativen Messung. Erst danach kam es zum Abfall der Bewegung und zur Angleichung an die Bewegungsamplituden der mit den externen Fixateuren versorgten Gruppen. Eindeutig war auch die Gewebereaktion auf die vermehrte Bewegung der Fragmente in der UTN-Gruppe: es kam zu raumgreifenden Resorptionsvorgängen, der Kallus bestand zur Hälfte aus für die Frakturüberbrückung minderwertigem Bindegewebe. Diese Reaktion konnte neun Wochen nach der Operation histologisch nachgewiesen werden. Markmiller und Kollegen (2000) weisen deutlich auf die Voraussetzung einer erfolgreichen Frakturtherapie mit einem Marknagel hin und betonen die Bedeutung der akkuraten Reduktion des Frakturspalts und die gute Adaptation der Bruchenden. Der Therapiegrundsatz der maximalen Reduktion des Frakturspalts wurde im Studiendesign missachtet, was vermutlich der Grund für das schlechte Abschneiden der Nagelosteosynthese in dieser Untersuchung ist. Da allerdings der Marknagel in der klinischen Anwendung durchaus gute Heilungsergebnisse erzielt (Haas et al., 1993), scheinen die Vorteile dieses Implantats auf die Frakturheilung zumindest im Humanpatienten zu überwiegen. Andere Autoren sehen die Anwendung unaufgebohrter Marknagelungen im humanen Patienten kritischer. So gibt es für Anderson (1993) keinen Zweifel, dass die Marknagelung grundsätzlich unphysiologisch ist, da sie die endostale Blutversorgung behindert und die Ausprägung endostalen Kallus unterbindet. Eine logische Konsequenz aus locker sitzenden Marknägeln sieht der Autor in der Verzögerung oder dem Ausbleiben der Heilung. Die Theorie über die unphysiologische Heilung wird in dieser Studie bestätigt, so waren die mit einem Marknagel versorgten Tibiae offensichtlich nicht nur gezwungen, die Osteotomie zu reparieren, sondern zeigten als Reaktion auf das intramedulläre Implantat weitreichende Remodelingvorgänge in der kompletten Kortikalis. Die Ergebnisse dieser Studie zeigen, dass der Marknagel entgegen der Idee von Krettek und Mitarbeitern (1994) und Runkel (1999) nicht die optimale Synthese aus guten biomechanischen Bedingungen und guten biologischen Voraussetzungen für die Frakturheilung bietet. Die Ergebnisse dieser Studie lassen den Schluss zu, dass ein genügend steifer Fixateur externe (Axialbewegung < 1mm, geringe Scherbewegung) aufgrund seiner guten biologischen und mechanischen Charakteristika die Frakturheilung im Sinne einer schnelleren Heilung zu beeinflussen ver-

mag. Aufgrund der in dieser Studie erzielten Heilungsergebnisse sollte jedoch auch über eine Reduktion der Fragmentbewegung bei der Nagelosteosynthese nachgedacht werden.