

Aus der Klinik für Strahlenheilkunde
der Medizinischen Fakultät Charité – Universitätsmedizin Berlin

DISSERTATION

**Beurteilung der ventrikulären Funktion und interventrikulärer
Interaktionen bei Patienten mit chronischer Myokarditis-
verschiedene MRT-Techniken**

Zur Erlangung des akademischen Grades
Doctor medicinae (Dr. med.)

vorgelegt der Medizinischen Fakultät
Charité – Universitätsmedizin Berlin

von

Henriette Bertram

aus Berlin

Gutachter: 1. Prof. Dr. med. M. Gutberlet
2. Priv.-Doz. Dr med. R.Röttgen
3. Prof. Dr. med. D. Hahn

Datum der Promotion: 04.02.2011

Inhaltsverzeichnis

Inhaltsverzeichnis	3
Abkürzungsverzeichnis	5
1. Einleitung	7
1.1. Definition	7
1.2. Epidemiologie	7
1.3. Ätiologie	7
1.4. Pathogenese	8
1.5. Symptome	11
1.6. Diagnostik	11
1.7. Therapie	15
1.8. Prognose	16
1.9. Herleitung der Aufgabenstellung	17
2. Material und Methodik	22
2.1. Untersuchungskollektiv	22
2.1.1. Patienten	22
2.1.2. Symptome	23
2.1.3. Probanden	23
2.2. Datenakquisition	25
2.2.1. Endomyokardbiopsie	25
2.2.2. MRT-Scanner und Scanprotokoll	27
2.2.3. Planung der Standardebenen	31
2.3. Auswertung der Daten	33
2.3.1. Volumetrie	33
2.3.2. Globales relatives Enhancement und relativer Wassergehalt	34
2.3.3. Late enhancement	36
2.3.4. Beurteilung der Ventrikelkinetik	37
2.4. Statistische Analyse	41
3. Ergebnisse	42
3.1. Vergleich der NYHA- Stadien mit der Ventrikelfunktion	42
3.2. Vergleich der volumetrischen Parameter zwischen Patienten und Probanden	44
3.3. Zusammenhänge zwischen den einzelnen volumetrischen Parametern bei CMC-Patienten	47
3.4. Interaktionen zwischen dem linken und rechten Ventrikel bei CMC-Patienten	49
3.5. Ergebnisse aus der immunhistochemischen und molekularbiologischen	52

Untersuchung der Endomyokardbiopsie	
3.6. Zusammenhang zwischen Biopsieergebnissen und Ventrikelfunktion	53
3.7. Globales relatives Enhancement und relativer Wassergehalt	56
3.8. Late enhancement	58
3.9. Kombination der drei Parameter (grE, rW, LE)	60
3.10. MRT-Entzündungsparameter und Ventrikelfunktion	61
3.11. Auswertung der Ventrikelkinetik	61
3.12. Ventrikelfunktion bei lokalen Wandbewegungsstörungen	65
3.13. Ventrikelfunktion bei globaler Hypokinesie	66
3.14. Interaktion zwischen beiden Ventrikeln bei globaler Hypokinesie	70
4. Diskussion	73
4.1. Vergleich der NYHA- Stadien mit der Ventrikelfunktion	73
4.2. Vergleich der volumetrischen Parameter zwischen Patienten und Probanden	74
4.3. Zusammenhänge zwischen den einzelnen volumetrischen Parametern bei CMC-Patienten	76
4.4. Interaktionen zwischen dem linken und rechten Ventrikel bei CMC-Patienten	77
4.5. Ergebnisse aus der immunhistochemischen und molekularbiologischen Untersuchung der Endomyokardbiopsie	79
4.6. Zusammenhang zwischen Biopsieergebnissen und Ventrikelfunktion	80
4.7. Globales relatives Enhancement und relativer Wassergehalt	81
4.8. Late enhancement	83
4.9. Auswertung der Ventrikelkinetik	85
4.10. Ventrikelfunktion bei lokalen Wandbewegungsstörungen	87
4.11. Ventrikelfunktion bei globaler Hypokinesie	88
4.12. Interaktion zwischen beiden Ventrikeln bei globaler Hypokinesie	89
4.13. Limitationen der Studie	91
5. Zusammenfassung	93
6. Literaturverzeichnis	96
7. Danksagung	108
8. Eidesstattliche Erklärung	109
9. Lebenslauf	110
10. Publikationen	112

Abkürzungsverzeichnis

4-KB	4-Kammerblick
ant	anterior
AV-Klappen	Atrioventrikularklappen
CMC	clinically suspected chronic myocarditis
EDMM	enddiastolische Muskelmasse
EDV	enddiastolisches Volumen
EF	Ejektionsfraktion
EKG	Elektrokardiogramm
ESMM	endsystolische Muskelmasse
Fiesta	Fast imaging employing steady state acquisitions
FOV	Field of view
FSE	Fast-Spin-Echo
GRE	Gradientenecho
grE	globales relatives Enhancement
HHV6	Humanes Herpesvirus 6
inf	inferior
IR	Inversion-Recovery
KA	Kurze Achse
LA	Lange Achse
Lat	lateral
LE	Late enhancement
LV	linker Ventrikel/ linksventrikulär
LVEDV	linksventrikuläres enddiastolisches Volumen
LVEDP	linksventrikulärer enddiastolischer Druck
LVEF	linksventrikuläre Ejektionsfraktion
LVESV	linksventrikuläres endsystolisches Volumen
LVMM	linksventrikuläre Muskelmasse
LVSV	linksventrikuläres Schlagvolumen
MRT	Magnetresonanztomographie
NYHA	New-York-Heart-Association
n. s.	nicht signifikant

PCR	Polymerasekettenreaktion
PVB19	Parvovirus B19
RV	rechter Ventrikel/ rechtsventrikulär
RVEDV	rechtsventrikuläres enddiastolisches Volumen
RVEF	rechtsventrikuläre Ejektionsfraktion
RVESV	rechtsventrikuläres endsystolisches Volumen
RVMM	rechtsventrikuläre Muskelmasse
RVOT	right ventricular outflow tract
RVSV	rechtsventrikuläres Schlagvolumen
rW	relativer Wassergehalt
sept	septal
SI	Signalintensität
SSFP	Steady-State-Free-Precession
STIR	Short-Tau-Inversion-Recovery
SV	Schlagvolumen
TE	Echozeit
TI	Inversionszeit
TR	Repetitionszeit
VN	virusnegativ
VP	viruspositiv
WBS	Wandbewegungsstörungen

1. Einleitung

1.1. Definition

Die Myokarditis ist eine entzündliche Erkrankung des Herzmuskels, die durch verschiedene infektiöse Erreger, physikalische oder chemische Noxen sowie Medikamente ausgelöst werden kann [1].

1.2. Epidemiologie

Die Prävalenz der Myokarditis wird von unselektionierten Autopsiestudien auf etwa 1 bis 9% geschätzt [2, 3]. Bei klarer definierten Patientengruppen, wie z. B. jungen Athleten [4] und Soldaten [5, 6], die an einem plötzlichen Herztod verstorben sind, nimmt die Myokarditis als Todesursache eine besondere Stellung ein. Drory et al. konnten bei bis zu 22% jung Verstorbener eine Myokarditis als Todesursache nachweisen [5-7]. Wesentliche Gründe für die ungenauen Angaben zur Prävalenz sind der häufig asymptomatische oder klinisch unspezifische Krankheitsverlauf und die deshalb nach rein klinischen Kriterien schwer zu sichernde Diagnose [8].

1.3. Ätiologie

Weltweit ist die häufigste Ursache einer Myokarditis die durch *Trypanosoma Cruzi* hervorgerufene Chagas-Krankheit, die in Mittel- und Südamerika endemisch auftritt [9, 10]. In Europa und Nordamerika hingegen stehen Viren mit bis zu 46% als auslösendes Agens an erster Stelle [8, 11-13]. Während bis vor einigen Jahren Enteroviren [14-16] und Adenoviren [17] als häufigste Myokarditiserreger galten, werden inzwischen vornehmlich das Parvovirus B19 (PVB19) und das Herpesvirus 6 (HHV6) nachgewiesen [11, 18, 19]. So konnten Kandolf et al. in ihrer Studie bei ca. 37% der Patienten PVB19, bei 20% HHV6 und bei fast 12% eine Doppelinfektion mit PVB19 und HHV6 nachweisen. Neben den bereits erwähnten Viren sind eine Vielzahl weiterer Viren wie das Hepatitis-C-Virus, das Epstein-Barr-Virus, das Influenzavirus A und B, das

Zytomegalievirus, HIV und Erreger von exanthematösen Kinderkrankheiten [20, 21] in der Lage, eine Myokarditis zu verursachen. Darüber hinaus können Bakterien (insbesondere *Corynebacterium diphtheriae* und *Mycobacterium tuberculosis*), Pilze, Protozoen (insbesondere *Trypanosoma cruzi*), Würmer, Spirochäten und Rickettsien Auslöser einer infektiösen Myokarditis darstellen. Ursachen einer toxischen Myokarditis können Medikamente, Alkohol oder andere kardiotoxische Substanzen oder physikalische Noxen sein. Eine immunologische Myokarditis kann durch eine Hypersensitivität gegenüber Antibiotika und anderen Medikamenten hervorgerufen werden. Des Weiteren tritt sie im Zusammenhang mit Autoimmunerkrankungen wie der Sarkoidose, der Sklerodermie und dem systemischen Lupus erythematodes auf [13, 22].

1.4. Pathogenese

Nach heutigen Erkenntnissen kann die virale Myokarditis in 3 Phasen verlaufen [23] (siehe **Abb. 1**):

Phase I - Virale Infektion: Kardiotrope Viren schleusen über einen spezifischen Rezeptor ihr Genom zur Virusreplikation in die Kardiomyozyten [12, 24], Entero- und Adenoviren nutzen dabei den Coxsackie-Adenovirus-Rezeptor (CAR). Unter physiologischen Bedingungen wird dieser Rezeptor nicht auf adulten Kardiomyozyten exprimiert, sein Vorhandensein ist jedoch essentielle Determinante für die Kardio-tropie dieser Viren [25, 26]. Das Parvovirus B19 infiziert hingegen in erster Linie Endothelzellen der myokardialen Gefäße, wobei das Blutgruppen-P-Antigen und $\alpha V\beta 1$ -Integrin als zelluläre Rezeptoren dienen [11]. Der hämatogenen Infektion folgt die Zell-zu-Zell-Ausbreitung. Als direkte Folge der intrazellulären Virusreplikation kann in seltenen Fällen eine ausgeprägte Myozytolyse unter dem klinischen Bild einer fulminanten Myokarditis auftreten [27, 28], wobei sich initial nur selten eine Immunreaktion nachweisen lässt [22]. In dieser ersten Phase der Erkrankung kann durch eine suffiziente TH-1-Immunreaktion die Virusinfektion unter Kontrolle gebracht und das Virus eliminiert werden. Dabei ist eine Entzündungsreaktion mit fokal auftretenden inflammatorischen Infiltraten zu beobachten, in denen infizierte Zellen mit Hilfe von Makrophagen und natürlichen Killerzellen, später auch durch T-Helfer-zellen und

zytotoxischen T-Lymphozyten eliminiert werden [11]. Durch eine effektive Viruselimination kann die Infektion klinisch inapparent verlaufen und die Myokarditis innerhalb weniger Wochen ausheilen.

Phase II - Persistierende Infektion und Autoimmunität: Ist das Immunsystem dagegen nicht in der Lage, das Virus vollständig zu eliminieren, kann sich eine subakute oder chronische Myokarditis ausbilden [11, 29]. Dabei kommt es einerseits zu einer direkten Myokardschädigung durch das Virus, da virale Proteine wie die Protease 2A zelluläre Schlüsselproteine der Kardiomyozyten (z.B. Dystrophin oder Sarkoglykan) proteolytisch spalten und so zu einer Degeneration des kontraktiven Apparates führen [30, 31]. Andererseits kann durch die Expression viraler Proteine eine Autoimmunreaktion ausgelöst werden. Dabei bilden aktivierte B-Lymphozyten kreuzreagierende Antikörper, die sich nicht nur gegen virale Proteine, sondern auch gegen zelluläre Bestandteile der infizierten Kardiomyozyten richten. Pankuweit et al. konnten bei 25 bis 73% der Patienten mit biopsisch gesicherter chronischer Myokarditis Autoantikörper nachweisen [32]. Als mögliche Autoantigene wurden unter anderem kardiales Myosin, β -1-Adrenorezeptoren und der ADP-ATP Carrier identifiziert [33-36]. Folge dieser Autoimmunreaktion ist eine chronische Aktivierung von T-Lymphozyten mit Freisetzung von Zytokinen wie Interleukin-1, -2, und -6 sowie TNF- α , welche Zelladhäsionsmoleküle (CAMs) induzieren, die die transendotheliale Migration von immunkompetenten Infiltraten in das Myokard vermitteln [37]. Darüber hinaus können sie durch Aktivierung der intrazellulären NO-Synthetase die Kardiomyozyten schädigen [38, 39]. Im weiteren Verlauf kann die Immunreaktion vom TH-1- in den TH-2-Typ übergehen. Dabei kommt es zur Freisetzung des immunmodulatorischen Zytokins Interleukin-10 [32, 40]. Diese Veränderungen in der Immunreaktion markieren häufig den Übergang in die Phase III der Erkrankung, die durch eine zunehmende Fibrosierung des Myokards gekennzeichnet ist [22].

Phase III - Inflammatorische dilatative Kardiomyopathie: Durch die zunehmende Myozytendegeneration kommt es zu einem Anstieg zytoskelettaler Elemente (Desmin, Tubulin, Vinculin, Vimentin, Kollagen) und gleichzeitig zu einer relativen Abnahme der Myofilamentkonzentration. Dies führt zu einem progressiven Ersatz von kontraktilem Myokard durch fibrotisches, wenig elastisches Gewebe [41-43]. Aus dem Remodeling

resultiert das typische klinische Bild einer dilatativen Kardiomyopathie mit ventrikulärer Dilatation und Dysfunktion [41-44].

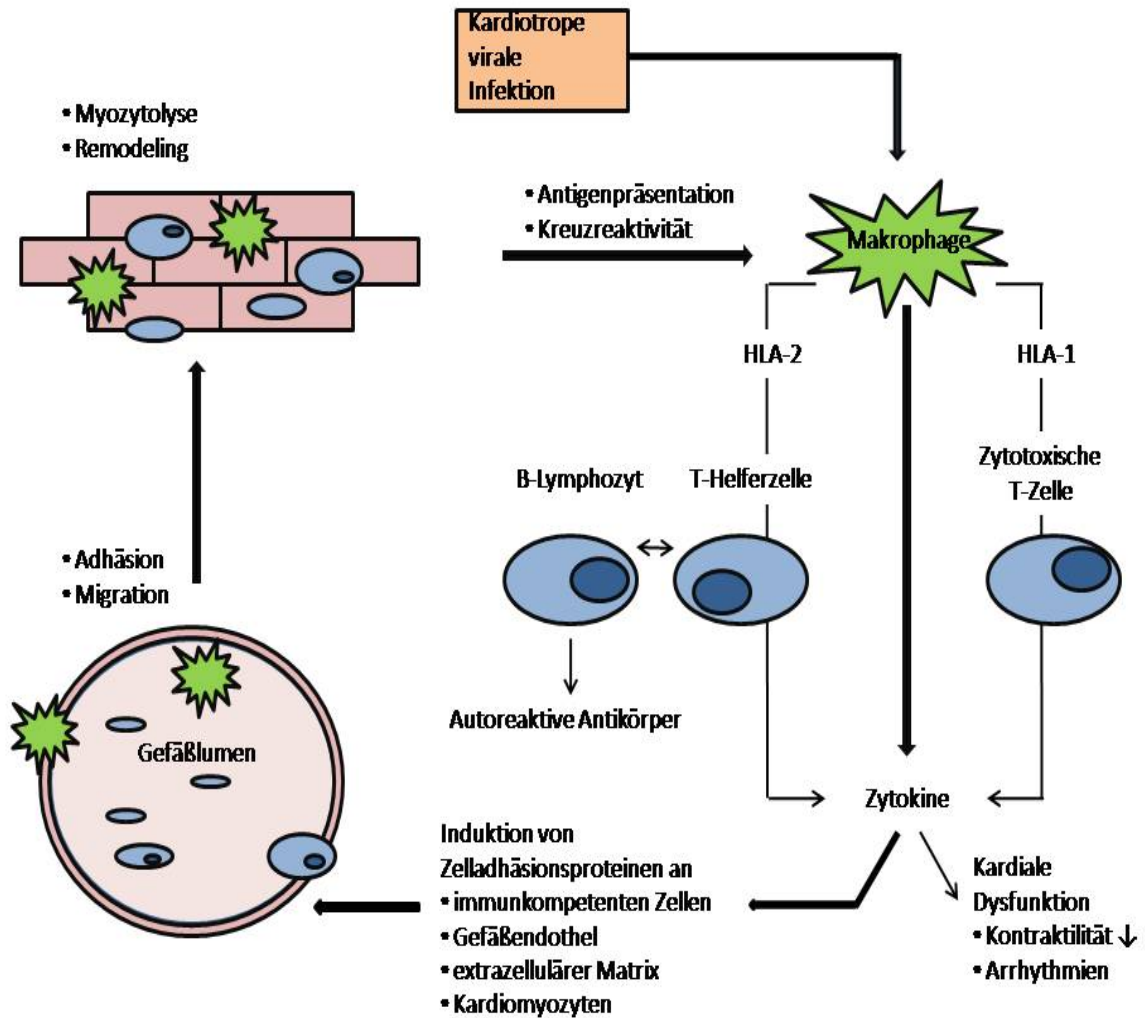


Abb. 1: Pathogenese der chronischen Myokarditis (nach Noutsias et al. [45])

1.5. Symptome

Ein spezifisches Leitsymptom der Myokarditis existiert nicht. Sie kann dem klinischen Bild eines Myokardinfarkts gleichen [46, 47]. Dennoch stehen eine Abnahme der körperlichen Leistungsfähigkeit, rasche Ermüdbarkeit, Palpitationen und Luftnot im Vordergrund [13]. Insbesondere im chronischen Stadium der Erkrankung leiden die Patienten unter den Symptomen einer Herzinsuffizienz. Bei der akuten Myokarditis sind stattgehabte Virusinfekte anamnestisch oft eruierbar, allerdings als diagnostische Hilfe nur bedingt verwertbar [48, 49]. Die Mehrzahl akuter Myokarditiden verläuft asymptomatisch, oft ist eine vorübergehende Extrasystolie das einzige Symptom [13]. Eine fulminante Myokarditis kann jedoch ein akutes Herzversagen zur Folge haben [12]. Des Weiteren können bedrohliche ventrikuläre Tachykardien bei fulminantem Verlauf, aber auch bei chronischer Myokarditis auftreten [50].

1.6. Diagnostik

Die frühzeitige Diagnose einer Myokarditis sowie der Nachweis morphologischer und funktioneller Veränderungen des Herzens durch die Erkrankung sind Voraussetzung für eine optimale Therapie und beeinflussen so entscheidend die Prognose des Patienten. Daher sollen an dieser Stelle die möglichen Verfahren in der Myokarditisdiagnostik dargestellt werden.

Elektrokardiogramm: Bei klinischem Verdacht auf eine Myokarditis wird das Elektrokardiogramm sehr häufig eingesetzt, auch wenn die nachweisbaren Veränderungen sehr unspezifisch sind. So kann eine Sinustachykardie im Rahmen von systemischen Entzündungsprozessen auftreten [51]. Darüber hinaus können ST-Veränderungen, supraventrikuläre und ventrikuläre Extrasystolen, passagere ventrikuläre, seltener supraventrikuläre Tachykardien oder Vorhofflimmern nachweisbar sein. Neben diesen Rhythmusstörungen ist das Auftreten von Endstreckenveränderungen möglich, die dem Bild eines akuten Myokardinfarkts gleichen [52-54]. Im akuten Stadium der Erkrankung kommt es häufig zu ST-Hebungen oder ST-Senkungen, die im weiteren Verlauf wieder verschwinden. Eine T-Negativierung hingegen bleibt auch im

chronischen Stadium der Erkrankung nachweisbar [22]. Zusammenfassend betrachtet sind EKG-Veränderungen bei der Myokarditis zwar häufig, allerdings schließt ein normales EKG eine Erkrankung keinesfalls aus.

Laborbefunde: Entzündungsparameter wie das C-reaktive-Protein oder die Blutsenkungsgeschwindigkeit können bei einer akuten Myokarditis erhöht sein. Bei ca. 30 bis 50% der Patienten findet sich speziell in der Frühphase der Erkrankung eine Erhöhung des Troponin I oder T, seltener auch der Creatinkinase (CK-MB). Bei Patienten mit erhöhten Troponinwerten lässt sich in den meisten Fällen die Diagnose einer Myokarditis immunhistologisch sichern [55, 56]. In der Akutphase der Erkrankung ist der Nachweis von IgM-Antikörpern gegen virale Antigene möglich. Jedoch stimmen nur in 10% der Fälle die Resultate aus den serologischen Untersuchungen mit den molekularbiologischen Ergebnissen der Myokardbiopsie überein [8].

Endomyokardbiopsie: Die Endomyokardbiopsie erlaubt durch eine invasive Diagnostik den direkten Nachweis einer Myokarditis. Dabei werden auf transvenösem Weg mehrere Gewebeproben meist aus der rechtsventrikulären Seite des Septums entnommen und anschließend histologisch, immunhistochemisch und molekularbiologisch untersucht. Da jedoch eine Myokarditis häufig nicht diffus im gesamten Myokard, sondern eher fokal auftritt, ist nicht unbedingt gewährleistet, dass das Biopsat einem Entzündungsherd entstammt- dies führt zum sogenannten „sampling error“ [57]. Die histologische Diagnostik anhand der Dallas-Kriterien [58] verspricht wegen des „sampling errors“ insbesondere in den frühen Erkrankungsstadien und einer hohen Interobservervariabilität lediglich eine Sensitivität von 25 bis 40% [59, 60]. Dank der zusätzlichen immunhistochemischen Diagnostik wird mit spezifischen Antikörpern gegen immunkompetente Zellen und Adhäsionsmoleküle eine höhere Sensitivität [61, 62] und eine geringere Interobservervariabilität [8] gewährleistet. Die Erklärung hierfür liegt in der gleichmäßigen Verteilung der Zelladhäsionsmoleküle im gesamten Myokard, während die histologisch erfassten Lymphozyteninfiltrate eher fokal auftreten. Zusätzlich zum Nachweis der intramyokardialen Entzündung gelingt mit Hilfe der PCR (Polymerasenkettenreaktion)-Amplifikation ein hochsensitiver Virusnachweis [63, 64]. Die Komplikationsrate der Endomyokardbiopsie liegt bei ca. 1% [22].

Herzkatheteruntersuchung: Abhängig von der klinischen Präsentation und dem Alter des Patienten ist das akute Koronarsyndrom die wichtigste Differentialdiagnose zur Myokarditis [18, 52]. In solchen Fällen ist eine Koronarangiographie zum Ausschluss einer koronaren Herzerkrankung erforderlich. Bei unklarer Herzinsuffizienz wird ebenfalls eine Herzkatheteruntersuchung eingesetzt, um eine mögliche ischämische Genese der Symptomatik abzuklären [8]. Somit ist dieses Verfahren hilfreich zum Ausschluss anderer Erkrankungen, der positive Nachweis einer Myokarditis ist jedoch nicht möglich.

Echokardiographie: Die Echokardiographie stellt aufgrund der hohen Verfügbarkeit, des günstigen Kosten-Nutzen-Verhältnisses und des geringen Zeitaufwandes eine wichtige diagnostische Maßnahme bei der Myokarditis dar. Mit Hilfe der transthorakalen Echokardiographie können morphologische und funktionelle Veränderungen, die eine Myokarditis nach sich zieht, beurteilt und andere mögliche Ursachen der Symptomatik wie z.B. Klappenvitien ausgeschlossen werden. So lassen sich mit Hilfe der Dopplerechokardiographie und dem M-Mode systolische oder diastolische Ventrikelfunktionsstörungen beurteilen [65, 66]. Indem die Ventrikelkinetik im M-Mode analysiert wird, können lokale Wandbewegungsstörungen oder auch eine globale Hypokinesie detektiert werden [66]. Die zusätzliche Anwendung des Gewebedopplers erlaubt eine Quantifizierung von regionalen Wandbewegungsstörungen [67]. Des Weiteren gelingt mittels der 2-D-Echokardiographie die Beurteilung der Ventrikelgröße und Wanddicke. Dabei spricht eine Zunahme der Wanddicke, insbesondere in Verbindung mit einer erhöhten Echogenität, für ödematöse Veränderungen, welche vornehmlich in der akuten Phase einer Myokarditis auftreten [68, 69]. Bei ca. 10 bis 20% der Patienten sind allerdings keine optimalen Schallbedingungen gegeben. So sind z.B. bei adipösen oder älteren Patienten sowie bei Rauchern die Schallfenster oft sehr klein oder gar nicht vorhanden. Folglich ist die Beurteilbarkeit der echokardiographischen Untersuchung eingeschränkt oder gänzlich aufgehoben [67].

Nuklearmedizinische Verfahren: Die nuklearmedizinische Myokarditisiagnostik mit Hilfe der Indium-111-Antimyosinszintigraphie oder der Galliumszintigraphie wird u.a. wegen der geringen Verfügbarkeit der Tracer mittlerweile nicht mehr durchgeführt. Gründe hierfür sind weiterhin die unzureichende Sensitivität (83% bei Indium-111 und

36% bei Gallium) und Spezifität (53% bei Indium-111 und 98% bei Gallium) bei gleichzeitig relativ hoher Strahlenbelastung [70, 71].

Magnetresonanztomographie: Gagliardi et al. veröffentlichten 1991 die erste Studie über den Nutzen der MRT für den Nachweis einer akuten Myokarditis bei Kindern. 1999 folgte eine größere Studie mit 75 Patienten [72, 73]. Hierbei zeigten T₂-gewichtete Spin-Echo-Sequenzen bei akuter Myokarditis eine Sensitivität von 100% und Spezifität von 90%. Friedrich et al. untersuchten erstmalig das relative myokardiale Enhancement bei 44 Patienten mit klinischem Verdacht auf eine akute Myokarditis. In ihrer Studie konnten sie mittels T1-gewichteter Spin-Echo-Sequenzen eine diffuse Kontrastmittelanreicherung in den ersten zwei Wochen nach Auftreten der Symptome nachweisen. Die Ergebnisse wurden zwar lediglich bei einem kleinen Teil der Patienten bioptisch gesichert [74], jedoch bestätigten nachfolgende Studien von Laissy [75], Roditi [76], Rieker [77] und Gutberlet [78] et al. die diagnostische Präzision des globalen relativen Enhancements. Durch Mahrholdt et al. etablierte sich in der Myokarditisdiagnostik der Einsatz kontrastverstärkter Inversion-Recovery Gradienten-Echo-Sequenzen [79], die zuvor bereits erfolgreich bei Patienten mit Myokardinfarkt eingesetzt worden waren [80]. Dabei ließ sich bei 88% der Patienten mit klinischem Verdacht auf eine akute Myokarditis ein sogenanntes „late enhancement“ nachweisen, welches bei erfolgreicher Myokardbiopsie aus der Region der Kontrastmittelanreicherung zu 90% mit der histologischen Diagnose korrelierte. Später wurde die subepikardiale bis intramurale Lokalisation des „late enhancements“ bei einer akuten Myokarditis im Gegensatz zur subendokardialen bis transmuralen Lokalisation beim Myokardinfarkt identifiziert und somit eine Unterscheidung der beiden Krankheitsbilder ermöglicht [81]. Darüber hinaus konnten Abdel-Aty et al. in ihrer Studie von 2005 den diagnostischen Nutzen T2-gewichteter Spin-Echo-Sequenzen zur Detektion myokardialer Ödeme und zur Bestimmung des relativen Wassergehalts bei akuter Myokarditis zeigen [82]. Zudem war es unserer Arbeitsgruppe gelungen den Nutzen dieser Sequenzen auch bei Patienten mit chronischer Myokarditis nachzuweisen [78]. Durch Bestimmung des globalen relativen Enhancements und des relativen Wassergehalts, wie auch durch den Nachweis eines „late enhancements“ oder fokalen Ödems, wurde somit nun der bildgebende Nachweis einer intramyokardialen Inflammation möglich. Neben dieser Option eine myokardiale Entzündung darzustellen, überzeugt die MRT zusätzlich durch

die präzise Beurteilbarkeit myokardialer Strukturen und der Funktion beider Ventrikel, welche mittels individueller Anpassung der gewinkelten Schnittebenen an den jeweiligen Patienten gewährleistet wird. Dies ist insbesondere hilfreich, wenn andere bildgebende Verfahren an ihre Grenzen stoßen [83]. So ist echokardiographisch die Funktion des rechten Ventrikels aufgrund seiner anatomischen Lage und seiner komplexen Geometrie oft schwer beurteilbar [84-86]. Darüber hinaus ist die MRT zur Quantifizierung der einzelnen Volumina und der Muskelmasse im Rahmen von Verlaufsbeobachtungen sehr gut geeignet, da die Inter- und Intraobservervariabilität bei der Bestimmung dieser Parameter verglichen mit der Echokardiographie sehr gering ausfällt und somit morphologische und funktionelle Veränderungen des Herzens besser quantifiziert werden können [83, 87, 88].

1.7. Therapie

Neben körperlicher Schonung kommt der medikamentösen Therapie der Myokarditis eine entscheidende Bedeutung zu. Diese behandelt vornehmlich die mit der Erkrankung einhergehende kardiale Funktionseinschränkung und folgt den Richtlinien der Herzinsuffizienztherapie nach dem American College of Cardiology und der American Heart Association [89]. Dabei kommen selbst bei leichter linksventrikulärer Dysfunktion Beta-Blocker und ACE-Hemmer zum Einsatz, insbesondere auch, weil diese Wirkstoffgruppen ein ungünstiges Remodeling im Herzen verhindern [90, 91]. Patienten mit länger anhaltender kardialer Funktionseinschränkung (NYHA III und IV) erhalten zusätzlich Aldosteronantagonisten und andere Diuretika. Bei symptomatischen Arrhythmien wird kardiovertiert oder eine antiarrhythmische Therapie eingeleitet. Bei chronischem Verlauf der Myokarditis scheint neben der symptomatischen Therapie eine zusätzliche immunmodulatorische Therapie vielversprechend zu sein. Hierbei können zwei Ansätze unterschieden werden:

Viruselimination: Bei Viruspersistenz steht die Viruselimination im Vordergrund. Hierbei kann mit einem virusspezifischen Virustatikum versucht werden, eine Heilung zu erzielen. Therapiestudien mit Pleconaril bei Coxsackie- und Echovirusinfektion scheinen Erfolg zu versprechen [92]. Des Weiteren konnten Kühl et al. in ihrer Studie zeigen,

dass bei einer Infektion mit Entero- und Adenoviren unter 12-monatiger Therapie mit dem immunmodulatorischen Zytokin Interferon- β eine komplette Viruselimination bei signifikanter Verbesserung der linksventrikulären Funktion erzielt wurde [93].

Immunsuppression: Bei chronischer Entzündung des Myokards ohne Nachweis einer Viruspersistenz, scheinen Patienten von einer immunsuppressiven Therapie zu profitieren [94, 95]. So zeigte eine Studie von Kühl et al. bei 64% der Patienten eine Verbesserung der linksventrikulären Funktion und eine Abnahme der entzündlichen Infiltrate nach sechsmonatiger Therapie mit Prednisolon [96]. Eine neuere Studie von Frustaci et al. untersuchte die Effizienz einer 6-monatigen Therapie mit Prednison und Azathioprin. Dabei konnten bei Patienten mit virusnegativer Myokarditis anhaltend positive Effekte auf die linksventrikuläre Funktion nachgewiesen werden, während die linksventrikuläre Funktion bei Patienten mit einer viruspositiven Myokarditis signifikant abnahm [97]

1.8. Prognose

Die Myokarditis ist angesichts einer 10-Jahres-Überlebensrate von 45% mit einer ernsten Prognose behaftet. Dabei sind die Todesfälle hauptsächlich auf den plötzlichen Herztod oder eine Herzinsuffizienz bei manifester dilatativer Kardiomyopathie zurückzuführen [98]. Die akute, asymptomatisch verlaufende Form der Myokarditis heilt in den meisten Fällen folgenlos aus, sie kann aber auch durch Chronifizierung der Erkrankung in einer manifesten dilatativen Kardiomyopathie enden, deren 5-Jahres-Mortalität bei etwa 20% liegt. D'Ambrosio et al. berechneten in einer Metaanalyse eine solche Entwicklung bei 21% der Patienten innerhalb einer mittleren Dauer von 33 Monaten [99]. Während ein fulminanter Verlauf der Myokarditis bei Überleben mit einer guten Langzeitprognose behaftet ist [98], scheint eine früh in der Erkrankung einsetzende Herzinsuffizienz insbesondere mit biventrikulärer Funktionsstörung die Prognose zu verschlechtern [100, 101]. Des Weiteren kann es im Rahmen einer chronischen Myokarditis zu der Entwicklung einer pulmonalen Hypertonie kommen, die als prognostisch ungünstig einzustufen ist [102]. Ebenso wird die Prognose der

Erkrankung durch Viruspersistenz und anhaltende intramyokardiale Entzündung entscheidend verschlechtert [100, 101, 103, 104].

1.9. Herleitung der Aufgabenstellung

Trotz der stark begrenzten therapeutischen Möglichkeiten kommt es bei einer Myokarditis in den meisten Fällen der Erkrankung zur vollständigen Rekonvaleszenz [99, 105]. Bei einer nicht zu unterschätzenden Anzahl der Patienten entwickelt sich jedoch eine chronische Entzündung des Myokards, die in einer schweren Herzinsuffizienz resultieren kann [99]. Dabei ist selbst im chronischen Stadium der Erkrankung die Prognose schwer abzuschätzen, da die Patienten selten eine auffällige klinische Symptomatik oder eine stark eingeschränkte Ejektionsfraktion aufweisen. Aus diesem Grund ist ein optimales „follow-up“ mit bestmöglichen Untersuchungstechniken vonnöten, um morphologische und funktionelle Veränderungen des Herzens frühestmöglich zu detektieren und eine entsprechende Therapie einzuleiten. So kann es aufgrund der chronischen Inflammation des Myokards zu einer zunehmenden Degeneration der Kardiomyozyten mit konsekutivem Ersatz durch fibrotisches Gewebe kommen [106, 107]. Dies hat einen Kontraktilitäts- sowie Elastizitätsverlust und letztendlich die Entwicklung einer dilatativen Kardiomyopathie zur Folge [44, 108]. Hiervon ist insbesondere der linke Ventrikel betroffen [109], doch aufgrund der anatomischen Verbindung über das Interventrikularseptum kann durch eine eingeschränkte linksventrikuläre Kontraktilität ebenfalls die Funktion des rechten Ventrikels negativ beeinflusst werden [110, 111].

Des Weiteren ist bei einer chronischen myokardialen Entzündung die Entwicklung einer pulmonalen Hypertonie möglich [102]. Als Grund hierfür wird vermutet, dass die Wachstumsfaktoren und Matrix-Metalloproteinasen, welche im Rahmen des kardialen Remodelings freigesetzt werden, möglicherweise ebenfalls auf die Lungengefäße wirken [102]. Dadurch kommt es zu einem fibrotischen Umbau der Intima und zu Endothelzellwucherungen [112, 113]. Die hieraus resultierende pulmonale Hypertonie bedeutet wiederum eine erhöhte rechtsventrikuläre Belastung, die letztendlich zu einer Hypertrophie und Funktionseinschränkung des rechten Ventrikels führt.

Die Beurteilung der linksventrikulären Funktion gehört zur Routinediagnostik bei chronischer Myokarditis, während die Funktion des rechten Ventrikels weniger Beachtung findet. Dennoch konnte in einer Studie von Mendes et al. [114] gezeigt werden, dass bei Patienten mit akuter Myokarditis die rechtsventrikuläre Funktion einen entscheidenden prognostischen Faktor für den weiteren Krankheitsverlauf darstellt. Weitere Studien bestätigten die Relevanz der rechtsventrikulären Funktion für die Prognoseabschätzung der idiopathischen dilatativen Kardiomyopathie und der Herzinsuffizienz allgemein [115-120].

Die komplexen Zusammenhänge zwischen beiden Herzhälften und die ebenso komplexen funktionellen Veränderungen auf ventrikulärer Ebene erfordern eine präzise Darstellung beider Ventrikel. Nur so lässt sich die globale Herzfunktion optimal beurteilen und die Prognose der chronischen Myokarditis bestmöglich abschätzen. Für die Ventrikelvolumetrie und Funktionsanalyse ist die MRT heute der Goldstandard [121, 122], da sie insbesondere bei der Darstellung des rechten Ventrikels der Echokardiographie überlegen ist.

Im ersten Teil dieser Arbeit wurden die anhand von Probanden ermittelten Normwerte für die volumetrischen Parameter des rechten und linken Ventrikels mit denen des Patientenkollektivs verglichen, um die Fragen zu klären:

- Gibt es Unterschiede der volumetrischen und funktionellen Parameter zwischen Patienten mit chronischer Myokarditis und herzgesunden Probanden
- Wie stark sind diese Unterschiede ausgeprägt?

Es ist bekannt, dass Patienten mit chronischer Myokarditis selten eine stark eingeschränkte Ejektionsfraktion aufweisen [123]. Dennoch kann es im Laufe der Erkrankung zu einer Dilatation und Hypertrophie der Ventrikel kommen [108, 124]. Daher ist es wichtig, das Ausmaß der Veränderungen im Vergleich zu den entsprechenden Normwerten und Unterschiede zwischen den einzelnen Parametern eines Ventrikels abschätzen zu können.

- Gibt es Unterschiede zwischen dem rechten und dem linken Ventrikel?

Der rechte Ventrikel unterscheidet sich bereits anatomisch vom linken Ventrikel. Während dieser fast kegelförmig ist und im ganzen Umfang eine relativ dicke Wand aufweist, nimmt der rechte Ventrikel eine fast pyramidenförmige Gestalt an. Die dünne, sehr elastische freie Wand ist dabei am dickwandigen Interventrikularseptum befestigt, welches ebenfalls an der Kontraktion des rechten Ventrikels beteiligt ist. [125-127]. Des Weiteren arbeitet der rechte Ventrikel physiologisch gegen eine geringere Nachlast als der linke Ventrikel [125]. Aufgrund dieser unterschiedlichen Voraussetzungen ist es durchaus möglich, dass die im Rahmen einer chronischen Myokarditis auftretenden morphologischen und funktionellen Veränderungen zwischen beiden Ventrikeln differieren.

- Lassen sich Abhängigkeiten auf ventrikulärer Ebene und zwischen beiden Ventrikeln nachweisen?
- Wie stark sind die Interaktionen ausgeprägt?

Das Herz stellt eine funktionelle Einheit dar. Daher ist anzunehmen, dass innerhalb des Ventrikels die Veränderung eines Parameters ebenso die Veränderung eines weiteren Parameters oder auch mehrerer nach sich zieht. Zusätzlich sind die rechte und die linke Herzhälfte anatomisch durch das Interventrikularseptum und physiologisch insbesondere durch den Pulmonalkreislauf miteinander verbunden. Folglich ist davon auszugehen, dass sich Veränderungen des einen Ventrikels ebenfalls auf den anderen Ventrikel auswirken. Um daher die kardiale Leistungsfähigkeit von CMC-Patienten abschätzen zu können, ist es wichtig zu ermitteln, welche Interaktionen bei diesen Patienten von Bedeutung und wie stark sie ausgeprägt sind.

Neben der Ventrikelvolumetrie bietet die MRT weitere diagnostische Möglichkeiten, um funktionelle und morphologische Veränderungen des Herzens präzise beurteilen zu können. Daher sollen im zweiten Teil dieser Arbeit die verschiedenen MRT-Sequenzen zu Darstellung intramyokardialer Entzündung oder Fibrose auf ihren Nutzen im Rahmen der Diagnostik bei CMC-Patienten geprüft und folgende Fragen geklärt werden:

- Lassen sich MRT-Untersuchungsmethoden, die für die akute Myokarditis geeignet sind, auch bei der chronische Myokarditis erfolgreich einsetzen?
- Bleibt die hohe Sensitivität und Spezifität der Methoden erhalten?

Die MRT hat sich in den letzten Jahren für den Nachweis der intramyokardialen Entzündung im Rahmen einer akuten Myokarditis als hilfreich erwiesen. So sind bisher in Studien T1-gewichtete Spinechosequenzen mit zusätzlicher Kontrastmittelgabe für die qualitative und quantitative Analyse des globalen relativen Enhancements verwendet worden [74], während zum Nachweis fokaler Ödeme und zur Messung des relativen Wassergehalts T2-gewichtete Sequenzen zum Einsatz gekommen sind [75, 77, 82]. Schließlich haben Mahrholdt et al. Inversion-Recovery Gradienten-Echo-Sequenzen zur Darstellung des „late enhancements“ eingeführt [79]. Unsere Arbeitsgruppe hat darüber hinaus den Nutzen dieser Sequenzen für den Nachweis einer myokardialen Entzündung bei chronischer Myokarditis zeigen können [78], bei der die Inflammation schwächer ausgeprägt ist als im akuten Stadium der Erkrankung und in der Endomyokardbiopsie lediglich mit hochsensitiven immunhistochemischen Methoden nachgewiesen werden kann [37, 45].

Die MRT ermöglicht, wie bereits erwähnt, eine präzise Darstellung beider Ventrikel in ihrer gesamten Größe [121, 122]. Dieser Vorteil kann ebenfalls ausgenutzt werden, um eine umfassende Wandbewegungsanalyse durchzuführen. Von einigen Autoren wurden bereits die Auswirkungen linksventrikulärer Wandbewegungsstörungen auf die Prognose der idiopathischen dilatativen Kardiomyopathie nachgewiesen [128, 129]. In den genannten Studien wurde jedoch nicht der rechte Ventrikel untersucht. Da sowohl im akuten wie auch im chronischen Stadium der Myokarditis gehäuft Kinetikstörungen auftreten [66], wurde im dritten Teil dieser Arbeit eine systematische Wandbewegungsanalyse beider Ventrikel durchgeführt, um folgende Fragen zu klären:

- Wie häufig kommt es zu einer globalen Hypokinesie und ist ein Ventrikel bevorzugt betroffen?
- Wie häufig liegen lokale Wandbewegungsstörungen bei CMC-Patienten vor und wo sind sie bevorzugt lokalisiert?

Die Myokarditis ist insbesondere im Anfangsstadium der Erkrankung meist ein fokaler Prozess, der jedoch im weiteren Verlauf zu einem disseminierten Befall des Myokards führen kann [57, 74, 130, 131]. Daher wurde nicht nur die globale Ventrikelkinetik beurteilt, sondern ebenso die lokale Wandbewegung nach Segmenten analysiert.

- Wie wirken sich Kinetikstörungen auf die Ventrikelfunktion aus?

Aufgrund der unterschiedlichen Wandstruktur, Anatomie und zu leistenden Arbeit beider Ventrikel ist es möglich, dass sich Kinetikstörungen in einem unterschiedlichen Umfang auf die Ventrikelfunktion auswirken.

- Ist die Wandbewegungsanalyse zur Abschätzung der Ventrikelfunktion geeignet?

CMC-Patienten weisen, wie bereits erwähnt, selten eine stark eingeschränkte Ejektionsfraktion auf [123]. Doch wegen der Entwicklung einer manifesten dilatativen Kardiomyopathie bei 21% der Erkrankten [99] ist es wichtig, zusätzliche diagnostische Möglichkeiten zu nutzen, um das Ausmaß der myokardialen Schädigung erfassen und so eine Aussage über den weiteren Krankheitsverlauf treffen zu können. Daher soll geprüft werden, inwieweit eine Analyse der Wandkinetik bei der Beurteilung der globalen Herzfunktion hilfreich ist.

2. Material und Methodik

2.1. Untersuchungskollektiv

2.1.1. Patienten

101 Patienten mit der klinischen Diagnose einer chronischen Myokarditis wurden in diese Studie einbezogen. Unter ihnen befanden sich 68 Männer und 33 Frauen, so dass das männliche Geschlecht im Verhältnis 2:1 überwiegt. Das durchschnittliche Alter zum Zeitpunkt der Untersuchung lag bei $45,4 \pm 14,2$ Jahren, wobei der jüngste Patient 17 und der älteste Patient 76 Jahre alt war (siehe **Abb. 2**).

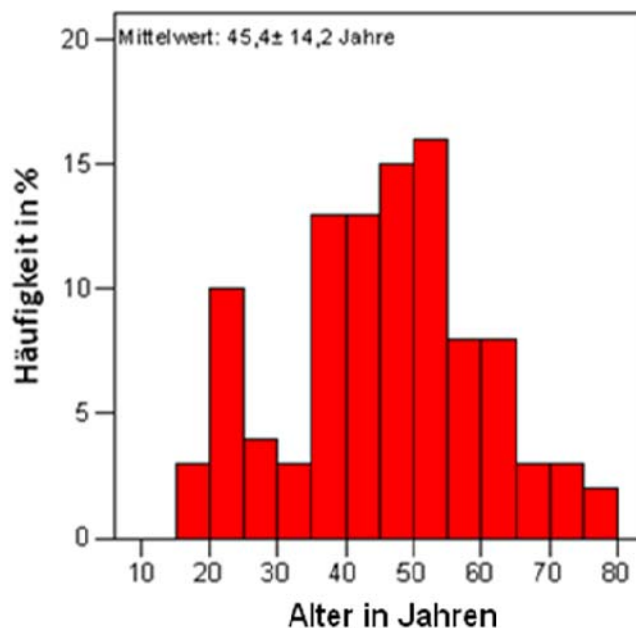


Abb. 2: Balkendiagramm.

Altersverteilung der Patienten zum Untersuchungszeitpunkt

Die Altersverteilung der beiden Geschlechter unterschied sich voneinander. So waren die weiblichen Patienten im Durchschnitt 5,1 Jahre älter als die männlichen, jedoch blieb der Unterschied ohne statistische Signifikanz (Mittelwert der Frauen: $48,8 \pm 13,3$ Jahre vs. Mittelwert der Männer: $43,7 \pm 14,4$ Jahre; nicht signifikant). Das weibliche

Geschlecht zeigte einen Häufigkeitsgipfel zwischen dem 45. und 55. Lebensjahr (12 Patientinnen bzw. 36%). Die meisten Männer (30 Patienten bzw. 44%) waren zwischen 40 und 55 Jahren alt. Es zeigte sich jedoch ein weiterer Häufigkeitsanstieg zwischen dem 20. und 25. Lebensjahr, der bei den Frauen nicht zu finden war. Diese Altersverteilung, insbesondere das gehäufte Auftreten der Myokarditis bei jungen Männern wurde bereits mehrfach in der Literatur beschrieben [4-6].

2.1.2. Symptome

Alle Patienten zeigten seit mehr als 3 Monaten kardiovaskuläre Symptome, so dass aus klinischer Sicht ein chronischer Verlauf der Myokarditis anzunehmen war. Die angegebenen Beschwerden umfassten eine anhaltende Müdigkeit, allgemeines Schwächegefühl, Schwindel, mitunter auch Synkopen, Angina pectoris und Dyspnoe insbesondere bei Belastung. Ebenso beklagten einige Patienten Herzrasen oder Palpitationen als Ausdruck von Rhythmusstörungen. Unter Berücksichtigung der genannten Beschwerdebilder und deren Ausmaß wurde die NYHA-Klassifikation zur Einteilung der Herzinsuffizienz angewandt [132].

Eine koronare Herzerkrankung und somit eine ischämische Genese als Ursache derartiger Beschwerden wurde bei allen Patienten durch eine Herzkatheteruntersuchung ausgeschlossen.

Symptome, die auf eine akute Myokarditis hindeuteten, wie neu aufgetretene EKG-Veränderungen oder Herzrhythmusstörungen, ein infarktartiges Beschwerdebild mit heftigen thorakalen Beschwerden, aber auch respiratorische oder gastrointestinale Infekte führten zum Ausschluss.

Alle Patienten erhielten eine medikamentöse Herzinsuffizienztherapie, welche sich nach dem entsprechenden NYHA-Stadium des Patienten richtete [89].

2.1.3. Probanden

Zur Bildung eines Normkollektivs wurden 24 herzgesunde Probanden zusätzlich zu den 101 Patienten untersucht. Unter ihnen waren 12 Männer und 12 Frauen. Das

durchschnittliche Alter lag bei 39 ± 14 Jahren, wobei der jüngste Proband 20 und der älteste 79 Jahre alt war. Dabei unterschied sich das durchschnittliche Alter nicht signifikant von dem des Patientenkollektivs. Die Probanden befanden sich in gutem Allgemeinzustand. Anamnestisch lagen keine Herz-Kreislaufkrankungen vor und es bestand normale Alltagsbelastbarkeit.

Die Patienten und Probanden wurden ausführlich über Zweck und Durchführung dieser Studie informiert und erklärten ihr Einverständnis in schriftlicher Form. Des Weiteren wurde die Studie von der Ethikkommission der Charité-Universitätsmedizin Berlin genehmigt.

2.2. Datenakquisition

2.2.1. Endomyokardbiopsie

Bei allen 101 Patienten wurde eine Endomyokardbiopsie zur Abklärung der klinischen Verdachtsdiagnose einer chronischen Myokarditis durchgeführt. Der Zeitabstand zwischen MRT-Untersuchung und Biopsieentnahme lag im Durchschnitt bei $3,5 \pm 3,6$ Monaten. 81 Patienten wurden innerhalb von 5 Monaten Abstand zur MRT-Untersuchung biopsiert, 69 Patienten innerhalb von 3 Monaten und 25 Patienten innerhalb eines Monats (siehe **Abb. 3**)

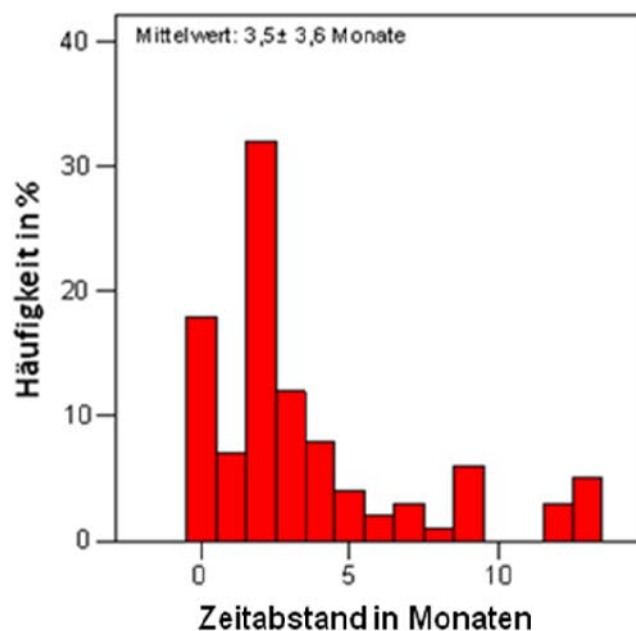


Abb. 3: Balkendiagramm

Häufigkeitsverteilung nach dem Zeitabstand zwischen der MRT-Untersuchung und Myokardbiopsie

Durchführung der Endomyokardbiopsie: Die Endomyokardbiopsie erfolgte über einen venösen Zugang (über die Vena femoralis) mit einem modifizierten Cordis oder Meyer Biopptom. Dabei wurden aus der rechtsventrikulären Seite des Septums mindestens 8 Gewebeproben von 2-3 mm Durchmesser entnommen. Zwei Gewebeproben wurden für die histopathologische Auswertung mit Formalin fixiert und sechs als Kryoschnitte für die immunhistochemische Untersuchung und die PCR-Analyse genutzt [133, 134].

Analyse der Endomyokardbiopsie: Histopathologisch wurden Gewebeproben anhand der Dallas-Kriterien interpretiert [58]. Bei der immunhistochemischen Analyse standen monoklonale Antikörper zur Identifizierung von Makrophagen, T-Lymphozyten und endothelialen Zelladhäsionsmolekülen zur Verfügung [133]. Dabei wurden T-Lymphozyten allgemein mit Hilfe des CD3-Antikörpers und aktivierte T-Lymphozyten anhand des LFA-1-Antikörpers identifiziert (siehe **Abb. 4**). Als Marker für Makrophagen und Monozyten stand der Mac-1-Antikörper zur Verfügung. Die Identifizierung von Zelladhäsionsmolekülen erfolgte mit Hilfe von Antikörpern gegen HLA-1- und HLA-2-Antigen und CD54-/ ICAM-1-Antigen [135, 136].

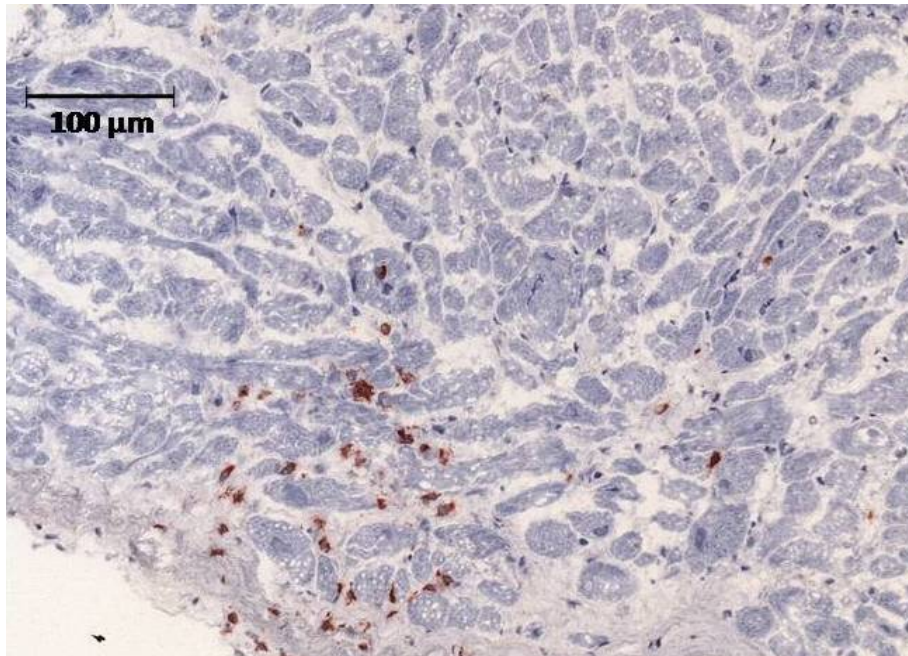


Abb. 4: Immunhistochemischer Nachweis von CD3⁺- Lymphozyten

Eine myokardiale Entzündung wurde als Nachweis von mehr als sieben CD3⁺- und LFA-1⁺Lymphozyten pro mm² Biopsat verbunden mit einer gesteigerten Expression von HLA-1- und HLA-2-Antigen und ICAM-1⁺-Adhäsionsmolekülen definiert [78, 135, 136]. Eine geringe Zahl von weniger als sieben CD3⁺- und LFA-1⁺-Lymphozyten pro mm² Biopsat ohne gesteigerte Expression von Zelladhäsionsmolekülen wurde als nicht relevante Entzündungsreaktion interpretiert.

Für den Virusnachweis wurden aus den nativen Endomyokardbiopsie DNA und RNA extrahiert, um anschließend mittels PCR (Polymerasekettenreaktion)-Amplifikation spezifische Nukleinsäuren von Enteroviren (Coxsackievirus und Echovirus), dem Adenovirus, dem Parvovirus B19 (PVB19), dem humanen Herpesvirus Typ 6 (HHV6), dem humanen Cytomegalievirus, dem Epstein-Barr-Virus (EBV), dem Influenza-A- und -B-Virus, dem Herpesvirus 1 und 2 und dem Hepatitis-C Virus zu detektieren [16, 63, 64, 137]. Zusätzlich wurde DNA aus peripheren Blutzellen extrahiert, um eine systemische Infektion mit PVB19, EBV und HHV6 auszuschließen [63, 137].

2.2.2. MRT-Scanner und Scanprotokoll

Die Untersuchungen fanden an einem 1,5 Tesla- MRT (TwinSpeed-Excite) der Firma General Electrics (GE Health Care, Milwaukee, WI, USA) statt.

Sie wurden EKG-getriggert und größtenteils mit Atemanhaltetechnik durchgeführt, so dass die Aufnahmen in endexpiratorischer Atemlage erstellt wurden. Der Ablauf der Sequenzen erfolgte gemäß einem standardisierten Protokoll beginnend mit der morphologischen Darstellung anatomischer Strukturen mit Hilfe der sogenannten „black blood“ Bildgebung in axialer Schichtführung. Zusätzlich dienen T₂-gewichtete Triple-Inversion-Recovery-Sequenzen der Bestimmung des relativen myokardialen Wassergehalts. Für die Funktionsdiagnostik folgten SSFP (Steady-State-Free-Precession)-Sequenzen in der langen und kurzen Achse, im 4-Kammerblick und im RVOT. Schließlich wurden die Aufnahmen für das relative Enhancement in axialer Schichtung mit einer T₁-gewichteten Fast-Spin-Echo-Sequenz vor und nach Kontrastmittelgabe und für das „late enhancement“ mit einer 2D-IR(Inversion Recovery)-Gradientenecho-Sequenz in den 3 Standardebenen erstellt.

Die Untersuchungsdauer lag zwischen 60 und 90 Minuten.

Black blood- Bildgebung: Für die morphologische Darstellung des Herzens und die Kontrolle anatomischer Strukturen (Skelettmuskel) wurden T₁- gewichtete black blood Double-Inversion-Recovery-Sequenzen genutzt [138]. Durch doppelte Inversion der Magnetisierung ist dabei eine sehr gute Kontrastierung zwischen Blut und Myokard möglich. Dem ersten 180°-Impuls, der nicht selektiv das gesamte Volumen invertiert,

folgt ein zweiter selektiver 180°-Invertierungspuls für die abzubildende Schicht. Wenn gesättigtes Blut (vom ersten 180°-Puls) in die abzubildende Schicht fließt, wird die Schicht ausgelesen und so der Kontrast hergestellt [139]. Die Aufnahmen wurden in axialer Schichtführung und in der kurzen Achse generiert. Dabei war die Repetitionszeit (TR) 2 RR-Intervalle lang, und die Echozeit (TE) lag bei 42 ms. Der Flipwinkel war 90° groß. Die Schichtdicke lag bei 8 mm mit einem Schichtabstand von 0 mm. Das „field of view“ (FOV) nahm Maße von 350-400 mm² an (bei einem partiellen FOV von 0,75-1) und die Matrix bestand aus 256x 256 Pixeln.

Cine-MRT: Die Cine-MRT diente der kardialen Funktionsanalyse. Dabei wurden SSFP (Steady-State-Free-Precession)-Sequenzen (Fast imaging employing steady state acquisitions(Fiesta)) in der sogenannten „bright blood“-Technik generiert, die das Blut im Gegensatz zu umliegenden Weichteilen hell darstellt. Der Kontrast basiert hierbei auf den Flüssigkeitseigenschaften des Blutes.

Die SSFP-Sequenzen gehören zu den Gradientenechosequenzen, die die refokussierende Wirkung der Frequenzkodiergradienten nutzen, um das Echo zu erzeugen. Hierbei wird nach Applikation des Hochfrequenzpulses ein dephasierender Gradient geschaltet, der daraufhin in der Richtung umgekehrt wird und als rephasierender Gradient das Echo erzeugt. Der so ermöglichte Verzicht auf den 180°-Puls erlaubt eine minimale Echozeit. Des Weiteren wird ein Flipwinkel kleiner als 90° (hier 45°) gewählt und so die Repetitionszeit verkürzt. Die gleichzeitige Einsparung an Echo- und Repetitionszeit erlaubt eine schnelle Signalakquisition [139-141] und bildet somit die Grundlage für die relativ schnelle Bildgebung. Mit den SSFP-Sequenzen wurden in der langen Achse und im 4-Kammerblick jeweils eine Schicht und in der kurzen Achse, je nach Herzgröße, 12 bis 20 Schichten von der AV-Klappenebene bis zum Apex reichend erstellt. Die hierbei verwendete Spule war eine dedizierte 8-Kanal-Herzspule. Die Daten wurden kontinuierlich aufgenommen und später einer bestimmten Phase des Herzzyklus zugeordnet (retrospektives Gating). Die Repetitionszeit (TR) lag bei 3,4ms (Minimum) und die Echozeit (TE) bei 1,5ms. Der Flipwinkel war 45° groß. Die Schichtdicke lag bei 8mm mit einem Schichtabstand von 0mm. Das „field of view“ (FOV) nahm Maße von 350-400 mm² an (bei einem partiellen FOV von 0,75-1) und die Matrix bestand aus 224x224 Pixeln. In jedem RR-Intervall wurden 50 Phasen akquiriert und

die Atemanhaltephase dauerte im Mittel 16 Herzschläge in Abhängigkeit von der Herzfrequenz.

Relativer Wassergehalt: Der Bestimmung des relativen myokardialen Wassergehalts dienten T_2 -gewichtete „black blood“-Aufnahmen, welche mit Hilfe von STIR (Short-Time-Inversion-Recovery)-Sequenzen erstellt wurden [82]. Dabei wird eine kurze Inversionszeit (150ms) gewählt, nach der Fett aufgrund seiner kurzen T_1 -Zeit bereits soweit relaxiert ist, dass zum Zeitpunkt der Datenakquisition seine Longitudinalmagnetisierung ein Minimum aufweist und so das Signal unterdrückt wird. Dagegen verhält sich der Kontrast der anderen Gewebe additiv, so dass Areale mit hoher Konzentration an freiem Wasser hohe Signalintensitäten aufweisen [142]. Da diese Technik („black blood“ plus STIR) auf dreifacher Magnetisierung beruht, spricht man auch von einer Triple-Inversion-Recovery-Sequenz. Die Aufnahmen wurden mit einer Körperspule in axialer Schichtführung erstellt, wobei das gesamte Volumen des Herzens mit ca. 8 Schichten erfasst wurde. Dabei war die Repetitionszeit (TR) 2 RR-Intervalle lang, die Echozeit (TE) lag bei 65 ms und die Inversionszeit (TI) bei 150ms. Der Flipwinkel war 90° groß. Die Schichtdicke lag bei 8 mm mit einem Schichtabstand von 0 mm. Das „field of view“ (FOV) nahm Maße von $350\text{-}400\text{ mm}^2$ an (bei einem partiellen FOV von 0,75- 1) und die Matrix bestand aus 256×256 Pixeln. In jedem RR-Intervall wurden 50 Phasen akquiriert und die Atemanhaltephase dauerte im Mittel 16 Herzschläge in Abhängigkeit von der Herzfrequenz (ETL= 32, Receiver Bandweite= $\pm 62,5$ kHz). Die Akquisition erfolgte mit der MR Körperspule, nicht mit einer Oberflächenspule.

Globales relatives Enhancement (auch „frühes enhancement“): Für die Analyse des globalen relativen myokardialen KM-Enhancements wurden T_1 -gewichtete „black blood“-Sequenzen genutzt. Die Datenakquisition erfolgte ebenso wie die STIR Sequenz mit der Körperspule und im Gegensatz zu den übrigen unter kontinuierlicher freier Atmung. Zu Beginn wurde nativ gescannt und ca. 15 Sekunden nach intravenöser Kontrastmittelgabe die Aufnahmen des Enhancements generiert. Zusätzlich wurde eine Sättigungsschicht quer durch beide Vorhöfe gelegt. Dies bewirkt, dass die Longitudinalmagnetisierung des Bluts minimal ist und so das Signal, insbesondere des langsam einfließenden Blutes in den linken Ventrikel unterdrückt wird. Dadurch

kontrastiert es sich optimal zum Enhancement des Myokards. Die Aufnahmen wurden in axialer Schichtführung erstellt, wobei insgesamt 5 Schichten das komplette Herzvolumen abdeckten [74, 82, 143]. Die TR entsprach der Länge eines RR-Intervalls, die TE war 21ms lang. Die Schichtdicke lag bei 8 mm mit einem Schichtabstand von 2 mm. Das „field of view“ (FOV) nahm Maße von 350-400 mm² an (bei einem partiellen FOV von 1) und die Matrix bestand aus 512x 512 Pixeln. ETL= 4

Late enhancement: Die Datenakquisition zur Darstellung des sogenannten „late enhancements“ erfolgte in der Äquilibriumphase der Kontrastmittelverteilung ca. 15 Minuten nach Kontrastmittelapplikation. Dabei kamen schnelle, stark T₁-gewichtete 2D-IR-GRE-Sequenzen zum Einsatz [80, 144], bei denen dem ersten 180°-Inversionspuls ein zweiter nachgeschaltet wurde. Dies führte zu einer Signalminimierung („Nullung“) des normalen, vitalen Myokards und ermöglichte so eine Kontrastmaximierung zwischen vitalem Myokard (stark hypointens) und Narbe (stark hyperintens) [144]. Die Inversionszeit wurde nach Bedarf durch schrittweise Verlängerung manuell adaptiert, um den Nulldurchgang des normalen Myokards genau zu treffen, Grund dafür ist u.a., dass mit der Zeit die Kontrastmittelkonzentration in der Narbe und auch im vitalen Myokard abnimmt und so die T₁-Relaxation abnimmt.

In der kurzen Achse wurden maximal 12 Schichten sowie in der langen Achse und im 4-Kammerblick jeweils eine Schicht in endexpiratorischer Atemlage akquiriert. Die TR lag bei 6,5 ms und die TE bei 3,1 ms. Der Flipwinkel war 20° groß. Die Schichtdicke lag bei 8mm mit einem Schichtabstand von 0mm. Das FOV nahm eine Größe von 350-400 mm² an (bei einem partiellen FOV von 0,75-1) und die Matrix bestand aus 256x256 Pixeln.

Kontrastmittel (KM): Die Aufnahmen für das globale relative Enhancement und das „late enhancement“ wurden mit Hilfe von intravenös appliziertem Gadolinium-DTPA (Magnevist, Schering, Deutschland) angefertigt, wobei es mit insgesamt 0,2 mmol pro Kilogramm Körpergewicht dosiert wurde, zunächst die Hälfte der Dosis für die Bestimmung des globalen relativen Enhancements und dann der Rest für das „late enhancement“. Gadolinium- DTPA ist ein paramagnetisches, sogenanntes extrazelluläres Kontrastmittel, da es die intakte Zellmembran nicht penetrieren kann. So verteilt es sich zunächst im Intravasalraum, bevor es ins Interstitium diffundiert. Die

Kontrastmittelanreicherung führt zur Interaktion mit Wasserstoffprotonen und verändert das lokale Magnetfeld. Dadurch wird die T_1 -Zeit verkürzt und das Signal in T_1 -gewichteten Sequenzen erhöht [145, 146].

2.2.3. Planung der 3 Standardebenen und des RVOT

Die Ausrichtung der drei Standardebenen orientiert sich an der Basis-Apex-Achse und ist entweder parallel (Lange Achse und 4-Kammerblick) oder senkrecht dazu (Kurze Achse). Anhand einer mittleren axialen Schicht (auf der beide Ventrikel und Vorhöfe zu sehen sind) wird die lange Achse geplant, indem eine Schicht parallel zur anatomischen Achse des linken Ventrikels und senkrecht zur Mitralklappenebene und Herzspitze gelegt wird. Dieser 2-Kammerblick stellt den linken Ventrikel und Vorhof sowie den Einflusstrakt dar.

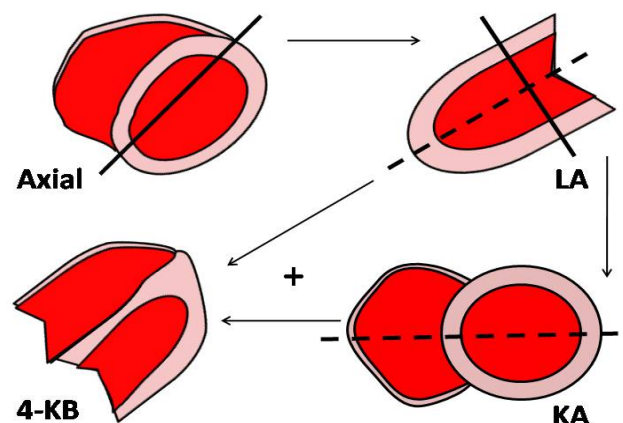


Abb. 5: Schematische Darstellung der Standardebenen und deren Planung

Mithilfe der langen Achse kann nun durch gewinkelt parasagittale Schichtführung parallel zur AV- Klappenebene bzw. Herzbasis die sogenannte Kurze Achse (SA) generiert werden, die als ein weiterer 2-Kammerblick den rechten und den linken Ventrikel darstellt. In dieser Ebene ist der rechte Ventrikel beinahe dreieckig und der linke Ventrikel rund geformt (durchgängige Linie siehe **Abb. 5**).

Der 4-Kammerblick entspricht einer Schichtebene vom Apex zur Basis durch die Lateralwände und zeigt beide Ventrikel und beide Vorhöfe in maximaler Ausdehnung. Er wird mit Hilfe der langen und der kurzen Achse geplant, so dass in der langen Achse die Schicht senkrecht zur Mitralklappenebene und in der kurzen Achse (bei einer mittventrikulären Schicht) senkrecht zum Septum gesetzt wird (gestrichelte Linie siehe **Abb. 5**).

Der rechtsventrikuläre Ausflusstrakt (RVOT) wird ausgehend von einer axialen Schicht mit der sogenannten 3-Punkt-Methode geplant. Dabei wird die Schichtebene durch je einen Fixpunkt in der Mitte der Trikuspidalklappe, der Pulmonalklappe und der Spitze des rechten Ventrikels definiert. In der axialen Aufnahme und im 4-Kammerblick wird die Schicht durch den rechtsventrikulären Apex und die Trikuspidalebene gelegt, in den basalen Abschnitten der Kurzen Achse durch die Trikuspidal- und Pulmonalebene gelegt (siehe **Abb. 6**)

Für die Lange Achse, die Kurze Achse den 4-Kammerblick und den rechtsventrikulären Ausflusstrakt wurden Steady-State-Free-Precession (SSFP)-Sequenzen (Fiesta) benutzt (siehe Abschnitt **2.2.2.**).

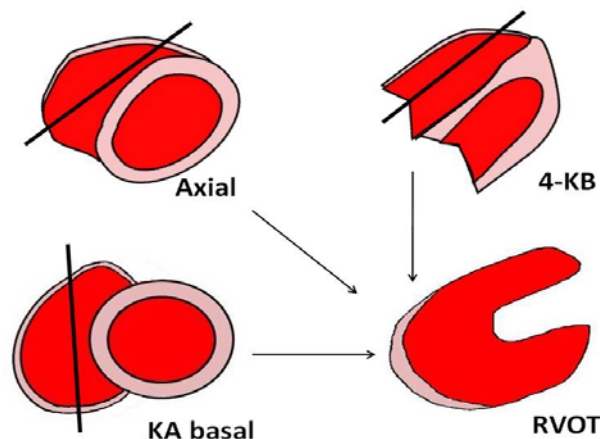


Abb. 6: Schematische Darstellung der Planung des RVOT

.3. Auswertung der MRT- Daten

Alle in den MRT-Untersuchungen ermittelten Daten wurden an einer Advantage Windows Workstation (GE Healthcare, Milwaukee, WI, USA) ausgewertet.

2.3.1. Volumetrie

Die Bestimmung der enddiastolischen und endsystolischen Volumina (EDV und ESV) des rechten und linken Ventrikels erfolgte ebenso wie die Bestimmung der rechts- und linksventrikulären Muskelmasse (MM) in der Kurzen Achse mit Hilfe der Scheibchensummationsmethode [147, 148]. Dafür wurden die Phase der maximalen Ventrikelfüllung (Enddiastole) und die der maximalen Ventrikelkontraktion (Endsystole) ausgewählt und jeweils in allen Untersuchungsschichten die endo- und epikardialen Myokardgrenzen markiert (siehe **Abb. 7**). Die Fläche, die von der endokardialen Myokardgrenze umgeben ist, entspricht dem Ventrikellumen, während die Fläche zwischen der endokardialen und der epikardialen Myokardgrenze der Muskelmasse entspricht.

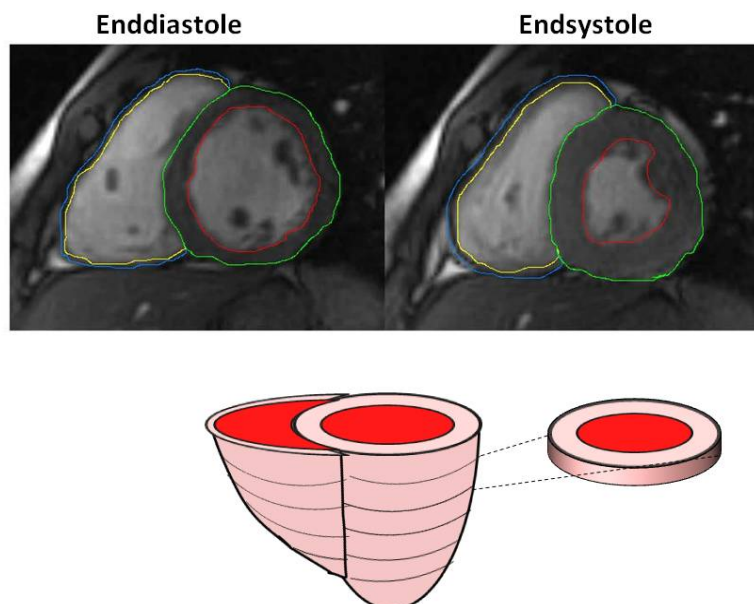


Abb. 7: Beispielhafte Volumetrie des RV und LV in der Kurzen Achse mit manueller Umrandung der endo- und epikardialen Myokardgrenzen in der Enddiastole (links) und Endsystole (rechts) und Modell für die Scheibchensummationsmethode [147, 148].

Durch Addition der Flächen der einzelnen Schichten, die von der Klappenebene bis zur Herzspitze reichen, wurden das gesamte intraluminare Volumen und die gesamte Muskelmasse ermittelt.

Anhand der dabei errechneten Werte und der Formel: $SV = EDV - ESV$ lässt sich das Schlagvolumen (SV) errechnen und mit Hilfe der Formel: $EF = SV / EDV$ die Ejektionsfraktion, die die Pumpleistung des Ventrikels widerspiegelt. Die Muskelmasse wurde aus dem Mittelwert der in der Enddiastole (ED) und Endsystole (ES) errechneten Volumina multipliziert mit dem spezifischen Gewicht von 1.05 g nach der Formel: $MM = (EDMM + ESMM) / 2$ bestimmt [147, 148].

2.3.2. Relativer Wassergehalt und globales relatives Enhancement

Das Protokoll von Friedrich et al. diente als Vorlage für die qualitative Bestimmung des relativen Wassergehalts (rW) und des globalen relativen Enhancements (grE) [74]. Dabei wurden für die Auswertung axiale T₁- und T₂-gewichtete „black blood“-Sequenzen (mit Triple-Inversion-Recovery-Sequenz) genutzt.

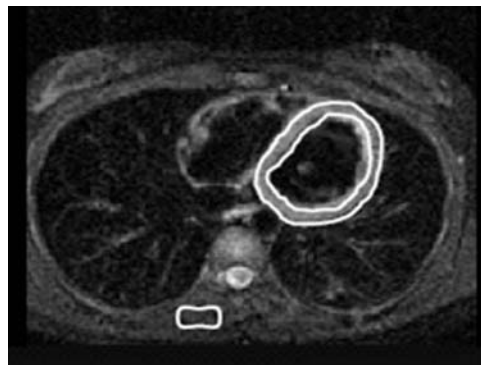


Abb. 8: Beispielhafte Darstellung der Bestimmung des rW anhand einer T₂-gewichteten Triple-Inversion-Recovery-Sequenz. Manuelle Umrandung des linksventrikulären Myokards und des M. erector spinae (nach Gutberlet et al. [78])

Für die Berechnung des rW wurden in einer mittventrikulären Schicht der T₂-gewichteten Aufnahmen eine sogenannte „region of interest“ (ROI) um das gesamte Myokard des linken Ventrikels und eine weitere ROI um den Musculus erector spinae

gezeichnet [78, 82] (siehe **Abb. 8**). So konnte die Signalintensität (SI) des Myokards in Relation zu der des Skelettmuskels gesetzt werden. Die dabei verwendete Formel lautet:

$$rW = SI_{\text{Myokard}} / SI_{\text{Skelettmuskel}}$$

Die Berechnung des grE folgte einem ähnlichen Schema. Wieder wurde in einer mittventrikulären Schicht jeweils eine ROI um das Myokard des linken Ventrikels und den Musculus erector spinae gezeichnet (siehe **Abb. 9**), diesmal jedoch in einer T₁-gewichteten „black blood“-Sequenz vor Kontrastmittelgabe.

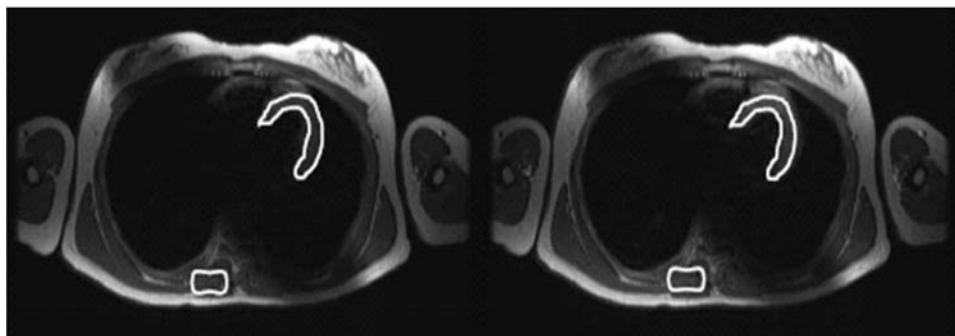


Abb. 9: Beispielhafte Darstellung der Bestimmung des grE anhand einer T₁-gewichteten FSE-Sequenz vor (links) und nach Kontrastmittelgabe (rechts). Manuelle Umrandung des linksventrikulären Myokards und des M. erector spinae. Eine Sättigungsschicht wurde quer durch beide Vorhöfe gelegt (nach Gutberlet et al. [78]).

Anschließend wurde die Markierung in die entsprechende Schicht der Aufnahmen nach Kontrastmittelgabe kopiert. Dies ermöglicht einen Vergleich der mittleren Signalintensitäten vor und nach Kontrastmittelgabe (präKM und postKM). Indem nun die Kontrastmittelanreicherung (relative Erhöhung der Signalintensität) im Myokard (MYO) zu der im Skelettmuskel (SM) in Relation gesetzt wurde, konnte das grE errechnet werden [140]. Die dabei verwendete Formel lautet:

$$\text{grE} = \frac{[(SI_{\text{MYO postKM}} - SI_{\text{MYO präKM}}) / SI_{\text{MYO präKM}}]}{[(SI_{\text{SM postKM}} - SI_{\text{SM präKM}}) / SI_{\text{SM präKM}}]}$$

Der rW gilt ab einem Wert von ≥ 2 und das grE ab einem Wert von ≥ 4 als erhöht [78, 82].

2.3.3. Late enhancement

Das „late enhancement“ (LE) wurde in der Äquilibriumphase der Kontrastmittelverteilung ausgelesen. Zu diesem Zeitpunkt erscheint das gesunde Myokard hypointens, während sich ein LE stark hyperintens darstellt. Eine solche späte Kontrastmittelanreicherung ist Ausdruck einer fibrotischen Veränderung des Myokards und lässt sich durch verschiedene pathophysiologische Vorgänge erklären. Zum einen ist die Durchblutung in fibrotischem Narbengewebe vermindert, so dass das Kontrastmittel langsamer anflutet und verzögert ausströmt (somit erscheint die Kontrastmittelanreicherung später und bleibt länger sichtbar). Zum anderen ist das Interstitium vergrößert, weil Zellen in Bindegewebe weniger dicht gepackt sind als in Muskelgewebe. Dadurch erhöht sich letztendlich das Verteilungsvolumen und das Kontrastmittel reichert sich vermehrt an [139].

Die Beurteilung des LE wurde anhand von T_1 -gewichteten 2D-IR-GRE-Sequenzen durchgeführt (siehe Abschnitt 2.2.2.).

Seine Lokalisation wurde in den drei Standardebenen mit Hilfe eines Segmentmodells beschrieben (siehe auch Abschnitt 2.3.4.). So konnte in der Kurzen Achse der linke Ventrikel von basal bis apikal jeweils in 4 Segmente (ein anteriores, ein septales, ein inferiores und ein laterales Segment) unterteilt werden, während sich der rechte Ventrikel in 3 Segmente (ein anteriores, ein laterales und ein inferiores Segment) gliedern ließ. In der langen Achse, in der lediglich der linke Ventrikel abgebildet wird, konnten insbesondere der Apex, aber auch Hinter- und Vorderwand des linken Ventrikels dargestellt werden, während sich im 4-Kammerblick der Apex, die Lateralwände beider Ventrikel und das Interventrikularseptum beurteilen ließen. In beiden Schnittführungen wurden ein basaler, ein mittventrikulärer und ein apikaler Abschnitt unterschieden (siehe **Abb. 10**).

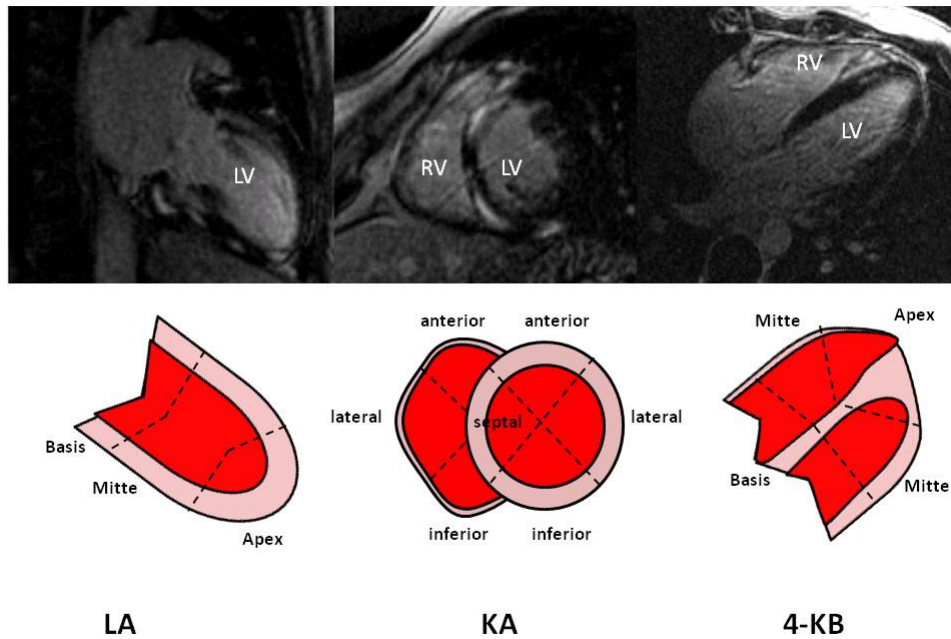


Abb. 10: Beispielhafte Darstellung der 2D-IR-GRE-Sequenz zum Nachweis eines LE (nach Gutberlet et al. [78]) in der Langen (links), der Kurzen Achse (Mitte) und im 4-Kammerblick (rechts) sowie dazugehörige Segmentmodelle.

2.3.4. Beurteilung der Ventrikelkinetik

Wandbewegungsanomalien sind Ausdruck einer gestörten Muskelkontraktion. Sie entstehen in avitalem, aber auch ischämischem Myokardgewebe, z.B. in Narbenarealen oder im Bereich von Ödemen. Je nachdem, in welchem Ausmaß der Herzmuskel von einer Schädigung betroffen ist, kommt es zu lokal abgrenzbaren Wandbewegungsstörungen oder zu einer globalen ventrikulären Dyskinesie [67, 139].

Für die Beurteilung der Wandkinetik beider Ventrikel wurde die Cine-MRT-Technik genutzt, da die verwendeten SSFP-Sequenzen eine gute zeitliche und räumliche Auflösung garantieren. Durch Abspielen der einzelnen Aufnahmen als Filmsequenz lässt sich ein kompletter Herzzyklus betrachten und in den bewegten Aufnahmen werden mögliche Wandbewegungsstörungen ersichtlich. Zudem lässt sich zwischen Wandbewegungsstörungen, die lediglich in bestimmten Phasen des Herzzyklus auftreten (z. B. enddiastolisch) und solche, die über alle Phasen hinweg vorhanden sind, differenzieren.

Die visuelle Wandbewegungsanalyse wurde von zwei unabhängigen und erfahrenen Untersuchern vorgenommen, wobei Wandbewegungsstörungen als solche gewertet wurden, wenn diese von beiden Untersuchern in möglichst 2 Ebenen im Konsensus nachgewiesen werden konnten. Der Auswertung dienten vornehmlich Aufnahmen in der Kurzen Achse, da sie beide Ventrikel über das gesamte Ventrikelvolumen darstellt. Diese Schichtebene erlaubte die Beurteilung der konzentrischen Wandkontraktion in der transversalen Ventrikelachse. Dabei wurde der linke Ventrikel wie bei der Analyse des „late enhancements“ in den drei Hauptschichten (basal, mittventrikulär, apikal) jeweils in ein anteriores, ein septales, ein inferiores und ein laterales Segment unterteilt, während der rechte Ventrikel jeweils in ein anteriores, ein laterales und ein inferiores Segment gegliedert wurde (siehe **Abb. 11**).

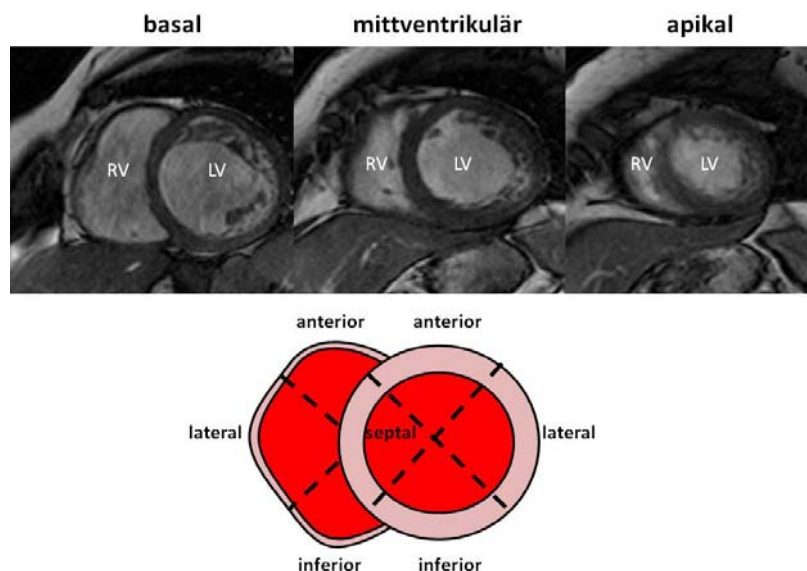


Abb. 11: Darstellung der drei Hauptschichten (basal, mittventrikulär apikal) und des Segmentmodells für den rechten und linken Ventrikel in der Kurzen Achse.

Der Beurteilung des Apex dienten die Aufnahmen im 4-Kammerblick, in der Langen Achse des linken Ventrikels und des RVOT, da er in der Kurzen Achse nicht ersichtlich ist (siehe **Abb. 12** und **13**). Zudem erlaubt der 4-Kammerblick eine Analyse der Lateralwände beider Ventrikel und des interventrikulären Septums im gesamten Verlauf von der Basis bis zum Apex, wobei die longitudinale wie auch die transversale

Wandkontraktion beurteilt werden konnten. In beiden Ventrikeln ließen sich jeweils ein basales, ein mittventrikuläres und ein apikales Segment abgrenzen (siehe **Abb. 12**). Die Analyse der Vorder- und Hinterwand in einer weiteren Ebene wurde für den rechten Ventrikel im RVOT und für den linken Ventrikel in der Langen Achse durchgeführt (siehe **Abb.13**).

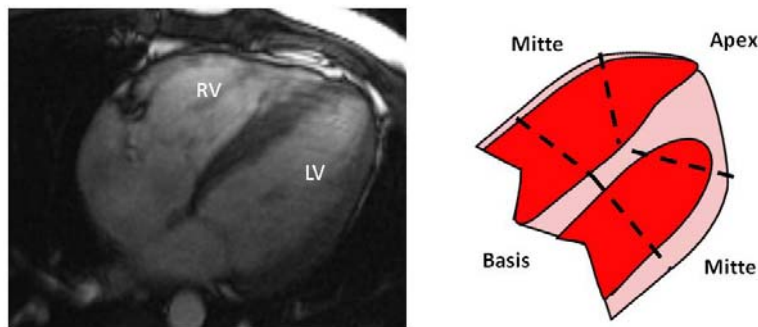


Abb. 12: Darstellung des 4-Kammerblicks mit entsprechendem Segmentmodell für den rechten und linken Ventrikel.

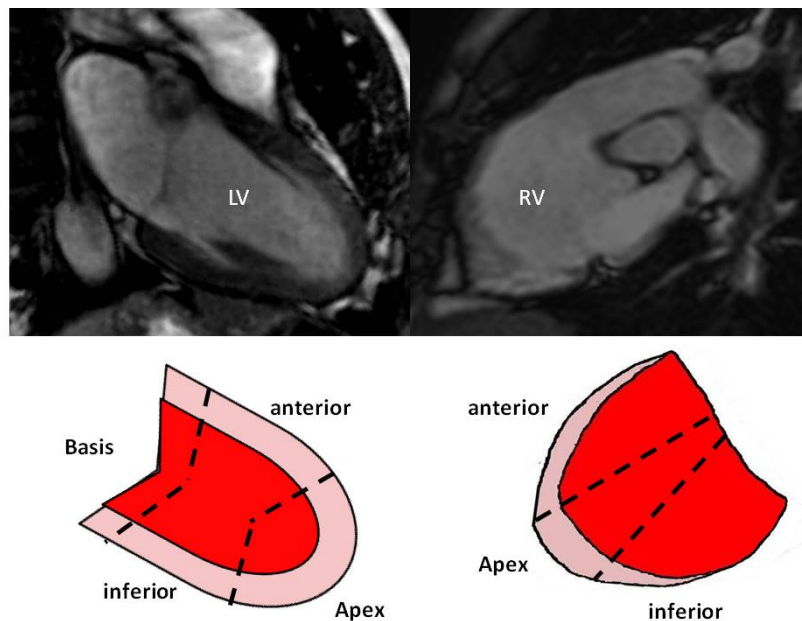


Abb. 13: Darstellung der Langen Achse (links) und des rechtsventrikulären Ausflusstrakts (rechts) mit entsprechendem Segmentmodell

Eine lokale Wandbewegungsstörung lag bei einer Dys-, Hypo- oder Akinesie vereinzelter Segmente vor. Waren im linken Ventrikel mindestens 3 von 4 Segmenten einer Schicht oder im rechten Ventrikel 2 von 3 Segmenten einer Schicht hypokinetisch, lag eine globale Hypokinesie vor. Zeigte sich bei einer global gestörten Ventrikelkinetik segmentale Hypo- oder Akinesien, so lag eine globale Hypokinesie mit lokaler Betonung vor.

2.4. Statistische Analyse

Die statistische Analyse erfolgte mit dem Programm SPSS 13.0. Alle gemessenen und errechneten Werte wurden anhand des Kolmogorov-Smirnov-Tests auf Normalverteilung untersucht und anschließend die Mittelwerte mit Hilfe des t-Tests für ungepaarte Stichproben geprüft. Die graphische Darstellung der Gruppenvergleiche erfolgte durch Boxplots. Korrelationen wurden mit Hilfe von Streudiagrammen unter Angabe des Pearson-Korrelationskoeffizienten präsentiert und Häufigkeitsverteilungen durch Kreis- und Balkendiagramme. Ab einem p-Wert $< 0,05$ galt das Ergebnis als signifikant und ab einem p-Wert $< 0,01$ als hochsignifikant.

3. Ergebnisse

3.1. Vergleich der NYHA- Stadien mit der Ventrikelfunktion

Die 101 untersuchten Patienten mit chronischer Myokarditis (CMC-Patienten) wurden anhand ihrer klinischen Symptomatik einem bestimmten NYHA-Stadium zugeordnet [132]. 21 Patienten wiesen keine subjektiven Beschwerden auf (NYHA-Stadium I) und 69 zeigten bei stärkerer körperlicher Belastung Beschwerden (NYHA-Stadium II). Lediglich 11 Patienten zeigten bereits bei leichter Belastung Symptome und waren demnach dem NYHA-Stadium III zuzuordnen (siehe **Abb. 14**). Kein einziger Patient beklagte Beschwerden bei geringster Belastung oder bereits in Ruhe zu haben (NYHA-Stadium IV).

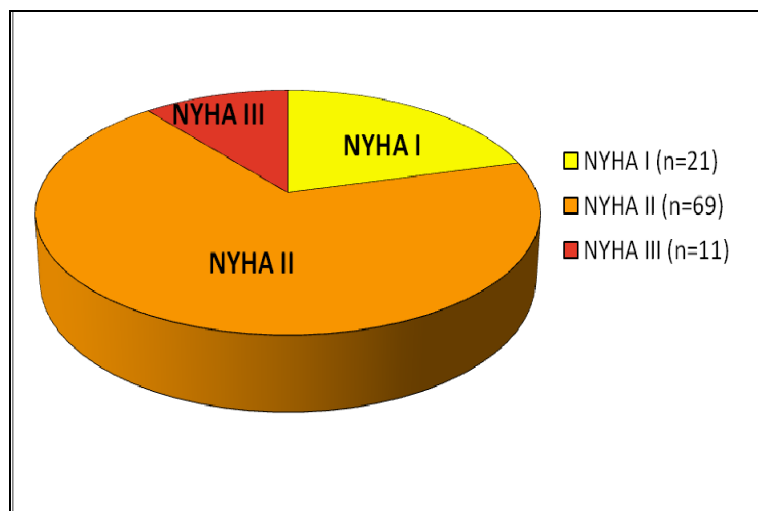


Abb. 14: Kreisdiagramm.

Verteilung der NYHA-Stadien auf die CMC-Patienten.

Um zu überprüfen, ob die in der MRT-Untersuchung ermittelte Herzfunktion mit dem Schweregrad der Symptome korrelierte, wurden die anhand der volumetrischen Auswertung errechneten Ejektionsfraktionen beider Ventrikel in den verschiedenen NYHA-Stadien verglichen. Hierbei zeigte sich, dass die in der MRT-Untersuchung ermittelte linksventrikuläre Ejektionsfraktion (LVEF) mit den klinisch ermittelten NYHA-

Stadien gering negativ korrelierte. Der Korrelationskoeffizient lag bei $r = -0,4$. Die negative Korrelation war mit $p < 0,01$ statistisch signifikant. Der Mittelwert der LVEF im NYHA-Stadium I lag bei $61,5 \pm 7,4\%$ und war damit signifikant höher ($p < 0,01$) als der entsprechende Wert im NYHA-Stadium II, mit $54,8 \pm 10,5\%$. Im NYHA-Stadium III nahm die LVEF im Mittel den Wert $45,2 \pm 13,1\%$ an und zeigte sich somit im Vergleich zum NYHA-Stadium II ebenfalls signifikant vermindert ($p < 0,05$) (siehe **Abb. 15**).

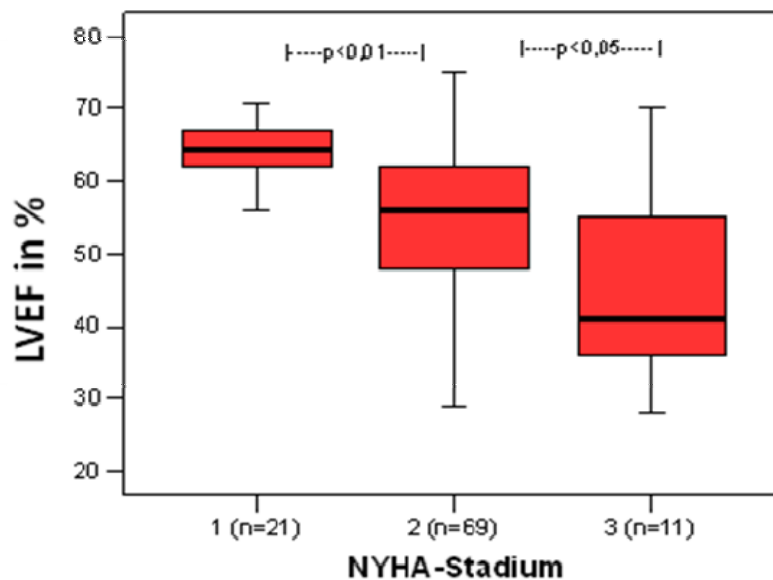


Abb. 15: Boxplot.

Vergleich der LVEF von CMC-Patienten in den einzelnen NYHA-Stadien. Die LVEF unterscheidet sich signifikant zwischen den einzelnen NYHA-Stadien ($p < 0,01$ und $p < 0,05$).

Die rechtsventrikuläre Ejektionsfraktion (RVEF) korrelierte ebenfalls, wenn auch nur schwach, mit den NYHA-Stadien. Der Korrelationskoeffizient nahm dabei den Wert $r = -0,2$ an (bei $p < 0,05$). So lag die RVEF im NYHA-Stadium I bei durchschnittlich $54,7 \pm 6,3\%$. Im NYHA-Stadium II betrug der entsprechende Mittelwert $52,5 \pm 10,2\%$, welcher sich im Vergleich zum NYHA-Stadium I nicht signifikant vermindert zeigte. Im NYHA-Stadium III nahm die RVEF durchschnittlich den Wert $46,9 \pm 10,5\%$ an. Auch dieser Wert lag nicht signifikant unter dem entsprechenden Wert im NYHA-Stadium II, jedoch signifikant unter dem des NYHA-Stadiums I ($p < 0,05$) (siehe **Abb. 16**).

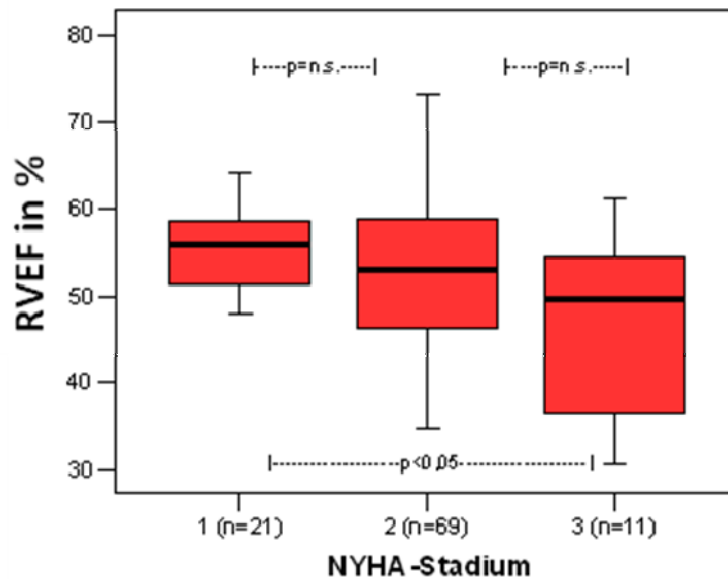


Abb. 16: Boxplot.

Vergleich der RVEF von CMC-Patienten in den einzelnen NYHA-Stadien. Die RVEF vermindert sich signifikant zwischen Stadium I und III ($p < 0,05$).

3.2. Vergleich der volumetrischen Parameter zwischen Patienten und Probanden

Im Laufe einer chronischen Myokarditis kann es zu morphologischen und funktionellen Veränderungen des Herzens kommen [108, 149-151]. Um deren Ausmaß bewerten zu können, wurden die volumetrischen Parameter beider Ventrikel, welche für die Patientengruppe ermittelt wurden, mit denen der Probandengruppe verglichen. Da keine geschlechtsspezifischen Unterschiede in Bezug auf die Veränderungen festgestellt werden konnten, wurden Männer und Frauen nicht getrennt voneinander gewertet.

Patienten mit chronischer Myokarditis (CMC-Patienten) wiesen verglichen mit den Probanden ein signifikant erhöhtes linksventrikuläres enddiastolisches Volumen auf (LVEDV bei Patienten: $180,4 \pm 61,0$ ml vs. LVEDV bei Probanden: $149,9 \pm 33,6$ ml; $p < 0,05$).

Das enddiastolische Volumen des rechten Ventrikels blieb hingegen weitgehend unverändert im Vergleich zum Normalkollektiv (RVEDV bei Patienten: $131,2 \pm 40,5$ ml vs. RVEDV bei Probanden: $133,4 \pm 30,3$ ml; nicht signifikant; siehe **Tabelle 1** und **Abb. 17**).

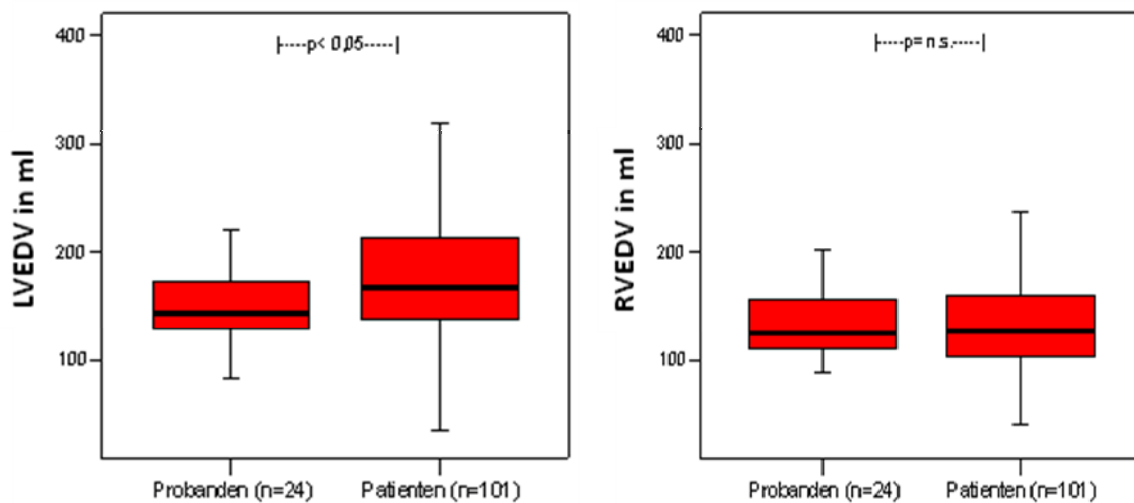


Abb. 17: Boxplot.

Vergleich des LVEDV (links) und des RVEDV (rechts) zwischen Probanden und CMC-Patienten. Das LVEDV der Patienten zeigt sich signifikant erhöht ($p < 0,05$), das RVEDV bleibt unverändert.

Ähnliches zeigte sich bei den endsystolischen Volumina beider Ventrikel. So vergrößerte sich bei Patienten mit chronischer Myokarditis das endsystolische Volumen des linken Ventrikels signifikant (LVESV bei Patienten: $80,1 \pm 35,8$ ml vs. LVESV bei Probanden: $52,2 \pm 16,6$ ml; $p < 0,01$). Das rechtsventrikuläre endsystolische Volumen nahm zwar ein wenig zu, jedoch blieb diese Veränderung ohne statistische Signifikanz (RVESV bei Patienten: $64,5 \pm 26,3$ ml vs. LVESV bei Probanden: $59,6 \pm 13,3$ ml; siehe **Abb. 18**). Entsprechend der Volumenvergrößerung konnte bei den CMC-Patienten ein Erhöhung der linksventrikulären Muskelmasse verzeichnet werden, während die Muskelmasse des rechten Ventrikels im Mittel unverändert blieb (LVMM bei Patienten: $139,1 \pm 48,8$ g vs. LVMM bei Probanden: $114,4 \pm 39,4$ g, $p < 0,05$. RVMM bei Patienten: $29,9 \pm 8,5$ g vs. RVMM bei Probanden: $29,1 \pm 8,4$ g; n. s.; siehe **Tabelle 1**).

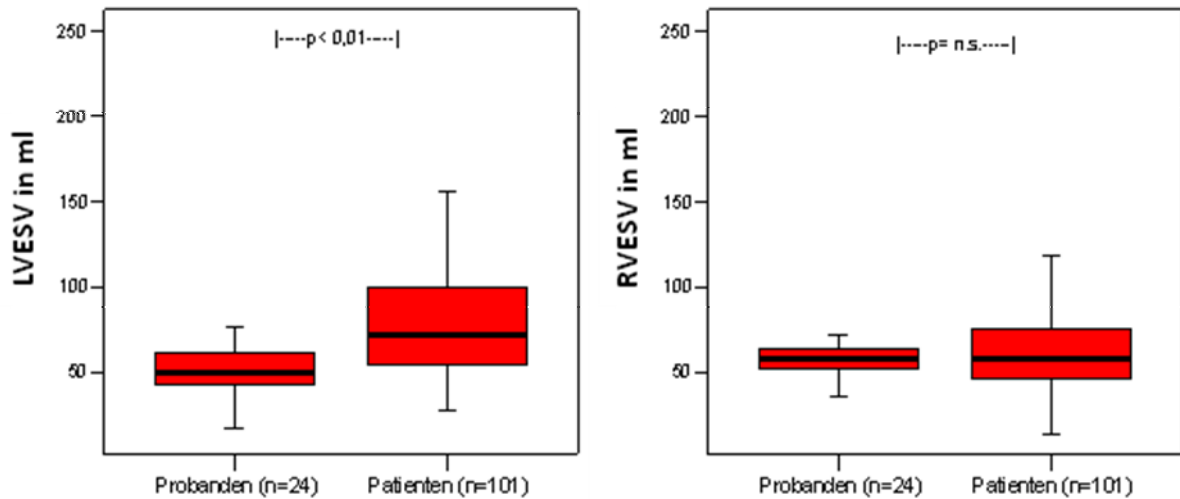


Abb. 18: Boxplot.

Vergleich des LVESV (links) und des RVESV (rechts) zwischen Probanden und CMC-Patienten. Das LVESV ist signifikant erhöht ($p < 0,01$), das RVESV bleibt unverändert.

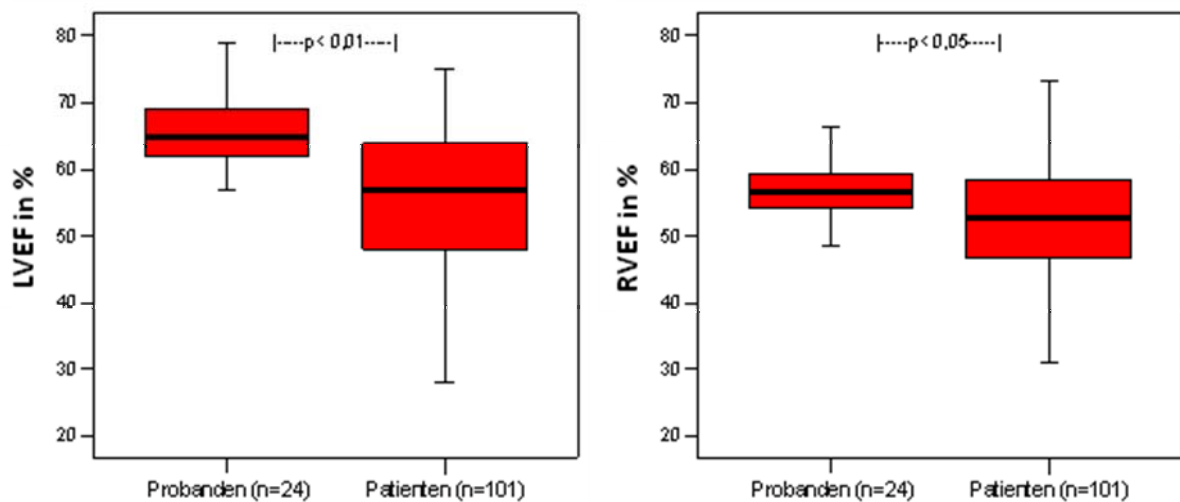


Abb. 19: Boxplot

Vergleich der LVEF (links) und der RVEF (rechts) zwischen Probanden und CMC-Patienten. Sowohl die LVEF ($p < 0,01$) als auch die RVEF ($p < 0,05$) der Patienten sind signifikant vermindert.

Die Ejektionsfraktionen beider Ventrikel zeigten sich in der Patientengruppe signifikant vermindert, wobei die Abnahme im rechten Ventrikel geringer ausfiel. So lag die linksventrikuläre Ejektionsfraktion bei $55,4 \pm 11,0\%$ (vs. LVEF bei Probanden: $65,7 \pm 5,4\%$, $p < 0,01$) unter dem entsprechenden Wert des Probandenkollektivs. Die

rechtsventrikuläre Ejektionsfraktion lag bei durchschnittlich $52,4 \pm 9,7\%$ (vs. RVEF bei Probanden: $57,3 \pm 5,3\%$, $p < 0,05$; siehe **Abb. 19**).

Parameter	CMC-Patienten (n=101)	Probanden (n=24)	Signifikanz p
LVEDV (ml)	$180,4 \pm 61,0$	$149,9 \pm 33,6$	$< 0,05$
LVESV (ml)	$80,1 \pm 35,8$	$52,2 \pm 16,6$	$< 0,01$
LVEF (%)	$55,4 \pm 11,0$	$65,7 \pm 5,4$	$< 0,01$
LVMM (g)	$139,1 \pm 48,8$	$114,4 \pm 39,4$	$< 0,05$
RVEDV (ml)	$131,2 \pm 40,5$	$133,4 \pm 30,3$	n.s.
RVESV (ml)	$64,5 \pm 26,3$	$59,6 \pm 13,3$	n.s.
RVEF (%)	$52,4 \pm 9,7$	$57,3 \pm 5,3$	$< 0,05$
RVMM (g)	$29,9 \pm 8,5$	$29,1 \pm 8,4$	n.s.

Tabelle 1: Vergleich der volumetrischen Parameter beider Ventrikel zwischen CMC-Patienten und Probanden.

3.3. Zusammenhänge zwischen den einzelnen volumetrischen Parametern bei CMC-Patienten

Dieser Abschnitt beschäftigt sich mit der Frage, welche Zusammenhänge zwischen den einzelnen volumetrischen Parametern eines Ventrikels bestehen.

Es zeigte sich, dass eine Zunahme der linksventrikulären Muskelmasse (LVMM) mit einer Verminderung der linksventrikulären Ejektionsfraktion (LVEF) einherging, so dass eine negative Korrelation zwischen den beiden Parametern bestand (**Abb. 20**). Der Mittelwert der LVEF lag bei $55,2 \pm 11,2\%$ und der Mittelwert der LVMM bei $139,1 \pm 48,8$ g. Dagegen zeigte sich eine stärkere Korrelation zwischen der Größe des enddiastolischen (LVEDV, **Abb. 20**) und endsystolischen Volumens (LVESV) des linken Ventrikels und der Größe der linksventrikulären Muskelmasse (LVMM, **Tabelle 2**), sodass eine Zunahme der Muskelmasse ebenfalls mit einer Vergrößerung des Ventrikelvolumens einherging.

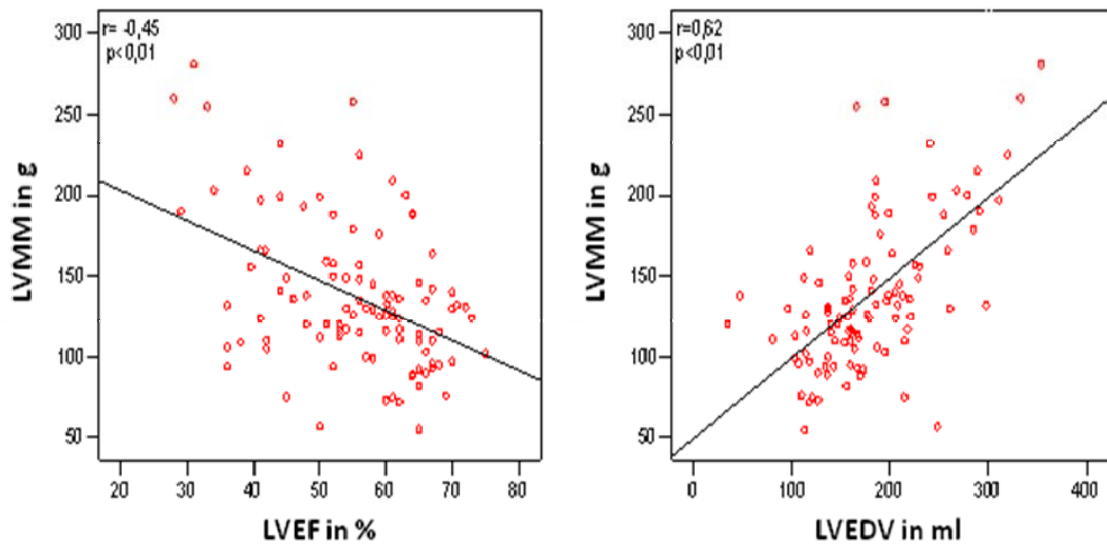


Abb. 20: Streudiagramm

Negative Korrelation der LVMM mit der LVEF (links; $r = -0,49$; $p < 0,01$; $n = 101$) und dem LVEDV (rechts; $r = 0,62$; $p < 0,01$; $n = 101$). Die Gleichung der Korrelationsgeraden LVEF*LVMM lautet: $y = -1,70 x + 233,17$. Die Gleichung der Korrelationsgeraden LVEDV*LVMM lautet: $y = 0,50 x + 49,48$.

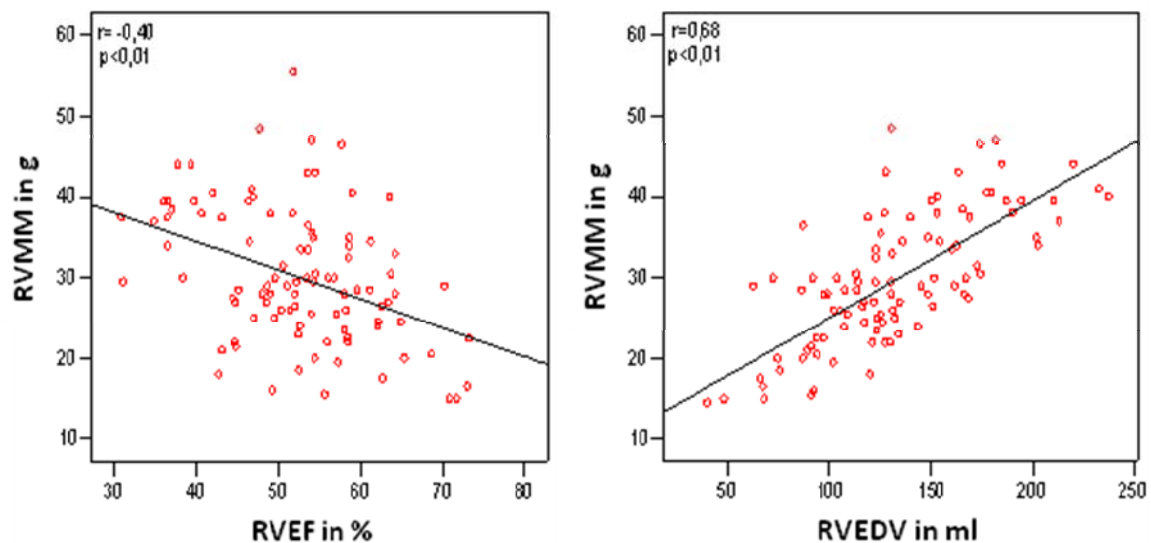


Abb. 21: Streudiagramm.

Korrelation der RVMM mit der RVEF (links; $r = -0,40$; $p < 0,01$) und dem RVEDV (rechts; $r = 0,62$; $p < 0,01$). Die Gleichung der Korrelationsgeraden RVEF*RVMM lautet: $y = -0,36 x + 48,82$. Die Gleichung der Korrelationsgeraden RVEDV*RVMM lautet: $y = 0,14 x + 11,07$.

Für den rechten Ventrikel ließ sich der gleiche Zusammenhang nachweisen, wobei die rechtsventrikuläre Ejektionsfraktion (RVEF) mit der rechtsventrikulären Muskelmasse

(RVMM) schwächer korrelierte (**Abb.21**). Der Mittelwert der RVEF lag bei $52,4 \pm 9,7\%$ und der der RVMM bei $29,8 \pm 8,5$ g. Ebenso wie im linken Ventrikel zeigte sich auch im rechten eine stärkere Korrelation zwischen der Größe des RVEDV (**Abb.20**) und des RVESV und der Größe der RVMM, sodass eine Zunahme der RVMM ebenfalls mit einer Volumenvergrößerung einherging (**Tabelle 2**).

Korrelation	Korrelationskoeffizient r	Signifikanz p
LVEF*LVMM	-0,45	< 0,01
LVEF*LVEDV	-0,46	< 0,01
LVEF*LVESV	-0,75	< 0,01
LVEDV*LVMM	0,62	< 0,01
LVESV*LVMM	0,59	< 0,01
RVEF*RVMM	-0,40	< 0,01
RVEF*RVEDV	-0,39	< 0,01
RVEF*RVESV	-0,72	< 0,01
RVEDV*RVMM	0,68	< 0,01
RVESV*RVMM	0,64	< 0,01

Tabelle 2: Korrelation intraventrikulärer Interaktionen

3.4. Interaktionen zwischen dem linken und rechten Ventrikel bei CMC-Patienten

Interventrikuläre Interaktionen spielen eine Rolle bei verschiedenen kardiopulmonalen Erkrankungen [152-154]. Im folgenden Abschnitt sollte daher geprüft werden, inwieweit sich bei Patienten mit chronischer Myokarditis morphologische und funktionelle Veränderungen des rechten und des linken Ventrikels gegenseitig beeinflussen.

Dabei stellte sich heraus, dass die enddiastolischen Volumina des rechten und des linken Ventrikels signifikant positiv miteinander korrelierten, so dass bei erhöhtem enddiastolischen Volumen des linken Ventrikels, in der Regel auch das des rechten Ventrikels erhöht war. Der Mittelwert des RVEDV lag bei $131,2 \pm 40,5$ ml und der des LVEDV bei $180,4 \pm 61$ ml. Die endsystolischen Volumina beider Ventrikel korrelierten

ebenfalls positiv miteinander. Der Mittelwert des RVESV lag bei $64,5 \pm 26,3$ ml und der des LVESV bei $80,4 \pm 36$ ml (siehe **Abb. 22** und **Tabelle 3**).

Beim Vergleich der beiden Ventrikel zeigte sich jedoch, dass das LVEDV in viel stärkerem Ausmaß zunahm als das RVEDV. Gleiches konnte für die endsystolischen Volumina festgestellt werden, auch wenn der Unterschied insgesamt schwächer ausgeprägt schien (siehe **Abb. 22**).

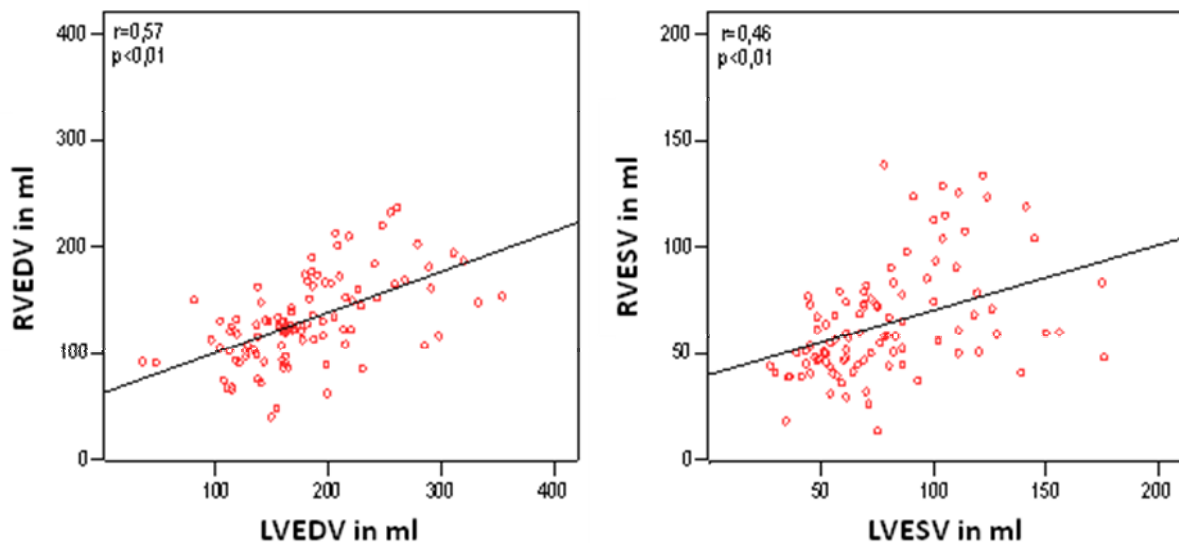


Abb. 22: Streudiagramm.

Korrelation zwischen dem LVEDV und RVEDV (links; $r=0,57$; $p<0,01$) und zwischen dem LVESV und RVESV (rechts; $r=0,46$; $p<0,01$). Die Gleichung der Korrelationsgeraden LVEDV*RVEDV lautet: $y=0,38x+62,31$. Die Gleichung der Korrelationsgeraden LVESV*RVESV lautet: $y=0,38x+34,59$.

Aus den beiden vorherigen Korrelationen erklärte sich (nach der Formel $EF=(EDV-ESV)/EDV$) der Zusammenhang zwischen RVEF und LVEF, so dass eine abnehmende LVEF ebenfalls mit einer Einschränkung der RVEF einherging (siehe **Abb. 23**). Dabei korrelierten die beiden Parameter relativ schwach miteinander. Der Mittelwert der LVEF lag bei $55,2 \pm 11,2\%$ und der der rechtsventrikulären RVEF bei $52,4 \pm 9,7\%$.

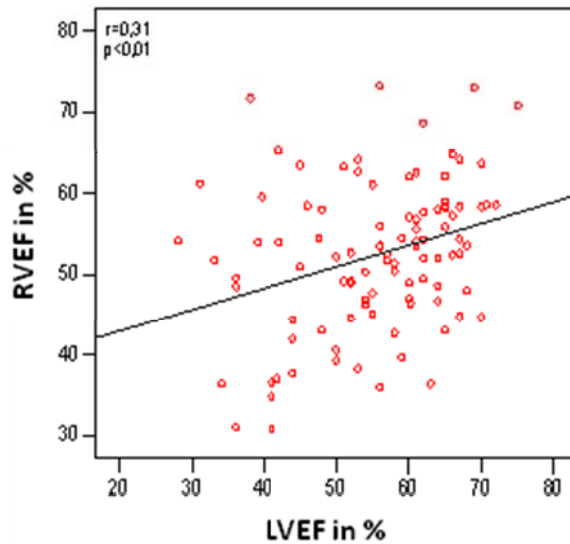


Abb. 23: Streudiagramm

Korrelation zwischen der LVEF und der RVEF ($r = 0,41$; $p < 0,01$). Die Gleichung der Korrelationsgeraden lautet: $y = 0,32x + 35,39$.

Zusätzlich zeigte sich ein Zusammenhang zwischen dem LVEDV und der RVEF, so dass mit einem zunehmenden LVEDV die RVEF statistisch signifikant abnahm (siehe **Abb. 24**). Dabei lag der Korrelationskoeffizient bei $r = 0,38$ ($p < 0,01$), der Mittelwert des LVEDV bei $180,4 \pm 61$ ml und der entsprechende Wert der RVEF bei $52,4 \pm 9,7\%$.

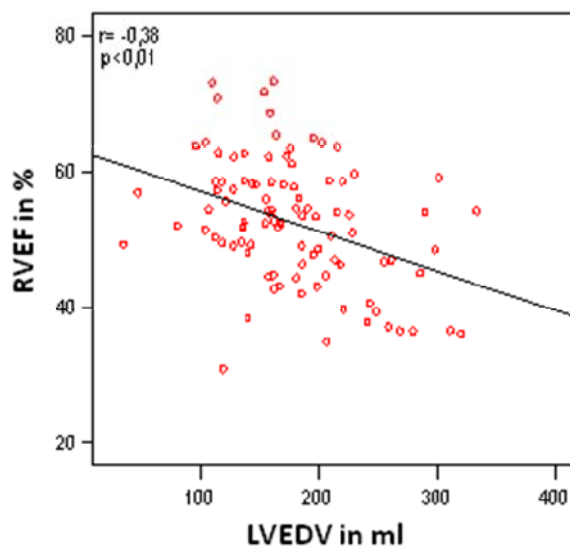


Abb. 24: Streudiagramm

Korrelation zwischen dem LVEDV und der RVEF ($r = -0,35$; $p < 0,01$). Die Gleichung der Korrelationsgeraden lautet: $Y = -0,06x + 62,93$.

Die Muskelmassen beider Ventrikel zeigten ebenfalls einen statistisch signifikanten Zusammenhang, so dass mit zunehmender LVMM auch die RVMM erhöht war. Der Mittelwert der RVMM lag bei $29,8 \pm 8,3$ g und der Mittelwert der LVMM bei $139,1 \pm 48,8$ g (siehe **Tabelle 3**).

Korrelation	Korrelationskoeffizient r	Signifikanz p
LVEDV*RVEDV	0,57	< 0,01
LVESV*RVESV	0,46	< 0,01
LVEF*RVEF	0,31	< 0,01
RVEF*LVEDV	-0,38	< 0,01
LVEF*RVEDV	-0,18	n.s.
LVMM*RVMM	0,57	< 0,01

Tabelle 3: Korrelation interventrikulärer Interaktionen

3.5. Ergebnisse aus der immunhistochemischen und molekularbiologischen Untersuchung der Endomyokardbiopsie

Die immunhistochemische Untersuchung der Myokardbiopsie ergab bei 58 Patienten den Nachweis entzündlicher Infiltrate. Bei 43 Patienten fand sich hingegen kein Anhalt für eine aktive Inflammation des Myokards.

Bei 70 Patienten erbrachte die Untersuchung der Myokardbiopsie einen Virusnachweis, während 31 Patienten eine virusnegative Myokarditis aufwiesen.

Dabei korrelierte der Nachweis einer Virusinfektion nicht mit einer Inflammation. So wiesen 41 der 70 Patienten (59%) mit Virusnachweis und 17 der 31 virusnegativen Patienten (55%) inflammatorische Infiltrate auf. Bei 14 Patienten ließen sich weder eine intramyokardiale Entzündung noch eine Viruspersistenz im Myokard nachweisen.

Die Identifizierung des Erregers mittels Polymerasekettenreaktion (PCR) zeigte deutlich, dass das Parvovirus B19 Haupterreger war. Besonders häufig- bei 47 Patienten- handelte es sich um eine Monoinfektion mit diesem Erreger. Bei weiteren 17

Patienten ließ sich im Myokard eine Doppelinfektion mit PVB19 und einem anderen Virus nachweisen. Darunter zeigten sich mit einem Anteil von 12 Patienten am häufigsten Infektionen mit PVB19 und dem Humanen Herpesvirus 6 (HHV6).

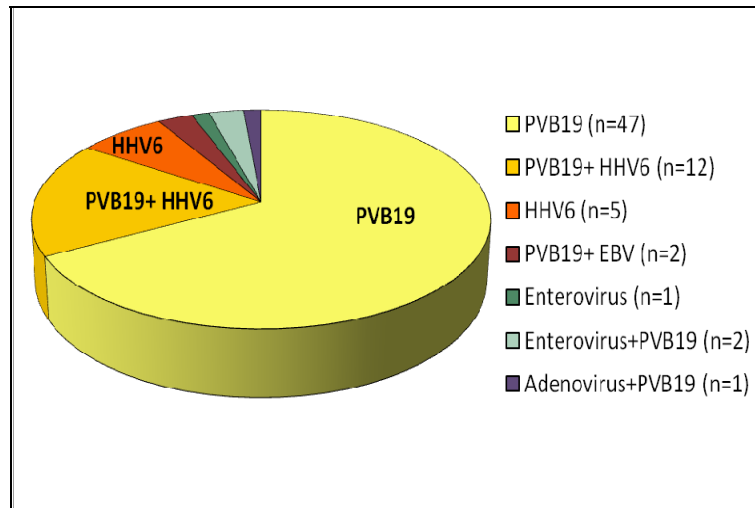


Abb. 25: Kreisdiagramm

Dargestellt ist die Verteilung der unterschiedlichen Erreger bei Virusnachweis im Myokard.

Bei 2 Patienten war das Myokard mit PVB19 zusammen mit einem Enterovirus infiziert, bei ebenfalls 2 Patienten fand sich das Ebstein-Barr-Virus zusammen mit PVB19 und lediglich ein Patient zeigte eine Infektion mit PVB19 kombiniert mit einem Adenovirus. Insgesamt konnte das Parvovirus PVB19 bei 64 Patienten (91% der Infektionen) nachgewiesen werden. Monoinfektionen mit anderen Erregern als dem Parvovirus B19 nahmen eine untergeordnete Stellung ein. So zeigten lediglich 5 Patienten eine alleinige Infektion mit HHV6 und ein Patient eine Infektion mit einem Enterovirus (siehe **Abb. 25**)

3.6. Zusammenhang zwischen Biopsieergebnissen und Ventrikelfunktion

Um Ergebnisse der MRT-Untersuchung mit der Diagnose aus der Endomyokardbiopsie vergleichen zu können, wurden lediglich die 25 Patienten berücksichtigt, die zeitnah (d.h. innerhalb eines Monats) einer Myokardbiopsie und einer MRT-Untersuchung unterzogen wurden.

Tendenziell konnte bei CMC-Patienten mit immunhistochemisch nachgewiesener intramyokardialer Inflammation in beiden Ventrikeln eine verminderte Ejektionsfraktion bei vergrößertem enddiastolischem Volumen und erhöhter Muskelmasse nachgewiesen werden (siehe **Tabelle 4**).

Parameter	Inflammation (n=16)	ohne Infl (n=9)	Signifikanz p
LVEDV (ml)	196,9± 61,5	155,8± 28,5	n.s.
LVEF (%)	52,8± 11,4	58,2± 8,2	n.s.
LVMM (g)	160,3± 50,0	108,1± 28,8	< 0,01
RVEDV (ml)	137,1± 49,4	113,0± 17,0	n.s.
RVEF (%)	52,4± 8,9	54,4± 3,3	n.s.
RVMM (g)	33,3± 10,2	21,3± 3,1	n.s.

Tabelle 4: Vergleich der links- und rechtsventrikulären Funktion zwischen CMC-Patienten mit immunhistochemisch nachgewiesener intramyokardialer Inflammation und CMC-Patienten ohne Inflammation.

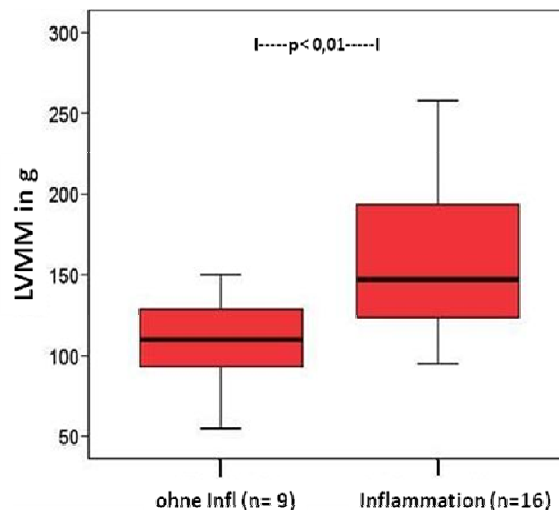


Abb. 26: Boxplot

Vergleich der LVMM zwischen CMC-Patienten mit immunhistochemisch nachgewiesener intramyokardialer Inflammation und CMC-Patienten ohne Inflammation. Die LVMM zeigt sich signifikant erhöht ($p < 0,01$).

Lediglich die Veränderung der linksventrikulären Muskelmasse bei Inflammation erreichte statistische Signifikanz (LVMM bei Inflammation: $160,3 \pm 50,0$ g vs. $108,1 \pm 28,8$ g ohne infl, $p < 0,01$; siehe **Abb. 26**).

Bei CMC-Patienten mit intramyokardialem Virusnachweis zeigte sich im Vergleich zu virusnegativen Patienten tendenziell eine höhere Ejektionsfraktion. Das enddiastolische Volumen und die Muskelmasse wiesen tendenziell niedrigere Werte auf (siehe **Tabelle 5**). Lediglich die Veränderung der rechtsventrikulären Ejektionsfraktion erreichte statistische Signifikanz (RVEF bei Virusnachweis: $55,3 \pm 7,3$ % vs. RVEF bei virusnegativen Patienten: $47,3 \pm 9,4$ %, $p < 0,05$).

Parameter	Virusnachweis (n=18)	virusnegativ (n=7)	Signifikanz p
LVEDV (ml)	$175,9 \pm 50,5$	$198,0 \pm 67,4$	n.s.
LVEF (%)	$55,3 \pm 10,1$	$53,4 \pm 12,3$	n.s.
LVMM (g)	$136,3 \pm 45,1$	$154,9 \pm 62,7$	n.s.
RVEDV (ml)	$123,6 \pm 42,0$	$140,6 \pm 42,6$	n.s.
RVEF (%)	$55,3 \pm 7,3$	$47,3 \pm 9,4$	$< 0,05$
RVMM (g)	$28,5 \pm 8,7$	$30,1 \pm 14,0$	n.s.

Tabelle 5: Vergleich der links- und rechtsventrikulären Funktion zwischen CMC-Patienten mit intramyokardialem Virusnachweis und virusnegativen CMC-Patienten.

Wurden lediglich die 16 CMC-Patienten mit immunhistochemisch nachgewiesener Inflammation berücksichtigt, zeigten sich die ventrikulären Funktionsparameter in gleicher Weise verändert. So lag bei CMC-Patienten mit Virusnachweis (VP, n= 13) die LVEF bei $54,4 \pm 10,3$ % vs. $45,7 \pm 15,5$ % (n.s.) bei virusnegativen CMC-Patienten (VN, n=3). Das LVEDV lag bei $184,2 \pm 53,2$ ml für VP vs. $252,0 \pm 76,2$ ml für VN (n.s.) und die LVMM bei $147,1 \pm 44,1$ g für VP vs. $217,3 \pm 32,7$ g für VN ($p < 0,05$). Die entsprechenden Werte für den rechten Ventrikel ergaben sich wie folgt: RVEF: $54,9 \pm 7,1$ % für VP vs. $41,6 \pm 8,9$ % für VN ($p < 0,05$), RVEDV: $128,5 \pm 48,3$ ml für VP vs. $174,3 \pm 42,1$ ml für VN (n.s.), RVMM: $31,0 \pm 8,9$ g für VP vs. $43,0 \pm 11,2$ g für VN (n.s.).

3.7. Globales relatives Enhancement (grE) und relativer Wassergehalt (rW)

Einige Studien konnten bereits zeigen, dass die intramyokardiale Entzündungsreaktion im Rahmen einer akuten Myokarditis mittels bestimmter MRT-Sequenzen dargestellt werden kann [73, 74].

Teile der Inhalte der folgenden Abschnitte (3.7. bis 3.9.), allerdings an einem größeren Patientenkollektiv, wurden bereits veröffentlicht [78].

Das globale relative Enhancement (grE) zeigte mit $5,3 \pm 2,7$ bei CMC-Patienten mit immunhistologisch nachgewiesener Inflammation einen leicht erhöhten Wert im Vergleich zum Normwert (< 4 entspricht einem normalen Wert für das grE) ebenso wie im Vergleich zur Gruppe ohne Inflammation ($4 \pm 3,1$). Dieser Unterschied war jedoch aufgrund der hohen Standardabweichung statistisch nicht signifikant.

Bei positivem Virusnachweis im Myokard zeigte sich das grE verglichen mit dem Normwert ein wenig erhöht ($4,8 \pm 2,7$), unterschied sich jedoch nur unwesentlich von dem Wert der virusnegativen Gruppe ($5 \pm 3,4$). Der relative Wassergehalt (rW) zeigte sich verglichen mit dem Normwert sowohl bei Vorliegen einer Inflammation ($2,1 \pm 0,4$) als auch bei einem Virusnachweis ($2,1 \pm 0,4$) im Mittel nur grenzwertig erhöht (< 2 entspricht einem normalen Wert für den rW). Des Weiteren unterschieden sich die Mittelwerte kaum von denen der jeweiligen Kontrollgruppen ohne Inflammation/ Virusnachweis ($1,9 \pm 0,6$ für rW und $1,7 \pm 0,5$ für grE; siehe **Tabelle 6**).

	Inflammation (n= 16)	ohne Infl (n= 9)	Virusnachweis (n= 18)	virusnegativ (n= 7)
grE	$5,3 \pm 2,7$	$4 \pm 3,1$	$4,8 \pm 2,7$	$5 \pm 3,4$
rW	$2,1 \pm 0,4$	$1,9 \pm 0,6$	$2,1 \pm 0,4$	$1,7 \pm 0,5$

Tabelle 6: Mittelwerte für das grE und den rW bei CMC-Patienten mit Inflammation und Virusnachweis (jeweils mit Patientenkontrollgruppe ohne Inflammation bzw. virusnegativ)

Prüfte man jedoch, wie häufig ein erhöhtes grE (≥ 4) und ein erhöhter rW (≥ 2) in den einzelnen Gruppen auftraten, zeigten sich deutliche Unterschiede. So wies das Myokard von CMC-Patienten mit immunhistologisch nachgewiesener Inflammation

signifikant häufiger ein erhöhtes grE auf als das Myokard der Kontrollgruppe aus Patienten ohne Inflammation (grE erhöht bei Inflammation: 68,8% vs. grE erhöht bei Kontrolle: 11,1%; $p < 0,01$). Der rW war ebenfalls häufiger erhöht, jedoch fiel der Unterschied geringer aus und war statistisch nicht signifikant (rW erhöht bei Inflammation: 63% vs. rW erhöht bei Kontrolle: 33%; nicht signifikant; siehe **Abb. 27**).

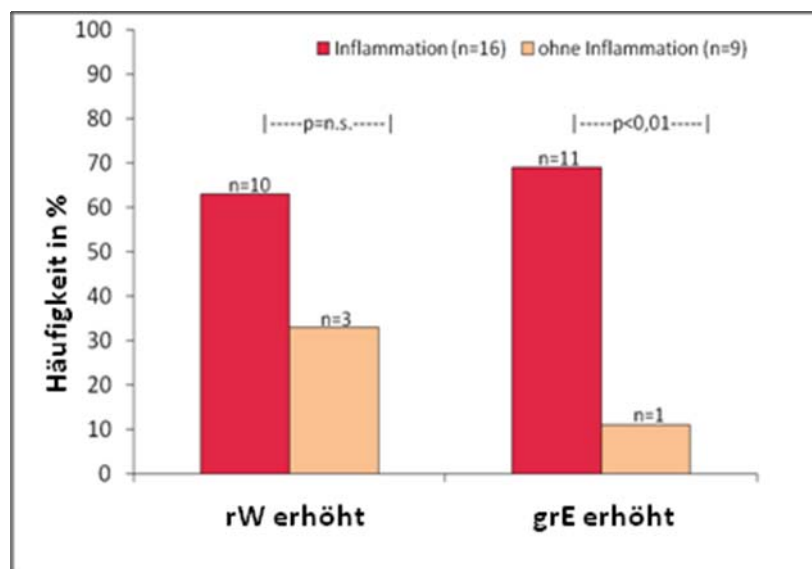


Abb. 27: Balkendiagramm

Häufigkeitsverteilung von CMC-Patienten mit und ohne immunhistochemischem Nachweis einer Inflammation bei erhöhtem rW und bei erhöhtem grE. Bei einem erhöhtem grE wird signifikant häufiger immunhistochemisch eine Inflammation nachgewiesen.

In der Patientengruppe mit nachweisbarem Virusbefall des Myokards zeigten sich das grE und der rW nicht wesentlich häufiger erhöht als bei der Kontrollgruppe aus virusnegativen Patienten (grE erhöht bei Virusnachweis: 50,0% versus grE erhöht bei Kontrolle: 42,9%; nicht signifikant. rW erhöht bei Virusnachweis: 56% vs. rW erhöht bei Kontrolle: 42,9%, nicht signifikant; siehe **Abb. 28**).

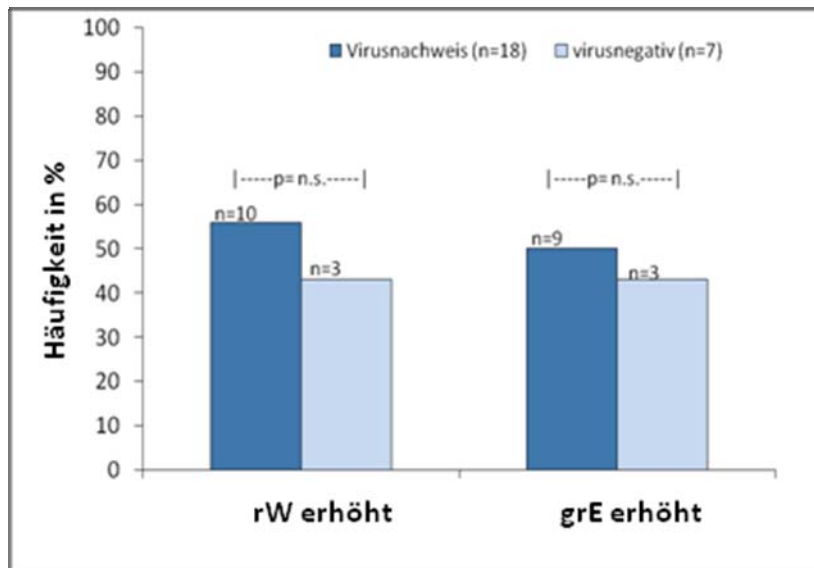


Abb.28: Balkendiagramm.

Häufigkeitsverteilung von CMC-Patienten mit und ohne Virusnachweis mittels PCR-Untersuchung bei erhöhtem rW und bei erhöhtem grE. Weder bei einem erhöhten grE noch bei einem erhöhten Wassergehalt erfolgt der Virusnachweis signifikant häufiger.

Aus diesen Ergebnissen folgt, dass sich durch das grE eine Inflammation des Myokards mit einer Sensitivität von 69% und einer Spezifität von 89% detektieren ließ, während die Bestimmung des rW zum Nachweis einer Inflammation eine Sensitivität von 63% und eine Spezifität von 67% aufwies. Dabei zeigte sich für das grE eine Präzision von 48% und für den rW von 52%.

Für den Nachweis einer Virusinfektion des Myokards lag die Sensitivität des grE bei 50% und die Spezifität bei 57%. Die Sensitivität des rW betrug 56% und die Spezifität lag wie die des grE bei 57%. Des Weiteren ergab sich für das grE eine Präzision von 48% und für den rW von 52% (siehe auch **Tabelle 7** in Abschnitt 3.9).

3.8. Late enhancement

Ein „late enhancement“ (LE) konnte bei 23 der 101 CMC-Patienten nachgewiesen werden. Dabei zeigte sich in den meisten Fällen eine Ausdehnung durch alle Schichten (basal bis apikal), lediglich bei 3 Patienten blieb die Kontrastmittelanreicherung auf den basalen und bei einem auf den apikalen Teil des betroffenen Segments beschränkt.

Am häufigsten war das LE im Septum (bei 11 Patienten) und in der Lateralwand (bei 8 Patienten) des linken Ventrikels lokalisiert. Bei 4 Patienten zeigte sich die Hinterwand und bei 3 Patienten die Vorderwand betroffen. Lediglich ein Patient wies ein LE im rechten Ventrikel (in der Lateralwand) auf. Im 4-Kammerblick zeigte sich zusätzlich bei 4 Patienten ein LE im Apex (siehe **Abb. 29**).

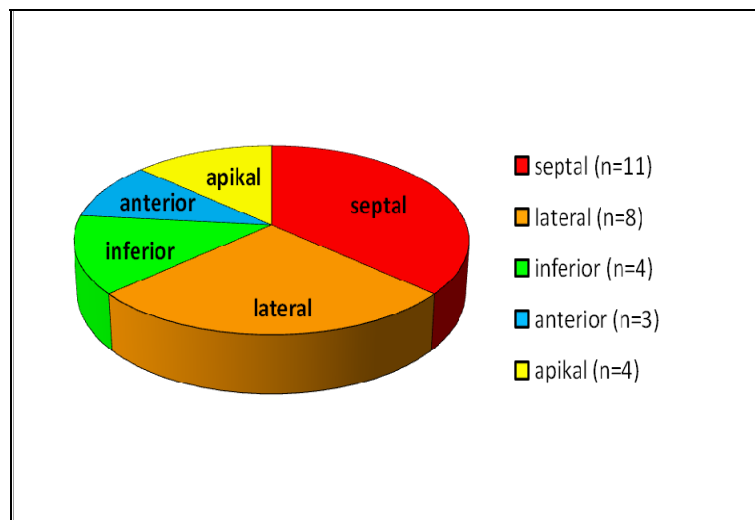


Abb. 29: Kreisdiagramm.
Lokalisation des LE im linken Ventrikel

Von den 25 CMC-Patienten, die zeitnah einer Endomyokardbiopsie und einer MRT-Untersuchung unterzogen worden waren, wiesen 9 ein LE auf. Bei 7 der besagten 9 Patienten konnte auch immunhistochemisch eine floride Inflammation des Myokards nachgewiesen werden, was einem Anteil von 77,8% entspricht (dagegen zeigten auch 8 (57,1%) der 14 Patienten ohne LE eine Inflammation). Eine Virusinfektion des Myokards ließ sich ebenfalls bei 7 Patienten nachweisen, (bei 9 (64,3%) der 14 Patienten ohne LE fiel der Virusnachweis positiv aus). Diese Verteilungen wiesen, wohl auch aufgrund der geringen Fallzahl, keine statistische Signifikanz auf. Somit trat in unserem Patientenkollektiv ein LE unabhängig von einer floriden Inflammation oder einem Virusbefall auf.

Daraus resultierten eine nur geringe Sensitivität von 44% und eine gute Spezifität von 78% für die Detektion einer intramyokardialen Entzündung. Auch beim Nachweis einer Virusinfektion wies das LE nur eine geringe Sensitivität von 39% und eine Spezifität von

71% auf. Der positive Vorhersagewert des LE nahm für den Inflammations- und Virusnachweis jeweils den gleichen Wert an und lag bei 78% (siehe auch **Tabelle 7** in Abschnitt 3.9).

3.9. Kombination der drei Parameter (grE, rW, LE)

In den beiden vorigen Abschnitten (3.7. und 3.8.) wurde die diagnostische Aussagekraft des globalen relativen Enhancements (grE), des relativen Wassergehalts (rW) und des „late enhancements“ (LE) getrennt voneinander betrachtet.

Im Folgenden sollte geprüft werden, inwieweit eine gleichzeitige Betrachtung der 3 Parameter ihre Aussagekraft für den Nachweis einer intramyokardialen Entzündung verbessert [78, 82]. Dabei war die Sensitivität mit 81% am höchsten, wenn mindestens einer der drei Parameter erhöht war, während die Spezifität in diesem Fall am geringsten ausfiel. Zeigten sich mindestens zwei der drei Parameter erhöht, so war die Spezifität hoch (89%), die Sensitivität (69%) und die Präzision (76%) fielen mäßig aus. Unter der Bedingung, dass entweder das grE, der rW oder beide Parameter erhöht waren, fielen die Sensitivität (69%), die Spezifität (78%) und die Präzision (72%) mäßig aus (siehe **Tabelle 7**).

	Sensitivität	Spezifität	Präzision
grE	69%	89%	48%
rW	63%	67%	52%
LE	44%	78%	56%
1 aus 3	81%	44%	61%
2 aus 3	69%	89%	76%
1 aus 2	69%	78%	72%

Tabelle 7: Vergleich der Sensitivität, Spezifität und diagnostischen Präzision von grE, rW und LE sowie den Kombinationen 1 aus 3 (mindestens einer der drei Parameter ist erhöht), 2 aus 3 (mindestens zwei der drei Parameter sind erhöht) und 1 aus 2 (rE und/ oder rW erhöht).

3.10. MRT-Entzündungsparameter und Ventrikelfunktion

Das enddiastolische und das endsystolische Volumen (LVEDV/ LVESV) sowie die Muskelmasse des linken Ventrikels (LVMM) korrelierten mäßig mit dem grE (LVEDV*grE: $r=0,27$; $p<0,01$. LVESV*grE: $r=0,22$; $p<0,05$. LVMM*grE: $r=0,24$; $p<0,05$). Diese Parameter waren bei einem $\text{grE} \geq 4$ signifikant verändert.

Dabei zeigten sich bei einem erhöhten $\text{grE} \geq 4$ das LVEDV mit $199,0 \pm 61,2$ ml (vs. $172,1 \pm 53,8$ ml bei $\text{grE} < 4$; $p < 0,01$) und das LVESV mit $89,4 \pm 41,5$ ml (vs. $73,4 \pm 29,3$ ml bei $\text{grE} < 4$; $p < 0,05$) statistisch signifikant vergrößert. Die LVMM war mit $150,7 \pm 55,2$ g (vs. $131,6 \pm 43,2$ g bei $\text{grE} < 4$; $p < 0,05$) ebenfalls signifikant erhöht. Die linksventrikuläre Ejektionsfraktion sowie die volumetrischen Parameter des rechten Ventrikels blieben im Mittel unverändert.

Dagegen zeigte sich kein Zusammenhang zwischen dem rW und den volumetrischen Parametern beider Ventrikel.

CMC-Patienten mit einem LE wiesen eine signifikant verminderte Ejektionsfraktion des linken Ventrikels auf (LVEF bei LE: $50,7 \pm 12,3\%$ vs. LVEF ohne LE: $56,8 \pm 10,3\%$; $p < 0,05$), während die übrigen volumetrischen Parameter des linken und des rechten Ventrikels unverändert blieben (RVEF bei LE: $53,3 \pm 10,5\%$ vs. RVEF bei Kontrolle: $52,1 \pm 9,7\%$; nicht signifikant).

3.11. Auswertung der Ventrikelkinetik

Die visuelle Wandbewegungsanalyse beider Ventrikel ließ erkennen, dass der rechte Ventrikel insgesamt ein wenig häufiger von Wandbewegungsstörungen betroffen war als der linke Ventrikel. 31 der 101 Patienten wiesen eine globale rechtsventrikuläre Hypokinesie auf, 23 davon mit lokaler Betonung. 47 Patienten zeigten lediglich lokale Wandbewegungsstörungen und weitere 23 Patienten wiesen keine rechtsventrikulären Wandbewegungsstörungen auf (siehe **Abb. 30**).

Der linke Ventrikel zeigte bei 23 Patienten eine globale Hypokinesie, 20 davon mit lokaler Betonung. 40 Patienten wiesen lokale Wandbewegungsstörungen auf. Weitere

38 Patienten zeigten keine linksventrikulären Wandbewegungsstörungen (siehe **Abb. 31**).

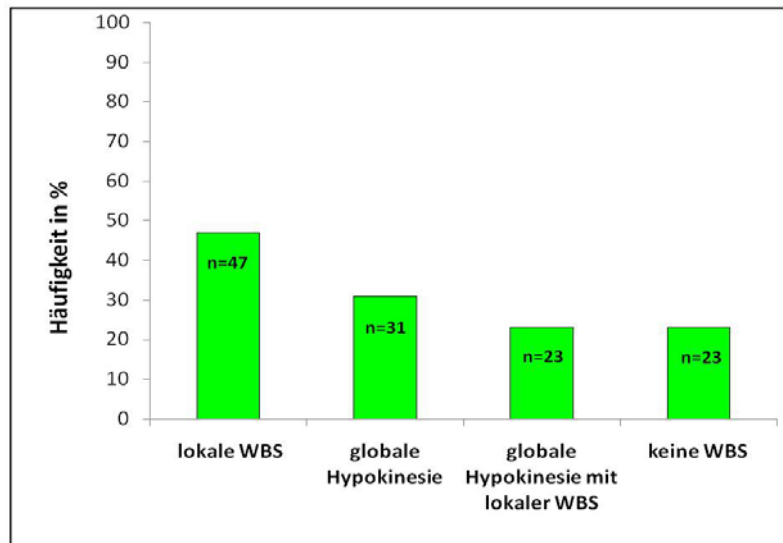


Abb. 30: Balkendiagramm.

Häufigkeitsverteilung [%] lokaler WBS, globaler Hypokinesie, und globaler Hypokinesie mit lokaler WBS (als Untergruppe der Patienten mit globaler Hypokinesie) sowie Patienten ohne WBS im rechten Ventrikel.

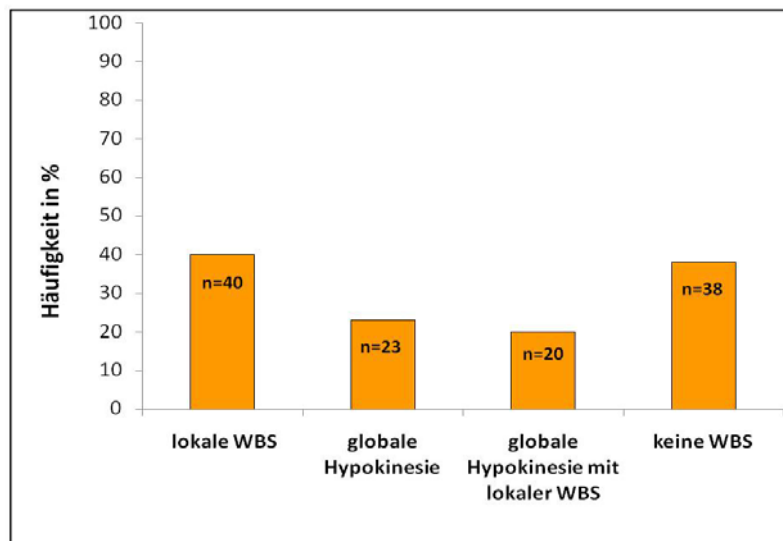


Abb. 31: Balkendiagramm.

Häufigkeitsverteilung [%] lokaler WBS, globaler Hypokinesie und globaler Hypokinesie mit lokaler WBS (als Untergruppe der Patienten mit globaler Hypokinesie) sowie der Anteil der Patienten ohne WBS im linken Ventrikel.

Eine globale Hypokinesie beider Ventrikel wurde bei 15 der 101 CMC-Patienten diagnostiziert. Dabei korrelierte eine globale Hypokinesie des linken Ventrikels auf dem Niveau $p < 0,01$ statistisch signifikant mit einer globalen Hypokinesie des rechten Ventrikels. Der Korrelationskoeffizient war dabei positiv und nahm den Wert $r = 0,41$ an. Bei 26 Patienten waren beide Ventrikel von lokalen Wandbewegungsstörungen betroffen, ohne dass die Ventrikel eine globale Bewegungseinschränkung zeigten. Lediglich bei 12 Patienten waren keinerlei ventrikuläre Wandbewegungsstörungen nachweisbar.

Bevorzugte Lokalisation für lokale Wandbewegungsstörungen im rechten Ventrikel war die Lateralwand, insbesondere mittventrikulär.

In der kurzen Achse zeigten 44 Patienten Wandbewegungsstörungen (WBS) im mittventrikulären Abschnitt der Lateralwand, 25 Patienten im basalen Abschnitt der Lateralwand und 7 im apikalen Teil. Diese Ergebnisse wurden durch die Aufnahmen im 4-Kammerblick bestätigt.

Der Apex, beurteilt im 4-Kammerblick und im RVOT, war bei 9 Patienten von WBS betroffen.

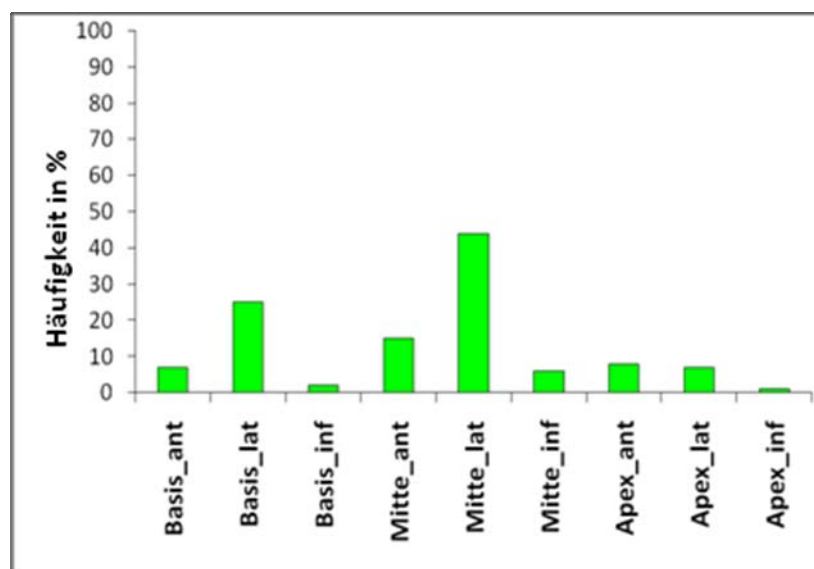


Abb. 32: Balkendiagramm.
Verteilung lokaler WBS im rechten Ventrikel (Kurze Achse).

In der Vorderwand (anterior), die in der Kurzen Achse und im RVOT beurteilt wurde, zeigten 7 Patienten basal eine WBS, 16 mittventrikulär und 9 apikal. Die Hinterwand (inferior) war am wenigsten von WBS betroffen. Hierbei zeigten ebenfalls in der kurzen Achse 2 Patienten WBS im basalen Anteil, 6 Patienten im mittventrikulären Anteil und lediglich ein Patient im apikalen Anteil (siehe **Abb. 32**).

Im linken Ventrikel fanden sich lokale WBS hauptsächlich im Septum insbesondere im mittventrikulären Anteil. Dies war der Fall bei 37 Patienten. Darüber hinaus wiesen 26 Patienten WBS im basalen und ebenfalls 26 Patienten im apikalen Teil des Septums auf. Die Lateralwand war ebenfalls häufig von WBS betroffen. So zeigten in der kurzen Achse 15 Patienten im basalen Anteil, 22 Patienten im mittventrikulären Anteil und 17 Patienten im apikalen Anteil der Lateralwand WBS. Die Auswertung der Aufnahmen im 4-Kammerblick bestätigte diese Ergebnisse.

Im Apex, beurteilt im 4-Kammerblick und in der Langen Achse, ließen sich bei 20 Patienten WBS nachweisen.

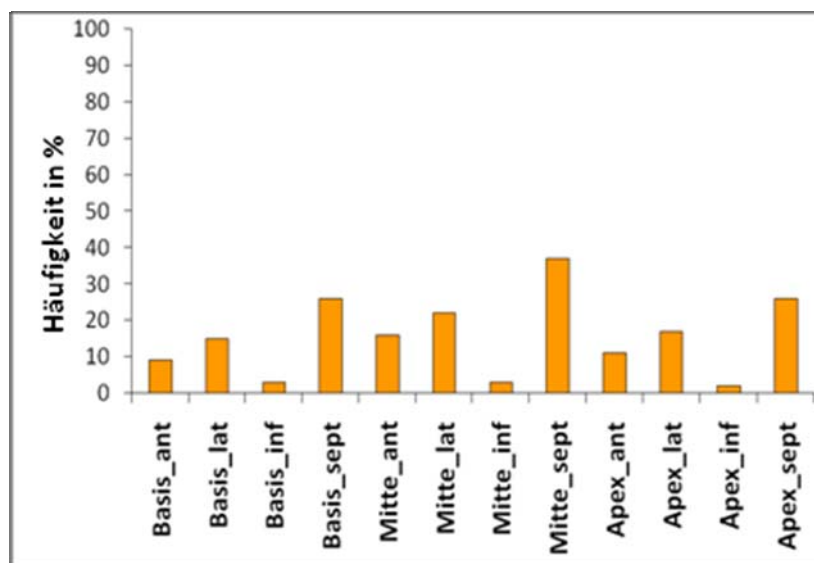


Abb. 33: Balkendiagramm.

Verteilung lokaler WBS im linken Ventrikel (Kurze Achse).

Weniger häufig waren lokale WBS in der Vorderwand (anterior) lokalisiert, welche in der Kurzen und Langen Achse ausgewertet wurde. So zeigten 9 Patienten WBS im basalen

Anteil, 16 Patienten im mittventrikulären Anteil und 11 Patienten im apikalen Anteil der Vorderwand Kinetikstörungen.

Sehr selten waren WBS in der Hinterwand (inferior) lokalisiert. So wiesen nur 3 Patienten im basalen Abschnitt, ebenso 3 im mittventrikulären Abschnitt und 2 Patienten im apikalen Abschnitt der Hinterwand WBS auf (siehe **Abb. 33**).

3.12. Ventrikelfunktion bei lokalen Wandbewegungsstörungen

Da lokale WBS bei CMC-Patienten relativ häufig auftraten (s.o.), sollte deren Einfluss auf die Ventrikelfunktion näher untersucht werden. Hierfür wurden Patienten mit lokalen Wandbewegungsstörungen eines Ventrikels mit einer Kontrollgruppe aus Patienten, die in dem jeweiligen Ventrikel keine lokalen WBS aufwiesen, verglichen. Dabei zeigte sich erwartungsgemäß, dass im Falle des Vorhandenseins von lokalen WBS die Ejektionsfraktionen beider Ventrikel im Mittel leicht reduziert waren (siehe **Abb. 34**).

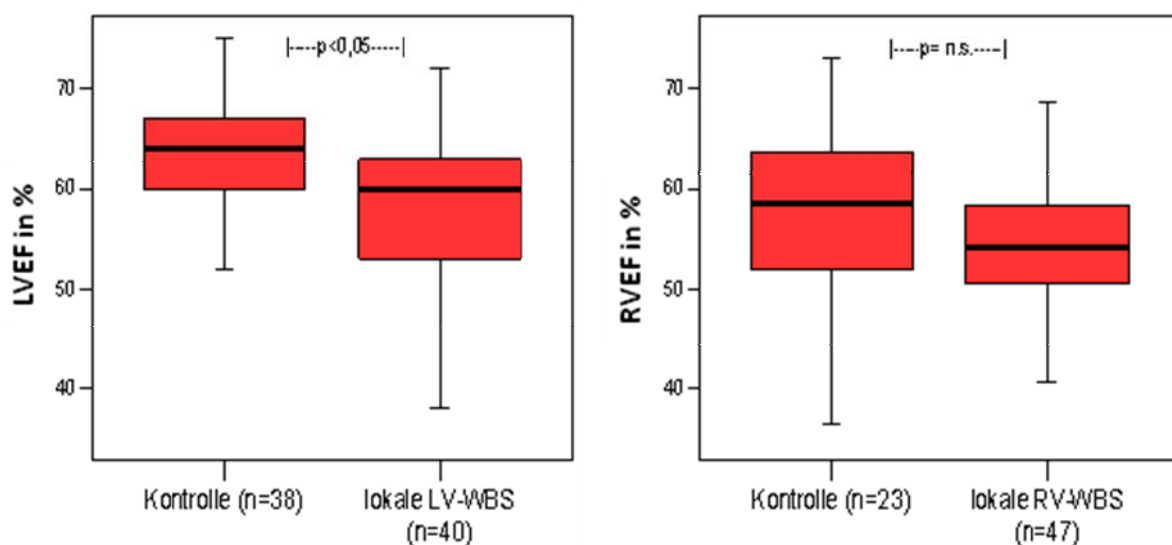


Abb.34: Boxplot.

Vergleich der LVEF (links) und RVEF (rechts) zwischen CMC-Patienten mit lokalen LV-WBS (links) und RV-WBS (rechts) und Patienten der Kontrollgruppe ohne LV-/ RV-WBS. Die LVEF zeigt sich unter lokalen LV-WBS signifikant vermindert ($p < 0,05$). Die RVEF ist unter lokalen RV-WBS nicht signifikant vermindert.

So war die linksventrikuläre Ejektionsfraktion im Mittel signifikant ($p < 0,05$) von $62,4 \pm 7,1\%$ ohne WBS auf $57,0 \pm 9,3\%$ bei Patienten mit lokalen WBS reduziert. Sowohl

das enddiastolische als auch das endsystolische Volumen des linken Ventrikels waren im Mittel geringfügig erhöht (LVEDV bei lokaler LV-WBS: $166,5 \pm 61,4$ ml vs. LVEDV bei Kontrolle: $154,7 \pm 49,3$ ml; n.s.. LVESV bei lokaler LV-WBS: $71,3 \pm 27,3$ ml vs. LVESV bei Kontrolle: $61,0 \pm 22,3$ ml; n.s.).

Im Falle von lokalen rechtsventrikulären Wandbewegungsstörungen zeigte sich im Vergleich zum Kollektiv ohne lokale oder globale Funktionseinschränkungen die rechtsventrikuläre Ejektionsfraktion mit $54,8 \pm 8\%$ (vs. RVEF bei Kontrolle: $57,1 \pm 7,7\%$; n. s.) tendenziell erniedrigt.

Sowohl das enddiastolische als auch das endsystolische Volumen des rechten Ventrikels zeigten keine signifikanten Unterschiede (RVEDV bei lokaler RV-WBS: $124,4 \pm 35,9$ ml vs. RVEDV bei Kontrolle: $127,7 \pm 42,5$ ml; nicht signifikant. RVESV bei lokaler RV-WBS: $58,7 \pm 21,5$ ml vs. RVESV bei Kontrolle: $57,4 \pm 26,2$ ml; n. s.).

3.13. Ventrikelfunktion bei globaler Hypokinesie

Eine globale Hypokinesie ist Zeichen einer schwer gestörten Ventrikelfunktion [155]. Im Folgenden sollte geprüft werden, ob es Unterschiede zwischen dem rechten und dem linken Ventrikel gibt und ob der visuelle Eindruck des Vorliegens einer globalen Hypokinesie mit einer eingeschränkten Ejektionsfraktion einherging.

So zeigte sich bei Patienten mit globaler rechtsventrikulärer (RV)-Hypokinesie eine signifikant verminderte RVEF verglichen mit der Kontrollgruppe aus Patienten ohne globale RV-Hypokinesie (RVEF: $44,9 \pm 8,9\%$ bei globaler RV-Hypokinesie vs. RVEF bei Kontrolle: $55,8 \pm 7,9\%$ $p < 0,01$). Zusätzlich war die RVMM in dieser Gruppe signifikant erhöht (RVMM bei globaler RV-WBS: $34,6 \pm 9,2$ g vs. RVMM ohne globale RV-WBS: $27,6 \pm 7,2$ g; $p < 0,01$; siehe **Abb. 35**).

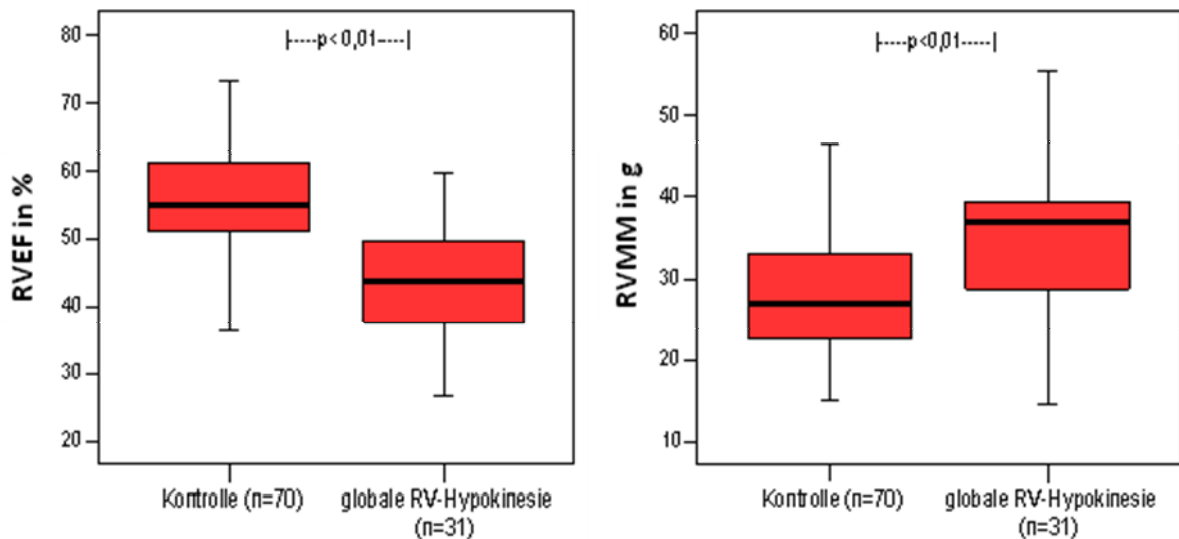


Abb.35: Boxplot.

Vergleich der RVEF (links) und der RVMM (rechts) zwischen CMC-Patienten mit globaler RV-Hypokinesie und einer Kontrollgruppe aus Patienten ohne globale RV-Hypokinesie. Die RVEF von Patienten mit visuell globaler RV-Hypokinesie zeigten eine statistisch signifikante, im Mittel reduzierte RVEF ($p < 0,01$). Die RVMM war in dieser Gruppe mit globaler RV-Hypokinesie signifikant erhöht ($p < 0,01$).

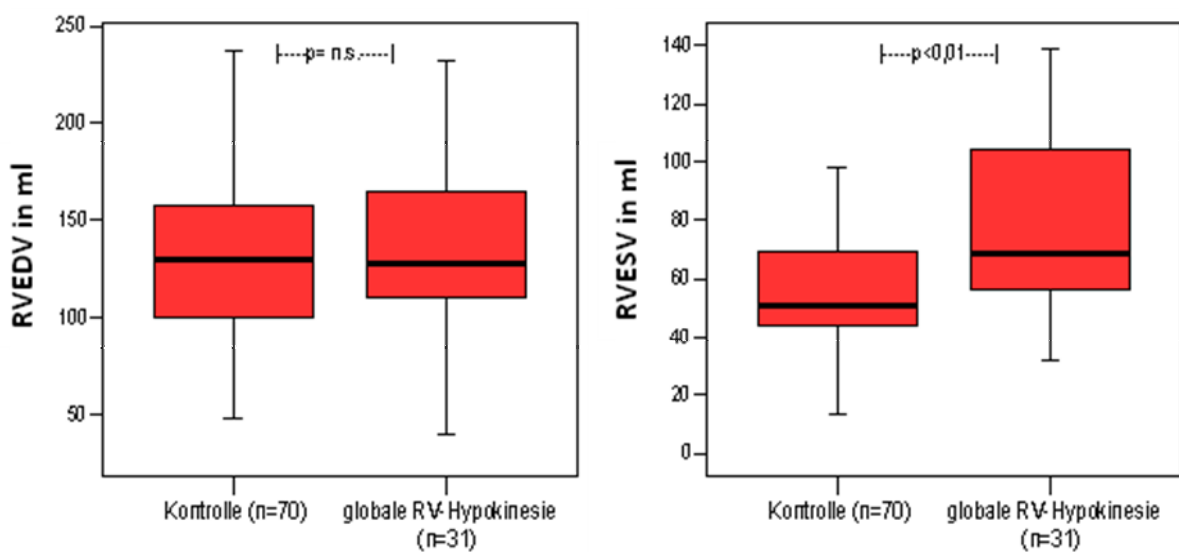


Abb. 36: Boxplot.

Vergleich des RVEDV (links) und des RVESV (rechts) zwischen CMC-Patienten mit globaler RV-Hypokinesie und einer Patientenkontrollgruppe ohne globale RV-Hypokinesie. Das RVEDV war in der Gruppe mit globaler RV-Hypokinesie nicht signifikant verändert. Das RVESV war in der Gruppe mit visuell erfassbarer globaler Hypokinesie signifikant erhöht ($p < 0,01$).

Bei getrennter Betrachtung des enddiastolischen und des endsystolischen Volumens zeigte sich, dass im rechten Ventrikel eine globale RV-Hypokinesie im Mittel mit einer Erhöhung des endsystolischen Volumens einherging, während das enddiastolische Volumen im Mittel unverändert blieb (siehe **Abb. 36**).

So zeigte sich bei Patienten mit globaler rechtsventrikulärer Hypokinesie ein signifikant erhöhtes endsystolisches Volumen, während das enddiastolische Volumen nicht signifikant erhöht war (RVESV bei globaler RV-WBS: $76,9 \pm 29,7$ ml vs. RVESV ohne globale RV-WBS: $58,7 \pm 22,5$ ml bei $p < 0,01$; RVEDV bei globaler RV-WBS: $137,9 \pm 46,3$ ml vs. RVEDV ohne globale WBS: $128,0 \pm 37,5$ ml; n. s.).

Der linke Ventrikel zeigte erwartungsgemäß eine visuell noch deutlicher erfassbare Funktionsbeeinträchtigung. So zeigten Patienten mit globaler linksventrikulärer (LV) - Hypokinesie ebenfalls eine signifikant verminderte linksventrikuläre Ejektionsfraktion im Vergleich zur Kontrollgruppe ohne globale LV-Hypokinesie (LVEF bei globaler LV-WBS: $43,4 \pm 10,1\%$ vs. LVEF ohne globale LV-WBS: $58,6 \pm 9,0\%$; $p < 0,01$). Die linksventrikuläre Muskelmasse war im Mittel auch in dieser Gruppe signifikant erhöht (LVMM bei globaler LV-WBS: $169,4 \pm 60,9$ g vs. LVMM ohne LV-WBS: $130,1 \pm 41,0$ g; $p < 0,01$; siehe **Abb. 37**).

Im Vergleich zum rechten Ventrikel wurde deutlich, dass eine globale Hypokinesie und damit verminderter LVEF des linken Ventrikels mit einer sehr viel ausgeprägteren Erhöhung des endsystolischen Volumens einherging, die im Durchschnitt bei 68% lag (LVESV bei globaler LV-WBS: $116,6 \pm 41,5$ ml vs. LVESV ohne globale LV-WBS: $69,8 \pm 26,2$ ml; $p < 0,01$). Darüber hinaus zeigte sich das linksventrikuläre enddiastolische Volumen in dieser Gruppe ebenfalls signifikant erhöht (LVEDV bei globaler LV-WBS: $225,1 \pm 60,8$ ml vs. LVEDV ohne globale LV-WBS: $167,3 \pm 54,8$ ml; $p < 0,01$; siehe **Abb. 38**).

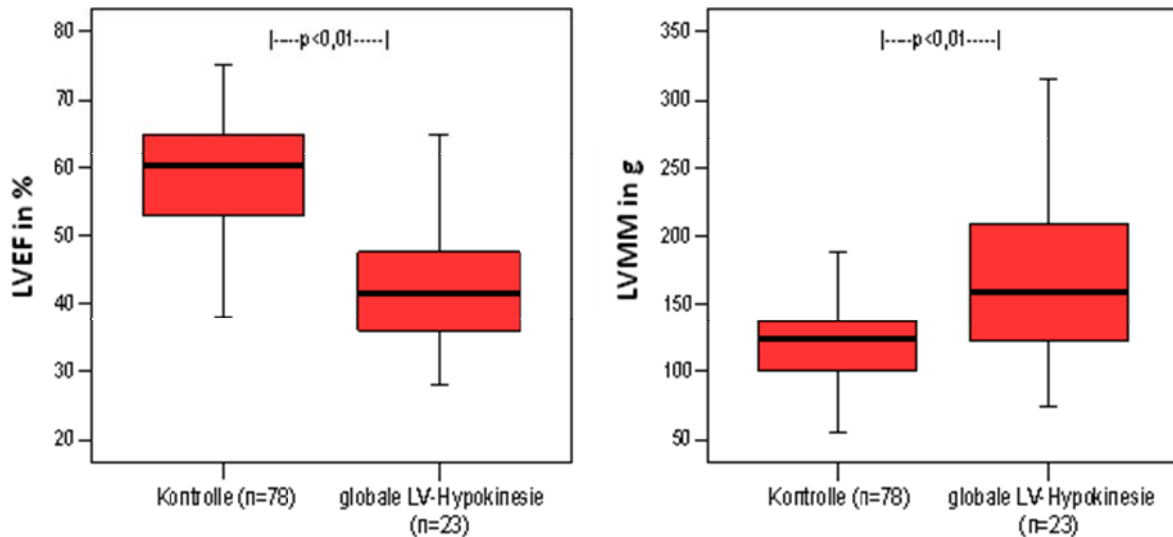


Abb. 37: Boxplot

Vergleich der LVEF (links) und der LVMM (rechts) zwischen CMC-Patienten mit globaler LV-Hypokinesie und einer Patientenkontrollgruppe ohne globale LV-Hypokinesie. Die LVEF war in der Gruppe mit visuell globaler LV-Hypokinesie statistisch signifikant erniedrigt ($p < 0,01$), die LVMM signifikant erhöht ($p < 0,01$).

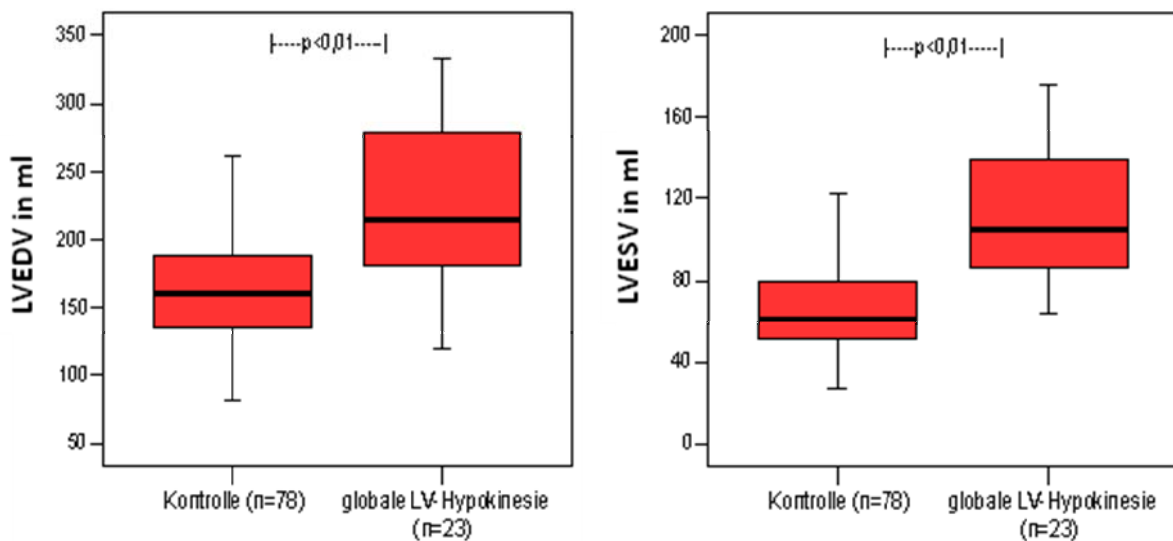


Abb. 38: Boxplot.

Vergleich des LVEDV (links) und des LVESV (rechts) zwischen CMC-Patienten mit globaler LV-Hypokinesie und einer Patientenkontrollgruppe ohne globale LV-Hypokinesie. Das LVEDV und das LVESV sind in der Gruppe mit globaler LV-Hypokinesie signifikant erhöht ($p < 0,01$).

3.14. Interaktion zwischen beiden Ventrikeln bei globaler Hypokinesie

Da das Herz eine funktionelle Einheit darstellt [156, 157], sollte geprüft werden, ob Funktionseinschränkungen des einen Ventrikels ebenfalls die Funktion des anderen beeinträchtigen. Dazu wurden die rechts- und die linksventrikuläre Ejektionsfraktion (RVEF/ LVEF) in verschiedenen Gruppen verglichen. Die erste Gruppe bestand aus den 12 Patienten, deren beide Ventrikel vollkommen frei von visuell fassbaren Wandbewegungsstörungen waren, eine weitere Gruppe bestand aus 8 Patienten, die lediglich eine globale Hypokinesie des linken Ventrikels aufwiesen.

Dementsprechend bildeten die 16 Patienten, die eine isolierte rechtsventrikuläre Hypokinesie aufwiesen, die dritte Gruppe, und die vierte Gruppe bestand aus den 15 Patienten, deren beide Ventrikel global hypokinetisch waren.

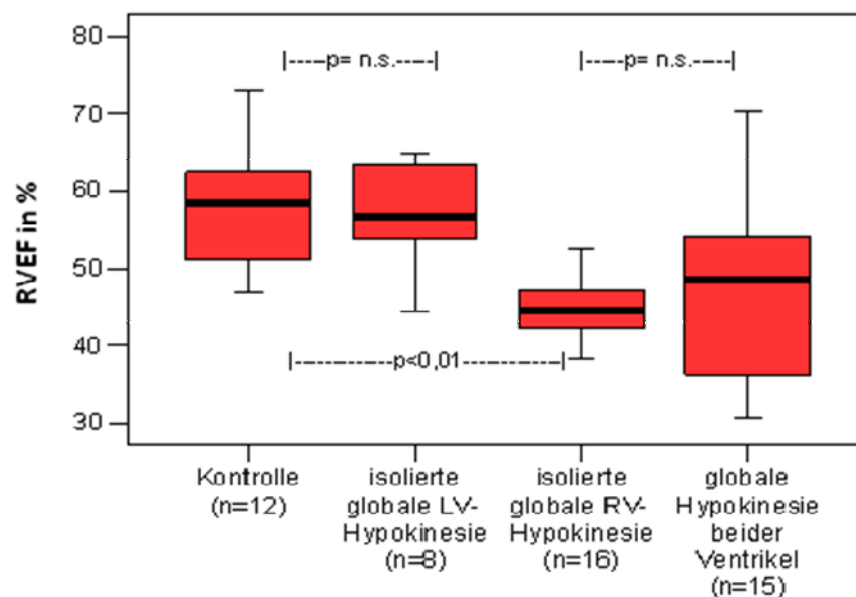


Abb. 39: Boxplot

Einfluss globaler RV- und LV-Hypokinesie auf die RVEF. Die mittlere RVEF war lediglich in der Gruppe mit isolierter globaler RV-Hypokinesie signifikant vermindert ($p < 0,01$).

Beim Vergleich der RVEF zwischen den 4 Gruppen zeigte sich, dass lediglich in der Gruppe mit einer isolierten globalen RV-Hypokinesie die RVEF signifikant im Vergleich zur Kontrollgruppe erniedrigt war (RVEF bei Kontrolle: $57,5 \pm 7,6\%$ vs. RVEF bei globaler RV-Hypokinesie: $43,7 \pm 6,1\%$; $p < 0,01$). Weder eine isolierte globale LV-

Hypokinesie noch eine zusätzliche globale LV-Hypokinesie bei bereits bestehender globaler RV-Hypokinesie gingen mit einer signifikanten Veränderung der RVEF einher (RVEF bei Kontrolle: $57,5 \pm 7,6\%$ vs. RVEF bei globaler LV-Hypokinesie: $57,2 \pm 6,9\%$; n. s.; RVEF bei globaler RV-Hypokinesie: $43,7 \pm 6,1\%$ vs. RVEF bei globaler Hypokinesie beider Ventrikel: $45,9 \pm 12,0\%$; n. s.; siehe **Abb. 39**).

Dagegen ging bereits eine isolierte Hypokinesie des Interventrikularseptums mit einer signifikanten Verminderung der RVEF einher (RVEF bei globaler septaler Dyskinesie: $44,3 \pm 7,8\%$ vs. RVEF ohne globale septale Dyskinesie: $53,9 \pm 9\%$, $p < 0,01$).

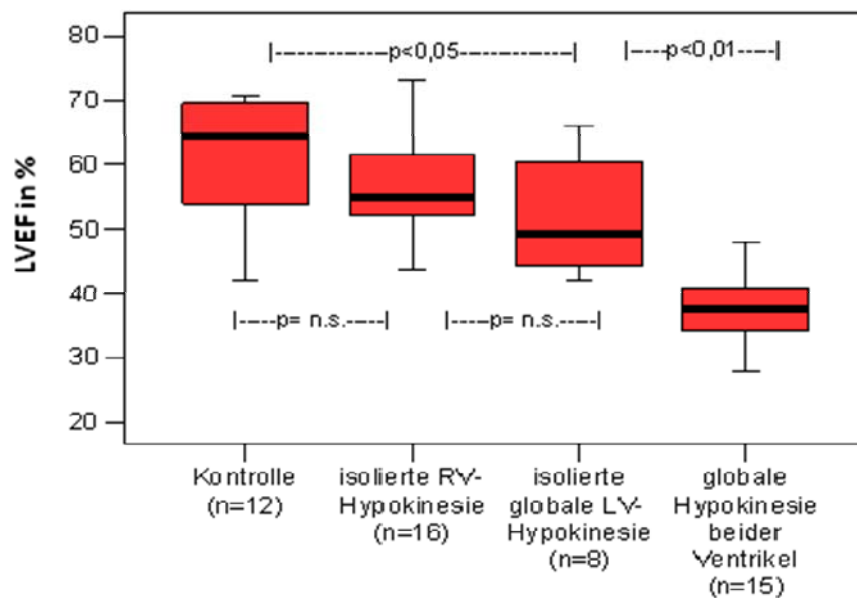


Abb. 40: Boxplot

Einfluss globaler RV- und LV-Hypokinesie auf die LVEF. Die LVEF war bereits bei isolierter globaler LV-Hypokinesie signifikant erniedrigt, was sich bei globaler Hypokinesie beider Ventrikel nochmals verstärkte ($p < 0,05$ und $p < 0,01$).

Beim Vergleich der LVEF zwischen den verschiedenen Gruppen zeigte sich entsprechend eine signifikante Abnahme der LVEF bereits bei globaler LV-Hypokinesie (LVEF bei Kontrolle: $61,1 \pm 9,4\%$ vs. LVEF bei globaler LV-Hypokinesie: $52,1 \pm 9,7\%$; $p < 0,05$). Darüber hinaus ließ sich erkennen, dass zwar unter einer isolierten globalen RV-Hypokinesie die LVEF nicht signifikant abnahm, eine zusätzliche globale RV-Hypokinesie bei bereits bestehender globaler LV-Hypokinesie jedoch zu einer weiteren signifikanten Verminderung der LVEF führte (LVEF bei Kontrolle: $61,1 \pm 9,4\%$ vs. LVEF

bei globaler RV-Hypokinesie: $56,5 \pm 7,3\%$; nicht signifikant. LVEF bei globaler LV-Hypokinesie: $52,1 \pm 9,7\%$ vs. LVEF bei globaler Hypokinesie beider Ventrikel: $38,8 \pm 7,2\%$; $p < 0,01$; siehe **Abb. 40**).

4. Diskussion

4.1. Vergleich der NYHA- Stadien mit der Ventrikelfunktion

Im klinischen Alltag werden kardial erkrankte Patienten anhand des Schweregrads der körperlichen Einschränkung in NYHA-Stadien eingeteilt [132]. In dieser Arbeit konnte die Mehrzahl der Patienten mit chronischer Myokarditis anhand ihrer Symptomatik den NYHA-Stadien I und II zugeordnet werden (fast 90%). So ist davon auszugehen, dass CMC-Patienten in der Regel relativ schwach ausgeprägte kardiale Beschwerden aufweisen. Die NYHA-I-Patientengruppe wies im Mittel sogar eine linksventrikuläre Ejektionsfraktion von über 60% und in der NYHA-II-Patientengruppe von immerhin noch 55% (unterer Normbereich) auf [158].

Die "European Study of Epidemiology and Treatment of Cardiac Inflammatory Disease" bestätigt diese Beobachtung ebenfalls. Sie gibt bei 69% der Patienten mit akuter oder chronischer Myokarditis eine normale bis lediglich leicht eingeschränkte Ejektionsfraktion an [123].

In einigen Studien konnte bereits gezeigt werden, dass kardiale Beschwerden sowie die NYHA-Stadien mit der linksventrikulären Funktion korrelieren [154, 159, 160]. Dieser Zusammenhang spiegelt sich in den Ergebnissen der vorliegenden Arbeit wider. So zeigten die CMC-Patienten mit höherem NYHA-Stadium eine signifikant schlechtere linksventrikuläre Ejektionsfraktion. Beim Vergleich der rechtsventrikulären Ejektionsfraktion zwischen den einzelnen NYHA-Stadien stellte sich heraus, dass erst ab einem NYHA-Stadium III auch eine signifikant niedrigere RVEF zu verzeichnen war. Dieses Ergebnis deutet darauf hin, dass CMC-Patienten mit einer leichten bis moderaten Herzinsuffizienz in der Regel eine überwiegend linksbetonte kardiale Dysfunktion aufweisen, während bei fortschreitender Herzinsuffizienz eine biventrikuläre Funktionseinschränkung in den Vordergrund rückt. Eine Arbeit von La Vecchia et al. stützt diese These [161]. Dabei wiesen Patienten mit dilatativer Kardiomyopathie und isolierter linksventrikulärer Dysfunktion eine signifikant bessere globale Herzfunktion auf und waren gegenüber Patienten mit biventrikulärem Befall einem niedrigeren NYHA-Stadium zugeordnet.

Neben den unterschiedlichen Einflüssen der beiden Ventrikel auf den Schweregrad der Symptome fällt die zunehmende Inhomogenität der Gruppen mit ansteigendem NYHA-

Stadium auf. Denn sowohl die Standardabweichung der linksventrikulären wie auch der rechtsventrikulären Ejektionsfraktion nahm vom NYHA-Stadium I zum NYHA-Stadium III stetig zu. Sicher beeinflussen die unterschiedlichen Gruppengrößen die jeweilige Standardabweichung. Doch erklärt dies alleine nicht die wachsende Inhomogenität. Vielmehr deutet es darauf hin, dass mit fortschreitender Herzinsuffizienz weitere Faktoren als die hier untersuchten Einfluss auf die Beschwerdesymptomatik nehmen. So zieht erhöhter kardialer Stress neben einer Hypertrophie der Myozyten ebenso eine verstärkte Fibrosierung der extrazellulären Matrix mit weniger elastischem Kollagen nach sich. Durch die hieraus resultierende Verminderung der myokardialen Elastizität entsteht eine diastolische Dysfunktion, die eine ausgeprägte klinische Symptomatik trotz gut erhaltener systolischer Funktion erklären kann [162, 163]. Des Weiteren verstärkt eine pulmonale Hypertonie, welche sich aus einer Dysfunktion der linken Herzhälfte entwickeln kann, die Morbidität der Patienten [164, 165]. Neben der erhöhten kardialen Belastung sind dabei morphologische Veränderungen in der Lunge von Bedeutung, welche den Gasaustausch stören und zu einer Sauerstoffminderversorgung des Körpers führen können. So wiesen Puri et al. bei Patienten mit schwerer Herzinsuffizienz einen erhöhten Widerstand der alveolokapillären Membran nach [166]. Des Weiteren scheinen bei einer weit fortgeschrittenen Herzinsuffizienz Veränderungen der Skelettmuskulatur für den Schweregrad der Symptomatik eine wichtige Rolle zu spielen [167]. Chati et al. beschrieben bei herzinsuffizienten Patienten in einem weit fortgeschrittenen Stadium einen veränderten Muskelmetabolismus [168] und Sullivan et al. [169] strukturelle Veränderungen, welche in einer rascheren Ermüdbarkeit der Muskulatur und verminderten Leistungsfähigkeit der Patienten resultierten.

4.2. Vergleich der volumetrischen Parameter zwischen Patienten und Probanden

Verglichen mit dem Normkollektiv zeigten CMC-Patienten ein signifikant erhöhtes enddiastolisches und endsystolisches Volumen des linken Ventrikels, wobei das endsystolische Volumen im Durchschnitt sehr viel stärker vergrößert war, als das enddiastolische Volumen. Somit überwog bei CMC-Patienten trotz Nachweis einer geringfügigen Dilatation des Ventrikels die systolische Dysfunktion. Ursache dieser Entwicklung könnte das Remodeling im Laufe des chronischen myokardialen

Entzündungsprozesses sein. Dabei kann die chronische Entzündung zur Degeneration von Myozyten mit progressivem Ersatz der kontraktiven Myokardfibrillen durch fibrotisches Gewebe führen, woraus in erster Linie ein Kontraktilitätsverlust resultiert [41-43]. Andererseits kommt es kompensatorisch zu einer Hypertrophie der restlichen Myozyten und zu einer reaktiven Fibrosierung der Extrazellulärmatrix, um die Wandspannung zu reduzieren. Dies hat jedoch einen Elastizitätsverlust zur Folge, der letztendlich eine Dilatation des Ventrikels nach sich zieht [108, 162].

Die linksventrikuläre Muskelmasse war in der Patientengruppe ebenfalls signifikant erhöht. Dabei entsprach die durchschnittliche Zunahme der des enddiastolischen Volumens. Eine Hypertrophie des Myokards ist bei CMC-Patienten häufig [170] und kann als exzentrische Hypertrophie im Rahmen der Dilatation des Ventrikels gedeutet werden. Hierbei kommt es zu einer Verdünnung der Wände. Dennoch ist diese Form eher in fortgeschrittenen Stadien der Dilatation zu verzeichnen. Bei weniger stark dilatierten Ventrikeln wird häufiger eine konzentrische Hypertrophie beobachtet. Sie scheint eine schützende Funktion zu haben [171], da durch die erhöhte Muskelkraft die systolische Wandspannung reduziert und so einer weiteren Dilatation entgegengewirkt wird [127]. Darüber hinaus könnte eine erhöhte Muskelmasse auch als Ausdruck eines ödematös aufgelockerten Myokards gewertet werden. Dieser Zusammenhang wird im folgenden Abschnitt 4.3. Hier zeigten Patienten mit bioptisch nachgewiesener myokardialer Inflammation eine signifikant erhöhte MM. Mit dem MR-Parameter des relativen Wassergehalts als Ödemmarker war jedoch keine signifikante Korrelation mit der Muskelmasse nachweisbar (siehe Abschnitt 4.7.)

Die linksventrikuläre Ejektionsfraktion zeigte sich verglichen mit dem entsprechenden Wert des Normkollektivs signifikant vermindert. Dies ist durch die Veränderung des endsystolischen und des enddiastolischen Volumens des linken Ventrikels zu erklären, da sie sich aus den beiden Parametern errechnet ($EF = (EDV - ESV) / EDV$). Dennoch entspricht eine durchschnittliche Abnahme von 16% lediglich einer moderaten Einschränkung der Ejektionsfraktion.

Der rechte Ventrikel der CMC-Patienten wies ein leicht, jedoch nicht signifikant erhöhtes endsystolisches Volumen auf. Das enddiastolische Volumen blieb hingegen unverändert. Ebenso verhielt es sich mit der Muskelmasse. Der einzige Parameter, der sich signifikant vom Normkollektiv unterschied, war die rechtsventrikuläre Ejektionsfraktion. Verglichen mit der linksventrikulären Ejektionsfraktion zeigte sich

diese jedoch nur leicht eingeschränkt. So können die Veränderungen des rechten Ventrikels als leichte systolische Dysfunktion ohne ventrikuläre Dilatation gedeutet werden. Demnach scheinen morphologische und funktionelle Veränderungen, welche im Rahmen einer chronischen Myokarditis auftreten, erwartungsgemäß in erster Linie den linken Ventrikel zu betreffen. Einige Studien bei Patienten mit einer dilatativen Kardiomyopathie erbrachten Ergebnisse, die unsere Beobachtung bestätigen. So konnte eine Herzkatheterstudie von Oyama et al. zeigen, dass bei der dilatativen Kardiomyopathie der rechte Ventrikel in der Regel nicht vergrößert ist, jedoch eine ausgeprägte systolische Funktionsstörung besteht [172]. Eine frühere Arbeit von Ratner et al. erbrachte die gleichen Ergebnisse mittels Radionuklidventrikulographie [173]. Dagegen blieb die MRT-Studie von Suzuki et al. ohne Nachweis einer systolischen Dysfunktion des rechten Ventrikels [174]. Im Gegensatz dazu beschrieben Unterberg et al. in einer Echokardiographiestudie wiederum neben einer systolischen Funktionsstörung ebenfalls eine Dilatation des rechten Ventrikels [175]. Eine Erklärung für solch unterschiedliche Ergebnisse könnte in den Auswahlkriterien der Patienten liegen. So schlossen Suzuki et al. Patienten, mit einer symptomatischen rechtsventrikulären Insuffizienz aus ihrer Studie aus. Außerdem divergieren in den einzelnen Studien das Ausmaß der linksventrikulären Funktionsstörung und die klinische Symptomatik. Des Weiteren wurden jeweils andere Untersuchungstechniken gewählt, wodurch es ebenfalls zu solch divergierenden Ergebnissen kommen kann. Generell ist die MRT sicher z.Z. die beste Methode zur Evaluation der biventrikulären Funktion und der Messung der ventrikulären Volumina und Muskelmasse.

Auf mögliche weitere Gründe für die ermittelten Unterschiede zwischen der rechts- und der linksventrikulären Funktion bei CMC-Patienten wird in den Abschnitten 4.4. und 4.11. eingegangen.

4.3. Zusammenhänge zwischen den einzelnen volumetrischen Parametern bei CMC-Patienten

Im rechten wie im linken Ventrikel beeinflussten sich die einzelnen volumetrischen Parameter in gleicher Weise. So zeigte sich zwischen dem endsystolischen bzw. dem enddiastolischen Volumen und der Muskelmasse eines Ventrikels eine starke

Korrelation, wobei sich die Korrelationskoeffizienten kaum voneinander unterschieden. Demnach ist eine Volumenvergrößerung mit einer Erhöhung der Muskelmasse assoziiert. Der Zusammenhang zwischen Dilatation des Ventrikels und Myokardhypertrophie wurde bereits in Abschnitt 4.2. besprochen.

Dagegen zeigte sich eine mäßige inverse Korrelation zwischen der Ejektionsfraktion und der Muskelmasse eines Ventrikels. Dieser Zusammenhang lässt vermuten, dass eine systolische Dysfunktion mit einer Myokardhypertrophie assoziiert ist. Studien von Neves et al. [176] und Babick et al. [177] unterstützen diese Beobachtung. Danach führt die eingeschränkte linksventrikuläre Ejektionsfraktion zu einer gesteigerten Sympathikusaktivität und einer Abnahme der Nierenperfusion, wodurch das Renin-Angiotensin-Aldosteron-System aktiviert wird. Dies wiederum bewirkt neben der Wasserretention und Vasokonstriktion eine Hypertrophie der kardialen Myozyten. Folglich wird die Kontraktilität gesteigert und die systolische Wandspannung reduziert (siehe Abschnitt 4.2.), wodurch der Ventrikel entlastet wird. Möglicherweise ist die erhöhte Muskelmasse aber auch als Zeichen eines ödematös aufgelockerten Myokards zu deuten. Im Rahmen einer myokardialen Infektion durch Enteroviren kommt es unter anderem zu einer vermehrten Dystrophinspaltung durch die Protease 2A. Dies verursacht einerseits eine Dysfunktion der Myozyten und eine Abnahme der Kontraktilität, wobei gleichzeitig die Instabilität des Zytoskeletts und die Permeabilität der Zellmembran zunimmt. Das Anschwellen der Myozyten führt dann zur konsekutiven Zunahme der Muskelmasse [30, 178].

4.4. Interaktionen zwischen dem linken und rechten Ventrikel bei CMC-Patienten

Die enddiastolischen und endsystolischen Volumina beider Ventrikel korrelierten positiv miteinander, wobei die Korrelation zwischen den enddiastolischen Volumina stärker ausfiel. Dies deutet darauf hin, dass die ventrikuläre Dilatation im Laufe einer chronischen Myokarditis beide Ventrikel betrifft, auch wenn sich im Vergleich mit dem Normkollektiv der rechte Ventrikel im Mittel nicht vergrößert zeigte (siehe Abschnitt 4.2.). Dabei fiel auf, dass das enddiastolische Volumen des rechten Ventrikels erst bei einem stark vergrößerten linksventrikulären enddiastolischen Volumen erhöhte Werte aufwies. Hieraus lässt sich zum einen bestätigen, dass bei CMC-Patienten die

Vergrößerung des linken Ventrikels im Vordergrund steht. Zum anderen könnte diese Beobachtung darauf hindeuten, dass im fortgeschrittenen Stadium der linksventrikulären Dilatation auch eine Vergrößerung des rechten Ventrikels zu verzeichnen ist. Eine fortgeschrittene Dilatation führt letztendlich durch die verminderte Compliance zu einer diastolischen Dysfunktion und zu einem Anstieg des enddiastolischen Drucks. Ist nun dieser im linken Ventrikel erhöht, steigt die Nachlast des rechten Ventrikels, wodurch eine rechtsventrikuläre Dilatation begünstigt wird [179, 180]. Andererseits könnte das unterschiedliche Ausmaß der Dilatation beider Ventrikel auch durch ihre Anatomie erklärt werden. Der rechte Ventrikel besteht aus einer dünnen Lateralwand, welche am dickwandigen Interventrikularseptum befestigt ist [127]. Dagegen weist der linke Ventrikel in seinem gesamten Umfang eine dickwandige Muskelschicht auf. Ein weiterer Aspekt ist der unterschiedliche Wandaufbau der Ventrikel. Während in der rechtsventrikulären Lateralwand ein longitudinaler und schräger Muskelfaserverlauf vorherrscht, sind die Muskelfasern in der linksventrikulären Lateralwand vornehmlich zirkulär angeordnet [181]. Daher ist es möglich, dass wegen der größeren Elastizität seiner Lateralwand im rechten Ventrikel ein Complianceverlust trotz myokardialer Schädigung weniger stark ausgeprägt ist und so eine Dilatation seltener auftritt. Des Weiteren arbeitet der rechte Ventrikel gegen eine kleinere Nachlast als der linke Ventrikel [125]. Dies kann ebenfalls dazu beitragen, dass eine Schädigung des Myokards- z.B. durch eine chronische Myokarditis- besser kompensiert werden kann. Die Ejektionsfraktionen beider Ventrikel zeigten nur eine mäßige positive Korrelation. Eine mögliche Erklärung hierfür ist, dass die systolische Funktion des rechten Ventrikels zwar nachhaltig von seiner Nachlast beeinflusst wird [182], doch der Druck im Pulmonalkreislauf dabei die ausschlaggebende Rolle spielt [109, 183-185]. Enriquez-Serrano et al. konnten jedoch zeigen, dass eine systolische Dysfunktion des linken Ventrikels nicht direkt eine Druckerhöhung im Pulmonalkreislauf nach sich zieht [165]. Solch eine Veränderung ist vielmehr auf eine diastolische Funktionseinschränkung zurückzuführen. Daher wirkt sich eine Abnahme der linksventrikulären Ejektionsfraktion nicht direkt auf die systolische Funktion des rechten Ventrikels aus. Eine weitere signifikante, wenn auch nur mäßige Korrelation zeigte sich zwischen dem linksventrikulären enddiastolischen Volumen und der rechtsventrikulären Ejektionsfraktion. Die Tatsache, dass eine linksventrikuläre Dilatation unter Umständen mit einer systolischen Funktionseinschränkung des rechten Ventrikels einhergeht, lässt sich

möglicherweise durch eine Deviation des Interventrikularseptums infolge eines erhöhten interventrikulären Druckgradienten erklären [172]. Doch scheint es unwahrscheinlich, dass der linke Ventrikel auf Kosten der rechtsventrikulären Größe dilatiert und ihn dadurch verdrängt. In diesem Fall wäre die Einschränkung der Ejektionsfraktion vornehmlich auf einen Füllungsdefekt zurückzuführen. Doch die positive Korrelation zwischen den enddiastolischen Volumina beider Ventrikel spricht gegen diese Theorie. Dennoch scheint die Verlagerung des Septums für die rechtsventrikuläre Funktion eine Rolle zu spielen. Zum einen kann dies mit der so veränderten Geometrie des rechten Ventrikels erklärt werden. Zum anderen geht eine linksventrikuläre Dilatation häufig mit septalen Kinetikstörungen einher [128]. Dabei konnte in unserer Studie gezeigt werden, dass bei ausgeprägten septalen Wandbewegungsstörungen die rechtsventrikuläre Ejektionsfraktion signifikant vermindert war (siehe auch Abschnitt 4.12.). Nach einer Studie von Santamore et al. kontrahiert sich der rechte Ventrikel am effektivsten zwischen Lateralwand und Interventrikularseptum [156]. Des Weiteren trägt nach Hoffman et al. die Kontraktion des Septums maßgeblich zur rechtsventrikulären Auswurfleistung bei [186]. Somit kann eine Deviation und Kontraktionsstörung des Interventrikularseptums ebenfalls die Effektivität der rechtsventrikulären Kontraktion einschränken, woraus letztendlich eine verminderte Ejektionsfraktion resultiert (siehe Abschnitt 4.11.).

Insgesamt deuten all diese Ergebnisse auf eine interventrikuläre Interaktion hin, die vornehmlich durch die anatomische aber auch die hämodynamische Verbindung der beiden Ventrikel zu erklären ist.

4.5. Ergebnisse aus der immunhistochemischen und molekularbiologischen Untersuchung der Endomyokardbiopsie

Die PCR-Untersuchung ergab bei 70 der 101 Patienten einen Virusbefall des Myokards. Dabei zeigte sich unter den Erregern eine klare Dominanz des Parvovirus B19, gefolgt vom Humanen Herpesvirus 6 (HHV6). Bis vor einigen Jahren galten Adeno- und Enteroviren als wichtigste Erreger der Myokarditis [14, 15, 17]. Doch neuere Studien zeigen, dass heutzutage PVB19 und HHV6 in der Mehrzahl myokardialer Infektionen nachweisbar sind [11, 19, 63, 137, 187]. Das PVB19 infiziert in erster Linie

Endothelzellen der myokardialen Gefäße [11]. Dies erklärt, dass insbesondere im akuten Stadium die klinischen Symptome denen eines akuten Koronarsyndroms gleichen können. Die immunhistochemische Untersuchung wies bei mehr als der Hälfte der Patienten mit Virusnachweis eine begleitende intramyokardiale Entzündung nach. Dennoch zeigte die Biopsie bei einigen Patienten inflammatorische Infiltrate ohne Erregernachweis oder auch ein vollkommen unauffälliges Ergebnis. Da Patienten je nach Biopsieergebnis immunmodulatorisch [93], immunsuppressiv [94, 95] oder lediglich supportiv [188] therapiert werden, ist eine Differenzierung zwischen diesen drei Formen der Herzmuskelerkrankung unerlässlich.

4.6. Zusammenhang zwischen Biopsieergebnissen und Ventrikelfunktion

Tendenziell wiesen Patienten mit immunhistochemisch nachgewiesener intramyokardialer Inflammation in beiden Ventrikeln eine verminderte Ejektionsfraktion bei einem vergrößerten enddiastolischen Volumen und einer erhöhten Muskelmasse auf. Dabei erreichte lediglich die Veränderung der linksventrikulären Muskelmasse statistische Signifikanz, wobei zu beachten ist, dass das Kollektiv für diese Auswertung relativ klein war (25 Patienten) und die Ergebnisse in einem größeren Kollektiv möglicherweise eindeutiger ausfallen würden.

Eine chronische Entzündung des Myokards führt, wie bereits in früheren Abschnitten erwähnt, zu einer Degeneration der Kardiomyozyten mit progressivem Ersatz der kontraktiven Myokardfibrillen durch fibrotisches Gewebe [41-43]. Die hiermit verbundene Einbuße an Kontraktilität könnte ursächlich für die verminderte Ejektionsfraktion im vorliegenden Kollektiv sein.

Zusätzlich kommt es zu einer reaktiven Fibrosierung der Extrazellulärmatrix, welche eine Verminderung der myokardialen Elastizität nach sich zieht und eine Ventrikeldilatation begünstigt [108, 162]. Das vergrößerte enddiastolische Volumen bei Patienten mit immunhistochemisch nachgewiesener intramyokardialer Inflammation könnte als Zeichen einer Ventrikeldilatation gedeutet und somit durch diese morphologischen Veränderungen erklärt werden.

Die Zunahme der Muskelmasse bei Vorliegen einer Entzündung ist möglicherweise durch eine ödematöse Auflockerung des Myokards bedingt. So kommt es im Rahmen

einer myokardialen Infektion durch Enteroviren unter anderem zu einer vermehrten Dystrophinspaltung. Dies verursacht neben einer Dysfunktion der Myozyten eine Instabilität des Zytoskeletts und eine Permeabilitätssteigerung der Zellmembran. Das Anschwellen der Myozyten führt dann zur konsekutiven Zunahme der Muskelmasse [30, 178]. Möglicherweise ist aber auch eine kompensatorische Hypertrophie von Bedeutung, welche durch kardialen Stress getriggert wird [189].

Patienten mit intramyokardialem Virusnachweis wiesen tendenziell bessere ventrikuläre Funktionsparameter auf als die virusnegative Kontrollgruppe. Diese Beobachtung steht im Gegensatz zu verschiedenen Studien, welche eine Viruspersistenz mit einer kardialen Funktionseinbuße in Verbindung bringen [16, 17, 63, 100, 137]. Andere Studien wiederum konnten keinen Zusammenhang zwischen einer Viruspersistenz und ventrikulären Funktionsparametern nachweisen [190, 191], wobei Kueth et al. wie unsere Arbeitsgruppe eine tendenziell höhere Ejektionsfraktion und ein tendenziell kleineres enddiastolisches Volumen bei viruspositiven Patienten nachwiesen. Des Weiteren zeigten im Verlauf mehr als 80% der viruspositiven Patienten eine Verbesserung der linksventrikulären Funktion verglichen mit 61% der virusnegativen Patienten [190].

Insgesamt scheint die Rolle einer Viruspersistenz für den Verlauf der Myokarditis noch weitestgehend ungeklärt [16, 137, 190, 191]. Möglicherweise ist eine alleinige Viruspersistenz von untergeordneter Bedeutung und die Ursache myokardialer Schädigung liegt in der aktiven Virusreplikation. In der vorliegenden Arbeit wurde jedoch die Viruslast der Patienten leider nicht untersucht. Lindner et al. konnten in ihrer Studie jedoch keine Korrelation zwischen Viruslast und einer verstärkten Immunantwort nachweisen [191].

4.7. Globales relatives Enhancement und relativer Wassergehalt

Friedrich et al. beschrieben als eine der ersten, dass bei einer akuten Myokarditis mit Hilfe des globalen relativen KM-Enhancements eine intramyokardiale Entzündung nachgewiesen werden kann. Dabei untersuchten die Autoren den Verlauf des globalen relativen Enhancements (grE) bis zum 84. Tag nach Beginn der Symptome und konnten zeigen, dass nach einem anfänglichen Anstieg der Wert innerhalb dieser

Zeitspanne wieder absinkt. Bis zum 28. Tag waren die Werte für das grE verglichen mit der Kontrollgruppe signifikant erhöht [74]. Abdel-Aty et al. wiesen bei Patienten mit akuter Myokarditis ebenfalls signifikant erhöhte Werte für das grE nach [82]. In unserer Studie mit CMC-Patienten unterschied sich hingegen der Mittelwert bei bioptisch gesichertem Nachweis einer Inflammation nicht signifikant von dem entsprechenden Wert der Kontrollgruppe. Der Grund hierfür ist wohl, dass die Entzündungsreaktion im chronischen Stadium der Erkrankung verglichen mit dem akuten Stadium sehr viel schwächer ausgeprägt ist [37, 78]. Eine weitere Studie unserer Arbeitsgruppe an einem größeren Kollektiv unterstützt allerdings die Ergebnisse der anderen Arbeitsgruppen bei akuter Myokarditis [78]. Dennoch war in unserer Studie das grE bei einer intramyokardialen Entzündung signifikant häufiger erhöht. Dabei wies es eine hohe Spezifität von 89% bei mäßiger Sensitivität von 69% auf. Dagegen zeigte sich bei Abdel-Aty et al. eine höhere Sensitivität als Spezifität (80 bzw. 68%) [82]. Laissy et al. konnten sogar eine Sensitivität und Spezifität von 100% nachweisen bei Patienten mit akuter Myokarditis [75].

Des Weiteren ließ sich ein Einfluss der Inflammation auf die Myokardfunktion nachweisen. So könnte die Erhöhung des enddiastolischen und endsystolischen Volumens sowie die Zunahme der Muskelmasse bei einem $\text{grE} \geq 4$ als Folge einer ödematösen Veränderung des Myokards gedeutet werden. Gegen diese These spricht allerdings die geringe Korrelation des relativen Wassergehalts (siehe unten). Möglicherweise ist aber auch ein bereits beginnender fibrotischer Umbau des Myokards [192] Ursache dieses ermittelten Zusammenhangs.

Für den relativen Wassergehalt ergaben sich keine signifikant erhöhten Werte bei immunhistochemisch gesicherter intramyokardialer Inflammation. Während die Studie von Friedrich et al. dieses Ergebnis stützt [74], konnten Abdel-Aty et al. eine signifikante Erhöhung des rW nachweisen [82]. Der rW zeigte in unserer Studie eine mäßige Sensitivität und Spezifität von 63 bzw. 67% sowie eine geringe Präzision von 52%. In anderen Studien differierten die Angaben zur Sensitivität T_2 -gewichteter Sequenzen zwischen 22% [193] und 100% [73]. Die Spezifität lag dabei zwischen 74% [82] und 90% [73]. Zum einen sind die unterschiedlichen Ergebnisse auf die zumeist geringen Gruppengrößen zurückzuführen. Zum anderen scheinen T_2 -gewichtete Sequenzen generell anfälliger für Artefakte zu sein [75].

Insgesamt schien in unserer Studie das globale relative Enhancement geeigneter für den Nachweis einer intramyokardialen Entzündung, während in der Studie von Abdel-Aty der relative Wassergehalt eine höhere Aussagekraft zeigte [82]. Möglicherweise ist der Grund hierfür, dass im akuten Stadium verstärkt Zellnekrosen vorkommen und mit ausgeprägten ödematösen Veränderungen des Myokards assoziiert sind [194]. Das chronische Stadium der Myokarditis wird hingegen von der Myozytendegeneration und einem Anstieg fibrotischen Gewebes bestimmt [192].

Bei gleichzeitiger Betrachtung des globalen relativen Enhancements, des relativen Wassergehalts und des „late enhancements“ erhöhte sich unter der Prämisse mindestens 2 von 3 MR-Parametern für Myokarditis sind positiv insbesondere die diagnostische Präzision. Das Gleiche zeigte sich unter der Voraussetzung mindestens 1 von 2 MRT-Parametern für eine floride Inflammation sind positiv (grE und rW). Dies impliziert, dass vor allem bei kombinierter Betrachtung der einzelnen Parameter die MRT für den Nachweis einer intramyokardialen Inflammation bei CMC-Patienten geeignet ist. Abdel-Aty et al. konnten ebenso den Vorteil dieser kombinierten Betrachtung der einzelnen Sequenzen zeigen [82]. Insgesamt ist jedoch für den Nachweis einer intramyokardialen Entzündung die Aussagekraft der MRT bei der chronischen Myokarditis geringer.

Eine Virusinfektion konnte weder mit Hilfe des grE noch anhand des rW nachgewiesen werden. Für beide Methoden ergaben sich eine niedrige Sensitivität und Spezifität. Da jedoch der Nachweis einer Viruspersistenz im Myokard die Wahl der geeigneten Therapie bestimmt, bleibt eine Endomyokardbiopsie unerlässlich.

4.8. Late enhancement

In unserer Studie wiesen weniger als ein Viertel der Patienten eine „late enhancement“ auf. In einer Studie von Cobelli et al. trat es hingegen bei 70% der CMC-Patienten auf [193]. Möglicherweise ist dies auf die unterschiedlichen Einschlusskriterien zurückzuführen. So wiesen über 60% der Patienten bei Cobelli et al. ausgeprägte ventrikuläre Arrhythmien auf, es wurden lediglich Patienten in NYHA-Stadium III und IVa in die Studie mit einbezogen, während in unserer Studie fast 90% der Patienten den NYHA-Stadien I und II zugeordnet wurden. Darüber hinaus wurden bei Cobelli et al.

Endomyokardbiopsien aus beiden Ventrikeln entnommen, wodurch die Sensitivität gesteigert wird. In den Studien, die bei Patienten mit akuter Myokarditis durchgeführt wurden, wiesen jeweils 44% [82], 88% [79] und 95% [195] ein LE auf. Somit scheint insgesamt ein LE häufiger bei einer akuten Myokarditis aufzutreten [196], [79]. Ein Grund hierfür könnte sein, dass eine verspätete Kontrastmittelanreicherung nicht allein durch irreversible Myokardschäden in Form von Bindegewebsnarben verursacht wird, sondern auch durch die im Rahmen einer akuten Entzündungsreaktion vorübergehend aufgelockerten Interzellulärspalten [197]. Hierfür spricht ebenfalls, dass im akuten Stadium eine LE häufig in Verbindung mit einem passageren Ödem auftritt [82]. Der relativ seltene Nachweis eines LE in unserer Studie erklärt wohl auch, dass seine Sensitivität mit 44% limitiert war, während De Cobelli et al. eine Sensitivität von 86% nachweisen konnte [193].

Im akuten Stadium der Myokarditis liegt die Sensitivität des LE zum Nachweis einer Entzündung zwischen 44% in der Studie von Abdel-Aty et al. und 96% in der Arbeit von Mahrholdt et al. [198]. Dabei ist zu beachten, dass bei Mahrholdt et al. die Endomyokardbiopsie aus einem Areal mit Kontrastmittelanreicherung entnommen wurde [79]. Möglicherweise begründet dieses Vorgehen und die damit verbundene 100%ige Prävalenz des LE die sehr viel höhere Sensitivität des Verfahrens. Der bei Abdel-Aty et al. ermittelte Wert bewegt sich hingegen in einem ähnlichen Rahmen wie der Wert aus der vorliegenden Studie. Demnach würde die Sensitivität des „late enhancements“ bei der chronischen und bei der akuten Myokarditis vergleichbar niedrig ausfallen.

Die Spezifität des LE lag in unserer Studie bei 78% und somit höher als die Sensitivität. In den Arbeiten von Mahrholdt und Abdel-Aty et al. lag die Spezifität zwischen 91 [79] und 100% [82]. Daraus lässt sich schließen, dass die Spezifität des LE im chronischen Stadium der Myokarditis ebenfalls niedriger ausfällt. Eine mögliche Erklärung hierfür ist, dass die myokardiale Entzündungsreaktion bei CMC-Patienten sehr viel schwächer ausfällt als bei AMC-Patienten [37, 78].

Die Lokalisation des LE wies in unserer Studie eine klare Bevorzugung der linksventrikulären Lateralwand und des Interventrikularseptums auf. In den Studien von Mahrholdt, De Cobelli und Abdel-Aty zeigte sich ebenfalls eine häufige Lokalisation des LE in der linksventrikulären Lateralwand [79, 82, 193].

Somit wurde ein LE insbesondere in den Segmenten detektiert, in denen gehäuft Wandbewegungsstörungen auftraten. Dieser Zusammenhang wird im folgenden Abschnitt 4.9. genauer besprochen.

Darüber hinaus wiesen Patienten mit LE nicht nur vermehrt lokale Wandbewegungsstörungen auf sondern auch eine im Mittel signifikant, wenn auch nur leicht verminderte linksventrikuläre Ejektionsfraktion auf. Dies ist wohl darauf zurückzuführen, dass im Rahmen einer Myokarditis das LE meist nicht allzu stark ausgeprägt ist [195]. Mit anderen Worten ist die myokardiale Schädigung meist auf kleinere, überwiegend epikardiale Areale beschränkt [195] und wirkt sich folglich nur gering auf die globale systolische Ventrikelfunktion aus. Mahrholdt et al. bestätigen dieses Ergebnis. In ihrer Studie zeigte sich lediglich ein schwacher Zusammenhang zwischen dem Ausmaß des LE und der linksventrikulären Ejektionsfraktion [79].

4.9. Auswertung der Ventrikelkinetik

In beiden Ventrikeln der CMC-Patienten fanden sich häufig lokale Wandbewegungsstörungen. Eine globale Hypokinesie wurde seltener nachgewiesen. Dabei ging sowohl im rechten wie auch im linken Ventrikel eine global eingeschränkte Kontraktilität in den meisten Fällen mit lokal betonten Hypokinesien einher.

Das häufige Vorkommen lokaler Wandbewegungsstörungen liegt wohl in dem typischen Verteilungsmuster der Myokarditis begründet. Im akuten Stadium handelt es sich vornehmlich um einen fokalen Krankheitsprozess [57]. Im weiteren Verlauf der Erkrankung kann es allerdings auch zu einem disseminierten Befall des Myokards kommen [74], was letztendlich zu einer global gestörten Ventrikelkinetik führt. Die Tatsache, dass bei den CMC-Patienten eine globale Hypokinesie häufig mit zusätzlichen lokalen Wandbewegungsstörungen assoziiert ist, bekräftigt die Annahme, dass eine anfänglich lokale Myokardschädigung im fortgeschrittenen Stadium allmählich global wird. So kann die lokale Betonung als Zeichen für einen anhaltenden Entzündungsherd verstanden werden oder auch einen myokardialen Restschaden in Form einer Narbe andeuten. In unseren Untersuchungen zeigte sich in 65% der Fälle einer globalen linksventrikulären Kontraktionsstörung ebenfalls der rechte Ventrikel hypokinetisch, auch wenn die Korrelation insgesamt nur mäßig ausfiel ($r=0,41$; $p<0,01$).

Dagegen wiesen 12/101 Patienten keinerlei Wandbewegungsstörungen auf. Aus diesen Ergebnissen lässt sich deuten, dass der Verlauf der chronischen Myokarditis sehr heterogen ist. So kann eine myokardiale Schädigung gänzlich ausbleiben, häufig lokal begrenzt sein, sich aber auch zu einer ausgeprägten biventrikulären Dysfunktion ausweiten [99, 187].

Das Verteilungsmuster lokaler Wandbewegungsstörungen fiel in beiden Ventrikeln ähnlich aus. So waren sie im rechten Ventrikel bevorzugt in der Lateralwand und im linken Ventrikel septal und lateral lokalisiert. Dagegen schienen WBS in Vorder- und Hinterwand seltener aufzutreten. Des Weiteren zeigten sich Kinetikstörungen in beiden Ventrikeln vorrangig in der mittventrikulären Schicht. Das bevorzugte Auftreten myokardialer Schädigung in der lateroseptalen Achse wurde bereits von anderen Autoren beschrieben. So stellten Mahrholdt et al. [79] ein „late enhancement“ gehäuft in der Lateralwand des linken Ventrikels fest und Bohl et al. insbesondere inferolateral [199]. Fauchier et al. [128] wiesen bei Patienten mit dilatativer Kardiomyopathie vornehmlich im Septum Kontraktionsstörungen nach, und Goitein et al. [200] konnten bei Patienten mit akuter Myokarditis zeigen, dass Wandbewegungsstörungen hauptsächlich im mittventrikulären inferioren Anteil der Lateralwand auftreten. Ein Grund für dieses Verteilungsmuster könnte sein, dass generell die effektivste Kontraktion in beiden Ventrikeln zwischen Lateralwand und Interventrikularseptum zu finden ist [156, 181]. Da nun in diesem Abschnitt das Myokard stärker beansprucht wird als in longitudinaler Richtung, ist es möglich, dass eine Schädigung der Kardiomyozyten dort schlechter zu kompensieren ist.

Insgesamt fiel auf, dass der rechte Ventrikel ein wenig häufiger von Kinetikstörungen betroffen war. Nach einer Studie von Sievers et al. mit herzgesunden Personen wiesen 93% der Fälle im rechten Ventrikel lokale Wandbewegungsstörungen auf. Dabei zeigte sich der apikale Anteil der Lateralwand am häufigsten hypokinetisch. Nach Auffassung der Autoren ist durch Insertion des Moderatorbandes an dieser Stelle die Wandbewegung häufig vermindert. Somit sind rechtsventrikuläre Kinetikstörungen nicht immer als pathologisch zu bewerten [201]. Im vorliegenden Patientenkollektiv wiesen jedoch insbesondere der mittventrikuläre Anteil der Lateralwand Wandbewegungsstörungen auf, welche als eindeutig pathologisch einzustufen waren.

4.10. Ventrikelfunktion bei lokalen Wandbewegungsstörungen

Im Falle von visuell nachweisbaren lokalen Wandbewegungsstörungen war die linksventrikuläre Ejektionsfraktion von CMC-Patienten signifikant erniedrigt. Sowohl das enddiastolische als auch das endsystolische Volumen stellten sich tendenziell vergrößert dar. Dennoch fiel die Abnahme der Ejektionsfraktion mit durchschnittlich 9% gering aus. Des Weiteren lag der entsprechende Mittelwert mit $57,0 \pm 9,3\%$ noch im Normbereich [158]. Im rechten Ventrikel war die Ejektionsfraktion tendenziell erniedrigt. Das enddiastolische als auch das endsystolische Volumen des rechten Ventrikels zeigten sich hingegen im Mittel kaum verändert. Somit ist die Funktionseinschränkung unter lokalen Wandbewegungsstörungen im linken Ventrikel ausgeprägter als im rechten. Ein Grund hierfür könnte sein, dass sich im rechten Ventrikel häufig nur kleine Areale hypokinetisch zeigten, während im linken Ventrikel bei Vorliegen lokaler Wandbewegungsstörungen eine größere Zahl an Segmenten betroffen war. Möglicherweise erklärt aber auch die Tatsache, dass die Kontraktion des Interventrikularseptums und somit des linken Ventrikels maßgeblich zur effektiven rechtsventrikulären Kontraktion beiträgt [186], die geringe Auswirkung alleiniger lokaler rechtsventrikulärer Wandbewegungsstörungen auf die Funktion des rechten Ventrikels. Insgesamt führten lokale WBS nicht immer zu einer verminderten Ejektionsfraktion. Eine Studie von Wallis et al. über Wandbewegungsstörungen im Rahmen einer dilatativen Kardiomyopathie (DCM) stützt diese These. Dabei konnten die Autoren zeigen, dass Patienten mit lokalen WBS eine sehr gute 1-Jahresüberlebensrate mit einer nur geringgradig eingeschränkten Ventrikelfunktion aufwiesen [129]. Fauchier et al. kamen hingegen zu einem anderen Schluß. So war bei DCM-Patienten mit lokalen Wandbewegungsstörungen die intraventrikuläre Dyssynchronie und systolische Funktionseinschränkung sehr viel stärker ausgeprägt als bei globaler Hypokinesie [128]. Möglicherweise sind diese widersprüchlichen Ergebnisse auf die unterschiedlichen Auswahlkriterien der Patienten zurückzuführen. So wurden in der Studie von Wallis et al. Patienten in einem frühen Stadium der dilatativen Kardiomyopathie untersucht. Ebenfalls ist zu beachten, dass in unserer Studie Patienten mit chronischer Myokarditis untersucht wurden. Dabei kann sich zwar im Laufe der Erkrankung eine dilatative Kardiomyopathie entwickeln, dennoch konnte bei Patienten mit lokalen Wandbewegungsstörungen in der Regel keine Dilatation des Ventrikels nachgewiesen

werden. Möglicherweise wiegt das Zusammenspiel aus fortgeschrittener Ventrikeldilatation und lokaler WBS schwerer.

Insgesamt ist die Auswertung lokaler Wandbewegungsstörungen als außerordentlich hilfreich zu werten, da hierdurch selbst bei Patienten mit einer EF im Normbereich eine bereits vorhandene myokardiale Schädigung nachgewiesen werden kann, welche bei einer alleinigen Bewertung der ventrikulären Funktionsparameter unentdeckt bliebe.

4.11. Ventrikelfunktion bei globaler Hypokinesie

Bei Patienten mit einer globalen Hypokinesie des rechten Ventrikels war die ermittelte rechtsventrikuläre Ejektionsfraktion erwartungsgemäß im Mittel signifikant erniedrigt und die Muskelmasse signifikant erhöht. Während das endsystolische Volumen signifikant erhöht war, blieb das enddiastolische Volumen unverändert. Im linken Ventrikel kam es unter globaler Hypokinesie ebenfalls zu einer Einschränkung der Ejektionsfraktion und Vermehrung der Muskelmasse. Jedoch waren sowohl das endsystolische Volumen als auch das enddiastolische Volumen signifikant vergrößert. Somit geht eine globale rechtsventrikuläre Hypokinesie in der Regel mit einer systolischen Funktionseinschränkung einher, während eine Dilatation des Ventrikels zumeist ausbleibt. Dagegen zeigte der linke Ventrikel neben einer systolischen Dysfunktion in der Regel auch eine Vergrößerung des Ventrikels. Kontraktionsstörungen entstehen im Myokard durch den Verlust kontraktile Elemente. Wie bereits in Abschnitt 4.2. erwähnt, kommt es im Rahmen einer chronischen Myokarditis zu einer fortschreitenden Myozytendegeneration. Als Folge steigt im Myokard der Anteil fibrotischen Gewebes an [41-43, 91], wobei die Muskelmasse hypertrophiert erscheint [202]. La Vecchia et al. konnten bei Patienten mit einer dilatativen Kardiomyopathie zwar eine negative Korrelation zwischen dem maximalen Fibrosegrad des Myokards und der rechtsventrikulären Ejektionsfraktion nachweisen, die Ventrikelgröße änderte sich jedoch nicht. Dagegen konnten verschiedene Studien belegen, dass im linken Ventrikel ein fibrotischer Umbau des Myokards mit einer linksventrikulären Dilatation und einer Einschränkung der Ejektionsfraktion einhergeht [162, 203]. Gründe dafür, dass beide Ventrikel unterschiedlich auf eine myokardiale Schädigung reagieren, liegen möglicherweise im unterschiedlichen Aufbau des Myokards. Im Abschnitt 4.4. wurde

bereits beschrieben, dass das rechtsventrikuläre Myokard sehr viel dünnwandiger ist als das linksventrikuläre. Des Weiteren sind die Muskelfasern im rechten Ventrikel eher longitudinal und schräg angeordnet, während im linken Ventrikel ein zirkulärer Verlauf vorherrscht [181]. Dadurch ist der rechte Ventrikel leichter dehnbar [204]. Möglicherweise kommt es somit bei einem fibrotischen Umbau des Myokards zu einer systolischen Funktionseinschränkung, während ein Complianceverlust von untergeordneter Bedeutung ist. Da bereits beim Herzgesunden die Dehnbarkeit des linken Ventrikels geringer ausfällt, kann der Verlust der elastischen Muskelfasern durch steifes Bindegewebe schlechter kompensiert werden. Folglich steigt die Wandspannung an, die letztendlich in einer Dilatation des Ventrikels resultiert. Ein weiterer Aspekt ist, dass der rechte Ventrikel gegen eine geringere Nachlast arbeitet als der linke Ventrikel [125]. Somit ist die zu leistende Arbeit geringer, und eine verminderte Kontraktilität des Myokards kann besser kompensiert werden.

Möglicherweise führt dadurch eine systolische Dysfunktion nicht direkt zu einer erhöhten Volumenbelastung des rechten Ventrikels, welche eine Dilatation begünstigen würde [182].

4.12. Interaktion zwischen beiden Ventrikeln bei globaler Hypokinesie

In unseren Untersuchungen zeigte sich, dass eine globale Hypokinesie des linken Ventrikels nicht immer auch mit einer Einschränkung der rechtsventrikulären Ejektionsfraktion einhergeht, es aber eine eindeutige positive Korrelation zwischen der LV- und RV-Funktion gibt. Allerdings lag die mittlere rechtsventrikuläre Ejektionsfraktion bei biventrikulärer Hypokinesie nicht signifikant unter der bei einer isolierten RV-Hypokinesie. Somit scheint die Funktion des rechten Ventrikels bis zu einem gewissen Grad relativ unabhängig von der linksventrikulären Funktion zu sein. Studien konnten zeigen, dass sie in großem Maße von der rechtsventrikulären Nachlast beeinflusst wird [182], wobei der pulmonalarterielle Druck und nicht direkt die linksventrikuläre Funktion eine wesentliche Rolle spielt [109, 183-185]. Dieser Zusammenhang wurde bereits in Abschnitt 4.4 ausführlich beleuchtet. Zwar nimmt demnach die globale Wandkinetik des linken Ventrikels keinen nachweisbaren Einfluss auf die rechtsventrikuläre Funktion, doch scheint die Kontraktion des Interventrikularseptums von großer Bedeutung zu

sein. So zeigte sich unter einer ausgeprägten septalen Hypokinesie die rechtsventrikuläre Ejektionsfraktion signifikant vermindert. Dieser Zusammenhang kann auf die anatomische Verbindung zwischen Interventrikularseptum und der freien Wand des rechten Ventrikels zurückgeführt werden. Dadurch trägt seine Kontraktion maßgeblich zur rechtsventrikulären Auswurfleistung bei [186, 205]. Ist nun das Septum hypokinetisch, kann sich der rechte Ventrikel nicht effektiv kontrahieren, da zum einen die absolute Muskelkraft abnimmt und zum anderen das Kräftegleichgewicht zwischen Lateralwand und Interventrikularseptum aufgehoben ist. Dies führt zu einer Dyskinesie, wodurch die verbliebene Kontraktion des rechten Ventrikels zusätzlich an Effektivität einbüßt (näher erläutert in Abschnitt 4.4).

Die LV-Ejektionsfraktion war in der Gruppe mit einer isolierten globalen Hypokinesie des rechten Ventrikels im Mittel nur leicht vermindert. In der Gruppe mit einer zusätzlichen globalen Hypokinesie des rechten Ventrikels bei bereits bestehender globaler linksventrikulärer Hypokinesie war die linksventrikuläre Ejektionsfraktion im Mittel jedoch deutlich erniedrigt. Während unter einer isolierten LV-Hypokinesie eine Einschränkung der Ejektionsfraktion um 15% zu verzeichnen war, zeigte sich unter einer biventrikulären Hypokinesie eine Abnahme um 36%. Diese Beobachtung könnte Ausdruck eines fortgeschrittenen Stadiums der Erkrankung mit diffuser Ausbreitung der myokardialen Entzündung sein, bei dem weniger die hämodynamische Interaktion zwischen den Ventrikeln als vielmehr die anatomische Verbindung eine große Rolle spielt [114]. Wie bereits in Abschnitt 4.11. besprochen, scheint dabei der linke Ventrikel aufgrund seiner Wandstruktur und der zu leistenden Arbeit empfindlicher auf die chronische Entzündung zu reagieren, sodass auch bei diffuser Ausbreitung mit Befall beider Ventrikel die Funktionseinschränkung des linken Ventrikels vorherrscht. Möglicherweise tritt in diesem Zusammenhang aber auch zusätzlich die Bedeutung der Vorlast für die linksventrikuläre Funktion stärker in den Vordergrund. Dabei vermag ein intakter linker Ventrikel eine verminderte Vorlast zu kompensieren, woraus lediglich eine leichte Einschränkung der linksventrikulären Ejektionsfraktion resultiert. Bei einer vorbestehenden Schädigung des linken Ventrikels geht jedoch eine Reduktion der Vorlast mit einer ausgeprägten Zunahme der linksventrikulären Dysfunktion einher, da bei eingeschränkter Kontraktilität des linken Ventrikels die Auswurfleistung in großem Maße von seiner Vordehnung abhängt [206].

4.13. Limitationen der Studie

- Die in der MRT-Untersuchung ermittelten Datensätze wurden anhand der zugehörigen Software manuell ausgewertet. Dabei ist insbesondere die Volumetrie des rechten Ventrikels problematisch. Da seine Geometrie verglichen mit dem linken Ventrikel relativ komplex ist, können sich bereits kleine Abweichungen in der Schichtführung auf die volumetrischen Parameter auswirken. Dies bringt immer eine gewisse Fehlerquote mit sich. Darüber hinaus ist das rechtsventrikuläre Myokard sehr dünn, so dass bei einer nicht optimalen Bildqualität die Abgrenzung der epikardialen von der endokardialen Myokardgrenze erschwert wird. Da sich die Berechnung der einzelnen ventrikulären Funktionsparameter auf den ermittelten Volumina aufbaut, addieren sich die Messfehler, wodurch ebenfalls Abweichungen im Endergebnis resultieren können.
- Bei der Wandbewegungsanalyse handelt es sich um eine qualitative Beurteilung der Ventrikelfunktion. Für die Abschätzung, ob eine Wandbewegungsanomalie pathologisch oder ohne Krankheitswert ist, ist eine gewisse Erfahrung des Untersuchers erforderlich. Insbesondere basal im Bereich der Klappenebene (KA) sowie apikal im Bereich der Insertion des Moderatorbandes (4-KB) fällt diese Unterscheidung oft schwer. Aus diesem Grund wurde die Wandbewegungsanalyse von zwei unabhängigen Untersuchern durchgeführt.
- Für den Vergleich der Ergebnisse aus der MRT-Untersuchung und der Endomyokardbiopsie wurden Patienten ausgewählt, die mit einem Zeitabstand von höchstens 1 Monat beide Untersuchungen erhalten haben, wodurch ein relativ kleines Kollektiv entstand. Insbesondere beim Vergleich der Subgruppen in diesem Kollektiv waren die Gruppengrößen zu klein, um statistisch eindeutige Aussagen zu treffen.
- Die in der vorliegenden Studie verwendeten Sequenzparameter unterschieden sich leicht von den in anderen Studien angewandten. So liefen die T₁-gewichteten Sequenzen mit einer unterschiedlichen Schichtdicke und Matrix [74, 82]. Bei den T₂-gewichteten wurden eine unterschiedliche Schichtdicke und

Schichtführung genutzt [82]. Möglicherweise hat dies die Sensitivität durch ein herabgesetztes Signal-zu-Rausch-Verhältnis vermindert.

- Das Patientenkollektiv stellte eine sehr heterogene Gruppe dar. So variierte die Krankheitsdauer stark zwischen den Patienten. Des Weiteren erhielten die Patienten unterschiedliche medikamentöse Therapien, wobei Patienten unter Interferontherapie von der Studie ausgeschlossen wurden. Ein weiterer Aspekt ist die große Altersspanne von 59 Jahren. Da jedoch nicht genügend Patienten den verschiedenen Altersstufen zugeteilt werden konnten, ließ sich keine statistisch vertretbare Aussage über die Altersabhängigkeit des Krankheitsverlaufs treffen.
- Das Probandenkollektiv wurde so ausgewählt, dass sich Patienten und Probanden nicht signifikant im Alter unterschieden. Doch lag im Patientenkollektiv die Verteilung von Männern zu Frauen bei ca. 2:1, während das Geschlechterverhältnis bei den Probanden ausgeglichen war. Da jedoch bei getrennter Betrachtung der Geschlechter gleiche Veränderungen zu verzeichnen waren, haben wir uns dazu entschieden die Geschlechter nicht getrennt voneinander zu betrachten, um die Größe des Kollektivs nicht weiter zu verkleinern.
- Innerhalb des Patientenkollektivs wurden nach verschiedenen Gesichtspunkten Subgruppen gebildet, um mögliche Einflüsse auf den Krankheitsverlauf besser differenzieren zu können. Dadurch variierten bei den einzelnen Tests die Gruppengrößen erheblich. Dies wiederum kann die Aussagekraft einzelner Ergebnisse beeinträchtigen.
- In unserer Studie wurden erstmalig die Veränderungen beider Ventrikel im Rahmen einer chronischen Myokarditis untersucht. Dabei konnten Tendenzen aufgezeigt werden, die Grundlage für ein optimiertes „follow up“ bilden.

5. Zusammenfassung

CMC-Patienten weisen selten eine auffällige klinische Symptomatik oder eine stark eingeschränkte Ejektionsfraktion auf. Dennoch tragen sie ein erhöhtes Risiko, im Laufe der Erkrankung eine dilatative Kardiomyopathie zu entwickeln. Daher ist ein optimales „follow-up“ mit präzisen Untersuchungstechniken vonnöten, um morphologische und funktionelle Veränderungen des Herzens frühestmöglich zu detektieren und eine entsprechende Therapie einzuleiten. Einige Studien haben bereits die Bedeutung der rechtsventrikulären Funktion für die Prognose verschiedener kardialer Erkrankungen beschrieben. Doch ist über die Funktion des rechten Ventrikels bei chronischer Myokarditis bisher wenig bekannt. Daher wurden in dieser Arbeit mit Hilfe der MRT funktionelle Veränderungen beider Ventrikel untersucht und interventrikuläre Interaktionen beurteilt. Folgendes konnte gezeigt werden:

1. Verglichen mit herzgesunden Probanden weisen die CMC-Patienten in unserer Studie eine eingeschränkte Ejektionsfraktion beider Ventrikel auf. Dabei ist lediglich der linke Ventrikel dilatiert, während die Größe des rechten Ventrikels unverändert bleibt.
2. Auf ventrikulärer Ebene ist sowohl eine Abnahme der Ejektionsfraktion als auch eine Dilatation des Ventrikels mit einer Zunahme der Muskelmasse assoziiert. Möglicherweise ist dies Ausdruck einer kompensatorischen Myokardhypertrophie, eines ödematös aufgelockerten Myokards oder auch Zeichen einer reaktiven extrazellulären Fibrose.
3. Die RVEF und LVEF der CMC-Patienten korrelieren nur mäßig miteinander. Daher scheinen hämodynamische Veränderungen nicht alleine ausschlaggebend für die interventrikuläre Interaktion zu sein. Die Volumina beider Ventrikel korrelieren stärker miteinander, sodass bei einer höhergradigen LV-Dilatation auch der RV vergrößert ist. Gründe hierfür können sowohl ein unterschiedlicher Wandaufbau der beiden Ventrikel als auch eine erhöhte RV-Nachlast bei Anstieg des LVEDP sein. Des Weiteren zeigte sich die RVEF bei septaler Hypokinesie signifikant vermindert. Demnach spielt anscheinend die Kontraktilität des Interventrikularseptums eine entscheidende Rolle für die rechtsventrikuläre

Funktion. Somit interagiert der LV vornehmlich über seine anatomische aber auch hämodynamische Verbindung mit dem RV.

Die MRT kann anhand bestimmter Sequenzen die intramyokardiale Entzündungsreaktion im Rahmen einer akuten Myokarditis nachweisen. Im chronischen Stadium der Erkrankung ist die Inflammation jedoch sehr viel schwächer ausgeprägt. Daher wurde untersucht, ob die MRT ebenso bei CMC-Patienten für den Nachweis entzündlicher Infiltrate im Myokard geeignet ist. Folgendes konnte gezeigt werden:

1. Das „late enhancement“ weist im Vergleich zu Patienten mit akuter Myokarditis bei CMC Patienten nur eine niedrige Sensitivität aber höhere Spezifität für den Entzündungsnachweis auf. Grund hierfür ist wohl, dass das LE überwiegend irreversibel geschädigtes Myokard, also Narbengewebe und Fibrose, darstellt. Patienten mit einem LE weisen eine signifikant verminderte LVEF auf.
2. Das globale relative Enhancement und der relative Wassergehalt weisen eine im Vergleich zum LE höhere Spezifität und untereinander eine vergleichbare Sensitivität auf, jedoch ist das grE dem rW in seiner Spezifität überlegen.
3. Die Aussagekraft erhöht sich bei kombinierter Betrachtung der einzelnen Parameter (grE, rW und LE), dennoch fällt sie auch dann noch geringer aus als bei der akuten Myokarditis.
4. Die MRT eignet sich nicht zum intramyokardialen Virusnachweis. Folglich bleibt hierfür eine Endomyokardbiopsie unerlässlich.

Im Rahmen einer chronischen Myokarditis kann es zu Wandbewegungsstörungen kommen. Ursache hierfür ist eine Myozytendegeneration mit konsekutivem Ersatz kontraktile Elemente durch fibrotisches Gewebe. In dieser Studie wurde eine Wandbewegungsanalyse beider Ventrikel durchgeführt und der Einfluss von Kinetikstörungen auf die Ventrikelfunktion beurteilt. Folgendes konnte gezeigt werden:

1. Lokale Wandbewegungsstörungen treten häufiger auf als eine globale Hypokinesie, führen aber lediglich zu einer geringen ventrikulären Funktions-

einschränkung. Dennoch ermöglicht die Analyse lokaler WBS selbst bei Patienten mit einer EF im Normbereich den Nachweis einer bereits vorhandenen myokardialen Schädigung, welche bei einer alleinigen Bewertung der ventrikulären Funktionsparameter unentdeckt bliebe.

2. Unter einer globalen Hypokinesie kommt es in beiden Ventrikeln zu einer Einschränkung der Ejektionsfraktion. Während sich der linke Ventrikel erweitert, bleibt dagegen eine rechtsventrikuläre Dilatation in der Regel aus. Möglicherweise spielen hierbei Unterschiede im Wandaufbau und der zu leistenden Arbeit eine Rolle.
3. Verglichen mit einer isolierten globalen LV-Hypokinesie ist die LV-Funktion bei einer biventrikulären Hypokinesie sehr viel stärker eingeschränkt. Möglicherweise beschreibt dieser Zusammenhang ein weiter fortgeschrittenes Krankheitsstadium, bei der sich die Inflammation über die anatomische Verbindung auf den RV ausweitet. Andererseits könnte durch eine hämodynamische Interaktion bei einem vorgeschädigten LV die zusätzliche RV-Dysfunktion einen additiven negativen Effekt auf die globale EF haben.

In dieser Studie konnte gezeigt werden, dass Patienten mit chronischer Myokarditis zwar eine linksventrikulär betonte Funktionseinschränkung aufweisen, die zusätzliche Untersuchung des rechten Ventrikels dennoch wichtige Informationen liefert, um die globale Herzfunktion optimal beurteilen zu können. Durch die systematische Funktionsanalyse sowie die Beurteilung der intramyokardialen Entzündung bietet die MRT bei der chronischen Myokarditis eine gute Grundlage für eine optimales „follow up“ und eine bestmögliche Abschätzung der Prognose.

6. Literaturverzeichnis

1. Richardson P, McKenna W, Bristow M, et al. Report of the 1995 World Health Organization/International Society and Federation of Cardiology Task Force on the Definition and Classification of cardiomyopathies. *Circulation* 1996; 93: 841-2.
2. Fabre A and Sheppard MN. Sudden adult death syndrome and other non-ischaemic causes of sudden cardiac death. *Heart* 2006; 92: 316-20.
3. Gravanis MB and Sternby NH. Incidence of myocarditis. A 10-year autopsy study from Malmo, Sweden. *Arch Pathol Lab Med* 1991; 115: 390-2.
4. McCaffrey FM, Braden DS and Strong WB. Sudden cardiac death in young athletes. A review. *Am J Dis Child* 1991; 145: 177-83.
5. Phillips M, Robinowitz M, Higgins JR, et al. Sudden cardiac death in Air Force recruits. A 20-year review. *Jama* 1986; 256: 2696-9.
6. Wesslen L, Pahlson C, Lindquist O, et al. An increase in sudden unexpected cardiac deaths among young Swedish orienteers during 1979-1992. *Eur Heart J* 1996; 17: 902-10.
7. Drory Y, Turetz Y, Hiss Y, et al. Sudden unexpected death in persons less than 40 years of age. *Am J Cardiol* 1991; 68: 1388-92.
8. Mangin M, Mahrholdt H and Sechtem U. [Diagnosis of myocarditis: description and assessment of available methods]. *Dtsch Med Wochenschr* 2006; 131: 1228-34.
9. Higuchi MD, Ries MM, Aiello VD, et al. Association of an increase in CD8+ T cells with the presence of *Trypanosoma cruzi* antigens in chronic, human, chagasic myocarditis. *Am J Trop Med Hyg* 1997; 56: 485-9.
10. Schofield CJ and Dias JC. The Southern Cone Initiative against Chagas disease. *Adv Parasitol* 1999; 42: 1-27.
11. Kandolf R. [Virus etiology of inflammatory cardiomyopathy]. *Dtsch Med Wochenschr* 2004; 129: 2187-92.
12. Magnani JW and Dec GW. Myocarditis: current trends in diagnosis and treatment. *Circulation* 2006; 113: 876-90.
13. Strauer BE, Kandolf R, Mall G, et al. [Update 2001. Myocarditis--cardiomyopathy]. *Med Klin (Munich)* 2001; 96: 608-25.
14. Bowles NE, Richardson PJ, Olsen EG, et al. Detection of Coxsackie-B-virus-specific RNA sequences in myocardial biopsy samples from patients with myocarditis and dilated cardiomyopathy. *Lancet* 1986; 1: 1120-3.
15. Cambridge G, MacArthur CG, Waterson AP, et al. Antibodies to Coxsackie B viruses in congestive cardiomyopathy. *Br Heart J* 1979; 41: 692-6.
16. Pauschinger M, Doerner A, Kuehl U, et al. Enteroviral RNA replication in the myocardium of patients with left ventricular dysfunction and clinically suspected myocarditis. *Circulation* 1999; 99: 889-95.
17. Pauschinger M, Bowles NE, Fuentes-Garcia FJ, et al. Detection of adenoviral genome in the myocardium of adult patients with idiopathic left ventricular dysfunction. *Circulation* 1999; 99: 1348-54.

18. Kuhl U, Pauschinger M, Bock T, et al. Parvovirus B19 infection mimicking acute myocardial infarction. *Circulation* 2003; 108: 945-50.
19. Rohayem J, Dinger J, Fischer R, et al. Fatal myocarditis associated with acute parvovirus B19 and human herpesvirus 6 coinfection. *J Clin Microbiol* 2001; 39: 4585-7.
20. Frustaci A, Calabrese F, Chimenti C, et al. Lone hepatitis C virus myocarditis responsive to immunosuppressive therapy. *Chest* 2002; 122: 1348-56.
21. Klingel K, Selinka HC, Huber M, et al. Molecular pathology and structural features of enteroviral replication. Toward understanding the pathogenesis of viral heart disease. *Herz* 2000; 25: 216-20.
22. Mewis C, Riessen R and Spyridopoulos I. *Kardiologie compact*. Thieme (Stuttgart) 2006: 413-424.
23. Liu PP and Mason JW. Advances in the understanding of myocarditis. *Circulation* 2001; 104: 1076-82.
24. Huber SA. VCAM-1 is a receptor for encephalomyocarditis virus on murine vascular endothelial cells. *J Virol* 1994; 68: 3453-8.
25. Noutsias M, Fechner H, de Jonge H, et al. Human coxsackie-adenovirus receptor is colocalized with integrins alpha(v)beta(3) and alpha(v)beta(5) on the cardiomyocyte sarcolemma and upregulated in dilated cardiomyopathy: implications for cardiotropic viral infections. *Circulation* 2001; 104: 275-80.
26. Poller W, Fechner H, Noutsias M, et al. Highly variable expression of virus receptors in the human cardiovascular system. Implications for cardiotropic viral infections and gene therapy. *Z Kardiol* 2002; 91: 978-91.
27. McManus BM, Chow LH, Wilson JE, et al. Direct myocardial injury by enterovirus: a central role in the evolution of murine myocarditis. *Clin Immunol Immunopathol* 1993; 68: 159-69.
28. Pankuweit S, Ruppert V and Maisch B. Inflammation in dilated cardiomyopathy. *Herz* 2004; 29: 788-93.
29. Maisch B, Ristic AD, Hufnagel G, et al. Pathophysiology of viral myocarditis: the role of humoral immune response. *Cardiovasc Pathol* 2002; 11: 112-22.
30. Badorff C, Lee GH, Lamphear BJ, et al. Enteroviral protease 2A cleaves dystrophin: evidence of cytoskeletal disruption in an acquired cardiomyopathy. *Nat Med* 1999; 5: 320-6.
31. Lee GH, Badorff C and Knowlton KU. Dissociation of sarcoglycans and the dystrophin carboxyl terminus from the sarcolemma in enteroviral cardiomyopathy. *Circ Res* 2000; 87: 489-95.
32. Pankuweit S, Portig I, Lottspeich F, et al. Autoantibodies in sera of patients with myocarditis: characterization of the corresponding proteins by isoelectric focusing and N-terminal sequence analysis. *J Mol Cell Cardiol* 1997; 29: 77-84.
33. Bohm M, Ungerer M and Erdmann E. Beta adrenoceptors and m-cholinoceptors in myocardium of hearts with coronary artery disease or idiopathic dilated cardiomyopathy removed at cardiac transplantation. *Am J Cardiol* 1990; 66: 880-2.
34. Caforio AL, Mahon NJ, Tona F, et al. Circulating cardiac autoantibodies in dilated cardiomyopathy and myocarditis: pathogenetic and clinical significance. *Eur J Heart Fail* 2002; 4: 411-7.
35. Schulze K, Becker BF, Schauer R, et al. Antibodies to ADP-ATP carrier--an autoantigen in myocarditis and dilated cardiomyopathy--impair cardiac function. *Circulation* 1990; 81: 959-69.

36. Warraich RS, Noutsias M, Kazak I, et al. Immunoglobulin G3 cardiac myosin autoantibodies correlate with left ventricular dysfunction in patients with dilated cardiomyopathy: immunoglobulin G3 and clinical correlates. *Am Heart J* 2002; 143: 1076-84.
37. Noutsias M, Seeberg B, Schultheiss HP, et al. Expression of cell adhesion molecules in dilated cardiomyopathy: evidence for endothelial activation in inflammatory cardiomyopathy. *Circulation* 1999; 99: 2124-31.
38. Kawai C. From myocarditis to cardiomyopathy: mechanisms of inflammation and cell death: learning from the past for the future. *Circulation* 1999; 99: 1091-100.
39. Matsumori A. Cytokines in myocarditis and cardiomyopathies. *Curr Opin Cardiol* 1996; 11: 302-9.
40. Neu N, Rose NR, Beisel KW, et al. Cardiac myosin induces myocarditis in genetically predisposed mice. *J Immunol* 1987; 139: 3630-6.
41. Marijjanowski MM, Teeling P, Mann J, et al. Dilated cardiomyopathy is associated with an increase in the type I/type III collagen ratio: a quantitative assessment. *J Am Coll Cardiol* 1995; 25: 1263-72.
42. Pauschinger M, Knopf D, Petschauer S, et al. Dilated cardiomyopathy is associated with significant changes in collagen type I/III ratio. *Circulation* 1999; 99: 2750-6.
43. Weber KT, Pick R, Janicki JS, et al. Inadequate collagen tethers in dilated cardiopathy. *Am Heart J* 1988; 116: 1641-6.
44. Schaper J, Froede R, Hein S, et al. Impairment of the myocardial ultrastructure and changes of the cytoskeleton in dilated cardiomyopathy. *Circulation* 1991; 83: 504-14.
45. Noutsias M, Pauschinger M, Schultheiss HP, et al. Advances in the immunohistological diagnosis of inflammatory cardiomyopathy. *Eur Heart J Supplements* 2002; 4 (Suppl I): I54-I62.
46. Angelini A, Calzolari V, Calabrese F, et al. Myocarditis mimicking acute myocardial infarction: role of endomyocardial biopsy in the differential diagnosis. *Heart* 2000; 84: 245-50.
47. Sarda L, Colin P, Boccara F, et al. Myocarditis in patients with clinical presentation of myocardial infarction and normal coronary angiograms. *J Am Coll Cardiol* 2001; 37: 786-92.
48. Baboonian C and Treasure T. Meta-analysis of the association of enteroviruses with human heart disease. *Heart* 1997; 78: 539-43.
49. Feldman AM and McNamara D. Myocarditis. *N Engl J Med* 2000; 343: 1388-98.
50. Klein RM, Vester EG, Brehm MU, et al. [Inflammation of the myocardium as an arrhythmia trigger]. *Z Kardiol* 2000; 89 Suppl 3: 24-35.
51. Peters NS and Poole-Wilson PA. Myocarditis--continuing clinical and pathologic confusion. *Am Heart J* 1991; 121: 942-7.
52. Bultmann BD, Klingel K, Sotlar K, et al. Fatal parvovirus B19-associated myocarditis clinically mimicking ischemic heart disease: an endothelial cell-mediated disease. *Hum Pathol* 2003; 34: 92-5.
53. Spodick DH, Greene TO and Saperia G. Images in cardiovascular medicine. Acute myocarditis masquerading as acute myocardial infarction. *Circulation* 1995; 91: 1886-7.
54. Vignola PA, Aonuma K, Swaye PS, et al. Lymphocytic myocarditis presenting as unexplained ventricular arrhythmias: diagnosis with endomyocardial biopsy and response to immunosuppression. *J Am Coll Cardiol* 1984; 4: 812-9.

55. Lauer B, Niederau C, Kuhl U, et al. Cardiac troponin T in patients with clinically suspected myocarditis. *J Am Coll Cardiol* 1997; 30: 1354-9.
56. Smith SC, Ladenson JH, Mason JW, et al. Elevations of cardiac troponin I associated with myocarditis. Experimental and clinical correlates. *Circulation* 1997; 95: 163-8.
57. Shirani J, Freant LJ and Roberts WC. Gross and semiquantitative histologic findings in mononuclear cell myocarditis causing sudden death, and implications for endomyocardial biopsy. *Am J Cardiol* 1993; 72: 952-7.
58. Aretz HT. Myocarditis: the Dallas criteria. *Hum Pathol* 1987; 18: 619-24.
59. Chow LH, Radio SJ, Sears TD, et al. Insensitivity of right ventricular endomyocardial biopsy in the diagnosis of myocarditis. *J Am Coll Cardiol* 1989; 14: 915-20.
60. Hauck AJ, Kearney DL and Edwards WD. Evaluation of postmortem endomyocardial biopsy specimens from 38 patients with lymphocytic myocarditis: implications for role of sampling error. *Mayo Clin Proc* 1989; 64: 1235-45.
61. Herskowitz A, Ahmed-Ansari A, Neumann DA, et al. Induction of major histocompatibility complex antigens within the myocardium of patients with active myocarditis: a nonhistologic marker of myocarditis. *J Am Coll Cardiol* 1990; 15: 624-32.
62. Wojnicz R, Nowalany-Kozielska E, Wodniecki J, et al. Immunohistological diagnosis of myocarditis. Potential role of sarcolemmal induction of the MHC and ICAM-1 in the detection of autoimmune mediated myocyte injury. *Eur Heart J* 1998; 19: 1564-72.
63. Kuhl U, Pauschinger M, Noutsias M, et al. High prevalence of viral genomes and multiple viral infections in the myocardium of adults with "idiopathic" left ventricular dysfunction. *Circulation* 2005; 111: 887-93.
64. Pankuweit S, Moll R, Baandrup U, et al. Prevalence of the parvovirus B19 genome in endomyocardial biopsy specimens. *Hum Pathol* 2003; 34: 497-503.
65. Felker GM, Boehmer JP, Hruban RH, et al. Echocardiographic findings in fulminant and acute myocarditis. *J Am Coll Cardiol* 2000; 36: 227-32.
66. Pinamonti B, Alberti E, Cigalotto A, et al. Echocardiographic findings in myocarditis. *Am J Cardiol* 1988; 62: 285-91.
67. Flachskampf FA. Praxis der Echokardiographie. Das Referenzwerk zur echokardiographischen Diagnostik. Thieme (Stuttgart) 2002: 569.
68. Hiramitsu S, Morimoto S, Kato S, et al. Transient ventricular wall thickening in acute myocarditis: a serial echocardiographic and histopathologic study. *Jpn Circ J* 2001; 65: 863-6.
69. Lieback E, Hardouin I, Meyer R, et al. Clinical value of echocardiographic tissue characterization in the diagnosis of myocarditis. *Eur Heart J* 1996; 17: 135-42.
70. Dec GW, Palacios I, Yasuda T, et al. Antimyosin antibody cardiac imaging: its role in the diagnosis of myocarditis. *J Am Coll Cardiol* 1990; 16: 97-104.
71. O'Connell JB, Henkin RE, Robinson JA, et al. Gallium-67 imaging in patients with dilated cardiomyopathy and biopsy-proven myocarditis. *Circulation* 1984; 70: 58-62.
72. Gagliardi MG, Bevilacqua M, Di Renzi P, et al. Usefulness of magnetic resonance imaging for diagnosis of acute myocarditis in infants and children, and comparison with endomyocardial biopsy. *Am J Cardiol* 1991; 68: 1089-91.
73. Gagliardi MG, Polletta B and Di Renzi P. MRI for the diagnosis and follow-up of myocarditis. *Circulation* 1999; 99: 458-9.

74. Friedrich MG, Strohm O, Schulz-Menger J, et al. Contrast media-enhanced magnetic resonance imaging visualizes myocardial changes in the course of viral myocarditis. *Circulation* 1998; 97: 1802-9.
75. Laissy JP, Messin B, Varenne O, et al. MRI of acute myocarditis: a comprehensive approach based on various imaging sequences. *Chest* 2002; 122: 1638-48.
76. Roditi GH, Hartnell GG and Cohen MC. MRI changes in myocarditis--evaluation with spin echo, cine MR angiography and contrast enhanced spin echo imaging. *Clin Radiol* 2000; 55: 752-8.
77. Rieker O, Mohrs O, Oberholzer K, et al. [Cardiac MRI in suspected myocarditis]. *Rofo* 2002; 174: 1530-6.
78. Gutberlet M, Spors B, Thoma T, et al. Suspected chronic myocarditis at cardiac MR: diagnostic accuracy and association with immunohistologically detected inflammation and viral persistence. *Radiology* 2008; 246: 401-9.
79. Mahrholdt H, Goedecke C, Wagner A, et al. Cardiovascular magnetic resonance assessment of human myocarditis: a comparison to histology and molecular pathology. *Circulation* 2004; 109: 1250-8.
80. Simonetti OP, Kim RJ, Fieno DS, et al. An improved MR imaging technique for the visualization of myocardial infarction. *Radiology* 2001; 218: 215-23.
81. Hunold P, Schlosser T, Vogt FM, et al. Myocardial late enhancement in contrast-enhanced cardiac MRI: distinction between infarction scar and non-infarction-related disease. *AJR Am J Roentgenol* 2005; 184: 1420-6.
82. Abdel-Aty H, Boye P, Zagrosek A, et al. Diagnostic performance of cardiovascular magnetic resonance in patients with suspected acute myocarditis: comparison of different approaches. *J Am Coll Cardiol* 2005; 45: 1815-22.
83. Strohm O, Heinemann S, Kleinertz K, et al. [Applications in cardiovascular MRI and CT--clinical indications and training]. *Herz* 2004; 29: 223-8.
84. Grothues F, Moon JC, Bellenger NG, et al. Interstudy reproducibility of right ventricular volumes, function, and mass with cardiovascular magnetic resonance. *Am Heart J* 2004; 147: 218-23.
85. Lindqvist P, Calcuttea A and Henein M. Echocardiography in the assessment of right heart function. *Eur J Echocardiogr* 2007;
86. Lorenz CH, Walker ES, Morgan VL, et al. Normal human right and left ventricular mass, systolic function, and gender differences by cine magnetic resonance imaging. *J Cardiovasc Magn Reson* 1999; 1: 7-21.
87. Germain P, Roul G, Kastler B, et al. Inter-study variability in left ventricular mass measurement. Comparison between M-mode echography and MRI. *Eur Heart J* 1992; 13: 1011-9.
88. Grothues F, Smith GC, Moon JC, et al. Comparison of interstudy reproducibility of cardiovascular magnetic resonance with two-dimensional echocardiography in normal subjects and in patients with heart failure or left ventricular hypertrophy. *Am J Cardiol* 2002; 90: 29-34.
89. Hunt SA, Abraham WT, Chin MH, et al. ACC/AHA 2005 Guideline Update for the Diagnosis and Management of Chronic Heart Failure in the Adult: a report of the American College of Cardiology/American Heart Association Task Force on Practice Guidelines (Writing Committee to Update the 2001 Guidelines for the Evaluation and Management of Heart Failure): developed in collaboration with the American College of Chest Physicians and the International Society for Heart and Lung Transplantation: endorsed by the Heart Rhythm Society. *Circulation* 2005; 112: e154-235.

90. Di Lenarda A, Hlede S, Sabbadini G, et al. [Improvement of prognosis in idiopathic dilated cardiomyopathy: role of early diagnosis and optimized medical treatment. Study Group on Heart Muscle Diseases]. *G Ital Cardiol* 1999; 29: 1452-62.
91. Shigeyama J, Yasumura Y, Sakamoto A, et al. Increased gene expression of collagen Types I and III is inhibited by beta-receptor blockade in patients with dilated cardiomyopathy. *Eur Heart J* 2005; 26: 2698-705.
92. Rotbart HA and Webster AD. Treatment of potentially life-threatening enterovirus infections with pleconaril. *Clin Infect Dis* 2001; 32: 228-35.
93. Kuhl U, Pauschinger M, Schwimmbeck PL, et al. Interferon-beta treatment eliminates cardiotropic viruses and improves left ventricular function in patients with myocardial persistence of viral genomes and left ventricular dysfunction. *Circulation* 2003; 107: 2793-8.
94. Frustaci A, Chimenti C, Calabrese F, et al. Immunosuppressive therapy for active lymphocytic myocarditis: virological and immunologic profile of responders versus nonresponders. *Circulation* 2003; 107: 857-63.
95. Parrillo JE. Inflammatory cardiomyopathy (myocarditis): which patients should be treated with anti-inflammatory therapy? *Circulation* 2001; 104: 4-6.
96. Kuhl U and Schultheiss HP. Treatment of chronic myocarditis with corticosteroids. *Eur Heart J* 1995; 16 Suppl O: 168-72.
97. Frustaci A, Pieroni M and Chimenti C. Immunosuppressive treatment of chronic non-viral myocarditis. *Ernst Schering Res Found Workshop* 2006; 343-51.
98. McCarthy RE, 3rd, Boehmer JP, Hruban RH, et al. Long-term outcome of fulminant myocarditis as compared with acute (nonfulminant) myocarditis. *N Engl J Med* 2000; 342: 690-5.
99. D'Ambrosio A, Patti G, Manzoli A, et al. The fate of acute myocarditis between spontaneous improvement and evolution to dilated cardiomyopathy: a review. *Heart* 2001; 85: 499-504.
100. Caforio AL, Calabrese F, Angelini A, et al. A prospective study of biopsy-proven myocarditis: prognostic relevance of clinical and aetiopathogenetic features at diagnosis. *Eur Heart J* 2007; 28: 1326-33.
101. Kindermann I, Kindermann M, Kandolf R, et al. Predictors of outcome in patients with suspected myocarditis. *Circulation* 2008; 118: 639-48.
102. Cappola TP, Felker GM, Kao WH, et al. Pulmonary hypertension and risk of death in cardiomyopathy: patients with myocarditis are at higher risk. *Circulation* 2002; 105: 1663-8.
103. Fujioka S, Kitaura Y, Ukimura A, et al. Evaluation of viral infection in the myocardium of patients with idiopathic dilated cardiomyopathy. *J Am Coll Cardiol* 2000; 36: 1920-6.
104. Why HJ, Meany BT, Richardson PJ, et al. Clinical and prognostic significance of detection of enteroviral RNA in the myocardium of patients with myocarditis or dilated cardiomyopathy. *Circulation* 1994; 89: 2582-9.
105. Wojnicz R, Nowalany-Kozielska E, Wojciechowska C, et al. Randomized, placebo-controlled study for immunosuppressive treatment of inflammatory dilated cardiomyopathy: two-year follow-up results. *Circulation* 2001; 104: 39-45.
106. Keogh AM, Billingham ME and Schroeder JS. Rapid histological changes in endomyocardial biopsy specimens after myocarditis. *Br Heart J* 1990; 64: 406-8.
107. Nakamura H, Yamamura T, Fukuta S, et al. A pathogenic mechanism of chronic ongoing myocarditis. *Jpn Circ J* 1996; 60: 609-17.

108. Billingham ME and Tazelaar HD. The morphological progression of viral myocarditis. *Postgrad Med J* 1986; 62: 581-4.
109. La Vecchia L, Bedogni F, Castellani A, et al. Assessment of right ventricular function and interstitial fibrosis in idiopathic dilated cardiomyopathy: hemodynamic correlates and prognostic value. *G Ital Cardiol* 1998; 28: 513-23.
110. Oakley C. Importance of right ventricular function in congestive heart failure. *Am J Cardiol* 1988; 62: 14A-19A.
111. Yokota Y, Kurozumi H, Takarada A, et al. Evaluation of biventricular interaction in various cardiac diseases by pulsed Doppler echocardiography. *Kobe J Med Sci* 1991; 37: 245-53.
112. Arcot SS, Fagerland JA, Lipke DW, et al. Basic fibroblast growth factor alterations during development of monocrotaline-induced pulmonary hypertension in rats. *Growth Factors* 1995; 12: 121-30.
113. Humbert M, Morrell NW, Archer SL, et al. Cellular and molecular pathobiology of pulmonary arterial hypertension. *J Am Coll Cardiol* 2004; 43: 13S-24S.
114. Mendes LA, Dec GW, Picard MH, et al. Right ventricular dysfunction: an independent predictor of adverse outcome in patients with myocarditis. *Am Heart J* 1994; 128: 301-7.
115. de Groote P, Millaire A, Foucher-Hossein C, et al. Right ventricular ejection fraction is an independent predictor of survival in patients with moderate heart failure. *J Am Coll Cardiol* 1998; 32: 948-54.
116. Di Salvo TG, Mathier M, Semigran MJ, et al. Preserved right ventricular ejection fraction predicts exercise capacity and survival in advanced heart failure. *J Am Coll Cardiol* 1995; 25: 1143-53.
117. Gavazzi A, Berzuini C, Campana C, et al. Value of right ventricular ejection fraction in predicting short-term prognosis of patients with severe chronic heart failure. *J Heart Lung Transplant* 1997; 16: 774-85.
118. Ghio S, Gavazzi A, Campana C, et al. Independent and additive prognostic value of right ventricular systolic function and pulmonary artery pressure in patients with chronic heart failure. *J Am Coll Cardiol* 2001; 37: 183-8.
119. Juilliere Y, Barbier G, Feldmann L, et al. Additional predictive value of both left and right ventricular ejection fractions on long-term survival in idiopathic dilated cardiomyopathy. *Eur Heart J* 1997; 18: 276-80.
120. La Vecchia L, Varotto L, Zanolla L, et al. Right ventricular function predicts transplant-free survival in idiopathic dilated cardiomyopathy. *J Cardiovasc Med (Hagerstown)* 2006; 7: 706-10.
121. Constantine G, Shan K, Flamm SD, et al. Role of MRI in clinical cardiology. *Lancet* 2004; 363: 2162-71.
122. Heatlie GJ and Pointon K. Cardiac magnetic resonance imaging. *Postgrad Med J* 2004; 80: 19-22.
123. Hufnagel G, Pankuweit S, Richter A, et al. The European Study of Epidemiology and Treatment of Cardiac Inflammatory Diseases (ESETCID). First epidemiological results. *Herz* 2000; 25: 279-85.
124. Nakamura H, Yamamoto T, Yamamura T, et al. Repetitive coxsackievirus infection induces cardiac dilatation in post-myocarditic mice. *Jpn Circ J* 1999; 63: 794-802.
125. Haber I, Metaxas DN, Geva T, et al. Three-dimensional systolic kinematics of the right ventricle. *Am J Physiol Heart Circ Physiol* 2005; 289: H1826-33.

126. Klein SS, Graham TP, Jr. and Lorenz CH. Noninvasive delineation of normal right ventricular contractile motion with magnetic resonance imaging myocardial tagging. *Ann Biomed Eng* 1998; 26: 756-63.
127. Mewis C, Riessen R and Spyridopoulos I. *Kardiologie compact*. Thieme (Stuttgart) 2006: 295-307.
128. Fauchier L, Eder V, Casset-Senon D, et al. Segmental wall motion abnormalities in idiopathic dilated cardiomyopathy and their effect on prognosis. *Am J Cardiol* 2004; 93: 1504-9.
129. Wallis DE, O'Connell JB, Henkin RE, et al. Segmental wall motion abnormalities in dilated cardiomyopathy: a common finding and good prognostic sign. *J Am Coll Cardiol* 1984; 4: 674-9.
130. Billingham ME. Acute myocarditis: is sampling error a contraindication for diagnostic biopsies? *J Am Coll Cardiol* 1989; 14: 921-2.
131. Fenoglio JJ, Jr., Ursell PC, Kellogg CF, et al. Diagnosis and classification of myocarditis by endomyocardial biopsy. *N Engl J Med* 1983; 308: 12-8.
132. Steinman TI, Becker BN, Frost AE, et al. Guidelines for the referral and management of patients eligible for solid organ transplantation. *Transplantation* 2001; 71: 1189-204.
133. Kuhl U, Noutsias M, Seeberg B, et al. Immunohistological evidence for a chronic intramyocardial inflammatory process in dilated cardiomyopathy. *Heart* 1996; 75: 295-300.
134. Noutsias M, Pauschinger M, Schultheiss H, et al. Phenotypic characterization of infiltrates in dilated cardiomyopathy - diagnostic significance of T-lymphocytes and macrophages in inflammatory cardiomyopathy. *Med Sci Monit* 2002; 8: CR478-87.
135. Noutsias M, Hohmann C, Pauschinger M, et al. sICAM-1 correlates with myocardial ICAM-1 expression in dilated cardiomyopathy. *Int J Cardiol* 2003; 91: 153-61.
136. Noutsias M, Pauschinger M, Schultheiss HP, et al. Cytotoxic perforin+ and TIA-1+ infiltrates are associated with cell adhesion molecule expression in dilated cardiomyopathy. *Eur J Heart Fail* 2003; 5: 469-79.
137. Kuhl U, Pauschinger M, Seeberg B, et al. Viral persistence in the myocardium is associated with progressive cardiac dysfunction. *Circulation* 2005; 112: 1965-70.
138. Gutberlet M, Spors B, Grothoff M, et al. Comparison of different cardiac MRI sequences at 1.5 T/3.0 T with respect to signal-to-noise and contrast-to-noise ratios - initial experience. *Rofo* 2004; 176: 801-8.
139. Sandstede J, Kreitner KF, Kivelitz D, et al. Klinischer Einsatz von MRT und CT in der Herzdiagnostik. *Dtsch Arztebl* 2002; 99: 1892-1897
140. Friedrich, M.G. Die Rolle der Magnetresonanztomographie in der kardiologischen Diagnostik unter besonderer Berücksichtigung myokardialer Gewebeveränderungen. *Charité (Berlin)* 2002.
141. Le Roux P. Simplified model and stabilization of SSFP sequences. *J Magn Reson* 2003; 163: 23-37.
142. Simonetti OP, Finn JP, White RD, et al. "Black blood" T2-weighted inversion-recovery MR imaging of the heart. *Radiology* 1996; 199: 49-57.
143. Wagner A, Mahrholdt H, Holly TA, et al. Contrast-enhanced MRI and routine single photon emission computed tomography (SPECT) perfusion imaging for detection of subendocardial myocardial infarcts: an imaging study. *Lancet* 2003; 361: 374-9.
144. Gutberlet M, Frohlich M, Mehl S, et al. Myocardial viability assessment in patients with highly impaired left ventricular function: comparison of delayed enhancement, dobutamine stress MRI, end-diastolic wall thickness, and TI201-SPECT with functional recovery after revascularization. *Eur Radiol* 2005; 15: 872-80.

145. Bellin MF. MR contrast agents, the old and the new. *Eur J Radiol* 2006; 60: 314-23.
146. Weinmann HJ, Ebert W, Misselwitz B, et al. Tissue-specific MR contrast agents. *Eur J Radiol* 2003; 46: 33-44.
147. Sandstede J, Lipke C, Beer M, et al. Age- and gender-specific differences in left and right ventricular cardiac function and mass determined by cine magnetic resonance imaging. *Eur Radiol* 2000; 10: 438-42.
148. Alfakih K, Plein S, Thiele H, et al. Normal human left and right ventricular dimensions for MRI as assessed by turbo gradient echo and steady-state free precession imaging sequences. *J Magn Reson Imaging* 2003; 17: 323-9.
149. Figulla HR. Transformation of myocarditis and inflammatory cardiomyopathy to idiopathic dilated cardiomyopathy: facts and fiction. *Med Microbiol Immunol* 2004; 193: 61-4.
150. Kandolf R, Sauter M, Aepinus C, et al. Mechanisms and consequences of enterovirus persistence in cardiac myocytes and cells of the immune system. *Virus Res* 1999; 62: 149-58.
151. Martino TA, Liu P and Sole MJ. Viral infection and the pathogenesis of dilated cardiomyopathy. *Circ Res* 1994; 74: 182-8.
152. Gan CT, Lankhaar JW, Marcus JT, et al. Impaired left ventricular filling due to right-to-left ventricular interaction in patients with pulmonary arterial hypertension. *Am J Physiol Heart Circ Physiol* 2006; 290: H1528-33.
153. Meyer FJ, Schoene AM and Borst MM. Pathophysiological aspects of cardiopulmonary interaction. *Clin Nephrol* 2003; 60 Suppl 1: S75-80.
154. Pepi M, Guazzi M, Maltagliati A, et al. Diastolic ventricular interaction in normal and dilated heart during head-up tilting. *Clin Cardiol* 2000; 23: 665-72.
155. Elvio C, Luigi M, Ludovico F, et al. Severe myocardial dysfunction and coronary revascularization. *Jpn Circ J* 1997; 61: 850-4.
156. Bove AA and Santamore WP. Ventricular interdependence. *Prog Cardiovasc Dis* 1981; 23: 365-88.
157. Olivari MT, Fiorentini C, Polese A, et al. Pulmonary hemodynamics and right ventricular function in hypertension. *Circulation* 1978; 57: 1185-90.
158. Gavazzi A, De Maria R, Renosto G, et al. The spectrum of left ventricular size in dilated cardiomyopathy: clinical correlates and prognostic implications. SPIC (Italian Multicenter Cardiomyopathy Study) Group. *Am Heart J* 1993; 125: 410-22.
159. Rihal CS, Nishimura RA, Hatle LK, et al. Systolic and diastolic dysfunction in patients with clinical diagnosis of dilated cardiomyopathy. Relation to symptoms and prognosis. *Circulation* 1994; 90: 2772-9.
160. Vanoverschelde JL, Raphael DA, Robert AR, et al. Left ventricular filling in dilated cardiomyopathy: relation to functional class and hemodynamics. *J Am Coll Cardiol* 1990; 15: 1288-95.
161. La Vecchia L, Paccanaro M, Bonanno C, et al. Left ventricular versus biventricular dysfunction in idiopathic dilated cardiomyopathy. *Am J Cardiol* 1999; 83: 120-2, A9.
162. Brower GL, Gardner JD, Forman MF, et al. The relationship between myocardial extracellular matrix remodeling and ventricular function. *Eur J Cardiothorac Surg* 2006; 30: 604-10.
163. Nicoletti A and Michel JB. Cardiac fibrosis and inflammation: interaction with hemodynamic and hormonal factors. *Cardiovasc Res* 1999; 41: 532-43.

164. Abramson SV, Burke JF, Kelly JJ, Jr., et al. Pulmonary hypertension predicts mortality and morbidity in patients with dilated cardiomyopathy. *Ann Intern Med* 1992; 116: 888-95.
165. Enriquez-Sarano M, Rossi A, Seward JB, et al. Determinants of pulmonary hypertension in left ventricular dysfunction. *J Am Coll Cardiol* 1997; 29: 153-9.
166. Puri S, Baker BL, Oakley CM, et al. Increased alveolar/capillary membrane resistance to gas transfer in patients with chronic heart failure. *Br Heart J* 1994; 72: 140-4.
167. Clark AL, Poole-Wilson PA and Coats AJ. Exercise limitation in chronic heart failure: central role of the periphery. *J Am Coll Cardiol* 1996; 28: 1092-102.
168. Chati Z, Zannad F, Robin-Lherbier B, et al. Contribution of specific skeletal muscle metabolic abnormalities to limitation of exercise capacity in patients with chronic heart failure: a phosphorus 31 nuclear magnetic resonance study. *Am Heart J* 1994; 128: 781-92.
169. Sullivan MJ, Green HJ and Cobb FR. Skeletal muscle biochemistry and histology in ambulatory patients with long-term heart failure. *Circulation* 1990; 81: 518-27.
170. Kawanishi H, Yokota Y, Hayakawa M, et al. [Hypertrophic cardiomyopathy with dilatation of the left ventricle and congestive heart failure: comparison with postmyocarditis cardiomegaly and hypertensive heart failure]. *J Cardiogr* 1983; 13: 537-50.
171. Benjamin IJ, Schuster EH and Bulkley BH. Cardiac hypertrophy in idiopathic dilated congestive cardiomyopathy: a clinicopathologic study. *Circulation* 1981; 64: 442-7.
172. Oyama S, Sakuma M, Komaki K, et al. Right ventricular systolic function and the manner of transformation of the right ventricle in patients with dilated cardiomyopathy. *Circ J* 2004; 68: 933-7.
173. Ratner SJ, Huang PJ, Friedman MI, et al. Assessment of right ventricular anatomy and function by quantitative radionuclide ventriculography. *J Am Coll Cardiol* 1989; 13: 354-9.
174. Suzuki J, Caputo GR, Masui T, et al. Assessment of right ventricular diastolic and systolic function in patients with dilated cardiomyopathy using cine magnetic resonance imaging. *Am Heart J* 1991; 122: 1035-40.
175. Unterberg R, Dacian S and Rudolph W. [Function of the right ventricle in patients with dilated cardiomyopathy]. *Z Kardiol* 1992; 81: 553-9.
176. Neves MF, Amiri F, Viridis A, et al. Role of aldosterone in angiotensin II-induced cardiac and aortic inflammation, fibrosis, and hypertrophy. *Can J Physiol Pharmacol* 2005; 83: 999-1006.
177. Babick AP and Dhalla NS. Role of subcellular remodeling in cardiac dysfunction due to congestive heart failure. *Med Princ Pract* 2007; 16: 81-9.
178. Badorff C and Knowlton KU. Dystrophin disruption in enterovirus-induced myocarditis and dilated cardiomyopathy: from bench to bedside. *Med Microbiol Immunol* 2004; 193: 121-6.
179. Brieke A and DeNofrio D. Right ventricular dysfunction in chronic dilated cardiomyopathy and heart failure. *Coron Artery Dis* 2005; 16: 5-11.
180. Guarracino F, Cariello C, Danella A, et al. Right ventricular failure: physiology and assessment. *Minerva Anestesiol* 2005; 71: 307-12.
181. Naito H, Arisawa J, Harada K, et al. Assessment of right ventricular regional contraction and comparison with the left ventricle in normal humans: a cine magnetic resonance study with presaturation myocardial tagging. *Br Heart J* 1995; 74: 186-91.
182. Nagel E, Stuber M and Hess OM. Importance of the right ventricle in valvular heart disease. *Eur Heart J* 1996; 17: 829-36.

183. Burger W, Brinkies C, Illert S, et al. Right ventricular function before and after percutaneous balloon mitral valvuloplasty. *Int J Cardiol* 1997; 58: 7-15.
184. Meluzin J, Spinarova L, Bakala J, et al. Pulsed Doppler tissue imaging of the velocity of tricuspid annular systolic motion; a new, rapid, and non-invasive method of evaluating right ventricular systolic function. *Eur Heart J* 2001; 22: 340-8.
185. Vizza CD, Lynch JP, Ochoa LL, et al. Right and left ventricular dysfunction in patients with severe pulmonary disease. *Chest* 1998; 113: 576-83.
186. Hoffman D, Sisto D, Frater RW, et al. Left-to-right ventricular interaction with a noncontracting right ventricle. *J Thorac Cardiovasc Surg* 1994; 107: 1496-502.
187. Mahrholdt H, Wagner A, Deluigi CC, et al. Presentation, patterns of myocardial damage, and clinical course of viral myocarditis. *Circulation* 2006; 114: 1581-90.
188. Burian J, Buser P and Eriksson U. Myocarditis: the immunologist's view on pathogenesis and treatment. *Swiss Med Wkly* 2005; 135: 359-64.
189. Wagner S, Auffermann W, Buser P, et al. Functional description of the left ventricle in patients with volume overload, pressure overload, and myocardial disease using cine magnetic resonance imaging. *Am J Card Imaging* 1991; 5: 87-97.
190. Kuethe F, Sigusch HH, Hilbig K, et al. Detection of viral genome in the myocardium: lack of prognostic and functional relevance in patients with acute dilated cardiomyopathy. *Am Heart J* 2007; 153: 850-8.
191. Lindner J, Noutsias M, Lassner D, et al. Adaptive immune responses against parvovirus B19 in patients with myocardial disease. *J Clin Virol* 2009; 44: 27-32.
192. Yu ZX, Sekiguchi M, Hiroe M, et al. On the interstitial fibrotic changes in acute and convalescent myocarditis obtained by serial endomyocardial biopsy. *Jpn Circ J* 1985; 49: 1270-6.
193. De Cobelli F, Pieroni M, Esposito A, et al. Delayed gadolinium-enhanced cardiac magnetic resonance in patients with chronic myocarditis presenting with heart failure or recurrent arrhythmias. *J Am Coll Cardiol* 2006; 47: 1649-54.
194. Sekiguchi M, Yu ZX, Hasumi M, et al. Histopathologic and ultrastructural observations of acute and convalescent myocarditis: a serial endomyocardial biopsy study. *Heart Vessels Suppl* 1985; 1: 143-53.
195. Laissy JP, Hyafil F, Feldman LJ, et al. Differentiating acute myocardial infarction from myocarditis: diagnostic value of early- and delayed-perfusion cardiac MR imaging. *Radiology* 2005; 237: 75-82.
196. Yilmaz A, Mahrholdt H, Athanasiadis A, et al. Coronary vasospasm as the underlying cause for chest pain in patients with PVB19 myocarditis. *Heart* 2008; 94: 1456-63.
197. Kim RJ, Fieno DS, Parrish TB, et al. Relationship of MRI delayed contrast enhancement to irreversible injury, infarct age, and contractile function. *Circulation* 1999; 100: 1992-2002.
198. Stork A, Mullerleile K, Bansmann PM, et al. [Patterns of delayed-enhancement in MRI of ischemic and non-ischemic cardiomyopathies]. *Rofo* 2007; 179: 21-30.
199. Bohl S, Wassmuth R, Abdel-Aty H, et al. Delayed enhancement cardiac magnetic resonance imaging reveals typical patterns of myocardial injury in patients with various forms of non-ischemic heart disease. *Int J Cardiovasc Imaging* 2008; 24: 597-607.
200. Goitein O, Matetzky S, Beinart R, et al. Acute myocarditis: noninvasive evaluation with cardiac MRI and transthoracic echocardiography. *AJR Am J Roentgenol* 2009; 192: 254-8.

201. Sievers B, Addo M, Franken U, et al. Right ventricular wall motion abnormalities found in healthy subjects by cardiovascular magnetic resonance imaging and characterized with a new segmental model. *J Cardiovasc Magn Reson* 2004; 6: 601-8.
202. Weber KT, Pick R, Jalil JE, et al. Patterns of myocardial fibrosis. *J Mol Cell Cardiol* 1989; 21 Suppl 5: 121-31.
203. Janicki JS, Brower GL, Gardner JD, et al. The dynamic interaction between matrix metalloproteinase activity and adverse myocardial remodeling. *Heart Fail Rev* 2004; 9: 33-42.
204. Konstam MA, Weiland DS, Conlon TP, et al. Hemodynamic correlates of left ventricular versus right ventricular radionuclide volumetric responses to vasodilator therapy in congestive heart failure secondary to ischemic or dilated cardiomyopathy. *Am J Cardiol* 1987; 59: 1131-7.
205. Klima U, Guerrero JL and Vlahakes GJ. Contribution of the interventricular septum to maximal right ventricular function. *Eur J Cardiothorac Surg* 1998; 14: 250-5.
206. Westerhof N and O'Rourke MF. Haemodynamic basis for the development of left ventricular failure in systolic hypertension and for its logical therapy. *J Hypertens* 1995; 13: 943-52.

7. Danksagung

An dieser Stelle möchte ich in erster Linie Herrn Prof. Dr. Matthias Gutberlet danken, der mir nicht nur diese Dissertation ermöglicht hat sondern auch stets beratend und unterstützend zur Seite stand.

Des Weiteren möchte ich mich bei den Mitarbeitern der Klinik für Kardiologie und Pneumologie der Charité- Campus Benjamin Franklin unter der Leitung von Prof. Dr. Heinz-Peter Schultheiss für die gute Zusammenarbeit bedanken. Hierbei gilt mein besonderer Dank Herrn Dr. Uwe Kühl und Herrn Dr. Michel Noutsias für ihre Hilfsbereitschaft bei speziellen kardiologischen Fragen.

Ebenso danke ich allen Mitarbeitern der Arbeitsgruppe Kardiovaskuläre Magnetresonanztomografie des Virchow-Klinikums, einschließlich den MTA's und speziell Dr. Matthias Grothoff für seine Hilfe bei der MRT-Datenerhebung und - Interpretation.

Mein persönlicher Dank gilt nicht zuletzt meinen Eltern, die mich stets in meinem Studium unterstützt haben und deren Motivation während der zeitaufwendigen Arbeit an diesem Thema eine große Hilfe war.

8. Eidesstattliche Erklärung

„Ich, Henriette Bertram, erkläre, dass ich die vorgelegte Dissertationsschrift mit dem Thema:

Beurteilung der ventrikulären Funktion und interventrikulärer Interaktionen bei Patienten mit chronischer Myokarditis- verschiedene MRT-Techniken

selbst verfasst und keine anderen als die angegebenen Quellen und Hilfsmittel benutzt, ohne die (unzulässige) Hilfe Dritter verfasst und auch in Teilen keine Kopie anderer Arbeiten dargestellt habe.“

9.Lebenslauf

Mein Lebenslauf wird aus datenschutzrechtlichen Gründen in der elektronischen Version meiner Arbeit nicht veröffentlicht.

10. Publikationen

Abstracts

Bertram H, Thoma T, Felix R, Gutberlet M: MRT- Untersuchungen ventrikulärer Wandbewegungsstörungen bei Myokarditispatienten zur Beurteilung der Funktionsfähigkeit des Myokards (88. Deutscher Röntgenkongress, Mai 2007 in Berlin)

Bertram H, Dugas M, Krüger F, Thoma T, Kühl U, Noutsias M, Hamm B, Gutberlet M: Untersuchung funktioneller und morphologischer Veränderungen und interventrikulärer Interaktionen bei Patienten mit chronischer Myokarditis (89. Deutscher Röntgenkongress, Mai 2008 in Berlin)

Poster

Bertram H, Kühl U, Hamm B, Schultheiss H, Gutberlet M: Evaluation of Wall Motion Abnormalities to assess Cardiac Function in patients with chronic Myocarditis by MRI (ESCR- Annual Scientific Meeting, Oktober 2007 in Rom)

Paper

*Gutberlet M, Spors B, Thoma T, **Bertram H**, Denecke T, Felix R, Noutsias M, Schultheiss HP, Kühl U:* Suspected chronic myocarditis at cardiac MR: diagnostic accuracy and association with immunohistologically detected inflammation and viral persistence. *Radiology.* 2008 Feb;246(2):401-9. Epub 2008 Jan 7.