Aus dem Institut für Mikrobiologie und Hygiene
der Medizinischen Fakultät Charité – Universitätsmedizin Berlin

DISSERTATION

Bedeutung der Matrixmetalloproteinasen 2 und 9 in der intestinalen Th1-Immunpathologie der Maus nach oraler Infektion mit Toxoplasma gondii

zur Erlangung des akademischen Grades
Doctor medicinae (Dr. med.)

vorgelegt der Medizinischen Fakultät
Charité – Universitätsmedizin Berlin

von

.....Dietmar Trautmann.....

aus .....Merseburg/Saale .....

Gutachter/in: 1. Prof. Dr. med. O. Liesenfeld

2. Prof. Dr. med. R. Somasundaram

3. Prof. Dr. med. S. Ehlers

Datum der Promotion: 23.06.2013

Inhaltsverzeichnis

1. Einleitung 6

1.1. Chronisch entzündliche Darmerkrankungen 8

1.1.1. Epidemiologie, Ätiologie 8

1.1.2. Immunpathogenese des M. Crohn 9

1.1.3. Therapieoptionen bei chronisch entzündlichen Darmerkrankungen 11

1.1.4. Therapie des M. Crohn durch MMP-Inhibition 12

1.2. Matrixmetalloproteinasen 13

1.2.1. Einteilung 13

1.2.2. Endogene Regulierung 15

1.2.3. Bedeutung der Matrixmetalloproteinasen bei chronisch entzündlichen Darmerkrankungen 16

1.3. Orale Infektion mit *Toxoplasma gondii* als Modell für den M.Crohn 18

1.4. Zielsetzung und Fragestellung 19

2. Material und Methoden 20

2.1. Material 20

2.1.1. Geräte 20

2.1.2. Chemikalien 20

2.1.3. Antikörper, Seren 22

2.1.4. Selbstansätze, Lösungen, Puffer 24

2.1.5. Medikamente 26

2.1.6. Mäuse, Parasiten, Positivkontrolle 27

2.2. Methoden 28

2.2.1. Tierversuche 28

2.2.2. Infektion mit *T. gondii* 28

2.2.3. Gewichtsverlauf 28
2.2.4. Histopathologie 29
2.2.5. Immunhistologische Färbung gegen *T. gondii* 30
2.2.6. Immunhistologische Färbung gegen MMP-2 und MMP-9 31
2.2.6.1. Etablierung einer immunhistologischen Färbung zum Nachweis von MMP-2 und MMP-9 32
2.2.6.1.1. Histomouse max Sample Kit 32
2.2.6.1.2. Färbung mit Ziege-anti-Maus IgG-HRPO 33
2.2.6.1.3. Färbung mit polyklonalen anti-Ratte Primärantikörpern 34
2.2.6.1.4. DAKO ARK mit biotinylierten Primärantikörpern 35
2.2.6.2. Finales Färbeprotokoll zum immunhistologischen Nachweis von MMP-2 und MMP-9 im Darm 36
2.2.7. Therapie der Mäuse mit Modulatoren der MMP-Aktivität 38
2.2.8. Statistische Analyse 39
3. Ergebnisse 40
3.1. Etablierung einer immunhistologischen Färbung gegen MMP-2 und MMP-9 40
3.2. Infektionsversuche der Maus mit *T. gondii* 48
3.2.1. Darmpathologie nach Infektion mit *T. gondii* 48
3.2.1.1. Immunhistologischer Nachweis von MMP-2 und MMP-9 im Dünndarm nach oraler Infektion mit *T. gondii* 51
3.2.2. Modulation der Aktivität von MMP-2 und MMP-9 durch Inhibitoren 54
3.2.2.1. Immunhistologischer Nachweis von MMP-2 und MMP-9 im Darm infizierter Mäuse nach Therapie mit MMP-Modulatoren 58
4. Diskussion 62

4.1. MMP-2 und MMP-9 im terminalen Ileum mit *T. gondii* infizierter C57BL/6-Mäuse 63

4.2. Modulation der Aktivität von MMP-2 und MMP-9 durch Inhibitoren 65

5. Zusammenfassung 72

6. Abkürzungsverzeichnis 74

7. Literaturverzeichnis 77

8. Erklärung 84

9. Lebenslauf 85

10. Danksagung 87

1. Einleitung

Der Morbus Crohn als eine Entität der chronisch entzündlichen Darmerkrankungen stellt eine für die betroffenen Patienten die Lebensqualität stark einschränkende Erkrankung dar. Die Ätiologie ist nicht eindeutig geklärt, es wird von einer multifaktoriellen Erkrankung einschließlich genetischer, immunologischer und mikrobieller Komponenten sowie einer Abhängigkeit von Alter und Geschlecht ausgegangen. Dementsprechend existiert keine kausale, sondern lediglich eine symptomlindernde bzw. immunmodulierende Therapie, welche teilweise von erheblichen Nebenwirkungen begleitet wird. Neuartige, nebenwirkungsarme Therapieoptionen, welche auf neuen Erkenntnissen in Bezug auf die Pathogenese basieren, sind wünschenswert.

Beim Morbus Crohn kommt es im Zusammenhang mit exogenen Faktoren zu einer Barrieredysfunktion des Darmepithels und im weiteren Verlauf zu einer Th1- und Th17-Immunpathologie einhergehend mit der vermehrten Expression von pro-inflammatorischen Zytokinen wie TNF-α, IFN-γ, IL-1, IL-6 und IL-17. Im Gefolge einer komplexen und nicht vollständig verstandenen Kaskade von Entzündungsmediatoren und Zytokinen erfolgt die finale Gewebedestruktion vermutlich durch Matrixmetalloproteinasen, unter anderem durch MMP-2 und MMP-9. Betroffen ist insbesondere das terminale Ileum. Zur Untersuchung der komplexen Entzündungskaskade mit Fokussierung auf die endständige Gewebedestruktion eignet sich hervorragend das ebenfalls durch eine Th1-Immunpathologie des Ileums gekennzeichnete Modell der oralen Infektion der Maus mit dem intrazellulären Parasiten *Toxoplasma gondii*.

Am Mausmodell sollte in der vorliegenden Arbeit die Bedeutung von MMP-2 und MMP-9 bezüglich der endständigen Gewebedestruktion im terminalen Ileum analysiert werden. Darüber hinaus sollte der Effekt einer medikamentösen MMP-Inhibition auf die

Darmpathologie untersucht werden. Hieraus ergeben sich neben Erkenntnissen zur Pathogenese der Th1-Immunpathologie Rückschlüsse auf die Pathogenese des Morbus Crohn beim Menschen sowie möglicherweise Grundlagen für neuartige Therapieoptionen des Morbus Crohn.

1.1. Chronisch entzündliche Darmerkrankungen

1.1.1. Epidemiologie, Ätiologie

Chronisch entzündliche Darmerkrankungen des Menschen umfassen den Morbus Crohn und die Colitis ulcerosa. Die Prävalenz des Morbus Crohn in Nordamerika im Jahr 2001 betrug 144 bis 198 Fälle pro 100000 Einwohner, die Inzidenz schwankte zwischen 3 und 14 Neuerkrankungen pro 100000 Personen-Jahre [1]. Während die Inzidenz des Morbus Crohn in den letzten Dekaden im industrialisierten Westen zugenommen hat, stabilisiert sich die Inzidenz der Colitis ulcerosa seit den 1950er Jahren auf hohem Niveau [2].

Der Morbus Crohn entsteht in Abhängigkeit von äußeren und genetischen Faktoren. Derzeit sind bis zu 30 Genloci bekannt, die mit einer Suszeptibilität für Morbus Crohn assoziiert sind [3]. Neben der Abhängigkeit von Geschlecht und Alter [1, 4] weist die erhöhte Suszeptibilität bei Polymorphismen in Zytokin- und Zytokinrezeptorgenen wie IL-12, IL-23R [5] auf eine immunologische Komponente des Morbus Crohn hin. Dabei spielt das angeborene Immunsystem eine entscheidende Rolle, welches mithilfe der Toll-like-Rezeptoren und der NODs, einer Familie von intrazellulären Sensoren für Bakterienbestandteile, aktiviert wird und welches im Falle des Morbus Crohn eine Hypersensibilität in Bezug auf die enterische Mikroflora aufweist. NOD2/CARD15 ist eines der wichtigsten Suszeptibilitätsgene für den Morbus Crohn, ca. 20 bis 40% der Morbus-Crohn-Patienten sind Träger eines entsprechenden Allels, verglichen mit ca. 19% der gesunden Probanden [6]. Auch eine Infektion mit intrazellulären Bakterien, welche eine chronische (Auto-)Immunreaktion induziert, wird diskutiert. Ein konkreter, allein verantwortlicher Mikroorganismus konnte bisher nicht detektiert werden, jedoch sehen einige Autoren *Mycobacterium avium subspecies paratuberculosis* aufgrund zahlreicher Studien als ätiologisch beteiligt [7-9]. Bei Patienten mit chronisch

entzündlicher Darmerkrankung werden erhöhte Antikörperspiegel gegen luminale Bakterien nachgewiesen [10]. Die genannten Faktoren scheinen eine Dysregulation der epithelialen Barrierefunktion sowie des adaptiven Immunsystems auszulösen [10-12].

1.1.2. Immunpathogenese des M. Crohn

Der Morbus Crohn wurde bislang als sog. Th1-Immunpathologie angesehen, bei der durch dendritische Zellen nach Erkennung von luminalen bakteriellen Antigenen IL-12 sezerniert wird, was zur Differenzierung von naiven T-Helfer-Zellen zu Th1-Zellen führt (Abbildung 1). Durch erhöhte Expression von TNF-α, IFN-γ sowie IL-1, IL-2 und IL-6 entwickelt sich eine Immunpathologie mit Gewebedestruktion durch Matrixmetalloproteinasen [13]. Das Zusammenspiel der Effektormechanismen ist allerdings nicht im Detail bekannt und wirft viele unbeantwortete Fragen auf, die im Hinblick auf die MMP-2 und MMP-9 durch diese Arbeit beleuchtet werden sollen. Bei der Untersuchung nichtinvasiver Biomarker beim Morbus Crohn ließen sich signifikant erhöhte Werte von MMP-2 und MMP-9 im Urin pädiatrischer Patienten nachweisen, sodass von einer tragenden Bedeutung dieser beiden MMPs auszugehen ist [14].

Die Sekretion von unspezifischen Entzündungsmediatoren wie Zytokinen, Wachstumsfaktoren, Prostaglandinen, Leukotrienen und NO wird für die chronische Entzündungsreaktion und Zerstörung von Gewebe verantwortlich gemacht [15]. Auch Granulozyten sind an der Entzündungskaskade beteiligt [4, 16].

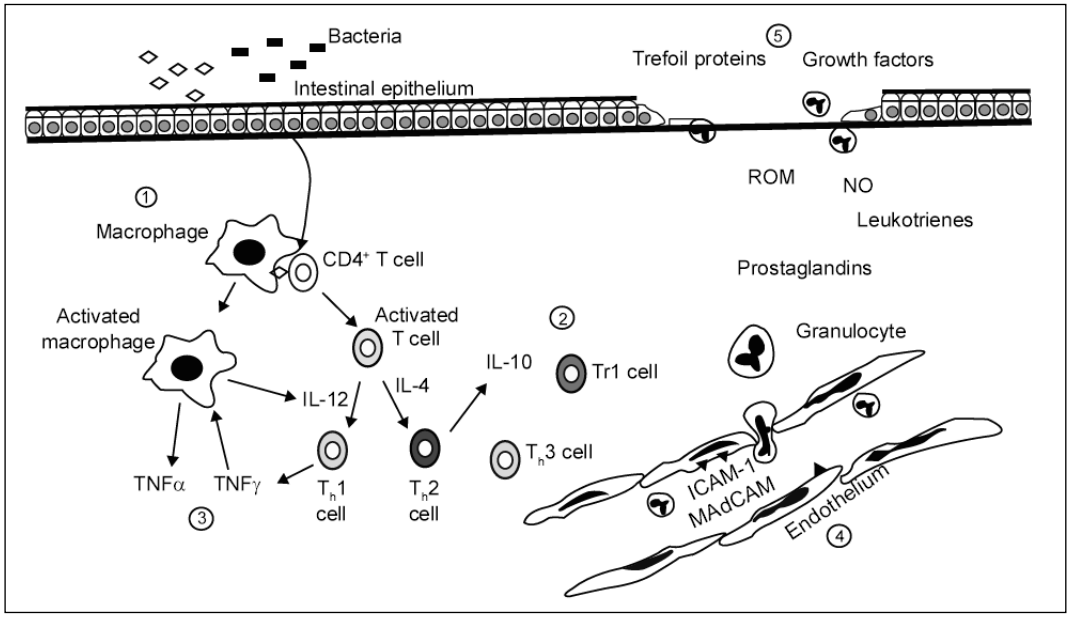

Abbildung 1: Entzündungskaskade nach bakterieller Stimulation im Darm und Differenzierung in Th1- und Th2-Immunpathologie, [17].

Kürzlich wurde die Beteiligung von sog. Th-17-Zellen, welche IL-17 und IL-22 sezernieren und durch IL-23 aktiviert werden, an der Immunpathogenese des Morbus Crohn in verschiedenen Mausmodellen nachgewiesen und durch humane Daten unterstützt [18-20]. Abbildung 2 stellt diese Beteiligung graphisch dar. Auch unsere Arbeitsgruppe konnte kürzlich zeigen, dass IL-22 einen entscheidenden Anteil an der Entwicklung der Dünndarmpathologie im Modell der Toxoplasma-induzierten Ileitis hat [21]. Die Sekretion von IL-10 und TGF-β durch regulatorische T-Zellen geht mit der Aufrechterhaltung der intestinalen Barrierefunktion und der Suppression einer chronischen Inflammation durch Suppression von Th1- und Th17-Antworten einher [22].

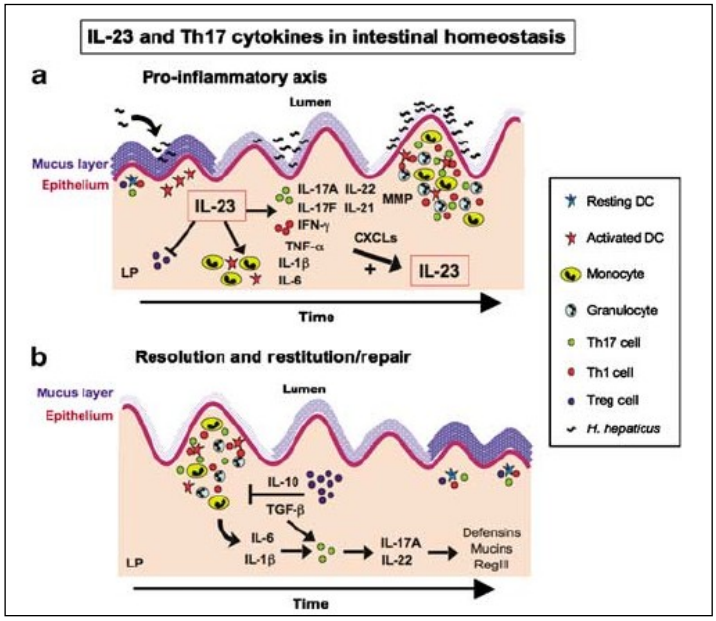

Abbildung 2: IL-23 und Th17-Immunpathologie des Darmes, [19].

1.1.3. Therapieoptionen bei chronisch entzündlichen Darmerkrankungen

Die langfristige Therapie der chronisch entzündlichen Darmerkrankungen basiert auf verschiedenen Säulen und richtet sich nach der individuellen Ausprägung und der involvierten Organbestandteile, wobei es sich lediglich um eine symptomatische Therapie handelt. Eine kurative Therapie existiert nicht [23]. Zur etablierten medikamentösen Therapie des Morbus Crohn zählen die 5-Aminosalicylsäuren, Glukokortikoide, Immunsuppressiva und Immunmodulatoren [23-24]. Seit einigen Jahren gehört die Anwendung des anti-TNF-α-Antikörpers (Infliximab) bei Therapieversagen des etablierten Regimes zum gängigen Repertoire der Behandlung des Morbus Crohn [25].

Bereits in den frühen achtziger Jahren des 20. Jahrhunderts führten Studien zu der Beobachtung, dass Antibiotika einen therapeutischen Effekt bei Morbus-Crohn-Patienten erzielen, was eine Bedeutung der Standortflora nahelegt [26]. Insbesondere Metronidazol wird seit über 20 Jahren erfolgreich in der Therapie von perianalen Fisteln eingesetzt [27]. Ciprofloxacin reduzierte den „Crohn Disease Activity Index“ signifikant

[26]. Antibiotika können auf verschiedene Weise Einfluss auf die Entwicklung bzw. den Verlauf der chronisch entzündlichen Darmerkrankungen nehmen, sie senken die intraluminale Bakterienkonzentration, verändern die Zusammensetzung der bakteriellen Population zugunsten der resistenten Vertreter, vermindern die bakterielle Gewebeinvasion und besitzen immunmodulatorische Eigenschaften [28]. Die zentrale Bedeutung des IL-12 und des IL-23 in der Pathogenese der chronisch entzündlichen Darmerkrankungen hat zu erfolgreichen klinischen Versuchsreihen mit Antikörpern gegen diese Interleukine geführt [29-30].

1.1.4. Therapie des M. Crohn durch MMP-Inhibition

Da den MMPs eine entscheidende Bedeutung bei der Pathologie der entzündlichen Darmveränderungen zugeschrieben wird [31-32], stellt sich die Frage nach einer Therapie dieser Erkrankungen durch Inhibitoren der MMPs. In einem experimentellen Modell entzündlicher Darmerkrankung wurde eine Verminderung der Entzündung des Kolons durch den synthetischen unspezifischen MMP-Inhibitor Marimastat beobachtet [33]. Batimastat, ein ebenfalls unspezifischer MMP-Inhibitor, linderte die Kolitis in einem Rattenmodell [34]. Ein limitierender Faktor stellt die mangelnde Löslichkeit und somit Bioverfügbarkeit dar [35].

Für Doxyzyklin, einem unspezifischen MMP-Inhibitor, wurde ebenfalls eine unselektive MMP-inhibierende Wirkung bei rheumatoider Arthritis, Osteoporose und onkologischen Erkrankungen nachgewiesen [36].

Die neuere pharmakologische Entwicklung hat spezifische MMP-Inhibitoren hervorgebracht, welche mit hoher Substratspezifität spezifische MMPs inhibieren. Bis 2006 wurden ca. 56 spezifische MMP-Inhibitoren entwickelt, dabei verteilten sich diese auf die beiden Hauptindikationen Tumorerkrankung (24 Präparate) und Arthritis (27 Präparate) [37]. Ein Beispiel für einen spezifischen MMP-Inhibitor ist Ro-28-2653®

(Roche Diagnostics GmbH, Penzberg, Germany). Er zeichnet sich durch eine hohe Substratspezifität für MMP-2 und MMP-9, als auch für MT-MMP-1 aus [38]. In Tumormodellen reduzierte Ro-28-2653® signifikant das Tumorgewicht und verlängerte signifikant das Überleben [35]. Dagegen führte der unspezifische MMP-Inhibitor BB-94 zu einer vermehrten Expression von MMP-9 [39]. Auch wurde die Metastasierungsrate des duktalen Adenocarcinoms in einem Hamstermodell mit Hilfe des Ro28-2653® signifikant gesenkt [40]. Die Vorteile gegenüber unspezifischen MMP-Inhibitoren resultieren insbesondere aus den geringeren Nebenwirkungen [35]. Abbildung 3 zeigt die chemische Struktur des Ro-28-2653®.

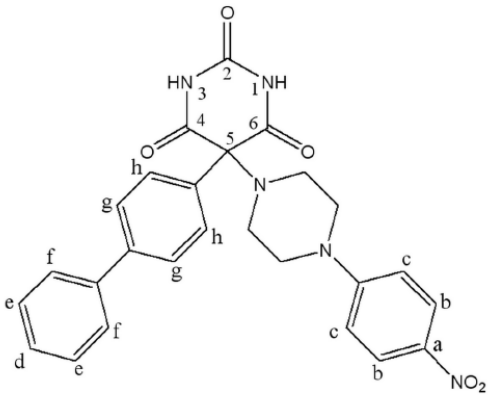

Abbildung 3: Chemische Struktur des Ro-28-2653®, [41].

1.2. Matrixmetalloproteinasen

1.2.1. Einteilung

Matrixmetalloproteinasen (MMPs) stellen wichtige Enzyme im Umbau und Abbau von extrazellulärer Matrix dar. Sie besitzen sowohl physiologische als auch pathologische Funktionen bzw. Eigenschaften [42]. Unter physiologischen Bedingungen sind die MMPs an der Regeneration und Proliferation von Geweben, der Wundheilung, Apoptose, Angiogenese, Gewebereparation, Knochenresorption und -elongation und der Trophoblastinvasion beteiligt [43-46]. Sie gehören einer großen Gruppe von

mindestens 20 Endopeptidasen an, welche zinkhaltig und calciumabhängig sind [46]. Sie zersetzen sämtliche Komponenten der extrazellulären Matrix entsprechend einer Substratspezifität, die in Tab. 1 dargestellt ist [47-48].

Tabelle 1: Übersicht über die Matrixmetalloproteinasen, [49].

MMP Family	Enzyme		Principal Substrates
	Descriptive Name	No.	
Collagenases	Interstitial collagenase	MMP-1	Fibrillar collagens, types I, II, III
	Neutrophil collagenase	MMP-8	
	Collagenase-3	MMP-13	
	Xenopus collagenase	MMP-18	
Gelatinases	Gelatinase A	MMP-2	Nonfibrillar collagens, types IV, V
	Gelatinase B	MMP-9	
Stromelysins	Stromelysin-1	MMP-3	Proteoglycans, laminin, fibronectin, nonfibrillar collagens
	Stromelysin-2	MMP-10	
	Matrilysin	MMP-7	
	Stromelysin-3	MMP-11	Serine protease inhibitors
Elastase	Metalloelastase	MMP-12	Elastin, nonfibrillar collagen
Membrane type			Progelatinase A, undefined
MT1-MMP		MMP-14	
MT2-MMP		MMP-15	
MT3-MMP		MMP-16	
MT4-MMP		MMP-17	
MT5-MMP		MMP-21	
Unclassified	Enamelysin	MMP-20	Undefined
		MMP-19	
		MMP-23	
		MMP-24	

MMP-2 wird von einer großen Anzahl von Zellen des Bindegewebes und in Tumoren gebildet [50], sowie u.a. von epidermalen Keratinozyten und dermalen Fibroblasten. Als Substrate dienen MMP-2 Gelatin, Typ VI, V, VII, X und XI Kollagen, Fibronektin, Elastin, Laminin, Vitronektin, Tenaskin und Proteoglykane [49-51].

MMP-9 wird unter anderem von Keratinozyten, neutrophilen sowie eosinophilen Granulozyten, Makrophagen, Mastzellen sowie von Zellen der glatten Gefäßmuskulatur exprimiert [51-52]. Als Substrate dienen Gelatin, Typ VI, V und XIV Kollagene, α2-Makroglobulin, Elastin, Vitronektin und Proteoglykane. Den beiden Gelatinasen A und B wird eine entscheidende Rolle im finalen Abbau der fibrillären Kollagene nach einer initialen Zerschneidung durch andere Kollagenasen zugeschrieben. Überdies sollen sie auch kollagenolytische Aktivität besitzen [49-51].

1.2.2. Endogene Regulierung

Im Normalzustand findet eine strenge endogene Regulierung und Kontrolle der MMPs auf verschiedenen Stufen statt. Zum einen erfolgt diese Kontrolle auf der Stufe von Transkription und Translation mit dem Ergebnis der Bereitstellung inaktiver Vorläuferproteine, sogenannter Proenzyme. Zur Aktivierung von MMPs sind von Entzündungszellen produzierte Oxydantien [53], Moleküle der Plasminogen-Plasmin-Kaskade, aber auch Vertreter der MMP-Familie selbst (MMP-3, MMP-10, MMP-14) [54-55] befähigt. Zahlreiche Versuche belegen die aktivierende Wirkung des TNF-α auf Vorläuferstufen der MMPs [56], sowie direkt auf MMP-9 [57]. Die durch TNF-α initiierte intrazelluläre Signaltransduktion zur Regulierung der Expression der MMPs ist bisher nicht vollständig verstanden [58]. MMPs können wie gereinigtes Matrilysin, Stromelysin, Kollagenase, die Gelatinasen A und B sowie die membranständigen MMPs die Umwandlung von TNF-α zu löslichem TNF-α aktivieren [59-63].

Die wichtigsten physiologischen Inhibitoren der MMPs sind die TIMPs (tissue inhibitors of matrixmetalloproteinases) [64], wobei dem TIMP-1, welches nahezu sämtliche MMPs blockieren kann, eine besondere Bedeutung zugerechnet wird. Bislang sind 4 verschiedene TIMPs bekannt, die ihre inhibierende Wirkung über eine spezifische Bindung an das katalytische Zentrum der MMPs entfalten. Eine weitere Möglichkeit der Kontrolle bietet neben der Produktion von IL-10 [65] die lokale Bindung der MMPs an Bestandteile der Zellmembran, z.B. an ECM spezielle Rezeptoren, wie Integrine. Kommt es zu einer Imbalance zwischen den Aktivatoren und den Inhibitoren, resultieren Gewebezerstörung bzw. durch MMPs verursachte Umbauprozesse [46].

1.2.3. Bedeutung der Matrixmetalloproteinasen bei chronisch entzündlichen Darmerkrankungen

Gewebeproben aus entzündeten Abschnitten des Darmes von an Morbus Crohn erkrankten Patienten wiesen signifikant erhöhte Konzentrationen für MMP-1, MMP-2, MMP-3 und MMP-9 auf [66]. MMP-9 Transkripte wurden von Granulozyten und Mastzellen exprimiert, insbesondere in Fistulae mit akuter Entzündung. Mittels Zymographie wurden aktive MMP-2 und MMP-9 in Fistulae nachgewiesen [67] und es fand sich eine erhöhte Expression von MMP-1 in Darmproben von an Morbus Crohn erkrankten Patienten [68]. Signifikant erhöhte mRNA-Konzentrationen für MMP-1, MMP-2, MMP-3, MMP-14 und TIMP-1, eine Korrelation auf Proteinebene bezüglich MMP-1, MMP-2 und MMP-3 sowie eine erhöhte Aktivität von MMP-1 und MMP-3 wurden in Kolonschnitten von an Morbus Crohn und an Colitis ulcerosa erkrankten Patienten gefunden, wobei der Grad der Inflammation signifikant mit den gemessenen mRNA-Werten korrelierte [32].

In zahlreichen weiteren Untersuchungen entzündeter Darmgewebeproben sowohl humanen Ursprungs als auch aus der Maus mit experimenteller Darmerkrankung korrelierte die vermehrte Matrixmetalloproteinasen-Expression mit der Gewebedestruktion [31-32, 69-72]. Tabelle 2 zeigt die wichtigsten Studien zur Expression und Aktivität der MMPs im Darmgewebe von M. Crohn- und Colitis ulcerosa-Patienten.

Speziell MMP-2 und der MMP-9 zeigten sich häufig sowohl im Tiermodell, als auch bei Patienten [31, 66-67, 73] vermehrt exprimiert und in Korrelation mit Entzündung und Gewebedestruktion [66, 71, 74].

Tabelle 2: Wichtige Studien zur Expression und Aktivität von MMPs bei M. Crohn und C. ulcerosa.

Gewebe	Pathologie	Erhöhte Expression von	Erhöhte Aktivität von	Studie
Humanes Intestinum ohne Spezifizierung	M. Crohn und Colitis ulcerosa	MMP-3 und MMP-9	Nicht getestet	Bailey et al., 1994 [75]
Humanes Intestinum (Ileum and Kolon)	M. Crohn und Colitis ulcerosa	MMP-1, MMP-2, MMP-3 und insbesondere MMP-9	MMP-1, MMP-2, MMP-3 und MMP-9	Baugh et al., 1999 [31]
Humanes Kolon	M. Crohn und Colitis ulcerosa	MMP-1, MMP-2 und MMP-3	MMP-1 und MMP-3	Von Lampe et al., 2000 [32]
Humane Fisteln des Ileums, des Kolons, des Rektums und des Analkanals	M. Crohn	MMP-3 und MMP-9 (MMP-2 ähnlich ausgeprägt in normalem Kolongewebe)	MMP-2 und MMP-9	Kirkegaard et al., 2004 [67]
Humanes Kolon	M. Crohn und Colitis ulcerosa	MMP-2 und MMP-9	MMP-2 und MMP-9	Gao et al., 2005 [73]
Humanes Kolon	M. Crohn	MMP-1	Nicht getestet	Stumpf et al., 2005 [68]
Humanes Ileum und Kolon	M. Crohn und Colitis ulcerosa	MMP-1, MMP-2, MMP-3 und MMP-9	MMP-1, MMP-2, MMP-3 und MMP-9	Meijer et al., 2007 [66]
Mononukleäre Zellen aus humanem Kolon	M. Crohn und Colitis ulcerosa	MMP-3	Nicht getestet	Gordon et al., 2008 [76]

Auch bei weiteren pathologischen Prozessen, wie z.B. der Tumorinvasion, der metastatischen Streuung [77-78], der Entstehung von atherosklerotischen Plaques [79], der Entstehung und des Wachstums von Aneurysmata [80] sowie bei der rheumatoiden Arthritis, der COPD und der diabetischen Nephropathie findet der Umbau und Abbau extrazellulärer Matrix durch MMPs meist verstärkt und überschießend statt [81].

1.3. Orale Infektion mit *Toxoplasma gondii* als Modell für den M.Crohn

Die Erforschung sowohl der Immunpathologie, als auch möglicher Therapieansätze bei chronisch entzündlichen Darmerkrankungen erfolgt v.a. in unterschiedlichen Tiermodellen [82]. Da es sich beim Morbus Crohn um eine Th1-Immunpathologie handelt, liegt die Überlegung nahe, dass Infektionen durch Erreger, welche eine Th1-Immunpathologie induzieren, probate Modelle für die Untersuchung immunpathologischer Zusammenhänge des Morbus Crohn darstellen. Das nachfolgend beschriebene Infektionsmodell der Maus mit dem obligat intrazellulären Parasiten *T. gondii* ist neben der Parallelität in Bezug auf die Immunpathogenese zum Morbus Crohn durch eine hohe Reproduzierbarkeit und kurze Dauer gekennzeichnet [83]. Mit 100 Zysten *T. gondii* des Stammes ME49 peroral infizierte C57/BL6-Mäuse entwickeln nach ca. 6 bis 8 Tagen schwerste Nekrosen im Bereich des terminalen Ileums; nach 7 bis 13 Tagen versterben die Tiere [84]. Die nekrotischen Veränderungen sind gekennzeichnet durch eine Zerstörung der Villi und Mukosazellen im distalen Ileum [84]. Sie erfolgen im Rahmen einer Th-1-Immunpathologie mit Überproduktion von IFN-γ, TNF-α und NO. CD4+ T-Zellen vermitteln die Pathologie [84-89]. IL-10 [87] und TGF-β stellen wichtige gegenregulierende Zytokine in diesem Immunpathologiemodell dar [90]. Den Zytokinen IL-12, IL-18, und IL-23 kommt hingegen eine die Entzündungskaskade induzierende Funktion zu [21, 91]. Im Gegensatz zu den suszeptiblen C57BL/6-Mäusen überleben resistente BALB/c-Mäuse die perorale Infektion mit 100 Zysten von *T. gondii* des Stammes ME49 [84]. Das Infektionsmodell mit *T. gondii* weist in Bezug auf die Immunpathogenese, insbesondere der Expression von Entzündungsmediatoren sowie der Lokalisation der Entzündung im Ileum weitreichende Parallelen mit dem Morbus Crohn auf [83]. Die Untersuchung der Bedeutung von Matrixmetalloproteasen ist somit von besonderem Interesse.

1.4. Zielsetzung und Fragestellung

Da die Behandlung des Morbus Crohn weiterhin durch schwere Nebenwirkungen der etablierten Medikamente gekennzeichnet ist, sind neue Therapieoptionen wünschenswert. Neben Molekülen des Immunsystems wie Zytokinen scheinen auch Matrixmoleküle wie Gelatinasen an der Immunpathologie beteiligt zu sein. Ziel der vorliegenden Arbeit ist es, die Bedeutung der Gelatinasen MMP-2 und MMP-9 in Bezug auf die Immunpathologie im terminalen Ileum im murinen Modell der oralen Infektion mit *T. gondii* zu analysieren. Da das Modell der oralen Infektion der Maus mit *T. gondii* weitreichende immunpathologische Gemeinsamkeiten mit dem Morbus Crohn des Menschen aufzeigt, dürfte der Nachweis einer Bedeutung der MMPs in der Entstehung der Darmpathologie neue Therapieoptionen für den Morbus Crohn verstärkt ins Blickfeld rücken. Im Detail wurden die folgenden Fragen gestellt:

1. Lassen sich immunhistochemisch MMP-2 und MMP-9 im terminalen Ileum von Mäusen der Stämme C57BL/6 und BALB/c nach peroraler Infektion mit *T. gondii* nachweisen?

2. Korreliert die Expression von MMP-2 und MMP-9 im terminalen Ileum von C57BL/6-Mäusen mit der Entwicklung der Immunpathologie nach peroraler Infektion mit *T. gondii*?

3. Lässt sich die Immunpathologie im Darm durch nicht-selektive und selektive Inhibition von MMP-2 und MMP-9 unterdrücken?

2. Material und Methoden

2.1. Material

2.1.1. Geräte

15 ml Röhrchen	Nunc, Langenselbold, D, TPP, Trasadingen, Ch
50 ml Röhrchen	Sarstedt, Nümbrecht, D
Cryostat	Leica CM3050S, Wetzlar, D
FPLC-System	Pharmacia Biotech, Labrew Amersham Biosciences, GE Healthcare Europe GmbH, Freiburg, D
Histologiekassetten	Simport, Bernard-Pilon, Canada
Kanülen Sterican	B. Melsungen, Melsungen, D
Mikroskop	Zeiss 473011-9901, Jena, D
Mikroskop mit Digitalkamera	Axiostar von Zeiss
Rotationsmikrotom	Microm HM355, Walldorf, D
Multichannelpipette	Costar, Corning, Amsterdam, NL
Objektträger	Dako, Glostrup, Dänemark
Pipetten	Eppendorf, Hamburg, D
Pipetten 5 ml/ 10 ml/ 25 ml	Falcon, BD, Heidelberg, D
Spritzen	Omnifix-F 1 ml, B. Melsungen
Zentrifugen	Heraeus, Thermo Scientific, Waltham, USA

2.1.2. Chemikalien

AEC (3-Amino-9ethylcarbazol, H_2O_2)	Dako, Glostrup, Dänemark
Aqua dest.	Institut für Mikrobiologie und Hygiene, Charité – Universitätsmedizin Berlin, CBF, D

Beat Blocking Solution	Zymed, San Francisco, USA
BSA	Sigma-Aldrich, Saint Louis, USA
Chloralhydrat	Merck, Darmstadt, D
$CuSO_4$	Merck
DAB-Tabletten	Sigma-Aldrich
DAB	Dako ARK
DAB	Zymed
DAKO ARK	Dako
Eisessig	Sigma-Aldrich
Entellan	Merck
Eosin	Merck
Ethanol	Merck
Formalin 37%	Sigma-Aldrich
H_2O_2	Aldrich-Aldrich
Hämatoxylin	Merck
Hämatoxylin	Zymed
Histomount	Zymed
Iso-Propanol	Sigma
K_2HPO_4 3 H_2O	Merck
Kaliumalaun	Merck
NaH_2PO_4 H_2O	Merck
NaCl	Merck
Natriumjodat	Riedel-De Haen AG, Seelze, D
PAP	Dako
Peroxidaseblock	Dako ARK

PBS	PAA Laboratories GmbH Pasching, Austria
Streptavidin-HRP	Dako ARK
Tissue Tec-Compund	Weckert Labortechnik, Kitzingen, D
Tween 20	Sigma-Aldrich
Xylol	J.T. Baker, Mallinckrodt Baker, Griesheim, D
Zitronensäure	Sigma-Aldrich

2.1.3. Antikörper, Seren

Schweineserum	Dako, Glostrup, Dänemark
Ziegenserum	Dako
Polyklonale Kaninchen-anti-*Toxoplasma gondii*- IgG	gewonnen aus Kaninchenserum der AG Liesenfeld, Institut für Mikrobiologie und Hygiene, Charité – Universitätsmedizin Berlin, CBF, D
Schweine-anti-Kaninchen-IgG	Dako
Monoklonaler Maus-anti-hMMP-2-IgG1κ, 10µg/0,1ml	Oncogene Research Products, San Diego, USA
Monoklonaler Maus-anti-hMMP-9-IgG1, 20µg/0,1ml	R&D Systems, Wiesbaden-Nordenstadt, D
Ziege-anti-Maus-Sekundärantikörper	Histomouse Max Sample Kit, Zymed
Anti-*Aspergillus niger*-Glukoseoxidase-IgG, 100 µg/ml	Dako
Ziege-anti-Maus-Sekundärantikörper, IgG:HRPO	BD Transduction Laboratories, San Jose, USA

Kaninchen-anti-Ratte-MMP-2, polyklonaler IgG, 1mg/ml	Torrey Pines Biolabs, San Diego, USA
Kaninchen-anti-Ratte-MMP-9, polyklonaler IgG, 1mg/ml	Torrey Pines Biolabs
Polyklonaler Kaninchen-anti-PDGFR-α-Antikörper (Platelet-derived growth factor receptor-α), 200µg/1ml	Santa Cruz Biotechnology, Heidelberg, D

2.1.4. Selbstansätze, Lösungen, Puffer

Formalinlösung 5%

Formalinstammlösung 37% mit Aqua dest. 1:20 verdünnen

Hämatoxylin

Hämatoxylin	1,0g
Natriumjodat	0,2g
Kaliumalaun	50,0g
Chloralhydrat	50,0g
Citronensäure	1,0g
Aqua dest.	ad 1000ml

Eosin

Eosin	1,0g
Eisessig	3 Tropfen
Aqua dest.	ad 100ml

mPBS-Stammlösung

$K_2HPO_4 . 3 H_2O$	150,4g
$NaH_2PO_4 H_2O$	26,0g
Aqua dest.	800ml

mPBS-Gebrauchslösung

mPBS-Stammlösung	20ml

Aqua dest.	480ml

pH 7,4 evtl. mit HCL oder NAOH titrieren

Ansatz DAB

DAB-Tablette in 5 ml mPBS lösen, lichtempfindlich

Ansatz DAB-Arbeitslösung

Vom Ansatz DAB 2ml des Überstandes

10µl 30% H_2O_2

Ansatz 3% H_2O_2

H_2O_2 30%	4ml
Aqua dest.	36ml

$CuSO_4$-Lösung

NaCl 0,85%	100ml
$CuSO_4$	0,5g

Ansatz 1%BSA, 0,05% Tween

BSA	0,5g
Tween	25µl
PBS	50ml

2.1.5. Medikamente

Doxyzyklin	(4*S*,4a*R*,5*S*,5a*R*,6*R*,12a*S*)- 4-Dimethylamino-3,5,10,12,12a-pentahydroxy-6-methyl-1,11 dioxo- 1,4,4a,5,5a,6,11,12a-octahydrotetracen-2-Carboxamid, Sigma-Aldrich, Saint Louis, USA
Ro28-2653®	5-biphenyl-4-yl-5-[4-(nitro-phenyl)-piperazin-1-yl]-Pyrimidine-2,4,6-trione, Roche Diagnostics GmbH, Pharma Research, Penzberg, D
Trägerlösung für Ro28-2653®	0,2 mg/ml Natrium-Carboxymethylcellulose, 0,09 mg/ml Methylparaben und Aqua injectabilia, Roche Diagnostics GmbH
Atovaquon	2-[trans-4-(4-Chlorphenyl)cyclohexyl]-3-hydroxy- 1,4-Naphthochinon, Wellvone ®, Glaxo Smithkline GmbH & Co. KG., Berlin, D

2.1.6. Mäuse, Parasiten, Positivkontrolle

C57BL/6	Zucht der Abteilung Med. Mikrobiologie der Charité – Universitätsmedizin Berlin, CBF, D
BALB/c	Zucht der Abteilung Med. Mikrobiologie der Charité – Universitätsmedizin Berlin, CBF, D
NMRI	Zucht der Abteilung Med. Mikrobiologie der Charité – Universitätsmedizin Berlin, CBF, D
Toxoplasma gondii, Stamm ME49	Prof. J.S. Remington, Stanford University, USA
Stamm BK	K. Janitschke, Robert-Koch-Institut, Berlin, D
Gewebe für die Positivkontrolle	
Gewebeschnitte der Leber	Patient der Charité – Universitätsmedizin Berlin, CBF, D: männlich, geb. 03.05.1956, chronisch aggressive Hepatitis B und Alkoholabusus

2.2. Methoden

2.2.1. Tierversuche

Die Tierexperimente wurden mit C57BL/6- und BALB/c- Mäusen durchgeführt, welche bei Beginn des Experiments 8 bis 12 Wochen alt waren. Die Mäuse wurden in der Forschungseinrichtung für Experimentelle Medizin der Charité unter pathogenfreien Bedingungen gehalten, mit Fertigtrockenfutter ernährt und bekamen Leitungswasser zur Flüssigkeitsaufnahme. Jeweils eine Therapiegruppe wurde in einem Käfig gehalten. Die Tierversuche wurden von der Tierschutzkommission des Landesamts für Gesundheit und Technische Sicherheit Berlin genehmigt (G0195/02).

2.2.2. Infektion mit *T. gondii*

Mäuse wurden mit 100 Zysten *T. gondii* ME49 (in 0,2 ml PBS) peroral mit einer Knopfkanüle infiziert. Die Zysten wurden aus den Gehirnen von 2 bis 3 Monate alten NMRI-Mäusen gewonnen, welche mit 10 Zysten *T. gondii* intraperitoneal infiziert worden waren. Zur Gewinnung von Hyperimmunserum wurde ein weibliches Kaninchen (Forschungseinrichtung für Experimentelle Medizin, Charité) mit 100 Zysten des ME49 Stammes von *T. gondii* peroral infiziert. Eine Boosterung erfolgte 4 Wochen später mit dem Stamm BK subkutan. Die Antikörpertiter gegen *T. gondii* lagen bei > 1:10000.

2.2.3. Gewichtsverlauf

Das Körpergewicht und der klinische Zustand der Mäuse wurden zweimal täglich dokumentiert.

2.2.4. Histopathologie

Mäuse wurden mit Halothan an Tag 8 nach peroraler Infektion mit *T. gondii* getötet. 1 cm des distalen Ileums wurde entnommen, sofort in flüssigem Stickstoff gelagert und für die immunhistochemischen Färbungen gegen MMP-2 und MMP-9 bei –80°C aufbewahrt. 10 cm des distalen Ileums wurden als sogenannte „Schweizer Rolle“ in eine Histologiekassette verbracht und sofort in einer 5% Formalinlösung für mindestens 24h fixiert. Anschließend folgte die Einbettung in Paraffin durch das Institut für Pathologie. Ausgehärtete Blöcke des Darms wurden in 5 μm dicke Paraffinschnitte geschnitten und mit Hämatoxylin und Eosin gefärbt. Dabei wurden die Gewebeschnitte durch eine absteigende Alkoholreihe entparaffiniert, für jeweils 4 bis 5 min in Hämatoxylin und Eosin verbracht und nachfolgend mit Leitungswasser gespült. Eine aufsteigende Alkoholreihe ermöglichte schließlich die Eindeckung mit dem xylolhaltigen Eindeckmedium Entellan. 10 cm des terminalen Ileums wurden bei einer 100-fachen Vergrößerung auf ihre histologischen Veränderungen im Bereich der Mukosa und des Darmlumens nach folgendem Score beurteilt:

„0“ intaktes Epithel

„1“ ödematöse Einlagerung zwischen Epithelschicht und Lamina propria Mukosae

„2“ Transsudat in das Darmlumen, intaktes Epithel

„3“ abgetragene zelluläre Bestandteile im Darmlumen

„4“ beginnender Zerfall der Epithelschicht

„5“ komplette mukosale Zerstörung, Nekrose

Die Beurteilung der Gewebeschnitte anhand dieses Score´s geschah durch Dr. Markus Heimesaat, Prof. Dr. Oliver Liesenfeld und den Autor. Die Auswertung erfolgte mit Hilfe der Mittelwerte aller Einzelbeurteilungen.

2.2.5. Immunhistologische Färbung gegen *T. gondii*

5 µm dicke Paraffinschnitte wurden mit Hilfe der Peroxidase-anti-Peroxidase Immunfärbung mit polyklonalen Kaninchen-anti-*T. gondii*-IgG Antikörpern angefärbt, um die Parasitendichte im Gewebe zu analysieren. Dabei wurde nach folgendem Färbeprotokoll verfahren: Die angefertigten Paraffinschnitte wurden durch eine absteigende Alkoholreihe entparaffiniert und in Aqua dest. verbracht. Die endogene Peroxidaseaktivität im Gewebe wurde mit Hilfe von 3% H_2O_2 durch eine 15-minütige Inkubation blockiert. Im Anschluss wurden die Gewebeschnitte mehrmals in Aqua dest. gespült. Zur Hemmung unspezifischer Hintergrundfärbung wurde im nächsten Arbeitsschritt für 20 bis 30 min mit Schweineserum in einer Verdünnung von 1:10 bei Raumtemperatur inkubiert. Die Gewebeschnitte wurden danach anstelle einer Spülung abgeschlagen. Über Nacht wurden die Gewebeschnitte in einer angefeuchteten Färbekammer in einem Kühlraum mit den polyklonalen Kaninchen-anti-*T. gondii*-IgG Antikörpern benetzt. Am folgenden Tag spülte man die Schnitte für 5 min in PBS. Daraufhin wurden die Gewebeschnitte mit den vorbereiteten Sekundärantikörpern in der Verdünnung 1:100 für 30 min bei Raumtemperatur inkubiert und hiernach mit PBS für 5 min gespült. Nun folgte die Zugabe der in einer 1:100 Verdünnung angesetzten PAP-Lösung für 30 min bei Raumtemperatur. Wiederum wurden die Gewebeschnitte für 5 min in PBS gespült. Als Substrat/Chromogen diente anschließend in einer 5 min währenden Inkubation bei Raumtemperatur eine DAB-Arbeitslösung. Das positive Färbeergebnis wurde kontinuierlich unter dem Mikroskop kontrolliert. Danach wurde mit PBS und Aqua dest. für jeweils 5 min gespült. Die Inkubation mit einer Cu-Sulfatlösung für 5 min diente der Dunkelung des DAB-Produktes. Unter fließendem Wasser wurden die Gewebeschnitte gespült. Eine Gegenfärbung wurde durch drei- bis sechsfaches Eintauchen in Hämatoxylin vorgenommen. Die Blaufärbung wurde mit Hilfe von

fließendem Wasser und 1% Ammoniaklösung für 15 min erreicht. Die anschließende aufsteigende Alkoholreihe entwässerte die Gewebeschnitte und ermöglichte die Eindeckung mit Entellan. Bei 400-facher Vergrößerung wurden die Parasitenvakuolen im terminalen Ileum in zwei zufällig ausgewählten Arealen von jeweils 1 cm Länge gezählt (eine Region proximal, die andere Region distal). Zusätzlich wurde die Anzahl der fokalen Areale, die parasitäre Vakuolen enthielten, im gesamten Schnitt gezählt. Die histologische Analyse und Beurteilung erfolgte durch drei unabhängige Begutachter (Prof. Dr. Oliver Liesenfeld, Dr. Markus Heimesaat, der Autor). Die Auswertung erfolgte mit Hilfe der Mittelwerte aller Einzelbeurteilungen.

2.2.6. Immunhistologische Färbung gegen MMP-2 und MMP-9

Ca. 1 cm lange Abschnitte des distalen Ileums wurden sofort nach Tötung der Mäuse in Cryo-Gefäßen mit Tissue Tec-Compund in flüssigem Stickstoff schockgefroren und bei -80°C gelagert. Mit einem Cryostaten wurden 5 μm dicke Gefrierschnitte angefertigt und anschließend mit Aceton fixiert. Die Aufbewahrung der Schnitte geschah wiederum bei -80°C. Die angefertigten Schnitte wurden innerhalb von 7 bis 14 Tagen für die immunhistochemischen Anfärbungen verwendet.

2.2.6.1. Etablierung einer immunhistologischen Färbung zum Nachweis von MMP-2 und MMP-9

2.2.6.1.1. Histomouse max Sample Kit

Bei Verwendung des Histomouse Max Sample Kit wurde mit monoklonalen Primärantikörpern der Maus (anti-hMMP-2-IgG1$_{\kappa}$, anti-hMMP-9-IgG1) gearbeitet. Beide anti-humanen Antikörper weisen aufgrund einer ca. 96%igen Aminosäurenhomologie eine Kreuzreaktivität gegenüber den entsprechenden Antigenen der Maus auf. Die Verdünnungen der Primärantikörper betrugen 1:40 und 1:80. Weiterhin wurde ein HRP-konjugierter Sekundärantikörper aus der Ziege verwendet. Als Negativkontrolle am Darmgewebe diente ein monoklonaler anti-*Aspergillus niger*-Glucoseoxidase Primärantikörper in der Verdünnung 1:40 und 1:80. Als Positivkontrolle für MMP-2 und MMP-9 dienten Gewebsschnitte von humanem Lebergewebe eines Patienten mit Leberzirrhose und Hepatitis B. Alle Anfärbungen geschahen in einer mit Wasser befeuchteten Färbekammer. Im ersten Arbeitsschritt des Färbeprotokolls wurden endogene Peroxidasen durch eine 10 min währende Inkubation mit einem Peroxidaseblock inhibiert. Danach wurden die Gewebeschnitte in PBS gespült. Für die Blockierung endogener Maus-Immunglobuline und zur Verhinderung von unspezifischer Hintergrundfärbung erfolgte die Verwendung der BEAT Blocking Solution. Dabei wurden die Gewebeschnitte in zwei Arbeitsschritten für je 30 und 10 min mit BEAT Blocking Solution A und BEAT Blocking Solution B inkubiert, mit destilliertem Wasser und nach Inkubation mit BEAT Blocking Solution B zusätzlich mit PBS gespült. Es folgte die halbstündige Inkubation mit den Primärantikörpern und nachfolgende Spülung mit PBS. Anschließend wurden die Gewebeschnitte mit den HRP-konjugierten Sekundärantikörpern für 10 min inkubiert und mit PBS gewaschen. Im nächsten

Arbeitsschritt geschah die Zugabe des Substrat-Chromogens DAB oder AEC für 3 min. Die Gewebeschnitte wurden danach wiederholt mit destilliertem Wasser gespült. Im letzten Arbeitsschritt der Anfärbung wurde mit Hämatoxylin für 2 min gegengefärbt. Die Eindeckung der AEC-gefärbten Gewebeschnitte erfolgte mit Aquamount, die der DAB-gefärbten Präparate mit einem xylolhaltigen Eindeckmedium. Die DAB-gefärbten Präparate wurden vor der Eindeckung einer aufsteigenden Alkoholreihe unterzogen. In einer separaten Testfärbung wurde das Färbeprotokoll wie oben beschrieben, aber ohne Primärantikörper, durchgeführt. Zudem wurde als Substrat/Chromogen nur AEC verwendet. In separaten Ansätzen wurde auch die BEAT Blocking Solution durch Ziegenserum in einer Verdünnung 1:5 mit PBS ersetzt. In diesen Versuchen wurde anti-*A. niger*-Glucoseoxidase Antikörper in der Verdünnung von 1:80 und AEC als Substrat/Chromogen verwendet. Es wurden Färbedurchgänge mit und ohne Primärantikörper durchgeführt.

2.2.6.1.2. Färbung mit Ziege-anti-Maus IgG-HRPO

Innerhalb dieser Färbungen zur Etablierung des Protokolls wurde wiederum mit monoklonalen anti-hMMP-2-IgG1κ– und anti-hMMP-9-IgG-Antikörpern gearbeitet. Die Verdünnungen dieser Primärantikörper erfolgten in PBS und betrugen 1:40, 1:80 für anti-MMP-2 und 1:80, 1:160 für anti-MMP-9. Als Sekundärantikörper fungierte der anti-Maus-IgG:HRPO aus der Ziege in Verdünnungen zwischen 1:20 und 1:500 (1:20, 1:40,1:60, 1:80, 1:100, 1:200, 1:500). Im ersten Arbeitsschritt dieses Färbeprotokolls wurden endogene Peroxidasen durch Inkubation für 10 min mit einem Peroxidaseblock blockiert. Danach wurden die Gewebeschnitte in PBS gespült. Für die Blockierung endogener Maus-Immunglobuline und zur Unterbindung von unspezifischer Hintergrundfärbung erfolgte auch bei diesem Protokoll die Verwendung der BEAT

Blocking Solution wie oben beschrieben. Es folgte die halbstündige Inkubation mit den Primärantikörpern und nachfolgende Spülung mit PBS. Im Anschluss daran wurden die Gewebeschnitte mit dem Sekundärantikörper anti-Maus-IgG:HRPO aus der Ziege für 10 min inkubiert und mit PBS gespült. Das Substrat/Chromogen AEC (Bottle C) wurde für 3 min inkubiert und mit destilliertem Wasser gespült. Die Gegenfärbung der Gewebeschnitte wurde mit Hämatoxylin für 2 min in einer Standküvette vorgenommen. Aquamount diente als Eindeckmedium für die Gewebeschnitte dieser Testfärbung. Es erfolgte eine Färbung mit bzw. ohne den Primärantikörper.

2.2.6.1.3. Färbung mit polyklonalen anti-Ratte Primärantikörpern

Polyklonale Primärantikörper des Kaninchen gegen Ratten-MMP-2 und -MMP-9 wurden in einer Verdünnung von 1:500 verwendet. Als Sekundärantikörper wurde ein HRPO-konjugierter anti-Kaninchen-IgG der Ziege in Verdünnungen von 1:100, 1:200 und 1:500 eingesetzt. Als Negativkontrolle diente ein polyklonaler anti-PDGFR-α-Ig aus dem Kaninchen in Verdünnungen von 1:100 und 1:200. Das Färbeprotokoll wurde mit der Blockade endogener Peroxidasen durch einen Peroxidaseblock für 10 min. begonnen. Es folgte die Spülung in PBS. Im nächsten Arbeitsschritt wurde zur Unterbindung von unspezifischer Hintergrundfärbung für 20 min mit Ziegenserum in einer Verdünnung von 1:5 inkubiert. Danach wurden die Objektträger abgeschlagen. Für 30 min wurde mit Primärantikörpern inkubiert und anschließend mit PBS gewaschen. Nun folgte die 10 minütige Einwirkung des HRPO-konjugierten anti-Kaninchen-IgG mit nachträglicher Spülung in PBS. Für die Sichtbarmachung der gebundenen Antikörper wurde das Substrat/Chromogen AEC für 3 min angewendet. Im letzten Arbeitsschritt wurden die Gewebeschnitte mit Hämatoxylin für 1 min in einer Standküvette gegengefärbt. Die Gewebeschnitte wurden mit Aquamount eingedeckt. Zusätzlich wurde eine Testfärbung

durchgeführt, wobei nur mit den Sekundärantikörpern inkubiert wurde. Das übrige Färbeprotokoll glich dem oben beschriebenen.

2.2.6.1.4. DAKO ARK mit biotinylierten Primärantikörpern

Die Verwendung des DAKO ARK beinhaltete mehrere Testfärbungen. Anti-hMMP-2- und anti-hMMP-9-Antikörper wurden angewendet. Der DAKO ARK basiert auf dem Prinzip von biotinylierten Primärantikörpern. Negativ- und Positivkontrollen waren wie oben beschrieben.

Testung des Darmgewebes der Maus auf endogenes Biotin:

Bei dieser Testfärbung wurde nach dem regulären Färbeprotokoll vorgegangen, allerdings wurde die Inkubation der Gewebeschnitte mit den Primärantikörpern ausgelassen.

Reinigung der Primärantikörper durch FPLC (Fast protein liquid chromatography):

Innerhalb dieser Testfärbungen wurden die Primärantikörper nach erfolgter Verdünnung von 1:20 mit PBS und durchgeführter Biotinylierung durch die biotinmarkierten Sekundärantikörper einer Aufreinigung durch eine FPLC-Anlage unterzogen. Ziel war es, ungebundene Sekundärantikörper und Verunreinigungen aus dem Ansatz zu entfernen. Technisch bedingt wurde eine finale Verdünnung der Primärantikörper von 1:60 und 1:120 erreicht. Die Hemmung der endogenen Peroxidasen geschah mit dem Peroxidaseblock DAKO für 10 min mit anschließender Spülung in PBS. Es folgte eine Inkubation mit einem Ansatz von 1% BSA/0.05% TWEEN in PBS für 20 min zur Hemmung von unspezifischer Hintergrundfärbung. Danach wurden die Objektträger abgeschlagen. Für 30 min wurde nun mit gereinigten Primärantikörpern inkubiert und

nachträglich mit PBS gespült. Im nächsten Arbeitsschritt inkubierte man für 15 min mit Streptavidin-HRP. Es folgten ein Waschvorgang mit PBS sowie die Inkubation mit DAB für 5 Minuten. Im Anschluss wurde mit Leitungswasser gespült. Die Gegenfärbung wurde mit Hämatoxylin in einer Standküvette für ca. 30 bis 40 Sekunden mit sofortiger mikroskopischer Kontrolle der Blaufärbung vollzogen. Eine Eindeckung der Gewebeschnitte wurde mit Aquamount durchgeführt. Eine weitere Testfärbung geschah mit zusätzlicher 5-minütiger Inkubation mit dem Blocking Reagent. Weitere Testungen erfolgten unter Auslassung der Aufreinigung der Primärantikörper durch die FPLC-Anlage und alleiniger Inkubation mit dem Blocking Reagent zur Blockierung ungebundener Sekundärantikörper.

Durch Testreihen wurde eine optimale Verdünnung von 1:20 für anti-MMP-2 und 1:40 für anti-MMP-9 ermittelt.

2.2.6.2. Finales Färbeprotokoll zum immunhistologischen Nachweis von MMP-2 und MMP-9 im Darm

Der immunhistochemische Nachweis von MMP-2 und MMP-9 erfolgte mit Hilfe des DAKO ARK (Animal Research Kit). Als Primärantikörper wurden der monoklonale Maus-anti-hMMP-2-IgG1κ und der monoklonale Maus-anti-hMMP-9-IgG1 verwendet. Es erfolgte eine Verdünnung der Primärantikörper von 1:20 (anti-MMP-2) und 1:40 (anti-MMP-9) mit PBS. Nach der Biotinylierung der Primärantikörper durch Inkubation der verdünnten Primärantikörper mit dem Biotinylation Reagent (DAKO ARK) für 15 min bei Raumtemperatur wurden ungebundene Sekundärantikörper durch ein Blocking Reagent (DAKO ARK) bei Raumtemperatur für 5 min blockiert. Als Negativkontrolle am Darmgewebe diente der anti-*A. niger*-Glucoseoxidase Primärantikörper in der Verdünnung 1:20. Die Positivkontrolle für MMP-2 und MMP-9 geschah an humanem

Lebergewebe mit Leberzirrhose und Hepatitis B. Die Anfärbungen geschahen in einer mit Wasser befeuchteten Färbekammer. Nach folgendem Färbeprotokoll wurde verfahren: Die Gefrierschnitte wurden nach dem Auftauen und Trocknen erneut für 5 min in Aceton fixiert. Nachdem die Gewebeschnitte anschließend getrocknet waren, wurden sie mit dem DAKO Pen zur Eingrenzung des Flüssigkeitsverlaufs umrandet. Um die Einwirkung endogener Peroxidasen zu verhindern, geschah in einer Färbekammer die Inkubation mit dem DAKO Peroxidase Block für 10 min. Im Anschluss wurden die Schnitte in PBS gespült. Die nun folgende Inkubation mit den vorbereiteten Primärantikörpern währte 30 min. Wiederum wurden die Gewebeschnitte in PBS gewaschen. Danach folgte die Inkubation der Gewebeschnitte mit DAKO Streptavidin-HRP für 15 min. Nachdem die Gewebeschnitte anschließend in PBS gewaschen wurden, wurden das Substrat für die Peroxidase und der Farbstoff in Form von der AEC Bottle C für 3 min auf die Gewebeschnitte zur Inkubation gegeben. Es folgte die Spülung mit destilliertem Wasser. Zum Schluss fand eine Gegenfärbung mit Hämatoxylin für 1 min statt. Die Schnitte wurden mit Leitungswasser gewaschen, anschließend für 30 s in PBS bis zum Erreichen einer Blaufärbung gelegt und zusätzlich mit destilliertem Wasser gespült. Die Eindeckung wurde mit Aquamount durchgeführt. Bei einer 400-fachen Vergrößerung wurden die immunhistochemischen Anfärbungen gegen MMP-2 und MMP-9 analysiert und auf ihre Ausbreitung und Intensität im Zottenstroma beurteilt. Dabei fand eine Bewertung der Anfärbungen anhand des folgenden Score´s durch zwei unabhängige Begutachter (Dr. Markus Heimesaat, der Autor) statt. Die Auswertung erfolgte mit Hilfe der Mittelwerte aller Einzelbeurteilungen.

„0“ keine AEC-Anfärbung

„1“ vereinzelte punktförmige AEC-Anfärbung

„2“ schleierartige AEC-Anfärbung im Zottenstroma (schwach- blass)

„3“ schleierartige AEC-Anfärbung im Zottenstroma (stark)

„4“ schleierartige starke AEC-Anfärbung + zusätzlich punktförmige stark mit AEC gefärbte Areale

2.2.7. Therapie der Mäuse mit Modulatoren der MMP-Aktivität

C57BL/6 Mäuse wurden zweimal täglich mit Doxyzyklin (50 mg/kg Körpergewicht/Tag) in 0,3 ml PBS peroral oder mit 0,3 ml PBS mit Hilfe einer Knopfkanüle von Tag 5 (Zeitpunkt des Beginns inflammatorischer Veränderungen in der Darmmukosa) bis Tag 8 nach der Infektion (therapeutisches Behandlungsregime) bzw. von Tag 0 bis Tag 8 nach Infektion (prophylaktisches Behandlungsregime) behandelt. Doxyzyklin wurde nach der Auflösung in PBS gevortext und einer Ultraschallbehandlung unterzogen, um die Größe der Partikel zu minimieren.

Ro28-2653® wurde in PBS verbracht und gevortext. Nach Ultraschallbehandlung wurde Ro28-2653® (75 mg/kg Körpergewicht/Tag) 2x täglich in 0,3 ml PBS peroral mit Hilfe einer Knopfkanüle gegeben. Tiere wurden entweder von Tag 0 bis Tag 8 nach Infektion (prophylaktisches Behandlungsregime) oder von Tag 5 (Zeitpunkt des Beginns inflammatorischer Veränderungen in der Darmmukosa) bis Tag 8 nach der Infektion (therapeutisches Behandlungsregime) behandelt. Kontrolltiere erhielten PBS in gleicher Art und Weise.

Zur Kontrolle der Parasitenreplikation wurden C57BL/6 Mäuse täglich peroral mit Atovaquon (100 mg/kg Körpergewicht/Tag) in 0,3 ml PBS von Tag 3 bis Tag 8 nach Infektion behandelt. Eine Negativkontrollgruppe erhielt 0,3 ml PBS zweimal täglich peroral von Tag 0 bis Tag 8 nach Infektion.

2.2.8. Statistische Analyse

In Diagrammen entspricht die Höhe der Balken dem Mittelwert, Abweichungen bzw. Fehlerindikatoren wurden als Standardabweichung angegeben. Für die statistische Analyse wurden die Werte von Körpergewicht, histologischem Score der Darmpathologie, immunhistochemischer Anfärbung gegen MMP-2 und MMP-9 und Anzahl der Parasitenvakuolen mit Tachyzoiten der C57BL/6- vs. BALB/c-Mäuse an Tag 8 in den Infektionsversuchen sowie der Ro28-2653® (d5 – d8)-Gruppe vs. Kontrollgruppe in den Modulationsversuchen mithilfe des Mann-Whitney-U-Tests auf Signifikanz getestet. Die Wahl von Tag 8 bzw. der Ro28-2653® (d5 – d8)-Gruppe für die Signifikanztestung erfolgte, um eine übermäßige multiple Testung innerhalb der gleichen Versuchstiere zu vermeiden und hier einen Schwerpunkt zu setzen. Aufgrund der multiplen Testung wurde eine Bonferroni-Korrektur durchgeführt. Das Signifikanzniveau wurde dementsprechend gesenkt. Eine Irrtumswahrscheinlichkeit kleiner oder gleich 0,01 wurde als signifikant definiert.

3. Ergebnisse

3.1. Etablierung einer immunhistologischen Färbung gegen MMP-2 und MMP-9

Initial wurde eine Färbung für MMP-2 und MMP-9 basierend auf dem kommerziellen Histomouse Max Sample Kit angestrebt. Dazu wurden verschiedene Testreihen durchgeführt, um eine unspezifische Färbung des Sekundärantikörpers am Darmgewebe der Maus auszuschließen. Zusätzlich kamen verschiedene Blockierungen zum Einsatz. Die Testreihen mit alleinigem Einsatz des Sekundärantikörpers führten sowohl bei Blockierung mit Beat Blocking Solution, als auch unter Blockierung mit Ziegenserum zu einer unspezifischen Färbung im Zottenstroma (Abbildung 4). Auch in der Negativkontrolle unter Verwendung des monoklonalen anti-*A. niger*-Glucoseoxidase-Antikörpers ließ sich eine Anfärbung im Zottenstroma verzeichnen (Abbildung 4). Zudem muteten punktförmige Signale in Schnitten der Positivkontrolle (zirrhotische Leber) wie Artefakte an. Tabelle 3 gibt einen Überblick über die mikroskopischen Ergebnisse. Um die unspezifische Färbung des Ziege-anti-Maus-Sekundärantikörpers zu umgehen, wurden bei den folgenden Testreihen HRPO-konjugierte Ziege-anti-Maus-Sekundärantikörper verwendet. Hierbei fand sich keine unspezifische Färbung (Abbildung 5). Unter Verwendung der Anti-hMMP-2- und Anti-hMMP-9-Primärantikörper ließ sich eine vereinzelte, punkt- bis schleierartige Anfärbung innerhalb des Zottenstromas nachweisen, während die Negativkontrolle mit dem anti-*A. niger*-Glucoseoxidase-Antikörper ungefärbt blieb (Tabelle 3, Abbildung 5). Jedoch war in der Positivkontrolle zirrhotischer Leber keine Färbung nachweisbar.

Tabelle 3: Etablierung der Färbung von MMP2 und MMP-9 im Darmgewebe: Ergebnisse der Färbung mit verschiedenen Antikörpern und Blockierungen

Primärantikörper	Sekundärantikörper	Blockierung	Ergebnisse
Anti-hMMP-2Anti-hMMP-9 **Anti- *A. niger*-Glucoseoxidase** (Negativkontrolle)	**Ziege-anti-Maus,** HRP-konjugiert	**BEAT blocking solution**	Punktförmige Färbung des Zottenstromas, teilweise im Zelldetritus, schleierartige Färbung des Zottenstroma
Kein Primärantikörper		**BEAT blocking solution oder** Ziegenserum	Punktförmige, vereinzelte Färbung innerhalb des Zottenstromas, schleierartige schwache Färbung des Zottenstroma
Anti-*A. niger*-Glucoseoxidase (Negativkontrolle)		**Ziegenserum**	Punktförmige, vereinzelte Färbung des Zottenstromas, schleierartige Färbung des Zottenstroma
Anti-hMMP-2 **Anti-hMMP-9**	**Ziege-anti-Maus-**		Geringe, vereinzelt punktförmige

	IgG, HRPO-konjugiert		Färbung im Zottenstroma
Kein Primärantikörper			Keine Färbung
anti-*A. niger*-Glucoseoxidase (Negativkontrolle)			Keine Färbung

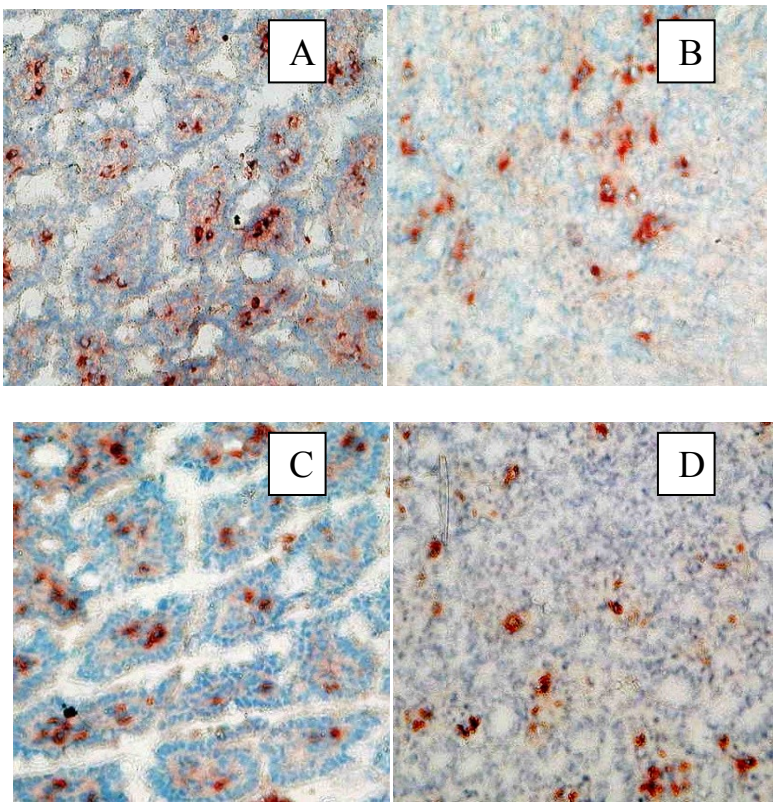

Abbildung 4: Immunhistochemische Anfärbung der Gewebeschnitte aus dem terminalen Ileum von C57BL/6-Mäusen nach Infektion mit *T. gondii* mit dem Histomouse Max Sample Kit (A) Primärantikörper gegen MMP-2. (B) Primärantikörper gegen MMP-9. (C) Primärantikörper gegen anti-*A. niger*-Glucoseoxidase (Negativkontrolle) mit unspezifischer Färbung (D) Testreihe ohne Primärantikörper, mit unspezifischer Färbung.

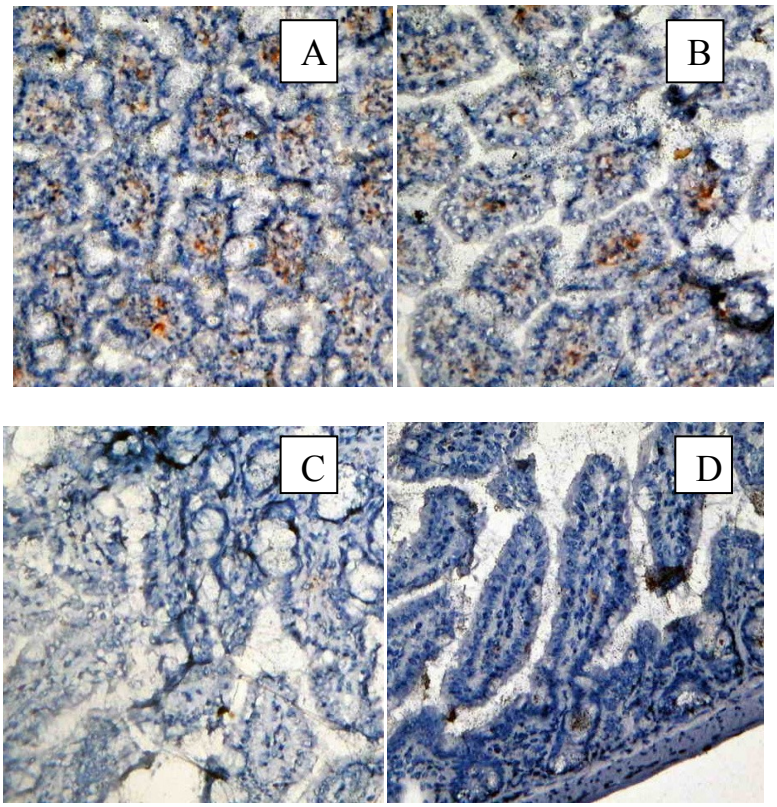

Abbildung 5: Immunhistochemische Färbung des terminalem Ileums von C57BL/6-Mäusen nach Infektion mit *T. gondii* mit dem Ziege-anti-Maus-Sekundärantikörper (A) Primärantikörper gegen MMP-2. (B) Primärantikörper gegen MMP-9. (C) Negativkontrolle mit Primärantikörpern gegen anti-*A. niger*-Glucoseoxidase (D) Testreihe ohne Primärantikörper.

Da es in obigen Versuchen bei Verwendung des Histomouse Max Sample Kits zu einer unspezifischen Färbung des Sekundärantikörpers und bei Verwendung des Ziege-anti-Maus-Sekundärantikörpers zu keiner Anfärbung der Positivkontrolle kam, wurde in weiteren Versuchen nach geeigneten Primär-Sekundärantikörper-Kombinationen gesucht.

Bei vermuteter Kreuzreaktivität der Kaninchen-anti-Ratte-MMP-2 und -MMP-9 Primärantikörper mit murinem MMP-2 und MMP-9 wurden entsprechende Testreihen durchgeführt. Die alleinige Inkubation mit HRPO-konjugiertem Ziege-anti-Kaninchen-IgG Sekundärantikörper wie auch die Negativkontrolle mit polyklonalem anti-PDGFR-α-Ig ließen keine unspezifische Färbung in der mikroskopischen Auswertung erkennen. Jedoch ließen sich keine spezifischen Färbungen von MMP-2 und MMP-9 bei

Verwendung der Kaninchen-anti-Ratte-MMP2 und -MMP-9 Primärantikörper nachweisen.

Die bisherigen Färbeprotokolle unter Verwendung von Ziege-anti-Maus Sekundärantikörpern sowie von Kaninchen-anti-Ratte Primär- und Ziege-anti-Kaninchen Sekundärantikörpern resultierten entweder in unspezifischen Färbungen der Negativkontrollen bzw. des Sekundärantikörpers oder führten nicht zu einer spezifischen Färbung in der Positivkontrolle.

In einer 2. Testreihe wurden biotinylierte Antikörper getestet. Eine unspezifischer Färbung des Gewebes durch endogenes Biotin konnte in Vorversuchen bei alleiniger Inkubation mit Streptavidin-HRP und biotinyliertem Sekundärantikörper ausgeschlossen werden (Tabelle 4). Auch die Negativkontrolle (anti-*A. niger*-Glucoseoxidase Primärantikörper in Verdünnungen von 1:20, 1: 100, 1:200 und 1: 400) führte nicht zu unspezifischen Färbungen. Der anti-hMMP-2 Primärantikörper (10 µg/0,1 ml) wurde in den Testfärbungen in einer Verdünnung von 1:20 analog zur Negativkontrolle, der anti-hMMP-9 Primärantikörper bei einer Ausgangskonzentration von 20 µg/0,1 ml in einer Verdünnung von 1:40 verwendet.

Tabelle 4: Testreihen mit dem DAKO ARK zur Etablierung einer immunhistochemischen Anfärbung von MMP-2 und MMP-9 an Gewebeschnitten des terminalen Ileums aus C57BL/6-Mäusen und zirrhotischer menschlicher Leber.

Primärantikörper	Sekundärantikörper	Blockierung	Ergebnisse
Anti-hMMP-2 **Anti-hMMP-9** **anti-*A. niger*-Glucoseoxidase** (Negativkontrolle)	Biotinylierte **Ziege-anti-Maus** des DAKO ARK	1%BSA,0.05% TWEEN und FPLC-Anlage und/oder Blocking Reagent	Keine Färbung
Kein Primärantikörper		Blocking Reagent des DAKO ARK	Keine Färbung
Anti-hMMP-2 **Anti-hMMP-9**			Punktförmige, schleierartige Färbung im Zottenstroma bzw. in der Läppchenstruktur
anti-*A. niger*-Glucoseoxidase (Negativkontrolle)			Keine Färbung

Die Testfärbungen einschließlich Reinigung der biotinylierten Primärantikörper durch die FPLC-Anlage, Blockierung durch BSA, TWEEN und/oder Blocking Reagent führte zu keiner spezifischen MMP-2 und MMP-9 Färbung der Gewebeschnitte des terminalen Ileums der C57BL/6- Mäuse (Tabelle 4).

Unter Verwendung des Blocking Reagent des DAKO ARK und des o.g. finalen Färbeprotokolls ließ sich in den o.g. Verdünnungen der Primärantikörper eine spezifische, reproduzierbare, punktförmige Färbung von MMP-2 und MMP-9 im Zottenstroma der infizierten C57BL/6-Mäuse mit Dünndarmnekrosen sowie in der Läppchenstruktur der zirrhotischen Leber nachweisen. Die Negativkontrolle blieb bei gleichem Protokoll ungefärbt (Abbildung 6).

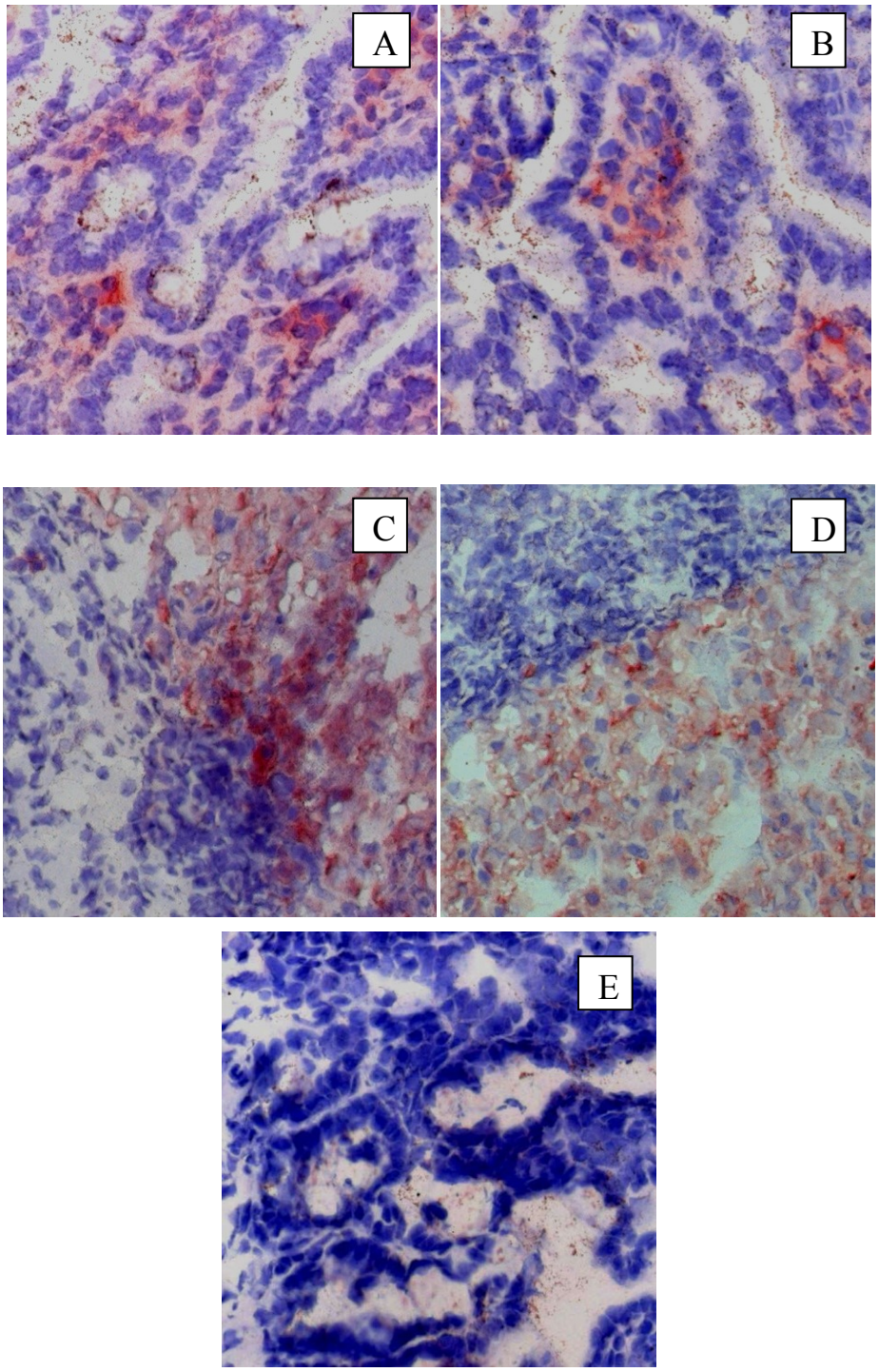

Abbildung 6: Immunhistochemischer Nachweis von MMP-2 und MMP-9 im terminalen Ileum von C57BL/6-Mäusen nach Infektion mit *T. gondii* (A – B) sowie in zirrhotischer Leber (C – D). (A + C) Primärantikörper gegen MMP-2. (B + D) Primärantikörper gegen MMP-9. (E) Negativkontrolle

3.2. Infektionsversuche der Maus mit *T. gondii*

Nach Etablierung des immunhistochemischen Nachweises von MMP-2 und MMP-9 inDünndarmschnitten wurden Tierexperimente durchgeführt, um die Bedeutung von MMP-2 und MMP-9 bei der Entwicklung der Th1-Pathologie des Dünndarms nach oraler Infektion mit T. gondii zu untersuchen.

3.2.1. Darmpathologie nach Infektion mit *T. gondii*

Zur Kontrolle des Infektionsverlaufs wurden Gewicht, histologische Veränderungen und Parasitenlast der C57BL/6- und der BALB/c- Mäuse im Dünndarm dokumentiert.

Die suszeptiblen C57BL/6-Mäuse verloren im Gegensatz zu den resistenten BALB/c-Mäusen im Verlauf nach der Infektion an Gewicht. Der Gewichtsverlust war an den ersten Tagen nach Infektion gering und nahm deutlich ab Tag 5 zu (Ausgangsgewicht: 23,88 g +/- 1,29 g; Gewicht an Tag 5: 22,0 g +/- 2,1 g). Bis zum Tag 8 post infectionem nahm der Gewichtsverlust kontinuierlich zu (Gewicht an Tag 8: 19,4 g +/- 2,0 g). Das Gewicht der Tiere der C57BL/6-Gruppe zeigte sich an Tag 8 im Vergleich zur Kontrollgruppe signifikant geringer (Abbildung 7).

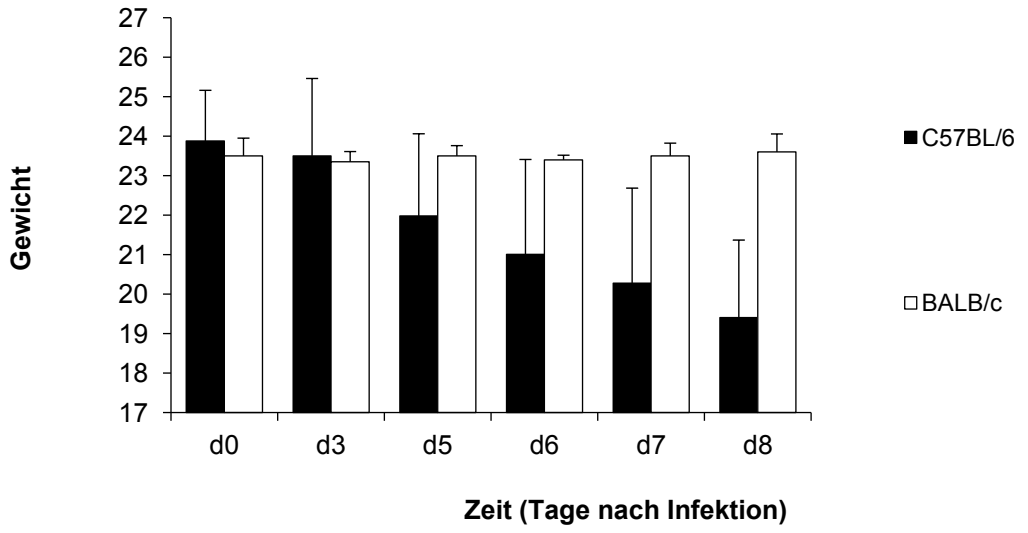

Abbildung 7: Gewichtsverlauf von C57BL/6 und BALB/c Mäusen nach oraler Infektion mit *T. gondii*. Die Ergebnisse sind gezeigt als Mittelwerte und SD. C57BL/6: p<0,01 vs. BALB/c an Tag 8.

Zur Untersuchung der histopathologischen Veränderungen und der Expression von MMP-2 und MMP-9 im terminalen Ileum der C57BL/6- und BALB/c-Mäuse im Verlauf nach oraler Infektion mit 100 Zysten *T. gondii* wurden entsprechende Gewebeschnitte an Tag 0, 3, 5, 6, 7 und 8 nach Infektion entnommen, histologisch aufgearbeitet und einer HE-Färbung unterzogen. Abbildung 8 zeigt die histopathologischen Veränderungen anhand des Histologie-Scores.

Die für die Infektion mit *T. gondii* suszeptiblen C57BL/6-Mäuse bilden ca. an Tag 3 zunehmend ödematöse Einlagerungen zwischen Epithelschicht und Lamina propria aus; ab Tag 5 bis 6 kommt es zu einer Transsudation ins Darmlumen. Ab Tag 7 wird die physiologische Gewebestruktur durch Abtragung zellulärer Bestandteile zerstört, um ab Tag 7-8 mit Zerfall der Epithelschicht und Ausbildung von massiven Nekrosen im Bereich der Villi und Mukosazellen seinen Höhepunkt erreichen.

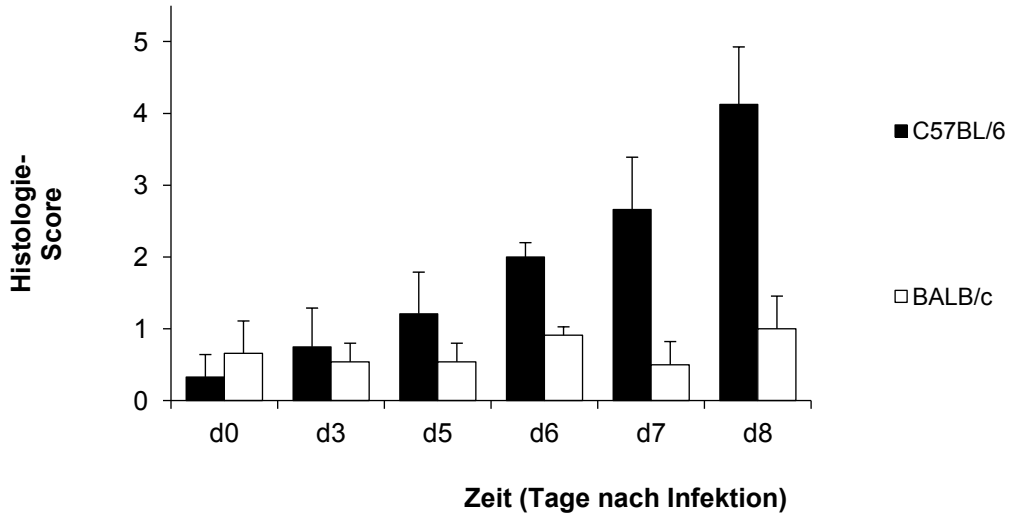

Abbildung 8: Histopathologische Veränderungen im terminalen Ileum von C57BL/6 und BALB/c Mäusen nach oraler Infektion mit *T. gondii*. Die Ergebnisse sind gezeigt als Mittelwerte und SD. C57BL/6: p<0,01 vs. BALB/c an Tag 8.

Die histopathologischen Veränderungen sind bei C57BL/6-Mäusen ab Tag 5 im Vergleich zu nicht-infizierten Tieren deutlich stärker ausgeprägt und der Unterschied erfährt an Tag 8 nach Infektion einen Höhepunkt. Bei den resistenten BALB/c Mäusen liegen im Vergleich zu den C57BL/6-Mäusen erkennbar weniger und an Tag 8 signifikant geringere pathologische Veränderungen im Darm vor. So sind lediglich eine Ödembildung zwischen Epithelschicht und Lamina propria und in seltenen Fällen eine Transsudation ins Darmlumen ab Tag 7 zu verzeichnen.

Die Anzahl der Parasiten nahm bei den C57BL/6- im Gegensatz zu BALB/c-Mäusen ab Tag 5 zu und stieg bis zum 8. Tag erheblich an (Abbildung 9). An Tag 8 war dieser Unterschied signifikant. Die Parasitenlast an Tag 8 war im distalen Ileum höher als im proximalen Ileum (distales Ileum: 71 Vakuolen +/- 48,2, proximales Ileum: 40 Vakuolen +/- 24,3). Bei den resisten BALB/c-Mäusen zeigten sich erst an Tag 8 post infectionem

Parasiten im terminalen Ileum, auch in diesem Stamm bevorzugt im distalen Anteil (distales Ileum: 13 Vakuolen +/- 14,4, proximales Ileum: 4 Vakuolen +/- 5,8).

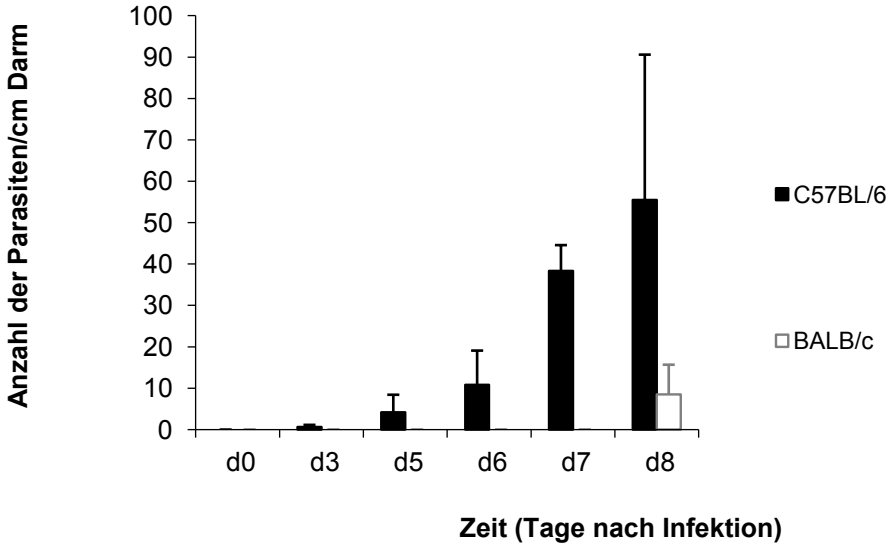

Abbildung 9: Parasitenlast in je 1 cm des Ileums nach oraler Infektion mit *T. gondii*. Die Ergebnisse sind gezeigt als Mittelwerte und SD. C57BL/6: p<0,01 vs. BALB/c an Tag 8.

3.2.1.1. Immunhistologischer Nachweis von MMP-2 und MMP-9 im Dünndarm nach oraler Infektion mit *T. gondii*

Die mikroskopische Auswertung der immunhistochemischen Färbung von MMP-2 und MMP-9 im terminalen Ileum zeigte, dass beide Gelatinasen bei den suszeptiblen C57BL/6-Mäusen nach Infektion mit 100 Zysten *T. gondii* vermehrt nachzuweisen sind (Abbildung 10 bis 12).

An Tag 0 ließ sich bereits ein Unterschied in der Expression von MMP-2 und MMP-9 zwischen C57BL/6- und BALB/c-Mäusen zugunsten der C57BL/6-Mäuse nachweisen. Ab Tag 3 post infectionem ist ein weiterer Anstieg der Expression von MMP-2 und MMP-9 bei den C57BL/6-Mäusen zu beobachten, welcher an Tag 6 einen Gipfel erfährt. An Tag 8 ist trotz geringen Rückganges noch ein signifikanter Unterschied in der

Expression von MMP-2 und MMP-9 zwischen C57BL/6- und BALB/c-Mäusen zugunsten der C57BL/6-Mäuse nachweisbar.

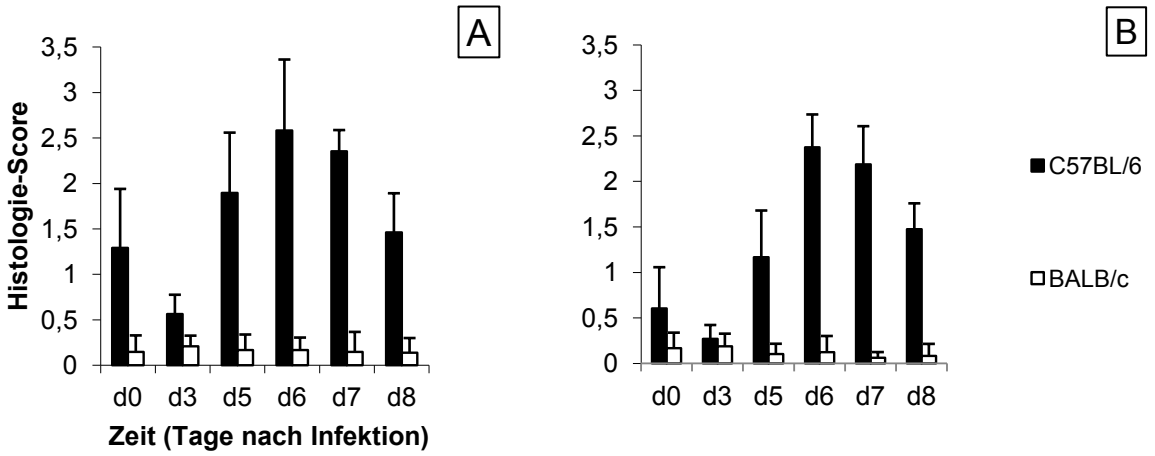

Abbildung 10: Expression von MMP-2 (A) und MMP-9 (B) im terminalen Ileum der C57BL/6- und BALB/c-Mäuse im Verlauf nach Infektion mit *T. gondii*. Die Ergebnisse sind gezeigt als Mittelwerte und SD. C57BL/6: p<0,01 vs. BALB/c an Tag 8.

Im Gegensatz dazu weisen BALB/c-Mäuse nach Infektion keine gesteigerte Expression von MMP-2 und MMP-9 auf.

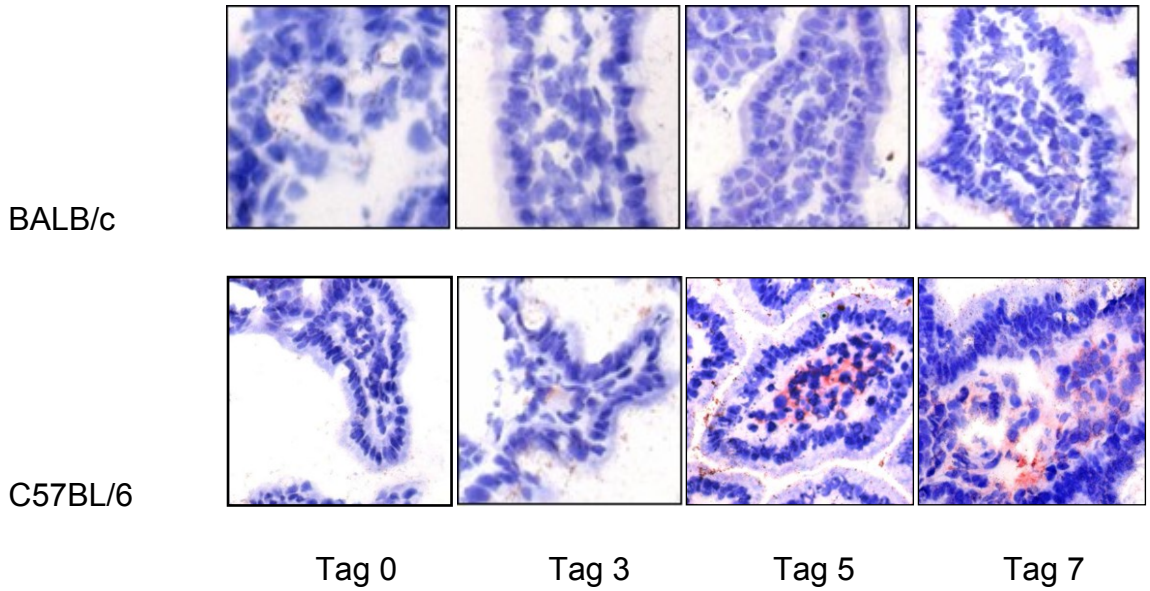

Abbildung 11: Immunhistochemische Färbung von MMP-2 im terminalen Ileum von C57BL/6- und BALB/c-Mäusen nach Infektion mit *T. gondii*. Gezeigt werden repräsentative Färbemuster der Tage 0, 3, 5 und 7 post infectionem.

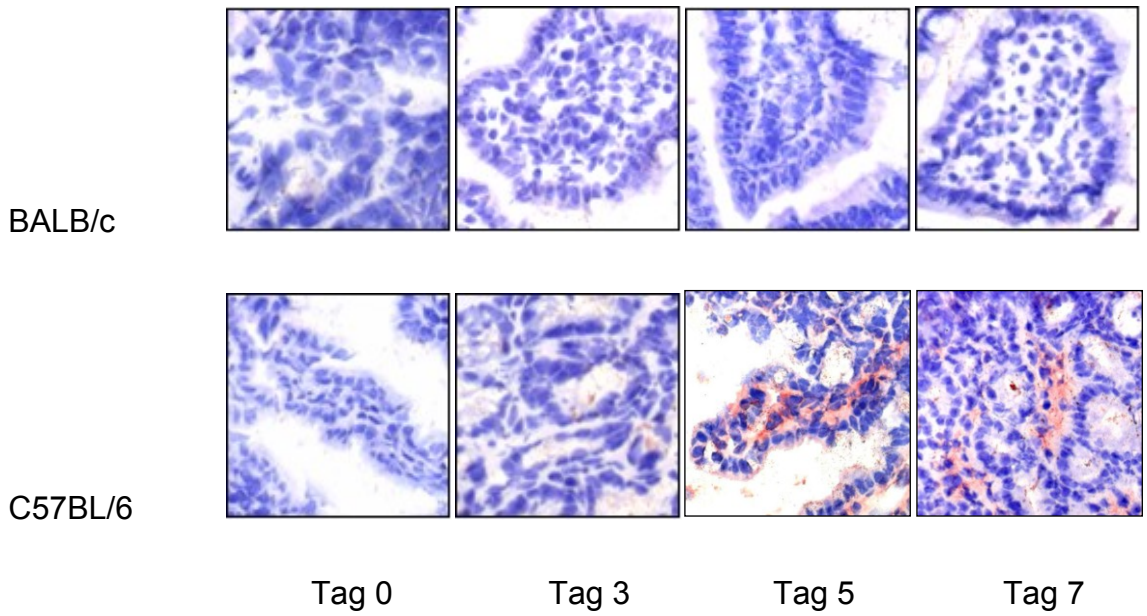

Abbildung 12: Immunhistochemische Färbung von MMP-9 im terminalen Ileum von BALB/c- und C57BL/6-Mäusen im Verlauf nach Infektion mit *T. gondii*. Repräsentative Schnitte dokumentieren den Anstieg der Expression der MMP-9 nach Tag 3 post infectionem.

3.2.2. Modulation der Aktivität von MMP-2 und MMP-9 durch Inhibitoren

Aufgrund der Kinetik der Gelatinasenexpression im Verlauf der Infektion mit *T. gondii* wurden, um die Rolle von MMPs in der Immunpathologie zu untersuchen, MMP-inhibierende Substanzen eingesetzt. Zum Einsatz kam dabei Doxyzyklin, dem eine unselektive MMP-Inhibierung zugeschrieben wird, sowie Ro28-2653® als selektiver MMP-2- und MMP-9-Inhibitor.

Die PBS-behandelten C57BL/6-Mäuse verloren bis zum Tag 8 nach Infektion 19,3 +/- 4,98% des Ausgangsgewichtes (Ausgangsgewicht: 23,0 +/- 1,7 g; Gewicht an Tag 8: 18,6 g +/- 1,7 g). Der Gewichtsverlust der ab Tag 0 mit Doxyzyklin behandelten Tiere betrug 15,1 +/- 3,3% (Ausgangsgewicht: 24,3 +/- 2, g; Gewicht an Tag 8: 20,4 +/- 2,2 g), der der ab Tag 5 behandelten Tiere 15,1 +/- 4,4% (Ausgangsgewicht: 23,7 +/- 3,4 g; Gewicht an Tag 8: 20,0 +/- 2,7 g). Innerhalb beider Gruppen war somit ein geringerer Gewichtsverlust als bei den Kontrolltieren zu verzeichnen.

Die mit Ro28-2653® behandelten Mäuse verloren im Vergleich zur Kontrollgruppe ebenfalls weniger Gewicht. Dies zeigte sich sowohl in der ab Tag 0 behandelten Gruppe mit 15 +/- 2,7% (Ausgangsgewicht: 23,9 +/- 3,5 g; Gewicht an Tag 8: 20,2 +/- 3,1 g), als auch in der ab Tag 5 behandelten Gruppe mit 16,6 +/- 2,3% (Ausgangsgewicht: 23,7 +/- 3,0 g; Gewicht an Tag 8: 19,8 +/- 2,6 g).

Die Tiere, die von Tag 3 bis Tag 8 Atovaquon erhielten, legten im Durchschnitt 1,27 +/- 3,4% des Ausgangsgewichtes zu. Doxyzyklin wie auch Ro28-2653® reduzierten somit sowohl bei Behandlung von Tag 0 bis Tag 8, als auch bei Behandlung von Tag 5 bis Tag 8 jeweils den Gewichtsverlust (Abbildung 13). Allerdings war die Reduktion des Gewichtsverlustes im Vergleich zur Kontrollgruppe mäßig ausgeprägt sowie auch mit einer nicht unerheblichen Schwankungsbreite behaftet. Konkret die Gruppe Ro28-

2653® (d5 – d8) unterschied sich in Bezug auf den Gewichtsverlauf nicht signifikant von der Kontrollgruppe.

Während die Mäuse der unbehandelten Kontrollgruppe an Tag 8 post infectionem eine komplette Zerstörung ihrer Darmmorphologie einhergehend mit Nekrosen aufwiesen (Abbildung 14), zeigten mit Doxyzyklin als auch mit Ro28-2653® behandelte Tiere eine weitgehend intakte mukosale Morphologie. Bei den Doxyzyklin-behandelten Tieren

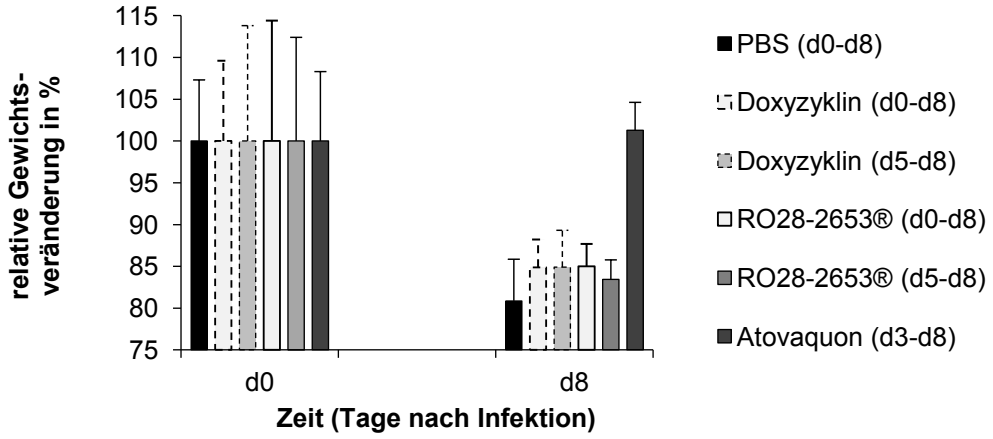

Abbildung 13: Gewichtsverlauf der mit MMP-Inhibitoren oder Atovaquon behandelten Mäuse nach oraler Infektion mit *T. gondii*. Ro28-2653® vs. PBS: n.s.

waren eine Transsudation in das Darmlumen bei größtenteils intaktem Epithel, wie auch vereinzelt in das Darmlumen abgetragene zelluläre Bestandteile nachzuweisen. Die mit Ro28-2653® behandelten Tiere zeigten nur Ödeme zwischen Lamina propria und Epithel, ähnlich der mit Atovaquon behandelten Tiere. Die Behandlungsdauer (Tag 0 bis Tag 8 vs. Tag 5 bis Tag 8) der Doxyzyklin- und Ro28-2653®-behandelten Tiere hatte keinen nennenswerten Einfluss auf die Darmpathologie. Die mit MMP-Inhibitoren behandelten Tiere wiesen eine deutlich geringere Darmpathologie auf und dieser Unterschied erwies sich innerhalb der von Tag 5 bis Tag 8 mit Ro28-2653® behandelten Tiere als statistisch signifikant.

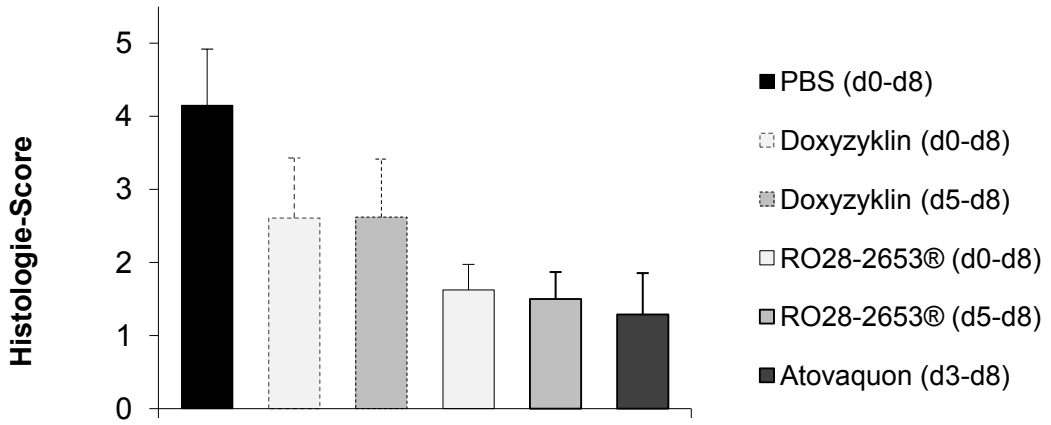

Abbildung 14: Histopathologische Veränderungen im terminalen Ileum von mit *T. gondii* infizierten und mit MMP-Inhibitoren behandelten Mäusen. Ro28-2653® (d5-d8): p<0,01 vs. PBS.

Um eine Beeinflussung der Parasitenreplikation durch die MMP-Inhibitoren auszuschließen, wurde die Parasitenlast im Darm mikroskopisch bestimmt. Im distalen Anteil des terminalen Ileums der Kontrollgruppe und der Doxyzyklin-behandelten Gruppe fanden sich mehr Vakuolen mit Tachyzoiten als im proximalen Ileum. In den mit Ro28-2653® und mit Atovaquon behandelten Gruppen bestand kein Unterschied bezüglich der Vakuolenanzahl zwischen distalem und proximalem Anteil des Darmes.

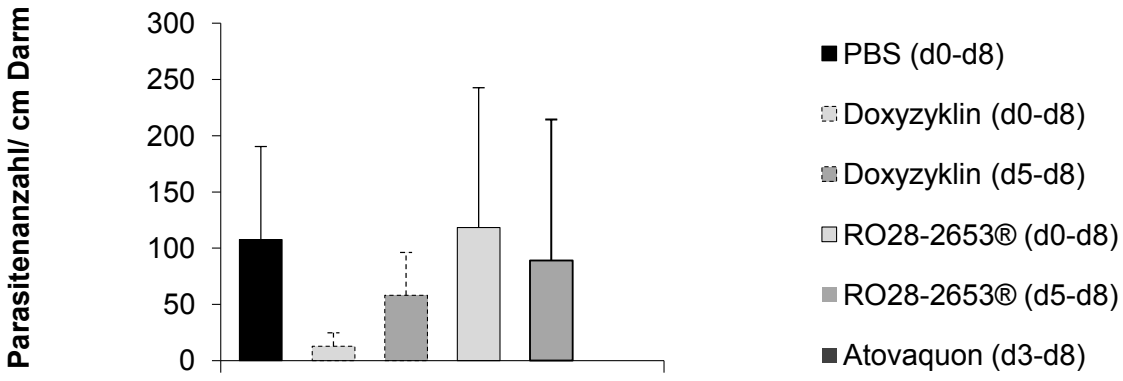

Abbildung 15: Parasitenlast pro cm des terminalen Ileums von C57BL/6-Mäusen an Tag 8 nach Infektion mit *T. gondii*. Ro28-2653®(d5-d8) vs. PBS: n.s.

Im terminalen Ileum der Doxyzyklin-behandelten C57BL/6-Mäuse ließen sich an Tag 8 deutlich weniger Parasiten nachweisen als in der unbehandelten Kontrollgruppe. Dieser Unterschied bestand sowohl für die Behandlungsdauer Tag 0 bis Tag 8, als auch für die Behandlungsdauer von Tag 5 bis Tag 8. Die Behandlung mit Ro28-2653® hatte keinen relevanten Einfluss auf die Parasitenlast (Abbildung 15). Die Parasitenlast der von Tag 5 bis Tag 8 mit Ro28-2653® behandelten Tiere unterschied sich nicht signifikant von der der Kontrollgruppe. In den Schnitten der von Tag 3 bis Tag 8 mit Atovaquon behandelten Mäuse waren an Tag 8 immunhistochemisch keine Parasiten nachzuweisen.

3.2.2.1. Immunhistologischer Nachweis von MMP-2 und MMP-9 im Darm infizierter Mäuse nach Therapie mit MMP-Modulatoren

Zur Quantifizierung der MMP-2- und MMP-9-Expression im terminalen Ileum der Mäuse der unterschiedlichen Behandlungsgruppen wurde nach immunhistologischer Färbung eine mikroskopische Auswertung durch zwei unabhängige Begutachter durchgeführt. An Tag 8 nach Infektion ließ sich in unbehandelten Tieren im Vergleich zu Tag 0 eine ausgeprägte Expression von MMP-2 nachweisen. Eine ähnliche Expression von MMP-2 und MMP-9 fand sich auch in den mit MMP-Inhibitoren oder den mit Atovaquon behandelten Mäusen. MMP-2 war vorrangig im Zottenstroma nachzuweisen. Die geringen Unterschiede in der Intensität der MMP-2-Färbung zwischen den verschiedenen Behandlungsgruppen und der Kontrollgruppe waren nicht sehr ausgeprägt und insbesondere für RO28-2653®(d5-d8) vs. PBS nicht signifikant (Abbildung 16).

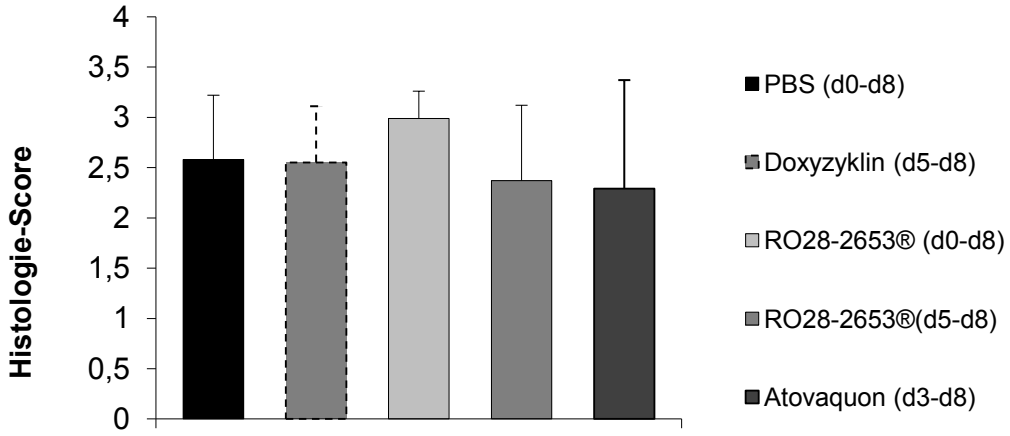

Abbildung 16: Quantifizierung der MMP-2-Expression im terminalen Ileum 8 Tage nach oraler Infektion mit *T. gondii* anhand des die Anfärbeintensität berücksichtigenden Histologie-Scores. Geringe Unterschiede im Anfärbemuster der Therapiegruppen und der Kontrollgruppe, für RO28-2653®(d5-d8) vs. PBS: n.s.

Abbildung 17 zeigt repräsentative Färbemuster für MMP-2 im terminalen Ileum. Die Zottenstruktur ist in den mit MMP-Inhibitoren behandelten Tieren weitgehend erhalten.

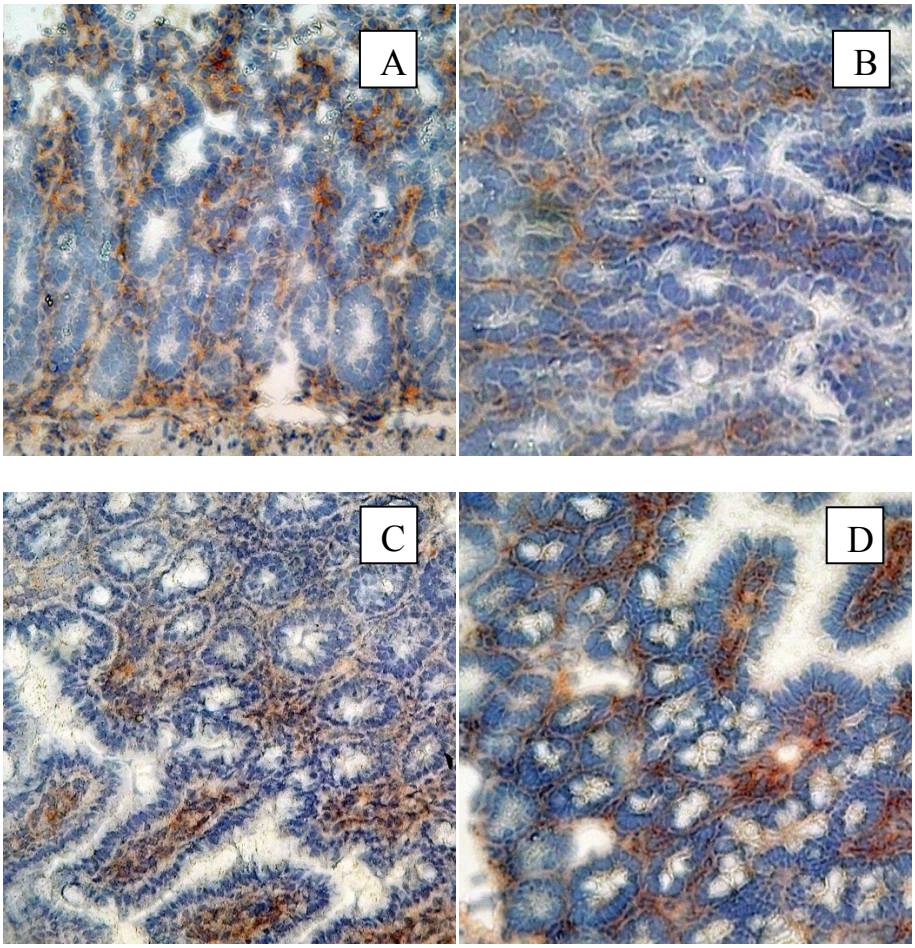

Abbildung 17: Immunhistochemischer Nachweis von MMP-2 in repräsentativen Gewebeschnitten des terminalen Ileums an Tag 8 von mit *T. gondii* infizierten C57BL/6-Mäusen. Insgesamt nur geringe Unterschiede der MMP-2-Intensität in den Behandlungsgruppen und im Vergleich zur Kontrollgruppe. (A) PBS-Gruppe (B) Doxyzyklin-behandelte Gruppe (Tag 5 bis 8) (C) Ro28-2653® -behandelte Gruppe (Tag 5 bis 8) (D) Atovaquon-Gruppe mit intakter Darmmorphologie.

Auch für MMP-9 fand sich an Tag 8 nach oraler Infektion mit *T. gondii* eine ausgeprägte Expression im terminalen Ileum der Kontrolltiere, aber auch der mit MMP-Inhibitoren behandelten Tiere. Die MMP-9-Expression war vorrangig im Zottenstroma lokalisiert. In der Gruppe der von Tag 5 bis Tag 8 mit Ro28-2653® behandelten Tiere zeigte sich eine geringere Expression von MMP-9 als in der Kontrollgruppe, jedoch war der Unterschied statistisch nicht signifikant. Die Expression von MMP-9 in der Doxyzyklin-

und Atovaquongruppe sowie in der Gruppe der von Tag 0 bis Tag 8 mit Ro28-2653® behandelten Tiere zeigte im Vergleich zur Kontrollgruppe keine relevanten Unterschiede (Abbildung 18). Abbildung 19 zeigt repräsentative Färbemuster der MMP-9 im terminalen Ileum. Zwischen MMP-2 und MMP-9 gab es bezüglich der Expressionsintensität in den einzelnen Gruppen keine nennenswerten Unterschiede.

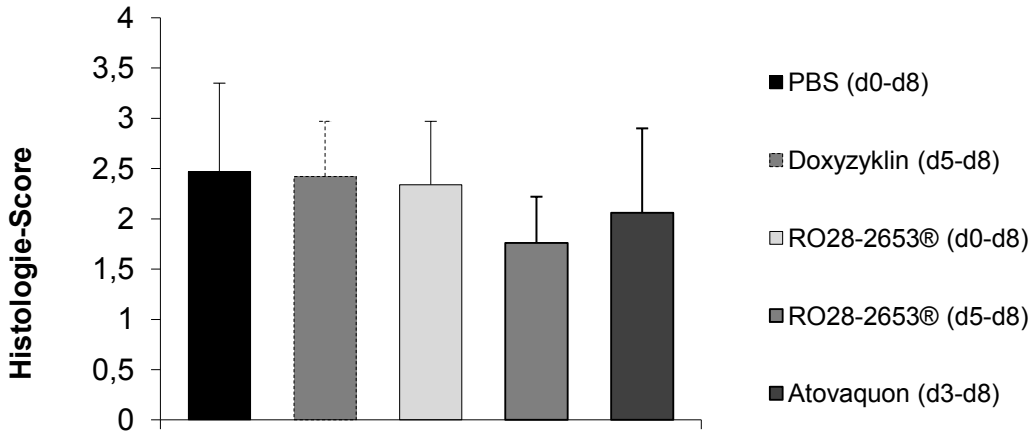

Abbildung 18: Intensität der MMP-9-Expression in der immunhistochemischen Anfärbung der Gewebeschnitte aus dem terminalen Ileum an Tag 8 nach oraler Infektion mit *T. gondii*. Ro28-2653® (d5-d8) vs. PBS: n.s.

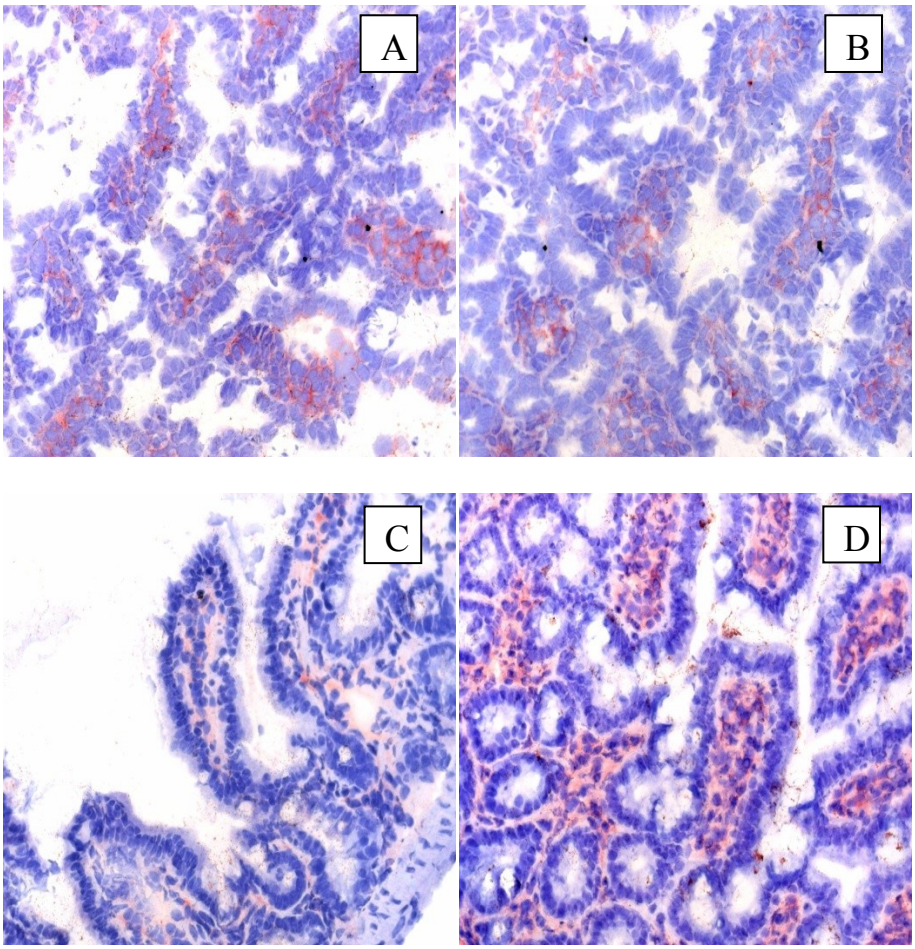

Abbildung 19: Immunhistochemischer Nachweis von MMP-9 im terminalen Ileum von C57BL/6-Mäusen 8 Tage nach Infektion mit *T. gondii*. (A) PBS-Gruppe (B) Doxyzyklin-behandelte Gruppe (Tag 5 bis 8) (C) Ro28-2653®-behandelte Gruppe (Tag 5 bis 8) (D) Atovaquon-Gruppe mit intakter Darmmorphologie.

4. Diskussion

Das Infektionsmodell der Maus des Stammes C57BL/6 mit dem Parasiten *T. gondii* ist der Erforschung von Pathomechanismen und der Bedeutung verschiedener Einzelglieder innerhalb einer Th1-Immunpathologie dienlich. Die orale Infektion mit 100 Zysten *T. gondii* zeichnet sich durch ähnliche pathologische Veränderungen im terminalen Ileum im Gefolge der Immunantwort auf den Parasiten aus, wie es im Rahmen des Morbus Crohn, welcher ebenfalls durch eine Th1-Typ-Immunreaktion gekennzeichnet ist, zu beobachten ist. Aufgrund dieser Gemeinsamkeiten und auch angesichts seiner hohen Reproduzierbarkeit eignet sich das beschriebene Mausmodell zur Analyse sowohl der Pathomechanismen von intestinalen inflammatorischen Erkrankungen, als auch der Untersuchung neuartiger Substanzen, welchen eine antiinflammatorische Wirkung in anderen Bereichen zugeschrieben wird [83]. Die Bedeutung der Matrixmetalloproteinasen als Effektormoleküle in der finalen Gewebedestruktion in entzündeten Darmbereichen von an chronisch entzündlichen Darmerkrankungen betroffenen Patienten [14, 31-32, 66-69, 73], als auch deren Einfluss auf die Aktivierung verschiedener Einzelglieder der Entzündungskaskade, so vor allem des TNF-α [59-61, 63] sind bekannt. Die erhöhte Expression von MMP-2 und MMP-9 in den entzündeten Darmabschnitten von an Morbus Crohn erkrankten Patienten verwies auf den Stellenwert der Gelatinasen im Rahmen chronisch entzündlicher Darmerkrankungen [73]. Neuartige Therapieansätze in der Behandlung chronisch entzündlicher Darmerkrankungen wie z.B. des Morbus Crohn, setzen inmitten der Entzündungskaskade meist an übergeordneter Stelle an, wie dies am Beispiel der TNF-α-Blockade ersichtlich wird. Durch die nicht unerhebliche Einwirkung in die Immunkompetenz des Organismus kommt es dabei jedoch häufig zur Reaktivierung von Erkrankungen, so z.B. einer Tuberkulose, aber auch Todesfälle bedingt durch eine

Sepsis wurden beschrieben [92-93]. Diese Beobachtungen lassen eine therapeutische Intervention an späterer Stelle innerhalb der Entzündungskaskade wünschenswert erscheinen. Die Matrixmetalloproteinasen, welche als Effektormoleküle direkt als Endglieder der Entzündungskaskade zur Destruktion der Matrix und somit zur Zerstörung des Gewebes führen, sollten folglich auch im Hinblick auf innovative Therapiealternativen durch eine Inhibition dieser MMPs Beachtung finden. In dieser Arbeit sollte zum einen die Bedeutung der Gelatinasen, im Rahmen einer Quantifizierung der Expression der MMP-2 und der MMP-9 auf Proteinebene, im beschriebenen Infektionsmodell der Maus nach peroraler Infektion mit *T. gondii* analysiert werden. Zum anderen interessierte der Effekt MMP-inhibierender Substanzen auf die durch *T. gondii* initiierte Immunreaktion bzw. mittels der Immunreaktion verursachten finalen Gewebeschädigung im terminalen Ileum. Zur Verfügung stand dabei einerseits das als unselektiver MMP-Inhibitor bekannte Doxyzyklin [36, 94], als selektiver Inhibitor der Gelatinasen fungierte das Ro28-2653® [35, 95].

4.1. MMP-2 und MMP-9 im terminalen Ileum mit *T. gondii* infizierter C57BL/6-Mäuse

Die immunhistochemische Färbung gegen MMP-2 und gegen MMP-9 machte deutlich, dass im Gefolge der Infektion mit *T. gondii* beide Gelatinasen in ähnlicher Weise vermehrt im Gewebe des terminalen Ileums der suszeptiblen C57BL/6-Mäuse nachzuweisen sind im Gegensatz zu den gegenüber *T. gondii* resistenten BALB/c-Mäusen. Der Konzentrationsanstieg der Gelatinasen beginnt an Tag 3 post infectionem, die Expression erreicht an Tag 6 einen Gipfel, und fällt bis Tag 8 wieder auf Ausgangswerte zurück. Dieser Verlauf korreliert mit den histopathologischen Veränderungen im terminalen Ileum, welche über eine anfängliche Ödembildung zwischen Mukosa und Zottenstroma an Tag 3 zur Transsudation und

Gewebezerstörung in den darauffolgenden Tagen führen. Die nach Tag 6 allmählich abfallende immunhistochemisch nachweisbare Expression von MMP-2 und MMP-9 dürfte sicherlich darauf zurückzuführen sein, dass an Tag 7 und an Tag 8 zunehmend die vollständige Zerstörung des Gewebes und somit die Nekrose das histologische Bild bestimmt. Dementsprechend ist innerhalb des Zelldetritus auch von einem Zerfall der MMPs auszugehen. Ebenso könnten nach erfolgter Destruktion der Zottenstruktur durch eine endogene Inaktivierung der Gelatinasen mittels z.B. Spaltung gleichfalls abfallende Konzentrationen nach Tag 6 erreicht werden. Die höhere Ausgangs-Expression der MMP-2 der C57BL/6-Mäuse im Vergleich zu den BALB/c-Mäusen vor der Infektion mit *T. gondii* bleibt weiterhin zu klären und könnte durch höhere Fallzahlen an Bedeutung verlieren. Zusätzlich zur Histopathologie ist gleichfalls die Korrelation des Gewichstverlustes als Parameter der fortschreitenden Erkrankung zu erwähnen. Der Gewichtsverlust lässt sich in erster Linie durch eine Malabsorption aufgrund der Darmpathologie erklären. Der immunhistochemische Nachweis der zunehmenden Anzahl an Vakuolen, welche Tachyzoiten enthalten, im terminalen Ileum im Verlauf nach der Infektion belegt, dass sich der Parasit in den suszeptiblen Mäusen des Stammes C57BL/6 ungehindert vermehren konnte, im Gegensatz zu den resistenten BALB/c-Mäusen. Mithilfe des immunhistochemischen Nachweises der MMP-2 und MMP-9 im Verlauf nach Infektion mit *T. gondii* konnte die Korrelation der Gelatinasenexpression mit der Darmhistopathologie nachgewiesen werden. Dieses Ergebnis wird bestätigt durch die Untersuchung menschlicher Makrophagen und Monozyten, welche nach Infektion mit *T. gondii* vermehrt MMP-9 exprimierten und zusätzlich vermehrt MT1-MMP auf ihrer Zelloberfläche zeigten [96]. MT1-MMP ist für die Aktivierung der pro-MMP-2 durch Abspaltung der N-terminalen Prodomain verantwortlich [97]. Mittlerweile wurde die Hochregulierung der MMP-2 im Darm durch

weitere Versuche mit *T. gondii*-infizierten C57BL/6-Mäusen bestätigt und die Bedeutung des IL-23 als Initiator der vermehrten Expression nachgewiesen [21]. Inwiefern die Gelatinasen als Effektormoleküle für die Gewebezerstörung verantwortlich sind, sollte durch Modulation der MMP-2 und MMP-9 gezeigt werden.

4.2. Modulation der Aktivität von MMP-2 und MMP-9 durch Inhibitoren

Den Beweis für die Bedeutung der MMP-2 und MMP-9 in der Entzündungskaskade erbrachten die Versuche mit den MMP-Inhibitoren, in welchen verdeutlicht wurde, dass die Behandlung der infizierten C57BL/6-Mäuse sowohl mit dem nichtselektiven MMP-Inhibitor Doxyzyklin, als auch mit dem selektiven Gelatinasen-Inhibitor Ro28-2653® die Histopathologie deutlich und in Bezug auf die Behandlung mit Ro28-2653® von Tag 5 bis Tag 8 signifikant reduzierte. Ebenfalls der Gewichtsverlust wurde durch die Behandlung mit MMP-Inhibitoren gesenkt, was durch die geringer geschädigte Absorption im Darm bei intakterer Darmmorphologie begründet sein dürfte, allerdings war diese Reduktion nur mäßig und in der Ro28-2653® (d5 – d8)-Gruppe im Vergleich zur Kontrollgruppe nicht signifikant. Zwischen den Behandlungsgruppen und der Kontrollgruppe bestanden bezüglich der Intensität der Expression der Gelatinasen A und B an Tag 8 keine nennenswerten Unterschiede mit Ausnahme der Gelatinase B der ab Tag 5 mit Ro28-2653® behandelten Tiere. Dieser Unterschied erfordert weitere Untersuchungen, auch im Hinblick darauf, ob bei höheren Fallzahlen diesbezüglich eine Signifikanz erreicht werden würde.

Die Expression der Gelatinasen A und B im terminalen Ileum infizierter C57BL/6-Mäuse ist sowohl in der Kontrollgruppe, als auch bei mit MMP-Inhibitoren behandelten Tieren an Tag 8 hochgradig erhöht. Das legt den Schluss nahe, dass in den mit Doxyzyklin und Ro28-2653® behandelten Tieren die gleiche Entzündungskaskade, einhergehend

mit der erhöhten Expression von IFN-γ, TNF-α und NO, stattgefunden hat wie in den unbehandelten Tieren, einschließlich der Expression der Gelatinasen. Die Behandlung mit MMP-Modulatoren führte zu einer Inaktivierung der Gelatinasen, nicht aber zu einer verminderten Expression. Im Gegensatz dazu wurde an humanen Endothelzellen gezeigt, dass Doxyzyklin auch die Expression von MMP-9 inhibierte, die Expression von MMP-2 wurde allerdings nicht beeinflusst [98]. Die verminderte Expression der MMP-9 durch Doxyzyklin lässt sich durch die verminderte Expression des TNF-α durch das antientzündliche Doxyzyklin erklären [99]. Kürzlich wurde an kardialen Zellen gezeigt, dass TNF-α keine MMP-2-Expression induzierte [100], was durch weitere Untersuchungen gestützt wird [101]. Dementsprechend kann Doxyzyklin via verminderter Expression des TNF-α keinen direkten Einfluss auf die MMP-2-Expression nehmen.

Der immunhistochemische Nachweis der Gelatinasen im terminalen Ileum der Atovaquon-behandelten Mäuse an Tag 8 nach Infektion zeigte, dass die durch den Parasiten in den ersten 3 Tagen post infectionem induzierte Entzündungskaskade bis hin zur Expression der Effektormoleküle in Form der Gelatinasen ablief, jedoch diese Effektormoleküle zu keiner Gewebeschädigung führten und somit vermutlich in inaktiver Form vorlagen. Die verwendeten Primärantikörper gegen MMP-2 und MMP-9 detektierten sowohl die aktivierten Formen, als auch die inaktive Proform.

Die Parasitenanzahl im terminalen Ileum wurde durch Behandlung mit Doxyzyklin ab Tag 5 und bei Behandlung ab Tag 0 jeweils nicht unwesentlich reduziert, somit ist die geringere Histopathologie und der reduzierte Gewichtsverlust nicht allein auf die MMP-Modulation zurückzuführen, sondern auch auf eine Beeinflussung der Entzündungskaskade durch direkte Einwirkung auf den Parasiten.

Es existieren unterschiedliche Auffassungen zur Wirkungsweise des Doxyzyklins gegen *T. gondii*. In der Maus besitzt Doxyzyklin nur intrazellulär die Eigenschaft, *T. gondii* zu eliminieren. Vermutet wird die Inhibition der Proteinsynthese des Parasiten durch Blockade der Aminoacyl-t-RNA. Des Weiteren wird eine Beeinflussung der mitochondrialen Proteinsynthese der Host-Zellen, welche sich möglicherweise negativ auf den Parasiten auswirkt, diskutiert. Allerdings sind für einen protektiven Effekt gegen *T. gondii* weit höhere Dosen notwendig, 300mg/Tag/kg KG [102]. Somit kam es in den durchgeführten Versuchen zu keiner Eradikation, sondern nur zu einer Reduzierung der Parasitenlast.

Darüber hinaus wurde für Doxyzyklin eine entzündungshemmende Wirkung via Inhibition der Expression von IL-1, TNF-α und NO beschrieben [99], was zusätzlich die verminderte Gewebeschädigung erklärt.

Im Gegensatz dazu zeigte Ro28-2653® keinen Einfluss auf die Parasitenzahl nach Infektion. Die infizierten C57BL/6-Mäuse wiesen trotz Behandlung mit dem selektiven Gelatinaseninhibitor Ro28-2653® an Tag 8 eine mit der Kontrollgruppe vergleichbare Parasitenlast auf, sodass von einer der Kontrollgruppe vergleichbaren Initiierung der Entzündungskaskade auszugehen ist.

Die vorliegende Arbeit konnte die Bedeutung der MMP-2 und der MMP-9 für die Ausbildung einer Darmpathologie im Rahmen einer Th1-Immunreaktion im Mausmodell nach Infektion mit *T. gondii* nachweisen. Durch die Behandlung mit sowohl selektiven, als auch nicht selektiven MMP-Inhibitoren lässt sich der Schweregrad der Darmpathologie vor dem Hintergrund einer Th1-Immunreaktion in der Maus deutlich und insbesondere mit selektiver MMP-Inhibition signifikant verringern.

Mithilfe einer Zymografie könnte in weiteren Untersuchungen konkret die Enzymaktivität der MMP-2 und der MMP-9 analysiert werden und ein RNase Protection Assay wäre von Interesse zur Beurteilung einer Korrelation auf molekularbiologischer Ebene.

Die Gewebeschädigung in chronisch entzündlichen Darmerkrankungen wird jedoch nicht allein durch die Gelatinasen, sondern auch durch andere Vertreter der MMPs mit verursacht [31-32, 66-68, 76]. Im Mausmodell der durch *T. gondii* initiierten Th1-Immunpathologie ist bei vergleichbarer Entzündungskaskade einschließlich der Entzündungsmediatoren IFN-γ, TNF-α und NO [83] ebenfalls von einer zusätzlichen Gewebeschädigung durch weitere Vertreter der MMP-Familie auszugehen. Die Gewebeschädigung ist bei Behandlung mit dem selektiven Gelatinaseninhibitor Ro28-2653® [38] zwar signifikant geringer als ohne Behandlung, allerdings wird sie aufgrund der fehlenden Beeinflussung der anderen MMPs nicht vollständig verhindert. Auch sei auf den Umstand hingewiesen, dass die MMPs nicht allein als Effektormoleküle mittels Zerschneiden der Matrix zur Gewebeschädigung, sondern auch durch Beteiligung an komplexen interzellulären Signalübertragungen via Inaktivierung sowie Aktivierung zahlreicher Zytokine, Chemokine und Wachstumsfaktoren beitragen [42, 103].

Eine Untersuchung des Einflusses einer Infliximab-Therapie auf die serologische Expression der MMP-2 und MMP-9 in Morbus Crohn-Patienten von 2007 führte zu dem Ergebnis, dass MMP-9 vermindert exprimiert wird, was wiederum auf die Wechselwirkung des TNF-α und der MMP-9 hinweist. MMP-2 wurde in diesem Modell sogar vermehrt exprimiert, was frühere Ergebnisse stützt, die besagen, dass TNF-α keine induzierende Wirkung auf MMP-2 ausübt [101]. Immunhistochemisch konnte im Darmgewebe jedoch keine vermehrte MMP-2-Expression beobachtet werden, sodass

die Unterschiede nur im Serum nachweisbar waren. Eine andere Untersuchung an intestinalen Zellen von Patienten mit chronisch entzündlicher Darmerkrankung konnte keinen Einfluss des Infliximab auf MMP-2 nachweisen, die verminderte Expression der MMP-9 wurde bestätigt [104].

Neuere Untersuchungen an MMP-2- und MMP-9-Knockout-Mäusen haben gezeigt, dass der MMP-9 im Rahmen sowohl einer chemisch, als auch einer mikrobiell induzierten Kolitis eine gewebedestruierende Wirkung zugeschrieben werden kann, MMP-2 jedoch protektiv gegen die Gewebezerstörung wirkt und für eine Aufrechterhaltung der Barrierefunktion verantwortlich ist. Da MMP-2 und MMP-9 strukturell sehr ähnlich sind, ist eine separate Blockade der MMP-9 nahezu nicht möglich. Im Mausmodell wurde aber gezeigt, dass auch die duale Blockade der MMP- 2 und der MMP-9 einen positiven Effekt in Bezug auf die Ausprägung der Gewebeschädigung hat, sodass von einer verhältnismäßig wichtigeren Rolle der MMP-9 gegenüber der MMP-2 auszugehen ist [105]. Bei der akuten Pankreatitis der Ratte wurde eine durch MMP-9 induzierte Barrieredysfunktion des Darmes beschrieben [106].

Aufgrund der reduzierten Darmpathologie durch Behandlung der infizierten C57BL/6-Mäuse mit nichtselektiven und selektiven MMP-Inhibitoren in der vorliegenden Arbeit, der Erfolge mit dem unselektiven MMP-Inhibitor Doxyzyklin bei der humanen Periodontitis [94] sowie der Ratte [36] und bei menschlichen Endothelzellen [98], erscheint unter Berücksichtigung der Bedeutung der MMPs für die Gewebeschädigung des Darmes bei Morbus-Crohn-Patienten die Behandlung mit MMP-Inhibitoren als geeignete Alternative zur etablierten Therapie. Dennoch ist bislang nur Doxyzyklin bezüglich der MMP-inhibierenden Wirkung klinisch etabliert. Die Schwierigkeit der klinischen Etablierung eines MMP-Inhibitors liegt in der Komplexität der Entzündungs-,

Aktivierungs- und Inaktivierungs-kaskaden mit Beteiligung der MMPs und durch die resultierende Notwendigkeit der Selektivität und Spezifität des Inhibitors [107].

Bezüglich der medikamentösen Intervention sei nicht zuletzt daran erinnert, dass eine Inhibition der MMPs nicht allein auf Proteinebene möglich ist, sondern auch an vorgeschalteter, intrazellulärer transkriptionaler und translationaler Stelle und durch Inhibition der die Signaltransduktion induzierenden endogenen Faktoren, wie Abbildung 20 verdeutlicht.

Bei sämtlichen Überlegungen zu Therapiealternativen darf man die multifaktorielle Genese des Morbus Crohn nicht außer Acht lassen und sollte unter anderem den wichtigen Einfluss der endogenen Darmflora in die Betrachtung mit einbeziehen [108-109].

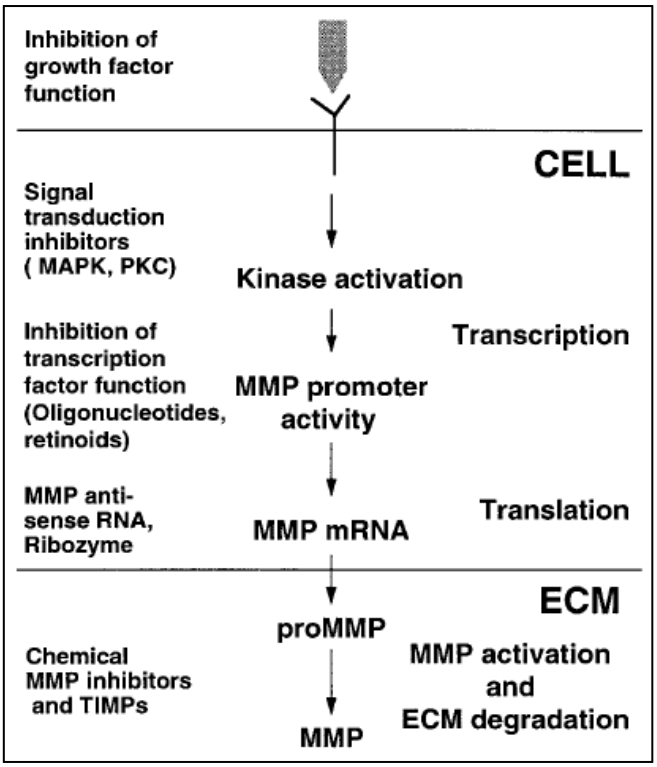

Abbildung 20: Inhibitionsmöglichkeiten der MMPs, [110].

Suszeptible Patienten exprimieren vermehrt das CEACAM6-Molekül im Darm, welches als Rezeptor für bakterielles Adhäsin von meist adhärent-invasiven E. coli (AIEC) fungiert. Es kommt zu einem Durchtritt durch die mukosale Barriere der Erreger, zur Replikation in infizierten Makrophagen der Lamina propria und zur gesteigerten Expression von TNF-α mit nachfolgender Entzündungskaskade [111]. Dies verdeutlicht erneut die sowohl endogenen, als auch hinsichtlich der Darmflora die exogenen ätiologischen Komponenten der chronisch entzündlichen Darmerkrankungen. Folglich muss die weitere Diskussion die verschiedenen Therapieansätze miteinschließen.

5. Zusammenfassung

Der Morbus Crohn ist eine multifaktorielle chronisch entzündliche Darmerkrankung, welche durch eine Th1- und eine Th17-Immunpatholgie gekennzeichnet ist. Aufgrund einer Barrieredysfunktion des Darmepithels kommt es zu einer nicht vollständig verstandenen Kaskade von Entzündungsmediatoren und Zytokinen, unter anderem mit Beteiligung von TNF-α IFN-γ, IL-1, IL-6 und IL-17. Als endständigen Mediatoren der finalen Gewebedestruktion wird den Matrixmetalloproteinasen eine entscheidende Rolle zugeschrieben.

Die derzeit etablierte Therapie beschränkt sich größtenteils auf Symptomlinderung bzw. mittels der TNF-a-Antikörpertherapie auf eine Immunmodulation, welche jedoch häufig zu nicht unerheblichen Nebenwirkungen führt. Weitere nebenwirkungsärmere Therapie-optionen sind somit wünschenswert.

Die orale Infektion der C57BL/6-Maus mit dem Parasiten *T. gondii* verursacht ebenfalls eine Th1-Immunpathologie einhergehend mit den o.g. Entzündungsmediatoren und eignet sich zur experimentellen Untersuchung der endständigen Mediatoren innerhalb der durch *T. gondii* initiierten Entzündungskaskade. Aufgrund der weitreichenden immunologischen Gemeinsamkeiten fungiert die Infektion der Maus mit *T. gondii* als Modell für den Morbus Crohn und bietet neben pathophysiologischen Erkenntnissen die Möglichkeit, neue Therapieoptionen zu eruieren.

In dieser Arbeit konnte mittels immunhistologischer Färbungen die vermehrte Expression der MMP-2 und MMP-9 im terminalen Ileum von C57BL/6-Mäusen nach Infektion mit *T. gondii* gezeigt werden. Die Expression beider Gelatinasen steigt ab ca. Tag 3 post infectionem deutlich und bis Tag 8 signifikant an und betrifft in etwa

gleichem Maße MMP-2 und MMP-9. Die Expression korreliert mit der Darmpathologie und dem Gewichtsverlust.

Die Therapie sowohl mit spezifischen, als auch mit unspezifischen MMP-Inhibitoren verringert relevant die Darmpathologie und mäßig auch den Gewichtsverlust der infizierten C57BL/6-Mäuse.

Die vorliegende Arbeit konnte somit die Bedeutung der MMP-2 und der MMP-9 für die Ausbildung einer Darmpathologie im Rahmen einer Th1-Immunreaktion im Mausmodell nach Infektion mit *T. gondii* nachweisen. Durch gezielte MMP-Inhibition bietet sich eine Therapiealternative zur Behandlung des Morbus Crohn.

Berücksichtigt werden muss bei dieser neuen Therapieoption, dass nicht allein MMP-2 und MMP-9 zum Entstehen der Darmpathologie beitragen und dass es sich ebenfalls nicht um einen kurativen Ansatz handelt. Andere Faktoren wie beispielsweise die pathophysiologische Bedeutung der Darmflora und weitere exogene sowie endogene Komponenten, die ätiologisch mitverantwortlich sind, sollten in der Diskussion zu Therapiealternativen berücksichtigt werden.

6. Abkürzungsverzeichnis

AEC	3-Amino-9-Ethylcarbazol
AG	Arbeitsgruppe
AIEC	adhärent-invasive Escherichia coli
Anti-hMMP-2-IgG	Anti-human-MMP-2-Immunglobulin G
A. niger	*Aspergillus niger*
ARK	Animal Research Kit (DAKO)
BEAT Blocking Solution	Blocking Endogenous Antibody Technology
BSA	Bovines Serum Albumin
bzw.	beziehungsweise
CBF	Campus Benjamin Franklin
CD	Cluster of differentiation
CEACAM6	Carcinoembryonic antigen-related cell adhesion molecule 6
cm	Zentimeter
COPD	chronic obstructive pulmonal disease
DAB	Diaminobenzidine
dest.	destillata
ECM	Extrazelluläre Matrix
evtl.	eventuell
FPLC	fast protein liquid chromatography
g	Gramm
geb.	geboren
h	Stunde(n)
HE	Hämatoxylin/Eosin

HRP/ HRPO	Horseradish peroxidase
IBD	inflammatory bowel disease
IFN-γ	Interferon-gamma
Ig	Immunglobulin
IgG	Immunglobulin G
IL	Interleukin
IL-23R	Interleukin-23Rezeptor
kg	Kilogramm
KG	Körpergewicht
KI	Kontraindikation
μg	Mikrogramm
μl	Mikroliter
mg	Milligramm
Min	Minute(n)
ml	Milliliter
MMP	Matrixmetalloproteinase
mPBS	modifiziertes PBS
mRNA	messenger ribonucleic acid
MT-MMP	membrane type MMP
NOD	nucleotide-binding oligomerization domain
NOD2/CARD15	nucleotide-binding oligomerization domain containing 2/ caspase recruitment domain 15
n.s.	nicht signifikant
NO	nitric oxide
o. g.	oben genannt(e)

p	Irrtumswahrscheinlichkeit
PAK1	p21-activated-kinase-1
PAP	Peroxidase-Anti-Peroxidase
PBS	Phosphate Buffered Saline
PDGFR-α	platelet-derived growth factor receptor-alpha
pH	pondus Hydrogenii
s	Sekunde
SD	Standardabweichung
T. gondii	*Toxoplasma gondii*
TGF-β	Transforming growth factor-beta
Th1-, Th17-	T-Helfer- (Thymus)
T-Helfer-Zellen	Thymus-(Helfer)-Zellen
TIMPS	tissue inhibitors of matrixmetalloproteinases
TNF-α	Tumornekrosefaktor-alpha
tRNA	transfer ribonucleic acid
TWEAK	TNF-related weak inducer of apoptosis
V. a.	Verdacht auf
vs.	versus
z. B.	zum Beispiel

7. Literaturverzeichnis

1. Loftus, E.V., Jr., P. Schoenfeld, and W.J. Sandborn, *The epidemiology and natural history of Crohn's disease in population-based patient cohorts from North America: a systematic review.* Aliment Pharmacol Ther, 2002. 16(1): p. 51-60.
2. Farrokhyar, F., E.T. Swarbrick, and E.J. Irvine, *A critical review of epidemiological studies in inflammatory bowel disease.* Scand J Gastroenterol, 2001. 36(1): p. 2-15.
3. Barrett, J.C., et al., *Genome-wide association study of ulcerative colitis identifies three new susceptibility loci, including the HNF4A region.* Nat Genet, 2009. 41(12): p. 1330-4.
4. Podolsky, D.K., *Inflammatory bowel disease.* N Engl J Med, 2002. 347(6): p. 417-29.
5. Duerr, R.H., et al., *A genome-wide association study identifies IL23R as an inflammatory bowel disease gene.* Science, 2006. 314(5804): p. 1461-3.
6. Vavricka, S.R. and G. Rogler, *New insights into the pathogenesis of Crohn's disease: are they relevant for therapeutic options?* Swiss Med Wkly, 2009. 139(37-38): p. 527-34.
7. Uzoigwe, J.C., M.L. Khaitsa, and P.S. Gibbs, *Epidemiological evidence for Mycobacterium avium subspecies paratuberculosis as a cause of Crohn's disease.* Epidemiol Infect, 2007. 135(7): p. 1057-68.
8. Mendoza, J.L., R. Lana, and M. Diaz-Rubio, *Mycobacterium avium subspecies paratuberculosis and its relationship with Crohn's disease.* World J Gastroenterol, 2009. 15(4): p. 417-22.
9. Sibartie, S., et al., *Mycobacterium avium subsp. Paratuberculosis (MAP) as a modifying factor in Crohn's disease.* Inflamm Bowel Dis, 2010. 16(2): p. 296-304.
10. Hendrickson, B.A., R. Gokhale, and J.H. Cho, *Clinical aspects and pathophysiology of inflammatory bowel disease.* Clin Microbiol Rev, 2002. 15(1): p. 79-94.
11. Goyette, P., et al., *Molecular pathogenesis of inflammatory bowel disease: genotypes, phenotypes and personalized medicine.* Ann Med, 2007. 39(3): p. 177-99.
12. Xavier, R.J. and D.K. Podolsky, *Unravelling the pathogenesis of inflammatory bowel disease.* Nature, 2007. 448(7152): p. 427-34.
13. Neuman, M.G., *Immune dysfunction in inflammatory bowel disease.* Transl Res, 2007. 149(4): p. 173-86.
14. Manfredi, M.A., et al., *Increased incidence of urinary matrix metalloproteinases as predictors of disease in pediatric patients with inflammatory bowel disease.* Inflamm Bowel Dis, 2008. 14(8): p. 1091-6.
15. Sanchez-Munoz, F., A. Dominguez-Lopez, and J.K. Yamamoto-Furusho, *Role of cytokines in inflammatory bowel disease.* World J Gastroenterol, 2008. 14(27): p. 4280-8.
16. Kugathasan, S. and C. Fiocchi, *Progress in basic inflammatory bowel disease research.* Semin Pediatr Surg, 2007. 16(3): p. 146-53.
17. Bosani, M., S. Ardizzone, and G.B. Porro, *Biologic targeting in the treatment of inflammatory bowel diseases.* Biologics, 2009. 3: p. 77-97.
18. Yen, D., et al., *IL-23 is essential for T cell-mediated colitis and promotes inflammation via IL-17 and IL-6.* J Clin Invest, 2006. 116(5): p. 1310-6.
19. Maloy, K.J. and M.C. Kullberg, *IL-23 and Th17 cytokines in intestinal homeostasis.* Mucosal Immunol, 2008. 1(5): p. 339-49.

20. Liu, Z.J., et al., *Potential role of Th17 cells in the pathogenesis of inflammatory bowel disease.* World J Gastroenterol, 2009. 15(46): p. 5784-8.
21. Munoz, M., et al., *Interleukin (IL)-23 mediates Toxoplasma gondii-induced immunopathology in the gut via matrixmetalloproteinase-2 and IL-22 but independent of IL-17.* J Exp Med, 2009. 206(13): p. 3047-59.
22. Izcue, A., J.L. Coombes, and F. Powrie, *Regulatory lymphocytes and intestinal inflammation.* Annu Rev Immunol, 2009. 27: p. 313-38.
23. Hanauer, S.B., *Medical management of Crohn's disease: treatment algorithms 2009.* Dig Dis, 2009. 27(4): p. 536-41.
24. Hoffmann, J.C., et al., *[Clinical practice guideline on diagnosis and treatment of Crohn's disease].* Z Gastroenterol, 2008. 46(9): p. 1094-146.
25. Sadowski, D.C., et al., *Canadian Association of Gastroenterology Clinical Practice Guidelines: The use of tumour necrosis factor-alpha antagonist therapy in Crohn's disease.* Can J Gastroenterol, 2009. 23(3): p. 185-202.
26. Kozuch, P.L. and S.B. Hanauer, *Treatment of inflammatory bowel disease: a review of medical therapy.* World J Gastroenterol, 2008. 14(3): p. 354-77.
27. Jakobovits, J. and M.M. Schuster, *Metronidazole therapy for Crohn's disease and associated fistulae.* Am J Gastroenterol, 1984. 79(7): p. 533-40.
28. Perencevich, M. and R. Burakoff, *Use of antibiotics in the treatment of inflammatory bowel disease.* Inflamm Bowel Dis, 2006. 12(7): p. 651-64.
29. van Assche, G., *Emerging drugs to treat Crohn's disease.* Expert Opin Emerg Drugs, 2007. 12(1): p. 49-59.
30. Waldner, M.J. and M.F. Neurath, *Novel cytokine-targeted therapies and intestinal inflammation.* Curr Opin Pharmacol, 2009. 9(6): p. 702-7.
31. Baugh, M.D., et al., *Matrix metalloproteinase levels are elevated in inflammatory bowel disease.* Gastroenterology, 1999. 117(4): p. 814-22.
32. von Lampe, B., et al., *Differential expression of matrix metalloproteinases and their tissue inhibitors in colon mucosa of patients with inflammatory bowel disease.* Gut, 2000. 47(1): p. 63-73.
33. Sykes, A.P., et al., *The effect of an inhibitor of matrix metalloproteinases on colonic inflammation in a trinitrobenzenesulphonic acid rat model of inflammatory bowel disease.* Aliment Pharmacol Ther, 1999. 13(11): p. 1535-42.
34. Di Sebastiano, P., et al., *Beneficial effects of Batimastat (BB-94), a matrix metalloproteinase inhibitor, in rat experimental colitis.* Digestion, 2001. 63(4): p. 234-9.
35. Lein, M., et al., *The new synthetic matrix metalloproteinase inhibitor (Roche 28-2653) reduces tumor growth and prolongs survival in a prostate cancer standard rat model.* Oncogene, 2002. 21(13): p. 2089-96.
36. Golub, L.M., et al., *Tetracyclines inhibit connective tissue breakdown by multiple non-antimicrobial mechanisms.* Adv Dent Res, 1998. 12(2): p. 12-26.
37. Amalinei, C., et al., *Matrix metalloproteinases involvement in pathologic conditions.* Rom J Morphol Embryol, 2010. 51(2): p. 215-28.
38. Grams, F., et al., *Pyrimidine-2,4,6-Triones: a new effective and selective class of matrix metalloproteinase inhibitors.* Biol Chem, 2001. 382(8): p. 1277-85.
39. Maquoi, E., et al., *Anti-invasive, antitumoral, and antiangiogenic efficacy of a pyrimidine-2,4,6-trione derivative, an orally active and selective matrix metalloproteinases inhibitor.* Clin Cancer Res, 2004. 10(12 Pt 1): p. 4038-47.
40. Kilian, M., et al., *Matrix metalloproteinase inhibitor RO 28-2653 decreases liver metastasis by reduction of MMP-2 and MMP-9 concentration in BOP-induced ductal pancreatic cancer in Syrian Hamsters: inhibition of matrix*

metalloproteinases in pancreatic cancer. Prostaglandins Leukot Essent Fatty Acids, 2006. 75(6): p. 429-34.
41. Bertholet, P., et al., *The effect of cyclodextrins on the aqueous solubility of a new MMP inhibitor: phase solubility, 1 H-NMR spectroscopy and molecular modeling studies, preparation and stability study of nebulizable solutions.* J Pharm Pharm Sci, 2005. 8(2): p. 163-74.
42. Butler, G.S. and C.M. Overall, *Updated biological roles for matrix metalloproteinases and new "intracellular" substrates revealed by degradomics.* Biochemistry, 2009. 48(46): p. 10830-45.
43. Crawford, H.C. and L.M. Matrisian, *Mechanisms controlling the transcription of matrix metalloproteinase genes in normal and neoplastic cells.* Enzyme Protein, 1996. 49(1-3): p. 20-37.
44. Mignatti, P. and D.B. Rifkin, *Plasminogen activators and matrix metalloproteinases in angiogenesis.* Enzyme Protein, 1996. 49(1-3): p. 117-37.
45. Goetzl, E.J., M.J. Banda, and D. Leppert, *Matrix metalloproteinases in immunity.* J Immunol, 1996. 156(1): p. 1-4.
46. Brinckerhoff, C.E. and L.M. Matrisian, *Matrix metalloproteinases: a tail of a frog that became a prince.* Nat Rev Mol Cell Biol, 2002. 3(3): p. 207-14.
47. Brown, P.D., *Matrix metalloproteinase inhibitors.* Angiogenesis, 1998. 1(2): p. 142-54.
48. Massova, I., et al., *Matrix metalloproteinases: structures, evolution, and diversification.* FASEB J, 1998. 12(12): p. 1075-95.
49. Nelson, A.R., et al., *Matrix metalloproteinases: biologic activity and clinical implications.* J Clin Oncol, 2000. 18(5): p. 1135-49.
50. Aimes, R.T. and J.P. Quigley, *Matrix metalloproteinase-2 is an interstitial collagenase. Inhibitor-free enzyme catalyzes the cleavage of collagen fibrils and soluble native type I collagen generating the specific 3/4- and 1/4-length fragments.* J Biol Chem, 1995. 270(11): p. 5872-6.
51. Nagase, H. and J.F. Woessner, Jr., *Matrix metalloproteinases.* J Biol Chem, 1999. 274(31): p. 21491-4.
52. Lau, A.C., et al., *Inhibition of matrix metalloproteinase-9 activity improves coronary outcome in an animal model of Kawasaki disease.* Clin Exp Immunol, 2009. 157(2): p. 300-9.
53. Parks, W.C., C.L. Wilson, and Y.S. Lopez-Boado, *Matrix metalloproteinases as modulators of inflammation and innate immunity.* Nat Rev Immunol, 2004. 4(8): p. 617-29.
54. Nagase, H., *Activation mechanisms of matrix metalloproteinases.* Biol Chem, 1997. 378(3-4): p. 151-60.
55. Sato, H. and M. Seiki, *Membrane-type matrix metalloproteinases (MT-MMPs) in tumor metastasis.* J Biochem, 1996. 119(2): p. 209-15.
56. Pender, S.L., et al., *A p55 TNF receptor immunoadhesin prevents T cell-mediated intestinal injury by inhibiting matrix metalloproteinase production.* J Immunol, 1998. 160(8): p. 4098-103.
57. Lau, A.C., et al., *Matrix metalloproteinase 9 activity leads to elastin breakdown in an animal model of Kawasaki disease.* Arthritis Rheum, 2008. 58(3): p. 854-63.
58. Zhou, L., et al., *Tumor necrosis factor-alpha induced expression of matrix metalloproteinase-9 through p21-activated kinase-1.* BMC Immunol, 2009. 10: p. 15.

59. d'Ortho, M.P., et al., *Membrane-type matrix metalloproteinases 1 and 2 exhibit broad-spectrum proteolytic capacities comparable to many matrix metalloproteinases.* Eur J Biochem, 1997. 250(3): p. 751-7.
60. Solorzano, C.C., et al., *A matrix metalloproteinase inhibitor prevents processing of tumor necrosis factor alpha (TNF alpha) and abrogates endotoxin-induced lethality.* Shock, 1997. 7(6): p. 427-31.
61. Malemud, C.J., *Matrix metalloproteinases (MMPs) in health and disease: an overview.* Front Biosci, 2006. 11: p. 1696-701.
62. Dekkers, P.E., et al., *The effect of a metalloproteinase inhibitor (GI5402) on tumor necrosis factor-alpha (TNF-alpha) and TNF-alpha receptors during human endotoxemia.* Blood, 1999. 94(7): p. 2252-8.
63. Black, R.A., et al., *A metalloproteinase disintegrin that releases tumour-necrosis factor-alpha from cells.* Nature, 1997. 385(6618): p. 729-33.
64. Stetler-Stevenson, W.G., *Tissue inhibitors of metalloproteinases in cell signaling: metalloproteinase-independent biological activities.* Sci Signal, 2008. 1(27): p. re6.
65. Dayer, J.M. and D. Burger, *Interleukin-1, tumor necrosis factor and their specific inhibitors.* Eur Cytokine Netw, 1994. 5(6): p. 563-71.
66. Meijer, M.J., et al., *Increased mucosal matrix metalloproteinase-1, -2, -3 and -9 activity in patients with inflammatory bowel disease and the relation with Crohn's disease phenotype.* Dig Liver Dis, 2007. 39(8): p. 733-9.
67. Kirkegaard, T., et al., *Expression and localisation of matrix metalloproteinases and their natural inhibitors in fistulae of patients with Crohn's disease.* Gut, 2004. 53(5): p. 701-9.
68. Stumpf, M., et al., *Reduced expression of collagen type I and increased expression of matrix metalloproteinases 1 in patients with Crohn's disease.* J Invest Surg, 2005. 18(1): p. 33-8.
69. Heuschkel, R.B., et al., *Imbalance of stromelysin-1 and TIMP-1 in the mucosal lesions of children with inflammatory bowel disease.* Gut, 2000. 47(1): p. 57-62.
70. Salmela, M.T., et al., *Upregulation of matrix metalloproteinases in a model of T cell mediated tissue injury in the gut: analysis by gene array and in situ hybridisation.* Gut, 2002. 51(4): p. 540-7.
71. Louis, E., et al., *Increased production of matrix metalloproteinase-3 and tissue inhibitor of metalloproteinase-1 by inflamed mucosa in inflammatory bowel disease.* Clin Exp Immunol, 2000. 120(2): p. 241-6.
72. Stallmach, A., et al., *Comparable expression of matrix metalloproteinases 1 and 2 in pouchitis and ulcerative colitis.* Gut, 2000. 47(3): p. 415-22.
73. Gao, Q., et al., *Expression of matrix metalloproteinases-2 and -9 in intestinal tissue of patients with inflammatory bowel diseases.* Dig Liver Dis, 2005. 37(8): p. 584-92.
74. Santana, A., et al., *Attenuation of dextran sodium sulphate induced colitis in matrix metalloproteinase-9 deficient mice.* World J Gastroenterol, 2006. 12(40): p. 6464-72.
75. Bailey, C.J., et al., *Distribution of the matrix metalloproteinases stromelysin, gelatinases A and B, and collagenase in Crohn's disease and normal intestine.* J Clin Pathol, 1994. 47(2): p. 113-6.
76. Gordon, J.N., et al., *Matrix metalloproteinase-3 production by gut IgG plasma cells in chronic inflammatory bowel disease.* Inflamm Bowel Dis, 2008. 14(2): p. 195-203.

77. Jezierska, A. and T. Motyl, *Matrix metalloproteinase-2 involvement in breast cancer progression: a mini-review.* Med Sci Monit, 2009. 15(2): p. RA32-40.
78. Chambers, A.F. and L.M. Matrisian, *Changing views of the role of matrix metalloproteinases in metastasis.* J Natl Cancer Inst, 1997. 89(17): p. 1260-70.
79. Uzui, H., et al., *Increased expression of membrane type 3-matrix metalloproteinase in human atherosclerotic plaque: role of activated macrophages and inflammatory cytokines.* Circulation, 2002. 106(24): p. 3024-30.
80. Jayaraman, T., et al., *TNF-alpha-mediated inflammation in cerebral aneurysms: a potential link to growth and rupture.* Vasc Health Risk Manag, 2008. 4(4): p. 805-17.
81. Thrailkill, K.M., R. Clay Bunn, and J.L. Fowlkes, *Matrix metalloproteinases: their potential role in the pathogenesis of diabetic nephropathy.* Endocrine, 2009. 35(1): p. 1-10.
82. Hoffmann, J.C., et al., *Animal models of inflammatory bowel disease: an overview.* Pathobiology, 2002. 70(3): p. 121-30.
83. Liesenfeld, O., *Oral infection of C57BL/6 mice with Toxoplasma gondii: a new model of inflammatory bowel disease?* J Infect Dis, 2002. 185 Suppl 1: p. S96-101.
84. Liesenfeld, O., et al., *Association of CD4+ T cell-dependent, interferon-gamma-mediated necrosis of the small intestine with genetic susceptibility of mice to peroral infection with Toxoplasma gondii.* J Exp Med, 1996. 184(2): p. 597-607.
85. MacDonald, T.T., et al., *Tumour necrosis factor-alpha and interferon-gamma production measured at the single cell level in normal and inflamed human intestine.* Clin Exp Immunol, 1990. 81(2): p. 301-5.
86. Liesenfeld, O., et al., *TNF-alpha, nitric oxide and IFN-gamma are all critical for development of necrosis in the small intestine and early mortality in genetically susceptible mice infected perorally with Toxoplasma gondii.* Parasite Immunol, 1999. 21(7): p. 365-76.
87. Suzuki, Y., et al., *IL-10 is required for prevention of necrosis in the small intestine and mortality in both genetically resistant BALB/c and susceptible C57BL/6 mice following peroral infection with Toxoplasma gondii.* J Immunol, 2000. 164(10): p. 5375-82.
88. Mennechet, F.J., et al., *Lamina propria CD4+ T lymphocytes synergize with murine intestinal epithelial cells to enhance proinflammatory response against an intracellular pathogen.* J Immunol, 2002. 168(6): p. 2988-96.
89. Khan, I.A., et al., *A dichotomous role for nitric oxide during acute Toxoplasma gondii infection in mice.* Proc Natl Acad Sci U S A, 1997. 94(25): p. 13955-60.
90. Buzoni-Gatel, D., et al., *Murine ileitis after intracellular parasite infection is controlled by TGF-beta-producing intraepithelial lymphocytes.* Gastroenterology, 2001. 120(4): p. 914-24.
91. Vossenkamper, A., et al., *Both IL-12 and IL-18 contribute to small intestinal Th1-type immunopathology following oral infection with Toxoplasma gondii, but IL-12 is dominant over IL-18 in parasite control.* Eur J Immunol, 2004. 34(11): p. 3197-207.
92. Ho, G.T., et al., *Efficacy and complications of adalimumab treatment for medically-refractory Crohn's disease: analysis of nationwide experience in Scotland (2004-2008).* Aliment Pharmacol Ther, 2009. 29(5): p. 527-34.

93. Mor, I.J., et al., *Infliximab in ulcerative colitis is associated with an increased risk of postoperative complications after restorative proctocolectomy.* Dis Colon Rectum, 2008. 51(8): p. 1202-7; discussion 1207-10.
94. Gu, Y., et al., *Doxycyline inhibits mononuclear cell-mediated connective tissue breakdown.* FEMS Immunol Med Microbiol, 2009.
95. Mangoldt, D., et al., *The novel synthetic inhibitor of matrix metalloproteinases Ro 28-2653 induces apoptosis in Dunning tumor cells.* Apoptosis, 2002. 7(3): p. 217-20.
96. Seipel, D., et al., *Toxoplasma gondii infection positively modulates the macrophages migratory molecular complex by increasing matrix metalloproteinases, CD44 and alpha v beta 3 integrin.* Vet Parasitol, 2010. 169(3-4): p. 312-9.
97. Deryugina, E.I., et al., *MT1-MMP initiates activation of pro-MMP-2 and integrin alphavbeta3 promotes maturation of MMP-2 in breast carcinoma cells.* Exp Cell Res, 2001. 263(2): p. 209-23.
98. Hanemaaijer, R., et al., *Inhibition of MMP synthesis by doxycycline and chemically modified tetracyclines (CMTs) in human endothelial cells.* Adv Dent Res, 1998. 12(2): p. 114-8.
99. Kuzin, II, et al., *Tetracyclines inhibit activated B cell function.* Int Immunol, 2001. 13(7): p. 921-31.
100. Awad, A.E., et al., *Tumor necrosis factor induces matrix metalloproteinases in cardiomyocytes and cardiofibroblasts differentially via superoxide production in a PI3Kgamma-dependent manner.* Am J Physiol Cell Physiol, 2010. 298(3): p. C679-92.
101. Gao, Q., et al., *Infliximab treatment influences the serological expression of matrix metalloproteinase (MMP)-2 and -9 in Crohn's disease.* Inflamm Bowel Dis, 2007. 13(6): p. 693-702.
102. Chang, H.R., R. Comte, and J.C. Pechere, *In vitro and in vivo effects of doxycycline on Toxoplasma gondii.* Antimicrob Agents Chemother, 1990. 34(5): p. 775-80.
103. Hrabec, E., et al., *[Type IV collagenases (MMP-2 and MMP-9) and their substrates--intracellular proteins, hormones, cytokines, chemokines and their receptors].* Postepy Biochem, 2007. 53(1): p. 37-45.
104. Meijer, M.J., et al., *Effect of the anti-tumor necrosis factor-alpha antibody infliximab on the ex vivo mucosal matrix metalloproteinase-proteolytic phenotype in inflammatory bowel disease.* Inflamm Bowel Dis, 2007. 13(2): p. 200-10.
105. Garg, P., et al., *Matrix metalloproteinase-9-mediated tissue injury overrides the protective effect of matrix metalloproteinase-2 during colitis.* Am J Physiol Gastrointest Liver Physiol, 2009. 296(2): p. G175-84.
106. Mikami, Y., et al., *Matrix metalloproteinase-9 derived from polymorphonuclear neutrophils increases gut barrier dysfunction and bacterial translocation in rat severe acute pancreatitis.* Surgery, 2009. 145(2): p. 147-56.
107. Corbitt, C.A., J. Lin, and M.L. Lindsey, *Mechanisms to inhibit matrix metalloproteinase activity: where are we in the development of clinically relevant inhibitors?* Recent Pat Anticancer Drug Discov, 2007. 2(2): p. 135-42.
108. Sartor, R.B., *Microbial-host interactions in inflammatory bowel diseases and experimental colitis.* Nestle Nutr Workshop Ser Pediatr Program, 2009. 64: p. 121-32; discussion 132-7, 251-7.
109. Baker, P.I., D.R. Love, and L.R. Ferguson, *Role of gut microbiota in Crohn's disease.* Expert Rev Gastroenterol Hepatol, 2009. 3(5): p. 535-46.

110. Westermarck, J. and V.M. Kahari, *Regulation of matrix metalloproteinase expression in tumor invasion.* FASEB J, 1999. 13(8): p. 781-92.
111. Barnich, N. and A. Darfeuille-Michaud, *Role of bacteria in the etiopathogenesis of inflammatory bowel disease.* World J Gastroenterol, 2007. 13(42): p. 5571-6.

8. Erklärung

„Ich, Dietmar Trautmann, erkläre, dass ich die vorgelegte Dissertation mit dem Thema: Bedeutung der Matrixmetalloproteinasen 2 und 9 in der Th1-Immunpathologie der Maus nach oraler Infektion mit *Toxoplasma gondii* selbst verfasst und keine anderen als die angegebenen Quellen und Hilfsmittel benutzt, ohne die (unzulässige) Hilfe Dritter verfasst und auch in Teilen keine Kopien anderer Arbeiten dargestellt habe.“

Datum Unterschrift

9. Lebenslauf

Mein Lebenslauf wird aus datenschutzrechtlichen Gründen in der elektronischen Version meiner Arbeit nicht veröffentlicht.

Mein Lebenslauf wird aus datenschutzrechtlichen Gründen in der elektronischen Version meiner Arbeit nicht veröffentlicht.

10. Danksagung

Herrn Prof. Dr. Liesenfeld möchte ich ganz herzlich für die ausgezeichnete Betreuung, die langjährige Unterstützung, Ausdauer und Geduld und nicht zuletzt für das entgegengebrachte Vertrauen danken. Ich bin Dir zu großem Dank verpflichtet, dass die intensive Arbeit letztendlich erfolgreich zu Ende gebracht wurde.

Ebenso herzlich bedanken möchte ich mich bei Herrn Dr. Markus Heimesaat, welcher die zahlreichen Tier-Versuche mit Fleiß, Hingabe und Fachkompetenz geleitet und somit den Grundstein für meine immunhistologischen Versuche gelegt hat.
Ich danke Dir für die Unterstützung, die Geduld und Dein offenes Ohr in schwierigen Momenten.

Weiterhin gilt mein Dank den Mitarbeiterinnen und Mitarbeitern der Abteilung für Medizinische Mikrobiologie der Charité, Campus Benjamin Franklin, die mir sowohl durch Rat, als auch durch die Unterstützung bei der experimentellen Arbeit sehr geholfen haben. Insbesondere danke ich Dr. Ildikó Dunay, Andrea Maletz, Solvy Wolke und Berit Söhl-Kielczynski. Ein herzliches Dankeschön gilt den Tierpflegern Gabriela Dambon, Thomas Strandt und Francesco Contini.

Einen großen Anteil am Gelingen meiner immunhistologischen Arbeiten haben Herr Dr. Martin Rühl und Herr Prof. Dr. Rajan Somasundaram der Medzinischen Klinik I: Gastroenterologie, Infektiologie und Rheumatologie der Charité, Campus Benjamin Franklin. Ganz herzlichen Dank für die engagierte Betreuung.

Meinen Eltern möchte ich danken für die Unterstützung in der Betreuung meiner beiden Söhne, wodurch ich die Gelegenheit zur Fertigstellung der vorliegenden Arbeit bekam.