Aus dem Institut für Anatomie
der Medizinischen Fakultät Charité – Universitätsmedizin Berlin

DISSERTATION

Expression des Vasoaktiven Intestinalen Polypeptid-Rezeptors VPAC2 beim Bullösen Pemphigoid

zur Erlangung des akademischen Grades
Doctor medicinae (Dr. med.)

vorgelegt der Medizinischen Fakultät

Charité – Universitätsmedizin Berlin

von

Carolin Bester

aus Eberswalde

Gutachter: 1. Priv.- Doz. Dr. P. Welker

2. Prof. Dr. med. M. Maurer

3. Prof. Dr. med. J. Grabbe

Datum der Promotion: 15.12.2008.

INHALTSVERZEICHNIS

1. EINLEITUNG

1.1	Mastzellen in der Haut	4
1.2	Mastzellproteasen	6
1.3	Mastzellen in der Pathologie der Haut	8
1.3.1	Mastzellen und Bullöses Pemphigoid	10
1.4	Mastzell - Nerven - Interaktionen	11
1.5	VPAC2, VIP und PACAP	11
1.5.1	VPAC2, VIP und PACAP in der Pathologie der Haut	15
1.6	Fragestellung	16

2. MATERIALIEN UND METHODEN

2.1	Versuchsaufbau	17
2.2	Auswahl und Vorbereitung der Hautbiopsien	19
2.3	VPAC2-Sondenherstellung und *in situ* – Hybridisierung	20
2.3.1	Verwendete Lösungen und Puffer	20
2.3.2	Herstellung der RNA–Sonden	23
2.3.2.1	Eingesetzte Vektoren	23
2.3.2.2	Transformation von *E.coli*	23
2.3.2.3	Anzucht von *E.coli*	23
2.3.2.4	Isolation von Plasmid–DNS aus *E.coli*	24
2.3.2.5	Verdau von DNA mittels Restriktionsendonukleasen	24
2.3.2.6	*In Vitro* – Transkription	25
2.3.3	*In Situ* – Hybridisierung	26
2.3.3.1	Gewebevorbereitung	26
2.3.3.2	Hybridisierung mit der RNA-Sonde und Detektion	26
2.4	Untersuchung mittels immunhistochemischer Färbungen	28
2.4.1	Verwendete Lösungen und Puffer	28
2.4.2	Vorarbeiten	29
2.4.3	Indirekte Immunfluoreszenzfärbung	29
2.4.3.1	Prinzip der Nachweismethode	29

2.4.3.2 Verwendete Antikörper 30
2.4.3.3 Versuchsablauf 30
2.4.3.4 Mikroskopische Auswertung 31
2.4.4 Alkalische Phosphatase Anti Alkalische Phosphatase (APAAP) – Methode 32
2.4.4.1 Das Prinzip der APAAP – Methode 32
2.4.4.2 Verwendete Antikörper 33
2.4.4.3 Versuchsablauf 33
2.4.4.4 Mikroskopische Auswertung und Bestimmung der Zellzahl 34
2.4.4.5 Statistik 35

3. ERGEBNISSE

3.1 Nachweis von VPAC2-mRNA durch *in situ*-Hybridisierung in normaler Haut und Bullösem Pemphigoid 36
3.1.1 Normalhaut 36
3.1.2 Bullöses Pemphigoid 37
3.2 Nachweis von Mastzellen mit VPAC2-Rezeptorprotein in Normalhaut mittels Immunfluoreszenzdoppelfärbung 40
3.3 Nachweis von Tryptase, Chymase und VPAC2 in Normalhaut und Bullösem Pemphigoids (APAAP) 42
3.3.1 Normalhaut 42
3.3.2 Bullöses Pemphigoid 43
3.4 Quantifizierung VPAC2 – exprimierender Zellen und Chymase- und Tryptase-exprimierender Mastzellen in Normalhaut und Bullösem Pemphigoid (APAAP) 48
3.4.1 VPAC2 Normalhaut - Stamm und Extremitäten 48
3.4.2 VPAC2 Bullöses Pemphigoid - Stamm und Extremitäten 52
3.4.3 Chymase Normalhaut - Stamm und Extremitäten 56
3.4.4 Chymase Bullöses Pemphigoid - Stamm und Extremitäten 58

4. DISKUSSION

4.1	Diskussion der Methoden	62
4.2	Diskussion der Ergebnisse	66
4.2.1	Expression von VPAC2 - mRNA und - Protein	66
4.2.2	Quantifizierung VPAC2 - immunreaktiver Zellen und der verschiedenen Mastzellphänotypen	68
4.2.3	Biologische Funktion	73

5. ZUSAMMENFASSUNG 78

6. VERÖFFENTLICHUNGEN ZUM THEMA 79

7. ABKÜRZUNGSVERZEICHNIS 80

9. LITERATURVERZEICHNIS 81

10. ANHANG 94

11. DANKSAGUNG 96

11. ERKLÄRUNG 97

12. LEBENSLAUF 98

1. EINLEITUNG

1.1 Mastzellen in der Haut

Humane Mastzellen stammen wie auch basophile Granulozyten, mit denen sie mißverständlich häufig gleichgestellt werden, von pluripotenten hämatopoetischen Stammzellen des Knochenmarks ab. Während Basophile sich bereits im Knochenmark differenzieren, wandern Mastzellvorläufer noch undifferenziert über die Blutbahn ins Zielgewebe ein, um dort unter Einfluß von Fibroblasten und verschiedenen Faktoren wie dem Stammzellfaktor und Interleukin 3 zu reifen und zu differenzieren (Durand et al., 1994). Mastzellen kommen besonders zahlreich in der Haut, jedoch auch in der Mukosa von Lunge und Intestinaltrakt, in serösen Häuten und Blutgefäßen als auch im ZNS vor (Church et al., 1997). Reife humane Mastzellen können bis zu 20 µm gross werden. Morphologisch zeichnen sie sich durch kurze schmale Fortsätze und einen unilobulären, exentrisch gelegenen Zellkern sowie zahlreiche zytoplasmatische Granula, Filamente und Lipidkörperchen aus. Mit einer Lebensdauer von mehreren Wochen bis zu vielen Monaten sind diese Zellen sehr langlebig. In der Haut finden sie sich in unmittelbarer Nähe von Blut- und Lymphgefäßen, Nerven und Hautanhangsgebilden (Eady et al., 1976). Die höchsten Mastzellzahlen lassen sich dabei physiologisch im Stratum papillare körperkernferner Regionen wie dem Kopfbereich und den distalen Extremitäten nachweisen. Alter und Geschlecht haben keinen Einfluß auf Verteilungsmuster und Anzahl der Mastzellen (Weber et al., 2003; Janssens et al., 2005). Unter physiologischen Bedingungen konnten Mastzellen bisher nicht in der Epidermis nachgewiesen werden, jedoch können sie unter bestimmten pathologischen Bedingungen in die Oberhaut einwandern (Harvima et al., 1993; Groneberg et al., 2005). Mastzellen produzieren zahlreiche präformierte und in Granula gespeicherte Moleküle wie Histamin, Proteasen und die Proteoglykane Heparin und Chondroitinsulfat E. Aufgrund der unterschiedlichen Expression der Proteasen werden drei Phänotypen von Mastzellen unterschieden. Diese enthalten entweder ausschließlich Tryptase (MC-T-Typ), selten lediglich Chymase (MC-C-Typ) (KleinJan et al., 1996) oder Tryptase und Chymase

sowie zusätzlich Carboxypeptidase A und eine Cathepsin-G - ähnliche Proteinase (MC-TC-Typ) (Irani et al., 1995). Mastzellen normaler Haut sind meist vom MC-TC-Typ (Irani et al., 1989). Weitere von Mastzellen produzierte Faktoren sind Prostaglandin D2, die Leukotriene C4 und B4, plättchenaktivierender Faktor (PAF) (Harvima et al., 1994), eine Vielzahl an Zytokinen wie Tumornekrosefaktor (TNF) alpha (Gordon et al., 1990), Interleukin (IL) 4, -5, -6 und -8 (Bradding et al., 1993; Moller et al., 1993), verschiedene Chemokine (Gilchrest et al., 2003; Oliveira et al., 2001) und die Lymphozyten–rekrutierenden Mediatoren IL-16 und Lymphotactin (Rumsaeng et al. 1997a, 1997b). Die Bindung von Immunglobulin E (IgE) an den Fc - epsilon - Rezeptor der Mastzelle entspricht der gut bekannten Funktion dieser Zelle als primäre Effektorzelle in der IgE-vermittelten allergischen Sofortreaktion (Ishizaka et al., 1981). Die Mastzellaktivierung kann jedoch auch durch zahlreiche IgE-unabhängige Stimuli erfolgen. Dazu zählen unter anderem die Anaphylatoxine C3a, C4a und C5a, Zytokine wie IL-1, IL–3, GM-CSF (Granulozyten-Monozyten-Kolonie-stimulierender Faktor), TNF-alpha und MCP-1 (Monocyte Chemoattractant Protein-1) (Mekori et al., 1999), Neuropeptide wie VIP (Vasoaktives Intestinales Peptid), PACAP (Pituitary Adenylatcyclase Activating peptide) und Substanz P (Dimitriadou et al., 1991), als auch bakterielle Mikroben (Supajatura et al., 2001). Beide oben genannte Mechanismen lösen einen Kaskadenkomplex biochemischer Reaktionen aus, der letztlich in einer charakteristisch zusammengesetzten Exozytose mit der Freisetzung präformierter Faktoren durch Degranulation der Mastzelle endet (Church et al., 1999). Durch verstärktes Vorkommen an Lokalisationen wie Gastrointestinaltrakt, Lunge und Haut, an denen die innere Umwelt auf die äussere trifft, ermöglichen es die biologischen Eigenschaften der Mastzelle als pluripotente Effektorzelle eine Rolle in der angeborenen und erworbenen Immunität zu spielen. Mastzellen übernehmen eine Schutzfunktion gegen durch endogene oder exogene Mechanismen ausgelöste Schäden wie durch Karzinogene (Tanooka et al., 1982), toxische Substanzen (Higa et al., 1991) oder UV-Strahlen (Gonzalez et al., 1999). Die Kommunikation humaner Mastzellen mit extrazellulären Komponenten der Bindegewebsmatrix und der

Basalmembran sowie mit Keratinozyten, Endothelzellen und Fibroblasten in gesunder und erkrankter Haut lässt auf eine Funktion bei der Gewebeumgestaltung, Reepithelialisierung und Neoangiogenese schliessen (Krüger-Krasagakes et al., 2004; Artuc et al., 1999). Mastzellen steigern über Histamin und Metaboliten der Arachidonsäure die mikrovaskuläre Permeabilität und haben über ihre Mediatoren wie Heparin, Tryptase, Chymase, VEGF (Vascular Endothelian Growth Factor) und TNF-alpha einen Einfluss auf Blutung und Koagulation (Benoist et al., 2002). In bakteriellen Erkrankungen wie der septischen Peritonitis wurde in Mausmodellen eine Mastzell-vermittelte Limitierung der Endothelin-1 induzierten Toxizität und damit die Förderung der Homöostase nachgewiesen (Maurer et al, 2004).

1.2 Mastzellproteasen

Proteasen wie Tryptase und Chymase sind quantitativ wichtige Komponenten der Mastzellgranula und an zahlreichen der oben genannten Mastzellfunktionen beteiligt. Tryptase ist eine tetramere Serinproteinase, die nahezu 20% des totalen Proteingehaltes der menschlichen Mastzelle ausmacht und fast ausschliesslich in Mastzellen vorkommt. Tryptase übernimmt *in vivo* Funktionen als Mediator bei Soforttypreaktionen, Mastozytosen, Entzündungen und im Gewebeumbau (Ludolph-Hauser et al., 1999). Tryptase fördert die Durchlässigkeit dermaler Kapillaren (He et al., 1997) und erleichtert damit den Plasmaeinstrom in das Gewebe. Diese Protease hat durch Spaltung der alpha-Kette des Fibrinogens eine gerinnungshemmende Wirkung (Schwartz et al., 1985) und vermittelt zusammen mit dem antikoagulatorisch wirkendem Heparin zwischen entzündetem Gewebe und Blutkreislauf (Thomas et al., 1998). Tryptase spielt *in vitro* eine Rolle bei Vaskularisierungsprozessen (Blair et al., 1997), ist potenter Wachstumsfaktor für Epithelzellen, glatte Muskelzellen und Fibroblasten (Ruoss et al., 1991) und vermittelt Funktionen bei Gewebeumbau und Fibrosierungsprozessen (Gruber et al., 1989; Lees et al., 1994). Als Mediator bei Entzündungsreaktionen aktiviert Tryptase das Komplementsystem (Schwartz et al., 1983), stimuliert die Expression von Interleukinen und

Adhäsionsmolekülen (Cairns et al., 1996), fördert die Leukozytenakkumulation (Compton et al., 1998) und übt *in vivo* direkten Einfluss auf andere Zellen durch Transgranulation (Aufnahme von Mastzellgranula in benachbarte Zellen) aus. Die humane Chymase, ein Monomer von 30 Kilodalton, kommt unter normalen Bedingungen in etwa 85% der Hautmastzellen und der intestinalen Submukosa vor, jedoch nicht in der Mukosa von Lunge und Intestinaltrakt (Irani et al., 1986). Die Mastzellchymase spielt ebenso wie Tryptase durch die Aktivierung von Prokollagenasen und Metalloproteasen und die Degradierung extrazellulärer Matrixproteine eine wichtige Rolle im Gewebeumbau (Fukami et al., 1998). An der dermoepidermalen Junktionszone degradiert Chymase Komponenten der Basalmembranzone (Briggaman et al., 1984). *In vitro* wurde gezeigt, dass Chymase mehrere von Mastzellen produzierte Interleukine, TNF-alpha und GM-CSF umwandeln und spalten kann (Mizutani et al., 1991; Zhao et al., 2005). Aus Mausmodellen schließt man auf eine regulatorische Fähigkeit der Chymase bezüglich allergischer Reaktionen vom Soforttyp und verzögerten Typ sowie in Bezug auf die Anzahl von Hautmastzellen (Tomimori et al., 2002). Humane Mastzellen enthalten verschiedene Matrix-Metalloproteinasen (MMP) wie MMP-1, -2, -3, und MMP-9 (Di Girolamo et al., 2000). MMPs sind neutrale proteolytische Enzyme, die nahezu alle Komponenten der extrazellulären Matrix spalten und die Invasion immunkompetenter Zellen fördern können. In humanen Mastzellkulturen und in synovialen Gewebsmastzellen bei rheumatoider Arthritis wurde nach Aktivierung durch T-Zellen eine Freisetzung von Zytokinen und MMP-9 aus Mastzellen beobachtet, was auf eine wichtige immunregulatorische Rolle von Mastzellen in T-Zell-vermittelten inflammatorischen Prozessen schließen lässt. Zudem sind die Mastzellproteasen Tryptase und Chymase potente Aktivatoren der Matrix-Metalloproteinasen (Garbuzenko et al., 2002). Kürzlich wurde die Expression der Serinprotease Matriptase, die hauptsächlich in humanen Epithelzellen vorkommt, auch in normalen und neoplastischen Mastzellen nachgewiesen und als zusätzlicher Marker für Mastzellen konstatiert (Cheng et al., 2007).

1.3 Mastzellen in der Pathologie der Haut

Mastzellen finden vorwiegend im Zusammenhang mit anaphylaktischen und anaphylaktoiden Reaktionen sowie mit Mastozytosen Beachtung. Eine Vermehrung und / oder Anzeichen einer Aktivierung von Mastzellen werden aber auch bei anderen entzündlichen, degenerativen oder tumorartigen Erkrankungen sowie bei Regenerationsvorgängen der Haut beobachtet (Ludolph-Hauser et al., 1999). So konnte man an Hautbiopsien von Patienten mit Psoriasis in oberen Bereichen der Dermis eine erhöhte Anzahl von Mastzellen vom MC-CT-Typ, die in engem Kontakt mit basalen Keratinozyten stehen, nachweisen (Harvima et al., 1990). Die Bestimmung der Enzymaktivität von Tryptase und Chymase während der Ausbildung psoriatischer Läsionen zeigte eine erhöhte Tryptase-Aktivität, jedoch eine erniedrigte Chymase-Aktivität, was auf die erhöhte Aktivität von Chymase-Inhibitoren wie alpha 1-Proteinase Inhibitor (alpha 1-PI), alpha 1-Antichymotrypsin (alpha 1-AC) und alpha 2-Makroglobulin (alpha 2-MG) zurückgeführt wurde (Harvima et al., 1999). Weiterhin wurde unter erhöhter Tryptase-immunreaktiver Mastzellzahl eine erhöhte Expression und Aktivierung des Proteinase-aktivierten-Rezeptors PAR-2 auf Kerationzyten und Endothelzellen in entzündeten Psoriasisherden detektiert. Dies führte zu der Annahme, dass Tryptase während Entzündungsvorgängen diesen Rezeptor aktiviert, der wiederum verschiedene zelluläre Funktionen wie Genexpression, Zellmotilität und Apoptose vermittelt (Steinhoff et al., 1999). Weiterhin zeigte sich ein signifikant erhöhter Anteil Chymase-immunreaktiver Mastzellen in läsionalen und nicht-läsionalen Arealen der Atopischen Dermatitis im Vergleich zu Normalhautkontrollen. Es wird diskutiert, ob Chymase auf diese Weise einen Hautbarriere-Defekt bewirkt und so über eine erhöhte Permeabilität für Allergene und Mikroben die Entstehung des Ekzems triggern könnte (Badertscher et al., 2005). Mao et al. wiesen eine signifikante Häufung bestimmter Mastzellchymase-Genvarianten bei der Atopischen Dermatitis nach und diskutierten so eine eventuelle genetische Prädisposition für die Ausbildung dieser Hauterkrankung (Mao et al., 1996). Erhöhte Mastzellzahlen mit Immunreaktivität für IFN-gamma bei der Psoriasis und für IL-4 bei der Atopischen Dermatitis führten zu der Annahme, dass

Mastzellen unter pathologsichen Bedingungen induziert werden, bestimmte Zytokinmuster zu exprimieren und so Einfluss auf die Pathogenese dieser Erkrankungen nehmen können (Harvima et al., 1994). Mastzellen spielen auch unter pathologischen Bedingungen eine Rolle beim Gewebeumbau in Prozessen der Wundheilung und Narbenbildung. Der Nachweis Tryptase- und Chymase-immunreaktiver Mastzellen und die Bestimmung der Enzymaktivität in humanen Hautbiopsien während der Wundheilung chronisch venöser Ulzera und aus Narbenbiopsien zeigte eine verminderte Immunreaktivität und Enzymaktivität für Chymase und eine verstärkte Ansammlung Tryptase-immunreaktiver Mastzellen in Kontakt mit der akanthotischen Epidermis und der epithelialisierenden Randzone der Läsion (Hermes et al., 2000; Huttunen et al., 2000). In Hautbiopsien bestrahlter Haut bei Mamma-Karzinomen schliesst man durch vermehrten Nachweis Chymase- und Tryptase-immunreaktiver Mastzellen auf einen Einfluss dieser Zellen bei der Ausprägung der radiogenen Fibrose (Riekki et al., 2004). Auch in Autoimmunerkrankungen der Haut ist eine Beteiligung der Mastzellen beschrieben. Immunhistochemisch untersuchte Hautbiopsien von Patienten mit lokalisierter und systemischer Sklerose zeigten eine im Vergleich zu Normalhautkontrollen erhöhte Mastzelldichte früher Läsionen und eine Abnahme der Mastzellzahl in späteren Stadien der Erkrankung (Akimoto et al., 1998; Seibold et al., 1990). Weiterhin zeigte sich bei der generalisierten Sklerose eine Korellation zwischen geringerer Mastzellzahl und geringerer Ausprägung des klinischen Schweregrades (Irani et al., 1992). Darüberhinaus wird Mastzellen auch ein Einfluss auf die Pathogenese der bullösen Autoimmundermatose Bullöses Pemphigoid zugeschrieben.

1.3.1 Mastzellen und Bullöses Pemphigoid

Das Bullöse Pemphigoid (BP) wird zur Gruppe der bullösen Autoimmundermatosen gezählt und ist eine blasenbildende Erkrankung des älteren Menschen. Sie äussert sich klinisch durch multiple straffe Blasen auf entzündlich veränderter Haut am gesamten Integument, die sich sekundär in verkrustete Erosionen umwandeln (Fritsch, 2003). Pathogenetisch sind zirkulierende Antikörper gegen zwei hemidesmosomale Strukturproteine der basalen Keratinozyten, dem sogenannten BP180 und BP230, gerichtet, wobei das BP180-Antigen mit seiner nichtkollagenen Domäne NC16A die immundominante Rolle spielt (Zillikens et al., 1997 und 1999). Immunhistologisch zeigen sich lineare Ablagerungen der Immunglobuline IgG und Komplementfaktoren C3 entlang der Basalmembranzone mit Spaltbildung der dermoepidermalen Junktionszone (Wintroub et al., 1978). In Mausmodellen konnte eine Mastzell - vermittelte Infiltration neutrophiler Granulozyten unter Beteiligung von IL - 8 und C5 nachgewiesen werden (Chen et al., 2001). Direkte und indirekte immunhistologische Untersuchungen an humanen BP-Biopsien zeigten subbullös eine verstärkte Mastzelldegranulation und Anhäufung eosinophiler Granulozyten. Weiterhin zeigten sich in der Blasenflüssigkeit ein hoher Histamingehalt, erhöhte Tryptase- und Myeloperoxidasespiegel und die Zytokine IL – 3, IL – 5, IFN-gamma. In frühen erythematösen Stadien der Erkrankung wurde eine Beteilung von IFN - gamma-produzierenden T-Zellen beschrieben (Dvorak et al., 1982; Borrego et al., 1996; Katayama et al., 1984). Dermal und epidermal wurde eine Erhöhung verschiedener Matrix-Metalloproteinasen (MMP-2, -3, -19) beobachtet, welche außer von Mastzellen auch von T-Zellen, eosinophilen und neutrophilen Granulozyten sowie Keratinozyten freigesetzt werden. Diese Enzyme sollen eine aktive Rolle in der Degradierung der Basalmembran-Komponenten und damit in der Blasenbildung spielen (Niimi et al., 2006; D`Auria et al., 2000). Kaminska et al. zeigten in humanen Proben des Bullösen Pemphigoids eine stetige Abnahme Chymase-immunreaktiver Mastzellen während der Ausbildung der bullösen Läsion, was auf eine Zunahme der Chymaseinhibitoren alpha1-Antichymotrypsin und alpha1 - Proteinaseinhibitor zurückgeführt wurde (Kaminska et al., 1999).

1.4 Mastzell - Nerven - Interaktionen

Mastzellen stehen anatomisch in direktem Kontakt mit neuropeptidhaltigen sensorischen Nervenfasern (C-Fasern) und können mit diesen als funktionale Einheit angesehen werden (Wiesner-Menzel et al., 1981; Bienenstock et al., 1993). Die elektrische Stimulation dieser Fasern bewirkt eine Degranulation der Mastzellen (Dimitriadou et al., 1991). In der Mukosa bei Ratten konnte eine Aktivierung sogar über psychologische Konditionierung erzeugt werden, was eine enge Beziehung zwischen dem ZNS und peripheren Mastzellen vermuten lässt (MacQueen et al., 1989). Verschiedene Studien mit pharmakologischen Substanzen konnten demonstrieren, dass Mastzellen in neurogenen Prozessen des Elektrolyttransportes involviert sind (Bienenstock et al.,1993). Im Gegensatz zu Mastzellen der Lunge oder des Gastrointestinaltraktes sind Hautmastzellen fähig, über die Stimulation durch Neuropeptide mit einer schnellen Freisetzung verschiedener Faktoren reagieren zu können (Church et al., 1989). Eine weitere Rolle in dermalen Mastzell-Neuropeptid-Interaktionen spielen Tryptase und Chymase, welche diverse Neuropeptide wie Substanz P (SP), Vasoaktives Intestinales Polypeptid (VIP), Calcitonin Gene Related Peptid (CGRP) spalten und auf diese Weise neurogen vermittelte Entzündungsprozesse regulieren (Tam et al., 1990; Luger et al., 2002).

1.5 VPAC2, VIP und PACAP

Der VPAC2-Rezeptor, ehemals PACAP/VIP-Typ2-Rezeptor genannt, gehört neben dem PACAP-selektivem PACAP-Typ1-Rezeptor (PAC1) und dem PACAP/VIP-Typ1-Rezeptor (VPAC-1) in eine Familie G-protein gekoppelter Rezeptoren (Harmar et al., 1998). Das humane VPAC2-Rezeptor-Gen befindet sich in Region q36.3 des Chromosoms 7 (Mackay M. et al., 1996). Der nichtselektive VPAC1-Rezeptor erkennt PACAP und VIP mit gleicher Affinität und zeigt neben seinem Auftreten im ZNS (cerebraler Kortex und Hippocampus) auch ein Vorkommen in peripheren Geweben wie Lunge, Leber, Gastrointestinaltrakt und Haut (Usdin et al., 1994; Sreedharan et al., 1995). Der VPAC2-Rezeptor wurde erstmals aus dem Bulbus olfactorius der Ratte

kloniert (Lutz et al., 1993). Später wurden dann für diesen Rezeptor cDNA-Sequenzen aus der Maus und dem Menschen (Adamou et al., 1995; Wei et al., 1996) veröffentlicht. VPAC2 wird im ZNS und im peripheren Gewebe exprimiert. Die höchsten Konzentrationen an mRNA im ZNS finden sich im Thalamus, Hypothalamus, Hippocampus, Hirnstamm und Rückenmark (Usdin et al., 1994). Außerdem wird der humane VPAC2-Rezeptor im Pankreasgewebe, glatter und quergestreifter Muskulatur, Herz, Fettgewebe, Lunge, Gastrointestinaltrakt, Niere, Leber, Hoden, Ovarien, Uterus, lymphatischem Gewebe und der Haut exprimiert (Groneberg et al., 2001; Wei et al., 1996; Sreedharan et al., 1991). Moreno et al. beschrieben im Jahr 2000 erstmalig einen humanen selektiven VPAC2-Rezeptorantagonisten PG-99-465 (Moreno et al., 2000). Es existieren zwei hochselektive synthetische VPAC2-Rezeptoragonisten: Ro 25-1392 (Xia et al., 1997) und das als bronchorelaxierendes und antiinflammatorisches Agens identifizierte Ro 25-1553 (Gourlet et al., 1997). Miller et al. wiesen zwei verschiedene Splice-Varianten des VPAC2-Rezeptors in Mauslymphozyten und humanen Lymphozyten nach, welche durch die veränderte Bindungsaffinität für VIP einen Einfluß auf die immunmodulatorische VIP-VPAC2-Achse ausüben könnten (Miller et al., 2006). Die Neuropeptide VIP und PACAP gehören neben Secretin, Peptide Histidine Isoleucinamid (PHI) bzw. Peptid Histidin Methioninamid (PHM), Glucagon- und Glucagonähnlichen Peptiden, GHRF (Growth Hormone Releasing Factor), GIP (Gastric Inhibitory Peptide) und Helodermin-ähnlichen Peptiden in eine Glucagonhormon-Superfamilie. PACAP existert in zwei bioaktiven Formen, einem Peptid mit einer Länge von 38 Aminosäuren (PACAP-38) und einem N-terminal amidierten Derivat mit einer Länge von 27 Aminosäuren (PACAP-27), wobei PACAP-27 hohe Sequenzhomologie mit VIP aufweist. PACAP-38 kommt im ZNS in höchsten Konzentrationen in der Neurohypophyse und im Hypothalamus vor und übernimmt Funktionen in neuronaler Differenzierung und Neuroprotektion. PACAP-27 hat nur einen geringen Anteil an der PACAP-Gesamtmenge in allen Geweben. In peripheren Organen kommt PACAP in den Testis und in Koexpression mit VIP in Nervenzellkörpern und Nervenfasern des

Gastrointestinaltrakts, Respirationstrakts, Urogenitaltrakts, in exokrinen und endokrinen Drüsen, lymphoidem Gewebe und den Ovarien vor (Vaudry et al., 2000). In humanen Hautproben wurde PACAP hauptsächlich in dermalen Nervenfasern in der Nähe von Haarfollikeln, Blutgefäßen, Schweißdrüsen und der dermoepidermalen Grenze detektiert (Steinhoff et al., 1999). PACAP erhöht die regionale Hautdurchblutung (Dorner et al., 1998), inhibiert proinflammatorische Zytokine wie IL-6 and TNF-α und stimuliert das antiinflammatorsiche Zytokin IL-10 (Delgado et al., 1999), was ebenfalls auf eine Beteiligung PACAPs in der Regulation kutaner inflammatorischer Prozesse schliessen lässt. Auch wurde ein inhibitorischer Effekt PACAPs auf die Antigenpräsentation und ein modulierender Effekt auf Zytokinproduktion von Langerhanszellen nachgewiesen (Ding et al., 2007). Zudem fördert PACAP die Proliferation von Keratinozyten (Granoth et al., 2000). VIP wurde erstmalig im Jahre 1969 in humanem Lungengewebe beschrieben (Said et al., 1969) und im Jahre 1970 im Intestinaltrakt (Said et al., 1970). Es wird im Zellsoma von einem größeren Präcursor-Protein, dem Präpro-VIP mit 170 Aminosäuren, abgespalten. Seit seiner Beschreibung im Gehirn und in anderen dem Nervensystem zugehörigen Geweben *in vitro* und *in vivo* wird VIP nicht mehr nur als rein intestinales Hormon gesehen (Said et al., 1976). In der menschlichen Haut lassen sich VIP-immunreaktive Nervenfasern vor allem im Stratum papillare in der Nähe basaler epidermaler Keratinozyten, in Merkel-Zellen (Hartschuh et al., 1983) und, wie PACAP, in tieferen Schichten der Dermis in Assoziation mit Blutgefässen, Haarfollikelzellen und Zellen der ekkrinen Schweissdrüsen nachweisen (Fischer et al., 2001 und 2002). Bezogen auf die Körperregionen zeigt sich die größte Dichte VIP-immunreaktiver Nervenfasern perioral, in der Axilla und der Fingerhaut (Schulze et al., 1997). Durch die simultane Detektion von VIP und seinem Rezeptor VPAC2 in der normalen Haut konnte die enge Verbindung zwischen diesem Liganden und seinem Rezeptor verdeutlicht werden. Dabei zeigte sich VPAC2-mRNA in Zytoplasma von Keratinozyten, vor allem der Basalzone und in Drüsenzellen und Haarfollikelzellen, die von VIP-positiven Nervenfasern umgeben waren (Fischer et al., 2001 und 2002). Weiterhin wurde VPAC2-mRNA in

Endothelzellen und mononukleären Zellen nachgewiesen. *In vitro* fand sich VPAC2-mRNA in Extrakten der Keratinozyten-Zellinie HaCaT, in Mastzellen der Brusthaut und Vorhaut und in der humanen Mastzellinie HMC-1 (Groneberg et al., 2003). VIP kann rezeptorunabhängig direkt mit Lymphozyten und anderen immunkompetenten Zellen interagieren und, meist über eine zyklische Adenosinmonophosphat (cAMP)-Kaskade, Reifung, T-Zell-Wiedererkennung und Antikörper-Produktion beeinflussen (Bellinger et al., 1996). Über den VPAC2-Rezeptor beeinflußt VIP diverse T-Zell-Funktionen mit potenten Effekten auf T-Zell-Differenzierung, Migration und die Freisetzung verschiedener Zytokine (Johnston et al., 1994; Gonzalez-Rey et al., 2005). Darauf wiesen unter anderem jüngste Studien mit VPAC2-Gen-knockout und VPAC2-transgenen Mäusen hin, in denen ein möglicher Beitrag von VIP in Hypersensitivitätsreaktionen vom Spättyp diskutiert wird (Voice et al., 2004). *In vitro* konnte eine stimulationsabhängige Expression von VPAC-1 und VPAC2 auf T-Lymphozyten sowie eine VIP-vermittelte Induktion der VPAC2-Expression auf diesen Zellen nachgewiesen werden (Delgado et al., 1996). Der Nachweis von VPAC2-mRNA in mononukleären Zellen der Haut und der Einfluss auf die Zytokinproduktion in Langerhans-Zellkulturen bestätigt VIP in seiner Rolle als Neuropeptid mit Einfluss auf die kutane Immunmodulation (Kodali et al., 2004). In humanen Mastzellen der Haut konnte eine VIP-induzierte Histaminfreisetzung demonstriert werden (Church et al., 1991). Als vasoaktives Peptid hat VIP über seine Rezeptoren VPAC-1 und VPAC2 vasodilatorische Effekte. Dies wurde in verschiedenen Tiermodellen (Grant et al., 2006; Fizanne et al., 2004) als auch in menschlichem Gewebe wie der Haut (Bennett et al., 2003) gezeigt. Weiterhin nimmt man an, dass VIP, vor allem über eine Hemmung der Bildung freier Sauerstoffradikale (Kurosawa et al., 1993), protektive Funktionen in zahlreichen humanen Geweben wie der Lunge (Berisha et al., 1990), des Herzens (Dvorakova et al., 2005) und des Nervengewebes übernimmt (Said et al., 1996). Darüber hinaus stimuliert VIP *in vitro* die Keratinozytenproliferation (Granoth et al., 2000) und beeinflusst *in vivo* die Schweissdrüsensekretion (Hartschuh et al., 1983).

1.5.1 VPAC2, VIP und PACAP in der Pathologie der Haut

Die Rolle des VPAC2-Rezeptors in Dermatosen ist bisher nur wenig untersucht. Im Allergischen Kontaktekzem war die Zahl der dermalen mononukleären Zellen mit VPAC2-Rezeptor-Immunreaktivität im Vergleich zu Kontrollbiopsien reduziert (Lundeberg et al., 1999). Die immunhistochemische Quantifizierung VPAC2-exprimierender Mastzellen zeigte eine verminderte Zahl in Proben der Atopischen Dermatitis im Vergleich zur Normalhaut (Groneberg et al., 2003). Es gibt bereits zahlreiche Studien, die VIP in der Pathologie der Haut untersucht haben. In Hautbiopsien der Atopischen Dermatitis konnten per RIA deutlich erhöhte VIP - Level und in der Atopischen Dermatitis und der Psoriasis eine VIP-vermittelte erhöhte lokale Durchblutung im Vergleich zu Normalhautkontrollen detektiert werden (Giannetti et al., 1992, Anand et al., 1991). Weiterhin scheint VIP in der Atopischen Dermatitis über Beeinflussung der IFN-gamma-Produktion in Leukozyten einen entzündungshemmenden Effekt auszuüben (Lundeberg et al., 1999). Im Stratum papillare psoriatischer Plaques konnte immunhistochemisch eine Vermehrung VIP-erger Nervenfasern gezeigt werden, welche außerdem in vermehrtem Kontakt zu Mastzellen standen (Naukkarinen et al., 1993). Mittels Radioimmunoassey wurden erhöhte VIP-Spiegel in diesen Läsionen nachgewiesen (Pincelli et al., 1992). Konzentrationsänderungen von VIP bei Morbus Crohn (Feher et al., 1997), als auch im Tiermodell der Rheumatoiden Arthritis (Juarranz et al., 2005), dem Systemischen Lupus Erythematodes (Bracci-Laudiero et al., 1998) und der systemischen Sklerose (Matucci-Cerinic et al., 2001) lassen annehmen, dass die immunmodulatorische Potenz dieses Neuropeptids auch in verschiedenen Erkrankungen mit autoimmuner Komponente eine Rolle spielt. Immunhistochemische Untersuchungen der nervalen Versorgung in betroffenen Hautbiopsien bei systemischer Sklerose ergaben Hinweise auf eine Abnahme der allgemeinen Nervenfaserdichte als auch der VIP-ergen Innervation. In Tiermodellen und humanem Gewebe diskutiert man VIP als Ziel für spezifische katalytische Autoantikörper (Bangale et al., 2003). Über die Rolle PACAPs in verschiedenen Hauterkrankungen gibt es bisher kaum Veröffentlichungen. Steinhoff et al. zeigten in humanen Hautproben mit Psoriasis eine signifikant

erhöhte Expression von PACAP-38-Protein im Vergleich zu Normalhautproben.

1.6 Fragestellung

Zahlreiche Untersuchungen zeigen eine direkte oder indirekte Funktion von Mastzellen und Neuropeptiden in der Pathogenese verschiedener Hauterkrankungen. Dies wird durch die bereits nachgewiesene Expression des Neuropeptidrezeptors VPAC2 auf Mastzellen bestätigt. Die Rolle dieses Rezeptors in der Pathogenese der kutanen Autoimmunerkrankung Bullöses Pemphigoid wurde bisher noch nicht untersucht. Mittels einer gleichzeitigen Betrachtung der verschiedenen Mastzellphänotypen und dem VIP/PACAP-Rezeptor VPAC2 sollte dies im Rahmen der vorliegenden Arbeit studiert werden. Dafür wurden humane Gewebeproben des Bullösen Pemphigoids verwendet und mit Biopsien normaler Haut verglichen.

Ziele der vorliegenden Arbeit sind:

Die Expression des VPAC2-Rezeptors auf mRNA- und Proteinebene in normaler Haut und Proben des Bullösen Pemphigoids zu untersuchen.

Die Identifizierung VPAC2-exprimierender Mastzellen.

Die Quantifizierung VPAC2-immunreaktiver Zellen und der Mastzellphänotypen MC-T und MC-TC in normaler Haut und Bullösem Pemphigoid.

Analysen der ermittelten Zellzahlen nach Körperregion und Dermischichten.

2. MATERIALIEN UND METHODEN

2.1 Versuchsaufbau

Das folgende Flussdiagramm gibt einen Überblick über den Versuchsaufbau:

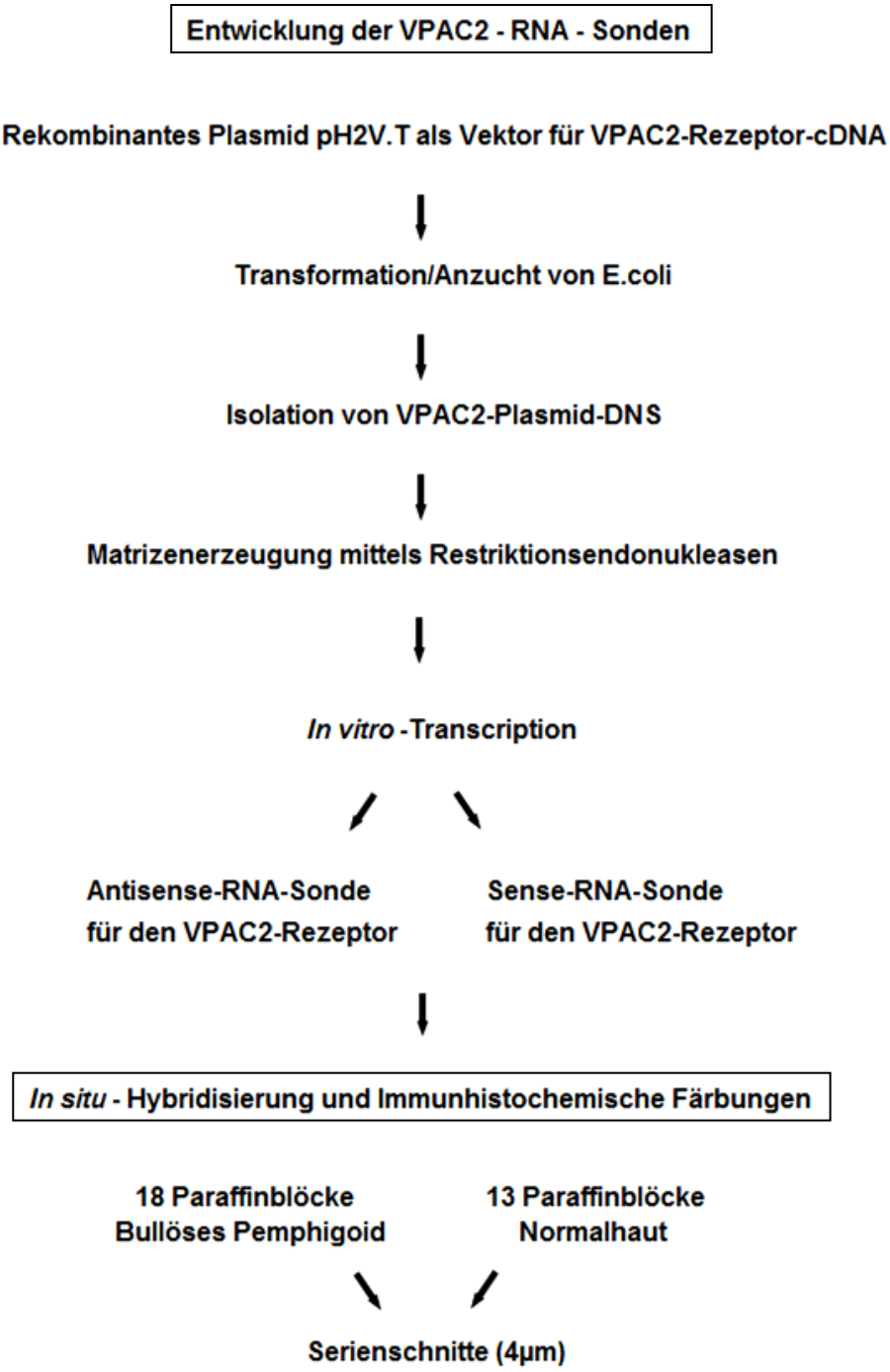

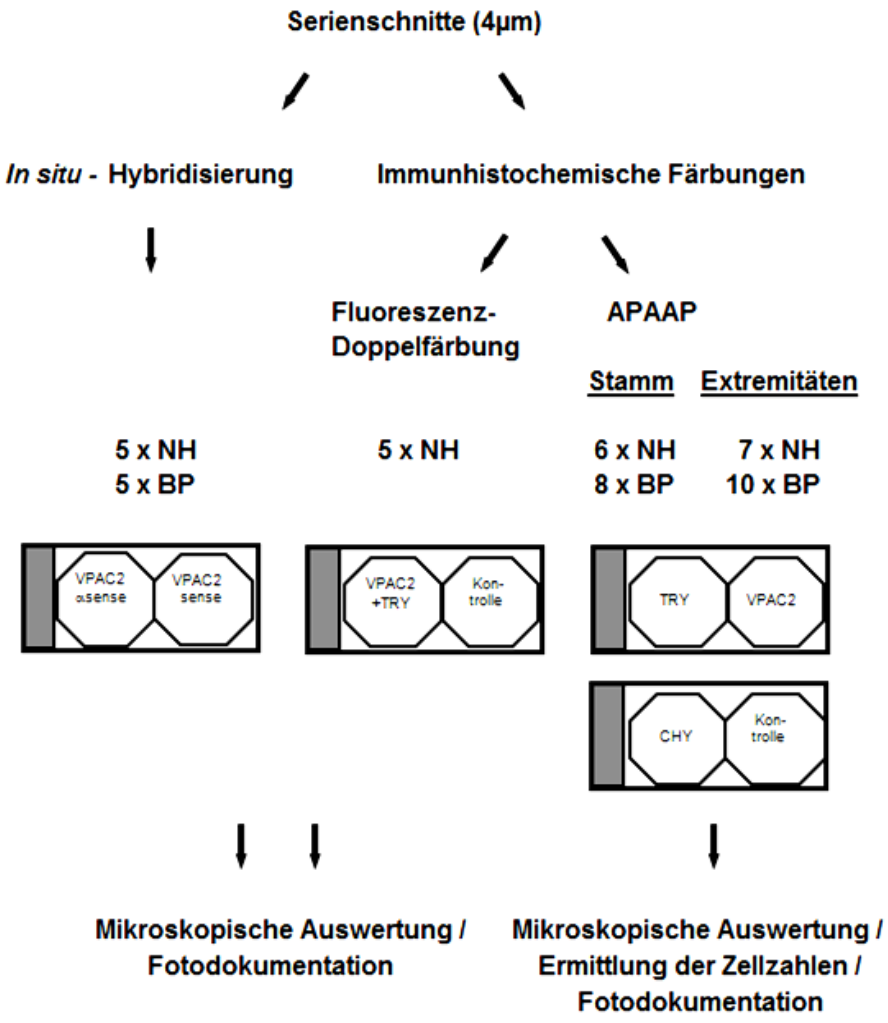
Serienschnitte (4µm)
In situ - Hybridisierung
Immunhistochemische Färbungen
Fluoreszenz-Doppelfärbung
APAAP
Stamm
Extremitäten
5 x NH
5 x BP
5 x NH
6 x NH
8 x BP
7 x NH
10 x BP
VPAC2 αsense
VPAC2 sense
VPAC2 +TRY
Kon-trolle
TRY
VPAC2
CHY
Kon-trolle
Mikroskopische Auswertung / Fotodokumentation
Mikroskopische Auswertung / Ermittlung der Zellzahlen / Fotodokumentation

2.2 Auswahl und Vorbereitung der Hautbiopsien

Es wurden Hautbiopsien der Gewebebank der Berliner Hautklinik Charité Campus Virchow Klinikum und Campus Mitte verwendet. Diese Proben wurden im Zeitraum zwischen 1987 und 2003 zu diagnostischen Zwecken, Aufklärung und Einverständnis der Patienten vorausgesetzt, entnommen. Die Hautproben wurden als 4-8 mm tiefe und 3-4 mm durchmessende Stanzen oder Spindeln entnommen, sofort in 4% Formaldehyd überführt und dann mit Hilfe von Einbettungsapparaten über Nacht fixiert, entwässert und in Paraffin eingebettet. Die Auswahl der Biopsien, die nach laufender Nummer registriert wurden, erfolgte unter Beachtung des Datenschutzes mit Hilfe der Registrierbücher und der zu jeder Biopsie gehörigen Befundbögen. Die Diagnosen wurden histologisch von den jeweils zuständigen Dermatopathologen an routinemäßig durchgeführten Schnitten in Hämatoxylin-Eosin-Färbung gestellt und zum Teil durch Zusatzfärbungen (Immunfluoreszenz und Pronase-Technik zur Darstellung von Basalmembran, Komplement- und Immunglobulin-Ablagerungen) gesichert. Weiterhin wurde mit Hilfe der Angaben in den entsprechenden Befundbögen darauf geachtet, dass für die Untersuchungen der vorliegenden Arbeit nur Biopsien von nicht systemisch oder lokal vortherapierten Patienten ausgewählt wurden, deren kutane Symptome anamnestisch erstmals seit einigen Wochen bis maximal drei Jahren andauerten. Insgesamt wurden Hautproben von 31 Patienten verwendet, davon 13 Proben Normalhaut (10 x weiblich, 3 x männlich, Alter zwischen 27 und 85 Jahren) und 18 Proben mit Diagnose Bullöses Pemphigoid (9 x weiblich, 9 x männlich, Alter zwischen 47 und 89 Jahren). Eine Übersicht über alle verwendeten Proben ist den Tabellen im Anhang zu entnehmen (Seiten 94-95). Nach mindestens 24-stündiger Lagerung der Paraffinblöcke bei -20° C erfolgte die Anfertigung von 4 µm dicken Serienschnitten mit einem Mikrotom (Leica, Heidelberg). Die Serienschnitte wurden anschließend auf mit 0,2% Aminosilanelösung beschichtete Objektträger gezogen und auf einer Wärmeplatte bei 37° C getrocknet.

2.3 Herstellung der VPAC2-RNA-Sonden und *in situ* – Hybridisierung

2.3.1 Verwendete Lösungen und Puffer

S.O.C.-Medium (Salt-Optimized + Carbon- Medium)

10 g Trypton
2,5 g Hefeextrakt
0,3 g NaCl
0,09 g KCl
1,02 g $MgCl_2$
1,23 g $MgSO_4$

Mit Aqua bidest. auf 500 ml auffüllen, autoklavieren und nach dem Abkühlen 20 mM Glucose hinzugeben.

LB-Medium (Lysogeny Broth-Medium) – Ansatz für 1 Liter:

10 g Trypton
05 g Hefe – Extrakt
10 g NaCl

In 0,9l Aqua dest. lösen, den pH auf 7.0 mit 1M NaOH einstellen und auf 1l Gesamtvolumen mit Aqua dest. auffüllen → autoklavieren.

Für Plattenkulturen 15g/l Agar hinzufügen.

1% Agarosegel

0,5 g Agarose-Pulver (Invitrogen) mit 1 x TAE-Puffer (Tris-Acetat-EDTA-Puffer) auf 50 ml auffüllen und für 2-3 Minuten bei 450 Watt in der Mikrowelle erwärmen.

DEPC-Wasser (DiEthylPyroCarbonat-Wasser)

500 ml Aqua bidest. + 50 µg DEPC, mischen → autoklavieren.

1 M Tris-HCl

121,1g TrisHCl (Merck) auf in 800 ml Aqua bidest. lösen, gewünschten pH-Wert mit HCl einstellen, ad 1l Aqua bidest. → autoklavieren.

50% Dextransulfat

50g Dextransulfat (Sigma) in MilliQ lösen, Endvolumen 100ml; durch einen 0,22 µm-Filter pressen und bei -20° C lagern.

10 x Phosphat-gepufferte Saline (=10 x PBS)

Ansatz für 5 Liter: 400g NaCl + 12g KH_2PO_4 + 89g $Na_2HPO_4 \times 2H_2O$ + 10g KCl (ad 5l Aqua bidest.)

Puffer 1

20ml 1M TrisHCl + 6ml 5M NaCl → auf 200ml MilliQ

Puffer 2 (Blocking-Reagenz)

1% Blocking-Reagenz (Roche) in erwärmtem Puffer 1 lösen; 0,5% BSA nach dem Auskühlen hinzugeben.

Puffer 3

25ml 1M TrisHCl + 5ml 5M NaCl + 12,5ml 1M $MgCl_2$ → auf 250ml MilliQ

Puffer 4

20ml 1M TrisHCl + 0,4ml 0,5M EDTA pH8 → auf 200ml MilliQ

Entwicklungspuffer

Frisch ansetzen: 10 mg Levamisol (Sigma) + 45µl NBT (Roche) + 35 µl X-Phosphat = BCIP (Roche) → auf 10 ml Puffer 3 (unter Lichtabschluss)

Paraformaldehydlösung (PFA-Lösung)

8g Paraformaldehyd in 150ml MilliQ bei 60° C unter Abzug lösen, einige Tropfen 1N NaOH zugeben, pH 7,4 einstellen → auf 200ml mit MilliQ auffüllen

Grundmix (32ml)

16ml 100% deionisiertes Formamid (Sigma) + 3,2ml MilliQ + 2,4ml 5M NaCl + 0,8ml 1M TrisHCl pH 7,4 + 8ml 50% Dextransulfat + 0,4ml 0,5M EDTA pH8 + 0,8ml 50 x Denhardt`s (Sigma) + 0,4ml 100mg/ml Blockade tRNA (Roche) → durch 0,45 µm-Filter in Eppendorfgefäße aliquotieren

Prähybridmix

Ansatz für 80µl/Schnitt: 64µl Grundmix + 16µl H2O

Hybridmix

Ansatz 40 µl/Schnitt: 32 µl Grundmix + xµl Sonde + (8-x)µl MilliQ-Wasser

Proteinase K

Proteinase K - PCRgrade (Roche) 1:2000 in 1 x PBS verdünnen

20 x SSC (Sodiumchloride-SodiumCitrate)

350,6g NaCl + 176,4g Na_3Citrat x 2 H_2O → auf 1,8l MilliQ → pH 7,2-7,4 mit 10 N NaOH einstellen → auf 2l mit MilliQ → autoklavieren

1M $MgCl_2$-Hexahydrat

203g auf 1l MilliQ → autoklavieren

5M NaCl

146g NaCl (Merck) auf 0,5l MilliQ → autoklavieren

0,5M EDTA

73g EDTA auf 400ml MilliQ → pH8 mit NaOH einstellen → auf 500ml mit MilliQ auffüllen → autoklavieren

2.3.2 Herstellung der RNA–Sonden

2.3.2.1 Eingesetzte Vektoren

Im Rahmen dieser Arbeit soll die Expression von VPAC2-mRNA in den ausgewählten Gewebeschnitten mittels *in situ* - Hybridisierung untersucht werden. Für die Sondenherstellung kam das von Sreedharan et al. konstruierte Plasmid pH2V.T (Vektor pGEM-T) mit dem 272 Basenpaare langen subklonierten cDNA-Fragment für den VPAC2-Rezeptor zur Anwendung. Das Plasmid wurde uns freundlicherweise von E.J.Goetzl, Dep.of Medicine, University of California Medical Center, San Francisco bereitgestellt und bereits von Groneberg et al. zum Nachweis von VPAC2-mRNA an humanem Lungengewebe getestet (Groneberg et al., 2001).

2.3.2.2 Transformation von *E.coli*

Chemisch kompetente Zellen des Stammes *E. coli* XL-1-Blue-Zellen wurden mit 100 ng des Plasmids versetzt, 30 min auf Eis inkubiert und anschließend zur Aufnahme der DNA für 30 Sekunden bei 42 C° einem Hitzeschock ausgesetzt. Danach wurden die Zellen auf Eis gestellt und mit 250 µl SOC-Medium versetzt. Die anschließende einstündige Inkubation der transformierten Zellen zur Ausbildung der Antibiotikaresistenz fand bei 37° C Horizontalschüttler (Rocky® 3D, Deutschland) statt, in dem die Eppendorfgefässe mit 200 rpm geschüttelt wurden (Protokoll modifiziert nach Hanahan, 1983). Für die anschließende Selektion wurden die Transformanten auf LB-Agarplatten mit Ampicillin (100 µg/ml) ausgestrichen und über Nacht bei 37° C inkubiert.

2.3.2.3 Anzucht von *E.coli*

Zur Vermehrung der Bakterien wurde eine Übernachtkultur angeimpft. Hierfür wurde eine Einzelkolonie mit einer sterilen Metallschlinge gepickt und in 5 ml LB-Medium mit 100 µg/ml Ampicillin bei 37° C unter Schütteln (200 rpm)

ca.15 h angezogen. Um eine ausreichende Belüftung der Kulturen zu gewährleisten, wurden Gefässe mit dem Dreifachen des eingesetzten Volumens benutzt

2.3.2.4 Isolation von Plasmid–DNS aus *E.coli* und Bestimmung der Nukleinsäurekonzentration

Plasmid-DNA wurde mittels Säulen gemäss dem Protokoll für Midipräparation der Herstellerfirma (Qiagen, Hilden) isoliert. Die Messung der Konzentration von Nukleinsäuren erfolgte im UV-Spektrophotometer (Pharmacia Biotech) bei einer Wellenlänge von 260 nm. Dabei wurde folgender Umrechnungsfaktor berücksichtigt: 1 OD entspricht ca. 50 µg/ml doppelsträngiger DNA bzw. 40 µg/ml einzelsträngiger RNA. Um den Reinheitsgrad der Nukleinsäuren zu bestimmen, wurde das Verhältnis der Absorptionen bei 260/280 nm gemessen. Lag dieser Quotient unter 1,8, konnte keine verlässliche Quantifizierung der Nukleinsäuren erfolgen. Weiterhin wurde die Konzentration in 1%-igem mit Ethidiumbromid gefärbtem Agarosegel durch den visuellen Vergleich mit definierten Mengenstandards (Smart Ladder, Eurogentec) bestimmt.

2.3.2.5 Verdau von DNA mittels Restriktionsendonukleasen

Es wurde jeweils 1,5 µg VPAC2-Plasmid-DNA eingesetzt und für 2h mit 1U der jeweiligen Restriktionsendonuklease bei 37° C inkubiert. Um als Matrize zur Erzeugung der Senseprobe zu dienen, wurde pVPAC2 mit Nco I geschnitten. Für die Antisensematrize wurde der Vektor mit SacI geschnitten. Zur Kontrolle der vollständigen Linearisierung wurde das durch die Restriktion erhaltene Fragmentgemisch in einem 0,6% Agarosegel elektrophoretisch aufgetrennt. Auf einem UV-Durchlichtgerät (Alpha Innotech Corporation) wurden die Banden schnell mit einem Skalpell ausgeschnitten und mit einem Gel-Elutionskit (High Pure PCR product Purification Kit, Roche, Mannheim) wurde die enthaltene DNA wieder extrahiert. Um mögliche Mengenverluste miteinzurechnen, wurde die geschnittene DNA nach der Gelextraktion erneut quantifiziert mittels Smart Ladder-Molekulargewichts (Eurogentec) und Mengenstandard.

2.3.2.6 *In Vitro* - Transkription

Die *in vitro* - Transkription zur Herstellung markierter RNA-Proben wurde mit Hilfe der SP6- bzw. der T7-Polymerase (Boeringer, Mannheim) unter Verwendung von Digoxigenin-markierten Nucleotiden durchgeführt. Durch die komplementäre Leserichtung der beiden verwendeten RNA-Polymerasen entstehen jeweils eine Antisense- und eine Sense-RNA-Sonde. Die Antisense-Sonde diente dem Nachweis der mRNA, während die Sense-Sonde als Kontrollsonde für unspezifische Bindungen genutzt wurde. Der Transkriptionsansatz setzte sich laut den Herstellerangaben des DIG-RNA-Labeling-Kit SP6/T7 (Version 3, Roche, Germany) folgendermaßen zusammen: 1 µg des linearisierten Plasmids wird mit sterilem RNase freiem, DEPC behandeltem, doppelt dest. Wasser (nicht im Kit enthalten) auf ein Gesamtvolumen von 13 µl in ein steriles RNase-freies Reaktionsgefäss gebracht. Auf Eis wurden dann die folgenden Reagenzien dazu gegeben:

2 µl 10 x NTP labeling mixture
2 µl 10 x transcription buffer
1 µl RNase inhibitor
2 µl RNA Polymerase SP6 oder
2 µl RNA Polymerase T7

Nach Mischen und kurzem Abzentrifugieren wurde das Gemisch für 2 Stunden bei 37° C inkubiert. Die Reaktion wurde mit 2 µl 0,2 M EDTA, pH 8 abgestoppt. Anschliessend wurde die RNA durch Zugabe von 1/10 Volumen einer 3M Natrium-Acetat Lösung, pH 5,5 und 100% Ethanol für 2 Stunden bei -20° C gefällt. Die Probe wurde dann für 15min bei 4° C mit 12000 x g zentrifugiert, mit 80% eiskaltem Ethanol gewaschen, erneut für 5 min bei 4° C mit 12000 x g zentrifugiert, kurz an der Luft getrocknet und in 50 µl DEPC-Wasser aufgenommen. Die Qualität der Sonden wurde durch eine Agarosegel-Elektrophorese sichergestellt, die Menge der enthaltenen RNA photometrisch bestimmt. Das gelöste Pellet wurde 1:1 mit 50% (v/v) Formamid gemischt und bis zur weiteren Verwendung bei -80° C gelagert.

2.3.3 *In Situ* - Hybridisierung

Für alle Serienschnitte wurden jeweils Sense- und Antisense-Hybridisierungen durchgeführt.

2.3.3.1 Gewebevorbereitung

Für die *in situ*-Hybridisierung wurden die wie oben beschrieben angefertigten Paraffinschnitte von 4µm Dicke verwendet. Diese wurden für 20 Min. in 4% Paraformaldehyd (in 1xPBS, pH 7,4) bei 4° C nachfixiert. Nach dem Waschen für 2x5 Min. in 1xPBS, einem Deproteinierungsschritt (20 Min. 0,2 M HCl) bei 4° C und anschließend erneutem Waschen für 2x5 Min. in 1xPBS bei 4 ° C wurden die Schnitte für 30 Min. mit Proteinase K (10 µg/ml 1xPBS, pH 7,4) bei 37° C behandelt. Nach einem anschließenden Waschschritt in 1x PBS und erneuter Refixierung für 5 Min. bei 4° C in 4% Paraformaldehyd (in 1xPBS, pH 7,4) folgten zwei weitere 5-minütige Waschschritte in PBS und anschließend die Entwässerung der Schnitte in einer aufsteigenden Ethanolreihe (jeweils 5 Min. in 70%, 80% und 96% Ethanol). Nach dem Trocknen der Schnitte für 20 Min. bei Raumtemperatur, wurden diese mit einem PAP-Pen eingekreist, mit dem Prähybridmix (Ansatz für 80 µl/Schnitt: 64µl Grundmix + 16µl H2O) bedeckt, und für 2 Stunden bei 40° C in einer feuchten Kammer inkubiert.

2.3.3.2 Hybridisierung mit der RNA-Sonde und Detektion

Nach Entfernen des Prähybridmixes wurden die Schnitte mit dem Hybridmix beschichtet. Vor Einbringen in den Hybridmix wurden Sense- und Antisense-Sonde zur Auflösung von Haarnadel- und Doppelstrangstrukturen für 2 Min. in einen 96° C warmen Thermomixer (Eppendorf, Germany) gestellt und anschliessend auf Eis gebracht, sodass die soeben aufgelößten Sekundärstrukturen nicht wieder eingegangen werden. Die Hybridisierung fand in einem luftdicht abgeschlossenen Metallkasten für 18h bei 40° C statt. Anschließend wurden die Schnitte abgetropft und für 30 Min. in 50% Formamid/2xSSC bei 40° C gewaschen. Es folgten weitere Waschschritte in verschiedenen Waschlösungen bei unterschiedlichen Temperaturen (30 Min. in

2x SSC bei 40° C, 2x15 Min. in 2x SSC bei Raumtemperatur, 2x15 Min. in 1x SSC und 1x10 Min. in Puffer 1 bei Raumtemperatur). Zur Detektion der hybridisierten Proben wurden die Schnitte nach einem Blockierungsschritt (1 h in Puffer 2) mit einem alkalische Phosphatase-gekoppelten anti-Digoxigenin-Antikörper (Dako, Dänemark; Verdünnung von 1:50 in Blockier-Medium) beschichtet. Nach einer zweistündigen Inkubation bei Raumtemperatur auf einem Schüttelgerät wurden die Schnitte über Nacht bei 4° C gelagert. Am nächsten Tag wurden die Schnitte für 2x15 Min. bei Raumtemperatur gewaschen und anschliessend zur Vorbereitung des Gewebes für die Farbreaktion für 2 Min. bei Raumtemperatur mit einem magnesiumchlorid-haltigen Puffer versetzt. Die enzymatische Farbentwicklung der Schnitte wurde unter Verwendung eines Entwicklungspuffers unter Lichtabschluss bei Raumtemperatur durchgeführt und in Abhängigkeit von der angestrebten Intensität der Nachweisreaktion nach 2-6 H mit einem Puffer abgestoppt. Es folgte das Waschen für 2x 15 Min. im selben Puffer. Abschließend wurden die Schnitte mit 50% Glycerin (Merck, Darmstadt)/PBS eingedeckt und an einem Leica DMRB Mikroskop mit Interferenzkontrastlicht ausgewertet.

2.4 Untersuchung mittels Immunhistochemischer Färbungen

2.4.1 Verwendete Lösungen und Puffer

Tris-gepufferte Saline (= TBS; 0,05M)

Ansatz für 5 Liter:

4,50g Tris-Base + 34,25g Tris-HCl + 43,90g NaCl → ad 5l aqua dest → pH einstellen mit 2 N HCl oder 2 N NaOH auf pH 7,4 – 7,6

Phosphat-gepufferte Saline (=10xPBS)

Ansatz für 5 Liter: 400g NaCl + 12g KH_2PO_4 + 89g Na_2HPO_4 x $2H_2O$ + 10g KCl → ad 5l Aqua bidest

Zitratpuffer pH 6,0

Stammlösung A: 0,1 mol Zitronensäure (21.01g $C_6H_8O_7$ x H_2O auf 1000ml Aqua dest.)

Stammlösung B: 0,1 mol Natriumcitrat (29,41g $C_6H_5O_7$ x H_2O auf 1000ml Aqua dest.)

Ansatz für 500 ml: 9ml Stammlösung A + 41ml Stammlösung B → ad 450ml Aqua dest.

Protease – Lösung (0,1%)

100mg Protease in 100ml auf 37 ° C erwärmten 1 x TBS – Puffer lösen → Lösung ist bei 37 ° C im Brutschrank maximal 2 Tage haltbar

Mayer`s Hämalaun

Ansatz für 1 Liter: 1g Hämatoxilin + 0,2g Natriumjodat + 50g Aluminium-Kaliumsulfat → in 1 Liter aqua dest über Nacht lösen + 50g Chloralhydrat + 1g Zitronensäure → zu dem bereits Gelösten geben, vorsichtig mischen, über Nacht lösen → mindestens 1 Woche reifen lassen → vor Gebrauch filtrieren

Aminosilane – Lösung (0,2%)

200µl 3–Aminopropyltriehtoxysilane → ad 100 ml Aqua dest.

2.4.2 Vorarbeiten

Die 4 µm dicken Paraffinschnitte wurden für mindestens 18 h bei 37° C abgeschmolzen und am Tag der Färbung in einer absteigenden Alkoholreihe folgendermaßen entparaffiniert:

3 x 15 Minuten Xylol
2 x 10 Minuten Ethanol 100%
2 x 5 Minuten Ethanol 96 %
1 x 5 Minuten Ethanol 80 %
1 x 5 Minuten Ethanol 70 %
1 x 5 Minuten Aqua dest.
1 x 5 Minuten TBS oder PBS

Zur Demaskierung der durch Aldehydvernetzungen maskierten Gewebs-Antigene wurden die Proben anschließend für 10 Minuten bei 37° C mit 0,1% Protease – Lösung angedaut. Vor dem Färben der Schnitte mit dem monoklonalen Chymase – Antikörper ersetzte das vierminütige Kochen der Proben in Zitratpuffer (pH 6,0) den Proteaseandau. Nach Abklopfen der Objektträger auf einer saugfähigen Unterlage wurden die Schnitte für 5x5 Minuten in TBS (für die APAAP-Färbung) oder PBS (für die Immunfluoreszenzfärbung), pH 7,4 – 7,6, gespült. Anschließend wurden die Gewebeschnitte mit einem hydrophoben Stift eingekreist. Das Verbleiben der Proben im fünften Pufferbad bis zur Färbung verhinderte das Eintrocknen.

2.4.3 Indirekte Immunfluoreszensfärbung

2.4.3.1 Prinzip der Nachweismethode

Bei der indirekten Immunfluoreszenzmethode bindet ein unmarkierter Primär-antikörper aus einer bestimmten Spezies an das nachzuweisende Antigen. Anschliessend wird ein fluoreszenzmarkierter Sekundär-Antikörper, der gegen die Spezies des Primärantikörpers gerichtet ist, eingesetzt. Für die gleichzeitige Detektion zweier Antigene im gleichen Gewebe war hier die Carbocyanin-Doppelfärbung mit den Fluorochromen CY2 und CY3 Methode der Wahl.

2.4.3.2 Verwendete Antikörper

Folgende Primärantikörper kamen zur Anwendung:

MastCellTryptase Monoclonal Mouse Anti Human (Clone AA1), DAKO, Dänemark Verdünnung: 1/500

VIP-Rezeptor2 polyclonal Rabbit Anti Human, freundlicherweise bereitgestellt von E.J.Goetzl, Dep.of Medicine, University of California Medical Center, San Francisco
Verdünnung: 1/500

Folgende Sekundärantikörper kamen zur Anwendung:

Cy™3-conjugated AffiniPure Goat Anti Rabbit IgG, JACKSON Laboratories, USA
Verdünnung: 1/250

Cy™2-conjugated AffiniPure Donkey Anti Mouse IgG, JACKSON Laboratories, USA
Verdünnung: 1/100

Die Fluorochrome CY2 und CY3 wurden bereits durch die Arbeitsgemeinschaft von Prof. S. Bachmann (Institut für vegetative Anatomie, Charité, Campus Mitte) getestet.

2.4.3.3 Versuchsablauf

Nach Vorbereitung der Gewebeproben (5 Objektträger mit jeweils 2 Serienschnitten normaler Haut) wurden die Schnitte für ½ Stunden mit 0,6% Skim-Milk-Lösung (DIFCO, Frankreich) geblockt, um unspezifische Proteinbindungen zu vermeiden. Dann wurde die überschüssige Blocklösung abgesaugt und nach dem Waschen der in 0,6% Skim-Milk-Lösung verdünnte VPAC2-Rezeptor-Primärantikörper mit dem oben genannten Titer aufgetragen und für 2 Stunden bei Raumtemperatur auf dem Schüttler (Rocky 3D, Deutschland) und anschliessend bei 4° C über Nacht inkubiert. Nach einem Waschgang und Absaugen des überflüssigen Spülpuffers wurden die Proben

am Folgetag mit dem entsprechenden Fluoreszenzfarbstoff-konjugierten Sekundärantikörper Cy3 (mit oben genanntem Titer verdünnt in 1 x PBS) unter Lichtabschluß für 1 h bei Raumtemperatur versetzt. Nach einem erneuten Waschvorgang wurde der zweite Primärantikörper für Tryptase mit oben genanntem Titer aufgetragen und unter Lichtabschluß erneut für 2 Stunden bei Raumtemperatur auf dem Schüttler und anschließend bei 4° C über Nacht inkubiert. Am nächsten Tag erfolgte nach einem erneuten Waschvorgang eine letzte Inkubation der Schnitte mit dem Cy2- konjugierten Sekundärantikörper für 1h bei Raumtemperatur und unter Lichtabschluß. Kontrollen wurden durch das Austauschen des Primärantikörpers durch 1 x PBS mitgeführt. Die Proben wurden noch einmal für 3 x 5 Minuten in 1 x PBS gewaschen und nach vorsichtigem Abtrocknen der Objektträger in Glycerin/PBS, pH 8,6, eingedeckt. Die Lagerung der angefertigten Präparate erfolgte bei 4° C unter Lichtabschluss.

2.4.3.4 Mikroskopische Auswertung

Die mikrokopische Auswertung erfolgte zügig unter Anregung mit einem mit einer Fluoreszenzeinrichtung ausgestatteten Mikroskop (Zeiss, Wetzlar) unter Verwendung entsprechender Anregungsfilter. Eine fotographische Dokumentation erfolgte mit einer mit dem Mikroskop verbundenen Digitalkamera (Diagnostic Instruments, USA) und der Software MetaVue (Visitron Systems, Puchheim).

2.4.4 Alkalische Phosphatase Anti Alkalische Phosphatase (APAAP) – Methode

2.4.4.1 Das Prinzip der APAAP - Methode (Alkalische Phosphatase Anti Alkalische Phosphatase – Methode)

Die APAAP-Methode, erstmalig im Jahr 1984 von Cordell et al. beschrieben, unterliegt der Enzym-Anti-Enzym-Komplex-Technik (Cordell et al., 1984). Es kommen drei Antikörper zur Anwendung: Zuerst bindet ein unkonjugierter Primärantikörper an das nachzuweisende Antigen. Dann bindet ein unkonjugierter Brücken- oder Sekundärantikörper zum einen an den Primärantikörper und zum anderen an den gegen die anti alkalische Phosphatase gerichteten dritten Antikörper. Der am Brückenantikörper gebundene anti-Alkalische Phosphatase-Antikörper bindet die nachfolgend zugegebene alkalische Phosphatase des APAAP-Komplexes. Im Anschluß wird das Substrat der alkalischen Phosphatase (Naphthol-As-Bisphosphat) hinzugegeben. So entsteht ein Spaltprodukt, das gemeinsam mit Neufuchsin einen roten Farbniederschlag erzeugt (Abbildung A).

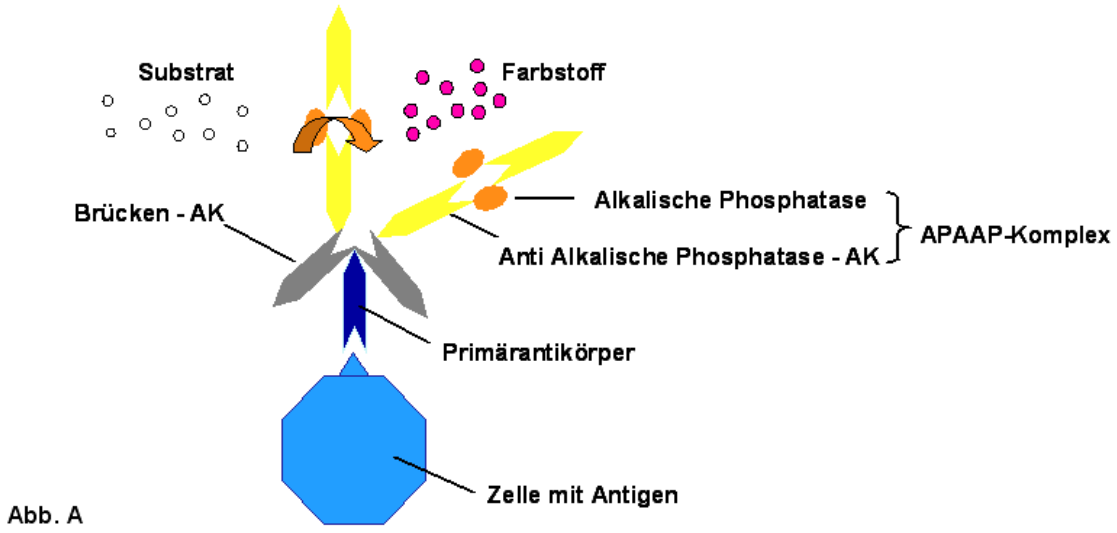

Abb. A: Schematische Darstellung der Alkalische Phosphatase Anti Alkalische Phosphatase – Methode

2.4.4.2 Verwendete Antikörper

Folgende Primärantikörper kamen zur Anwendung:

MastCellTryptase Monoclonal Mouse Anti Human (Clone AA1), DAKO, Dänemark Verdünnung: 1/500

MastCellChymase Mouse Monoclonal Ab-1 (Clone CC1), Neo Markers, USA Verdünnung: 1/200

VIP-Rezeptor2 polyclonal Rabbit Anti Human, freundlicherweise bereitgestellt von E.J.Goetzl, Dep.of Medicine, University of California Medical Center, San Francisco
Verdünnung: 1/500

Der monoklonale Tryptase-Antikörper und der polyklonale VPAC2-Antikörper wurden bereits von Groneberg et al. charakterisiert (Groneberg et al., 2003). Mit Hilfe einer Verdünnungsreihe wurde der optimale Chymase-Antikörpertiter auf humanem Hautgewebe ermittelt. Die Färbung nach dem Prinzip der oben beschriebenen APAAP-Methode erfolgte mit Hilfe eines KITs (Large Volume System, DAKO, Dänemark). Dieses besteht aus einer Link-Lösung, die biotinylierte Anti-Mouse/Anti-Rabbit-Antikörper (= Sekundärantikörper) enthält und aus einer Streptavidin-Alkalische Phosphatase-Lösung. Dabei nutzt man die starke Affinität von Streptavidin zu Biotin aus. Für die Farbreaktion (= Substratlösung) kamen Tabletten (FAST Red-TR/Naphtol AS-MX Tablet Sets, Sigma), die laut Herstellerangaben in Aqua dest. gelöst wurden, zum Einsatz. Die Inkubationen erfolgten jeweils bei Raumtemperatur in einem befeuchteten Kasten auf dem Schüttler. Zwischen den im folgenden beschriebenen Inkubationsschritten erfolgte jeweils ein Waschvorgang von 5 x 5 Minuten in 1 x TBS-Lösung.

2.4.4.3 Versuchsablauf

Es wurden für die VPAC2-, Tryptase- und Chymasefärbungen jeweils 13 Serienschnitte von Patienten mit normaler Haut (6 x Stamm und 7 x Extremitäten) und 18 Serienschnitte von Patienten mit Bullösem Pemphigoid

(8 x Stamm und 10 x Extremitäten) verwendet. Inkubation mit dem Primärantikörper: Die Primärantikörper wurden jeweils in der oben genannten Verdünnung mit Antibody-Diluent versetzt und nach Aufpipettieren auf die jeweiligen Proben für 2 Stunden inkubiert. Inkubation mit dem Brückenantikörper (= Sekundärantikörper): Nach Absaugen des überflüssigen Spülpuffers wurde die o.g. Link- Lösung aufgetragen und für 10 Min. inkubiert. Inkubation mit dem APAAP-Komplex: Nach Absaugen des überflüssigen Spülpuffers wurde die Streptavidin-AP-Lösung für eine 10-minütige Inkubation aufpipettiert. Entwicklung mit Substratlösung: Die o.g. Tabletten für die chromogene Farbreaktion wurden nach Herstellerangaben mit Aqua dest. versetzt und zwischen 5 bis 10 Minuten, je nach Primärantikörper, unter mikroskopischer Beobachtung inkubiert und bei optimaler Signalwiedergabe mit 1xTBS abgestoppt. Kerngegenfärbung mit Mayer`s Hämalaun: Die Kerngegenfärbung der Präparate erfolgte für 1 Minute bei Raumtemperatur in der zuvor filtrierten Gebrauchslösung. Im Abschluss erfolgte der oben beschriebene Waschvorgang mit einer zusätzlichen Küvette TBS. Eindeckeln: Die Objektträger wurden vorsichtig um die Gewebeschnitte herum abgetrocknet und in Kaiser`s Glyceringelatine (MERCK, Deutschland) eingedeckelt.

2.4.4.4 Mikroskopische Auswertung und Bestimmung der Zellzahl

Mittels der APAAP-Methode gefärbte Zellen wurden unter einem Lichtmikroskop (Leica, Wetzlar) in Hinsicht auf Verteilung, Anzahl und Morphologie untersucht. Die Zahl der mittels der APAAP-Methode gefärbten Zellen in der Dermis wurde unter dem Lichtmikroskop (Leica, Wetzlar) quantitativ in der 400fachen Vergrößerung mit Hilfe eines Rasters (Leica, Wetzlar) erfaßt, das in dieser Vergrößerung einer Fläche von 1/16 mm² entspricht. Jeder Schnitt wurde, so es seine Größe erlaubte, unterhalb der Junktionszone beginnend für 10 Raster horizontal (parallel zur Epidermis) und 5 Raster vertikal ausgezählt. Dies entspricht einer maximal ausgewerteten Gesamtfläche von 3 mm² pro Schnitt. Besonders follikel- und drüsenreiche Regionen, in denen physiologisch mehr Mastzellen aufzufinden sind, wurden nach der Methode von Akimoto et al.

aus der Auswertung ausgeschlossen (Akimoto S. et al., 1998). Um mit dem Raster in jedem Schnitt auch gleiche Dermistiefen zu erfassen, wurden Schrägstanzen, die man an Papillenquerschnitten erkennen konnte, aus der Auswertung ausgeschlossen. Weiterhin wurde das Auszählen bei den jeweiligen gefärbten Serienschnitten mit den entsprechenden Antikörpern immer an der gleichen Stelle begonnen und in die gleiche Richtung fortgesetzt.

2.4.4.5 Statistik

Für jede Probe mit den entsprechenden seriellen APAAP-Färbungen für Tryptase, Chymase, VPAC2 wurde jeweils das arithmetische Mittel der Zellzahl/mm^2 (Zellzahl im verwendeten Raster multipliziert mit dem Faktor 16) für ein definiertes Level 1 und Level 2 errechnet. Zellzahlen, die in den ersten beiden horizontalen Zählreihen (bis 0,5 mm) erfaßt wurden, wurden dem Level 1, Zellzahlen der dritten bis fünften horizontalen Zählreihe (bis 1,25 mm) dem Level 2 zugeordnet. Die Werte wurden anschließend nach Diagnose, Geschlecht und Lokalisation codiert und mit dem SPSS-Statistik-Programm (SPSS 12.OG for Windows) ausgewertet. Die statistische Auswertung der Zellzahl bei nicht verbundenen Stichproben (Vergleich der verschiedenen Diagnosen miteinander) erfolgte mit dem zweiseitigen Mann-Whitney-U-Test und bei verbundenen Stichproben (Vergleiche innerhalb einer Diagnose) mit dem Wilcoxon-Test.

3. ERGEBNISSE

3.1 Nachweis von VPAC2-mRNA durch *in situ*-Hybridisierung in normaler Haut und Bullösem Pemphigoid

Durch den Einsatz einer humanspezifischen VPAC2-RNA-Sonde wurde das Vorkommen des VPAC2-Rezeptors auf mRNA-Ebene in normaler Haut und Bullösem Pemphigoid untersucht. Auf diese Weise sollten im Vergleich zu normaler Haut mögliche Veränderungen bezüglich der Verteilung dieser Rezeptor-mRNA unter pathophysiologischen Bedingungen des Bullösen Pemphigoids erfasst werden.

3.1.1 Normalhaut

Es wurden 5 Normalhautproben in die Untersuchung miteinbezogen. In allen untersuchten Proben zeigten sich reproduzierbare Signale für VPAC2-mRNA nach Hybridisierung mit der Antisense-Sonde (Abb.1a). Kontrolluntersuchungen mit der Sense-Sonde bei ansonst identischen Bedingungen führten zu keinen spezifischen Signalen für VPAC2-mRNA (Abb.1b). Bei Betrachtung unter dem Lichtmikroskop wies die histologische Untersuchung der Normalhautproben keine pathologischen Auffälligkeiten auf. VPAC2-Rezeptor-mRNA wurde in einer Vielzahl kutaner Zelltypen identifiziert. In der Epidermis waren positive Signale für VPAC2-mRNA im Zytoplasma von Keratinozyten reproduzierbar (Abb.1a). In der Dermis wurde VPAC2-mRNA in mononukleären Zellen und Mastzellen nachgewiesen. Endothelzellen kleiner Arterien wiesen keine oder nur schwache VPAC2-mRNA-spezifische Hybridisierungssignale auf. Darüber hinaus zeigten sich Hybridisierungssignale in Haarfollikelzellen, Zellen holokriner Talgdrüsen und ekkriner Schweißdrüsen (Abb.1a) sowie in der Muskulatur kleiner Arterien und in Zellen des M. erector pili.

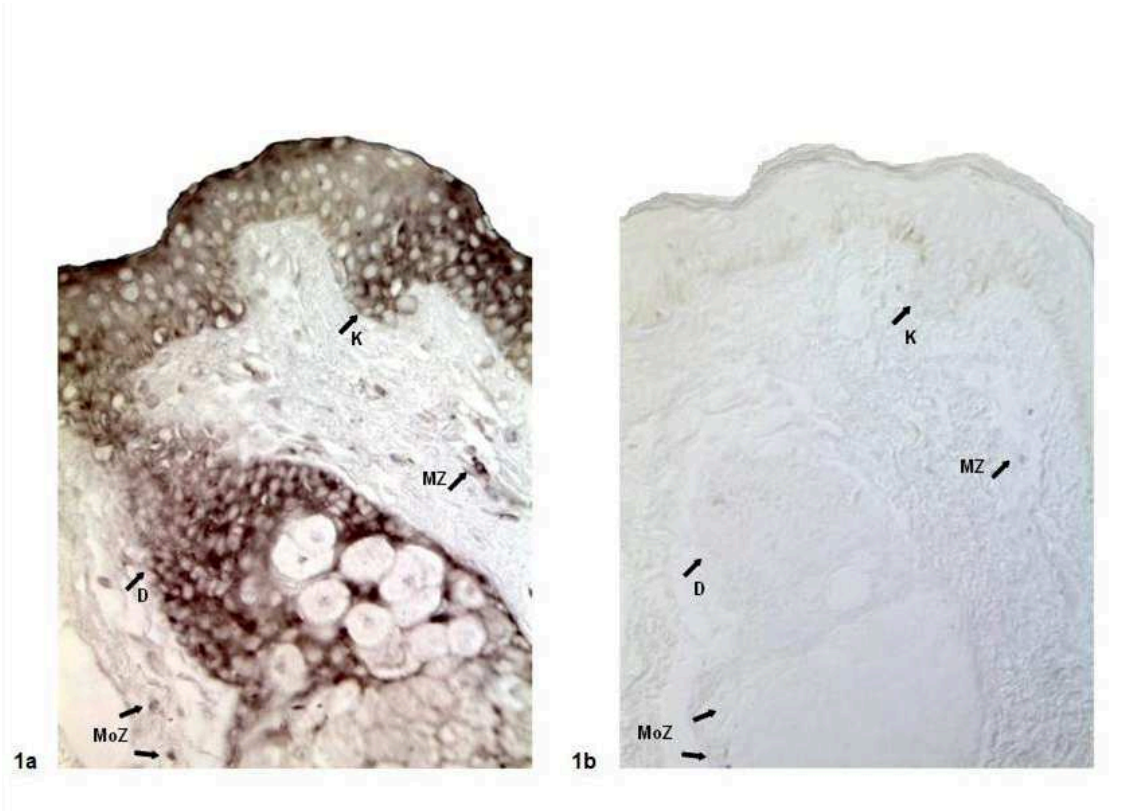

Abb. 1: *In situ* - Hybridisierung von Serienschnitten normaler Haut mit einer humanspezifischen VPAC2-antisense- Sonde (1a): Reproduzierbare Hybridisierungssignale für VPAC2-mRNA zeigten sich unter anderem in Keratinozyten (K), Zellen holokriner Talgdrüsen (D), Mononukleären Zellen (MoZ) und Mastzellen (MZ). 1b: Kontrolluntersuchungen mit der Sense-Sonde führten zu keinen spezifischen Signalen für VPAC2-mRNA. Vergrößerung 1a/1b: x 400

3.1.2 Bullöses Pemphigoid

Es zeigten sich allen fünf untersuchten Proben reproduzierbare Signale für VPAC2-mRNA nach Hybridisierung mit der Antisense-Sonde. Kontrolluntersuchungen mit der Sense-Sonde, bei ansonst identischen Bedingungen, führten zu keinen spezifischen Signalen für VPAC2-mRNA. In der pathohistologischen Untersuchung der Hautbiopsien von Patienten mit Bullösem Pemphigoid fiel die charakteristische Spaltbildung der dermoepidermalen Junktionszone auf (Abb. 2a und 3a). Da in allen

untersuchten Proben keine intakte subepidermale Blase detektiert werden konnte, konnten Zellen des Blaseninhalts bezüglich der VPAC2-mRNA-Expression nicht beurteilt werden. Vor allem subbullös, perivaskulär und periadnexiell konzentriert zeigte sich unterschiedlich stark ausgeprägtes entzündliches Infiltrat. In diesen Infiltraten wurden, wie in den Normalhautproben, positive Hybridisierungssignale für VPAC2-mRNA in mononukleären Zellen und in Mastzellen detektiert (Abb. 2a und 2c). Darüberhinaus wurden, wie in den entsprechenden Proben normaler Haut, Hybridisierungssignale für VPAC2-mRNA im Keratinozytenplasma, in Zellen ekkriner Schweißdrüsen und Haarfollikel sowie in Endothelzellen und Gefäßmuskelzellen einiger kleiner Arterien detektiert (Abb. 2a-2b). Die Hybridisierungssignale in Endothelzellen kleiner Blutgefäße beim Bullösen Pemphigoid fielen in den untersuchten Proben stärker aus als in den Endothelzellen der entsprechenden untersuchten Normalhautproben (Abb. 3a und 3b).

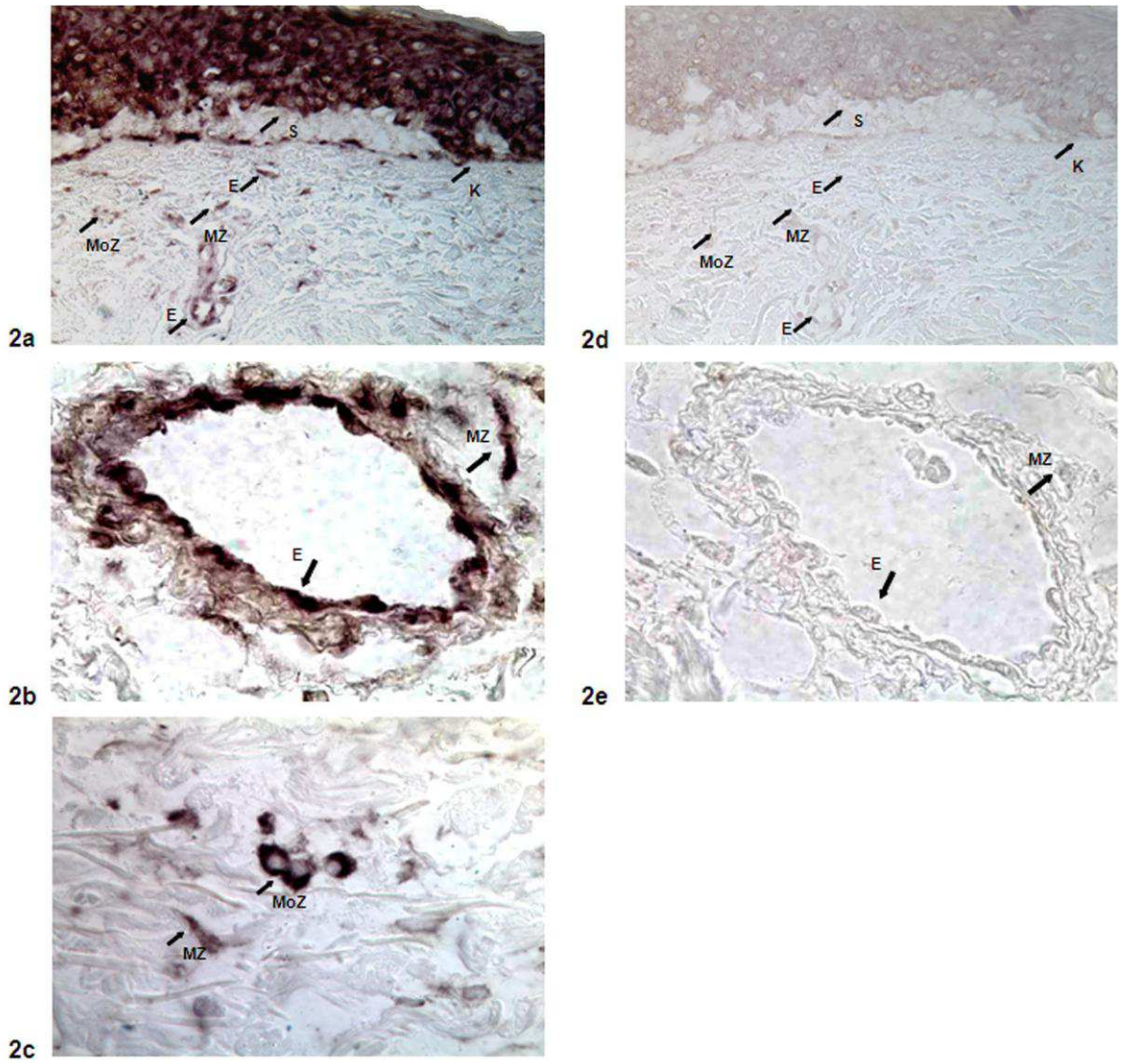

Abb. 2*: In situ*-Hybridisierung von Hautproben mit Bullösem Pemphigoid mit der VPAC2-antisense-Sonde (2a-2c) und Kontrollen mit der sense-Sonde (2d -2e). Abb.2a: Beginnende subepidermale Blasenbildung (S). Abb.2a-2c: Reproduzierbare Hybridisierungssignale für VPAC2-mRNA in Keratinozyten (K), Endothelzellen (E), mononukleären Zellen (MoZ) und Mastzellen (MZ). Abb. 2d und 2e: Kontrolluntersuchungen mit der Sense-Sonde führten zu keinen spezifischen Signalen für VPAC2-mRNA. Vergrößerung: 2a/2d x 400; 2b/2c/2e x 1000

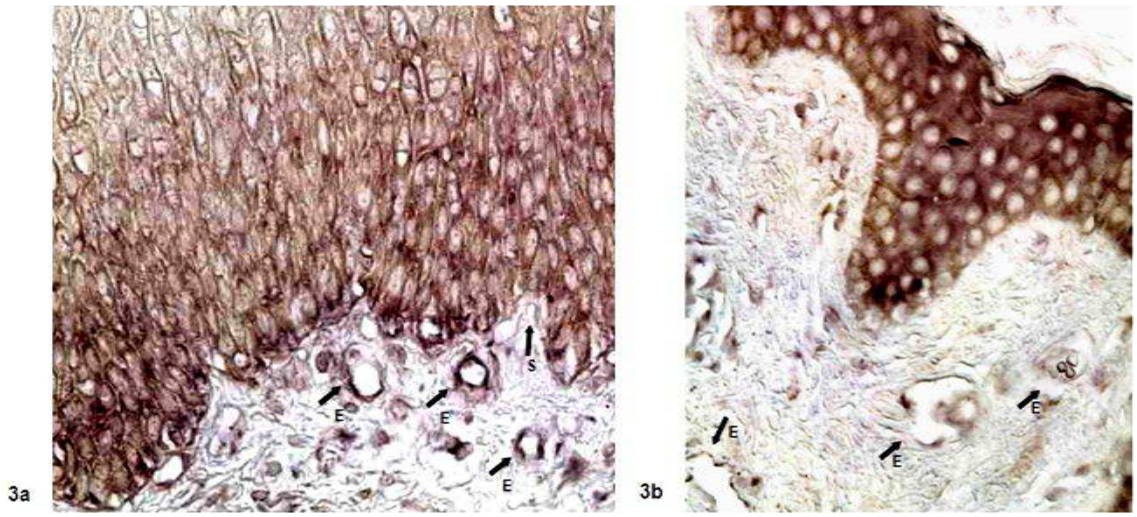

Abb. 3: *In situ*-Hybridisierung von Proben mit Bullösem Pemphigoid (3a) und normaler Haut (3b) mit der VPAC2-antisense-Sonde. Abb.3a: Beginnende subepidermale Blasenbildung (S) sowie stärker ausgeprägte Hybridisierungssignale in Endothelzellen (E) kleiner Blutgefäße bei Proben des Bullösen Pemphigoids verglichen mit entsprechenden Signalen in Endothelzellen von Normalhautproben (3b). Vergrößerung 3a/3b: x 400

3.2 Nachweis von Mastzellen mit VPAC2-Rezeptor-Protein in normaler Haut mittels Immunfluoreszenzdoppelfärbung

Zur Identifizierung von Mastzellen mit VPAC2-Protein kam die Methode der Immunfluoreszenz-Doppelfärbung zur Anwendung. Es wurden in fünf Normalhautproben (2 x Stamm, 3 x Extremitäten) mit dem Mastzellmarker Tryptase als Primärantikörper und Cy2 als Sekundärantikörper Mastzellen selektiv angefärbt. Die Inkubation der gleichen Proben mit dem VPAC2-Primär- und Cy3-Sekundärantikörper im Sinne einer Immunfluoreszenzdoppelfärbung wies entsprechend Strukturen mit VPAC2-Rezeptorprotein nach. Kontrollen, die ohne Applikation der Primärantikörper mitgeführt wurden, erbrachten keine spezifischen Signale. In den folgenden Abbildungen werden die im Rahmen der Immunfluoreszenzdoppelfärbungen gewonnenen Beobachtungen deutlich. Die Expression von VPAC2-Protein in Mastzellen wurde durch die Überlagerung (Gelbfärbung in Abb. 4c) der Einzelbilder 4a und 4b nachgewiesen.

Somit lässt sich mit der Immunfluoreszenz-Doppelfärbung belegen, dass Mastzellen in normaler Haut VPAC2 - Rezeptorprotein exprimieren.

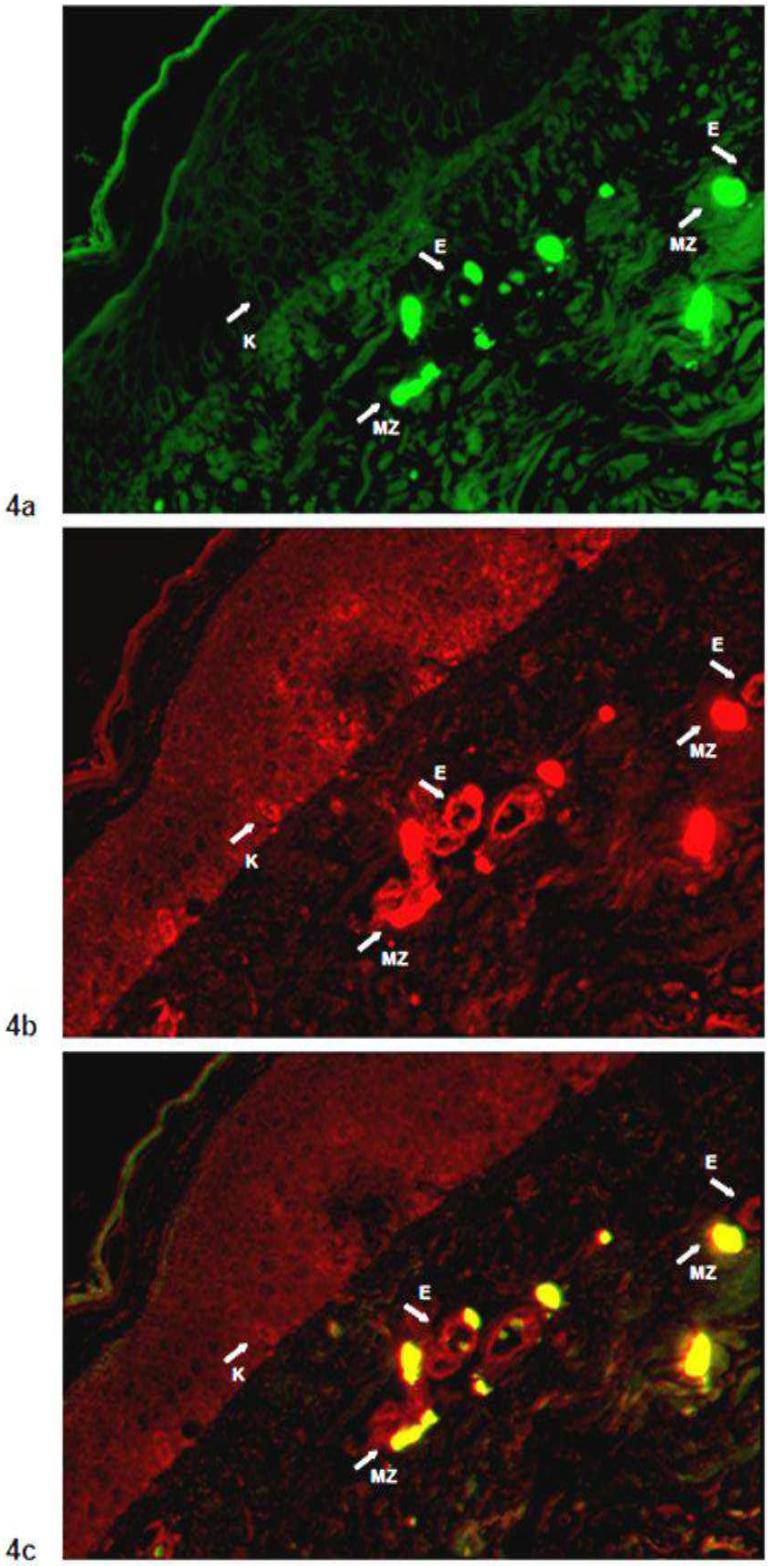

Abb. 4: Paraffinschnitte normaler Haut wurden durch indirekte Immunfluoreszenzfärbung mit dem Tryptase-Antikörper (Abb.4a – Grün) und VPAC2-Antikörper (Abb.4b - rot) doppelt gefärbt. In Abb.4a wurden mittels Tryptasefärbung Mastzellen identifiziert. Immunreaktivität für VPAC2-Protein wurde in Abb.4b in Keratinozyten (K), Endothel - (E) und Mastzellen (MZ) nachgewiesen. Nach Überlagerung der Bilder 4a und 4b wird durch die Gelbfärbung der Zellen in Abb.4c ersichtlich, dass die mit Tryptase identifizierten Mastzellen auch VPAC2-Protein exprimieren. Vergrößerung: x 400

3.3 Nachweis von Tryptase, Chymase und VPAC2 in Zellen normaler Haut und in Bullösem Pemphigoid mit der APAAP - Färbung

Es erfolgte die Darstellung mastzellspezifischer Tryptase und Chymase sowie des humanen VPAC2-Rezeptors mittels APAAP-Färbung in Serienschnitten von Normalhautproben und Proben von Patienten mit Bullösem Pemphigoid. Damit sollten auf Proteinebene Vorkommen und Verteilungsmuster Tryptase -, Chymase- und VPAC2-Rezeptorprotein-exprimierender Zellen der normalen Haut und des Bullösen Pemphigoids untersucht werden.

3.3.1 Normalhaut

In den Serienschnitten der Normalhautproben fielen die jeweiligen APAAP-Färbungen positiv aus. Kontrollen, die ohne Applikation des Primärantikörpers mitgeführt wurden, erbrachten keine spezifischen Signale. Die histologische Untersuchung aller Normalhautproben bei Betrachtung unter dem Lichtmikroskop ergab keine pathologischen Auffälligkeiten. Mastzellen mit Tryptase und Chymase sowie VPAC2-positive Zellen kamen in allen Schichten der Dermis und des subkutanen Gewebes vor. Sie fanden sich vorzugsweise in perivaskulären und perifollikulären Regionen der oberen Dermis und in der Nähe von ekkrinen Schweißdrüsen (Abb. 5a). Die Mastzellen erschienen als oval- bis spindelförmig geformte Zellen mit ovalem bis rundem, zentral gelegenem Zellkern, strukturell intakt und prall gefüllt mit Granula. Abgesehen vom Nachweis VPAC2-Rezeptor-positiver Mastzellen (Abb. 5a und 5b) wurde in den untersuchten Normalhautproben VPAC2-Rezeptorprotein in folgenden weiteren Strukturen der Haut nachgewiesen: Alle Schnitte zeigten epidermale Signale für den VPAC2-Rezeptor mit den stärksten Signalen in basalen Schichten (Abb. 5a). Weiterhin zeigte sich VPAC2-Protein mit variabler Signalstärke in Gefäßwänden (Abb. 5a) sowie in Zellen ekkriner Schweißdrüsen und holokriner Talgdrüsen, in Haarfollikelzellen und Zellen der glatten Muskulatur des M. erector pili. Auch mitangeschnittene Nervenfaserbündel der Dermis zeigten Zellen mit Immunreaktivität für das VPAC2-Rezeptorprotein (Abb. 5b).

Die Verteilung des VPAC2-Rezeptors auf Proteinebene in Normalhautproben entspricht somit der Verteilung der mittels *in situ*-Hybridisierung detektierten VPAC2-mRNA.

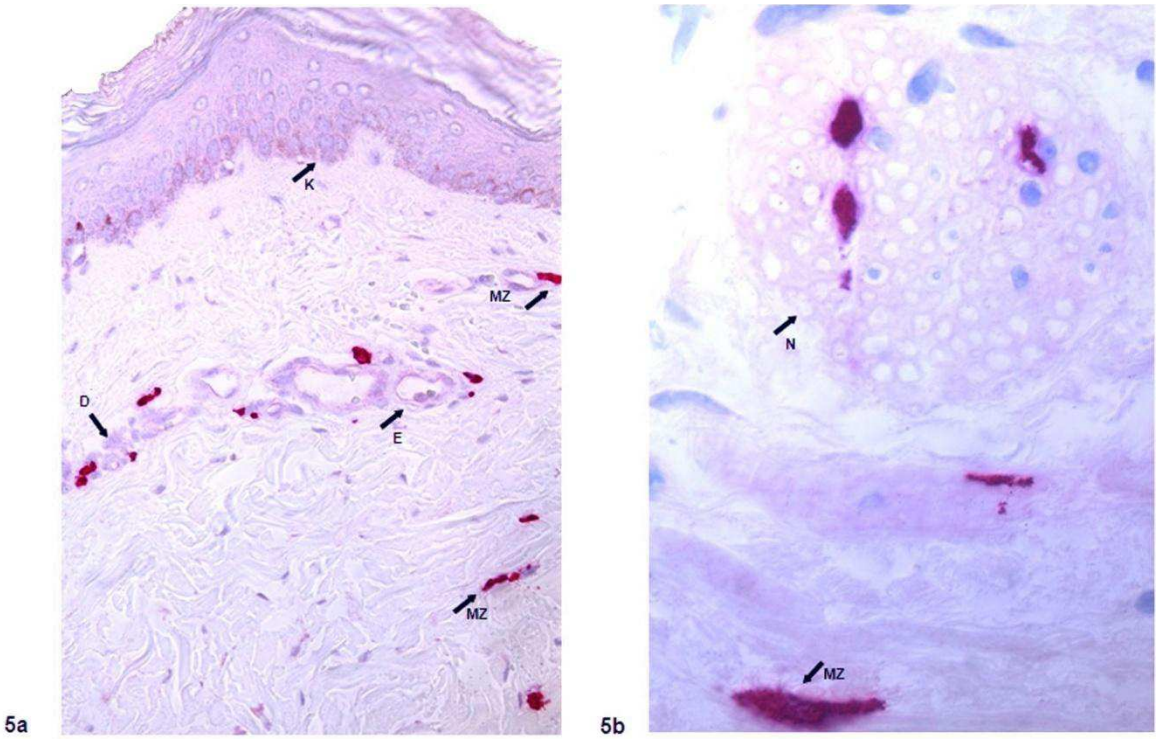

Abb. 5: Nachweis von VPAC2-Rezeptorprotein in Paraffinschnitten normaler Haut mit der APAAP-Färbung: Abb. 5a zeigt VPAC2-Immunreaktivität in Keratinozyten (K), Gefäßwänden (E), Drüsenzellen (D), mononukleären Zellen und Mastzellen (MZ). Abb. 5b: Nachweis des VPAC2-Rezeptors in Zellen peripherer Hautnerven (N). Vergrößerung: 5a x 400; 5b x 1000.

3.3.2 Bullöses Pemphigoid

In allen Serienschnitten der Proben von Patienten mit Bullösem Pemphigoid fielen die jeweiligen APAAP-Färbungen positiv aus. Kontrollen, die ohne Applikation des Primärantikörpers mitgeführt wurden, erbrachten keine spezifischen Signale (Abb. 6d und 6e). Die pathohistologische Untersuchung der Hautbiopsien mit Bullösem Pemphigoid nach APAAP-Färbung zeigte in allen Proben eine charakteristische Spaltbildung der dermoepidermalen

Junktionszone (Abb.6b und 8). In allen Proben war das Blasenstadium erreicht; in 4 von 18 Proben war die Blase rupturiert, in den restlichen Proben intakt. Es waren Tryptase-, Chymase- und VPAC2-immunreaktive Mastzellen in allen untersuchten Schichten unterhalb der Epidermis nachweisbar, mit Konzentrierung in entzündlichen Arealen und Papillenspitzen der oberen Dermis. Die Mastzellen waren entweder prall gefüllt, meist jedoch degranuliert und von einem gewebefreien Hof umgeben. Je zellreicher Regionen entzündlichen Infiltrats waren, umso höher erschien auch die Dichte der Mastzellen. Das unterschiedlich stark entzündliche Infiltrat war vor allem subbullös, perivaskulär und periadnexiell konzentriert. Es bestand aus Lymphozyten, eosinophilen, neutrophilen und wenig basophilen Granulozyten, Monozyten, Makrophagen und Mastzellen. Auffällig war in 4 der 18 Proben eine perlschnurartige Ansammlung prall gefüllter oder degranulierter Mastzellen mit Chymase-, Tryptase- und VPAC2-Expression entlang der Junktionszone in Bereichen, in denen noch keine Trennung von Epidermis und Dermis stattgefunden hat (Abb. 6a und 6b). In den Keratinozyten zeigte sich bei der mikroskopischen Betrachtung VPAC2-Rezeptorprotein mit unterschiedlich starken, meist basal betonten Signalen. Auch in Endothelzellen kleiner Blutgefäße zeigte sich Immunreaktivität für VPAC2 (Abb. 8b). Des weiteren wurden in 9 Proben in den Bereichen der subepidermalen Blasen sowohl in der Blasenflüssigkeit als auch unmittelbar subbullös und in einigen Blutgefäßlumina zahlreiche VPAC2-immunreaktive Entzündungszellen, morphologisch neutrophilen und eosinophilen Granulozyten entsprechend, detektiert (Abb. 6c). Vor allem in entzündlichen Infiltraten fielen auch mononukleäre Zellen mit Immunreaktivität für VPAC2-Rezeptorprotein auf. Der in diesen Proben mittels der APAAP-Färbungen erbrachte Nachweis von VPAC2-Rezeptorprotein in Keratinozyten, Drüsenzellen, Endothelzellen, Mastzellen und mononukleären Zellen entspricht dem Nachweis von VPAC2-Rezeptor-mRNA in den entsprechenden Proben mittels *in situ*-Hybridisierung.

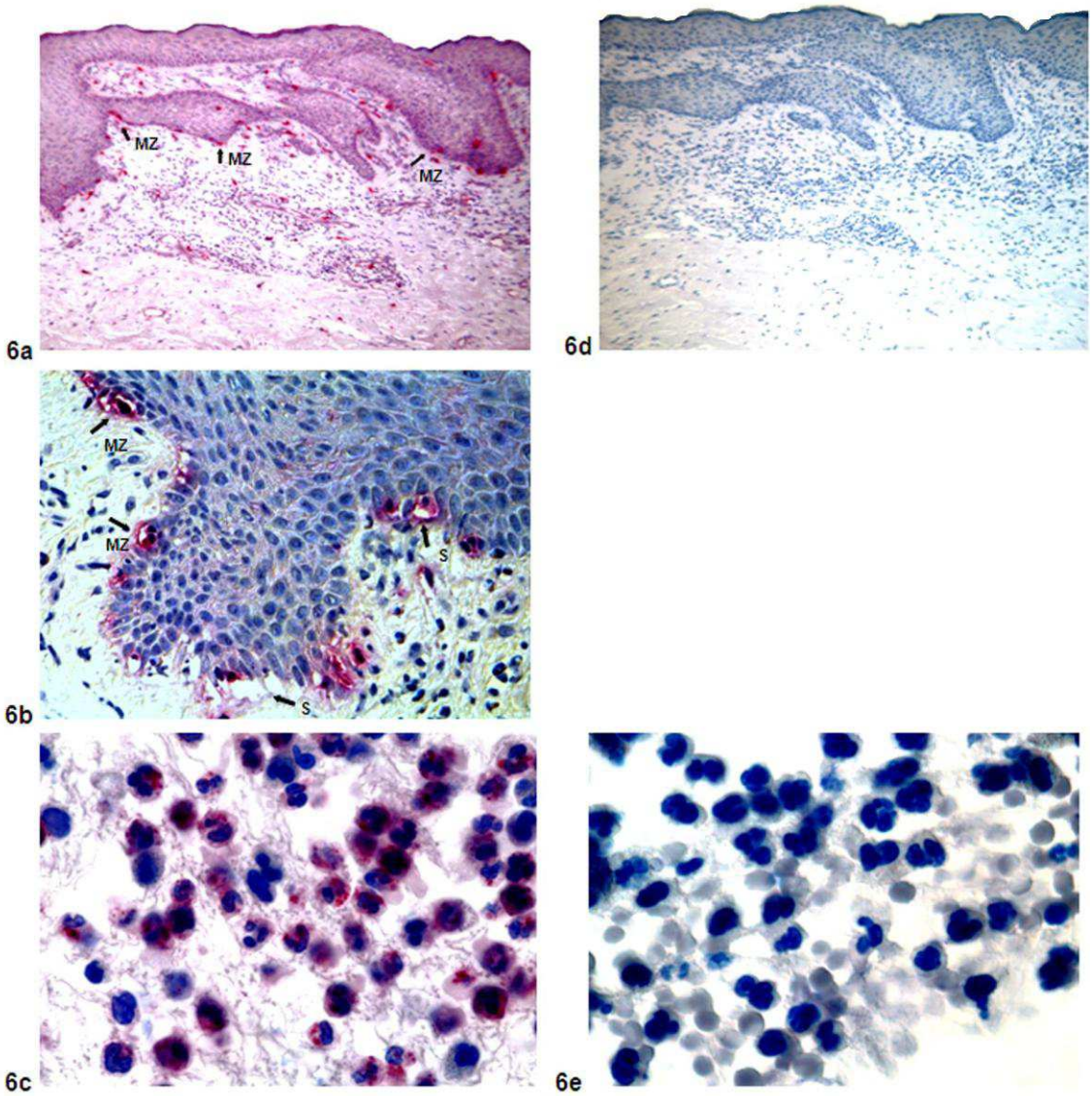

Abb. 6a-6c: Nachweis von VPAC2-Rezeptorprotein und Chymase in Paraffinschnitten des Bullösen Pemphigoids mit der APAAP-Färbung: Mastzellen (MZ) mit VPAC2-Protein (Abb. 6a) und Chymase (Abb. 6b) sind lokalisiert entlang der dermoepidermalen Junktionszone mit beginnender subepidermaler Blasenbildung (S). Abb. 6c: Neutrophile und eosinophile Granulozyten mit VPAC2-Expression in der Blasenflüssigkeit zwischen Epidermis und Dermis in Proben mit Bullösem Pemphigoid. **Abb. 6d-6e:** Mitgeführte Kontrollschnitte ohne spezifische Signale. Vergrößerung: 6a/6d x 100; 6b x 400; 6c/6e x 1000

Darüberhinaus wird in den mittels der APAAP-Methode gefärbten Serienschnitten von normaler Haut und Bullösem Pemphigoid ersichtlich, dass nicht jede mittels Tryptase identifizierte Mastzelle auch Immunreaktivität für VPAC2-Rezeptorprotein besitzt (Serienbilder der Abb. 7 und 8). Verglichen mit den entsprechenden Normalhautproben war semiquantitativ der Anteil VPAC2-exprimierender Zellen in einigen Proben von Patienten mit Bullösem Pemphigoid, vor allem der der Extremitäten, vermindert (Abb. 8). Dies gab Anlaß für eine genaue quantitative Erfassung von Mastzellen und Zellen mit VPAC2-Protein in diesen Proben.

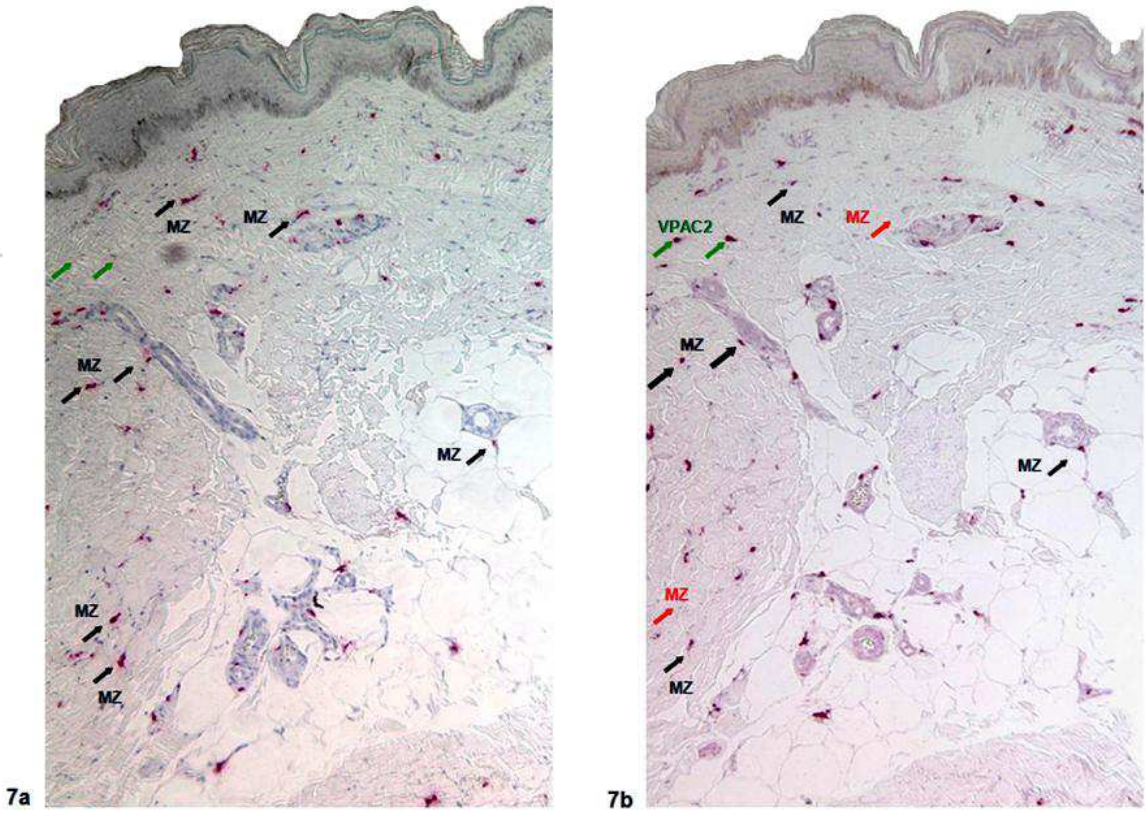

Abb. 7: Serienschnitte von Normalhautproben der Extremitäten mit Tryptase- (Abb.7a) und VPAC2-Nachweis (Abb. 7b) mittels der APAAP-Methode. Der größte Teil (semiquantitativ) Tryptase-positiver Mastzellen (Abb.7a) zeigte auch Immunreaktivität für VPAC2-Rezeptorprotein (Abb.7b). Schwarze Pfeile: Tryptase- und VPAC2-positive Mastzellen (MZ). Rote Pfeile: Tryptase-positive / VPAC2-negative Mastzellen. Grüne Pfeile: Tryptase-negative / VPAC2-positive Mastzellen.

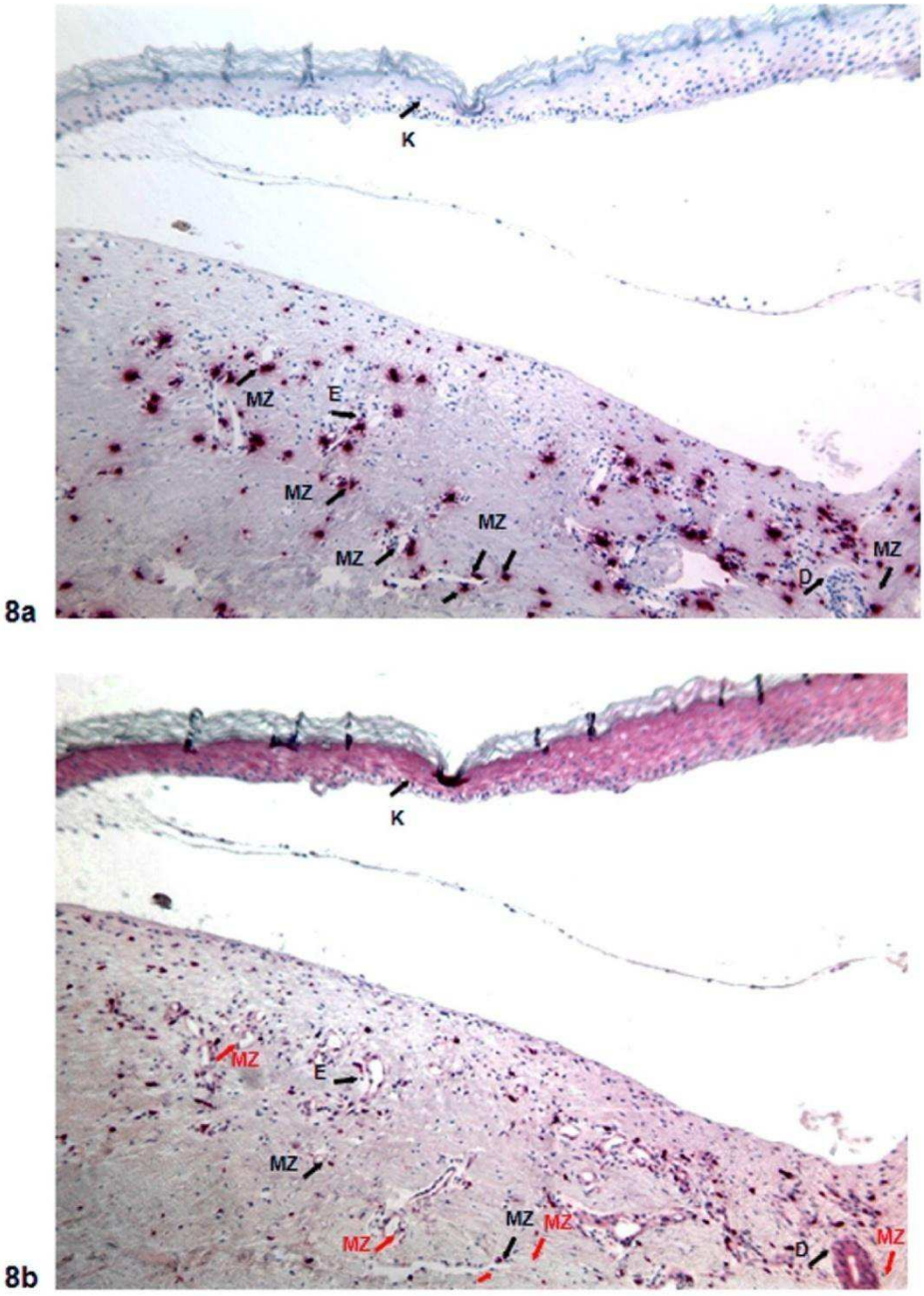

Abb. 8: Serienschnitte von Proben mit Bullösem Pemphigoid der Extremitäten mit Tryptase- (Abb.8a) und VPAC2-Nachweis (Abb. 8b). Nachweis von VPAC2-Protein in Keratinozyten (K), Drüsenzellen (D) und Endothelzellen (E). Die Anzahl (semiquantitativ) der VPAC2-positiven Mastzellen (MZ) in Abb.8b ist im Vergleich zu den Tryptase-positiven Mastzellen (Abb.8a) vermindert. Abb. 8b: Schwarze Pfeile: Tryptase- und VPAC2-positive Mastzellen (MZ). Rote Pfeile: Tryptase-positive / VPAC2-negative Mastzellen.

3.4 Quantifizierung VPAC2 – exprimierender Zellen sowie von Mastzellen mit Chymase und Tryptase in APAAP- Färbungen von Normalhautproben und Bullösem Pemphigoid

Nach dem Nachweis von VPAC2- mRNA und -Protein in der Haut sollte in Serienschnitten normaler Haut und des Bullösen Pemphigoids die absolute Zahl VPAC2-positiver Zellen als auch die Relation dieser Zellzahl zur Gesamtmastzellzahl untersucht werden. Hierfür kam die APAAP-Färbung zur Anwendung. Die Zahl Tryptase-positiver Mastzellen wurde dabei der Gesamt-Mastzellzahl gleichgesetzt. Aufgrund der unterschiedlichen physiologischen Verteilung von Mastzellen wurden obere und untere Dermis als auch Proben des Stammes und der Extremitäten getrennt betrachtet. Zusätzlich erfolgte in weiteren Serienschnitten die Quantifizierung Chymase-exprimierender Mastzellen mit der gleichen Methode.

3.4.1 Quantifizierung VPAC2 - exprimierender Zellen und der Gesamtmastzellzahl in normaler Haut von Stamm und Extremitäten

Je nach Dicke der einzelnen Hautschichten bezog die untere Dermis (Level 2: bis 1,25 mm Tiefe) zum Teil obere Bereiche der Subkutis mit ein. Wie schon in Kapitel 3.3.2 erwähnt, wurden durch Serienschnitte mit Tryptase semiquantitativ etwa 80 % der VPAC2-positiven Zellen in normaler Haut als Mastzellen identifiziert. In allen untersuchten Normalhautproben wurden die höchsten Zellzahlen mit Tryptase- und VPAC2-Expression in der papillären Dermis, entsprechend Level 1, detektiert. Die Mastzellzahl und die Zahl VPAC2-immunreaktiver Zellen nahm konstant mit Entfernung der Hautschichten zur Epidermis ab und erreichte ein Minimum in der Subkutis. In der Nähe von Hautanhangsgebilden waren die entsprechenden Zelldichten inkonstant. Die folgende Tabelle veranschaulicht im direkten Vergleich die mittels sequentieller Färbungen erhaltenden Unterschiede in der Anzahl von Mastzellen und VPAC2-Rezeptor-positiven Zellen in normaler Haut:

		Normalhaut Extremitäten; n=7		Normalhaut Stamm; n=6	
		Zellen/mm²	VPAC2/TRY Ratio %	Zellen/mm²	VPAC2/TRY Ratio %
Level 1	Tryptase	87 (76/122)	37 (33/92)	72 (62/95)	49 (42/89)
	VPAC2	50 (36/67)		46 (32/55)	
Level 2	Tryptase	40 (35/53)	68 (61/97)	35 (23/52)	81 (47/95)
	VPAC2	35 (25/46)		25 (20/31)	

Tabelle 1: Zahl aller Mastzellen (Tryptase=TRY) und VPAC2-immunreaktiver Zellen pro mm² sowie der prozentuale Anteil VPAC2-positiver Zellen an der Gesamtmastzellzahl in oberer und unterer Dermis in Normalhaut von Stamm und Extremitäten. Werte als Median (25.Perzentile / 75.Perzentile). Level 1: Junktionszone bis 0,5 mm vertikal; Level 2: 0,5 – 1,25 mm vertikal

Normalhaut des Stammes:

In die Auswertung wurden 6 Normalhautbiopsien des Stammes einbezogen. Die Gesamtmastzellzahl als auch die absolute Zahl VPAC2-immunreaktiver Zellen waren in der tieferen Dermis (entsprechend Level 2) mit 35 und 25 Zellen pro mm² signifikant geringer als in Level 1 mit 72 und 46 Zellen pro mm². Der Anteil VPAC2-exprimierender Zellen an der Gesamtmastzellzahl war in Level 2 mit 81% signifikant höher als in der oberen Dermis (49%).

Normalhaut der Extremitäten:

In die Auswertung wurden 7 Normalhautbiopsien der Extremitäten einbezogen.

In Probe 11 war die Zahl VPAC2-exprimierender Zellen in der unteren Dermis größer als die mittels Tryptase-Färbung bestimmte Gesamtmastzellzahl. Im

Vergleich zu den Normalhautbiopsien des Stammes wurden in beiden Schichten höhere Zellzahlen für Tryptase (87/mm² obere Dermis; 40/mm² untere Dermis) und VPAC2 (50/mm²; 35/mm²) nachgewiesen. Wie in Proben des Stammes nahm die Gesamtmastzellzahl als auch die Zahl der Zellen mit VPAC2-Expression von Level 1 zu Level 2 signifikant ab. Es war auch in diesen Proben von Level 1 (37%) zu Level 2 (68%) eine signifikante Erhöhung des Anteils VPAC2-immunreaktiver Zellen an den Gesamtmastzellen zu verzeichnen.. In den beiden folgenden Abbildungen 9 und 10 sind die Ergebnisse der Zellzahlen für Proben normaler Haut graphisch dargestellt:

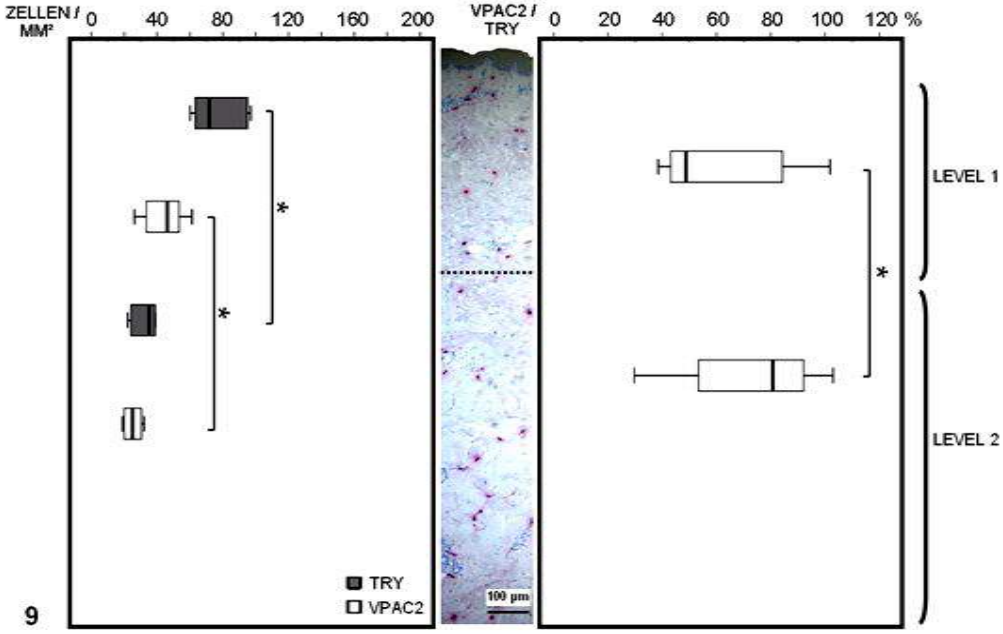

Abb. 9: Zahl aller Mastzellen (TRY) und VPAC2-immunreaktiver Zellen pro mm² (Abb.links) sowie der prozentuale Anteil VPAC2-exprimierender Zellen an der mittels Tryptasefärbung (TRY) bestimmten Gesamtmastzellzahl (Abb. rechts) in oberer und unterer Dermis (Level 1 und 2) normaler Haut des Stammes (n=6). Level 1: Junktionszone bis 0,5 mm vertikal, Level 2: 0,5 bis 1,25 mm vertikal. * $p < 0,05$; °Ausreisser

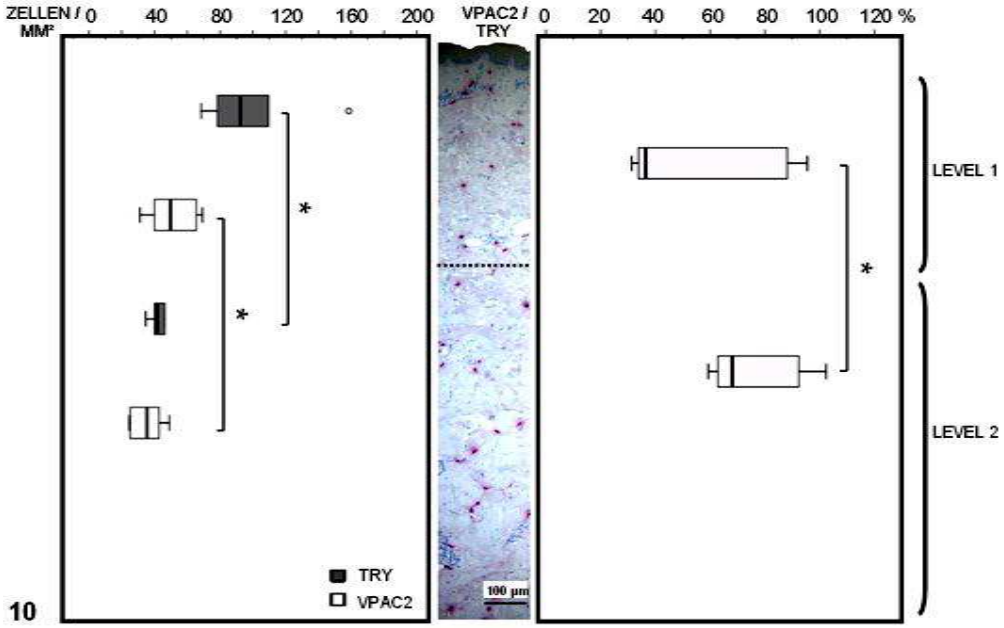

Abb. 10: Zahl aller Mastzellen (TRY) und VPAC2-immunreaktiver Zellen pro mm² (Abb. links) sowie der prozentuale Anteil VPAC2-exprimierender Zellen an der mittels Tryptasefärbung (TRY) bestimmten Gesamtmastzellzahl (Abb. rechts) in oberer und unterer Dermis (Level 1 und Level 2) normaler Haut der Extremitäten (n=7). Level 1: Junktionszone bis 0,5 mm vertikal, Level 2: 0,5 bis 1,25 mm vertikal. * $p < 0,05$; °Ausreisser

Zusammenfassend zeigte sich somit ein signifikant höherer Anteil VPAC2-exprimierender Zellen an der Gesamtmastzellzahl in den tieferen Schichten als in den oberen Schichten der gesunden Dermis an Stamm und Extremitäten normaler Haut.

3.4.2 Quantifizierung von Mastzellen und VPAC2-exprimierenden Zellen in Bullösem Pemphigoid von Stamm und Extremitäten

Bullöses Pemphigoid des Stammes:

In die Auswertung wurden 8 Proben des Stammes mit Diagnose Bullöses Pemphigoid einbezogen. Tabelle 2 zeigt die Zahl von Mastzellen und VPAC2-Rezeptor-immunreaktiven Zellen in normaler Haut und Bullösem Pemphigoid des Stammes:

		Normalhaut Stamm; n=6		**Bullöses Pemphigoid Stamm; n=8**	
		Zellen/mm²	VPAC2/TRY Ratio %	Zellen/mm²	VPAC2/TRY Ratio %
Level 1	Tryptase	72 (62/95)	49 (42/89)	157 (88/188)	41 (38/49)
	VPAC2	46 (32/55)		53 (29/78)	
Level 2	Tryptase	35 (23/52)	81 (47/95)	60 (48/75)	74 (62/90)
	VPAC2	25 (20/31)		37 (28/77)	

Tabelle 2: Zahl aller Mastzellen (Tryptase=TRY) und VPAC2-immunreaktiver Zellen pro mm² sowie der prozentuale Anteil VPAC2-positiver Zellen an der Gesamtmastzellzahl in oberer und unterer Dermis in Normalhaut und Bullösem Pemphigoid des Stammes. Werte als Median (25.Perzentile / 75.Perzentile). Level 1: Junktionszone bis 0,5 mm vertikal; Level 2: 0,5 – 1,25 mm vertikal.

In den Proben von Patient 2 und 6 war die Zahl VPAC2-exprimierender Zellen in der unteren Dermis größer als die Gesamtmastzellzahl. Die Gesamtmastzell-

zahl und die Zahl VPAC2-immunreaktiver Zellen bei Bullösem Pemphigoid des Stammes war im Vergleich zu den entsprechenden Normalhautkontrollen in der oberen und unteren Dermis deutlich, jedoch nicht signifikant erhöht (Tryptase: 157/mm² obere Dermis; 60/mm² untere Dermis; VPAC2: 53/mm²; 37/mm²). In Level 1 und Level 2 entsprach der Anteil VPAC2-positiver Zellenan der Gesamtmastzellzahl nahezu den Anteilen der entsprechenden Normalhautproben. In Level 2 des Bullösen Pemphigoids, wie auch in den Normalhautproben, war der Anteil VPAC2-exprimierender Zellen signifikant höher (74%) als in Level 1 (41%).

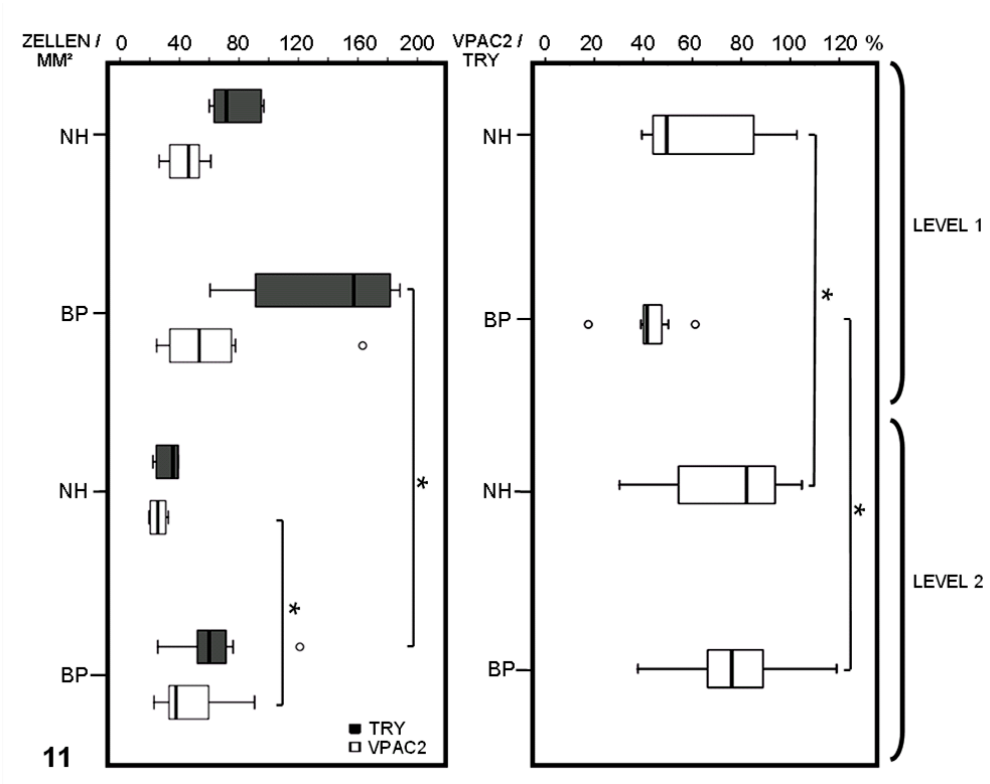

Abb. 11: Zahl aller Mastzellen (TRY) und VPAC2-immunreaktiver Zellen pro mm² (Abb. links) sowie der prozentuale Anteil VPAC2-exprimierender Zellen an der Gesamtmastzellzahl (Abb. rechts) in oberer und unterer Dermis (Level 1 und Level 2) normaler Haut (NH; n=6) und des Bullösen Pemphigoids (BP; n=8) des Stammes. Level 1 = Junktionszone bis 0,5 mm vertikal, Level 2 = 0,5 bis 1,25 mm vertikal. * p< 0,05; °Ausreißer

Bullöses Pemphigoid der Extremitäten:

Es wurden 10 Hautbiopsien mit Diagnose Bullöses Pemphigoid in die Auswertung miteinbezogen. In Probe von Patient 10 reichte das Gewebe nur bis in die obere Dermis, sodass diese Probe für die Auswertung der unteren Dermis nicht zur Verfügung stand. Tabelle 3 zeigt die Zahl von Mastzellen und Zellen mit dem VPAC2-Rezeptorprotein in normaler Haut und Bullösem Pemphigoid der Extremitäten:

		Normalhaut Extremitäten; n=7		**Bullöses Pemphigoid Extremitäten; n=10**	
		Zellen/mm²	VPAC2/TRY Ratio %	Zellen/mm²	VPAC2/TRY Ratio %
Level 1	Tryptase	87 (76/122)	36 (32/92)	73 (43/101)	20 (8/48)
	VPAC2	50 (36/67)		13 (3/46)	
Level 2	Tryptase	40 (35/53)	68 (61/97)	46 (39/76)	26 (21/40)
	VPAC2	35 (25/46)		12 (7/35)	

Tabelle 3: Zahl aller Mastzellen (Tryptase=TRY) und VPAC2-immunreaktiver Zellen pro mm² sowie der prozentuale Anteil VPAC2-positiver Zellen an der Gesamtmastzellzahl in oberer und unterer Dermis in Normalhaut und Bullösem Pemphigoid der Extremitäten. Werte als Median (25. Perzentile / 75. Perzentile). Level 1: Junktionszone bis 0,5 mm vertikal; Level 2: 0,5 – 1,25 mm vertikal.

Die Gesamtmastzellzahl lag beim Bullösen Pemphigoid (BP) der Extremitäten in Level 1 mit 73 Mastzellen/mm² sowohl unter der der entsprechenden Normalhautkontrollen als auch deutlich unter der Mastzellzahl des Stammes bei

Bullösem Pemphigoid. In Level 2 zeigte sich eine ähnliche Mastzelldichte wie in den entsprechenden Normalhautkontrollen und in den BP-Proben des Stammes. Signifikante Änderungen ergaben sich durch die Abnahme der Zahl VPAC2-exprimierender Zellen in beiden Dermisschichten (13/mm² obere Dermis; 12/mm² untere Dermis). Damit verminderte sich der Anteil VPAC2-exprimierender Zellen an der Gesamtmastzellzahl und war mit nur noch 20% (obere Dermis) und 26% (untere Dermis) signifikant geringer als in den dazugehörigen Normalhautkontrollen (36% und 68%) und als in den Proben des Bullösen Pemphigoids vom Stamm (41% und 74%). Siehe Abb. 12:

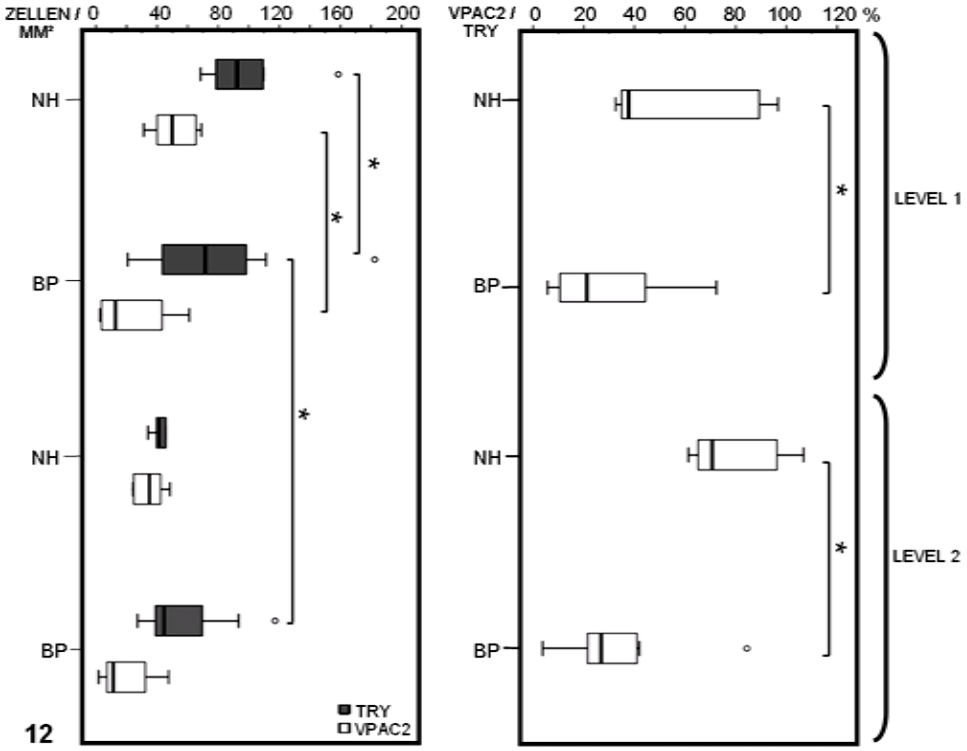

Abb. 12: Zahl aller Mastzellen (TRY) und VPAC2-immunreaktiver Zellen pro mm² (Abb. links) sowie der prozentuale Anteil VPAC2-exprimierender Zellen an der Gesamtmastzellzahl (Abb. rechts) in oberer und unterer Dermis (Level 1 und Level 2) normaler Haut (NH; n=7) und des Bullösen Pemphigoids (BP; n=10) der Extremitäten. Level 1 = Junktionszone bis 0,5 mm vertikal, Level 2 = 0,5 bis 1,25 mm vertikal. * p< 0,05; °Ausreißer

3.4.3 Quantifizierung Chymase-exprimierender Mastzellen in normaler Haut von Stamm und Extremitäten und Anteil an der Gesamtmastzellzahl

Es wurden 6 Normalhautproben des Stammes und 7 Normalhautproben der Extremitäten in die Auswertung einbezogen. Tabelle 4 veranschaulicht im direkten Vergleich die mittels sequentieller Färbungen erhaltenden Unterschiede der Anzahl von Mastzellen nach Tryptase- und Chymase-Färbung in normaler Haut des Stammes und der Extremitäten:

		Normalhaut Extremitäten; n=7		**Normalhaut Stamm; n=6**	
		Zellen/mm²	CHY/TRY Ratio %	Zellen/mm²	CHY/TRY Ratio %
Level 1	Tryptase	87 (76/122)	68 (37/80)	72 (62/95)	92 (68/95)
	Chymase	65 (29/96)		61 (54/74)	
Level 2	Tryptase	41 (35/53)	80 (49/94)	35 (23/52)	91 (78/97)
	Chymase	35 (19/42)		27 (22/49)	

Tabelle 4: Zahl aller Mastzellen (Tryptase=TRY) und Chymase-exprimierender Mastzellen pro mm² sowie der prozentuale Anteil Chymase-positiver Zellen an der Gesamtmastzellzahl in oberer und unterer Dermis in Normalhaut von Stamm und Extremitäten. Werte als Median (25.Perzentile / 75.Perzentile). Level 1: Junktionszone bis 0,5 mm vertikal; Level 2: 0,5 – 1,25 mm vertikal.

In allen untersuchten Normalhautproben wurden die höchsten absoluten Mastzellzahlen mit Chymase-Expression in der oberen Dermis, entsprechend Level 1, detektiert (61/mm² am Stamm; 65/mm² an den Extremitäten). Diese Zahl nahm mit Entfernung der Hautschichten zur Epidermis ab. In der Nähe von Hautanhangsgebilden war die Dichte Chymase - exprimierender Mastzellen inkonstant. Es ergaben sich keine signifikanten Unterschiede zwischen Proben des Stammes und der Extremitäten. Tendenziell zeigt sich mit medianen 91 % und 92 % in oberer und unterer Dermis ein höherer Anteil Chymase-exprimierender Mastzellen in den Proben des Stammes verglichen mit dem Anteil der Extremitäten (68 % und 80 %).

3.4.4 Quantifizierung Chymase-exprimierender Mastzellen in Proben von Patienten mit Bullösem Pemphigoid von Stamm und Extremitäten

Bullöses Pemphigoid des Stammes:

Es wurden 8 Hautbiopsien des Stammes mit Diagnose Bullöses Pemphigoid ausgewertet. Tabelle 5 veranschaulicht im direkten Vergleich die mittels sequentieller Färbungen erhaltenden Unterschiede der Anzahl von Mastzellen nach Tryptase- und Chymase- Nachweis in Proben des Stammes von normaler Haut und Bullösem Pemphigoid:

		Normalhaut Stamm; n=6		**Bullöses Pemphigoid Stamm; n=8**	
		Zellen/mm²	CHY/TRY Ratio %	Zellen/mm²	CHY/TRY Ratio %
Level 1	Tryptase	72 (62/95)	92 (68/95)	157 (88/188)	49 (39/68)
	Chymase	61 (54/74)		86 (42/127)	
Level 2	Tryptase	35 (23/52)	91 (78/97)	60 (48/75)	59 (48/70)
	Chymase	27 (22/49)		33 (27/44)	

Tabelle 5: Zahl aller Mastzellen (Tryptase=TRY) und Chymase-immunreaktiver Mastzellen pro mm² sowie der prozentuale Anteil Chymase-positiver Mastzellen an der Gesamtmastzellzahl in oberer und unterer Dermis in Normalhaut und Bullösem Pemphigoid des Stammes. Werte als Median (25.Perzentile / 75.Perzentile). Level 1: Junktionszone bis 0,5 mm vertikal; Level 2: 0,5 – 1,25 mm vertikal.

Bei einer, im Vergleich zu normaler Haut, deutlich größeren Mastzell-Gesamtpopulation im Bullösen Pemphigoid des Stammes (157/mm² obere Dermis; 60/mm² untere Dermis), ergab sich eine signifikante Abnahme des Anteils Chymase-exprimierender Mastzellen mit 49% in der oberen und 59% in der unteren Dermis (entsprechende Normalhautproben mit 92% und 91%). In Abbildung 13 sind diese Ergebnisse graphisch dargestellt:

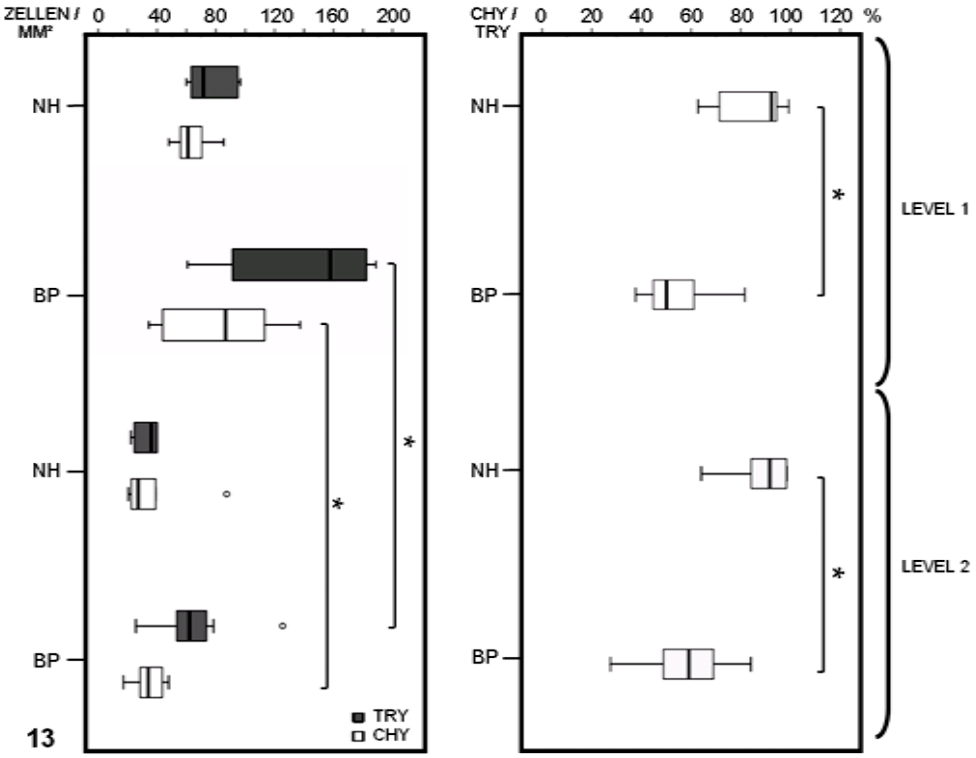

Abb. 13: Zahl aller Mastzellen (TRY) und Chymase-immunreaktiver Mastzellen pro mm² (Abb. links) sowie der prozentuale Anteil Chymase - positiver Mastzellen an der Gesamtmastzellzahl (Abb. rechts) in oberer und unterer Dermis (Level 1 und Level 2) normaler Haut (NH; n=6) und des Bullösen Pemphigoids (BP; n=8) des Stammes. Level 1: Junktionszone bis 0,5 mm vertikal, Level 2: 0,5 bis 1,25 mm vertikal. * $p < 0,05$; °Ausreißer

Bullöses Pemphigoid der Extremitäten:

In die Auswertung wurden 10 Proben der Extremitäten mit Diagnose Bullöses Pemphigoid einbezogen. Tabelle 6 veranschaulicht im direkten Vergleich die mittels sequentieller Färbungen erhaltenden Unterschiede der Anzahl von Mastzellen nach Tryptase- und Chymase-Nachweis in Proben der Extremitäten von normaler Haut und in Proben von Patienten mit Bullösem Pemphigoid:

		Normalhaut Extremitäten; n=7		**Bullöses Pemphigoid Extremitäten; n=10**	
		Zellen/mm²	CHY/TRY Ratio %	Zellen/mm²	CHY/TRY Ratio %
Level 1	Tryptase	87 (76/122)	68 (37/80)	73 (43/101)	70 (45/89)
	Chymase	65 (29/96)		60 (30/72)	
Level 2	Tryptase	41 (35/53)	80 (49/94)	46 (39/76)	83 (59/92)
	Chymase	35 (19/42)		38 (27/54)	

Tabelle 6: Zahl aller Mastzellen (Tryptase=TRY) und Chymase-immunreaktiver Mastzellen pro mm² sowie der prozentuale Anteil Chymase-positiver Mastzellen an der Gesamtmastzellzahl in oberer und unterer Dermis in Normalhaut und Bullösem Pemphigoid der Extremitäten. Werte als Median (25.Perzentile / 75.Perzentile). Level 1: Junktionszone bis 0,5 mm vertikal; Level 2: 0,5 – 1,25 mm vertikal.

Es ergaben sich bezüglich der absoluten und relativen Chymase-exprimierenden Mastzellzahlen in den BP-Proben der Extremitäten keine signifikanten Unterschiede zu den entsprechenden Normalhautkontrollen. In

der Probe der Patienten 4, 18 und 3 fiel in der unteren Dermis die Zahl Chymase-exprimierender Mastzellen größer aus als die der Tryptase-positiven Mastzellen. Im Vergleich zum Bullösen Pemphigoid des Stammes fiel an den Extremitäten bei verminderter Gesamtmastzellzahl tendenziell ein höherer Anteil Chymase-exprimierender Mastzellen in beiden Hautschichten auf (BP Extremitäten: 70/mm² obere Dermis; 83/mm² untere Dermis; BP Stamm: 49/mm²; 59/mm²). In Abbildung 14 sind diese Ergebnisse graphisch dargestellt:

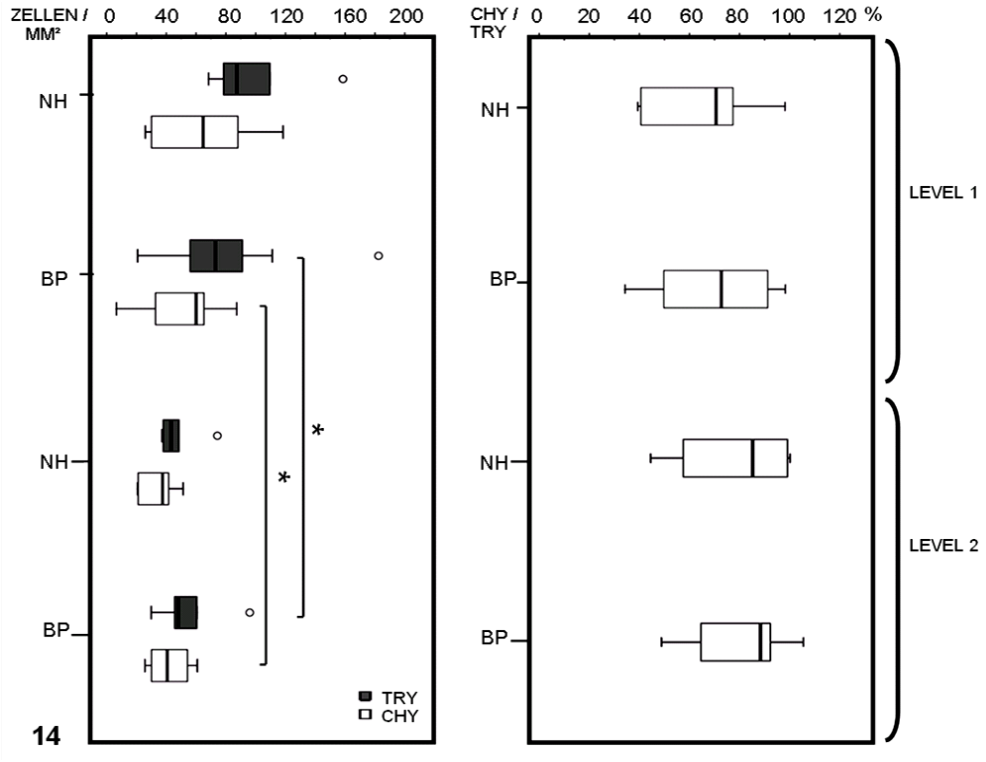

Abb. 14: Zahl aller Mastzellen (TRY) und Chymase-immunreaktiver Mastzellen pro mm² (Abb. links) sowie der prozentuale Anteil Chymase positiver Mastzellen an der Gesamtmastzellzahl (Abb. rechts) in oberer und unterer Dermis (Level 1 und Level 2) normaler Haut (NH; n=7) und des Bullösen Pemphigoids (BP; n=10) der Extremitäten. Level 1: Junktionszone bis 0,5 mm vertikal, Level 2: 0,5 bis 1,25 mm vertikal. * $p < 0,05$; °Ausreißer

4. DISKUSSION

In der vorliegenden Arbeit wurde die Expression des VPAC2-Rezeptors auf transkriptioneller und translationeller Ebene in normaler Haut und in Biopsien von Patienten mit Bullösem Pemphigoid untersucht. Von besonderem Interesse war dabei der Nachweis von VPAC2-Protein in Mastzellen und die Zahl VPAC2-immunreaktiver Zellen unter pathophysiologischen Bedingungen des Bullösen Pemphigoids im Vergleich zu normaler Haut. Darüber hinaus wurde die Zahl der beiden Mastzellphänotypen MC-T und MC-TC in normaler Haut und in Biopsien mit Bullösem Pemphigoid untersucht.

4.1 Diskussion der Methoden

Auswahl der Proben

Die Feststellung der Diagnose in den für diese Arbeit ausgewählten Hautproben von Patienten mit normaler Haut und Bullösem Pemphigoid erfolgte im Rahmen der Routinediagnostik mittels HE-Färbung und den entsprechenden direkten und indirekten Immunfluoreszenzfärbungen (Komplement- und Immunglobulinablagerungen an der Basalmembranzone beim Bullösen Pemphigoid). Um Einflüsse durch topische oder systemische Therapien der Patienten auszuschließen, wurden nur Biopsien von nicht therapierten Patienten verwendet. Informationen über diese Kriterien wurden den entsprechenden Diagnostik-Bögen entnommen. Es kamen für das Bullöse Pemphigoid nur Proben zur Anwendung, in denen mindestens eine subepidermale Blase bereits voll zur Ausprägung gekommen ist, um möglichst gleiche pathologische Stadien des Bullösen Pemphigoids vergleichen zu können.

Nachweis von VPAC2-mRNA mittels *in situ* Hybridisierung

Die in dieser Arbeit verwendeten Hautbiopsien wurden im Laufe mehrerer Jahre für diagnostische Zwecke entnommen. Aufgrund von nicht standardisierten Bedingungen bei Vorbehandlung und Verarbeitung dieser Gewebeproben (Fixations- und Einbettungstechniken, Lagerung) muß davon ausgegangen

werden, dass der Degradierungsprozess der mRNA in den verschiedenen Biopsien unterschiedlich weit fortgeschritten ist, woraus eine unterschiedliche Stärke der Hybridisierungssignale resultieren kann. Für die *in situ* Hybridisierung wurden in dieser Arbeit RNA-Sonden verwendet. Mittels der markierten Nukleinsäure-Sonde konnte die zytoplasmatische VPAC2-mRNA spezifisch einzelnen Zellen zugeordnet werden. RNA-Sonden sind sehr spezifisch und bis zu zehnmal sensitiver als die entsprechenden DNA – Sonden. Allerdings sind diese Sonden auch sehr empfindlich gegenüber ubiquitär vorkommenden RNasen, so dass bei ihrer Verwendung besondere Vorsichtsmassnahmen für möglichst RNase-freies Arbeiten getroffen werden mussten. Die Detektion unspezifischer Signale wurde durch das Mitführen von entsprechenden Folgeschnitten, die mit der Sense-Sonde hybridisiert wurden, ausgeschlossen. Das in dieser Arbeit verwendete Plasmid mit 272 Basenpaaren für den VPAC2-Rezeptor wurde bereits von Groneberg et al. zur Sondenherstellung verwendet, um VPAC2-mRNA an humanem Lungen- und Hautgewebe nachzuweisen (Groneberg et al. 2001, Fischer et al. 2001). Der Nachweis des VPAC2-Rezeptors auf RNA-Ebene mit der *in situ* Hybridisierung stellte die Basis für anschließende immunhistochemische Studien dar.

Immunhistochemische Verfahren

Um neben der Lokalisation von VPAC2-mRNA auch Aussagen bezüglich der Expression des Proteins treffen zu können, wurde die Methode der Immunhistochemie verwendet. Diese Methode gestattet die Detektion der Immunreaktivität auf zellulärer Ebene durch spezifische Antikörper. Zu der Fragestellung, ob Mastzellen auch das Protein des VPAC2-Rezeptors exprimieren, erfolgte die gleichzeitige Detektion von VPAC2-Protein und Mastzellen mittels der indirekten Fluoreszenz-Doppelfärbung für Tryptase und VPAC2. Immunhistochemisch in den Mastzellgranula lokalisierte Tryptase hat sich als sensitiver und spezifischer Marker für Mastzellen im Gewebe erwiesen. Die Empfindlichkeit übertrifft bisher übliche Nachweisverfahren wie der Chlorazetat-Esterase-Reaktion, welche lediglich den Nachweis von Mastzellen

erlaubt, die aktive chymotryptische Proteasen (Chymase und Kathepsin G) enthalten. Sie ist auch basischen Farbstoffen wie Toluidinblau oder Alzianblau überlegen, welche saure Mastzellproteoglykane metachromatisch anfärben (Ludolph-Hauser et al. 1999). Mit der Methode der Fluoreszenz-Doppelfärbung erfolgte mit dieser Arbeit erstmalig der gleichzeitige Nachweis des Mastzellmarkers Tryptase und VPAC2-Protein in humanem Hautgewebe und damit die Identifizierung VPAC2-Protein immunreaktiver Mastzellen. Zum Nachweis von VPAC2-Rezeptorprotein in den verschiedenen Strukturen gesunder und erkrankter Haut und zur quantitativen Erfassung von VPAC2-immunreaktiven Zellen sowie Tryptase- und Chymase-exprimierender Mastzellen kam eine weitere immunhistochemische Methode, die APAAP-Methode (Alkalische Phosphatase Anti Alkalische Phosphatase), zur Anwendung (Cordell et al., 1984). Diese Methode eignet sich zur Quantifizierung besser als Fluoreszenzfärbungen, denn es entstehen keine Signalverluste durch ein Verblassen der Farbstoffe. Durch Kontrolle der Farbentwicklung im Lichtmikroskop konnten Überfärbungen und Sättigungsreaktionen ausgeschlossen werden. Durch Anwendung des Enzyms Alkalische Phosphatase werden Störungen durch die in Zellen häufig vorhandene Aktivität endogener Peroxidasen vermieden. Die APAAP-Methode zeigt eine bessere Sensitivität und eine geringere Hintergrundanfärbung gegenüber anderen Methoden, hauptsächlich durch die größere Anzahl an Enzymmolekülen, die pro Gewebsantigen zur Verfügung stehen.

Quantifizierung und statistische Auswertung

Um die Rolle der verschiedenen Mastzellsubtypen und des VPAC2-Rezeptors unter pathophysiologischen Bedingungen des Bullösen Pemphigoids zu untersuchen, erfolgte eine quantitative Erfassung der Mastzellphänotypen MC-T und MC-TC sowie der VPAC2-immunreaktiven Zellen. Dabei war zum einen eine mögliche Änderung des Anteils Chymase exprimierender Mastzellen im Vergleich zur Gesamtmastzellzahl von besonderem Interesse. Zum anderen wurde auch der Anteil der VPAC2-exprimierenden Mastzellen bestimmt, denn in

den Serienschnitten der APAAP-Färbungen zum Nachweis von VPAC2-Protein in normaler Haut wurde der größte Teil VPAC2-exprimierender Zellen als Mastzellen identifiziert und bereits semiquantitativ fiel in den qualitativen Untersuchungen auf, dass sich der Anteil VPAC2-exprimierender Zellen unter pathophysiologischen Bedingungen des Bullösen Pemphigoids ändert (siehe Ergebnisteil, Kap. 3.3.2, Abb. 7 und 8). Vorangegangene Studien zeigen, dass sich die Mastzellzahl zwischen Körperperipherie und Körperkern sowie zwischen oberflächlichen und tiefen Schichten der Dermis unter physiologischen Bedingungen unterscheidet. Die höchsten Mastzellzahlen lassen sich im Stratum papillare körperkernferner Regionen wie dem Kopfbereich und den distalen Extremitäten nachweisen (Weber et al., 2003; Janssens et al., 2005). Mit der vorliegenden Arbeit erfolgte durch gezielte Probenauswahl bezüglich der Lokalisationen erstmalig die Ermittlung der verschiedenen Mastzellzahlen unter Berücksichtigung der physiologischen Mastzellverteilung. Hierfür wurden Proben des Stammes und der Extremitäten sowie obere und untere Dermis (in dieser Arbeit als Level 1 und Level 2 definiert) getrennt betrachtet. Dabei bezog Level 2, entsprechend ab 0,5 mm unterhalb der dermoepidermalen Junktionszone, zum Teil auch obere Regionen der Subkutis mit ein, da je nach Entnahmestelle der Biopsien die Dermis unterschiedlich dick war. Die Form der Auszählung unter Berücksichtigung der Dermistiefe verwendeten bereits Akimoto et al. (Akimoto et al., 1998). Die separate Betrachtung der oberen und unteren Dermis erlaubt darüberhinaus eine differenzierte lokale Beobachtung von pathogenetischen Veränderungen, denn diese finden beim Bullösem Pemphigoid vor allem in der oberen Dermis an der dermoepidermalen Junktionszone statt. In der Studie von Janssens et al. (2005) wurden Oberarme und Oberschenkel zu der proximalen Gruppe, entsprechend der vorliegenden Arbeit zur Gruppe des Stamms gezählt. Bei entsprechend noch differenzierterer Probenauswahl für die aktuelle Arbeit nach diesen Kriterien, zum Beispiel durch Unterscheidung der Proben zwischen Oberarm und Hand hätten signifikante Unterschiede eventuell noch genauer erarbeitet werden können. Für diese Einteilung war jedoch die Fallzahl nicht ausreichend. Weber et al. zeigten, dass die Mastzellzahl von Alter und

Geschlecht unabhängig ist, sodass diese Kriterien für die Probenauswahl der vorliegenden Arbeit nicht berücksichtigt wurden (Weber et al., 2003). Besonders Haarfollikel- und drüsenreiche Regionen, in denen physiologisch mehr Mastzellen aufzufinden sind, wurden aus der Auswertung ausgeschlossen. Dieses Vorgehen wurde ebenfalls bereits in früheren Studien gewählt (Akimoto et al., 1998). Durch die Verwendung eines Rasters anstelle der Zellzahlermittlung mittels High Power Fields wurde die Zählmethode exakter. Um mit dem Raster in jedem Schnitt auch gleiche Dermistiefen zu erfassen, wurden Schrägstanzen, die man an Papillenquerschnitten erkennen konnte, aus der Auswertung ausgeschlossen. Die Verwendung von Serienschnitten zum Anfärben für Tryptase, Chymase und VPAC2 und die zur Epidermis parallel geführte Rasterbewegung ermöglichte die Erfassung der einzelnen Zelltypen in der gleichen Region. Eine Normalverteilung lag bei einer Fallzahl von jeweils maximal n=10 in den verschiedenen untersuchten Proben nicht vor. Somit kam die Anwendung der nichtparametrischen Testmethoden bei nicht verbundenen Stichproben (Vergleich der verschiedenen Diagnosen miteinander) mit dem zweiseitigen Mann-Whitney-U-Test und bei verbundenen Stichproben (Vergleiche innerhalb einer Diagnose) mit dem Wilcoxon-Test zur Anwendung.

4.2 Diskussion der Ergebnisse

4.2.1 Expression von VPAC2 - mRNA und - Protein

In der vorliegenden Arbeit wurde erstmalig in humaner Haut das Vorkommen von VPAC2-mRNA und Protein in normaler Haut und unter den pathophysiologischen Bedingungen des Bullösen Pemphigoids untersucht. Sowohl in Normalhaut-Proben als auch in den Proben des Bullösen Pemphigoids zeigten sich VPAC2-mRNA und -Protein in Keratinozyten, Epithelzellen ekkriner Schweißdrüsen und holokriner Talgdrüsen, in Haarfollikelepithelzellen, Endothelzellen, mononukleären Zellen und Mastzellen des Bindegewebes sowie in Zellen glatter Muskulatur. Eine Expression von VPAC2-Rezeptorprotein in Mastzellen wurde darüber hinaus in dieser Arbeit

mittels Fluoreszenzdoppelfärbung nachgewiesen. Die qualitativen Aussagen der immunhistochemischen Untersuchungen in Normalhautproben und Proben des Bullösen Pemphigoids stimmten mit den Ergebnissen der *in situ* Hybridisierung überein. Dies führt zu dem Schluß, dass die in den oben beschriebenen verschiedenen Zellen gebildete VPAC2-mRNA sowohl unter physiologischen als auch pathophysiologischen Bedingungen zum Protein translatiert wird. Bereits in früheren Arbeiten wurde das Vorkommen von VPAC2-mRNA und Rezeptorprotein in humaner Haut bzw. kultivierter Zellen der Haut untersucht. *In vitro*-Studien wiesen VPAC2-mRNA bereits via RT-PCR in HaCaT-Zellextrakten, frisch isolierten Mastzellen der Brusthaut und der Vorhaut sowie in HMC-1-Zellen und stimulierten T-Zellen nach (Groneberg et al., 2003, Granoth et al., 2000; Delgado et al., 1999). Mittels *in situ* Hybridisierung wurde in Normalhaut-Biopsien als auch unter pathophysiologischen Bedingungen der Atopischen Dermatitis VPAC2-mRNA im Zytoplasma von Keratinozyten, vor allem der Basalzone, in Zellen ekkriner Schweissdrüsen und holokriner Talgdrüsen, Haarfollikelzellen, Gefäßmuskelzellen und mononukleären Zellen nachgewiesen (Fischer et al., 2001). Lundeberg und Nordlind zeigten dies auch auf Proteinebene (Lundeberg & Nordlind et al., 1999). Somit bestätigen die in der vorliegenden Arbeit erhaltenen Ergebnisse diese Beobachtungen. Das Vorhandensein von VPAC2-mRNA und -Protein in Endothelzellen wird bisher noch kontrovers diskutiert. In der vorliegenden Arbeit wurde die Expression von VPAC2-mRNA und -Protein in Endothelzellen der Haut nachgewiesen. Auch Fischer et al. wiesen bereits in Proben gesunder humaner Haut mRNA des VPAC2-Rezeptors im Zytoplasma von Endothelzellen nach (Fischer et al., 2001). In Lungengewebe und cerebralem Gewebe zeigten Endothelzellen keine entsprechenden VPAC2-Signale (Grant et al., 2006; Groneberg et al., 2001). Diese Beobachtungen lassen die Beteiligung einer gewebespezifischen Komponente bei der Expression des VPAC2-Rezeptors vermuten. In den Proben des Bullösen Pemphigoids fiel mit dieser Arbeit erstmalig eine Immunreaktivität für VPAC2-Protein in neutrophilen und eosinophilen Granulozyten auf. Diese wurden aufgrund ihrer Morphologie (vielfach segmentierter Zellkern, Färbeverhalten des

Protoplasmas) identifiziert (siehe auch Ergebnisteil Kapitel 3.3.2, Abb. 6c und 6e). Jedoch war in den entsprechenden Proben der *in situ* Hybridisierung ein Nachweis von VPAC2-mRNA nicht möglich. Es ist möglich, dass in den Granulozyten nicht ausreichend VPAC2-mRNA-Kopien zur Verfügung standen, um eine Detektion durch *in situ* Hybridisierung zu ermöglichen oder genetisches Material war durch die Verarbeitung der Hautbiopsien wegen der exponierten Lage dieser Zellen in der Blase degradiert. Das Vorkommen von VPAC2-mRNA und -Protein in Granulozyten könnte in weiteren Studien untersucht werden, zum Beispiel *in vitro* an kultivierten Granulozyten mittels RT-PCR zum Nachweis von VPAC2-mRNA.

4.2.2 Quantifizierung von VPAC2 - immunreaktiven Zellen und der verschiedenen Mastzellphänotypen

Zur Untersuchung von Mastzellen und des VPAC2-Rezeptors in der Pathogenese des Bullösen Pemphigoids wurden unter Verwendung der APAAP-Methode Zellen mit VPAC2-Protein, als auch Tryptase- und Chymase-exprimierende Mastzellen detektiert und quantifiziert. Auf diese Weise sollten durch den Vergleich mit Normalhautproben auf translationeller Ebene mögliche Änderungen in der Zahl VPAC2-exprimierender Zellen sowie im Vorkommen der beiden Mastzellsubtypen MC-T und MC-TC beim Bullösen Pemphigoid erfasst werden. Die Abbildunggen 15 und 16 (Seiten 69-70) geben einen Überblick über die Signifikanzen der durch die vorliegende Arbeit ermittelten Zellzahlen nach Lokalisation und Diagnose. In der vorliegenden Arbeit wurde gezeigt, dass in normaler Haut die Zahl Tryptase-immunreaktiver Mastzellen an den Extremitäten höher ist als am Stamm sowie in der oberflächlichen Dermis höher ist als in der tiefen Dermis. Diese Ergebnisse bestätigen vorangegangene Studien (Irani et al., 1989; Akimoto et al., 1998; Weber et al., 2003; Janssens et al., 2005). Irani als auch Akimoto et al. beobachteten in normaler humaner Haut in den oberflächlichen Schichten der Dermis höhere Mastzellzahlen als in tieferen. Weber et al. berichteten über eine zunehmende Mastzellzahl vom

Körperkern / Körperstamm bis hin zu peripheren Körperarealen wie Händen, Füßen, Nase sowie von der Subkutis zur oberen Dermis. Diese Beobachtungen wurden im Anschluß von Janssens et al. untermauert (Janssens et al., 2005).

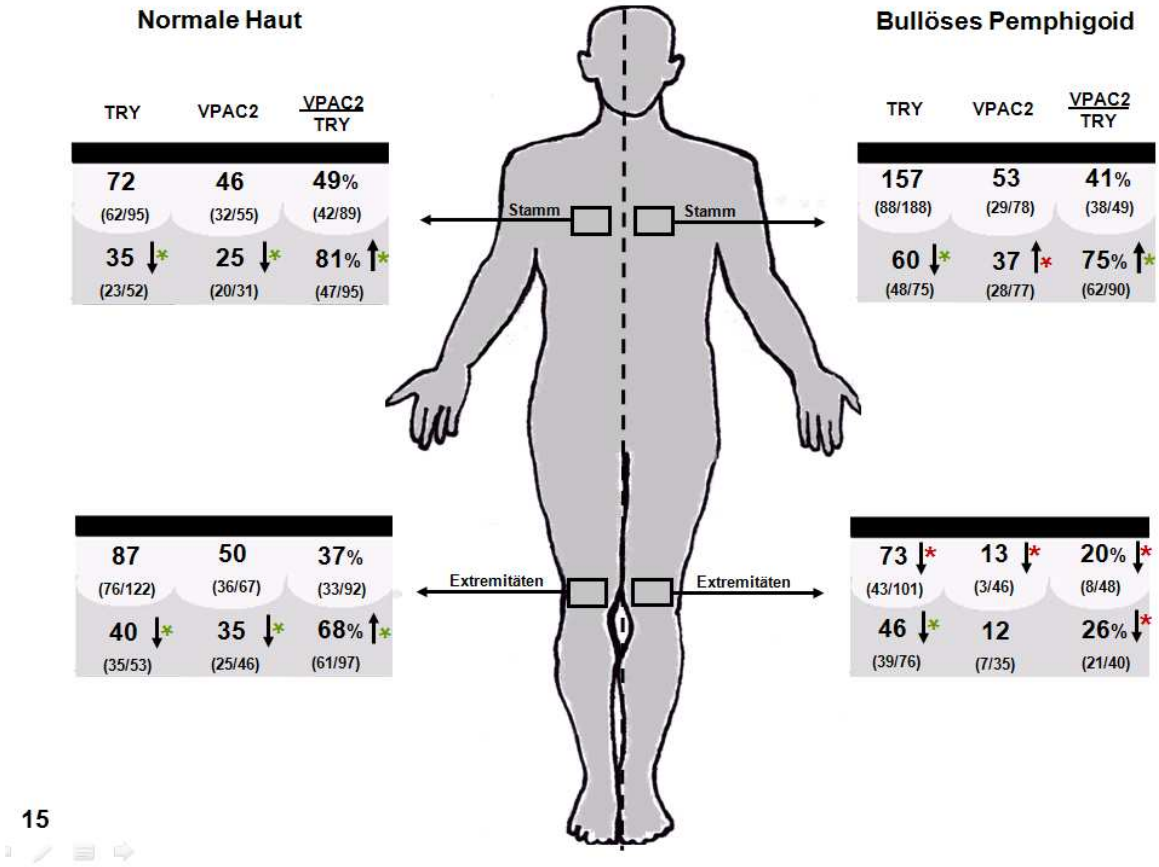

Abb. 15: Zahl Tryptase- und VPAC2-immunreaktiver Zellen und jeweilige VPAC2/TRY-Ratio in oberer (weiß unterlegt) und unterer (grau unterlegt) Dermis beim BP und normaler Haut von Stamm und Extremitäten. Angaben in mediane Zellen / mm² bzw. Rationes in %. Rote Sterne: $p < 0,05$ BP vs. entsprechende NH-Probe; Grüne Sterne: $p < 0,05$ obere Dermis vs. untere Dermis innerhalb einer Diagnose und Lokalisation.

In der vorliegenden Arbeit wurde an Hautproben des Stammes von Patienten mit Bullösem Pemphigoid gezeigt, dass die Gesamtmastzellzahl im Vergleich zur Normalhaut deutlich, jedoch nicht signifikant erhöht ist. An den Extremitäten verhielt sich die Gesamtmastzellzahl beim Bullösen Pemphigoid eher

gegensätzlich und wies in der oberen Dermis eher niedrigere Zahlen als in normaler Haut auf. Einen Hinweis auf die Beteiligung von Mastzellen in der Pathogenese des Bullösen Pemphigoids geben auch die Studien von D`Auria et al. und Brockow et al.. In diesen Studien wurden mittels Radioimmunoasssey erhöhte Tryptase-Spiegel in der Blasenflüssigkeit humaner Biopsien des Bullösen Pemphigoids nachgewiesen (Brockow et al., 1996; D`Auria et al., 2000).

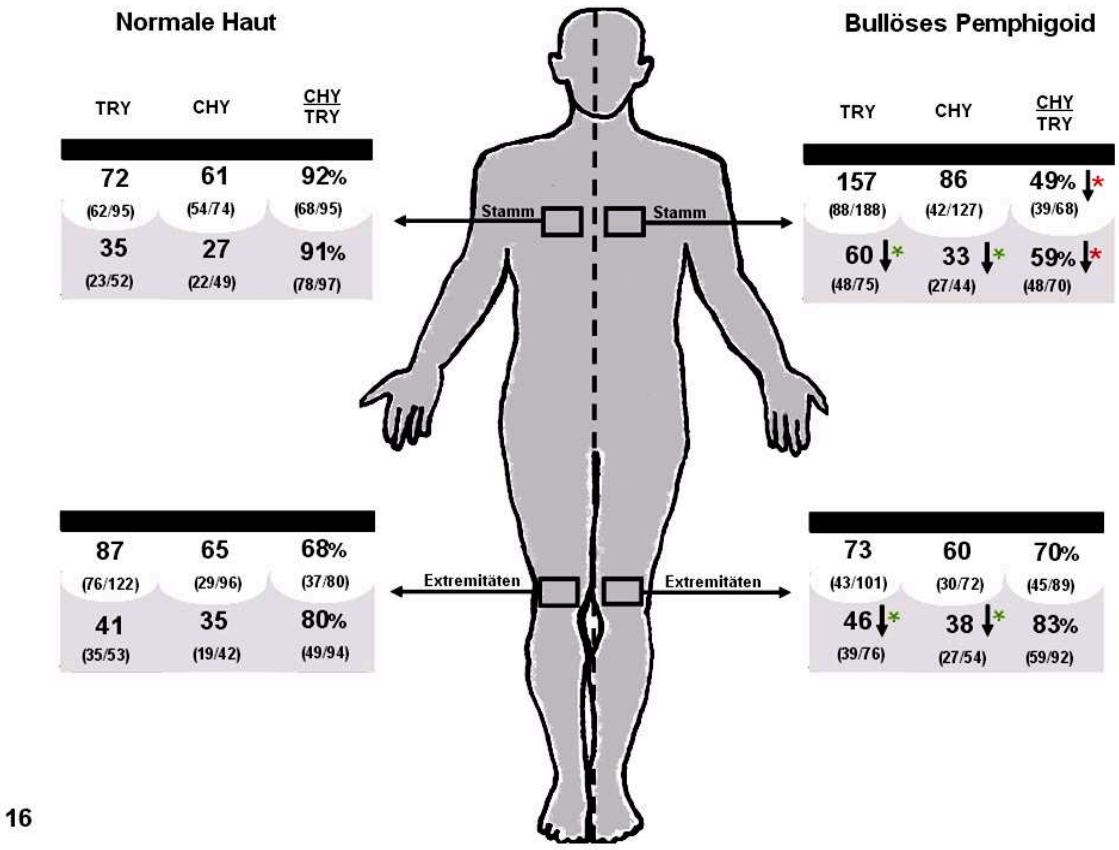

Abb. 16: Zahl Tryptase- und Chymase-immunreaktiver Zellen und jeweilige CHY/TRY-Ratio in oberer (weiß unterlegt) und unterer (grau unterlegt) Dermis beim BP und normaler Haut von Stamm und Extremitäten. Angaben in mediane Zellen / mm² bzw. Rationes in %. Rote Sterne: $p < 0,05$ BP vs. entsprechende NH-Probe; Grüne Sterne: $p < 0,05$ obere Dermis vs. untere Dermis innerhalb einer Diagnose und Lokalisation.

Kaminska et al. untersuchten die Zahl Tryptase-immunreaktiver Mastzellen in der Entwicklung verschiedener bullöser Dermatosen, unter anderem auch in

Proben des Bullösen Pemphigoids (Kaminska et al., 1999). In diesen Proben war die durchschnittliche Gesamtmastzellzahl ebenfalls erhöht. Caproni et al. wiesen erhöhte Mastzellzahlen in der Linearen IgA-Dermatose nach, eine kutane Erkrankung mit autoimmuner Pathogenese und ebenfalls durch eine subepidermale Blasenbildung charakterisiert (Caproni et al., 1999). In diesen beiden Studien wurde jedoch, im Gegensatz zu der vorliegenden Arbeit, kein Vergleich zu Normalhautproben anderer Patienten durchgeführt, sondern mit nicht betroffenen Hautarealen der BP-Patienten verglichen. Darüberhinaus wurden die Körperregionen, aus welchen die Biopsien entnommen wurden, nicht genauer charakterisiert. Betrachtet man in der vorliegenden Arbeit die Expression von Chymase in Mastzellen bei normaler Haut, ergaben sich keine signifikanten Unterschiede in der Zahl zwischen Regionen des Stamms oder der Extremitäten. Der Anteil Chymase-immunreaktiver Mastzellen lag durchschnittlich zwischen 74% (Extremitäten) und 91% (Stamm) und bestätigt somit die Ergebnisse früherer Studien, in denen ebenfalls der größte Teil der Mastzellen normaler Haut als Chymase- und Tryptase-exprimierende Zellen identifiziert wurde (Irani et al., 1989; Harvima et al., 1990). In den vorliegenden Hautbiopsien des Bullösen Pemphigoids sinkt in den Proben vom Stamm der Anteil Chymase-exprimierender Mastzellen im Vergleich zu entsprechenden Normalhautproben signifikant ab. Dies kann auf die signifikante Erhöhung der Tryptase-immunreaktiven Mastzellen, die in der vorliegenden Arbeit die Gesamtmastzellzahl repräsentierten, zurückgeführt werden. Kaminska et al. beobachteten während der Ausbildung des Bullösen Pemphigoids ebenfalls eine im Vergleich zu nicht betroffenen Hautarealen signifikante Abnahme des Anteils Chymase-exprimierender Mastzellen (Kaminska et al., 1999). Eine Abnahme der Chymase-Aktivität wurde auch schon in anderen entzündlichen Hauterkrankungen wie der Psoriasis (Harvima et al., 1990 und 1993), Atopischen Dermatitis (Järvikallio et al., 1997) und kutaner Zoster-Infektion (Kaminska et al., 1996) beobachtet. Harvima et al. führten dies bei Hautbiopsien der Psoriasis auf eine Inaktivierung der Chymase durch die Chymaseinhibitoren alpha 1-Antitrypsin and alpha 1-Antichymotrypsin zurück (Harvima et al., 1993). In der zirkumskripten Sklerodermie, welcher

pathogenetisch ebenso wie dem Bullösen Pemphigoid eine autoimmune Komponente zugrunde liegt, wurden in verschiedenen Studien unterschiedliche Ergebnisse bezüglich Mastzellzahlen im entzündlichen Stadium der zirkumskripten Sklerodermie ermittelt. Eine signifikante Änderung der Ratio Chymase- und Tryptase-exprimierender Mastzellen wurde bisher bei dieser Erkrankung, im Gegensatz zu den vorliegenden Daten beim Bullösen Pemphigoid, nicht beobachtet (Akimoto et al., 1998; Irani et al., 1992). Dies kann auf unterschiedliche Vorgänge in der Pathophysiologie dieser beiden autoimmunen Hauterkrankungen hinweisen. Kontrovers diskutiert wird noch, ob eine Erhöhung Tryptase-positiver Mastzellen in Geweben wie der Haut auf eine vermehrte Einschwemmung und Proliferation von hämapoetischen Mastzell-Vorläuferzellen oder auf eine erhöhte Proliferation von reifen gewebespezifischen Mastzellen zurückzuführen ist. Kambe et al. zeigten, dass dermale kultivierte Mastzellen in Anwesenheit des Stammzellfaktors proliferieren können und, im Gegensatz zu Mastzellen der Leber, Hautmastzellen auch nach mehrwöchiger Kultivierung ihren ursprünglichen vorherrschenden Protease-Phänotyp aufweisen (Kambe et al., 2001).
Mit der vorliegenden Arbeit wurde erstmalig die Expression von VPAC2-Rezeptorprotein in normaler Haut und Bullösem Pemphigoid auf der quantitativen Ebene untersucht. Da, wie in den semiquantitativen Analysen von Serienschnitten der vorliegenden Arbeit gezeigt wurde (Ergebnisteil, Kapitel 3.3.2), ein großer Teil der VPAC2-positiven Zellen mittels Tryptase als Mastzellen identifiziert wurde, wurde in dieser Arbeit auch der Anteil der VPAC2-immunreaktiven Zellen in Relation zur Gesamtmastzellzahl bestimmt. In Proben normaler Haut war der Anteil VPAC2-exprimierender Zellen an Stamm und Extremitäten ähnlich und stieg jeweils von oberer zu unterer Dermis hin signifikant an. Bei Hautproben von Patienten mit Bullösem Pemphigoid an den Extremitäten zeigte sich, im Gegensatz zu den Proben am Stamm, eine signifikant verminderte Zahl VPAC2-immunreaktiver Zellen im Vergleich zu den entsprechenden Normalhautproben (sowohl die absolute Zellzahl mit VPAC2-Protein als auch die VPAC2/Tryptase-Ratio). Bei einer in der vorliegenden Arbeit ermittelten etwa gleichbleibenden Zahl an Gesamtmastzellen in normaler

und erkrankter Haut der Extremitäten, jedoch einer verminderten Zahl VPAC2-positiver Zellen in den Proben des Bullösen Pemphigoids kann man auf eine verminderte Expression des VPAC2-Rezeptorproteins in Mastzellen unter pathophysiologischen Bedingungen des Bullösen Pemphigoids schließen. Über VPAC2-immunreaktive Zellen bei Hauterkrankungen gibt es bisher nur wenig veröffentliche Daten. Groneberg et al. untersuchten dies bei der Atopischen Dermatitis. Mittels Gene Arrey-Analysen wurde die Expression des VPAC2-Rezeptors in HMC-1-Zellen unter basalen und entzündungs-stimulierendenen Bedingungen untersucht. Entsprechend den Ergebnissen der vorliegenden Arbeit wurde in dieser Studie eine Verringerung der VPAC2-Rezeptorexpression unter stimulierten Bedingungen beobachtet. Weiterhin wurden mittels Toluidinblau-Färbung und der APAAP-Methode 23 Normalhaut-Proben mit 37 Proben akuter Läsionen der Atopischen Dermatitis verglichen und in der Atopischen Dermatitis dabei ein signifikanter Anstieg der Gesamtmastzellzahl ermittelt, wobei die Signalintensität von VPAC2-Protein in den Mastzellen jedoch abnahm (Groneberg et al., 2003). Eine signifikante Abnahme der VPAC2-Rezeptor-Expression in mononukleären Zellen wurde auch in humanen Hautbiopsien des Rückens mit allergischer Kontaktdermatitis beobachtet (Lundeberg & Nordlind et al., 1999), was ebenfalls die hier vorliegenden Ergebnisse bestätigt.

4.2.3 Biologische Funktion

Über die strukturell verwandten Rezeptoren PAC1, VPAC1 und VPAC2 werden in humanem Gewebe die vielfältigen biologischen Funktionen der Neuropeptide PACAP (Pituitary Adenylatcyclase Polypeptide), VIP und, mit geringerer Affinität, PHM (Peptide Histidine Methionineamide) vermittelt (Vaudry et al., 2000) vermittelt. Der VPAC2-Rezeptor bindet dabei mit gleicher Affinität VIP und die biologisch aktiven Formen PACAPs (Pituitary Adenylatzyklase Aktivating Polypeptide), PACAP-27 und PACAP-38 (Zhou et al., 2002). Durch die Liganden VIP und PACAP werden über den VPAC2-Rezeptor diverse T-Lymphozyten-Funktionen mit potenten Effekten auf T-Zell-Differenzierung, Migration und die Erzeugung verschiedener Zytokine (Johnston et al., 1994;

Gonzalez-Rey et al., 2005) vermittelt. In der Pathogenese der in dieser Arbeit untersuchten Dermatose Bullöses Pemphigoid spielen T-Zellen, neutrophile und eosinophile Granulozyten eine zentrale Rolle. Büdinger et al. postulierten eine maßgebliche Beteiligung autoreaktiver T-Helferzellen (Th2-Zellen) an der Immunpathogenese des BP (Büdinger et al., 1998). In Mausmodellen wurde über eine VPAC2-vermittelte Th2-Zytokin-Erhöhung eine Anreicherung eosinophiler Granulozyten nachgewiesen (Voice et al., 2001). *In vitro* und *in vivo* wurde ein VPAC2-vermittelter Einfluss VIPs auf die Migration und Funktion neutrophiler und eosinophiler Granulozyten gezeigt. (Dunzendorfer et al., 1998; Voice et al., 2001). *In vitro* wurde ein hemmender Einfluss VIPs auf die zytotoxische Funktion neutrophiler Granulozyten und damit auf die Schädigung von Gewebe während entzündlicher Prozesse nachgewiesen. In der vorliegenden Arbeit erfolgte der Nachweis von VPAC2-Rezeptor-mRNA und -Protein in mononukleären Zellen und erstmalig in neutrophilen und eosinophilen Granulozyten. Zusammen mit der in dieser Arbeit ermittelten signifikanten Verminderung der Zellzahlen mit VPAC2-Rezeptorprotein beim Bullösen Pemphigoid im Vergleich zu den Normalhautproben lässt dies eine immunmodulierende Funktion des VPAC2-Rezeptors und seiner Liganden in der Pathogenese des Bullösen Pemphigoids annehmen. Das Vorkommen von Mastzellen in der Epidermis wurde in keiner der für die vorliegende Arbeit untersuchten gesunden und pathologischen Proben beobachtet. Unter physiologischen Bedingungen konnten Mastzellen in der Epidermis bisher in keinen dieser Arbeit vorangegangenen Studien nachgewiesen werden. Mastzellen können jedoch unter bestimmten pathologischen Bedingungen wie zum Beispiel bei der Atopischen Dermatitis auch in die Epidermis einwandern (Eady et al., 1979, Green et al., 1977; Harvima et al., 1993; Groneberg et al., 2005). In den immunhistochemischen Untersuchungen der vorliegenden Arbeit fiel in Proben des BP eine konzentrierte Ansammlung von Chymase -, Tryptase-, und VPAC2-immunreaktiven Mastzellen an der dermoepidermalen Junktionszone mit beginnender Blasenbildung auf (Abb. 6, Kap. 3.3.2). Wintroub et al. wiesen bereits 1978 in der Entwicklung bullöser Pemphigod -Läsionen progressive Mastzelldegranulation und eine Vermehrung eosinophiler

Granulozyten nach (Wintroub et al., 1978). Chen et al. beobachteten im experimentell ausglösten Bullösen Pemphigoid eine über Interleukin 8-vermittelte Rekrutierung neutrophiler und eosinophiler Granulozyten durch Mastzellen nach (Chen et al., 2001). Es wurde zudem in humanen Hautproben gezeigt, dass VIP, PACAP und andere Neuropeptide Mastzelldegranulationen induzieren (Kulka et al., 2008). T-Zellen, Granulozyten sowie Mastzellen sind Quelle für verschiedene Metalloproteinasen, die nahezu alle Komponenten der extrazellulären Matrix spalten können und auch an der dermoepidermalen Spaltbildung beim Bullösen Pemphigoid beteiligt sind. (Stahle-Bäckdahl et al., 1994). Die in dieser Arbeit beobachtete konzentrierte Ansammlung der verschiedenen Mastzellphänotypen mit Tryptase, Chymase und dem VPAC2-Rezeptor an der dermoepidermalen Junktionszone kann auf eine mögliche Beteiligung dieser Zellen insbesondere im Prozeß der Blasenbildung beim Bullösen Pemphigoid hinweisen. Eine in der vorliegenden Arbeit quantitativ nachgewiesene Erhöhung der Tryptase-positiven Mastzellen subepidermal bei BP-Proben des Stammes im Vergleich zu den entsprechenden Normalhautproben bestätigt die vorangegangenen Beobachtungen. Darüber hinaus kann mit den vorliegenden Ergebnissen auch eine Funktion der Tryptase in ablaufende Heilungsprozesse nach stattgefundener Bildung der bullösen Läsionen angenommen werden, denn Tryptase ist potenter Wachstumsfaktor für Epithelzellen und Fibroblasten (Cairns et al., 1996; Ruoss et al., 1991) und vermittelt Funktionen bei Gewebeumbau und Fibrosierungsprozessen (Gruber et al., 1989; Lees et al., 1994). Die mit dieser Arbeit quantitativ nachgewiesene signifikante Verminderung des Anteils Chymase-exprimierender Mastzellen in BP-Proben des Stammes ist zum einen auf die Erhöhung der absoluten Tryptase-positiven Mastzellzahlen zurückzuführen. Zum anderen kann dies auf einen Einfluß von Chymase-Inhibitoren zurückgeführt werden. Kaminska et al. zeigten in humanen BP-Proben eine stetige Abnahme Chymase-immunreaktiver Mastzellen während der Ausbildung bullöser Läsionen mit Zunahme der Chymase-Inhibitoren alpha1-Antichymotrypsin und alpha1-Proteinaseinhibitor (Kaminska et al., 1999). Briggaman et al. beobachteten in normaler humaner Haut, die mit verschiedenen proteolytischen Enzymen

inkubiert wurde, eine Chymase-vermittelte Spaltung von Komponenten der Lamina lucida der Basalmembranzone (Briggaman et al., 1984). Dabei blieb jedoch das BP-Antigen auf epidermaler Seite intakt, was für alternative Zielantigene für diese Protease und damit für eine indirekte Beteiligung der Mastzellchymase an der Blasenbildung beim BP spricht. Sowohl in den Normalhaut- als auch BP-Proben erfolgte mit der vorliegenden Arbeit der qualitative Nachweis des VPAC2-Rezeptors auf mRNA- und Proteinebene in Endothelzellen kleiner Hautgefässe. Dabei fielen auf mRNA-Ebene beim Bullösen Pemphigoid stärkere Hybridisierungssignale als in den entsprechenden Normalhautproben auf. Frühere Studien wiesen *in vitro* eine VIP-vermittelte Induktion von endothelialen Adhäsionsmolekülen wie dem Intercellular Adhesion Molecule-1 (ICAM-1) und dem Vascular Cell Adhesion Molecule-1 (VCAM-1) nach. Diese Adhäsionsmoleküle haben Einfluss auf Einwanderung und Verteilung immunkompetenter Zellen in entzündlichem Gewebe (Martinez et al., 2006). Darüber hinaus ist die vasodilatierende Funktion VIPs und PACAPs bereits in vielfachen Studien nachgewiesen worden. Es ist möglich, dass eine veränderte Expression des VPAC2-Rezeptors in Endothelzellen beim Bullösen Pemphigoid Einfluß nimmt auf im Rahmen einer Entzündung ablaufende Mechanismen wie Vasodilatation und transendotheliale Migration immunkompetenter Zellen. Die in dieser Arbeit bereits erwähnten vorangegangenen Studien zeigen, dass Quantifizierungen von Mastzellen schon für verschiedene Hauterkrankungen erfolgten. Es wurde jedoch in der Auswahl der Proben nie die schon physiologisch vorhandene unterschiedliche Verteilung der Mastzellen berücksichtigt, wenn zum Beispiel betroffene Hautareale mit nicht betroffenen Hautarealen oder Proben erkrankter Haut der Extremitäten mit Normalhautproben des Stammes verglichen wurden. Dies kann die Ermittlung falsch hoher oder niedriger Mastzellzahlen zur Folge haben. Auch in Bezug auf die in dieser Arbeit ermittelten signifikanten Unterschiede in der Zahl VPAC2-immunreaktiver Zellen zwischen normaler Haut und Proben des Bullösen Pemphigoids der Extremitäten, nicht jedoch zwischen entsprechenden Proben des Stammes, scheint in der Pathogenese des Bullösen Pemphigoids eine lokalisationsabhängige Komponente Einfluß zu

nehmen. Periphere Körperregionen, zu denen in der vorliegenden Arbeit auch die Extremitäten gezählt wurden, sind der Umwelt stärker ausgesetzt als der Körperstamm. Ashida et al. wiesen in Mäusehäuten erhöhte Mastzellzahlen und einen erhöhten Histamingehalt mit abnehmender Luftfeuchte nach (Ashida et al., 2003). Zudem wurde in Mausmodellen eine Beteiligung von Mastzellen in durch UV-Strahlen induzierter Immunsuppression nachgewiesen (Ullrich et al., 2007). Es ist zu vermuten, dass äussere physikalische Reize wie Temperatur, Luftfeuchtigkeit, UV-Strahlung, toxische Substanzen, mechanische Beanspruchung und Verletzung unterschiedliche Einflüsse auf gesundes oder das pathologisch veränderte Gewebe der Extremitäten nehmen als auf geschützte Körperregionen wie dem Körperstamm. Dies kann lokale Veränderungen des betroffenen Gewebes in Hinsicht auf Infiltration, Rezeptorexpression, Gewebetruktur und Durchblutung nach sich ziehen. Mastzellen, die zahlenmäßig in den vorliegenden Ergebnissen einen großen Teil der VPAC2-immunreaktiven Zellen ausmachen, sind beteiligt am Schutz vor diesen äusseren Einflüssen und reagieren nicht zuletzt anhand der vorliegenden Ergebnisse auch über eine veränderte, VPAC2-vermittelte Kommunikation mit dem Nervensystem. Es wird am Beispiel des Bullösen Pemphigoids deutlich, dass Teile des Immunsystems, insbesondere des neuroimmunokutanen Systems der Haut an verschiedenen Körperregionen unterschiedlich reagieren und agieren und pathogenetische Vorgänge je nach Körperregion unterschiedlich ausgeprägt sein können. Dies sollte zukünftig in Routinediagnostik und der Probenauswahl für weitere wissenschaftliche Untersuchungen berücksichtigt werden. Darüber hinaus könnte in weiteren Studien untersucht werden, ob in verschiedenen Dermatosen das Ansprechen auf lokale oder systemische Therapien lokalisationsabhängig ist.

ZUSAMMENFASSUNG

Mastzellen und Neuropeptide sind wichtige Bestandteile des neuroimmunokutanen Systems. VPAC2, ein Rezeptor für die Neuropeptide Vasoaktives Intestinales Peptid (VIP) und Pituitary Adenylate Cyclase-Activating Peptide (PACAP), wird sowohl im zentralen Nervensystem, als auch im peripheren Gewebe exprimiert und vermittelt zahlreiche biologische Funktionen. Die Funktion dieses Rezeptors in der Pathogenese der kutanen Autoimmunerkrankung Bullöses Pemphigoid (BP) ist bisher nicht bekannt. **Methoden:** Mittels *in situ* - Hybridisierung und Immunhistochemie wurde das Vorkommen des VPAC2-Rezeptors in humanen Biopsien normaler Haut und des Bullösen Pemphigoids untersucht. Darüber hinaus erfolgte die Quantifizierung VPAC2-immunreaktiver Zellen sowie Tryptase- und Chymase-immunreaktiver Mastzellen in diesen Hautproben. Die Zahl Tryptase-immunreaktiver Mastzellen entsprach dabei der Gesamtmastzellzahl. Durch eine getrennte Auswertung nach Lokalisation und Dermisschichten wurde die unterschiedliche physiologische Mastzellverteilung berücksichtigt. **Ergebnisse:** Mit Nachweis von VPAC2-mRNA und -Protein im Zytoplasma von Keratinozyten, mononukleären Zellen, Mastzellen, Endothelzellen, Haarfollikelzellen, Drüsenzellen sowie in der glatten Muskulatur kleiner Arterien stimmten die Ergebnisse auf transskriptioneller und translationeller Ebene in Normalhautproben und Proben des BP überein. Durch Immunfluoreszenzdoppelfärbung von VPAC2 und dem Mastzellmarker Tryptase wurde die Expression des VPAC2-Rezeptors in Mastzellen untermauert. In den quantitativen Untersuchungen ergaben sich signifikante lokalisationsabhängige Unterschiede: In normaler Haut und beim BP war der Anteil VPAC2-immunreaktiver Zellen an der Gesamtmastzellzahl in den unteren Dermisschichten signifikant höher als in den oberen. Im Vergleich zu den entsprechenden Normalhautproben war beim BP der Extremitäten die absolute Zahl (BP 12 Zellen/mm² vs. NH 43 Zellen/mm²) als auch der Anteil VPAC2–immunreaktiver Zellen an der Gesamtmastzellzahl (BP 23% vs. NH 52%) signifikant geringer. Beim BP des Stammes zeigte sich bei erhöhter Gesamtmastzellzahl eine signifikante Abnahme des Anteils Chymase –

exprimierender Mastzellen (BP 54% vs. NH 92%). **Schlußfolgerung:** VPAC2-Rezeptor-mRNA wird sowohl unter physiologischen als auch pathophysiologischen Bedingungen des BP zum Protein translatiert. Der VPAC2-Rezeptor und seine Liganden sowie Mastzellen übernehmen eine immunmodulierende Funktion in der Pathogenese des Bullösen Pemphigoids. Die mit der vorliegenden Arbeit nachgewiesenen lokalisationsabhängigen Unterschiede sollten zukünftig in Routinediagnostik und der Probenauswahl für weitere Studien als auch für die Evaluierung lokaler und systemischer Therapiemöglichkeiten berücksichtigt werden.

VERÖFFENTLICHUNGEN ZUM THEMA

Posterpräsentation:

Bester C. et al.: Phenotypic switch of endothelial cells in skin biopsies of different autoimmune diseases (Arch. Dermatol. Res., Jan. 2003 (294); 465). Kongreß der Arbeitsgemeinschaft für Dermatologische Forschung (ADF) in Frankfurt/Main 02/2003

Vortrag:

Bester C. et al.: Expression and regulation of vasoactive intestinal polypeptide and its receptor vpac2 in mast cells of normal and bullous pemphigoid skin. (Abstractbuch ESC 2004, p.85).
European Student`s Conference (ESC) Berlin, Oktober 2004

Paper:

Groneberg D.A., Bester C., Grützkau A., Serowka F., Fischer A., Henz B.M., Welker P.: Mast cells and vasculature in atopic dermatitis - potential stimulus of neoangiogenesis (Allergy 2005 Jan; 60(1):90-7).

ABKÜRZUNGSVERZEICHNIS

Abb.	Abbildung
AK	Antikörper
APAAP	Alkalische Phosphatase Anti Alkalische Phosphatase
BCIP	5-Bromo-4-Chloro-3-Indolyl-Phosphat
BP	Bullöses Pemphigoid
BSA	Bovines Serumalbumin
Chy	Chymase
EDTA	Ethylendiamintetraacetat
HaCaT	Human adult low Calcium high Temperature keratinocytes
HE-Färbung	Hämatoxylin Eosin-Färbung
HMC-1-Zellen	Humane Mastzellinie 1
Kap.	Kapitel
l	Liter
M	Molar
MC-T	Mastzellen mit Tryptase
MC-C	Mastzellen mit Chymase
MC-TC	Mastzellen mit Tryptase und Chymase
Min.	Minuten
Mind.	Mindestens
NBT	Nitro-Blau-Tetrazoliumchlorid
NH	Normalhaut
PACAP	Pituitary Adenylatcyclase Activating Peptide
PCR	Polymerase Chain Reaction
PFA	Paraformaldehyd
RIA	Radioimmunoassey
RT-PCR	Reverse Transkriptase-PCR
Try	Tryptase
VIP	Vasoaktives Intestinales Peptid
VPAC-2	VIP/PACAP-Typ2-Rezeptor

LITERATURVERZEICHNIS

Adamou, J. E., Aiyar, N., Van, H. S. et al. Cloning and functional characterization of the human vasoactive intestinal peptide (VIP)-2 receptor. *Biochem. Biophys. Res. Commun.* 209, 385-392 (1995).

Akimoto, S., Ishikawa, O., Igarashi, Y. et al. Dermal mast cells in scleroderma: their skin density, tryptase/chymase phenotypes and degranulation. *Br. J. Dermatol.* 138, 399-406 (1998).

Anand, P. *et al.* Neuropeptides in skin disease: increased VIP in eczema and psoriasis but not axillary hyperhidrosis. *Br. J. Dermatol.* 124, 547-549 (1991).

Artuc, M., Hermes, B., Steckelings, U. M. et al. Mast cells and their mediators in cutaneous wound healing--active participants or innocent bystanders? *Exp. Dermatol.* 8, 1-16 (1999).

Ashida Y., Denda M. Dry environment increases mast cell number and histamine content in dermis in hairless mice. *Br J Dermatol.* 149(2):240-7 (2003).

Bangale, Y. *et al.* VIPase autoantibodies in Fas-defective mice and patients with autoimmune disease. *FASEB J.* 17, 628-635 (2003).

Bellinger, D. L., Lorton, D., Brouxhon, S. et al. The significance of vasoactive intestinal polypeptide (VIP) in immunomodulation. *Adv. Neuroimmunol.* 6, 5-27 (1996).

Bennett, L. A., Johnson, J. M., Stephens, D. P. et al. Evidence for a role for vasoactive intestinal peptide in active vasodilatation in the cutaneous vasculature of humans. *J. Physiol.* 552, 223-232 (2003).

Benoist, C. & Mathis, D. Mast cells in autoimmune disease. *Nature.* 19-26;420, 875-878 (2002).

Berisha, H. *et al.* Vasoactive intestinal peptide prevents lung injury due to xanthine/xanthine oxidase. *Am. J. Physiol.* 259, L151-L155 (1990).

Bienenstock, J., R. H. Stead and J. S. Marshall. Mast cells and the nervous system. In: Mast cells in health and disease, edited by M.A. Kaliner and D.D. Metcalfe. New York: *Dekker*,1993, p. 687-698

Blair, R. J. *et al.* Human mast cells stimulate vascular tube formation. Tryptase is a novel, potent angiogenic factor. *J. Clin. Invest.* 99, 2691-2700 (1997).

Borrego, L. *et al.* Deposition of eosinophil granule proteins precedes blister formation in bullous pemphigoid. Comparison with neutrophil and mast cell granule proteins. *Am. J. Pathol.* 148, 897-909 (1996).

Bracci-Laudiero, L., Aloe, L., Stenfors, C. et al. Development of systemic lupus erythematosus in mice is associated with alteration of neuropeptide concentrations in inflamed kidneys and immunoregulatory organs. *Neurosci. Lett.* 248, 97-100 (1998).

Bradding, P. *et al.* Immunolocalization of cytokines in the nasal mucosa of normal and perennial rhinitic subjects. The mast cell as a source of IL-4, IL-5, and IL-6 in human allergic mucosal inflammation. *J. Immunol.* 151, 3853-3865 (1993).

Briggaman, R. A., Schechter, N. M., Fraki, J. et al. Degradation of the epidermal-dermal junction by proteolytic enzymes from human skin and human polymorphonuclear leukocytes. *J. Exp. Med.* 160, 1027-1042 (1984).

Brockow, K., Abeck, D., Hermann, K. et al. Tryptase concentration in skin blister fluid from patients with bullous skin conditions. *Arch. Dermatol. Res.* 288, 771-773 (1996).

Büdinger L., Borradori L., Yee C. et al. Identification and characterization of autoreactive T cell responses to bullous pemphigoid antigen 2 in patients and healthy controls. *J Clin Invest.* 15;102(12):2082-9 (1998).

Cairns, J. A. & Walls, A. F. Mast cell tryptase is a mitogen for epithelial cells. Stimulation of IL-8 production and intercellular adhesion molecule-1 expression. *J. Immunol.* 156, 275-283 (1996).

Caproni M., Rolfo S., Bernacchi E. et al. The role of lymphocytes, granulocytes, mast cells and their related cytokines in lesional skin of linear IgA bullous dermatosis. *Br J Dermatol.* 140(6):1072-8 (1999).

Chen, R. *et al.* Mast cells play a key role in neutrophil recruitment in experimental bullous pemphigoid. *J. Clin. Invest.* 108, 1151-1158 (2001).

Cheng M.F., Jin J.S., Wu H.W. et al. Matriptase expression in the normal and neoplastic mast cells. *Eur J Dermatol.* 17(5):375-80 (2007).

Church, M. K., el-Lati, S. & Caulfield, J. P. Neuropeptide-induced secretion from human skin mast cells. *Int. Arch. Allergy Appl. Immunol.* 94, 310-318 (1991).

Church, M. K., Lowman, M. A., Robinson, C. et al. Interaction of neuropeptides with human mast cells. *Int. Arch. Allergy Appl. Immunol.* 88, 70-78 (1989).

Church, M. K. & Levi-Schaffer, F. The human mast cell. *J. Allergy Clin. Immunol.* 99, 155-160 (1997).

Church, M. K. & Clough, G. F. Human skin mast cells: in vitro and in vivo studies. *Ann. Allergy Asthma Immunol.* 83, 471-475 (1999).

Compton, S. J., Cairns, J. A., Holgate, S. T. et al. The role of mast cell tryptase in regulating endothelial cell proliferation, cytokine release, and adhesion molecule expression: tryptase induces expression of mRNA for IL-1 beta and IL-8 and stimulates the selective release of IL-8 from human umbilical vein endothelial cells. *J. Immunol.* 161, 1939-1946 (1998).

Cordell J.L., Falini B., Erber W.N. et al. Immunoenzymatic labeling of monoclonal antibodies using immune complexes of alkaline phosphatase and monoclonal anti-alkaline phosphatase (APAAP complexes). *J Histochem Cytochem.* 32(2):219-29 (1984).

D'Auria, L., Pietravalle, M., Cordiali-Fei, P. et al. Increased tryptase and myeloperoxidase levels in blister fluids of patients with bullous pemphigoid: correlations with cytokines, adhesion molecules and anti-basement membrane zone antibodies. *Exp. Dermatol.* 9, 131-137 (2000).

Delgado M., Martinez C., Johnson M.C. et al. Differential expression of vasoactive intestinal peptide receptors 1 and 2 (VIP-R1 and VIP-R2) mRNA in murine lymphocytes. *J Neuroimmunol.* 68(1-2):27-38 (1996).

Delgado M., Ganea D. Vasoactive intestinal peptide and pituitary adenylate cyclase-activating polypeptide inhibit interleukin-12 transcription by regulating nuclear factor kappaB and Ets activation. *J Biol Chem.* 5;274(45):31930-40 (1999).

Di Girolamo N., Wakefield D. In vitro and in vivo expression of interstitial collagenase/MMP-1 by human mast cells. *Dev Immunol.* 7(2-4):131-42 (2000).

Dimitriadou, V., Buzzi, M. G., Moskowitz, M. A. et al. Trigeminal sensory fiber stimulation induces morphological changes reflecting secretion in rat dura mater mast cells. *Neuroscience.* 44, 97-112 (1991).

Ding W., Wagner J.A., Granstein R.D. CGRP, PACAP, and VIP modulate Langerhans cell function by inhibiting NF-kappaB activation. *J Invest Dermatol.*127(10):2357-67 (2007).

Dorner G.T., Wolzt M., Eichler H.G. et al. Effect of pituitary adenylate cyclase activating polypeptide 1-27 on ocular, cerebral and skin blood flow in humans. *Naunyn Schmiedebergs Arch Pharmacol.* 358(6):657-62 (1998).

Dunzendorfer S., Meierhofer C., Wiedermann C.J. Signaling in neuropeptide-induced migration of human eosinophils. *J Leukoc Biol.* 64(6):828-34 (1998).

Durand B., Migliaccio G., Yee N.S. et al. Long-term generation of human mast cells in serum-free cultures of CD34+ cord blood cells stimulated with stem cell factor and interleukin-3. *Blood* 84(11):3667-74 (1994).

Dvorak, A. M. *et al.* Bullous pemphigoid, an ultrastructural study of the inflammatory response: eosinophil, basophil and mast cell granule changes in multiple biopsies from one patient. *J. Invest Dermatol.* 78, 91-101 (1982).

Dvorakova, M. C. Cardioprotective role of the VIP signaling system. *Drug News Perspect.* 18, 387-391 (2005).

Eady, R. A. The mast cells: distribution and morphology. *Clin. Exp. Dermatol.* 1, 313-321 (1976).

Eady, R. A., Cowen, T., Marshall, T. F. et al. Mast cell population density, blood vessel density and histamine content in normal human skin. *Br. J. Dermatol.* 100, 623-633 (1979).

Feher, E., Kovacs, A., Gallatz, K. et al. Direct morphological evidence of neuroimmunomodulation in colonic mucosa of patients with Crohn's disease. *Neuroimmunomodulation.* 4, 250-257 (1997).

Fischer, T. C. *et al.* Simultaneous detection of receptor mRNA and ligand protein in human skin tissues. *J. Cutan. Pathol.* 29, 65-71 (2002).

Fischer, T.C., Hartmann, P., Loser, C. et al. Abundant expression of vasoactive intestinal polypeptide receptor VPAC2 mRNA in human skin. *J Invest Dermatol.* 117(3):754-6 (2001).

Fizanne, L., Sigaudo-Roussel, D., Saumet, J. L. et al. Evidence for the involvement of VPAC1 and VPAC2 receptors in pressure-induced vasodilatation in rodents. *J. Physiol.* 554, 519-528 (2004).

Fritsch, P., Dermatologie und Venerologie, 2.Auflage, Springer Verlag 2003

Fukami, H., Okunishi, H. & Miyazaki, M. Chymase: its pathophysiological roles and inhibitors. *Curr. Pharm. Des.* 4, 439-453 (1998).

Garbuzenko E., Nagler A., Pickholtz D. et al. Human mast cells stimulate fibroblast proliferation, collagen synthesis and lattice contraction: a direct role for mast cells in skin fibrosis. *Clin Exp Allergy.* 32(2):237-46 (2002).

Giannetti, A., Fantini, F., Cimitan, A. et al. Vasoactive intestinal polypeptide and substance P in the pathogenesis of atopic dermatitis. *Acta Derm. Venereol. Suppl (Stockh).* 176:90-2., 90-92 (1992).

Gilchrest, H. *et al.* Human cord blood-derived mast cells synthesize and release I-309 in response to IgE. *Life Sci.* 73, 2571-2581 (2003).

Gonzalez-Rey, E. & Delgado, M. Role of vasoactive intestinal peptide in inflammation and autoimmunity. *Curr. Opin. Investig. Drugs.* 6, 1116-1123 (2005).

Gonzalez, S., Moran, M. & Kochevar, I. E. Chronic photodamage in skin of mast cell-deficient mice. *Photochem. Photobiol.* 70, 248-253 (1999).

Gordon, J. R. & Galli, S. J. Mast cells as a source of both preformed and immunologically inducible TNF-alpha/cachectin. *Nature.* 19;346, 274-276 (1990).

Gourlet P., Vertongen P., Vandermeers A. et al. The long-acting vasoactive intestinal polypeptide agonist RO 25-1553 is highly selective of the VIP2 receptor subclass. *Peptides*18(3):403-8 (1997).

Granoth, R., Fridkin, M. & Gozes, I. VIP and the potent analog, stearyl-Nle(17)-VIP, induce proliferation of keratinocytes. *FEBS Lett.* 475, 78-83 (2000).

Grant, S., Lutz, E. M., McPhaden, A. R. et al. Location and function of VPAC1, VPAC2 and NPR-C receptors in VIP-induced vasodilation of porcine basilar arteries. *J. Cereb. Blood Flow Metab.* 26, 58-67 (2006).

Green, R., Cordero, A. & Winkelmann, R. K. Epidermal mast cells. *Arch. Dermatol.* 113, 166-169 (1977).

Groneberg, D. A., Hartmann, P., Dinh, Q. T. et al. Expression and distribution of vasoactive intestinal polypeptide receptor VPAC(2) mRNA in human airways. *Lab Invest.* 81, 749-755 (2001).

Groneberg D.A., Welker P., Fischer T.C. et al. Down-regulation of vasoactive intestinal polypeptide receptor expression in atopic dermatitis. *J Allergy Clin Immunol.* 111(5):1099-105 (2003).

Groneberg, D. A. *et al.* Mast cells and vasculature in atopic dermatitis--potential stimulus of neoangiogenesis. *Allergy.* 60, 90-97 (2005).

Gruber, B. L. *et al.* Synovial procollagenase activation by human mast cell tryptase dependence upon matrix metalloproteinase 3 activation. *J. Clin. Invest.* 84, 1657-1662 (1989).

Hanahan D. Studies on transformation of Escherichia coli with plasmids. *J Mol Biol.* 166(4):557-80 (1993).

Harmar, A. J. *et al.* International Union of Pharmacology. XVIII. Nomenclature of receptors for vasoactive intestinal peptide and pituitary adenylate cyclase-activating polypeptide. *Pharmacol. Rev.* 50, 265-270 (1998).

Hartschuh, W., Weihe, E., Yanaihara, N. et al. Immunohistochemical localization of vasoactive intestinal polypeptide (VIP) in Merkel cells of various mammals: evidence for a neuromodulator function of the Merkel cell. *J. Invest Dermatol.* 81, 361-364 (1983).

Hartschuh, W., Weihe, E. & Reinecke, M. Peptidergic (neurotensin, VIP, substance P) nerve fibres in the skin. Immunohistochemical evidence of an involvement of neuropeptides in nociception, pruritus and inflammation. *Br. J. Dermatol.* 109 Suppl 25:14-7., 14-17 (1983).

Harvima I.T., Haapanen L., Ackermann L. et al. Decreased chymase activity is associated with increased levels of protease inhibitors in mast cells of psoriatic lesions. *Acta Derm Venereol.* 79(2):98-104 (1999).

Harvima, I. T., Horsmanheimo, L., Naukkarinen, A. et al. Mast cell proteinases and cytokines in skin inflammation. *Arch Dermatol Res.* 287(1):61-7 (1994).

Harvima, I. T. *et al.* Quantitative enzyme-histochemical analysis of tryptase- and chymase-containing mast cells in psoriatic skin. *Arch. Dermatol. Res.* 282, 428-433 (1990).

Harvima, I. T. *et al.* Mast cell tryptase and chymase in developing and mature psoriatic lesions. *Arch. Dermatol. Res.* 285, 184-192 (1993).

He, S. & Walls, A. F. Human mast cell tryptase: a stimulus of microvascular leakage and mast cell activation. *Eur. J. Pharmacol.* 328, 89-97 (1997).

Hermes, B. *et al.* Altered expression of mast cell chymase and tryptase and of c-Kit in human cutaneous scar tissue. *J. Invest Dermatol.* 114, 51-55 (2000).

Higa, A., Yoshida, T., Tanaka, K. et al. Natural resistance of W/Wv mice to ethanol-induced gastric lesions and its abrogation by bone marrow grafting: possible role of mast cells and LTC4. *Gastroenterol. Jpn.* 26, 277-282 (1991).

Huttunen, M., Aalto, M. L., Harvima, R. J. et al. Alterations in mast cells showing tryptase and chymase activity in epithelializating and chronic wounds. *Exp. Dermatol.* 9, 258-265 (2000).

Irani, A. A., Schechter, N. M., Craig, S. S. et al. Two types of human mast cells that have distinct neutral protease compositions. *Proc. Natl. Acad. Sci. U. S. A.* 83, 4464-4468 (1986).

Irani, A. M., Bradford, T. R., Kepley, C. L. et al. Detection of MCT and MCTC types of human mast cells by immunohistochemistry using new monoclonal anti-tryptase and anti-chymase antibodies. *J. Histochem. Cytochem.* 37, 1509-1515 (1989).

Irani, A. M. Tissue and developmental variation of protease expression in human mast cells in Caughey, G. H. Mast cell proteases in immunology and biology, Marcel Decker, New York,pp 127-143 (1995).

Irani, A. M., Gruber, B. L., Kaufman, L. D. et al. Mast cell changes in scleroderma. Presence of MCT cells in the skin and evidence of mast cell activation. *Arthritis Rheum.* 35, 933-939 (1992).

Ishizaka, T. The Robert A. Cooke memorial lecture. Analysis of triggering events in mast cells for immunoglobulin E-mediated histamine release. *J. Allergy Clin. Immunol.* 67, 90-96 (1981).

Janssens, A. S. *et al.* Mast cell distribution in normal adult skin. *J. Clin. Pathol.* 58, 285-289 (2005).

Järvikallio A., Naukkarinen A., Harvima I.T. et al. Quantitative analysis of tryptase- and chymase-containing mast cells in atopic dermatitis and nummular eczema. *Br J Dermatol.* 136(6):871-7 (1997).

Johnston, J. A. *et al.* Human T lymphocyte chemotaxis and adhesion induced by vasoactive intestinal peptide. *J. Immunol.* 153, 1762-1768 (1994).

Juarranz, Y. *et al.* Protective effect of vasoactive intestinal peptide on bone destruction in the collagen-induced arthritis model of rheumatoid arthritis. *Arthritis Res. Ther.* 7, R1034-R1045 (2005).

Kambe N., Kambe M., Kochan J.P. et al. Human skin-derived mast cells can proliferate while retaining their characteristic functional and protease phenotypes. *Blood* 97(7):2045-52 (2001).

Kaminska R., Harvima I.T., Naukkarinen A. et al. Alterations in mast cell proteinases and protease inhibitors in the progress of cutaneous herpes zoster infection. *J Pathol.* 180(4):434-40 (1996).

Kaminska, R., Naukkarinen, A., Glinski, W. et al. Mast cells in developing subepidermal bullous diseases: emphasis on tryptase, chymase and protease inhibitors. *Acta Derm. Venereol.* 79, 351-355 (1999).

Katayama, I., Doi, T. & Nishioka, K. High histamine level in the blister fluid of bullous pemphigoid. *Arch. Dermatol. Res.* 276, 126-127 (1984).

Klein Jan, A., Godthelp, T., Blom, H. M. et al. Fixation with Carnoy's fluid reduces the number of chymase-positive mast cells: not all chymase-positive mast cells are also positive for tryptase. *Allergy.* 51, 614-620 (1996).

Kodali, S. *et al.* Vasoactive intestinal peptide modulates Langerhans cell immune function. *J. Immunol.* 173, 6082-6088 (2004).

Kruger-Krasagakes, S., Kelm, I. & Henz, B. M. Human mast cells and extracellular matrix: immunohistochemical studies of normal skin and inflammatory dermatoses. *Br. J. Dermatol.* 151, 928-930 (2004).

Kulka M., Sheen C.H., Tancowny B.P. et al. Neuropeptides activate human mast cell degranulation and chemokine production. *Immunology* 123(3):398-410 (2008)

Kurosawa, M. & Ishizuka, T. Inhibitory effects of vasoactive intestinal peptide on superoxide anion formation by N-formyl-methionyl-leucyl-phenylalanine-activated inflammatory cells in vitro. *Int. Arch. Allergy Immunol.* 100, 28-34 (1993).

Lees, M., Taylor, D. J. & Woolley, D. E. Mast cell proteinases activate precursor forms of collagenase and stromelysin, but not of gelatinases A and B. *Eur. J. Biochem.* 223, 171-177 (1994).

Ludolph-Hauser, D., Rueff, F., Sommerhoff, C. P. et al. Tryptase, a marker for the activation and localization of mast cells. *Hautarzt.* 50, 556-561 (1999).

Luger, T. A. Neuromediators--a crucial component of the skin immune system. *J. Dermatol. Sci.* 30, 87-93 (2002).

Lundeberg, L. & Nordlind, K. Vasoactive intestinal polypeptide in allergic contact dermatitis: an immunohistochemical and radioimmunoassay study. *Arch. Dermatol. Res.* 291, 201-206 (1999).

Lundeberg, L., Mutt, V. & Nordlind, K. Inhibitory effect of vasoactive intestinal peptide on the challenge phase of allergic contact dermatitis in humans. *Acta Derm. Venereol.* 79, 178-182 (1999).

Lutz, E. M. *et al.* The VIP2 receptor: molecular characterisation of a cDNA encoding a novel receptor for vasoactive intestinal peptide. *FEBS Lett.* 334, 3-8 (1993).

Mackay M., Fantes J., Scherer S. et al. Chromosomal localization in mouse and human of the vasoactive intestinal peptide receptor type 2 gene: a possible contributor to the holoprosencephaly 3 phenotype. *Genomics* 37(3):345-53 (1996).

MacQueen, G., Marshall, J., Perdue, M. et al. Pavlovian conditioning of rat mucosal mast cells to secrete rat mast cell protease II. *Science.* 243 , 83-85 (1989).

Mao, X. Q. *et al.* Association between genetic variants of mast-cell chymase and eczema. *Lancet.* 348, 581-583 (1996).

Martínez C., Arranz A., Juarranz Y. et al. PAC1 receptor: emerging target for septic shock therapy. *Ann N Y Acad Sci.* 1070:405-10 (2006).

Matucci-Cerinic, M. *et al.* Nerve growth factor and neuropeptides circulating levels in systemic sclerosis (scleroderma). *Ann. Rheum. Dis.* 60, 487-494 (2001).

Maurer M., Wedemeyer J., Metz M. et al. Mast cells promote homeostasis by limiting endothelin-1-induced toxicity. *Nature.* 25;432(7016):512-6 (2004).

Mekori, Y. A. & Metcalfe, D. D. Mast cell-T cell interactions. *J. Allergy Clin. Immunol.* 104, 517-523 (1999).

Mizutani, H., Schechter, N., Lazarus, G. et al. Rapid and specific conversion of precursor interleukin 1 beta (IL-1 beta) to an active IL-1 species by human mast cell chymase. *J. Exp. Med.* 174, 821-825 (1991).

Miller A.L., Verma D., Grinninger C. et al. Functional splice variants of the type II G protein-coupled receptor (VPAC2) for vasoactive intestinal peptide in mouse and human lymphocytes. *Ann N Y Acad Sci.* 1070:422-6 (2006).

Moller, A. *et al.* Human mast cells produce IL-8. *J. Immunol.* 151 , 3261-3266 (1993).

Moreno D., Gourlet P., De Neef P. et al. Development of selective agonists and antagonists for the human vasoactive intestinal polypeptide VPAC(2) receptor. *Peptides* 21(10):1543-9 (2000).

Naukkarinen, A., Harvima, I., Paukkonen, K. et al. Immunohistochemical analysis of sensory nerves and neuropeptides, and their contacts with mast cells in developing and mature psoriatic lesions. *Arch. Dermatol. Res.* 285, 341-346 (1993).

Niimi Y., Pawankar R., Kawana S. Increased expression of matrix metalloproteinase-2, matrix metalloproteinase-9 and matrix metalloproteinase-13 in lesional skin of bullous pemphigoid. *Int Arch Allergy Immunol.* 139(2):104-13. (2006).

Oliveira, S. H. & Lukacs, N. W. Stem cell factor and igE-stimulated murine mast cells produce chemokines (CCL2, CCL17, CCL22) and express chemokine receptors. *Inflamm. Res.* 50, 168-174 (2001).

Pincelli, C. *et al.* Substance P is diminished and vasoactive intestinal peptide is augmented in psoriatic lesions and these peptides exert disparate effects on the proliferation of cultured human keratinocytes. *J. Invest Dermatol.* 98, 421-427 (1992).

Riekki, R., Harvima, I. T., Jukkola, A. et al. The production of collagen and the activity of mast-cell chymase increase in human skin after irradiation therapy. *Exp. Dermatol.* 13, 364-371 (2004).

Rumsaeng, V., Vliagoftis, H., Oh, C. K. et al. Lymphotactin gene expression in mast cells following Fc(epsilon) receptor I aggregation: modulation by TGF-beta, IL-4, dexamethasone, and cyclosporin A. *J. Immunol.* 158, 1353-1360 (1997a).

Rumsaeng, V. *et al.* Human mast cells produce the CD4+ T lymphocyte chemoattractant factor, IL-16. *J. Immunol.* 159, 2904-2910 (1997b).

Ruoss, S. J., Hartmann, T. & Caughey, G. H. Mast cell tryptase is a mitogen for cultured fibroblasts. *J. Clin. Invest.* 88, 493-499 (1991).

Said, S. I. & Mutt, V. A peptide fraction from lung tissue with prolonged peripheral vasodilator activity. *Scand. J. Clin. Lab Invest Suppl.* 107:51-6., 51-56 (1969).

Said, S. I. & Mutt, V. Polypeptide with broad biological activity: isolation from small intestine. *Science.* 169, 1217-1218 (1970).

Said, S. I. Evidence for secretion of vasoactive intestinal peptide by tumours of pancreas, adrenal medulla, thyroid and lung: support for the unifying APUD concept. *Clin. Endocrinol. (Oxf).* 5 Suppl:201S-204S., 201S-204S (1976).

Said, S. I. Molecules that protect: the defense of neurons and other cells. *J. Clin. Invest.* 97, 2163-2164 (1996).

Schwartz, L. B. *et al.* Generation of C3a anaphylatoxin from human C3 by human mast cell tryptase. *J. Immunol.* 130, 1891-1895 (1983).

Schwartz, L. B., Bradford, T. R., Littman, B. H. et al. The fibrinogenolytic activity of purified tryptase from human lung mast cells. *J. Immunol.* 135, 2762-2767 (1985).

Seibold, J. R., Giorno, R. C. & Claman, H. N. Dermal mast cell degranulation in systemic sclerosis. *Arthritis Rheum.* 33, 1702-1709 (1990).

Sreedharan, S. P., Robichon, A., Peterson, K. E. et al. Cloning and expression of the human vasoactive intestinal peptide receptor. *Proc. Natl. Acad. Sci. U. S. A.* 88, 4986-4990 (1991).

Sreedharan, S. P., Huang, J. X., Cheung, M. C. et al. Structure, expression, and chromosomal localization of the type I human vasoactive intestinal peptide receptor gene. *Proc. Natl. Acad. Sci. U.S.A.* 92, 2939-2943 (1995).

Ståhle-Bäckdahl M., Inoue M., Guidice G.J. et al. 92-kD gelatinase is produced by eosinophils at the site of blister formation in bullous pemphigoid and cleaves the extracellular domain of recombinant 180-kD bullous pemphigoid autoantigen. *J Clin Invest.* 93(5):2022-30 (1994).

Steinhoff, M. *et al.* Proteinase-activated receptor-2 in human skin: tissue distribution and activation of keratinocytes by mast cell tryptase. *Exp. Dermatol.* 8, 282-294 (1999).

Steinhoff M., McGregor G.P., Radleff-Schlimme A. et al. Identification of pituitary adenylate cyclase activating polypeptide (PACAP) and PACAP type 1 receptor in human skin: expression of PACAP-38 is increased in patients with psoriasis. *Regul Pept.* 17;80(1-2):49-55 (1999).

Supajatura, V. *et al.* Protective roles of mast cells against enterobacterial infection are mediated by Toll-like receptor 4. *J. Immunol.* 167, 2250-2256 (2001).

Tam, E. K. & Caughey, G. H. Degradation of airway neuropeptides by human lung tryptase. *Am. J. Respir. Cell Mol. Biol.* 3, 27-32 (1990).

Tanooka, H. *et al.* Evidence for involvement of mast cells in tumor suppression in mice. *J. Natl. Cancer Inst.* 69, 1305-1309 (1982).

Thomas, V. A., Wheeless, C. J., Stack, M. S. et al. Human mast cell tryptase fibrinogenolysis: kinetics, anticoagulation mechanism, and cell adhesion disruption. *Biochemistry.* 37, 2291-2298 (1998).

Tomimori, Y. *et al.* Role of mast cell chymase in allergen-induced biphasic skin reaction. *Biochem. Pharmacol.* 64, 1187 (2002).

Ullrich S.E., Nghiem D.X., Khaskina P. Suppression of an established immune response by UVA--a critical role for mast cells. *Photochem Photobiol.* ;83(5):1095-100 (2007).

Usdin, T. B., Bonner, T. I. & Mezey, E. Two receptors for vasoactive intestinal polypeptide with similar specificity and complementary distributions. *Endocrinology.* 135 , 2662-2680 (1994).

Vaudry D., Gonzalez B.J., Basille M. et al. Pituitary adenylate cyclase-activating polypeptide and its receptors: from structure to functions. *Pharmacol Rev.* 52(2):269-324 (2000).

Voice J.K., Dorsam G., Lee H. et al. Allergic diathesis in transgenic mice with constitutive T cell expression of inducible vasoactive intestinal peptide receptor. *FASEB J.* 15(13):2489-96 (2001).

Voice, J. *et al.* c-Maf and JunB mediation of Th2 differentiation induced by the type 2 G protein-coupled receptor (VPAC2) for vasoactive intestinal peptide. *J. Immunol.* 172, 7289-7296 (2004).

Weber, A., Knop, J. & Maurer, M. Pattern analysis of human cutaneous mast cell populations by total body surface mapping. *Br. J. Dermatol.* 148, 224-228 (2003).

Wei, Y. & Mojsov, S. Tissue specific expression of different human receptor types for pituitary adenylate cyclase activating polypeptide and vasoactive intestinal polypeptide: implications for their role in human physiology. *J. Neuroendocrinol.* 8, 811-817 (1996).

Wiesner-Menzel, L., Schulz, B., Vakilzadeh, F. et al. Electron microscopical evidence for a direct contact between nerve fibres and mast cells. *Acta Derm. Venereol.* 61, 465-469 (1981).

Wintroub, B. U., Mihm, M. C., Jr., Goetzl, E. J. et al. Morphologic and functional evidence for release of mast-cell products in bullous pemphigoid. *N. Engl. J. Med.* 298, 417-421 (1978).

Xia, M., Sreedharan, S. P., Bolin, D. R., Gaufo, G. O. et al. Novel cyclic peptide agonist of high potency and selectivity for the type II vasoactive intestinal peptide receptor. *J. Pharmacol. Exp. Ther.* 281, 629-633 (1997).

Zhao, W., Oskeritzian, C. A., Pozez, A. L. et al. Cytokine production by skin-derived mast cells: endogenous proteases are responsible for degradation of cytokines. *J. Immunol.* 175, 2635-2642 (2005).

Zhou C.J., Shioda S., Yada T. et al. PACAP and its receptors exert pleiotropic effects in the nervous system by activating multiple signaling pathways. *Curr Protein Pept Sci.*3(4):423-39 (2002).

Zillikens, D. *et al.* A highly sensitive enzyme-linked immunosorbent assay for the detection of circulating anti-BP180 autoantibodies in patients with bullous pemphigoid. *J. Invest Dermatol.* 109, 679-683 (1997).

Zillikens, D. Acquired skin disease of hemidesmosomes. *J. Dermatol. Sci.* 20, 134-154 (1999).

ANHANG

Verwendete Proben mit Diagnose: Normalhaut

Patient	Code	Alter	Geschlecht	Lokalisation	Entnahmedatum
1	NH 09	48	w	Unterschenkel	12.03.2003
2	NH 08	85	w	Unterarm	12.03.2003
3	NH 04	57	w	Schulter	12.03.2003
4	NH 10	68	w	Rücken	12.03.2003
5	NH 06	65	w	Schulter	12.03.2003
6	1495/92	27	m	Linke Hüfte	29.05.1992
7	0413/92	45	m	Rücken links	11.02.1992
8	2854/93	65	m	Oberschenkel	22.11.1993
9	1341/92	44	w	Unterarm	10.06.1994
10	NH 02	39	w	Leiste	12.03.2003
11	3172/95	55	w	Wade	24.08.1995
12	1721/94	40	w	Unterschenkel	21.07.1994
13	0755/96	30	w	Oberarm	23.02.1996

Stamm	Extremitäten

Verwendete Proben mit Diagnose: Bullöses Pemphigoid

Patient	Code	Alter	Geschlecht	Lokalisation	Entnahmedatum
1	0274/96	72	w	Rücken	23.01.1996
2	5213/88	80	m	Brust rechts	07.11.1988
3	0907/88	68	m	Oberschenkel	19.02.1988
4	1806/88	89	m	Oberschenkel	19.04.1988
5	3601/88	47	w	Unterschenkel	28.07.1988
6	2387/88	79	m	Abdomen	20.05.1988
7	0257/95	67	m	Unterarm	19.01.1995
8	4441/88	78	w	Oberschenkel	16.09.1988
9	0286/88	77	w	Unterarm	20.01.1988
10	3764/95	71	w	Oberarm	04.10.1995
11	6083/86	63	w	Schulter	22.12.1988
12	2657/94	49	m	Oberbauch	25.10.1994
13	2141/95	83	m	Rücken	16.06.1995
14	2151/96	57	m	Brust links	29.07.1996
15	4198/90	89	w	Unterarm	20.07.1990
16	2009/96	81	w	Oberarm	04.07.1996
17	3952/88	83	m	Unterbauch	23.08.1988
18	3969/88	87	w	Handrücken	22.08.1988

Stamm	Extremitäten

DANKSAGUNG

Ich danke PD Dr. rer. nat. P. Welker und Prof. Dr. med. D. Groneberg herzlich für die Überlassung des Themas und für die Förderung und Unterstützung bei der Vorstellung wissenschaftlicher Ergebnisse beim Kongress der Arbeitsgemeinschaft für dermatologische Forschung Frankfurt/Main im Februar 2003 und bei der European Student`s Conference Berlin im Oktober 2004.

Besonderer Dank geht an PD Dr. rer. nat. P. Welker, die mir während der gesamten Zeit, insbesondere während der Zeit im Labor täglich kompetent beratend, motivierend und freundschaftlich zur Seite stand.

Prof. Dr. S. Bachmann und Frau P. Schulte danke ich für die freundliche Aufnahme in Ihre Arbeitsgruppe und die flexible, unkomplizierte Bereitstellung der Räumlichkeiten und aller verwendeten Apparaturen.

Dank auch an Dr. B. Geist für die kompetente Unterstützung in molekularbiologischen Fragestellungen und an die medizinisch technischen Assistentinnen F. Serowska, K. Riskowsky und P. Landmann für die Hilfe während der experimentellen Zeit im Labor.

Frau Dr. T. Schink danke ich sehr für die umfangreiche Hilfe bei statistischen Fragestellungen, Herrn Dr. Roth und Dr. A. Paliege für die geduldige Unterstützung bei technischen Problemen.

Abschließend möchte ich meinen Eltern Anne-Katrin und Dietrich-Wilhelm Bester für Ihre Unterstützung während des Studiums und der Anfertigung dieser Arbeit danken.

ERKLÄRUNG

Hiermit erkläre ich, dass die vorliegende Arbeit mit dem Titel „ Expression des Vasoaktiven Intestinalen Polypeptid-Rezeptors VPAC2 beim Bullösen Pemphigoid “ von mir selbst und ohne unerlaubte fremde Hilfe verfasst wurde. Alle Textstellen, die wörtlich oder sinngemäß aus veröffentlichten oder nicht veröffentlichten Schriften entnommen sind und alle Angaben, die auf mündlichen Auskünften beruhen, sind als solche kenntlich gemacht.