Aus dem Zentrum für Musculoskeletale Chirurgie
der Medizinischen Fakultät Charité – Universitätsmedizin Berlin

DISSERTATION

Die Versorgung proximaler Tibiafrakturen mit einem minimal-invasiven System (LISS) in der klinischen Anwendung

zur Erlangung des akademischen Grades
Doctor medicinae (Dr. med.)

vorgelegt der Medizinischen Fakultät
Charité – Universitätsmedizin Berlin

von

Viola Wilde

aus Berlin

Gutachter/in: 1. Priv.-Doz. Dr. Dr. M.Kääb

2. Prof. Dr. med. T. Mittlmeier

3. Prof. Dr. med. R.-J. Schröder

Datum der Promotion: 29.01.2010

Inhaltsverzeichnis

1. Einleitung 1
2. Anatomische Grundlagen 6
3. Operative Versorgung proximaler Tibiafrakturen und Entwicklung des Fixateur interne ... 8
4. Material und Methode 14
4.1. Patienten 14
4.2 Datenerhebung 18
4.3 OP-Technik 19
5. Ergebnisse 21
5.1. Frakturheilung 21
5.2. Komplikationen 21
5.4. Fallbeispiele 26
6. Diskussion 32
7. Zusammenfassung 39
Literaturverzeichnis 41
Danksagung 58
Lebenslauf 59
Erklärung 60

1. Einleitung

Frakturen der Tibia gehören zu den häufigsten Frakturen beim Menschen [12,27], oft durch Hochrasanztraumen im Rahmen von Verkehrsunfällen verursacht. Die Versorgung wird erschwert durch den meist begleitenden schweren Weichteilschaden und die Gesamtverfassung der traumatisierten Patienten. Prognostisch wichtig sind außerdem Art der Fraktur und Alter des Patienten. Höheres Alter und steigende Anzahl der Fragmente verschlechtern die Prognose [33,60].

Die frühzeitige schonende operative Versorgung, mit möglichst kurzer OP-Dauer, ist ein Ziel in der Versorgung des sich häufig nicht in einem optimalen Gesamtzustand befindlichen Patienten.
Proximale Tibiafrakturen stellen oft eine große Herausforderung in der Versorgung dar, da meist eine artikuläre oder metaphysäre Beteiligung in einer mechanisch stark belasteten Region vorliegt. Es gilt, mögliche Fehlstellungen zu verhindern, eine frühzeitige funktionelle Nachbehandlung zu ermöglichen und das durch die Operation entstehende iatrogene Weichteiltrauma möglichst gering zu halten. Die Klinik zeigt, dass ein bereits schwer vorgeschädigtes Gewebe einen zusätzlichen iatrogenen Schaden nur schlecht toleriert und die Komplikationsrate steigt. Konservativ können Frakturen in dieser Region nur selten versorgt werden [27,54,61]. Jede Art von Osteosynthese setzt jedoch ein zusätzliches Zirkulationstrauma [3].
Permanent wird deshalb nach der Optimierung der operativen Versorgung gestrebt.

Je nach Lokalisation unterscheidet man Tibiakopf-, Tibiaschaft- und distale Tibiafrakturen.
Tibiakopffrakturen sind Frakturen im oberen Tibiadrittel, oft mit Beteiligung des Kniegelenks. Hauptursache sind direkte oder indirekte Traumen.
Tibiaschaftfrakturen kommen häufig bei Kindern und Jugendlichen vor, sie entstehen meist durch ein Distorsionstrauma.
Distale Tibiafrakturen beinhalten Frakturen ohne Gelenkbeteiligung im distalen Tibiabereich

sowie Pilonfrakturen, die mit einer ausgedehnten Zertrümmerung der distalen Tibia einhergehen können.
Im Bereich des Tibiakopfes unterscheidet man Plateaufrakturen, Luxationsfrakturen und Trümmerfrakturen.
Plateaufrakturen werden durch ein axiales Stauchtrauma der Extremität verursacht. Aufgrund der physiologischen Valgusstellung kommt es häufiger zu lateralen Plateaufrakturen, z.B. durch Stürze auf das extendierte Kniegelenk. Sie sind vor allem bei älteren Menschen mit Osteoporose anzutreffen [29].
Plateaufrakturen, besonders solche mit starker Impression oder Fragmentation sind chirurgisch extrem schwer zu versorgen [9].
Luxationsfrakturen entstehen durch Einwirkung von Rotations- und Scherkräften und gehen daher oft mit Verletzungen des Kapselbandapparats und Weichteilschäden einher.
Trümmerfrakturen entstehen meist durch Hochrasanztraumen und können zu schwersten Zerstörungen des Tibiakopfes führen [29].

Die am meisten verwendete Einteilung von Frakturen ist die der Arbeitsgemeinschaft für Osteosynthesefragen (AO). Die AO-Klassifikation beschreibt in einem alphanumerischen Code die Lokalisation und Schwere eines Knochenbruchs. So steht die erste Ziffer für die Körperregion (4=Unterschenkel), die zweite für die Position innerhalb der Region (1=proximal, 2=diaphysär, 3=distal), die Buchstaben A-C bewerten die Fraktur nach Schweregrad und Prognose (Schaftfrakturen: A=einfache, B=Keil-, C=komplexe Fraktur, Gelenkfrakturen: A=extraartikulär, B=partielle Gelenkfraktur, C=vollständige Gelenkfraktur), weitere Ziffern bewerten innerhalb dieser Vorgaben den Schweregrad.

Zusätzlich unterscheidet man offene von geschlossenen Frakturen, wobei der Grad der Weichteilverletzung wiederum durch unterschiedliche Klassifikationssysteme dargestellt werden kann.

Verschiedene Verfahren stehen zur operativen Versorgung zur Verfügung: Plattenosteosynthesen, Fixateur externe, Marknagel, Kombinationsverfahren sowie seit

einigen Jahren winkelstabile Implantate wie das LISS.

Plattenosteosynthesen bewirken eine symmetrisch auf den Schaftquerschnitt verteilte Kompression. Es entsteht eine übungsstabile Fraktur, die eine frühfunktionelle Nachbehandlung erlaubt.

Die Marknagelosteosynthese stellt eine intramedulläre Schienung der Fraktur durch ein Implantat dar. Er wird distal und proximal dynamisch verriegelt, wodurch es bei funktioneller Belastung zu einer Kompression am Frakturspalt kommt.

Die Versorgung mit einem Fixateur externe ist bei polytraumatisierten Patienten mit teilweise schwerstem Weichteilschaden das Mittel der Wahl [21,8]. Im proximalen Bereich darf wegen der Ansätze von Sehnen und Bändern keine sagittale Verankerung durchgeführt werden, da bei Verletzung dieser Strukturen Fehlstellungen resultieren. Hier bietet sich die Anwendung eines Hybridfixateurs an. Dieser kombiniert Drahtfixationen mit offenen Ringen und einem monolateralen Fixateurausleger zum Tibiaschaft hin [22,50,55]. Das proximale Fragment wird wenig traumatisiert und ist in seiner Stellung leicht zu korrigieren.

Die Locking Compression Plate (LCP) ist eine Kombination zwischen dynamischer Kompressionsplatte und innerem Fixateur. Schrauben werden winkelstabil an der Platte fixiert und bieten so Stabilität bei fehlender kontralateraler Kortikalis.

Sie alle bieten aber auch eine Vielzahl an Komplikationen.
Plattenosteosynthesen können auch bei hohen proximalen Tibiafrakturen angewendet werden, die offene Reposition und laterale Fixierung kann jedoch zu Varusdeformitäten führen. Versucht man dies durch zusätzliche Stabilisierung mit einer medial eingebrachten Platte zu verhindern, entsteht eine höhere Gefahr der Wundheilungsstörungen mit Weichteilinfektionen aufgrund der invasiven Freilegung der Frakturzone und der Schädigung der kortikalen Blutversorgung. In einer Arbeit von Young und Barrack, in der

die operative Versorgung von Tibiakopffrakturen mittels Einzel- und Doppelplattenosteosynthese miteinander verglichen wurde, lag die Infektionsrate in der Gruppe der Einzelplattenosteosynthesen bei 32%, in der Gruppe der Doppelplattenosteosynthesen gar bei 87,5% [68].
Weiterhin ist die durch die Plattenosteosynthese zu erzielende Primärstabilität aufgrund der oft unzureichenden Verankerungsmöglichkeit im kurzen proximalen Fragment häufig limitiert, was im Extremfall die Doppelplattenosteosynthese oder die zusätzliche Implantation eines externen Fixationssystems notwendig macht [18,41,63].
Der Marknagel stellt zwar eine wenig invasive Methode dar, kann jedoch nicht bei Frakturen mit Gelenkbeteiligung angewendet werden, sein Einsatz beschränkt sich auf Frakturen mit einem langen proximalen Fragment [7]. Aufgrund der ungenügenden kortikalen Fixierung ist eine zusätzliche Fixierung notwendig [22,34,37,47]. Es drohen Achsabweichungen und Fehlstellungen. Zusätzlich bedingt der Marknagel zwar keinen großen Weichteilschaden, behindert aber die intramedulläre vaskuläre Versorgung [17]. Es kommt zu einer Erhöhung des Kompartmentdrucks.
Während die Frakturen des Tibiaschaftes mit der unaufgebohrten Marknagelung suffizient mit einer geringen Komplikationsrate operativ gut behandelt werden können, stellen die proximalen Tibiafrakturen Problemfrakturen dar [24,45,51].

Mit dem Fixateur externe kann die Gelenkfläche nicht exakt genug rekonstruiert werden, außerdem bergen alle Fixateure die Gefahr der Pin-Track-Infekte. In der Literatur wird über das grundsätzliche Auftreten von Infektionen berichtet, die die Anwendung lokaler Maßnahmen, Pinwechsel oder sogar Verfahrenswechsel notwendig werden lassen [50, 66].

Die LCP bietet bei gelenknahen Frakturen nicht die Möglichkeit, bei liegender lateraler Platte durch Distraktion oder Kompression auf der medialen Seite die Achse bei liegendem Implantat zu korrigieren.

Aufgrund der Vielzahl der möglichen Komplikationen geht der Trend in der operativen

Versorgung mehr und mehr zu der Verwendung so genannter biologischer Osteosynthesen über. Die biologische Osteosynthese ist gekennzeichnet durch eine Weichteil schonende Operationstechnik, Reduktion des Repositionszieles auf das funktionell Notwendige und Verwendung neuer Verankerungsprinzipien und Implantat-Designs, welche die Knochenvitalität wenig beeinflussen. Die Reposition einer Fraktur im Schaftbereich erfolgt meist indirekt, die Exposition der Frakturzone wird vermieden, und die Fragmente bleiben in ihren Weichteilverbund integriert, so dass der natürliche Knochenheilungsprozess so wenig wie möglich gestört wird.
Das Less Invasive Stabilization System (LISS) basiert auf diesem Prinzip einer biologischen Osteosynthese. Es ist ein Fixateur interne zur Versorgung proximaler Tibiafrakturen. Ein anatomisch vorgeformter extramedullärer Kraftträger wird nach indirekter Frakturreposition mittels Zielbügel über einen minimal invasiven Zugang in den epiperiostalen Raum eingebracht. Die Fixierung erfolgt mit selbstbohrenden, selbstschneidenden Schrauben, die sich winkelstabil im Implantat verankern.

Ziel dieser Arbeit ist die Beurteilung dieses neueren winkelstabilen minimalinvasiven Osteosyntheseverfahrens in der klinischen Anwendung der Versorgung proximaler Tibiafrakturen.

2. Anatomische Grundlagen

Die Tibia gehört zu den langen Röhrenknochen und ist nach dem Femur der größte Knochen im menschlichen Körper. Zusammen mit der Fibula bildet sie das knöcherne Gerüst des Unterschenkels. Sie wird in drei Abschnitte unterteilt: in die proximale Epiphyse, die Diaphyse sowie die distale Epiphyse. Der Condylus medialis und lateralis der proximalen Epiphyse bilden die Basis der Kniegelenksfläche. Die distale Epiphyse bildet den Malleolus medialis.
An der proximalen Tibia inserieren und entspringen mehrere Muskeln. Am lateralen Condylus setzt der Tractus iliotibials, an der Tuberositas das Ligamentum patellae und medial davon die Musculi sartorius, gracilis und semitendinosus an. Dorsalseitig findet sich der Ansatz der Musculi semimembranosus und popliteus. Ventralseitig entspringen der Musculus tibialis anterior, dorsal die Musculi soleus und tibialis posterior.

Die Blutversorgung des Röhrenknochens erfolgt über die metaphysäre Arterie, die Nutritialgefäße sowie über periostale Arterien. Die Nutritialgefäße dringen in die Diaphyse ein und teilen sich in der Markhöhle in aszendierende und deszendierende Medullararterien auf. Dort versorgen sie als Arteriolen die endostale Kortikalis. Terminale Anastomosen der auf- und absteigenden Medullargefäße verbinden sich an den Enden des Markkanals mit denen der metaphysären Arterien. Über diese Anastomosen ist die metaphysäre Arterie in der Lage, die Diaphyse zu versorgen, sollte die medulläre Arterie bei der Fraktur zerstört worden sein.
Üblicherweise ist die Richtung des Blutflusses zentrifugal von medullär nach periostal. Der Blutfluss kann sich bei dauerhafter Schädigung der medullären Perfusion jedoch umkehren.
Wichtiger als die arterielle Versorgung scheint die venöse Versorgung des Periosts zu sein. Wird der venöse Abstrom durch Osteosynthesematerial gestört, wird die gesamte Perfusion der Kortikalis unter dem aufliegenden Material gestoppt. Diese intrakortikale Durchblutungsstörung kann man am ehesten als Infarzierung durch venöse Stase erklären.

Kleinere Bezirke können durch intraossäre Remodulation reperfundiert werden. Bei einer stärkeren Beeinträchtigung des venösen Abstroms und damit der kortikalen Perfusion können die betroffenen Teile der Kortikalis nekrotisch bleiben. Der dafür notwendige Druck ist sehr gering.

Man unterscheidet prinzipiell zwischen der primären und der sekundären Knochenheilung.
Die primäre Knochenheilung findet ohne Kallusbildung statt. Im Frakturspalt entsteht ein fibroblasten- und kapillarreiches Granulationsgewebe, in dem Osteoblasten primär Faserknochen und durch Umbau lamellären Knochen bilden. Bei absolut stabilem Kontakt der Frakturenden ohne Dislokation oder Spaltbildung kommt es zur unmittelbaren Überbrückung durch Havers-Osteone. Die spontane Knochenheilung zeichnet sich durch ein bindegewebiges Reparationsgewebe mit sekundärer Knochenbildung, dem sogenannten Kallus, aus. Bei guter Stabilität der Fraktur werden Fibroblasten zu Osteoblasten umgewandelt und bilden unreifen Geflechtknochenkallus. Dieser ist zwar mineralisiert, aber nicht belastbar, und muss erst zu sekundärem lamellärem Knochen umgebildet werden. Nach 6-8 Wochen ist die Bildung des endgültigen belastbaren Knochenkallus abgeschlossen. Ungenügende Stabilisierung der Frakturenden kann je nach Ausmaß der Beweglichkeit die Bildung von Knorpelkallus zur Folge haben, mit der Möglichkeit des Umbaus zu primärer und sekundärer Spongiosa oder der Bildung einer Pseudarthrose.
Mit der operativen Frakturversorgung, der Osteosynthese, wird die primäre Knochenheilung angestrebt. Die Frakturteile werden unter Druck exakt stabilisiert und adaptiert, so dass eine primäre Heilung als Kontakt- oder Spaltheilung eintreten kann. Vorteile sind die frühe Belastbarkeit und die damit verbundene frühe Mobilisierung der Patienten mit der Verminderung drohender Komplikationen der Immobilisierung wie Muskelatrophie, Thrombose, Embolie etc.

3. Operative Versorgung proximaler Tibiafrakturen und Entwicklung des Fixateur interne

Das Hauptproblem bei der operativen Frakturstabilisierung war in der hohen Infektionsrate zu sehen, so dass die Behandlung von Frakturen bis zum Ende des 19. Jahrhunderts konservativen Methoden vorbehalten war. Erst mit der Einführung von Asepsis und Antisepsis wurden langsam intra- und extramedulläre Verfahren entwickelt. Es folgten intramedulläre Stabilisationsversuche mit Knochenspänen und Elfenbeinstiften durch Volkmann, Bircher und Gluck mit eher deprimierenden Ergebnissen. 1851 wurde von Langenbeck ein Knochenschraubenapparat entwickelt, der einen Vorläufer des Fixateur externe darstellte. Dieser wurde von Lambotte modifiziert und um die Jahrhundertwende systematisch angewendet. 1886 entwickelte Hansmann eine Osteosyntheseplatte, die dem Knochen unmittelbar aufgelegt und mit aus den Weichteilen herausragenden Stiftschrauben befestigt wurde und so den Frakturbereich überbrückte. Die bereits oben erwähnten Brüder Lambotte entwickelten Jahre später eine Osteosyntheseplatte mit unter die Haut versenkbaren Schrauben. Albine Lambotte versuchte durch gebogene und y-förmige Platten die rigide interne Fixation auf periartikuläre Frakturen zu erweitern, damals wurde von ihm erstmals der Begriff der „Osteosynthese“ geprägt.

Die Behandlung von Verletzungen des Bewegungsapparates stellte jedoch im Allgemeinen eine langwierige konservative Therapie dar. Erst im ersten Weltkrieg konnten im größeren Umfang Erfahrungen mit der osteosynthetischen Versorgung von Frakturen gesammelt werden.

1939 gelang dann Gerhard Küntscher mit der Entwicklung des Marknagels ein entscheidender Fortschritt in der Entwicklung der intramedullären Stabilisierung. Allerdings brachten überzogene Indikationsstellungen und unzureichende Technik diese äußerst leistungsfähige Methode zunächst in Misskredit.

In den 50er-Jahren wurde in der Schweiz die Arbeitsgemeinschaft für Osteosynthesefragen gegründet, eine 13-köpfige Gruppe von Chirurgen, Orthopäden, Ingenieuren und Metallurgen unter der Führung von Maurice Müller, Martin Allgöwer, Hans Willenegger und

Robert Schneider. Sie postulierten in den Anfangsjahren die Behandlungsprinzipien für eine erfolgreiche Frakturbehandlung, nämlich anatomische Rekonstruktion der Frakturfragmente, insbesondere bei Gelenkbrüchen, stabile innere Fixation durch interfragmentäre Kompression, um den lokalen biomechanischen Anforderungen gerecht zu werden, Erhaltung der Blutversorgung von Knochen und Weichteilen durch atraumatische Operationstechnik sowie eine frühe aktive Mobilisation der verletzten Extremität sowie des Patienten zur Vermeidung der sogenannte Frakturkrankheit.

Die AO sah die Verplattung als ideales Osteosyntheseverfahren an. Dazu trug maßgeblich eine Publikation von Danis mit dem Titel „Theorie und Praxis der internen Fixation“ bei. Er beschrieb eine Kompressionsplatte, die die Fraktur so fest stabilisieren sollte, dass eine sofortige funktionelle Nachbehandlung möglich war. Die unter axialer Kompression und rigider Fixierung ohne Kallusbildung erreichte Frakturheilung bezeichnete er als primär, die unter konservativer Behandlung oder Marknagelung erreichte Heilung als sekundär, wobei die Kallusbildung als Zeichen der Instabilität gewertet wurde.

1965 wurde dann von Allgöwer, Perren, Russenberger et al. die dynamische Kompressionsplatte (DCP) mit halbzylindrischen Spann-Gleitlöchern entwickelt.

In den späten 80er-Jahren kam man von der akribischen Rekonstruktion der Silhouette eines perfekten Knochens ab und befasste sich mit biologischen und funktionellen Behandlungen. Um die Schonung der Weichteile und des Knochens zu ermöglichen, wurde die Limited Contact Dynamic Compression Plate (LC-DCP) entwickelt, bei der die Knochenauflage um 50% gegenüber der herkömmlichen DCP reduziert ist und dadurch eine geringere Schädigung der kortikalen Perfusion verursacht wird. Diese Weichteil schonende Operationsmethode wurde unter dem Namen der biologischen Osteosynthese bekannt und konnte durch die Weiterentwicklung indirekter Repositions- und Operationstechniken verwirklicht werden. Die Entwicklung geht weiter zu winkelstabilen Plattensystemen, bei denen die im Knochen verankerten Schrauben mit der die Fraktur überbrückenden Platte so verbunden sind, dass ein Verschieben gegenüber dem Befestigungswinkel nicht möglich ist. Hierzu zählen der interne Plattenfixateur PC-Fix (Point Contact Fixateur) der durch eine geringe Auflagefläche am Knochen eine bessere Blutversorgung des Knochens gewährleistet, und die LCP (Locking Compression Plate),

die mit einer neuartigen Lochform sowohl zur dynamischen Kompression als auch zur winkelstabilen Verschraubung einsetzbar ist. Sie lässt sich also sowohl als konventionelle Platte als auch als Fixateur externe einsetzen. Sie hat sich insbesondere in der Versorgung von osteoporotischen Frakturen bewährt. Das LISS ist die konsequente Weiterentwicklung, bei der eine winkelstabile Verankerung ohne Knochenkontakt möglich wird.

Proximale Tibiafrakturen entstehen meistens infolge direkter oder indirekter Krafteinwirkung, z.B. durch Rasanztraumen oder Biegung und Rotation sowie durch Quetschverletzungen, die dann mit einem größeren Weichteilschaden einhergehen. Insgesamt machen die Frakturen des proximalen Drittels 10% der Tibiafrakturen aus.

Sie sind nach der AO-Klassifikation [44] metaphysäre Frakturen der Typen 41-A2.1-3 und 41-A3.1-3 (siehe Abb. 1) sowie alle diaphysären Tibiaschaftfrakturen der AO-Klassifikation 42 mit Beteiligung des ersten und zweiten Schaftfünftels. Der begleitende Weichteilschaden wird nach Tscherne und Oestern [61] klassifiziert (G0-G3), die offene Fraktur nach Gustilo und Anderson (O I, O II, O III, A, B, C) [23].

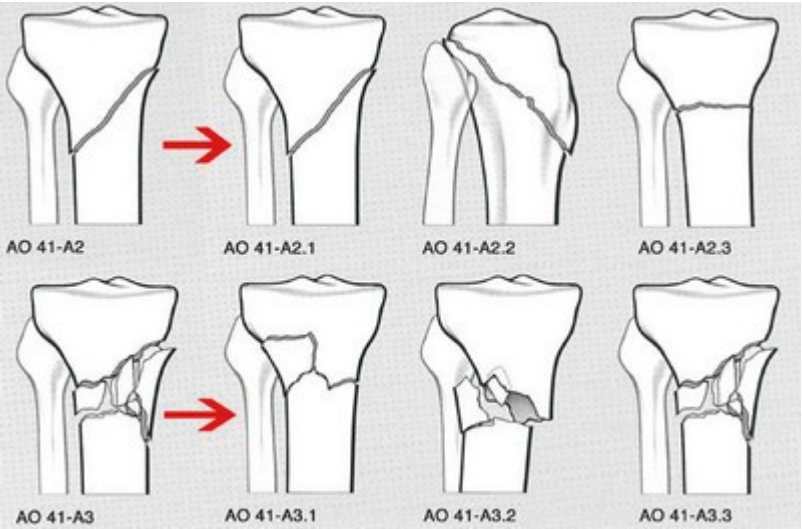

Abbildung 1

Nur selten können proximale Tibiafrakturen konservativ versorgt werden. Möglich ist dies gegebenenfalls bei geschlossenen nicht-dislozierten stabilen Frakturen sowie Frakturen im Wachstumsalter.

Alle offenen, alle dislozierten und alle instabilen Frakturen müssen operativ versorgt werden mit dem Ziel, eine belastungsstabile und achsenkorrekte Unterschenkelrekonstruktion zu erhalten.

Mit der Plattenosteosynthese sollen Zug- und Scherkräfte durch axiale Kompression am Frakturspalt ausgeschaltet werden. Dies geschieht durch Verwendung von Zugschrauben mit Neutralisationsplatten oder Plattenzugschrauben mit Kompressionsplatten. Diese bewirken eine symmetrisch auf den Schaftquerschnitt verteilte Kompression und verhindern Mikrobewegungen.

Verwendung findet die Plattenosteosynthese insbesondere bei Mehrfragment- und Trümmerbrüchen im Bereich der Metaphyse, wenn ein Marknagel oder Fixateur externe angewendet werden kann. Häufig bietet sich die Plattenosteosynthese beim Verfahrenswechsel bei Redislokationen, °II-°III-offenen Frakturen mit Gefäß- oder Nervenschaden oder persistierender Instabilität nach initialer Fixateur-externe-Anlage an. Der Operationszugang erfolgt normalerweise über den lateralen Standardzugang unter Schonung des Periosts und der Muskelfaszienansätze. Am Tibiaschaft sollte zur Sicherstellung der knöchernen Durchblutung die Tibiavorderkante nicht freigelegt werden. Die Platte muss von vitalem Gewebe bedeckt sein. Um die Nachteile der Plattenosteosynthesen mit kortikalem Vaskularitätsschaden zu minimieren, gab es in den letzten Jahrzehnten immer weitere Entwicklungen mit immer geringerem Knochen-Implantat-Kontakt und verminderter Invasivität der Operation (Prinzip der MIPO).

Ziel der Plattenosteosynthese ist es, eine frühe funktionelle Nachbehandlung zu ermöglichen. Die osteosynthetisch versorgte Fraktur ist übungs-, jedoch nicht belastungsstabil.

Das Prinzip der Marknagelosteosynthese ist eine intramedulläre Schienung der Fraktur durch ein Implantat. Die Markhöhle wird frakturfern eröffnet und der Markraum aufgebohrt. Der Marknagel wird in die Markhöhle eingeführt und unter Röntgenkontrolle über die Frakturzone geschoben und die Fraktur gleichzeitig reponiert. Anschließend erfolgt die distale und proximale Verriegelung. Unter funktioneller Belastung kommt es durch die dynamische Verriegelung zu einer Kompression am Frakturspalt. Für die Marknagelosteosynthese sind Frakturen der proximalen Tibia jedoch meist nicht sehr

geeignet. Der trichterförmige Markraum bietet dem Implantat keinen ausreichenden Halt, so dass eine doppelte Verriegelung in zwei Ebenen erforderlich ist, ggf. müssen zusätzlich Pollerschrauben eingebracht werden [36]. Der beim Einbringen des Marknagels gesetzte Weichteilschaden ist zwar gering, jedoch wird intramedullär die Blutversorgung durch die Vasa nutricae behindert und auch die metaphysäre Arterie komprimiert [17]. Eine fehlerhafte Nageleinschlagstelle am Tibiakopf kann zu Achsabweichungen führen. Versetzung gegenüber der zentralen Schaftachse nach medial führt zur Valgusfehlstellung, nach lateral zur Varusfehlstellung. Ein nicht proximal genug gewählter Einschlag kann zur Rekurvationsfehlstellung führen. Intraoperativ kann es zur Fissurbildung bis hin zur Sprengung des proximalen Fragments kommen. Der Marknagel kann nur bei Frakturen ohne Gelenkbeteiligung und intakter Tuberositas tibiae verwendet werden, im oberen Fragment muss eine feste Verankerung der Verriegelungsschrauben gewährleistet sein. Die Marknagelosteosynthese ist ebenfalls übungs- aber nicht belastungsstabil.

Beim Fixateur externe werden Schrauben bzw. Nägel frakturfern, perkutan sagittal in den Knochen eingebracht und durch äußere Verbindungsstücke starr gegeneinander fixiert. Die Stabilität ist abhängig vom guten Sitz der Pins und der Stabilität des verbindenden Systems. Der operative Aufwand ist gering und das Baukastensystem erlaubt die Anpassung an nahezu jede Fraktursituation.

Der Fixateur externe bietet insbesondere sehr gute Versorgungsmöglichkeiten bei Frakturen des Unterschenkels mit schwerem Weichteilschaden. Jedoch dürfen in Gelenknähe Schanz-Schrauben nicht in sagittaler Richtung wegen der erheblichen Verletzung von Sehnen und Bändern angebracht werden, so dass sich hier der Hybridfixateur anbietet. Er setzt sich aus einem Ringmodul und dem AO-Fixateur zusammen. Das proximale Fragment wird mit parallel zur tibialen Gelenkfläche eingebrachten Kirschnerdrähten an einem horizontal liegenden Carbonring fixiert und mit einer Schanz-Schraube stabilisiert. Die Ringkonstruktion wird mit Schanz-Schrauben achsengerecht verbunden, die in der Diaphyse distal der Fraktur verankert sind. Vorteilhaft erweist sich die Weichteil schonende Applikationsmöglichkeit und die geschlossen durchführbaren Korrekturrepositionen. Der Fixateur ist für den Patienten aber eher unkomfortabel und fördert dadurch eine schlechte Compliance, obwohl eine frühe

funktionelle Nachbehandlung möglich ist. Nachteilig wirken sich weiterhin Pin-track-Infekte aus.

Mit dem Less Invasive Stabilisation System (LISS) für die proximale Tibia steht ein Osteosyntheseverfahren zur Verfügung, das die Kriterien der minimal-invasiven Osteosynthese erfüllt. Es beinhaltet eine schnelle Montage, ein Weichteil schonendes geschlossenes OP-Verfahren und eine sofortige Übungs- und Teilbelastungsstabilität. Dabei wird ein anatomisch vorgeformter extramedullärer Kraftträger nach indirekter Reposition mittels Zielbügel (siehe Abb.2) über einen minimal invasiven Zugang in den epiperiostalen Raum eingebracht. Dieser wird anschließend mit selbstschneidenden und selbstbohrenden Schrauben, die sich winkelstabil im Implantat verankern, fixiert.



Abbildung 2: Zielbügel mit Implantat

4. Material und Methode

4.1. Patienten

44 Patienten mit proximalen Tibiafrakturen wurden von Juli 1998 bis März 2002 in der unfallchirurgischen Abteilung der Charité CVK mit dem LISS PLT versorgt, erfasst und nachuntersucht, davon 11 Frauen und 33 Männer. Bei 14 Patienten lag ein Einfachtrauma, bei 30 Patienten ein Mehrfachtrauma, bei 16 ein Polytrauma vor (siehe Abb.3). Abbildung vier zeigt die Altersverteilung in unserer Studie. Das Durchschnittsalter betrug 43 Jahre (21 – 88 Jahre), wobei das Alter der Patienten mit isolierter Fraktur deutlich höher war als das der polytraumatisierten Patienten oder der Patienten mit Mehrfachfrakturen. In über 75 % der Fälle waren Rasanztraumen wie Verkehrsunfälle oder Sturz aus großer Höhe die Ursache.

Bei 44 Patienten wurden 45 LISS implantiert. Insgesamt wurden 21 intraartikuläre Frakturen (AO 41 C), eine Fraktur AO 41 B1, drei extraartikuläre proximale Tibiafrakturen (AO 41 A) und 20 proximale Tibiaschaftfrakturen (AO 42) versorgt. In 26 Fällen lag ein geschlossener, in 19 Fällen ein offener Weichteilschaden vor. Die offenen Frakturen teilten sich in drei G I, sechs G II, sieben G IIIa und zwei G IIIb auf (siehe Abb. 5+6). Bei 14 Patienten mit geschlossenem Weichteilschaden und bei 16 mit offenen Frakturen musste eine Kompartmentspaltung vorgenommen werden. Bei einem Patienten erfolgte die Erstversorgung außerhalb, es liegen keine Daten über den posttraumatischen Weichteilschaden vor.

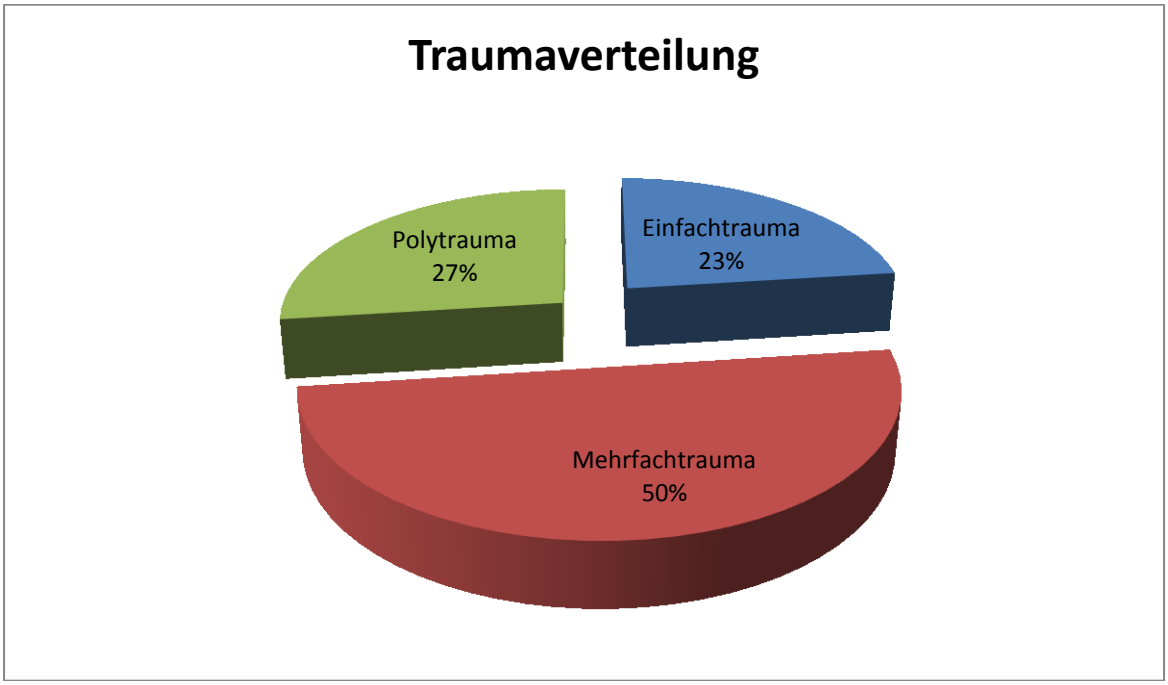

Abbildung 3

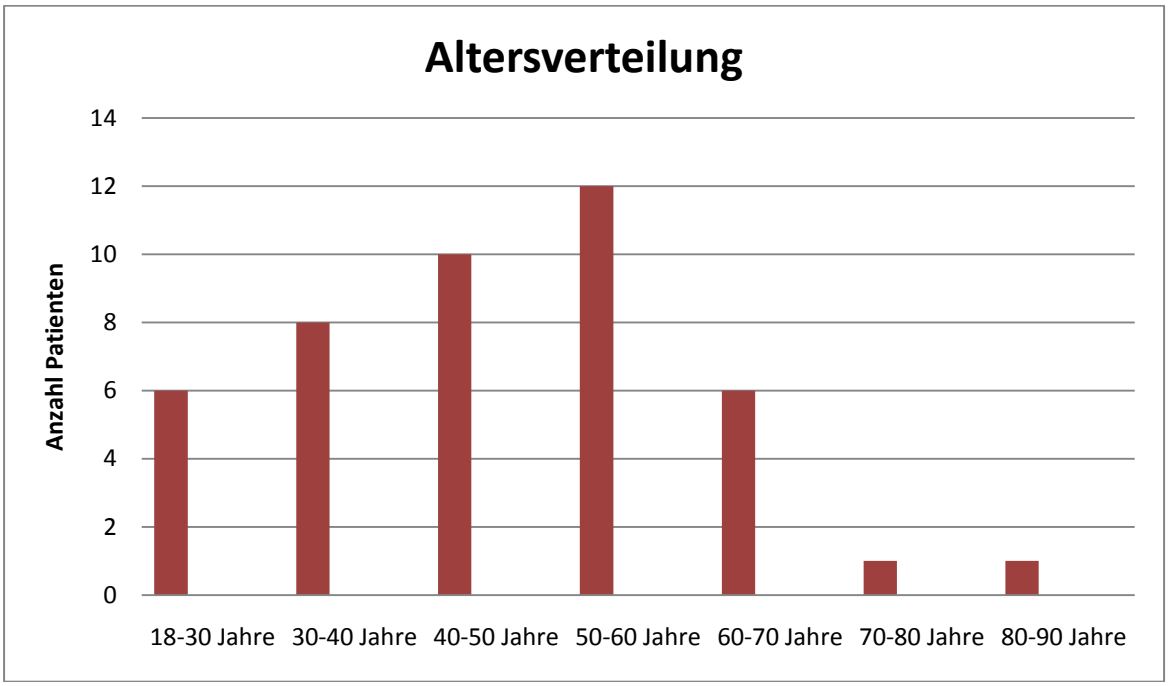

Abbildung 4

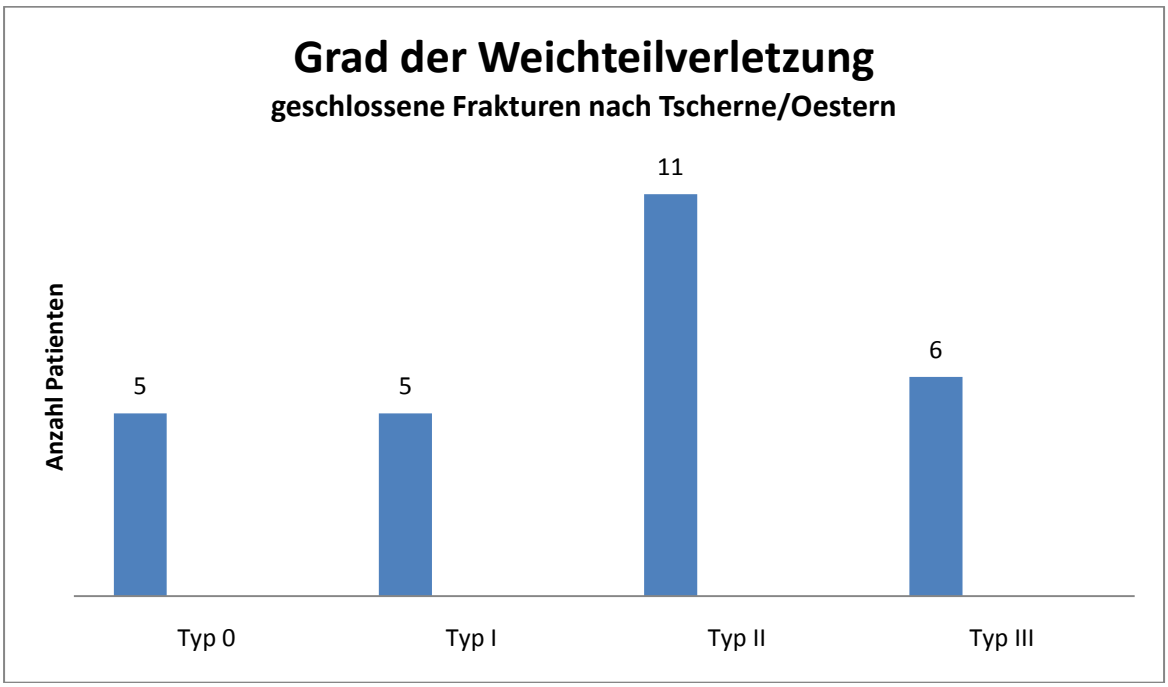

Abbildung 5

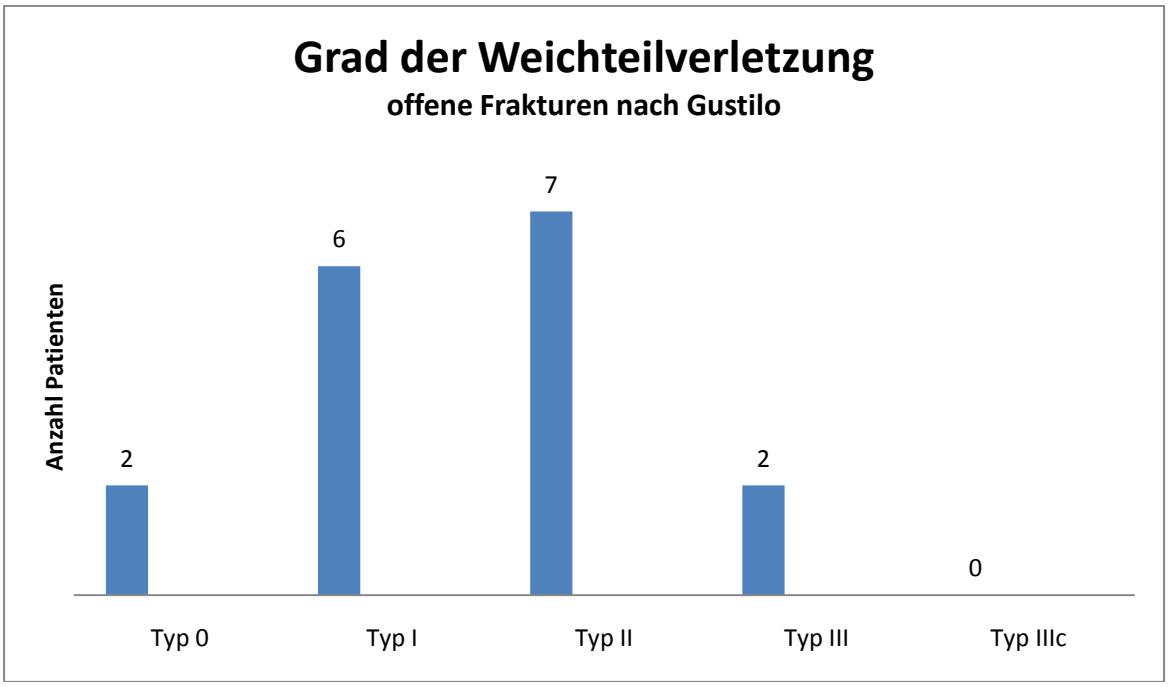

Abbildung 6

Sieben der 44 Patienten konnten nicht nachuntersucht werden, dies entspricht einer Nachuntersuchungsrate von 84 %. Von den nicht untersuchten Patienten war eine Patientin altersbedingt verstorben, zwei waren nicht zu erreichen, ein Patient ohne festen Wohnsitz, die restlichen drei sind wegen eines zusätzlich erlittenen drittgradigen Schädel-Hirn-Traumas Pflegefälle.

In die Studie wurden Patienten mit ausgereiftem Skelettsystem und proximalen Tibiaschaftfrakturen sowie intraartikulären proximalen Tibiafrakturen aller Schweregrade aufgenommen. Die Einteilung der Frakturen erfolgte anhand der AO-Klassifikation, die der Weichteilverletzungen nach Gustilo bzw. Tscherne/Oestern (siehe Anhang). Außerdem wurde zur Beurteilung des klinischen Ergebnisses der Tegner- und Lysholm-Score [39, 61](siehe Anhang) sowie VAS-Skalen bezüglich der Kniebeweglichkeit, des kosmetischen Ergebnisses und des Gesamtergebnisses hinzugezogen.

4.2 Datenerhebung

Die demographischen und klinischen Daten wurden drei, sechs und zwölf Monate nach der Frakturversorgung erfasst und der Heilungsverlauf wurde radiologisch dokumentiert. Hierfür wurde ein Erhebungsbogen entwickelt, der Alter und Geschlecht des Patienten, betroffene Seite und Art des Traumas, Frakturtyp und Grad der Weichteilverletzung, Begleiterkrankungen, Implantatgröße, Komplikationen und den Zeitpunkt der knöchernen Konsolidierung erfasste.

Im Röntgenbild wurden das Ausmaß der knöchernen Konsolidierung, die Achsstellung und Lage des Implantats sowie mögliche Arthrosezeichen bewertet.

Die klinische Untersuchung berücksichtigte das Ausmaß einer eventuell vorhandenen Muskeltrophie durch Umfangsmessung. Der Bewegungsumfang beider Kniegelenke wurde anhand der Neutral-Null-Methode gemessen. Die Beurteilung der Stabilität des Bandapparates erfolgte über die Prüfung der medialen und lateralen Aufklappbarkeit, der vorderen und hinteren Schublade sowie über den Lachmann- und den Pivot-Shift-Test.

Zusätzlich erfolgte die subjektive Beurteilung durch den Patienten anhand verschiedener Scores, zur Einschätzung der möglichen Aktivität und der Zufriedenheit. Hierfür wurde der Aktivitätsscore nach Tegner [59] verwendet, der ursprünglich für Verletzungen des Kniegelenks entwickelt wurde und die aktuelle Aktivität mit der prätraumatischen Aktivität vergleicht, sowie der Kniescore nach Lysholm [39], bei dem die Patienten angeben, ob sie hinken oder eine Gehhilfe verwenden, ob Probleme beim Treppensteigen bestehen, ob sie in die Hocke gehen können oder ob ein Instabilitätsgefühl oder eine Schwellung aufgetreten ist. Außerdem wurden VAS-Skalen zur Bewertung des klinischen, kosmetischen und des Gesamtergebnisses herangezogen.

Als abgeschlossene Frakturheilung wurde radiologisch eine komplett konsolidierte Fraktur sowie klinisch die Vollbelastung der betroffenen Extremität gewertet. Der verzögerte Heilungsprozess war als unvollständige Durchbauung der Frakturzone nach zwölf Monaten definiert.

Die Studie wurde nach den Richtlinien der Europäischen Norm EN 540 durchgeführt.

4.3 OP-Technik

Präoperativ wurden konventionelle Röntgenaufnahmen der Tibia in zwei Ebenen durchgeführt, bei intraartikulären Frakturen zusätzlich Schrägaufnahmen oder eine CT-Untersuchung [56]. Dann wurde unter Zuhilfenahme der Planungsschablone die Implantatlänge ausgewählt. Abbildung 7 zeigt die verschiedenen Implantatgrößen. Der Patient befand sich in Rückenlage. Bei intraartikulären Frakturen wurde zunächst das Gelenk mittels Zugschrauben rekonstruiert und stabilisiert. Nach erfolgter Reposition, die meist manuell erfolgen konnte, und gegebenenfalls vorübergehender Anlage eines Fixateur externe oder eines Distractors wurde über eine laterale Hautinzision vom Tuberculum Gerdy ausgehend das Implantat unter den Musculus tibialis anterior unter ständigem Knochenkontakt zum lateralen Kondylus vorgeschoben [2,43]. Der Musculus tibialis anterior wurde zuvor vorsichtig von seinem Ansatz gelöst und hinterher refixiert. Eine Eröffnung der Frakturzone oder eine Reposition von Einzelfragmenten erfolgte nicht. Nach genauer Positionierung des LISS distal auf der anterolateralen Seite der Tibia und proximal auf dem lateralen Kondylus wurde eine temporäre Fixierung mit Kirschner-Drähten durchgeführt. Nach Lagekontrolle durch den Bildwandler wurde das Implantat durch Trokarhülsen mit selbstdrehenden und selbstschneidenden Schrauben fixiert. Auf jeder Seite der Fraktur müssen in Abhängigkeit von der Implantatgröße mindestens vier Schrauben verwendet werden.



Abbildung 7: Implantatgrößen

5. Ergebnisse

5.1. Frakturheilung

Bei 35 von 37 Frakturen war die Frakturheilung innerhalb von sechs Monaten abgeschlossen. Ein Patient erhielt 12 Monate postoperativ eine Spongiosaplastik. Bei einem Weiteren zeigte sich bei einer Routineuntersuchung eine Implantatlockerung, ohne dass der Patient über Beschwerden klagte. Das Implantat wurde mit bikortikalen Schrauben restabilisiert.

5.2. Komplikationen

Bei 15 der 44 operierten Patienten traten Komplikationen auf, die sich in drei Wundinfektionen, vier Wundheilungsstörungen, drei Peroneusläsionen, fünf Fehlstellungen, einer Materiallockerung sowie zwei posttraumatischen Gonarthrosen aufteilten.

Die Wundinfektionen (davon eine mit MRSA) waren allesamt mit Antibiotika beherrschbar, nur in einem Fall waren zusätzlich Debridements und Mesh-Abdeckungen notwendig. Die von der Wundheilungsstörung betroffenen Patienten wiesen als Vorerkrankungen in einem Fall Diabetes mellitus, in einem Fall Multiple Sklerose, sowie in zwei Fällen Alkoholabusus auf.

Von den drei Fällen mit postoperativen Peroneusläsionen heilte eine folgenlos aus. Ein Patient musste vorübergehend, ein weiterer dauerhaft eine Peroneusschiene tragen, bei letzterem hatte ein Nebenschilddrüsenadenom zu einer Knochendichteverminderung geführt.

Definiert man eine Fehlstellung als Achsabweichung von mehr als 5°, ergibt sich für unser Patientengut eine Anzahl von 5 Fehlstellungen. Diese teilten sich in zwei

Varusfehlstellungen von 6° und 9° und drei Valgusfehlstellungen von 6°, 7° und 7°auf. Beinverlängerungen und Verkürzungen von 1cm waren in jeweils zwei Fällen zu beobachten.

Zwei Patienten mit posttraumatischen Gonarthrosen erhielten Knieprothesen.

Tabelle 1: Komplikationen

Art der Komplikation	**Patienten**	**Prozent**
Wundinfektionen	3	6,8
Wundheilungsstörungen	4	9,1
Materiallockerung	1	2,2
Verzögerte Frakturheilung	1	2,2
Fehlstellungen	5	11,3
Nervenläsionen	2	4,5
Osteoarthrose	2	4,5

5.3. Funktionelle Ergebnisse

Radiologisch zeigte sich in 36 von 37 Fällen eine vollständige Durchbauung der Frakturzone. 34 Patienten konnten die betroffene Extremität voll belasten, dies wurde im Durchschnitt nach 17,8 Wochen (9-52 Wochen) erreicht. Eine Patientin mit Adipositas per magna und Diabetes mellitus war an Unterarmgehhilfen mobilisiert, eine zweite aufgrund einer MS-Erkrankung auf den Rollstuhl angewiesen. Die dritte hatte während des Unfalls eine Hirnmassenblutung mit resultierender Hemiparese erlitten.

Bei 31 der 37 nachuntersuchten Patienten war die Flexion größer als 120° (im Durchschnitt 129°), dreimal wurde eine Flexion von 100-120°erreicht, drei Patienten wiesen allerdings ein deutliches Beugedefizit auf (Durchschnitt 86°). Ein Patient mit einem Bewegungsumfang von 90/5/0° hatte nach AO 41 C3-Fraktur und späterer Spongiosaplastik nach Plateauverlust bei anhaltenden Schwellungen zwischenzeitlich eine TEP. Ein weiterer Patient mit einem Bewegungsumfang von 80/15/0° war zunächst außerhalb der Charité mit einem AO-Nagel versorgt, anschließend mit Pollerschrauben stabilisiert und letztendlich nach wiederholter Segmentdislokation mit dem LISS versorgt worden. Der dritte Patient gab permanente Schmerzen an und erreichte ein Bewegungsausmaß von 90/5/0°, belastete jedoch voll.

Bandinstabilitäten fielen bei neun Patienten auf, davon drei laterale, eine mediale, zwei kombiniert lateral-posteriore, zwei anteriore sowie eine anterior-posteriore. Bei einem Patienten, bei dem sich ein kombinierter vorderer und hinterer Kreuzbandausriss fand, wurde eine hintere Kreuzbandplastik durchgeführt, das vordere Kreuzband konnte refixiert werden.

15 Patienten gaben Schmerzen an, die von leichter Wetterfühligkeit bis zu bewegungseinschränkendem Dauerschmerz reichten. Bei 10 dieser Patienten wurde eine Materialentfernung vorgenommen, da die Schmerzen dem Implantat angelastet wurden. Es wurde über ein laterales Auftragen des Implantats (Abb.8) mit Spannungsgefühl und behinderter Beugung berichtet. Bei sieben Patienten hatte dies durch eine Schonhaltung zu einer sichtbaren Muskelatrophie geführt. Die Materialentnahme erfolgte jeweils ohne Probleme.

Abbildung 8: deutlich sichtbares laterales Auftragen des Implantats bei allerdings völlig beschwerdefreier Patientin

Acht Patienten der eigenen Untersuchungsreihe mussten erneut operiert werden. Zwei Patienten, die auswärts mit einem UTN und einem 9-Loch-LISS versorgt worden waren, mussten wegen einer Fragmentdislokation und Instabilität mit einem 13-Loch-LISS stabilisiert werden. Eine zunächst mit einer Radius-T-Platte und LCP-Platte operierte Patientin erhielt nach einer Nachsinterung des lateralen Plateaus um 1,5cm eine Endobon-Unterfütterung und eine 5-Loch-LISS. Eine Patientin, die zunächst einen UTN erhielt musste wegen zunehmender Instabilität nach einer Woche mit dem LISS versorgt werden. Ein Patient mit offener Fraktur und schwerem Weichteilschaden klagte nach Spongiosaunterfütterung wegen Plateauimpression und Versorgung mit einem 9-Loch-LISS sowie Kompartmentspaltung fortwährend über Schmerzen, so dass er bei bestehender Gonarthrose mit einer TEP versorgt wurde. Nach 9-Loch-LISS-Implantation und Kompartmentspaltung bei einer geschlossenen AO 41 C3.1 Fraktur entwickelte ein Patient eine posttraumatische Gonarthrose mit Chondromalazie und infrapatellarer

Kontraktur. Auch hier blieb nur die Implantation einer TEP.

Aufgrund eines Plattenausrisses im distalen Teil musste bei einem anderen Patienten die Platte mit bikortikalen Schrauben refixiert werden. Bei einem weiteren Patienten, der zwei Jahre nach dem Unfall ohne erkennbare Ursache plötzlich über Schmerzen in der Wade klagte, ließ das Röntgenbild einen Materialbruch erkennen, ohne dass ein Trauma bekannt war. Er wurde erneut operiert (Abb.9) und mit einer Spongiosaplastik versorgt.

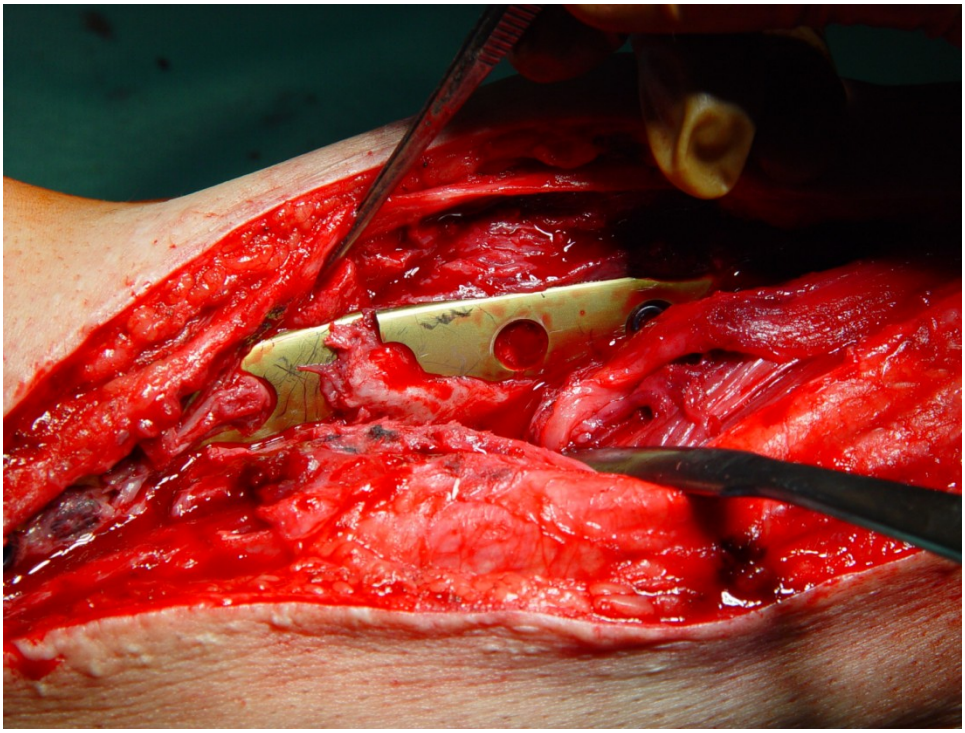

Abbildung 9: Intraoperativer Befund, Materialbruch

Hinsichtlich der Zufriedenheit mit der postoperativen Kniebeweglichkeit auf einer VAS-Skala von 1-10 (1= sehr schlecht, 10= sehr gut) vergaben die Patienten durchschnittlich eine 8,25. Im Vergleich zwischen prä- und postoperativer Kniebeweglichkeit wurde durchschnittlich eine 7,1 vergeben. Die Beurteilung des kosmetischen Ergebnisses ergab im Durchschnitt eine 8,5, wobei selbst die Patienten nach Kompartmentspaltung eine gute Bewertung abgaben. Der Tegner-Score sank im Vergleich zwischen prä- und postoperativer Aktivität um einen Bewertungspunkt von 4,14 auf 3,14. Der durchschnittliche Lysholm-Score lag bei 81,64.

5.4. Fallbeispiele

Hier werden drei Fälle mit komplikationslosem Verlauf demonstriert:

Fall 1 / Abb. 10
42-jährige polytraumatisierte Patientin mit proximaler Tibiafraktur mit Gelenkbeteiligung (AO 41 C2.1) nach Sturz aus der Höhe (Weichteilschaden Typ II nach Tscherne/Oestern).

A: präoperativ, **B:** 3,5 Monate postoperativ , **C:** 10 Monate nach Operation.
D: Zustand nach Materialentnahme.

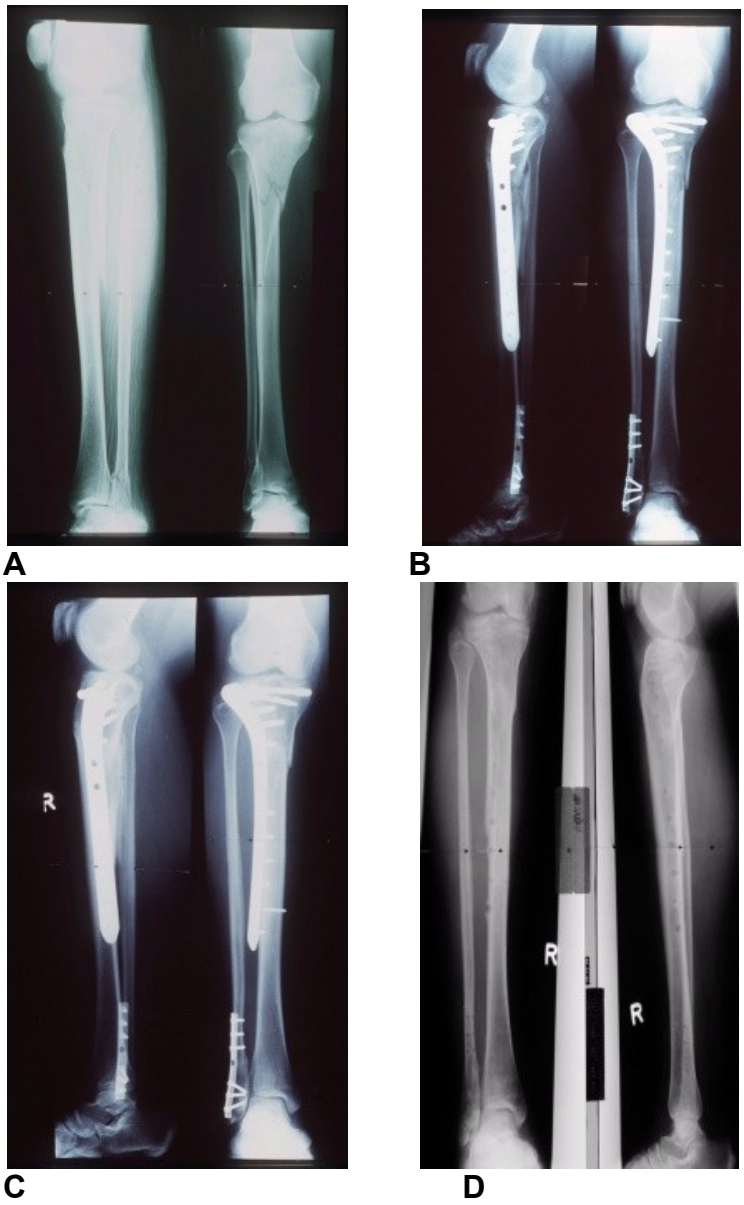

Abbildung 10

Fall 2 / Abb.11
25-jähriger Patient mit metaphysärer Tibiaschaftfraktur (AO 42 C3.3) und Kompartmentspaltung (Weichteilverletzung Gustilo IIIa) nach Arbeitsunfall. Der Unterschenkel wurde zwischen Wand und Hubgerät eingeklemmt.
A: präoperativ, B: 3 Monate postoperativ, C: 7 Monate nach der Operation, D: Funktionsbild nach 15 Monaten.

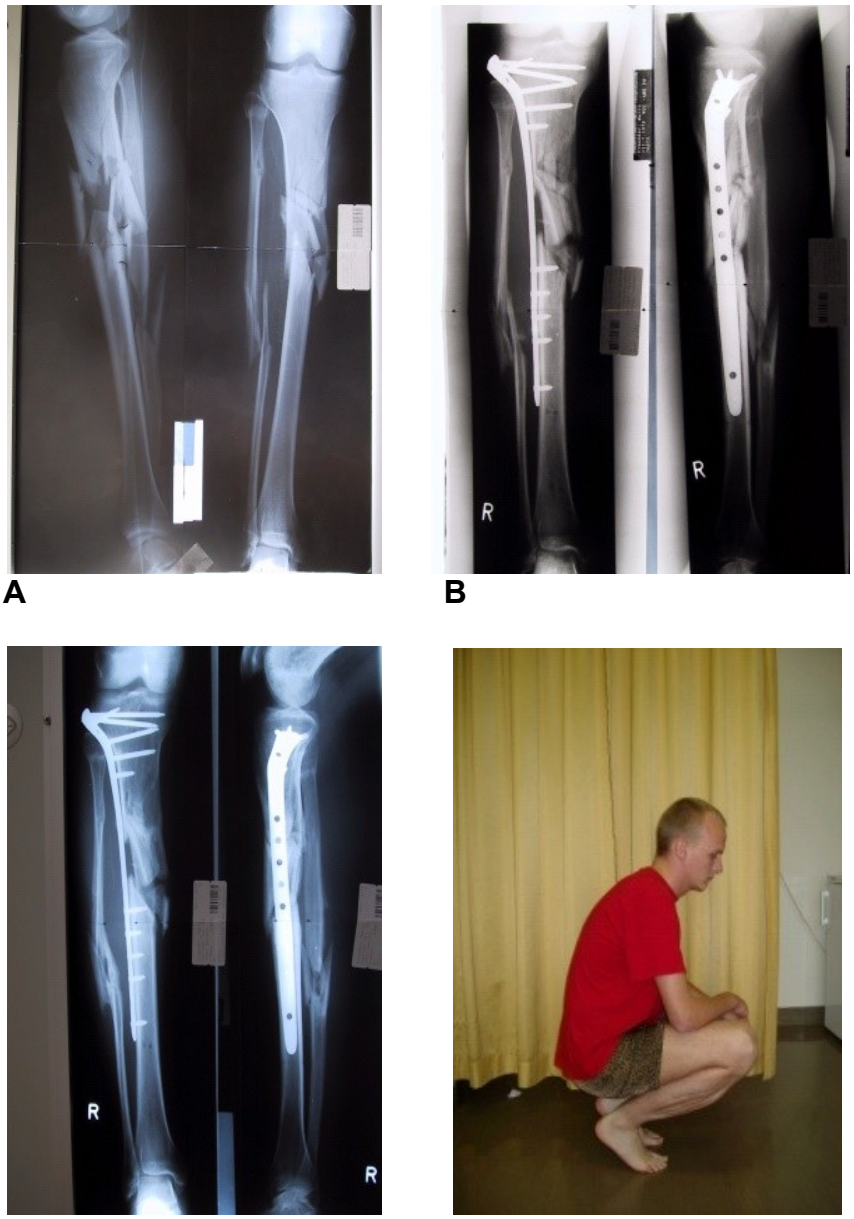

Abbildung 11

Fall 3/ Abb. 12

33-jährige Patientin nach Verkehrsunfall mit Polytrauma und AO 42 C3 Fraktur, sowie einem Typ-II-Weichteilschaden nach Tscherne/Oestern.
A: präoperativ, **B:** drei Monate postoperativ, **C:** nach Materialentfernung,
D: Funktionsbild nach 15 Monaten.

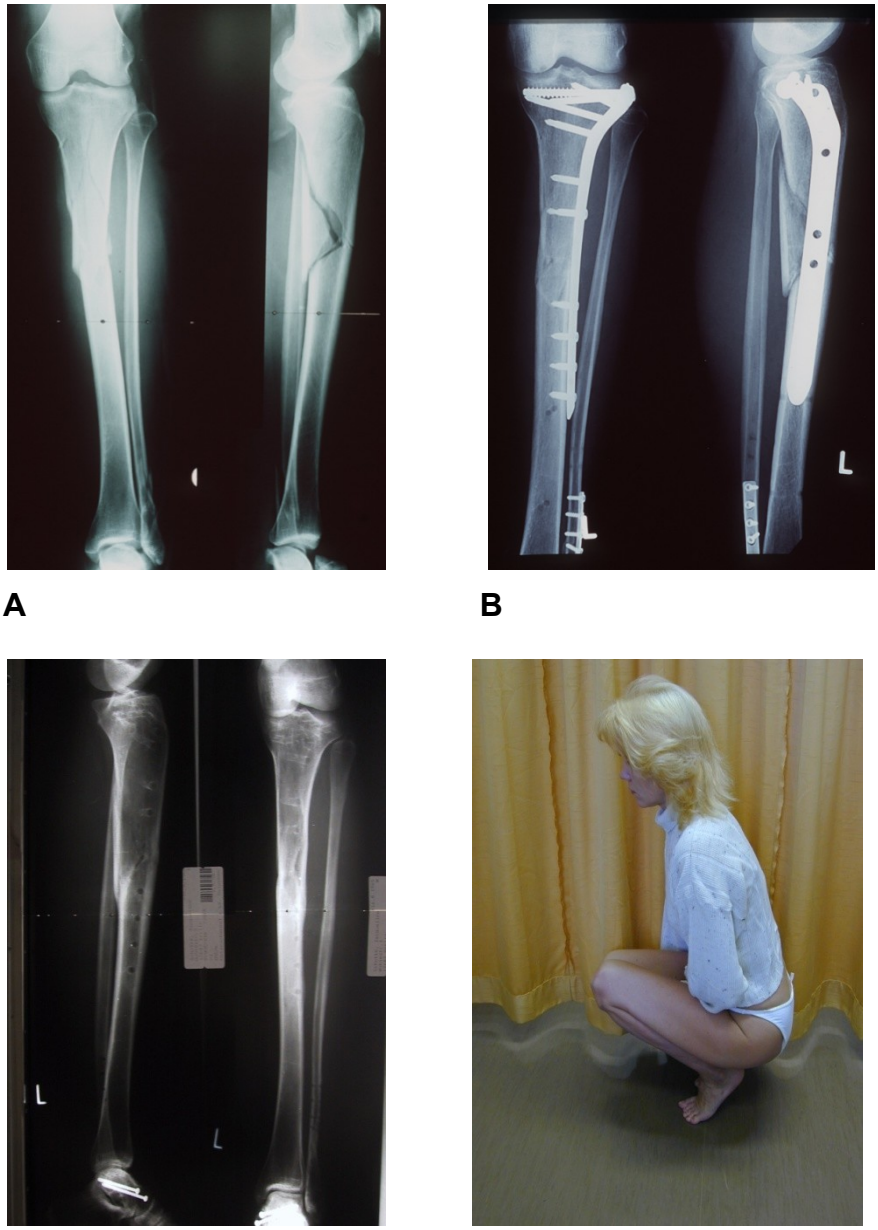

Abbildung 12

Es folgen zwei Fälle, die Komplikationen aufzeigten:

Fall 4 / Abb.13
32 jähriger, polytraumatisierter Patient mit proximaler Tibiafraktur (AO 41 A3.3) und in die Eminentia reichender Fissur. Bereits präoperativ war eine Peroneusschwäche aufgetreten, die immer noch besteht. Die Fraktur ist auch nach über 1,5 Jahren nur partiell durchbaut, aber voll belastungsstabil.
A: präoperativ, **B:** 1 Woche postoperativ, **C:** 10 Monate und **D:** 19 Monate nach der Operation.

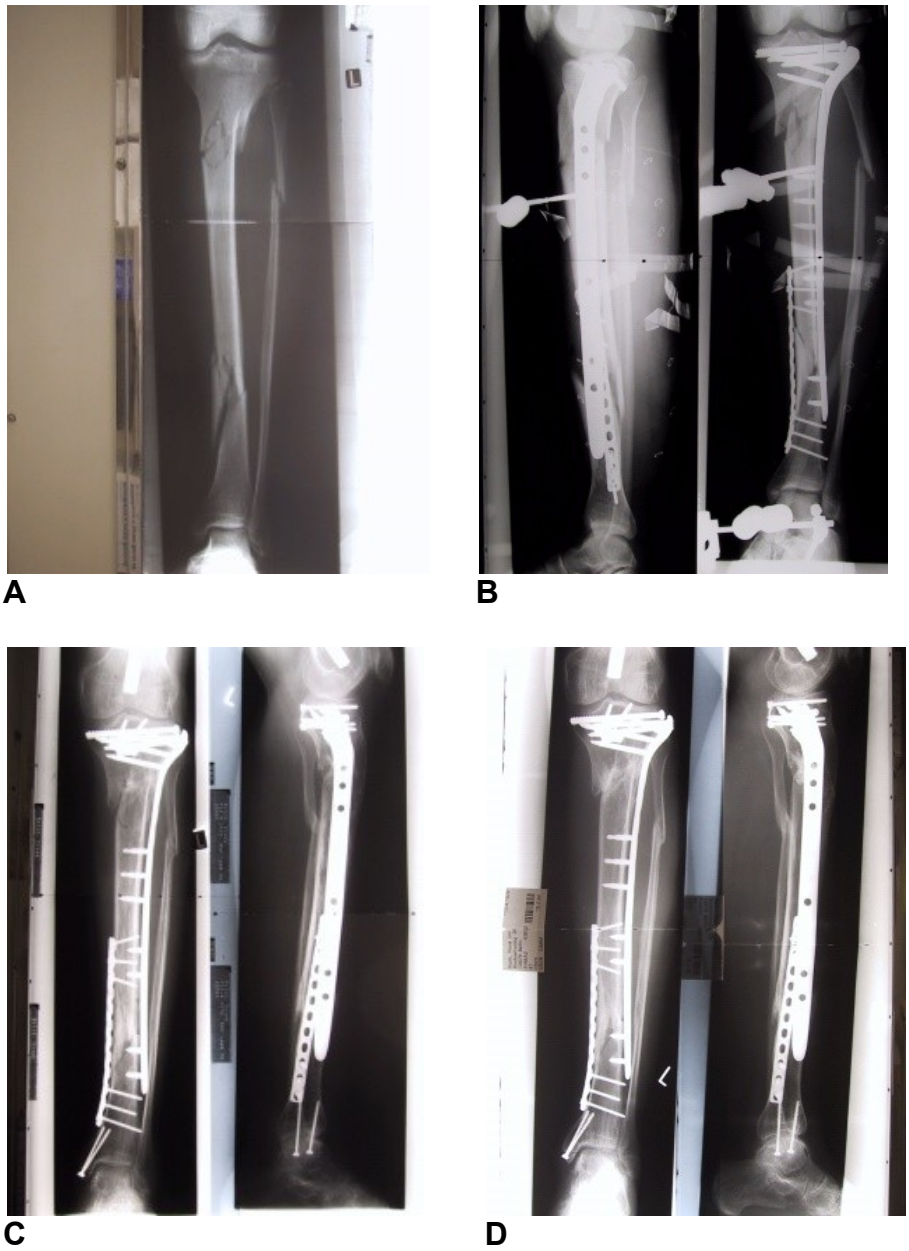

Abbildung 13

Fall 5 / Abb. 14
42-jähriger Patient nach Verkehrsunfall mit multiplen Frakturen und offenen Weichteilschaden G II. Es ist eine intraartikuläre Fraktur nach AO 41 C3.1 zu sehen. Nach Implantatlockerung wurde dieses erneut verschraubt, es verblieb eine Varusfehlstellung von 5° Grad.

A: präoperativ, **B:** postoperativ, **C:** Implantatlockerung bei einer Routinekontrolle nach 12 Monaten, **D:** 6 Wochen nach Refixation, **E:** Funktionsbild nach 15 Monaten.

A

B

C

D

E

Abbildung 10

6. Diskussion

Die Schwierigkeiten bei der Versorgung proximaler Tibiafrakturen liegen in ihrer Komplexität. Oft mit metaphysärer oder artikulärer Beteiligung, kombiniert mit schweren Weichteilschädigungen oder Polytraumen, lässt sich kaum eine einheitliche optimale Vorgehensweise festlegen.
Über einen längeren Nachkontrollzeitraum sollten die funktionellen Ergebnisse dokumentiert und der Stellenwert des LISS PT in der Versorgung proximaler Tibiafrakturen dargestellt werden. Nachteilig ist der Mangel an Vergleichsstudien sowie die fehlende Randomisierung der Studie. Mit 84% Nachuntersuchungsrate ließen sich ansonsten gute Aussagen machen.

Mit dem Less Invasive Stabilisation System für proximale Tibiafrakturen steht ein Verfahren zur Verfügung, welches die Möglichkeiten der indirekten Frakturreposition mit einem minimal-invasiven Verfahren durch perkutane Implantation mit der hohen Stabilität eines vorgeformten Implantats vereint. Die Gesamtsituation des Patienten und die Weichteilsituation bestimmen letztendlich, ob dieses Verfahren primär angewendet werden kann oder ob eine passagere Stabilisierung mit einem Fixateur erfolgen muss. Mehrere Kurzzeitstudien haben gezeigt, dass das LISS eine effektive Methode zur Versorgung extra- und intraartikulärer proximaler Tibiafrakturen mit einer zumutbaren Komplikationsrate ist. Allerdings gibt es kaum Langzeitergebnisse. Boldin und Mitarbeiter veröffentlichten die klinischen und radiologischen Ergebnisse von 25 Patienten mit 26 proximalen Tibiafrakturen mit einem Nachuntersuchungszeitraum von drei Jahren [6]. Zwei weitere Studien befassten sich ausschließlich mit intraartikulären Frakturen.

Die häufigste Ursache für Tibiafrakturen sind Verkehrsunfälle, gefolgt von Sportunfällen und Stürzen aus unterschiedlicher Höhe. In unserem Patientengut lagen in 75% der Fälle Hochenergietraumen mit entsprechenden Begleitverletzungen der Fraktur zugrunde. Hansen et al. geben eine Verteilung von 37,5% für Verkehrsunfälle, 30,9% für Sportunfälle und 26,5% für Stürze an [12,14].

Verschiedene Verfahren stehen zur operativen Versorgung proximaler Tibiafrakturen zur Verfügung. In Abhängigkeit vom Allgemeinzustand des Patienten und der Weichteilsituation muss entschieden werden, ob die Fraktur zunächst nur stabilisiert und zu einem späteren Zeitpunkt osteosynthetisch versorgt wird oder ob ein primär definitives Verfahren angewendet werden kann.

Ein Fixateur externe ist leicht in der Handhabung und bietet die Möglichkeit einer intraoperativen Korrektur. Jedoch ist die Montage eines Hybridfixateurs sehr zeitintensiv [30]. Er führt zu einer hohen Zahl von Konsolidierungen (über 98%), vergleichbar mit denen des LISS, birgt aber höhere Risiken einer Infektion (17 – 100%). Außerdem ist der Fixateur externe für den Patienten sehr unkomfortabel, schränkt die frühe Mobilisierung ein und führt daher oft zu einer geringen Toleranz. Die Zeit der Frakturheilung steigt mit den Komplikationen wie Repositionsverlusten, Infektionen, verzögerter Kallusbildung und verbleibender Instabilität [57]. Watson hingegen berichtet über eine geringe Komplikationsrate bei langer Dauer von externer Fixierung bei Patienten mit guter Compliance [64]. Die funktionellen Ergebnisse nach Fixateur externe sind vergleichbar mit denen des LISS, allerdings traten Beinlängendifferenzen häufiger auf. Weigel et al. berichteten über eine durchschnittliche Kniebeugung von 116°, aber über Beinlängendifferenzen in 35 % der Fälle [65]. Unsere Ergebnisse zeigen ähnlich wie andere Studien ein kaum größeres Flexionsvermögen von durchschnittlich 125°, aber eine deutlich niedrigere Rate von Beinlängendifferenzen.

Der Tibiamarknagel ist ebenfalls ein minimal invasives Verfahren, welches allerdings mit einer hohen Rate von postoperativen Fehlstellungen einhergeht. Es treten häufig Rotationsfehler und Achsabweichungen auf, verursacht durch eine falsch gewählte Nagelinsertionsstelle. Liegt diese zu weit lateral, kommt es zu einer Valgisierung des proximalen Fragments, bei zu weit medial gewählter Einschlagstelle tritt eine Varisierung auf [1]. Teilweise wird über das Auftreten von Achsfehlstellungen in bis zu 58% der Fälle berichtet [14]. Zur Vermeidung von Rotationsfehlern wird eine zusätzliche Stabilisierung z.B. durch „Pollerschrauben“ notwendig [35]. In unserer Studie musste bei beiden

Patienten, bei denen zunächst ein Marknagel verwendet wurde, ein Verfahrenswechsel erfolgen. Trotzdem ist dies zweifellos eine sehr elegante Methode, sie erreicht ihre Grenzen allerdings aufgrund der trichterförmigen Markhöhle bei den hohen Tibiafrakturen, wo die Osteosynthese die Gelenkfläche mit einbezieht. Außerdem ist es schwierig, mehr als eine Schraube in das proximale Fragment einzubringen, falls dieses sehr klein ist. Dies führt dann häufiger zu Valgusdeformitäten oder Dislokationen an der Frakturstelle. Der Marknagel beinhaltet durch die Eröffnung der Markhöhle eine systemische Belastung und erhöht außerdem den Kompartementdruck. Deshalb ist er besonders kritisch bei polytraumatisierten Patienten zu sehen [30]. Außerdem ist durch die Kompression der Vasae nutricae vorübergehend von einer relativen Minderversorgung des Knochens auszugehen [16]. Neue Studien von Cole et al. zeigen, dass das LISS hingegen nicht zu einer Erhöhung des Kompartmentdrucks führt [10].

Klassische Plattenosteosynthesen bergen das Problem der periostalen Durchblutungsminderung. Für die Neutralplatte und DC-Platte wurde aufgezeigt, dass langstreckiger Knochen-Implantat-Kontakt zu Nekrosen führen kann [48]. Beim LISS-System wird die kortikale Durchblutung geschont und das Einsprossen der Gefäße in den sich bildenden Kallus gewährleistet, da das Implantat nur über Schrauben mit dem Knochen in Kontakt steht [15,31,32,38,48,53]. Befürchtungen, dass das blinde Einbringen des LISS einen ebenso großen Gefäßschaden setzt wie die Plattenosteosynthese, bestätigten sich nicht [37,48]. Für die perkutane Plattenosteosynthese nach dem Prinzip der MIPO ließ sich das Gegenteil nachweisen [47,48, 53]. Nach wie vor besteht die Möglichkeit, winkelstabile Implantate mit herkömmlichen Schrauben, Platten und Nägeln zu kombinieren [19, 48, 53].

T- und L-Platten haben sich als Osteosyntheseverfahren bei intraartikulären und hochproximalen Frakturen bewährt, können aber bei weit nach distal reichenden Frakturen keine ausreichende Stabilität gewährleisten. Übliche Plattensysteme führen öfter zu Lockerungen und Varusdeformitäten. Mueller et al. beschreibt die Neigung zur Varusdeformität auch für das LISS und führt dies auf die laterale Position des Implantats

zurück [42]. In diesem Fall kann die zusätzliche Implantation einer medialen Platte helfen, sie geht aber mit einer weiteren Inzision und damit mit einer zusätzlichen Weichteiltraumatisierung und einer höheren Rate an Wundinfektionen einher. Eine Studie von Farouk et al. zeigt, dass die Versorgung mit konventionellen Platten die für die Frakturheilung notwendige Blutversorgung stärker behindert als die Verwendung von perkutan eingebrachten Platten [13].
Auch offene Frakturen können nach primärer Stabilisierung durch einen Fixateur externe mit einer Plattenosteosynthese versorgt werden. Der laterale Zugang birgt die geringste Gefahr einer Wundheilungsstörung, erlaubt aber im Regelfall nur eine Einzelplattenosteosynthese. Messmer et al. weist auf das Problem der sekundären Dislokation durch insuffiziente Stützpfeiler hin, welche Inkongruenzen und axiale Deviationen des Beines nach sich ziehen [40]. Bei hochgradiger Instabilität durch starke Fragmentation wird in der Arbeit von Hansen die Doppelplattenosteosynthese verwendet, ein Problem hierbei ist jedoch der weitere Zugang und die zweite durchgeschobene Platte [27, 67]. Die Doppelplattenosteosynthese erhöht die Stabilität, birgt jedoch ein größeres Risiko für Störungen der Wundheilung.

1983 wurde durch Edwards et al. ein Protokoll zur Versorgung proximaler Tibiafrakturen vorgeschlagen, welches auf einer primären externen Fixation und der nachfolgenden internen Osteosynthese unter Berücksichtigung des Weichteilbefundes beruht [58].
Das klinische Ergebnis hängt entscheidend von der Qualität der operativen Rekonstruktion, der Schwere der Verletzung sowie des begleitenden Weichteilschadens ab. Young und Barrack stellten 1994 eine Arbeit zu diesem Thema vor, in der die Ergebnisse operativ versorgter Tibiakopffrakturen mittels Einzel- und Doppelplattenosteosynthese verglichen wurden [68, 27].
Die Infektionsrate lag bei Einzelplattenosteosynthese bei 32%, bei der Doppelplattenosteosynthese bei 87,5%. Einzig Jiang et al. fanden in einer vergleichenden Studie keine signifikanten Unterschiede hinsichtlich des Auftretens von Infektionen oder Fehlstellungen bei der Verwendung des LISS oder klassischer Doppelplatten [28].

Die LC-DCP bietet eine geringe Kontaktfläche und Winkelstabilität bei monokortikaler Fixierung. Baumgaertel et al. beschrieben allerdings, dass die indirekte Reposition der direkten bei Verwendung der DCP bezüglich Kallusbildung und Stabilität überlegen ist [4].
Hier sind die Vorteile des LISS zu sehen: die indirekte Repositionstechnik, eine gute Stabilität bei unilateraler Applikation und minimaler Traumatisierung des Gewebes [20,40].

Die Ergebnisse für die Frakturheilung mit dem LISS waren mit Konsolidierungsraten von nahezu 100% exzellent. Die wenigen Fälle von verzögerter oder ausbleibender Knochenheilung konnten mit schlechter Compliance hinsichtlich der postoperativen Teilbelastung in Zusammenhang gebracht werden.
Dasselbe gilt für die Infektionsrate. Bei uns sind drei Fälle von Weichteilinfekten aufgetreten, davon einer mit einer primären Typ-IIIb-Verletzung und Infektion auf der Fasziotomieseite - also nicht in direktem Zusammenhang mit dem LISS. Andere Autoren geben Raten zwischen 0 und 8% an [11, 57, 5]. Einzig Phisitkul et al. berichten über das Auftreten von 22 tiefen Infektionen bei 37 Patienten, also in nahezu 60% der Fälle [49]. In unserem Patientengut traten keine Fälle von Osteomyelitis oder septischer Arthritis auf. Dies ist ein weiterer Grund dieses System anderen Osteosyntheseverfahren vorzuziehen. Die Zahl der komplexen Frakturen, der Grad der Weichteilverletzung oder Begleitverletzungen und das Auftreten von Polytraumen scheint nach Ansicht von Stannard et al. und Boldin et al. ein Faktor für die begrenzte Bewegungsfähigkeit zu sein, sie fanden durchschnittlich 116° Flexion bei Patienten mit intraartikulären und 130° bei denen mit extraartikulären Frakturen [6,57]. In unserem Patientengut waren 37% polytraumatisierte Patienten und 47% intraartikulären Frakturen.

Die hier durchgeführte Studie schließt intra- und extraartikuläre Frakturen ein. Vergleicht man die Komplikationsraten in den unterschiedlichen Studien, so ist die Zahl der aufgetretenen Fehlstellungen durchaus ähnlich. Die Zahlen variieren bei den Varus- und Valgusfehlstellungen zwischen 2% und 13%, bei den Fällen mit Beugedefiziten zwischen 2% und 10%. Dies ist sicherlich auch auf die unterschiedlichen Definitionen zurückzuführen. So definiert Cole et al. eine Fehlstellung als Achsabweichung von über 5°,

während Ricci et al. eine Fehlstellung erst ab 10° Achsabweichung als klinisch relevant beschreiben [52]. Die Fehlstellungen können sowohl intraoperativ durch die dislozierenden Muskelkräfte oder eine unzureichende Reposition als auch postoperativ durch eine insuffiziente Fixierung des proximalen Fragments entstehen. Partenheimer et al. sehen als mögliche Ursache für primäre Achsenfehler die Anwendung der geschlossenen Reposition durch ungeübte Operateure [46]. Postoperativ entstandene Fehlstellungen konnten in dieser Studie nicht beobachtet werden, dies beruht wahrscheinlich auf der vorübergehenden Sicherung des proximalen Fragments nach Reposition durch Zugschrauben vor Einbringen des LISS. Ähnlich gute Ergebnisse zeigten andere Studien mit gleicher Operationstechnik. Allerdings ist zu beachten, dass die Zugschrauben nicht die Fixierung des LISS behindern dürfen. Die Ursachen für präoperativ verursachte Fehlstellungen liegen sicherlich zunächst in einer unzureichenden Reposition, da die Anwendung der Fluoroskopie/Radiographie durch das LISS-Zielgerät eingeschränkt wird. Ein weiterer Grund ist die völlig andere Technik im Vergleich zu den traditionellen Plattenfixierungen. Die Reposition muss vor Einbringen der Schrauben abgeschlossen sein. Die feste Schraubenführung erlaubt keine Kompression oder Reposition der Fraktur über die Platzierung der Schrauben. Nicht zuletzt dadurch muss die Unerfahrenheit des Operateurs mit diesem System als weitere Ursache angesehen werden.

Der Lysholm-Score ergab in unserer Studie einen Durchschnittswert von 81 von 100 möglichen Punkten. Wenn man die große Zahl der AO C3 Frakturen (47%) berücksichtigt, ist dies ein gutes Ergebnis. Im Vergleich berichten Stannard et al. von einem Lysholm-Score von 90 Punkten bei 18 von 34 Patienten mit intraartikulären Tibiafrakturen. Die Abweichung von nur einem Punkt, im prä- und postoperativ explorierten Tegner-Score in unserer Studie, kann dem erfolgreichen Umgang mit dem LISS zugeschrieben werden. Ein nicht zu vernachlässigender Nachteil ist allerdings, dass die Irritation der Weichteile zu bewegungsabhängigen Schmerzen führte. Aus diesem Grund wurde das Implantat bei 10 Patienten mit Beugedefizit oder Schmerzen entfernt. Dieses Problem trat allerdings nur bei den ersten 25 Fällen auf, die wir behandelten, und ist dem zuzuschreiben, dass das Implantat nicht eng genug am Knochen platziert wurde, insbesondere im proximalen

Bereich, wo der Weichteilmantel bedeutend dünner ist. Die Implantatentfernungen gestalteten sich komplikationslos. Hamilton berichtete über einen Fall einer komplizierten Materialentfernung des LISS am distalen Femur nach Entfernung von Zugschrauben mit Materialbruch [26]. Dies ist häufig auf überdrehte Schrauben zurückzuführen sein und zeigt wie wichtig es ist, sowohl bei der Implantation als auch bei der Materialentfernung das entsprechende Spezialwerkzeug zu verwenden. Durch den Torque-limiting-Schraubendreher kann ein Überdrehen der Schrauben vermieden werden, was die in ca. 1/3 der Fälle notwendige Materialentfernung erleichtert

Zusammenfassend kann festgestellt werden, dass das LISS eine sichere Frakturstabilisierung mit den Methoden einer minimal invasiven Chirurgie vereint. Das Indikationsspektrum des LISS PT umfasst alle intraartikulären Frakturen der proximalen Tibia Typ A und C sowie alle proximalen Tibiaschaftfrakturen, insbesondere solche mit langer distaler Ausdehnung. Auf eine zusätzliche mediale Stabilisierung kann hierbei meist verzichtet werden. Schwierigkeiten können dort auftreten, wo eine geringe Weichteildeckung zu befürchten ist. Das notwendige Equipment sowie Erfahrung im Umgang mit diesem Operationsverfahren sind zwingende Voraussetzung für die erfolgreiche Anwendung des LISS.

7. Zusammenfassung

Die operative Therapie proximaler Tibiafrakturen stellt eine Herausforderung in der Versorgung dar. Sie sollte möglichst frühzeitig und mit größtmöglicher Weichteilschonung erfolgen. Ziel ist die stabile Wiederherstellung der Achse, die eine frühfunktionelle Nachbehandlung zulässt und dem Patienten Beschwerdefreiheit sowie ein Kniegelenk mit maximalem Bewegungsumfang erhält.
Ziel dieser Arbeit ist die Beurteilung eines neueren winkelstabilen biologischen Osteosyntheseverfahrens, dem Less Invasive Stabilisation System (LISS), in der Stabilisierung der proximalen Tibiafrakturen anhand von prospektiv erhobenen klinischen und radiologischen Daten.

Es wurden 44 Patienten mit 45 Tibiafrakturen in die Studie aufgenommen, die zwischen Juli 1998 und März 2002 mit dem LISS stabilisiert wurden. Einschlusskriterien waren proximale Tibiaschaftfrakturen und intraartikuläre proximale Tibiafrakturen aller Schweregrade. Drei, sechs und zwölf Monate nach der Frakturversorgung wurden die klinischen Daten prospektiv erfasst und der radiologische Heilungsverlauf dokumentiert. Anhand eines hierfür entwickelten Erhebungsbogens wurden klinisch objektive sowie subjektive Parameter untersucht.

Es wurden 27 proximale Tibiafrakturen (AO 41) und 18 metaphysäre Frakturen (AO 42) versorgt, bei 18 Frakturen lag ein offener Weichteilschaden vor. Von den 44 Patienten konnten 37 einer Nachuntersuchung zugeführt werden (84%). Das durchschnittliche Alter der Patienten war im Median 43 (21-88 Jahre). Betroffen waren 33 Männer und 11 Frauen (3:1). Postoperativ war eine Teilbelastung von 15 kg möglich, solange der Gesamtzustand dies zuließ. Vollbelastung war nach durchschnittlich 17,8 Wochen (9-52 Wochen) möglich.
Bei 36 Patienten zeigte sich eine sichere Durchbauung der Fraktur, einer wies nur eine partielle Durchbauung ohne Zeichen einer Implantatlockerung auf. Komplikationen traten bei 41% (n=18) auf, sie führten bei 11% (n=5) zu Revisionsoperationen. Es traten zwei Varusfehlstellungen von 6° und 9°, sowie drei Valgusfehlstellungen von 6°, 7° und 7° auf. Unterschenkelverkürzungen bzw. –verlängerungen wurden in jeweils zwei Fällen mit einer

Differenz von 1cm gemessen. Bei einem Patienten musste das Implantat wegen einer Lockerung mit bikortikalen Schrauben erneut stabilisiert werden. Eine Weichteilinfektion bei einem Patienten mit schwerstem offenem Weichteilschaden heilte folgenlos aus. Postoperativ traten zwei Fälle von Peroneusläsion auf. Zwei Patienten entwickelten eine Gonarthrose.
Im Kniescore nach Lysholm erreichten die Patienten bei der Nachuntersuchung im Median einen Wert von 82. Der prä- und postoperative Vergleich mit dem Tegner-Score ergab eine durchschnittliche Abweichung nach unten von einem Bewertungspunkt (4,14:3,14).

Das LISS erweist sich als gute Möglichkeit zur Versorgung proximaler Tibiafrakturen und ermöglicht eine sicherere Frakturstabilisierung bis zur knöchernen Ausheilung.
Hervorzuheben ist die hohe Primärheilungsrate trotz schwerer Weichteilschäden.

Literaturverzeichnis

1. Ahlers J, von Issendorff WD
   Häufigkeiten und Ursachen von Fehlstellungen nach Unterschenkelnagelungen
   Unfallchirurgie ,18, 31-36, 1992

2. Babst R, Hehli M, Regazzoni P
   LISS-Traktor
   Der Unfallchirurg, 104, 530-535, 2001

3. Ballmer FT, Ganz R
   Mehrfachrefraktur der Tibia
   Der Unfallchirurg, 93, 473-478, 1990

4. Baumgaertel F, Buhl M, Rahn BA
   Fracture healing in biological plate osteosynthesis
   Injury, 29, SC3 – SC6, 1998

5. Beck M, Gradl G, Gierer P et al.
   Versorgung der komplikationsbelasteten proximalen Tibia-Etagenfraktur mit dem winkelstabilen Less-invasive-stabilization-System
   Der Unfallchirurg, 111, 493-498, 2008

6. Boldin Ch, Fankhauser F, Hofer H et al.
   Three-year results of proximal tibia fractures treated with the LISS.
   Clinical Orthopaedics And Related Research, 445, 222-229, 2006

7. Bono CM, Levine RG, Rao JP et al.
   Nonarticular proximal tibia fractures: treatment options and decision making
   Journal of the American Academy of Orthopaedics Surgeon, 3, 176-186, 2001

8. Borelli Jr. J, Prickett W, Song E et al.
   Extraosseous blood supply of the tibia and the effects of different plating techniques: a human cadaveric study
   Journal of orthopaedic Trauma, 16, 691-695, 2002

9. Burri C et al.
Fractures of the tibial plateau
Clinical Orthopaedics and Related Research, 138, 84-93, 2002

10. Cole PA, Zlowodzki M, Kregor PJ
Compartment pressures after submuscular fixation
Injury, 34, SA 43 – SA 46, 2003

11. Cole PA, Zlowodzki M, Kregor PJ
LISS for fractures of the proximal tibia: indications, surgical technique and preliminary results of the UMC clinical trial
Injury, 34, SA16 – SA29, 2003

12. Court-Brown CM, Mc Birnie J
The epidemiology of tibial fractures
Journal of Bone and Joint Surgery, 77, 417-421, 1995

13. Farouk O, Krettek C, Miclau T et al.
Minimally invasive plate osteosynthesis and vascularity: preliminary results of a cadaver injection study
Injury, 28, SA7–SA12, 1997

14. Freedman EL, Johnson EE
Radiographic analysis of tibial fracture malalignment following intramedullary nailing
Clinical Orthopaedics and Related Research, 315, 25-33, 1995

15. Frigg R, Appenzeller A, Christensen R et al.
The development of the distal femur LISS
Injury, 32, SC24–SC31, 2001

16. Gautier E, Ganz R
Die biologische Plattenosteosynthese
Zentralblatt für Chirurgie, 119, 564-572, 1994

17. Gautier E, Ganz R, Perren SM
Principles of internal fixation
Current Orthopaedics, 6, 220-232, 1992

18. Gerber A, Ganz R
Combined internal and external osteosynthesis: a biological approach in the treatment of complex tibial fractures
Injury, 29, SC22-SC28, 1998

19. Giannoudis PV, Hinsche AF, Cohen A, et al.
Segmental tibial fractures: an assessment of procedures in 27 cases
Injury, 34, 756–762, 2003

20. Goesling T, Frenk A, Appenzeller A et al.
LISS PLT: design, mechanical and biomechanical characteristics
Injury, 34, SA11–SA15, 2003

21. Gotzen L, Haas N, Strohfeld G
Zur Biomechanik der Plattenosteosynthese
Unfallheilkunde, 84, 439-443, 1981

22. Gruner A, Hockertz T, Reilmann H
Die proximale Tibiafraktur
Der Unfallchirurg, 8, 668-684, 2000

23. Gustilo RB
Problems in the management of type III (severe) open fractures: a new classification of type III open fractures.
Journal of Trauma, 24, 742-746, 1984

24. Haas N, Krettek C, Schandelmaier P et al.
A new solid unreamed tibial nail for shaft fractures with severe soft: tissue injury
Injury, 24, 49-54, 1993

25. Haas N, Schütz M, Wagenitz A et al.
Routine application of the external fixator
Injury, Supplement 3, 1994

26. Hamilton P, Doig S, Williamson O
Technical difficulty of metal removal after LISS plating
Injury, 35, 626-628, 2004

27. Hansen M, Mehler D, Voltmer W et al.
The extraarticular proximal tibial fractures
Der Unfallchirurg, 105, 858-72, 2002

28. Jiang R, Luo C, Wang M et al.
A comparative study of Less Invasive Stabilisation System (LISS) fixation and two-incision double plating for the treatment of bicondylar tibial plateau fractures
The Knee, 15,139-143, 2008

29. Kohn D
Knie: Orthopädie und Orthopädische Chirurgie
Georg Thieme Verlag, Stuttgart, New York, 2005

30. Koval KJ, Helfet DL
Tibial plateau fractures: evaluation and treatment
Journal of the American Academy of Orthopaedic Surgeons, 3, 86-94, 1995

31. Krettek C
Foreword: concepts of minimally invasive plate osteosynthesis
Injury, 29, SC1, 1998

32. Krettek C, Müller M, Miclau T
Evolution of minimally invasive plate osteosynthesis (MIPO) in the femur
Injury, 32, SC14–SC23, 2001

33. Krettek C, Schandelmaier P, Tscherne H
Neue Entwicklungen bei der Stabilisierung dia- und metaphysärer Frakturen der langen Röhrenknochen
Orthopäde, 26, 408-427, 1997

34. Krettek C, Gerich T, Miclau TH
A minimally invasive medial approach for proximal tibial fractures
Injury, Int. J. Care Injured, 32, SA4-SA13, 2001

35. Krettek C, Miclau T, Schandelmaier P et al.
Mechanical effect of blocking screws in stabilizing tibia fractures with short proximal or distal fragments
Journal of Orthopaedic Trauma, 13, 550-553, 1999

36. Krieg JC
Proximal tibial fractures: current treatment, results and problems
Injury, 34, SA2–SA10, 2003

37. Lang GJ, Cohen BE, Bosse MJ et al.
Proximal third tibial shaft fractures
Clinical Orthopaedics and Related Research, 315, 64-74, 1995

38. Lobenhoffer P, Schulze M, Tscherne H
Die minimal-invasive Osteosynthese von Tibiakopffrakturen
Der Unfallchirurg, 99, 569-575, 1996

39. Lysholm J, Gillquist J
Evaluation of knee ligament surgery results with special emphasis of the use of a scoring scale
American Journal of Sports Medicine, 10, 1540-1549, 1982

40. Messmer P, Regazzoni P, Gross T
Neue Stabilisierungsverfahren an der proximalen Tibia (LISS/LCP)
Therapeutische Umschau, 12, 762–767, 2003

41. Moore TM, Patzakis MJ, Harvey JP
Tibial plateau fractures: definition, demographics, treatment rationale, and long-term results of closed traction management or operative reduction
Journal of Orthopaedic Trauma, 1, 97-119, 1987

42. Mueller CA, Eingartner C, Schreitmueller E et al.
Primary stability of various forms of osteosynthesis in the treatment of fractures of the proximal tibia
Journal of Bone and Joint Surgery Br, 87, 426-32, 2005

43. Müller ME, Allgöwer M, Schneider R et al.
Manual der Osteosynthese / AO – Technik
Springer – Verlag, Berlin, Heidelberg, New York, 1991

44. Müller ME, Nazarian S, Koch P et al.
The comprehensive classification of the long bones
Springer – Verlag, Berlin, Heidelberg, New York, 1990

45. Oedekoven G, Claudi B, Frigg
Die Osteosynthese der instabilen offenen und geschlossenen Tibiafraktur mit dem unaufgebohrten Tibiaverriegelungsnagel.
Operative Orthopädie und Traumatologie, 1992

46. Partenheimer A, Gösling T, Müller M et al.,
Management of bicondylar fractures of the tibial plateau with unilateral fixed-angle plate fixation
Unfallchirurg, 110, 675-83, 2007

47. Perren SM
Editorial: Minimally invasive internal fixation: history, essence and potential of a new approach injury
International journal of the Care of the Injured, 32, SA1-SA3, 2001

48. Perren SM
Review article: Evolution of the internal fixation of long bone fractures
The Journal of Bone and Joint Surgery, 84-B, 1093–1110, 2002

49. Phisitkul Ph, Mckinley T, Nepola J et al.
Complications of locking plate fixation in complex proximal tibia injuries
Journal of Orthopaedic Trauma, 21(2), 83-91, 2007

50. Raschke MJ, Hoffmann R, Khodadadyan C, et al.
Supportive composite-Hybridfixation perkutan verschraubter Tibiakopffrakturen
Unfallchirurg , 99, 855-860, 1996

51. Rasmussen PS
Tibial condylar fractures
The Journal of Bone and Joint Surgery, 55-A(7), 1331-1350, 1973

52. Ricci WM
Case Controversy: Proximal tibial fracture
Journal of Orthopaedic Trauma, 17, 8, 2003

53. Ryf C, Götsch U, Perren T et al.
Neue Stabilisierungsverfahren bei distalen Tibiafrakturen (LCP, MIPO)
Therapeutische Umschau, 60(12), 768-775, 2003

54. Schatzker J, McBroom R, Bruce D
The tibial plateau fracture
Clinical Orthopaedics and Related Research, 138, 25-33, 94-104, 1979

55. Schlenzka R, Gotzen L, Schmidt R
Stabilisierung kurzer proximaler und distaler Hauptfragmente der Tibia mit dem Monofixateur
Der Unfallchirurg, 89, 214-219, 1986

56. Schütz M, Kääb MJ, Haas N
Stabilization of proximal tibial fractures with the LIS-System: early clinical experiences in Berlin
Injury, 34, SA30–SA35, 2003

57. Stannard JP, Wilson TC, Volgas DA et al.
Fracture stabilization of proximal tibial fractures with the Proximal tibial LISS: early experience in Birmingham, Alabama (USA)
Injury 34, SA36–SA42, 2003

58. Stokel EA, Sadasivan KK
Tibial plateau fractures: standardized evaluation of operative results
Orthopaedics, 14(3), 263-270, 1991

59. Tegner Y, Lysholm J
Rating system in the evaluation of knee ligament injuries
Clinical Orthopaedics and Related Research, 198, 43-49, 1985

60. Trickey EL
Injuries of the knee
Fractures and Joint injuries, Watson-Jones, New York, 1981

61. Tscherne H, Oestern HJ, Sturm J et al.
Classification of the severity of injury
Der Unfallchirurg, 88(11), 465-472, 1985

62. Tscherne H, Lobenhoffer P
Tibial plateau fractures. Management and expected results
Clinical Orthopaedics, 292, 87-100, 1993

63. Wagner HE, Jakob RP, Coldewey J et al. :
Zur Problematik der Plattenosteosynthese bei bikondylären Tibiakopffrakturen.
Unfallchirurgie, 89, 304-11, 1986

64. Watson JT
High-energy fractures of the tibial plateau
Orthop Clin North Am, 25, 723, 1994

65. Weigel DP, Marsh L
High-energy fractures of the tibial plateau
The Journal of Bone and Joint Surgery, 84, 1541-1551, 2002

66. Weiner LS, Kelley M, Yang E et al.
The use of combination internal fixation and hybrid external fixation in severe proximal tibial fractures
Journal of Orthopaedic Trauma, 9, 244-250, 1995

67. Weller S, Hontzsch D, Frigg R
Epiperiostal, percutaneous plate osteosynthesis: A new minimally invasive technique with reference to “biological osteosynthesis”.
Der Unfallchirurg, 101, 115-121, 1998

68. Young MJ, Barrack RL
Complications of internal fixation of tibial plateau fractures
Orthopaedic Review, 23, 149-154, 1994

Anhang

AO-Klassifikation proximaler Tibiafrakturen (AO 41)

A: extraartikulär
B: partiell extraartikulär (intaktes Stück der Metaphyse)
C: intraartikulär (metaphysär, diaphysär)

41 A1 extraartikuläre Fraktur oder knöcherne Ausrisse
.1 des Fibulaköpfchens
.2 der Tuberositas tibiae oder
.3 der Eminentia intercondylaris

41 A2 extraartikuläre Fraktur, metaphysär monofragmentär:

.1 schräg in der Frontalebene
.2 schräg in der Sagittalebene oder
.3 quer

41 A3 extraartikuläre Fraktur, metaphysär multifragmentär:
.1 Keil intakt
.2 fragmentiert oder
.3 komplexe Fraktur

41 B1 Spaltbruch
.1 des lateralen Plateau
.2 des medialen Plateau oder
.3 schräge Fraktur mit Einschluss der Eminentia und eines Plateaus

41 B2 Impressionsfraktur
.1 laterales Plateau vollständig
.2 laterales Plateau umschrieben oder
.3 mediales Plateau betroffen

41 B3 Impressions-Spalt-Fraktur
.1 des lateralen Plateaus
.2 des medialen Plateaus oder
.2 Schräge Fraktur mit Einschluss der Eminentia und eines Plateaus

41 C1 artikulär und metaphysär monofragmentär

.1 gering disloziert,
.2 Fragment eines kondylus oder
.3 beider Kondylen disloziert

41 C2 artikulär mono-, metaphysär multifragmentär:

.1 Keil intakt
.2 Keil fragmentiert oder
.3 komplex

41 C3 multifragmentär:

.1 lateral
.2 medial oder
.3 lateral und medial multifragmentär

AO-Klassifikation der Tibiaschaftfraktur (AO 42)

A: einfache diaphysäre Fraktur
B: Keilfraktur
C: Mehrfragmentfraktur

42-A1 spiralig
.1 Fibula intakt
.2 auf anderer oder
.3 auf gleicher Höhe gebrochen

42A2 schräg (> 30º)
.1 Fibula intakt
.2 auf anderer oder
.3 auf gleicher Höhe gebrochen

42A3 quer (< 30º)
.1 Fibula intakt
.2 auf anderer oder
.3 auf gleicher Höhe gebrochen

42B1 Drehkeil
.1 Fibula intakt
.2 auf anderer oder
.3 auf gleicher Höhe gebrochen

42B2 Biegungskeil
.1 Fibula intakt
.2 auf anderer oder
.3 auf gleicher Höhe gebrochen

42B3 fragmentierter Keil
.1 Fibula intakt
.2 auf anderer oder
.3 auf gleicher Höhe gebrochen

42C1 spiralig
.1 mit 1-2 oder
.2 mit 2-3 oder
.3 mehr als 3 Zwischenfragmenten

42C2 Etagen- Fraktur

.1 mit einem segmentalen Zwischenfragment
.2 mit zusätzlichen Keilfragmenten oder
.3 mit 2 Zwischenfragmenten

42C3 irreguläre Fraktur:

.1 mit 2 bzw. 3 Zwischensegmenten
.2 mit einer Trümmerzone < 4cm oder
.3 > 4cm

Klassifikation offener Frakturen nach Gustilo und Anderson

Typ I	Saubere Penetrationswunde < 1cm, minimale Muskelkontusion, keine Quetschverletzung, einfache Fraktur ohne Trümmerbruch
Typ II	Hautverletzung > 1cm ohne erheblichen Weichteilschaden, Lappenbildung oder -ausrisse, minimale bis mäßige Quetschverletzung, einfache Fraktur ohne Trümmerbruch
Typ III	Ausgedehnter Weichteilschaden einschließlich Haut, muskulärer und neurovaskulärer Strukturen, Verletzung mit großer Krafteinwirkung und erheblicher Quetschkomponente, Trümmerbruch (eingeschlossen sind alle Segmentfrakturen, Frakturen mit Verlust von Knochengewebe, Schusswunden, traumatische Amputationen und landwirtschaftliche Verletzungen mit Verunreinigung durch Erde)
Typ IIIa	Ausreichende Weichteildeckung des Knochens trotz erheblicher Weichteilverletzung und Lappenbildung, Infektionsrate 4%, Amputationsrate 0%
Typ IIIb	Ausgedehnte Weichteilverletzung mit Abschälung des Periosts und Freilegung des Knochens, stärkere Verunreinigung der Wunde, Infektionsrate 62%, Amputationsrate 16%
Typ IIIc	Offene Fraktur mit behandlungsbedürftiger arterieller Verletzung, Infektionsrate 42%, Amputationsrate 42%

Klassifizierung des Weichteilschadens nach Tscherne und Oestern

Grad 0	fehlende oder unbedeutende Weichteilverletzung, indirekter Verletzungsmechanismus, einfache Frakturformen (z.B. Unterschenkelfraktur des Skifahrers)
Grad I	oberflächliche Schürfung oder Kontusion durch Fragmentdruck von innen, einfache bis mittelschwere Frakturform (z.B. OSG-Luxationsfraktur)
Grad II	tiefe kontaminierte Schürfung sowie Haut- oder Muskelkontusion durch direkte Krafteinwirkung, drohendes Kompartmentsyndrom mit mittelschweren bis schwere Frakturformen (z.B. Zweietagenfraktur der Tibia bei Stoßstangenanprall)
Grad III	ausgedehnte Hautkontusion, -quetschung oder Zerstörung des Muskulatur, subkutanes Décollement, manifestes Kompartmentsyndrom, Verletzung eines Hauptgefäßes, schwere Frakturformen (z.B. Trümmerfraktur)

Lysholm-Score (modifiziert nach Lysholm und Gillquist)

Hinken

Kein Hinken …….	5
Zeitweiliges Hinken …….	3
Dauerndes Hinken ……..	0

Belastung

Vollbelastung……	5
Stock oder Unterarmgehhilfe…….	3
Teilbelastung unmöglich…….	0

Treppensteigen

Keine Probleme……	10
Etwas beeinträchtigt……	6
Stufe für Stufe……...	2
Unmöglich ……	0

Instabilität

Kein „giving way“	30
(plötzliches „Nachgeben“ oder „Einknicken“)	
Selten beim Sport.....	25
Häufiger beim Sport/Sportunfähigkeit.....	20
Gelegentlich im Alltag.....	10
Häufig im Alltag	5
Bei jedem Schritt	0

Schwellung

Keine Schwellung.....	10
Nach „giving way“.....	7
Nach schwerer Belastung (Sport)	5
Nach normaler Belastung.....	2
Dauernde Schwellung.....	0

Stockhilfe

Keine Stockhilfe	5
Stock oder Gehstütze	3
Belastung unmöglich	0

In die Hocke gehen

Keine Probleme.....	5
Etwas beeinträchtigt.....	4
Nicht über 90° Kniebeugung	2
Unmöglich	0

Schmerz

Keine Schmerzen	30
Manchmal leichte Schmerzen.....	25
Im Zusammenhang mit „giving way“.....	20
Erheblich bei sportlicher Belastung.....	15
Erheblich beim Gehen über 2 km.....	10
Erheblich beim Gehen unter 2 km.....	5
Dauernd starke Schmerzen….....	0

90-100	Punkte	Ausgezeichnetes Ergebnis
80-89	Punkte	Gutes Ergebnis
70-79	Punkte	Befriedigendes Ergebnis
< 70	Punkte	Schlechtes Ergebnis

Aktivitätsscore nach Tegner/Lysholm

Die Patienten schätzen ihre Aktivität (Berufsalltag und Sport) im täglichen Leben vor und nach Verletzung des Kniegelenkes ein.

0	Arbeit: nicht möglich
1	Arbeit: sitzende Tätigkeiten können ausgeführt werden Sport: Gehen auf ebenem Boden möglich
2	Arbeit: leichte Arbeit möglich Sport: Gehen auf unebenem Boden möglich, Gehen im Wald nicht möglich
3	Arbeit: leichte Arbeit möglich Sport: Freizeitsport (Schwimmen) möglich, Gehen im Wald möglich
4	Arbeit: mittelschwere Arbeit möglich (Fernfahrer, schwere Hausarbeit) möglich Sport: Freizeitsport: Radfahren, Langlauf, Jogging auf ebenem Boden mindestens zweimal wöchentlich
5	Arbeit: schwere Tätigkeiten (Bauarbeiter, Waldarbeiter) Sport: Freizeitsport: Jogging auf unebenem Gelände mindestens zweimal wöchentlich Wettkampfsport: Radfahren, Skilanglauf
6	Sport: Freizeitsport: Tennis, Badminton, Handball, Basketball, Skifahren, Jogging mindestens fünfmal pro Woche
7	Sport: Wettkampfsport: Tennis, Leichtathletik (Laufdisziplinen), Motocross, Handball, Basketball Freizeitsport: Fußball, Rasen-Eishockey, Squash, Leichtathletik (Sprungdisziplinen), Crosslauf
8	Sport: Wettkampfsport: Squash, Badminton, Leichtathletik (Sprungdisziplinen), Abfahrtslauf/Slalom
9	Sport: Wettkampfsport: Fußball untere Liga, Eishockey, Ringen, Turnen
10	Sport: Wettkampfsport: Sportler einer Nationalliga, internationale Wettkämpfe

Danksagung

Diese Dissertation wurde im Zentrum für Musculoskeletale Chirurgie der Charité (Leitung Univ.-Prof. Dr. N. P. Haas) erstellt. Für die Überlassung des Themas möchte ich mich ausdrücklich bedanken.

Mein ganz besonderer Dank gilt Herrn PD Dr. Dr. Max Josef Kääb, der diese Arbeit mit außerordentlich großem Einsatz betreute und immer Worte der Ermunterung fand.

Dank schulde ich auch meinem Praxisteam, das in anstrengenden Zeiten gelassen über blank liegende Nerven und einen übervollen Schreibtisch hinweg gesehen hat.

Ein glücklicher Umstand bescherte mir eine Nachbarin, die als Lektorin für einen medizinischen Fachverlag tätig ist. Ihr danke ich für die Korrektur.

Nicht zuletzt danke ich von ganzem Herzen meinen Eltern und meiner Familie, von denen jeder auf seine Weise zum Gelingen beigetragen hat. Ihr wisst am besten, wie wichtig mir diese Arbeit ist…

Meinem Sohn Milo

Lebenslauf

Mein Lebenslauf wird aus Gründen des Datenschutzes in der elektronischen Fassung meiner Arbeit nicht veröffentlicht.

Erklärung

Hiermit erkläre ich, Viola Wilde, an Eides statt, dass

- keine staatsanwaltschaftlichen Ermittlungsverfahren anhängig sind
- weder früher noch gleichzeitig ein Promotionsverfahren angemeldet wurde
- die vorgelegte Dissertationsschrift ohne die unzulässige Hilfe Dritter verfasst, die beschriebenen Ergebnisse selbst gewonnen wurden, die Arbeit auch in Teilen keine Kopie anderer Arbeiten darstellt sowie die verwendeten Hilfsmittel, die Zusammenarbeit mit anderen Wissenschaftlerinnen oder Wissenschaftlern und die Literatur vollständig angegeben sind.