

Aus der Klinik für Pferde, Allgemeine Chirurgie und Radiologie
Chirurgische Tierklinik
des Fachbereiches Veterinärmedizin der Freien Universität Berlin

**Indikationen und Erfolgsaussichten der Blockade des
Ganglion stellatum und des sympathischen
Grenzstranges beim Pferd**

Inaugural-Dissertation
zur Erlangung des Grades
eines Doctors der Veterinärmedizin
an der Freien Universität Berlin

vorgelegt von
Ingo Breymann
Tierarzt aus Schönebeck/Elbe

Berlin 1998
Journal-Nr. 2231

Gedruckt mit Genehmigung
des Fachbereiches Veterinärmedizin
der Freien Universität Berlin

Dekan: Univ. Prof. Dr. K. Hartung

1. Gutachter: Prof. Dr. H. Gängel

2. Gutachter: Prof. Dr. H. Keller

3. Gutachter: Prof. Dr. R. Berg

Tag der Promotion: 19.02.1999

Inhaltsverzeichnis:

	Seite
1. Aufgabenstellung	5
2. Literaturübersicht	6
a) Humanmedizin	6
b) Veterinärmedizin	8
2.1 Anatomie des Sympathikus beim Pferd	10
2.2 Physiologie des Sympathikus	14
2.3 Pathophysiologie des sympathischen Nervensystems	17
2.4 Wirkungsweise der eingesetzten Lokalanästhetika	17
2.4.1. Effekte der Lokalanästhetika bei den Blockaden	18
2.5. Behandlungsmethoden beim Pferd	19
3. Eigene Untersuchungen	22
3.1. Tabellarische Zusammenfassung der Patienten	38
4. Ergebnisse	45
5. Diskussion	47
6. Schlußfolgerungen	56
7. Zusammenfassung	57
8. Summary	57
9. Literatur	58

Abkürzungen:

A.	- Arteria
Abb.	- Abbildung
bds.	- beidseitig
geringgr.	- geringgradig
Ggl.	- Ganglion
Forr.	- Foramina
N.	- Nervus
Nn.	- Nervi
M.	- Musculus
PAL	- postanästhetische Lahmheit
Pat.	- Patient
V.	- Vena
Vv.	- Venae

1. Aufgabenstellung:

In den 50er und 60er Jahren wurden die Blockaden des Ganglion stellatum und des lumbalen Grenzstranges speziell bei Paresen des Pferdes häufig und erfolgreich angewandt. Das war insbesondere nach der grundlegenden Arbeit von Dietz (1957) der Fall.

In der Chirurgischen Tierklinik der FU Berlin, Standort Mitte, ehemals Humboldt Universität, sind seit nahezu 40 Jahren die genannten Blockaden fester Bestandteil der Therapie. Mir wurde die Aufgabe gestellt festzustellen, bei welchen Indikationen am Pferd diese Therapie eingesetzt wurde und wo Erfolgsaussichten zu verzeichnen sind, die eine weitere bzw. wieder erneute Anwendung der Blockaden gerechtfertigt erscheinen lassen. Dabei werden anatomische und physiologische Betrachtungen des sympathischen Nervensystems zum Verständnis der Wirkungsweise und anzuwendender Methodik mit dem Ziel einer erfolgreichen Therapie für notwendig erachtet. Auf umfangreiche Erfahrungen aus der Humanmedizin und mögliche Analogieschlüsse für die Anwendung am Tier wird einzugehen sein. Die derzeit optimale Methodik der Applikationsweise wird dargelegt.

Eigene Ermittlungen aus dem Patientenmaterial der Kliniken Gera von 1957 bis 1964 und der Chirurgischen Tierklinik Berlin, Standort Mitte, der Jahre 1958 bis 1995 sollen beschrieben und eine anschließenden Wertung vorgenommen werden.

2. Literaturübersicht:

a) Humanmedizin:

Nach Einführung der lokalen Infiltrationsanästhesie in der Humanmedizin mit Procain um die Jahrhundertwende wurden neben der örtlichen Schmerzausschaltung die verschiedensten Formen der Blockade (chemische Unterbrechung nach Mandl, 1948) von Nerven entwickelt.

Während anfangs chirurgische Eingriffe am Sympathikus im Vordergrund des Interesses standen, wurden diese später mehr und mehr durch die wesentlich einfachere Methode der Novocainblockade verdrängt, da es sich überraschenderweise herausstellte, daß damit in vielen Fällen nicht nur ebenso gute, sondern z.T. sogar bessere Resultate erzielt werden konnten.

In den 20er Jahren trat der Chirurg Leriche mit seiner periarteriellen Sympathektomie am Menschen hervor, durch die er eine bessere Durchblutung der abhängigen Peripherie erzeugte. Er machte die Erfahrung, daß der thrombotische Verschluß eines Gefäßes nur dann ein peripheres Ödem verursachen kann, wenn das sympathische perivaskuläre Gewebe mit erkrankt ist (Leriche 1952). Durch den Reiz am perivaskulären sympathischen Gewebe kommt es reflektorisch zum Spasmus der Kollateralen und damit zum begleitenden Ödem. Dieser vasokonstriktorische Reflexbogen wurde durch die periarterielle Sympathektomie unterbrochen (Anselmino u. Sauer 1948; Westhues 1955).

1924 führten dann Brunn und Mandl für viscerale Schmerzen die Sympathikusblockade ein (nach Mandl 1948).

In der Humanmedizin hat die Grenzstrangblockade als ein therapeutisches Verfahren durch die Entwicklung der neuen, langwirksamen Lokalanästhetika einen deutlichen Aufschwung erlebt (Nolte 1971; Meyer 1987; Weissenberg 1987; Becke 1988; Janitzki et al. 1988;). Bei Befragungen aller Abteilungen für Anästhesiologie an den Universitäten der alten Bundesländer wurde eine durchschnittliche Anzahl von 110 (Streubreite 12-1000) Stellatumblockaden für das Jahr 1989 ermittelt. Nach dieser Erhebung ist Bupivacain das bevorzugte Anästhetikum. Sehr vereinzelt wird auch Meaverin, Prilocain, Procain + Coffein und Buprenorphin (ein Opioid) verwendet (Wulf und Maier 1992).

Einen festen Platz in der Humanmedizin hat die Blockade des Ganglion stellatum und des lumbalen Grenzstranges in der Behandlung zahlreicher Leiden. Sie ist eine wertvolle Methode in der praktischen Schmerztherapie (Hempel 1993).

Einige Methoden sind allgemein anerkannt, andere umstritten.

Unumstrittene Indikationen in der Humanmedizin sind:

- Durchblutungsstörungen der Extremitäten
- Erfrierungen
- Reflexdystrophie (schmerzverstärkende Wirkung des sympathischen Nervensystems durch vegetative Reflexantwort infolge pathologischer Durchblutungsverhältnisse)
- kausalgiforme Schmerzen (z.B. nach ausgedehnten Vernarbungen)
- akuter Herpes zoster im Kopf-Hals-Bereich
- Raynaud-Erkrankung (funktioneller Gefäßspasmus)
- Sudeck-Syndrom (neurovaskuläre Fehlsteuerung an den Extremitäten, meist als Traumafolge)
- vasomotorisch bedingte Kopfschmerzen
- posttraumatische Schmerzen
- Wundheilungsstörungen
- segmental begrenzte Schmerzen durch Nervenläsionen
- postphlebitische Ödeme

(Bergmeyer 1952; Nevermann und Penzholz 1953; Ahrens und Küver 1955; Bonica et al. 1957; Gross 1986; Weissenberg 1987; Went 1987; Hempel 1993)

Weitere weniger gesicherte Indikationen sind:

- Schulter-Hand-Syndrom (schmerzhafte Schultersteife verschiedener Ursachen)
- Durchblutungsstörungen der Retina
- akuter Hörsturz
- Erblindung nach Chinin-Intoxikation
- Frakturen mit verzögerter Kallusbildung
- Thrombophlebitis
- arterielle Insuffizienz des Armes bei Neugeborenen

(Anselmino und Sauer 1948; Lagade und Poppers 1984; Boland et al. 1985; Hempel 1993)

Die gleichzeitige beidseitige Ganglion-stellatum-Blockade bleibt allein der gesicherten Lungenembolie vorbehalten, wenn ein frischer Herzinfarkt ausgeschlossen worden ist (Meyer 1987).

Kontraindikationen sind unter anderem:

- schwere kardiopulmonale Erkrankungen
- ausgedehnte und feuchte Gangräne im Anästhesiegebiet
- Patient mit Gerinnungsstörungen
- Allergien gegen Lokalanästhetika
- Lokalinfectionen
- Aspiration von Blut oder Liquor
- unklare anatomische Verhältnisse bei Mißbildungen

(Went 1987; Wulf und Maier 1992; Gille und Kox 1992; Hempel 1993)

b) Veterinärmedizin:

Erste Berichte aus der Tiermedizin folgten Anfang der 30er Jahre, wobei Allilaire (1933) und Salle' (1934) durch periarterielle Sympathikus-Verödung mit Chemikalien, beim Hund langanhaltende Hyperämien erzeugten. 1934 versuchte Tagliavini (nach Westhues 1955) die Sympathikusausschaltung beim Pferd an den Vorder- und Hintergliedmaßen und sah nach anfänglichem Arterienspasmus eine anhaltende Dilatation der Gefäße und ein Verschwinden der Schmerzen. Velu (nach Westhues 1955) berichtete 1935 über die periarterielle Sympathektomie beim Pferd an der Hauptmittelfußarterie. Er gibt gute Erfolge bei Entzündungsprozessen an.

Beiszer (1934) erzielte mit der chemischen Sympathikusausschaltung bei Hufsohlenerkrankungen und bei Spat in zwei Drittel der Fälle ein Verschwinden der Lahmheiten. Auch bei akuter Tendinitis ist ein Verschwinden der begleitenden Ödeme und der Schmerzen zu sehen (Westhues 1955).

In den 50er Jahren wurden Sympathikusblockaden in der Sowjetunion an Pferden, Schafen, Schweinen, Hunden und Katzen durchgeführt (Dietz 1957).

Von 1955 bis 1957 entwickelte Dietz die entscheidenden Grundlagen für die Technik sowie die Einsatzgebiete der Sympathikusblockade beim Pferd, Hund, Schaf und Rind (Dietz 1957).

In der Veterinärmedizin wurden in den letzten Jahrzehnten wenig neue Erkenntnisse und Anwendungsmöglichkeiten der Sympathikusblockade beschrieben. Die Ergebnisse einer Reihe von Autoren liegen schon einige Jahre zurück.

Aznar (1985) behandelte die Bronchiopneumonie der Kälber durch die Ganglion-stellatum-Blockade mit gutem Erfolg. Schulz und Rauch (1960) hatten mit der intravenösen Applikation von Novocain bei Hufrehe und mit der lumbalen Sympathikusblockade bei Obstipationen an Pferden gute

Erfolge. Poser (1961) erzielte bei über 300 Fällen von primärer Indigestion beim Rind mit der Sympathikusblockade zufriedenstellende Ergebnisse. Auch Heidrich und Nöldner (1996) berichten über gute Ergebnisse im besonderen mit der lumbalen Grenzstrangblockade bei der Myoglobinuria paralytica equi.

Mit Hilfe der Blockade des Ganglion stellatum (im folgenden Stellatum-blockade genannt) gelang es Fedotow (nach Schulz und Rauch 1960) 181 von 191 Pferden mit akuter katarrhalischer- und kruppöser Pneumonie zu heilen, Chochlatschow (nach Schulz und Rauch 1960) behandelte 30 und Parakin (aus Schulz und Rauch 1960) 27 Pferde auf gleiche Weise mit entzündlichen Erkrankungen der Lunge und der Bronchien. Die lumbale sympathische Grenzstrangblockade wurde bei den verschiedensten Indikationsgebieten u.a. bei Gastritis, spastischer Kolik, Hepatitis, Nephritis, Zystitis, Orchitis und Mastitis beschrieben (Mosin 1959). Nach Bouisset (1987) scheint die Anwendung der Ganglion-stellatum-Blockade wenig verbreitet, ja sogar auf die Behandlung der akuten Pneumonie beschränkt zu sein.

Für den diagnostisch-therapeutischen Einsatz von Lokalanästhetika, sowie für die Blockade von Ganglien mit Lokalanästhetika zur Erzielung einer Sympathikolyse sind zahlreiche Bezeichnungen bekannt wie: Neuraltherapie, Heilanästhesie, therapeutische Lokalanästhesie, Segmenttherapie und Heilanalgesie.

Zwei Begriffe haben sich zur Zeit durchgesetzt. Zum einen ist es die Neuraltherapie und zum anderen die therapeutische Lokalanästhesie. Die Neuraltherapie als Form der Regulationstherapie, will entgleiste Regelvorgänge auf verschiedenen physiologischen Ebenen normalisieren. Dazu werden in erster Linie Lokalanästhetika nach bestimmten Techniken eingesetzt (Kothbauer 1961; Zohmann 1990). Diese Methode wird dem Bereich der Komplementärmedizin zugeordnet.

Die therapeutische Lokalanästhesie ist dagegen eine Schmerztherapie, welche versucht, Rückkopplungen mittels Leitungsblockade zu unterbrechen und ist Bestandteil der Schulmedizin (Ernst und Fialka 1994).

In der Veterinärmedizin ist in den vergangenen Jahren wenig über die Sympathikusblockade veröffentlicht worden. Jedoch wurden bei verschiedenen Leiden an Pferden, Hunden und auch Rindern in der Chirurgischen Tierklinik der Freien Universität Berlin Standort Mitte (ehemalige Humboldt Universität) und der ehemaligen Bezirkstierklinik Gera Ganglion-Stellatum-Blockaden und lumbale Grenzstrangblockaden durchgeführt (Heidrich und Nöldner 1963).

Für die Berücksichtigung von Wirkungen, Nebenwirkungen und Erfolgsaussichten der Stellatum- und lumbalen Grenzstrangblockade ist die

Kenntnis physiologischer Abläufe der Regelmechanismen im vegetativen Nervensystem von Bedeutung.

Daher erscheint die Einfügung der anatomischen und physiologischen Grundlagen sowie die angewandte Methodik notwendig.

2.1. Anatomie des Sympathikus beim Pferd:

Die Rückenmarksnerven treten paarweise aus den Forr. intervertebralia der Wirbelsäule heraus. Jeder dieser Nerven zieht primär zu einem entsprechenden Körpersegment. Den dazugehörigen Hautabschnitt bezeichnet man als Dermatome, die dazugehörige Muskulatur als Myotome. Auch die Eingeweide werden verschiedenen Segmenten zugeordnet.

Während der phylogenetischen und ontogenetischen Entwicklung kommt es zu einer gewissen Verschiebung der einzelnen Segmente, dennoch bleibt die segmentale Innervation weitgehend erhalten, obwohl Dermatome und Myotome nicht immer übereinander liegen.

Jeder Rückenmarksnerv hat zwei Wurzeln, eine dorsale und eine ventrale.

Durch die dorsalen Wurzeln treten die afferenten Nervenfasern des zerebrospinalen Systems in das Rückenmark ein, durch die ventralen Wurzeln die efferenten Fasern des zerebrospinalen Systems aus. Die vegetativen Fasern verhalten sich so, daß mit den dorsalen Fasern parasympathische Fasern, mit der ventralen Wurzel sympathische Fasern (nur im Brust- und Lendenbereich) aus- und eintreten (siehe Abb.1).

Die dorsalen Äste versorgen vorwiegend die Körperpartien oberhalb der Wirbelsäule. Die ventralen Äste hingegen versorgen den größten Teil ventral der Wirbelsäule, also auch die Gliedmaßen.

Der Sympathikus als Teil des autonomen Nervensystems unterscheidet sich vom zerebrospinalen Nervensystem im efferenten Schenkel, der mindestens einmal in einem Ganglion unterbrochen ist. Der absteigende Schenkel besteht aus einem prä- und einem postganglionären Neuron. In den Ganglien erfolgt die Umschaltung der Neurone. Aus dem markhaltigen präganglionären Neuron wird ein markloses postganglionäres Neuron, wobei jedoch die Impulse des präganglionären Neurons an mehrere postganglionäre Neurone (Rami communicantes grisei) verteilt werden.

Daraus resultiert eine Massenwirkung des sympathischen Nervensystems.

Der Grenzstrang fungiert als Vermittler zwischen zentralem und peripherem Anteil des sympathischen Systems. Er bildet eine Kette mehrerer Ganglien, die beidseitig ventral der Wirbelsäule zwischen Pleura und Rippen liegt. Die aus den Ganglien abgehenden postganglionären Nerven können verschiedene Wege gehen. Einige gehen zurück zu den Ventralwurzeln der Nn.spinales, andere verbinden die Ganglien untereinander und bilden somit den Grenzstrang und ein Teil verläßt die Ganglien und geht Verbindungen zum

peripheren Anteil des Sympathikus ein. Dieses z.B. in Form von perivaskulären Geflechten, auf diese später noch näher eingegangen wird. Auch können Rami communicantes albi ohne Unterbrechung durch die Ganglien gehen. Diese werden dann in der Peripherie umgeschaltet.

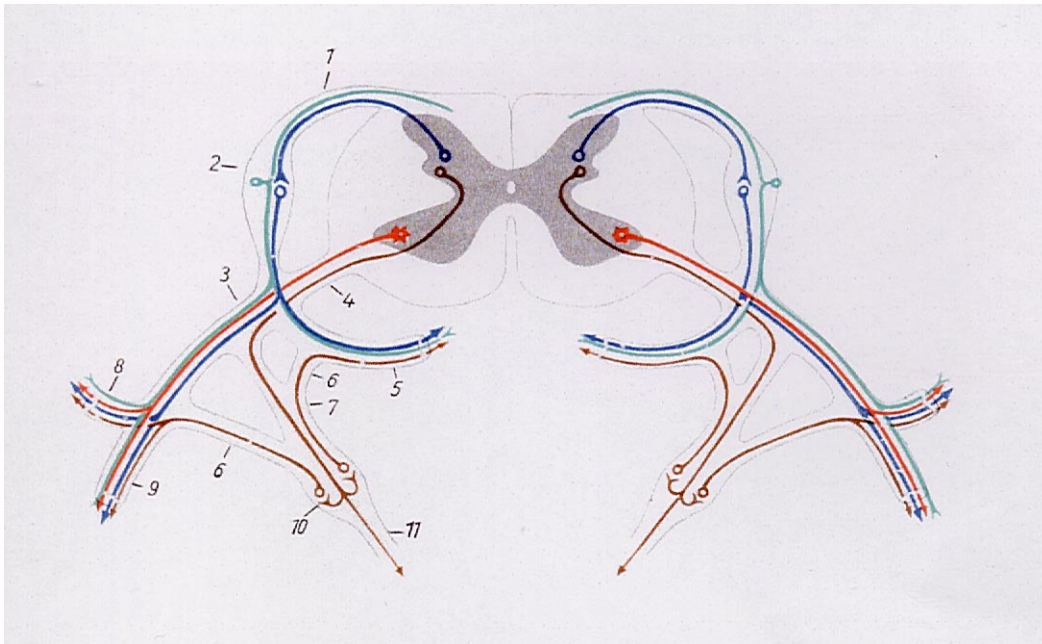


Abb.1: Schema des Rückenmarkes im Brustbereich mit Abgang der Rückenmarksnerven und Faserqualitäten (nach Kolb 1967)

- | | |
|--|--------------------------------|
| 1 dorsale Wurzel | Grün: sensible Fasern |
| 2 Ganglion spinale | Zinnoberrot: motorische Fasern |
| 3 Truncus nervi spinalis | Blau: parasympathische Fasern |
| 4 ventrale Wurzel | Braun: sympathische Fasern |
| 5 Ramus meningeus | |
| 6 Ramus communicans griseus | |
| 7 Ramus communicans albus | |
| 8 dorsaler Ast des Spinalnerven | |
| 9 ventraler Ast des Spinalnerven | |
| 10 Ganglion vertebrale des Grenzstranges | |
| 11 Eingeweideast des Sympathikus | |

Der Grenzstrang beim Pferd beginnt mit dem Ganglion stellatum, der Verschmelzung des Ganglion cervicale medium mit dem Ganglion cervicale caudale und dem ersten Brustganglion, mit einer Größe von 3-4 cm x 0,5-0,8 cm (Koch und Berg 1985). (siehe Abb.2)

Es empfängt die Rami communicantes albi aus dem letzten Halssegment und den ersten sechs Brustsegmenten und entläßt diese als N. sympathicus, der kopfwärts zieht. Dieser starke Ast sympathischer Fasern, welcher der A. carotis interna unter Bildung des Plexus caroticus internus bis in die Schädelhöhle folgt, gibt verschiedene kleine Äste ab und bildet den Plexus cavernosus in der Nähe des Sinus cavernosus. Vom Plexus cavernosus gelangen feine Geflechte als Vasomotoren mit den Blutgefäßen ins Gehirn und zarte Zweige zur Hypophyse.

Ferner werden vom Plexus cavernosus sympathische Fasern an die Äste des N. trigeminus, die Augenmuskelnerven sowie an den Ramus sympathicus des Ganglion ciliare abgegeben, über welche sympathische Fasern zum Augapfel und zum M. dilatator pupillae gelangen (Budras und Röck 1989). Des weiteren treten aus dem Ganglion stellatum Nn. cardiaca cervicales aus, die als Beschleunigungsfasern des Herzens dienen und den Plexus cardiacus mit den Rami cardiaca des N. vagus und dem N. laryngeus recurrens bilden. Schließlich gehen vom Ganglion stellatum feine Geflechte mit den großen Gefäßen als Plexus perivasculares in die Peripherie.

Das linke Ganglion stellatum des Pferdes ist im Bereich des ersten Interkostalraumes in Höhe der Rippenköpfchen von erster und zweiter Rippe auf dem M. longus colli aufliegend zu finden (siehe Abb.2).

Das rechte Ganglion stellatum ist zweigeteilt und liegt der Trachea lateral an. Weiter caudal verläuft der Grenzstrang in Höhe der Rippenköpfchen, wobei sich an jedem Gelenk ein Ganglion thoracicum bildet und später entsprechend als Ganglion lumbale, sacrale und caudale bezeichnet wird. Dabei geben alle Ganglien ihrerseits feine Nervengeflechte an die benachbarten Gefäße ab. Auch Verbindungen untereinander und mitunter Querverbindungen mit der gegenüberliegenden Seite werden gebildet (Koch und Berg 1985).

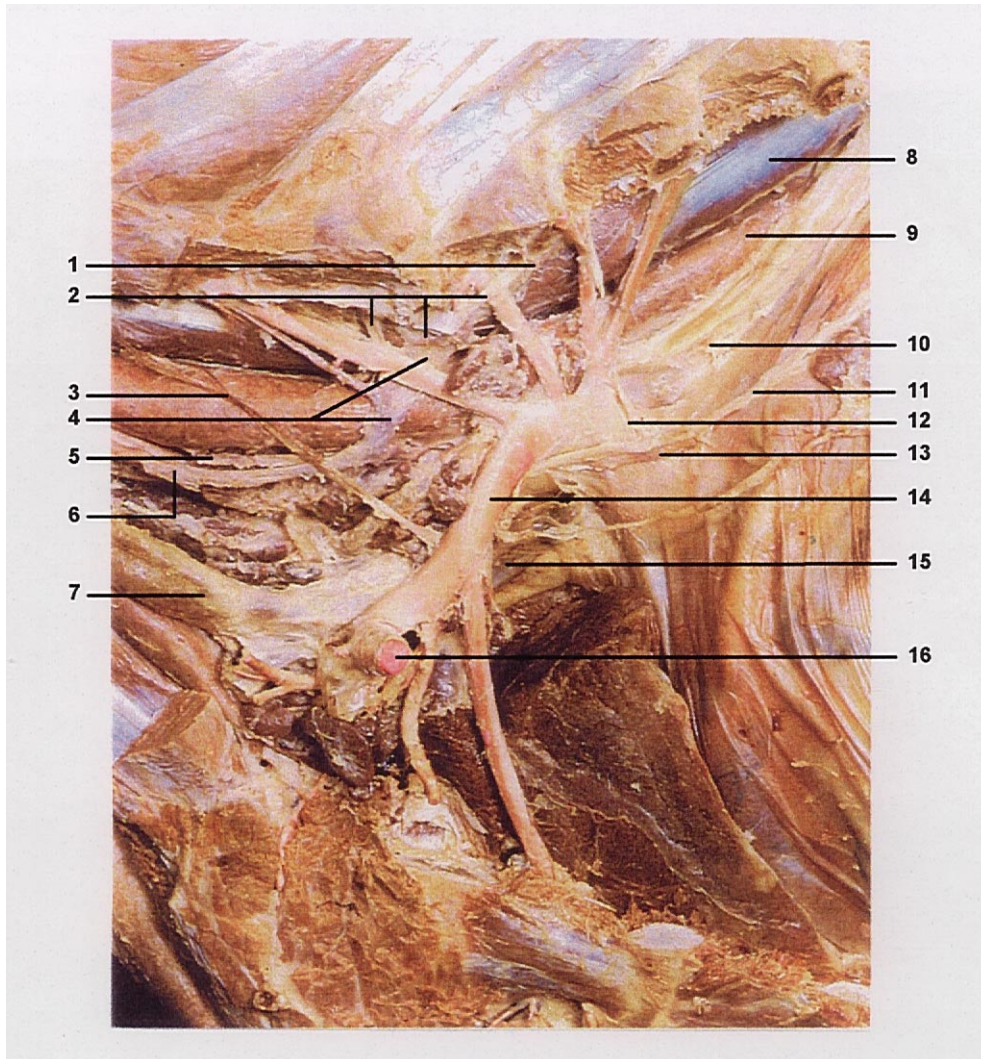


Abb. 2 :Anatomie des Ganglion stellatum (nach Ashdown und Done 1989)

- | | |
|-------------------------------------|--------------------------|
| 1 Tr. sympathicus | 9 Oesophagus |
| 2 Plexus brachialis | 10 Arcus aortae |
| 3 N. phrenicus | 11 N. vagus |
| 4 Ganglion cervicothoracicum medium | 12 Ansa subclavia |
| 5 N. laryngeus recurrens | 13 Nn. cardiaci |
| 6 N. vagus | 14 A. subclavia sinistra |
| 7 V. jugularis externa | 15 V. cava cranialis |
| 8 M. longus colli | 16 A. axillaris |

2.2. Physiologie des Sympathikus:

Das vegetative Nervensystem besorgt die Regelung der Organfunktionen im Körper, paßt sie an die jeweiligen Bedürfnisse an und kontrolliert das innere Milieu des Körpers. In der Peripherie des Körpers ist das vegetative Nervensystem vom somatischen anatomisch und funktionell weitgehend getrennt, während im ZNS zwischen beiden enge Verknüpfungen bestehen. Einfache Reflexe können innerhalb des jeweiligen Organs ablaufen (z.B. peristaltische Darmbewegungen), komplexere Mechanismen werden hingegen von übergeordneten vegetativen Zentren im ZNS gesteuert. Deren übergeordnetes Integrationszentrum ist der Hypothalamus, der das vegetative Nervensystem in die Ausführung seiner Programme über Umweltreize einbezieht. Auch der zerebrale Kortex ist über das Gedächtnis eine Integrationsebene des vegetativen Nervensystems (Kolb 1967).

Die Aktivität des sympathischen Systems erhöht generell die momentane Leistungsfähigkeit und die Aktionsbereitschaft, in dem sie unter anderem den Blutdruck steigert und den Kreislauf ankurbelt. Man spricht von einer ergotropen Wirkung (Penzlin 1989).

Als Überträgerstoff der präganglionären Fasern zu den postganglionären Fasern dient Acetylcholin, während die postganglionären Fasern des Sympathikus das Erfolgsorgan hauptsächlich adrenerg erregen. Hier dient vorwiegend Noradrenalin als Überträgerstoff.

Der Sympathikus bewirkt adrenerge Effekte an allen von ihm versorgten Organen. Dies sind unter anderem Vasokonstriktion aller Blutgefäße über α -Rezeptoren, Tachykardie und Zunahme der Kontraktionskraft am Herz über β 1-Rezeptoren, über β 2-Rezeptoren eine Bronchodilatation, eine Hemmung der Motorik am Gastrointestinaltrakt und eine Vasodilatation der quergestreiften Muskulatur ebenfalls über β 2-Rezeptoren (Silbernagel und Despopoulos 1991).

Tabelle 1: Adrenerge Wirkungen des Sympathikus

Organ	α -Rezeptoren	β -Rezeptoren
Auge	Dilatation der Pupille	Fernakkommodation des Ziliarmuskels
Herz		Erhöhung der Erregungsleitung Frequenz \uparrow Herzkraft \uparrow Erregbarkeit \uparrow
Magen-Darm	Kontraktion der Sphinkteren	Erschlaffung der Muskeln
Blutgefäße	Kontraktion in der Haut, in den Muskeln und in den Koronarien allgemein	Dilatation in der Haut und in den Muskeln
Pankreas	Hemmung der Insulinsekretion und der exokrinen Sekretion	Aktivierung der Insulinsekretion
Leber		Gluconeogenese
Milz	Kontraktion	
Harnblase	Kontraktion der Sphinkteren	
Uterus	Kontraktion bei der Trächtigkeit	Tokolyse
Bronchien		Dilatation
Gallenblase		Erschlaffung
Gl. mandibularis	Schleimsekretion, dickflüssig	
Haarmuskeln der Haut	Kontraktion	
Fettzellen		Lipolyse

Tabelle 2: Cholinerge Wirkungen des Sympathikus

Organ	cholinerge Wirkung
Schweißdrüsen	Aktivierung
Nebennierenmark	Aktivierung der Sekretion
Genitalien o	Ejakulation

Gleichzeitig können über sympathischen Bahnen auch afferente Fasern Schmerzen übermitteln und efferente sympathische Fasern steigern die Schmerzempfindung, indem sie Neurotransmitter wie Noradrenalin und Dopamin in der Peripherie freisetzen. Sie können auch durch Vasokonstriktion Ischämien verursachen, die ihrerseits durch Freisetzung algogener Substanzen Schmerzen unterhalten (Hempel 1993). Näheres dazu in Punkt 2.3. Pathophysiologie des sympathischen Nervensystems.

Die Ausschaltung des Ganglion stellatum bewirkt unter anderem eine Vasodilatation an der entsprechenden Schultergliedmaße, im Kopf-Hals-Bereich und zu einem geringen Teil im thorakalen Bereich. Die lumbale Grenzstrangblockade bewirkt unter anderem eine Gefäßweitstellung an der ipsilateralen hinteren Gliedmaße und der Lendengegend.

Die Blockade, die mit Hilfe von Lokalanästhetika durchgeführt wird, ist eine reversible Hemmung der Fortleitung des Aktionspotentials über die Nervenfasern. Die Empfindlichkeit der verschiedenen Typen von Nervenfasern gegenüber der blockierenden Wirkung von Lokalanästhetika ist unterschiedlich. Dünne Nervenfasern werden früher ausgeschaltet als dicke. Sehr empfindlich reagieren die postganglionären sympathischen Fasern. Ihre Blockade hat den Verlust des vasokonstriktorischen Tonus zur Folge (Buchholz und Lesse 1955). Die schmerzleitenden C-Fasern (\varnothing 0.3-1mm) werden auch relativ schnell unterbrochen, bevor erst bei höherer Konzentration die motorischen A-Fasern (\varnothing 1-20mm) ausfallen (Forth et al. 1987; Liebich 1990).

2.3. Pathophysiologie des sympathischen Nervensystems:

Der Sympathikus, der unabdingbar für die Regulierung der vegetativen Stoffwechselverhältnisse im Körper benötigt wird, kann auch von sich aus ein Aufschaukeln bestimmter Erkrankungen durch einen erhöhten Tonus bewirken. Sei es durch Verletzungen und damit verbundenen Schmerzen oder durch lokale Unterkühlung. Immer führen diese Erscheinungen reflektorisch zu einer verminderten Durchblutung bestimmter Organe. Durch den verminderten Blutfluß verschlechtert sich auch die Versorgung der Gebiete mit Sauerstoff und Nährstoffen. Dieser Ischämie folgt eine verminderte Produktion von ATP und die Membranpumpen verringern ihre Leistung. Wasser- und Wasserstoffioneneinstrom in die Zelle mit Schwellung der Endothelien und weiterer Verengung der Gefäßkaliber ist die Folge (Draehmpaehl und Zohmann 1995). Weiterhin ist der Abtransport von Stoffwechselschlacken durch die Gefäßengstellung behindert. Der pH-Wert in dem minderdurchbluteten Gebiet fällt ab und dies fördert seinerseits wieder diesen Prozeß, der von vielen Autoren als Circulus vitiosus bezeichnete wird (Nevermann und Penzholz 1953; Westhues 1955; Dietz 1957). Eine mögliche Therapie wäre durch Vergrößerung der Gefäßkaliber zum einen die Sauerstoff- und Energieversorgung in diesem Gebiet zu verbessern, zum anderen den Abtransport der Stoffwechselprodukte zu beschleunigen.

Des weiteren kann durch eine Schmerzausschaltung das Aufschaukeln des sich selbst unterhaltenden Prozesses unterbrochen werden.

2.4. Wirkungsweise der eingesetzten Lokalanästhetika:

Zum Verständnis der entsprechenden Wirkungsmechanismen soll auf die Funktionsweise der Lokalanästhetika hingewiesen werden.

An ein zu verwendendes Lokalanästhetikum werden hohe Anforderungen gestellt; es muß wasserlöslich, sterilisierbar und gewebefreundlich sein. Die Schmerzausschaltung soll möglichst rasch eintreten, ausreichend lange anhalten und reversibel sein (Löscher et al. 1991).

Das Procain, 1905 als erstes synthetisches Lokalanästhetikum vom Cocain entwickelt, brachte große Fortschritte in der Anästhesiologie. Aufgrund ihrer chemischen Struktur sind Lokalanästhetika schwach basisch reagierende Verbindungen, die nur in ihrer nicht dissoziierten Form, also lipidlöslichen Form, zum Wirkort, den Nervenfasern, vorzudringen vermögen und sich dort in der Lipidphase der Membranen anreichern. Bei niedrigen pH-Werten, z.B. im entzündlich veränderten Gewebe liegen nur noch minimale Anteile (Procain ca. 0.1%) in der lipidlöslichen Form vor, so

daß unter diesen Umständen keine ausreichende Anästhesie mehr zustande kommt (Forth et al. 1987).

Bei der Kombination von Lokalanästhetika mit Sperrkörpern verlängert sich durch Zusatz von Adrenalin oder Noradrenalin die Wirkung der Anästhesie. Durch die langsamere Resorption ist die Gefahr von systemischen Wirkungen und die Blutungsneigung des infiltrierten Gebietes reduziert. Nachteilig ist jedoch die hohe Toxizität der Sperrkörper bei versehentlichen intravasalen Injektionen und die erschwerte Diffusion.

2.4.1. Effekte der Lokalanästhetika bei den Blockaden:

Den Lokalanästhetika wird neben der anästhetischen Wirkung auch eine Beeinflussung in vielerlei Hinsicht zugeschrieben. Eine Zunahme der Phagozytoseaktivität (Mosin 1976; Aznar 1985; Shakurov 1989), eine antiarrhythmische Beeinflussung des Herzmuskels (Becke 1988), immunstimulierende Effekte (Matsuoka et al. 1985), Antihistaminwirkung (Milligan und Nash 1985) und eine Verbesserung der Mikrozirkulation (Seidov 1978) wurden beschrieben. Weiterhin wurde beobachtet, daß es nach der Injektion von Procain in der Nähe des Ganglion stellatum histologisch zu Degenerationen der Ganglienzellen kam. Daraus wurde eine Langzeitwirkung geschlußfolgert (Mandl 1948).

Als Mittel der Wahl gelten heutzutage in der Humanmedizin die langwirksamen Lokalanästhetika wie Bupivacain oder Etidocain (Wulf et al. 1991). Diese neuen Lokalanästhetika haben einige Vorteile gegenüber dem Procain. Ihre Wirksamkeit ist um das 5- bis 10fache stärker, die allergene Gefahr ist deutlich geringer. Vorteilhaft wirkt sich auch die höhere Lipidlöslichkeit aus. Letztere (Bupivacain 27,5%, Lidocain 2,9% und Procain 0,6%) (Forth et al. 1987) ist für das Erreichen des Wirkortes, d.h. für die Penetrationskraft von entscheidender Bedeutung. Diese bessere Diffusion im Gewebe erhöht somit auch den Anästhesieerfolg bei einer Applikation etwas entfernt vom Wirkort. Ein weiterer Nachteil ist die hohe Empfindlichkeit von Pferden auf Procain. Gegenüber zentral stimulierenden Effekten ist das Pferd 20mal empfindlicher als der Mensch (Löscher et al. 1991). In der Struktur unterscheidet sich das Procain auch vom langwirksamen Bupivacain. Das Procain als Vertreter der Lokalanästhetika vom Ester-Typ wird bereits vor Ort durch die Cholinesterase des Plasmas gespalten. Die Spaltprodukte sind lokalanästhetisch unwirksam. Die Wirkdauer ohne Verwendung von Vasokonstriktoren liegt bei 45 min., jedoch besitzt die Abbaukomponente des Procain - das Diäthylaminoäthanol - vasodilatierende Eigenschaften (Killian 1977), woraus sich eine Verlängerung der Hauttemperaturerhöhung nach einer Procainblockade erklären läßt, wie sie

von Dietz festgestellt wurde (Dietz 1957). Das Bupivacain als Vertreter des Amid- Typs, wird erst in der Leberzelle durch Monoxygenasen abgebaut.

2.5. Behandlungsmethoden beim Pferd:

In der Chirurgischen Tierklinik der ehemaligen Berliner Humboldt-Universität und heutigen Freien Universität, Standort Mitte, wurde die Technik der Stellatumblockade und der lumbalen Grenzstrangblockade am Pferd, wie von Dietz (1957) beschrieben, angewandt. Die Injektion zur Ganglion-stellatum-Blockade wird von kranial durchgeführt. Zuerst wird das Operationsfeld durch Rasur, Entfettung und Desinfektion vorbereitet. Das Tier wird gebremst und der Kopf leicht angehoben, die Vordergliedmaßen müssen gleichmäßig belastet werden. Die Kanüle (22 cm lang, Lumen 1 mm) wird dann eine Handbreit oberhalb des Schultergelenkes im Bereich der Drosselrinne eingestochen. Dabei liegt die Einstichstelle oberhalb der V. jugularis externa und oberhalb der A. carotis communis.

Im weiteren Verlauf wird die Kanüle horizontal in Richtung 7. Halswirbel vorgeschoben. Nach der Berührung des 7. Halswirbels werden, nachdem ein Aspirationsversuch keine Gefäßpunktion erkennen läßt, 2 bis 3 ml des Anästhetikums injiziert. Daraufhin wird die Kanüle etwa 1 bis 2 cm zurückgezogen und lateral am 7. Halswirbel vorbeigeführt, so daß die Kanüle in 16 bis 20 cm Tiefe zwischen den Rippenköpfchen der 1. und 2. Rippe zum liegen kommt. Nach erneutem Aspirationsversuch wird dann die restliche Menge des Anästhetikums von insgesamt ca. 60 - 120 ml injiziert. (siehe Abb. 3)

Bei der lumbalen Grenzstrangblockade wird die Kanüle gleicher Größe zwei Handbreit neben den Lendenwirbelquerfortsätzen in Höhe eines Dornfortsatzes im Winkel von 45° zur Senkrechten zwischen zwei Lendenwirbelquerfortsätzen auf den Wirbelkörper gerichtet eingestochen. Nachdem man in 14 bis 18 cm Tiefe auf den Wirbelkörper trifft, zieht man die Kanüle 1 bis 2 cm zurück, drückt den Konus der Spritze ca. 30° medial und schiebt erneut um etwa 4 bis 5 cm vor. Somit gelangt man in die unmittelbare Nähe des Grenzstranges und injiziert ca. 60 - 100 ml des Anästhetikums. Diese Technik ist zwischen 18. Brustwirbel und 1. Lendenwirbel, zwischen 1. und 2., 2. und 3., 3. und 4. sowie zwischen 4. und 5. Lendenwirbel möglich.

Zu beachten ist, daß die Tiere starke Schmerzäußerungen beim Berühren der Wirbelkörper zeigen. Es ist deshalb nötig, die Tiere leicht zu sedieren und gebremst in einem Zwangsstand dieser Methode auszusetzen (nach Dietz 1957). (siehe Abb. 4)

In der Geraer Bezirkstierklinik wurde die gleiche Methode angewandt, wobei hier eine ebenso lange, jedoch nicht so starke Kanüle zum Einsatz kam.

Kennzeichnend für die richtige Ausschaltung des Ganglion stellatum ist das Horner Syndrom (Ptosis, Miosis, Enophthalmus und Verminderung des intraokulären Druckes), Temperaturerhöhung der anästhesierten Körperfläche um 2-5°C (Dietz 1957) und ein allgemeines Wärmegefühl. Weitere Kennzeichen der Blockade sind profuses Schwitzen der ipsilateralen Körperseite, nach etwa 10 min beginnend am Ohrgrund, sich über das Gesicht, den Hals und die Gliedmaße innerhalb von 15 bis 30 Minuten ausbreitend. Es tritt eine Erniedrigung der Atemfrequenz, eine Erhöhung des arteriellen PO₂ und PCO₂ sowie eine Laryngoparese der ipsilateralen Seite ein (Skarda et al. 1987b). Der Blutdruck, der Puls, die Rektaltemperatur und der arterielle pH Wert ändern sich beim Pferd nicht (Skarda et al. 1987a).

In der Humanmedizin wurde eine leichte Bradykardie von Kashima und Tanaka (1981) festgestellt. Beobachtungen von Crampton (1979) und Parris et al. (1991) ergaben, daß nach einer linksseitigen Stellatum-blockade die QT- Zeit verkürzt und bei der rechtsseitigen eher verlängert wird.

3. Eigene Untersuchungen:

In der Chirurgischen Tierklinik der ehemaligen Humboldt-Universität und jetzigen Freien Universität zu Berlin, Standort Mitte, konnte ich aus den Archiven 27 Pferdepatienten ermitteln, an denen eine Ganglion-stellatum-Blockade bzw. eine lumbale Grenzstrangblockade durchgeführt wurde.

Ausgewertet wurden 37½ Jahrgänge, von 1959 bis 1994 und im Anschluß noch etwa die Hälfte des Jahres 1995. Insgesamt lag mir hier ein Material von ca. 40 000 Krankenblättern vor, worunter sich etwa 9 600 Pferdepatienten befanden. An der ehemaligen Geraer Bezirkstierklinik erfuhr ich vom seinerzeitigen Direktor Dr. Heidrich und seinem Mitarbeiter Dr. Nöldner, daß in dieser Klinik die Sympathikusblockade beim Pferd häufig und erfolgreich durchgeführt wurde. Freundlicherweise wurde mir hier auch Material zur weiteren Auswertung zur Verfügung gestellt. Leider waren jedoch die Krankenblätter der Jahre 1964 bis zur Schließung der Klinik 1975 nicht mehr vorhanden. Persönlich berichtete mir Dr. Nöldner, daß mit der lumbalen Grenzstrangblockade bei einseitiger Parese nach Lumbago sehr gute Erfolge erzielt wurden. Bei den Fällen beidseitiger

Paresen nach Lumbago jedoch die Erfolgsaussichten wesentlich schlechter waren.

An anderen Tierkliniken Deutschlands wurden, soweit das Veröffentlichungen und eigene Nachforschungen betrifft, offenbar keine Ganglion-stellatum- bzw. lumbale Grenzstrangblockaden beim Pferd durchgeführt. Mit insgesamt 27 Patienten der Klinik in Berlin Mitte und 30 Patienten der Klinik Gera, soll ein gewisser Überblick über Indikationen mit entsprechenden Erfolgsaussichten gegeben werden.

Im folgenden werden die in den Krankenblättern der Berliner Klinik enthaltenen Angaben im einzelnen aufgeführt. Daran anschließend erfolgt eine tabellarische Übersicht der Patienten der Tierklinik Gera und eine Zusammenfassung nach Indikationen und Erfolgsaussichten. Leider sind die Angaben der Patienten der Geraer Klinik nicht vollständig, die Angaben konnten nur aus dem mir zur Verfügung gestellten Material entnommen werden.

Patient Nr.1 Tgb.Nr. 2105/59 Warmblutwallach Fuchs 15-18 Jahre

Vorbericht: Hahnentritt

Aufnahmebefund: Der Patient zeigt hinten rechts einen „tretenden Gang“. Im Schritt und im Trab ist keine Lahmheit zu sehen, jedoch kommt es hinten rechts von Zeit zu Zeit zum ruckartigen Anheben des Beines.

Diagnose: Die Diagnose lautete Hahnentritt hinten rechts.

Therapie: Am 3. und 6. Tag des Aufenthaltes wurde der lumbale Grenzstrang mit positivem Anästhesieergebnis blockiert. Verwendet wurden jeweils 80 ml einer 1%igen Procainlösung. Die hahnentrittartigen Bewegungen blieben unverändert. Daraufhin wurde eine Tenotomie des seitlichen Zehenstreckers hinten recht durchgeführt.

Entlassungsbefund: Nachdem die lumbale Grenzstrangblockade keine Besserung brachte, wurde der Patient nach der Operation in Heilung entlassen.

Patient Nr.2 Tgb.Nr. 6303/62 Warmblutwallach Fuchs 9½ Jahre

Vorbericht: Muskelschwund und zeitweilige Lahmheit

Aufnahmebefund: Im Bereich des linken Schulterblattes ist die Spina scapulae scharfkantig durch eine Atrophie des M. infraspinatus und des M. supraspinatus zu sehen. Das linke Schulterblatt wird abgeblattet und beim Vorführen der linken vorderen Extremität die Zehe nach vorn geschnellt. Beim Auftritt kommt es zur Trachtenfußung und das Schultergelenk wird geringgradig nach außen geführt. Zwischen dem Schulterblatt und der Halsmuskulatur der linken Seite ist eine deutlich markierte Rinne sichtbar.

Diagnose: Die Diagnose lautete N.-suprascapularis Lähmung

Therapie: Behandelt wurde 5 Tage lang mit Strychnin, Multivitaminpräparaten und Kampferspirituseinreibungen. Am 6. und am 7. Tag wurde jeweils eine Ganglion-Stellatum-Blockade mit 90 ml einer 0,5%igen Procainlösung und positiven Anästhesieerfolg durchgeführt. Anschließend wurde das Tier etwa 1 Monat auf die Koppel gestellt.

Entlassungsbefund: Nach insgesamt 35 Tagen wurde der Patient entlassen. Die Atrophie der Schultermuskulatur war weitestgehend abgeklungen und im Schritt und Trab ging das Tier lahmfrei.

Patient Nr.3 Tgb.Nr. 6008/63 Kaltblutwallach Fuchs 9 Jahre

Vorbericht: Schlagverletzung

Aufnahmebefund: Im Schritt geht der Patient vorn links hochgradig lahm, eine Pulsation ist an dieser Gliedmaße nicht fühlbar. Die Trachten der linken Vordergliedmaße sind erhöht.

Therapie und weitere

Untersuchungen: 5 Tage lang bekam der Patient heiße Angußverbände. Am 2. Tag wurden 3 Röntgenaufnahmen angefertigt. Festzustellen war eine Hufknorpelverknöcherung vorn beidseitig, eine Hufgelenks- und Kron-gelenksschale, Leist und eine Gleichbeinperiostitis der linken Vordergliedmaße. Nach den 5 Tagen der Angußtherapie besserte sich die Lahmheit etwas. Nach 16 Tagen Behandlung war die Lahmheit unverändert. Eine Beschlagskorrektur wurde durchgeführt, die Lahmheit besserte sich jedoch nicht. Der Schritt war verkürzt und beim Strecken und Beugen im Schultergelenk kam es zu einer deutlichen Schmerzreaktion. Die klassische und hohe Volarnervenanästhesie, sowie die Karpalgelenksanästhesie fielen negativ aus, die Lahmheit war unverändert. Die Schultergelenkanästhesie mit 40ml 5%igem Isocains war fraglich. Am 30. Behandlungstag und weitere 4 Tage später wurde eine linksseitige Ganglion-Stellatum-Blockade mit jeweils 100ml einer 1%igen Procainlösung und positivem Anästhesieergebnis durchgeführt. Die Lahmheit besserte sich daraufhin wesentlich. Weitere 3 Tage später war die Lahmheit im Schritt kaum noch sichtbar. Eine weitere Stellatumblockade mit 100 ml einer 1%igen Procainlösung und positiven Anästhesieanzeichen wurde durchgeführt. Anschließend wurde das Tier auf die Koppel gestellt.

Diagnose: Die Diagnose lautete Omarthritis chronica links.

Entlassungsbefund: Nach 1½ Monaten wurde der Patient mit einer leichten Umfangsvermehrung im Zehenbereich der linken Vordergliedmaße, die keine Lahmheit bedingt, und einer noch ganz geringen linksseitigen Schultergelenklahmheit im Schritt entlassen.

Patient Nr.4 Tgb.Nr. 6312/63 Warmblutstute Dunkelfuchs 12 Jahre

Vorbericht: Die Stute wurde mit Lumbago in die Medizinische Tierklinik eingeliefert und mit einer Quadrizepslähmung der Chirurgischen Tierklinik überwiesen.

Aufnahmebefund: Hinten links zeigt die Stute eine mittelgradige Stützbeinlahmheit. Im Moment der Belastung kommt es zum Einknicken der Gliedmaße im Kniegelenk. Die Oberschenkelmuskulatur der linken Seite erscheint gegenüber der anderen Seite etwas schlaffer. Das Kniegelenk wird etwas nach außen geführt und im Stand wird die linke hintere

Extremität entlastet.

Diagnose: Die Diagnose lautete Quadrizepslähmung nach Lumbago.

Therapie: Dem Patienten wurden Spateisen angeschmiedet. Der linke lumbale Grenzstrang wurde am nächsten Tag mit 80 ml einer 1%igen Procainlösung blockiert. Nach 3 Minuten trat die Wirkung ein, nach 20 Minuten begann das Tier stark zu schwitzen. Daraufhin besserte sich die Lahmheit etwas. Am folgenden Tag und im Abstand von 2 Tagen wurden erneut 4 lumbale Grenzstrangblockaden auf gleiche Art durchgeführt. Die letzte Blockade mißlang jedoch. Weitere therapeutische Maßnahmen waren Verabreichung von Multivitaminpräparaten und Strychnin sowie Kurzwellenbestrahlungen und Koppelgang.

Ergebnis: Nach 1½ Monaten Klinikaufenthalt konnte die Muskellähmung weitestgehend gebessert werden. Da die Besitzer jedoch nicht die Zeit zur völligen Genesung investieren wollten wurde das Tier geschlachtet. Die histopathologische Untersuchung ergab eine Schädigung der peripheren Nerven.

Patient Nr.5 Tgb.Nr. 6008/64 Kaltblutstute braun 9 Jahre

Vorbericht: atypischer Hahnentritt nach Kettenhang

Aufnahmebefund: Das linke Hinterbein wird im Schritt ruckartig hochgezogen, dabei schlottert der Huf und wird unter Trachtenfußung wieder aufgesetzt. Die Hufuntersuchung, die Untersuchung der Zehengelenke und der gemeinschaftlichen Beugesehnenscheide ergaben keine Veränderungen. Beidseitig sind Sprunggelenksgallen vorhanden.

Diagnose: Die Diagnose lautete idiopathischer Hahnentritt hinten links.

Therapie: Am 2. und am 8. Tag wurde eine lumbale Grenzstrangblockade durchgeführt, mit jeweils 60 ml einer 1%igen Procainlösung. Beide Blockaden waren positiv. Dem Patienten wurde außerdem Prednisolon verabreicht. Nach diesen 2 Blockaden kam es zu einer deutlichen Besserung, der Patient zeigte nur noch einen ganz geringgradigen „schlotternden Gang“. Weitere Behandlungen wurden nicht durchgeführt, das Pferd kam auf die Koppel.

Entlassungsbefund: Nach insgesamt einem Monat Klinikaufenthalt zeigte die Stute noch einen ganz geringen „schlotternden Gang“, es kam zur weitestgehenden Heilung.

Patient Nr.6 Tgb.Nr. 6580/64 Kaltblutstute braun 8 Jahre

Vorbericht: Lahmheit hinten links

Aufnahmebefund: Im Schritt zeigt der Patient eine mittelgradige, im Trab eine mittel- bis hochgradige gemischte, jedoch überwiegende Hangbeinlahmheit hinten links. Bei der Bewegung kommt es zur Fußung nach außen, der Gang ist steif. An den Gliedmaßen sind keine Veränderungen feststellbar.

Weitere Untersuchungen: Es wurde eine klassische Palmarnerven-anästhesie sowie eine Sprunggelenks- und Kniegelenksanästhesie links durchgeführt, jeweils ohne eine Veränderung der Lahmheit. Auch die Punktionsproben aus Knie- und Sprunggelenk ergaben keine Veränderungen der Synovia.

Diagnose: Die Diagnose lautete Coxitis chronica links.

Therapie: Als alleinige Therapie wurde nach 26 Tagen der lumbale Grenzstrang mit 60 ml einer 1%igen Procainlösung erfolgreich blockiert. Der Patient wurde anschließend 3 Tage auf die Koppel gestellt.

Entlassungsbefund: Die Stute wurde nach insgesamt 30 Tagen mit einer Besserung der Lahmheit entlassen.

Patient Nr.7 Tgb.Nr. 6023/71 Warmbluthengst braun Jährling

Vorbericht: Im Lauf erfolgte ein Zusammenstoß mit einem anderen Fohlen.

Aufnahmebefund: Der Patient zeigt eine hochgradige Stützbeinlahmheit vorn links. Die Gliedmaße hängt im Ellenbogengelenk weit herab und das Karpal- und das Zehengelenk ist ständig gebeugt. Palpatorisch ist keine Krepitation und keine andere Veränderung feststellbar. Die Gliedmaße kann vom Patienten nicht gestreckt werden.

Therapie und weitere

Untersuchungen: An den ersten 3 Tagen bekam der Patient einen Stützverband und Multivitaminpräparate sowie Prednisolon. Am 4. Tag wurde anhand einer Röntgenaufnahme des Ellenbogengelenkes eine Apo- und Epiphysenlösung in Frage gestellt. Bei dem Fohlen wurde am gleichen Tag eine Ganglion-Stellatum-Blockade mit 80 ml einer 2%igen und am 9. Tag eine Blockade mit 80 ml einer 1%igen Procainlösung durchgeführt. Bei beiden Blockaden war ein Anästhesieerfolg sichtbar. Am 14., 17. und 26. Tag wurden weitere Ganglion-Stellatum-Blockaden mit jeweils 100 ml einer 1%igen Procainlösung erfolgreich durchgeführt. Weiterhin wurde dem Patient Strychnin verabreicht.

Diagnose: Die Diagnose lautete Ruptur des Plexus brachialis.

Ergebnis: Nach 2½ Monaten Klinikaufenthalt kam es zur völligen Muskel-

atrophie der linken Vordergliedmaße, das Tier mußte zur Schlachtung überführt werden.

Patient Nr.8 Tgb.Nr. 6848/71 Warmblutstute braun 6 Jahre

Vorbericht: Die Stute wurde mit Sommerwunden und einer alte Infektion am Bauch eingeliefert. Der Patient wurde in Narkose gelegt und eine Neubildung am Bauch entfernt. Postoperativ stellte sich eine beidseitige N.-fibularis-Lähmung ein. Das Pferd zeigte an beiden Hintergliedmaßen starkes Überköten.

Therapie: Daraufhin wurde der lumbale Grenzstrang beiderseits mit 80 ml einer 1%igen Procainlösung blockiert. Nach 30 Minuten setzte beidseitig starkes Schwitzen ein. Am nächsten Tag stand die Stute, zeigte jedoch noch ein leichtes Überköten der Hintergliedmaßen. Sie erhielt außerdem ein Multivitaminpräparat und ein Antibiotikum aufgrund der Operation.

Entlassungsbefund: Nach 1½ Monaten wurde der Patient mit abgeheilten Operationswunden und lahmfrei entlassen.

Patient Nr.9 Tgb.Nr. 7067/71 Warmbluthengst Rappschimmel 3 Jahre

Vorbericht: Der Hengst kam zur Kastration und zur Kehlkopfpeiferoperation in die Chirurgische Tierklinik. Nach erfolgreicher Kastration, stellte sich an der linken Gliedmaße nach der Kehlkopfpeiferoperation, eine postnarkotische N.-fibularis-Lähmung ein.

Therapie: Unmittelbar nach der Diagnosestellung wurde der lumbale Grenzstrang mit 100 ml einer 0,5%igen Procainlösung erfolgreich blockiert. Am nächsten Tag konnte der Patient das Bein wieder normal belasten. Weitere Behandlungen aufgrund der Nervenlähmung wurden nicht durchgeführt.

Entlassungsbefund: Beide Operationen waren erfolgreich. Das Pferd wurde lahmfrei entlassen.

Patient Nr.10 Tgb.Nr. 6547/76 Vollbluthengst Fuchs 5 Jahre

Vorbericht: seit 3 Wochen Lähmung des N. suprascapularis rechts

Aufnahmebefund: Vorn rechts ist im Schritt keine, im Trab eine geringgradige gemischte Lahmheit sichtbar. Der M. infraspinatus und der M. supraspinatus sind stark atrophiert. Die rechte Vordergliedmaße wird mit einer Außenkreisbewegung vorgeführt.

Diagnose: Die Diagnose lautete Paralyse des N. suprascapularis rechts.

Therapie: Am 3. Tag wurde bei diesem Patienten das Ganglion stellatum mit 100 ml einer 0,5%igen Procainlösung blockiert. Diese Blockade wurde am 14. Tag wiederholt. Beide Blockaden waren erfolgreich. Weiterhin bekam der Patient Multivitaminpräparate und ein Anabolikum (Turinabol).

Entlassungsbefund: Der Patient wurde nach 24 Tagen in Heilung entlassen.

Patient Nr.11 Tgb.Nr. 6724/81 Warmbluthengst dunkelbraun 8 Monate

Vorbericht: Nach Ausbruch aus der Koppel wurde das Fohlen 24 Stunden später mit einer hochgradigen Lahmheit aufgefunden. Es bestand der Verdacht einer Fraktur im Bereich des rechten Ellenbogengelenkes.

Aufnahmebefund: Der Patient liegt. Im Bereich des rechten Ellenbogengelenkes ist eine diffuse Umfangsvermehrung sichtbar. Vorn rechts besteht eine hochgradige Lahmheit, die Extremität wird nicht belastet. Das Fessel- und Karpalgelenk wird in angebeugtem Zustand gehalten, der Ellenbogen erscheint hängend. Die erkrankte Gliedmaße ist deutlich kühler.

Weitere Untersuchungen: Eine Röntgenaufnahme erbrachte keine sichtbaren Veränderungen am rechten Vorderbein.

Therapie: Das Hengstfohlen wurde 4 Tage mit Vitamin B Präparaten, Prednisolon und Glukoseinfusionen behandelt. Am 5. Tag wurde eine Ganglion-Stellatum-Blockade mit 80 ml einer 0,5%igen und am 7. Tag eine Ganglion-Stellatum-Blockade mit 100 ml einer 1%igen Procainlösung und positivem Anästhesieergebnis durchgeführt.

Diagnose: Die Diagnose lautete Ruptur des Plexus brachialis rechts.

Ergebnis: Nach 9 Tagen Behandlung trat keine Besserung auf, das Tier wurde zur Schlachtung übergeben.

Patient Nr.12 Tgb.Nr. 6170/82 Warmbluthengst Braunschimmel 2 Jahre

Vorbericht: Es handelte sich um einen Klopphengst der zur Operation in die Chirurgische Tierklinik eingeliefert wurde. Postoperativ stellte sich eine beidseitige N.-tibialis-Lähmung ein. Das Pferd stand nicht mehr auf.

Therapie: An den ersten beiden Tagen wurden 2 lumbale Grenzstrangblockaden erfolgreich mit jeweils 100 ml einer 1%igen Procainlösung durchgeführt. Auch Prednisolon, Multivitaminpräparate und Infusionen wurden verabreicht. Das Pferd zog sich zusätzlich bei einem Aufstehversuch eine Trümmerfraktur des linken Femur zu.

Ergebnis: Der Patient verstarb am darauffolgenden Tag. Pathologisch wurde außer der Fraktur eine hochgradige Streptococcus equi Infektion in allen Organen festgestellt.

Patient Nr.13 Tgb.Nr. 6189/83 Warmblutwallach Fuchs 2 Jahre

Vorbericht: Der Wallach hatte eine rezidivierenden Hernia abdominalis und wurde daraufhin in die Chirurgische Tierklinik zur Operation eingewiesen. Postoperativ stellte sich rechts eine hohe N.-radialis- Lähmung ein. Der Patient entlastete die rechte Vordergliedmaße.

Therapie: Trotz einer neuntägigen Therapie mit Vitamin-B-Präparaten und Kampferspiritusmassagen blieb die Lahmheit unverändert. Am 10. Tag wurde das rechte Ganglion stellatum 2x mit 100 ml einer 1%igen Procainlösung mit positivem Anästhesieergebnis blockiert. 2 Tage später belastete der Patient wieder normal.

Entlassungsbefund: Der Bauchhöhlenbruch wurde erfolgreich operiert und der Patient wurde lahmfrei entlassen.

Patient Nr.14 Tgb.Nr. 6447/83 Warmblutstute braun 6 Jahre

Vorbericht: Bei der Stute bestand der Verdacht einer Humerusfraktur der linken Gliedmaße.

Aufnahmebefund: Vorn ist beidseitig der Tragerand ausgebrochen. Die linke Gliedmaße ist im Oberarmbereich teigig-derb geschwollen und vermehrt warm. Im Schritt besteht eine hochgradige gemischte Lahmheit vorn links. Auf den Röntgenaufnahmen vom Schultergelenk, Humerus und Ellenbogengelenk sind keine Veränderungen zu sehen.

Diagnose: Die Diagnose lautete N.-radialis-Paralyse.

Therapie: An den ersten 4 Tagen wurde das Ganglion stellatum jeweils 1x mit 100 ml einer 1%igen Procainlösung blockiert. Die ersten 2 Blockaden waren erfolgreich, die letzten 2 Blockaden waren negativ. Weiterhin wurde der Patient mit Vitamin B Komplex, Infusionen und Prednisolon behandelt. Am 9., 10. und 12. Behandlungstag wurde abermals das Ganglion stellatum mit 100 ml einer 1%igen Procainlösung blockiert. Bei der letzten Blockade war kein Anästhesieerfolg sichtbar.

Entlassungsbefund: Nach insgesamt 19 Tagen konnte die Stute lahmfrei und somit geheilt entlassen werden.

Patient Nr.15 Tgb.Nr. 6921/87 Warmblutwallach Fuchs 1½ Jahre

Vorbericht: Nach einer Schlundverstopfung konnte der Fremdkörper bei diesem Wallach entfernt werden. Am nächsten Tag kam es erneut zu einer Schlundverstopfung und das Tier wurde in die Chirurgische Tierklinik überwiesen. Postoperativ kam es zu einer linksseitigen N.-radialis-Lähmung.

Therapie: Gleich am Tag nach der Operation wurde mit Kampferspiritus eingerieben und es wurden Vitamin B Präparate sowie Prednisolon verabreicht. Die anschließende Ganglion-Stellatum-Blockade war erfolgreich und wurde mit 100 ml einer 1%igen Procainlösung durchgeführt.

Ergebnis: 2 Tage nach der Blockade war die N. radialis Lähmung beseitigt, der Patient ging lahmfrei. Weitere 3 Tage später erkrankte der Patient an einer akuten Hufrehe beider Vordergliedmaßen und wurde auf Grund dessen eingeschläfert.

Patient Nr.16 Tgb.Nr. 6381/88 Warmblutstute Schimmel 10 Jahre

Vorbericht: Nach einer Massenkarambolage kam es bei der Stute zu einer N. radialis Lähmung. Vorbehandelt wurde das Tier mit Kampfersalbe und einen Tag später in die Chirurgische Tierklinik überwiesen.

Aufnahmebefund: Die linke Vordergliedmaße wird im Stand geschont. Es besteht eine hochgradige gemischte Lahmheit im Schritt. Die Ellenbogen-gelenkregion ist deutlich umfangsvermehrt und etwas schmerzhaft. Eine Krepitation ist nicht auslösbar.

Diagnose: Die Diagnose lautete Paralyse des N. radialis links.

Therapie: An den ersten beiden Tagen wurden Vitamin B Präparate und Antiphlogistika verabreicht. Am 3., 4. und 9. Tag wurde eine Ganglion-Stellatum-Blockade mit jeweils 100 ml einer 0,5%igen Procainlösung und positivem Anästhesieerfolg durchgeführt. Die Blockade

am 13. Tag verlief ohne äußere Anzeichen. Weitere erfolgreiche Blockaden folgten am 16., 17. und 21. Tag. Jeweils wurde mit 100 ml bzw. 120 ml einer 0,5%igen Procainlösung blockiert. An den weiteren Tagen wurde die Stute regelmäßig bewegt und am 46. Tag erfolgte abermals eine erfolgreiche Ganglion-Stellatum-Blockade mit 100 ml 0,5%igen Procains. Die Stute wurde auf die Koppel gestellt.

Entlassungsbefund: Nach 3½ Monaten und zwischenzeitlich starkem Schwund der linken Oberarmmuskulatur wurde der Patient in Heilung entlassen. Im Schritt und im Stand belastete die Stute wieder normal. Im Trab ist noch eine ganz leichte Lahmheit zu erkennen.

Patient Nr.17 Tgb.Nr. 6017/90 Warmblutstute Schimmel 2 Jahre

Vorbericht: Vor einem halben Jahr wurde die Stute einer Hahnentrittoperation unterzogen, der Zustand besserte sich jedoch nicht.

Aufnahmebefund: Die Stute zeigt im Schritt hinten rechts hahnentrittartige Bewegungen beim Vorführen der Gliedmaße.

Weitere Untersuchungen: Eine Anästhesie und Spatprobe war wegen zu starken Widerstands nicht möglich, das Tier wurde niedergelegt. Am nächsten Tag fiel die Spatprobe negativ aus.

Diagnose: Die Diagnose lautete Hahnentritt hinten rechts.

Therapie: Am 8. und am 9. Tag nach der Aufnahme des Patienten wurde jeweils eine lumbale Grenzstrangblockade mit 100 ml einer 0,5%igen Procainlösung durchgeführt. Die erste Blockade war negativ, bei der zweiten Blockade kam es zu einem leichten Temperaturanstieg. Weitere Behandlungen wurden nicht durchgeführt. Eine Woche später wurde die Stute einer Hahnentrittoperation unterzogen und war nach der Operation nicht mehr zum Aufstehen zu bewegen.

Ergebnis: Der Patient mußte eingeschläfert werden. Der pathohistologische Befund ergab, daß bei der Stute eine, beim Pferd sehr selten vorkommende, lymphozytäre Leukämie vorlag.

Patient Nr.18 Tgb.Nr. 6756/90 Traberwallach braun 5 Jahre

Vorbericht: Seit einer Röntgenuntersuchung in Narkose vor 5 Tagen hing die Unterlippe links einseitig nach unten.

Aufnahmebefund: Bei dem Patienten ist ein linksseitiges Hängen der Unter- und Oberlippe zu erkennen. Die Nasenöffnungen sind asymmetrisch. Im Trab fällt der Patient links schrittweise ein.

Diagnose: Die Diagnose anhand des Aufnahmebefundes lautete N.-facialis-Paralyse links.

Therapie: Am 1. Tag wurde mit Vitaminpräparaten und Prednisolon behandelt. Einen Tag später sowie am 3. und am 5. Tag wurde eine Ganglion-Stellatum-Blockade mit 100 ml einer 0,5%igen Procainlösung durchgeführt. Alle 3 Blockaden waren von positiven Anästhesieanzeichen gekennzeichnet. Weiterhin wurde der Traber mit Kampherspirituseinreibungen behandelt.

Entlassungsbefund: Nach 14 Tagen konnte der Patient geheilt entlassen werden.

Patient Nr.19 Tgb.Nr. 6414/91 Holsteiner Wallach braun 8 Jahre

Vorbericht: Der Patient wurde mit einer Kiefernhöhlenfistel in die Chirurgische Tierklinik zur Operation eingeliefert. Nach der Operation zeigte sich rechts eine Parese des N. radialis.

Therapie: Am selben Tag wurde das Ganglion stellatum mit 100 ml einer 0,5%igen Procainlösung und positivem Anästhesieergebnis blockiert. Weiterhin bekam der Patient eine Kampherspiritussmassage, Multivitaminpräparate und Prednisolon. Am folgenden Tag wurden 2 weitere Ganglion-Stellatum-Blockaden auf die gleiche Weise durchgeführt. Beide waren erfolgreich. Die Lahmheit war nahezu beseitigt. Im Anschluß wurde der Wallach 2 Tage mit Kampherspiritus eingerieben.

Entlassungsbefund: Die Operation war erfolgreich, der Patient wurde geheilt und lahmfrei entlassen.

Patient Nr.20 Tgb.Nr. 6489/91 Trakehner Wallach Fuchs 7 Jahre

Vorbericht: Der Patient wurde mit Hufkrebs in die Tierklinik eingestellt. Nach der Hufkrebsoperation kam es rechts zu einer partiellen Plexus-brachialis-Lähmung. Der Patient entlastete die rechte Vordergliedmaße.

Therapie: Behandelt wurde mit Multivitaminpräparaten und Prednisolon. Anschließend wurde eine Ganglion-Stellatum-Blockade mit 100 ml einer 0,5%igen Procainlösung und positivem Anästhesieergebnis durchgeführt.

Ergebnis: Einen Tag später belastete der Patient alle 4 Gliedmaßen. Es war keine Lahmheit mehr zu erkennen.

Patient Nr.21 Tgb.Nr. 6101/92 Vollbluthengst braun 3 Jahre

Vorbericht: Der Hengst wurde wegen einer beidseitigen offenen Unterkieferfraktur nach einem Hufschlag eines anderen Hengstes in die Chirurgische Tierklinik eingeliefert. Nach der Operation kötet das Pferd vorn links über.

Diagnose: Die Diagnose lautete postoperative N.-radialis-Lähmung links.

Therapie: Am gleichen Tag und den darauffolgenden 2 Tagen wurden erfolgreich insgesamt drei Ganglion-Stellatum-Blockaden mit 100 ml einer 0,5%igen Procainlösung durchgeführt. Nach der 2. Blockade stellte sich ein beidseitiges subkutanes Emphysem vom Kopf bis zu den Schulterblättern ein, welches jedoch bald beseitigt wurde. Weiterhin wurde der Patient mit Vitamin B Komplex und Kampferspirituseinreibungen behandelt.

Entlassungsbefund: Nach dieser dreitägigen Therapie ging der Hengst wieder lahmfrei und wurde nach einer erfolgreichen Osteosynthese am Unterkiefer geheilt entlassen.

Patient Nr.22 Tgb.Nr. 6038/93 Warmblutwallach braun 14 Jahre

Vorbericht: Wegen einer zwei Tage dauernden Kolik wurde der Wallach in die Chirurgische Tierklinik mit dem Verdacht einer Darmverlegung überwiesen. Postoperativ kam es zum Festliegen des Patienten. Trotz Unterstützung gelang es nicht das Tier aufzutreiben. Eine Streckung des rechten Vorderbeins war nicht möglich.

Therapie: Behandelt wurde der Patient mit Kampferspirituseinreibungen und Glukoseinfusionen sowie mit γ -Strophantin und Prednisolon. Das Pferd stand auch zwei Tage später nicht auf und wurde gewälzt.

Anschließend wurde eine Ganglion-Stellatum-Blockade mit 100 ml einer 0,5%igen Procainlösung durchgeführt, die jedoch negativ verlief.

Ergebnis: Das Pferd verstarb am nächsten Tag. Pathologisch konnte eine Myopathie ähnlich dem „Tying-up-Syndrom“ und ein Adenom der Schilddrüse festgestellt werden.

Patient Nr.23 Tgb.Nr. 6814/93 Trakehner Hengst braun 1 Jahr

Vorbericht: Schlagverletzung auf der Koppel

Aufnahmebefund: Im Schritt zeigt der Patient eine hochgradige gemischte Lahmheit vorn links. Die Extremität wird im Stand entlastet, wobei der Fesselkopf teilweise den Erdboden berührt. Das Schultergelenk wird abgeblattet, das Ellenbogengelenk hängt herab. Im Schulterbereich besteht eine diffuse Umfangsvermehrung.

Diagnose: Die Diagnose lautete N.-radialis- und N.-suprascapularis-Lähmung links.

Therapie: Bei diesem Patienten wurde das linke Ganglion stellatum gleich am ersten Tag mit 100 ml einer 1%igen Procainlösung blockiert. An den nächsten drei Tagen wurde die Blockade wiederholt. Alle 4 Blockaden waren erfolgreich. Weiterhin wurden Vitamin B Präparate und Prednisolon verabreicht. Die Schulter wurde mit Kampferspiritus eingerieben. Am 8. und am 10. Tag wurden auf gleiche Weise Ganglion-Stellatum-Blockaden unternommen. Bei der 2. Blockade kam es zu einer starken venösen Blutung woraufhin die Blockade unterbrochen wurde.

Entlassungsbefund: Nach 23 Tagen wurde das Tier mit einer Heilung der Plexus-brachialis-Lähmung und der N.-suprascapularis-Lähmung entlassen.

Patient Nr.24 Tgb.Nr. 7053/94 Warmblutstute Rappe 12 Jahre

Vorbericht: Die Stute wurde mit einer OCD des linken Sprunggelenkes in die Chirurgische Tierklinik eingeliefert. Die Lahmheitsuntersuchung ergab keine Lahmheit im Schritt und eine geringgradige Lahmheit hinten links im Trab. Nach weiteren Untersuchungen unter anderem Beugeproben, Anästhesien und Röntgen wurde die Diagnose Arthrosis tarsi links gestellt. Der Patient wurde operiert. Postoperativ hatte das Pferd Schwierigkeiten aufzustehen. Das Tier zeigte das Bild einer beidseitigen N.-fibularis-Lähmung bzw. einer postoperativen Myopathie.

Therapie: Auch nach Infusionen, Verabreichung von Antiphlogistika und Vitamin B Präparaten besserte sich der Zustand nicht. Noch am selben Tag wurde eine lumbale Grenzstrangblockade beidseitig erfolglos, ohne Schweißausbruch mit 100 ml 0,5%igem Procain durchgeführt.

Ergebnis: Da sich der Zustand auch am nächsten Tag nicht besserte und das Tier nicht zum Stehen gebracht werden konnte, wurde es eingeschläfert. Der Pathologische Befund ergab eine Querfraktur des rechten Os ischiadicum.

Patient Nr.25 Tgb.Nr. 6109/95 Vollbluthengst dunkelbraun 7 Jahre

Vorbericht: Der Hengst kam zur Kastration. Vorn links bestand seit längerer Zeit ein „klammer Gang“.

Aufnahmebefund: Im Trab kommt es beim Patienten zum Abblatten der Schulter vorn rechts. Vorn links medial in der Mitte des Röhrebein ist ein etwa haselnußgroßes metakarpales Überbein zwischen Mc 2 und Mc 3 zu fühlen.

Diagnose: Die Diagnose der Lahmheit lautete N.-suprascapularis-Lähmung rechts.

Therapie: An den ersten 5 Tagen bekam der Patient Multivitaminpräparate. Am 5. Tag wurde eine Ganglion-Stellatum-Blockade mit 100 ml einer 0,5%igen Procainlösung durchgeführt. Der Patient kam zum Schwitzen und das Horner-Syndrom war sichtbar. Zwei Tage später wurde der Hengst kastriert und einen Tag darauf abermals eine Stellatumblockade auf gleiche Weise durchgeführt. Es kam nur zu einem leichten Temperaturanstieg an der rechten Gliedmaße.

Entlassungsbefund: Die Operation verlief gut, die Wunden befanden sich in Abheilung. Die Lahmheit wurde innerhalb von 6 Tagen beseitigt.

Patient Nr.26 Tgb.Nr. 6212/95 Warmblutwallach dunkelbraun 5 Jahre

Vorbericht: Nach einer Siebbeinoperation kam es zur Wundheilungsstörung. Der Patient wurde erneut operiert. In der Aufwachphase nach der Operation hatte sich der Wallach im Bereich des rechten Schulterblattes eine Prellung zugezogen. Dabei kam es zu einer Paralyse des N. radialis.

Therapie: Gleich am selben Tag wurde das Ganglion stellatum mit 100 ml einer 0,5%igen Procainlösung blockiert. Eine Temperaturerhöhung an der anästhesierten rechten Seite war festzustellen. 2 Tage später war der Patient lahmfrei. Weiterhin wurden Multivitaminpräparate über einen Zeitraum von 12 Tagen verabreicht.

Entlassungsbefund: Die Operation verlief gut. Die Nervenlähmung ist beseitigt worden und der Patient ging lahmfrei.

Patient Nr.27 Tgb.Nr. 6308/95 Warmblutwallach Fuchs 7 Jahre

Vorbericht: Der Wallach wurde mit einer Fesselbeinsagittalfraktur vorn rechts in die Chirurgische Tierklinik eingeliefert. Nach einer Osteosyntheseoperation belastete das Pferd hinten rechts nicht. Krepitationen sind an der rechten hinteren Gliedmaße nicht feststellbar.

Diagnose: Die Diagnose lautete postoperative N.-fibularis-Lähmung.

Therapie: Noch am Tag der Operation und am folgenden Tag wurde eine lumbale Grenzstrangblockade mit Erfolg durchgeführt. Verwendet wurden jeweils 100 ml einer 0,5%igen Procainlösung. Anschließend belastete der Wallach die rechte Hintergliedmaße wieder normal. Weiterhin wurde der Patient mit Vitamin B und Kampferspiritusmassagen behandelt.

Entlassungsbefund: Nach insgesamt 1½ Monaten und einer anschließenden Röntgenkontrollaufnahme wurde der Patient geheilt entlassen.

Die N.-fibularis-Lähmung war vollständig beseitigt.

Tabelle 3:

Übersicht aller Patienten der veterinärmedizinischen Fakultät der ehemaligen Humboldt Universität zu Berlin und heutigen Freien Universität Berlin, Standort Mitte, des Bereiches Chirurgie, die zwischen 1.1.1959 und der Mitte des Jahres 1995 einer Ganglion-stellatum-Blockade bzw. einer lumbalen Grenzstrang-blockade unterzogen wurden.

Nr.	Diagnose	klinischer Befund	Anzahl der Blockaden (pos./neg.)	Befund am Ende der Behandlung
1 2105/ 59	Hahnentritt	hinten rechts ruckartiges Hochziehen des Beines im Schritt	2 (2/0)	keine Besserung Op. Heilung
2 6303/ 62	N.-suprascapularis-Lähmung	M. supra- u. M. infraspinatus Atrophie, Schulterblatt wird abgeblattet, pendelnde Gliedmaße mit Trachtenfußung	2 (2/0)	Heilung
3 6008/ 63	Omarthritis chronica	hochgradige Lahmheit im Schritt vorn links nach Schlagverletzung	3 3/0)	geringgradige Lahmheit im Schritt
4 6312/ 63	Quadriceps-lähmung	hinten links mittelgradige Stützbeinlahmheit, Muskelatrophie in der linken Quadricepsgegend	5 (4/1)	Besserung
5 6008/ 64	idiop. Hahnentritt	links ruckartiges Hochziehen des Beines im Schritt	2 (2/0)	Heilung
6 6580/ 64	Coxitis chronica	im Schritt mittelgradige-, im Trab mittel- bis hochgradige überwiegende Hangbeinlahmheit hinten links	1 (1/0)	Besserung
7 6023/ 71	Ruptur des Pl. brachialis	hochgradige Stützbeinlahmheit, vorn links, Gliedmaße hängt im Ellenbogengelenk weit herab, Karpalgelenk ist ständig gebeugt	5 (5/0)	keine Besserung Ex. let.
8 6848/ 71	postop. beids. N.-fibularis-Lähmung	hinten beidseitiges Überköten	1x bds. (1/0)	Heilung
9 7067/ 71	postop. N.-fibularis-Lähmung	Lähmung hinten links	1 (1/0)	Heilung
10 6547/ 76	N.-suprascapularis-Lähmung	seit 3 Wochen Lähmung vorn rechts Atrophie des M. infraspinatus und M. supraspinatus	2 (2/0)	Heilung
11 6724/ 81	Pl.-brachialis-Ruptur	hochgradige Lahmheit vorn rechts, Karpal- u. Fesselgelenk gebeugt, Ellenbogen hängt herab, Gliedmaße kühler	2 (2/0)	keine Besserung Ex. let.

12 6170/ 82	postop. N.-tibialis- Lähmung/Femur- fraktur	Festliegen	2 (2/0)	Ex. let.
13 6189/ 83	postop. N.-radialis- Lähmung	Entlastung vorn rechts	2 (2/0)	Heilung
14 6447/ 83	N.-radialis- Lähmung	hochgradige gemischte Lahmheit vorn links	7 (4/3)	Heilung
15 6921/ 87	postop. N.-radialis- Lähmung	Lahmheit vorn rechts postoperativ	1 (1/0)	Heilung
16 6381/ 88	traumat. N.-radialis- Lähmung	hochgradige gemischte Lahmheit im Schritt vorn links, die Gliedmaße wird im Stand geschont	8 (7/1)	in Heilung
17 6017/ 90	Hahnentritt	im Schritt hinten rechts hahnen- trittähnliche Bewegungen, vor drei Monaten Hahnentrittoperation	2 (1/1)	keine Besserung Op. Ex. let. (lymphozytäre Leukämie)
18 6756/ 90	N.-facialis- Lähmung	linksseitiges Hängen der Ober-und Unterlippe, Nüstern asymmetrisch	3 (3/0)	Heilung
19 6414/ 91	postop. N.-radialis- Lähmung	Lahmheit vorn rechts postoperativ	3 (3/0)	Heilung
20 6489/ 91	postop. Pl.-brachialis- Lähmung	vorn rechts partielle Lahmheit	1 (1/0)	Heilung
21 6101/ 92	postop. N.-radialis- Lähmung	kötet vorn links über postoperativ	3 (3/0)	Heilung
22 6038/ 93	postop. Myopathie	vollständige Lähmung vorn rechts postoperativ	1 (0/1)	keine Besserung später Ex. let.
23 6814/ 93	N.-suprascapularis-/ N.-radialis-Lähmung	hochgradige Lahmheit vorn links, Entlastung im Stand, Ellenbogen hängt herab,Schulter abgeblattet	6 (5/1)	Besserung/Heilung
24 7053/ 94	postop. beidseitige N.-fibularis-Lähmung	Querfraktur des rechten os ischiadicum	1x bds. (0/1)	keine Besserung Ex. let.
25 6109/ 95	N.-suprascapularis- Lähmung	Abblatten der Schulter vorn rechts postoperativ	2 (2/0)	Heilung
26 6212/ 95	postop. N.-radialis- Lähmung	vollständige Lähmung vorn rechts mit überköten der Gliedmaße	1 (1/0)	Heilung
27 6308/ 95	postop. N.-fibularis- Lähmung	Entlastung hinten rechts	2 (2/0)	Heilung

Tabelle 4:

Übersicht der Patienten aus der ehemaligen Bezirkstierklinik Gera, die einer Ganglion-stellatum-Blockade bzw. einer lumbalen Grenzstrangblockade unterzogen wurden.

Nr.	Diagnose	klinischer Befund	Anzahl der Blockaden	Befund am Ende der Behandlung
1	Lumbago	hinten beidseitig festliegend	2	keine Besserung
2	Lumbago	hinten beidseitig festliegend	1 bds.	keine Besserung
3	Lumbago	hinten beidseitig festliegend	1 bds.	keine Besserung
4	Lumbago	hinten beidseitig festliegend	2 bds.	keine Besserung
5	Lumbago	hinten beidseitig festliegend	1	keine Besserung
6	Lumbago	hinten beidseitig festliegend	1	keine Besserung
7	Lumbago	hinten beidseitig festliegend	1	keine Besserung
8	Lumbago	mittelgradige Stützbeinlahmheit hinten rechts	1	Heilung nach 4 Tagen
9	Lumbago	hochgradige Lahmheit hinten links	1	Heilung nach 4 Tagen
10	Lumbago	hochgradige Stützbeinlahmheit hinten rechts	1	Heilung nach 3 Tagen
11	Lumbago	hochgradige Lahmheit hinten links	2	Heilung nach 6 Tagen
12	Lumbago	hochgradige Lahmheit Parese hinten rechts	2	Heilung nach 12 Tagen
13	Lumbago	hochgradige Stützbeinlahmheit hinten rechts (starke Atrophie)	3	Lahmheit unverändert
14	Lumbago	mittelgradige Lahmheit hinten rechts	1	Heilung nach 2 Tagen
15	Quadricepslähmung nach Lumbago	geringgradige Stützbeinlahmheit hinten rechts	2	Heilung
16	Quadricepslähmung nach Lumbago	geringgradige Lahmheit hinten links	3	noch geringgradige Lahmheit
17	traum. N.fibularis Lähmung	Überkötten hinten rechts	1	Heilung
18	traum. N.fibularis Lähmung	Überkötten hinten links	2	Heilung
19	Coxitis chron.	geringgradige Hangbeinlahmheit hinten rechts	2	Heilung
20	Coxitis chron.	geringgradige Hangbeinlahmheit hinten links	2	Heilung
21	Coxitis chron.	geringgradige Hangbeinlahmheit	3	Besserung

22	Coxitis chron.	gering- bis mittelgradige gemischte Lahmheit	3	Heilung
23	Coxitis chron.	mittelgradige Hangbeinlahmheit hinten rechts	2	ohne Ergebnis, auf Wunsch des Besitzers geschlachtet
24	Kreuzschwäche (Überanstrengung)	geringgradige Hangbeinlahmheit	2	Heilung
25	Penislähmung	Penis hängt schlaff herab	3	Penis wird vollkommen retrahiert
26	Myositis und Periostitis	gering- bis mittelgradige Hangbeinlahmheit vorn rechts, schmerzhafte Verdickung im Ellenbogenbereich	3	Heilung
27	Ekzema crustosum	Haarausfall und krustöse Auflagerungen an Kopf und Hals	3 bds.	keine weitere Ausbreitung, Nachbehandlung mit Salicylspiritus
28	traum. N. radialis Lähmung	Einknicken vorn rechts	1	Heilung
29	traum. N. radialis Lähmung	Einknicken vorn rechts	1	Heilung
30	traum. N. supra-scapularis Lähmung	mittelgradige gemischte Lahmheit vorn rechts	3	noch geringgradige Lahmheit, später Heilung

Die Patienten Nr. 7, 11, 12, 22 und 24 der Tabelle 3 werden bei der Bewertung der Erfolgsaussichten nicht berücksichtigt, da bei diesen Patienten keine Indikationen für eine Sympathikusblockade vorlagen bzw. keine erfolgreichen Blockaden durchgeführt wurden.

Bei den Patienten Nr. 7 und 11 lag eine Ruptur des Plexus brachialis vor. Diese Zerreißung der Nerven kann, wenn überhaupt, nur chirurgisch durch eine Nervenvereinigung behoben werden.

Der Patient Nr. 12 wurde nach einer Femurfraktur eingeschlafert.

Der Patient Nr. 24 erlitt postoperativ eine Querfraktur des rechten Os ischiadicum. Aufgrund der Annahme einer N. fibularis Lähmung bzw. einer postoperativen Myopathie wurde der lumbale Grenzstrang beidseitig erfolglos blockiert.

Patient Nr. 22 wurde nur einmal einer Ganglion-stellatum-Blockade unterzogen, diese war jedoch negativ, Anästhesieanzeichen waren nicht zu sehen.

Da 5 der 57 Patienten nicht auswertbar sind, ergibt sich ein auswertbares Material von 52 Patienten.

Tabelle 5:

Patienten der Berliner Klinik, die nach postanästhetischen Lahmheiten einer Sympathikusblockade unterzogen wurden.

Nr. des Patienten	Diagnose	Anzahl erfolgreicher Blockaden	Tage bis zur Heilung
1) 8	N.-fibularis-Lähmung beids.	1x beids.	1
2) 9	N.-fibularis-Lähmung li.	2	1
3) 27	N.-fibularis-Lähmung re.	2	1
4) 13	N.-radialis-Lähmung re.	2	9 Tage vorbehandelt, Lahmheit unverändert, am 10. Tag 2x Block, lahmfrei 2 Tage später. 2
5) 15	N.-radialis-Lähmung li.	1	2
6) 19	N.-radialis-Lähmung re.	3	2
7) 20	N.-radialis-Lähmung re.	1	1
8) 21	N.-radialis-Lähmung li.	3	3
9) 26	N.-radialis-Lähmung re.	1	1
		1-3	1-3 (1,67)

Tabelle 6:

Patienten der Geraer und Berliner Klinik, die auf Grund von Lumbago sowie Quadricepslähmung und Kreuzverschlag einer lumbalen Grenzstrangblockade unterzogen wurden.

Diagnose	Anzahl erfolgreicher Blockaden	Heilung	Besserung	ohne Besserung
Lumbago hinten bds. festliegend	7	-	-	7
Lumbago hinten einseitige Lahmheit	7	6 (nach 6-12 Tagen)	-	1
Quadricepslähmung/ Kreuzschwäche	4	2	2	-

Tabelle 7.1:

Patienten der Berliner Klinik, an denen auf Grund einer traumatischen Nervenlähmung der Schultergliedmaßen eine Ganglion-stellatum-Blockade durchgeführt wurde.

Nr. des Patienten	Diagnose	Anzahl erfolgreicher Blockaden	Zustand vor den Blockaden	Tage bis zur Heilung
1) 2	N.-suprascapularis-Lähmung	2	Atrophie der Schulterblattmuskulatur war vorhanden	29 Muskulatur nahezu wieder da
2) 10	N.-suprascapularis-Lähmung	2	seit 3 Wochen Lähmung, starke Atrophie der Schulterblattmuskulatur	21
3) 25	N.-suprascapularis-Lähmung	2	Lähmung seit „längerer Zeit“	3
4) 23	N.-suprascapularis- und N.-radialis-Lähmung	5	gleich am 1. Tag blockiert	23 Tage
5) 16	N.-radialis-Lähmung	7	4 Tage vorbehandelt ohne Besserung	3½ Monate

Tabelle 7.2:

Patienten der Geraer Klinik, an denen auf Grund einer traumatischen Nervenlähmung eine Sympathikusblockade durchgeführt wurde.

Nr. des Patienten	Diagnose	Anzahl erfolgreicher Blockaden	Tage bis zur Heilung (nach Mitteilungen)
1) 17	N.-fibularis-Lähmung	2	1-3 bis zur Heilung
2) 19	N.-fibularis-Lähmung	2	
3) 18	N.-radialis-Lähmung	1	
4) 20	N. radialis-Lähmung	1	
5) 21	N.-suprascapularis-Lähmung	3	seit längerer Zeit vorhanden Tage bis zur Heilung unbekannt

Tabelle 8:

Weitere Indikationen, bei denen Sympathikusblockaden durchgeführt wurden mit entsprechenden Ergebnissen der Kliniken Gera und Berlin

	Diagnose	Anzahl der Patienten	Anzahl der Heilungen	Anzahl der Besserungen	Anzahl ohne Besserung
1	Coxitis chronica	5	3	2	-
2	Hahnentritt	3	1	-	2
3	Omarthritis chronica	1	-	1	-
4	Myositis et Periostitis	1	1	-	-
5	Ekzema crustosum	1	-	1	-
6	Penislähmung	1	1	-	-
7	N.-facialis-Lähmung	1	1	-	-

4. Ergebnisse:

1. Es wurden bei sechs verschiedenen Indikationen eine Ganglion-stellatum-Blockade durchgeführt. Diese sind postanästhetische Lahmheiten, traumatische Nervenlähmungen der Schultergliedmaßen, N.-facialis-Lähmung, Omarthritis chronica, Myositis und Periostitis und Ekzema crustosum.
Bei sechs verschiedenen Indikationen und zwar bei Belastungsmiopathien (Lumbago, Quadrizepslähmung, Kreuzschwäche), PAL, traum. Nervenlähmungen der Beckengliedmaßen, Coxitis chronica, Hahnentritt und Penislähmung wurden lumbale Grenzstrangblockaden durchgeführt.

2. Die postanästhetischen Lahmheiten wurden bei fünf Patienten innerhalb eines Tages, bei drei Patienten in 2 Tagen und bei einem Patienten in 3 Tagen geheilt. Dazu wurden 1-3 Sympathikusblockaden durchgeführt.

3. In schweren Lumbagofällen, bei denen die Tiere zum Festliegen kamen, konnte in keinem Fall eine Heilung oder Besserung erreicht werden.
Die einseitige Parese der Beckengliedmaße nach Lumbago ist besser therapeutisch zu beeinflussen. Von sieben Fällen konnten sechs Patienten nach 6-12 Tagen die Gliedmaße normal belasten. Ein Patient war ohne Besserung.

4. Anhand von Tabelle 7.1 und 7.2 ist ersichtlich, daß die traumatischen Nervenlähmungen therapeutisch durch eine Sympathikusblockade gut zu beeinflussen sind. Von 10 Nervenlähmungen wurden alle geheilt. Dazu wurden 1-7 Blockaden durchgeführt.

5. Die Coxitis chronica konnte in drei von sechs Fällen geheilt werden. In zwei Fällen kam es zur Besserung.

6. Weiterhin wurde eine N.-facialis-Lähmung, eine Myositis und Periostitis, ein Pferd mit Penislähmung und ein Pferd mit idiopathischem Hahnentritt geheilt werden.
Besserungen wurde bei einem Fall mit Omarthritits chronica und einem Fall mit Ekzema crustosum an Kopf und Hals erzielt.
Ohne Besserung nach der Sympathikusblockade blieben zwei Pferde mit idiopathischem Hahnentritt.

7. Schon nach einmaliger Blockade konnte in dreizehn Fällen Heilung und in einem Fall Besserung erzielt werden.

8. Anhand der Krankenblätter konnten in zwei Fällen der insgesamt durchgeführten 136 Blockaden Komplikationen nachgewiesen werden.
Bei einem Pferd entstand ein subkutanes Emphysem, bei einem anderen Pferd mußte nach einer starken venösen Blutung die Blockade abgebrochen werden (Patient Nr. 21 und 23).

5. Diskussion:

Über die Sympathikusblockade wurde in der Tiermedizin in den letzten Jahrzehnten wenig berichtet. Ihre Anwendung ist ein wenig in Vergessenheit geraten. In der Humanmedizin hat sie sich jedoch etabliert und wird häufig und erfolgreich angewendet (Hempel 1993).

Wie an diesen hier beschriebenen Fällen gezeigt, konnten mit Hilfe der Ganglion-stellatum- bzw. lumbalen Grenzstrangblockade, so wie von Dietz (1957) beschrieben, zum Teil gute Erfolge bei der Therapie einiger Erkrankungen erzielt werden. Die Indikationen sind recht vielfältig und werden im einzelnen diskutiert.

Die Ursache der Heilerfolge läßt sich zum einen durch die Unterbrechung des Circulus vitiosus: zentrale Sympathikuserregung - Gefäßkontraktion in der Peripherie - Mangeldurchblutung des Gewebes - peripherer Schmerz - zentrale Sympathikuserregung usw. (Nevermann und Penzholz 1953; Westhues 1955; Dietz 1957) begründen. Zum anderen bewirkt die Grenzstrangblockade auch eine Verbesserung der Kollateral-durchblutung (Janitzki und Götte 1986; Weissenberg 1987; Kothbauer 1993). Durch diese Vasodilatation mit Zunahme der Phagozytose, Verbesserung der Sauerstoffversorgung und erhöhtem Lymphfluß können Stoffwechselprodukte besser abtransportiert werden und in dem mangelversorgten Gebiet erhöht sich der lokale Zellstoffwechsel (Stashak et al. 1989; Draehmpaehl und Zohmann 1995).

Die häufigsten Indikationen bei den beschriebenen Patienten, an denen eine Sympathikusblockade durchgeführt wurde, sind Myopathien und Nervenlähmungen bzw. Kombinationen beider Erkrankungen.

Die Myopathie ist gekennzeichnet von einer Degeneration der Muskulatur. Bei der „Trüben Schwellung“, der leichtesten Form ist nur eine geringgradige Schädigung vorhanden. Die Muskelfasern sind geschwollen und eine vollständige Regeneration ist möglich. Die hyalinschollige Degeneration ist eine schwerere Form. Hierbei wird das Zytoplasma, jedoch nicht das Sarkolemm der Muskelzellen zerstört. Auch hier ist eine Regeneration möglich, indem die Sarkolemmschläuche von Muskelfasern gefüllt werden. Wichtig ist, daß die Makrophagen, die über das Blut herantransportiert werden, die Sarkoplasmareste beseitigen und diese Endprodukte wieder über Blut- und Lymphbahnen abtransportiert werden. Bei der granulären Degeneration kommt es zu noch stärkeren Schäden an der Muskulatur. Das Sarkoplasma koaguliert, viele Zellkerne gehen zugrunde. Eine Regeneration ist nur möglich, wenn noch lebensfähige Zellkerne vorhanden sind. Die fettige Degeneration ist die schwerste Form. Eine große Anzahl von Fetttropfchen ist in der Muskulatur vorhanden. Diese Schädigung ist irreversibel.

Bei den in dieser Arbeit beschriebenen Myopathien handelte es sich hauptsächlich um Formen der „Trüben Schwellung“ und der hyalinscholligen (Zenkerschen) Degeneration.

Die Myopathie beim Pferd äußert sich sehr vielfältig. Eine Erscheinungsform ist die postanästhetische bzw. postoperative Myopathie.

Die postanästhetische Myopathie wird mit den postanästhetischen Nervenlähmungen und einer Kombination beider in den Formenkreis der postanästhetischen Lahmheiten (PAL) eingeordnet (Richey 1990; Wolgien und Keller 1991; Young 1993).

Die postanästhetische Vorderhandlahmheit täuscht oft das Bild einer Radialislähmung vor. In vielen Fällen handelt es sich um eine Myopathie, vornehmlich des M. triceps brachii (deshalb auch als Triceps-Rhabdomyolysis bezeichnet). Die Unterscheidung ist anhand der Serumenzyme möglich. Die Kreatininphosphokinase (CK) und die Serum-Aspartat-Aminotransferase (SAST) steigen bei der postanästhetischen Myopathie signifikant an (Dodman et al. 1988; Wolgien und Keller 1991; Young 1993). Weitere Merkmale der Myopathie sind Schwellung und Schmerzhaftigkeit (z.T. mit Schweißausbruch) der Muskulatur (Young 1993). Bei einer N.-radialis-Lähmung sind die Symptome ausschließlich durch einen Verlust der Funktion der Strecker der Vordergliedmaße gekennzeichnet.

An den Hintergliedmaßen ist die Problematik ähnlich, postoperativ kann eine Nervenlähmung, eine Myopathie oder eine Kombination beider Ursachen eintreten. Auch hier kann man durch die Bestimmung der Serumenzyme sowie durch Adspektion und Palpation beide Formen voneinander unterscheiden.

In der Berliner Tierklinik, Standort Mitte, wurden neun Patienten Sympathikusblockaden unterzogen nach einer PAL. Sechs Pferde mit Hilfe der Ganglion-stellatum-Blockade auf Grund einer PAL der Schultergliedmaßen (Pat. Nr. 13, 15, 19, 20, 21 und 26). Drei Pferde mit Hilfe der lumbalen Grenzstrangblockade nach einer PAL der Beckengliedmaßen (Pat. Nr. 8, 9 und 27). An den Patienten wurden immer gleich eine Sympathikusblockade durchgeführt. Die Heilung setzte innerhalb von 1-2 Tagen ein. Nur bei Patient Nr. 21 dauerte es drei Tage bis zur Heilung. Zusätzlich wurde z.T. mit Kampferspiritusmassagen, Multivitaminpräparaten und in drei Fällen mit Prednisolon behandelt. Der Patient Nr. 13 wurde nach einer PAL der Vordergliedmaße neun Tage mit Kampferspiritusmassagen und Vitaminkomplexen, ohne daß es zu einer Besserung kam, behandelt. Am zehnten Tag wurde das Ganglion stellatum zweimal erfolgreich blockiert und zwei Tage später belastete das Pferd wieder normal.

Nach Wolgien und Keller (1991) erstreckte sich die Dauer der postanästhetischen Lahmheiten 1-7 Tage postoperativ. Trim und Mason (1973) geben ebenfalls eine Lahmheitsdauer von 1-7 Tagen ($x=4$ Tage) an. Mit Hilfe der Sympathikusblockade wurden die postanästhetischen Lahmheiten innerhalb von 1-3 Tagen geheilt.

Inwieweit es sich bei den neun Fällen von postanästhetischen Lahmheiten um Nervenlähmungen oder Myopathien handelt, ist schwer zu sagen. In der früheren Literatur wurden nahezu alle postanästhetischen Lahmheiten der Gliedmaßen als N.-radialis- bzw. N.-fibularis-Lähmungen beschrieben. Die Rate der postanästhetischen Lähmungen ist unterschiedlich in der Literatur angegeben. Richey (1990) berichtete von 6,3% PAL während Peek (1993) nur einen Prozentsatz von 0,5-0,75 angibt.

Nervenlähmungen treten primär durch Druck- bzw. Zugschäden an den Gliedmaßen auf. Wichtig bei der Operation ist auf eine weiche Unterlage zu achten und die Gliedmaßen in angemessener Position zur jeweiligen Lagerungsform auszubinden um Nervendehnungen und -quetschungen zu vermeiden (Rooney 1963; Wolgien und Keller 1991).

Die Myopathien entstehen nach Weaver und Grandy (1987) durch lokale Ischämien. Wolgien und Keller (1991) zeigten, daß die Narkosedauer einen entscheidenden Einfluß auf die postanästhetische Myopathie hat, deshalb sollte die Narkosedauer auch möglichst kurz gehalten werden. Durch die längere Seitenlage wird zum einen ein starker Druck auf die Muskulatur ausgeübt, zum anderen wird die mikrovaskuläre Zirkulation behindert. Nachteilig ist, daß die meisten Narkotika das Herzminutenvolumen und den Blutdruck senken und damit auch die Blutzirkulation behindern (Mitchel und Littlejohn 1974).

In der Literatur beschriebene Behandlungen der PAL sind Bandagen der Zehengelenke in Streckstellung zur besseren Durchblutung und zum Schutz vor Verletzungen (Peek 1993; Wintzer et al. 1997). In schweren Fällen wird die gleiche Therapie wie bei einer weiteren Form der Myopathie, der Belastungsmiopathie, durchgeführt.

Sind Nervenschäden die Ursache der PAL ist auch hier die Sympathikusblockade vorteilhaft. Näheres dazu bei den traumatischen Nervenlähmungen.

Die Belastungsmiopathie, auch Lumbago, Rhabdomyolyse, paralytische Myoglobinurie, Azetonurie, Kreuzerschlag oder Feiertagskrankheit genannt, tritt beim Pferd im Zusammenhang mit stärkerer Belastung nach einer mehrtägigen Ruhepause bei gutem Futterangebot ein.

Durch vermehrte Glykogenansammlung in der Muskulatur während der Ruhe, kommt es nach plötzlicher Belastung zum anaeroben Stoffwechsel in den Muskelzellen. Es wird ein Überschuß an Laktat produziert, welches zur Schädigung der Muskelfasern führt (Lindholm et al. 1974).

In der Geraer Tierklinik wurden sieben Pferde, die an schwerer Rhabdomyolyse erkrankten und hinten beidseitig festlagen, sowie sieben Pferde mit einseitiger Lahmheit, die in zwei Fällen mittelgradig und in fünf Fällen hochgradig war, einer lumbalen Grenzstrangblockade unterzogen. Weiterhin wurden in der Geraer Tierklinik bei zwei Pferden und in der Berliner Tierklinik bei einem Pferd mit Quadricepslähmung nach Lumbago und bei einem Pferd in der Geraer Tierklinik mit Kreuzschwäche der lumbale Grenzstrang blockiert.

In schweren Fällen von Lumbago, wenn die Tiere zum Festliegen kamen, konnte bei keinem Pferd mit der Sympathikusblockade eine Heilung erzielt werden. In diesen Fällen ist die Sympathikusblockade kontraindiziert, da durch eine Vasodilatation ein hypovolämischer Schock verursacht werden kann. Zuerst muß der Kreislauf stabilisiert und dem vaskulären Volumenmangel entgegengewirkt werden (Harris 1989).

Die Therapievorschlage fur die Belastungsmyopathie sind in der Literatur sehr vielfaltig angegeben. In schweren Fallen sollte sofort eine Flussigkeitstherapie erfolgen. Am besten geeignet sind Plasmaexpander, jedoch auch Ringer Lactat und NaCl sind einsetzbar (Stashak et al. 1989, Harris 1989, Rossier 1994). Einer Dehydratation und einem Kreislaufversagen wird entgegengewirkt. Weiterhin wird die Diurese gefordert und nephrotoxisches Myoglobin kann aus den Tubuli der Nieren herausgeschleust werden. Die Bestimmung des Saure-Basen-Haushaltes ist wichtig, um einer eventuellen metabolischen Azidose entgegenwirken zu konnen. Die Gabe von Antiphlogistika wird einheitlich propagiert. Harris (1989), Rossier (1994) und Wintzer et al. (1997) empfehlen Kortikosteroide in der akuten Anfangsphase, da sie die Zellmembranen stabilisieren und der Schockprophylaxe dienen.

Stashak et al. (1989) empfehlen nichtsteroidale Antiphlogistika.

Tranquilizer z.B. Acepromazin sind bei leichten und mittleren Lumbagofallen nutzlich. Sie nehmen die Angstlichkeit und fuhren zur peripheren Vasodilatation. Diese fordert die Durchblutung der Muskulatur und steigert den Abtransport der Abfallprodukte des anaeroben Stoffwechsels (Stashak et al. 1989, Rossier 1994). Mit der Sympathikusblockade ist man in der Lage, gezielt eine Vasodilatation in sehr starkem Umfang zu erreichen. Sie ist bei leichten und mittleren Fallen der Belastungsmyopathie, sowie bei der postanasthetischen Myopathie von groem Nutzen. Deshalb lassen sich auch die guten Heilerfolge bei den postanasthetischen Lahmheiten und den leichten Formen der Belastungsmyopathie erklaren.

Die guten Heilerfolge der traumatischen Nervenlahmungen sind darin zu sehen, da die Nervenzellen funktionsbedingt einen intensiven Stoffwechsel haben. Nach jeder Depolarisation mussen sie wieder in der Lage sein, ein Membranpotential aufzubauen. Somit spielen Membranpumpen bei der Erregung einer Nervenfaser eine besondere Rolle (Sajonski und Smollich 1975). Liegt nun ein Energiemangel in der Nervenzelle vor, konnen die Membranpumpen nicht optimal Natriumionen aus der Zelle heraus transportieren. Durch die Blockade des sympathischen Nervensystems und der reflektorischen Erweiterung der kollateralen Blutgefae kann diesem Energiemangel schnell entgegengewirkt werden und die gute Regenerationsfahigkeit der Nervenzellen kann somit einsetzen.

Selbstheilungsvorgange spielen bei traumatischen Nervenlahmungen eine gewisse Rolle. Nach einer Denervation von Muskelfasern kann eine Nervenverbindung spontan wiederhergestellt werden, wenn die Nervenscheiden unversehrt geblieben sind.

Schneider et al. (1985) berichten über gute Erfolge bei Pferden mit traumatisch bedingten N.-suprascapularis-Lähmungen mittels partieller Osteotomie der Skapula unterhalb des N. suprascapularis. Elf von zwölf verschleppten Fällen wurden so erfolgreich behandelt. Die Dauer vom Eingriff bis zur Lahmfreiheit war in zwei Fällen 60 Tage, in zwei weiteren Fällen 70 Tage und in jeweils einem Fall 3 und 110 Tage.

Die Heilungsdauer der restlichen Patienten ist unbekannt.

Die vier Patienten mit einer N.-suprascapularis-Lähmung, die in der Berliner Klinik mit Hilfe der Stellatumblockade behandelt wurden, gingen nach 3, 21, 23 bzw. 29 Tagen lahmfrei. Auch hier handelte es sich um verschleppte und vorbehandelte Fälle (Patienten Nr. 2, 10, 23, 25).

Die übliche Therapie bei Nervenlähmungen ist recht vielfältig. Häufig werden Thiamin und Kortikosteroide angewendet. Die Behandlung mit Massagen, antiphlogistischen Umschlägen, Hydrotherapie sowie Ultraschall und die Wärmetherapie wird ebenfalls beschrieben. Das Ziel dieser Behandlungen ist es, eine Hyperthermie vor Ort zu erreichen und die Entzündung zu beseitigen. Mit der Sympathikusblockade ist man in der Lage, diese Forderungen zu erfüllen. Bei zwei Pferden der Berliner Klinik lag eine Ruptur des Pl. brachialis vor (Pat. Nr. 7 und 11). Bei einer Durchtrennung der Nerven ist natürlich auch mit der Sympathikusblockade kein Erfolg zu erzielen. Hier kann nur der operative Eingriff in Form einer Nervenvereinigung den Erfolg bringen.

In der Berliner Tierklinik wurde ein Patient, in der Geraer Tierklinik wurden fünf Patienten, die an einer Coxitis chronica litten mit einer lumbalen Grenzstrangblockade behandelt. Es kam zu drei Heilungen und zu zwei Besserungen der Lahmheiten. Insgesamt wurden ein bis drei Blockaden durchgeführt. Berichte über spätere Beschwerden der Pferde lagen leider nicht vor. Ein Patient der Geraer Tierklinik wurde auf Wunsch des Besitzers vor Ende der Behandlung geschlachtet.

Die Erfolge bei der Coxitis chronica sind sicherlich nicht das Ergebnis funktioneller Veränderungen, sondern vielmehr das Resultat der Schmerztherapie. In der Humanmedizin ist diese Art der Schmerztherapie seit Jahrzehnten bekannt (Meyer 1987). Sie gehört zu den etablierten Methoden in der Therapie chronischer Schmerzen, deren Effektivität vielfach belegt wurde (Wulf et al. 1991; Ernst und Fialka 1994).

Wintzer et al. (1997) empfehlen bei einer Coxitis die Behandlung mit Dysbasin® (Extrakte aus Roßkastanien, Kalmuswurzeln und Wermutkraut), welches lokal um das Gelenk appliziert wird. Es führt zu einer starken Hyperämie in diesem Gebiet. Die Wirkung der Blockade ist dieser Therapie recht ähnlich, auch hier wird eine tiefe Hyperthermie im besonderen der großen Muskelgruppen, die das Gelenk bedecken, erreicht.

Weitere therapeutische Möglichkeiten sind unter anderem:

- a) intraartikuläre Kortisonapplikation: Diese kann bei degenerativen Gelenkerkrankungen nützlich sein, indem sie zur Hemmung der enzymatischen Schäden beiträgt. Nachteilig wirkt sich die Schädigung auf die Chondrozyten (Silderberg et al. 1966) und ein eventueller Proteoglycanverlust im Gelenkknorpel aus (Pool et al. 1980).
- b) Gelenkspülungen: Hiermit ist man in der Lage Knorpelabbauprodukte aus dem Gelenk zu entfernen.
- c) die intraartikuläre Applikation von Mucopolysacchariden und Proteoglycanen
- d) die intraartikuläre Applikation nichtsteroidaler Antiphlogistika sowie
- e) Diathermie und Ultraschall.

Die Omarthritis kann diesem Komplex ebenfalls zugeordnet werden. Hier wurde mit Hilfe der Ganglion-Stellatum-Blockade bei einem Pferd in der Berliner Tierklinik eine Besserung der Lahmheit erreicht (Pat. Nr. 3). Drei Pferde der Berliner Tierklinik, die an Hahnentritt litten, wurden mit Sympathikusblockaden behandelt.

Der Patient Nr. 5 litt unter „atypischen Hahnentritt nach Kettenhang“. Nach zwei Sympathikusblockaden war das Pferd wieder beschwerdefrei. Bei diesem Patienten lag sicherlich eine Nervendehnung vor, da es unmittelbar nach dem Kettenhang auftrat. Dieser Fall könnte zu den PAL bzw. den traumatischen Nervenlähmungen gerechnet werden.

Zwei weitere Pferde, der Patient Nr. 1 und Patient Nr. 17 litten ebenfalls an Hahnentritt. Bei beiden konnte mit Hilfe der Sympathikusblockade keine Besserung erreicht werden.

Dem idiopathischen Hahnentritt können eine Reihe von Ursachen zu Grunde liegen. Zum einen können nervale Erkrankungen, degenerative Zustände des N. ischiadicus bzw. des N. fibularis, Erkrankungen des Rückenmarks sowie auch Intoxikationen z.B. durch Löwenzahn (*Hypochaeris radicata*) und Mykotoxine (Pemberton und Capale 1980; Cahill et al. 1985) eine Rolle spielen. Weiterhin werden auch Gelenkerkrankungen und Entzündungen an den Sehnen verantwortlich gemacht.

Der eine Erfolg beim Hahnentritt durch die lumbale Grenzstrangblockade ist sicherlich durch eine Nervenentzündung zu erklären, dies kann aber nicht weiter nachvollzogen werden. Bei unbekannter Ursache kann jedoch eine lumbale Grenzstrangblockade versucht werden, bevor ein operativer Eingriff erfolgt.

Das Pferd mit Penislähmung (Pat. Nr. 25 der Geraer Tierklinik) und das Pferd mit der N.-facialis-Lähmung (Pat. Nr. 18 der Berliner Tierklinik), können dem Komplex der Nervenlähmungen zugeordnet und ihre Heilerfolge durch die Regenerationsfähigkeit der Nervenzellen erklärt werden.

Procain wurde bei allen diesen aufgeführten Blockaden als Anästhetikum verwendet. Durch die neueren langwirksamen Anästhetika könnten die Sympathikusblockaden um einiges effizienter sein.

Bupivacain hat sich als Anästhetikum der Wahl bei Sympathikusblockaden in der Humanmedizin durchgesetzt (Wulf und Maier 1992).

Vorteilhaft ist, daß mit Bupivacain eine längere und stärkere Wirkung gegenüber Procain erreicht wird.

Die Lipidlöslichkeit von Bupivacain (27,5%) ist wesentlich höher als beim Procain (0,6%). Diese hat den Vorteil, daß das Anästhetikum besser den Wirkort erreicht (Forth et al. 1987).

Die hohe Empfindlichkeit von Pferden auf Procain (Löscher et al. 1991) ist ein weiterer Nachteil des Procains gegenüber dem Bupivacain..

Eigene Erfahrungen an Hunden zeigten, daß eine Sympathikusblockade von über 12 Stunden Dauer mittels Bupivacain erreicht wird, wobei auch die Menge des Anästhetikums reduziert werden kann.

Alternativ zur erwähnten Methode der Sympathikusblockade gibt es weitere Möglichkeiten zur Sympathikusausschaltung, die in ihrer Wirkung doch recht unterschiedlich ausfallen.

Die häufig durchgeführte Hemmung der sympathischen Funktion durch die parenterale und orale Applikation von Sympathikolytika hat den Vorteil einfach zu sein. Der Nachteil ist jedoch, daß sie nicht selektiv, sondern auf den gesamten Organismus wirkt.

Weitere konkurrierende Methoden der Sympathikolyse in der **Humanmedizin** sind:

- die intravenöse regionäre Applikation von Guanethidin (Hannington-Kiff 1974)
- die präganglionäre Blockade des Sympathikus (Meyer 1987)
- die elektrische Blockade des Ganglion stellatum (Jenker 1980)
- die axilläre Plexusanästhesie (Kirgis und Kuntz 1942)
- die chirurgische Durchtrennung des sympathischen Grenzstranges (Leriche 1952)
- die neurolytische Injektion in das Ganglion stellatum (Löfström und Cousins 1988)
- die Sympathikusblockade mit Opiaten (Maier et al. 1990)

Die intravenöse regionäre Applikation von Guanethidin hat den Vorteil einer langen Wirkdauer, die nach dreimaliger Wiederholung in zweitägigem Abstand mehrere Wochen anhält. Nachteilig ist die Blutleere der betroffenen Gliedmaße mit dem nicht unerheblichen Schmerz, der durch die länger bestehende Ischämie hervorgerufen wird.

Die präganglionäre Blockade des Sympathikus hat den Vorteil einer zeitlich längeren Ausschaltung größere Körperareale. Der Nachteil ist hierbei, daß eine Immobilisation erzeugt wird.

Von Jenker (1980) wurde eine Methode der transkutanen elektrischen Blockade des Ganglion stellatum beschrieben, bei der die Anode des Reizstromgerätes entsprechend der Punktionsstelle der Stellatumblockade beim Menschen angebracht wird. Die Kathode, als großflächige Elektrode, wird dorsal am Hals angelegt. Ein Horner-Syndrom kann mit dieser Methode hervorgerufen werden (Jenker 1980), jedoch ist die Wirksamkeit dieser Methode sehr gering. Sie hat deshalb kaum Befürworter (Hempel 1993).

Die axilläre Plexusanästhesie kommt als wirksame Alternative zur Ganglion Stellatum Blockade in Betracht, wenn die Vordergliedmaße das Ziel der Sympathikolyse ist. Vorteilhaft ist die Anwendung von Plexuskathetern. Dadurch kann mit der Injektion von Lokalanästhetika in bestimmten Abständen eine leicht wiederholbare Anästhesie erfolgen.

Nach Meyer (1987) kann man allgemein feststellen, daß der Blockade des Grenzstranges - gleich in welchem Abschnitt - heute der Vorzug vor der operativen Durchtrennung gegeben werden sollte, da die Nervenblockade eine erheblich weniger eingreifende Maßnahme darstellt als die operative Durchtrennung.

Von Löffström und Cousin (1988) wird eine Methode der neurolytischen Stellatumblockade beschrieben. Es werden dabei 1-2 ml einer 6-10% igen Phenollösung in Höhe des 6. Halswirbels und in Höhe des 2./3. Halswirbels injiziert, um eine Sympathikolyse hervorzurufen. Durch das hohe Risiko, benachbarte Nervenstrukturen zu schädigen, ist dieses Verfahren heute unüblich (Hempel 1993).

Die Wirksamkeit der Opiate nach einer Stellatumblockade bei Schmerzzuständen soll denen der Lokalanästhetika ebenbürtig oder sogar überlegen sein (Maier et al. 1990). Diese neue Therapieform ist noch auf der Suche nach ihrer pharmakologischen Grundlage, da zur Zeit noch keine Opiatrezeptoren im sympathischen Grenzstrang nachgewiesen wurden. Vorteilhaft ist jedoch das geringere Risiko zentralnervöser Effekte, die bei der Anwendung von Lokalanästhetika hin und wieder auftreten.

In der Humanmedizin muß nach Angaben von Wulf und Maier (1992) mit ein bis zwei, nach Angaben von Volkmann (1952) mit zwei bis drei behandlungsbedürftigen Komplikationen auf 1000 Stellatumblockaden gerechnet werden. Die wichtigsten Komplikationen sind die zentralnervösen Nebenwirkungen der Lokalanästhetika. Ursache dieser Nebenwirkungen sind intravasale Fehlinjektionen, die auch nach lege artis Applikationen auftreten können (Kiss und Simini 1990; Bruyns et al. 1991; Wulf et al. 1991). Weitere Komplikationen sind Pneumothorax, hohe Spinalanästhesie und allergische Reaktionen.

In der Veterinärmedizin beobachteten Skarda et al. (1987a) beim Pferd nach beidseitiger Stellatumblockade eine beidseitige Paralyse des N. laryngeus recurrens. Ein weiteres Pferd zeigte sehr starke Atemnot und kollabierte, woraufhin eine Tracheotomie ausgeführt werden mußte.

Bei den in dieser Arbeit ausgewerteten 136 Blockaden kam es in einem Fall zu einem subkutanen Emphysem und einem anderen Fall zu einer starken venösen Blutung nach der Blockade (Patient Nr.21 und 23).

Um das Risiko der Komplikationen möglichst gering zu halten, sind einige Vorsichtsmaßnahmen einzuhalten:

- wiederholte Aspirationsversuche, auch während der Injektion, in mehreren Ebenen durchführen
- Injektionsgeschwindigkeit sollte möglichst langsam sein
- Gabe einer geringen Menge des Lokalanästhetikums als Testdosis vor der Applikation der Gesamtdosis
- Kontraindikationen beachten
- exakte Diagnose
- Verzicht auf eine gleichzeitig beidseitige Stellatumblockade auf Grund der Gefahr einer N. laryngeus recurrens Lähmung und der damit verbundenen Nebenwirkungen

Werden diese Sicherheitsmaßnahmen eingehalten, stellt die Stellatum- und lumbale Grenzstrangblockade eine Therapie dar, deren Komplikationsrate sehr gering und nicht höher ist als bei anderen Verfahren der Regionalanästhesie.

6. Schlußfolgerungen:

Zur Beurteilung der Frage, ob und wann eine Ganglion-stellatum- bzw. lumbale Grenzstrangblockade beim Pferd angewendet werden sollte und wie ihre Aussichten für den Heilerfolg einzuschätzen sind, läßt sich aus den geschilderten Ausführungen eine Anzahl von Prämissen und Kriterien herleiten, die Beachtung finden sollten.

- Eine gesicherte Diagnose ist Grundvoraussetzung
- Für die Durchführung der Blockaden ist eine genaue Kenntnis der anatomischen Verhältnisse im Blockadebereich nötig.
- Das Erlernen und Beherrschen der Technik ist Voraussetzung für eine erfolgreiche und komplikationslose Blockade.
- Die Durchführung der Blockade sollte streng nach den Indikationen aus den bisherigen Erfahrungen erfolgen.
- Die Anwendung der Stellatumblockade und lumbalen Grenzstrangblockade sollte nicht nur als ultima ratio zum Einsatz kommen, da sie eine Reihe von Vorzügen besonders zu Beginn einer Erkrankung besitzt.
 - . Die Anästhesie ist völlig reversibel.
 - . Die Blockaden bzw. die verwendeten Anästhetika haben nicht nur die erwähnte Anästhesie zur Folge, sondern darüber hinaus die vorher beschriebene willkommene Komplexwirkung.
 - . Oft kann nach einmaliger Anwendung schon ein voller Heilerfolg verzeichnet werden.
 - . Die Blockadetherapie muß rechtzeitig eingeleitet werden, je eher um so sicherer ist der Erfolg.
 - . die Therapie ist kostengünstig
- Die Grenzstrangblockaden waren in der Vergangenheit im wesentlichen Kliniken vorbehalten. Jedoch sollte auch der geübte und versierte Praktiker auf sie nicht verzichten.

Die Vielzahl der Erfolge rechtfertigt eine häufigere Anwendung als sie derzeit geschieht.

Die in der Humanmedizin in den letzten Jahrzehnten gemachten Erfahrungen bei den verschiedensten Indikationen und bei der Weiterentwicklung der therapeutischen Lokalanästhesie sollte Anlaß sein zu prüfen, was davon in der Veterinärmedizin Anwendung finden kann. Dies muß jedoch weiteren Untersuchungen vorbehalten bleiben.

7. Zusammenfassung:

Auf die Ausschaltung des Ganglion stellatum und des lumbalen Grenzstranges am Pferd wird anhand des Schrifttums eingegangen und die Entwicklung der Sympathikusblockade ausgehend von der Sympathektomie beschrieben.

Anatomische Grundlagen sowie die Physiologie des Sympathikus werden als Voraussetzung einer erfolgreichen Blockade eingefügt und die derzeit optimale Technik der Ganglion-stellatum- und lumbalen Grenzstrangblockade wird dargelegt.

Auf der Grundlage der Untersuchungen konnten Indikationen ermittelt werden, bei denen die Anwendung der Blockade gute Heilerfolge versprechen.

Es wird auf die zu verwendenden Lokalanästhetika mit ihren unterschiedlichen Wirkungen eingegangen und Schlußfolgerungen auf die Sympathikusblockade werden gezogen.

Eine breitere Anwendung sowie eine weitere Entwicklung in Bezug auf Indikationen und zu verwendenden Lokalanästhetika wird empfohlen.

8. Summary:

Indication and success rates of the ganglion stellatum block and of the block of the sympathetic nerve trunk of horses

The elimination of the ganglion stellatum and of the lumbar sympathetic trunk of horses is dealt with in literature, and the development of the blockade sympathetic nerve is described subsequent to sympathectomy.

Anatomic conditions and the physiology of the sympathetic nerve are treated as prerequisite to a successful blockade, and the present optimum technique of the blockades of the ganglion stellatum and lumbar sympathetic trunk is described. On the basis of examinations, indications were found whereby the use of blockade promises success in healing. The local anaesthetics to be used with their different effects are discussed and conclusions on the blockade of the sympathetic nerve are drawn. A broader application as well as further development with relation to indication and the local anaesthetics to be used is recommended.

9. Literatur:

1. Ahrens, R. und Küver, G. (1955) : Blockade des Ganglion stellatum mit Pendiomid. Dtsch. med. Wschr. 81; 380
2. Allilaire, S. (1933) : De la sympathectomie periarterielle chez le chien. Vet.med. Diss., Paris
3. Anselmino, K. J. und Sauer, H. (1948) : Behandlung der Thrombophlebitis mit Novocainblockade der lumbalen sympathischen Grenzstränge. Dtsch. med. Wschr. 74; 433
4. Ashdown, R. R. und Done, S. (1989) : Topographische Anatomie des Pferdes. Enke Verlag Stuttgart
5. Aznar, E. (1985) : Technik der Blockade des Ganglion stellatum zur Behandlung von Bronchiopneumonien der Kälber. Mh. Vet. med. 40; 697
6. Becke, H. (1988) : Möglichkeiten der Neuraltherapie in der inneren Medizin. Z. gesamte inn. Med. 43; 643
7. Beiszer, B. (1934) : Beitrag zum Studium der chemischen periarteriellen Sympathektomie beim Lahmgehen des Pferdes. Vet.med. Diss. Bukarest
8. Bergmeyer, M. (1952) : Die therapeutische Möglichkeit der extraduralen Spinalanästhesie. Dtsch. med. Wschr. 77; 1403
9. Boland, M. E. ; Roper, S. M. ; Henry, J. A. (1985) : Complications of Quinine poisoning. Lancet 1 8425; 384
10. Bonica, J. J.; Backup, P. H.; Anderson, Ch. E.; Hadfield, D.; Crepps, W. F.; Monk, B. F. (1957) : Peridural block : Analysis of 3637 cases. Anaesthesiology 18; 723
11. Bouisset, S. (1987) : Blockade des Ganglion stellatum beim Rind. Tierärztl. Umschau 42; 448
12. Bruyns, T. ; Devulder, J.; Vermeulen, H.; Colvenaer, L. de; Rolly G. (1991) : Possible inadvertent subdural block following attempted stellate ganglion blockade. Anaesthesia 46; 747
13. Buchholz, H. und Lesse, Th. (1955) : Die extradurale Spinalanästhesie. Chirurg 21; 202

14. Budras, K.-D. und Röck, S. (1989) : Atlas der Anatomie des Pferdes.
2. Auflage Schlütersche Hannover
15. Cahill, J. I.; Goulden, B. E.; Pearce, H. G. (1985) : A review and some observations on stringhalt. NZ Vet. J. 33; 101
16. Crampton, R. (1979) : Preeminence of the left stellate ganglion in the long Q-T Syndrome. Circulation 59; 769
17. Dietz, O. (1957) : Zur Grenzstrangblockade beim Tier. Arch. exp. Vet. med. 11; 310 u. 349
18. Dodman, N. H.; Williams, R.; Court, M. H.; Norman, W. M. (1988) : postanesthetic hind limb adductor myopathy in five horses. JAVMA 193; 83-86
19. Draehmpaehl, D. und Zohmann, A. (1995) : Akupunktur bei Hund und Katze. Gustav Fischer Verlag Jena/Stuttgart
20. Ernst, E. und Fialka V. (1994) : Die Neuraltherapie im Licht neuerer Daten. Fortschr. Med. 112; 433
21. Forth, W. ; Henschler, D. ; Rummel, W. (1987) : Allgemeine und Spezielle Pharmakologie und Toxikologie. 5. Aufl. Wissenschaftsverlag Mannheim/Wien/Zürich
22. Gille, A. und Kox, W. J. (1992) : Die totale Spinalanästhesie. Anaesthes. 41; 285
23. Grandy, L. J.; Steffey, E. P.; Hodgson, D. S.; Woliner, M. J. (1987) : Arterial hypotension and the development of postanesthetic myopathy in halothane-anesthized horses. Am. J. Vet. Res. 48; 192-197
24. Gross, D. (1986) : Therapeutische Lokalanästhesie. 3. Aufl. Hippokrates Verlag Stuttgart
25. Hannington-Kiff; J. (1974) : Intravenous regional sympathetic block with guanethidine. Lancet I 1019
26. Harris,P. (1989) : Equine rabdomyolysis syndrome. In Practice 11; 3-8
27. Heidrich, H. D. und Nöldner, H. (1963) : Über die Anwendung der Grenzstrang- bzw. Stellatumblockade beim Pferd. Mh. Vet. med. 18; 58

28. Heidrich, H. D. und Nöldner, H. (1996) : persönl. Mitteilungen
29. Hempel, V. (1993) : Die Stellatumblockade. Anaesthes. 42; 119
30. Janitzki, A. und Götte, A. (1986) : Hautwiderstandsmessungen zum Aktivitätsnachweis des Sympathicus bei der Spinalanästhesie. Reg. Anaesth. 9; 49
31. Janitzki, A. ; Götte, A. ; Nolte, H. ; Meyer, M. (1988) : Monitoring von sympathischer Aktivität nach Blockaden des Ganglion stellatum. Reg. Anaesth. 11; 74
32. Jenkner, F. L. (1980) : Nervenblockaden auf pharmakologischem und auf elektrischem Weg. Springer Wien
33. Kashima, T. und Tanaka, A. (1981) : Electrocardiographic changes induced by the stellate ganglion block in normal subject. J. Electrocardiology 14; 169
34. Killian, H. (1977) : Lokalanästhesie und Lokalanästhetika. Thieme Stuttgart
35. Kirgis, H. D. und Kuntz, A. (1942) : Inconstant sympathetic neural pathways : Their relation to sympathetic denervation of the upper extremity. Arch. Surg. 44; 95
36. Kiss, I. und Simini, B. (1990) : Spinalanästhesie als Komplikation nach Ganglion stellatum Blockade. Schmerz 4; 214
37. Koch, T. und Berg, R. (1985) : Lehrbuch der Veterinär-Anatomie. Bd.III 4.Aufl. Gustav Fischer Verlag Jena
38. Kolb, E. (1967) : Lehrbuch der Physiologie der Haustiere. Gustav Fischer Verlag Jena
39. Kothbauer, O. (1961) : Über die Druckpunktdiagnose und Neuraltherapie bei Tieren. Wiener tierärztl. Mschr. 48; 282
40. Kothbauer, O. (1993) : Akupunktur - ein Vergleich vom quadrupeden Pferd zum aufrechtgehenden Menschen. In : Knesevic, P. F. : Orthopädie bei Huf- und Klautieren. Schattauer Verlag Stuttgart
41. Lagade, M. R. und Poppers, P. J. (1984) : Stellate ganglion block : A therapeutic modality for arterial insufficiency of the arm in premature infants. Anesthesiology 61; 203

42. Leriche, R. (1952) : La chirurgie de la douleur. Ref. : Z. org. ges. Chir. 104; 10
43. Liebich, H.-G. (1990) : Funktionelle Histologie. Schattauer Verlag Stuttgart/New York
44. Lindholm, A. und Piehl, K. (1974) : Fibre composition, enzyme activity and concentration of metabolites and electrolytes in muscles of Standardbred horses. Acta Vet. Scand. 15; 310
45. Lofström, B. J. und Cousins, M. J. (1988) : Sympathetic neural blockade of upper and lower extremity. In: Cousins, M. J. ; Bridenbaugh, P. O. (eds). Neural blockade in clinical anesthesia and management of pain. Lippincott, Philadelphia
46. Löscher, W. ; Ungemach F. R. ; Kroker, R. (1991) : Grundlagen der Pharmakotherapie bei Haus- und Nutztieren. Parey-Verlag Berlin/Hamburg
47. Maier, Ch.; Reimers, J.; Gleim, M.; Schele, H. A. (1990) : Opiatanalgesie am cervicalen Grenzstrang. Erste Resultate einer Vergleichsstudie mit Bupivacainblockaden. Anaesth. (Suppl.1) 39; 134
48. Mandl, F. (1948) : Neuere zur Chirurgie des Sympathikus. Wiener Klin. Wschr. 60; 57
49. Matsuoka H. ; Tokutomi, Y. ; Muteki, T. (1985) : Influence of stellate ganglion block on the immun system. Masin 34; 917
50. Meyer, J. (1987) : Indikationen und Möglichkeiten der Blockade des Nervus sympathicus. Reg. Anaesth. 10; 55
51. Milligan, N. S. und Nash, T. P. (1985) :Treatment of post herpetic neuralgia. A review of 77 consecutive cases. Pain 23; 381
52. Mitchell, B. und Littlejohn, A. (1974) : The effect of anaesthesia and posture on the exchange of respiratory gases and on the haert rate. Equine Vet. Journal 4; 177-178
53. Mosin, V. V. (1959) : Nowoje wletschenii wospalenija organow bruschnoi polosti u schiwotnych. Selchosgis Moskwa 5; 105
54. Mosin, V. V. (1976) : A method of conduction anaesthesia as a pathogenetic therapy of non contagious diseases in cattle. IX. Congres Mondial du Betail, Paris 2; 1163

55. Nevermann, E. und Penzholz, H. (1953) : Erfahrungen mit der Novocainblockade des Ganglion stellatum. *Ärztl. Wschr.* 8; 425
56. Nolte, H. (1971): Die Vorteile eines Langzeitanästhetikums bei therapeutischen Blockaden. In : Nolte, H. und Meyer, J. (Hrsg.) *Regionale Anaesthesie mit dem Langzeitanaesthetikum Bupivacain*. Thieme, Stuttgart/New York
57. Parris, W. C. V.; Reddy, B. C.; White, H. W.; McGrath, D. M. (1991): Stellate ganglion blocks in pediatric patients. *Anesth. Analg.* 72; 556
58. Peek, M. L. (1993) : A case of post-anaesthetic myopathy. *Equine veterinary education.* 5; 183-186
59. Pemberton, D. H. und Capale, I. W. (1980) : Australian stringhalt in horses. *Vet. Ann.* 22; 167
60. Penzlin H. (1989) : *Lehrbuch der Tierphysiologie*. 4.Aufl. Gustav Fischer Verlag Jena
61. Poser, P. (1961) : Die Behandlung von Vormagen-, Magen- und Darmerkrankungen des Rindes mit Novocain. *Mh. Vet. med.* 16; 763
62. Richey, M. T.; Holland, M. S.; Mc Grath, Ch. J.; Dodman, N. H.; Marshall, D. B.; Court, M. H.; Norman, W. M.; Seeler, D. C. (1990) : Equine post-anesthetic lameness a retrospective study. *Veterinary Surgery* 19, 5; 392-397
63. Pool, R. R.; Wheat, J. D. und Ferrano, G. L. (1981) : Corticosteroid therapy in common joint and tendon injuries of the horse. Part 1. Effects on joints. *Am. Assoc. Equine Pract.* 26; 397-406
64. Rooney, J.R. (1963) : *Biomechanics of Lameness in Horses*. Baltimore, Williams & Wilkins Co.
65. Rossier, Y. (1994) : Management of Exertional Rhabdomyolysis Syndrome. *The Compendium*; 3; 381-386
66. Sajonski, H. und Smollich, A. (1975) : *Zelle und Gewebe*. Hirzel Verlag Leipzig
67. Salle',P. (1933) : De la sympathectomie pe'riarterielle par agent chimique chez quelques animaux et chez le chien en particulier. *Vet.med. Diss.* Paris

68. Schneider J. E.; Adams, O. R.; Easley, K. J.; Schneider, R. K.; Bramlage, L. R.; Peter, J.; Boero, M. J. (1985) : Scapular notch resection for suprascapular nerve decompression in 12 horses. *Am. Vet. Med. Assoc.* 10; 1019-1020
69. Schulz, J. A. und Rauch, H. (1960) : Über die Novocaintherapie beim Pferd unter besonderer Berücksichtigung der lumbalen (perirenal) und intravenösen Injektion. *Mh. Vet.med.* 15; 821
70. Seidov, V. (1978) : Die Anwendung der verlängerten epiduralen Anästhesie vor, während und nach rekonstruktiven Gefäßoperationen bei Patienten mit Leriche Syndrom. *Anesteziol. i Reanimatol.* 5; 53
71. Shakurov, M. Sh. (1989) : Procaine blockade of the stellate ganglion to treat surgical disease of animals. *Veterinariya - Moskva* 5; 54
72. Silbernagel, S. und Despopoulos, A. (1991) : Taschenatlas der Physiologie. Thieme Verlag Stuttgart/New York
73. Silderberg, M.; Silderberg, R. und Hasler, M. (1966) : Fine structure of articular cartilage in mice receiving cortisone acetate. *Arch. Pathol. Lab. Med.* 82; 569
74. Skarda, R. T.; Muir, W. W.; Swanson, C. R.; Hubbell, J. A. E. (1987a) : Cervicothoracic (stellate) ganglion block in conscious horses. *Am. Journ. of vet. res.* 47; 21
75. Skarda, R. T. ; Muir, W. W. ; Couri, D. (1987b) : Plasma lidocaine concentration in conscious horses after cervicothoracic (stellate) ganglion block with 1% lidocaine Hcl solution. *Am. Journ. of vet. res.* 48; 1092
76. Stashak, T. S.; Kainer, R. A.; Lebel, J. L.; Lewis, L. D.; McIlwraith, C. W.; Nixon, A. J.; Park, R. D.; Turner, A. S. (1989) : Adam's Lahmheit bei Pferden. 4. Auflage M. u. H. Schaper Alfeld-Hannover
77. Trim, C.M. und Mason, J. (1973) : Post-anaesthetic Forelimb Lameness in Horses. *Equine Veterinary Journal* 5; 71-76
78. Volkmann, J. (1952) : Betrachtungen über Zwischenfälle bei fast 7800 Grenzstrangblockaden. *Bruns Beitr. Klin. Chir.* 185; 288
79. Weaver, B. M. Q.; Lunn, C. E. M.; Staddon, G. E. (1984) : Muscle perfusion in the horse. *Equine Vet. J.* 16; 66-68
80. Weissenberg, W. (1987) : Die Effektivität der Sympathikusblockade mit unterschiedlichen Techniken. *Reg. Anaesth.* 10; 96

81. Went, M. (1987) : Die Anwendung der kaudalen epiduralen Sympathikusblockade und der Kombinationsinjektion bei chronisch-arteriellen Durchblutungsstörungen der unteren Extremitäten. Z. gesamte inn. Med. 42; 313
82. Westhues, M. (1955) : Über die Heilanästhesie in der Tiermedizin. Berl. Münch. Tierärztl. Wschr. 68; 422
83. Wintzer, H.-J. (1997) : Krankheiten des Pferdes. 2. Auflage Parey Verlag Berlin.
84. Wolgien, D. und Keller, H. (1991) : Postanästhetische Komplikationen beim Pferd Auswertung der Narkosen der letzten 28 Jahre (1962-1989). Berl. Münch. Tierärztl. Wschr. 104; 330-334
85. Wulf, H.; Maier, Ch.; Schele, H. A.; Wabbel, W. (1991) : Plasma concentrations of bupivacaine following stellate ganglion blockade. Anesth. Analg. 72; 546
86. Wulf, H. und Maier, Ch. (1992) : Komplikationen und Nebenwirkungen bei Blockaden des Ganglion stellatum. Anaesth. 41; 146
87. Young, S. S. (1993) : Post-anaesthetic myopathie. Equine veterinary education. 4; 200-203
88. Zohmann, A. (1989) : Die Blockade des Ganglion cervicothoracicum (stellatum) beim Hund zur Untersuchung der Beteiligung des sympathischen Nervensystems an der Projektion eines gereizten Organes in der Ohrmuschel. Wiener Tierärztl. Vet.med. Diss. Wien
89. Zohmann, A. (1990) : Allgemeine Grundlagen der Neuraltherapie. Übersichtsreferat. Berl. Münch. Tierärztl. Wschr. 103; 244