

### 5.2.1.2 Milz

Über den gesamten Untersuchungszeitraum hinweg konnten keine histopathologischen Veränderungen festgestellt werden, alle Milzen präsentieren sich in den Schnitten mit den für dieses Organ typischen Strukturen und Merkmalen. In allen Milzen läßt sich Eisen in unterschiedlichen Abstufungen nachweisen, wobei das Eisen zu ca. 95% in den Makrophagen der roten Milzpulpa lokalisiert ist. Hierbei muß das für die Milz typischerweise stets vorhandene Speichereisen im Zusammenhang mit dem Kontrastmittel-Eisen und der Körpermasse berücksichtigt werden.

- Eisenspeicherung in Abhängigkeit von der Körpermasse

Die Körpermassen der Ratten in Gruppe K lagen bei 9 Tieren zwischen 155-202 g. Bei der Beurteilung der Fe-Anreicherung in der Milz wurde bei zwei Tieren (22,2%) wenig, bei den übrigen nur vereinzelt intrazelluläres Eisen beobachtet. Ein Tier war mit 281g deutlich schwerer und wies viel Eisen auf. Die Milzen der Gruppe K56, in der die Körpermassen zwischen 403-448 g schwankten, zeigen alle viel gespeichertes Eisen in der roten Milzpulpa. In den Gruppen A und B waren die Körpermassen der Tiere mit 164-201 g mit denen der Gruppe K vergleichbar. Hier konnte die Eisenmenge jedoch bereits in 8 Fällen (66,6%) mit "wenig" und in zwei Fällen (16,6%) mit "mittel" bewertet werden. In der Gruppe B waren wiederum zwei Tiere, die mit Körpermassen von 298 g und 296 g deutlich über dem Schnitt lagen und ebenfalls viel Eisen aufzuweisen hatten. In der Gruppe C hatten die 1 Woche älteren Tiere bei einer Körpermasse von 211-243 g in zwei Fällen wenig (28,6%) und bei den restlichen wiederum nur vereinzelt Eisen aufzuzeigen. In den Gruppen D und E lagen alle Körpermassen der Ratten über 380 g und hatten viel Eisen in der Milz gespeichert.

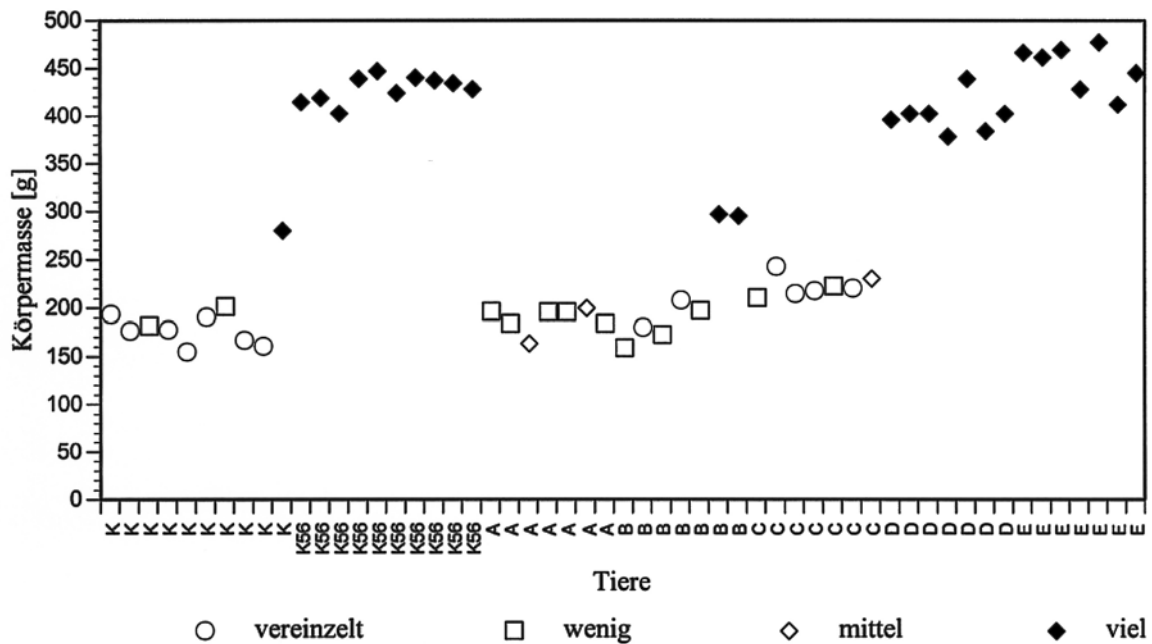


Abb. 16: Zusammenhang zwischen Körpermasse und Eisenanreicherung in der Milz

Die Fe-Anreicherung der Milz kann daher im vorliegenden Untersuchungsmaterial in Abhängigkeit von der Körpermasse gesehen werden (Abb. 16). Ab einer Körpermasse von 280 g ist sowohl bei den Leertieren, als auch bei den Kontrastmittel-Tieren viel Eisen in der Milz erkennbar. Bei den Tieren mit annähernd gleichen Körpermassen unterhalb 210 g wurde nach Kontrastmittel-Gabe (Gruppe A) ein geringer Anstieg des Fe-Gehaltes ersichtlich, der allerdings nach 48 h (Gruppe B) wieder leicht zurück ging und bis zu einer Woche post injectionem (Gruppe C) trotz Gewichtszunahme überwiegend wieder dem der jungen Leertiere (Gruppe K) entsprach.

- Semiquantitative Beurteilung des Eisengehaltes bei Tieren mit einer Körpermasse unter 280 g

Alle Tiere unter 280 g Körpermasse in der Kontrollgruppe K und bis 1 Woche nach Gabe von VSOP-C63 (Gruppen A, B und C) weisen hinsichtlich des Eisengehaltes in der roten

Milzpulpa untereinander zwar keine signifikanten Unterschiede auf, lassen sich aber prozentual folgendermaßen darstellen:

Tab. 7: Prozentuale Darstellung der semiquantitativen Beurteilung des Eisengehaltes in der Milz bei Tieren mit einer Körpermasse unter 280 g

<b>Gruppe</b>	<b>vereinzelt</b>	<b>wenig</b>	<b>mittel</b>
K	78 %	22 %	
A	0 %	71 %	29 %
B	40 %	60 %	
C	57 %	29 %	14 %

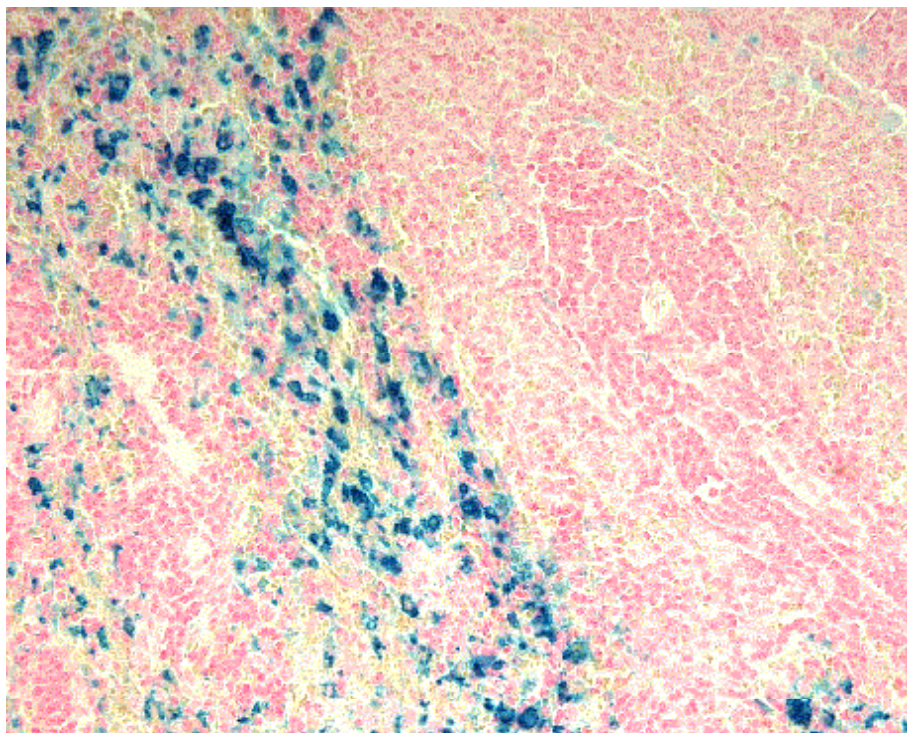


Abb. 17: Eisenvorkommen in der roten Milzpulpa, Gruppe E, Turnbull-Blau-Färbung, ca. 200-fache Vergrößerung

### 5.2.1.3 Lunge

- Gruppe K

Die Lungenschnitte der Leertiere zeigen durchgehend das gleiche Bild von Stellen lockeren Lungengewebes bis hin zu stark verdichteten Bezirken (Atelektasen) mit breiten Septen und hier z.T. schwer differenzierbaren Zelltypen. Es finden sich regelmäßig kreisförmige, flächenhafte Ansammlungen von Lymphozyten um Bronchien und Bronchiolen ebenso wie stellenweise gehäuftes Auftreten von eosinophilen Granulozyten im Interstitium, hier insbesondere um größere Gefäße herum lokalisiert. Bei einem Tier (10%) zeigt sich an einer Stelle eine intrazelluläre Eisenanreicherung.

- Kontrastmittel-Tiere

In Gruppe A kam es bei 5 Tieren (71,4%), in Gruppe B bei 2 Tieren (28,6), in Gruppe C bei 3 Tieren (42,9%) und in den Gruppen D und E jeweils bei 5 Tieren (71,4%) zu einer Eisenanreicherung im Lungengewebe. Das Eisen ist in allen Fällen intrazellulär in die Alveolarmakrophagen aufgenommen worden. Diese traten dann vorwiegend stellenweise gehäuft auf. Dies zeigt sich in der Weise, daß an einer oder mehreren Stellen, vorwiegend am Lungenlappenrand, mehrere Makrophagen in unmittelbarer bis naher Nachbarschaft zueinander Eisen aufgenommen haben. Von durchschnittlich 5 durchmusterten Schnitten pro Ratte bei insgesamt 35 Tieren und einer Fläche von je  $0,5 \text{ cm}^2$  entfallen nur ca. ein bis zwei Gesichtsfelder von  $100 \mu\text{m}^2$  pro Schnitt bei registriertem Eisenvorkommen auf eisenhaltiges Gewebe. Das übrige Lungengewebe hingegen ist eisenfrei. Auch in den Lungenschnitten der Kontrastmittel-Tiere zeigen sich Lymphozyten- und eosinophile Granulozytenansammlungen, bei einem Tier in Gruppe C auch gehäuft Mastzellen, die jedoch lokal nicht in Zusammenhang mit der Fe-Speicherung stehen.

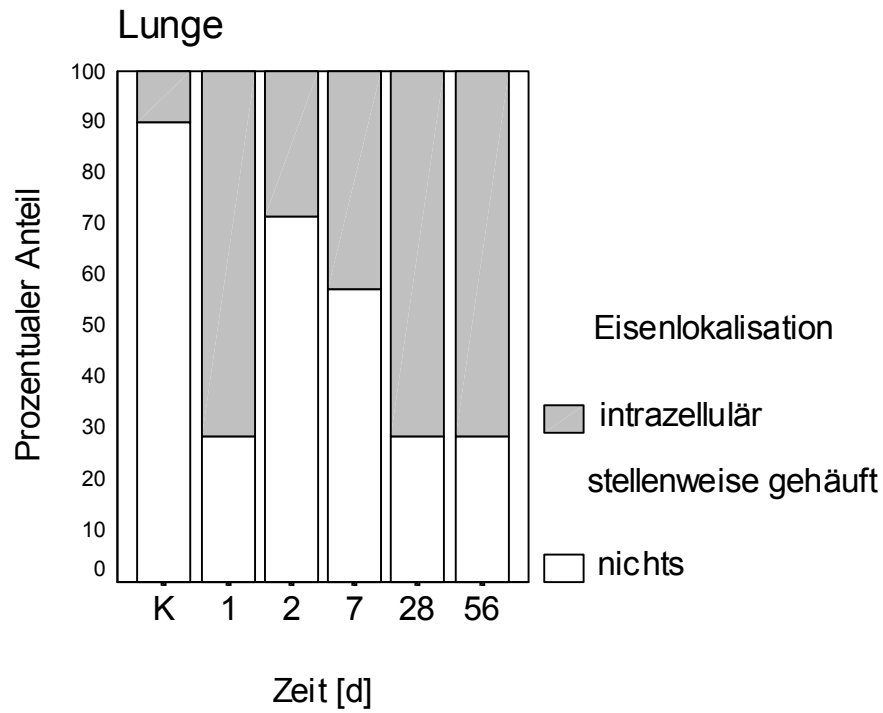


Abb. 18: Lokalisation des Eisens in der Lunge als relativer Anteil der Fälle (%)

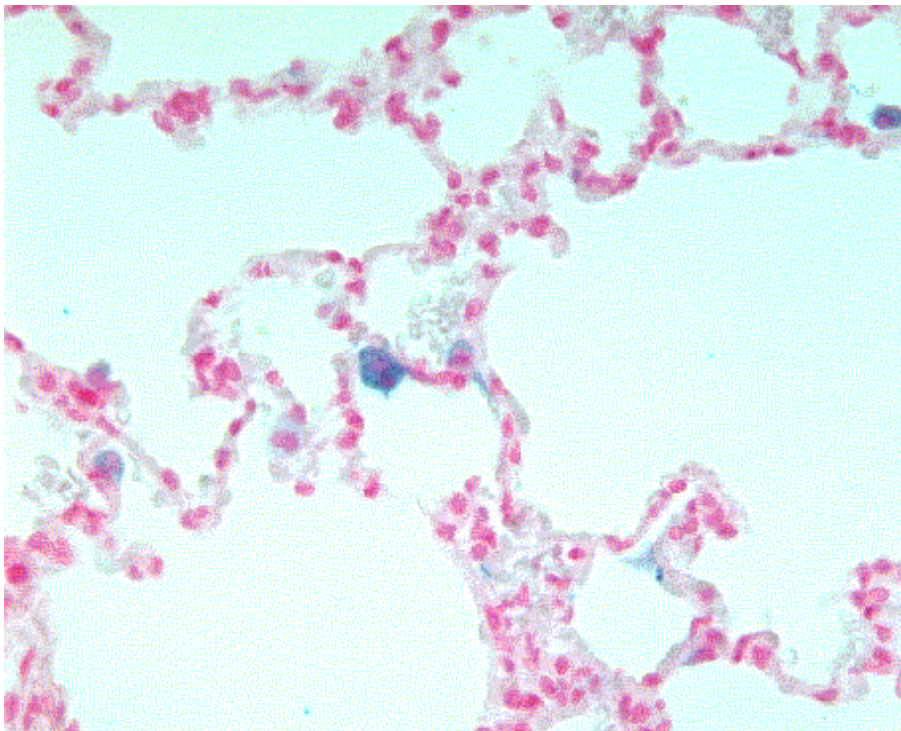


Abb. 19: Vereinzelt Eisenspeicherung in Alveolarmakrophagen der Lunge, Gruppe A, Turnbull-Blau-Färbung, ca. 400-fache Vergrößerung

### 5.2.1.4 Niere

- Gruppe K

Alle Schnitte der HE-Färbung stellen sich mit charakteristischem Nierenzellbild dar. Bereits bei den Leertieren kann in 85% der Proben mit der Eisenfärbung vereinzelt Eisen in Makrophagen im intertubulären Bindegewebe in der Rinde, bevorzugt um die Glomeruli und Gefäße, nachgewiesen werden.

- Kontrastmittel-Tiere

In den Nierenschnitten der Kontrastmittel-Gruppen sind keine histopathologischen Unterschiede bezüglich der Leertiere zu vermerken. Die Gruppen A bis D enthalten alle die gleiche Fallanzahl an gespeichertem Eisen von insgesamt 57,1 %. In Gruppe A tritt es zu 50 % vereinzelt und in 7,1 % vermehrt auf. In Gruppe B teilt es sich in 42,9 % vereinzelt und in 14,3 % vermehrt Eisen auf. Nach einer Woche reduziert sich das vereinzelt Eisen weiterhin auf 35,7 % und erhöht sich dabei auf 21,4 % vermehrt gespeichertes Eisen. Nach einem Monat sind nur noch 21,4 % vereinzelt und dafür 35,7 % vermehrt Eisen nachzuweisen. In Gruppe E findet sich schließlich in insgesamt 78,6 % der Proben Eisen, wobei der Anteil an vereinzelt Eisen auf 64,2 % angestiegen und auf 21,4 % des vermehrt gespeichertes Eisens abgefallen ist.

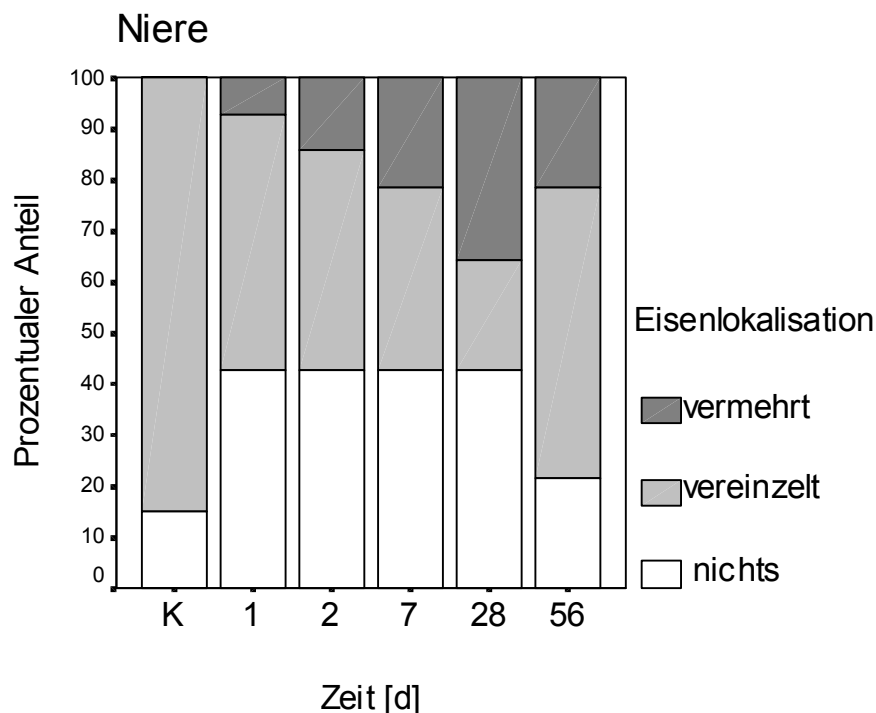


Abb. 20: Lokalisation des Eisens in der Niere als relativer Anteil der Fälle (%)

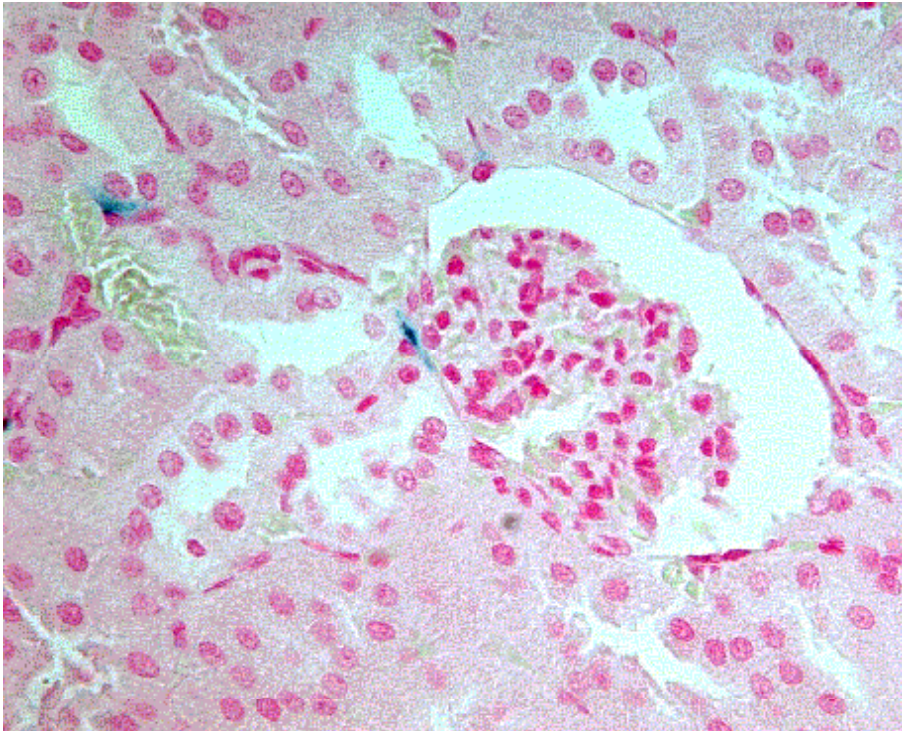


Abb. 21: Vereinzelt Eisenanfärbung in Glomeruli- und Gefäßnähe in der Niere, Gruppe B, Turnbull-Blau-Färbung, ca. 400-fache Vergrößerung

#### 5.2.1.5 Herz

Alle Herzschnitte zeigen keinerlei Abweichungen von der physiologischen Norm. In allen Schnitten finden sich Mastzellen und Lymphozyten vor allem perivaskulär, aber auch im Interstitium zwischen den Herzmuskelzellen. In den Proben der Gruppen D und E sind vornehmlich perivaskulär in Epikardnähe jeweils ein Fall von vereinzelter und ein Fall von gehäufte intrazellulärer Fe-Anreicherung in Makrophagen zu beschreiben.

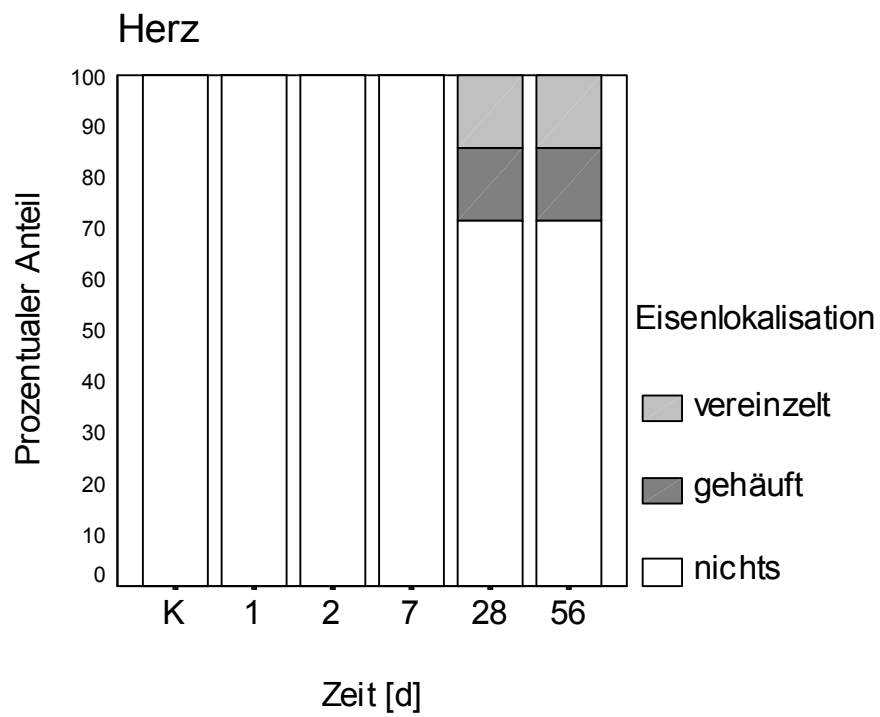


Abb. 22: Lokalisation des Eisens im Herzen als relativer Anteil der Fälle (%)

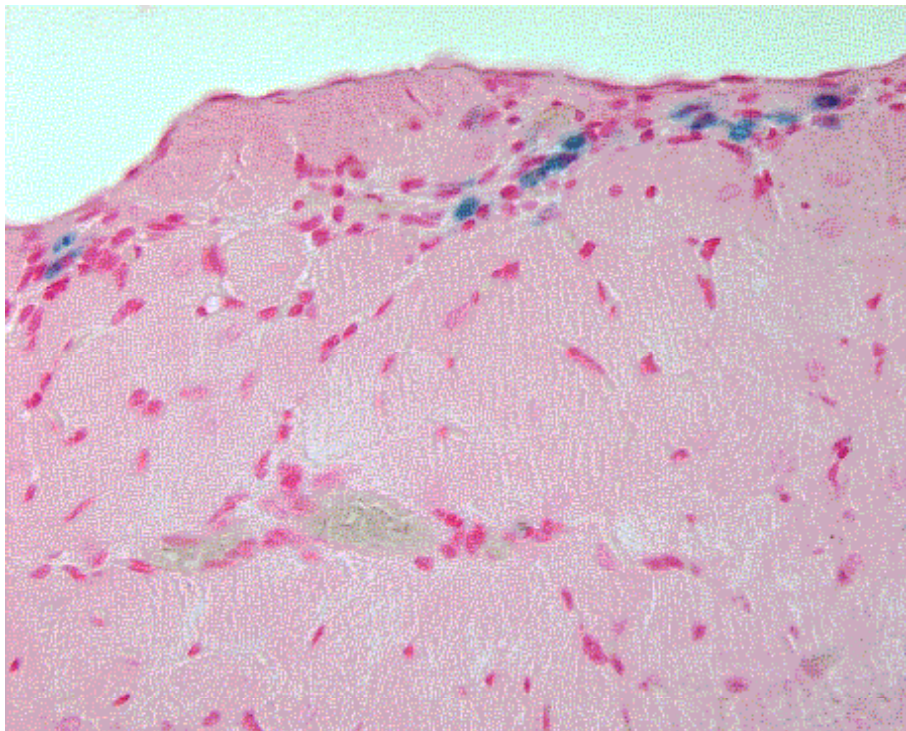


Abb. 23: Subepicardiale Eisenanreicherung in Herzmakrophagen, Gruppe D, Turnbull-Blau-Färbung, ca. 400-fache Vergrößerung



In allen histologischen Präparaten wurden keine, bzw. kein vermehrtes Auftreten von eosinophilen, neutrophilen und basophilen Granulozyten, Makrophagen, Plasmazellen oder Mastzellen nachgewiesen. Dies deutet darauf hin, daß hier keine allergische, immunstimulative oder sonstige reaktive Antwort des jeweiligen Organismus auf die Kontrastmittelverabreichung stattgefunden hat.

## **5.2.2 Morphometrische Bestimmung des Eisengehaltes**

Alle histologischen Schnitte wurden mit der Turnbull-Blau Färbung auf gespeichertes Eisen hin untersucht. Die morphometrische Messung des Eisens wurde jedoch nur in den Fällen durchgeführt, in denen sich viel Eisen angereichert hatte. Dies traf auf alle Leberproben nach Kontrastmittel-Injektion (Gruppen A bis E) und die Milzproben der alten Tiere zu (Gruppen D, E und K56).

### **5.2.2.1 Darstellung des Eisengehaltes in der Leber**

Die Eisenanreicherung in den Kupfferschen Sternzellen ist homogen über das gesamte Leberparenchym erfolgt. Es ist jedoch eine verstärkte peripherolobuläre Eisenanfärbung zu vermerken, die in allen betroffenen Gruppen beibehalten wird, die Eisenmessung wurde daher gleichmäßig über die jeweiligen Schnitte verteilt durchgeführt.

- Teilchenanzahl des Kontrastmittels pro  $\text{mm}^2$  in Abhängigkeit von der Zeit

Die Abb. 24 veranschaulicht die Eisenanreicherung in der Leber zu den unterschiedlichen Zeitpunkten nach Kontrastmittel-Applikation. 24 h post applicationem konnte die stärkste Eisenanreicherung mit signifikantem Anstieg gegenüber den Kontrollwerten gemessen werden, die nach 48 h bereits wieder signifikant gegenüber den 24 h-Werten auf fast ein Drittel abgesunken war. Nach einer Woche fallen die Werte der Fe-Speicherung nicht signifikant unterhalb des Minimalwertes der Tiere 2 Tage post applicationem. Auf diesem niedrigen Niveau befinden sich auch die Werte der 1-Monats- und 2-Monatstiere. Zwischen 1 Woche und 2 Monaten sind die Differenzen nicht mehr signifikant. Die gemessenen histologischen Werte entsprechen in ihrem Verlauf im wesentlichen denen der ermittelten Signalintensitäten im MR. Beide Untersuchungsmethoden zeigen nach der initialen starken

Fe-Anreicherung 24 h post injectionem eine kontinuierliche Eisenabnahme. Ebenfalls besteht ein signifikanter Unterschied zwischen den Werten der Kontrollgruppe und denen der Untersuchungen nach zwei Monaten.

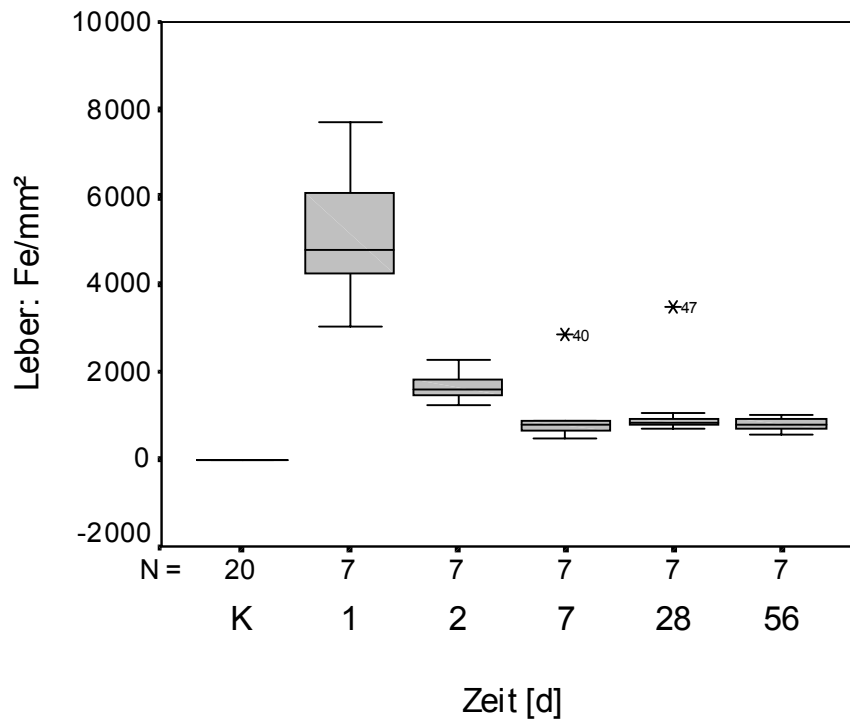


Abb. 24: Vergleich der Fe-Teilchenanzahl/mm<sup>2</sup> in der Leber zu den unterschiedlichen Meßzeitpunkten

- Prozentualer Flächenanteil des Kontrastmittels in Abhängigkeit von der Zeit

Abb. 25 belegt, daß sich der prozentuale Flächenanteil des Kontrastmittel-Eisens im Zeitverlauf wie der der Teilchenanzahl/mm<sup>2</sup> verhält. Die Werte 24 h nach Kontrastmittel-Applikation sind signifikant höher als die Ausgangswerte. Die folgenden Verringerungen des Fe-Flächenanteils nach 48 h und nach einer Woche auf den niedrigsten Median sind gegenüber den 24 h-Werten signifikant. Nach einem Monat ist eine Erhöhung und nach zwei Monaten ein Abfall des Medians zu beobachten. Auch hier sind bei den letzten drei Untersuchungszeitpunkten keine großen Schwankungen zu vermerken. Die verbleibende Eisenanreicherung nach zwei Monaten gegenüber den Ausgangswerten ist signifikant.

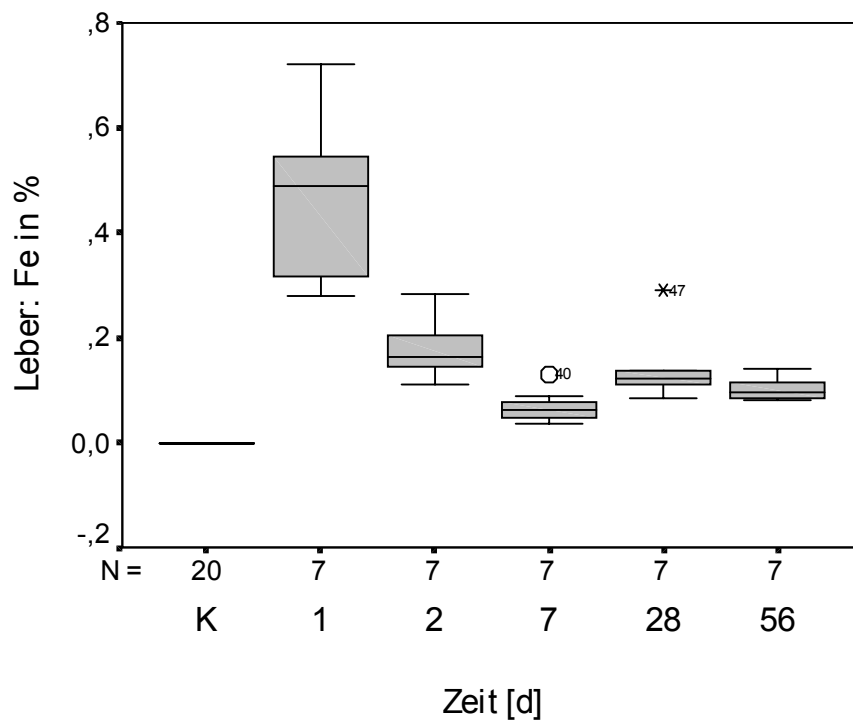


Abb. 25: Vergleich des prozentualen Flächenanteils des Kontrastmittel-Eisens in der Leber zu den unterschiedlichen Meßzeitpunkten

- Fläche der Einzelteilchen in  $\mu\text{m}^2$  in Abhängigkeit von der Zeit

Das Verhalten der Fläche der Fe-Einzelteilchen ist in Abb. 26 dargestellt. Die phagozytierten Fe-Partikel weisen 24 h und 48 h post injectionem eine durchschnittliche Fläche von  $1\mu\text{m}^2$  auf (Minimalwert: 0,6; Maximalwert: 1,8). Nach einer Woche ist ein Abfall des Medians auf eine Partikelgröße von  $0,7\mu\text{m}^2$  zu beobachten. Die Mediane der Fe-Teilchenfläche steigen demgegenüber nach 1-2 Monaten wieder auf 1,4 bzw.  $1,3\mu\text{m}^2$  an.

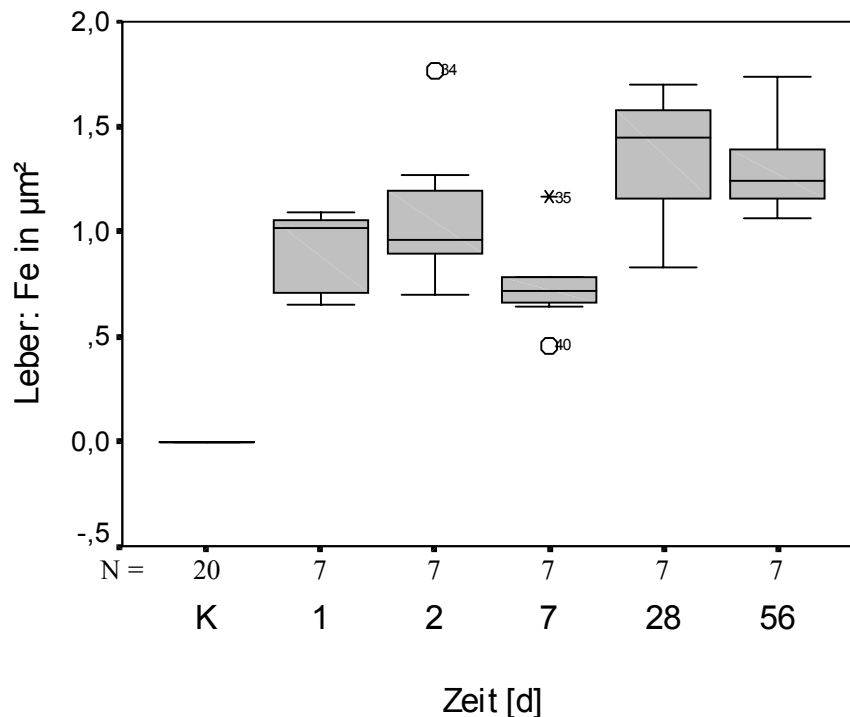


Abb. 26: Vergleich der Fe-Teilchenfläche in  $\mu\text{m}^2$  in der Leber zu den unterschiedlichen Meßzeitpunkten

### 5.2.2.2 Darstellung des Eisengehaltes in der Milz

Das in der Milz aufgenommene, bzw. gespeicherte Eisen ist nahezu vollständig auf die rote Milzpulpa beschränkt, in nur ca. 5% kann auch in der weißen Pulpa Eisen nachgewiesen werden. Bei den Messungen wurde diese ungleiche Verteilung berücksichtigt und in beiden Kompartimenten zu gleichen Teilen gemessen, so daß die Meßwerte repräsentativ für das gesamte Organ sind.

- Teilchenanzahl des Kontrastmittels pro  $\text{mm}^2$  in Abhängigkeit von der Zeit

Abb. 27 stellt den Sachverhalt der Menge der Eisenteilchen in Abhängigkeit von der Zeit nach Kontrastmittel-Gabe dar. In den Milzen der Kontrolltiere (Gruppe K) ist so wenig Eisen, so daß es nicht mit dem Meßprogramm erfaßt wurde. Eine einzelne Ratte stellt sich als Extremwert dar, es ist das Tier, welches mit 281 g Körpermasse weit über den anderen Tieren dieser Gruppe liegt und daher aufgrund seiner Körpermasse, bzw. seines Alters viel Eisen gespeichert hat (Abb. 16). Im Vergleich dazu ist bei den Werten der Gruppen D und E (1 bzw.

2 Monate nach Kontrastmittel-Applikation) ein signifikanter Anstieg gegenüber der Kontrollgruppe K zu verzeichnen, wobei sich die Charakteristiken der Boxplots sehr ähneln, nur daß die Menge der Eisenteilchen höher ist. Die Ergebnisse der Kontrolltiere in Gruppe K56 zeigen keine Änderung zu den gleichalten, bzw. gleichschweren Tieren 1 und 2 Monate post injectionem von VSOP-C63, lediglich die Spannweite der Meßergebnisse ist kleiner. Man kann im Zeitverlauf der Anreicherung der Einzelteilchen einen Anstieg der Mediane und Minimalwerte erkennen. Dieser Sachverhalt stimmt mit den magnetresonanztomographischen Untersuchungen überein.

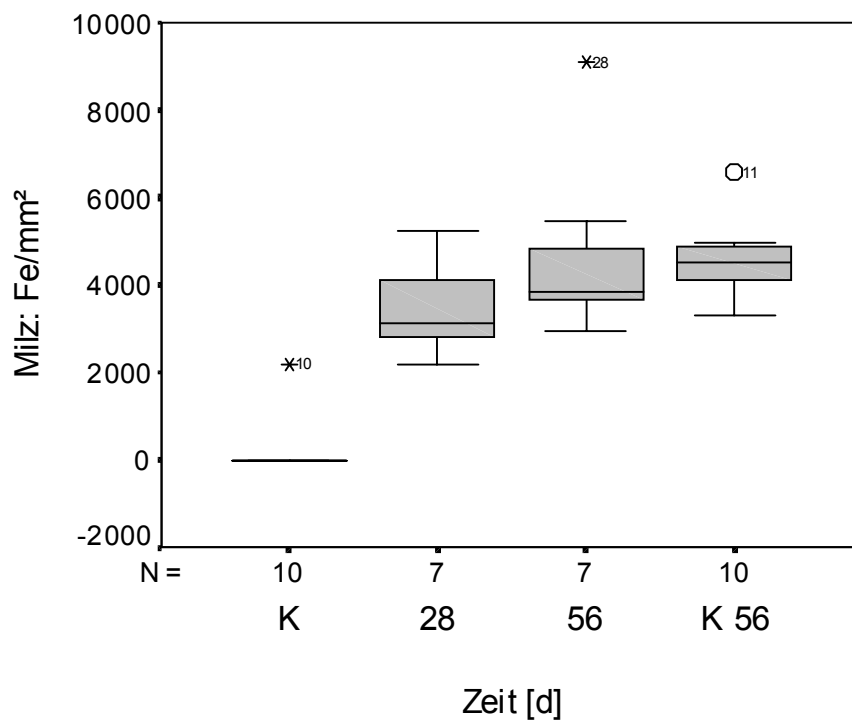


Abb. 27: Vergleich der Fe-Teilchenanzahl/mm<sup>2</sup> der Milz zu den unterschiedlichen Meßzeitpunkten

- Prozentualer Flächenanteil des Kontrastmittels in Abhängigkeit von der Zeit

Aus Abb. 28 wird ersichtlich, daß sich die prozentuale Eisenanreicherung wie die Teilchenanzahl/mm<sup>2</sup> verhält. Nach einem signifikanten Anstieg der Meßwerte nach einem Monat gegenüber den Kontrolltieren der Gruppe K kommt es auch hier zu einer Erhöhung des Eisen-Flächenanteils nach weiteren vier Wochen. Hierbei liegen die 5 wichtigsten Eigenschaften des Boxplots (s. Mat. u. Met.) über dem der Tiere 28 Tage post applicationem. Die Untersuchungsergebnisse beider Tiergruppen mit viel Eisen in der Milz (Gruppe D und E) weisen keine signifikanten Unterschiede untereinander sowie gegenüber der Gruppe K 56 auf. Wie auch bei den Signalintensitäten der Phantommessungen erkannt wurde, bestätigt sich die signifikante Differenz der Tiere mit niedriger Körpermasse (K) zu denen mit höherer Körpermasse (K 56).

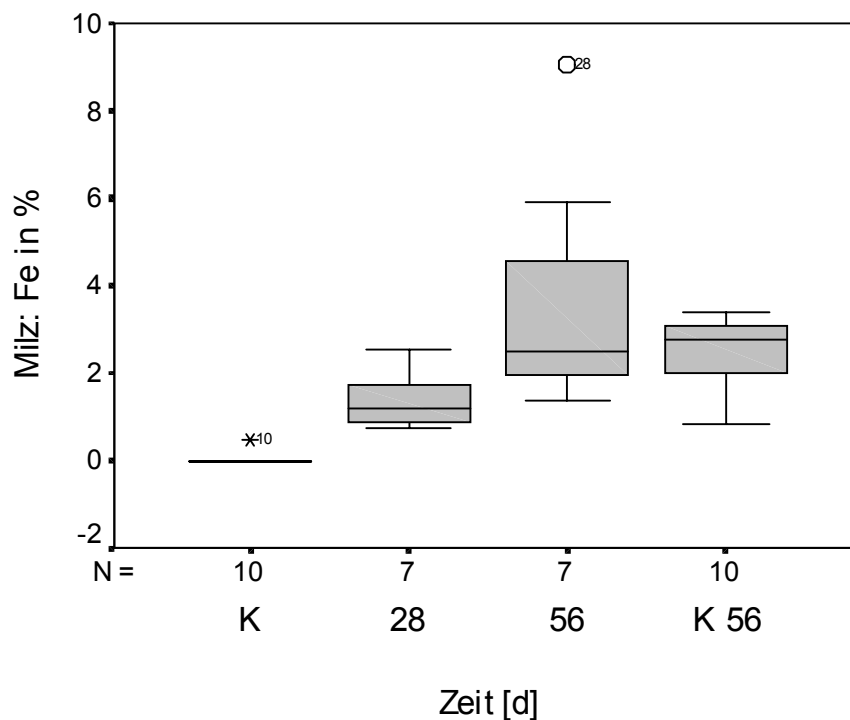


Abb. 28: Vergleich des prozentualen Flächenanteils des Kontrastmittel-Eisens der Milz zu den unterschiedlichen Meßzeitpunkten

- Fläche der Einzelteilchen in  $\mu\text{m}^2$  in Abhängigkeit von der Zeit

In Abb. 29 ist zu sehen, daß es bei den Tieren 1-2 Monate nach Kontrastmittelgabe zu einer Vergrößerung der Fläche der Einzelteilchen und einer größeren Streuung der Werte kommt. Dieser Unterschied zu den entsprechenden Kontrolltieren (K-56) ist signifikant.

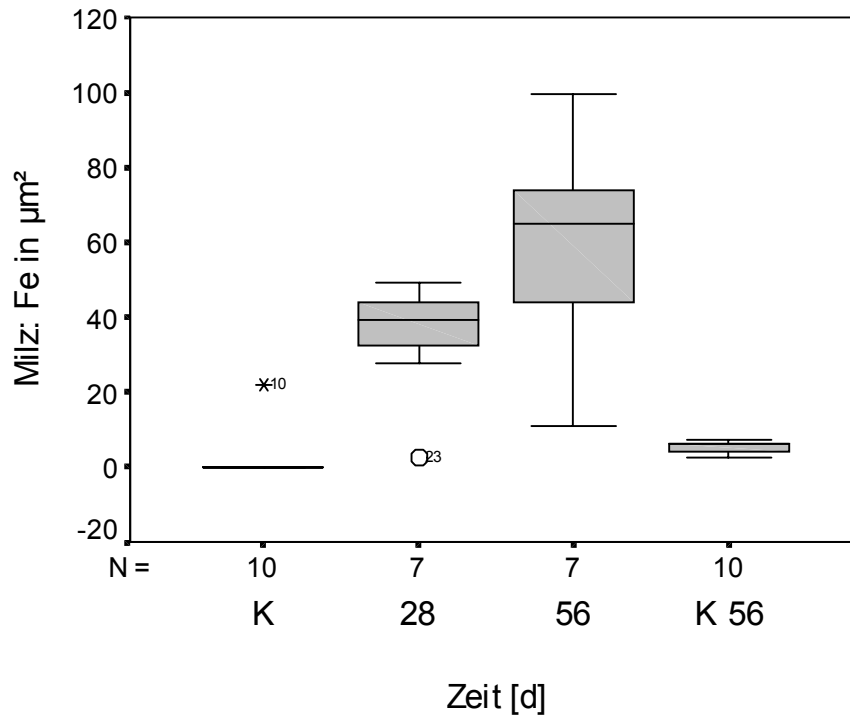


Abb. 29: Vergleich der Fe-Teilchenfläche in  $\mu\text{m}^2$  in der Milz zu den unterschiedlichen Meßzeitpunkten

### 5.3 Korrelation zwischen den untersuchten Merkmalen

Mit den folgenden Tabellen sollen Zusammenhänge zwischen den MR-tomographischen Messungen und den histologischen Untersuchungen geprüft und dargestellt werden. Hierzu werden die Protonendichte-betonte SE-Sequenz (PDSE) und die T2-betonte Gradientenecho-Sequenz (T2GRE) mit der Anzahl der Einzelteilchen je  $\text{mm}^2$ , dem prozentualen Anteil des Kontrastmittels und der durchschnittlichen Partikelgröße in  $\mu\text{m}^2$  des jeweiligen Organs miteinander verglichen.

Tab. 8 stellt die oben erwähnten Parameter für die Leber in Beziehung, aus der hohe und mittlere Korrelationen für die Untersuchungsmerkmale abgelesen werden können. Die Korrelationen zwischen den morphometrischen Parametern Partikelanzahl ( $\text{Fe}/\text{mm}^2$ ) vs Prozentualer Flächenanteil (Fe in %) mit  $r_s = 0,97$  und den beiden MR-Sequenzen untereinander ( $r_s = 0,92$ ) sind hierbei am größten. Ausschließlich mittlere Korrelationen ergeben sich bei den einzelnen Parametern im Vergleich zu der Partikelgröße (Fe in  $\mu\text{m}^2$ ).

Tab. 8: Korrelationskoeffizienten  $r_s$  nach Spearman zum Vergleich der MR-Sequenzen mit den histologischen Ergebnissen in der Leber (n = 55)

LEBER	Fe/ $\text{mm}^2$	Fe in %	Fe in $\mu\text{m}^2$	rel.(SI/A) PDSE	rel.(SI/A) T2GRE
Fe/ $\text{mm}^2$	1,0	0,97	0,62	0,87	0,88
Fe in %	0,97	1,0	0,73	0,88	0,85
Fe in $\mu\text{m}^2$	0,62	0,73	1,0	0,65	0,59
rel.(SI/A) PDSE	0,87	0,88	0,65	1,0	0,92
rel.(SI/A) T2GRE	0,88	0,85	0,59	0,92	1,0

In der Milz bestehen zwischen den morphometrischen Erfassungen des Eisens untereinander hohe Korrelationen. Man kann weiterhin der Tab. 9 entnehmen, daß unterschiedliche Beziehungen zwischen dem Grad der Eisenanreicherung und den beiden Methoden der MRT (PDSE, T2GRE) bestehen. Bei den Untersuchungen mit der PDSE-Sequenz stellt sich zu allen histologischen Merkmalen nur eine niedrige, mit der T2GRE-Sequenz zu  $\text{Fe}/\text{mm}^2$  und Fe in % eine mittlere Korrelation heraus. Zwischen der PDSE-Sequenz und der Partikelgröße in  $\mu\text{m}^2$  besteht jedoch keinerlei Zusammenhang. Die MRT-Sequenzen untereinander weisen in der Milz eine mittlere Korrelation auf.



Tab. 9: Korrelationskoeffizienten  $r_s$  nach Spearman zum Vergleich der MR-Sequenzen mit den histologischen Ergebnissen in der Milz (n = 55)

Milz	Fe/mm <sup>2</sup>	Fe in %	Fe in $\mu\text{m}^2$	rel.(SI/A) PDSE	rel.(SI/A) T2GRE
Fe/mm <sup>2</sup>	1,0	0,97	0,85	0,45	0,51
Fe in %	0,97	1,0	0,88	0,45	0,51
Fe in $\mu\text{m}^2$	0,85	0,88	1,0	n.s.	0,42
rel.(SI/A) PDSE	0,45	0,45	n.s.	1,0	0,71
rel.(SI/A) T2GRE	0,51	0,51	0,42	0,71	1,0