

6. Farbabbildungen

Abb. 20: Peripheres Mikroangioma (Größe I) des rechten Auges eines 14-jährigen Jungen mit nachgewiesener Genträgerschaft für ein VHL. Die Läsion stellte die erste nachweisbare Manifestation des VHL dar.

Abb 21: Fluoreszeinangiografische Bestätigung des in Abb. 20 gezeigten Mikroangioms. Ein zweites, peripher gelegenes Mikroangioma stellt sich dar.

Abb. 22: Peripheres Angioma der Größe II von etwa 0,5 PD Durchmesser im rechten Auge eines 15-jährigen Patienten. Das Angioma zeigt eine geringe Prominenz und gering vergrößerte und geschlängelte versorgende Gefäße.

Abb.23: Peripheres Angioma (Größe III) von 1 PD Durchmesser im linken Auge einer 20-jährigen Patientin. Das Angioma zeigt deutlich vergrößerte versorgende Gefäße, ein umgebendes Netzhautödem, umgebende Lipidexsudate und eine kleine subretinale Blutung.

Abb. 24: Symptomatisches, 1 1/2 PD großes peripheres Angioma (Größe IV) im rechten Auge einer 26-jährigen Patientin. Das Angioma zeigt eine Glaskörpermembran an der Oberseite, erheblich vergrößerte und dilatierte versorgende Gefäße und ausgeprägte angiomferne Lipidexsudate. Die Sehschärfe war aufgrund der makulären Exsudate auf 0,1 reduziert.

Abb. 25: Sehr großes peripheres Angiom von 3 PD Durchmesser (Größe V) im rechten Auge eines 17-jährigen Patienten. Neben den erheblich vergrößerten versorgenden Gefäßen zeigt sich eine Glaskörperblutung und eine begleitende Netzhautablösung. Die Sehschärfe war auf Fingerzählen reduziert.

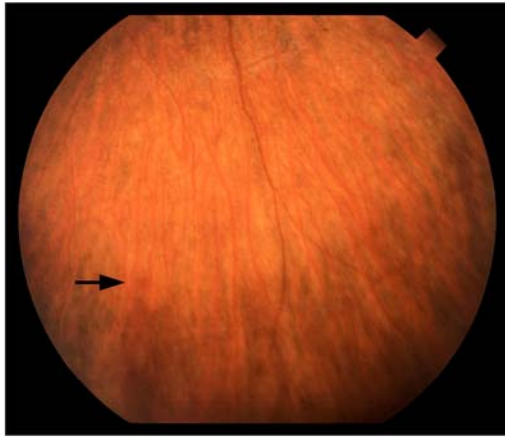


Abb. 20

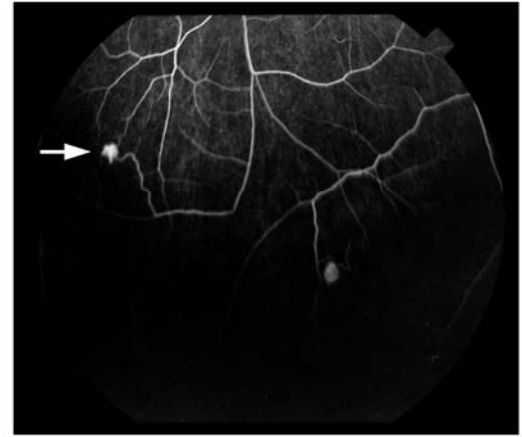


Abb. 21

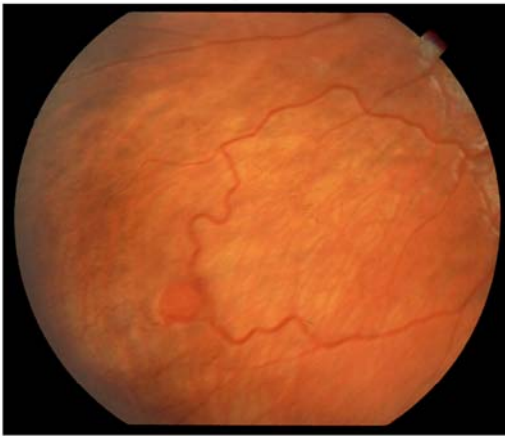


Abb. 22

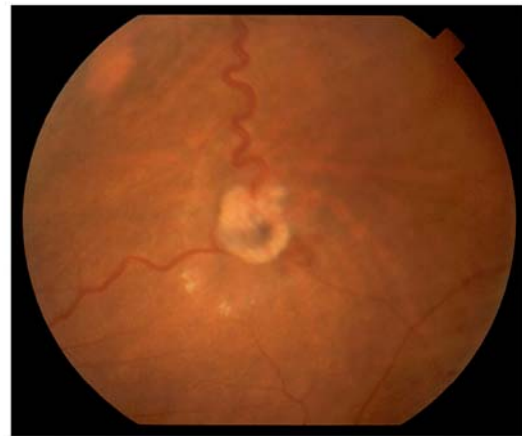

Abb. 23

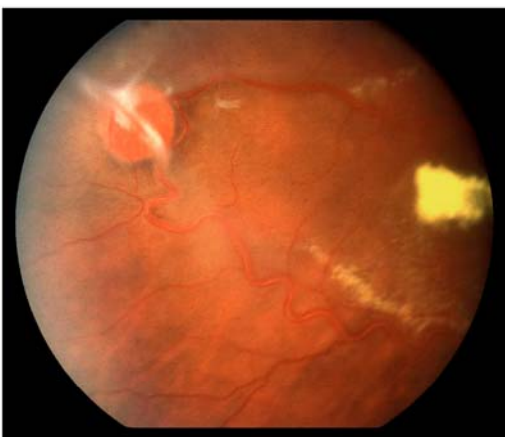


Abb. 24

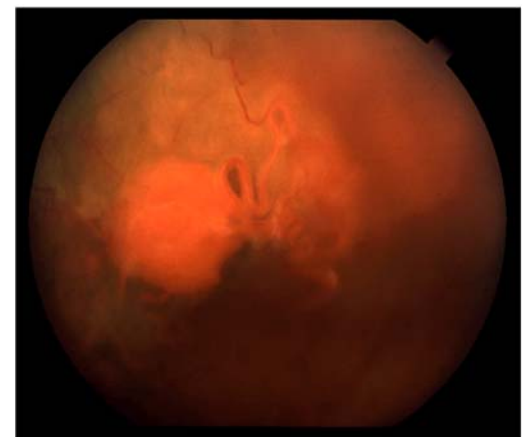


Abb. 25