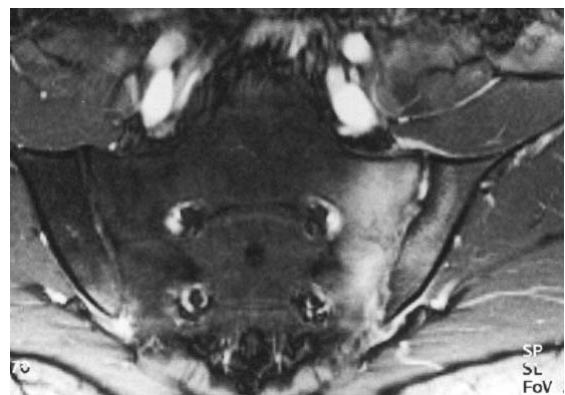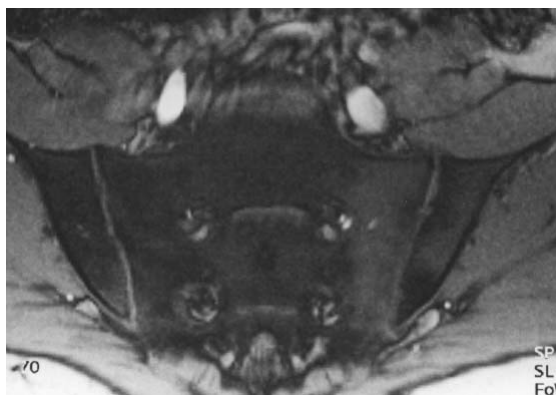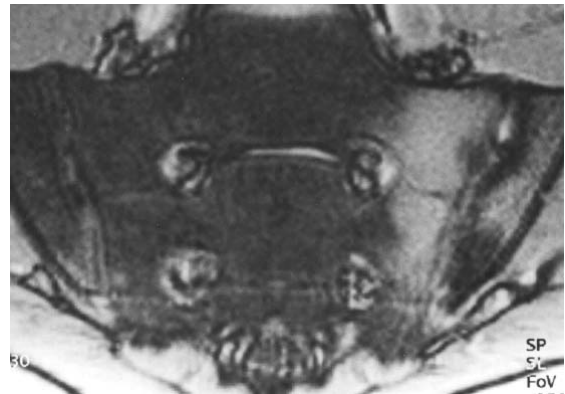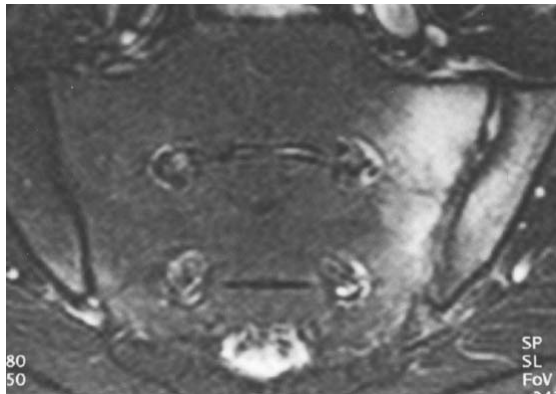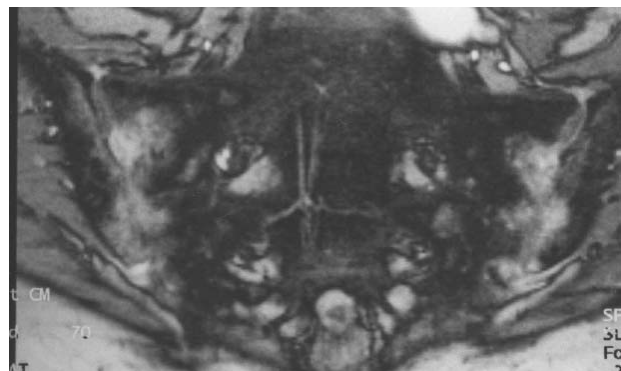
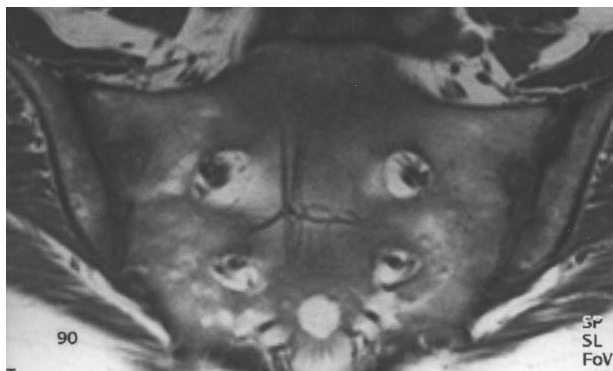


**Bild 3** Beispiel: MRT eines 22jährigen Mannes mit uSpA.  
*Oben links* STIR-, *rechts* T2-gewichtete Sequenz.

*Unten links* T1-gewichtete vor und *rechts* nach Kontrastmittelgabe.

Diffuse Inflammation aller Strukturen des linken SIG mit diffuser Knochenmarks-Beteiligung. Im rechten SIG zeigt sich eine fokale Knochenmarks-Entzündung sowie Entzündung des dorsalen Subchondriums und der dorsalen Gelenkkapsel.



**Bild 4** Beispiel: MRT einer 47jährigen Frau mit reaktiver Arthritis.

*Links* T1-gewichtete Sequenz nativ, *rechts* nach Kontrastmittelgabe.

Nach Kontrastmittelgabe zeigt sich ein starkes Enhancement aller differenzierter Strukturen beider SIG. Die in der nativen Untersuchung dargestellten hellen "Spots" im Knochenmark entsprechen Hämangiomen und sind nicht mit entzündlichen Veränderungen zu verwechseln.