Inhaltsverzeichnis

(1) Einführung.....3
1.1. Bedeutung von Tumorerkrankungen und präventive Maßnahmen.....3
1.2. Untersuchte Tumorentitäten und deren spezifische Diagnostikleitlinien....6
1.2.1. Kolorektales Karzinom.....7
1.2.2. Mammakarzinom.....8
1.2.3. Pankreaskarzinom.....9
1.2.4. Bronchialkarzinom.....11
1.2.5. Hepatozelluläres Karzinom.....12
1.3. Grundlagen und technische Innovationen der MRT- Bildgebung.....14
1.4. Sequenzauswahl.....17
1.4.1. T1- gewichtete GRE- Sequenz.....17
1.4.2. STIR- Sequenz.....17
1.4.3. 3D- GRE- fatsat- Sequenz (LAVA).....18

(2) Zielsetzung.....19

(3) Material und Methoden.....20
3.1. Patientenkollektiv.....20
3.2. Ablauf der MRT- Untersuchung.....22
3.3. Ablauf der CT- Untersuchung.....24
3.4. Auswertung.....25

(4) Ergebnisse.....28
4.1. Quantitative Auswertung der MRT- Ergebnisse unterteilt nach Sequenzen.....28
4.1.1. T1- gewichtete GRE- Sequenz.....28
4.1.2. STIR- Sequenz.....29
4.1.3. 3D- GRE- fatsat- Sequenz (LAVA).....30
4.1.4. Konkordanzrate im Sequenzvergleich.....31
4.2. Organspezifische Größenauswertung der MRT- Befunde.....32
4.2.1. Lunge.....32

4.2.2. Leber....33
4.2.3. Knochen....34
4.3. Vergleich von MRT mit Referenzmethoden....36
4.3.1. Auswertung der beschriebenen Läsionen der Lunge....36
4.3.1.1. CT- Thorax....36
4.3.1.2. 3.0T- Ganzkörper- MRT....37
4.3.2. Auswertung der beschriebenen Läsionen der Leber....41
4.3.2.1. CT- Abdomen....41
4.3.2.2. 3.0T- Ganzkörper- MRT....42
4.3.3. Auswertung der beschriebenen Läsionen des Skeletts....45
4.3.3.1. Skelettszintigraphie....45
4.3.3.2. 3.0T- Ganzkörper- MRT....46
4.4. Patientenbeispiele....48
4.4.1. Patientenbeispiel 1....48
4.4.2. Patientenbeispiel 2....50

(5) Diskussion....54
5.1. Einleitung....54
5.2. Möglichkeiten und Grenzen höherer Feldstärken....55
5.3. Ganzkörper- MRT und Anwendungsoptionen....57
5.4. Lungen- MRT....62
5.5. Leber- MRT....65
5.6. Knochen- MRT....68
5.7. Sequenzauswahl....71

(6) Zusammenfassung....75

(7) Abkürzungsverzeichnis....77

(8) Abbildungsverzeichnis....79

(9) Literaturverzeichnis....82

1. Einführung

1.1. Bedeutung von Tumorerkrankungen und präventive Maßnahmen

Weltweit, insbesondere jedoch in industriellen Ländern, stellen sich onkologische Erkrankungen als eine der führenden Ursachen für Krankheit und Tod dar. Das Statistische Bundesamt Deutschland beschreibt bösartige Neubildungen als die zweithäufigste Todesursache nach Krankheiten des Herz- Kreislaufsystems (94). Die Inzidenz der Tumorerkrankungen steigt insbesondere bei älteren Menschen über 65 Jahren, wahrscheinlich hervorgerufen durch die zunehmende Entartung von Zellen bei steigender Lebenserwartung der Menschen. Lag die altersstandardisierte Inzidenz für Tumorerkrankungen bei Männern in Deutschland im Jahre 1980 bspw. noch bei ca. 350/100.000, so näherte sie sich im Jahre 2004 bereits einem Wert von 450/100.000 (für ICD-10 C00-97). Die größte Zunahme der Inzidenz nach Altersgruppen betrifft zur Zeit die Generation der über 60-Jährigen. Hier bewegt sich die Inzidenzrate zwischen 1.300 und 2.900/ 100.000 Einwohner (94).

Im Rahmen der Krebsprävention unterscheidet man Primär-, Sekundär- und Tertiärprävention. Laut Prof. Dr. Willich vom Institut für Sozialmedizin der Charité (Humboldt Universitätsklinik Berlin) beinhaltet die Primärprävention alle Maßnahmen, die die Gesundheit fördern und erhalten sowie die Entstehung von Krankheiten verhindern (89). Die unspezifischen Maßnahmen, wie Trinkwasser- und Lebensmittelhygiene, Abfall- und Abwasserbeseitigung sowie Umweltschutz- und Arbeitsschutzmaßnahmen, sind durch den Einzelnen nur schwer zu beeinflussen; sie unterliegen staatlichen Kompetenzen. Die Reduktion von Risikofaktoren zur Senkung der Tumorinzidenz hingegen basiert zumeist auf der Eigenverantwortlichkeit der Bevölkerung.

Ziel der Sekundärprävention ist, das Fortschreiten eines Krankheitsstadiums durch gezielte Früherkennung und –behandlung zu verhindern (89). Maßnahmen zur Früherkennung von Erkrankungen - oft auch Screening genannt - basieren auf der flächenhaften, standardisierten Untersuchung vermeintlich gesunder Patienten. Es wird hierbei versucht, Krankheiten bereits in einem frühen, noch asymptomatischen Stadium zu diagnostizieren, um sie durch frühzeitige Behandlung zu heilen oder zumindest zum Stillstand zu bringen. Sekundärprävention beinhaltet bspw. den Gesundheits-Check-up oder die Vorsorgekoloskopie (33,93).

Der Ansatz der Tertiärprävention bezieht sich auf bereits manifeste Erkankungen. Es wird versucht, Verschlimmerungen eines Erkrankungsgrades zu verhindern; Folgeschäden sollen minimiert werden (93). Bezüglich der bildgebenden Diagnostik wäre die Tumornachsorge mit Vorbeugung der Verschlechterung einer bekannten und behandelten Tumorerkrankung durch Rezidivfrüherkennung zu nennen.

Seit einiger Zeit werden diverse klinische Ansätze zur Reduktion von Folgen und Auswirkungen maligner Erkrankungen diskutiert und verfolgt. Vor dem Hintergrund der Zunahme onkologischer Erkrankungen steigt das Angebot an Vorsorgeuntersuchungen - wie PSA- Untersuchung bei Männern ab dem 50. Lebensjahr, Koloskopie bei Männern und Frauen ab dem 50. Lebensjahr - als kassenärztliche Leistungen. Zum anderen gelingt auch bei ausgedehnten Befunden mittlerweile ein exakteres Tumorstaging, nicht zuletzt aufgrund fortschrittlicher und innovativer Bildgebung.
Die Einbeziehung bildgebender Verfahren in den Prozess der Prävention ist unumstritten (19,34,75). Während die Primärprävention weitestgehend der Bevölkerung selbst und politischen Maßnahmen vorbehalten ist, sind Sekundär- und Tertiärprävention der bildgebenden Diagnostik zugänglich.
Weltweit beschäftigen sich verschiedene Forschungsgruppen seit Jahren mit dem Stellenwert der bildgebenden Verfahren zu Früherkennungszwecken im Rahmen der Sekundärprävention. Eine US-amerikanische Veröffentlichung des Jahres 1997, die rückblickend 9 prospektive Studien zur Mortalitätsreduktion durch Mammographie-Untersuchungen verglich, beschreibt die Möglichkeit der Mortalitätsreduktion um bis zu 30% bei Patientinnen mit Mammakarzinom. Insbesondere die Altersgruppe der 50 – 69-jährigen profitiere davon, der Nutzen bei 40 – 49-jährigen sei noch umstritten (24,34). Eine chinesische Publikation evaluiert die Untersuchung von ca. 18.000 Probanden mit Hepatitis B- Virusinfektion bzw. chronischer Hepatitis. Nur eine Hälfte des Patientenkollektivs wurde zusätzlich zu den standardisierten Kontrolluntersuchungen in regelmäßigen Abständen u.a. mittels Ultraschall untersucht. Ein halbjährlich durchgeführtes Screeningprotokoll dieser Art ermöglichte die Reduktion der Mortalität an hepatozellulärem Karzinom um bis zu 37% (102). Auch bezüglich der Diagnostik kolorektaler Karzinome gibt es neue Ansätze. Mithilfe einer virtuellen (CT-)Koloskopie kann der gesamte Darm nicht-invasiv auf mögliche adenomatöse Polypen, die sich oft unbemerkt in kolorektale Tumoren umwandeln,

untersucht werden. Im Rahmen einer Studie zeigte sich eine höhere Sensitivität bei der virtuellen Untersuchung (88,7 – 93,9%) verglichen mit der konventionellen optischen Koloskopie (Sensitivität: 87,5 – 92,3%) für Polypen von 6- 10mm Größe. Die dabei beschriebene Spezifität liegt zwischen 80 – 96% (57). Die virtuelle Koloskopie kann daher in Einzelfällen als sinnvolle Ergänzung bzw. Alternative zu Standarduntersuchungsverfahren in Betracht gezogen werden.

Im Bereich der Tumornachsorge werden schnittbildgebende Verfahren zur Verlaufskontrolle – tertiärpräventiv – häufig eingesetzt. Das kolorektale Karzinom bspw. rezidiviert lokoregionär zumeist extraluminaler und wäre somit einer Kontrollkoloskopie nicht zugänglich. Metastasierungen betreffen häufig die Leber und Lunge, daher sind Schnittbildverfahren wie CT und MRT in Einzelfällen zur Tumornachsorge gut geeignet. 20% aller kurativ operierten Patienten mit kolorektalen Karzinomen entwickeln im weiteren Verlauf Lebermetastasen, 10% Lungenmetastasen. Bei frühzeitiger Rezidiverkennung kann man die 5-Jahresüberlebensrate von ca. 5% auf über 30% steigern (44).

Es ist zu konstatieren, dass der Einfluss der bildgebenden Diagnostik besonders unter Verwendung neuerer Untersuchungsmodalitäten steigt; sowohl hinsichtlich therapeutischer Optionen als auch deren Konsequenzen. Zu den etablierten Bildgebungsmethoden zählen die Schnittbildverfahren CT und MRT genauso wie die nuklearmedizinischen Verfahren Szintigraphie und PET.

Mit der in jüngster Zeit entwickelten Ganzkörper-Technologie ist mit der MRT eine potentielle Methode zur Tertiärprävention vom Krebserkrankungen vorhanden – v.a. im Rahmen der Rezidivfrüherkennung, deren Stellenwert durch weitere Studien noch zu klären ist.

1.2. Untersuchte Tumorentitäten und deren spezifische Diagnostikleitlinien

Laut Angaben des Statistischen Bundesamtes erkranken jährlich in Deutschland ca. 436.500 Menschen an Krebs. Jeder fünfte Einwohner verstirbt an einer Tumorerkrankung, bei tendenziell sinkender Mortalitätsrate (94). In nur ca. 55% der Fälle gelingt die Diagnosestellung in einem relativ frühen Stadium, wenn der Tumor noch lokal begrenzt ist. Bei zwei Dritteln dieser Patienten (entspricht: ca 37% aller Krebserkrankungen) bestehen noch therapeutische Optionen hinsichtlich der Remission, in seltenen Fällen sogar Heilung durch lokale Therapiemaßnahmen, wie Chirurgie oder Strahlentherapie. Die Mehrzahl der Patienten kann jedoch nicht geheilt werden, viele versterben an der Krebserkrankung. Die Anzahl der Todesfälle infolge von Tumorerkrankungen lag im Jahr 2004 etwa bei 209.000; ca. 111.000 Männer und 98.000 Frauen verstarben an Krebserkrankungen oder deren Folgen (94). Bekannt ist, dass es verschiedene Tumorentitäten gibt, an denen bevorzugt Männer, bzw. bevorzugt Frauen erkranken und z.T. auch versterben (Tab.1 und Tab.2).

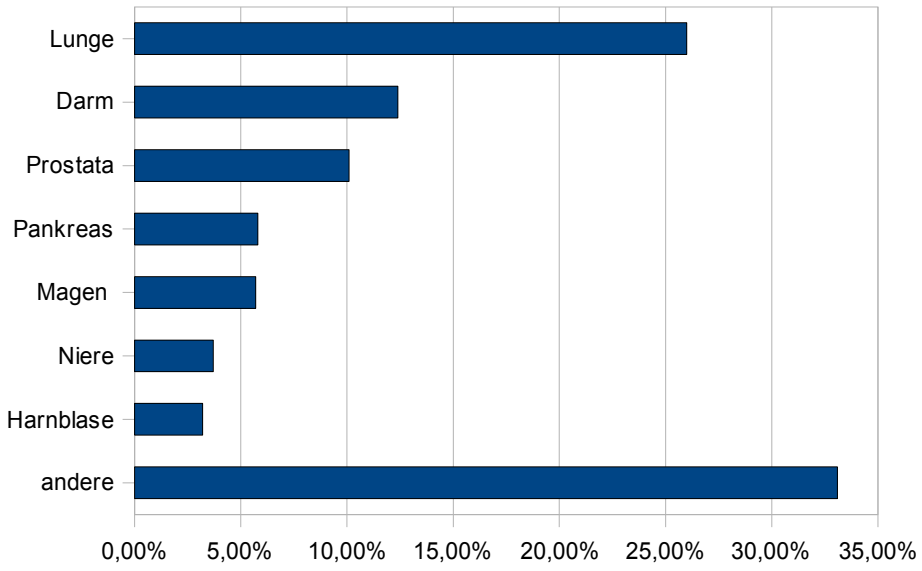

Tab.1: Prozentualer Anteil verschiedener Tumorentitäten an der Gesamtzahl der Krebssterbefälle bei Männern im Jahr 2004 in Deutschland (Quelle: Amtliche Todesursachenstatistik, Statistisches Bundesamt, Wiesbaden)

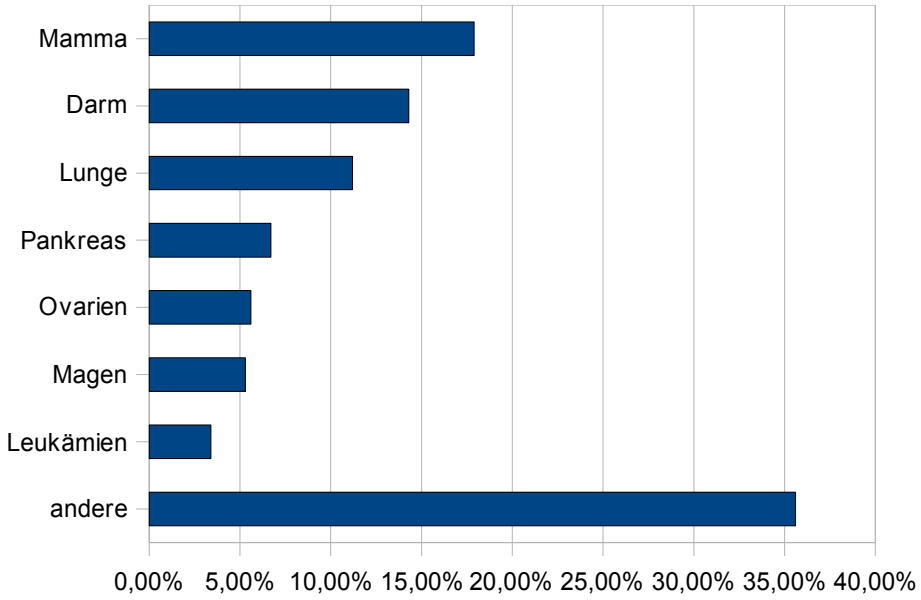

Tab.2: Prozentualer Anteil verschiedener Tumorentitäten an der Gesamtzahl der Krebssterbefälle bei Frauen im Jahr 2004 in Deutschland (Quelle: Amtliche Todesursachenstatistik, Statistisches Bundesamt, Wiesbaden)

Einige Tumorerkrankungen traten in unserem Patientenkollektiv vermehrt auf, sie werden im Anschluß detailierter beschrieben. Bestehende diagnostische Leitlinien beschreiben eine mögliche, sinnvolle Abfolge zur Klärung der Diagnose bzw. Differentialdiagnose verschiedener Erkrankungen. So gibt es auch standardisierte Herangehensweisen zur Diagnostik der unterschiedlichen malignen Tumorerkrankungen.

1.2.1. Kolorektales Karzinom

Kolorektale Karzinome gehören zu den häufigsten Tumorerkrankungen in den industriellen Ländern. Sowohl bei Männern als auch bei Frauen in Deutschland ist es der zweithäufigste Tumor überhaupt (Tab.1, Tab.2). Im Jahr 1999 bspw. wurden in Deutschland 57.000 Neuerkrankungen des kolorektalen Karzinoms registriert, 29.800 Patienten verstarben an den Folgen der Krankheit (73). Das Lebenszeitrisiko, an einem kolorektalen Karzinom zu erkranken beträgt etwa 6%, wobei die Mehrzahl der Erkrankungen erst nach dem 50. Lebensjahr auftritt (43,73). Die Inzidenz beträgt etwa 10/100.000 im 4. Lebensjahrzehnt und steigt auf ca. 400/100.000 im 8. Lebensjahrzehnt. Daher sollten Maßnahmen zur Früherkennung bei Patienten mit durchschnittlichem Risiko ab dem 50. Lebensjahr durchgeführt werden. Mittel der Wahl ist die Koloskopie (96).

Das Problem der Früherkennung basiert auf dem relativ langsamen und schleichenden Beginn der Erkrankung. Erste unspezifische Symptome, wie Wechsel von Obstipation und Diarrhoe sowie Blutbeimengungen im Stuhl, werden von Patienten oft nicht als ausreichend alarmierend wahrgenommen. Bei fortschreitender Erkrankung können Komplikationen wie Obstruktionen, Perforationen, Blutungen, sowie die Ausbreitung des Tumors in Nachbarorgane auftreten (68). Die AWMF-Leitlinien schlagen folgende Untersuchungen als obligate Bestandteile der Ausbreitungsdiagnostik vor: rektal- digitale Untersuchung, komplette Koloskopie mit Biopsie, Abdomensonographie, Röntgen- Thorax in 2 Ebenen, sowie eine CEA-Bestimmung. Als „im Einzelfall nützlich" werden Schnittbildverfahren wie CT- Thorax, CT- Abdomen und MRT beschrieben. Die erweiterte Diagnostik des Abdomens mittels CT oder MRT sei nur bei Verdacht auf organübergreifendes Tumorwachstum indiziert (96). Bevorzugte Zielorgane der Metastasierung sind regionale Lymphknoten und die Leber, seltener die Lunge und das Skelettsystem. Die interdisziplinäre Leitlinienkonferenz empfiehlt daher im Rahmen der präoperativen Ausbreitungsdiagnostik bei bekanntem Karzinom: Abdomensonographie, CT- Thorax zum Ausschluss von Lungenmetastasen und Skelettszintigraphie zum Ausschluss ossärer Metastasen (31).

1.2.2. Mammakarzinom

Das Mammakarzinom ist in Deutschland, wie auch in anderen Industrieländern, der häufigste maligne Tumor der Frau (91).

Laut IARC (International Association on Research of Cancer) beträgt die jährliche Inzidenz etwa 430.000 Frauen europaweit, ca. 132.000 Frauen versterben an Brustkrebs (14). Innerhalb von Deutschland erkrankten laut Angaben des Robert-Koch-Instituts und der Gesellschaft der epidemiologischen Krebsregister im Jahr 2002 etwa 55.000 Frauen neu am Mammakarzinom, Inzidenz steigend. Im selben Jahr verstarben an Brustkrebs allein in Deutschland etwa 18.000 Frauen (12,16). Das 1971 eingeführte Krebsfrüherkennungsprogramm der gesetzlichen Krankenkassen beinhaltet daher ab dem 30. Lebensjahr jährlich eine klinische Untersuchung der Brust einschließlich der regionären Lymphknoten, eine Mammographie ist bei unauffälligem Befund und Beschwerdefreiheit zunächst nicht vorgesehen (91).

Symptomatisch wird das Mammakarzinom meist erst, wenn die Metastasierung

bereits eingesetzt hat, bspw. durch Knochenschmerzen bei ossären Metastasen (30). Deshalb sollte die Inspektion nach Einziehungen, bzw. Vorwölbungen und die Palpation nach Knoten und unverschieblichen Verdichtungen des Gewebes in regelmäßigen Abständen auch in Selbstuntersuchung durchgeführt werden. Bei suspektem Tastbefund bzw. Veränderungen der Brust empfehlen die heutigen Leitlinien eine ausführliche klinische Untersuchung sowie eine Mammographie. Ergänzt werden kann dieses Schema bei Bedarf durch Hochfrequenz (HF)-Ultraschalluntersuchung oder MRT. Zur Sicherung der Diagnose „Mammakarzinom" ist eine bioptische Befundbegutachtung obligat. Da das Mammakarzinom bevorzugt in Lunge, Leber und Skelettsystem metastasiert, umfassen die Stagingmaßnahmen bei lokal fortgeschrittenem oder symptomatischem Karzinom: Röntgen- Thorax in 2 Ebenen, Lebersonographie sowie Skelettszintigramm (97).
Der generelle Einsatz spezifischer Laboruntersuchungen zum Staging wird kontrovers diskutiert. Die Forschungsgruppe um de Waal zweifelt derzeit den Nutzen einer routinemäßigen Bestimmung der Tumormarkern CEA und CA 15-3 außerhalb von Studien stark an (9).
Kreienberg et al. hingegen verweisen auf die Anwendbarkeit präoperativ erhöhter Tumormarker zur Verlaufskontrolle (37).

1.2.3. Bronchialkarzinom

Der Begriff „Bronchialkarzinom" ist eine umfassende Bezeichnung für alle malignen Tumoren der Lunge und der Atemwege unabhängig von deren Differenzierung. Mit einem prozentualen Anteil von ca. 26% ist es weltweit der häufigste maligne Tumor bei Männern, bei Frauen rangiert er derzeit mit einem Anteil von etwa 10% noch an dritter Stelle. Die Tendenz zeigt jetzt zwar eine geringe Rückläufigkeit, war in den Jahren zuvor jedoch stets steigend (89). Die 5- Jahresüberlebensrate liegt bei unter 10% (15). Die Symptomatik der Bronchialkarzinome variiert je nach Tumorlokalisation und Tumorausdehnung. Häufig klagen Patienten über therapieresistenten Reizhusten, Hämoptysen, Dyspnoe oder Thoraxschmerz. Auch allgemeine Symptome maligner Erkrankungen wie Abgeschlagenheit, Müdigkeit, Appetit- und Gewichtsverlust werden beschrieben (71).
Zur Diagnostik und zum Staging empfiehlt sich ein individuelles Untersuchungsprogramm. Neben der Diagnosesicherung und der Tumorausdehnung

sollte auch die Belastbarkeit des Patienten überprüft werden, um ein geeignetes Therapieverfahren zu finden. Eien ausführliche Anamnese, körperliche Untersuchung, Röntgen- Thorax in 2 Ebenen sowie eine Bronchoskopie mit Biopsie zur morphologischen Diagnosesicherung sind obligat. Weiterführende diagnostische Maßnahmen zur Darstellung der Tumorausbreitung einerseits und Überprüfung der Patientenkapazität andererseits, orientieren sich an geplanten Therapiemaßnahmen wie der Operabilität. Individuell werden zusätzliche Untersuchungen wie CT- Thorax, oder kardiorespiratorische Funktionsdiagnostik, ect. durchgeführt. Auch ein MRT kann in Einzelfällen, wie z. B. bei Pancoast- Tumoren zum Ausschluß der Infiltration von Wirbelsäule, Rippen und Halsweichteilen, nützlich sein (28).

Bei der Durchführung der Ausbreitungsdiagnostik sollte das Augenmerk vor allem auf den regionären Lymphknoten, der Leber, dem Skelettsystem, den Nebennieren und dem Gehirn liegen – den Regionen, wo am häufigsten Metastasierungen der Bronchialkarzinome zu finden sind. Zum Staging werden folglich meist ein CT-Thorax unter Einschluss der Oberbauchregion, Lebersonographie oder CT-Abdomen, eine Knochenszintigraphie und ein cCT durchgeführt, um alle potentiell metastatisch-veränderten Organe beurteilen zu können (27,52).

1.2.4. Pankreaskarzinom

Beim Pankreaskarzinom handelt es sich um einen sehr schnell wachsenden Tumor. Die Inzidenz beträgt 2 –10 Betroffene pro 100.000 Einwohner, der Erkrankungsgipfel liegt zwischen dem 60. – 80. Lebensjahr. Männer sind häufiger betroffen als Frauen. Rauchen, übermäßiger Alkoholgenuß und chronische Pankreatitiden erhöhen das Risiko, an einem Pankreaskarzinom zu erkranken (70). Pankreaskarzinome sind selten kurabel, die Gesamtüberlebensrate liegt bei < 4% (20). Fünf Jahre nach der Diagnosestellung leben nur noch 4 von 1.000 Patienten. Die mittlere Überlebensdauer beträgt vier bis acht Monate (39,100).

Die größten Heilungschancen bestehen bei Patienten, bei denen der Tumor den Pankreas noch nicht überschritten hat; das sind allerdings weniger als 20% der diagnostizierten Fälle. Wenn der Tumor bei Erstdiagnose kleiner als 2cm ist, den Pankreas nicht überschritten hat und es weder Lymphknoten- noch Fernmetastasen gibt, erhöht sich die 5- Jahres- Überlebensrate bei kompletter chirurgischer Entfernung auf ca. 20 - 25% (98,99). Die von den Patienten geschilderten Symptome sind vor allem zu Beginn sehr unspezifisch, was eine schnelle Diagnosestellung erschwert. Gehäuft wird von Betroffenen über Oberbauchschmerzen mit Ausstrahlung in den Rücken (ähnlich wie bei einer Pankreatitis), Völlegefühl, Appetitlosigkeit und Übelkeit berichtet. Aber auch Juckreiz und Durchfälle werden mitunter beklagt (70); bei Infiltration der Gallenwege entsteht ein Ikterus. Bei suspekten Pankreasbefunden sollte folglich das Ziel sein, ein Pankreaskarzinom frühzeitig auszuschließen, bzw. in einen frühen Stadium zu erkennen, wenn chirurgisch- kurative Therapieoptionen noch bestehen.

Die „Interdisziplinäre Leitlinie der Deutschen Krebsgesellschaft und der Deutschen Gesellschaft für Chirurgie“ (AWMF-Leitlinie) empfiehlt präoperativ abgesehen von der Anamnese und klinischen Untersuchung, eine Sonographie und ein CT des Abdomens, sowie Röntgen- Thorax in 2 Ebenen. Einen Nutzen im Einzelfall bescheinigen sie u.a. folgenden Untersuchungen: laborchemische Suche nach Tumormarkern (CA 19-9, CEA), MRT, eine Magen-Darm-Passage oder ÖGD bei Verdacht auf Infiltration des Magens oder Duodenums (32,72,95). Gelegentlich kann bei ausreichender Verfügbarkeit eine MRT-Untersuchung auch mehrere andere bildgebende Verfahren ersetzen.

Hinsichtlich des Stagings, das Auskunft über die Ausbreitung des Tumors liefern soll,

gibt es verschiedene Meinungen. Zusammenfassend kann man jedoch sagen, dass sowohl die Sonographie als auch Endosonographie, CT, MRT und bisweilen auch nuklearmedizinische Verfahren zum Staging eingesetzt werden. Kostengründe und Verfügbarkeit entscheiden oft welche Verfahren zum Einsatz kommen. Methode der Wahl mit einer Sensitivität von 90 – 95% und einer Spezifität von 80 – 90% ist bislang die Computertomographie (60). Es melden sich jedoch auch schon erste Stimmen, die die Fortschritte in der Kernspintomographie aufzeigen – zumal wenn diese mit einer Magnetresonanz- Cholangiopankreatikographie (MRCP) kombiniert wird (50).

1.2.5. Hepatozelluläres Karzinom

Das hepatozelluläre Karzinom (HCC) ist das Resultat einer malignen Entartung der Hepatozyten; es entsteht oft auf dem Boden einer Leberzirrhose. Das hepatozelluläre Karzinom gehört weltweit zu den häufigsten malignen Tumoren. Es gibt jedoch starke geographische Differenzen bezüglich der Inzidenz. Während es in Nordamerika und Europa mit einer Inzidenz von ca. 1-3 / 100.000 Einwohner im Jahr eher selten auftritt, ist die Inzidenz (bis zu 150/ 100.000) in Gebieten wie Afrika und Südostasien, in denen Hepatitisinfektionen endemisch sind, beachtlich (54,55). Zu den Symptomen gehören uncharakteristische Oberbauchbeschwerden und allgemeine Mattigkeit; in fortgeschrittenem Stadium Gewichtsabnahme und Aszites. Viele der Beschwerden sind auf eine zugrunde liegende Leberzirrhose zurückzuführen (7).
In der Regel wird die Verdachtsdiagnose auf ein hepatozelluläres Karzinom bei Zirrhosepatienten aufgrund von Ultraschall- Untersuchungen oder nach Bestimmung des alpha1- Fetoproteins (AFP) gestellt. An bildgebenden Verfahren stehen zur Diagnosesicherung und zur Bestimmung der Tumorausdehnung die Sonographie, die Computer- und Magnetresonanztomographie zur Verfügung (69). Besondere Bedeutung hat mittlerweile die MRT nach zusätzlicher intravenöser Gabe eines leberspezifischen Kontrastmittels (superparamagnetische Eisenoxidpartikel = SPIO) erlangt. Da dieses nur von den von Kupffer´schen Sternzellen des normalen Lebergewebes aufgenommen wird, gelingt im Vergleich zur CT eine deutlich verbesserte Darstellung von Tumorgewebe sowie eine genauere Bestimmung der Tumorausdehnung (48,76). Die Sensitivität dieses Verfahrens wird mittlerweile mit der der CT- Arterioportographie (CTAP) gleichgesetzt (4,81).

Metastasen hepatozellulärer Karzinome finden sich bevorzugt in regionalen Lymphknoten sowie bei hämatogener Streuung in der Lunge und im Skelettsystem. Daher umfassen die Staginguntersuchungen beim HCC in der Regel ein Thorax- CT sowie ein Skelettszintigramm (47).

1.3. Grundlagen und technische Innovationen der MRT-Bildgebung

Die Kernspintomographie, auch Magnetresonanz- Tomographie (MRT) genannt, wird seit ca. 25 Jahren zur medizinischen Diagnostik eingesetzt wird. Es handelt sich dabei um ein nicht- invasives Verfahren, das ohne den Einsatz ionisierender Strahlung einen hohen Weichteilkontrast in der Bildgebung erreicht. Auch anatomisch kleinere Strukturen können aufgrund der hohen Auflösung und der variablen Planbarkeit der Untersuchungsebenen in ihrem Verlauf detailgetreu dargestellt werden.

Das Prinzip der MRT beruht auf der Einwirkung eines starken äußeren Magnetfeldes in Kombination mit wiederholt impulsartig dazugeschalteten Radiowellen (Hochfrequenz- (HF-) Pulse). Resultierend verändert sich die Magnetisierung der Patienten. Nach dem Abschalten dieser Impulse kehren die angeregten Protonen (Wasserstoffionen) in ihren Ausgangszustand zurück und geben dabei die zuvor zugeführte Energie teilweise in Form von Radiowellen ab. Diese sog. Spinechos werden von speziellen Detektoren registriert. Derart können Rückschlüsse über Vorhandensein, Dichte und Konzentration von Wasserstoffionen getroffen werden. Konsekutiv ist eine Zuordnung der Spinechos zu Geweben möglich. Zur exakten Ortskodierung müssen zusätzlich kurzzeitig kleinere Magnetfelder (sog. Gradienten) aktiviert werden. Dies erlaubt eine präzise Zuordnung zu speziellen Organen bzw. Strukturen.

Zur genaueren Differenzierung der Gewebe besteht die Möglichkeit einer Auswahl an Anregungsimpulsen bzw. -impulsfolgen (Sequenzen). Dadurch wird eine Wichtung der Bilder ermöglicht, was bedeutet, dass bestimmte Komponenten wie bspw. Blut, Fett oder Wasser in den Bildern hervorgehoben werden können. So lassen sich u.a. verfettete oder ödematös veränderte Organe darstellen bzw. tumoröse Entartungen von Geweben bewerten. Nach Applikation magnetischer oder paramagnetischer Kontrastmittel lassen sich selbst sehr kleine Entzündungsherde oder Tumormanifestationen abgrenzen. Limitationen der konventionellen MRT bestehen bis dato in der verhältnismäßig schlechten Darstellbarkeit der Gewebe mit geringen Anteil an Wasserstoffionen, wie Knochen und Lunge.

Da diese Probleme hinlänglich bekannt sind, konzentriert sich die Forschung seit Jahren auf die Erarbeitung von Lösungsansätzen für diese Schwierigkeiten. Neuerungen im Bereich der Software, Hardware und Scannertechnologie führen u.a.

zu stetig verbesserter Auflösung und auch zu verkürzten Meßzeiten. Ganzkörperuntersuchungen sind somit in einem zeitlichen Rahmen von etwa 20 - 30 Minuten durchführbar.

Genannte Innovationen betreffen bspw. die Radiofrequenz- Spulen (RF- coils). Der Spuleneinsatz hat einen maßgeblichen Effekt auf die Bildqualität, welche u.a. aus der räumlichen Auflösung, der Signalhomogenität und der Signal-to-Noise- Ratio (SNR) resultiert.

Aber auch auf dem Gebiet der Oberflächen- und Körperspulen wurde intensiv geforscht. Neuere Oberflächenspulen ermöglichen eine verbesserte SNR in definierten anatomischen Arealen, während sich unter Verwendung von Körperspulen ein homogeneres Signal des gesamten Körpers evozieren läßt (38,61). Die Verwendung neuartiger Spulensysteme in Kombination mit schnellen Bildgebungsverfahren ermöglichte letztendlich die Untersuchung des gesamten Körpers bei hoher räumlicher Auflösung in akzeptabler Zeit. Einzelspulen, die bei der Untersuchung ausgewählter Organe bzw. Organsysteme je nach Indikationsstellung im Rahmen der dedizierten MRT zum Einsatz kamen, wurden mehr und mehr durch kombinierte Spulensysteme ersetzt. Arrayspulen bspw. basieren auf dem kombinierten Einsatz von Einzelspulen, resultierend in einem vergrößerten Messvolumen. Sie sollten vor allem bei schnellen Sequenzen mit SNR- Verlust zum Einsatz kommen, da sie in der Lage sind, diesen zu kompensieren (56,61).

Bei der TIM- Technik (Total imaging matrix) handelt es sich um eine Kombination von Mehrkanalspulen, Mehrkanalempfangssystem und Paralleltechniken. Bis zu 76 Spulenelemente können gleichzeitig angeschlossen werden. Diese Multielementspulen können bei der Parallelbildgebung meist in allen drei Raumrichtungen angewählt werden. Folglich können Schnittbilder des gesamten Körpers in allen drei Ebenen erstellt werden unter Beibehaltung der Auflösung, die der der Einzelspulen entspricht. Dies ermöglicht das Erstellen von Ganzkörperprotokollen unter Anpassung der verwendeten Sequenzen an spezielle Fragestellungen (38,53).

Eine der wichtigsten Neuerungen war die Einführung der parallelen Bildgebung. Diese Technik erlaubt eine enorme Reduktion der Scan- und damit auch der Untersuchungszeit. Dabei wird die räumliche Anordnung der Spulen zusätzlich als Möglichkeit der Ortskodierung genutzt. Es werden nicht mehr alle Zeilen des Bilddatenraums (sog. k- Raum) ausgelesen; der k- Raum wird periodisch reduziert.

Die Daten werden dann aus den komplementären Informationen der Empfangsspulen rekonstruiert (25,49,53). Resultierend erhält man eine bessere Volumenabdeckung und Ortsauflösung, eine höhere zeitliche Auflösung, sowie aufgrund kürzerer Atemanhaltephasen weniger Bewegungsartefakte bei gesteigertem Komfort für den Patienten (10).

Ein weiterer Punkt ist die Verwendung von Geräten mit einer höheren Magnetfeldstärke. Diese kann auf unterschiedliche Weise zur Bildverarbeitung genutzt werden. Zum einen lässt sich die Scanzeit reduzieren, da sich unter Verwendung hoher Feldstärken die Akquisitionszeit des Datenmaterials minimieren läßt, ohne einen Verlust an Bildqualität. Zum anderen läßt sich in gleicher Scanzeit eine nahezu doppelt so hohe Signal-to-Noise-Ratio (SNR) erreichen, die in einer höheren räumlichen Auflösung resultiert. Die schnelleren Akquisitionszeiten prädisponieren zur Ganzkörperdarstellung (64).

Der hier verwendete 3.0 Tesla- MR-Tomograph arbeitet mit einer integrierten Ganzkörperspule. Dies ermöglicht die Darstellung der Organe und Organsysteme innerhalb von Sekunden, bei sehr hoher Bildqualität. Einsetzen kann man Untersuchungsgeräte mit derartig hoher Feldstärke z.B. zum Nutzen der Früherkennung pathologischer Veränderungen. Ziel ist hierbei die frühzeitigere Diagnose und bessere Differenzierung von Tumoren mit konsekutiver Anpassung der angewandten Therapieschemata.

1.4. Sequenzauswahl

Bei der Untersuchung der Patienten wurden verschiedene Sequenzen verwendet, drei von ihnen wurden zu Studienzwecken ausgewertet und miteinander verglichen: eine T1-nativ-GRE-, eine STIR-, sowie eine 3D-GRE-fatsat-Sequenz (LAVA = *L*iver *A*cquisition with *V*olume *A*cceleration, GE Healthcare's Version 12.04M4). Als Sequenzen werden spezielle Geräteeinstellungen bezeichnet, um die verschiedenen physikalischen Eigenschaften der Gewebe zu messen. Sequenzabhängig werden diese Eigenschaften in unterschiedliche Grauwerte übertragen.

1.4.1. T1- gewichtete GRE- Sequenz

Bei der T1- gewichteten Sequenz handelt es sich um eine Gradienten-Echosequenz. Durch Gradientenmagnetfelder werden hierbei künstliche Magnetfeld-inhomogenitäten erzeugt. Werden diese Gradienten dazugeschaltet, kommt es zur Dephasierung, werden sie umgekehrt, kommt es zur Rephasierung der Spins. Diese Rephasierung kann folgend als Gradientenecho in ein entsprechendes Signal umgewandelt werden. Bei T1-Wichtung stellen sich Gewebe mit einer hohen T1-Relaxationszeit in dieser Sequenz hypointens dar, während Gewebe mit einer niedrigen Relaxationszeit hyperintens imponieren. Pathologisch veränderte Gewebe, wie Neubildungen, Entzündung und Ödeme zeichnen sich aufgrund des vermehrte Wasseranteils durch eine hohe T1-Relaxationszeit aus. Fett hingegen hat eine kurze T1-Relaxationszeit, folglich zeigt es sich bei dieser Sequenz als Aufhellung im Bild. T1- Bilder zeichnen sich u.a. aufgrund der hellen Fettdarstellung durch sehr hohen Kontrast aus (58).

1.4.2. STIR- Sequenz

Die STIR (Short- Tau- Inversion- Recovery) ist eine Sequenz aus der Gruppe der Inversion Recovery- Sequenzen. Hierbei wird zunächst ein 180°-Impuls zur Inversion der Magnetisierung aller Kerne eingesetzt. Durch den anschließenden 90°-Impuls beginnen die Kerne zu präzedieren, dieses Signal wird als Echo gemessen.
Kompakter Knochen stellt sich in der STIR- Sequenz, wie bei fast allen anderen Sequenzen, aufgrund seiner Signalarmut schwarz dar. Fett wird im Gegensatz zu

T1- Bilder gänzlich unterdrückt und imponiert daher dunkel; eine Tatsache, die zuweilen die anatomische Orientierung erschwert. Die Fettsuppression gelingt unter Verwendung des vorgeschalteten 180°- Inversionsimpulses. Wählt man hierbei die Inversionszeit (TI) kurz genug, sind die Protonen fetthaltiger Gewebe aufgrund ihrer kurzen T1- Zeit bereits soweit relaxiert, dass sie nicht zum Signal beitragen (58).
Die STIR- Sequenz verwendet man häufig zur Betonung wasserhaltiger Strukturen, diese kommen hyperintens zur Darstellung. Aufgrund der hohen Sensitivität gegenüber Wasser kann man diese Sequenz zur Suche von Ödemen oder Neovaskularisierung im Rahmen maligner Erkrankungen einsetzen (11). Pathologische Veränderungen werden sehr sensitiv detektiert, die Spezifität ist dabei eher gering. Sie lässt sich allerdings relativ einfach verbessern, indem man die STIR mit anderen Sequenzen kombiniert.

1.4.3. 3D- GRE- fatsat- Sequenz (LAVA)

LAVA (*L*iver *A*cquisition with *V*olume *A*cceleration) ist eine dreidimensionale (3D) Gradienten-Echo-Sequenz der Firma General Electrics (GE Healthcare's Version 12.04M4), die ursprünglich dafür entwickelt wurde, die Leber darzustellen. Es handelt sich ebenfalls um eine T1-gewichtete Sequenz. Diese neu entwickelte LAVA-Sequenz stellt eine Kombination aus kontrastverstärkter Multiphasen- Bildgebung und Fettunterdrückung dar. Innovativ ist hierbei die Kombination aus kurzen Repetitionszeiten (TR = 3,3ms), der partiellen k-Raum- Auslesung sowie der Verwendung paralleler Bildgebungtechniken mit Beschleunigungsfaktoren bis zu 3.0. Die Abdeckung des auszuwertenden Gesichtsfeldes (Field-of-View) wird verbessert, Untersuchungszeiten verkürzen sich. Die schnellere Akquisition der Daten stellt vor allem für die Patienten einen Vorteil dar (92).
Es bedeutet, dass die Patienten für eine kürzere Zeit - während der Aufnahme des Lungen- und Leberparenchyms - die Luft anhalten müssen, daraus resultiert zusätzlich eine Reduktion der Artefakte, die sich bei Bewegungen des Zwerchfells ergeben.

2. Zielsetzung

Ziel der vorliegenden Arbeit ist es, die klinische Wertigkeit einer Ganzkörper- MRT an Patienten mit onkologischen Erkrankungen zu evaluieren, bei denen eine präzise Befunderhebung von entscheidender Relevanz für die nachfolgende Therapie ist. Die bislang verwendeten radiologischen Diagnosevarianten beinhalten mitunter Mehrfachuntersuchungen, welche für die Patienten belastend sein können. Es soll untersucht werden, ob die Möglichkeit besteht, in nur einer Untersuchung alle signifikanten Befunde eines Patienten zu erheben. Zum Vergleich wurden die Ergebnisse der entitätenbezogenen Standardverfahren CT und Skelettszintigraphie herangezogen.
Zur Verbesserung der Anzahl und Aussagekraft der Befunde wurden im Rahmen dieser Studie verschiedene, bereits bestehende Forschungsansätze kombiniert. Dazu gehören u.a. die Höhe der verwendeten Feldstärke, die Wahl der Sequenzen sowie die Einbeziehung von Techniken der parallelen Bildgebung.

Es sollen daher in der Arbeit folgende Aufgaben bearbeitet werden:

1.) Optimierung der Sequenzauswahl der Ganzkörperprotokolle bei MRT-Untersuchungen im Ultrahochfeldbereich von 3.0 Tesla
2.) Darstellung der organbezogenen konkordanten und diskonkordanten Befunde im Vergleich mit CT und Skelettszintigraphie
3.) Evaluierung der Möglichkeit, unter Verwendung von Ganzkörper- MRT-Protokollen, Befunde der Computertomographie und Skelettszintigraphie, als Standardverfahren für das Staging onkologischer Erkrankungen, zu reproduzieren

3. Material und Methoden

3.1. Patienten

In der vorliegenden Untersuchung zum Vergleich von Ganzkörper- MRT mit Referenzuntersuchungen wurden alle Patienten der Klinik für Strahlenheilkunde des Virchowklinikums der Charité Berlin erfasst, bei denen in der Zeit von September 2004 bis März 2005 ein Ganzkörper- MRT durchgeführt wurde. Es wurden 48 Patienten mit verschiedenen malignen und benignen Erkrankungen am 3.0 Tesla MRT untersucht, darunter 34 Patienten mit einer Krebserkrankung und mindestens einer messbaren Manifestation. Das durchschnittliche Alter lag bei 59,5 Jahren (34 – 83 Jahre). Es wurden die Daten von 24 männlichen und 24 weiblichen Patienten analysiert. Die Gesamtheit dieser 48 Patienten wurde retrospektiv ausgewertet.
Die Indikation zur Bildgebung wurde aufgrund folgender Ursachen gestellt:

Grunderkrankungen

benigne (n=14)	maligne (n=34)
Hämangiom (2)	HCC (4)
Leberzirrhose (3)	Kolon-Ca. (4)
Leberhistiozytom (1)	Mamma-Ca. (4)
M. Osler (1)	Pankreas-Ca. (8)
Hypertonie unklarer Genese (1)	Nierenzell-Ca. (1)
Hämangioperizytom (1)	Klatskintumor (1)
Z.n. Nierentransplantation (1)	Prostata-Ca. (2)
Z.n. Pneumonie (1)	Bronchial-Ca. (4)
sog. “Check-up” (1)	Plasmozytom (3)
Ausschluss Malignom (2)	CCC (1)
	Hämangioepitheliom (1)
	Parotis-Ca. (1)

Tab.3: Grunderkrankungen des Patientenkollektivs unterteilt in benigne und maligne Ätiologie

Bei Mehrfachuntersuchungen einzelner Patienten, die keine Befundänderung ergaben, wurde nur ein Ganzkörper- MRT pro Patient in die Studie eingeschlossen. Zu 34 MRTs wurde eine CT- Untersuchung desselben Patienten zum Vergleich ausgewertet, bei 9 MRTs wurden nuklearmedizinische Referenzuntersuchungen (PET) herangezogen. Dabei wurden in ca. 70% der Fälle die Ganzkörper-Untersuchung und die Referenzuntersuchung innerhalb eines Zeitraums von weniger als 3 Wochen durchgeführt, in ca. 15% betrug die Zeitspanne weniger als 3 Monate, in 12% weniger als 6 Monate; bei diesem 12% konnte von einem „stable disease"-Zustand der Erkrankung ausgegangen werden. In einem Fall wurde eine Referenzuntersuchung hinzugezogen, die bereits 8 Monate zuvor durchgeführt wurde. Es handelte sich dabei ebenfalls um eine GK-Untersuchung (PET), es ergaben sich jedoch keine diskrepanten Ergebnisse hinsichtlich der therapeutischen Konsequenz. Patienten, bei denen keine Referenzuntersuchung durchgeführt wurde, nahmen ebenfalls an der Studie teil; bei ihnen erfolgte ausschließlich der intersequenzielle Vergleich.

3.2. Ablauf der MRT- Untersuchung

Alle 48 Patienten wurden an dem gleichen 3.0T- Hochfeld- Magnettomographen (Signa 3.0T, GE, Medical Systems) untersucht.
Zu Beginn jeder MRT-Untersuchung wurden die Patienten ausführlich durch den diensthabenden Radiologen über Indikation und Risiken der Untersuchung aufgeklärt. Mögliche Kontraindikationen, wie Herzschrittmacher, Gefäßclips, Implantate ect. wurden ausgeschlossen. Des Weiteren wurden die Patienten über Dauer, Ablauf, Lärmbelästigung sowie Überwachung während der Untersuchung informiert.
Die Untersuchungszeit für die Duchführung der Ganzkörper- MRT lag zwischen 40 und 65 Minuten. Das Untersuchungsprotokoll war für alle Patienten standardisiert. Für die Aufnahmen des Thorax und des oberen Abdomen wurde zusätzlich eine Thoraxspule verwendet, die restlichen Aufnahmen wurde ausschließlich unter Verwendung der integrierten Körperspule angefertigt.

Station	Lokalisation	verwendete Spule
Station 1	Kopf, Hals, obere Thoraxappertur	Körperspule
Station 2	Thorax, oberes Abdomen	Torsospule
Station 3	unteres Abdomen, Becken	Körperspule
Station 4	Oberschenkel	Körperspule
Station 5	Unterschenkel, Füße	Körperspule

Tab.4: Untersuchungsprotokoll am 3.0T-MRT

Es wurden jeweils folgende Sequenzen benutzt:

- T1- gewichtete Gradienten- Echo- Sequenz
- STIR- Sequenz (Short- Tau- Inversion- Recovery)
- LAVA- Sequenz (Liver Acquisition with Volume Acceleration) = 3D- GRE- fatsat- Sequenz

Die 3D- GRE- fatsat- Sequenz wird zumeist im Folgenden zur Vereinfachung – dem Hersteller entsprechend – nur als „LAVA- Sequenz“ bezeichnet.
Begonnen wurde mit einer axial orientierten, T1-gewichteten GRE-Sequenz (TR = 6,5ms, TE = 2,2ms, flip angle = 25°, Schichtdicke = 5mm, FOV = 48, Matrix = 512x256). Die erste und zweite Station wurden in Atemanhalte-Technik aufgezeichnet. Die folgenden drei Stationen der T1- Sequenzen wurden ohne Atemkommandos untersucht. Um den Patienten innerhalb der Röhre nicht unnötig zu bewegen, begann die Aufzeichnung der ebenfalls axial orientierten STIR- Sequenzen (TR = 5000ms, TE = 35ms, Schichtdicke = 10mm, FOV = 48, Matrix = 512x224) mit der fünften Station, den Unterschenkeln und Füßen, und setzte sich nach kranial fort. Abschließend wurden die LAVA- Sequenzen (TR = 3,3ms, TE = 1,4ms, flip angle = 12°, Schichtdicke = 5mm, FOV = 48, Matrix = 256x256) von kranial nach kaudal angefertigt, wobei der Patient bei der Untersuchung der ersten und zweiten Station wieder die Luft anhalten musste. Optional wurden bei einigen Patienten weitere Sequenzen eingesetzt, sofern die klinische Fragestellung dies erforderte.
Die genauen Sequenzparameter können folgender Tabelle entnommen werden:

	T1	STIR	LAVA
TR	6,5ms	5000ms	3,3ms
TE	2,2ms	35ms	1,4ms
TI		180ms	5,0ms
Akquisitionszeit	1:09min (x5)	2:25min (x5)	0:27min (x5)
Schichtdicke	5mm	10mm	5mm
FOV	48	48	48
Matrix	512x256	512x224	256x256
Flip angle	25°		12°
Bandbreite	62,5Hz	31,25Hz	100Hz

Tab.5: Sequenzparameter des standardisierten Untersuchungsprotokolls am 3.0T- MRT (zur Klärung der Abkürzungen siehe Abkürzungsverzeichnis)

3.3. Ablauf der CT- Untersuchung

In 34 Fällen lagen die Ergebnisse einer CT- (Abdomen und/ oder Thorax) Untersuchung als Referenz vor. Die CT- Untersuchungen wurden an einem Multi-Slice-CT (Lightspeed Pro 16, GE, Medical Systems) vorgenommen. Dabei handelt es sich um einen Spiralcomputertomographen mit 16 Detektorzeilen, welcher die gleichzeitige Akquisition von 16 axialen Schnittbildern mit jeder Rotation der Scanner Gantry ermöglicht. Die eigentliche Untersuchungszeit beträgt etwa 10 - 40 Sekunden, je nach Region. Aufgrund von Untersuchungsplanung und Bilddokumentation liegen die reelen Untersuchungszeiten allerdings bei ca. 15 - 45 Minuten.

Die Geräteeinstellungen differierten z.T., da die Untersuchungsprotokolle patientenadaptiert (Größe, Gewicht, Umfang) durch die verwendete Software gestaltet wurden. Die Grundeinstellungen des CT- Geräts waren jedoch stets gleich (Tab.6).

Röhrenspannung	120 - 140 kV
Stromstärke	100 - 300 mA
Kollimation	2,5 - 5mm
rekonstruierte Schichtdicke	1,25mm
Pitch	0,75 - 1

Tab.6: Geräteeinstellungen beim standardisierten Untersuchungsprotokoll der CT- Untersuchung

3.4. Auswertung

Die Auswertung der Bilder erfolgte im Anschluss an die Untersuchungen durch zwei MRT- erfahrene Radiologen. Dabei wurde sowohl die Auswertung der CT- Bilder als auch die Auswertung der MRT- Bilder am Bildschirm durchgeführt.
In einem standardisierten Protokoll wurden neben der Anzahl der suspekten Befunde auch deren Lokalisation und Größe (in mm) festgehalten. Es erfolgte eine Zuordnung in vier Größenkategorien: 0 – 5mm, 6 – 10mm, 11 – 20mm, > 20mm. Initial wurde eine Aussage über die Dignität der gefundenen Raumforderungen getroffen. Eine letztendliche Evaluation hinsichtlich der Charakterisierbarkeit wurde jedoch nicht durchgeführt, weshalb auf eine statistische Aufarbeitung bezüglich der Dignität und somit der Spezifität verzichtet wurde. Die Szintigramme wurden nicht zusätzlich begutachtet, die Auswertung stützt sich auf vorhandene Befunde dieser Untersuchungen.
Bei den Ergebnissen der Befundung der MRT- und CT- Bilder handelt es sich um eine Konsensuserhebung durch zwei MRT- erfahrene Radiologen. Erfasst wurden metastasensuspekte Befunde im Bereich des Torso – vergleichbar mit den Gebieten, die auch im CT (Thorax und Abdomen) gut darstellbar sind. Im Rahmen der GK-MRT war zusätzlich auch die Untersuchung der Extremitäten, des Halses und des Neurocranium möglich, also Befunde, die außerhalb der im Staging mittels CT erfassten Regionen liegen. Beim Verdacht auf einen Lymphknotenbefall wurde ein einheitliches Vorgehen gewählt. Lymphknoten wurden dann als suspekt gewertet, wenn sie sich größer als 1,5 cm darstellten und eine sphärische Form aufwiesen.
Aufgrund der großen Anzahl an Tumorpatienten innerhalb des Patientenkollektivs bedeutet der Begriff suspekt zumeist metastasenverdächtig. Im Rahmen der Auswertung der gefundenen suspekten Raumforderungen erfolgte die Unterteilung in konkordante und diskrepante Ergebnisse. Sowohl die Befunde der CT- und MRT-Untersuchung als auch der Szintigraphie- und MRT- Untersuchung wurden im Hinblick auf Konkordanz und Diskrepanz der Ergebnisse geprüft. Bei Diskrepanz erfolgte die Unterscheidung in CT- positive und MRT- negative Befunde, bzw. andersherum. Diese Unterscheidung wurde analog für den Vergleich Szintigraphie/ GK-MRT durchgeführt. Im Folgenden wurde ein Vergleich bezüglich der Detektion innerhalb der Organe Leber, Lunge, Knochen und Lymphknoten durchgeführt. Diese Organe bzw. Organsysteme wurden ausgewählt, da bei dem untersuchten

Patientenkollektiv im Falle einer Metastasierung o.g. Organe bevorzugt befallen wären. Auch innerhalb dieser Gruppe von Organen beschränkt sich die Auswertung auf eine Unterteilung in konkordante und diskrepante Ergebnisse unter Verwendung der verschiedenen Modalitäten.

Modalitäten			
1. Konkordanz		CT und MRT	Szinti und MRT
2. Diskrepanz	a. b.	CT+; MRT- CT-; MRT+	Szinti+; MRT- Szinti-;MRT+
Organe			
1. Konkordanz		Referenzuntersuchung und MRT	jeweils für Lunge, Leber, Knochen und LK
2. Diskrepanz	a. b.	Referenzuntersuchung+; MRT- Referenzuntersuchung-; MRT+	

Tab. 7: Schema der Auswertung unterteilt in Modalitäten und Organe

Zur Darstellung des Sequenzvergleiches wurde entsprechend vorgegangen. Die Auswertung erfolgte im Hinblick auf Konkordanz und Diskrepanz der detektierten Läsionen innerhalb der drei verschiedenen Sequenzen.
Bei diskrepanten Ergebnissen wurde der positive Befund stets als richtig- positiv gewertet. Das bedeutet, dass Veränderungen die bspw. im MRT gesehen wurden, im CT jedoch nicht nachvollziehbar waren, als zusätzliche pathologische Veränderungen gewertet wurden. Läsionen, die sich nur im CT zeigten, nicht jedoch im MRT wurden als falsch- negativ im MRT bewertet. Bei einigen Befunden konnten durch den Abgleich mit weiteren Untersuchungen Aussagen bezüglich der Sensitivität getroffen werden, in vielen Fällen war dies jedoch nicht möglich. Eine letztendliche Entscheidung bezüglich der Dignität und somit auch der Spezifität war nicht möglich, da bei z.T. difusser ossärer oder hepatischer Metastasierung nicht jeder Befund bioptisch gesichert werden konnte.

Insgesamt wurde die Auswertung auf maximal 30 Befunde pro Patient, bevorzugt mit therapeutischer Konsequenz, beschränkt.
Alle Untersuchungen waren diagnostisch verwertbar. Alle Untersuchungsverfahren wurden von den Patienten gut toleriert, die Untersuchungen lagen vollständig vor und es gab keinen vorzeitigen Abbruch der Untersuchungen.

4. Ergebnisse

4.1. Quantitative Auswertung der MRT- Ergebnisse unterteilt nach Sequenzen

4.1.1. T1- gewichtete GRE- Sequenz

Bei den 48 untersuchten Patienten wurden in der T1- Sequenz insgesamt 98 Läsionen diagnostiziert, mit durchschnittlich 2,0 Läsionen pro Patient.

3.0T-MRT-Sequenzen: **T1-nativ**

Lokalisation der Läsion		Anzahl n	in %
Lunge		17	17,3
Leber		26	26,5
Knochen		47	48,0
Rest:	LK	7	7,1
	Kopf	1	1,0
Läsionen gesamt:		98	100

Tab.8: Anzahl und Verteilung der gefundenen Läsionen unter Verwendung der T1- Sequenz

4.1.2. STIR- Sequenz

Die STIR- Sequenz detektierte mit insgesamt 83 Läsionen 15 Läsionen weniger als die T1- Sequenz, bei durchschnittlich 1,7 Läsionen pro Patient.

3.0T-MRT-Sequenzen: **STIR**

Lokalisation der Läsion		Anzahl n	in %
Lunge		12	14,6
Leber		21	25,3
Knochen		43	51,8
Rest:	LK	6	7,2
	Kopf	1	1,1
Läsionen gesamt:		83	100

Tab.9: Anzahl und Verteilung der gefundenen Läsionen unter Verwendung der STIR- Sequenz

Auffällig ist die relative prozentuale Übereinstimmung der Detektion beider Sequenzen (T1, STIR) mit einem Schwerpunkt (ca. 50%) bei der Darstellung ossärer Läsionen.

4.1.3. 3D- GRE- fatsat- Sequenz (LAVA)

Folgend nun eine entsprechende Auswertung der LAVA- Sequenz, die bei den 48 Patienten 147 Läsionen beschrieb, bei durchschnittlich 3,0 Läsionen pro Patient.

3.0T-MRT-Sequenzen: **LAVA**

Lokalisation der Läsion		Anzahl n	in %
Lunge		25	17,0
Leber		53	36,1
Knochen		58	39,5
Rest:	LK	10	6,8
	Kopf	1	0,7
Läsionen gesamt:		147	100

Tab.10: Anzahl und Verteilung der gefundenen Läsionen unter Verwendung der LAVA- Sequenz

Die LAVA- Sequenz registrierte im Vergleich zu der T1- und der STIR- Sequenz ungefähr 30% mehr Läsionen. Besonders im Bereich der Leber erkennt sie weit mehr parenchymatöse Veränderungen.

4.1.4. Konkordanzrate im Sequenzvergleich

Bezüglich der Diskrepanz und Konkordanz innerhalb der Auswertung der drei unterschiedlichen Sequenzen ergibt sich folgende Auflistung:

	Läsion gesehen in:	Anzahl (n)
Konkordanz	T1+STIR+LAVA	67
Diskrepanz	T1	5
	STIR	0
	LAVA	38
	T1+STIR	0
	T1+LAVA	26
	STIR+LAVA	16
Summe:		152

Tab.11: Auswertung bezüglich Diskrepanz und Konkordanz innerhalb der verschiedenen Sequenzen

Es ist zu erkennen, dass die Konkordanzrate nur bei 44,1% liegt. Des Weiteren zeigt sich, dass unter alleiniger Verwendung der T1- Sequenz nur fünf weitere metastasensupspekte Befunde registriert wurden; bei der STIR-Sequenz – einzeln befundet – wurden keine weiteren Läsionen detektiert. Auf der anderen Seite gab es 38 Läsionen, die nur in der LAVA-Sequenz sichtbar waren, sowie 16 Läsionen, die sowohl in der LAVA-, als auch in der STIR-Sequenz registriert werden konnten und 26 Läsionen, die man in der T1- und in der LAVA-Sequenz erkennen konnte. Das bedeutet, dass von den 152 suspekten Befunden 147 unter Verwendung der LAVA-Sequenz detektiert werden konnten, das entspricht einer Sensitivität von 96,7%.

4.2. Organspezifische Größenauswertung der MRT- Befunde

Die folgenden Graphiken beschreiben die Unterschiede der einzelnen Sequenzen hinsichtlich der Detektion verschieden großer Läsionen in den untersuchten Regionen: Lunge, Leber und Knochen.

4.2.1. Lunge

Im Bereich der Lunge konnten nach Auswertung aller MRT- Sequenzen 27 pathologische Befunde erhoben werden. Unter alleiniger Verwendung der LAVA-Sequenz konnten 25 der 27 Läsionen dargestellt werden. Die graphische Darstellung verdeutlicht, dass die LAVA- Sequenz besonders in der Größenordnung < 10mm mehr lungenparenchymatöse Veränderungen aufzeigt als die anderen Sequenzen. Die STIR- Sequenz erkennt insgesamt nur 48% (n = 12) der in der LAVA- Sequenz registrierten Läsionen, die T1- Sequenz nur 60% (n = 15). Es wurden allerdings auch in der T1- Sequenz zwei Läsion gesehen, die anhand der Auswertung der Bilder der LAVA- Sequenz nicht darstellbar waren.

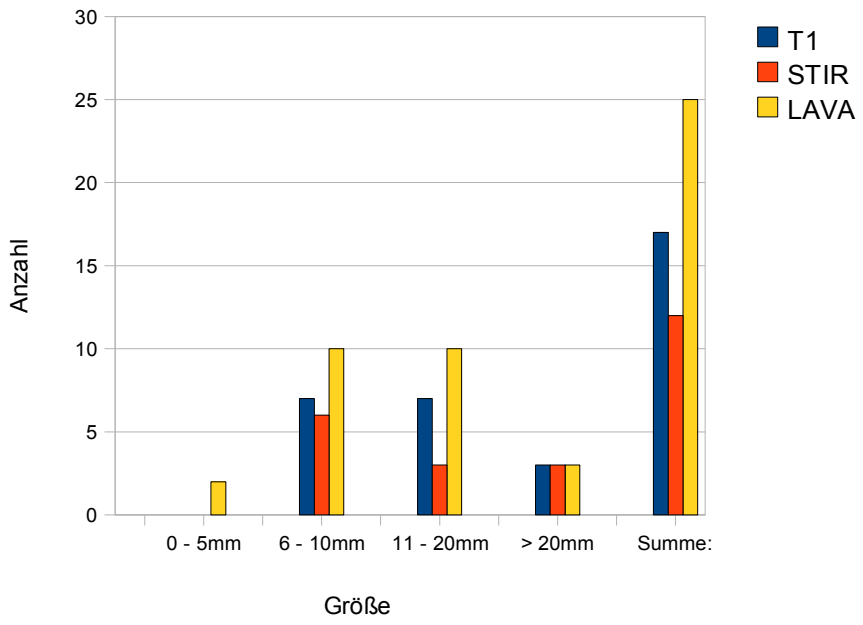

Diagramm 1: Graphische Darstellung der gefundenen Läsionen unterteilt nach Größe und verwendeter Sequenz im Bereich der Lunge

4.2.2. Leber

Im Bereich der Leber konnten nach Auswertung aller MRT- Sequenzen insgesamt 54 Befunde beschrieben werden, 53 davon waren in den Bildern der LAVA- Sequenzen erkennbar.

Aus dem nächsten Diagramm ergibt sich die Überlegenheit der LAVA- Sequenz bei der Suche nach parenchymatösen Leberveränderungen. In der Größenordnung < 10mm zeigt sie 16 von 53 Läsionen (entspricht 30,2%), in der T1- Sequenz wurde in diesem Bereich keine Veränderungen erkannt, in der STIR- Sequenz nur eine. Insgesamt lassen sich mit der T1- Sequenz 49,1% (n = 26) der in der LAVA- Sequenz erkannten Läsionen nachweisen, mit der STIR- Sequenz 39,6% (n = 21). Eine zusätzliche Läsion war in der T1- Sequenz darstellbar.

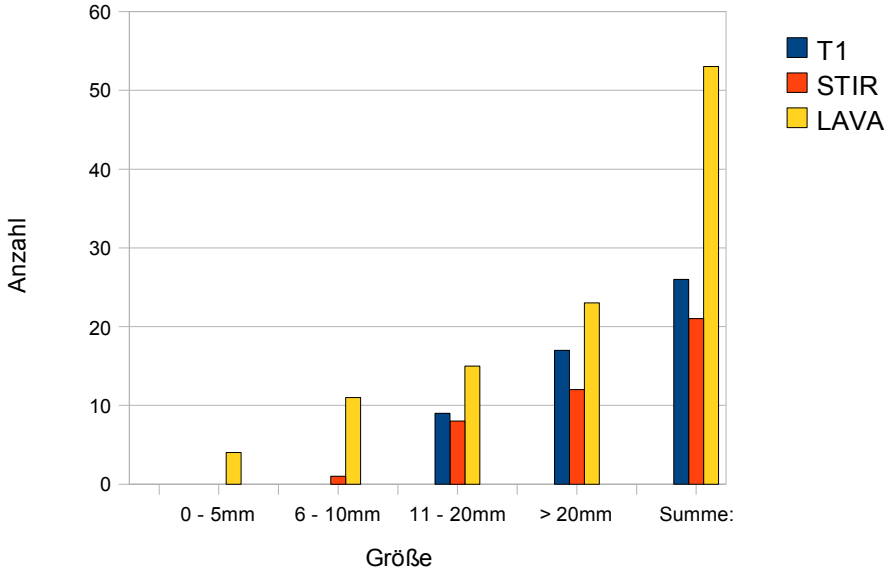

Diagramm 2: Graphische Darstellung der gefundenen Läsionen unterteilt nach Größe und verwendeter Sequenz im Bereich der Leber

4.2.3. Knochen

Bei der Darstellung ossärer Läsionen differieren die Ergebnisse der einzelnen Sequenzen nicht so stark. Insgesamt konnten 60 pathologische, knöcherne Befunde beschrieben werden. In der Summe erkennt die LAVA- Sequenz zwar mehr Läsionen, vergleichsweise jedoch nur geringfügig. Sie registrierte mit 58 ossären Veränderungen nur 11 Läsionen mehr als die T1-Sequenz (n = 47) und 15 Läsionen mehr als die STIR- Sequenz (n = 43). Es ergeben sich kaum Unterschiede in der Größenauswertung. Zu erwähnen ist, dass es auch innerhalb der Region "Knochen" zwei Läsionen gab, die nur in der T1- Sequenz gesehen wurden.

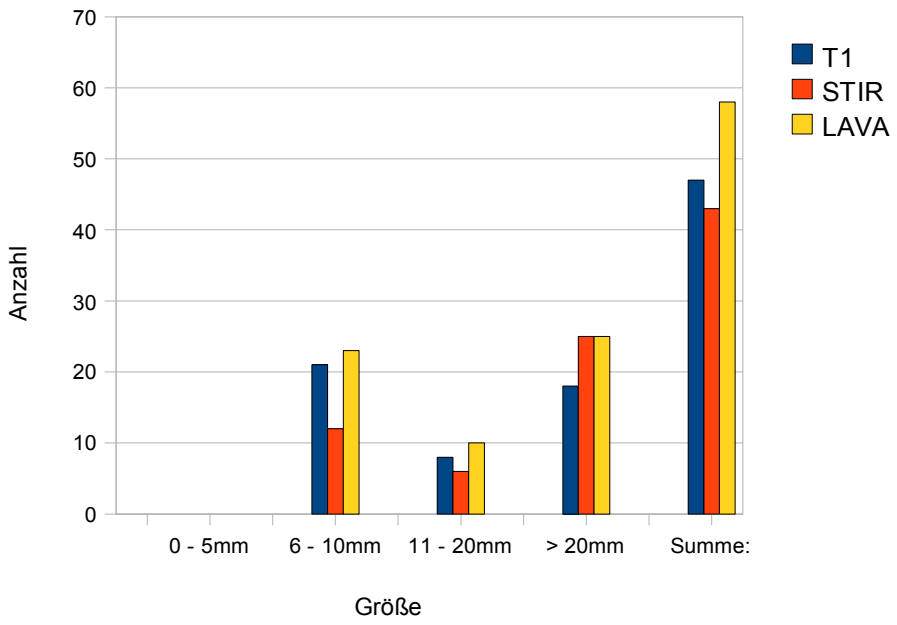

Diagramm 3: Graphische Darstellung der gefundenen Läsionen unterteilt nach Größe und verwendeter Sequenz im Bereich des Skelettsystems

Aufgrund der relativ geringen Fallzahl von 48 Patienten ist die Aussagekraft der Statistik sicherlich beschränkt. Es zeigt sich jedoch eine Überlegenheit der neuen LAVA- Sequenz im Bereich <10mm; besonders bei Größenordnungen von <5mm liegt offensichtlich ein hohes Potenzial dieser Sequenz, da in diesem Bereich keine der andere Sequenzen pathologische Veränderungen darstellen konnte.
Somit liegt scheinbar eine eindeutige Tendenz zu Gunsten der LAVA- Sequenz vor. Es finden sich in allen drei Lokalisationen (plus Lymphknoten) die meisten Läsionen unter Verwendung der LAVA- Sequenz. Zur Verdeutlichung dient die nachfolgende Tabelle, die die einzelnen Läsionszahlen pro Sequenz im direkten Vergleich darstellt.

		3T-MRT-Sequenzen			
Lokalisation d. Läsion		T1-nativ	STIR	LAVA	gesamt
Lunge		17	12	25	27
Leber		26	21	53	54
Knochen		47	43	58	60
Rest	LK	7	6	10	10
	Kopf	1	1	1	1
Läsionen gesamt:		98	83	147	152

Tab.12: Direkter Vergleich der drei verwendeten Sequenzen: T1, STIR, LAVA hinsichtlich der Anzahl und Lokalisation der gefundenen Läsionen

In der Spalte "gesamt" sind alle Läsionen addiert, die sich aus der Auswertung der drei Sequenzen ergaben. Es gibt Läsionen, die nur in einer der Sequenzen darstellbar waren, während andere Läsionen nur unter Verwendung einer anderen Sequenz erkannt wurden.

4.3. Vergleich von MRT mit Referenzmethoden

Im Folgenden wird der Vergleich der 3.0T- MRT mit den durchgeführten Referenzmethoden dargestellt. Für die bereits beschriebenen Lokalisationen: Lunge, Leber und Knochen erfolgte der Abgleich mit CT- Thorax- Bildern zur Begutachtung der Lunge, CT- Abdomen- Bildern zur Befundung der Leber und Skelettszintigrammen zur Beurteilung des Knochensystems. Sofern in den Referenzuntersuchungen Aussagen zum Lymphknoten- Status getätigt werden konnten, wurden diese unter dem Synonym „Rest“ mit aufgelistet.

4.3.1. Auswertung der beschriebenen Läsionen der Lunge

4.3.1.1. CT- Thorax

Aus dem untersuchten Patientenkollektiv erhielten 16 Personen eine CT- Thorax-Untersuchung im Rahmen der Diagnostik. Bei den 16 untersuchten Patienten wurde im CT- Thorax bei 8 Patienten ein pathologischer Befund mit insgesamt 44 Lungenläsionen diagnostiziert, mit durchschnittlich 5,5 Läsionen pro Patient. Außerhalb des Referenzgebiets konnten 10 weitere Läsionen (Leber: 3, Knochen: 4, LK: 3) beschrieben werden. Sie wurden in der Tabelle und dem Diagramm einzeln aufgeführt und zusätzlich unter dem Titel „Summe“ zusammengefasst.

CT-Thorax	Lunge	Leber	Knochen	Übrige Lokalisationen („Rest“)	Summe der extrapul. Läsionen:
gesehene Läsionen	44	3	4	3	10

Tab.13: Übersicht der im CT- Thorax gesehenen Läsionen unterteilt nach Lokalisation

Das folgende Diagramm zeigt die im CT- Thorax detektierten Läsionen der Lunge, der Leber und des Skeletts. Die Kategorie „übrige Lokalisationen" beschreibt in diesem Fall den Befund von drei suspekt vergrößerten Lymphknoten. Die Rubrik

„Summe“ umfasst die Gesamtheit aller extrapulmonalen Läsionen.

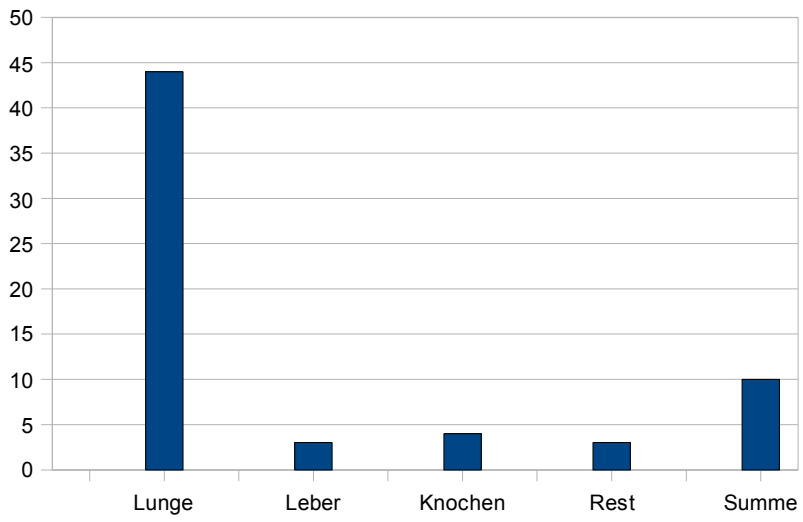

Diagramm 4: Graphische Darstellung der im CT- Thorax gesehenen Läsionen unterteilt nach Lokalisation

4.3.1.2. 3.0T- Ganzkörper- MRT

Es folgt ein MRT/CT- Vergleich nur der Patienten, die auch ein CT-Thorax erhielten: Die Untersuchung am 3.0T- MRT konnte nur 16 der 44 im CT- Thorax beschriebenen Läsionen bestätigen (entspricht: 36,4%). Innerhalb des Referenzgebiets „Lunge“ erfasste sie 5 weitere suspekte Befunde; zusätzlich 34 Leberveränderungen, 24 ossäre Läsionen, 2 vergrößerte Lymphknoten und eine metastasenverdächtige Läsion im Hirn. Insgesamt erfasste sie 66 Läsionen (61 extrapulmonale Läsionen und 5 zusätzliche pulmonale Läsionen), die im CT- Thorax nicht beschrieben wurden bzw. zum großen Teil aufgrund der Lage nicht beschrieben werden konnten.

3.0T-MRT	Lunge	Leber	Knochen	Übrige Lokalisationen („Rest“)	Summe der zusätzl. Läsionen:
gesehene Läsionen	16+5	34	24	3	66

Tab.14: Übersicht der im MRT gesehenen Läsionen im Vergleich zum CT- Thorax

Die 28 pulmonalen Läsionen, die im MRT nicht reproduzierbar waren, müssen als falsch- negative Befunde gewertet werden. Zu erwähnen ist hierbei die Größendimension. Von diesen 28 Pathologien waren 22 Läsionen ≤ 5mm; das entspricht 78,6%. Die anderen 6 Läsionen waren im Bereich von 5 - 10mm Größe.
Die Ergebnisse zeigen, dass mithilfe der MRT pulmonale Läsionen durchaus erkannt werden können. Ab einer Läsionsgröße von 5mm ermittelt die MRT präzise Aussagen, in diesem Bereich beträgt die Sensitivität 86,4%. Veränderungen, die kleiner als 5mm sind, lassen sich jedoch im CT- Thorax besser darstellen.
Das dazugehörige Diagramm zeigt die Läsionen, die im MRT erkannt wurden. Es konnten weniger Lungenläsionen beschrieben werden, dafür überzeugt die Detektion extrapulmonaler Veränderungen außerhalb des Referenzgebiets „Lunge“, die im CT-Thorax nicht erkannt wurden.

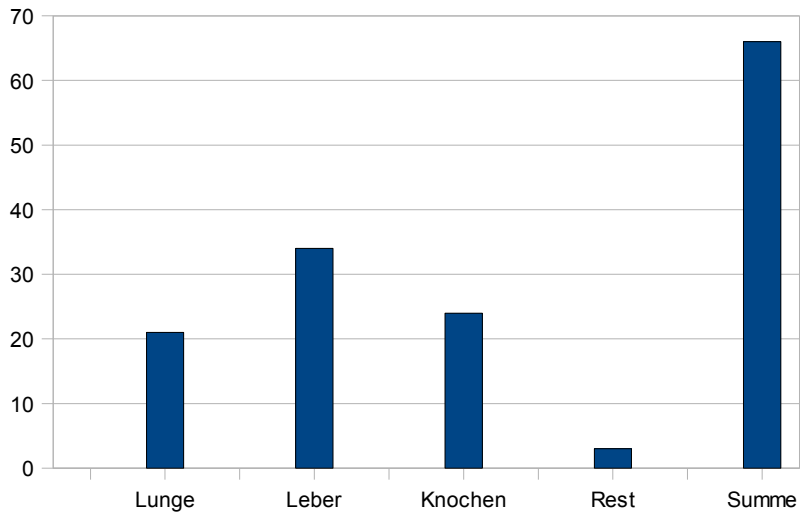

Diagramm 5: Graphische Darstellung der mithilfe der MRT gefundenen Läsionen innerhalb und außerhalb des Referenzgebiets „Lunge“

Zusätzlich ergab die Ganzkörper- MRT- Untersuchung als relevante Nebenbefunde jeweils eine 11mm und 10mm große Raumforderung im Bereich der Schilddrüse, beide Läsionen wurden als benigne eingeschätzt. Des Weiteren wurde eine 45mm große Raumforderung im Bereich der rechten Nebenniere diagnostiziert, sowie ein Aneurysma der linken Arteria brachialis. Diese Befunde wurden im CT- Thorax nicht beschrieben.
Es ist anzumerken, dass das CT- Thorax bei dem Patienten mit dem A. brachialis-Aneurysma erst posttherapeutisch angefertigt wurde; das Aneurysma war folglich nicht mehr detektierbar.

Im direkten Vergleich verdeutlicht sich das Potenzial der GK- Untersuchung. Wenn man beide Modalitäten gegenüberstellt ergibt sich folgende Korrelation.

	CT-Thorax	GK-MRT
Lunge	44	21
Leber	3	34
Knochen	4	24
Übrige Lokalisationen („Rest“)	3	3
Summe aller Läsionen	54	82

Tab. 15: Tabellarischer Vergleich der Modalitäten CT- Thorax und GK-MRT bezüglich der Summe an detektierten Läsionen

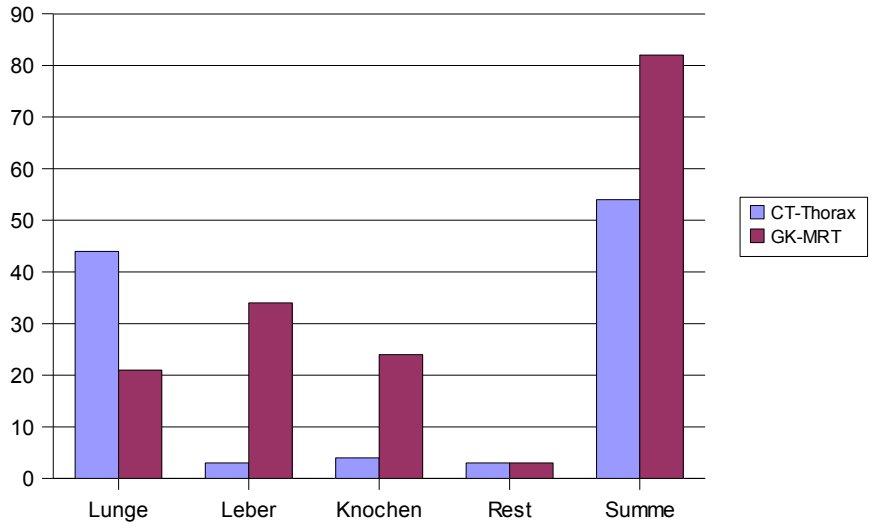

Diagramm 6: Graphischer Vergleich der Gesamtsumme gefundener Pathologien unter Verwendung von CT-Thorax und GK-MRT

Es ist zu erkennen, dass unter Verwendung der Computertomographie der Thoraxregion mehr als doppelt soviele pulmonale Läsionen gesichtet wurden als mithilfe der MRT. Andererseits konnten mit insgesamt 82 detektierten Läsionen jedoch 35% mehr pathologische Veränderungen erkannt werden - bezogen auf den gesamten Organismus. Trotzdem sollte bei Verdacht auf intrapulmonale Raumforderungen das CT-Thorax das diagnostische Mittel der ersten Wahl sein, um auch kleinste potetiell-pathologische Veränderungen qualitativ und quantitativ sicher darzustellen.

4.3.2. Auswertung der beschriebenen Läsionen der Leber

4.3.2.1. CT- Abdomen

Von den 18 Patienten, die ein CT- Abdomen erhielten, wies die Hälfte (n = 9) einen pathologischen Leberbefund mit durchschnittlich 2,3 Läsionen pro Patient auf. Außerhalb des Referenzgebiets wurden 9 weitere Läsionen beschrieben, davon jeweils 3 in der Lunge und im knöchernen Skelett sowie 3 suspekte Lymphknoten.

CT-Abdomen	Lunge	Leber	Knochen	Übrige Lokalisationen („Rest“)	Summe der extrahep. Läsionen:
gesehene Läsionen	3	21	3	3	9

Tab.16: Übersicht der im CT- Abdomen gesehenen Läsionen unterteilt nach Lokalisation

Die graphische Darstellung verdeutlicht, dass es das CT- Abdomen erlaubt, zusätzlich zu den Leberläsionen neun extrahepatische Veränderungen (= 43%) zu erkennen, die unter dem Begriff „Summe“ zusammengefasst wurden.

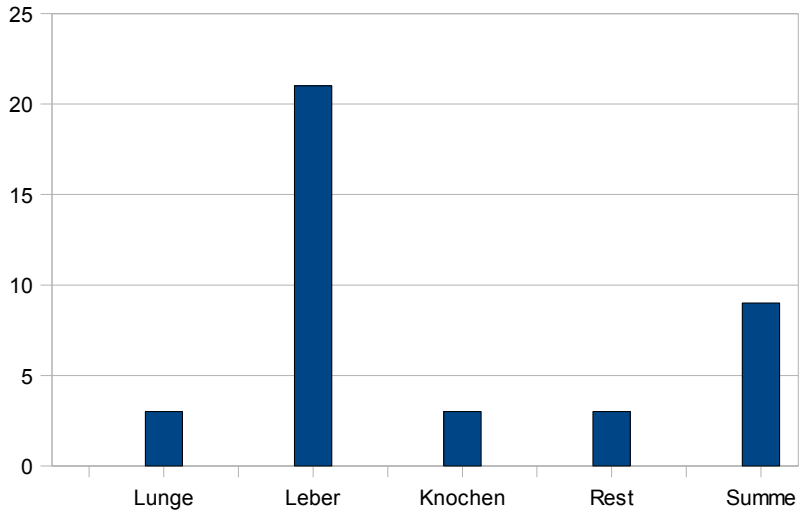

Diagramm 7: Graphische Darstellung der im CT- Abdomen gesehenen Läsionen unterteilt nach Lokalisation

4.3.2.2. 3.0T- Ganzkörper- MRT

Von den 21 im CT- Abdomen erfassten Leberveränderungen, konnten 18 Läsionen nach Auswertung der MRT- Bilder bestätigt werden (entspricht: 85,7%). Zusätzlich zu diesen 18 Läsionen wurden weitere 13 hepatische Veränderungen bei den MRT-Untersuchungen registriert. Außerhalb des Referenzgebiets „Leber“ konnten 27 zusätzliche Läsionen diagnostiziert werden, davon 10 pulmonale, 15 ossäre Veränderungen und 2 suspekte Lymphknoten. Mit zwei auffälligen Lymphknoten, wurde ein Lymphknoten weniger erkannt als im CT.

3.0T-MRT	Lunge	Leber	Knochen	Übrige Lokalisationen („Rest“)	Summe der zusätzl. Läsionen:
gesehene Läsionen	10	18+13	15	2	40

Tab.17: Übersicht der im MRT gesehenen Läsionen im Vergleich zum CT- Abdomen

Das Diagramm zeigt alle Läsionen, die in der Ganzkörper- MRT in den vier vorgegebenen Lokalisationen gefunden wurden. Im Bereich der Leber wurden 32% (n = 10) mehr Läsionen registriert. Insgesamt konnten bei der Ganzkörper- MRT 28 weitere Pathologien aufgezeigt werden – im Vergleich zum CT- Abdomen.

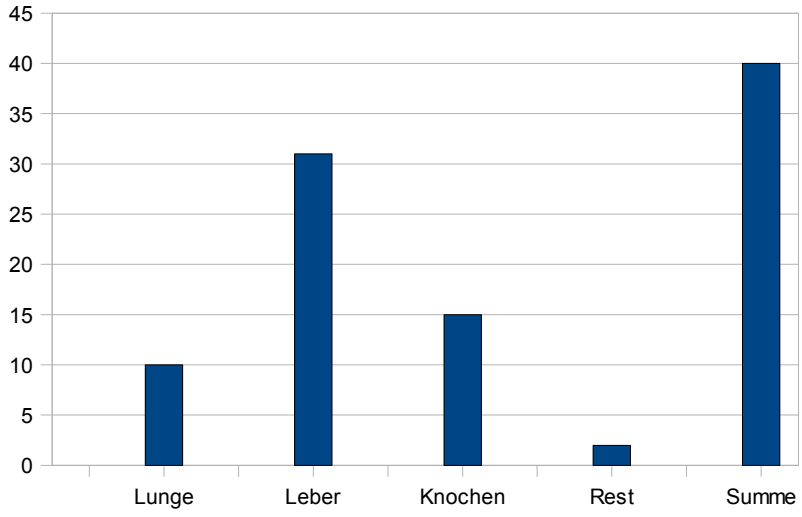

Diagramm 8: Graphische Darstellung der mithilfe der MRT gefundenen Läsionen innnerhalb und außerhalb des Referenzgebiets „Leber“

Werden beide Modalitäten – CT- Abdomen und MRT – direkt gegenübergestellt ergibt sich folgendes Bild:

	CT-Abdomen	GK-MRT
Lunge	3	10
Leber	21	31
Knochen	3	15
Übrige Lokalisationen („Rest“)	3	2
Summe aller Läsionen	30	58

Tab. 18: Tabellarischer Vergleich der Modalitäten CT- Abdomen und GK-MRT bezüglich der Summe an detektierten Läsionen

Besonders im Bereich des Abdomens scheint die MRT unter Verwendung optimierter Sequenzen der Computertomographie ebenbürtig. Bei den 3 nicht registrierten, intrahepatischen Läsionen handelte es sich erneut um eher kleinere Befunde (2x <5mm, 1x 13mm). Der Vergleich beider Methoden stellt sich graphisch folgendermaßen dar:

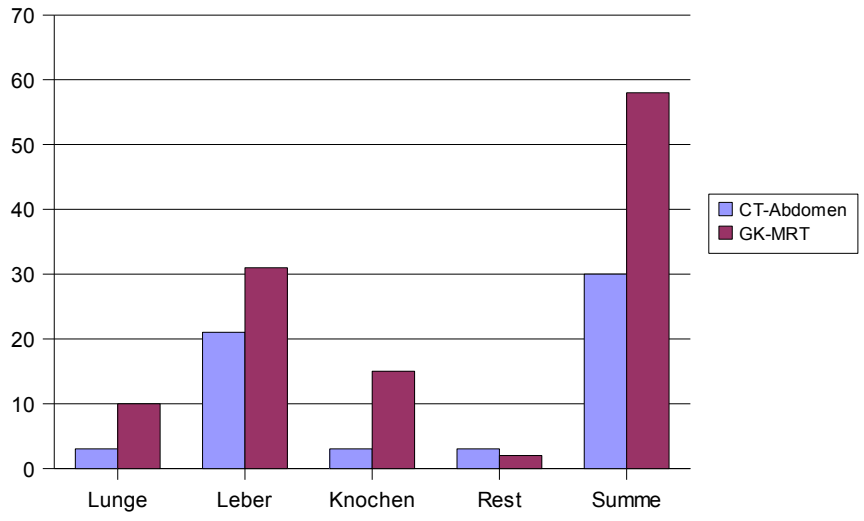

Diagramm 9: Graphischer Vergleich der Gesamtsumme gefundener Pathologien unter Verwendung von CT-Abdomen und GK-MRT

Als relevante Nebenbefunde wurden bei der Auswertung der CT- Abdomen- Bilder ein 24mm großes Rezidiv eines Pankreas- Karzinoms, eine 45mm große Raumforderung sowie eine weitere 20x30mm große Raumforderung im Bereich der Nebennieren gefunden. In den Ganzkörper- MRT- Aufnahmen der 18 Patienten wurden diese Befunde ebenfalls aufgezeigt; es kamen zusätzlich ein 10mm großes Schilddrüsenadenom, zwei Raumforderungen (8mm und 10mm) im Bereich der Harnblase und ein 50x55mm großes Uterusmyom zur Darstellung.
Es ist zu erkennen, dass unter Verwendung der Computertomographie des Abdomens selbst innerhalb des Referenzgebiets "Leber" weniger Läsionen detektiert wurden als mit der GK- Magnetresonanztomographie. Die offensichtliche Differenz bezüglich der Gesamtzahl der diagnostizierten Läsionen ergibt sich auch bedingt durch die hohe Anzahl an registrierten ossären Veränderungen unter Ausnutzung eines maximalen „Field-of-View“ von 205cm im Rahmen der GK- Untersuchung.
In der Summe gelingt es der MRT mit 58 Läsionen fast doppelt soviele Pathologien aufzuzeigen als mit der CT- Abdomen. Aufgrund der Leberspezifität der LAVA-Sequenz gewinnt die MRT besonders im Bereich des Abdomens an Bedeutung.

4.3.3. Auswertung der beschriebenen Läsionen des Skeletts

4.3.3.1. Knochenszintigraphie

Neun der 48 Patienten erhielten eine Knochenszintigraphie, davon hatten 7 Patienten einen pathologischen Knochenbefund, mit durchschnittlich 3,2 Läsionen pro Patient.

Szintigraphie	Lunge	Leber	Knochen	Übrige Lokalisationen („Rest“)	Summe der extraoss. Läsionen:
gesehene Läsionen	0	0	29	2	2

Tab.19: Übersicht der in der Szintigraphie gesehenen Veränderungen unterteilt nach Lokalisation

Die Knochenszintigraphie registrierte insgesamt 29 ossäre Läsionen und zwei auffällige Lymphknoten. Über mögliche parenchymatöse Veränderungen der Leber und Lunge kann sie keine Angaben machen.

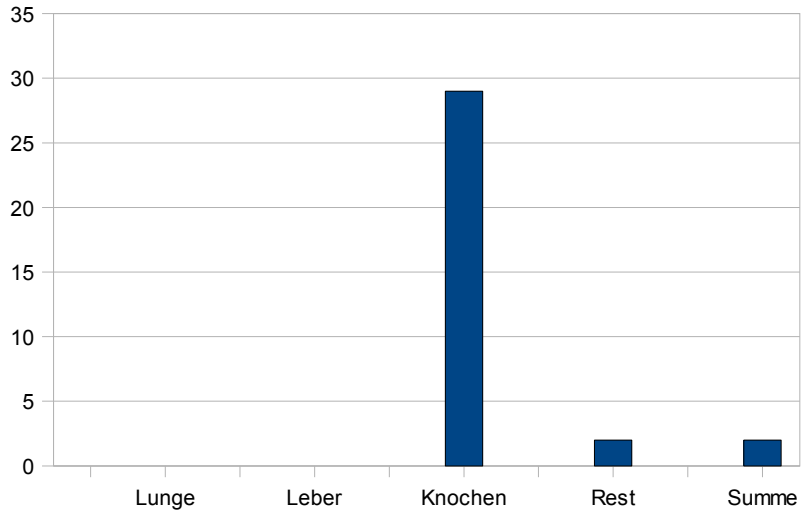

Diagramm 10: Graphische Darstellung der in der Skelettszintigraphie gesehenen Läsionen unterteilt nach Lokalisation

4.3.3.2. 3.0T- Ganzkörper- MRT

Von den 29 Läsionen, die die Knochenszintigraphie beschrieb, konnten nur 15 im MRT bestätigt werden; das entspricht 51,7%. Es wurden jedoch noch 13 andere ossäre Veränderungen in der MRT registriert, die in der Szintigraphie nicht benannt wurden. Zusätzlich konnten nach Begutachtung der MRT- Bilder 20 hepatische und 7 pulmonale Läsionen, 3 auffällige Lymphknoten und eine metastasenverdächtige Läsion im Gehirn aufgezeigt werden.

3.0T-MRT	Lunge	Leber	Knochen	Übrige Lokalisationen („Rest“)	Summe der zusätzl. Läsionen:
gesehene Läsionen	7	20	15+13	4	44

Tab.20: Übersicht der im MRT gesehenen Läsionen im Vergleich zur Knochenszintigraphie unterteilt nach Lokalisation

Die Graphik verdeutlicht die hohe Anzahl dargestellter Pathologien; sowohl ossär als auch extraossär. Außerhalb des Referenzgebiets „Knochen“ wurden weitere 31 Läsionen registriert, das entspricht 3,4 Läsionen pro Patient.

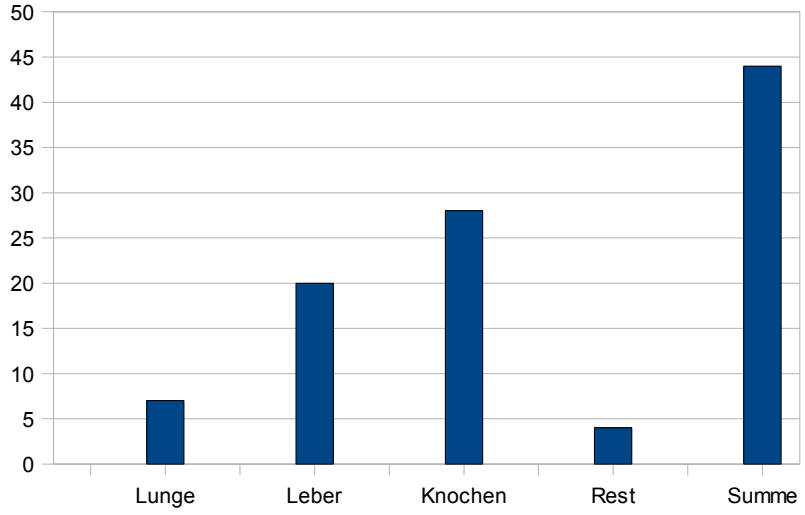

Diagramm 11: Graphische Darstellung der mithilfe der MRT gefundenen Läsionen innnerhalb und außerhalb des Referenzgebiets „Knochen“

	Szintigraphie	GK-MRT
Lunge	0	7
Leber	0	20
Knochen	29	28
Übrige Lokalisationen („Rest“)	0	4
Summe aller Läsionen	29	59

Tab.21: Tabellarischer Vergleich der Modalitäten Skelettszintigraphie und GK-MRT bezüglich der Summe an detektierten Läsionen

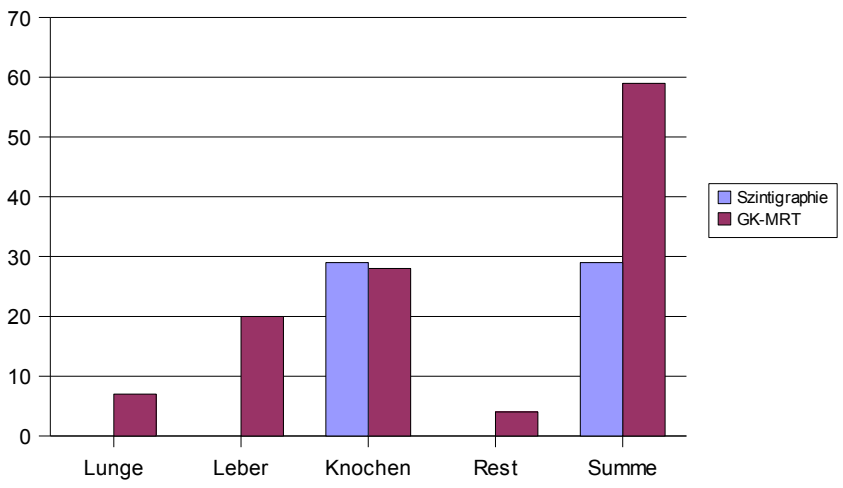

Diagramm 12: Graphischer Vergleich der Gesamtsumme gefundener Pathologien unter Verwendung von Skelettszintigraphie und GK-MRT

Aufgrund der Tabelle (Tab.21) erkennt man, dass die 3.0T- MRT ossäre Läsionen vergleichbar gut detektiert. Eine Überlegenheit der Ganzkörper- MRT scheint offensichtlich. Es werden insgesamt fast 50% mehr Läsionen beschrieben als mithilfe der Skelettszintigraphie. Dies ist insofern nicht erstaunlich, da die Skelettszintigraphie natürlich nur in der Lage ist, ossäre Prozesse zu beurteilen. Bemerkenswert ist jedoch die Betrachtung der Summen der intraossär detektierten Läsionen. Beide Modalitäten registrieren annähernd gleich viele Läsionen, wenn auch nicht dieselben.

4.4. Patientenbeispiele

Im Folgenden soll anhand von Patientenbeispielen die therapeutische Konsequenz von Ganzkörperuntersuchungen veranschaulicht werden.

4.4.1. Patientenbeispiel 1

Es handelt sich um eine 76- jährige Patientin, die im Januar 2002 erstmalig vorstellig wurde mit starker Dyspnoe und einem großen Pleuraerguß linksseitig. Unter Einbeziehung der bronchoskopisch- bioptisch gewonnenen Histologie wurde die Diagnose „nicht-kleinzelliges Bronchialkarzinom“ der Differenzierung T4N0M0 gestellt; was bedeutet, dass der Tumor bereits benachbarte Organe infiltriert, es jedoch keinen Anhalt für Lymphknotenbefall oder Metastasierung gibt. In der Folge (Februar – Juli 2002) kam es unter der Polychemotherapie mit Gemcitabin/ Cisplatin zu einer partiellen Remission mit deutlicher Verminderung des Pleuraergusses bei nur sehr diskreter Reduktion des Primärtumors. Eine Verlaufsbeurteilung mittels CT-Thorax im Januar 2003 ergab eine leichte Tumorprogression. Die konsekutiv eingeleitete Erhaltungschemotherapie mit Docetaxel wurde nach 17 Wochen aufgrund von starken Nebenwirkungen im Juli 2003 abgebrochen wurde. Ein CT-Thorax im August 2003 zeigte einen Zustand vereinbar mit einem „stable disease“. Im Verlauf entwickelte die Patientin Schmerzen im Bereich der Lendenwirbelsäule, eine ausführliche Diagnostik erbrachte eine Fraktur des zweiten Lendenwirbelkörpers, die nach Auswertung von MRT- Bildern im Oktober 2003 am ehesten als metastatisch gewertet werden musste. Im darauffolgenden halben Jahr kam es auch im Bereich der Lunge zu einem erneuten Tumorprogress mit beidseitigen Lungenmetastasen. Die anschließende Polychemotherapie mit Gemcitabin/ Vinorelbin wurde gut toleriert und resultierte in einer deutlichen Regredienz der pathologischen Befunde, erkannt im Verlaufs- CT- Thorax im Juli 2004. Bei der Patientin stellte sich erneut ein „stable disease“- Zustand ein. Bei relativer Beschwerdefreiheit erfolgte das Ganzkörper- MRT im Februar 2005 und ergab zusätzlich zu bekannten pulmonalen und skelettalen Läsionen metastasenverdächtige Raumforderungen im Kleinhirn, die im daraufhin initiierten kranialen CT bei beginnender Gangunsicherheit mit Erbrechen bestätigt wurden.

Folgende Übersicht zeigt den direkt Vergleich von CT und MRT bei dieser Patientin.

Organ	CT	MRT- Befunde innerhalb CT- Untersuchungsregion	MRT- Befunde außerhalb CT- Untersuchungsregion
Lunge	6	4	
Leber	0	0	
Knochen	2 (BWK)	1 (LWK)	1 (Humeruskopf re.)
Lymphknoten	0	0	
sonstige Organe			1-2 (ZNS- Filiae, konfluierend)

Tab.22: Patientenbezogener Vergleich der Befunde aus CT und GK-MRT beim 1. Patientenbeispiel

Nach komplikationsloser operativer Entfernung der zerebellären Metastasen und Ganzhirnradiatio konnte die Patientin weitestgehend beschwerdefrei entlassen werden. Der pulmonale Befund scheint allerdings weiterhin progredient, fortführende Diagnostik und Therapie stehen noch aus.

4.4.2. Patientenbeispiel 2

Der zweite Patient, der hier als Beispiel dienen soll, ist ein 67 Jahre alter Mann. Er wurde im September 2004 auf Anraten seines Hausarztes in das Virchow- Klinikum der Charité Berlin eingewiesen. Die stationäre Einweisung erfolgte zur Abklärung einer suspekten Raumforderung im rechten Lungenoberlappen bei persistierendem, trockenen Reizhusten seit vier Wochen und einem fiebrigen Infekt (38°C) seit einer Woche, der antibiotisch behandelt wurde. Der Hausarzt hatte bereits ein Röntgen-Thorax in 2 Ebenen sowie ein CT des Thorax veranlasst, bei dessen Auswertung ein Tumor im Bereich des rechten Lungenoberfelds anzunehmen war. Bei Aufnahme war der Patient klinisch fieberfrei und klagte weder über Dyspnoe, noch über Gewichtsverlust, Nachtschweiß oder Leistungsabfall, die sogenannte B-Symptomatik.

Während des stationären Aufenthaltes wurde initial eine Bronchoskopie mit bioptischer Probeexzision veranlasst. Es war zu erkennen, dass die Oberlappensegmentbronchien S1 und S2 durch suspekte Schleimhautinfiltration, exophytisches Tumorwachstum und Kompression von außen subtotal verschlossen waren. In der histologischen Untersuchung konnte die Diagnose „niedrig differenziertes Adenokarzinom“ gestellt werden. In der darauffolgenden Abdomensonographie wurden fokale Leberläsionen gesehen, die am ehesten vereinbar mit Hämangiomen waren, differenzialdiagnostisch bei bekannter pulmonaler Raumforderung jedoch auch Metastasen entsprechen könnten. Zum Ausschluss von ossären Metastasen wurden eine Knochenszintigraphie und daraufhin zum Ausschluss einer Osteodestruktion im rechten Trochanter major eine Röntgenkontrolle initiiert. Eine konventionelle Röntgenkontrolle ergab eine dezente Spongiosaauflockerung des proximalen Femur rechts ohne Anzeichen einer evidenten Osteolyse.

Erst nach einer PET- Ganzkörper- Untersuchung erkannte man das gesamte Ausmaß der Tumorerkrankung, zum Teil aus der Zusammenschau mit Szintigraphie- und Röntgenergebnissen: Tumor des rechten Lungenoberlappens, mediastinale Lymphknotenmetastasen, hochgradiger Verdacht auf eine Nebennierenmetastase rechts, sowie zwei hoch stoffwechselaktive Knochenmetastasen im rechten Femur.

Im weiteren Verlauf wurden ein MRT sowie ein CT- Abdomen durchgeführt: die Ergebnisse beider Verfahren werden tabellarisch dargestellt.
Im direkten Vergleich der CT- und MRT- Untersuchungen ergibt sich folgende Auflistung von Läsionen:

Organ	CT Thorax und Abdomen	MRT- Befunde innerhalb CT- Untersuchungsregion	MRT- Befunde außerhalb CT- Untersuchungsregion
Lunge	1	1	
Leber	2	2	
Knochen	0	1	1
Lymphknoten	0	0	
sonstige Organe	2 (Nebennieren)	2 (Nebennieren)	

Tab.23: Patientenbezogener Vergleich der Befunde aus CT und GK-MRT beim 2. Patientenbeispiel

Im auswärtigen CT- Thorax (08/04) sowie im CT- Abdomen erkennt man retrospektiv eindeutig den Primärtumor sowie die Metastasierung beider Nebennieren und die bereits sonographisch vorbeschriebenen fokalen Leberveränderungen. Im MRT zeigten sich zusätzlich die ossären Destruktionen im Bereich des rechten Femurs. Die mediastinalen Lymphknotenveränderungen wurden zu diesem Zeitpunkt nur nuklearmedizinisch beschrieben, konnten im Verlauf (u.a. CT- Thorax 05/05) jedoch verifiziert werden.

Im Folgenden sollen einige MRT-, CT-, und PET- Bilder des o.g. Patienten der Veranschaulichung dienen. Abbildung 4 beschreibt den pulmonalen Befund des Primärtumors, welcher auch mittels CT-Thorax- Bildern identifiziert werden konnte. Dass die Erkrankung des Patienten bereits fortgeschritten ist, erkennt man anhand der anderen Aufnahmen. Abbildung 1 und 2 zeigen eine erste ossäre Metastase im Bereich des proximalen rechten Femur. Sowohl in der T1- Aufnahme als auch in der STIR- Aufnahme läßt sich der Befund sicher darstellen. Unter Verwendung der STIR-Sequenz imponiert die Läsion hyperintens. Sie läßt sich schnell und eindeutig aufzeigen. In der korrelierenden CT- Aufnahme (Abb.3) derselben Region gelingt es nicht, die Metastase zu identifizieren. Abbildung 5 und 6 demarkieren eine weitere, etwas kleinere ossäre Läsion im Bereich des rechten proximalen Femur. Anhand der PET- Aufnahmen läßt sich die im MRT gesehene Pathologie verifizieren.

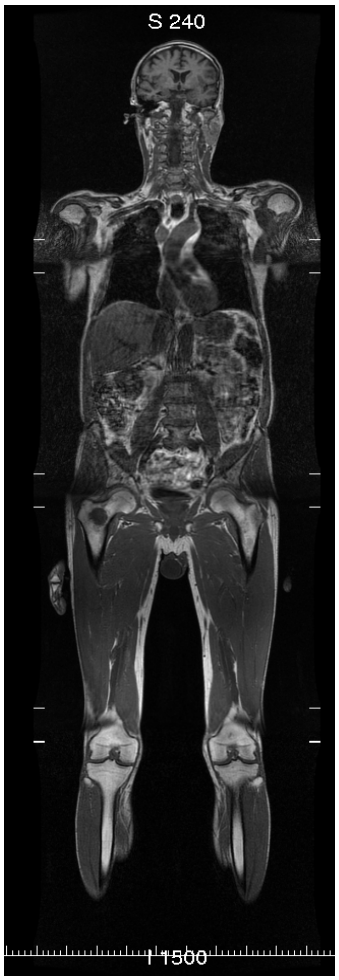

Abb.1: Metastase im rechten Femur (T1)

Abb.2: Metastase im rechten Femur (STIR)

Abb.3: Im CT- Abdomen falsch-negativ bewertete Metastase im rechten Femur

Abb.4: Darstellung des Primärtumors (T1 post KM)

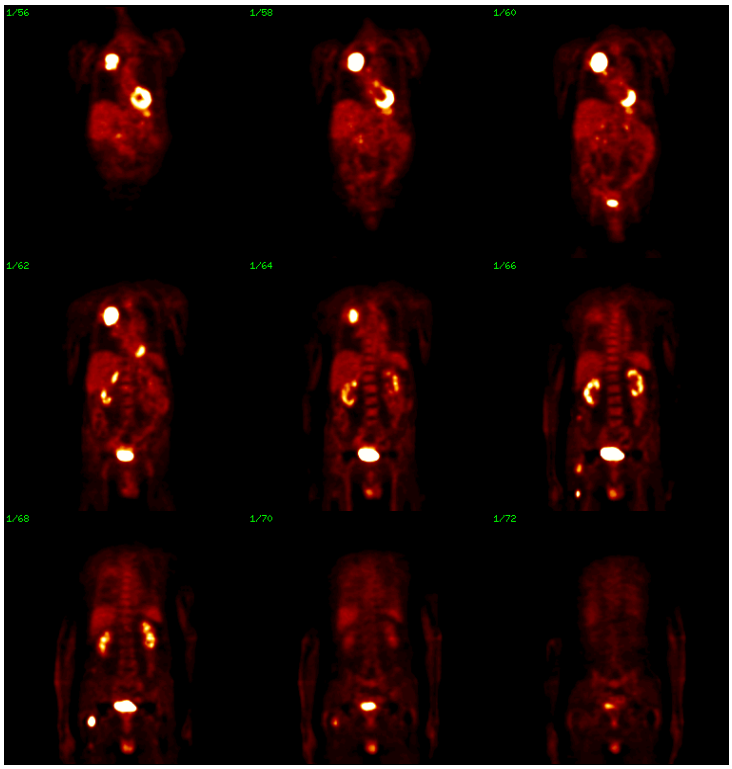

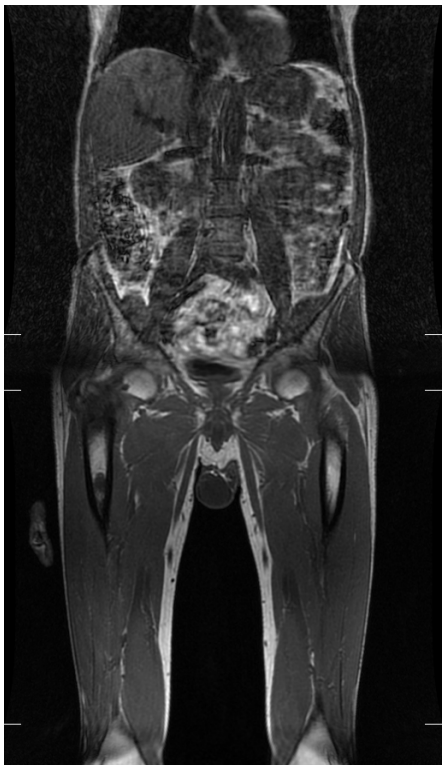

Abb.5: PET- Aufnahmen (inkl. proximaler Femur, rechts)

Abb.6: weitere Metastase, rechter Femur

5. Diskussion

5.1. Einleitung

Die Relevanz bildgebender Verfahren der Radiologie zur Diagnostik und Verlaufsbeurteilung ist insbesondere im Bereich maligner Erkrankungen unbestritten. Aufgrund der unterschiedlichen Sensitivität und Spezifität verschiedener Modalitäten bezüglich der Bildgebung struktureller Zusammenhänge gibt es bereits gewisse Schemata, wie im speziellen Fall vorzugehen ist. Mit welcher bildgebenden Modalität und in welcher Reihenfolge die diagnostische Vorgehensweise sinnvoll ist, wird beispielsweise in den diagnostischen Leitlinien der AWMF beschrieben. Welche bildgebenden Modalitäten zum Einsatz kommen, hängt u.a. vom klinischen Zustand des Patienten sowie von Verfügbarkeit und Effizienz der Technik ab.

Die Magnetresonanztomographie hat sich im Verlauf der vergangenen Jahre bei diversen Fragestellungen eindeutig etabliert. Im Bereich der Diagnostik von ZNS-Veränderungen sowie muskuloskelettalen Erkrankungen ist sie nahezu unverzichtbar. Aufgrund von strukturellen Besonderheiten in Verbindung mit Bewegungs- und Suszeptibilitätsartefakten führen konventionelle MRT-Untersuchungen jedoch vor allem im Bereich von Leber und Lunge gelegentlich zu unbefriedigen Ergebnissen.
Durch die ständige Weiterentwicklung der MRT- Geräte, MRT- Kontrastmittel, sowie Sequenzen (Einzel- und Multiechosequenzen) ergeben sich heute allerdings kürzere Akquisitionszeiten für Aufnahmen in Atemanhaltetechnik bei konsequenter Verbesserung der Bildqualität.
Derart gelingt es, auch in den Bereichen der thorakalen und abdominellen Bildgebung von den Vorzügen der MRT wie Planbarkeit der Untersuchungsebene, hoher Weichteilkontrast und Fehlen von Röntgenstrahlen zu profitieren.

5.2. Möglichkeiten und Grenzen höherer Feldstärken

Aufgrund der erwähnten stetigen Forschungsarbeit und Weiterentwicklung ist der Einsatz von 3.0T- MRT- Geräten in der klinischen Routine nur eine Frage der Zeit. Die Steigerung der SNR bei doppelter Feldstärke (im Vergleich zu 1.5T) ermöglicht in Kombination mit neuen Methoden, wie der parallelen Bildgebung, höhere Auflösungen bzw. schnellere Datenakquisition.
Die Steigerung der Feldstärke von 1.5T auf 3.0T führt allerdings auch zu Änderungen der Relaxationszeiten. Die T1- Relaxationszeit bspw. verlängert sich um ca. 30 – 50%, dadurch wird der T1- Kontrast reduziert. Unter Verwendung geeigneter Kontrastmittel bleibt der diagnostische Aussagewert jedoch ausreichend. Ausgenutzt werden kann dieser Effekt besonders bei Gradientenechosequenzen: die längere T1-Relaxationszeit bei 3.0T ermöglicht die Unterdrückung des Hintergrundsignals während der gesamten Akquisitionszeit, was sich sogar in einem verbesserten Kontrast ausdrückt (74).
Probleme ergeben sich bei höheren Feldstärken bspw. in dem zeitabhängigen rascheren Signalabfall der T2*- Relaxationszeit u.a. bei ultraschnellen Einzelschuss-Sequenzen. Ab einem gewissen Zeitpunkt nach Anregung enthalten aufgenommene Daten nicht mehr genügend Signal zur diagnostischen Auswertung. Ein weiteres feldstärkeabhängiges Problem sind die Suszeptibilitätsartefakte, lokale Verzerrungen an Luft- Gewebe- Grenzen. Sie können sich auch aufgrund von Überlagerungen als scheinbar erhöhte Signalintensität darstellen, was zu Fehlinterpretationen führen kann (25). Die Zahl derartiger Artefakten steigt mit zunehmender Feldstärke an. Als drittes Problem sei die spezifische Absorptionsrate (SAR) genannt. Sie beschreibt die pro Zeiteinheit und Körpergewicht aufgenommene Energie durch Hochfrequenzanregungen. Eine höhere Feldstärke führt zu einer Steigerung der Resonanzfrequenz. Daraus resultiert eine erhöhte Gewebeleitfähigkeit, direkt proportional zur Absorption. Es besteht die Möglichkeit der Entstehung lokaler „hot spots“, wenn die eingestrahlten RF- Impulse in Wärme umgewandelt werden (33). Heidemann et al. favorisieren als Lösung dieser Probleme die parallele Bildgebung. Durch partielle Auslesung des k- Raums – also der Rohdatenmatrix – reduziert sich die Bilddatenmenge und damit auch die Akquisitionszeit. Die Anzahl der Hochfrequenzanregungen verringert sich, die SAR bleibt unterhalb der geforderten Grenzen. Der Einsatz von Beschleunigungsfaktoren ermöglicht eine Verkürzung der

Interechozeiten (Zeiten zwischen zwei TE), folglich gibt es weniger Suszeptibilitätsartefakte und dem beschleunigten Signalabfall der T2*-Relaxationszeit wird entgegengewirkt, was wiederum eine höhere Auflösung erlaubt (25).

Bezüglich der Verwendung von Kontrastmitteln ist zu erwähnen, dass der Einsatz gleicher Mengen Kontrastmittel bei 3.0T eine bessere diagnostische Auswertung gewährleistet, verglichen mit 1.5T. Es gibt bereits erste Anhaltspunkte, dass der Einsatz größerer Mengen, die Aussagekraft der Bilder sowie die Differenzierung zwischen Tumor und gesunden Gewebe anscheinend sogar noch verbessern kann (84).

Kangarlu et al. beschäftigten sich mit den biologischen Auswirkungen des Hochfeldes auf den menschlichen Körper. Sie unterscheiden indirekte Effekte auf makroskopischer Ebene, wie sie bei der Beschleunigung ferromagnetischer Objekte (Aneurysmaclips, Herzschrittmacher) auftreten, von sog. inhärenten Effekten. Denn auch auf molekularer Ebene erfolgt eine Ausrichtung im magnetischen Feld. Retinale Stäbchen, Fibrinfasern und auch oxygenierte Erythrozyten können sich ausrichten. Diese Phänomene könnten sich bspw. in Form von Störungen der Blutkoagulation oder dem Auftreten von Phosgenen (visuelle Eindrücke von Lichtblitzen während Augenbewegungen) bemerkbar machen.

Diese Beeinträchtigungen sind theoretisch alle möglich, praktisch jedoch bis auf leichten Schwindel oder Phosgene bei abrupten Kopfbewegungen kaum relevant. Die Möglichkeit von Herzrhythmusstörungen wurde lange Zeit befürchtet. Sie konnte jedoch im Tierexperiment nicht nachgewiesen werden, ein entsprechendes Korrelat beim Menschen fehlt ebenfalls (33).

5.3. Ganzkörper- MRT und Anwendungsoptionen

Die Anwendung der Ganzkörper- MRT umfasst vielerlei Optionen, ihr Einsatz ist sowohl in der Sekundärprävention, beim Staging und Re- Staging, im Therapie-Monitoring, sowie in der Rezidivdiagnostik durchaus denkbar.
In Deutschland gibt es verschiedene Institute und Einrichtungen, die sich schwerpunktmäßig auf Prävention und Früherkennung von Krankheiten spezialisieren. So gibt es bereits diverse Einrichtungen die entsprechende diagnostische und therapeutische Leitlinien entwickelten, wie beispielsweise das Robert- Koch- Institut oder der Krebsinformationsdienst (KID).
Bei Vorsorgeuntersuchungen handelt es sich um eine Form der Sekundärprävention. Damit für bestimmte Erkrankungen Früherkennungsprogramme etabliert werden können, müssen gewisse Vorraussetzungen erfüllt werden. Die Krankheit muß in der Bevölkerung eine hohe Prävalenz haben und zu einer hohen Morbidität bzw. Mortalität führen. Die präklinische Phase muß ausreichend lang sein, um diese mit Tests zu erkennen und die biologische Entstehung der Krankheit sollte bekannt sein. Besonders wichtig ist auch die positive therapeutische Beeinflussbarkeit. Letztendlich sollte das Testverfahren sicher sein und von potenziellen Patienten akzeptiert werden (5,19).
Die Essener Forschungsgruppe um Fr. Dr. Göhde bescheinigt der GK-MRT zumindest das Fehlen schädlicher Nebenwirkungen, eine hohe Patientenakzeptanz sowie eine hohe diagnostische Sicherheit. Sie erarbeiteten ein Untersuchungsprotokoll zur Darstellung früher atherosklerotischer Veränderungen im arteriellen Gefäßbett, dem Myokard und dem Gehirn unter Verwendung einer Ganzkörper- MRT mit Einschluß einer MR- Angiographie und einer MR-Kolonographie zum Nachweis kolorektaler Raumforderungen. Relevante Untersuchungsbefunde wurden bei 90 der 169 Patienten diagnostiziert (entspricht: 53%), in 28% der Untersuchungen wurden relevante Nebenbefunde erkannt, darunter mehrere malignomverdächtige Läsionen im Gehirn und ein Nierenzellkarzinom. Bezüglich der Darstellung kolorektaler Veränderungen wird auf den Vorteil gegenüber der konventionellen Koloskopie hingewiesen, dass auch extraintestinale Läsionen darstellbar sind. So besteht die Möglichkeit, bei Verdacht auf Neoplasien des Kolons, zugleich Aussagen über etwaige Leberläsionen zu treffen (19). Auch eine weitere Essener Forschungsgruppe kam aufgrund einer

Studie über kardiovaskuläre Ganzkörper- MRT zu dem Ergebnis, das durch kombinierte MRT- Protokolle differenzierte Aussagen bspw. über das gesamte arterielle Gefäßbett, das Gehirn und das Herz in nur einer Untersuchung bei akzeptabler, effektiver Untersuchungszeit von 45 Minuten getroffen werden können. Auch bei dieser Studie wurde auf die „zufällige“ Detektion relevanter, therapiebedürftiger Nebenbefunde hingewiesen (26).

Ein weiteres großes Einsatzgebiet verspricht das Staging von Tumorerkrankungen und in deren Verlauf auch das Re- Staging nach Radio- und/ oder Chemotherapie. Viele Primärtumore sind zum Zeitpunkt ihrer Diagnose bereits metastasiert. Deshalb kommt vor allem der differenzierten Suche nach Metastasen eine entscheidende Rolle zu. Das Problem dabei ist, dass eine Metastasierung grundsätzlich jede anatomische Region befallen kann. Das Staging basiert in aller Regel auf einer gezielte Metastasensuche in dem der Tumorerkrankung entsprechenden Verteilungsmuster. Dafür bedarf es zumeist eines multimodalen Untersuchungs-ansatzes; d.h. es werden unter Umständen konventionelles Röntgen, Sonographie, dedizierte CT und MRT, eventuell zusätzlich eine Skelettszintigraphie durchgeführt. Dies kann bei manchen Patienten den Eindruck erwecken, dass viele Untersuchungen wahllos durchgeführt werden. Und selbst wenn die Notwendigkeit hinreichend erklärt wird, ist es doch für den ohnehin verunsicherten Patienten sehr strapaziös. Folglich verspricht ein unimodaler Diagnoseplan, gesetzt dem Fall der diagnostischen Sicherheit, eine bessere Akzeptanz durch die Patienten und eventuell auch Kosteneinsparungen. Hinzu kommt, dass das unimodale Vorgehen im Rahmen einer Ganzkörperuntersuchung auch metastatische Veränderungen außerhalb des „klassischen“ Verteilungsmusters aufzeigen kann.

Seit einigen Jahren werden deshalb von unterschiedlichen Forschungsgruppen verschiedene Ansätze zu Ganzkörperuntersuchungen verfolgt. Lauenstein et al. veröffentlichte 2004 eine Studie zum Vergleich von Ganzkörper- MRT mit CT, dedizierter MRT und Szintigraphie. Bei bekannten Primärtumoren wurde der Körper vom Kopf bis zu den Knien auf Metastasen des Gehirns, der Lunge, der Leber und des Skelettsystems untersucht. Die Ergebnisse der Ganzkörperuntersuchung wurden mit denen der jeweiligen Referenzmethode direkt verglichen. Die Studie ergab, dass in der Ganzkörper-MR-Tomographie alle Läsionen der Lunge, der Leber und des Hirns > 6mm gesehen wurden. Kleinere Läsionen der Lunge, die computertomographisch detektiert wurden, wurden zwar übersehen, waren aufgrund

ihrer geringen Größe jedoch ohne therapeutische Konsequenz. Des Weiteren wurde eine Leberläsion entdeckt, die in der CT nicht erkennbar war, sowie Skelettläsionen bei 24 Patienten im Vergleich zu 21 Patienten, welche mithilfe der Szintigraphie beschrieben wurden. Diese wurden im Follow-up bestätigt, waren jedoch therapeutisch nicht relevant (42).
Eine 2008 veröffentlichte, französische Studie vergleicht die Aussagekraft von Ganzkörper- MRT unter Verwendung kontrastmittel- verstärkter, volumen-interpolierter 3D- Sequenzen (VIBE) mit den Ergebnissen von CT, Szintigraphie, GK-PET und dedizierter MRT des Kopfes an 32 Patienten mit soliden Tumoren. Im abdominellen Bereich (Leber, Nebennieren) konnten annähernd gleich viele Läsionen dargestellt werden. Es zeigten sich mehr knöcherne Läsionen im Bereich von Becken, langen Röhrenknochen, Schädel und Wirbelsäule, weniger Läsionen im Bereich der Rippen – verglichen mit der Skelettszintigraphie. Intrapulmonale Läsionen wurden im CT bei 13 Patienten beschrieben, im MRT nur bei 10 Patienten. Die Forschungsgruppe kommt zu dem Schluß, dass die GK-MRT unter Verwendung der VIBE- Sequenz ein hohes Potential bezüglich des Tumorstaging besitzt (83).

Auch die vorliegende Studie basiert auf dem Vergleich der Ganzkörper-MR-Tomographie mit Referenzuntersuchungen. Es wurde ein direkter Vergleich von GK-MRT mit CT- Untersuchungen bzw. Skelettszintigraphien erstellt. Dabei konnten bestehende Meinungen bestätigt werden. Die GK-MRT ist der CT- Thorax bei der Detektion pulmonaler Läsionen insgesamt unterlegen (CT: 44 Läsionen, MRT: 21 Läsionen, Konkordanz: 36,4%). Besonders bei Läsionen ≤ 5mm ist die Aussagekraft der MRT sehr eingeschränkt. Hinsichtlich der Darstellung hepatischer Veränderungen im Vergleich von GK-MRT und CT- Abdomen ergibt sich ein anderes Bild; es wurden eindeutig mehr Läsionen bei der Auswertung der MRT- Bilder entdeckt (CT: 21 Läsionen, MRT: 31 Läsionen, Konkordanz: 85,7%).
Bezüglich der Detektion von Skelettveränderungen können unter Verwendung geeigneter MRT- Sequenzen zufriedenstellende Resultate erreicht werden. Es wurden fast gleiche Anzahlen von ossären Filiae dargestellt wie mithilfe der Knochenszintigraphie (Szintigraphie: 29 Läsionen, MRT: 28 Läsionen), die Konkordanzrate lag dabei jedoch nur bei 51,7%.
Wenn man davon ausgeht, dass sich Ganzkörperuntersuchungen durchsetzen werden, ist der nächste Schritt, verschiedene Ganzkörperuntersuchungsverfahren

miteinander zu vergleichen. Die Kombination von PET mit CT ermöglicht die gleichzeitige Akquisition funktioneller Daten mit anatomisch- morphologischen Korrelaten. Der Vergleich von PET/CT und Ganzkörper- MRT ist naheliegend. Erste Studien dieser Art wurden bereits durchgeführt. Antoch et al. kommen zum Ergebnis, dass das PET/CT- Verfahren zum TNM- Staging von Tumorpatienten eine höhere Genauigkeit im Vergleich zur GK-MRT aufweist. Das T- Stadium (die lokale Ausbreitung) wurde durch PET/CT in 80%, in der GK-MRT in nur 52% korrekt bestimmt. Auch bei der Bestimmung des Lymphknotenstatus (N- Stadium) differieren die Resultate stark: in 93% wurden Lymphknoten mittels PET/CT als richtig-positiv bzw. richtig-negativ erkannt, in der GK-MRT in nur 79% der Fälle. Vergleichbare Ergebnisse lieferte nur die Einschätzung von Fernmetastasen (M- Stadium) (3).

Bei der Beurteilung der Diskrepanzen ist das ausgewählte Patientenkollektiv zu beachten: ein Drittel der Patienten litt an einem Bronchialkarzinom als Primärtumor; zum Vergleich: nur ein Dreißigstel der Patienten hatten Leber- oder Knochentumoren (6). Und trotz stetiger Verbesserungen der MRT- Technik können kleine pulmonale Läsionen u.a. aufgrund von Bewegungs- und Suszeptibilitätsartefakten bisher nicht vergleichbar gut dargestellt werden.

Eine Erklärung für das schlechtere Abschneiden bei der Differenzierung benigner und maligner Lymphknoten ist sicher die Tatsache, dass sich das MRT- Staging allein auf Größenverhältnisse bezieht. Ein Lymphknoten ist malignomverdächtig, wenn er eine definierte Größe überschreitet, in unserem Konzept: 1,5cm. Die Vergrößerung kann jedoch auch auf eine einfache Entzündung mit Lymphknotenschwellung zurückzuführen sein. Bei der PET/CT- Auswertung hingegen war die Größe des Lymphknotens irrelevant. Ein Lymphknoten wurde als malignomverdächtig eingeschätzt, wenn er über eine gesteigerte Glukoseutilisation verfügte.

Eine Verbesserung der Einschätzung des Lymphknotenstatus mittels MRT wird durch die Verwendung ultrakleiner superparamagnetischer Eisenoxide (SPIO) erwartet (3). Ein weiterer Ansatz zur exakteren Beurteilung des Lymphknotenstatus ist der Einsatz sogenannter lymphotroper supermagnetischer Nanopartikel. Harisinghani et al. untersuchten ein Patientenkollektiv von 80 Patienten mit zum Teil metastasiertem Prostatakarzinom und konnten unter Verwendung o.g. Nanopartikel Lymphknotenmetastasen mit einer Sensitivität von 90,7% und einer Spezifität von 97,8% nachweisen. Lymphknotenmetastasen im Bereich von 5 – 10mm konnten

sogar mit einer Sensitivität von 96% dargestellt werden (23).

Bezüglich der oben genannten Studie von Antoch et al. (3) liegt die größte Aussagekraft im Vergleich von PET/CT und GK-MRT bei vorliegendem Studiendesign folglich in der Beurteilung von Fernmetastasen. Diese können unabhängig vom Primärtumor überall im Körper vorkommen. Die korrekte Differenzierung in M0 und M1 gelang der PET/CT in 94%, der MRT- Untersuchung in 93% der Fälle. Jedoch war auch hier auffällig, dass die PET/CT mehr pulmonale Läsionen detektierte, während die MRT entscheidend mehr Läsionen der Leber und des Knochens erkannte.

5.4. Lungen- MRT

Darstellbarkeit und Aussagekraft der Bildgebung der Lunge per se und des Lungenparenchyms im Speziellen sind seit Anbeginn der Magnetresonanztomographie Gegenstand vieler Studien (46). Obwohl die Computertomographie relativ zügig zum Goldstandard der Beurteilung pulmonaler Veränderungen avancierte (1), beschäftigen sich viele Forschungsgruppen mit den Limitationen der Lungen- MRT und versuchen Lösungsansätze aufzuzeigen. Es gibt jedoch auch heute bereits klare Indikationen für MRT- Untersuchungen der Lunge, besonders wenn Thoraxwand- oder Mediastinalinfiltrationen abgeklärt werden müssen.

Die Ursachen der, im Vergleich zur CT, schlechteren Bildqualität bei der Detektion von Läsionen des Lungenparenchyms liegen im strukturellen Aufbau der Lunge. Wegen ihrer relativen Protonenarmut ist die Lunge der MRT schlecht zugänglich. Des Weiteren ergeben sich Bewegungsartefakte, ausgelöst durch die Thoraxexkursionen an sich, sowie Pulsationsartefakte aufgrund der Nähe zu Herz und Aorta. Die vielen Luft- Gewebe- Grenzen im alveolären Bereich der Lunge können zusätzlich zu Verzerrungen führen, den sogenannten Suszeptibilitätsartefakten. Erschwerend hinzu kommt, dass die Signal-to-Noise-Ratio der gesunden Lunge insgesamt verhältnismäßig niedrig ist, was zu Limitationen der Bildqualität führen kann. Alle diese Probleme sind hinlänglich bekannt und beschrieben (29,46,65,67). Die Ansätze, diesen Problemen zu begegnen, sind jedoch sehr vielseitig.

Auf den Einsatz von Niederfeld- MRT soll an dieser Stelle nur kurz eingegangen werden. Unter Verwendung von Niederfeldgeräten (0.2 Tesla) lassen sich bspw. Suszeptibilitätsartefakte zwischen Alveolarwand und Alveolarraum reduzieren, das Parenchym kann besser beurteilt werden. Im Vordergrund stehen hierbei T2-gewichtete Sequenzen, die eine hohe Signalausbeute bei kurzer Messzeit ermöglichen (65).

An Hochfeldgeräten versucht man die Artefakte u.a. mithilfe schneller Sequenzen in Atemanhaltetechnik zu minimieren. Schnelle Gradientenechosequenzen ermöglichen die komplette Bildgebung der Lunge in einer Atemanhaltphase, die Akquisition der Daten erfolgt in der Inspirationsphase. Aufgrund der Zeitreduktion sind Einschränkungen der Auflösung oder der SNR möglich. Eine Studie von Schäfer et

al. des Jahres 2005 erreicht trotzdem eine Sensitivität für klinisch relevante Herdgrößen (> 4mm) von prospektiv bis zu 93% und retrospektiv sogar bis zu 96% (67). Ein weiterer Ansatz ist die Verwendung atem- bzw. EKG- getriggerter Sequenzen. Die Atemtriggerung führt besonders bei T2- gewichteten Turbo-Spinecho- (TSE-) Sequenzen zu einer deutlichen Verbesserung der Bildqualität. Über einen Atemgurt wird die Atembewegung gemessen, in der etwas längeren, bewegungsarmen Exspirationsphase werden die Bilddaten akquiriert. Trotz der längeren Scandauer wird diese Methode von Leutner et al. mit Verweis auf verschiedene Studien bevorzugt (46).

Als letzte Innovation sei die Einführung der parallelen Bildgebung in der MRT genannt. Unter Verwendung dieser Technik wurden bereits maligne Befunde in ähnlichen Größenordnungen wie mittels CT detektiert.

Aufgrund dieser Möglichkeiten zur Verbesserung der diagnostischen Verwertbarkeit von Lungen- MRT- Bildern gibt es bereits Studien, die sich mit der Diagnostik von Bronchialkarzinomen mittels MRT beschäftigen. Die Detektion pulmonaler Veränderungen basiert auf dem strukturell- funktionellen Umbau der Lunge bei einer Vielzahl von Lungenerkrankungen. Aufgrund des Wasser- und Zelleinstroms steigt die Protonendichte an, Luft- Gewebe- Grenzen werden reduziert. Auch lokale Neovaskularisierungen im Rahmen von Tumorerkrankungen resultieren in einer deutlichen Signaländerung gegenüber dem normalen, gesunden Lungenparenchym. Dies führt zu einer verbesserten Darstellbarkeit pathologischer Lungenveränderungen.

Anhand unserer Untersuchungen von Ganzkörper- MRT und CT- Thorax als Goldstandard der Referenzmethoden kamen wir zu dem Ergebnis, dass mit der MRT- Untersuchung nur 36% (16/44) der in der CT detektierten pulmonalen Läsionen nachgewiesen werden konnten. Bei den falsch- negativen Befunden handelte es sich zu einem großen Teil (78,6%) um Befunde < 5mm. Ein Grund, warum gerade kleine Läsionen schlechter detektiert werden, sind die Partialvolumeneffekte. Diese entstehen konsekutiv durch die Lücken (gaps), welche zwischen den definierten, auszulesenden Schichten zur Zeitersparnis bei der Auslesung der Daten ausgelassen werden.

Bei der Auswertung stellten sich trotzdem insgesamt 66 weitere Läsionen, v.a. in Leber und Knochen, in der GK-MRT dar. Die meisten Läsionen wurden mithilfe der LAVA- Sequenz erkannt.

Eine Heidelberger Forschungsgruppe veröffentlichte 2006 ihre Ergebnisse bezüglich der Einsetzbarkeit von MRT zum Staging von Lungenkarzinomen. Sie empfehlen bei Verdacht auf Tumoren des Lungenparenchyms vor allem 3D-Gradientenechosequenzen wie die VIBE- (Volumetric interpolated breath- hold examination) Sequenz oder EKG- getriggerte Sequenzen zur Darstellung der pulmonalen Veränderungen (29). Bezüglich der Einschätzung etwaiger Lymphknotenmetastasen zeigt sich auch in diesen Ergebnissen die Überlegenheit von PET- Untersuchungen. Während im CT und MRT nur Sensitivitäten bzw. Spezifitäten von 27-64% beschrieben werden konnten, detektiert die PET bislang pathologische Lymphknoten mit eindeutig höherer Sensitivität (67-100%) und Spezifität (76-100%). Gründe hierfür wurden bereits genannt.
Hintze et al. konstatieren des Weiteren, dass Ergebnisse hinsichtlich der Identifikation von Fernmetastasen durchweg als präzise gewertet werden können. Mit Verweis auf diverse Studien (2,3) bestätigen sie, dass die MRT im Hinblick auf ossäre Metastasen pulmonaler Tumoren sensitiver im Vergleich zur Skelettszintigraphie ist. Auch beim Nachweis von Fernmetastasen in parenchymatöse Oberbauchorgane scheint die MRT der PET/CT gleichwertig bzw. sogar überlegen (29). Auch diese Forschungsgruppe bescheinigt der GK-MRT als unimodalem, diagnostischen Verfahren im Stagingbereich onkologischer Erkrankungen – in diesem Fall bei Lungenkarzinomen – hohes Potenzial.

Aufgrund vielfältiger Forschung und Weiterentwicklung hat die Lungen- MRT bereits an Aussagekraft gewonnen; es sollten aber noch weitere Studien mit größeren Patientenkollektiven angestrebt werden.

5.5. Leber- MRT

Es herrscht weitgehende Einigkeit darüber, dass sich die Sonographie als diagnostische Basismethode bei der Detektion von Leberläsionen etabliert hat und dass sie auch zur Verlaufskontrolle herangezogen werden kann (86). Bezüglich der weiterführenden Bildgebung zur Differenzierung der Leberveränderungen gibt es in der Literatur kontroverse Ansichten (21,35,36,77,86).

Viele Studien ziehen Untersuchungen bezüglich der Sensitivität und Spezifität bei der Detektion hepatischer Läsionen heran, um abzuwägen, welche Modalitäten zum Einsatz kommen sollten. Jedoch variieren auch diese Ergebnisse mitunter enorm. Hiroshi Kondo et al. erreichten mit Sensitivitäten von 86% für kombinierte Untersuchungen bestehend aus nativer, Gd- verstärkter und Eisenoxid- verstärkter MRT ähnliche Ergebnisse wie mit einer Kombination aus CTAP/ CTHA bei Sensitivitäten von 87%. Die Spezifität war mit 95% bei der MRT höher als bei der CT-Untersuchung. Konsekutiv erklären sie, dass bei gleicher Sensitivität und etwas besserer Spezifität die Möglichkeit besteht, unter Verwendung kombinierter MRT-Protokolle auf invasive Verfahren wie CTAP zu verzichten (35,36). Diese Studie wurde im Rahmen präoperativer Detektion maligner Lebertumoren durchgeführt. Dabei ist die genaue Anzahl, Lage, aber auch Größe eventueller Läsionen essentiell, um letztendlich über das therapeutische Vorgehen zu entscheiden. Eine Studie von Semelka et al. des Jahres 1997 ergab im Vergleich zu dedizierter CT eine signifikant höhere Rate an detektierten Läsionen mittels MRT sowie bessere Ergebnisse hinsichtlich der Aussagefähigkeit über die Dignität der Veränderung. Bei 49,4% der Patienten wurden mehr Läsionen erkannt, in 75,3% der Fälle konnten mehr Läsionen bezüglich ihrer Dignität charakterisiert werden. Bei 57 der 89 Patienten wurde aufgrund der MRT- Ergebnisse das Patientenmanagement geändert (77).

Eine 2002 veröffentlichte Metaanalyse, die sich mit verschiedenen, nicht- invasiven, bildgebenden Modalitäten beschäftigte, beschreibt Sensitivitäten bezüglich der Detektion hepatischer Metastasen (35). Die Sensitivitäten, die durch verschiedenen Studien belegt sind, belaufen sich auf 60 – 100% bei der Sonographie, 36 – 94% bei der CT, 69 – 96% bei der MRT und 86 – 99% mittels PET- Untersuchung. Auffällig ist die große Bandbreite, die für die unterschiedlichen Sensitivitäten herausgearbeitet wurde. Wenn man die Modalitäten untereinander vergleicht, differieren die Ergebnisse zwar oft, die Unterschiede seien aber selten signifikant (35). Andere

Forschungsgruppen, die bspw. CT und MRT bei der Detektion von Lebermetastasen verglichen, beschreiben Sensitivitäten von ca. 80% für die MRT und ca. 74% für die CT sowohl in Bezug auf die generelle Detektion von Leberläsionen, als auch speziell für das Erkennen maligner Leberveränderungen (88).

Auch die vorliegenden Untersuchungen kamen zu dem Ergebnis, dass die MRT unter Verwendung ausgesuchter Sequenzen der CT bei der Detektion hepatischer Läsionen überlegen ist. Es konnten zwar nicht alle Läsionen, die sich in der CT darstellten, bei der MRT- Untersuchung nachgewiesen werden (85,7%), dafür wurden allerdings 13 weitere Leberläsionen, sowie 27 Läsionen außerhalb des „Referenzgebiets Leber“ detektiert.

Ein zu berücksichtigender Faktor bei all diesen Studien ist das Studiendesign. Beim Vergleich von Studien, die sich mit der Detektion hepatischer Läsionen beschäftigen, ist es wichtig zu unterscheiden, ob es sich bspw. um verschiedene hepatische Läsionen oder nur HCCs bzw. Lebermetastasen handelt. Hepatische Läsionen stellen sich in den verschiedenen bildgebenden Modalitäten unterschiedlich gut dar. Eine Zusammenschau verschiedener Forschungsergebnisse ergibt, dass die MRT bei der Charakterisierung der Dignität von Leberläsionen bessere Resultate zu erreichen scheint (21,36,80,86). Tendenziell scheint der MRT- Einsatz vorteilhaft, Sensitivitäten und Spezifitäten differieren jedoch nicht signifikant im Vergleich zu CT-Untersuchungen. Im Rahmen der Detektion hepatischer Metastasen können jedoch aufgrund ähnlicher Sensitivitäten ebenso CT- und PET- Untersuchungen in Betracht gezogen werden (35,81).

Diese Studien unterscheiden sich auch hinsichtlich der Verwendung von Kontrastmitteln. Dass der Einsatz von leberspezifischen Kontrastmitteln bei der Magnetresonanztomographie sowohl die Rate der detektierbaren Läsionen als auch ihre Charakterisierbarkeit steigert, kann als gesichert angesehen werden (21,80,86,88). Es muß dabei jedoch zwischen Gd- bzw. Mn- verstärkter und SPIO- verstärkter MRT unterschieden werden.

Kontrastmittel mit Gd- und Mn- Chelaten gehören zu der Gruppe der hepatobiliären Kontrastmittel. Die Funktionsweise basiert auf einer Erhöhung der Signalintensität des gesunden Lebergewebes aufgrund der Einlagerung der Substanz in die Hepatozyten. Daher werden sie auch positive Kontrastmittel genannt (22).

Superparamagnetische Kontrastmittel (SPIO) hingegen werden von den Kupffer ´schen Sternzellen (Zellen des retikuloendothelialen Systems) aufgenommen. Dies

führt zu einer Reduktion der Signalintensität des gesamten Leberparenchyms, daher nennt man diese Art von Kontrastmitteln auch negative Kontrastmittel. Sie ermöglichen z.B. eine genaue Differenzierung von Regeneratknoten gegenüber dysplastischen Herden, Adenomen und hepatozellulären Karzinomen. SPIO-verstärkte Kontrastmittel erreichen derzeit Sensitivitäten von bis zu 86% und Spezifitäten von bis zu 93% in Hinblick auf die Detektion von HCCs > 10mm. Das entspricht in etwa den Möglichkeiten der invasiven CTAP, auf die dann verzichtet werden könnte (35,36,86).

Die unterschiedlichen Kontrastmittel sollten folglich entsprechend der Indikation eingesetzt werden. Hypovaskuläre Läsionen und Metastasen werden besser mit SPIO erkannt, während Gd-EOB, als Beispiel eines hepatobiliären Kontrastmittels, entscheidend zur Detektion von hepatozellulären Karzinomen beitragen kann (59).

Bislang gibt es wenige Studien, die die Auswirkungen von höheren Magnetfeldstärken auf die Darstellung hepatischer Läsionen beschreiben. Eine 2008 veröffentlichte, japanische Studie vergleicht die Signalcharakteristika und Bildqualität bei 3.0T und 1.5T an einem Patientenkollektiv mit parenchymatösen Leberläsionen. Signal-to-Noise- Ratio (SNR) und Contrast-to-Noise- Ratio (CNR) wurden hierbei quantitativ ausgemessen, die Bildqualität anhand von Punkteskalen bewertet. Verwendet wurden eine 3D- VIBE- Sequenz, eine gespoilte T1- GRE- und eine STIR-Sequenz. Es zeigte sich unter Verwendung der VIBE- Sequenz ein signifikant höheres SNR und CNR des Leberparenchyms sowie eine signifikant höhere Bildqualität bei 3.0Tesla (85).

5.6. Knochen- MRT

Bei malignen Tumorerkrankungen ist das Skelettsystem nach Leber und Lunge am dritthäufigsten von Metastasierung betroffen. Bei Verdacht auf ossäre Läsionen wird standardgemäß immer zuerst eine konventionelle Röntgen- Übersichtsaufnahme angefertigt.
Ergeben sich aus diesen Aufnahmen Hinweise auf ossäre Veränderungen im Sinne von Metastasen oder kann eine Entscheidung nicht abschließend getroffen werden, schließt sich zumeist eine Knochenszintigraphie zum Nachweis oder Ausschluß ossärer Filiae an.
Im Rahmen der Skelettszintigraphie kommt es fast immer zu einer Mehranreicherung im Bereich der Metastasen als Ausdruck einer erhöhten Stoffwechselleistung (51). Jedoch kommt es zu dieser Anreicherung erst, wenn der Kochenstoffwechsel bereits geschädigt ist. Des Weiteren ergeben sich bei der Skelettszintigraphie Limitationen beim Nachweis osteolytischer Metastasen, da eine verminderte Aktivität des Knochenstoffwechsels leicht in falsch-negativen Befunden resultieren kann (45).
Mittels MRT- Untersuchungen besteht die Möglichkeit, Skelettmetastasen bereits in einem früheren Stadium des Knochenmarkbefalls zu detektieren (17,79).
Die MRT kann aufgrund ihrer Sensitivität, Spezifität und guten anatomischen Darstellung besonders für die Detektion ossärer Metastasen genutzt werden.
In früheren Studien (82) konnte bereits gezeigt werden, dass die MRT im Bereich der langen Röhrenknochen, Becken und Wirbelsäule mehr ossäre Läsionen aufzeigt als die konventionelle planare Knochenszintigraphie. Limitationen bestanden bislang im Bereich von Kalotte und Thorax, letztere u.a. aufgrund bereits beschriebener Suszeptibilitäts- und Pulsationsartefakten (41,82).

Im Rahmen der GK-MRT sind auch Aussagen über etwaige ossäre Filiae möglich. Ein Vergleich zwischen GK-MRT und Skelettszintigraphie ist folglich naheliegend. Eine bereits im Jahr 1997 veröffentlichte Studie von Eustace et al., die die Ganzkörper- MRT unter Verwendung von STIR- Sequenzen mit 99mTC-Skelettszintigraphie zur Detektion suspekter Skelettmetastasen verglich, beschrieb Sensitivitäten von 96,5% für die MRT im Vergleich zu 72% für die Szintigraphie, bzw. Spezifitäten von 100% für die MRT und 98% im Rahmen der nuklearmedizinischen Untersuchung (13). Eine andere Ganzkörperstudie, die die GK-MRT der

Skelettszintigraphie bei der Detektion ossärer Metastasen gegenüberstellte, mit einem Patientenkollektiv von 129 Patienten, konstatiert grundsätzlich eine höhere Sensitivität zugunsten der MRT. Bei 45% der positiv konkordanten Befunde war die Ganzkörper- MRT der Skelettszintigraphie überlegen. Dies äußert sich besonders in Bezug auf das exakte Ausmaß der pathologischen Befunde (17). Auch weitere Studien konnten der GK-MRT höhere Sensitivitäten als der Skelettszintigraphie in Bezug auf die Detektion ossärer Läsionen nachweisen (8,18,42).

Bei diskonkordanten Befunden erkennt die MRT oft weniger Läsionen im Bereich des Schädels und der Rippen verglichen mit der konventionellen Szintigraphie (41,82). Lauenstein et al. führen die geringere Sensitivität im Bereich des Thoraxskeletts u.a. auf die Schnittführung zurück. Die meist verwendete koronale Ausrichtung der Schnittebene resultiert in schlechteren Ergebnissen bei der Detektion von Rippenläsionen. Zusätzliche axiale Aufnahmen in diesem Gebiet könnten dem Problem Abhilfe schaffen (41). In einer weiteren Studie von Lauenstein et al. konnten alle ossären Läsionen, die mittels Skelettszintigraphie darstellbar waren, auch durch die GK-MRT nachgewiesen werden. Bei drei Patienten konnten sogar zusätzliche Knochenläsionen beschrieben werden, die im Follow-up bestätigt wurden. Diese Metastasen hatten jedoch keinen Einfluß auf das therapeutische Vorgehen (42).

In unserer Studie konnten nur 51% (15/29) der in der Skelettszintigraphie gesehenen Läsionen nachgewiesen werden. Die Läsionen, die sich nicht darstellten, lagen – entsprechend der gegenwärtigen Studienlage – zumeist im Bereich des Thoraxskeletts, aber auch der Wirbelsäule. Von den 13 weiteren ossären Läsionen, die mittels MRT beschreiben wurden, befanden sich 9 im Bereich des Beckens. Die Auswertung der GK-MRT- Bilder ergab zusätzlich 31, vornehmlich hepatische oder pulmonale, Läsionen.

Seit Einführung der kombinierten PET/CT- Untersuchung steht ein weiteres Verfahren zur Ganzkörperuntersuchung zur Verfügung. Die Vorteile basieren auf der anatomischen Detailgenauigkeit, die durch das CT vermittelt wird und der hohen diagnostischen Sicherheit in Bezug auf funktionelle Veränderung durch die integrierte PET- Untersuchung. Die Genauigkeit der MRT und PET sind in der Literatur kontrovers diskutiert. Durch eine von Antoch et al. publizierte Studie des Jahres 2003 konnten mithilfe der MRT mehr ossäre Läsionen nachgewiesen werden als mit der PET/CT (MRT: 80 Metastasen bei 11 Patienten PET/CT: 75 Metastasen bei 8 Patienten) (2). In einer anderen Publikation beschreibt die gleiche Forschungsgruppe

Sensitivitäten von 85% für die MRT, allerdings nur 62% für die PET/CT. Die Spezifitäten ähnelten einander mit Werten von 92% für die MRT und 96% für die PET/CT (3).

Daldrup-Link et al. verglichen GK-MRT, Skelettszintigraphie und die einfache PET-Untersuchung ohne Bezug zu CT- Daten. Vergleichbar mit anderen Studien war die GK-MRT bezüglich der Detektion von Knochenmetastasen sensitiver (82%) als die Szintigraphie (71%); interessanterweise konnte der alleinigen PET- Untersuchung jedoch eine Sensitivität von 90% nachgewiesen werden (8).

Lenk et al. beschreiben die Nachteile der PET- Untersuchung in Form von geringer Spezifität und schlechter anatomischer Detailauflösung. Daraus resultieren häufig notwendigerweise gezielte Nachuntersuchungen mit anderen bildgebenden Modalitäten (45).

Es gibt auch Studien, die die GK-MRT mit herkömmlichen Verfahren wie dedizierter MRT und CT vergleichen. Ghanem et al. bspw. beschreiben hierbei, trotz einer Gesamtkonkordanz von 90,4%, dass mittels GK-MRT weniger Läsionen detektiert wurden als mit dedizierter CT und MRT. Im Hinblick auf Knochenmetastasen ließen sich mit der GK-MRT 100, mit CT und MRT 111 Läsionen darstellen. Hingewiesen wird auch in diesem Fall auf die hohe Zahl neuer Pathologien (hier: 193), die aufgrund der großen Brandbreite der GK-MRT detektiert, durch CT und MRT dagegen nicht dargestellt wurden (18).

5.7. Sequenzauswahl

Bei den Ganzkörper- Untersuchungen besteht der Anspruch in nur einer Untersuchung den gesamten Körper in auszuwertender Auflösung darzustellen. Gerade bei der GK-MRT gilt es, ein differenziertes Sequenzprotokoll zu erstellen, welches für die jeweilige Region die bestmögliche Sequenz verwendet. Schäfer et al. erstellten im Rahmen einer Studie ein GK- Protokoll zur onkologischen Früherkennung. Eine koronale STIR- Sequenz wurde als Suchsequenz eingesetzt, gefolgt von einer axialen T1-TSE-, sowie einer axialen FLAIR- Sequenz zur Darstellung des Schädels, einer axialen STIR- und VIBE- Sequenz zur Abbildung von Thorax und Lunge und einer fettgesättigten T2-TSE- Sequenz zur Abbildung von Abdomen und Becken. Die Ergebnisse waren eine hohe Auflösung über dem gesamten Field-of-View mit der Empfehlung GK-MRT unter Verwendung dieser Sequenzprotokolle u.a. sinnvoll bei Detektion und Staging von Kolonkarzinomen einzusetzen (66).

Lauenstein et al. untersuchten ebenfalls ein onkologisches Patientenkollektiv unter dem Verdacht auf Metastasen. Sie benutzten ein GK-MRT- Protokoll mit Verwendung einer schnellen T2-gewichteten, atemgetriggerten Sequenz zur Darstellung von Thorax und Abdomen gefolgt von einer 3D-GRE- Sequenz mit Kontrastmittelapplikation zur Darstellung des gesamten Integrums vom Kopf bis zu den Knien. Dabei konnten alle zerebralen, pulmonalen und hepatischen Läsionen ≥ 6mm richtig-positiv dargestellt werden im Vergleich zu CT- und Szintigraphie-Untersuchungen. Des Weiteren konnte sogar eine höhere Sensitivität bezüglich von Leber- und Knochenfiliae erreicht werden (42).

In einer früheren Arbeit untersuchte seine Forschungsgruppe speziell den Nutzen der 3D-VIBE (Volume Interpolated Breathhold Examination) - Sequenz zur Ganzkörper-Bildgebung im Rahmen einer Machbarkeitsstudie. Als Ergebnis dieser Studie ergab sich eine mit konventionellen 2D- Sequenzen vergleichbare Bildqualität. Durch Volumeninterpolation und Verwendung der Half-Fourier- Technik gelang die Akquisition der Datensätze in 22 Sekunden. Die Auswertung ergab eine ausgezeichnete Korrelation zu Referenzuntersuchungen (CT, Szintigraphie). Allein in Hinblick auf die Lungenbildgebung sei die Bildqualität im Vergleich unzulänglich, zur Verbesserung sollte die zusätzliche Verwendung einer HASTE- Sequenz - also einer Single-Shot-Fast-Spinecho- Sequenz - in Betracht gezogen werden (40).

Diesen Ansatz haben andere Forschungsgruppen mittlerweile verfolgt. Schäfer et al. bspw. verglichen eine T2-betonte HASTE- Sequenz mit einer 3D-GRE- Sequenz (VIBE) bei der Detektion von Lungenrundherden gegenüber dem Goldstandard CT. In beiden Sequenzen wurden Sensitivitäten bei einer klinischen- relevanten Herdgröße (≥ 4mm) von ca. 93% prospektiv und bis zu 96% retrospektiv erreicht. Unter Verwendung der 3D-GRE- Sequenz ergaben sich weniger falsch- positive Ergebnisse verglichen mit der HASTE- Sequenz sowie weniger Pulsationsartefakte aufgrund kurzer Echozeiten. Die Reduktion der Bewegungsartefakte durch Verkürzung der Meßzeit führt jedoch konsekutiv zu einem Verlust an SNR. Schäfer et al. präferieren in diesem Fall eine Verringerung des Flipwinkels, sodass die Bilder einen PD-gewichteten Charakter erhalten, welcher insgesamt eine hohe Signalausbeute bei allen soliden und zellhaltigen Gewebeformationen verspricht. Alternativ sei die Verwendung von multiplanaren 2D- Sequenzen zur besseren Darstellung von intrapulmonalen Herden im 3-4mm- Bereich erwähnt (67).

Regier et al. verglichen die Sensitivitäten einer axial orientierten T1w 3D-GRE mit der einer ebenfalls axial orientierten T2w HFFSE (Half Fourier Fast Spin Echo) bei der Detektion kleiner pulmonaler Läsionen gegenüber dem Goldstandard CT. Sie konstatieren, dass die T1- gewichtete 3D-GRE- Sequenz in allen Größenordnungen durchweg bessere Sensitivitäten erreicht - im Vergleich zur T2- gewichteten HFFSE-Sequenz -; im relevanten Bereich > 5mm ergeben sich mit Sensitivitäten von über 90% vergleichbare Ergebnisse mit denen der CT- Untersuchung (62).

Auch in diesem MRT- Protokoll wurde u.a. eine T1- gewichtete GRE- Sequenz verwendet. Diese konnte jedoch nicht so viele pulmonale Läsionen aufzeigen, wie unter Verwendung der LAVA- Sequenz detektiert wurden. Dies ist ein bereits beschriebenes Ergebnis vor dem Hintergrund, dass die LAVA- Sequenz ebenso wie die VIBE- Sequenz zu den dynamischen, multiphasischen, gespoilten 3D-GRE-Sequenzen gehört und eine bessere Sensitivität der VIBE- Sequenz bei der Detektion pulmonaler Läsionen schon nachgewiesen werden konnte (67). Besonders im Bereich < 10mm zeigte sich in unserer Auswertung eine Überlegenheit gegenüber den anderen Sequenzen.

Die 3D-GRE- Sequenzen eignen sich des Weiteren besonders zur Leberdarstellung. Die LAVA- Sequenz (Liver Acquisition with Volume Acceleration) wurde initial dafür entwickelt, die gesamte Leber bei hoher räumlicher Auflösung in nur einer Atemanhaltephase darzustellen. Durch die 3D- Technik gelingt eine lückenlose

Abdeckung, die Partitionen (Volumendatensätze) können dünner, d.h. mit höherer Auflösung, akquiriert werden; die Partialvolumeneffekte werden verringert. Der entstehenden Verlängerung der Meßzeit durch zusätzliche Phasenkodierschritte kann durch niedrige Flip- Winkel (15-20°) sowie kurze Repetitionszeiten (4-5ms) entgegengewirkt werden. Durch eine Zerofill- Interpolation gelingt eine weitere Beschleunigung der Sequenz aufgrund partieller k- Raum- Nutzung (101). Genau diese Spezifikationen treffen auch für die von uns verwendete LAVA- Sequenz zu; resultierend in sowohl qualitativ als auch quantitativ überzeugenden Ergebnissen. Im Bereich der Leberbildgebung war die LAVA- Sequenz in unserer Auswertung den beiden anderen Sequenzen deutlich überlegen. Sie detektierte mehr als doppelt soviele Läsionen, besonders im Bereich < 10mm konnten entschieden mehr Filiae registriert werden. Bei einer Konkordanzrate von 85,7% scheint sie der CT-Abdomen- Untersuchung nahezu ebenbürtig.

Eine 2008 veröffentlichte, chinesische Studie verglich die Detektionsrate kleiner, hepatozellulärer Karzinome unter Verwendung der dynamischen, kontrastmittel-verstärkten 3D- VIBE sowie unter Verwendung planarer T1- und T2- Sequenzen bei 3.0Tesla. Insgsamt wurden 66 Läsionen bei 61 Patienten beschrieben, davon konnten 65 (98.5%) auf den Bildern der 3D- VIBE-Sequenz definiert werden. Die planaren Sequenzen verfügten über Detektionsraten zwischen 65 – 80%. Die 3D-Sequenz konnte signifikant mehr Läsionen detektieren bei signifikant besserer qualitativer Genauigkeit (87).

Bei der Suche nach Knochenfiliae mithilfe der MRT wird besonders oft die STIR-Sequenz verwendet (13,17,18,78,82). In mehreren Arbeiten wird beschrieben, dass die Sensitivität der MRT unter Verwendung einer Turbo-STIR- Sequenz zur Detektion ossärer Läsionen höher ist als die der Skelettszintigraphie (13,17). Ghanem et al. bescheinigen der MRT in einer 2005 veröffentlichten Studie sogar eine bessere Sensitivität als der GK-PET (18). Das von uns verwendete MRT- Protokoll beinhaltete ebenfalls die Verwendung einer STIR- Sequenz. Entgegen den Erwartungen wurden jedoch bei der Auswertung der STIR- Sequenz weniger ossäre Läsionen dargestellt als in der T1- und der 3D-GRE- Sequenz. Die 3D-GRE- Sequenz (LAVA) registrierte in unserer Studie mit Abstand auch die meisten Knochenfiliae.

Insgesamt ist zu konstatieren, dass die LAVA- Sequenz zum Einsatz im Rahmen von Ganzkörper-MRT- Protokollen sehr geeignet ist. Aufgrund der 3D- Rekonstruktion gelingt eine hohe räumliche Auflösung, die Schnelligkeit der Datenakquisition erlaubt

die Darstellung von Leber oder Lunge in nur einer Atemanhaltephase, was wiederum zu weniger Artefakten führt. Des Weiteren überzeugt die Repräsentation ossärer Veränderungen. Mit diesen drei Gebieten umfaßt man das Spektrum der häufigsten Manifestationen von Metastasen maligner Erkrankungen und sollte daher eine 3D-GRE- Sequenz für GK-MRT- Protokolle zumindest bei onkologischen Patienten empfehlen.

6. Zusammenfassung

Bildgebende Verfahren spielen in der Diagnostik und Therapie verschiedenster Erkrankungen eine entscheidende Rolle. Besonders im Bereich der Onkologie sind hierbei Ganzkörperdarstellungen zum Ausschluß oder Nachweis einer möglichen Metastasierung wünschenswert. Aufgrund technischer Erneuerungen ist es seit einiger Zeit möglich, Ganzkörperuntersuchungen durchzuführen. Die Magnetresonanztomographie als Ganzkörper- Modalität ist eine gut verträgliche Untersuchungsmethode ohne Einwirkung von Strahlen oder Verwendung jodhaltiger Kontrastmittel, die große Akzeptanz von Seiten der Patienten erfährt. Die hier vorliegende Ganzkörperstudie beschreibt den Einsatz einer bildgebenden Modalität, die sowohl im Bereich der Weichteile als auch des Skelettsystem eine große Aussagekraft hinsichtlich struktureller Veränderungen aufweist. Bei guter diagnostischer Breite können Aussagen über die Lunge, die Leber und das Skelettsystem in nur einer Untersuchung gemacht werden. Ziel dieser Studie ist es, die Wertigkeit einer Ganzkörper- MRT bei einer höheren Feldstärke von 3.0 Tesla unter Verwendung optimierter Sequenzparameter zu evaluieren.

In dem Zeitraum von September 2004 bis März 2005 erhielten 48 Patienten in der Klinik für Strahlenheilkunde der Charité Campus Virchow Klinikum eine Ganzkörper-MRT- Untersuchung an einem 3.0T- Magnettomographen.

Bei allen Patienten wurde ein standardisiertes Untersuchungsprotokoll verwendet, welches sowohl eine T1-gewichtete GRE- Sequenz, eine STIR- Sequenz als auch eine 3D-GRE-fatsat- Sequenz beinhaltete. Die Auswertung der Bilder erfolgte durch zwei MRT- erfahrene Radiologen; neben der Anzahl der Läsionen wurden auch deren Größe und Lokalisation sowie ggf. relevante Nebenbefunde notiert. Diese Ergebnisse wurden mit denen der - im Rahmen der Diagnostik bereits durchgeführten - Referenzuntersuchungen verglichen. Dabei wurden CT- Bilder erneut ausgewertet, die Ergebnisse der Szintigramme stützen sich auf bereits vorhandene Befunde der Untersuchungen.

Der Vergleich mit den Referenzuntersuchungen ergab ein gemischtes Bild. Die Konkordanzraten variierten von 36,4% (im Vergleich MRT/ CT- Thorax) über 51,7% (im Vergleich MRT/ Skelettszintigraphie) bis hin zu 85,7% (im Vergleich MRT/ CT-Abdomen). Das bedeutet, dass es vor allem auf dem Gebiet der MRT-Lungenbildgebung noch Defizite gibt, während die MRT- Leberbildgebung

mittlerweile den direkten Vergleich mit der Computertomographie anstreben kann. Ein generelles Problem scheint weiterhin die Darstellung sehr kleiner Veränderungen < 10mm, welche mit der MRT nicht zuverlässig erkannt werden. Es bleibt zu diskutieren, ob diese Befunde von klinisch- therapeutischer Relevanz sind.

Auch innerhalb des MRT- Protokolls haben wir einen Vergleich zwischen der Wertigkeit der verschiedenen Sequenzen angestrebt. Die dabei erreichte Konkordanzrate lag nur bei 44,1%, wobei die Vielzahl der Läsionen, welche nur unter Verwendung der 3D-GRE- Sequenz darstellbar war, das Ergebnis entscheidend beeinflusst. Überraschend war das schlechte Abschneiden der STIR- Sequenz vor allem in Bezug auf ossäre Veränderungen, da vergleichende Forschungsarbeiten ihr bislang ein großes Potenzial zusprachen. Bei unseren Auswertungen war die verwendete 3D-GRE-fatsat- Sequenz (LAVA) den anderen eindeutig überlegen, sowohl in Bezug auf die Anzahl der erkannten Läsionen als auch in Hinblick auf qualitative Darstellbarkeit. Die Sensitivität der 3D- GRE-fatsat- Sequenz betrug im intersequenziellen Vergleich 96,7%.

Die Bildqualität bei 3.0 Tesla läßt sich unter Einsatz der parallelen Bildgebung sowie der Verwendung schnellerer Sequenzen und optimierter Sequenzparameter über das Qualitätsniveau der zumeist genutzten 1.5 Tesla- Geräte steigern.

Zusammenfassend ergeben sich erste Anhaltspunkte, dass die MRT heute über ein Ganzkörper- Potenzial verfügt, das über die AWMF- Leitlinien hinaus relevante Befunde mit therapeutischen Konsequenzen erfassen kann. Weitere Studien sollten sich jedoch anschließen mit dem Ziel, die Lungenbildgebung zu verbessern sowie die räumliche Auflösung in den Submillimeterbereich zu steigern, um den direkten Vergleich mit CT- Aufnahmen zu ermöglichen.

7. Abkürzungsverzeichnis

AFP	α1- Fetoprotein
AWMF	Arbeitsgemeinschaft der wissenschaftlichen medizinischen Fachgesellschaften
BWK	Brustwirbelkörper
Ca.	Karzinom
CA	Karzinom- assoziiertes Antigen
CEA	Carcino- embryonales Antigen
CCC	Cholangiozelluläres Karzinom
CT	Computertomographie, Computertomogramm
cCT	Kraniale Computertomographie
CNR	Contrast-to-Noise- Ratio = Kontrast-zu-Rausch-Verhältnis: Unterschied der Signalamplitude zwischen Objekt und Umgebung, geteilt durch das Hintergrundrauschen
CTAP/CTAH	CT- Arterioportographie, CT-Arteriographie
FLAIR	Fluid Attenuated Inversion Recovery(sequenz)
FOV	Field-of-View
Gd	Gadolinium
GRE	Gradientenecho(sequenz)
HCC	Hepatozelluläres Karzinom
HF-	Hochfrequenz-
LK	Lymphknoten
LWK	Lendenwirbelkörper
KM	Kontrastmittel
Mn	Mangan
MRT	Magnetresonanztomographie, Magnetresonanztomogramm
ÖGD	Ösophago-Gastro-Duodenoskopie
PD	Protonendichte
PET	Positronen- Emissions- Tomographie
PSA	Prostata- spezifisches Antigen
Ref.U.	Referenzuntersuchung
RF- coils	Radiofrequenz- Spulen
RKI	Robert- Koch- Institut

SAR	Spezifische Absorptionsrate
SNR	Signal-to-Noise- Ratio = Signal-zu-Rausch- Verhältnis: Maß für die technische Qualität eines Signals, welches durch ein Rauschsignal überlagert wird
SPIO	Superparamagnetische Eisenoxidpartikel
STIR	Short- Tau- Inversion- Recovery(sequenz)
TE	Echozeit
TI	Inversionszeit
TR	Repetitionszeit
TSE	Turbospinecho(sequenz)
VIBE	Volume interpolated breathhold examination
ZNS	Zentrales Nervensystem

8. Abbildungsverzeichnis

8.1. Abbildungen

Abb.1: Metastase im rechten Femur (T1)
Abb.2: Metastase im rechten Femur (STIR)
Abb.3: im CT- Abdomen falsch-negativ bewertete Metastase im rechten Femur
Abb.4: Darstellung des Primärtumors (T1 post KM)
Abb.5: PET- Aufnahmen (inkl. proximaler Femur, rechts)
Abb.6: weitere Metastase, rechter Femur

8.2. Tabellen

Tab.1: Prozentualer Anteil verschiedener Tumorentitäten an der Gesamtzahl der Krebssterbefälle bei Männern im Jahr 2004 in Deutschland (Quelle: Amtliche Todesursachenstatistik, Statistisches Bundesamt, Wiesbaden)
Tab.2: Prozentualer Anteil verschiedener Tumorentitäten an der Gesamtzahl der Krebssterbefälle bei Frauen im Jahr 2004 in Deutschland (Quelle: Amtliche Todesursachenstatistik, Statistisches Bundesamt, Wiesbaden)
Tab.3: Grunderkrankungen des Patientenkollektivs unterteilt in benigne und maligne Ätiologie
Tab.4: Untersuchungsprotokoll der MRT- Untersuchung am 3.0T-MRT
Tab.5: Sequenzparameter des standardisierten Untersuchungsprotokolls am 3.0T- MRT (zur Klärung der Abkürzungen siehe Abkürzungsverzeichnis)
Tab.6: Geräteeinstellungen beim standardisierten Untersuchungsprotokoll der CT- Untersuchung
Tab.7: Schema der Auswertung unterteilt in Modalitäten und Organe
Tab.8: Anzahl und Verteilung der gefundenen Läsionen unter Verwendung der T1- Sequenz
Tab.9: Anzahl und Verteilung der gefundenen Läsionen unter Verwendung der STIR- Sequenz
Tab.10: Anzahl und Verteilung der gefundenen Läsionen unter Verwendung der LAVA- Sequenz

Tab.11: Auswertung bezüglich Diskrepanz und Konkordanz innerhalb der verschiedenen Sequenzen
Tab.12: Direkter Vergleich der drei verwendeten Sequenzen: T1, STIR, LAVA hinsichtlich der Anzahl und Lokalisation der gefundenen Läsionen
Tab.13: Übersicht der im CT- Thorax gesehenen Läsionen unterteilt nach Lokalisation
Tab.14: Übersicht der im MRT gesehenen Läsionen im Vergleich zum CT-Thorax
Tab.15: Tabellarischer Vergleich der Modalitäten CT- Thorax und GK-MRT bezüglich der Summe an detektierten Läsionen
Tab.16: Übersicht der im CT- Abdomen gesehenen Läsionen unterteilt nach Lokalisation
Tab.17: Übersicht der im MRT gesehenen Läsionen im Vergleich zum CT-Abdomen
Tab.18: Tabellarischer Vergleich der Modalitäten CT- Abdomen und GK-MRT bezüglich der Summe an detektierten Läsionen
Tab.19: Übersicht der in der Szintigraphie gesehenen Veränderungen unterteilt nach Lokalisation
Tab.20: Übersicht der im MRT gesehenen Läsionen im Vergleich zur Knochenszintigraphie unterteilt nach Lokalisation
Tab.21: Tabellarischer Vergleich der Modalitäten Skelettszintigraphie und GK-MRT bezüglich der Summe an detektierten Läsionen
Tab.22: Patientenbezogener Vergleich der Befunde aus CT und GK-MRT beim 1. Patientenbeispiel
Tab.23: Patientenbezogener Vergleich der Befunde aus CT und GK-MRT beim 2. Patientenbeispiel

8.3. Diagramme

Diagramm 1: Graphische Darstellung der gefundenen Läsionen unterteilt nach Größe und verwendeter Sequenz im Bereich der Lunge
Diagramm 2: Graphische Darstellung der gefundenen Läsionen unterteilt nach Größe und verwendeter Sequenz im Bereich der Leber
Diagramm 3: Graphische Darstellung der gefundenen Läsionen unterteilt

nach Größe und verwendeter Sequenz im Bereich des Skelettsystems

Diagramm 4: Graphische Darstellung der im CT- Thorax gesehenen Läsionen unterteilt nach Lokalisation

Diagramm 5: Graphische Darstellung der mithilfe der MRT gefundenen Läsionen innerhalb und außerhalb des Referenzgebiets „Lunge“

Diagramm 6: Graphischer Vergleich der Gesamtsumme gefundener Pathologien unter Verwendng von CT- Thorax und GK-MRT

Diagramm 7: Graphische Darstellung der im CT- Abdomen gesehenen Läsionen unterteilt nach Lokalisation

Diagramm 8: Graphische Darstellung der mithilfe der MRT gefundenen Läsionen innerhalb und außerhalb des Referenzgebiets „Leber“

Diagramm 9: Graphischer Vergleich der Gesamtsumme gefundener Pathologien unter Verwendng von CT- Abdomen und GK-MRT

Diagramm 10: Graphische Darstellung der in der Skelettszintigraphie gesehenen Läsionen unterteilt nach Lokalisation

Diagramm 11: Graphische Darstellung der mithilfe der MRT gefundenen Läsionen innerhalb und außerhalb des Referenzgebiets „Knochen“

Diagramm 12: Graphischer Vergleich der Gesamtsumme gefundener Pathologien unter Verwendung von Skelettszintigraphie und GK-MRT

9. Literaturverzeichnis

1. Abolmaali et al. – Moderne Diagnostik von Lungenrundherden, Radiologe, 2004; 44:472-483
2. Antoch et al. – Whole-Body Dual-Modality PET/CT and Whole-Body MRI for Tumor Staging in Oncology, JAMA, 2003; 290:3199-3206
3. Antoch et al. – Ganzkörpertumorstaging: MRT oder PET/CT, Radiologe, 2004; 44:882-888

---

4. Ba-Ssalamah et al. – Detection of focal hepatic lesions: comparison of unenhanced and SHU 555A- enhanced MR imaging versus biphasic helical CTAP, J Magn Reson Imaging, 2000; 11:665-675
5. Becker, N. – Screening aus epidemiologischer Sicht, Radiologe, 2002; 42: 592-600
6. Blomqvist et al. – Whole-Body Imaging with MRI or PET/CT: The Future for Single-Modality Imaging in Oncology, JAMA, 2003; 290:3248-3249

---

7. Cormier et al. - Management of Hepatocellular Carcinoma, Journal of Gastrointestinal Surgery, 2006; 10:761-780

---

8. Daldrup-Link et al. – Whole-Body MR imaging for Detection of Bone Metastases in Children and Young Adults: Comparision with Skeletal Scintigraphy and FDG-PET, AJR, 2001; 177:229-236
9. de Waal et al. – Empfehlungen zur Diagnostik, Therapie und Nachsorge: Mammakarzinome; Manuale des Tumorzentrums München: Sauer H-J (Hrsg):, 8.Auflage 2001
10. Dietrich et al. - iPAT: Applikationen für schnelle und kardiovaskuläre MRT, 2002; electromedica 70, 2:149-162
11. DRG: Mitteilungen der DRG, RöFo, 2006; 178:128-130

---

12. Engel et al. - Früherkennung des Mammakarzinoms in Deutschland wirkungslos? Anstieg der Mortaltität in den letzten 30 Jahren, Onkologe, 1999; 10:933-934

13. Eustace et al. – A comparison of whole-body turboSTIR MR imaging and planar 99mTc-methylene diphosphonate scintigraphy in the examination of patients with suspected skeletal metastases, AJR, 1997; 169:1655-1661

---

14. Ferlay et al. - Estimates of the cancer incidence and mortality in Europe in 2006, Annals of Oncology, 2007; 18:581-592

---

15. Gärtner et al. - Bronchialkarzinom: Empfehlungen zur Diagnostik, Therapie und Nachsorge, Herausgeber: Interdisziplinälre Tumorzentrum Tübingen, 2. Auflage,1999; ISSN 1438-8979
16. Gesellschaft der epidemiologischen Krebsregister in Deutschland e.V. (GEKID) und RKI: Krebs in Deutschland, 5. Auflage, Saarbrücken 2006
17. Ghanem et al. – Ganzkörper- MRT vs. Skelettszintigraphie bei der Detektion ossärer Metastasen solider Tumoren, Radiologe, 2004; 44:864-873
18. Ghanem et al. – Detektion von Knochenmarkmetastasierung und –infiltration in der Ganzkörper- MRT unter Verwendung einer Turbo-STIR-Bildgebung, RöFo, 2005; 177:161
19. Göhde et al. – Prävention ohne Strahlen - eine Strategie zur umfassenden Früherkennung mittels Magnetresonanztomographie (MRT), Radiologe, 2002; 42:622-629
20. Greenlee et al. - Cancer Statistics 2000, Cancer J. Clin., 2000, 50:7-33
21. Grimm et al. – Vergleich von Doppel-Spiral-CT und MnDPDP- verstärkter MRT zur Erfassung und Charakterisierung von Leberläsionen, RöFo, 2001; 173:266-272

---

22. Hammerstingl et al. - Contrast medium enhanced magnetic resonance tomography of liver metastases: positive versus negative contrast media, Radiologe 2001; 41(1): 24-39
23. Harisinghani et al. – Noninvasive detection of clinically occult lymph-node metastases in prostate cancer, N Eng J Med, 2003; 348:2491-2499
24. Harris et al. – Breast cancer screening, Cancer and Metastasis Review, 1997; 16:231-262
25. Heidemann et al. – Möglichkeiten und Grenzen der parallelen MRT im Hochfeld, Radiologe, 2004; 44:49-55

26. Herborn et al. – Kardiovaskuläre Ganzkörper- MRT: Möglichkeiten und Grenzen in der Früherkennung, Radiologe, 2004; 44:826-834
27. Herold: "Innere Medizin, 2007, 354-358
28. Herth et al. - Diagnostik und Stadieneinteilung beim Lungenkarzinom, Onkologe, 2006; 12:719-727
29. Hintze et al. – MRT zum Staging des Lungenkarzinoms, Radiologe, 2006; 46:251-259
30. Huober et al. - Bisphosphonate in der Therapie des Mammakarzinoms, www.dgs-studien.de/161.html (11.08.09)

---

31. Interdisziplinäre Leitlinienkonferenz "Kolorektales Karzinom: Prävention, Diagnostik und Therapie 2004", coloproctology, 2005; 27:320-329

---

32. Kächele et al. - Diagnostik beim Pankreaskarzinom, Onkologe, 2004; 10:1276-1284
33. Kangarlu et al. – Klinische Hoch- und Ultrahochfeld-MR und ihre Wechselwirkungen mit biologischen Systemen, Radiologe, 2004; 44:19-30
34. Kath et al. – Früherkennungsmaßnahmen in der Onkologie: Sekundärprävention, Onkologe, 1998; 4:731-739
35. Kinkel et al. – Detection of Hepatic Metastases from Cancers of the Gastrointestinal Tract by Using Noninvasive Imaging Methodes: A Meta-Analysis, Radiology, 2002; 224:748-756
36. Kondo et al. – Preoperative Detection of Malignant Hepatic Tumors, Comparison of Combined Methods of MR Imaging with Combined Methods of CT, AJR, 2000; 174:947-954
37. Kreienberg et al. - Management des Mammakarzinoms, Springer Verlag, 2. Auflage, 2002
38. Kreisler, P. – Technischer Überblick: Von der dedizierten MRT zur Ganzkörper- MRT mit schnellen Bildgebungsverfahren, Radiologe, 2004; 44:820-825
39. Künzli et al. - Kurativ- operative Therapie des Pankreaskarzinoms, Onkologe, 2004; 10:1285-1300

---

40. Lauenstein et al. (I) – Three-Dimensional Volumetric Interpolated Breath-Hold

MR Imaging for Whole-Body Tumor Staging in Less than 15 Minutes: A Feasibility Study, AJR, 2002; 179:445-449

41. Lauenstein et al. (II)– Whole-body MRI using a rolling platform for the detection of bone metastases, European Radiology, 2002; 12:2091-2099
42. Lauenstein et al. – Whole-Body MR Imaging: Evaluation of Patients for Metastases, Radiology, 2004; 233:139-148
43. Layer et al. - Kolorektales Karzinom: Prävention und Früherkennung in der asymptomatischen Bevölkerung – Vorsorge bei Risikogruppen, Deutsches Ärzteblatt 97/34-35, 2000
44. Layer, van Kaik, Delorme – Radiologische Diagnostik in der Onkologie 2, Springer Verlag, 2007, 1. Auflage, 83-85
45. Lenk et al. – Möglichkeiten der Ganzkörper- MRT zur Diagnostik muskuloskelettaler Erkrankungen, Radiologe, 2004; 44:844-853
46. Leutner et al. – MRT des Lungenparenchyms, RöFo, 2001;173:168-175
47. Llovet et al. - The Barcelona approach: diagnosis,staging and treatment of hepatocellular carcinoma, Liver Transpl, 2004; 10:115–120
48. Löhe et al. - Manuale des Tumorzentrums München: Gastrointestinale Tumoren: Lebermetastasen, 2006; 7. Auflage: 68-76

---

49. Maderwald et al. - Parallele Bildgebung in der Magnetresonanztomographie, Radiologie up2date 2005; 5:113-136
50. Meyer, R. - Pankreaskarzinom: Kombination von Diagnoseverfahren verbessert das Staging, Deutsches Ärzteblatt 99/3, 2002
51. Mikosch, P. - Die Knochenszintigraphie in der Diagnostik metabolischer Knochenerkrankungen, WMW Wiener Medizinische Wochenschrift, 2004; 154:119-126
52. Mountain et al. - Revisions in the international system for staging lung cancer, Chest, 1997, 111:1710–1717

---

53. Panagiotelis, I. - Multikanal- Magnetresonanztomographie, Medical Solutions, 07/2005; 68-70
54. Peters et al. - Epidemiology of hepatocellular carcinoma. Evaluation of viral and other risk factors in a low-endemic area for hepatitis B and C, Z Gastroenterol, 1994; 32:146-151

55. Petry et al. - Hepatozelluläres Karzinom in Deutschland. Epidemiologie, Ätiologie, Klinik und Prognose bei 100 konsekutiven Patienten einer Universitätsklinik, Z Gastroenterol, 1997; 35:1059-1069
56. Petsch et al. – Neue Techniken und Pulssequenzen bei der MRT der Leber, Radiologe, 1999; 39:662-670
57. Pickhardt et al. – Computed Tomographic Virtual Colonoscopy to Screen for Colorectal Neoplasia in Asymptomatic Adults, N Eng J Med, 2003; 394:2191-2200
58. Pickuth, D.: Klinische Radiologie - Fakten, UNI-MED Verlag AG, 2004; 37-46
59. Priwitzer, M. – Gadolinium oder SPIO als Kontrastmittel, Röfo- Brennpunkt, 02/2004
60. Prokesch, R. - Exaktes präoperatives Staging beim Pankreaskarzinom, Ärzte Woche 17. Jg., Nr. 24, 2003

---

61. Reimer et al. - MRA der Becken- und Beinarterien, Radiologie up2date, 2002; 4:347-363
62. Regier et al. - Detection of small pulmonary nodules in high-field MR at 3 T: evaluation of different pulse sequences using porcine lung explants, Eur Radiol. 2007; 17: 1341-51
63. Reske et al. - Klinische Wertigkeit der Positronen-Emissions-Tomographie (PET) bei onkologischen Fragestellungen: Ergebnisse einer interdisziplinären Konsensuskonferenz, Nuklearmedizin,1996; 35:42-52
64. Rodegerdts et al. - 3D imaging of the whole spine at 3T compared to 1.5T: initial experiences, Acta Radiol., 2006; 47(5):488-493

---

65. Schäfer et al. – Bildgebende Diagnostik solitärer Lungenrundherde am offenen Niederfeld- MRT: Ein Vergleich zweier MR-Sequenzen mit der Spiral-CT, RöFo, 2002; 174:1107-1114
66. Schäfer et al. – Onkologische Früherkennung mit der Ganzkörper- MRT: Möglichkeiten und Grenzen, Radiologe, 2004; 44:854-863
67. Schäfer et al. – Detektion von Lungenrundherden mit der Magnetresonanztomographie in Atemanhaltetechnik im Vergleich zur Spiral-Computertomographie, RöFo, 2005; 177:41-49
68. Schettler, G., Greten, H.: "Innere Medizin" - Kolorektales Karzinom, Thieme

Verlag, 1998; 9. Aufl., 830-836
69. Schettler, G., Greten, H.: "Innere Medizin" - Hepatozelluläres Karzinom, Thieme Verlag, 1998; 9. Aufl., 893-894
70. Schettler, G., Greten, H.: "Innere Medizin" - Pankreaskarzinom, Thieme Verlag, 1998; 9. Aufl., 955-956
71. Schettler, G., Greten, H.: "Innere Medizin" - Maligne Tumoren der Lunge, Thieme Verlag, 1998; 11. Aufl., 470-476
72. Schima et al. - Pankreas II: Tumoren, Radiologe, 2006; 46:421-438
73. Schmiegel et al. - Kolorektales Karzinom: Prävention und Früherkennung in der asymptomatischen Bevölkerung: Vorsorge bei Risikogruppen - Endoskopische Diagnostik, Therapie und Nachsorge von Polypen und Karzinomen, Z Gastroenterol, 2000; 38:49-75
74. Schmitt et al. – 3 Tesla-MRT: Der Erfolg höherer Feldstärken, Radiologe, 2004; 44:3148
75. Schmücking et al. – Tertiärprävention von malignen Tumoren, Onkologe, 1998; 4:747-756
76. Schulte-Frohlinde et al. – Manuale des Tumorzentrums München: Gastrointestnale Tumoren: Empfehlungen zur Diagnostik, Therapie und Nachsorge: Primäre Lebermalignome, 2006; 7. Auflage:54-67
77. Semelka et al. – Liver lesion detection, characterization, and effect on patient management: comparison of single-phase spiral CT and current MR techniques, J Magn Reson Imaging, 1997;7(6):1040-1047
78. Steinborn et al. - Whole-body bone marrow MRI in patients with metastatic disease to the skeletal system, J Comput Assist Tomogr 1999; 23(1):123-129
79. Steinborn et al. – Diagnostik der Metastasierung im Knochenmark mittels MRT, Radiologe, 2000; 40:826-834
80. Stroszczynski et al. – Differenzierung von Leberläsionen mit SPIO-gestützten T1-w und T2-w MRT- Aufnahmen: Eine ROC-Analyse, RöFo, 2003; 175:1368-1375
81. Strotzer et al. – Diagnosis of liver metastases from colorectal adenocarcinoma. Comparison of Spiral-CTAP combined with intravenous contrast-enhanced spiral-CT and SPIO-enhanced MR combined with plain MR imaging, Acta Radiol. 1997; 38:986-92

---

82. Tausig et al. – Vorzüge und Limitationen der Ganzkörper-Knochenmark- MRT mit Turbo-STIR-Sequenzen im Vergleich zur planaren Skelettszintigraphie, Nuklearmedizin, 2000; 39:174-179
83. Thomson et al. - Whole-body MRI for metastases screening: a preliminary study using 3D VIBE sequences with automatic subtraction between noncontrast and contrast enhanced images, Am J Clin. Oncol., 2008; 31(3): 285-292
84. Trattnig et al. – Kontrastmittelanwendung auf Hochfeld-(3T-)MRT, Radiologe, 2004; 44:56-64
85. Tsurusaki et al. - Quantitative and qualitative comparison of 3.0T and 1.5T MR imaging of the liver in patients with diffuse parenchymal liver disease, Eur J Radiol, 2008; 12.09.08 www.ncbi.nlm.nih.gov/pubmed/18789840 (11.08.09)

---

86. Vogl et al. – Das hepatozelluläre Karzinom. Rolle der Bildgebung zur Detektion, Therapieplanung und Therapiekontrolle, RöFo, 2002; 174:1358-1368

---

87. Wang et al. - Application of 3.0T MRI 3D- VIBE- dynamic contrast-enhanced in the diagnosis of small hepatocellular carcinomas, Zhoughua Zang Bing Za Zhi, 2008; 16(12): 905-908
88. Ward et al. – Hepatic Lesion Detection: Comparison of MR Imaging after the Administration of Superparamagnetic Iron Oxide with Dual-Phase CT by Using Alternative-Free Response Receiver Operating Characteristic Analysis, Radiology, 1999; 210:459
89. Wingo et al. - Annual report to the nation on the status of cancer, 1973-1996, with a special section on lung cancer and tobacco smoking, J Natl Cancer Inst, 1999, 91:675-690
90. Willich SN – Epidemiologieskript der HU, Oktober 2005
91. www.gbe-bund.de - Themenheft 25: Brustkrebs (aus der Reihe „Gesundheitsberichtserstattung des Bundes“). Robert Koch-Institut (Hrsg) Mai 2005
92. www.gehealthcare.com/eude/mri/products/signa-excite-hd/lava.html (11.08.09)
93. www.mds-ev.de/Praevention.htm (11.08.09)
94. www.rki.de - Krebs in Deutschland 2003 – 2004. Häufigkeiten und Trends.

6. überarbeitete Auflage. Robert Koch-Institut (Hrsg) und die Gesellschaft der epidemiologischen Krebsregister in Deutschland e. V. (Hrsg). Berlin, 2008

95. www.uni-duesseldorf.de/AWMF/ll/032-010.htm - Exokrines Pankreaskarzinom (11.08.09)

96. http://leitlinien.net/ - 021/007: S3-Leitlinie „Kolorektales Karzinom“ 2004/2008 DOI 10.1055/s-2008-1027700 Z Gastroenterol 2008; 46:1–73

97. http://leitlinien.net/ - 032/045: Interdisziplinäre S3-Leitlinie für die Diagnostik, Therapie und Nachsorge des Mammakarzinoms 1.Aktualiserung 2008 (11.08.09)

---

98. Yeo et al. - Six hundred fifty consecutive pancreatoduodenectomies in the 1990s. Pathology, complications, and outcomes, Ann Surg, 1997; 226:248

99. Yeo et al.: Pancreatic Cancer, Curr Probl Surg, 1999; 36:67-152

---

100. Zavoral et al. - Etiopathogenesis of Chronic Pancreatitis - Present State, Vnitr Lek., 2002, 48(9):861-864

101. Zech et al. - Moderne Leberbildgebung mit der MRT, Radiologe, 2004; 44:1160-1169

102. Zhang et al. – Randomized controlled trial of screening for hepatocellular carcinoma, Journal of Cancer Research and Clinical Oncology, 2004; 130:417-422F